ISSN 1810-4800

РОССИЙСКАЯ ОТОРИНОЛАРИНГОЛОГИЯ

Медицинский научно-практический журнал

Основан в 2002 году
(Выходит один раз в два месяца)
Решением Президиума ВАК издание включено в перечень рецензируемых журналов, входящих в бюллетень ВАК
*Для физических лиц индекс **41225** в каталоге «Пресса России» (годовая подписка)*
*Для юридических лиц индекс **41223** в каталоге «Пресса России» (годовая подписка)*

Совместное издание

Федеральное государственное бюджетное учреждение «Научно-клинический центр оториноларингологии» ФМБА России

Федеральное государственное бюджетное учреждение «Санкт-Петербургский научно-исследовательский институт уха, горла, носа и речи» Минздрава России

Российское общество оториноларингологов

РЕДАКЦИОННАЯ КОЛЛЕГИЯ

Ю. К. Янов – *главный редактор*
Н. А. Дайхес – *зам. главного редактора*
С. В. Рязанцев – *зам. главного редактора*
В. Н. Тулкин – *ответственный секретарь, научный редактор*

Абдулкеримов Х. Т. *(Екатеринбург)*
Аникин И. А. *(Санкт-Петербург)*
Антонив В. Ф. *(Москва)*
Арефьева Н. А. *(Уфа)*
Артюшкин С. А. *(Санкт-Петербург)*
Богомильский М. Р. *(Москва)*
Борзов Е. В. *(Иваново)*
Волков А. Г. *(Ростов-на-Дону)*
Гаджимирзаев Г. А. *(Махачкала)*
Гаращенко Т. И. *(Москва)*
Дворянчиков В. В. *(Санкт-Петербург)*
Егоров В. И. *(Москва)*
Заболотный Д. И. *(Киев, Украина)*
Карнеева О. В. *(Москва)*
Карпищенко С. А. *(Санкт-Петербург)*
Киселев А. С. *(Санкт-Петербург)*
Кокорина В. Э. *(Хабаровск)*
Коноплев О. И. *(Санкт-Петербург)*
Кочеровец В. И. *(Москва)*
Кошель В. И. *(Ставрополь)*
Крюков А. И. *(Москва)*
Кунельская Н. Л. *(Москва)*
Лиленко С. В. *(Санкт-Петербург)*
Мальцева Г. С. *(Санкт-Петербург)*
Накатис Я. А. *(Санкт-Петербург)*
Осипенко Е. В. *(Москва)*
Отвагин И. В. *(Смоленск)*
Пальчун В. Т. *(Москва)*
Панкова В. Б. *(Москва)*
Пащинин А. Н. *(Санкт-Петербург)*
Пискунов Г. З. *(Москва)*
Попадюк В. И. *(Москва)*
Свистушкин В. М. *(Москва)*
Староха А. В. *(Томск)*
Степанова Ю. Е. *(Санкт-Петербург)*
Таварткиладзе Г. А. *(Москва)*
Шахов А. В. *(Нижний Новгород)*
Шукурян А. К. *(Ереван, Армения)*
Юнусов А. С. *(Москва)*

№ 3 (82) 2016 г.

РЕДАКЦИОННЫЙ СОВЕТ

Абабий И. И. *(Кишинев, Молдова)*
Алиметов Х. А. *(Казань)*
Амонов Ш. Э. (*Ташкент*)
Бабияк В. И. *(Санкт-Петербург)*
Боджоков А. Р. *(Майкоп)*
Беляев В. М. *(Вологда)*
Блоцкий А. А. *(Благовещенск)*
Бобошко М. Ю. *(Санкт-Петербург)*
Бойко Н. В. *(Ростов-на-Дону)*
Бойко С. Г. *(Сыктывкар)*
Бойкова Н. Э. *(Москва)*
Бокучава Т. А. *(Мурманск)*
Бороноев С. А. *(Улан-Удэ)*
Быковский В. Н. *(Псков)*
Вахрушев С. Г. *(Красноярск)*
Виницкий М. Е. *(Ростов)*
Вишняков В. В. *(Москва)*
Гилифанов Е. А. *(Владивосток)*
Гуляева Л. В. *(Симферополь)*
Гусейнов Н. М. *(Баку, Азербайджан)*
Гюсан А. О. *(Черкесск)*
Давудов Х. Ш. *(Москва)*
Джандаев С. Ж. *(Астана, Казахстан)*
Джамалудинов Ю. А. *(Махачкала)*
Джапаридзе Ш. В. *(Тбилиси, Грузия)*
Дроздова М. В. *(Санкт-Петербург)*
Еловиков А. М. *(Пермь)*
Енин И. П. *(Ставрополь)*
Еремина Н. В. *(Санкт-Петербург)*
Жуков С. К. *(Ярославль)*
Завадский А. В. *(Симферополь)*
Захарова Г. П. *(Санкт-Петербург)*
Золотарева М. В. *(Симферополь)*
Иванов Н. И. *(Сыктывкар)*
Игнатьева Е. Л. *(Петрозаводск)*
Извин А. И. *(Тюмень)*
Калинин М. А. *(Архангельск)*
Карпова Е. П. *(Москва)*
Киселев А. Б. *(Новосибирск)*
Клочихин А. Л. *(Ярославль)*
Козлов В. С. *(Москва)*
Коркмазов М. Ю. *(Челябинск)*
Кравцова Е. Н. *(Петрозаводск)*
Кравчук А. П. *(Ижевск)*
Красножен В. Н. *(Казань)*
Кржечковская Г. К. *(Ставрополь)*
Кротов Ю. А. *(Омск)*
Кузовков В. Е. *(Санкт-Петербург)*
Лавренова Г. В. *(Санкт-Петербург)*
Лопатин А. С. *(Москва)*
Макарина-Кибак Л. Е. *(Минск, Беларусь)*
Мареев О. В. *(Саратов)*
Маркова Т. Г. *(Москва)*
Машкова Т. А. *(Воронеж)*
Меркулова Е. П. *(Минск, Беларусь)*
Мирошниченко А. П. *(Самара)*
Михайлов Ю. Х. *(Чебоксары)*
Нажмудинов И. И. *(Москва)*
Назарочкин Ю. В. *(Астрахань)*
Никонов Н. А. *(Воронеж)*
Носуля Е. В. *(Москва)*
Овчинников А. Ю. *(Москва)*
Павлов П. В. *(Санкт-Петербург)*
Панин В. И. *(Рязань)*
Петров А. П. *(Якутск)*
Петрова Л. Г. *(Минск, Беларусь)*
Пискунов В. С. *(Курск)*
Полякова С. Д. *(Воронеж)*
Портенко Г. М. *(Тверь)*
Портнов В. Г. *(Ленинградская обл.)*
Пудов В. И. *(Санкт-Петербург)*
Радциг Е. Ю. *(Москва)*
Русецкий Ю. Ю. *(Москва)*
Семенов Ф. В. *(Краснодар)*
Сергеев М. М. *(Краснодар)*
Сергеев С. В. *(Пенза)*
Статюха В. С. *(Уссурийск)*
Субботина М. В. *(Иркутск)*
Тимен Г. Е. *(Киев, Украина)*
Тулебаев Р. К. *(Астана, Казахстан)*
Уханова Е. А. *(Великий Новгород)*
Фанта И. В. *(Санкт-Петербург)*
Фридман В. Л. *(Владимир)*
Хакимов А. М. *(Ташкент, Узбекистан)*
Хоров О. Г. *(Гродно, Беларусь)*
Храбриков А. Н. *(Киров)*
Храппо Н. С. *(Самара)*
Худиев А. М. *(Баку, Азербайджан)*
Чернушевич И. И. *(Санкт-Петербург)*
Шабалдина Е. В. *(Кемерово)*
Шантуров А. Г. *(Иркутск)*
Шахов В. Ю. *(Нижний Новгород)*
Шахова Е. Г. *(Волгоград)*
Шидловская Т. В. *(Киев, Украина)*
Шульга И. А. *(Оренбург)*
Шустова Т. И. *(Санкт-Петербург)*

Журнал зарегистрирован Государственным комитетом РФ по печати.
Регистрационное свидетельство ПИ № 77–13147 от 15 июля 2002 г.
Журнал издается по согласованию с Министерством здравоохранения Российской Федерации и Российской академией медицинских наук.

Учредители:
Федеральное государственное бюджетное учреждение «Научно-клинический центр оториноларингологии ФМБА России»
Федеральное государственное бюджетное учреждение «Санкт-Петербургский научно-исследовательский институт уха, горла, носа и речи» Минздрава России

Издатель:
ООО «Полифорум Групп»

Все права на данное издание зарегистрированы. Перепечатка отдельных статей и журнала в целом без разрешения издателя запрещена.

Ссылка на журнал «Российская оториноларингология» обязательна.

Редакция и издатель журнала не несут ответственности за содержание и достоверность рекламной информации.

Ответственные за выпуск: *С. В. Рязанцев, В. Н. Тулкин, С. М. Ермольчев*

Адрес редакции:
190013, Россия, Санкт-Петербург,
ул. Бронницкая, д. 9.
Тел./факс: (812) 316-29-32,
e-mail: tulkin19@mail.ru; tulkin@pfco.ru
сайт: http://entru.org

Компьютерная верстка: *Т. М. Каргапольцева*
Подписано в печать 30.05.2016 г.
Формат: 60×90 1/8. Объем: 27,5 усл. печ. л.
Тираж: 3000 экз. (1-й завод – 500 экз.)

Отпечатано с готовых диапозитивов в типографии «К-8».
Санкт-Петербург, Измайловский пр., 18-д.
Лицензия *ПЛД № 69 291* от 19.10.1998 г.
Зак. тип. 2897.

© СПбНИИ уха, горла, носа и речи Минздрава России, 2016
© Научно-клинический центр оториноларингологии ФМБА России, 2016

I S S N 1810-4800

RUSSIAN OTORHINOLARYNGOLOGY

Medical scientific journal

Founded in 2002
(Published once every two months)
By the decision of the State Commission for Academic Degrees and Titles Presidium
The edition is entered in the list of peer-reviewed journals included
in the newsletter of the State Commission for Academic Degrees and Titles
*For individuals, the index **41225** in the catalog „The Russian Press“ (annual subscription)*
*For legal entities index **41223** in the catalog „The Russian Press“ (annual subscription)*

Joint publication

Federal State Institution
„Research and Clinical Center of Otorhinolaryngology“ FMBA of Russia

Federal State Institution
„St. Petersburg Research Institute of
Ear, Nose and Throat and Speech“ Ministry of Health of the Russian Federation

Russian society of Otorhinolaryngologists

EDITORIAL BOARD

Yu. Yanov – *chief editor*
N. Daykhes – *deputy chief editor*
S. Ryazancev – *deputy chief editor*
V. Tulkin – *executive secretary, science editor*

Abdulkerimov H. *(Yekaterinburg)*
Anikin I. *(St. Petersburg)*
Antoniv V. *(Moscow)*
Arefeva N. *(Ufa)*
Artyushkin S. *(St. Petersburg)*
Bogomilsky M. *(Moscow)*
Borzov E. *(Ivanovo)*
Volkov A. *(Rostov-on-Don)*
Gadzhimirzaev G. *(Makhachkala)*
Garashchenko T. *(Moscow)*
Dvorjanchikov V. *(St. Petersburg)*
Egorov V. *(Moscow)*
Zabolotnyi D. *(Kiev, Ukraine)*
Karneeva O. V. *(Moskow)*
Karpischenko S. *(St. Petersburg)*
Kiselev A. *(St. Petersburg)*
Kokorina V. *(Khabarovsk)*
Konoplev O. *(St. Petersburg)*
Kocherovets V. *(Moscow)*
Koshel V. *(Stavropol)*
Kryukov A. *(Moscow)*
Kunelskaya N. *(Moscow)*
Lilenko S. *(St. Petersburg)*
Maltseva G. *(St. Petersburg)*
Nakatis Y. *(St. Petersburg)*
Osipenko E. *(Moscow)*
Otvagin I. *(Smolensk)*
Palchun V. *(Moscow)*
Pankova V. *(Moscow)*
Paschinin A. *(St. Petersburg)*
Piskunov G. *(Moscow)*
Popadyuk V. *(Moscow)*
Svistushkin V. *(Moscow)*
Staroha A. *(Tomsk)*
Stepanova Y. *(St. Petersburg)*
Tavartkiladze G. *(Moscow)*
Shahov A. *(Nizhny Novgorod)*
Shukuryan A. *(Yerevan, Armenia)*
Yunusov A. *(Moscow)*

N 3 (82) 2016

EDITORIAL COUNCIL

Ababii I. *(Chishinev, Moldova)*
Alimetov H. *(Kazan)*
Amonov Sh. *(Tashkent)*
Babiyak V. *(St. Petersburg)*
Bodzhokov A. *(Maikop)*
Belyaev V. *(Vologda)*
Blotskii A. *(Blagoveshchensk)*
Boboshko M. *(St. Petersburg)*
Boyko N. *(Rostov-on-Don)*
Boyko S. *(Syktyvkar)*
Boikova N. *(Moscow)*
Bokuchava T. *(Murmansk)*
Boronoev S. *(Ulan-Ude)*
Bykovskii V. *(Pskov)*
Vakhrouchev S. *(Krasnoyarsk)*
Vinitskii M. *(Rostov)*
Vishnjakov V. *(Moscow)*
Gilifanov E. *(Vladivostok)*
Gulyaeva L. *(Simferopol)*
Guseynov N. *(Baku, Azerbaijan)*
Gyusan A. *(Vladikavkaz)*
Davudov H. *(Moscow)*
Dzandaev S. *(Astana, Kazakhstan)*
Dzhamaludinov Y. *(Makhachkala)*
Dzaparidze S. *(Tbilisi, Georgia)*
Drozdova M. *(St. Petersburg)*
Elovikov A. *(Perm)*
Enin I. *(Stavropol)*
Eremina N. *(St. Petersburg)*
Zhukov S. *(Yaroslavl)*
Zawadzkii A. *(Simferopol)*
Zakharova G. *(St. Petersburg)*
Zolotareva M. *(Simferopol)*
Ivanov N. *(Syktyvkar)*
Ignatieva E. *(Petrozavodsk)*
Izvin A. *(Tyumen)*
Kalinin M. *(Arkhangelsk)*
Karpova E. *(Moscow)*
Kiselev A. *(Novosibirsk)*
Klochikhin A. *(Yaroslavl)*
Kozlov V. *(Moscow)*
Korkmazov M. *(Chelyabinsk)*
Kravtsova E. *(Petrozavodsk)*
Kravchuk A. *(Izhevsk)*
Krasnozhen V. *(Kazan)*
Krzhechkovskaya G. *(Stavropol)*
Krotov Yu. (Omsk)
Kuzovkov V. *(St. Petersburg)*
Lavrenova G. *(St. Petersburg)*
Lopatin A. *(Moscow)*
Makarina-Kibak L. *(Minsk, Belarus)*
Mareev O. *(Saratov)*
Markova T. *(Moscow)*
Mashkova T. *(Voronezh)*
Merkulova E. *(Minsk, Belarus)*
Miroshnichenko A. *(Samara)*
Mikhailov Yu. *(Cheboksary)*
Nazarochkin V. *(Astrakhan)*
Nazhmudinov *(Moscow)*
Nikonov N. *(Voronezh)*
Nosulya E. *(Moscow)*
Ovchinnikov A. *(Moscow)*
Pavlov P. *(St. Petersburg)*
Panin V. *(Ryazan)*
Petrov A. *(Yakutsk)*
Petrova L. *(Minsk, Belarus)*
Piskunov V. *(Kursk)*
Polyakova S. *(Voronezh)*
Portenko G. *(Tver)*
Portnov V. *(Leningrad region)*
Pudov V. *(St. Petersburg)*
Radtsig E. *(Moscow)*
Rusetsky Yu. *(Moscow)*
Semenov F. *(Krasnodar)*
Sergeev M. *(Krasnodar)*
Sergeyev S. *(Penza)*
Statyuha V. *(Ussurijsk)*
Subbotina M. *(Irkutsk)*
Timen G. *(Kiev, Ukraine)*
Tulebayev R. *(Astana, Kazakhstan)*
Ukhanova E. *(Veliky Novgorod)*
Fanta I. *(St. Petersburg)*
Fridman V. *(Vladimir)*
Khakimov A. *(Tashkent, Uzbekistan)*
Chorov O. *(Grodno, Belarus)*
Hrabrikov A. *(Kirov)*
Hrappo N. *(Samara)*
Hudiev A. *(Baku, Azerbaijan)*
Chernushevich I. *(St. Petersburg)*
Shabaldina E. *(Kemerovo)*
Shanturov A. *(Irkutsk)*
Shahov V. *(Nizhny Novgorod)*
Shahova E. *(Volgograd)*
Shidlovskaya T. *(Kiev, Ukraine)*
Shulga I. *(Orenburg)*
Shustova T. *(St. Petersburg)*

The journal is registered by the State Press Committee of the Russian Federation.
Registration certificate N 77-13147 PI, July 15, 2002
The journal is published in coordination with the Ministry of Health of the Russian Federation and the Russian Academy of Medical Sciences.

Founders:
Federal State Institution
„Research and Clinical Center of Otorhinolaryngology FMBA of Russia“
Federal State Institution „Saint-Petersburg Research Institute of Ear, Throat, Nose and Speech“ Ministry of Health of the Russian Federation
Publisher:
Ltd. „Poliforum Group“

All rights in this publication are registered. Reprinting of individual articles and journal without the permission of the publisher is prohibited.
Link to the journal «Russian otorhinolaryngology» is obligatory.
The editors and publisher are not responsible for the content or accuracy of the advertisements.

© St. Petersburg Research Institute of Ear, Nose and Throat and Speech, Ministry of Health of the Russian Federation, 2016
© Research and Clinical Center of Otorhinolaryngology FMBA of Russia, 2016

Responsible for the production: *S. Ryazancev, V. Tulkin, S. Ermolchev*
Editorial address:
190013, Russia, St. Petersburg,
Str. Bronnitskaya Str., 9.
Tel./Fax: (812) 316-29-32,
e-mail: tulkin19@mail.ru; tulkin@pfco.ru
http://entru.org

Computer makeup: *T. Kargapoltseva*
Apploved 30.05.2016.
Format: 60×90 1/8. Conventional sheets: 27,5.
No of printed copies: 3000.
Printed In Publishing „K-8“.
St. Petersburg, Izmailovsky Ave., 18 d.

СОДЕРЖАНИЕ

Научные статьи

Азовцева Е. А., Зубарева А. А., Филимонов В. Н.
Хирургически значимые особенности анатомического строения лабиринтной стенки барабанной полости у пациентов с отосклерозом, выявленные по данным конусно-лучевой компьютерной томографии . . . 11

Аникин И. А., Хамгушкеева Н. Н., Бокучава Т. А.
Клинические наблюдения больных с холестеатомой пирамиды височной кости . . . 16

Бабияк В. И., Воронов В. А., Тулкин В. Н.
Редкие болезни . . . 24

Балакина Л. В., Науменко А. Н., Коноплев О. И., Гайдуков С. С., Науменко Н. Н.
Трансназальный доступ с использованием эндовидеотехники при удалении остеом лобных пазух . . . 33

Безрукова Е. В., Хмельницкая Н. М.
Особенности морфогенеза кист верхнечелюстных пазух . . . 39

Блоцкий А. А., Антипенко В. В.
Оценка эффективности применения лазерной терапии и светодиодной фототерапии в лечении хронического тонзиллита . . . 44

Вахрушев С. Г., Смбатян А. С.
Диагностическая ценность различных методов ольфактометрии . . . 48

Вихнина С. М., Бобошко М. Ю.
Нарушения слуха у детей с врожденной цитомегаловирусной инфекцией . . . 54

Гилифанов Е. А., Невзорова В. А., Артюшкин С. А., Кудрявцева В. А., Самойленко Е. В., Тилик Т. В., Ардеева Л. Б., Клемешова Т. П., Бернатов Ю. М.
Вопросы фармакотерапии хронических заболеваний гортани у пациентов с хронической обструктивной болезнью легких (ХОБЛ) . . . 59

Жарова Г. В., Царев Г. П., Смирнова И. Ю.
Структура коррекционной работы по преодолению вторичного недоразвития речи у детей после кохлеарной имплантации . . . 67

Захарова М. Л., Павлов П. В.
Эндоскопическая ларинготрахеопластика с баллонной дилатацией в лечении врожденных и приобретенных хронических стенозов гортани у детей . . . 70

Мерабишвили В. М., Чепик О. Ф., Мерабишвили Э. Н.
Выживаемость больных злокачественными новообразованиями слюнных желез . . . 76

Русецкий Ю. Ю., Соболев В. П., Махамбетова Э. А., Спиранская О. А., Крупочкина Н. В.
Носовой клапан: вопросы терминологии и классификации . . . 81

Сапова К. И., Науменко А. Н., Коноплев О. И, Науменко Н. Н.
Опыт успешного эндоскопически ассистированного удаления инвертированных папиллом полости носа . . . 85

Скибицкая Н. Ф., Семенов Ф. В., Евглевский А. А.
Экспериментальное обоснование применения обогащенной тромбоцитами плазмы для стимуляции регенерации хрящевых аутотрансплантатов . . . 91

Сотникова Л. С., Минасян В. С.
Современные возможности диагностики и лечения рецидивирующих средних отитов у детей . . . 100

Сыроежкин Ф. А., Дворянчиков В. В., Труфанов А. Г., Воронков Л. В., Борисов Д. Н.
Микроструктурные изменения центральных отделов слуховой системы у пациентов с хроническими заболеваниями уха до и после слухоулучшающих операций в отдаленном периоде . . . 108

Обзоры

Аникин М. И., Канафьев Д. М., Аникин И. А., Бокучава Т. А.
Холестеатома среднего уха: определение, вопросы классификации и этиопатогенеза (краткий обзор литературных данных). Часть I . . . 115

Мустафаев Д. М., Егоров В. И.
IGG4-связанная склерозирующая болезнь дыхательных путей: клинический случай и обзор литературы . . . 125

Из практики

Щербаков Д. А., Володеев А. В.
Два случая холестеатомы околоносовых пазух . . . 132

Школа фармакотерапии и инновационных технологий

Отчет о XIX съезде оториноларингологов России . . . 135

Будковая М. А.
Опыт применения капель унифлокс при лечении пациентов с воспалительными заболеваниями наружного и среднего уха . . . 139

Фидарова К. М., Семенов Ф. В.
Местное применение препаратов на основе наночастиц серебра после операций в полости носа и околоносовых пазухах . . . 147

Шиленкова В. В.
Антигистаминные препараты (обзор клинических исследований) 152

Шульга Е. И., Шульга И. А., Смолягин А. И., Михайлова Е. А., Филиппова Ю. В., Лившиц Н. И.
Опыт консервативного лечения хронического тонзиллита пробиотиком «Бион-3» 160

Исторический раздел

Завадский Н. В., Завадский А. В., Гуляева Л. В., Калинкин В. П.
60 лет развития оториноларингологии в Республике Крым 164

К 70-летию со дня рождения докт. мед. наук Сергея Викторовича Коренченко (26.06.1946–29.05.2013) 167

Юбилей
Александру Ивановичу Извину – 75 лет 169

Материалы XIX съезда оториноларингологов России

Богданов Вас. В., Богданов Вик. В., Балабанцев А. Г.
Санаторно-курортное лечение туберкулеза верхних дыхательных путей в Крыму: история и современность 170

Богданов В. В., Калинкин В. П., Гузенюк П. В., Кошевой И. О.
Пункционно-дилятационная трахеостомия. Преимущества, недостатки, особенности техники выполнения 171

Богданов В. В., Калинкин В. П., Привалова В. А., Дробязго М. Г.
Возможности конусно-лучевой компьютерной томографии в дифференциальной диагностике заболеваний и травм верхнечелюстных пазух и зубочелюстной системы 173

Золотова Т. В., Манукян А. Г.
Иммунный компонент в патогенезе экссудативного среднего отита в детской возрастной группе 174

Ивойлов А. Ю., Мачулин А. И., Яновский В. В.
Флюктуирующие токи в лечении детей с вазомоторным ринитом 175

Ивойлов А. Ю., Пакина В. Р., Яновский В. В.
Функциональные нарушения слуховой трубы у детей с хроническим гнойным средним отитом 177

Ивойлов А. Ю., Тардов М. В., Архангельская И. И.
Полисомнографическая характеристика синдрома обструктивного апноэ сна у детей с аденотонзиллярной гипертрофией 178

Кирасирова Е. А., Лафуткина Н. В., Мамедов Р. Ф., Пиминиди О. К., Резаков Р. А., Кузина Е. А.
Оптимизация методов хирургического лечения и послеоперационного ведения больных со стенозом гортани и трахеи 180

Крюков А. И., Гаров Е. В.
О классификации операций при хроническом гнойном среднем отите 181

Крюков А. И., Гаров Е. В., Сударев П. А., Киселюс В. Э.
Эффективность стапедопластики в лечении тугоухости у больных тимпаносклерозом 183

Крюков А. И., Зеликович Е. И., Загорская Е. Е., Мепаришвили А. С., Калошина А. С.
Лечение тугоухости у пациентов с несовершенным остеогенезом 184

Крюков А. И., Клименко К. Э., Шемякин С. О., Федоткина К. М.
Междисциплинарный подход в лечении хронического одонтогенного верхнечелюстного синусита 186

Крюков А. И., Кунельская Н. Л., Ивойлов А. Ю., Изотова Г. Н., Кисина А. Г.
Эффективность внедрения универсального аудиологического скрининга новорожденных и детей первого года жизни в детских лечебных учреждениях Москвы 187

Крюков А. И., Кунельская Н. Л., Темнов А. А., Щеголев А. И., Никиткина Я. Ю., Байбакова Е. В., Чугунова М. А., Левина Ю. В.
Экспериментальная модель токсического поражения структур внутреннего уха 189

Крюков А. И., Царапкин Г. Ю.
Перфорация перегородки носа. Современный взгляд на проблему 190

Крюков А. И. Царапкин Г. Ю. Арзамазов С. Г. Панасов С. А.
Хирургическое лечение хронического тонзиллита и гипертрофии носоглоточной миндалины с применением гольмиевого лазера 192

Крюков А. И., Царапкин Г. Ю., Товмасян А. С., Усачева Н. В.
Ятрогенная рубцовая деформация преддверия носа 193

Кунельская Н. Л., Байбакова Е. В., Тардов М. В., Чугунова М. А., Янюшкина Е. С., Никиткина Я. Ю., Заоева З. О.
Методы лечения пациентов с двусторонней вестибулярной гипофункцией 194

Кунельская Н. Л., Байбакова Е. В., Янюшкина Е. С., Чугунова М. А., Тардов М. В., Заоева З. О., Никиткина Я. Ю., Манаенкова Е. А.
Осложнение после репозиционных маневров по поводу доброкачественного пароксизмального позиционного головокружения 195

Кунельская Н. Л., Ивойлов А. Ю., Кулагина М. И.
Состояние слуховой функции у новорожденных и детей раннего возраста после перенесенного острого гнойного менингита 197

Кунельская Н. Л., Ивойлов А. Ю., Пакина В. Р., Яновский В. В., Диденко Л. В.
Колонизация шунтов микрофлорой как возможная причина рецидива экссудативного среднего отита в детском возрасте . . . 198

Кунельская В. Я., Ивойлов А. Ю., Шадрин Г. Б., Мачулин А. И.
Диагностика и лечение наружного грибкового отита у детей . . . 199

Кунельская В. Я., Романенко С. Г., Шадрин Г. Б., Красникова Д. И.
Ларингомикоз при хроническом ларингите . . . 201

Кунельская В. Я., Шадрин Г. Б., Мачулин А. И., Красникова Д. И., Андреенкова О. А.
Распространенность грибковых заболеваний в патологии ЛОРорганов . . . 202

Кунельская Н. Л., Яцковский А. Н., Мищенко В. В.
Нейроваскулярный конфликт преддверно-улиткового нерва. Клинико-анатомо-гистологическое исследование . . . 203

Митичкин А. Е., Крюков А. И., Агафонов А. А.
Тактика лечения осложнений у больных онкологическими заболеваниями ЛОРорганов в условиях многопрофильного стационара . . . 205

Павлихин О. Г., Романенко С. Г.
Проблемы профессионального отбора лиц голосоречевых профессий . . . 206

Патякина О. К. , Крюков А. И., Гаров Е. В.
О классификации хронического гнойного среднего отита . . . 207

Пономарев Л. Е., Гонтмахер А. В., Гошко Е. М., Журавлева Т. Е.
Показания к санаторно-курортному лечению больных с ЛОР-патологией . . . 209

Романенко С. Г., Лесогорова Е. В., Яковлев В. С.
Современный взгляд на проблему хронического отечно-полипозного ларингита . . . 210

Сидорина Н. Г., Калошина А. С., Горовая Е. В.
Реконструктивная хирургия после открытых санирующих операций у больных хроническим гнойным средним отитом 211

Тардов М. В., Байбакова Е. В., Чугунова М. А., Никиткина Я. Ю., Заоева З. О., Клясов А. В.
Кохлеовестибулярные проявления миофасциального синдрома шейных и жевательных мышц . . . 213

Тардов М. В., Заоева З. О., Клясов А. В.
Церебральный гемодинамический резерв при синдроме обструктивного апноэ сна . . . 214

Туровский А. Б., Ющук Н. Д., Савостикова М. В., Попова И. А.
Особенности цитологической картины слизистой оболочки ротоглотки у пациентов с хронической воспалительной патологией ротоглотки, осложненной вирусными инфекциями семейств *Herpesviridae* и *Papillomaviridae* . . . 215

Царапкин Г. Ю., Арзамазов С. Г., Панасов С. А.
Объективная оценка термического воздействия лазерного излучения на биологическую ткань в эксперименте . . . 217

Царапкин Г. Ю., Арзамазов С. Г., Чумаков П. Л., Федоткина К. М.
Распространенность ретенционных кист верхнечелюстной пазухи и предпочтительная методика хирургического вмешательства . . . 218

CONTENS

Science articles

Azovtseva E. A., Zubareva A. A., Filimonov V. N.
Surgically significant features of anatomy structure of the tympanic cavity labyrinth wall in patients with otosclerosis according to the data of cone-beam computed tomography . . . 11

Anikin I. A., Khamgushkeeva N. N., Bokuchava T. A.
Clinical observations of patients with petrous pyramid cholesteatoma . . . 16

Babiyak V. I., Voronov V. A., Tulkin V. N.
Rare disease . . . 24

Balakina L. V., Naumenko A. N., Konoplev O. I., Gaidukov S. S., Naumenko N. N.
Experience of transnasal endoscopic approach in excision of the frontal sinusosteomas . . . 33

Bezrukova E. V., Khmelnitskaya N. M.
Specific features of morphogenesis of maxillary sinus cysts . . . 39

Blotskii A. A., Antipenko V. V.
Evaluation of efficacy of laser and led therapy application in chronic tonsillitis treatment . . . 44

Vakhrushev S. G., Smbatyan A. S.
Diagnostic value of different olfactometry methods . . . 48

Vikhnina S. M., Boboshko M. Yu.
Hearing impairment in children with congenital cytomegalovirus infection . . . 54

Gilifanov E. A., Nevzorova V. A., Artyushkin S. A., Kudrjavceva V. A., Samojlenko E. V., Tilik T. V., Ardeeva L. B., Klemeshova T. P., Bernatov Y. M.
The issues of pharmacotherapy of larynx chronic diseases in patients with chronic obstructive pulmonary disease (copd) . . . 59

Zharova G. V., Tsarev G. P., Smirnova I. U.
The structure of correction work on elimination of the secondary alalia in children after cochlear implant . . . 67

Zakharova M. L, Pavlov P. V.
Endoscopic laryngeal tracheoplasty with balloon dilation in the management of congenital and aquired chronic laryngeal stenosis in children . . . 70

Merabishvili V. M., Chepik O. F., Merabishvili E. N.
Survivability of patients with malignant neoplasms of salivary glands . . . 76

Rusetsky Y. Y., Sobolev V. P., Makhambetova E. A., Spiranskaya O. A., Krupochkina N. V.
Nasal Valve: terminology and classification . . . 81

Sapova K. I., Naumenko A. N., Konoplev O. I., Naumenko N. N.
The experience of succesfull surgical endoscopic excision of inverted papillomas of nasal cavity . . . 85

Skibitskaya N. F., Semenov F. V., Evglevskii A. A.
Experimental substantiation of platelet enriched plasma application for stimulation of cartilage autografts regeneration . . . 91

Sotnikova L. S., Minasyan V. S.
The modern possibilities of diagnostics and treatment of recurrent otitis media in children . . . 100

Syroezhkin F. A., Dvoryanchikov V. V., Trufanov A. G., Voronkov L. V., Borisov D. N.
Long-term microstructure changes of the central part of auditory system in patients with chronic ear pathology before and after hearing improving ear surgery . . . 108

Reviews

Anikin M. I., Kanaf'ev D. M., Anikin I. A., Bokuchava T. A.
The middle ear cholesteatoma: definition, classification and etiopathogenesis issues (brief literature review). Part I. . . . 115

Mustafaev D. M., Egorov V. I.
Igg4-related sclerosing disease of the respiratory tract: case report and literature review . . . 125

From practice

Shcherbakov D. A., Volodeev A. V.
Two case reports of paranasal sinus cholesteatoma . . . 132

School pharmacotherapy and innovative technologies

Report XIX Congress otorhinolaryngologists Russia . . . 135

Budkovaya M. A.
The experience of application of the uniflox drops in treatment of patients with inflammatory diseases of external and middle ear . . . 139

Fidarova K. M., Semenov F. V.
The topical application of ag nanoparticles-based medications after the nasal cavity and paranasal sinuses surgery . . . 147

Shilenkova V. V.
Antihistamines (review of clinical researches) . . . 152

Shulga E. I., Shulga I. A., Smolyagin A. I., Mihailova E. A., Philippowa Y. W., Livshits N. I.
The experience of conservative therapy of chronic tonsillitis with the Bion-3 probiotic . . . 160

Historical section

Zavadskii N. V., Zavadskii A. V., Gulyaeva L. V., Kalinkin V. P.
60 years of development of otorhinolaryngology in the Republic of Crimea. 164

Materials XIX congress otorhinolaryngologists Russia

Bogdanov Vas. V., Bogdanov Vic. V., Balabantsev A. G.
Spa treatment of tuberculosis of the upper airways in Crimea: history and modernity 170

Bogdanov V. V., Kalinkin V. P., Guzenyuk P. V., Koshevoi I. O.
Puncture-dilated tracheostomy. Benefits, disadvantages, especially equipment performance 171

Bogdanov V. V., Kalinkin V. P., Privalova V. A., Drobyazgo M. G.
Features of cone-beam computed tomography for differential diagnosis of diseases and injuries of maxillary sinuses and dental system 173

Zolotova T. V., Manukyan A. G.
Immune component in the pathogenesis of exudative otitis media in children age group. 174

Ivoylov A. Y., Machulin A. I., Janowsky V. V.
Fluctuating currents in the treatment of children with vasomotor rhinitis 175

Ivoylov A. Y., Pakina V. R., Janowsky V. V.
Functional disorders of the Eustachian tube in children with chronic suppurative otitis media 177

Ivoylov A. Y., Tardov M. V., Arkhangelskaya I. I.
Polysomnographic characteristics of obstructive sleep apnea syndrome in children with adenotonsillar hypertrophy 178

Kirasirova E. A., Lafutkina N. V., Mamedov R. F., Piminidi O. K., Rezakov R. A., Kuzina E. A.
Optimization of surgical treatment and postoperative management of patients with stenosis of the larynx and trachea 180

Krukov A. I., Garov E. V.
The classification of operations in chronic suppurative otitis media 181

Kryukov A. I., Garov E. V., Sudarev P. A., Kiselyus V. E.
The efficacy in the treatment of hearing loss stapedoplasty patients timpanosclerosis 183

Kryukov A. I., Zelikovich E. I., Zagorskaya E. E., Meparishvili A. S., Kaloshina A. S.
Treatment of hearing loss in patients with osteogenesis imperfecta 184

Kryukov A. I., Klimenko K. E., Shemyakin S. O., Fedotkina K. M.
Multidisciplinary approach in the treatment of chronic odontogenic maxillary sinusitis 186

Kryukov A. I., Kunelskaya N. L., Ivoylov A. Y., Izotova G. N., Kisina A. G.
The effectiveness of the implementation of universal hearing screening newborns and infants in children's hospitals Moscow 187

Kryukov A. I., Kunel'skaja N. L., Temnov A. A., Shhegolev A. I., Nikitkina Ya. Yu., Bajbakova E. V., Chugunova M. A., Levina Yu. V.
Experimental model of toxic inner ear structures damage 189

Kryukov A. I. Tsarapkin G. Yu.
Nasal septal perforation. Modern view on the problem 190

Kryukov A. I. Tsarapkin G. Yu. Arzamazov S. G. Panasov S. A.
Surgical treatment of chronic tonsillitis and hypertrophy of the nasopharyngeal tonsil with use the holmium laser 192

Kryukov A. I., Tsarapkin G. Yu., Tovmasyan A. S., Usacheva N. V.
Yatrogenny cicatricial deformation of the nasal vestibulum 193

Kunelskaya N. L., Baybakova E. V., Tardov M. V., Chugunova M. A., Yanyushkina E. S., Nikitkina Ya.Yu., Zaoeva Z. O.
Treatment aproaches in bilateral vestibular hypofunction 194

Kunelskaya N. L., Baybakova E. V., Tardov M. V., Chugunova M. A., Nikitkina Ya. Yu., Yanyushkina E. S., Mamaenkova E. A.
Complication of reposition maneuvers in benign paroxysmal positional vertigo 195

Kunelskaya N. L., Ivoylov A. Y., Kulagina M. I.
Status of auditory function in infants and young children after acute purulent meningitis. 197

Kunelskaya N. L., Ivoylov A. Y., Pakina V. R., Yanovsky V. V., Didenko L. V.
Colonization by a microflora of grommets as the possible reason of recurrence otitis media with effusion at children 198

Kunelskaya V. J., Ivoylov A. Y., Shadrin G. B., Machulin A. I.
Diagnosis and treatment of fungal external otitis in children. 199

Kunelskaya V. Ya., Romanenko S. G., Shadrin G. B., Krasnikova D. I.
Laryngomycosis in chronic laryngitis 201

Kunelskaya V. Ya., Shadrin G. B., Machulin A. I., Krasnikova D. I., Andreenkova O. A.
Prevalence of fungal diseases in ENT 202

Kunelskay N. L., Yatskovskii A. N., Mischenko V. V.
Neurovascular conflict vestibulocochlear nerve. Klinika-anatomical and histological study 203

Mitichkin A. E., Kryukov A. I., Agafonov A. A.
Treatment of complications in patients with oncological diseases of ENT organs in the multidisciplinary clinic 205

Pavlikhin O. G., Romanenko S. G.
On the occupational choice for persons of voice and speech professions 206

Patyakina O. K. , Krukov A. I., Garov E. V.
The classification of chronic suppurative otitis media. 207

Ponomaryov L. E., Hontmacher A. V., Hoshko E. M., Jouravleva T. E.
Indications to sanatorium-resort treatment of patients with ENT pathologies 209

Romanenko S. G., Lesogorova E. V., Yakovlev V. S.
Modern view on the problem of polypoid degeneration of vocal cords 210

Sidorina N. G., Kaloshina A. S., Gorovaya E. V.
Reconstruction after canal down temporal bone surgery in patients chronicl otitis media 211

Tardov M. V., Baibakova E. V., Chugunova M. A., Nikitkina Ya. Yu., Zaoeva Z. O., Klyasov A. V.
Cochleovestibular manifestations of myofascial syndrome of neck and masticatory muscles 213

Tardov M. V., Zaoeva Z. O., Klyasov A. V.
Cerebral hemodynamic reserve in obstructive sleep apnea syndrome. 214

Turovsky A. B., Yushchuk N. D., Savostikova M. W., Popova I. A.
Characteristics of a oropharyngeal mucosa cytogram in patients with chronic inflammatory disorders of the oropharynx complicated by viral infections of *Herpesviridae* and *Papillomaviridae* families 215

Tsarapkin G. Yu., Arzamazov S. G., Panasov S. A.
Objective assessment of thermal effect of laser radiation on biological tissue in experiment 217

Tsarapkin G. Yu., Arzamazov S. G., Chumakov P. L., Fedotkina K. M.
Prevalence retention cysts of a maxillary sinus and preferable technique of surgical intervention. 218

УДК 616.284-004-073.756.8:611.854 doi: 10.18692/1810-4800-2016-3-11-15

ХИРУРГИЧЕСКИ ЗНАЧИМЫЕ ОСОБЕННОСТИ АНАТОМИЧЕСКОГО СТРОЕНИЯ ЛАБИРИНТНОЙ СТЕНКИ БАРАБАННОЙ ПОЛОСТИ У ПАЦИЕНТОВ С ОТОСКЛЕРОЗОМ, ВЫЯВЛЕННЫЕ ПО ДАННЫМ КОНУСНО-ЛУЧЕВОЙ КОМПЬЮТЕРНОЙ ТОМОГРАФИИ

Азовцева Е. А., Зубарева А. А., Филимонов В. Н.

ГБОУ ВПО «Первый Санкт-Петербургский государственный медицинский университет им. акад. И. П. Павлова», 197022, Санкт-Петербург, Россия
(Зав. каф. оториноларингологии с клиникой – проф. С. А. Карпищенко)

SURGICALLY SIGNIFICANT FEATURES OF ANATOMY STRUCTURE OF THE TYMPANIC CAVITY LABYRINTH WALL IN PATIENTS WITH OTOSCLEROSIS ACCORDING TO THE DATA OF CONE-BEAM COMPUTED TOMOGRAPHY

Azovtseva E. A., Zubareva A. A., Filimonov V. N.

State Budget Educational Institution of Higher Vocational Education Pavlov First Saint Petersburg State Medical University of the Ministry of Healthcare of the Russian Federation, Saint Petersburg, Russia

В статье описаны результаты предоперационного обследования пациентов с отосклерозом на медиальной стенке барабанной полости с использованием конусно-лучевой компьютерной томографии (КЛКТ). На томограммах оценивали следующие показатели: ширину (внутреннюю и наружную) и форму ниши окна преддверия, наличие или отсутствие нависания канала лицевого нерва и промонториума, расстояние от подножной пластинки стремени до внутренней стенки преддверия, наличие или отсутствие оссификации круглого окна, ширину окна улитки. Данные, полученные при КЛКТ, были сопоставлены с операционными данными. Диагностическая чувствительность составила 100%, специфичность – 81%. Таким образом, конусно-лучевая томография может быть использована в диагностическом алгоритме перед планированием хирургических вмешательств на медиальной стенке барабанной полости.

Ключевые слова: отосклероз, конусно-лучевая компьютерная томография, отиатрия.
Библиография: 8 источников.

The article describes the results of examination of patients with otosclerosis before surgery on the medial wall of the tympanic cavity with conebeam computed tomography (CBCT). The following parameters were evelauated at the tomographic image: the width (internal and external) and the shape of the vestibule window niche, the presence or absence of the facial nerve canal and promontorium overhang, the distance from the stapes basis to the inner wall of the vestibule, the presence or absence of the round window ossification, the width of the round window. The data obtained by CBCT were compared with surgical data. Diagnostic sensitivity was 100%, specificity constituted 81%. Therefore, the conebeam tomography can be used in the diagnostic algorithm before planning of the tympanic cavity medial wall surgery.

Key words: otosclerosis, conebeam computed tomography, otology.
Bibliography: 8 sources.

Распространенность отосклероза варьирует в зависимости от расовой принадлежности, данное заболевание чаще встречается у европейцев и наиболее редко – у африканцев. Распространенность клинически проявляющегося отосклероза составляет 0,3–0,5% [1]. Основным методом лечения отосклероза является хирургический (различные варианты стапедопластики). Частота осложнений и неудовлетворительных результатов при стапедопластике, по данным различных авторов, варьируют от 1,6 до 20% [2]. Для снижения риска осложнений стапедопластики необходимо проведение тщательного предоперационного обследования, в том числе и компьютерной томографии (КТ) височных костей в целях оценки особенностей анатомического строения медиальной стенки барабанной полости. Эти особенности могут создать значительные технические сложности

для хирурга в связи с ухудшением обзора ниши преддверия и доступа к ней, а тщательная предоперационная оценка томограмм перед стапедопластикой поможет определить необходимость операции, возможный ее прогноз и подобрать необходимый конкретному пациенту инструментарий на дооперационном этапе [3, 4].

В отиатрической практике для визуализации височной кости широко используется метод мультиспиральной компьютерной томографии (МСКТ). Однако, по данным зарубежных авторов, одним из методов выбора для исследования структур уха является конусно-лучевая КТ (КЛКТ), которая демонстрирует сопоставимую с МСКТ точность при отображении костных структур при значительно меньшей лучевой нагрузке, меньшей стоимости исследования, что было доказано и у пациентов с отосклерозом [5–8]. Поэтому представляется важным определить возможность использования КЛКТ перед оперативными вмешательствами на медиальной стенке барабанной полости, в частности перед стапедопластикой.

Цель исследования. Выявить хирургически значимые особенности строения лабиринтной стенки барабанной полости при проведении КЛКТ и сопоставить с данными хирургических вмешательств. Определить диагностическую чувствительность и специфичность этого метода исследования.

Пациенты и методы исследования. Для исследования было отобрано 16 пациентов, 15 женщин в возрасте от 32 до 56 лет и 1 мужчина 58 лет, с клиническим диагнозом отосклероз.

Обследование перед операцией включало микроотоскопию, акуметрию, тональную пороговую аудиометрию, импедансбарометрию, конусно-лучевую КТ височных костей (рис. 1–3). КЛКТ височных костей выполнены на томографе Galileos Comfort программное обеспечение Galaxis. Параметры томографической съемки: 85 kV, 4 mA, 28 mA/s, размер изотропного вокселя 0,15мм, эффективная доза 70 мкЗв.

На томограммах оценивали следующие показатели (только на тех ушах, которые планировались для оперативного вмешательства):

– ширина (внутренняя и наружная) и форма ниши окна преддверия;

– наличие или отсутствие нависания канала лицевого нерва и промонториума;

– расстояние от подножной пластинки стремени до внутренней стенки преддверия;

– наличие или отсутствие оссификации окна улитки;

– ширина окна улитки.

Все пациенты были прооперированы, в 15 случаях была выполнена первичная стапедопластика, в 1 случае – повторная стапедопластика.

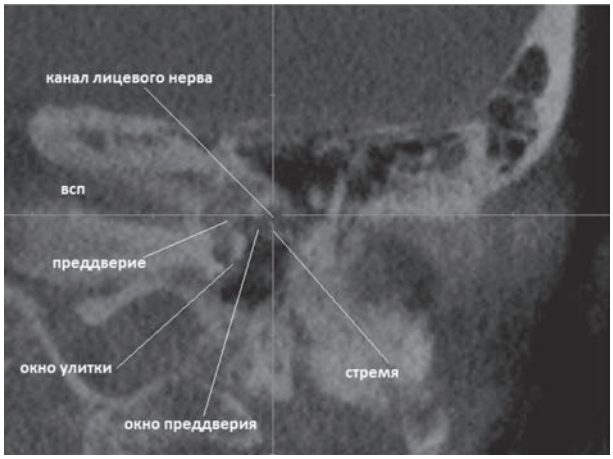

Рис. 2. КЛКТ, левая височная кость. Фронтальная плоскость. Определяется дегисценция лицевого нерва. Угол между подножной пластинкой стремени и верхней стенкой ниши окна преддверия менее 90° – нависание канала лицевого нерва. В области окна улитки высоконтрастное затемнение – оссификация, просвет его сужен.

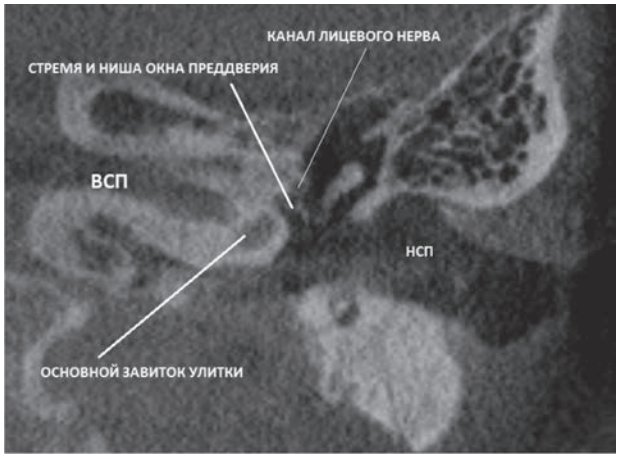

Рис. 1. КЛКТ, левая височная кость. Фронтальная плоскость. Лицевой нерв в костном канале. Угол между подножной пластинкой стремени и верхней стенкой ниши окна преддверия более 90° – нависания канала лицевого нерва нет.

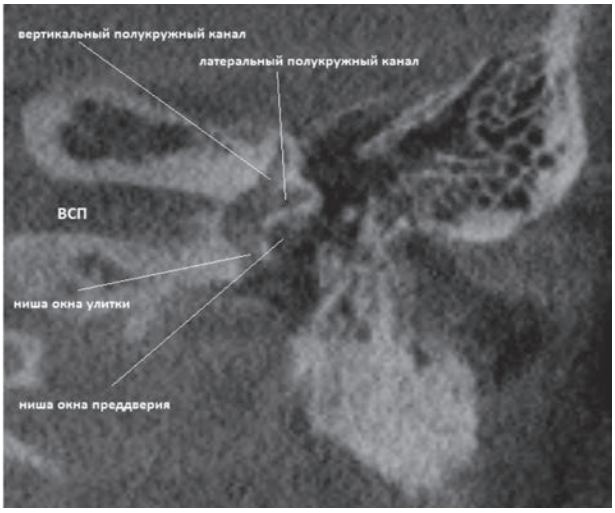

Рис. 3. КЛКТ, левая височная кость. Фронтальная плоскость. Визуализация полукружных каналов и ниш окон улитки и преддверия.

Результаты и их обсуждение. Выявленные в ходе исследования особенности строения медиальной стенки барабанной полости (табл.) были сопоставлены с интраоперационными находками.

Толщина подножной пластинки стремени не измерялась в связи с техническими ограничениями данного томографа.

В 1 случае в ходе операции возникло истечение перилимфы через окно преддверия, при анализе КТ височных костей данного пациента выявлено наименьшее расстояние до внутренней стенки окна преддверия (2,35 мм).

При проведении операций особенности строения медиальной стенки были отмечены в 5 из 16 ушей. Истинно положительный результат при сравнении данных с КЛКТ отмечен в 5 случаях (совпадение данных КТ с операционными), ложноотрицательный – 0, истинно отрицательный – в 9, ложноположительный – в 2.

Таким образом, диагностическая чувствительность КЛКТ височных костей составила 100%, специфичность – 81%.

Клинический случай № 1. *Пациент Н., 58 лет, с диагнозом отосклероз, вовлекающий овальное окно, необлитерирующий, состояние после тимпанотомии от января 2015 г., перелом длинного отростка наковальни. Ранее пациенту была выполнена попытка стапедопластики на левом ухе, в ходе тимпанотомии произошел перелом длинного отростка наковальни, оперативное вмешательство было прекращено. При поступлении в ЛОР-клинику Первого Санкт-Петербургского ГМУ им. акад. И. П. Павлова были выполнены микроотоскопия (барабанная перепонка левого уха серая, рубцово изменена), акуметрия (шепотная и разговорная речь на левое ухо 0 м, опыт Вебера с латерализацией влево, опыт Ринне отрицательный с двух сторон), тональная пороговая аудиометрия (повышение порогов слуха по смешанному типу с преобладанием кондуктивного компонента, костно-воздушный разрыв до 80 дБ, повышение порогов слуха по кости в диапазоне от*

Таблица

Оценка анатомических структур медиальной стенки барабанной полости по данным конусно-лучевой компьютерной томографии

Анатомо-топографические особенности медиальной стенки барабанной полости	Количество выявленных случаев (n = 16)
Нависание канала лицевого нерва	8
Нависание промонториума	3
Широкая ниша окна преддверия	15
Узкая ниша окна преддверия	1
Оссификация ниши окна улитки	2
Признаки рубцового процесса и сужение ниши окна улитки	7
Критическое расстояние от подножной пластинки стремени до внутренней стенки преддверия менее 2 мм	0
Прямоугольная форма ниши окна преддверия	6
Трапециевидная форма ниши окна преддверия	10

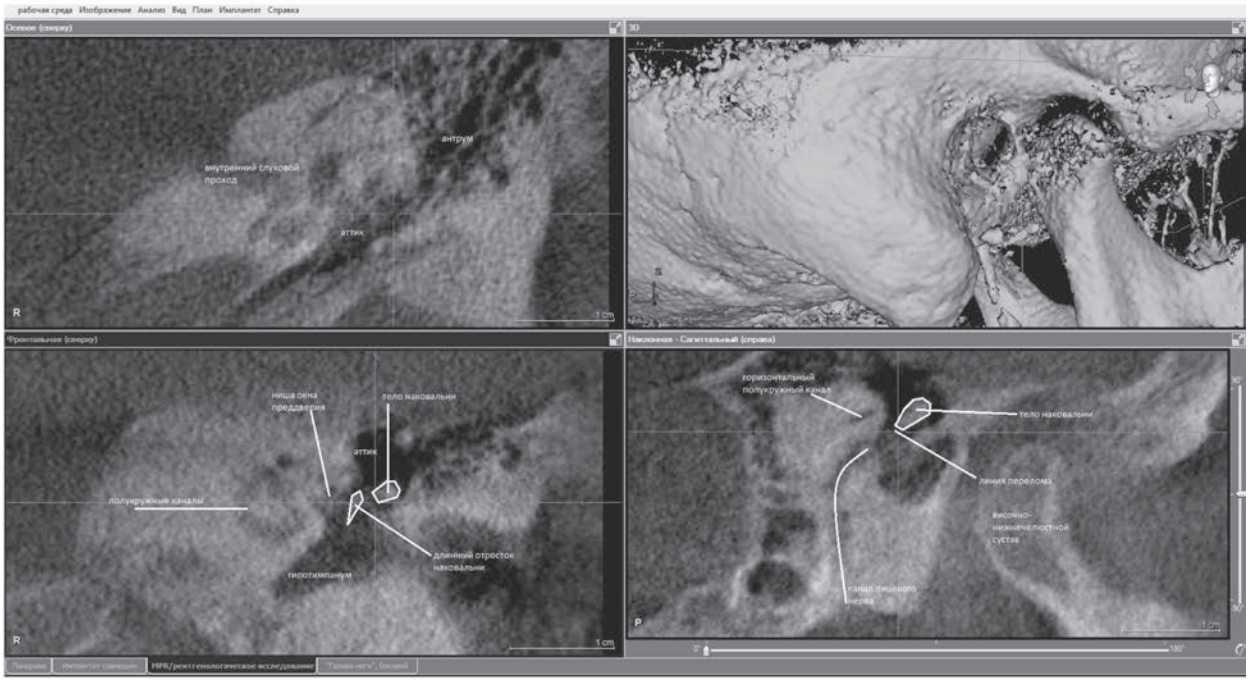

Рис. 4. КЛКТ височных костей. Клинический случай №1. Во фронтальной и в сагиттальной плоскостях отмечены контуры наковальни, в сагиттальной плоскости обозначен ход канала лицевого нерва.

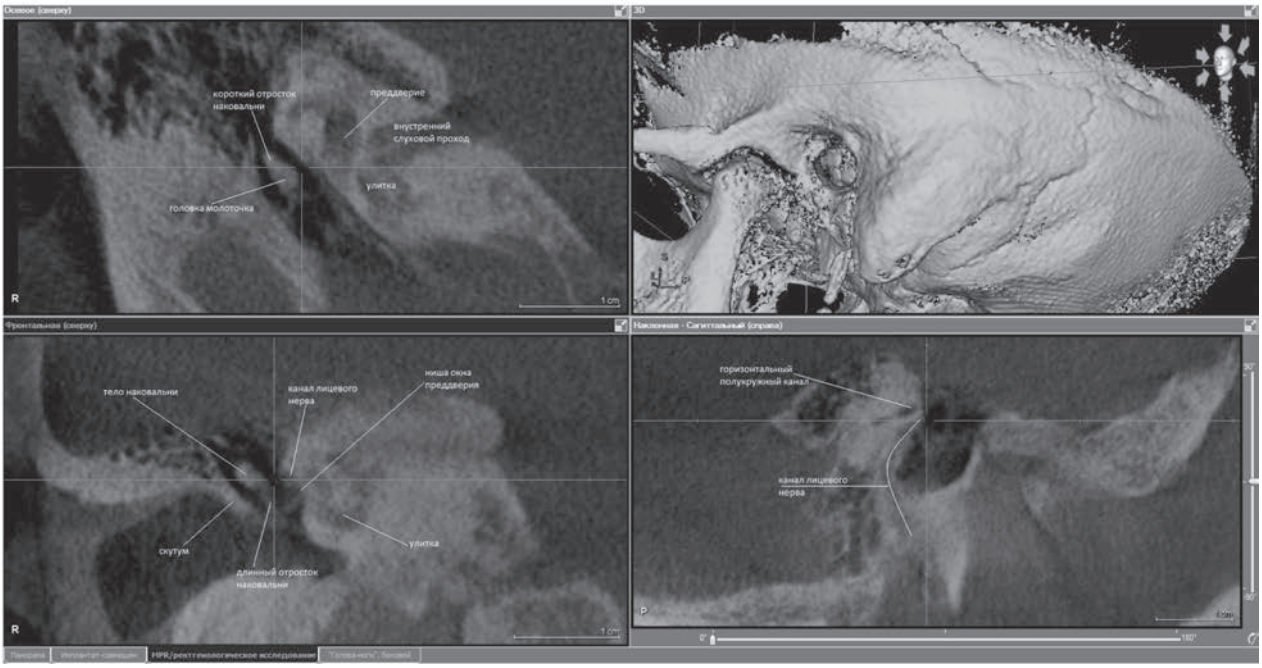

Рис. 5. КЛКТ височных костей. Клинический случай № 2. В сагиттальной плоскости обозначен ход канала лицевого нерва, во фронтальной расположение его над нишей преддверия.

20 до 30 дБ), конусно-лучевая КТ височных костей (рис. 4).

Заключение по КЛКТ левой височной кости: пневматический тип строения сосцевидного отростка, пневматизация клеток не нарушена, антрум обычных размеров – пневматизирован. Барабанная полость пневматизирована, слуховые косточки четко визуализируются, нарушена целостность длинного отростка наковальни (определяется линия перелома). Ниша овального окна – уменьшен размер просвета, склерозирована, прямоугольной формы. Признаки рубцового процесса в области окна улитки. Структуры внутреннего уха без особенностей.

Пациенту была выполнена стапедопластика на левом ухе, интраоперационные находки: слуховые косточки окружены рубцовой тканью, четко определяется уровень перелома длинного отростка наковальни, который был фиксирован лишь рубцовой тканью, стремя с истонченными ножками полностью фиксировано к окружающим костным стенкам и подножной пластинке, ниша овального окна узкая и глубокая. После установки тефлонового протеза была получена прибавка слуха – разговорная речь – 4 м (до операции 0 м).

Клинический случай № 2. *Пациентка Ж., 45 лет, с диагнозом: отосклероз, облитерирующий, вовлекающий овальное окно. Поступила в июне 2015 г. в ЛОР-клинику ПСПбГМУ им. акад. И. П. Павлова для планового оперативного лечения на правом ухе. Ранее в 2013 г. пациентке выполнялась стапедопластика на левом ухе с положительным эффектом. При поступлении была выполнена отомикроскопия (барабанная перепонка без патологических изменений), акуметрия (шепотная речь на правое ухо – 2 м, разговорная речь – 3 м, в опыте Вебера латерализация влево, опыт Ринне отрицательный справа, положительный слева), тональная пороговая аудиометрия (AD: снижение слуха по смешанному типу, костно-воздушный разрыв – от 20 до 50 дБ, повышение порогов слуха – от 20 до 40 дБ), КЛКТ височных костей.*

Заключение по КЛКТ правой височной кости: пневматический тип строения сосцевидного отростка, пневматизация не нарушена, антрум обычных размеров, пневматизирован. Барабанная перепонка истончена. Барабанная полость пневматизирована, слуховые косточки с явлениями декальцинации, подножная пластинка стремени утолщена, кальцифицирована, определяется нависание канала лицевого нерва над нишей овального окна, костная капсула его частично не прослеживается. Структуры внутреннего уха без особенностей (рис. 5).

Пациентке была выполнена стапедопластика на правом ухе, интраоперационные находки: фиксация подножной пластинки стремени в нише овального окна, глубокая ниша овального окна, нависание канала лицевого нерва, рубцовая ткань вокруг ниши овального окна. После установки тефлонового протеза получена прибавка слуха: до 6 м – разговорная речь, до 3 м – шепотная речь.

Выводы

По данным конусно-лучевой компьютерной томографии (КЛКТ), наиболее значимыми при проведении оперативных вмешательств на медиальной стенке барабанной полости являются анатомо-топографические особенности височной кости – нависание канала лицевого нерва, ширина ниши окна преддверия и оссификация круглого окна улитки, оценка которых в ходе предоперационной подготовки больных позволяет увеличить количество благоприятных исходов лечения.

КЛКТ височных костей может быть использована в диагностическом алгоритме перед планированием хирургических вмешательств на медиальной стенке барабанной полости.

ЛИТЕРАТУРА

1. Gulya A. J., Minor L. B., Glasscock M. E., Poe D. Glasscock-Shambaugh Surgery of the ear. PMPH-USA, 2010.
2. Ситников В. П., Диаб Х. Причины неудач стапедопластики и способы их устранения // Рос. оториноларингология. 2005. № 4. С. 102.
3. Арнаутова Е. М. Выбор метода операции на стремени при отосклерозе (обзор литературы) // Рос. оториноларингология. 2011. № 5. С. 149–153.
4. Бодрова И. В., Кулакова Л. А. Уточнение анатомо-топографических особенностей области окна преддверия перед стапедопластикой по данным мультиспиральной компьютерной томографии // Бюл. сибирской медицины. 2012. Т. 11. № 5. С. 39–44.
5. Liktor B., Révész P., Csomor P., Gerlinger I., Sziklai I., Karosi T. Diagnostic value of cone-beam CT in histologically confirmed otosclerosis // European Archives of Oto-Rhino-Laryngology. 2014. T. 271, N 8. P. 2131–2138.
6. Miracle A. C., Mukherji S. K. Conebeam CT of the head and neck, part 1: physical principles // American Journ. of Neuroradiology. 2009. Vol. 30, N 6. P. 1088–1095.
7. Miracle A. C., Mukherji S. K. Conebeam CT of the head and neck, part 2: clinical applications // American Journ. of Neuroradiology. 2009. Vol. 30, N 7. P. 1285–1292.
8. Redfors Y. D., Gröndahl H. G., Hellgren J., Lindfors N., Nilsson I., Möller C. Otosclerosis: anatomy and pathology in the temporal bone assessed by multi-slice and cone-beam CT // Otology & Neurotology. 2012. T. 33, N 6. P. 922–927.

Азовцева Елизавета Антоновна – клинический ординатор каф. оториноларингологии с клиникой Первого Санкт-Петербургского ГМУ им. акад. И. П. Павлова. Россия, 197022, Санкт-Петербург, ул. Льва Толстого, д. 6–8; тел.: +7-911-256-64-18, e-mail: lisolot@gmail.com

Зубарева Анна Анатольевна – докт. мед. наук, профессор каф. оториноларингологии с клиникой Первого Санкт-Петербургского ГМУ им. акад. И. П. Павлова. Россия, 197022, Санкт-Петербург, ул. Льва Толстого, д. 6–8; тел.:+7-921-322-83-53, e-mail: a.zubareva@bk.ru

Филимонов Владимир Николаевич – доцент каф. оториноларингологии с клиникой Первого Санкт-Петербургского ГМУ им. акад. И. П. Павлова. Россия, 197022, Санкт-Петербург, ул. Льва Толстого, д. 6–8; тел.: +7-911-759-16-06

REFERENCES

1. Gulya, A. J., Minor, L. B., Glasscock, M. E., & Poe, D. Glasscock-Shambaugh Surgery of the ear. PMPH-USA, 2010.
2. Sitnikov V. P., Diab X. Prichiny neudach stapedoplastiki i sposoby ih ustranenija [The reasons of stapedoplasy failures and the method of elimination thereof]. *Rossijskaja otorinolaringologija*; 2005; 4: 102 (In Russian).
3. Arnautova E. M. Vybor metoda operacii na stremeni pri otoskleroze (obzor literatury) [The choice of the methods of stapes surgery in otosclerosis (literature review)]. *Rossijskaja otorinolaringologija*: 149 (In Russian).
4. Bodrova I. V., Kulakova L. A. Utochnenie anatomo-topograficheskih osobennostej oblasti okna preddverija pered stapedoplastikoj po dannym mul'tispiral'noj komp'juternoj tomografii [Specification of anatomic and topographic features of the vestibular window area before stapedoplasty according to the data of multislice computed tomography]. *Bjulleten' sibirskoj mediciny*; 2012; 11; 5: 39–44 (In Russian).
5. Liktor, B., Révész, P., Csomor, P., Gerlinger, I., Sziklai, I., & Karosi, T. Diagnostic value of cone-beam CT in histologically confirmed otosclerosis. *European Archives of Oto-Rhino-Laryngology*; 2014; 271; 8: 2131–2138.
6. Miracle A. C., Mukherji S. K. Conebeam CT of the head and neck, part 1: physical principles. *American Journal of Neuroradiology*; 2009; 30; 6: 1088–1095.
7. Miracle A. C., Mukherji S. K. Conebeam CT of the head and neck, part 2: clinical applications. *American Journal of Neuroradiology*; 2009; 30; 7: 1285–1292.
8. Redfors, Y. D., Gröndahl, H. G., Hellgren, J., Lindfors, N., Nilsson, I., & Möller, C. Otosclerosis: anatomy and pathology in the temporal bone assessed by multi-slice and cone-beam CT. *Otology & Neurotology*; 2012; 33; 6: 922–927.

Elizaveta Antonovna **Azovtseva** – Resident Medical Practitioner of the Chair of Otorhinolaryngology with Clinic of Pavlov First Saint Petersburg State Medical University, Russia, 197022, Saint Petersburg, 6/8 L'va Tolstogo Str., tel.: +7-911-256-64-18, e-mail: lisolot@gmail.com

Anna Anatol'evna **Zubareva** – MD, Professor of the Chair of Otorhinolaryngology with Clinic of Pavlov First Saint Petersburg State Medical University, Russia, 197022, Saint Petersburg, 6/8 L'va Tolstogo Str., tel.: +7-921-322-83-53 e-mail: a.zubareva@bk.ru

Vladimir Nikolaevich **Filimonov** – Associate Professor of the Chair of Otorhinolaryngology with Clinic of Pavlov First Saint Petersburg State Medical University, Russia, 197022, Saint Petersburg, 6/8 L'va Tolstogo Str., tel.: +7-911-759-16-06

УДК 616.284-002.258-089.168.1 doi: 10.18692/1810-4800-2016-3-16-23

КЛИНИЧЕСКИЕ НАБЛЮДЕНИЯ БОЛЬНЫХ С ХОЛЕСТЕАТОМОЙ ПИРАМИДЫ ВИСОЧНОЙ КОСТИ

Аникин И. А.[1], Хамгушкеева Н. Н.[1], Бокучава Т. А.[2]

[1] ФГБУ «Санкт-Петербургский НИИ уха, горла, носа и речи» Минздрава России, 190013, Санкт-Петербург, Россия

[2] ГОБУЗ «Мурманская областная клиническая больница им. П. А. Баяндина», 183035, г. Мурманск, Россия

CLINICAL OBSERVATIONS OF PATIENTS WITH PETROUS PYRAMID CHOLESTEATOMA

Anikin I. A.[1], Khamgushkeeva N. N.[1], Bokuchava T. A.[2]

[1] Federal State Budgetary Institution "Saint Petersburg Research Institute of Ear, Throat, Nose and Speech", Ministry of Health of the Russian Federation, Saint Petersburg, Russia

[2] State-Financed Regional Health Institution Murmansk Regional Clinical Hospital named after. P. A. Bayandin, Murmansk, Russia

В статье представлены клинические наблюдения 12 пациентов с хроническим гнойным средним отитом, осложненным холестеатомой пирамиды височной кости. Согласно классификации Moffat–Smith от 2008 г. были выявлены следующие типы распространения холестеатомы пирамиды височной кости: супралабиринтный (n = 1), супралабиринтный-апикальный (n = 2), инфралабиринтный (n = 4), инфралабиринтный-апикальный (n = 3), массивный (n = 1) и массивный-апикальный (n = 1). Нами проанализированы клинические аспекты каждого прооперированного пациента; хирургические подходы удаления холестеатомы пирамиды височной кости и конечный результат оперативного лечения. Отмечено, что при инфралабиринтном типе распространения холестеатомы пирамиды височной кости повреждение лицевого нерва, проявляющееся в виде пареза (паралича) мимической мускулатуры, не наблюдается в отличие от супралабиринтного типа распространения холестеатомы. Частота встречаемости холестеатомы пирамиды височной кости составляет 0,2%.

Ключевые слова: холестеатома, пирамида височной кости, хронический гнойный средний отит, лицевой нерв, интраоперационный мониторинг лицевого нерва.

Библиография: 17 источников.

The article presents the clinical observation of 12 patients with chronic suppurative otitis media complicated with petrous pyramid cholesteatoma. According to the MoffatSmith 2008 classification, the following types of petrous pyramid cholesteatoma propagation have been revealed: supralabyrinthine (n = 1), supralabyrinthine – apical (n = 2), infralabyrinthine (n = 4), infralabyrinthine – apical (n = 3), massive (n = 1) and massiveapical (n = 1). We analyzed the clinical aspects of each post-surgery patient and surgical approaches of petrous pyramid cholesteatoma excision and the final result of surgical treatment. It has been noted that in infralabyrinthine petrous pyramid cholesteatoma no facial nerve damage which manifests itself in the form of mimic muscles paresis (paralysis) is observed unlike the supralabyrinthine type of cholesteatoma. The incidence of petrous pyramid cholesteatoma is 0.2%.

Key words: cholesteatoma, petrous pyramide, chronic suppurative otitis media, facial nerve, intraoperative facial nerve monitoring.

Bibliography: 17 sources.

Холестеатома – эпидермальная киста, возникающая от агрессивного роста ороговевающего плоскоклеточного эпителия, вызывающая деструкцию (кариес) окружающих, преимущественно костных, структур височной кости и способная привести к развитию вне- и внутричерепных осложнений [1–4].

Довольно частым и единственным симптомом холестеатомы височной кости является прогрессирующая кондуктивная тугоухость, обусловленная ограничением подвижности звукопроводящей цепи, разрушением слуховых косточек или смещением оссикулярного протеза после выполненной тимпанопластики [5, 6]. Данное образование может находиться в неагрессивном состоянии, оставаясь незамеченным в течение многих лет, прежде чем появятся первые симптомы заболевания [7]. Почти в 90% случаев рецидив заболевания может быть обнаружен в течение 5 лет после выполненного оперативного вмешательства. В связи с этим, диагностика хронического гнойного среднего отита, осложненного холестеатомой, не всегда своевременна, что представляет наибольшую опасность для пациента из-за прогрессирующего роста образования и развития вне- и внутричерепных осложнений [8].

За последнее время было предложено несколько классификаций распространения холестеатомы в пирамиде височной кости. U. Fish выделял супралабиринтный и инфралабиринтный апикальный типы холестеатом пирамиды височной кости [9]. В 1993 г. M. Sanna и соавт. создали классификацию холестеатом пирамиды височной кости в зависимости от локализации образования по отношению к лабиринту: супралабиринтная, инфралабиринтная, массивная, инфралабиринтная апикальная и апикальная [10].

Супралабиринтная холестеатома чаще всего врожденная, но может быть результатом глубокого врастания приобретенной холестеатомы в эпитимпанум. Она чаще поражает переднее эпитимпанальное пространство и простирается медиально к внутреннему слуховому проходу и вперед по направлению к сонной артерии. Также холестеатома может распространяться к заднему отделу лабиринта и к ретролабиринтным клеткам сосцевидного отростка с поражением базального завитка улитки.

Инфралабиринтная холестеатома возникает в гипотимпануме и в инфралабиринтных клетках сосцевидного отростка и распространяется вперед к внутренней сонной артерии и сзади к задней черепной ямке.

Массивная лабиринтная холестеатома является диффузной и поражает весь задний и передний отделы лабиринта и чаще является результатом распространения супра- и инфралабиринтной холестеатомы. Часто развивается из первичной приобретенной холестеатомы. Она обычно протекает бессимптомно, но может вызвать паралич мимической мускулатуры и частичную или полную сенсоневральную тугоухость.

Инфралабиринтная апикальная холестеатома встречается в инфралабиринтных и в верхушечных отделах пирамиды височной кости. Изначально поражает передние отделы пирамиды височной кости, горизонтальную часть внутренней сонной артерии, после поражает апикальный отдел пирамиды височной кости, а затем распространяется или вверх к клиновидной пазухе или кзади и вниз в инфралабиринтный отдел пирамиды височной кости. Данная холестеатома, как правило, врожденного происхождения.

Апикальная холестеатома занимает только верхушку пирамиды височной кости и может вызвать эрозию костной стенки внутреннего слухового прохода с дальнейшим распространением в сторону задней черепной ямки или к тройничному нерву.

В 2008 г. D. Moffat и W. Smith предложили классификацию холестеатом пирамиды височной кости, которая, по данным авторов, является более всеобъемлющей, чем существующие системы классификаций. В классификации Moffat–Smith различают супралабиринтную, супралабиринтную апикальную, инфралабиринтную, инфралабиринтную-апикальную, массивную лабиринтную, апикальную и массивную лабиринтную холестеатому пирамиды височной кости с апикальным распространением. Согласно авторам предложенная классификация распространения холестеатомы в пирамиде височной кости облегчает планирование операций и может предсказать исход оперативного вмешательства в отношении слуха [6].

Хирургическое лечение пациентов с холестеатомой пирамиды височной кости заключается в радикальном удалении холестеатомы, что может привести к тотальной петрозэктомии и реиннервации лицевого нерва [10]. Наиболее сложной задачей даже для опытных хирургов представляет удаление матрикса холестеатомы с твердой мозговой оболочки средней и задней черепных ямок, с сигмовидного синуса, с луковицы яремной вены, с внутренней сонной артерии и с лицевого нерва [10–12]. По данным литературы, неполное ее удаление приводит к развитию рецидива холестеатомы [1, 2, 5, 10]

Пациенты и методы исследования. За период с 2005 года по ноябрь 2015 года на базе Санкт-Петербургского НИИ ЛОР обследованы и прооперированы 12 пациентов с холестеатомой пирамиды височной кости, из них 8 женщин и 4 мужчины, в возрасте от 15 до 60 лет (средний возраст – 37,9±16 лет). Восьми пациентам (67%) в прошлом были выполнены радикальные операции на среднем ухе. Одному пациенту (8%) нейрохирургами была проведена краниотомия в левой височной области с удалением холестеатомы верхушки пирамиды височной кости из экстрадурального подвисочного доступа. У 2 пациентов (17%) с хроническим эпитимпано-антральным средним отитом оперативные вмешательства на ушах ранее не выполнялись. У 1 (8%) пациента при отсутствии в анамнезе оперативных вмешательств на среднем ухе отоскопическая картина была в норме.

В обследование пациентов входило: сбор жалоб и анамнеза, общеклиническое, оториноларингологическое, аудиологическое, комплексное рентгенологическое обследование (КТ височных костей, МРТ среднего уха с контрастированием), при необходимости отоневрологический осмотр, консультация сурдолога, вестибулолога, офтальмолога, нейрохирурга и невролога.

Все операции были проведены под эндотрахеальным наркозом при трансмастоидальном подходе к холестеатомам пирамиды височной кости. Из них в 9 (75%) случаях операции были выполнены с использованием мониторинга лицевого нерва методом игольчатой электромиографии посредством стимуляции лицевого нерва бормашиной.

Для описания топографического расположения холестеатомы в пирамиде височной кости использована классификация Moffat–Smith от 2008 г. [5].

Оценка состояния функции лицевого нерва осуществлялась с помощью общепринятой в мировой практике классификации House–Brackmann, предложенная в 1985 году J. W. House и D. E. Brackmann, в которой I степень соответствует нормальной (100%) функции лицевого нерва, VI степень – полному параличу мимической мускулатуры (0%). Функцию лицевого нерва оценивали на пред- и послеоперационных этапах ведения пациентов.

Результаты исследования. В ходе исследования были выявлены следующие жалобы пациентов: снижение слуха – 12 (100%) случаев, асимметрия лица – 5 (42%) случаев, парестезии и гипестезии в области лица – 4 (33%) случая, головокружения – 3 (25%) случая, снижение зрения – 1 (8%) случай. У 10 (83%) пациентов была диагностирована сенсоневральная тугоухость IV степени, у 1 (8%) пациента с инфралабиринтным распространением холестеатомы – смешанная тугоухость II степени, у 1 (8%) пациента с инфралабиринтным апикальным распространением холестеатомы – смешанная тугоухость IV степени. Парестезии и гипестезии в области пораженной стороны лица отмечены в 4 (33%) наблюдениях с вовлечением верхушки пирамиды височной кости и тройничного нерва при следующих парезах мимической мускулатуры: I степень – $n = 2$), V степень – $n = 2$. Один пациент с инфралабиринтным распространением холестеатомы предъявлял жалобы на болезненные ощущения в правом глазу и на прогрессирующее снижение зрения. Интерес данного клинического случая состоял в том, что рецидив холестеатомы был обнаружен через 41 год после оперативного вмешательства на среднем ухе. Ее рост вызвал разрушение пирамиды височной кости, а длительное сдавление твердой мозговой оболочки средней и задней черепных ямок образованием привело в последующем к развитию базального менингита и вторичной атрофии зрительного нерва.

На основании интраоперационных находок и данных КТ-снимков были диагностированы супралабиринтная ($n = 1$), супралабиринтная апикальная ($n = 3$), инфралабиринтная ($n = 4$), инфралабиринтная апикальная ($n = 3$) и массивная апикальная ($n = 1$) холестеатомы пирамиды височной кости по классификации Moffat–Smith (рис. 1).

Холестеатому удаляли по ходу ее распространения в пирамиде височной кости. Расширенная радикальная операция была проведена 6 (50%) пациентам, дополненная лабиринтэктомией (транслабиринтный доступ) в 4 (33%) случаях, вскрытием твердой мозговой оболочки средней и задней черепных ямок ($n = 1$) и удалением холестеатомы инфралабиринтным доступом ($n = 1$) с сохранением лабиринта.

Субтотальная петрозэктомия была выполнена 6 (50%) пациентам с удалением костной капсулы улитки и лабиринта: в 1 (8%) случае через транскохлеарный и транслабиринтный доступы, в 5 (42%) случаях с удалением костной капсулы улитки через транскохлеарный доступ. При инфралабиринтном апикальном ($n = 2$) и массивном апикальном ($n = 1$) типах распространения холестеатомы пирамиды височной кости субто-

а) *б)*

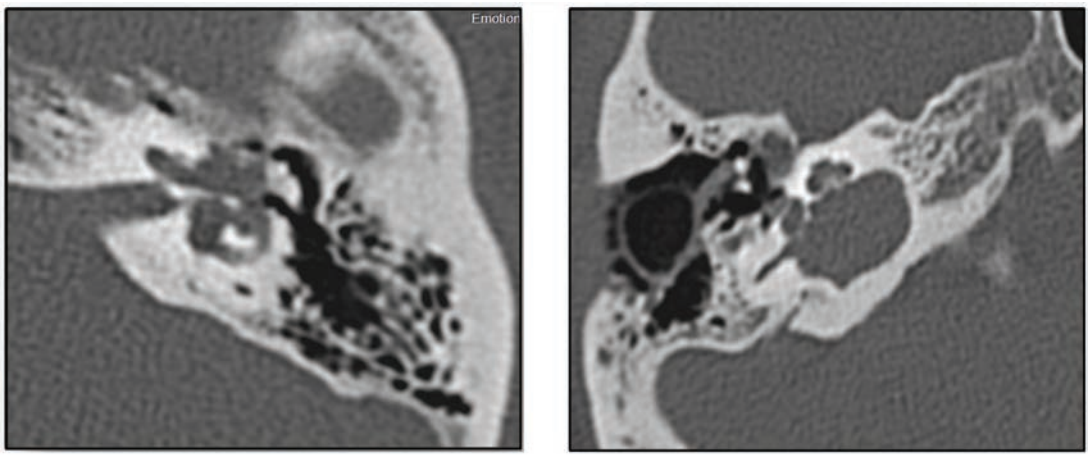

Рис. 1. *а* – КТ височной кости (AS) пациента с супралабиринтной апикальной холестеатомой: визуализируется образование овальной формы, окружающее цепь слуховых косточек, вызывающее деструкцию апикального завитка улитки, верхней грани пирамиды, костной капсулы латерального и переднего полукружных каналов; *б* – КТ височной кости (AD) пациента с инфралабиринтной апикальной холестеатомой: в проекции наружного сонного отверстия пирамиды височной кости выявляется образование, вызывающее деструкцию нижней грани пирамиды, нижней стенки внутреннего слухового прохода, базального и среднего завитков улитки, общей ножки сагиттального и фронтального полукружных каналов.

Таблица 1

Хирургические доступы удаления холестеатомы пирамиды височной кости

Классификация	*N* (количество пациентов)	Хирургический доступ	*N* (количество пациентов)
Супралабиринтная	1	Расширенная радикальная операция + частичная лабиринтэктомия (транслабиринтный доступ)	1
Супралабиринтная апикальная	3	Расширенная радикальная операция + лабиринтэктомия (транслабиринтный доступ)	3
Инфралабиринтная	4	Расширенная радикальная операция со вскрытием твердой мозговой оболочки средней и задней черепных ямок	1
		Субтотальная петрозэктомия (транскохлеарный доступ)	3
Инфралабиринтная апикальная	3	Субтотальная петрозэктомия (транскохлеарный доступ), затем тотальная петрозэктомия	1
		Субтотальная петрозэктомия (транскохлеарный доступ)	1
		Расширенная радикальная операция (инфралабиринтный доступ)	1
Массивная апикальная	1	Субтотальная петрозэктомия (транслабиринтный и транскохлеарный доступы)	1

тальная петрозэктомия сопровождалась вскрытием клеток верхушки пирамиды височной кости (табл. 1).

Во всех случаях тимпанальное устье слуховой трубы отграничивали от барабанной полости с помощью аутохрящевого и фасциального трансплантатов. Субтотальную петрозэктомию завершали пластикой наружного слухового прохода без облитерации последнего мышечным лоскутом и ушиванием наглухо наружного слухового прохода из-за риска рецидива холестеатомы пирамиды височной кости. В 1 (8%) случае при супралабиринтном апикальном распространении холестеатомы пирамиды височной кости фасциальный трансплантат укладывали под обнаженный лицевой нерв, пораженный холестеатомным процессом.

У 2 пациентов холестеатома распространялась по инфралабиринтному тракту вокруг капсулы лабиринта без поражения улитки и охватывала верхушку пирамиды височной кости. Поэтому у данных пациентов остаточный слух сохранился в послеоперационном периоде.

При обследовании пациентов были выявлены повреждения лицевого нерва периферического характера ($n = 5$) различной степени тяжести по шкале House–Brackmann: VI степень ($n = 3$), V степень ($n = 2$). В 1 (8%) случае паралич мимической мускулатуры (VI степень HBGS) возник после проведенной радикальной операции на среднем ухе, в остальных наблюдениях – вследствие поражения лицевого нерва холестеатомным процессом. У 3 пациентов с параличом мимической мускулатуры (VI степень HBGS) лицевой нерв полностью был разрушен холестеатомными массами над нишей окна преддверия ($n = 1$) и в области коленчатого ганглия ($n = 2$). У 2 пациентов с V степенью пареза мимической мускулатуры лицевой нерв в области коленчатого ганглия был сдавлен холестеатомой. При проведении мониторинга поврежденного лицевого нерва в большинстве случаев мы не получали М-ответов при стимуляции его проксимального отдела, за исключением 1 случая (V степень HBGS), где были зарегистрированы М-ответы только с третьего ЭМГ-канала (m. orbicularis oris) с амплитудой 80 мкВ при силе тока 0,2 мА. У остальных пациентов с нормальной функцией лицевого нерва ЭМГ-активность мимической мускулатуры была зафиксирована на всем протяжении оперативного вмешательства на среднем и внутреннем ухе. Для более полного обзора патологической ткани при транскохлеарном и инфралабиринтном доступе шпору максимально сглаживали до лицевого нерва с помощью бормашины, посредством которой осуществлялась электрическая стимуляция лицевого нерва до безопасных порогов – 0,5–0,7 мА.

Послеоперационная функция лицевого нерва была сохранена во всех наблюдениях и соответствовала той степени пареза (паралича) мимической мускулатуры, что и на дооперационном этапе обследования пациентов (табл. 2). Прооперированные пациенты отметили исчезновение чувства парестезии и гипестезии в области пораженной стороны лица.

Из послеоперационных осложнений мы наблюдали ликворею из внутреннего слухового прохода ($n = 4$), перилимфорею из преддверия

Таблица 2

Степень дисфункции лицевого нерва до и после операции

Вид холестеатомы пирамиды височной кости	*N* (количество пациентов)	HBGS	
		до операции	после операции
Супралабиринтная	1	VI	VI
Супралабиринтная апикальная	3	V ($n = 1$), VI ($n = 2$)	V ($n = 1$), VI ($n = 2$)
Инфралабиринтная	4	I	I
Инфралабиринтная апикальная	3	I	I
Массивная апикальная	1	V	V

лабиринта ($n = 4$), вестибулопатию ($n = 8$), рецидив холестеатомы ($n = 1$).

Перилимфорея была остановлена по завершении операции тампонадой преддверия лабиринта фасцией височной мышцы и аутохрящом. В случаях ликвореи из внутреннего слухового прохода была выполнена тампонада трепанационной полости вплоть до внутреннего слухового прохода гемостатическими губками Surgicel и Otopor с тетрациклиновой мазью на 1–3 месяца.

Вестибулярная дисфункция в раннем послеоперационном периоде диагностирована у 10 пациентов и была полностью купирована консервативным лечением через 1 месяц после операции.

У пациента с инфралабиринтной апикальной холестеатомой, в анамнезе которого уже была проведена краниотомия с удалением холестеатомы верхушки пирамиды височной кости из экстрадурального подвисочного доступа, через 6 месяцев после субтотальной петрозэктомии с удалением костной капсулы улитки рецидив холестеатомы привел к возникновению ликвореи с последующим развитием серозного менингита. В связи с этим нейрохирургами была выполнена тотальная петрозэктомия с удалением холестеатомы из верхушки пирамиды височной кости, закрытием дефекта крыши задней черепной ямки, и последующей облитерацией операционной полости височной мышцей и ушиванием наглухо наружного слухового прохода. В остальных случаях, где период наблюдения составил от 3 месяцев до 5 лет, рецидив холестеатомы на сегодняшний день не выявлен (рис. 2).

Обсуждение результатов. В 2005–2015 гг. в Санкт-Петербургском научно-исследовательском институте уха, горла, носа и речи было прооперировано 7000 пациентов с хроническим гнойным средним отитом с холестеатомой височной кости. Следовательно, на долю холестеатомы пирамиды височной кости приходится 0,2% от всех случаев поражения височной кости холестеатомным процессом.

Нами представлены клинические наблюдения, где пирамида височной кости была поражена холестеатомным процессом с распространением в лабиринт ($n = 10$) и без распространения в лабиринт ($n = 2$). В 67% случаев данная патология была верифицирована у пациентов, имеющих в анамнезе операции на среднем ухе ($n = 8$). Следовательно, можно говорить о резиду-

а) *б)*

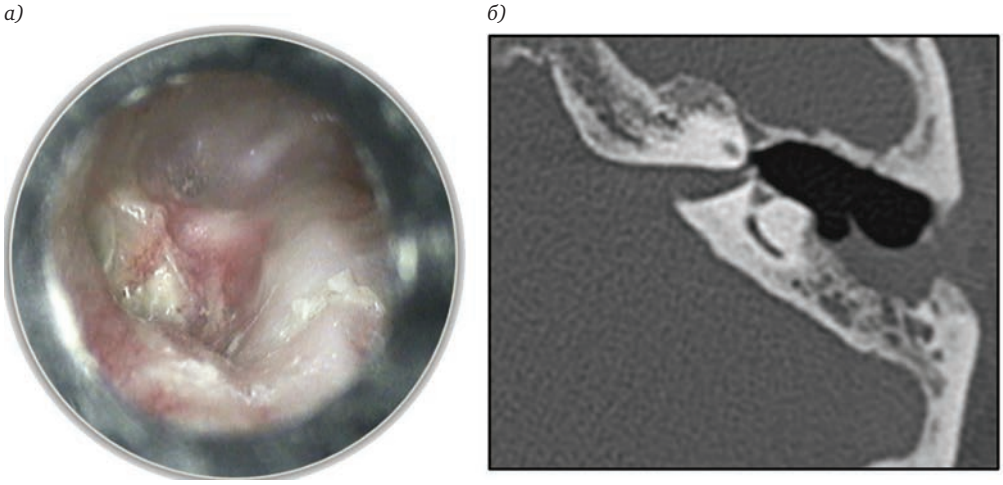

Рис. 2. *а* – отомикроскопия: трепанационная полость большая, полностью эпидермизирована; *б* – аксиальная проекция КТ височной кости (AS) пациента через 1 год после удаления супралабиринтной апикальной холестеатомы: данных о наличии рецидива холестеатомы нет.

альном характере холестеатомы, где оперативное лечение привело к росту образования в лабиринт. Также нельзя исключить врожденный характер холестеатомы из-за ее локализации в области верхушки пирамиды височной кости с распространением во внутренний слуховой проход при отсутствии ее в клетках сосцевидного отростка, эпитимпануме и синусах барабанной полости.

Парез (паралич) лицевого нерва на предоперационном этапе обследования пациентов был выявлен в 5 случаях с супралабиринтной и массивной холестеатомой пирамиды височной кости. Согласно M. Sanna и соавт. коленчатый ганглий лицевого нерва чаще поражается при распространении холестеатомы в переднее эпитимпанальное пространство с захватом пирамиды височной кости [10]. Из-за сдавления коленчатого ганглия холестеатомой нарушается кровоснабжение нервной ткани и развивается дисфункция лицевого нерва [13]. Поздняя диагностика причины повреждения лицевого нерва не позволила нам своевременно выполнить оперативное вмешательство по декомпрессии нервной ткани, что и привело в наших клинических наблюдениях к стойкому парезу (параличу) мимической мускулатуры.

Выбор хирургического подхода в целях полного удаления холестеатомы во многом определялся типом распространения образования в пирамиде височной кости и обеспечением достаточного обзора холестеатомы и жизненно важных структур барабанной полости. При апикальном типе распространения холестеатомы в пирамиде височной кости применяли транскохлеарный доступ при условии распространения холестеатомы в улитку. N. Yanagihara и соавт. отмечено, что транслабиринтный подход с транскохлеарным доступом или без него считается основным методом хирургического лечения апикальной холестеатомы [11, 14]. В 17% случаях ($n = 2$) остаточный слух удалось сохранить в связи с отсутствием нарушения целостности капсулы улитки. У остальных 10 пациентов (83%) с глухотой холестеатому удалили транслабиринтным и транскохлеарным доступами (табл. 1).

По результатам настоящего исследования, наиболее частым осложнением хирургического лечения пациентов с апикальным распространением холестеатомы являлась ликворея ($n = 4$).

В связи с большим риском рецидива холестеатомы из-за сохранения ее матрикса на поверхности сигмовидного синуса, лицевого нерва, адвентиции внутренней сонной артерии, луковицы яремной вены [1, 3, 4] мастоидопластика с тимпанопластикой нами не выполнялась. Ввиду данных особенностей поражения пирамиды височной кости холестеатомным процессом трепанационную полость мы вели открыто до полной ее эпидермизации для лучшего послеоперационного контроля и ухода за ней.

Развитие дисфункции лицевого нерва является неизбежным осложнением радикального удаления холестеатомы пирамиды височной кости [10–12]. L. M. Akst и P. C. Weber (2005) в своей работе указали ряд факторов, вызывающие повреждения лицевого нерва [15]. Одной из самых частых из возможных причин его травмирования является прямое механическое воздействие, связанное непосредственно с работой бормашины вблизи фаллопиева канала или во время проведения микрохирургических манипуляций вблизи нерва. С появлением мониторинга лицевого нерва, где стимуляция осуществляется с помощью бормашины, появилась возможность проведения электромиографии мимических мышц на протяжении всего оперативного вмешательства [16, 17]. Данная система безопасна и проста в использовании. Ее эффективность применения у пациентов с холестеатомой пирамиды височной кости подтверждается результатами функционального состояния мимической мускулатуры прооперированных нами пациентов.

Заключение. Частота встречаемости холестеатомы, поражающей пирамиду височной кости, составляет 0,2% всех больных с холестеатомным процессом среднего уха. Из них 67% – после ранее выполненных санирующих операций на среднем ухе. Холестеатома пирамиды височной кости требует своевременной идентификации и квалифицированного лечения.

Хирургическое лечение пациентов с холестеатомой пирамиды височной кости заключается в полном удалении холестеатомы с формированием обширной трепанационной полости без ее облитерации различными трансплантатами из-за риска развития рецидива образования, за исключением случаев с тотальной петрозэктомией.

Супралабиринтная и массивная холестеатома пирамиды височной кости чаще всего приводит к парезу (параличу) мимической мускулатуры в отличие от инфралабиринтного типа распространения холестеатомы.

Применение интраоперационного мониторинга лицевого нерва методом игольчатой электромиографии при непрерывной стимуляции бормашиной позволяет максимально сгладить костный навес над лицевым нервом без повреждения нервной ткани для более полной визуализации холестеатомы пирамиды височной кости.

Пациенты, перенесшие оперативные вмешательства на среднем ухе, даже при отсутствии жалоб нуждаются в длительном наблюдении и в проведении рентгенологического обследования (КТ височной кости, МРТ среднего уха с контрастированием, диффузно-взвешенная МРТ среднего уха) для исключения рецидива холестеатомы.

ЛИТЕРАТУРА

1. King T. T., Benjamin J. C., Morrison A. W. Epidermoid and cholesterol cysts in the petrous apex of the petrous bone // Br. J. Neurosurg. 1989. N 3. P. 451–461.
2. Axon P. R., Fergie N., Saeed S. R., Temple R. H., Ramsden R. T. Petrosal cholesteatoma: management considerations for minimizing morbidity // Am. Jurn. Otol. 1999. N 20. P. 505–510.
3. Michaels L. An epidermoid formation in the developing middle ear: possible source of cholesteatoma // Jurn. Otolaryngol. 1986. N 78 (15). P. 169–174.
4. Magliulo G. Petrous bone cholesteatoma: clinical longitudinal study // Eur. Arch. Otorhinolaryngol. 2007. Vol. 264. P. 115–120.
5. Moffat D., Jones S., Smith W. Petrous temporal bone cholesteatoma: a new classification and long-term surgical outcomes // Skull base. 2008. N 18 (2). Vol. 107–115.
6. Shihada R., Brodsky A., Luntz M. Giant cholesteatoma of the temporal bone. Israel Medical Association Journal. 2006. N 8 (10). P. 718–719.
7. Profant M., Steno J. Petrous apex cholesteatoma // Acta Otolaryngol. 2000. Vol. 120. P. 164–167.
8. Dornhoffer J. L., Friedman A. B., Gluth M. B. Management of acquired cholesteatoma in the pediatric population // Current Opinion in Otolaryngology and Head and Neck Surgery. 2013. N 21 (5). P. 440–445.
9. Fisch U. Infratemporal fossa approach for extensive tumors of the temporal bone and base of skull. In: Silverstein H, Norell N, eds. Neurological Surgery of the Ear. Birmingham, AL: Aesculapius; 1977. P. 33–53.
10. Sanna M., Zini C., Gamoletti R., Frau N., Taibah A.K., Russo A. [et al.]. Petrous bone cholesteatoma // Skull Base Surg. 1993. N 3 (4). P. 201–213.
11. Glasscock M. E., Woods C. I., Poe D. S., Patterson A. K., Welling D. B. Petrous apex cholesteatoma // Otolaryngol. Clin. North. Am. 1989. Vol. 22. P. 981–1002.
12. Борисенко О. Н., Сребняк И. А., Сушко Ю. А., Злый М. В., Злый В. В. Холестеатома пирамиды височной кости // Журн. вушн., нос. и і горл. хвороб. 2005. № 1. С. 21–23.
13. Axon P. R., Fergie N., Saeed S. R., Temple R. H., Ramsden R. T. Petrosal cholesteatoma: management considerations for minimizing morbidity // Am. Jurn. Otol. 1999. N 20 (4). P. 505–510.
14. Yanagihara N., Nakamura K., Hatakeyama T. Surgical management of petrous apex cholesteatoma: a therapeutic scheme // Skull. Base Surg. 1992. N 2(1). P. 22–27.
15. Akst L. M., Weber P. C. Facial nerve management in cochlear implant surgery // Operative Techniques in Otolaryngology. 2005. Vol. 16. P. 78–81.
16. Bernardeschi D., Meskine N., Otaibi N., Ablonczy R., Kalamarides M., Bozorg G. A., Sterkers O. Continuous Facial Nerve Stimulating Burr for Otologic Surgeries // Otology & Neurotology. 2011. Vol. 32(8). P. 1347–1351.
17. Хамгушкеева Н. Н. Применение ЭМГ-мониторинга лицевого нерва в отохирургии // Рос. оториноларин. 2014. № 1. С. 218–222.

Аникин Игорь Анатольевич – докт. мед. наук, профессор, руководитель отдела разработки и внедрения высокотехнологичных методов лечения Санкт-Петербургского НИИ уха, горла, носа и речи. Россия. 190013, Санкт-Петербург, ул. Бронницкая, д. 9; тел.: 8(812) 575-94-47; dr-anikin@mail.ru

Хамгушкеева Наталия Николаевна – очный аспирант Санкт-Петербургского НИИ уха, горла, носа и речи. Россия. 190013, Санкт-Петербург, ул. Бронницкая, д. 9; тел.: 8(921) 779-76-22, e-mail: nataliyalor@gmail.com;

Бокучава Татьяна Анатольевна – канд. мед. наук, зав. оториноларингологическим отделением Мурманской областной клинической больницы им. П. А. Баяндина. Россия, 183035, г. Мурманск, ул. Академика Павлова, д. 6; тел.: 8 (815) 225-70-48, e-mail: dr-bokuchava@mail.ru

REFERENCES

1. King T. T., Benjamin J. C., Morrison A. W. Epidermoid and cholesterol cysts in the petrous apex of the petrous bone. *Br J. Neurosurg.;* 1989; 3: 451–461.
2. Axon P. R., Fergie N., Saeed S. R., Temple R. H., Ramsden R. T. Petrosal cholesteatoma: management considerations for minimizing morbidity. *Am J. Otol.* 1999; 20: 505–510.
3. Michaels L. An epidermoid formation in the developing middle ear: possible source of cholesteatoma. *J. Otolaryngol.;* 1986; 78 (15): 169–174.
4. Magliulo G. Petrous bone cholesteatoma: clinical longitudinal study. *Eur Arch Otorhinolaryngol.;* 2007; 264: 115–120.
5. Moffat D., Jones S., Smith W. Petrous temporal bone cholesteatoma: a new classification and long-term surgical outcomes. *Skull base;* 2008; 18 (2): 107–115.
6. Shihada R., Brodsky A., Luntz M. Giant cholesteatoma of the temporal bone. *Israel Medical Association Journal*; 2006; 8 (10): 718–719.
7. Profant M., Steno J. Petrous apex cholesteatoma. *Acta Otolaryngol*. 2000; 120: 164–167.
8. Dornhoffer J. L., Friedman A. B., Gluth M. B. Management of acquired cholesteatoma in the pediatric population. *Current Opinion in Otolaryngology and Head and Neck Surgery*; 2013; 21 (5): 440–445.
9. Fisch U. Infratemporal fossa approach for extensive tumors of the temporal bone and base of skull. In: Silverstein H., Norell N. eds. *Neurological Surgery of the Ear. Birmingham*; AL: Aesculapius; 1977: 33–53
10. Sanna M., Zini C., Gamoletti R., Frau N., Taibah A. K., Russo A. et al. Petrous bone cholesteatoma. *Skull Base Surg*.; 1993; 3 (4): 201–213.
11. Glasscock M. E., Woods C. I., Poe D. S., Patterson A. K., Welling D. B. Petrous apex cholesteatoma. *Otolaryngol. Clin. North. Am*.; 1989; 22: 981–1002.

12. Borisenko O. N., Srebnyak I. A., Sushko Yu. A., Zlyi M. V., Zlyi V. V. Kholesteatoma piramidy visochnoi kosti [Petrous pyramid cholesteatoma]. *Zhurnal vushnikh nosovikh i i gorlovikh khvorob*; 2005; 1: 21–23 (In Russian).
13. Axon P. R., Fergie N., Saeed S. R., Temple R. H., Ramsden R. T. Petrosal cholesteatoma: management considerations for minimizing morbidity. *Am. J. Otol.* 1999; 20(4): 505–510.
14. Yanagihara N., Nakamura K., Hatakeyama T. Surgical management of petrous apex cholesteatoma: a therapeutic scheme. *Skull Base Surg*. 1992; 2(1): 22-27.
15. Akst L. M., Weber P.C. Facial nerve management in cochlear implant surgery. *Operative Techniques in Otolaryngology*; 2005; 16: 78-81.
16. Bernardeschi D, Meskine N., Otaibi N., Ablonczy R., Kalamarides M., Bozorg G. A., Sterkers O. Continuous Facial Nerve Stimulating Burr for Otologic Surgeries. *Otology & Neurotology*; 2011; 32(8): 1347–1351.
17. Khamgushkeeva N. N. Primenenie EMG-monitoringa litsevogo nerva v otokhirurgii [Application EMG-monitoring of the facial nerve in otologic surgeries]. *Rossiiskaya otorinolaringologiya;* 2014; 1(68): 218–222 (In Russian).

Igor Anatol'evich **Anikin** – MD, Professor, Head of the Department of Development and Implementation of High-Technology Treatment Methods of Saint Petersburg Research Institute of Ear, Throat, Nose and Speech. Russia, 190013, Saint Petersburg, 9, Bronnitskaia Str., tel.: 8 (812) 575-94-47, e-mail: dr-anikin@mail.ru

Nataliia Nikolaevna **Khamgushkeeva** – day-time post-graduate student of Saint Petersburg Research Institute of Ear, Throat, Nose and Speech. Russia, 190013, Saint Petersburg, 9, Bronnitskaia Str., tel.: (812) 316-25-01, 8(921) 779-76-22, e-mail: nataliyalor@gmail.com

Tat'jana Anatol'evna **Bokuchava** – MD Candidate, Head of ENT Department of State-Financed Regional Health Institution Murmansk Regional Clinical Hospital named after P. A Bayandin Russia, 183035, Murmansk, 6, Akademika Pavlova Str.; tel.: 8 (815) 225-70-48, e-mail: dr-bokuchava@mail.ru

УДК 616.036.12-039.42-053.1 doi: 10.18692/1810-4800-2016-3-24-32

РЕДКИЕ БОЛЕЗНИ

Бабияк В. И.[1], Воронов В. А.[1], Тулкин В. Н.[2]

[1] ГБОУ ВПО «Северо-Западный государственный медицинский университет им. И. И. Мечникова» Минздрава России, 193015, Санкт-Петербург, Россия
(Зав. каф. оториноларингологии – проф. С. А. Артюшкин)

[2] ФГБУ «Санкт-Петербургский научно-исследовательский институт уха, горла, носа и речи» Минздрава России, 190013, Санкт-Петербург, Россия
(Директор – засл. врач РФ, член-корр. РАН, проф. Ю. К. Янов)

RARE DISEASE

Babiyak V. I.[1], Voronov V. A.[1], Tulkin V. N.[2]

[1] Federal State Budgetary Institution Higher Vocational Education "North-Western State Medical University named after I. I. Mechnikov" of Ministry of Health of the Russian Federation, Saint Petersburg, Russia

[2] Federal State Budgetary Institution "Saint Petersburg Research Institute of Ear, Throat, Nose and Speech", Ministry of Health of the Russian Federation, Saint Petersburg, Russia

В связи с особенностями работы поликлиник мало внимания уделяется редким заболеваниям. Несмотря на это, данные болезни широко изучены и должны вызвать настороженность врача, а в случае необходимости пациент должен направляться к профильному специалисту. Редкие болезни могут проявляться под «масками» некоторых заболеваний ЛОРорганов, что существенно затрудняет их диагностику и лечение.

Ключевые слова: головокружение, вестибулярный аппарат, аномалия Киари, ДППГ, болезнь Помпе, синдром Стиклера, болезнь Ниманна–Пика, синдром (болезнь) Марфана, буллезный дерматит, гемофилия, болезнь кленового сиропа.

Библиография: 9 источников.

Due to specific features of polyclinics operation, little attention is paid to rare diseases. Nevertheless, these diseases are widely studied and should provoke apprehensive attitude of a doctor, and if necessary, become a reason of the patient for referring to a relevant specialist. Rare diseases can manifest themselves under the «masks» of other ENT diseases, significantly complicating diagnostics and treatment thereof.

Key words: vertigo, vestibular system, Chiari malformation, benign paroxysmal positional vertigo, Pompe disease, Stickler syndrome, Niemann–Pick Disease, Marfan syndrome (disease), bullous dermatitis, hemophilia, maple syrup urine disease.

Bibliography: 9 sources.

В оториноларингологической литературе публикации о редких болезнях практически не встречаются. А между тем эти болезни могут составить значительную проблему в области диагностики многих генетических заболеваний ЛОРорганов, а дефицит знаний в этой области может приводить к ошибкам в диагностике [1, 2].

С незапамятных времен, исчисляемых тысячелетиями, людей поражали загадочные и необычные заболевания, о наличии которых современные ученые узнавали из результатов раскопок или вскрытия древних гробниц. У некоторых лиц эти заболевания повторялись из поколения в поколения. И поскольку эти заболевания встречались редко, против них не было никаких средств даже во времена великих древних целителей и относительных успехов медицинской науки. Парадокс заключается в том, что с развитием цивилизации число этих заболеваний неуклонно растет. Такая динамика зависит, в основном, от успехов диагностики и свидетельствует о том, что эти заболевания существуют издревле.

Термин «орфанные»[1], или «редкие», болезни впервые появился в США в 1983 г. в результате принятия законодательного акта Orphan Drug Act (Акт об орфанных лекарственных средствах). Этим актом было установлено наличие 1600 редких болезней, причины возникновения которых и методы лечения которых были неизвестны или слабо изучены. Следовательно, редкие, или орфанные болезни получили свое названия по причине редкости их встречаемости.

В России редкими считаются заболевания с распространенностью не более 10 случаев на

[1] *Орфанные* – от английского orphan (сирота, в том смысле, что эти заболевания как бы одинокие, не имеющие «родственников» – аналогов.

100 000 человек. Однако следует заметить, что не существует определенного единого уровня распространенности какого-либо редкого заболевания в популяции: редким заболевание может считаться в одной части планеты или среди какой-то определенной группы людей, но при этом оно же может встречаться часто в других регионах или среди других групп населения.

Следует также отметить, что в мире не существует единого, широко принимаемого критерия определения орфанных заболеваний. В основе некоторых критериев лежит количественный фактор, в основе других определений могут лежать другие факторы, например степень доступности лечения или эффективности диагностики [3, 4].

В США официальный акт о редких заболеваниях (Rare Disease Act), принятый в 2002 г., определяет редкие болезни как болезни или состояния, наблюдаемые примерно у 1 человека на 1500 жителей.

В Японии редкие болезни определяются как болезни, проявляющиеся не чаще, чем 1 заболевание на 2500 жителей. По данным литературы, в Японии в 1993 г. к заболеваниям-«сиротам» отнесено 170 патологических состояний и еще 100 стали рассматриваться как возможно орфанные[2].

В Европейском союзе (ЕС) документом, определяющим понятие орфанных болезней, является решение Европарламента о введении в действие программы стран, входящих в ЕС, по проблеме редких болезней, в которой определение этих заболеваний сформулировано следующим образом: «Редкое заболевание – это угрожающее жизни и здоровью хроническое заболевание, которое имеет настолько низкую встречаемость, что необходимо применение специальных усилий для предотвращения заболеваемости, ранней смертности и снижения качества жизни больных». Таким образом, Европейская комиссия по здравоохранению дает развернутое определение редких болезней, называя их «угрожающими жизни» или «хроническими серьезными заболеваниями», отличающимися значительно низким уровнем[3] в популяции.

В РФ в список редких заболеваний до 2014 г. было внесено 86 видов болезней. Ими болеет около 13 000 человек, на лечение которых понадобилось более 4 млрд руб., причем лишь для 27 видов из 86 разработана лекарственная терапия. Однако следует заметить, что перечень орфанных заболеваний в РФ расширяется и по состоянию на 7 мая 2014 г. Минздравом РФ в их список включено 215 заболеваний[4].

[2] http//www.pharmateca.ru

[3] Низкий уровень в популяции определен как менее, чем 1 на 2000.

[4] С этим списком можно познакомиться в поисковой системе Yandex.

По данным EURORDIS[5], в Европе существует от 5 до 7 тыс. различных редких заболеваний. И хотя для каждого из них встречаемость в популяции низка, в совокупности ими болеет от 6 до 8% жителей стран Евросоюза. Следует заметить, что встречаемость орфанных болезней среди различных популяций различна, т. е. если болезнь является редкой в одной популяции, то она же в другой популяции может встречаться значительно чаще и не приобретать статуса орфанной. Как показывают специальные эпидемиологические исследования, такое явление особенно характерно для генетических и инфекционных заболеваний. Например, муковисцидоз[6] – генетическое заболевание, редкое для многих областей Азии, но относительно частое в Европе и бывших европейских колониях. Или, например, в малых странах и небольших популяциях так называемый эффект основателя[7] может привести к тому, что болезнь, редкая в большинстве мировых популяциях, становится частой для одного сообщества, в которое она привнесена.

Перед медициной орфанных болезней, несмотря на принимаемые меры по борьбе с ними, во всех странах, особенно развивающихся, стоят значительные проблемы, касающиеся, прежде всего, финансирования, разработки и применения специфических орфанных препаратов. Еще несколько лет назад в США на рынок выведено 200 лекарственных средств со статусом orphan drug. Первое место по частоте применения лекарств со статусом лекарство-«сирота» занимают онкогематологические заболевания, на втором месте стоят наследственные болезни (рис. 1), третье место занимают врожденные и наследственные заболевания органов зрения и центральной нервной системы [5, 6].

К 2008 г. в Европе официальный статус орфанных лекарств получили 569 препаратов, большинство из которых предназначалось для лечения онкологических больных (32%). Остальные препараты распределились следующим образом: 16% – гематология, 26% – эндокринология и бо-

[5] Европейская организация по редким заболеваниям – это неправительственная ассоциация, объединяющая 667 организаций пациентов с редкими заболеваниями.

[6] *Муковисцидоз* (кистозный фиброз) – системное наследственное заболевание, обусловленное мутацией гена трансмембранного регулятора муковисцидоза и характеризующееся поражением желез внешней секреции, тяжелыми нарушениями функций органов дыхания.

[7] Эффект основателя – явление снижения и смещения генетического разнообразия при заселении малым количеством представителей рассматриваемого вида новой географической территории. Термин ввел Э. Майер; является вариантом генетического дрейфа. При таком заселении малое количество исходных особей.

Рис. 1. Различные формы редких наследственных заболеваний; слева направо: акромегалия, болезнь Фабри, болезнь Гоше, мукополисахаридоз – синдром Ангельмана.

лезни обмена, 12% – сердечно-сосудистые заболевания.

В качестве примера редкого генетического заболевания приводим синдром Ангельмана, описанный английским педиатром в 1965 г.

Синдром Ангельмана (рис. 1) (синдром Петрушки, сказочного персонажа, всегда улыбающегося и пребывающего в радужном настроении) – редкая генетическая аномалия, для которой характерны задержка психического развития, нарушения сна, припадки, хаотические движения (особенно рук), частый смех или улыбки. Нередко атетоз кистей рук симулирует некоторые мозжечковые нарушения. При синдроме Ангельмана отсутствуют некоторые гены из 15-й хромосомы (в большинстве случаев – частичная делеция либо другая мутация 15-й хромосомы). При синдроме Ангельмана страдает материнская хромосома; в случае повреждения отцовской хромосомы возникает синдром Прадера–Вилли.

Согласно результатам многих независимых исследований причиной возникновения синдрома Ангельмана может являться мутация в гене UBE3A. Продукт этого гена – ферментный компонент сложной системы деградации белков[8].

Частота встречаемости, по разным данным, – 1: (10 000–20 000) живорожденных младенцев.

В РФ обеспечение лекарственными препаратами пациентов с редкими заболеваниями в начале 1990-х годов было на чрезвычайно низком уровне. Это положение несколько изменилось только в результате принятия в 2008 г. программы дополнительного лекарственного обеспечения программы «семи нозологий». В рамках этой программы государством закупались 18 лекарственных средств для лечения злокачественных новообразований лимфоидной, кроветворной и родственной им тканей, гемофилии, муковисцидозом, гипофизарным нанизмом, болезни Гоше, рассеянного склероза, а также для пациентов, перенесших трансплантацию органов и тканей. Однако, как оказалось, и эта программа не решила всех проблем лечения больных с редкими заболеваниями[9].

По мнению проф. П. Н. Воробьева[10], в РФ существуют проблемы не только в лечении, но и в диагностике. В настоящее время комплексное обследование на редкие заболевания можно пройти только в Москве и Санкт-Петербурге. Имеются диагностические центры в Архангельске, Екатеринбурге, Новосибирске, Ярославле. В них возможно выявление только отдельных заболеваний, что резко ограничивает их диагностические возможности в отношении большого комплекса орфанных болезней. По данным Еврокомиссии по здравоохранению, существующие проблемы по диагностике редких заболеваний в России нередко удлиняют срок постановки правильного диагноза редкой болезни у 25% людей от 5 до 30 лет. В результате более 2% россиян выезжает за границу для проведения соответствующего обследования и лечения. По данным комитета по редким медицинским продуктам Европейского международного агентства, сегодня в мире существует около 700 орфанных препаратов, однако лишь небольшая часть их поступает в Россию.

С 1 января 2012 г. вступил в силу новый закон об охране здоровья граждан РФ, который предусматривает лечение людей с редкими заболеваниями. Финансирование медпомощи таким больным будет возложено на регионы. В течение полугода должен быть сформирован федеральный регистр пациентов с редкими диагнозами, перечень редких заболеваний и другие подзаконные акты.

[8] Htps//ru.wikipedia?wiki/

[9] http//medportal.ru/mednovosti/main/2009/09/24/orphan/

[10] *П. Н. Воробьев* – заведующий кафедрой гематологии и гериатрии Московской медицинской академии им. И. И. Сеченова.

Всего сформированы два перечня редких заболеваний. Один – это перечень угрожающих жизни и хронических прогрессирующих редких заболеваний, приводящих к сокращению продолжительности жизни или к инвалидности, – включает 24 заболевания. Это те заболевания, для которых в настоящее время имеется патогенетическое лечение, т. е. лечение, направленное на устранение патологического процесса. Второй список также уже подготовлен Минздравом. Это перечень редких заболеваний из 230 наименований. В этот перечень вошли заболевания, которые соответствуют утвержденному в России критерию – не более 10 случаев на 100 тысяч населения, именно такие болезни можно отнести к редким вне зависимости от того, существуют или нет на сегодняшний день методы их лечения и лекарственная терапия.

Согласно Федеральному закону «Об основах охраны здоровья граждан в РФ» лечение и лекарственное обеспечение пациентов с редкими заболеваниями входит в полномочия региональных властей.

Что касается нозологических форм редких заболеваний ЛОРорганов, то таковых в реестре российского списка орфанных заболеваний нет, за исключением термина «аспирация» в перечне редких заболеваний легких, под которым понимают «попадание инородного тела в дыхательные пути». При этом дополнительно разъясняется, что данная патология «возникает очень часто у детей при попадании инородного тела в гортань и проявляется приступом кашля» и т. д.

Истинные редкие патологические состояния ЛОРорганов описываются как сопутствующие симптомы или патологические проявления в отдельных ЛОР-системах при многих редких болезнях и синдромах, в основном генетической природы, касающиеся структурных дисгенезий, например, височной кости, лицевых органов, значительно реже – гортани, трахеи, глотки и пищевода.

Часто симптомы «нозологической» формы редкого заболевания могут имитировать признаки достаточно распространенных в популяции дисфункций, например головокружение [4, 7], тугоухость и глухоту, нарушения обоняния и вкусовой чувствительности. Так, при синдроме Арнольда–Киари (аномалия Арнольда–Киари), наблюдаемом при врожденной патологии развития головного мозга, который проявляется с частотой 3–8 человек на 100 000 населения и характеризуется несоответствующими размерами задней черепной ямки и находящихся в этой области мозговых структур [6, 8]. Вследствие этого происходит опущение миндалин мозжечка и ствола головного мозга в большое затылочное отверстие, что приводит к их ущемлению на данном уровне (рис. 2).

Рис. 2. МРТ головного мозга при аномалии Арнольда–Киари.

Зачастую данный дефект сочетается с аномалиями развития спинного мозга и гидроцефалией. У большинства пациентов с синдромом Арнольда – Киари не наблюдается никаких симптомов или признаков данной редкой аномалии. Чаще всего эта патология обнаруживается совершенно случайно при проведении диагностических манипуляций при подозрении на другие заболевания, например на купулолитиаз или синдром Берчи–Рошена[11]. Причины возникновения синдрома Арнольда–Киари на сегодняшний день до конца не установлены.

Ниже приводятся примеры редких заболеваний, при которых могут наблюдаться признаки банальной патологии ЛОРорганов.

Первым среди этих заболеваний следует выделить *отолитиаз* как причину доброкачественного позиционного пароксизмального головокружения (ДППГ). По формальным причинам (критериям) это заболевание нельзя отнести к редким – оно не угрожает жизни больного, поддается ремиссии, частота его встречается более чем в 10 случаев на 100 000 человек, однако и оно представляет собой существенную проблему для качества жизни и является потенциально опасным в определенных условиях профессиональной деятельности. Этиология этого заболевания неизвестна. В 50–75% всех случаев его конкретную причину установить не удается, и поэтому речь идет в основном о так называемых идиопатических формах головокружения. Таким образом, можно полагать, что ДППГ (отолитиаз) относится к заболеваниям *переходной категории,* от «нередких» к редким, т. е орфанным. Из других заболеваний, определяемых как орфанные, отметим следующие.

Болезнь Помпе (генерализованный гликогеноз, гликогеноз II типа) – редкое наследственное

[11] Источник: http://vlanamed.com/sindrom-arnolda-kiari // Энциклопедия заболеваний ©

заболевание с аутосомно-рецессивным механизмом наследования, связанное с повреждением мышечных и нервных клеток по всему организму. Клиническая картина данной патологии обусловлена накоплением гликогена в лизосомах, вызванным недостаточностью лизосомного фермента – кислой α-1,4-глюкозидазы. Различают быстро прогрессирующую (классическую) и медленно прогрессирующую формы болезни Помпе. Несмотря на широкий спектр клинических проявлений гликогеноза II типа, в основе всех форм болезни лежит дефицит одного фермента, кодируемого геном GAA.

Начало клинических проявлений классической *(инфантильной)* формы болезни, как правило, диагностируется в возрасте 4–8 месяцев. Обращает внимание задержка моторного развития ребенка грудного возраста. При этом внешне мышцы ребенка выглядят нормально, однако они вялые и слабые: ребенок плохо держит голову, практически не переворачивается со спины на живот и наоборот. По мере прогрессирования заболевания гипертрофируется сердечная мышца и снижается ее сократительная способность. Без лечения смерть обычно наступает в результате сердечной недостаточности и слабости дыхательных мышц.

Развитие клинической картины формы гликогеноза II типа с поздним началом *(болезни Помпе)* происходит позже (в возрасте 1–2 лет), прогрессирует медленнее классической (инфантильной) формы. Одним из первых симптомов является прогрессирующее снижение силы мышц. Оно начинается с ног и распространяется на мышцы туловища и рук, в том числе диафрагму и другие мышцы, участвующие в акте дыхания. Наиболее распространенной причиной смерти является дыхательная недостаточность. В некоторых случаях отмечается увеличение размеров сердечной мышцы и наблюдаются нарушения сердечного ритма, однако это не относится к постоянным признакам данного заболевания.

В некоторых редких случаях признаки этого заболевания могут ошибочно быть приняты в качестве мозжечковых расстройств или недостаточности воздухопроводящей функции ВДП.

Синдром Стиклера – наследственная артроофтальмопатия, характеризующаяся прогрессирующей миопией, витреальной дегенерацией и отслойкой сетчатки, сочетающимися с аномалиями суставов, лицевого скелета и нейросенсорной тугоухостью. Тип наследования аутосомно-доминантный. Встречается в популяции с частотой приблизительно 1 : (10 000–15 000).

Болезнь Ниманна–Пика – наследственное заболевание, вызываемое нарушением липидного метаболизма и накоплением липидов, в первую очередь в печени, селезенке, легких, костном мозге и головном мозге. Заболевание относится к лизосомным болезням накопления и характеризуется аутосомно-рецессивным наследованием. Различают три типа заболевания: A, B и C.

Рис. 3. Ребенок с болезнью Ниманна–Пика типа А.

Тип А – самый тяжелый тип, который начинается у грудных детей и характеризуется увеличением печени и селезенки (гепатоспленомегалия) (рис. 3) и прогрессивным поражением нервной системы. При этом дети не переживают раннего детского периода. Наиболее частая встречаемость этого типа болезни Ниманна–Пика наблюдается у евреев-ашкенази (выходцев из Центральной и Восточной Европы) – примерно 1 случай на 40 тысяч.

Тип В – более умеренный, включает гепатоспленомегалию, задержку роста и нарушение легочной функции с частыми легочными инфекциями. Другие показатели: повышенный уровень холестерина и липидов в крови, тромбоцитопения. Больные, как правило, доживают до взрослого возраста.

Типы А и В вызываются мутациями гена кислой лизосомальной сфингомиелиназы (SMPD1). Этот фермент отвечает за расщепление сфингомиелина в мембранах лизосом. Его недостаточность приводит к избыточному накоплению сфингомиелина, а как следствие, и к более выраженному нарушению липидного метаболизма, включая накопление холестерина и других липидов клетки.

Тип С проявляется в детстве, хотя возможно начало в грудном возрасте или у взрослых. Симптомы включают тяжелые печеночные нарушения, проблемы с дыханием, задержку в развитии, припадки, повышенный мышечный тонус, нарушение координации движения, питания и движения глаз в вертикальной плоскости. Больные доживают до взрослого возраста. Частота заболевания – 1 на 150 тысяч.

Этот тип болезни Ниманна–Пика вызывается мутациями генов NPC1 или NPC2, которые коди-

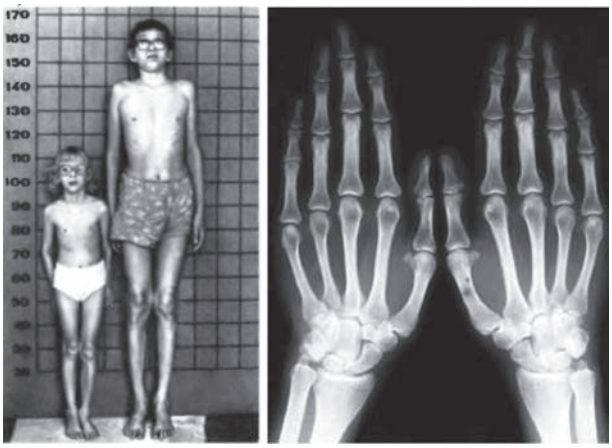

Рис. 4. Внешний вид и кисти рук больных с синдромом Марфана.

руют белок клеточной мембраны, отвечающий за транспорт холестерина и липидов внутри клетки.

Синдром (болезнь) Марфана – аутосомно-доминантное заболевание из группы наследственных патологий соединительной ткани. Синдром вызван мутациями генов, кодирующих синтез гликопротеина фибриллина-1, и является плейотропным. Заболевание характеризуется различной пенетрантностью и экспрессивностью. В классических случаях лица с синдромом Марфана высоки (долихостеномелия), имеют удлиненные конечности, вытянутые пальцы (арахнодактилия) и недоразвитие жировой клетчатки (рис. 4).

Помимо характерных изменений в органах опорно-двигательного аппарата (удлиненные трубчатые кости скелета, гипермобильность суставов), наблюдается патология в органах зрения и сердечно-сосудистой системы, что в классических вариантах составляет триаду Марфана.

Без лечения продолжительность жизни лиц с синдромом Марфана часто ограничивается 30–40 годами, и смерть наступает вследствие расслаивающейся аневризмы аорты или сердечной недостаточности. В странах с развитым здравоохранением больные успешно лечатся и доживают до преклонного возраста.

Легочная гипертензия – угрожающее патологическое состояние, обусловленное стойким повышением кровяного давления в сосудистом русле легочной артерии. Нарастание легочной гипертензии носит постепенный, прогрессирующий характер и в конечном итоге вызывает развитие правожелудочковой сердечной недостаточности, приводящей к гибели пациента. Наиболее часто легочная гипертензия встречается у молодых женщин 30–40 лет, которые страдают этим заболеванием в 4 раза чаще, чем мужчины. Течение компенсированной легочной гипертензии характеризуется скудостью симптомов, что приводит к тому, что она нередко диагностируется лишь в тяжелых стадиях, когда у пациентов возникают нарушения сердечного ритма, гипертонические кризы, кровохарканье, приступы отека легких. В лечении легочной гипертензии применяют вазодилататоры, дезагреганты, антикоагулянты, кислородные ингаляции, мочегонные средства.

Буллезный дерматит – это воспалительное поражение кожи с образованием на ней заполненных жидкостью пузырей. Чаще всего буллезный дерматит возникает в результате контакта кожи с каким-либо агрессивным фактором внешней среды. Однако он может быть симптомом других дерматологических заболеваний, следствием метаболических и эндокринных нарушений или проявлением генетических аномалий. В диагностике буллезного дерматита имеют большое значение определение воздействующего на кожу внешнего фактора, выявление сопутствующей патологии, лабораторная диагностика и биопсия.

Гемофили́я – редкое наследственное заболевание, связанное с нарушением свертывания крови. При этом заболевании возникают кровоизлияния в суставы, мышцы, внутренние и ЛОРорганы, как спонтанные, так и в результате травмы или хирургического вмешательства. При гемофилии резко возрастает опасность гибели пациента от кровоизлияния в мозг и другие жизненно важные органы, даже при незначительной травме. Больные с тяжелой формой гемофилии подвергаются инвалидизации вследствие частых кровоизлияний в суставы (гемартрозы) и мышечные ткани (гематомы). Гемофилия относится к геморрагическим диатезам, обусловленным нарушением плазменного звена гемостаза (коагулопатия).

В диагностике этого заболевания важным является анализ наследственного статуса родственников больного [5]. Например, если мужчина женится на женщине, являющейся носительницей гемофилии, у его сыновей может быть гемофилия (рис. 5). Если его жена будет здоровой женщиной, его сыновья также будут здоровы. Однако все его дочери будут носительницами гемофилии и у правнуков может быть гемофилия. На схеме показано, как передается заболевание по рецессивному типу наследования, сцепленному с Х-хромосомой. Второй ряд на схеме (второе поколение) показывает, что для каждого сына носительницы гемофилии опасность унаследовать гемофилию составляет 50%, а дочери в 50% случаев оказываются носительницами гемофилии. В двух последних рядах показано, как наследуется заболевание в третьем поколении, если мужчины второго поколения женятся на здоровых женщинах.

Гемофилия появляется из-за изменения одного гена в хромосоме Х. Различают три типа гемофилии (А, В, С).

При гемофилии А (рецессивная мутация в Х-хромосоме) наблюдается недостаточность в крови необходимого белка – так называемо-

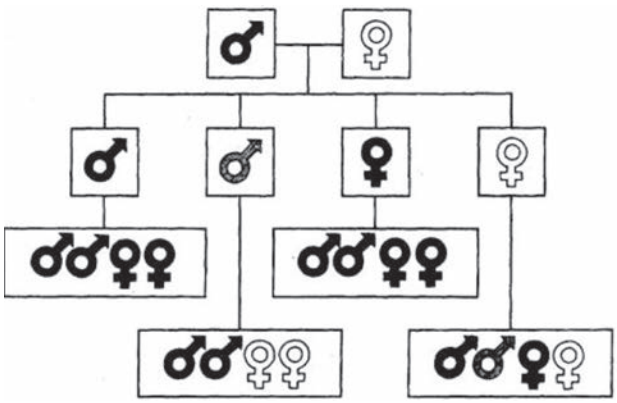

Рис. 5. Схема наследования гемофилии при разных сочетаниях носительства гемофилии.

го фактора VIII (антигемофильного глобулина). Такая гемофилия считается классической, она встречается в 80–85% больных гемофилией. Тяжелые кровотечения при травмах и операциях наблюдаются при уровнях VIII фактора в 5–20%.

При гемофилии B (рецессивная мутация в X-хромосоме) отмечается недостаточность фактора плазмы IX (Кристмаса), нарушено образование вторичной коагуляционной пробки.

Гемофилия C [аутосомный рецессивный, либо доминантный (с неполной пенетрантностью) тип наследования, т. е. встречается как у мужчин так и у женщин] недостаточностью фактора крови XI, известна в основном у евреев-ашкеназов. В настоящее время гемофилия C исключена из классификации, так как ее клинические проявления значительно отличаются от A и B.

Болезнь «кленового сиропа» – наследственное заболевание, наблюдаемое у детей с частотой 1 : (200 000 – 300 000) рожденных. Болезнь кленового сиропа характеризуется высоким снижением, а в некоторых случаях и отсутствием ферментной активности организма. Это вызывает нарушение окислительного декарбоксилирования трех аминокислот – валина, лейцина и изолейцина.

Декарбоксилирование является процессом, в результате которого происходит отщепление молекулы карбоновой кислоты от аминокислот карбоксильной группы. Данный процесс является необходимым для нормального метаболизма аминокислот. Если процесс окисления декарбоксилирования валина, лейцина и изолейцина нарушен, то эти вещества начинают накапливаться и распадаться в организме. Недоокисленные продукты выделяются с мочой и придают им запах кленовых листьев (отсюда название болезни). Аминокислоты очень быстро начинают накапливаться в организме, в результате этого происходит процесс их распада. Продукты распада аминокислот являются сильно токсичными. К ним, в частности, относятся биогенные амины – трупный яд. Другое название болезни кленового сиропа – лейциноз.

Данное заболевание имеет аутосомно-рецессивный путь наследования. Ребенок наследует заболевание от обоих родителей, которые являются носителями гена. Лейциноз возникает по причине нарушенного обмена аминокислот, таких как лейцин, валин, изолейцин. Организм ребенка полностью не усваивает данные аминокислоты. Запах мочи, характерный при этом заболевании, связан с наличием вещества, которое образуется из лейцина.

Заболевание проявляется уже на 3–14-й день с момента рождения. Ребенок очень часто тихонько плачет, отказывается от еды, часто срыгивает, иногда может возникать даже рвота. Моча ребенка имеет характерный специфический запах, который возникает из-за большого количества валина, изолейцина и лейцина.

В дополнение к отмеченным выше редким заболеваниям приводим несколько фотографий, заимствованных из интернета под рубрикой «Самые редкие болезни», причины и названия которых не идентифицированы (рис. 6).

Приводим также несколько случаев, наблюдаемых нами на базе Центра «Шум и голо-

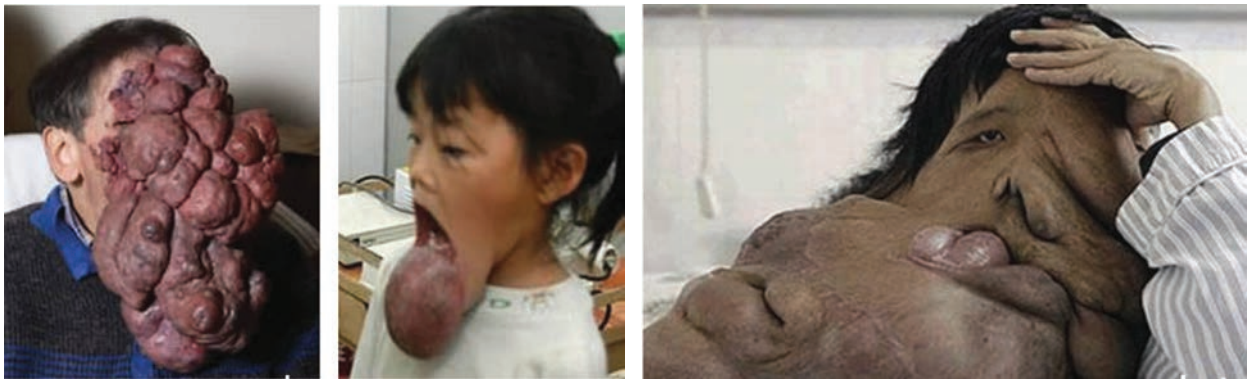

Рис. 6. Фотографии пациентов с самыми редкими заболеваниями.

вокружение» при Северо-Западном ГМУ им. И. И. Мечникова.

Случай 1. *Больная Т., 33 года, мать троих детей. Больна около 5 лет. Жалобы на приступы головокружения, возникающие до 3 раз в неделю, приступ системного головокружения, начинается внезапно и продолжается до 3 ч, сопровождается шумом в левом ухе, снижением слуха в нем, болью в затылочной области и шее. После приступа заложенность уха и шум в нем сохраняются до суток.*

При осмотре выявлено: спонтанный горизонтальный нистагм первой степени влево. Импульс тест отрицательный. Аудиометрия: нарушение слуха по смешанному типу слева (имеется костно-воздушный разрыв до 20 дБ). Нарушение плавного слежения и саккад. Адиадохокинез слева. Девиации языка нет, отклонение uvula вправо, легкий тремор языка.

МРТ: низкое стояние миндалин мозжечка – 4 мм ниже линии Чемберлена, причем левая миндалина находится на 1,5 мм ниже правой.

Диагноз: вторичный гидропс лабиринта слева (синдром Меньера) на фоне аномалии Киари I.

Случай 2. *Больная Я., 38 лет. Жалобы на постоянное головокружение, шаткость походки. Отмечает ухудшение самочувствия к концу рабочего дня, иногда возникает головная боль. Больна около 3 месяцев, свое заболевание связывает с перенесенной тяжелой респираторно-вирусной инфекцией.*

При осмотре: нарушение функции плавного зрительного слежения и саккад. Импульс-тест отрицательный. Неустойчивость в позе Ромберга с преимущественным отклонением назад, походка неустойчивая. Девиация языка влево и тремор кончика языка. Конвергирующий нистагм. МРТ головного мозга: диффузно расположенные множественные очаги хронической воспалительной демиелинизации – бляшка рассеянного склероза.

Диагноз: рассеянный склероз.

Случай 3. *Пациентка Д., 34 года, мать двоих детей. Жалуется на постоянные шаткость походки, головокружение. Эти явления начались остро около 3 недель назад. За 3 дня до приступа головокружения у пациентки имело место герпетическое высыпание на губах. Больная находилась 2 недели в клинике неврологии, где получала симптоматическое лечение.*

При осмотре: спонтанный горизонтальный нистагм влево второй степени. Положительные импульс-тест вправо и проба с ходьбой В. Г. Базарова [5] – отклонение вправо. В позе Ромберга – тенденция к падению вправо. При калорических пробах выявлена значительная гипорефлексия левого лабиринта. Саккады, плавное слежение и оптокинетический нистагм не нарушены.

Диагноз: остаточные явления вестибулярного нейронита слева.

Случай 4. *Пациентка П., 57 лет, жалуется на головокружение, возникающее при наклонах и запрокидывании головы. Отмечает шаткость походки. На фоне приступа головокружения наблюдается повышение артериального давления до 170/110, слабость. Носит шейный воротник. Приступы головокружения возникли 2 года назад. Проходила многократные курсы лечения у невролога и мануального терапевта. Состояние после лечения незначительно улучшилось.*

При осмотре: спонтанного нистагма нет. Импульс-тест положительный вправо. Проба с ходьбой на месте по В. Г. Базарову [5] положительна с разворотом вправо. В позе Ромберга устойчива. Отклонения при ходьбе нет. Нарушения саккад и плавного слежения не выявлено. Оптокинетический нистагм симметричен. В пробе Дикса–Холпайка[12] существенных изменений не выявлено. В пробе МакКрюгера – Паганини[13] выявлен выраженный горизонтальный нистагм справа антигеотропного характера.

Диагноз: многоканальное ДППГ с поражением переднего и горизонтального полукружных каналов.

В лечении в данном случае мы применили способ дробления отолитов[14], а затем маневр

---

[12] *Проба Дикса–Холпайка*: больной сидит на кушетке – голова повернута на 45° в предполагаемую больную сторону, а взгляд фиксирован на лице врача – больного резко укладывают на спину, при этом голову запрокидывают назад на 30° назад, сохраняя разворот на 45° в больную сторону; при положительной пробе после небольшого латентного периода 1–5 с возникает головокружение и торсионный нистагм, которые длятся не более 30 с; после исчезновения нистагма больного быстро усаживают в исходное положение, при этом в большинстве случаев возникает реверсивный нистагм – ротаторный, направленный в обратную сторону, менее сильный и продолжительный, в сочетании с легким головокружением; у определенной части больных при проведении пробы Дикса–Холпайка можно не выявить типичного нистагма, но при этом возникает типичное позиционное головокружение, так называемое субъективное ДППГ.

[13] МакКрюгера–Паганини проба направлена на диагностику ДППГ в горизонтальном полукружном канале. При этом голову пациента, лежащего на спине, поочередно поворачивают вправо и влево примерно на 45° (без запрокидывания). Проба считается положительной, если при повороте в ту или иную сторону возникает головокружение и горизонтальный нистагм.

[14] *Дробление отолитов* производится либо в случае купулолитиаза, т. е. когда отолиты оседают на купуле и не могут быть вытолкнуты простыми маневрами, или в случае длительно текущего и невправляемого ДППГ. Для этого может быть использованно банальное постукивание по заушной области, костный камертон на 125 с переменной громкостью, т. е. звуковое толчковое дробление или вибраторы с частотой не менее 100 ударов в минуту (у нас самодельный)… Обычно дробление длится от 2 мин, потом проводится проба Холпайка, и, если направление нистагма сохраняется (при купулолитиазе антигеотопический, т. е. вверх), дробление повторяют.

Лемперт[15] *на горизонтальный полукружный канал с переходом в маневр Воронова–Бабияка [4, 9] на верхний полукружный канал.*

В заключение следует заметить, что в оториноларингологии проблема признаков нарушений функций ЛОРорганов, наблюдаемых при орфанных заболеваниях, совершенно не разработана. Это представляет собой потенциальную возможность для инициации нового научного направления в оториноларингологии.

ЛИТЕРАТУРА

1. Бабияк В. И., Ланцов А. А., Базаров В. Г. Клиническая вестибулология: руководство для врачей. СПб.: Гиппократ, 1996. 336 с.
2. Бабияк В. И., Гофман В. Р., Накатис Я. А. Нейрооториноларингология. СПб.: Гиппократ, 2002. 728 с.
3. Бабияк В. И., Накатис Я. А. Клиническая оториноларингология: руководство для врачей. СПб.: Гиппократ, 2005. 800 с.
4. Воронов В. А., Захаренкова О. В., Барсуков А. Ф., Левин С. В., Бабияк В. И., Тулкин В. Н. Подходы к лечению доброкачественного пароксизмального позиционного головокружения с последующей реабилитацией больных // Рос. оториноларингология. 2012. № 6. С. 32–35.
5. Бабияк В. И., Накатис Я. А., Пащинин А. Н., Воронов В. А. Основы отоневрологии. СПб.: Знание, 2015. 720 с.
6. Batzdorf U. Chiary I malformation with syringomielia // Jurn. Neurosurg. 1988. Vol. 68. P. 726–730.
7. Парфенов В. А., Замерград М. В. Головокружение в неврологической практике // Неврол. журн. 2005. № 1. С. 4–11.
8. Batzdorf U. Syringomielia related to abnormalities at the level of the craniovertebral junction // Syringomieita: Current Concepts in Diagnosis and Treatment / Ed. Butzdorf U. Baltimore, Williams Wilkins. 1991. P. 163–182.
9. Базаров В. Г. Клиническая вестибулометрия. Киев: Здоровье, 1988. 200 с.

Бабияк Вячеслав Иванович – профессор каф. оториноларингологии Северо-Западного ГМУ им. И. И. Мечникова. Россия, 191015, Санкт-Петербург, ул. Кирочная, д. 41; e-mail: babiyak.Slava@mail,ru

Воронов Виктор Алексеевич – канд. мед. наук, доцент каф. оторинолапингологии Северо-Западного ГМУ им. И. И. Мечникова. Россия, 191015, Санкт-Петербург, ул. Кирочная, д. 41; e-mail: voronov.ent@yandex.ru

Тулкин Валентин Николаевич – канд. мед. наук. ст. н. с. Санкт-Петербургского научно-исследовательского института уха, горла, носа и речи, научный редактор журнала «Российская оториноларингология». Россия, 190013, Санкт-Петербург, ул. Бронницкая, д. 9; тел. 8-812-316-29-32, e-mail: tulkin19@mail.ru

REFERENCES

1. Babiyak V. I., Lantsov A. A., Bazarov V. G. Klinicheskaya vestibulologiya. Rukovodstvo dlya vrachei [Clinical vestibulogy. Guidelines for doctors]. SPb: Gippokrat; 1996: 336 (In Russian).
2. Babiyak V. I., Gofman V. R., Nakatis Ya. A. Neirootorinolatoringologiya [Neural otorhinolaryngology]. SPb.: Gippokrat, 2002: 728 (In Russian).
3. Babiyak V. I., Nakatis Ya. A. Klinicheskaya otorinolaringologiya. Rukovodstvo dlya vrachei [Clinical otorhinolaryngology. Guidelines for doctors]. SPb.: Gippokrat, 2005: 800 (In Russian).
4. Voronov V. A., Zakharenkova O. V., Barsukov A. F., Levin S. V., Babiyak V. I., Tulkin V. N. Podkhody k lecheniyu dobrokachestvennogo paroksizmal'nogo pozitsionnogo golovokruzheniya s posleduyushchei reabilitatsiei bol'nykh [Approaches to benign paroxysmal positional vertigo treatment with the further rehabilitation of patients]. *Rossiiskaya otorinolaringologiya*; 2012; 6: 32–35 (In Russian).
5. Babiyak V. I., Nakatis Ya. A., Pashchinin A. N., Voronov V. A. Osnovy otonevrologii [Fundamentals of otoneurology]. SPb.: Znanie, 2015: 720 (In Russian).
6. Batzdorf U. Chiary I malformation with syringomielia. *J. Neurosurg*. 1988; 68: 726–730.
7. Parfenov V. A., Zamergrad M. V. Golovokruzhenie v nevrologicheskoi praktike [Vertigo in neurological practice]. *Nevrogologicheskii zhurnal*; 2005; 1: 4–11 (In Russian).
8. Batzdorf U. Syringomielia related to abnormalities at the level of the craniovertebral junction. Syringomieita: Current Concepts in Diagnosis and Treatment. Ed. Butzdorf U. Baltimore, Williams Wilkins. 1991: 163–182.
9. Bazarov V. G. Klinicheskaya vestibulometriya [Clinical vestibulometry]. Kiev: Zdorov'e, 1988: 200 (In Russian).

Vyacheslav Ivanovich **Babiyak** – Professor of the Chair of Otorhinolaryngology of North-Western State Medical University named after I. I. Mechnikov. 191015, Saint Petersburg, 41, Kirochnaia Str., e-mail: babiyak.Slava@mail,ru

Viktor Alekseevich **Voronov** – MD Candidate, Associate Professor of the Chair of Otorhinolaryngology of North-Western State Medical University named after I. I. Mechnikov. 191015, Saint Petersburg, 41, Kirochnaia Str., e-mail: voronov.ent@yandex.ru

Valentin Nikolaevich **Tulkin** – MD Candidate, Senior Research Associate of Saint Petersburg Research Institute of Ear, Throat, Nose and Speech, scientific editor of the journal «Russian otorhinolaryngology". Russia, 190013, Saint Petersburg, 9, Bronnitskaia Str., tel. 8-812-316-29-32, e-mail: tulkin19@mail.ru

[15] *Маневр Лемперта* эффективен при поражении горизонтального полукружного канала. В ходе маневра голову пациента необходимо последовательно (с шагом 90°) поворачивать вдоль продольной оси на 270° в сторону здорового уха. Пациент при этом ложится на спину, на бок, на живот, а затем на противоположный бок. Во время выполнения маневра необходимо делать остановку в каждой позиции на 20–30 с.

УДК 616.216.2-006.34-03 -072.1 doi: 10.18692/1810-4800-2016-3-33-38

ТРАНСНАЗАЛЬНЫЙ ДОСТУП С ИСПОЛЬЗОВАНИЕМ ЭНДОВИДЕОТЕХНИКИ ПРИ УДАЛЕНИИ ОСТЕОМ ЛОБНЫХ ПАЗУХ

Балакина Л. В.[1], Науменко А. Н.[1], Коноплев О. И.[1], Гайдуков С. С.[1], Науменко Н. Н.[2]

[1] ФГБУ «Санкт-Петербургский научно-исследовательский институт уха, горла, носа и речи» Минздрава России, 190013, Санкт-Петербург, Россия (Директор – засл. врач РФ, член-корр. РАН, проф. Ю. К. Янов)

[2] ГБОУ ВПО «Северо-Западный государственный медицинский университет им. И. И. Мечникова» Минздрава России, 191015, Санкт-Петербург, Россия (Зав. каф. оториноларингологии – проф. С. А. Артюшкин)

EXPERIENCE OF TRANSNASAL ENDOSCOPIC APPROACH IN EXCISION OF THE FRONTAL SINUSOSTEOMAS

Balakina L. V. [1], Naumenko A. N. [1], Konoplev O. I.[1], Gaidukov S. S.[1], Naumenko N. N.[2]

[1] Federal State Budgetary Institution "Saint Petersburg Research Institute of Ear, Throat, Nose and Speech", Ministry of Health of the Russian Federation, Saint Petersburg, Russia

[2] Federal State Budgetary Institution Higher Vocational Education "North-Western State Medical University named after I. I. Mechnikov" of Ministry of Health of the Russian Federation, Saint Petersburg, Russia

Остеома – доброкачественное новообразование, состоящее из высокодифференцированных клеток костной ткани. Лобная пазуха является наиболее частой локализацией костного новообразования. Единственным методом лечения остеом лобных пазух является хирургический. Существует несколько хирургических доступов для удаления остеом лобных пазух. Довольно редко применяется трансназальный доступ с использованием эндовидеотехники, который имеет ряд преимуществ. В статье описывается опыт применения трансназального доступа с использованием эндовидеотехники при удалении остеом лобных пазух.

Библиография: 9 источников.

Ключевые слова: остеома лобной пазухи, трансназальный доступ с использованием эндовидеотехники.

Osteoma is a benign neoplasm consisting of highly differentiated bone tissue cells. Frontal sinus is the most frequent localization of the bone neoplasms. The only treatment of the frontal sinus osteomas is surgical intervention. There are several surgical approaches to excision of frontal sinus osteomas. Transnasal endoscopic approach is applied rather seldom, however it has a number of advantages. The article describes the experience of transnasal endoscopic approach in excision of the frontal sinus osteomas.

Key words: frontal sinus osteoma, transnasal endoscopic approach.

Bibliography: 9 sources.

Остеома лобной пазухи – доброкачественное новообразование с медленным ростом, состоящее из хорошо дифференцированных зрелых клеток костной ткани [4]. Размеры остеом колеблются от 2 до 30 мм, довольно редко встречаются «гигантские» новообразования более 30 мм [5]. Средние темпы роста 1,61 мм в год, в пределах от 0,44 до 6,0 мм/год [9]. До настоящего времени вопросы этиологии и патогенеза данного новообразования остаются предметом для дискуссии. Выделяют три основные теории: посттравматическая, длительные воспалительные процессы и аномалии развития на генетическом уровне [8]. Несмотря на то что рост остеом крайне медленный, вызванные при этом изменения могут способствовать развитию ряда осложнений. Наиболее частыми осложнениями у таких пациентов являются внутриглазные и внутричерепные, появляющиеся при деструкции стенок лобной пазухи [3, 7]. Выявить наличие новообразования, изучить точные размеры опухоли, ее локализацию по отношению к стенкам пазухи позволяет рентгенологическое обследование. При наличии у пациента остеомы лобной пазухи требуется хирургическое удаление новообразования. При отсутствии жалоб и клинических проявлений у пациента оперативное лечение не показано [6]. Но при остеоме, занимающей более 50% от объема лобной пазухи, и наличии жалоб у пациента проведение операции считается необходимым. Тактика хирургического доступа определяется в зависимости от размеров, локализации, деструкции стенок лобной пазухи.

Традиционным на сегодняшний день способом является доступ через лицевую стенку лобной пазухи [2]. Данный доступ не совершенен,

является травматичным, с нелучшими эстетическими результатами.

Гораздо реже используется трансназальный доступ с использованием эндовидеотехники, который имеет ряд преимуществ. Данный доступ является малоинвазивным и безопасным при удалении небольших остеом с локализацией в лобно-носовом кармане, клетках решетчатого лабиринта [6].

Пациенты и методы исследования. Исследование проводилось на базе Санкт-Петербургского НИИ уха, горла и речи в период с 2011 по 2015 г. Всего обследованы и прооперированы 22 пациента в возрасте от 17 до 43 лет с диагнозом остеома лобной пазухи (табл. 1).

Всем пациентам проводились сбор жалоб и анамнеза заболевания, стандартный оториноларингологический осмотр, спиральная компьютерная томография околоносовых пазух и полости носа.

По данным компьютерной томографии оценивали состояние околоносовых пазух, локализацию и размеры новообразования, отношение новообразования к решетчатому лабиринту, стенкам лобной пазухи (рис. 1).

У 6 пациентов при рентгенологическом обследовании выявлены остеомы с расположением:

– в лобно-носовом кармане – 4 пациента (размер новообразования от 1,5 до 2,5 см);

– в лобно-решетчатой области – 2 пациента (размеры новообразования более 2,5 см).

У 2 пациентов на снимках выявлялся хронический воспалительный процесс в лобной пазухе в связи с несостоятельностью лобно-носового соустья.

Наиболее частым симптомом, по описанию многих авторов, является головная боль [8]. В нашем исследовании большинство пациентов жалоб не имели и новообразование диагностировалось случайно. Лишь у 1 пациента были жалобы на постоянную, ноющую боль в области лба, при этом остеома располагалась в соустье лобной пазухи. Пациентка с локализацией остеомы в лобно-решетчатой области слева предъявляла жалобы

Таблица 1

Выполненные виды хирургических доступов к остеомам лобных пазух

Пол	Возраст, лет	Удаление остеомы лобной пазухи из трансназального доступа с использованием эндовидеотехники	Остеопластическая фронтотомия из бикоронарного доступа	Остеопластическая фронтотомия с одновременной реконструкцией лицевой и орбитальной стенок лобной пазухи при их массивных разрушениях	Комбинированный доступ (бифронтальная костно-пластическая трепанация черепа с трансназальным доступом с использованием эндовидеотехники)
м	25–43	5	7	2	–
ж	17–42	1	5	1	1

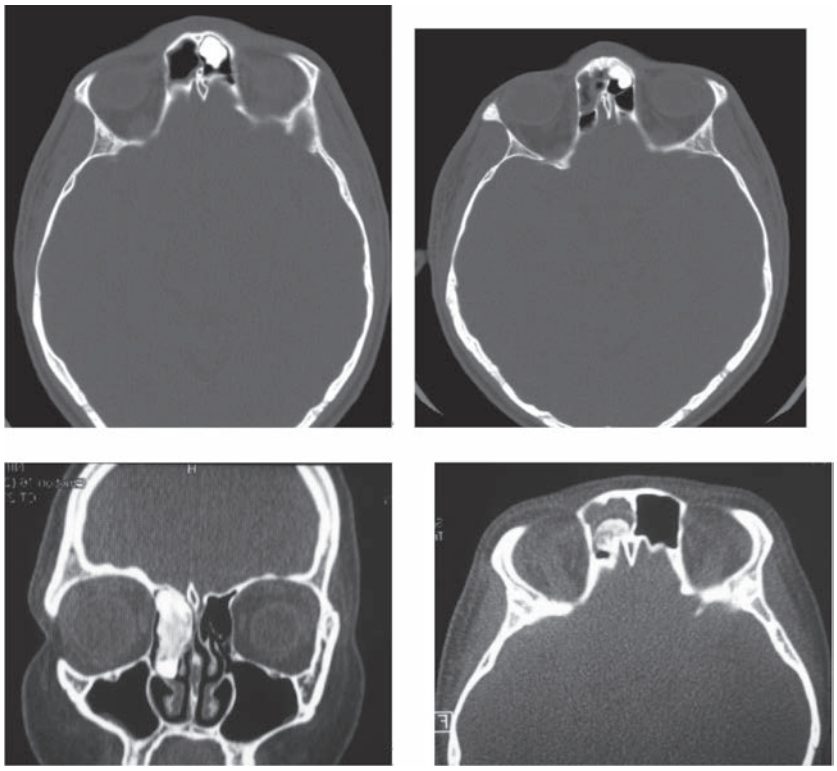

Рис. 1. Компьютерная томография околоносовых пазух.

Таблица 2

Основные критерии выбора хирургического доступа к остеомам лобных пазух

Хирургический доступ	Размер остеомы лобной пазухи, см	Локализация остеомы лобной пазухи	Разрушение стеноклобной пазухи	Наличие внутричерепного и (или) внутриглазничного распространения опухоли
Эндоназальный доступ с помощью эндовидеотехники	От 1,5 до 3	Лобно-носовой карман	–	–
Остеопластическая фронтотомия из бикоронарного доступа	От 3 и более	Лицевая стенка лобной пазухи	Разрушение передней стенки пазухи	–
Остеопластическая фронтотомия с одновременной реконструкцией лицевой и (или) орбитальной стенок лобной пазухи при их массивных разрушениях	От 3 и более	Лицевая и (или) глазничная стенки лобной пазухи	Массивные разрушение лицевой и орбитальной стенок лобной пазухи	Внутричерепные и (или) внутриглазничные осложнения
Комбинированный доступ (бифронтальная костно-пластическая трепанация черепа с трансназальным доступом с использованием эндовидеотехники)	От 3 и более	Задняя стенка лобной пазухи	Разрушение задней стенки лобной пазухи	Прорастание опухоли в переднюю черепную ямку

а) *б)*

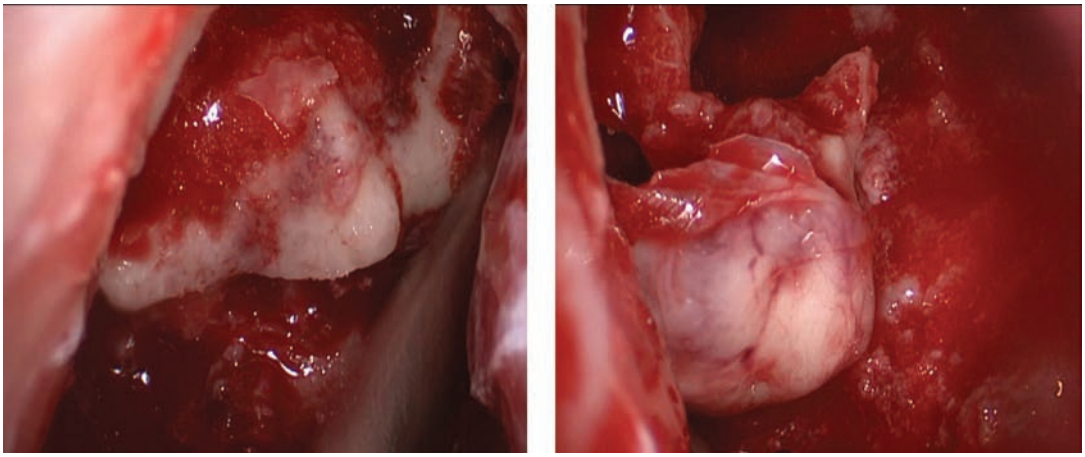

Рис. 2. *а* – новообразование в лобно-носовом кармане; *б* – фрагмент новообразования в просвете лобной пазухи.

Рис. 3. Удаленное новообразование из области решетчатого лабиринта и лобной пазухи.

а) *б)*

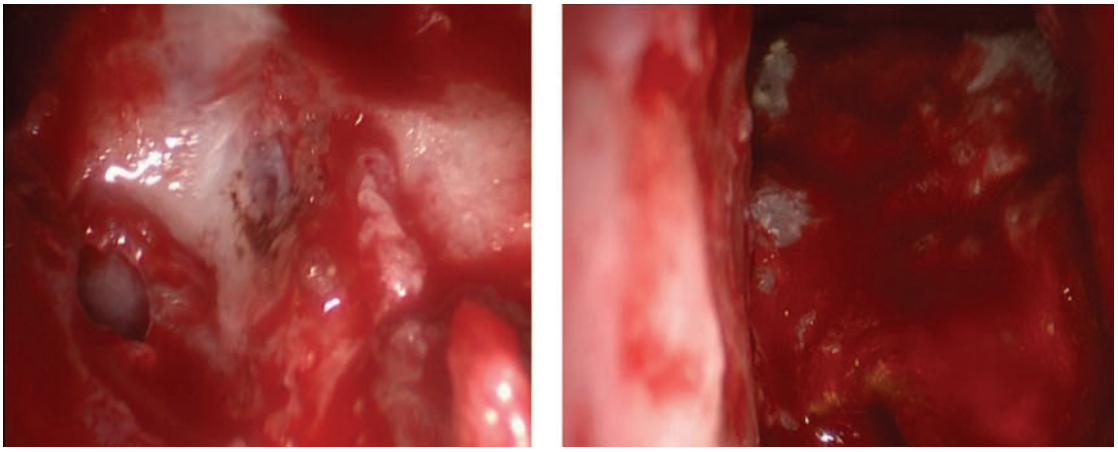

Рис. 4. *а* – дефект задней стенки лобной пазухи после удаления новообразования; *б* – уложена губка «Тахокомб» в области ликворного свища.

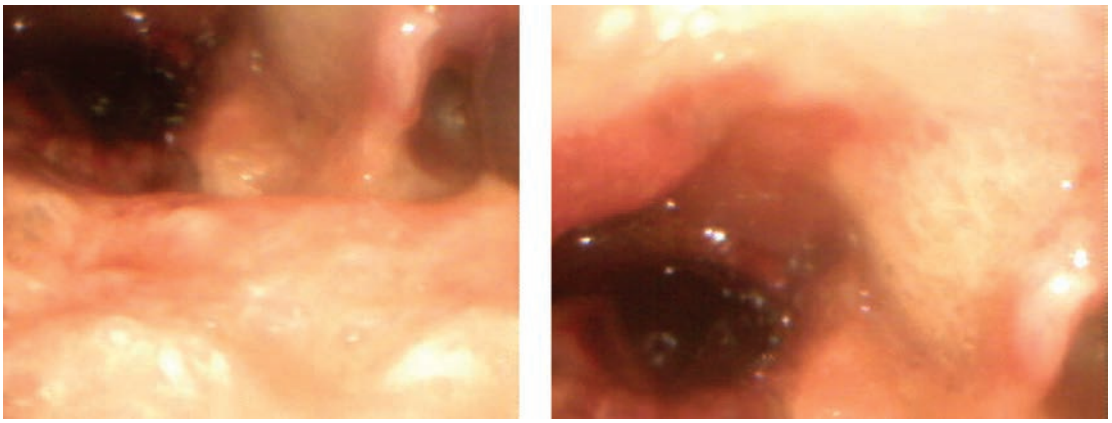

Рис. 5. Эндовидеоскопическое исследование полости носа при помощи фиброскопа.

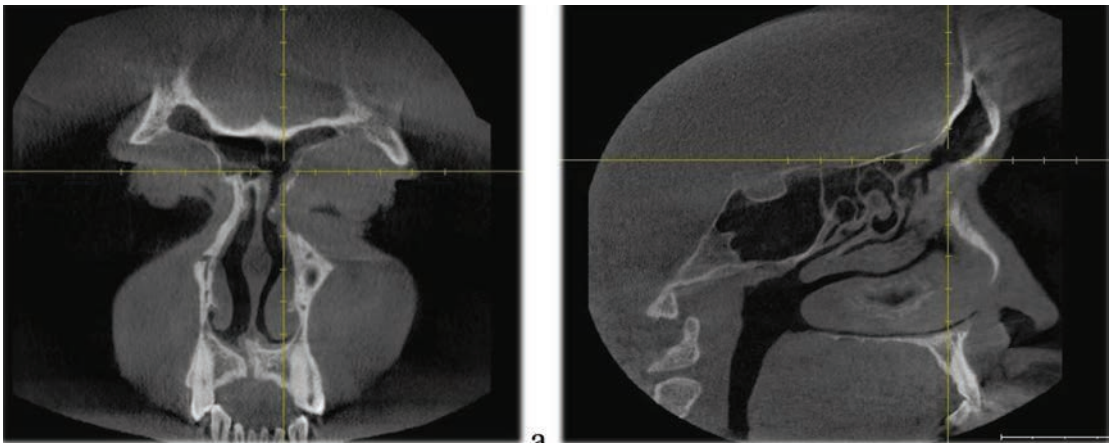

Рис. 6. Контрольная спиральная компьютерная томография околоносовых пазух и полости носа через 6 месяцев

на боли в левом глазу, при осмотре определялся экзофтальм.

Учитывая основные критерии выбора хирургического подхода [1] у данных пациентов, было решено использовать трансназальный доступ с использованием эндовидеотехники (табл. 2).

Всем пациентам операция была выполнена в условиях многокомпонентной анестезии с интубацией трахеи. Использовались риноскопы Hopkins 0°, 30°, 70°. Выполнялся классический доступ по Драф II. После выполнения доступа визуализировалось новообразование костной плотности (рис. 2).

При помощи бора новообразование фрагментировали и удаляли (рис. 3), сохраняя анатомическую структуру и функции пораженной пазухи.

После удаления в обязательном порядке проводили ревизию лобной пазухи в целях осмотра целостности ее стенок.

У 2 пациентов при ревизии послеоперационной полости в нижнем отделе задней стенки лобной пазухи был визуализирован костный дефект около 1,5 мм (рис. 4, *а*) с истечением в просвет пазухи прозрачной жидкости (ликвор) [3].

Выполнена пластика ликворного свища фрагментом аутокости (из межпазушной перегородки), поверх свободного костного лоскута уложена губка «Тахокомб» (рис. 4, *б*).

В передневерхних отделах перегородки носа выкроен лоскут слизистой оболочки на питаемой ножке, который был развернут и уложен в области дефекта стенок лобной пазухи. Признаков ликвореи выявлено не было. Выполнена тампонада лобно-носового кармана и передних клеток решетчатого лабиринта гемостатической губкой, общих носовых ходов латексно-поролоновыми тампонами. Продленный люмбальный дренаж не устанавливали. Всем пациентам проводилась тампонада полости носа латексными тампонами на 2 суток. В послеоперационном периоде все пациенты получали антибиотикотерапию, анальгезирующую терапию.

В ближайший послеоперационный период (на 8–10-е сутки) всем пациентам было выполнено эндовидеоскопическое исследование полости носа при помощи фиброскопа (рис. 5). При исследовании воспалительных явлений не обнаружено, лобно-носовое соустье проходимо, признаков ликвореи нет.

Раз в 6 месяцев всем пациентам выполняется компьютерная томография околоносовых пазух, в среднем срок наблюдения составил около 24 месяцев.

Результаты исследования. Через полгода после операций всем пациентам была выполнена контрольная спиральная компьютерная томография околоносовых пазух и полости носа (рис. 6). Рецидива новообразования, признаков воспалительных явлений не было.

Выводы

Наше наблюдение показало, что описанный трансназальный доступ с использованием эндовидеотехники, при наличии остеом размерами от 1,5 до 3 см, с лобно-решетчатой локализацией либо в области лобно-носового кармана, без наличия внутричерепных и (или) внутриглазничных осложнений обеспечивает полное удаление опухоли лобной пазухи с максимальным сохранением анатомической структуры и функции пазухи.

Также позволяет достичь наилучшие эстетические результаты и отсутствие рецидивов.

ЛИТЕРАТУРА

1. Балакина Л. В., Науменко А. Н. Современные хирургические подходы в лечении остеом лобных пазух // Рос. оториноларингология. 2014. № 1. С. 3–8.
2. Волков А. Г., Захарова Н. А. Остеома задней стенки лобной пазухи // Акт. вопр. железнодорожной медицины: сб. тр. науч.-практ. конф. Ростов-на-Дону, 2001. С. 172.
3. Особенности эндоскопического удаления гигантских остеом околоносовых пазух, сопровождающихся деструкцией костных структур переднего отдела основания черепа / С. С. Гайдуков [и др.] // Рос. оториноларингология. 2015. № 3. С. 27–32.
4. Endoscopic brow approach for frontal osteoma in a pediatric patient / I. L. Samue [et al.] // International Journ. of Pediatric Otorhinolaryngology. 2012. Vol. 76, pt. 8. P. 1211–1213.
5. Endoscopic removal of large orbito-ethmoidal osteoma in pediatric patient: Case report / N. Alotaibi [et al.] // International Journ. of Pediatric Otorhinolaryngology. 2013. Vol. 4, pt. 12. P. 1067–1070.
6. Frontal sinus osteoma complicated by palpebral abscess:case report / C. Dispenza [et al.] // Acta Otorhinolaryngolital. 2004. Vol. 24. P. 357–360.
7. Izci Y. Management of the large cranial osteoma: experience with 13 adultpatients // Acta Neurochir (Wien). 2005. Vol. 147. P. 1151–1155.
8. Primary bone tumour soft heorbit / D. Selva [et al.] // Surv. Ophthalmol. 2004. Vol. 49. P. 328–342.
9. Vowles R. H., Bleach N. R. Imaging case study of the month: frontoethmoidal osteoma // Ann Otol. Rhinol. Laryngol. 1999. N 108. P. 522–524.

Балакина Людмила Валерьевна – очный аспирант Санкт-Петербургского научно-исследовательского института уха, горла, носа и речи. Россия, 190013, Санкт-Петербург, ул. Бронницкая, д. 9; тел.: (812) 316-25-01, e-mail: entbalakina@gmail.com

Науменко Аркадий Николаевич – канд. мед. наук, научный сотрудник Санкт-Петербургского научно-исследовательского института уха, горла, носа и речи. Россия, 190013, Санкт-Петербург, ул. Бронницкая, д. 9; тел.: (812)316-25-01, e-mail: naumenko-arkady@mail.ru

Коноплев Олег Иванович – засл. врач РФ, докт. мед. наук, профессор, зам. директора по клинической работе Санкт-Петербургского научно-исследовательского института уха, горла, носа и речи. Россия, 190013, Санкт-Петербург, ул. Бронницкая, д. 9; тел.: (812) 316-25-05, e-mail: oikonoplev@mail.ru

Гайдуков Станислав Сергеевич – очный аспирант Санкт-Петербургского научно-исследовательского института уха, горла, носа и речи. Россия, 190013, Санкт-Петербург, ул. Бронницкая, д. 9; тел.: (812)316-25-01, e-mail: gsstas@mail.ru

Науменко Николай Николаевич – докт. мед. наук, профессор каф. оториноларингологии Северо-Западного ГМУ им. И. И. Мечникова. Россия, 191015, Санкт-Петербург, Кирочная ул., д. 41, e-mail: lor@szgmu.ru

REFERENCES

1. Balakina L. V., Naumenko A. N. Sovremennye hirurgicheskie podhody v lechenii osteom lobnyh pazuh [Modern surgical approaches to the treatment of frontal sinus osteoma]. *Rossijskaja otorinolaringologija*; 2014; 1: 3–8 (In Russian).
2. Volkov A. G., Zaharova N. A. Osteoma zadnej stenki lobnoj pazuhi [Osteoma of the frontal sinus posterior wall]. *Aktual'nye voprosy zheleznodorozhnoj meditsiny*: sb. tr. nauch.-prakt. konf.). Rostov-na-Donu, 2001: 172 (In Russian).
3. Gajdukov S. S. [et. al.]. Osobennosti jendoskopicheskogo udalenija gigantskih osteom okolonosovyh pazuh, soprovozhdajushhihsja destrukciej kostnyh struktur perednego otdela osnovanija cherepa [Methods of endoscopic giant osteomas excision with anterior skull base defects]. *Rossijskaja otorinolaringologija*; 2015; 3: 27–32 (In Russian).
4. Endoscopic brow approach for frontal osteoma in a pediatric patient. I. L. Samue [et. al.]. *International Journal of Pediatric Otorhinolaryngology*; 2012; 76; 8: 1211–1213.
5. Endoscopic removal of large orbito-ethmoidal osteoma in pediatric patient: Case report. N. Alotaibi [et. al.]. *International Journal of Pediatric Otorhinolaryngology*; 2013; 4, pt. 12: 1067–1070.
6. Frontal sinus osteoma complicated by palpebral abscess:case report. C. Dispenza [et. al.]. *Acta Otorhinolaryngolital.*; 2004; 24: 357–360.
7. Izci Y. Management of the large cranial osteoma: experience with 13 adultpatients. Acta Neurochir (Wien); 2005; 147: 1151–1155.
8. Primary bone tumour soft heorbit. D. Selva [et. al.]. *Surv. Ophthalmol.*; 2004; 49: 328–342.
9. Vowles R. H., Bleach N. R. Imaging case study of the month: frontoethmoidal osteoma. *Ann Otol Rhinol Laryngol*. 1999; 108: 522–524.

Ljudmila Valer'evna **Balakina** – day-time post-graduate student of Saint Petersburg Research Institute of Ear, Throat, Nose and Speech. Russia, 190013, Saint Petersburg, 9, Bronnitskaia Str.; tel.: (812) 316-25-01, e-mail: entbalakina@gmail.com

Arkadij Nikolaevich **Naumenko** – MD Candidate, research associate of Saint Petersburg Research Institute of Ear, Throat, Nose and Speech. Russia, 190013, Saint Petersburg, 9, Bronnitskaia Str.; tel.: (812)316-25-01; e-mail: naumenko-arkady@mail.ru.

Oleg Ivanovich **Konoplev** – the Honoured Doctor of the Russian Federation, MD, Professor, Deputy Director for Clinical Work of Saint Petersburg Research Institute of Ear, Throat, Nose and Speech. Russia, 190013, Saint Petersburg, 9, Bronnitskaia Str.; tel.: (812) 316-25-05, e-mail: oikonoplev@mail.ru

Stanislav Sergeevich **Gaidukov** – day-time post-graduate student of Saint Petersburg Research Institute of Ear, Throat, Nose and Speech. Russia, 190013, Saint Petersburg, 9, Bronnitskaia Str.; tel.: (812)316-25-01; e-mail: gsstas@mail.ru.

Nikolaj Nikolaevich **Naumenko** – MD, Professor of the Chair of Otorhinolaryngology of North-Western State Medical University named after I.I. Mechnikov. Russia, 191015, Saint Petersburg, 41 Kirochnaia Str., e-mail: lor@szgmu.ru

УДК 616.216.1-006/2:576.31 doi: 10.18692/1810-4800-2016-3-39-43

ОСОБЕННОСТИ МОРФОГЕНЕЗА КИСТ ВЕРХНЕЧЕЛЮСТНЫХ ПАЗУХ

Безрукова Е. В.[1], Хмельницкая Н. М.[2]

ФГБОУ ВПО «Северо-Западный государственный медицинский университет им. И. И. Мечникова», 193015, Санкт-Петербург, Россия
([1] Зав. каф. оториноларингологии – проф. С. А. Артюшкин;
[2] зав. каф. патологической анатомии – проф. Н. М. Аничков)

SPECIFIC FEATURES OF MORPHOGENESIS OF MAXILLARY SINUS CYSTS

Bezrukova E. V.[1], Khmel'nitskaya N. M.[2]

Federal State Budgetary Institution Higher Vocational Education "North-Western State Medical University named after I. I. Mechnikov" of Ministry of Health of the Russian Federation, Saint Petersburg, Russia

Исследование проведено в целях определения морфологических изменений, возникающих в слизистой оболочке верхнечелюстных пазух при диагностике кистозных образований в зависимости от особенности клинического течения. Обследовано 35 пациентов с наличием кист в верхнечелюстных пазухах. Всем пациентам была выполнена эндоскопическая микрогайморотомия по стандартной методике. Удаленный во время операции материал фиксировался по стандартной методике, гистологические препараты окрашивались гематоксилином и эозином, азур-эозином II, пикрофуксином по методу ван Гизон, альциановым синим. Нами установлено, что морфологическая картина операционного материала характеризуется наличием воспалительных изменений как хронического, так и острого характера. Обнаружение признаков специфического процесса (гранулематоза Вегенера, аспергиллеза), основанного на результатах морфологического исследования, способствует назначению специфических методов лечения и достижению лучших результатов в лечении кист верхнечелюстных пазух.

Ключевые слова: киста верхнечелюстных пазух, гистологические изменения, эндоскопическая гайморотомия.

Библиография: 9 источников.

The research is conducted for the purpose of determination of the morphological changes in maxillary sinuses mucous membrane during cyst formation diagnostics depending on clinical progression features. 35 patients with of cysts in maxillary sinuses have been examined. All the patients have undergone the FESS by standard method. The material excised in the process of the operation was registered by means of standard technique, histologic specimen were stained with hematoxylin and eosin, azur blue dye, picro-fuchsin according to Van-Gizon method, alcian blue. We have established that the morphological pattern of surgical material feature with inflammatory changes of both chronic and acute nature. Detection of specific process signs (Wegener's granulomatosis, aspergillomycosis) based on the results of morphological research facilitates the order of specific treatment methods and provides better results in treatment of maxillary sinuses cysts.

Key words: maxillary sinuses cysts, histological changes, FESS.

Bibliography: 9 sources.

Кисты верхнечелюстных пазух, по данным зарубежных исследователей, в общей популяции составляют от 3,2 до 35,6% [1, 2]. Несмотря на то что данная патология изучается достаточно давно, до сих пор вопросы этиологии, патогенеза и лечения остаются спорными. Некоторые авторы выявляют четкую взаимосвязь между наличием кист в околоносовых пазухах, как правило в верхнечелюстных, и наличием таких жалоб, как головная боль, затруднение носового дыхания, боли в области лица, выделения из носа [3, 4]. Другими исследователями среди 257 пациентов, подвергшихся КТ, выполненной в связи с офтальмологической патологией, кисты в одной или обеих верхнечелюстных пазухах обнаружены в 35,6% случаев. При этом патологии со стороны носа или зубов не выявлено, что позволило авторам сделать вывод, что кисты верхнечелюстных пазух не связаны с патологией носа, пазух или зубов и не являются в подобных случаях показанием к оперативному лечению [1].

Исследованиями J. H. Wang et. al. (2007) установлено, что из 17 пациентов, у которых были выявлены кисты в верхнечелюстных пазухах, у 7 кисты спонтанно регрессировали, у 4 – не увеличились в размере в течение 5 лет наблюдений [5].

Часть исследователей приводят доказательства того, что хронический синусит может способствовать развитию кист в околоносовых пазухах [2–4]. В то же время другие исследователи утверждают, что кисты значительных размеров, т. е., более 20 мм, вызывают обструкцию выводного соустья верхнечелюстной пазухи и способствуют развитию хронического синусита [6, 7].

При проведении множества гистологических исследований неоднократно было отмечено, что в гистологической структуре как ретенционных, так и ложных кист выявлялись хронические воспалительные изменения, связанные преимущественно с подэпителиальными участками слизистой оболочки. Поверхностный эпителий часто характеризовался гиперплазией бокаловидных желез, нарушенной псевдостратификацией, очагами метаплазии эпителия. В подэпителиальной соединительной ткани описаны очаги отека, мукоидного набухания, миксоматоза, что свидетельствует, по мнению исследователей, об активном хроническом воспалении [8, 9].

Цель исследования. Настоящее исследование проведено для определения морфологических изменений, возникающих в слизистой оболочке кист верхнечелюстных пазух, в зависимости от особенностей клинического течения.

Пациенты и методы исследования. Нами обследовано 35 пациентов с наличием кист в верхнечелюстных пазухах. У 30 пациентов были односторонние кисты верхнечелюстных пазух, у 5 пациентов – двусторонние. Возраст пациентов составил от 17 до 45 лет. У 22 больных ведущими жалобами были затруднение носового дыхания и выделения из носа слизистого характера. Из них у 7 пациентов в анамнезе отмечались неоднократные гнойные верхнечелюстные синуситы, 5 пациентов отмечали частые головные боли, боли в области верхнечелюстной пазухи, периодическое вытекание прозрачной янтарной жидкости из носа, у 2 пациентов имелись проблемы в зубочелюстной системе (глубокий кариес, периодонтит). У 1 пациента при обследовании был установлен диагноз гранулематоза Вегенера; 13 пациентов не предъявляли никаких жалоб и были направлены на оперативное лечение в связи с поступлением в военные училища, однако при осмотре у всех обследуемых выявлялись различные изменения в архитектонике полости носа: искривление носовой перегородки различной степени, гипертрофия или латеропозиция средней носовой раковины, гипертрофия нижней носовой раковины, изменение цвета слизистой оболочки от бледно-розового до цианотичного.

Всем пациентам была выполнена эндоскопическая микрогайморотомия по стандартной методике. Удаленный во время операции материал фиксировали в 10% растворе нейтрального формалина и после проводки заливали в парафин. Парафиновые срезы окрашивали гематоксилином и эозином, азур-эозином II для оценки клеточного состава воспалительного инфильтрата, пикрофуксином по методу Ван Гизон для определения степени коллагенизации, альциановым синим для оценки состояния слизеобразующего эпителия и очагов мукоидного набухания.

Результаты исследования. На основании проведенного морфологического исследования операционного материала, полученного при удалении кист верхнечелюстных пазух, в фрагментах слизистой оболочки установлены разнообразные изменения, протекающие на фоне хронического воспалительного процесса.

Среди удаленных кист встречались как истинные, так и лимфоэктатические (рис. 1, *А*, *Б*). В морфологической структуре кист можно было выявить различный характер воспаления. При экссудативном характере воспаления обнаружены морфологические проявления отека в стенке кисты, выраженное полнокровие. Гиперсекреция слизи эпителиальными клетками приводила к образованию кистозных полостей (рис. 1, *В*). В отдельных участках стенка кист была представлена фиброзно-отечной тканью с выраженной инфильтрацией эозинофилами (рис. 1, *Г*). Внутренняя поверхность кисты чаще выстлана реснитчатым эпителием, местами эпителий дистрофически изменен, а базальная мембрана утолщена за счет отложения белковых масс, что связано с аллергической природой воспалительного процесса. Описанные морфологические изменения сочетались в клинической картине с преобладанием жалоб на частые слизистые выделения из носа и затруднение носового дыхания.

При наличии в анамнезе больных гнойного воспаления морфологические изменения характеризовались не только наличием нейтрофильной инфильтрации и полнокровием сосудов, характерными для обострения воспалительного процесса, но и наличием лимфогистиоцитарной инфильтрации в подэпителиальной соединительной ткани, преимущественно периваскулярно. Участки фиброзирования стромы часто сочетались с уплощением и очаговой атрофией эпителия слизистой оболочки (рис. 1, *Д*).

В отдельных случаях при схожести клинических проявлений и рентгенологических признаков с кистой в ходе морфологического изучения операционного материала выявлялись гистологические признаки, характерные для полипозной ткани (рис. 1, *Е*).

Стенка кисты верхнечелюстной пазухи при гранулематозе Вегенера характеризовалась сочетанием резко выраженной инфильтрации стромы нейтрофилами и обширными полями некроза. Стенки сосудов микроциркуляторного русла резко утолщены, среди клеток лимфогистиоцитарной периваскулярной инфильтрации встречались группы гигантских многоядерных клеток (рис. 2, *А*).

В одном случае при наличии клинических данных и результатов компьютерной томографии, характерных для кист, во время операции были обнаружены образования округлой формы серовато-беловатого цвета творожистой конси-

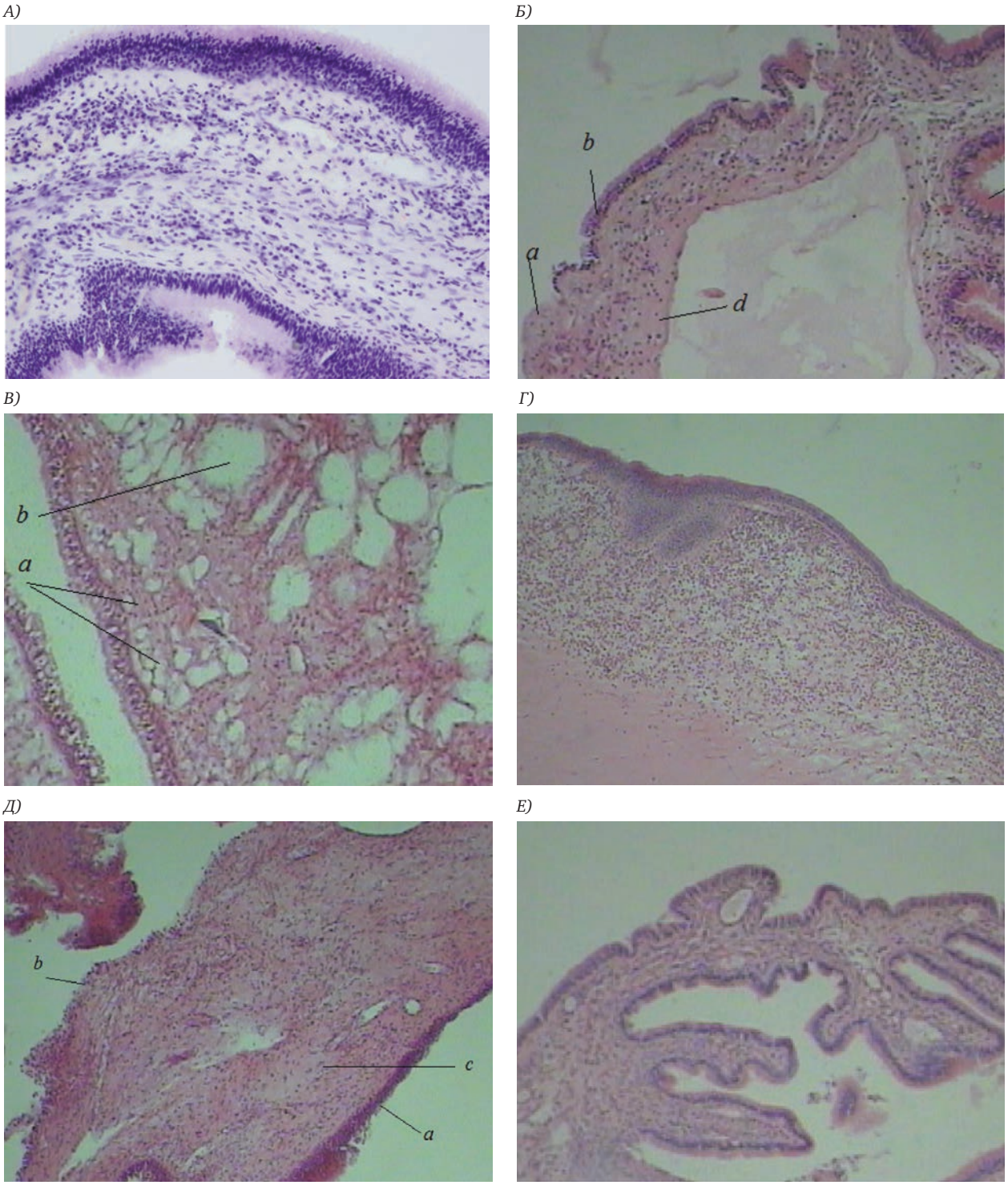

Рис. 1. Морфологические изменения в слизистой оболочке и стенке кисты верхнечелюстной пазухи. Окраска гематоксилином и эозином, × 200:

А – истинная киста; двусторонняя эпителиальная выстилка многорядным реснитчатым эпителием, строма инфильтрирована лимфоидного ряда с наличием плазматических клеток;

Б – лимфоэктатическая киста: *a* – эпителиальные клетки лишены ресничек; *b* – сохраненный эпителий с хорошо выраженными ресничками, *d* – отсутствие внутренней эпителиальной выстилки);

В – стенка кисты: *a* – бокаловидные клетки на поверхности кисты; *b* – бокаловидные клетки в железах, что приводит к образованию выраженного отека стромы и кистовидному расширению желез);

Г – выраженная инфильтрация стенки кисты эозинофильными гранулоцитами, утолщение базальной мембраны, утолщение поверхностного эпителия;

Д: a – метаплазия реснитчатого эпителия в многослойный плоский, *b* – голые ядра внутренней стенки кисты, *c* – фиброзирование стенки кисты с очаговым уплощением эпителия;

Е – полипозные разрастания слизистой оболочки верхнечелюстной пазухи.

А) *Б)*

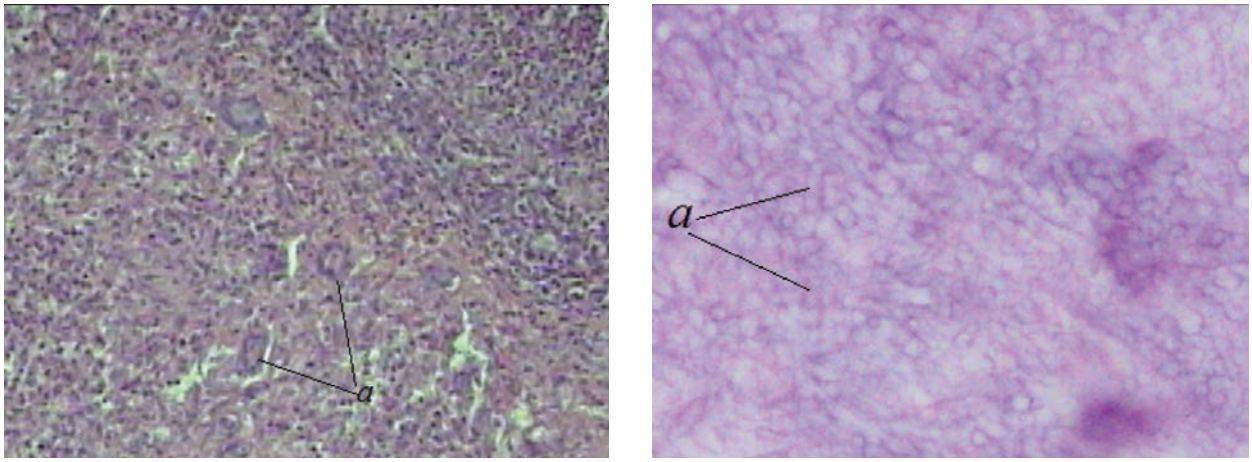

Рис. 2. Морфологические признаки специфического воспаления, обнаруженные в стенке кист. Окраска гематоксилин и эозин, × 200: *а* – выраженное утолщение стенок сосудов в строме с наличием в воспалительном инфильтрате гигантских многоядерных клеток; *б* – аспергиллы в верхнечелюстной пазухе («грибковый шар»).

стенции, при гистологическом исследовании образования обнаружены грибы рода *Aspergilus* – аспергиллома полости кисты (рис. 2, *Б*).

Таким образом, нами установлено, что морфологическая картина операционного материала кист характеризуется наличием воспалительных изменений как хронического, так и острого характера. Обнаружение признаков специфического процесса (гранулематоза Вегенера, аспергиллеза), основанного на результатах морфологического исследования, способствует назначению специфических методов лечения и достижению лучших результатов в лечении кист верхнечелюстных пазух.

Выводы

Тщательное исследование операционного материала при удалении кист позволяет подтвердить тот факт, что в развитии кист верхнечелюстных пазух основную роль играет хронический воспалительный процесс, способствующий нарушению барьерных функций слизистой оболочки, что приводит к формированию кистозных изменений.

При наличии показаний к оперативному лечению, в случае обнаружения кистозных образований в полости верхнечелюстных пазух, является целесообразным проведение противовоспалительной терапии как до, так и после оперативного вмешательства в сочетании с коррекцией местного иммунитета слизистой оболочки носа и околоносовых пазух для исключения возможностей рецидива.

ЛИТЕРАТУРА

1. Kanagalingam J., Bhatia K., Georgalas C., Fokkens W. Maxillary mucosal cyst is not a manifestation of rhinosinusitis: results of a prospective three-dimensional CT study of ophthalmic patients // Laryngoscope. 2009. Vol. 119. P. 8–12.
2. Harar R. P., Chadha N. K., Rogers G. Are maxillary mucosal cysts a manifestation on inflammatory sinus disease? // Jurn. Laryngol Otol. 2007. Vol. 121. P. 751–754.
3. Hadar T., Shvero J., Nageris B. I., Yaniv E. Mucus retention cyst of the maxillary sinus: the endoscopic approach // Br. Jurn. Oral. Maxillofac. Surg. 2000.
4. Rhodus N. L. The prevalence and clinical significance of maxillary sinus mucous retention cysts in a general clinic population // Ear, Nose Throat Jurn. 1990. Vol. 69. P. 82–87.
5. Wang J. H., Jang Y. J., Lee B. J. Natural course of retention cysts of the maxillary sinus: long-term follow-up results // Laryngoscop. 2007. Vol. 117, N 2. P. 341–344.
6. Moon I. J., Kim S. T., Han D. H. / Mucosal cysts in the paranasal sinuses: long-term follow-up and clinical implications // Am Jurn. Rhinol. allergy. 2011. Vol. 25, N 2. P. 98–102.
7. Moon I. J., Lee J. E., Kim S. T. Characteristics and risk factors of mucosal cysts in the paranasal sinuses // Rhinology. 2011. Vol. 49. P. 309–314.
8. Гурьев И. С. Диагностика, морфогенез и хирургическое лечение кист околоносовых пазух: автореф. дис. … канд. мед. наук. М., 2004. 22 с.
9. Пискунов Г. З., Пискунов С. З. Клиническая ринология: рук-во для врачей. М.: Мед. информ. агентство. 2006. С. 418–421.

Безрукова Евгения Валерьевна – канд. мед. наук, доцент каф. оториноларингологии Северо-Западного ГМУ им. И. И. Мечникова. Россия, 191015, Санкт-Петербург, ул. Кирочная, д. 41; тел. (812) 543-94-13, e-mail: ban_@mail.ru

Хмельницкая Наталия Михайловна – докт. мед. наук, профессор каф. патологической анатомии Северо-Западного ГМУ им. И. И. Мечникова. Россия, 191015, Санкт-Петербург, ул. Кирочная, д. 41; e-mail: k6180@yandex.ru

REFERENCES

1. Kanagalingam J., Bhatia K., Georgalas C., Fokkens W. Maxillary mucosal cyst is not a manifestation of rhinosinusitis: results of a prospective three-dimensional CT study of ophthalmic patients. *Laryngoscope*; 2009; 119: 8–12.
2. Harar R. P., Chadha N. K., Rogers G. Are maxillary mucosal cysts a manifestation on inflammatory sinus disease? *J. Laryngol Otol*. 2007; 121: 751–754.
3. Hadar T., Shvero J., Nageris B. I., Yaniv E. Mucus retention cyst of the maxillary sinus: the endoscopic approach. *Br. J. Oral. Maxillofac. Surg*.; 2000.
4. Rhodus N. L. The prevalence and clinical significance of maxillary sinus mucous retention cysts in a general clinic population. *Ear Nose Throat J*.; 1990; 69: 82–87.
5. Wang J. H., Jang Y. J., Lee B. J. Natural course of retention cysts of the maxillary sinus: long-term follow-up results. *Laryngoscope*; 2007; 117; 2: 341–344.
6. Moon I. J., Kim S. T., Han D. H. Mucosal cysts in the paranasal sinuses: long-term follow-up and clinical implications. *Am J. Rhinol. allergy*; 2011; 25; 2: 98–102.
7. Moon I. J., Lee J. E., Kim S. T. Characteristics and risk factors of mucosal cysts in the paranasal sinuses. *Rhinology*; 2011; 49: 309–314.
8. Gur'ev I. S. Diagnostika, morfogenez i hirurgicheskoe lechenie kist okolonosovyh pazuh: avtoref. dis. … kand. med. nauk [Diagnostics, morphogenesis and surgical treatment of paranasal sinuses: Extended abstracts of MD Candidate dissertation]. M., 2004. 22 (In Russian).
9. Piskunov G. Z., Piskunov S. Z. Klinicheskaja rinologija: Rukovodstvo dlja vrachej [Clinical rhinology: Guidelines for doctor]. Medicinskoe informacionnoe agentstvo, M.; 2006: 418–421 (In Russian).

Evgeniya Valer'evna **Bezrukova** – MD Candidate, Associate Professor of the Chair of Otorhinolaryngology of North-Western State Medical University named after I. I. Mechnikov. Russia, 191015, Saint Petersburg, 41 Kirochnaia Str., tel. (812) 543-94-13, e-mail: ban_@mail.ru

Nataliya Mikhailovna **Khmel'nitskaya** – MD, Professor of the Chair of Anatomic Pathology of North-Western State Medical University named after I. I. Mechnikov. Russia, 191015, Saint Petersburg, 41, Kirochnaia Str., e-mail: k6180@yandex.ru

УДК 616.322-002.2:615.849.19+615.831]-036 doi: 10.18692/1810-4800-2016-3-44-47

ОЦЕНКА ЭФФЕКТИВНОСТИ ПРИМЕНЕНИЯ ЛАЗЕРНОЙ ТЕРАПИИ И СВЕТОДИОДНОЙ ФОТОТЕРАПИИ В ЛЕЧЕНИИ ХРОНИЧЕСКОГО ТОНЗИЛЛИТА

Блоцкий А. А., Антипенко В. В.

[1] ГБОУ ВПО «Амурская государственная медицинская академия» Минздрава России, 675000, г. Благовещенск, Россия

EVALUATION OF EFFICACY OF LASER AND LED THERAPY APPLICATION IN CHRONIC TONSILLITIS TREATMENT

Blotskii A. A., Antipenko V. V.

State Budget Educational Institution of Higher Vocational Education Amur State Medical Academy of the Ministry of Healthcare of Russia, Blagoveshchensk, Russia

Светодиодная терапия и лазерная терапия являются неинвазивными методиками лечения хронического тонзиллита. Исследовалась эффективность предложенных методик в сравнении с традиционным лечением. Эффективность предложенных методик подтверждена общеклиническими наблюдениями и иммунологическими исследованиями.

Ключевые слова: лазерная терапия, светодиодная терапия, хронический тонзиллит.
Библиография: 12 источников.

LED and laser therapy are noninvasive methods of chronic tonsillitis treatment. In this paper we compared the efficacy of the proposed techniques compared with the traditional methods. The efficacy of the proposed methods is confirmed by general clinical observations and immunological studies.

Key words: laser therapy, LED therapy, chronic tonsillitis.
Bibliography: 12 sources.

Хронический тонзиллит (ХТ) занимает одно из ведущих мест в структуре заболеваний ЛОРорганов. Распространенность ХТ, по данным литературы, среди детей составляет 12–15%, среди взрослого населения до 40 лет – 4–10% [1–4].

Большое значение небных миндалин для организма в целом определяется их иммунной ролью, а именно обеспечением оптимального микроокружения для пролиферации и созревания лимфоцитов с последующей постановкой зрелых клеток иммунной системы в разные органы и ткани [3–5]. Анатомическое строение небных миндалин предрасполагает к развитию в них хронического воспалительного процесса и нарушению иммунологической функции, при этом сами небные миндалины становятся источником хронической инфекции, интоксикации и аллергизации организма. Они могут приводить к развитию тяжелых осложнений и ряда инвалидизирующих пациента заболеваний со стороны жизненно важных органов и систем [1–4, 6, 7].

На сегодняшний день применяются различные методы местного лечения ХТ, которые в большинстве случаев не предотвращают развития острых тонзиллитов и паратонзиллярных абсцессов даже в самые короткие сроки после проведенного лечения [2, 6, 8–10]. Поэтому поиск новых методов лечения хронических тонзиллитов до настоящего времени остается актуальной проблемой в оториноларингологии.

В последнее десятилетие широкое применение в оториноларингологии нашли низкоинтенсивное лазерное излучение и светодиодная фототерапия [1, 2, 10]. Способность гелий-неонового лазера (ГНЛ) влиять на иммунную функцию, усиливать процессы фагоцитоза и пролиферации клеток была использована в консервативном лечении ряда воспалительных заболеваний не только в полости носа и околоносовых пазухах, но и в различных отделах глотки [6, 8, 10–12].

Цель исследования. Сравнительная оценка эффективности применения ГНЛ и светодиодной фототерапии в лечении больных неспецифическим ХТ.

Пациенты и методы исследования. За период 2013–2014 гг. нами наблюдалось 60 пациентов с ХТ. Возраст пациентов от 18 до 54 лет, из них мужчин было 38 (63,3%), женщин – 22 (36,7%), средняя длительность заболевания от 1 года до 10 лет. Были сформированы четыре равноценные группы пациентов.

Первая группа в количестве 15 человек (25%) получала наряду с традиционной терапией курс светодиодной терапии красным светом (λ = 0,63 мкм, мощность – 20 мВт) по предложенной нами эндофарингеальной методике в течение 7 дней.

Вторая группа в количестве 15 человек (25%) наряду с традиционной терапией получала курс светодиодной терапии желтым светом (λ = 0,59 мкм, мощность – 20 мВт) в течение 7 дней.

Третьей группе пациентов в количестве 15 человек (25%), помимо традиционного лечения, применили 7-дневный курс ГНЛ путем местного внутрилакунарного облучения небных миндалин.

В четвертую группу (группу сравнения) вошли 15 пациентов (25%), получавших традиционную терапию, применяемую при ХТ с санацией лакун небных миндалин растворами антисептиков в течение 14 дней.

Для оценки эффективности проводимой терапии определяли динамику фарингоскопической картины и некоторых показателей иммунологического статуса всех групп пациентов до и после лечения в сравнении с показателями контрольной группы условно здоровых людей (20 человек), а также применяли методику лазерной доплеровской флуорометрии ткани небных миндалин до и после лечения в разных группах с помощью аппарата ЛАКК-М.

Результаты и обсуждение. В первых трех группах пациентов результаты фарингоскопической картины выглядели равнозначными. После 7 курсов санации лакун небных миндалин у 42 (93,3%) пациентов отмечено значительное уменьшение гипертрофии небных миндалин с исчезновением казеозных масс. Уменьшение выраженности местных признаков хронического тонзиллита выявлено у 41 (91,1%) пациента на 6–7-е сутки. В четвертой же группе подобный результат фиксировался не ранее 12–14 суток у 8 (53,3%) человек. Значительное уменьшение подчелюстного лимфаденита отмечено у 31 (68,9%) пациента трех первых групп и у 5 (33,3%) пациентов четвертой группы.

В течение полугода после проведенного лечения у пациентов третьей группы не отмечалось возникновения рецидивов ангин и острых паратонзиллитов. В первой и во второй группах пациентов зарегистрировано по 1 (6,7%) случаю острого тонзиллита и паратонзиллита спустя 3 месяца после проведенного лечения. В четвертой группе пациентов зарегистрировано 3 (20%) случая острого тонзиллита и паратонзиллита спустя 3 месяца после проведенного лечения.

Всем пациентам проводилось исследование звеньев клеточного и гуморального иммунитета. Содержание иммуноглобулинов класса A, M, G в сыворотке крови исследовали иммуноферментным методом. Концентрацию популяций и субпопуляций лимфоидных клеток определяли при помощи моноклональных антител на лазерном проточном цитометре. Исследование выполняли на 7–10-е сутки после проведенного лечения.

В табл. 1 приведены данные исследования субпопуляций циркулирующих лимфоцитов (% среди всех лимфоцитов). Из полученных данных видно, что имеются некоторые различия в динамике иммунного статуса всех четырех групп. Уровень CD3-клеток несколько возрастал после проводимого лечения в первых двух группах ($p^* > 0{,}05$), достигая нижней границы нормы. В третьей же группе наблюдалась более существенная динамика их увеличения ($p < 0{,}01$). В четвертой группе данный показатель имел слабую динамику и к норме не возвращался. Содержание CD4-клеток до лечения, хотя и укладывалось в пределы нижних границ нормы, но после лечения подверглось некоторому увеличению в первых двух группах ($p > 0{,}05$, $p < 0{,}01$), с более существенной динамикой в третьей группе ($p < 0{,}001$) и менее значимой в четвертой. В субпопуляции CD8-клеток существенной динамики показателей нами зарегистрировано не было ($p > 0{,}05$). Состояние В-системы лимфоцитов (CD19+) в наших исследованиях также значимых различий не имело ($p > 0{,}05$). В то же время обнаружено выраженное увеличение в крови больных с ХТ популяций CD25+-клеток или активированных лимфоцитов, которые являются маркерами ранней активации воспаления. После проводимого нами лечения данный показатель, хотя и снижался ($p < 0{,}01$) в первой и второй группах, но все же достоверно превышал нормальные показатели. У больных третьей группы данный показатель

Таблица 1

Результаты исследования популяционного состава лимфоидных клеток крови у больных ХТ до и после лечения (% среди всех лимфоцитов)

Популяция	Норма	До лечения (N = 60)	После лечения			
			1-я группа (n = 15)	2-я группа (n = 15)	3-я группа (n = 15)	4-я группа (n = 15)
CD3	58–78	56,5±0,6	58,4±0,6	58,3±0,4	60,7±0,5	57,6±0,7
CD4	35–55	35,5±0,5	40,3±1,0	41,7±0,6	45,7±0,8	38,7±0,7
CD8	19–35	22,8±0,3	23,2±0,5	22,7±0,5	23,4±0,5	22,8±0,5
CD16	12–18	7,4±0,2	9,6±0,5	9,9±0,4	12,8±0,4	7,9±0,2
CD19	14,5–29,5	29,7±0,2	29,1±0,1	29,3±0,2	28,7±0,2	28,9±0,3
CD25	0–6	13,5±0,4	7,6±0,4	8,1±0,3	3,8±0,4	10,2±0,7

Таблица 2

Концентрация сывороточных иммуноглобулинов у больных с ХТ, г/л

Показатель	Норма	До лечения (n = 60)	После лечения			
			I группа (n = 15)	II группа (n = 15)	III группа (n = 15)	IV группа (n = 15)
IgG	8,5–14,6	12,9±0,2	12,5±0,3	12,7±0,4	12,2±0,2	12,8±0,3
IgM	0,7–1,3	1,50±0,02	1,30±0,02	1,30±0,02	1,20±0,03	1,30±0,02
IgA	1,5–2,7	1,20±0,02	1,40±0,04	1,30±0,03	1,50±0,03	1,30±0,03

Таблица 3

Показатели микроциркуляции небных миндалин до и после консервативной терапии, ПЕ

До лечения (n = 60)	После лечения			
	1-я группа (n = 15)	2-я группа (n = 15)	3-я группа (n = 15)	4-я группа (n = 15)
24,30±1,03	32,40±2,03, $p < 0,01$	33,1±1,9, $p < 0,01$	34,2±1,7, $p < 0,01$	26,1±1,2, $p > 0,05$

возвращался к норме уже к концу курса лечения ($p < 0,001$). При исследовании последнего показателя клеточного звена CD16+- или NK-клетки, нами был выявлен дефицит этих клеток по сравнению с нормой. В первой и во второй группах сравнения после лечения выявлено улучшение этого показателя в сторону его повышения, хотя с показателями нормы он не сравнялся ($p < 0,01$ и $p < 0,001$). В четвертой группе он остался практически без динамики. В третьей группе выявлена нормализация этого показателя ($p < 0,001$).

Как следует из табл. 2, концентрация IgG у больных ХТ до начала лечения и после лечения во всех четырех группах укладывалась в границы нормы и не претерпевала существенной динамики ($p > 0,05$). В то же время концентрация IgM до лечения была почти на 13% выше нормальных показателей. После лечения во всех четырех группах этот показатель вернулся к норме. По всей видимости, это связано со снижением антигенной стимуляции (санация миндалин от стрептококко-стафилококковых ассоциаций) и малым периодом полуэлиминации (2–4 суток) IgM. Содержание сывороточного IgA в группе больных ХТ до лечения было резко снижено. Причем, несмотря на некоторое его повышение после лечения, концентрация в первых двух группах ($p > 0,05$) и в четвертой не достигала показателей нормы, а в третьей группе ($p < 0,001$) достигала лишь нижней ее границы, что, вероятно, может быть обусловлено генетически детерминированным дефицитом IgA в организме, на фоне которого зачастую и развивается ХТ. С другой стороны, дисбаланс в соотношении иммунорегуляторных субпопуляций CD4+/CD8+ тоже может послужить причиной дефицита IgA.

Кроме того, эффективность проводимого лечения была подтверждена современной методикой исследования капиллярного кровотока с помощью доплеровского лазерного флуорометра. По показателю микроциркуляции проводили оценку эффективности лечения. По результатам сравнения видно, что показатель микроциркуляции достоверно повышался в первых трех группах, где пациенты получали светодиодную и лазерную терапию, чего не было отмечено в четвертой группе, с традиционным лечением (табл. 3).

Выводы

Отмечена эффективность комплексного применения гелий-неонового лазера (ГНЛ) и светодиодной фототерапии наряду с традиционным лечением хронического тонзиллита с небольшим превалированием более высокой эффективности ГНЛ.

Эффективность предлагаемых методов лечения подтверждена общеклиническими и иммунологическими исследованиями, а также исследованием параметров микроциркуляции.

Предлагаемые методы лечения хронического тонзиллита позволяют исключить возникновение рецидивов острых тонзиллитов и значительно сократить показания к тонзиллэктомии.

ЛИТЕРАТУРА

1. Блоцкий А. А., Антипенко В. В. Распространенность хронического тонзиллита в условиях резко континентального климата Амурской области, пути его коррекции // Рос. оториноларингология. 2008. Прил. 3. С. 34–39.
2. Блоцкий А. А., Антипенко В. В. Анализ заболеваемости декомпенсированной формой хронического тонзиллита // Материалы межрегион. конф. оториноларинг. «Современные методы диагностики и лечения в оториноларингологии». Благовещенск, 2008. С. 143–145.

3. Пальчун В. Т., Полякова Т. С., Романова О. Н. Лечебно-диагностические подходы к проблеме хронического тонзиллита // Вестн. оториноларингологии. 2001. № 1. С. 4–7.
4. Пальчун В. Т., Лучихин Л. А., Крюков А. И. Воспалительные заболевания глотки. М.: ГЭОТАР-Медиа, 2007. 288 с.
5. Пономарев Л. Е., Хенферян Р. А., Боровиков О. В. Состояние антигензависимой системы иммунитета у детей с хроническим тонзиллитом // Вестн. оториноларингологии. 2001. № 2. С. 32–34.
6. Блоцкий А. А., Антипенко В. В. Современные подходы к лечению хронического неспецифического тонзиллита // Материалы межрегион. конф. оторинолар. «Современные методы диагностики и лечения в оториноларингологии». Благовещенск, 2008. С. 243–248.
7. Овчинников А. Ю., Славский А. Н., Фетисов И. С. Хронический тонзиллит и сопряженные с ним заболевания // Рус. мед. журн. 1999. Т. 7, № 7. С. 36–39.
8. Лапченко А. С. Наш опыт применения высоко- и низкоэнергетических лазеров в оториноларингологии. В кн.: Науч.-практ. конф. «Актуальные вопросы клинической оториноларингологии». Иркутск, 1992. С. 115–117.
9. Москвин С. В., Буйлин В. А Лазерная терапия аппаратами серии «Матрикс» (избр. методики). Тверь, 2006. 210 с.
10. Наседкин А. Н., Грачев С. В., Абрамян Ж. Н. Сравнение клинических показателей эффективности применения лазерной терапии и светодиодной терапии при лечении заболеваний уха, горла и носа // Здравоохранение и мед. техника. 2005. № 8 (22). С. 45.
11. Плужников М. С., Лопотко А. И. Низкоинтенсивное лазерное облучение в оториноларингологии // Вестн. оториноларингологии. 1996. № 2. С. 5–14.
12. Плужников М. С., Рябова М. А., Карпищенко С. А., Александров А. Н., Катинас Е. А. Пути развития лазерной медицины в оториноларингологии. В кн.: Актуальные проблемы лазерной медицины. СПб., 2001. С. 99–105.

Блоцкий Александр Антонович – засл. изобретатель РФ, докт. мед. наук, профессор, зав. каф. оториноларингологии и офтальмологии Амурской государственной медицинской академии. Россия. 675000, г. Благовещенск, ул. Воронкова, д. 26; тел. 8-914-574-80-63, e-mail:blotskiy@gmail.com

Антипенко Виктория Викторовна – канд. мед. наук, ассистент каф. оториноларингологии и офтальмологии Амурской государственной медицинской академии. Россия. 675000, г. Благовещенск, ул. Воронкова, д. 26; тел. 8-962-294-78-08, e-mail:antivika4@gmail.com

REFERENCES

1. Blotskiy A. A., Antipenko V. V. Rasprostranennost' hronicheskogo tonzillita v uslovijah rezko-kontinental'nogo klimata Amurskoj oblasti, puti ego korrekcii [The incidence of chronic tonsillitis in conditions of extreme continental climate of Amur region, the methods of its correction]. *Rossijskaja otorinolaringologija*. 2008; 3: 34–39 (In Russian).
2. Blotskiy A. A., Antipenko V. V. Analiz zabolevaemosti dekompensirovannoj formoj hronicheskogo tonzillita. Materialy mezhregion. konf. otorinolar. «Sovremennye metody diagnostiki i lechenija v otorinolaringologii [Analysis of morbidity of decompensated form of chronic tonsillitis. In the book: The materials of interregional conference of otorhinolaryngologists. "The advanced methods of diagnostics and treatment in otorhinolaryngology"]. Blagoveshhensk; 2008: 143–145 (In Russian).
3. Pal'chun V. T., Poljakova T. S., Romanova O. N. Lechebno-diagnosticheskie podhody k probleme hronicheskogo tonzillita [Therapeutic and diagnostic approaches to the chronic tonsillitis problem]. *Vestnik otorinolaringologii*; 2001; 1: 4–7 (In Russian).
4. Pal'chun V. T., Luchihin L. A., Krjukov A. I. Vospalitel'nye zabolevanija glotki [Inflammatory diseases of pharynx]. M.: GJeOTAR-Media, 2007: 288 (In Russian).
5. Ponomarev L. E., Henferjan R. A., Borovikov O. V. Sostojanie antigenzavisimoj sistemy immuniteta u detej s hronicheskim tonzillitom [The state of antigen-induced immunity system in children with chronic tonsillitis]. *Vestnik otorinolaringologii*; 2001; 2: 32–34 (In Russian).
6. Blotskiy A. A., Antipenko V. V. Sovremennye podhody k lecheniju hronicheskogo nespecificheskogo tonzillita. Materialy mezhregion. konf. otorinolar. «Sovremennye metody diagnostiki i lechenija v otorinolaringologii [The advanced approaches to chronic non-specific tonsillitis therapy. In the book: The materials of interregional conference of otorhinolaryngologists "The advanced methods of diagnostics and treatment in otorhinolaryngology"]. Blagoveshhensk; 2008: 243–248 (In Russian).
7. Ovchinnikov A. Ju., Slavskij A. N., Fetisov I. S. Hronicheskij tonzillit i soprjazhjonnye s nim zabolevanija [Chronic tonsillitis and its interfacing diseases]. *Russkij medicinskij zhurnal;* 1999; 7; 7: 36–39 (In Russian).
8. Lapchenko A. S. Nash opyt primenenija vysoko- i nizkojenergeticheskih lazerov v otorinolaringologii. Nauchno-prakticheskaja konferencija «Aktual'nye voprosy klinicheskoj otorinolaringologii» [Our experience of high-energy and low-energy laser devices in otorhinolaryngology. Scientific and practical conference "The topical issues of clinical otorhinolaryngology]. Irkutsk; 1992: 115–117 (In Russian).
9. Moskvin S. V., Bujlin V. A Lazernaja terapija apparatami serii «MATRIKS» (izbrannye metodiki) [Laser therapy using MATRIKS devices (the selected methods)]. Tver'; 2006: 210 (In Russian).
10. Nasedkin A. N., Grachev S. V., Abramjan Zh. N. Sravnenie klinicheskih pokazatelej jeffektivnosti primenenija lazernoj terapii i svetodiodnoj terapii pri lechenii zabolevanij uha, gorla i nosa [Comparison of clinical performance factors of laser therapy and LED therapy application in ENT diseases treatment]. *Zdravoohranenie i medicinskaja tehnika*; 2005; 8 (22): 45 (In Russian).
11. Pluzhnikov M. S., Lopotko A. I. Nizkointensivnoe lazernoe obluchenie v otorinolaringologii [Low intensity laser exposure in otorhinolaryngology]. *Vestnik otorinolaringologii*; 1996; 2: 5–14 (In Russian).
12. Pluzhnikov M. S., Rjabova M. A., Karpishhenko S. A., Aleksandrov A. N., Katinas E. A. Puti razvitija lazernoj mediciny v otorinolaringologii. Aktual'nye problemy lazernoj mediciny [The way of development of laser medicine in otorhinolaryngology. In the book:"The topical issues of laser medicine"]. SPb., 2001: 99–105 (In Russian).

Aleksandr Antonovich **Blotskii** – the Honored Inventor of the Russian Federation, MD, Professor, Head of the Chair of Otorhinolaryngology and Ophthalmology of Amur State Medical Academy. Russia, 675000, Blagoveshchensk, 26, Voronkova Str., tel. 8-914-574-80-63, e-mail:blotskiy@gmail.com

Viktorija Viktorovna **Antipenko** – MD Candidate, Teaching Assistant of the Chair of Otorhinolaryngology and Ophthalmology, tel. 8-962-294-78-08, e-mail:antivika4@gmail.com

УДК 612.214.8-008.14-073 doi: 10.18692/1810-4800-2016-3-48-53

ДИАГНОСТИЧЕСКАЯ ЦЕННОСТЬ РАЗЛИЧНЫХ МЕТОДОВ ОЛЬФАКТОМЕТРИИ

Вахрушев С. Г., Смбатян А. С.

ГБОУ ВПО «Красноярский государственный медицинский университет им. проф. В. Ф. Войно-Ясенецкого» Минздрава России, 660022, Красноярск, Россия (Зав. каф. ЛОР-болезней с курсом ПО – проф. С. Г. Вахрушев)

DIAGNOSTIC VALUE OF DIFFERENT OLFACTOMETRY METHODS

Vakhrushev S. G., Smbatyan A. S.

Federal State Budgetary Institution Higher Vocational Education "Krasnoyarsk State Medical University named after Prof. V. F. Voino-Yasenetsky" under Ministry of Health of the Russian Federation, Russia, Krasnoyarsk

В статье представлены сведения о физиологических и электрофизиологических методах исследования обонятельного анализатора. Приведен возможный алгоритм диагностики обонятельного анализатора у пациентов с нарушением обоняния.

Ключевые слова: обоняние, ольфактометрия, одоранты.
Библиография: 15 источников.

The article presents data on physiological and electrophysiological methods of olfactory analyzer study. The authors provide the possible procedure for olfactory analyzer diagnostics in patients with olfactory disorders.

Key words: olfaction, olfactometry, odorants.
Bibliography: 15 sources.

Сведения о распространенности обонятельных расстройств, по данным популяционных исследований, разнятся. Некоторые ученые сообщают о распространенности обонятельных расстройств у людей от 25 до 75 лет до 22%, по данным другим авторов, у людей в возрасте от 20 лет и старше – 19%, из них гипосмии – 13,3%, аносмии – 5,8% [1–3]. Murphy и его коллеги сообщают о распространенности до 24% (у людей старше 53 лет), с максимальным уровнем заболеваемости у мужчин старшего возраста [4].

Ежегодно количество методов диагностики обонятельного анализатора растет. Одна из главных проблем диагностики обоняния связана с анатомо-физиологическими особенностями анализатора. Сложная 5-нейронная схема анализатора начинается в полости носа на слизистой оболочке верхней носовой раковины, а корковое представительство анализатора располагается в парагиппокампальной извилине и в крючке, где располагаются тела 5 нейронов. Кроме этого, обонятельный анализатор имеет ряд оценочных характеристик. Необходим метод, который бы определил нарушение обонятельного анализатора с учетом его различных характеристик и анатомо-физиологических особенностей. По итогам ольфактометрии врач должен выявить: количественные нарушения обоняния (гиперо-, гипо-, аносмии), качественные нарушения обоняния (алиосмия, фантосмия, гетеросмия, агносмия, аллостерезия, псевдосмия) [5], форму нарушения обоняния (перцептивная, кондуктивная, смешанная), утомляемость анализатора, а также поражение тройничного и языкоглоточного нервов, которое может приводить к нарушению функции обоняния.

Существует приказ Министерства здравоохранения РФ, где представлена номенклатура медицинских услуг. Под кодом А02.08.002 проходит исследование дыхательной и обонятельной функции (ольфактометрия), однако конкретный метод, следующий под этим кодом, требует осмысления. А перечень нозологических единиц, при которых необходима ольфактометрия, достаточно большой и не ограничивается только заболеваниями ЛОРорганов. Также исследование обоняния требуется в неврологии (у пациентов с нейродегенеративными заболеваниями), в этих случаях дизосмия является первым симптомом заболевания, а ее основные клинические проявления могут развиваться несколькими годами позже [6], а также в эндокринологии (у пациентов с гипопитуитаризмом, гипогонадотропным гипогонадизмом и гипертиреозом) [7].

Знание исходного состояния обонятельной чувствительности имеет существенное значение как для диагностики различных заболеваний, так и для клинической интерпретации изменений обоняния в процессе и после лечения патологии носа и околоносовых пазух, а также других органов и систем [8]. Учитывая, что при нарушении обоняния пациенты обращаются к ЛОР-врачу,

а причины нарушения обоняния могут быть обусловлены не только патологией ЛОРорганов, необходим междисциплинарный подход к дифференциальной диагностике этиологического фактора нарушения обоняния.

В нашем исследовании мы попытались проанализировать диагностическую ценность доступных методов исследования обонятельного анализатора, используемых в практике врача-оториноларинголога, и разработать диагностический алгоритм для пациентов с нарушением обоняния.

Нами было проведено исследование обонятельного анализатора на базе Красноярского государственного медицинского университета им. проф. В. Ф. Войно-Ясенецкого – в ООО «Клиника новых технологий» г. Красноярска. Подбор пациентов проводили в период с сентября 2013 г. по ноябрь 2015 г. За этот период мы обследовали 287 пациентов с дизосмией, из них по методу Воячека – 49 человек, по методу Бернштейна – 52 пациента, методом расширенного варианта теста Sniffin' Sticks – 186 пациентов, из них МРТ обонятельной луковицы выполнена 27 пациентам, регистрация хемосенсорных вызванных потенциалов выполнена 32 пациентам.

В практике российского оториноларинголога чаще применяется субъективный метод исследования обонятельного анализатора с использованием пахучих веществ В. И. Воячека. Для этой цели мы применяли следующие стандартные растворы в порядке восходящих по силе запахов: 0,5% раствор уксусной кислоты (слабый запах), этиловый спирт (средней силы запах), настойка валерианы (сильный запах), нашатырный спирт (сверхсильный запах), вода дистиллированная (контроль), бензин. Еще один достаточно распространенный субъективный, качественный (в меньшей степени, чем тест Sniffin'Sticks) метод исследования обонятельного анализатора проводят с использованием набора пахучих веществ Бернштейна. Одоранты разделены на обонятельные (хозяйственное мыло, розовая вода, горькоминдальная вода, деготь, скипидар), тригеминальные (нашатырный спирт, уксусная кислота), языкоглоточные (хлороформ). Применение пахучих веществ, оказывающих дифференцированное действие на обонятельный, тройничный и языкоглоточные нервы, имеет определенное диагностическое значение, так как при полностью выключенном обонятельном нерве больной все же будет ощущать «запахи», действующие на V и IX нервы, но в значительно ослабленном и искаженном виде [9]. Исследование проводят для каждой половины носа отдельно, поочередно поднося флаконы с пахучими веществами на расстояние 1–2 см от исследуемой половины носа. По результату этих методов можно установить степень нарушения восприятия запахов.

Проведя более 100 исследований самостоятельно и учитывая мнения оториноларингологов, использующих эти методы диагностики, мы выделили положительные стороны и некоторые практические недостатки этих методов (табл. 1).

До определенной степени лишен вышеперечисленных проблем качественно-количественный метод Sniffin'Sticks, распространенный в Европе.

Исследование проводилось в три этапа, с использованием расширенного варианта стандартного набора теста. По аналогии с оригинальной версией обозначения основных параметров теста мы предлагаем русскоязычную версию: Threshold (T) – порог обоняния (П), Discrimination (D) – дискриминация (Д), Identification (I) – идентификация (И) [10, 11]. На первом этапе определяли порог обоняния (П), для этого использовали 16 триплетов пахучих веществ в разных концентрациях. В триплете один флакон содержит пахучее вещество, а два других – нет. Поочередно мы тестировали обоняние, начиная с триплета номер 16, с минимальной концентрацией *n*-бутанола, и предлагали пациенту выбрать номер пробирки, содержащий одорант. Правильный ответ регистрируется, если пациент два раза подряд верно идентифицирует флакон, содержащий пахучее вещество. Если пациент неправильно определяет флакон с пахучим веществом, мы берем триплет номер 14, пропуская номер 15. Когда получили правильный ответ, мы возвращаемся на один триплет обратно (к триплетам меньшей концентрации) и при первом неправильном ответе поднимаемся на один триплет с большей

Таблица 1

Достоинства и недостатки набора пахучих веществ В. И. Воячека и набора пахучих веществ Бернштейна

Метод исследования	Достоинства	Недостатки
Набор пахучих веществ В. И. Воячека Набор пахучих веществ Бернштейна	Относительная простота в освоении и практическом исполнении Не требует специального обучения Длительность исследования не более 15–20 мин	Отсутствие официнальных наборов для диагностики Малоинформативность диагностических тестов (не выявляет пороги восприятия запахов, способности к дискриминации и идентификации) Не уточняет топики заболевания

Таблица 2

Достоинства и недостатки набора пахучих веществ теста Sniffin'Sticks

Достоинства	Недостатки
Способность определять порог обоняния, способность к дискриминации и идентификации. Тест является психофизическим, позволяющим оценить и когнитивные расстройства	Необходимость культуральной адаптации на этапе идентификации (некоторые запахи не узнаваемы пациентами, проживающими на территории РФ) Длительность диагностики более 45 мин при билатеральном исследовании с использованием расширенного варианта теста

концентрацией. Таким образом, получается семь возвращений – оценка утомляемости анализатора. Порог восприятия рассчитывали по среднему арифметическому числу последних четырех шагов исследования. На втором этапе мы определяли способность к дискриминации (Д), т. е. способность пациента качественно различать запахи. Для этого мы использовали 16 триплетов пахучих веществ, каждый триплет состоял из двух идентичных одорантов, одним отличным от двух других. Тестировали все 16 триплетов с интервалом 30 с. На третьем этапе мы определяли способность к идентификации запахов (И). До начала третьего этапа исследования пациент получал карту с названием четырех пахучих веществ, после чего ему необходимо было выбрать название вещества, которое было представлено. По результатам исследования трех этапов суммировали баллы, на основании которых можно определить количественные нарушения (гипосмия, аносмия), а также, нет ли у пациента качественных нарушений обоняния (паросмия). Суммарный показатель ПДИ оценивали следующим образом: 0–15 баллов – аносмия, 16–30 баллов – гипосмия, 30,5–48 баллов – нормосмия.

Для регистрации полученных данных теста Sniffin'Sticks использовали специальные бланки, на которых фиксировали результаты каждого этапа исследования, по результатам теста суммировали баллы с трех этапов и определяли тип нарушения обоняния. Несмотря на то что мы четко фиксировали порог обоняния, этот тест оставался субъективным.

Резюмируя опыт практического использования Sniffin'Sticks, мы выделили положительные и отрицательные стороны этого метода (табл. 2).

Независимо от выбранного метода диагностики обоняния, необходима специальная подготовка пациента к исследованию – не контактировать с одорантами в день исследования, такие же требования предъявляются и к врачу, исследование желательно проводить утром, с учетом, что утомление обонятельного анализатора еще не наступило. Требуется специально оборудованный кабинет для ольфактометрии – вентилируемое помещение, отсутствие одорантов, кроме тестовых.

После исследования обонятельного анализатора с использованием одного из вышеперечисленных методов (физиологических) врач-оториноларинголог может назначить дополнительные методы исследования обонятельного анализатора, направить пациента на консультацию к другим специалистам или сразу назначить лечение.

Мы предлагаем вариант диагностического алгоритма для обследования пациентов с дизосмиями (рис. 1).

Всем пациентам необходимо провести анализ данных анамнестических методов исследования (сбор анамнеза, анкетирование, направленное на выявление длительности расстройства обоняния, сопутствующих заболеваний и субъективной оценки обоняния с использованием визуальной аналоговой шкалы). Далее эндоскопический осмотр полости носа (обонятельной щели), для исключения нарушений, вызывающих кондуктивный тип расстройства обоняния (искривление перегородки носа, наличие полипов в полости носа и т. д.). После этого проводится качественно-количественная (субъективная) ольфактометрия. В случае, если наряду со снижением или отсутствием обоняния выявляются признаки эндокринных расстройств (задержка полового созревания, необоснованное снижение или повышение массы тела, евнухоподобный тип телосложения, повышенное потооделение, бесплодие и т. д.) [6], пациент направляется на консультацию к эндокринологу.

Если в анамнезе пациента снижение или отсутствие обоняния возникло в результате травмы либо в течение года и более, то необходимо провести МРТ головного мозга с прицелом на обонятельную луковицу, в целях исключения новообразований, травм, нейродегенеративных процессов головного мозга и изменений обонятельной луковицы, а также определения объема обонятельной луковицы; чем выраженее гипосмия, тем меньше объем обонятельной луковицы [12].

Существует группа пациентов, у которых вышеперечисленные методы исследования не достаточны для выяснения этиологии дизосмии, это пациенты с нейродегенеративными процессами головного мозга, пациенты, которым необходи-

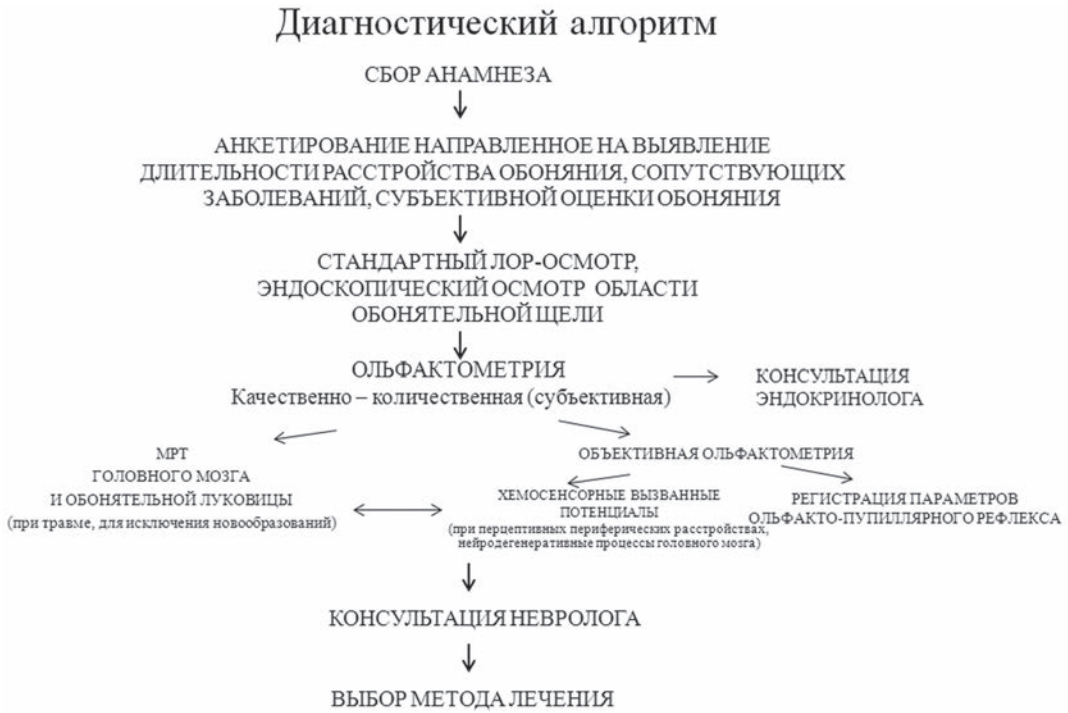

Вариант диагностического алгоритма для обследования пациентов с дизосмиями

мо провести судебно-медицинскую экспертизу, и пациенты с перцептивными периферическими типами дизосмий. Таким пациентам необходимо проводить один из объективных методов диагностики обоняния – регистрацию и анализ параметров ольфактопупиллярного рефлекса, регистрацию хемосенсорных вызванных потенциалов.

Объективная ольфактометрия основана на регистрации и анализе параметров ольфактопупилярного рефлекса с помощью автоматизированного компьютерного пупиллографического комплекса АПК-01 [13]. Комплекс состоит из записывающего устройства, печатающего устройства и персонального компьютера. Способ ольфактометрии включает регистрацию изменений физиологических параметров организма в ответ на раздражение обонятельных рецепторов. Проводят регистрацию фонового уровня параметров зрачковой реакции в ответ на световой сигнал (пупиллографию) и сопоставляют с пупиллограммой, выполненной после обонятельной стимуляции пахучими веществами. Регистрация реакции зрачка на световую вспышку происходит бесконтактным методом на автоматизированном пупиллографическом комплексе, работающем в реальном масштабе времени. На основании вышеперечисленных диагностических мероприятий решается вопрос о необходимости консультации смежных специалистов и выбор метода лечения [14].

Еще один метод объективной ольфактометрии – электрофизиологическое исследование обонятельной функции – запись хемосенсорных вызванных потенциалов. В отличие от других сенсорных систем использование электрофизиологической технологии для исследования обонятельной функции достаточно трудоемкое и требует специального анализа полученных данных. Техническая сложность состоит в подаче калибровочной газовой смеси выборочно для записи обонятельных или тройничных вызванных потенциалов. Например, фенилэтанол, по запаху напоминающий розу или сероводород (H_2S), имеющий запах тухлого яйца, может быть использован для получения стимулов с обонятельного нерва. Углекислый газ (CO_2) может быть использован для получения стимулов с тройничного нерва, он не имеет запаха, пациент может чувствовать жжение. Вызванные потенциалы отражают совокупность постсинаптических потенциалов, встречающихся в одинаково ориентированных пирамидальных нейронах коры головного мозга, активирующихся кратковременным событием.

Регистрацию хемосенсорных вызванных потенциалов проводят при помощи ольфактометра и записи ЭЭГ. Исследование проводится в хорошо проветренном помещении, пациенту предлагают полностью расслабиться и сесть удобно, не напрягая мышцы, чтобы исключить артефакты. Устройство позволяет доставлять короткие импульсы одоранта, которые смешиваются с потоком воздуха благодаря вакуумной трубке. Важно, что температура потока и влажность остаются неизменными (8 л/мин, 36 °C, 80% относительной влажности), чтобы избежать сопутствующие механические или температурные стимуляции слизистой оболочки и, следовательно, сопутствующую тройничную стимуляцию. В течение

межстимульного интервала в полость носа пациенту подается контрольный воздух, в это время одорированный воздух направлен к вакуумной линии. И, наоборот, когда подается одорант, контрольный направлен к вакууму. Хемосенсорные вызванные потенциалы обычно обнаруживают с помощью множественного суммирования полученных сигналов. Для обонятельного анализатора они получены как двухфазные волны с пиком в точке N1, значение пика получено через 320–450 мс, в точке P2 – через 450–800 мс. Без частотно-временного анализа невозможно характеризовать фазовые и нефазовые ответы ЭЭГ на хемосенсорную стимуляцию. Технология этого метода исследования сложна и до последнего времени оценивалась как неоднозначная из-за необходимости частотно-временного анализа вызванных потенциалов. Для корректного проведения исследования необходимы специальная подстройка чувствительности каналов энцефалографа, дополнительная калибровка ольфактометра и корректная математическая обработка полезного сигнала. Длительность исследования – до 1 ч, обработка результатов 30–40 мин, но чуткость и точность этого метода позволяют назвать его эталонным [15].

Таким образом, для полной диагностики обонятельного анализатора необходим комплекс диагностических методов, который основывается на физиологическом и электрофизиологическом исследовании. Преимущества физиологических методов исследования в том, что они дешевые, простые в применении. Но есть у них и недостаток, эти методы субъективные, требуют участия пациента и основываются на его ответах. Электрофизиологические методы основываются на рефлекторном ответе или на регистрации хемосенсорных вызванных потенциалов – эти методы объективны, но технология требует специального освоения, квалификации врача, правильной интерпретации полученных данных.

В условиях амбулаторно-поликлинической помощи ЛОР-кабинеты необходимо оснастить официнальным набором для скрининговой ольфактометрии. Следует определить диагностический алгоритм, для пациентов с нарушениями обоняния в зависимости от результатов скринингового теста, разработать стандарты и требования к условиям проведения и технологии ольфактометрии (подготовка пациента, врача, влажность и температура помещения, условия хранения одорантов).

ЛИТЕРАТУРА

1. Vennemann M. M., Hummel T., Berger K. The association between smoking and smell and taste impairment in the general population // Jurn. Neurol. 2008. Vol. 255(8). P. 1121–1126.
2. Bramerson A., Johansson L., Ek L., Nordin S., Bende M. Prevalence of olfactory dysfunction: the Skovde population-based study // Laryngoscope. 2004. Vol. 114(4). P. 733–737.
3. Deems D. A., Doty R. L., Settle R. G., Moore-Gillon V., Shaman P., Mester A. F. [et. al.] Smell and taste disorders: a study of 750 patients from the University of Pennsylvania Smell and Taste Center // Arch. Otorhinolaryngol. Head Neck Surg. 1991. Vol. 117. P. 519–528.
4. Murphy C., Schubert C. R., Cruickshanks K. J., Klein BEK., Klein R., Nondahl D. M. Prevalence of olfactory impairment in older adults // JAMA. 2002. Vol. 288(18). P. 2307–2312.
5. Болезни уха, горла, носа в детском возрасте: нац. руководство: кр. изд. / Под ред. М. Р. Богомильского, В. Р. Чистяковой. М.: ГЭОТАР-Медиа, 2015. 544 с.
6. Wu X., Yu C., Fan F., Zhang K., Zhu C., Wu T. [et. al.] Correlation between progressive changes in piriform cortex and olfactory performance in early Parkinson's disease // Eur. Neurol. 2011. Vol. 66(2). P. 98–105.
7. Эндокринология: нац. руководство: кр. изд. / Под ред. И. И. Дедова, Г. А. Мельниченко. М.: ГЭОТАР-Медиа, 2013. 752 с.
8. Носуля Е. В., Ким И. А., Борисенко Г. Н., Черных Н. М., Шпакова Е. А. Обонятельная дисфункция в практике оториноларинголога: анализ симптомов при различных патологических состояниях и у беременных // Вестн. оторинолар. 2013. № 4. С. 72–77.
9. Бабияк В. И., Тулкин В. Н. Исследование обоняния (сообщение третье) // Рос. оторинолар. 2008. № 4. С. 8–15.
10. Hummel T., Sekinger B., Wolf S. R., Pauli E., Kobal G. „Sniffin' sticks“: olfactory performance assessed by the combined testing of odor identification, odor disctimination and olfactory threshold // Chem. Senses. 1997. Vol. 22. P. 39–52.
11. Loetsch J., Reichmann H., Hummel T. Different odor tests contribute differently to the diagnostics of olfactory loss // Chem. Senses. 2008. Vol. 33. P. 763–771.
12. Овчинников Ю. М., Морозова С. В., Минор А. В. Нарушения обоняния (вопросы теории, диагностики, лечения). М.: ММА им. И. М.Сеченова, 1999. 155 с.
13. Hummel T., Damm M., Vent J., Schmidt M., Theissen P., Larsson M. [et. al.]. Depth of olfactory sulcus and olfactory function // Brain Research. 2003. Vol. 975. P. 85–89.
14. Овчинников Ю. М., Морозова С. В. Объективная оценка функции обонятельного анализатора на основе регистрации ольфактовегетативных реакций // Вестн. оторинолар. 1996. № 3. С. 19-20.
15. Huart C., Legrain V., Hummel T., Rombaux Ph., Mouraux A. Time-frequency analysis of chemosensory event-related potentials to characterize the cortical representation of odors in humans // PLoS ONE. 2012. Vol. 7 (3). N e33221.

Вахрушев Сергей Геннадиевич – докт. мед.наук, профессор, зав. каф. ЛОР-болезней с курсом ПО Красноярского ГМУ им. проф. В. Ф. Войно-Ясенецкого. Россия, 660022, г. Красноярск, ул. Партизана Железняка, д. 1; тел. 8 (391) 220-15-48; тел. 8-902-990-25-95, e-mail: vsg20061@yandex.ru

Смбатян Армине Смбатовна – очный аспирант каф. ЛОР-болезней с курсом ПО Красноярского ГМУ им. проф. В. Ф. Войно-Ясенецкого. Россия, 660022, г. Красноярск, ул. Партизана Железняка, д. 1; тел. 8 (391) 220-15-48; тел. 8-908-022-74-56, e-mail: amar-88@mail.ru

REFERENCES

1. The association between smoking and smell and taste impairment in the general population. Vennemann, M. M. Hummel, T. Berger, *K. J. Neurol.*; 2008; 255(8): 1121–1126.
2. Prevalence of olfactory dysfunction: the Skovde population-based study. Bramerson A., Johansson L., Ek L., Nordin S., Bende M. *Laryngoscope*; 2004; 114(4): 733-737.
3. Smell and taste disorders: a study of 750 patients from the University of Pennsylvania Smell and Taste Center. Deems D. A. Doty, RL. Settle R. G., Moore-Gillon V., Shaman P., Mester A. F. [et. al.]. *Arch. Otorhinolaryngol. Head Neck Surg.*, 1991; 117: 519–528.
4. Prevalence of olfactory impairment in older adults. Murphy C., Schubert C. R., Cruickshanks K. J., Klein B. E. K, Klein R., Nondahl D. M. *JAMA*, 2002; 288(18): 2307–2312.
5. Bolezni uha, gorla, nosa v detskom vozraste: nacional'noe rukovodstvo: kratkoe izdanie. Pod red. Bogomil'skogo M. R., Chistyakovoj V. R. [ENT diseases in children: The national guidance: the brief issue. Under the editorship of Bogomil'skiy M. R., Chistyakova V. R.]. M.: GEHOTAR-Media., pp. 2015. – 544 (In Russian).
6. Correlation between progressive changes in piriform cortex and olfactory performance in early Parkinson's disease. Wu X., Yu C., Fan F., Zhang K., Zhu C., Wu T. [et. al.]. *Eur. Neurol.*, 2011; 66(2): 98–105.
7. Endokrinologiya: nacional'noe rukovodstvo: kratkoe izdanie [Endocrinology: The national guidance: the brief issue]. Pod red. Dedova I. I., Mel'nichenko G. A M.: GEHOTAR-Media, 2013: 752 (In Russian).
8. Nosulya E. V., Kim I. A., Borisenko G. N., Chernyh N. M., Shpakova E. A. Obonyatel'naya disfunkciya v praktike otorinolaringologa: analiz simptomov pri razlichnyh patologicheskih sostoyaniyah i u beremennyh [Olfactory dysfunction in otorhinolaryngologist's practice: analysis of symptoms in various pathological states and in pregnant women]. *Vestnik otorinolaringologii*. 2013; 4: 72–77 (In Russian).
9. Babijak V. I., Tulkin V. N. Issledovanie obonjanija (soobshhenie tret'e) [Olfaction study (the third presentation)]. *Rossijskaja otorinolaringologiya*; 2008; 4: 8–15 (In Russian).
10. «Sniffin' sticks»: olfactory performance assessed by the combined testing of odor identification, odor disctimination and olfactory threshold. T. Hummel, B. Sekinger, S. R. Wolf, E. Pauli, G. Kobal. *Chem. Senses*; 1997; 22: 39–52.
11. Different odor tests contribute differently to the diagnostics of olfactory loss. J. Loetsch, H. Reichmann, T. Hummel. *Chem. Senses*; 2008; 33: 763–771.
12. Narusheniya obonyaniya (voprosy teorii, diagnostiki, lecheniya) [Olfactory dysfunction (the issues of theory, diagnostics, treatment)]. Ovchinnikov Y. M., Morozova S. V., Minor A. V. M: MMA im I. M. Sechenova, 1999: 155 (In Russian).
13. Depth of olfactory sulcus and olfactory function. Hummel T., Damm M., Vent J., Schmidt M., Theissen P., Larsson, M. [et. al.]. *Brain Research.*; 2003; 975: 85–89.
14. Ob"ektivnaya ocenka funkcii obonyatel'nogo analizatora na osnove registracii ol'fakto-vegetativnyh reakcij [Objective evaluation of the function of olfactory analyzer based on olfactory and vegetative response data]. Ovchinnikov Y. M., Morozova S. V. *Vestnik otorinolaringologii*; 1996; 3: 19–20 (In Russian).
15. Time-frequency analysis of chemosensory event-related potentials to characterize the cortical representation of odors in humans. Huart C., Legrain V., Hummel T., Rombaux Ph., Mouraux A. *PLoS ONE*; 2012; 7 (3): e33221.

Sergei Gennadievich **Vakhrushev** – MD, Professor, Head of the Chair of ENT-diseases with the Post-Graduate Course of Krasnoyarsk State Medical University named after Prof. V. F. Voino-Yasenetsky, 1, Partizana Zhelezniaka Str., 660022, Krasnoyarsk, Russia, tel. 8-902-990-25-95, e-mail: vsg20061@yandex.ru

Armine Smbatovna **Smbatyan** – post graduate student of day-time Department of the Chair of ENT-diseases with the Post-Graduate Course of Krasnoyarsk State Medical University named after Prof. V. F. Voino-Yasenetsky, 1, Partizana Zhelezniaka Str., 660022, Krasnoyarsk, Russia, tel. 8-908-022-74-56, e-mail: amar-88@mail.ru

УДК 616.28-008.1:578.825.12 doi: 10.18692/1810-4800-2016-3-54-58

НАРУШЕНИЯ СЛУХА У ДЕТЕЙ С ВРОЖДЕННОЙ ЦИТОМЕГАЛОВИРУСНОЙ ИНФЕКЦИЕЙ

Вихнина С. М., Бобошко М. Ю.

ГБОУ ВПО «Первый Санкт-Петербургский государственный медицинский университет им. акад. И. П. Павлова» Минздрава России, 197022, Санкт-Петербург, Россия (Ректор – академик РАН С. Ф. Багненко)

HEARING IMPAIRMENT IN CHILDREN WITH CONGENITAL CYTOMEGALOVIRUS INFECTION

Vikhnina S. M., Boboshko M. Yu.

Federal State Budgetary Institution Higher Vocational Education "Pavlov First Saint Petersburg State Medical University" of the Ministry of Health of the Russian Federation, Saint Petersburg, Russia

К внутриутробным инфекциям относится большая группа заболеваний, вызываемых различными возбудителями: вирусами, бактериями, простейшими. При перинатальном инфицировании плода возможны нарушение его развития, преждевременные роды, внутриутробная гибель или острые формы инфекции в период новорожденности. Однако для некоторых врожденных инфекций, например для цитомегаловирусной инфекции (ЦМВИ) характерно отсутствие каких-либо симптомов заболевания в раннем неонатальном периоде, и могут пройти месяцы или даже годы, прежде чем у ребенка проявятся поражения, вызванные перенесенным инфекционным процессом. ЦМВИ является одной из основных причин развития генетически недетерминированной прелингвальной тугоухости и регистрируется у 0,64–0,70% новорожденных. От 15 до 21% всех сенсоневральных потерь слуха у детей обусловлены ЦМВИ. Особенностью ЦМВИ является ее способность вызывать не только врожденную сенсоневральную тугоухость (СНТ), но и отсроченную. В России отсутствует неонатальный скрининг на ЦМВИ, а потому дети без клинических проявлений заболевания зачастую выпадают из поля зрения врачей-инфекционистов, неврологов и сурдологов. Кроме того, даже в случае своевременной постановки диагноза отсутствует установленный алгоритм аудиологического наблюдения за такими пациентами. Между тем необходимо учитывать, что у этих детей возможно развитие не только периферических, но и центральных нарушений слуха. В статье представлен предложенный нами алгоритм динамического аудиологического обследования детей от рождения до 6 лет с врожденной ЦМВИ, охватывающий оценку функции центрального и периферического отделов слухового анализатора.

Ключевые слова: цитомегаловирусная инфекция, сенсоневральная тугоухость, центральные нарушения слуха.

Библиография: 20 источников.

Intrauterine infections are represented by a large group of diseases evoked by viruses, bacteria and protozoa. Perinatal contamination can affect maturation, provoke prematurity, intrauterine death or acute form of infection in the early neonatal period. However, some congenital infections such as cytomegalovirus asymptomatic have no symptoms in the early neonatal period, but it doesn't exclude occurrence of late–onset sequelae. Congenital cytomegalovirus (CMV) infection is one of the principle causes of nongenetic prelingual sensorineural hearing loss (SNHL) development. As reported, CMV is registered worldwide in 0.64–0.70% of newborns. The rate of CMV-induced SNHL varies from 15 to 21%. CMV infection can provoke either congenital SNHL or lateonset hearing loss. Due to the lack of neonatal CMV screening in Russia congenital asymptomatic CMV infection remains undiagnosed in many cases. Furthermore, even in the case of timely diagnostics of congenital CMV infection, there is no approved algorithm for subsequent monitoring of such patients. In the course of followup, the possibility of development of central hearing impairment should also be considered. In this article we present our algorithm of assessment of central and peripheral hearing functions in children from birth till 6 years old.

Key words: cytomegalovirus infection; sensorineural hearing loss; central hearing impairment.

Bibliography: 20 sources.

За последние десятилетия все большую актуальность в практической медицине приобретает проблема цитомегаловирусной инфекции (ЦМВИ) [1]. ЦМВИ признана серьезной угрозой в акушерстве и неонатологии в связи с широким ее распространением среди беременных женщин и возможностью передачи возбудителя плоду или новорожденным [2]. Принимая во внимание значимость этого вопроса, ВОЗ включила ЦМВИ в синдром внутриутробной инфекционной патологии, так называемый TORCH, объединяющий следующие заболевания: Toxoplasmosis, Others

(ветряная оспа, ВИЧ, хламидиоз, гепатит B и C, сифилис), Rubella, Cytomegalovirus и Herpes simplex [3]. Частота встречаемости врожденной ЦМВИ составляет около 0,7% [4, 5]. Врожденная ЦМВИ является одной из основных причин развития СНТ у детей в развитых странах и занимает ведущее место в структуре врожденных инфекций с вовлечением в патологический процесс центральной нервной системы [6]. Возможны два варианта течения ЦМВИ: в виде манифестной (10%) или латентной (90%) формы. Возникновение осложнений, в том числе отсроченных, вероятно в обоих случаях [7]. Частота встречаемости СНТ составляет 10–15% среди всех инфицированных детей: 30–40% среди детей, перенесших острую форму ЦМВИ, и 5–10% у детей с латентной формой. По данным ретроспективного исследования, было установлено, что 10% детей с врожденной СНТ и 35% с развившимися впоследствии нарушениями слуха были инфицированы ЦМВИ при рождении [8]. По данным M. Barbi et al. (2011), СНТ развивается у каждого пятого инфицированного ЦМВИ новорожденного [9]. ЦМВИ вносит существенный вклад в структуру общей заболеваемости СНТ, составляя от 15 до 21% от всех регистрируемых случаев снижения слуха у детей [4]. Среди детей с тяжелой двусторонней СНТ у одного из пяти причиной является ЦМВИ, причем тугоухость может проявляться сразу после рождения или отсрочено, иметь различную степень тяжести и носить одно- или двусторонний характер, поражать центральный и периферический отделы слухового анализатора, может быть флюктуирующей или прогрессирующей [8].

Учет распространенности ЦМВИ в России централизованно не ведется, однако ее можно изучать по результатам обследования пуповинной крови, так как определение титра IgG является обязательной процедурой при подготовке пуповинной крови для банкирования. По данным Покровского банка стволовых клеток, за 2009–2013 гг. было исследовано 3533 образца крови, из которых в 1978 (56%) были обнаружены антитела к цитомегаловирусу (ЦМВ). За весь период наблюдения значительных изменений доли образцов, содержащих антитела к ЦМВ, не наблюдалось. Однако эта цифра не отражает распространенности врожденной ЦМВИ, так как антитела класса G проникают в кровь плода через плаценту и свидетельствуют только о том, что ЦМВИ была когда-либо перенесена матерью [10].

Патогенез ЦМВИ-ассоциированной СНТ точно не известен. Исследования I. Foulon и соавт. (2008) показали, что инфицирование плода в 1-м триместре беременности вызывает СНТ в 80% случаев, во 2-м – в 8%, а инфицирование в 3-м триместре имеет низкий риск развития СНТ [11].

Развитие врожденной ЦМВИ в первые 7–8 недель беременности вызывает мальформацию улитки, расширение водопровода и деформацию Мондини. Доказано, что инфекция проникает в эндолимфу через сосудистую полоску, что подтверждено путем выделения вируса методом полимеразно-цепной реакции (ПЦР) По данным некоторых исследований, ЦМВ обнаруживается в перилимфе; белок UL76, специфический для всего семейства герпес-вирусов, индуцирует мутацию клеточной ДНК. Именно эти специфические поломки генома могут быть причиной морфологических изменений и, как следствие, развития СНТ [12–15].

Неонатальный аудиологический скрининг позволяет выявить меньше половины случаев СНТ, вызванной ЦМВИ, так как тугоухость может развиваться отсрочено, а в 90% случаев ЦМВИ протекает бессимптомно [5]. Это указывает на особую значимость исследования на ЦМВИ всем новорожденным [16]. В противном случае существует риск несвоевременного выявления отсроченной СНТ. С учетом превалирования бессимптомных форм врожденной ЦМВИ важна своевременная ее диагностика, адекватная лечебная тактика и динамическое наблюдение за детьми из группы риска по развитию СНТ [5]. Более раннее выявление прелингвальной тугоухости улучшает прогноз в плане слухоречевой реабилитации пациентов [17].

Цель исследования. Повышение эффективности топической диагностики нарушений слуха у детей с врожденной ЦМВИ, оценка частоты, характера и сроков возникновения патологии.

Пациенты и методы исследования. Первый этап работы заключался в отборе историй болезни детей с верифицированной врожденной ЦМВИ, самые ранние из которых датировались 2009-м годом. При анализе историй болезни прежде всего обращали внимание на данные анамнеза: осложнения во время беременности и родов, состояние ребенка при рождении, длительность проведения искусственной вентиляции легких (ИВЛ), схему лечения новорожденного, в первую очередь применение ототоксических антибиотиков, максимальный уровень билирубина, результаты неонатального аудиологического скрининга методом регистрации стационарных вызванных потенциалов (auditory steady state response, ASSR) и (или) отоакустической эмиссии (ОАЭ). Родителям этих детей было предложено участие в исследовании, которое заключается в проведении ежегодного комплексного аудиологического тестирования на базе лаборатории слуха и речи НИЦ ПСПбГМУ им. И. П. Павлова. На сегодняшний день обследовано 28 детей в возрасте от 2 месяцев до 7 лет. Обязательными методами исследования являются: импедансометрия,

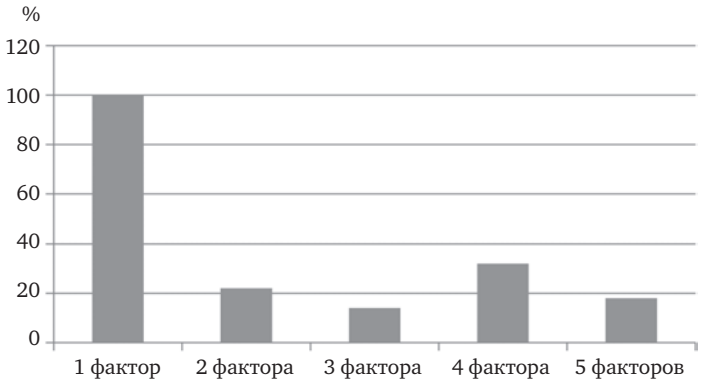

Рис. Дополнительные факторы риска развития тугоухости у детей с врожденной цитомегаловирусной инфекцией.

регистрация ОАЭ и коротколатентных слуховых вызванных потенциалов (КСВП) [18]. В зависимости от возраста ребенка и его психомоторного развития выполняется поведенческая или игровая тональная пороговая аудиометрия.

Пациентам старше 4 лет проводятся тесты, направленные на выявление центральных нарушений слуха: усложненное речевое тестирование, тест обнаружения паузы (Gap Detection Test, GDT) [19]. Также в протокол исследования включены анкеты-опросники Fisher [20].

Результаты исследования. Проанализированы 63 истории болезни детей, проходивших лечение по поводу врожденной ЦМВИ с 2009 по 2015 г. Диагноз ЦМВИ был подтвержден методами ПЦР и реакцией непрямой иммунофлюоресценции. 11 из этих детей (17%) родились доношенными, 25 (40%) – глубоко недоношенными (на сроке 23–28 недель гестации) и 27 (43%) – на сроке 29–36 недель гестации; 58 (92%) детей прошли процедуру неонатального аудиологического скрининга методом регистрации ASSR и (или) ОАЭ со следующими результатами: у 37 детей потенциалы зарегистрированы с обеих сторон, у 13 – зарегистрированы с одной стороны, у 8 – ASSR и ОАЭ зарегистрированы не были. В связи с невозможностью установления контакта с родителями 23 детей (изменение места жительства) и отказом 12 родителей от участия в исследовании для повторного аудиологического обследования удалось вызвать лишь 28 пациентов. Возраст этих детей составил от 2 месяцев до 7 лет. Снижение периферического слуха имело место у 4 из них (в 14% случаев): у 2 детей выявлена врожденная двусторонняя СНТ, у 1 ребенка – односторонняя СНТ; у 1 мальчика с исходно хорошим слухом к возрасту 1 год развилась двусторонняя СНТ 4-й степени. Усложненное речевое тестирование и GDT выполнены 6 детям в возрасте от 4 до 7 лет. Лишь 1 ребенок справился с обоими тестами, однако с учетом небольшой выборки и малого возраста испытуемых судить о наличии или отсутствии у них центральных слуховых расстройств пока сложно.

Следует отметить, что наряду с врожденной ЦМВИ у обследованных пациентов имели место и другие факторы риска по развитию периферических и центральных нарушений слуха. У всех обследованных детей имела место тяжелая гипоксия в родах и соответственно низкая оценка по шкале Апгар. 20 детей (71%) родились с низкой или экстремально низкой массой тела, 15 детей (54%) находились на длительной ИВЛ; у 10 пациентов (36%) была зарегистрирована гипербилирубинемия более 200 мкмоль/л; в схему лечения 16 детей (57%) были включены ототоксические препараты. У 24 пациентов (86%) имело место сочетание различных факторов: в 22% случаев – двух, в 14% – трех, в 32% – четырех, в 18% – пяти факторов (рис.).

Заключение. При изучении российских и зарубежных литературных источников, касающихся нарушений слуха у детей с врожденной цитомегаловирусной инфекцией (ЦМВИ), сведений о наличии разработанного протокола динамического аудиологического наблюдения с исследованием периферического и центрального отделов слухового анализатора обнаружить не удалось, что свидетельствует об актуальности выполняемого исследования. В связи с широким возрастным диапазоном возникновения отсроченных нарушений слуха исследование носит лонгитюдный характер, и об окончательных результатах судить пока преждевременно. Однако уже сейчас можно говорить о необходимости проведения неонатального скрининга на ЦМВИ всем новорожденным ввиду широкого ее распространения в популяции и возможности бессимптомного течения с последующим развитием отсроченных осложнений.

Детям с подтвержденной ЦМВИ необходимо проводить ежегодное комплексное аудиологическое обследование до достижения возраста 6 лет. Исследование должно выполняться в рамках универсального протокола, включающего тесты, направленные на выявление поражения как периферического, так и центрального отделов слухового анализатора.

ЛИТЕРАТУРА

1. Фризе К., Кахель В. Инфекционные заболевания беременных и новорожденных. М.: Медицина, 2003. 422 с.
2. Ньюэлл М.-Л. Врожденные и перинатальные инфекции. СПб.: Петрополис, 2004. 428 с.
3. Смирнова А. И., Россихина Е. В., Дюпин Н. С. Роль цитомегаловирусов в акушерской патологии и неонатологии. Вятский мед. вестн. 2010. N 4. P. 41–47.
4. Ross D. S., Fowler K. B. Cytomegalovirus: a major cause of hearing loss in children // The ASHA Leader. 2008. N 13. P. 14–17.
5. Артемчик Т. А., Левая-Смоляк А. М., Беляева Н. В., Реут С. У. Врожденная цитомегаловирусная инфекция – как проблема нейросенсорной тугоухости у детей // Мед. панорама. 2011. № 2. С. 1–23.
6. Демина Ю. А. Цитомегаловирусная инфекция как одна из причин нейросенсорной тугоухости у детей // Рос. вестн. перинатологии и педиатрии. 2006. № 1. С. 57.
7. Rosental L. S., Fowler K. B., Boppana S. B., Britt W. J., Pass R. F., Smid S. D., Stagno S., Cannon M. S. Cytomegalovirus shedding and delayed sensoneural hearing loss: results from longitudinal follow-up of children with congenital infection // Pediatr. Infect. Dis. Jurn. 2009. N 28(6). P. 515–520.
8. Morton C. C., Walter N. E. Newborn Hearing Screening – A silent revolution // New Eng. Jurn. Med. 2006. N 354. P. 2151–2164.
9. Barbi M., Binda S., Caroppo S., Calvario C., Germinario C. [et al.]. Multicity Italian Study of Congenital Cytomegalovirus Infection // Pediatr. Infect. Dis. J. 2006. N 25. P. 156–159.
10. Масленникова И. И., Супильникова О. В., Крючкова А. Д., Новикова С. Ю., Смолянинов А. Б. Распределение маркеров инфекционных агентов в образцах пуповинной крови общественного регистра доноров методами ИФА и ПЦР // Журн. инфектологии. 2014. № 6(3). С. 39–43.
11. Foulon I., Naessens A., Foulon W., Casteels A., Gordts F. Hearing loss in children with congenital cytomegalovirus infection in relation to the maternal trimester in which the maternal primary infection occurred // Jurn. Pediatr. 2008. Vol. 153(1). P. 84–88.
12. Voon-Kwan S., Duh Ch. Y., Wang Sh. K. Human cytomegalovirus UL76 induces chromosome aberrations // Jurn. Biomed. Sci. 2009. N 25(16). P. 107.
13. Cheeran M. C. J., Lokensgard J. R., Schleiss M. R. Neuropathogenesis of congenital cytomegalovirus infection: disease mechanism and prospects for intervention // Clin. Microbiol. Rev. 2009. N 22(1). P. 99–126.
14. Scasso C.A., Brushini L., Berrettini S., Brushini P. Progressive sensorineural hearing loss from infectious agents // Acta Otorhinolaryngol. Ital. 1998. N 18 (4), suppl. 59. P. 51–54.
15. Nystad M., Fagerheim T., Brox V., Fortunato E. A., Nilssen O. Human cytomegalovirus (HCMV) and hearing impairment: infection of fibroblast cells with HCMV induces chromosome breaks at 1q23.3, between loci DFNA7 and DFNA49 – both involved in dominantly inherited, sensoneural, hearing impairment // Mutat Res. 2008. Vol. 637(1–2). P. 56–65.
16. Nance W. E., Lim B. G., Dodson K. M. Importance of congenital cytomegalovirus infections as a cause for pre-lingual hearing loss // Jurn. Clin. Virol. 2006. N 35(2). P. 221–225.
17. Alford R. 2014. American college of medical genetics and genomics guidline for the clinical evaluation and ethiologic diagnosis of hearing loss // Genetics in medicine. 2014. N 16(4). P. 348–353.
18. Johnson D. J., Benson P. V., Seaton J. B. Educational audiology handbook. Singular publishing group inc.1997. 592 p.
19. Бобошко М. Ю., Гарбарук Е. С., Жилинская Е. В., Салахбеков М. А. Центральные слуховые расстройства (обзор литературы) // Рос. оториноларингология. 2014. № 5. С. 87–98.
20. Fisher L.I. Learning disabilities and auditory processing / In R. J. Van Hattum (ed.), Administration of speech-language services in the schools. San Diego: College Hill Press; 1985. P. 231–292.

Вихнина Софья Модестовна – аспирант лаборатории слуха и речи НИЦ Первого Санкт-Петербургского ГМУ им. акад. И. П. Павлова. Россия, 197022, Санкт-Петербург, ул. Льва Толстого, д. 6–8; тел. +7-921-316-68-33, e-mail: almaarot@mail.ru

Бобошко Мария Юрьевна – докт. мед. наук, зав. лабораторией слуха и речи НИЦ Первого Санкт-Петербургского ГМУ им. акад. И. П. Павлова. Россия, 197022, Санкт-Петербург, ул. Льва Толстого, д. 6–8, тел. +7-921-999-57-35, e-mail: boboshkom@gmail.com

REFERENCES

1. Frize K., Kahel' V. Infekcionnye zabolevanija beremennyh I novorozhdennyh [Infectious diseases of pregnant women and neonates]. M: Medicina; 2003: 422 (In Russian).
2. N'jujell M. L. Vrozhdennye I perinatal'nye infekcii [Congenital and perinatal infections]. Sankt-Peterburg: Petropolis; 2004: 428 (In Russian).
3. Smirnova A. I., Rossihina E. V., Djupin N. S. Rol' citomegalovirusov v akusherskoj patologii I neonatologii [The role of cytomegaloviruses in obstetrical pathology and neonatology]. *Vyatskij medicinskij vestnik*. 2010; 4: 41–47 (In Russian).
4. Ross D. S., Fowler K. B. Cytomegalovirus: a major cause of hearing loss in children. *The ASHA Leader*. 2008; 13: 14–17.
5. Artemchik T. A., Levaja-Smoljak A. M., Beljaeva N. V., Reut S. U. Vrozhdennaja citomegalovirusnaja infekcija – kak problema nejrosensornoj tugouhosti u detej [Congenital cytomegalovirus infection as a problem of neuro-sensory hearing loss in children]. *Medicinskaja panorama*. 2011; 2: 1–23 (In Russian).
6. Demina Ju.A. Citomegalovirusnaja infekcija kak odna iz prichin nejrosensornoj tugouhosti u detej [Cytomegalovirus infection as one of the reasons of neuro-sensory hearing loss in children]. *Rossijskij vestnik perinatologii i pediatrii*. 2006; 1: 57 (In Russian).

7. Rosental L. S., Fowler K. B., Boppana S. B., Britt W. J., Pass R. F., Smid S. D., Stagno S., Cannon M. S. Cytomegalovirus shedding and delayed sensoneural hearing loss: results from longitudinal follow-up of children with congenital infection. *Pediatr Infect Dis J*. 2009; 28(6): 515–520.
8. Morton C.C., Walter N.E. Newborn Hearing Screening- A silent revolution. *New Eng J Med*. 2006; 354: 2151–2164.
9. Barbi M., Binda S., Caroppo S., Calvario C., Germinario C. [et al.]. Multicity Italian Study of Congenital Cytomegalovirus Infection. *Pediatr Infect Dis J*. 2006; 25: 156–159.
10. Maslennikova I. I., Supil'nikova O. V., Krjuchkova A. D., Novikova S. Ju. Raspredelenie markerov infekcionnyh agentov v obrazcah pupovinnij krovi obshhestvennogo registra metodami IFA I PCR [Distribution of infectious agent markers in the samples of umbilical blood of the public donors register by EIA and PCR methods]. *Zhurnal infectologii*. 2014; 6(3): 39–43 (In Russian).
11. Foulon I., Naessens A., Foulon W., Casteels A., Gordts F. Hearing loss in children with congenital cytomegalovirus infection in relation to the maternal trimester in which the maternal primary infection occurred. *J. Pediatr*. 2008; 153(1): 84–88.
12. Voon-Kwan S., Duh Ch. Y., Wang Sh. K. Human cytomegalovirus UL76 induces chromosome aberrations. *J. Biomed Sci*. 2009; 25(16): 107.
13. Cheeran M. C. J., Lokensgard J. R., Schleiss M. R. Neuropathogenesis of congenital cytomegalovirus infection: disease mechanism and prospects for intervention. *Clin Microbiol Rev*. 2009; 22(1): 99–126.
14. Scasso C.A., Brushini L., Berrettini S., Brushini P. Progressive sensorineural hearing loss from infectious agents. *Acta Otorhinolaryngol Ital*. 1998; 18 (4) Suppl. 59: 51–54.
15. Nystad M., Fagerheim T., Brox V., Fortunato E.A., Nilssen O. Human cytomegalovirus (HCMV) and hearing impairment: infection of fibroblast cells with HCMV induces chromosome breaks at 1q23.3, between loci DFNA7 and DFNA49 – both involved in dominantly inherited, sensoneural, hearing impairment. *Mutat Res*. 2008; 637(1–2): 56–65.
16. Nance W. E., Lim B. G., Dodson K. M. Importance of congenital cytomegalovirus infections as a cause for pre-lingual hearing loss. *J. Clin Virol*.; 2006; 35(2): 221–225.
17. Alford R. 2014. American college of medical genetics and genomics guidline for the clinical evaluation and ethiologic diagnosis of hearing loss. *Genetics in medicine*. 2014; 16(4): 348–353.
18. Johnson D. J., Benson P. V., Seaton J. B. Educational audiology handbook Singular publishing group inc.; 1997: 592.
19. Boboshko M. Ju., Garbaruk E. S., Zhilinskaja E. V., Salahbekov M. A. Central'nye sluhovye rasstrojstva (obzor literatury) [The central hearing disorders (literature review)]. *Rossiiskaya otorinolaringologiya*. 2014; 5: 87–98 (In Russian).
20. Fisher L. I. Learning disabilities and auditory processing. In R.J. Van Hattum (Ed.), Administration of speech-language services in the schools. San Diego: College Hill Press; 1985: 231–292.

Sof'ya Modestovna **Vikhnina** – postgraduate student of Hearing and Speech Laboratory of Scientific and Research Center of Pavlov First Saint Petersburg State Medical University. Russia, 197022, Saint Petersburg, 6/8 L'va Tolstogo Str., tel. +7-921-316-68-33, e-mail: almaarot@mail.ru

Mariya Yur'evna **Boboshko** – MD, Head of Hearing and Speech Laboratory of Scientific and Research Center of Pavlov First Saint Petersburg State Medical University. Russia, 197022, Saint Petersburg, 6/8 L'va Tolstogo Str., tel. +7-921-999-57-35, e-mail: boboshkom@gmail.com

УДК 616.22-022.2:616.24-007.271-036.12 doi: 10.18692/1810-4800-2016-3-59-66

ВОПРОСЫ ФАРМАКОТЕРАПИИ ХРОНИЧЕСКИХ ЗАБОЛЕВАНИЙ ГОРТАНИ У ПАЦИЕНТОВ С ХРОНИЧЕСКОЙ ОБСТРУКТИВНОЙ БОЛЕЗНЬЮ ЛЕГКИХ (ХОБЛ)

Гилифанов Е. А.[1], Невзорова В. А.[1], Артюшкин С. А.[2], Кудрявцева В. А.[3], Самойленко Е. В.[4], Тилик Т. В.[1], Ардеева Л. Б.[1], Клемешова Т. П.[5], Бернатов Ю. М.[1]

[1] ГБОУ ВПО «Тихоокеанский государственный медицинский университет», 690002, г. Владивосток, Россия (Ректор – проф. В. Б. Шуматов)

[2] ГБОУ ВПО «Северо-Западный ГМУ им. И. И. Мечникова», 191015, Санкт-Петербург, Россия (Ректор – проф. О. Г. Хурцилава)

[3] КГБУЗ «Владивостокский клинико-диагностический центр», 690010, г. Владивосток, Россия (Главный врач – А. А. Кабиева)

[4] КБУЗ «Владивостокская клиническая больница № 1», 690078, г. Владивосток, Россия (Главный врач – С. В. Лебедев)

[5] ФГБУЗ «Медико-санитарная часть № 98» ФМБА, 692809, г. Большой Камень, Приморский край, Россия (Главный врач – Н. Б. Зубенко)

THE ISSUES OF PHARMACOTHERAPY OF LARYNX CHRONIC DISEASES IN PATIENTS WITH CHRONIC OBSTRUCTIVE PULMONARY DISEASE (COPD)

Gilifanov E. A.[1], Nevzorova V. A.[1], Artyushkin S. A.[2], Kudryavtseva V. A.[3], Samoilenko E. V.[4], Tilik T. V.[1], Ardeeva L. B.[1], Klemeshova T. P.[5], Bernatov Y. M.[1]

[1] State Budget Educational Institution of Higher Vocational Education Pacific State Medical University, Vladivostok, Russia

[2] Federal State Budgetary Institution of Higher Vocational Education North-Western State Medical University named after I. I. Mechnikov of the Ministry of Healthcare of Russia, Saint Petersburg, Russia

[3] Krai State-Financed Health Institution Vladivostok Clinical Diagnostic Center, Vladivostok, Russia

[4] Krai State-Financed Health Institution Vladivostok Clinical Hospital No 1, Vladivostok, Russia

[5] Federal State-Financed Health Institution, Industrial Hospital N 98 of Federal Medical and Biological Agency, Bolshoi Kamen, Primorsky Krai, Russia

В публикации рассматриваются вопросы фармакотерапии хронических заболеваний гортани у пациентов с хронической обструктивной болезнью легких (ХОБЛ), возможность использования акустических характеристик голоса для оценки функционального состояния гортани с помощью программного комплекса SpectaPLUS. Комплексное лечение хронического ларингита, кроме традиционной лекарственной терапии, предусматривало голосовой покой и фонопедические занятия, содержащие рациональную психотерапию, коррекцию дыхания, закрепление навыков восстановления голоса. Методы визуализации, помимо непрямой ларингоскопии, включали осмотры жесткими и гибкими эндоскопами, стробоскопию. Выявленные изменения заключались в диффузной гиперемии слизистой оболочки гортани и (или) истинных голосовых складок, их утолщении, закруглении медиального края истинных голосовых складок. В передней трети складок нередко встречались типичные «слизистые мостики», либо слизь располагалась диффузно во всех отделах гортани, у некоторых пациентов в процессе фонации участвовали ложные голосовые складки. Стробоскопические признаки включали малую амплитуду колебаний голосовых складок, несимметричность фаз, малый симптом слизистой волны, причем наиболее интенсивно эти признаки проявлялись при гиперпластических формах ларингита. Повторный осмотр пациентов был проведен по окончании курса лечения через 1,5 месяца. Положительную динамику в лечении отмечало большинство пациентов, это касалось как эндоскопической картины, так и фонаторной функции.

Выявлено, что такие показатели, как максимальное время фонации, участки голосового шума динамично отражают улучшение фонаторной функции гортани на фоне комплексной лечебной коррекции патологии верхних дыхательных путей. Напротив, частота основного тона является более стабильным показателем и не подвержена статистически значимым изменениям.

Установлена связь между эффективностью лечения хронического ларингита и частотой обострений ХОБЛ.

Ключевые слова: хронический ларингит, акустический анализ голоса, хроническая обструктивная болезнь легких.

Библиография: 29 источников.

The paper deals with the issues of pharmacotherapy of larynx chronic diseases in patients with COPD, the use of the acoustic voice characteristics for assessment of the functional state of larynx using a software package SpectaPLUS. Complex treatment of chronic laryngitis, different from the traditional drug therapy, involves voice rest and phonopedic training containing the rational psychotherapy, breath correction, strengthening of voice recovery skills. In addition to indirect laryngoscopy, visualization techniques included inspection with rigid and flexible endoscopes, stroboscope inspection. The identified changes had the form of diffuse hyperemia of the mucous larynx and (or) of the true vocal cords, thickening thereof, rounded medial edge of the true vocal cords. The front third of the folds often featured with the typical «mucous bridges» or the mucus was located diffusely in all parts of the larynx, in some patients phonation process involved false vocal folds. Stroboscopic signs included low amplitude of the vocal folds fluctuation, phase asymmetry, a small symptom of mucosal wave, with the most intense manifestation of these symptoms in hyperplastic laryngitises. Reexamination of the patients was conducted 1.5 months after the end of treatment. Most of the patients indicated the positive trend in the treatment, both in terms of endoscopic pattern and phonatory function.

It was found that such factors as maximum phonation time, voicenoise areas dynamically reflect the improved phonation function of larynx on the background of complex therapeutic correction of the upper respiratory tract diseases. In contrast, the frequency of the pitch is a more stable parameter; it is not subject to statistically significant changes.

The authors established the relationship between the efficiency of chronic laryngitis treatment and the frequency of COPD aggravation.

Key words: chronic laryngitis; acoustic voice analysis; chronic obstructive pulmonary disease.

Bibliography: 29 sources.

Болезни органов дыхания являются ведущими причинами заболеваемости и утраты трудоспособности взрослого населения цивилизованных стран. Доказано, что частые обострения ХОБЛ приводят к быстрому прогрессированию данного заболевания, снижению качества жизни и существенным социально-экономическим потерям, составляя 4,8% всех причин смерти [1, 2]. Как показали проведенные ранее исследования, верхние дыхательные пути (ВДП) не являются интактными у лиц с ХОБЛ как в период обострения, так и в период стабильного течения. Наиболее значимые воспалительные трансформации происходят в гортани [3, 4], что обусловливает необходимость комплексного подхода к диагностике, лечению и реабилитации голосового аппарата у данной категории пациентов. Между тем сложность проведения фонаторной реабилитации может быть связана с частотой рецидивов обострения ХОБЛ, поскольку возникновение последних значительно ухудшает голосовую функцию и нивелирует результаты ранее проведенного фониатрического лечения [5, 6]. К настоящему времени не вызывает сомнений положение о том, что изменения в звучании голоса могут значительно предшествовать структурным модификациям верхних и нижних дыхательных путей [7, 8]. Ярким примером могут быть первые стадии функциональных расстройств голосового аппарата, которые не регистрируются даже такими точными и объективными методами исследования, как стробоскопия, микрофиброларингоскопия [9, 10]. Соответственно наиболее точную информацию о состоянии голосового аппарата несет звук голоса пациента. В то же время точная количественная оценка голосовой функции может быть проведена методом акустического анализа с использованием специальной аппаратуры [11, 12].

Использование акустического анализа голоса вызывает оживленный научный интерес в совершенно различных направлениях, от систем безопасности и персонализации личности до практических медицинских аспектов. Определены важнейшие акустические характеристики вокальных гласных, такие как частота основного тона, высокая певческая форманта, динамический диапазон, время максимальной фонации, нестабильность голоса по частоте и амплитуде, частотный и динамический диапазон голоса [13–15]. На сегодняшний день существует несколько программных продуктов для записи и акустического анализа голоса, к числу которых можно отнести LingWaves, Multi-Speech, Dr.Speech, DIANA. Однако высокая стоимость данных программ и необходимость приобретения дополнительного дорогостоящего оборудования затрудняют использование их в практическом здравоохране-

нии. В целях устранения вышеперечисленных недостатков программных комплексов в своей работе для объективной оценки акустических характеристик голоса мы применили компьютерную программу SpectaPLUS (FFT Spectral Analysis System, официальный сайт программы http://www.spectraplus.com/PricingInfo.htm). Установка и использование данного программного комплекса возможны на персональном компьютере. Для записи голоса пациента использовался выносной микрофон.

Цель исследования. Изучить функциональное состояние, акустические характеристики голоса у пациентов с ХОБЛ и оценить эффективность фармакотерапии хронической патологии гортани, в том числе на течение основного заболевания.

Пациенты и методы исследования. Пациенты, включенные в исследование, страдали ХОБЛ 2–3-й степени, риск обострений С, в период стабильного течения и имели патологию гортани. Из их числа методом случайного распределения были сформированы две группы. Основную группу составили 35 пациентов (30 мужчин, 5 женщин) в возрасте от 51 до 65 лет (средний возраст составил 58,1±4,6 года). В контрольную группу вошли 37 лиц, сопоставимых по возрасту и полу. Выявленные у них заболевания гортани представлены в таблице. Пациенты были направлены из Владивостокского клинико-диагностического центра и обследованы добровольно (на основе информированного согласия) в ЛОР-отделении Владивостокской клинической больницы № 1.

Методы исследования, помимо непрямой ларингоскопии, включали осмотр гортани жестким ларингоскопом с углом обзора 70°, видеофиброларингоскопию и стробоскопию на видеокомплексе TelePac. Оценку фиброларингоскопической картины гортани проводили согласно критериям, предложенным М. А. Рябовой и О. В. Немых [16].

Больным основной группы была проведена комплексная терапия хронических форм ларингита, пациенты контрольной группы лечения не получали. Количество обострений основного заболевания составило в основной группе 1,100±0,065, в контрольной 1,200±0,047 раза в течение полугода ($p \geq 0{,}01$) и оценено в обеих группах через 6 месяцев после терапии хронических заболеваний верхних дыхательных путей.

Комплексное лечение хронического ларингита предусматривало голосовой покой и фонопедические занятия, содержащие рациональную психотерапию, коррекцию дыхания, закрепление навыков восстановления голоса, а также системную антибактерильную терапию препаратом цефтибутен по 400 мг/сут в течение 10 дней, являющегося цефалоспорином третьего поколения. Помимо этого, в схему лечения был включен фенспирид по 80 мг два раза в сутки в течение трех недель, обладающий противовоспалительной активностью и уменьшающий продукцию цитокинов и ряда других биологически активных веществ. Кроме того, применялся фузафунгин – бактериостатический полипептидный антибиотик широкого спектра действия, предназначенный для местного применения, – по две дозы, четыре вдыхания в день через рот в течение 7 дней. Местное лечение осуществлялось в виде вливаний в гортань персикового масла по 0,5 мл ежедневно № 10.

Акустические характеристики голоса изучали с помощью компьютерной программы Specta PLUS. Исследовали три параметра голоса: частоту основного тона (ЧОТ), время максимальной фонации (ВМФ) и наличие участков голосового шума (УГШ). Пациенту, сидящему перед микрофоном на расстоянии 20 см, соединенным с персональным компьютером, предлагалось произнести гласные «а», «е», «и», «о», «у». С помощью программы Specta PLUS на экране компьютера каждая из этих гласных разбивалась на несколько частотных составляющих, называемых динамической спектрограммой, которая показывает зависимость частоты звука от времени, частота основного тона будет самой нижней составляющей, то есть первой гармоникой речевого сигнала. Максимальное время фонации определяли подобным образом. После глубокого вдоха паци-

Таблица

Акустические параметры голоса у пациентов основной и контрольной групп в период стабильного течения ХОБЛ

Характеристика голоса	Основная группа, n = 35				Контрольная группа, n = 37			
	Хронический катаральный ларингит (n = 23) 0,66		Хронический гиперпластический ларингит (n = 12) 0,34		Хронический катаральный ларингит (n = 26) 0,70		Хронический гиперпластический ларингит (n = 11) 0,30	
	До лечения	После лечения	До лечения	После лечения	До лечения	После лечения	До лечения	После лечения
ЧОТ, Гц	164±10	167±11	170±9	167±10	168±11	172±8	174±12	171±14
МВФ, с	10±2	14±3	7±1	11±4	10±1	11±2	7±1	7±1
УГШ	+	–	+	–	+	+	+	+

ент обычным для себя голосом максимально длительно произносил гласный звук «а». Наличие или отсутствие участков голосового шума определялось при анализе динамической спектрограммы. Исследование проводили до начала лечения и по окончании курса терапии через 1,5 месяца.

Для статистической оценки применяли метод Краскала–Уоллиса с последующей оценкой U-критерия Манна–Уитни с поправкой Бонферрони, а также способ трансформации Z Фишера. Достоверными считались различия при $p \leq 0{,}01$ (фактический уровень с учетом поправок Бонферрони на общее число сравнений $p \leq 0{,}0001667$).

Результаты исследования. Хроническое воспаление в гортани пациентов в период стабильного течения ХОБЛ было представлено двумя формами: катаральной и гиперпластической, между которыми имелись определенные различия акустических параметров (табл.).

Пациенты обеих групп предъявляли жалобы на першение, саднение в горле, осиплость, грубый тембр, быструю утомляемость голоса. После речевой нагрузки более половины из них отмечали желание прокашляться или выпить воды, дрожание, слабость голоса, беспокоившее их в течение многих лет и имевшее прогрессирующую тенденцию, особенно в период обострения основного заболевания. При непрямой ларингоскопии, фиброларингоскопии изменения были представлены диффузной гиперемией слизистой оболочки и (или) истинных голосовых складок (ИГС) с утолщением и закруглением медиального края последних. В передней трети ИГС нередко встречались типичные «слизистые мостики», также у части пациентов слизь диффузно располагалась во всех отделах гортани. Участие фонации ложных голосовых складок наблюдалось у пациентов с катаральным ($n = 2$) и гиперпластическим ($n = 3$) ларингитом в первой группе, во второй их число составило 2 и 4 соответственно. Стробоскопические признаки включали малую амплитуду колебаний ИГС, несимметричность фаз, малый симптом слизистой волны, причем наиболее интенсивно эти признаки проявлялись при гиперпластических формах ларингита.

Курс консервативной терапии хронических форм ларингита в основной группе закономерно улучшил состояние пациентов. Уменьшились гиперемия, количество слизистого отделяемого, кровоизлияния, улучшились фонаторная функция и стробоскопическая картина. Согласно критериям оценки функционального состояния гортани [16] трансформации в основной группе до лечения составили 3,3±0,3 балла, в контроле – 3,5±0,3 балла ($p \geq 0{,}01$). После курса консервативной терапии количество эндоскопических признаков между основной и контрольной группами достоверно изменилось, составив 2,4±0,2 и 3,4±0,3 балла ($p \leq 0{,}01$) соответственно. Пациенты отмечали уменьшение осиплости голоса и его утомляемости, голос стал более звучный, значительно уменьшились першение и саднение. Наибольшую положительную динамику симптомов отметили лица с катаральной формой хронического ларингита.

Акустические параметры голоса имели определенные изменения на фоне консервативной терапии (см. табл.). Так частота основного тона не имела статистической разницы в основной и контрольной группах как до, так и после лечения ($p \geq 0{,}01$). Напротив, МВФ, не имея достоверных различий между основной и контрольной группами до лечения, достоверно увеличивалось, как при катаральной, так и при гиперпластической форме хронического воспаления гортани. Участки голосового шума также значительно уменьшались после лечения у пациентов основной группы, не изменяясь у лиц контрольной группы. Наиболее показательными изменения были при произнесении гласных «е» и «и».

При оценке болезни согласно GOLD изменений в контрольной группе выявлено не было. В основной группе согласно вопроснику CAT уменьшилось количество баллов, набранных в ответе на 1-й и 2-й вопросы, аналогично для CCQ – в 5-м и 10-м вопросах. Однако достоверных различий с контрольной группой по этим позициям не выявлено. Количество обострений ХОБЛ в основной группе уменьшилось вдвое – с 1,100±0,065 до 0,600±0,027 раза достоверно меньше, чем в группе контроля ($p \leq 0{,}01$), где этот показатель не изменился, составив 1,200±0,047 эпизода за 6 месяцев.

Обсуждение. Согласно мнению экспертов и GOLD сопутствующие заболевания необходимо активно выявлять и проводить соответствующую терапию [1, 2, 17]. По данным большинства исследователей, хронические воспалительные заболевания гортани составляют более 8% всех заболеваний ЛОРорганов [16, 18, 20] и по этиологическому признаку являются мультифакторными заболеваниями. Согласно ранее проведенным нами научным работам у пациентов в период стабильного течения ХОБЛ хронические формы ларингита встречаются у 69% лиц [3]. Рассматривать патологию гортани в нашем исследовании необходимо в контексте несомненного влияния как основного заболевания [3], так и возраста пациентов – пресбифонии [12, 18, 19].

Акустические характеристики голоса, изучаемые нами в данной работе, включали частоту основного тона, максимальное время фонации и участки голосового шума. Тембр, или индивидуальная окраска голоса, определяется наличием частоты основного тона (ЧОТ) и добавочных то-

нов – обертонов. Они являются дополнительными призвуками, возникающими на основе резонанса. Обертоны обладают более высокой кратной частотой в сравнении с ЧОТ [11, 13]. Количество и сила звучания обертонов зависят от анатомических и функциональных особенностей голосового аппарата [7, 8]. Наиболее сильные группы обертонов составляют форманты. Спектрография – это исследование частотной структуры (спектра) звуков. Выделяют динамическую спектрографию (или сонографию), позволяющую исследовать частотную структуру, интенсивность частотных составляющих и их изменение с учетом временных характеристик [10, 12, 19].

В нашем исследовании показатели ЧОТ не имели различий, как при различных формах хронического воспаления гортани, так и после курса консервативного лечения. Подобного мнения придерживается ряд авторов, считающих этот показатель стабильным [13, 16] и изменяющимся с увеличением возраста человека [12, 19], для мужчин лежит в диапазоне от 80 до 210 Гц, для женщин – от 150 до 320 Гц [8, 9]. Известно, что основной тон голоса образуется только колебаниями голосовых складок, ЧОТ зависит от длины, толщины и напряжения голосовых складок [4, 13]. Отсутствие изменений ЧОТ в нашем исследовании обусловлено тем, что этот показатель является достаточно стабильными и его различия связаны с полом, а изменения в долгосрочном периоде – с возрастом человека [12, 20, 21].

В отличие от ЧОТ максимальное время фонации является показателем, динамично отражающим фонаторную функцию гортани, что подтверждено исследованиями многих авторов [8, 11, 13, 22]. При проведении акустического анализа голоса пациентов программным комплексом Multi-Speech у представителей голосоречевых профессий и «неречевиков» с внепищеводными проявлениями гастроэзофагельной рефлюксной болезни отмечались уменьшение времени максимальной фонации, повышение показателей дрожания и мерцания, сужения динамического диапазона [12, 14]. Повторное исследование МВФ, проведенное нами по окончании курса лечения, показало достоверное увеличение времени до 14±3 с у пациентов с катаральной и до 11±3 с с гиперпластической формой хронического воспаления гортани у лиц основной группы ($p \leq 0{,}01$), в отличие от контрольной группы, где эти показатели остались на прежнем уровне (см. табл.). Функциональные нарушения, проявляющиеся снижением МВФ, в нашем исследовании напрямую связаны с легочной гиперинфляцией, следствием чего является уплощение диафрагмы [1], а также со слабостью дыхательных мышц, уменьшением объема вдоха и выдоха [25, 26], которые в значительной степени определяют силу подголосового давления, а значит и правильность голосоведения [22–24]. Далее следует неполное смыкание голосовой щели, связанное с неадекватным голосообразованием, что особенно актуально для лиц с гиперпластическими формами хронического ларингита. Сюда следует приобщить нервно-мышечные нарушения по причине миопатии или пареза аддукторов мышц голосовых связок, что является следствием длительного использования ингаляционных глюкокортикостероидов [27]. Улучшение показателя МВФ, по нашему мнению, связано с положительными функциональными изменениями в гортани, ее нервно-мышечного комплекса, а не с состоянием нижних дыхательных путей. Об этом же свидетельствуют участки голосового шума, возникающие вследствие асинхронной вибрации голосовых складок [11, 13, 22], имеющиеся на сонограммах до начала курса консервативной терапии и отсутствующие по окончании лечения.

Как уже было ранее сказано, изменение акустических параметров голоса необходимо оценивать не только с позиции системной воспалительной реакции верхних и нижних дыхательных путей, но и возраста пациента. Эти данные созвучны с результатами исследований других авторов, изучавших здоровых лиц и выявивших близкие акустические характеристики голоса [13, 21, 22], отмечая, что при старении организма ухудшаются все акустические параметры голоса [12].

Изменения акустических характеристик голоса имели прямую зависимость с уменьшением жалоб пациентов, улучшением состояния слизистой оболочки гортани, а также показателей стробоскопической картины. Гиперемия слизистой оболочки гортани, голосовых складок, количество слизи значительно уменьшились. Фонаторные колебания голосовых складок становились более стабильными по амплитуде, фазы – симметричными. Клиническое улучшение состояния пациентов нашло отражение в критериях эндоскопической оценки гортани, согласно которым количество эндоскопических признаков между основной и контрольной группами достоверно изменилось, составив 2,4±0,2 и 3,4±0,3 балла ($p \leq 0{,}01$) соответственно. Пациенты основной группы отмечали значительное уменьшение першения, саднения в горле. Речевая нагрузка стала менее утомительна, голос – более звучный, уменьшилось его дрожание.

Уменьшение количества эпизодов обострения основного заболевания с 1,100±0,065 до 0,600±0,027 раза достоверно меньше, чем у группы контроля ($p \leq 0{,}01$), где этот показатель не менялся, составив 1,200±0,047 эпизода за 6 месяцев. На наш взгляд, это связано с санацией хронических источников инфекции верхних дыхательных путей как одного из предикторов обострения

ХОБЛ, что косвенно подтверждают немногочисленные публикации на эту тему. Согласно исследованиям L. Cvejic в стадии стабильного течения ХОБЛ нарушена разделительная функция гортани, что проявляется попаданием рентгенконтрастного вещества в трахею. Как считает автор, этот механизм может быть ключевым в патогенезе обострения ХОБЛ, так как микрофлора ВДП является потенциальным «резервуаром» инфекции для нижних дыхательных путей [28]. Это мнение разделяет другой автор, считающий, что основными источниками патогенной и условно-патогенной флоры являются ВДП и любое стрессовое воздействие может привести к ее активации, срыву компенсаторных механизмов и последующему обострению основного заболевания [29].

Выводы

Наше исследование показало, что изменение акустических параметров голоса, таких как максимальное время фонации, участков голосового шума, является объективным критерием отражения динамики репаративных процессов в гортани.

Установлена связь между эффективностью лечения хронического ларингита и частотой обострений хронической обструктивной болезни легких.

ЛИТЕРАТУРА

1. Авдеев С. Н. Современные подходы к антибактериальной терапии обострений хронической обструктивной болезни легких // Пульмонология. 2012. № 3. С. 109–114.
2. Lange P. Chronic obstructive pulmonary disease // Ugeskr Laeger. 2013. N 16. P. 1105–1108.
3. Гилифанов Е. А., Невзорова В. А., Артюшкин С. А., Ардеева Л. Б., Тилик Т. В. Данные клинического и функционального состояния верхних дыхательных путей у пациентов с хронической обструктивной болезнью легких в период стабильного течения // Омский науч. вестн. 2014. № 2. С. 80–83.
4. Гилифанов Е. А., Невзорова В. А., Артюшкин С. А., Павлуш Д. Г., Ардеева Л. Б. Клинико-функциональная характеристика полости носа, околоносовых пазух и глотки в период стабильного течения хронической обструктивной болезни легких // Казан. мед. журн. 2014. № 3. С. 52–56.
5. Долгов О. И., Самусенко П. О. Опыт эндоскопического хирургического лечения ларингита Рейнке–Гайека // Рос. оториноларингология. 2015. № 1. С. 55–59.
6. Шидловская Т. А., Куренева Е. Ю. Показатели импедансометрии по взаимосвязи с данными видеоларингоскопии при функциональных нарушениях голоса // Рос. оториноларингология. 2012. № 3. С. 180–183.
7. Корень Е. Е., Степанова Ю. Е., Мохотаева М. В., Бахилин В. М. Результаты акустического исследования голоса у больных с функциональными и органическими дисфониями // Рос. оториноларингология. 2013. № 3. С. 70–75.
8. Aithal V.U., Bellur R., John S., Varghese C., Guddattu V. Acoustic analysis of voice in normal and high pitch phonation: a comparative study // Folia Phoniatr. Logop. 2012. Vol. 64. N 1. P. 48–53.
9. Kosztyła – Hojna B., Moskal D., Kuryliszyn-Moskal A., Andrzejewska A, Falkowski D. Morphological changes of the vocal fold mucosa in hyperfunctional dysphonia diagnosed by psychoacoustic and videostroboscopic methods // Adv. Med. Sci. 2011. N 56 (2). P. 343–351.
10. Cantarella G., Baracca G., Forti S., Gaffuri M., Mazzola R. F. Outcomes of structural fat grafting for paralytic and non-paralytic dysphonia // Acta Otorhinolaryngol. Ital. 2011. N 31 (3). P. 154–160.
11. Ермолаев В. Г., Лебедева Н. Ф., Морозов В. П. Руководство по фониатрии. СПб.: Медицина, 1970. 273 с.
12. Румянцева В. В., Бестолкова О. С. Акустические показатели голоса в разные возрастные периоды у взрослых и их прогнозирование // Рос. оториноларингология. 2015. № 1. С. 118–123.
13. Максимов И. Фониатрия. М.: Медицина, 1987. 288 с.
14. Рогова Д. О., Долгов О. И. Оценка эффективности послеоперационной реабилитации больных хроническими паралитическими стенозами гортани методом акустического анализа голоса // Рос. оториноларингология. 2014. № (6). С. 426–428.
15. Рогова Д. О., Муллаярова Ю. С. Оценка голосовой функции у лиц голосоречевых профессий методом акустического анализа // Рос. оториноларингология. 2013. № 1. С. 177–180.
16. Рябова М. А., Немых О. В. Хронический ларингит. СПб.: Диалог, 2010. 140 с.
17. Авдеев С. Н. Повышают ли ингаляционные глюкокортикостероиды риск развития пневмонии у больных с хронической обструктивной болезнью легких // Consilium medicum. 2010. N 11. P. 47–52.
18. Юрков А. Ю., Усков А. Е. Количественная оценка голоса у пациентов с хроническими двухсторонними паралитическими стенозами гортани // Рос. оториноларингология. 2013. № 2. С. 105–108.
19. Степанова Ю. Е., Махоткина Н. Н. Принципы синдромопатогенетического подхода к назначению физиотерапии у пациентов с дисфониями (обзор) // Рос. оториноларингология. 2013. № 5. С. 123–130.
20. Пальчун В. Т., Лучихин Л. А., Магомедов М. М., Иванец И. В. Заболевания верхних дыхательных путей и уха: справ. практикующего врача. М.: ГОЭТАР-Медиа, 2013. 256 с.
21. Василенко Ю. С. Голос. Фониатрические аспекты. М.: Дипак, 2013. 396 с.
22. Махоткина Н. Н., Степанова Ю. Е. Нейромышечная электрофонопедическая стимуляция в лечении пациентов с нарушением голосовой функции: пособие для врачей. СПб.: Диалог, 2010. 76 с.

23. Gómez-Vilda P., Fernández-Baillo R., Nieto A., Díaz F., Fernández-Camacho F. J., Rodellar V. [et al.]. Evaluation of voice pathology based on the estimation of vocal fold biomechanica parameters // Jurn. Voice. 2007. N 21(4). P. 450–476.
24. Осипенко Е. В., Султонова К. Б. Высокоскоростная съемка гортани как метод оценки вибраторных характеристик голосовых складок // Рос. оториноларингология. 2013. № 4. С. 98–103.
25. Levine S., Bashir M., Clanton T; Powers S., Singhal S.COPD elicits remodeling of the diaphragm and vastuslateralis muscles in humans // Jurn. Appl. Physiol. 2013. Vol. 114 (9). P. 1235–1245.
26. Man W., Donaldson, Maddocks, Martolini, Polkey M. Muscle function in COPD: a complex interplay // Int. Jurn. Chron.Obstruct. Pulmon. Dis. 2012. N 7 (4). P. 523.
27. Авдеев С. Н. Хроническая обструктивная болезнь легких. М.: Атмосфера, 2010. 160 с.
28. Cvejic L., Harding R., Churchward T., Turton A., Finlay P., Massey D. [et al.]. Laryngeal penetration and aspiration in individuals with stable COPD // Respirology. 2011. Vol. 110 (16). P. 269–275.
29. Шмелев Е. И., Нефедова М. Н., Куницына Ю. Л. Возможности ингаляционной антибактериальной терапии при обострении хронической обструктивной болезни легких // Consilium Medicum. 2005. № 7 (10). С. 863–866.

Гилифанов Евгений Альбертович – канд. мед. наук, доцент каф. офтальмологии и оториноларингологии Тихоокеанского ГМУ. Россия, 690002, Приморский край, г. Владивосток, пр. Острякова, д. 2; тел.: (4232) 28-37-27, 8-914-705-76-10, e-mail: gilifanov@yandex.ru

Невзорова Вера Афанасьевна – докт. мед. наук, профессор, зав. каф. терапии факультета повышения квалификации Тихоокеанского ГМУ. Россия, 690002, Приморский край, г. Владивосток, пр. Острякова, д. 2; тел. 8 (4232) 45-17-02, e-mail: VGMU.nauka@mail.ru

Тилик Татьяна Валерьевна – канд. мед. наук, ассистент каф. терапии факультета повышения квалификации Тихоокеанского ГМУ. Россия, 690002, Приморский край, г. Владивосток, пр. Острякова, д. 2; тел. 8 (4232) 45-17-02, e-mail: nirs.vgmu@mail.ru

Ардеева Лариса Борисовна – ассистент каф. офтальмологии и оториноларингологии Тихоокеанского ГМУ. Россия, 690002, Приморский край, г. Владивосток, пр. Острякова, д. 2; тел.: 8 (4232) 28-37-27, 8-914-791-67-70, e-mail: uka@land.ru

Бернатов Юрий Михайлович – студент 2-го курса лечебного факультета Тихоокеанского ГМУ. Россия, 690002, Приморский край, г. Владивосток, пр. Острякова, д. 2; тел. 8 (994) 004-52-16, e-mail: bernatov94@mail.ru

Артюшкин Сергей Анатольевич – докт. мед. наук, профессор, зав. каф. оториноларингологии Северо-Западного ГМУ им. И. И. Мечникова. Россия, 193015, Санкт-Петербург, ул. Кирочная, д. 41; тел.8 (812) 303-50-00, e-mail: Sergei.Artyushkin@spbmapo.ru

Кудрявцева Валентина Алексеевна – пульмонолог Владивостокского клинико-диагностического центра. Россия, Приморский край, 690018, г. Владивосток, ул. Спортивная, д. 10; тел.: 8 (423) 263-93-54

Самойленко Елена Витальевна – зав. пульмонологическим отделением Владивостокской больницы № 1. Россия, Владивосток, 690078, ул. Садовая, д. 22; тел. 8 (423)-2-45-26-74

Клемешова Татьяна Петровна – врач-оториноларинголог МСЧ № 98 ФМБА России. Россия, Приморский край, 692800, г. Большой Камень, ул. Зеленая, д. 3; тел. 8 (42335) 516-76, e-mail: flos.89@bk.ru

REFERENCES

1. Avdeev S. N. Sovremennye podkhody k antibakterial'noi terapii obostrenii khronicheskoi obstruktivnoi bolezni legkikh [Modern approaches to antibiotic treatment of exacerbations chronic obstructive pulmonary disease]. *Pul'monologiya*. 2012; 3: 109–114 (in Russian).
2. Lange P. Chronic obstructive pulmonary disease. *Ugeskr Laeger*. 2013; (16): 1105–1108.
3. Gilifanov E. A., Nevzorova V. A., Artyushkin S. A., Ardeeva L. B., Tilik T. V. Dannye klinicheskogo i funktsional'nogo sostoyaniya verkhnikh dykhatel'nykh putei u patsientov s khronicheskoi obstruktivnoi bolezn'yu legkikh v period stabil'nogo techeniya [These clinical and functional status of the upper respiratory tract patients with chronic obstructive pulmonary disease in the period of stable currents]. *Omskij nauchnyj vestnik*. 2014. 2: 80–83 (in Russian).
4. Gilifanov E. A., Nevzorova V. A., Artyushkin S. A., Pavlush D. G., Ardeeva L. B. Kliniko-funktsional'naya kharakteristika polosti nosa, okolonosovykh pazukh i glotki v period stabil'nogo techeniya khronicheskoi obstruktivnoi bolezni legkikh [Clinical and functional characteristics of the nasal cavity, paranasal sinuses and pharynx during the stable course of chronic obstructive pulmonary disease]. *Kazanskij medicinskij vestnik*; 2014; 3: 352–356 (in Russian).
5. Dolgov O. I., Samusenko P. O. Opyt endoskopicheskogo khirurgicheskogo lecheniya laringita Reinke–Gaieka [Experience of endoscopic surgery Reinkes edema laryngitis]. *Rossijskaja otorinolaringologija*; 2015; 1: 55–59 (in Russian).
6. Shidlovskaja T. A., Kureneva E. Ju. Pokazateli impedansometrii po vzaimosvyazi s dannymi videolaringoskopii pri funktsional'nykh narusheniyakh golosa [Indicators on the relationship with the impedance videolaryngoscopy data in functional voice disorders]. *Rossijskaja otorinolaringologija*. 2012; 3: 180–183 (in Russian).
7. Koren' E. E., Stepanova Ju. E., Mohotaeva M. V., Bahilin V. M. Rezul'taty akusticheskogo issledovaniya golosa u bol'nykh s funktsional'nymi i organicheskimi disfoniyami [The results of the acoustic study voice in patients with functional and organic dysphonia]. *Rossijskaja otorinolaringologija*. 2013; 3: 70–75 (in Russian).
8. Aithal V. U., Bellur R., John S., Varghese C., Guddattu V. Acoustic analysis of voice in normal and high pitch phonation: a comparative study. *Folia Phoniatr. Logop*. 2012; 64 (1): 48–53.
9. Kosztyła-Hojna B., Moskal D., Kuryliszyn – Moskal A., Andrzejewska A, Falkowski D. Morphological changes of the vocal fold mucosa in hyperfunctional dysphonia diagnosed by psychoacoustic and videostroboscopic methods. *Adv. Med. Sci*. 2011; 56 (2): 343–351.
10. Cantarella G., Baracca G., Forti S., Gaffuri M., Mazzola R.F. Outcomes of structural fat grafting for paralytic and non-paralytic dysphonia. *Acta Otorhinolaryngol. Ital*. 2011; 31(3): 154–160.

11. Ermolaev V. G., Lebedeva N. F., Morozov V. P. Rukovodstvo po foniatrii [Guide phoniatrics]. SPb.: Meditsina; 1970 (in Russian).
12. Rumjaceva V. V., Bestolkova O. S. Akusticheskie pokazateli golosa v raznye vozrastnye periody u vzroslykh i ikh prognozirovanie [Acoustic voice parameters in different age periods in adults and forecasting]. *Rossijskaja otorinolaringologija*.2015; 1: 118–123 (in Russian).
13. Maksimov I. Foniatriya [Phoniatrics]. Moscow: Meditsina; 1987 (in Russian).
14. Rogova D. O., Dolgov O. I. Otsenka effektivnosti posleoperatsionnoi reabilitatsii bol'nykh khronicheskimi paraliticheskimi stenozami gortani metodom akusticheskogo analiza golosa [Evaluating the effectiveness of post-operative rehabilitation of patients with chronic paralytic stenoses of the larynx by an acoustic voice analysis]. *Rossijskaja otorinolaringologija*. 2014; 6: 426–428 (in Russian).
15. Rogova D. O., Mullajarova Ju. S. Otsenka golosovoi funktsii u lits golosorechevykh professii metodom akusticheskogo analiza [Assessment of vocal function in patients voice-trades by voice acoustic analysis]. *Rossijskaja otorinolaringologija*; 2013; 62: 177–180.
16. Rjabova M. A., Nemyh O. V. Khronicheskii laringit [Chronic laryngitis. Principles pathogenetic treatment]. SPb.: Dialog; 2010 (in Russian).
17. Avdeev S. N. Povyshayut li ingalyatsionnye glyukokortikosteroidy risk razvitiya pnevmonii u bol'nykh s khronicheskoi obstruktivnoi bolezn'yu legkikh [Increase whether inhaled steroids the risk of pneumonia in patients with chronic obstructive pulmonary disease?] *Consilium medicum*; 2010; 11: 47–52 (in Russian).
18. Jurkov A. Ju., Uskov A. E. Kolichestvennaya otsenka golosa u patsientov s khronicheskimi dvukhstoronnimi paraliticheskimi stenozami gortani [Quantitative evaluation of voice in patients with chronic paralytic bilateral stenosis of the larynx]. *Rossijskaja otorinolaringologija*; 2013; (2): 105–108 (in Russian).
19. Stepanova Ju. E., Mahotkina N. N. Printsipy sindromopatogeneticheskogo podkhoda k naznacheniyu fizioterapii u patsientov s disfoniyami (obzor) [Principles syndrome pathogenetic approach to the appointment of physiotherapy in patients with dysphonia (Review)]. *Rossijskaja otorinolaringologija*; 2013; 5: 123–130 (in Russian).
20. Pal'chun V. T., Luchihin L. A., Magomedov M. M., Ivanec I. V. Zabolevaniya verkhnikh dykhatel'nykh putei i ukha: sprav. praktikuyushchego vracha [Diseases of the upper respiratory tract and ear: reference practitioner]. Moscow: GOETAR-Media; 2013 (in Russian).
21. Vasilenko Ju. S. Golos. Foniatricheskie aspekty [Voice. Foniatrija aspects]. Moscow: Dipak; 2013 (in Russian).
22. Makhotkina N. N., Stepanova Yu. E. Neiromyshechnaya elektrofonopedicheskaya stimulyatsiya v lechenii patsientov s narusheniem golosovoi funktsii: posobie dlya vrachei [Neuromuscular elektrofonopedic stimulation in the treatment of patients with of vocal disfunction: manual for physicians]. SPb.: Dialog; 2010 (in Russian)
23. Gómez-Vilda P., Fernández-Baillo R., Nieto A., Díaz F., Fernández-Camacho F. J., Rodellar V. [et al.]. Evaluation of voice pathology based on the estimation of vocal fold biomechanica parameters. *Voice*. 2007; 21(4): 450–476.
24. Osipenko E. V., Sultonova K. B. Vysokoskorostnaya s»emka gortani kak metod otsenki vibratornykh kharakteristik golosovykh skladok [High-speed shooting of the larynx, as a method of evaluation of dipole characteristics of the vocal folds]. *Rossijskaja otorinolaringologija*. 2013; 4: 98–103 (in Russian)
25. Levine S., Bashir M., Clanton T; Powers S., Singhal S.COPD elicits remodeling of the diaphragm and vastuslateralis muscles in humans. *J. Appl. Physiol.* 2013; 114 (9): 1235–45.
26. Man W., Donaldson, Maddocks, Martolini, Polkey M. Muscle function in COPD: a complex interplay. *Int. J. Chron.Obstruct. Pulmon. Dis*. 2012; 7 (4): 523.
27. Avdeev S. N. Khronicheskaya obstruktivnaya bolezn' legkikh [Chronic obstructive pulmonary disease]. Moscow: Atmosfera; 2010 (in Russian).
28. Cvejic L., Harding R., Churchward T., Turton A., Finlay P., Massey D. [et al.]. Laryngeal penetration and aspiration in individuals with stable COPD. *Respirology*. 2011; 110 (16): 269–275.
29. Shmelev E. I., Nefedova M. N., Kunitsyna Yu. L. Vozmozhnosti ingalyatsionnoi antibakterial'noi terapii pri obostrenii khronicheskoi obstruktivnoi bolezni legkikh [Features inhaled antibiotic therapy in exacerbations of chronic obstructive pulmonary]. *Consilium Medicum*; 2005: (10); 863–866 (in Russian).

Evgenii Al'bertovich **Gilifanov** – MD Candidate, Associate Professor of the Chair of Ophthalmology and Otorhinolaryngology of Pacific State Medical University. Russia, 690002, Primorskii Krai, Vladivostok, 2, Ostryakova ave. Tel. (4232) 28-37-27, 8-914-705-76-10, e-mail: gilifanov@yandex.ru

Vera Afanas'evna **Nevzorova** – MD, Professor, Head of the Chair of Therapy of Post-Graduate Training Department of Pacific State Medical University. Russia, 690002, Primorskii Krai, Vladivostok, 2, Ostryakova ave. Tel. 8 (4232) 45-17-02, e-mail: VGMU.nauka@mail.ru

Tat'yana Valer'evna **Tilik** – MD Candidate, teaching assistant of the Chair of Therapy of Post-Graduate Training Department of Pacific State Medical University. Russia, 690002, Primorskii Krai, Vladivostok, 2, Ostryakova ave. Tel. 8 (4232) 45-17-02, e-mail: nirs.vgmu@mail.ru

Larisa Borisovna **Ardeeva** – teaching assistant of the Chair of Therapy of Post-Graduate Training Department of Pacific State Medical University. Russia, 690002, Primorskii Krai, Vladivostok, 2, Ostryakova ave. Tel: 8 (4232) 28-37-27, 8-914-791-67-70, e-mail: uka@land.ru

Yurii Mikhailovich **Bernatov** – the 2nd year student of Therapeutic Department of Pacific State Medical University. Russia, 690002, Primorskii Krai, Vladivostok, 2, Ostryakova ave. Tel. 8 (994) 004-52-16, e-mail: bernatov94@mail.ru

Sergei Anatol'evich **Artyushkin** – MD, Professor, Head of the Chair of Otorhinolaryngology of North-Western State Medical University named after I. I. Mechnikov. Russia, 191015, Saint Petersburg, 41, Kirochnaia Str., tel.8 (812) 303-50-00, e-mail: Sergei.Artyushkin@spbmapo.ru

Valentina Alekseevna **Kudryavtseva** – pulmonologist of Vladivostok Clinical Diagnostic Center. Russia, 690018, Primorskii Krai, Vladivostok, 10, Sportivnaia Str., tel.: 8 (423) 263-93-54

Elena Vital'evna **Samoilenko** – Head of Pulmonology Department of Vladivostok Clinical Hospital No 1. Russia, 690078, Vladivostok, 22, Sadovaia Str. tel. 8 (423)-2-45-26-74

Tat'yana Petrovna **Klemeshova** – otorhinolaryngologoist of Industrial Hospital No 98 of Federal Medical and Biological Agency of Russia. Russia, 692800, Primorskii Krai, Bolshoi Kamen, 3 Zelenaia Str., tel. 8 (42335) 51676, e-mail: flos.89@bk.ru

УДК 376.37:616.22-008.5:616.283.1-089.168.1]-053.4 doi: 10.18692/1810-4800-2016-3-67-69

СТРУКТУРА КОРРЕКЦИОННОЙ РАБОТЫ ПО ПРЕОДОЛЕНИЮ ВТОРИЧНОГО НЕДОРАЗВИТИЯ РЕЧИ У ДЕТЕЙ ПОСЛЕ КОХЛЕАРНОЙ ИМПЛАНТАЦИИ

Жарова Г. В., Царев Г. П., Смирнова И. Ю.

ФГБУ «Санкт-Петербургский научно-исследовательский институт уха, горла, носа и речи», 190013, Санкт-Петербург, Россия
(Директор – засл. врач РФ, член-корр. РАН, проф. Ю. К. Янов)

THE STRUCTURE OF CORRECTION WORK ON ELIMINATION OF THE SECONDARY ALALIA IN CHILDREN AFTER COCHLEAR IMPLANT

Zharova G. V., Tsarev G. P., Smirnova I. U.

Federal State Budgetary Institution "Saint Petersburg Research Institute of Ear, Throat, Nose and Speech", Ministry of Health of the Russian Federation, Saint Petersburg, Russia

Авторы выделяют группы детей после операции кохлеарной имплантации по признаку структуры речевого недоразвития (нарушения) и направленности коррекционной работы.

Ключевые слова: высшие психические функции, кохлеарная имплантация, вторичное недоразвитие речи, коррекционные технологии.

Библиография: 5 источников.

The authors offer the way of rehabilitation treatment for children after cochlear implant according to the sign of the structure of alalia (speech disorder) and the correction work specifity.

Key words: higher mental functions, cochlear implants, secondary alalia, correction technologies.

Bibliography: 5 sources.

Последствия потери слуха у ребенка (в отличие от взрослого) выходят далеко за рамки медицины, их значение в социальном отношении повышается по мере взросления ребенка [1]. Особенно остро проблема потери слуха у детей актуализируется в возрастном диапазоне до 5 лет (сензитивный период по усвоению речи). Утрата слуха в этот период ведет ко вторичному недоразвитию речи и негативно отражается на познавательном, волевом и психомоторном развитии ребенка.

Операция кохлеарной имплантации (КИ) позволяет восстановить нарушенный слух. После кохлеарной имплантации глухой ранее ребенок практически одномоментно начинает слышать звуковые раздражители. Но по уровню развития речи и слухоречевого внимания (на момент первого подключения импланта) имплантированный ребенок соответствует показателям глухих детей. Именно поэтому уже после первого включения импланта маленький пациент нуждается в специализированной терапии по преодолению вторичного речевого недоразвития.

Только за 2011 г. сотрудниками СПб НИИ ЛОР выполнено 575 операций кохлеарной имплантации, и отмечается отчетливая тенденция к увеличению их количества в последующие годы. В связи с этим актуализируется значимость речевой реабилитации. Но на практике возникают трудности в выборе подхода и коррекционных технологий.

Пациенты и методы исследования. На базе отделения патологии голоса и речи СПб НИИ ЛОР на протяжении многих лет (с 2005 г.) проводятся реабилитационные мероприятия с детьми после КИ. За это время накоплен методический опыт в подходе к коррекционной работе по преодолению вторичного недоразвития речи указанного контингента. Клинико-психологическими и педагогическими методами обследовались имплантированные дети разного возраста: раннего, дошкольного и школьного, потерявшие слух по различным причинам (врожденная глухота, оглохшие вследствие перенесенных заболеваний, травм на различных этапах онтогенеза). Предметом исследования являлись структура коррекционной работы по преодолению вторичного недоразвития речи и других психических функций у детей после кохлеарной имплантации.

Результаты исследования и обсуждение. При обобщении наших первичных обследований представляется целесообразным выделять группы детей по степени сформированности у них вербальной коммуникации на момент имплантации, которые определяют специфику речевой терапии:

I – неговорящие (речь представлена несоотнесенными вокализациями);

II – дети, использующие для общения отдельные лепетные слова и звукоподражания;

III – дети, имеющие ограниченный словарный запас, представленный преимущественно существительными и несколькими глаголами;

IV – дети, пользующиеся фразовой речью, которая отличается грубыми нарушениями звукослоговой структуры, грамматического строя речи, просодическими характеристиками;

V – небольшую группу составляют дети, потерявшие слух в период после овладения речью.

Помимо этого, в структуре коррекционной работы по преодолению вторичного речевого недоразвития имеют значение: уровень эмоционально-волевой регуляции и контроля поведения, когнитивных, социально-бытовых, учебных навыков, навыков невербальной коммуникации, наличие гиперактивности, дефицита внимания или выраженной истощаемости психических процессов. На указанные симптомы также синхронно необходимо коррекционное воздействие. Таким образом, очевидна необходимость участия в реабилитации специалистов различного профиля.

По степени сохранности и сформированности вышеперечисленных функций дети с КИ могут значительно различаться. Так, детей I и II групп, в свою очередь, можно разделить на подгруппы:

– дети, у которых состояние других высших психических функций находится в стадии формирования;

– дети, у которых состояние других высших психических функций развито ниже нормативных возрастных показателей;

– дети, у которых состояние других высших психических функций развито достаточно для социально-бытового функционирования или развивается по возрастным нормам;

– дети с первично сохранным невербальным интеллектом, но которые не подвергались специальному коррекционно-развивающему воздействию, это категория так называемых запущенных в специально-педагогическом плане детей; при условии специально организованной коррекционно-развивающей работы они, как правило, наверстывают задержку.

Общая цель логопедической работы с детьми I и II групп усматривается в формировании у них такой речевой базы, которая позволяет их речи в дальнейшем развиваться спонтанно и сложиться в систему [2]. Наиболее оправданной моделью создания такой базы является путь развития речи в онтогенезе [3]. Моделирование онтогенеза при формировании речи у детей с КИ не предполагает слепого копирования всего пути развития речи в норме. Задача заключается в учете основных закономерностей этого пути, в ориентировке на ключевые звенья речевой системы.

Так, для детей с КИ первых двух групп (неговорящие дети) основной задачей первоначальных этапов коррекционного воздействия будет создание стимулов, пусковых механизмов, которые должны обеспечить развитие речи детей с данной слухоречевой патологией и усвоение ими языковой системы [4]. В соответствии с такой задачей логопедическое воздействие должно быть направлено на преодоление не только речевых, но и неречевых нарушений.

Поэтому одновременно с развитием экспрессивной речи ведется формирование импрессивной речи (развитие понимания речи), а также особое значение придается:

– развитию слухового внимания и памяти;

– развитию зрительного внимания и памяти;

– воспитанию у ребенка подражательности: подражательной моторике, сначала общей, затем ручной и артикуляторной, речевому подражанию.

При развитии экспрессивной стороны речи у детей с КИ I и II групп ведется работа по следующим направлениям.

1) формирование и развитие коммуникативных навыков;

2) вызывание ответного голосового отклика;

3) активизация собственной голосовой активности;

4) вызывание звуков и звукоподражаний, лепетных слов;

5) вызывание и закрепление лепетных фраз;

6) закрепление слуховых образов звуков, звукоподражаний, лепетных слов и фраз;

7) формирование активного словаря (изучение односложных и двухсложных слов простой звукослоговой структуры типа СГСГ и СГС).

Преодолеваются не только речевые, но и неречевые нарушения; развиваются процессы анализа, синтеза, внимания, восприятия, обобщения, противопоставления, которые в совокупности составляют необходимый фундамент для речевого развития.

Коррекционная работа проводится одновременно по нескольким направлениям:

– вызывание у ребенка звукоподражаний;

– формирование представлений о цвете предметов путем зрительного соотнесения;

– формирование представлений о размере предметов путем зрительного соотнесения;

– закрепление слуховых образов звукоподражаний.

Произносительные навыки и сенсорные эталоны формируются и закрепляются в играх.

Параллельно работе с ребенком проводится консультативно-обучающая работа с родителями [5].

Для детей III группы (речь представлена преимущественно существительными и небольшим количеством глаголов) работа ведется по следующим направлениям:

1) развитие слухового восприятия на базе сформированного словаря;

2) активизация словаря глаголов;

3) формирование простой фразы;

4) формирование фразы предмет–действие;
5) развитие импрессивной речи;
6) расширение активного словаря;
7) уточнение звукослогового состава слова;
8) формирование грамматического строя речи.

Для детей с КИ IV группы (пользующихся фразовой речью, которая отличается грубыми нарушениями звукослоговой структуры, просодическими характеристиками) логопедическое воздействие определяется по следующим направлениям:

1) развитие понимания речи;
2) активизация и расширение словаря различных частей речи;
3) отработка звукослоговой структуры слов;
4) развитие грамматического строя речи;
5) работа над просодическим компонентом речи.

Для детей с КИ V группы (потерявшие слух после овладения речью) работа направлена на восстановление и развитие слухового восприятия окружающих звуков и речи с кохлеарным имплантом.

Выводы

Дети после операции кохлеарной имплантации нуждаются в специализированной комплексной абилитации (реабилитации). Формирование речи и других психических функций является важнейшим звеном в структуре социально-адаптационных и реабилитационных интервенций.

В целях оптимизации мероприятий речевой терапии предложена классификация групп детей по принципу состояния речевого статуса на начальном этапе после операции.

Данную классификацию целесообразно использовать речевым терапевтам при организации коррекционного процесса в комплексной реабилитации.

ЛИТЕРАТУРА

1. Ketelaar L., Rieffe C., Wiefferink C. H., Frijns J. H. M. Social competence and empathy in young children with cochlear implants and with normal hearing // Laryngoscope. 2013. Vol. 123. N 2. P. 518–523.
2. Корнев А. Н. Основы логопатологии детского возраста: клинические и психологические аспекты. СПб.: Речь, 2006. 380 с.
3. Жукова Н. С. Мастюкова Е. М., Филичева Т. Б. Логопедия. Преодоление недоразвития речи у дошкольников. Екатеринбург: ЛИТУР, 2003. 320 с.
4. Королева И. В., Пудов В. И., Жукова О. С. Кохлеарная имплантация – новое направление реабилитации глухих детей // Дефектология. 2001. № 1. С. 17–25.
5. Королева И. В., Столярова Э. И. Особенности коммуникативного поведения матерей при общении с детьми с кохлеарными имплантами // Здоровье ребенка в современном городе: материалы 9-й междунар. конф. «Ребенок в современном мире. Дети и город». СПб.: Рос. гос. пед. ун-т им. А. И. Герцена, 2002. С. 193–195.

Жарова Галина Викторовна – логопед отделения патологии голоса и речи Санкт-Петербургского НИИ ЛОР. Россия, 190013, Санкт-Петербург, ул. Бронницкая, д. 9; тел. 8-950-040-44-25

Смирнова Ирина Юрьевна – логопед неврологического отделения консультативно-диагностического центра Санкт-Петербургского государственного педиатрического медицинского университета. Россия, 194100, Санкт-Петербург, ул. А. Матросова, д. 22; тел. 8-911-734-15-90

Царев Глеб Петрович – канд. психол. наук, медицинский психолог неврологического отделения; тел. (812) 337-03-00, e-mail: gl-petro@rambler.ru

REFERENCES

1. Ketelaar L., Rieffe C., Wiefferink C. H., Frijns J. H. M. Social competence and empathy in young children with cochlear implants and with normal hearing. *Laryngoscope*; 2013; 123; 2: 518–523.
2. Kornev A. N. Osnovy logopatologii detskogo vozrasta: klinicheskie i psikhologicheskie aspekty [Fundamentals of logopathology in children: clinical and psychological aspects]. SPb.: Speech; 2006: 380 (In Russian).
3. Zhukova N. S., Mastyukova E. M., Filicheva T. B. Logopediya. Preodolenie nedorazvitiya rechi u doshkol'nikov [Overcoming of speech underdevelopment in preschool children]. Publishing house Litur; 2003: 320 (In Russian).
4. Koroleva I. V., Pudov V. I., Zhukova O. S. Kokhlearnaya implantatsiya – novoe napravlenie reabilitatsii glukhikh detei [Cochlear implantation – a new direction of deaf children rehabilitation]. *Defectology*. 2001; 1: 17–25 (In Russian).
5. Koroleva I. V., Stolyrova Y. I. Osobennosti kommunikativnogo povedeniya materei pri obshchenii s det'mi s kokhlearnymi implantami [Carpenter EI Features of communicative behavior of mothers when dealing with children with cochlear implants. Child Health in the modern city: Proceedings of the 9th Int. Conf. «A child in the modern world. Children and the City»]. Ros. state. ped. Univ them AI Herzen. SPb.; 2002: 193–195 (In Russian).

Galina Viktorovna **Zharova** – speech pathologist of the Department of Voice and Speech Pathology of Saint Petersburg Research Institute of Ear, Throat, Nose and Speech. Russia, 190013, Saint Petersburg, 9, Bronnitskaia Str.; tel.: 8-950-040-44-25

Irina Yur'evna **Smirnova** – speech pathologist of Neurology Department of Diagnostic Center of Saint Petersburg State Pediatric Medical University Russia, 194100, Saint Petersburg, 22 A. Matrosova Str., tel.: 8-911-734-15-90

Gleb Petrovich **Tsarev** – Candidate of Psychological Sciences, medical psychologist of Neurology Department of Saint Petersburg State Pediatric Medical University. Russia, 194100, Saint Petersburg, 22 A. Matrosova Str., tel.: (812) 337-03-00, e-mail: gl-petro@rambler.ru

УДК 616.22-007.271-072.1-089.844-053.2 doi: 10.18692/1810-4800-2016-3-70-75

ЭНДОСКОПИЧЕСКАЯ ЛАРИНГОТРАХЕОПЛАСТИКА С БАЛЛОННОЙ ДИЛАТАЦИЕЙ В ЛЕЧЕНИИ ВРОЖДЕННЫХ И ПРИОБРЕТЕННЫХ ХРОНИЧЕСКИХ СТЕНОЗОВ ГОРТАНИ У ДЕТЕЙ

Захарова М. Л., Павлов П. В.

ГБОУ ВПО «Санкт-Петербургский государственный педиатрический медицинский университет» Минздрава России, 194100, Санкт-Петербург, Россия
(Ректор – проф. В. В. Леванович)

ENDOSCOPIC LARYNGEAL TRACHEOPLASTY WITH BALLOON DILATION IN THE MANAGEMENT OF CONGENITAL AND AQUIRED CHRONIC LARYNGEAL STENOSIS IN CHILDREN

Zakharova M. L, Pavlov P. V.

Federal State Budgetary Institution Higher Vocational Education "Saint Petersburg State Pediatric Medical University" of the Ministry of Health of the Russian Federation, Saint Petersburg, Russia

Цель. Проанализировать опыт применения метода баллонной дилятации в лечении хронических стенозов подголосового отдела гортани у детей.

Результаты. За период февраль 2014 – май 2015 г. методом эндоскопической баллонной ларинготрахеопластики было пролечено 14 больных. Средний возраст на момент проведения операции составил 6 лет 2 месяца. Минимально – 10 месяцев, максимально – 10 лет 5 месяцев. В нашем наблюдении из 14 детей удовлетворительный результат, т. е. клиническое и объективное уменьшение степени стеноза, был отмечен у 14. Все дети выписаны из стационара в удовлетворительном состоянии. Средний срок госпитализации 14±2 дня. Из 5 хронических трахеоканюляров 4 были деканюлированы, что составило 80%.

Выводы. Метод эндоскопической баллонной ларинготрахеопластики может являться методом выбора при стойких сформировавшихся рубцах подголосового отдела гортани. Метод эндоскопической баллонной ларинготрахеопластики должен являться методом выбора при ВПР гортани, таких как мембрана подголосового отдела.

Ключевые слова: эндоскопическая ларинготрахеопластика, баллонная дилятация, хронический стеноз гортани.

Библиография: 19 источников.

Objective: To analyze the experience of balloon dilatation application in the management of infraglottic larynx section stenosises in children.

Results: 14 patients had been treated with endoscopic balloon laryngotracheoplasty at the period of February, 2014 through May, 2015. The average age as of the surgery date was 6 years 2 months. The minimum age was 10 months, the maximum age was 10 years 5 months. In our observation, satisfactory result, i.e. clinical and objective stenosis regression, was observed in 14 out of 14 patients. All the children left the hospital in satisfactory condition. The average hospitalization period was 14±2 days. 4 out of 5 chronic tracheocannulars (80%) were decannulated.

Conclusion: Endoscopic balloon laryngeal tracheoplasty may be used as a firstline treatment of obstinate formed cicatrixes of infraglottic larynx section. The method of endoscopic balloon laryngotracheoplasty must be used as a firstline treatment for the congenital malformation of larynx, like infraglottic larynx section membrane.

Key worlds: endoscopic laryngeal tracheoplasty, balloon dilatation, chronic infraglottic stenosis.

Bibliography: 19 sources.

Дети со стенозом дыхательных путей представляют серьезную клиническую проблему на протяжении всей истории развития отоларингологии и хирургии головы и шеи. В последнее десятилетие в связи с развитием неонаталогии, кардиохирургии растет количество выживших детей с врожденными пороками развития, получивших серьезное хирургическое лечение и длительную вентиляционную поддержку, повлекшую развитие стеноза верхних дыхательных путей. Таким образом, возраст детей, нуждающихся в восстановлении просвета естественных дыхательных путей, значительно снизился.

Именно поэтому каждый новый метод, особенно эндоскопический метод, позволяющий восстановить просвет верхних дыхательных путей, ожидаем специалистами и не может остаться без внимания.

Обзор литературы. Эндоскопические методы для лечения стеноза дыхательных путей применяются с 1870 г. [1]. Применение метода бужирования в терапии тяжелых стенозов подскладкового отдела гортани значительно сократилось после 1970 г., в пользу оперативного лечения с помощью открытой ларинготрахеальной пластики [1–3]. С появлением катетеров для баллонной ангиопластики для применения в кардиологии дилатационные операции стали применять для терапии заболеваний различных органов и систем. Не так давно баллонная дилатация стала применяться для лечения незрелых и невыраженных постинтубационных стенозов дыхательных путей [4–9]. И только в последние 3 года появились статьи об опыте использования баллонной дилатации для хронических и выраженных стенозов у детей.

В 1987 г. S. B. Brown и его коллеги [4] применяли баллонную дилатацию как выжидательную меру для хронических трахеобронхиальных стенозов III–IV степени; эта процедура позволяла в некоторых случаях избежать дальнейшего оперативного вмешательства. F. Durden и S. E. Sobol [6] описали применение баллонной дилатации как процедуру изолированной терапии приобретенного подсвязочного стеноза II–III у 10 младенцев, у 7 из которых продемонстрировано стойкое разрешение стеноза, сравнимое с успешной одноэтапной открытой ларинготрахеопластикой.

В ретроспективном обзоре 270 пациентов со стенозом гортани I–III степени у 102 детей выполнялась открытая ларинготрахеальная пластика, а 29 детям проводили эндоскопическое лечение стеноза гортани с положительным исходом в первом и во втором случаях. S. Bakthavachalam и J. E. McClay [7] достигли сопоставимых результатов в сравнении эндоскопического метода лечения и открытой ларинготрахеальной пластики для стеноза III степени (76 против 73%). Первая группа подверглась в среднем 3,5 процедуры баллонной дилатации. Примечательно, что пациентам, у которых эндоскопическое лечение было неудовлетворительным, выполнялась открытая ларингопластика, а пациентам, которым изначально выполнялась открытая ларингопластика, получали постоперационное лечение в виде эндоскопического расширения рестеноза методом баллонной дилатации. S. Bakthavachalam и J. E. McClay [7] не указывали, какие пациенты в этих группах имели стойкие подсвязочные стенозы, за исключением указания, что 2 пациента в группе, получившей эндоскопическое лечение, имели врожденный подсвязочный стеноз.

Для исследования механизма действия процессов рестенозирования и возможных осложнений при использовании баллонной дилатации гортани предпринимались экспериментальные исследования на животных [10].

Нам кажется, этот опыт ценен для понимания выбора размера баллона, так как при диаметре баллона, превышающем просвет гортани кроликов на 1 мм, и нагнетании рабочего давления 16 атм, во всех случаях происходил разрыв перстневидного хряща в области дуги. Размер гортани кролика сопоставим с размером гортани младенца 3–9 месяцев.

В зарубежных источниках баллонная дилатация была описана как процедура для лечения незрелых и невыраженных постинтубационных стенозов дыхательных путей, и только в последние годы появились статьи об опыте использования баллонной дилатации при хронических стенозах у детей и врожденных пороках развития гортани.

Пациенты и методы исследования. В клинике оториноларингологии Санкт-Петербургского государственного педиатрического медицинского университета ежегодно проходят лечение около 200 детей с различными вариантами патологии гортани. Из них около 75% дети с ВПР гортани и хроническими рубцовыми стенозами гортани (ХРСГ).

Все дети с патологией гортани проходили стандартную методику обследования, включающую сбор жалоб, анамнеза, оценку клинической картины, показатели клинических исследований (клинический анализ крови, КОС крови, биохимический анализ крови, вирусологические исследования, ДК, ВСК, общий анализ мочи, ЭКГ), рентгенографию шеи в боковой проекции и, по возможности, КТ органов шеи с 3D-реконструкцией.

Всем пациентам выполняли фиброларингоскопию без общей анестезии, однако окончательным стандартом диагностики была прямая подвесная микровидеоларингоскопия, которая в большинстве случаев сочеталась с оперативным лечением.

Степень стеноза классифицировалась по балльной шкале Коттон–Майера [11].

Критериями отбора кандидатов для проведения эндоскопической баллонной ларинготрахеопластики стали наличие подголосового стеноза 1–3-й степеней и протяженность стеноза не более 1 см.

За период февраль 2014 – май 2015 г. методом эндоскопической баллонной ларинготрахеопластики было пролечено 14 больных. Из них 10 мальчиков и 4 девочки.

Средний возраст на момент проведения операции составил 6 лет 2 месяца. Минимально – 10 месяцев, максимально – 10 лет 5 месяцев (табл.)

Этиопатогенезом хронического подголосового стеноза у детей являлись:

• врожденный порок развития гортани, а именно мембрана подголосового отдела – 3 человека (рис. 1);

Таблица

Характеристика пациентов – кандидатов на проведение эндоскопической ларинготрахеопластики с баллонной дилатацией

Пациент	Пол	Возраст на момент операции	Диагноз	Наличие трахеостомы	Интубация в анамнезе
1	м	10 мес.	ВПР гортани	0	0
2	м	1 год 10 мес.	Хронический рубцовый стеноз гортани	0	1
3	ж	3 года 6 мес.		1	0
4	м	6 лет		0	1
5	м	10 лет 5 мес.		0	1
6	м	4 года 3 мес.		0	1
7	м	3 года 10 мес.		1	1
8	ж	1 год 6 мес.	ВПР гортани	0	1
9	м	1 год 4 мес.	Хронический рубцовый стеноз гортани	1	1
10	ж	9 лет 5 мес.		1	1
11	м	6 лет		0	1
12	м	3 года		1	1
13	ж	5 лет		0	1
14	м	8 лет	ВПР гортани	0	0

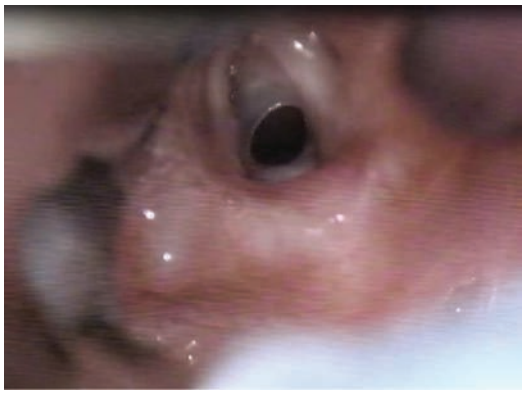

Рис. 1. Больной М., 10 месяцев, ВПР гортани. Мембрана подголосового отдела.

Рис. 2. Больной М., 6 лет. ХРСГ, СОП: трахеостома.

• хронический рубцовый стеноз подголосового отдела гортани – 11 человек.

Причиной развития хронического рубцового стеноза были:

– продленная интубация по причинам, не связанным с патологией ВДП, – 9 человек;

– наличие рубцов в области лазерной деструкции врожденной гемангиомы подголосового отдела гортани – 2 человека.

По локализации:

– подголосовой циркулярный стеноз имел место у 9 больных (рис. 2);

– передний стеноз у 1 ребенка;

– задний подголосовой рубцовый стеноз у 1 мальчика.

Среди детей с ВПР гортани трахеоканюляров не было. Среди детей с рубцовым стенозом трахеостома имела место у 5 пациентов, что составило 35,7% из общего числа кандидатов на проведение эндоскопической ларинготрахеопластики с баллонной дилатацией.

Необходимое оборудование включало надлежащего размера ларингоскоп, жесткий 0-градусный эндоскоп. Использовали операционный оториноларингологический микроскоп OPTON с фокусным расстоянием 400 мм, при четырех – восьмикратном увеличении. Периферический ангиографический баллонный катетер OPTA® Pro диаметром 4,0; 5,0; 6,0; 7,0; 8,0; 9,0; 10,0 мм, длиной 2 см, устройство для нагнетания и измерения давления Acclarent Inflation Device.

Пациентам применяли назофарингеальный наркоз со спонтанным дыханием с дополнительным оксигенированием через интубационную трубку (при отсутствии трахеостомы) или при ее наличии на эндотрахеальном наркозе через трахеостому соответственно с дополнительной местной анестезией лидокаином.

Далее выполняли прямую подвесную эндомикровидеоларингоскопию с постановкой лариногоскопа под надгортанник. Осмотр и пальпацию

Преднизолон в дозе до 10 мг на 1 кг в сутки, в/в, до 3 дней,
АБ цефалоспоринового ряда в/в, в/м, в возрастной дозировке 7–10 дней
Щелочные ингаляции 3 раза в день
Ингаляции с пульмикортом 250 мг 2 раза в день
Ингибиторы протонной помпы (квамател)
Контроль КОС крови, клинической картины
Контрольная фиброларингоскопия на 7–10-е сутки
Контрольный рентген шеи в боковой проекции на 10-е сутки
Контроль ФВД у детей старше 6 лет на 10-е сутки

Рис. 3. Схема ведения больных в послеоперационном периоде.

структур гортани, рубца осуществляли микроинструментом. Затем проводили ларинготрахеоскопию жестким эндоскопом для осмотра дистальных отделов трахеи до бифуркации, если это позволял диаметр участка стеноза.

После этого выполняли радиальное рассечение рубца либо делали небольшие насечки при помощи лазера или микроинструмента. Насечки выполнялись от центра к периферии. Если у первых пациентов мы старались выполнить рассечение практически до стенки, то впоследствии стали больше доверять баллону и делали лишь небольшие направляющие насечки в случае мягких рубцов и мембран.

Следующим этапом вводили баллон в подготовленный просвет (диаметр баллона от 5 до 10 мм) соответственно возрасту, массе и росту пациента, производили нагнетание давления до 10 атм, максимальная экспозиция 60 с (под контролем сутурации кислорода капиллярной крови). Количество дилатаций – 1–3.

В послеоперационном периоде детей до года переводили в отделение реанимации на 1 сутки. Старшие дети наблюдались в условиях ЛОР-отделения. Примерная схема ведения пациентов в послеоперационном периоде представлена на рис. 3.

Оценка результатов проведенного лечения. Осложнения в ходе операции мы наблюдали только в 1 случае – это был разрыв баллона. Осложнений в раннем послеоперационном периоде не было. При отсроченном наблюдении, срок которого составил от 2 до 12 месяцев, случаев рестенозирования не было.

На 10-е сутки после операции проводили предварительную оценку результата по совокупности клинической картины и данных обследования с принятием решения о дальнейшей тактике ведения.

В нашем наблюдении из 14 детей удовлетворительный результат, т. е. клиническое и объективное уменьшение степени стеноза, был отмечен у 14 человек. Все дети выписаны из стационара в удовлетворительном состоянии. Средний срок госпитализации – 14±2 дня.

Отсроченные результаты. Срок наблюдения составил в среднем 8 месяцев, минимально – 2 месяца, максимально – 12 месяцев. Из 5 хронических трахеоканюляров 4 были деканюлированы, что составило 80%. Деканюляция проводилась не ранее чем через 1–2 месяцев, так как мы опасались развития отсроченного рестенозирования.

Обсуждение. По сравнению с открытой ларинготрахеопластикой, эндоскопическое лечение хронических подголосовых стенозов гортани уменьшает время операции, послеоперационный период, длительность пребывания в палате интенсивной терапии и в стационаре. Однако при выраженных рубцовых стенозах может потребоваться несколько процедур.

Согласно закону Пуазейля даже небольшое увеличение просвета дыхательных путей уменьшает сопротивление дыхательных путей в четыре (ламинарного потока воздуха) или пять (турбулентного потока воздуха) раз. [4]. Так как при баллонной дилатации применяется вся сила растяжения в радиальном направлении, продольное растяжение и риск травм значительно снижаются по сравнению с растяжением с помощью ригидных инструментов и повторяющегося бужирования [5, 8, 12]. Узкий диаметр баллона в сжатом состоянии позволяет легко провести катетер с баллоном даже через небольшой просвет при выраженном и распространенном стенозе. Риск рестеноза может быть минимизирован путем радиального рассечения стеноза (скальпелем или лазером) до дилатациии и специальным ведением больных в послеоперационном периоде [12–14]. При выраженных стенозах мы отдавали предпочтение лазеру [15–17]. У детей со стенозом 2–3-й степени без трахеостомы ее наложения удавалось избежать. У детей – хронических трахеоканюляров – перед деканюляцией необходима комплексная оценка состояния дыхательных путей [18, 19].

На наш взгляд, баллонная дилатация показала себя как перспективный эндоскопический метод. Нам кажется, что мы будем расширять показания к данному методу как в возрастном аспекте, так и в аспекте протяженности и выраженности рубцовых изменений.

Однако следует помнить о ряде тяжелых осложнений баллонной дилатации, которых удалось

избежать нам, но которые описаны в литературе: это острый отек гортани и разрыв перстневидного хряща. Поэтому врач должен серьезно относиться к отбору пациентов, выбору баллона и должен быть готов выполнить экстренную трахеостомию, если того потребует ситуация [19].

Выводы

Метод эндоскопической баллонной ларинготрахеопластики является методом выбора не только при ранних постинтубационных стенозах гортани у детей, но также и при стойких сформировавшихся рубцах подголосового отдела гортани.

Метод эндоскопической баллонной ларинготрахеопластики должен являться методом выбора при врожденных пороках развития гортани, таких как мембрана подголосового отдела.

Выполнение данной операции возможно у детей первого года жизни при правильном подборе баллона и послеоперационном ведении.

ЛИТЕРАТУРА

1. Holinger P. H., Kutnick S. L., Schild J. A., Holinger L. D. Subglottic stenosis in infants and children // Ann. Otol. Rhinol. Laryngol. 1976. Vol. 85. P. 591–959.
2. Cotton R. T. Pediatric laryngeal stenosis // Jurn. Ped Surg. 1984. N 19. P. 699–704.
3. Fearon B., Ellis D. The management of long term airway problems in infants and children // Ann Otol. 1971. Vol. 80. P. 669–677.
4. Brown S. B., Hedlund G. L., Glasier C. M., Williams K. D., Greenwood L. H., Gilliland J. D. Tracheobronchial stenosis in infants: successful balloon dilation therapy // Radiology. 1987. Vol. 164. P. 475–478.
5. Axon P. R., Hartley C., Rothera M. P. Endoscopic balloon dilation of subglottic stenosis // Jurn. Laryngol. Otol. 1995. Vol. 109. P. 876–879.
6. Durden F., Sobol S. E. Balloon laryngoplasty as a primary treatment for subglottic stenosis // Arch. Otolaryngol. Head Neck Surg. 2007. Vol. 133. P. 772–775.
7. Bakthavachalam S., McClay J. E. Endoscopic management of subglottic stenosis // Otolaryngol. Head Neck Surg. 2008. Vol. 139. P. 551–559.
8. Hebra A., Powell D. D., Smith C. D., Othersen H. B. Jr. Balloon tracheoplasty in children: results of a 15-year experience // Jurn. Ped. Surg. 1991. N 26. P. 957–961.
9. Maksoud-Filho J. G., Gonçalvez M. E. P., Cardoso S. R., Tannuri U. Early diagnostic and endoscopic dilatation for the treatment of acquired upper airway stenosis after intubation in children // Jurn. Ped. Surg. 2008. Vol. 43. P. 1254–1258.
10. Annette H., Modi V. K., Raithatha R., April M. M., Ward R. F. A Pilot Study of Balloon Dilation in an Animal Model Resulting in Cricoid Cartilage Fracture: Implications for the Stenotic Pediatric Airway // Laryngoscope. 2010. Vol. 120. P. 2094–2097.
11. Myer 3rd CM, O'Connor DM, Cotton RT. Proposed grading system for subglottic stenosis based on endotracheal tube sizes // Ann Otol. Rhinol. Laryngol. 1994. Vol. 103. P. 319–323.
12. Bent J. P., Shah M. B., Nord R., Parikh S. R. Balloon dilation for recurrent stenosis after pediatric laryngotracheoplasty // Ann Otol Rhinol Laryngol. 2010. Vol. 119(9). P. 619–627.
13. Edmonson N. E., Bent J. Serial intralesional steroid injection combined with balloon dilation as an alternative to open repair of subglottic stenosis // Int Jurn. Pediatr. Otorhinolaryngol. 2010. Vol. 74. P. 1078–1081.
14. Simpson C. B., James J. C. The efficacy of mitomycin-C in the treatment of laryngotracheal stenosis // Laryngoscope. 2006. Vol. 116. P. 1923–1925.
15. Павлов П. В. Оптимизация хирургической тактики при хронических стенозах гортани у детей: автореф. дисс. ... д-ра мед. наук. СПб., 2010.
16. Солдатский Ю. Л. Хронические стенозы гортанной части глотки, гортани и шейного отдела трахеи у детей (этиология, клиника и методы устранения): автореф. дисс. ... д-ра мед. наук. СПб., 2002.
17. Shapshay S. M., Beamis Jr. J. F., Hybels R. L., Bohigian R. K. Endoscopic treatment of subglottic and tracheal stenosis by radial laser incision and dilation // Ann Otol. Rhinol. Laryngol. 1987. Vol. 96. P. 661–664.
18. Захарова М. Л., Павлов П. В., Саулина А. В. Трахеостомия у детей: 17-летний опыт Санкт-Петербургского государственного педиатрического медицинского университета // Рос. оториноларингология. 2015. № 4. С. 54–60.
19. Захарова М. Л. Трахеостомия и проблемы деканюляции у детей в возрастном аспекте: автореф. дис. ... канд. мед. наук. СПб., 2005.

Захарова Мария Леонидовна – канд. мед. наук, оториноларинголог клиники оториноларингологии Санкт-Петербургского государственного педиатрического медицинского университета. Россия, 194100, Санкт-Петербург, ул. Литовская, д. 2; тел:+7-921-904-91-71, e-mail: dr.essina@mail.ru

Павлов Павел Владимирович – докт. мед. наук, зав. каф. оториноларингологии Санкт-Петербургского государственного педиатрического медицинского университета. Россия, 194100, Санкт-Петербург, ул. Литовская, д. 2; тел: 8(812) 905-62-78, e-mail: pvpavlov@mail.ru

REFERENCES

1. Holinger P. H., Kutnick S. L., Schild J. A., Holinger L. D. Subglottic stenosis in infants and children. *Ann Otol Rhinol Laryngol*.; 1976; 85: 591–959.
2. Cotton R. T. Pediatric laryngeal stenosis. *Jurn. Ped Surg.*; 1984; 19: 699–704.
3. Fearon B., Ellis D. The management of long term airway problems in infants and children. *Ann Otol*.; 1971; 80: 669–677.
4. Brown S. B., Hedlund G. L., Glasier C. M., Williams K. D., Greenwood L. H., Gilliland J. D. Tracheobronchial stenosis in infants: successful balloon dilation therapy. *Radiology*; 1987; 164: 475–478.
5. Axon P. R., Hartley C., Rothera M. P. Endoscopic balloon dilation of subglottic stenosis. *Jurn. Laryngol Otol*.; 1995; 109: 876–879.
6. Durden F., Sobol S. E. Balloon laryngoplasty as a primary treatment for subglottic stenosis. *Arch Otolaryngol Head Neck Surg*.; 2007; 133: 772–775.
7. Bakthavachalam S., McClay J. E. Endoscopic management of subglottic stenosis. *Otolaryngol Head Neck Surg*.; 2008; 139: 551–559.
8. Hebra A., Powell D. D., Smith C. D., Othersen H. B. Jr. Balloon tracheoplasty in children: results of a 15-year experience. *Jurn. Ped Surg*.; 1991; 26: 957–961.
9. Maksoud-Filho J. G., Gonçalvez M. E. P., Cardoso S. R., Tannuri U. Early diagnostic and endoscopic dilatation for the treatment of acquired upper airway stenosis after intubation in children. *Jurn. Ped. Surg*.; 2008; 43: 1254–1258.
10. Annette H., Modi V. K., Raithatha R., April M. M., Ward R. F. A Pilot Study of Balloon Dilation in an Animal Model Resulting in Cricoid Cartilage Fracture: Implications for the Stenotic Pediatric Airway. *Laryngoscope*; 2010; 120: 2094–2097.
11. Myer 3rd C. M., O'Connor D. M., Cotton R. T. Proposed grading system for subglottic stenosis based on endotracheal tube sizes. *Ann Otol. Rhinol Laryngol*.; 1994; 103; 319–323.
12. Bent J. P., Shah M. B., Nord R., Parikh S. R. Balloon dilation for recurrent stenosis after pediatric laryngotracheoplasty. *Ann Otol Rhinol Laryngol*. 2010; 119(9): 619–627.
13. Edmonson N. E., Bent J. Serial intralesional steroid injection combined with balloon dilation as an alternative to open repair of subglottic stenosis. *Int Jurn. Pediatr Otorhinolaryngol*.; 2010; 74: 1078–1081.
14. Simpson C. B., James J. C. The efficacy of mitomycin-C in the treatment of laryngotracheal stenosis. *Laryngoscope*; 2006; 116: 1923–1925.
15. Pavlov P. V. Optimizatsiya khirurgicheskoi taktiki pri khronicheskikh stenozakh gortani u detei: avtoref. diss. ... d-ra med. nauk [Optimization of surgical approach in chronic larynx stenosises in children: extended abstracts of MD dissertation]. SPb., 2010 (In Russian).
16. Soldatskii Yu. L. Khronicheskie stenozy gortannoi chasti glotki, gortani i sheinogo otdela trakhei u detei (etiologiya, klinika i metody ustraneniya): avtoref. diss. ... d-ra med. nauk [Chronic stenosises of laryngopharynx, larynx and cervical trachea section in children (etiology, clinical patterns and elimination methods): extended abstracts of MD dissertation]. SPb., 2002 (In Russian)
17. Shapshay S. M., Beamis Jr. J. F., Hybels R. L., Bohigian R. K. Endoscopic treatment of subglottic and tracheal stenosis by radial laser incision and dilation. *Ann Otol Rhinol Laryngol.*; 1987; 96: 661–664.
18. Zakharova M. L., Pavlov P. V., Saulina A. V. Trakheostomiya u detei: 17-letnii opyt Sankt-Peterburgskogo gosudarstvennogo pediatricheskogo meditsinskogo universiteta [Tracheostomy in children: 17-years-long experience of Saint Petersburg State Pediatric Medical University]. *Rossiiskaya otorinolaringologiya*. 2015; 4: 54–60 (In Russian).
19. Zakharova M. L. Trakheostomiya i problemy dekanyulyatsii u detei v vozrastnom aspekte: avtoref. dis. ... kand. med. nauk [Tracheostomy and decanulation problems in children in age aspect: extended abstracts of MD Candidate dissertation]. SPb., 2005 (In Russian).

Mariya Leonidovna **Zakharova** – MD Candidate, otorhinolaryngologist of the Clinic of Otorhinolaryngology of Saint Petersburg State Pediatric Medical University. Russia, 194100, Saint Petersburg, 2, Litovskaya Str., tel.: +7-921-904-91-71, e-mail: dr.essina@mail.ru

Pavel Vladimirovich **Pavlov** – MD, Head of the Chair of Otorhinolaryngology of Saint Petersburg State Pediatric Medical University. Russia, 194100, Saint Petersburg, 2, Litovskaya Str., tel.: 8(812) 905-62-78, e-mail: pvpavlov@mail.ru

УДК 616.316-006-036.8 doi: 10.18692/1810-4800-2016-3-76-80

ВЫЖИВАЕМОСТЬ БОЛЬНЫХ ЗЛОКАЧЕСТВЕННЫМИ НОВООБРАЗОВАНИЯМИ СЛЮННЫХ ЖЕЛЕЗ

Мерабишвили В. М.[1], Чепик О. Ф.[1], Мерабишвили Э. Н.[2]

[1] ФГБУ «НИИ онкологии им. Н. Н. Петрова» Минздрава России, 197758, Санкт-Петербург, Россия (Директор – проф. А. М. Беляев)

[2] ГБОУ ВПО «Северо-Западный ГМУ им. И. И. Мечникова» Минздрава России, 195067, Санкт-Петербург, Россия (Ректор – проф. О. Г. Хурцилава)

SURVIVABILITY OF PATIENTS WITH MALIGNANT NEOPLASMS OF SALIVARY GLANDS

Merabishvili V. M.[1], Chepik O. F.[1], Merabishvili E. N.[2]

[1] Federal State Budgetary Institution N.N.Petrov Research Institute of Oncology of the Ministry of Healthcare of Russia, Saint Petersburg, Russia

[2] Federal State Budgetary Institution Higher Vocational Education "North-Western State Medical University named after I. I. Mechnikov" of Ministry of Health of the Russian Federation, Saint Petersburg, Russia

Злокачественные новообразования (ЗНО) больших слюнных желез – относительное редкое новообразование. В 2014 году в целом по России учтено 1236 случаев таких заболеваний. По последним данным Международного агентства по исследованию рака (том X), наиболее типичный стандартизованный показатель заболеваемости в различных странах колеблется в пределах 0,6–0,9 на 100 000 мужчин и 0,4–0,6 на 100 000 женщин.

Цели и задачи. Целью настоящего исследования является исчислить комплекс аналитических показателей, включая расчет показателей наблюдаемой и относительной выживаемости для оценки эффективности проводимых противораковых мероприятий относительно больных с диагнозом ЗНО больших слюнных желез.

Материалы и методы. Для проведения исследования из базы данных ракового регистра отобрано 896 больных ЗНО больших слюнных желез за период с 1994 по 2013 г., расчет проведен на основе требований программы Eurocare.

Результаты. Установлено, что наиболее часто стандартизованный показатель заболеваемости ЗНО больших слюнных желез в различных странах мирового сообщества составляет для мужского населения 0,6–0,9 на 100000 населения и 0,4–0,6 для женского. В России этот показатель соответственно равен (2014 год) 0,7 и 0,4 $^{0}/_{0000}$, в Санкт-Петербурге (2014 год) – 0,6 и 0,5 $^{0}/_{0000}$. Относительная 5-летняя выживаемость составила для мужчин 61,9%, для женщин – 69,9%, что немного меньше среднеевропейского уровня (Eurocare).

Заключение. Проведенное исследование позволило впервые в России исчислить ряд аналитических показателей, характеризующих эффективность противораковых мероприятий относительно больных ЗНО больших слюнных желез в Санкт-Петербурге, включая расчеты показателей 5-летней наблюдаемой и относительной выживаемости больных.

Ключевые слова: злокачественные новообразования, слюнные железы, заболеваемость, аналитические показатели, гистологическая характеристика, выживаемость больных.

Библиография: 14 источников.

Malignant tumors of large salivary glands are relatively rare neoplasms. In 2014 total of 1236 cases of this diseases were registered in Russia. According to the latest data of the International Agency for Research on Cancer (Volume X), the most common standardized incidence rate in various countries ranges from 0.6–0.9 per 100,000 men and 0.4–0.6 per 100,000 women.

Objectives of study: The objective of this study is to calculate of a set of analytical indices including calculation of observed and relative survival rates to evaluate the efficacy of anti-cancer activities in relation to patients diagnosed of malignant tumors of large salivary glands.

Materials and methods of study: To conduct the study, 896 patients with large salivary glands malignant tumors were selected from a database of the Cancer Registry for the period of 1994 through 2013. The estimation was performed in accordance with the requirements of the program Eurocare.

Results of study: It was found that the most frequent value of the standardized incidence rates of malignant tumors of large salivary glands in different countries of the world community was 0.6–0.9 per 100,000 for male population and 0.4–0.6 for female population. In Russia these values were equal to 0.7 and 0.40/0000 (2014),

and in St. Petersburg – 0.6 and 0.5 0/0000 (2014). A relative 5year survival rate was 61.9% for men and 69.9% for women, which was slightly lower than the European average (Eurocare).

Conclusion: This study made it possible to estimate for the first time a series of analytical indices charactering the efficacy of anti-cancer activities in relation to patients diagnosed of malignant tumors of large salivary glands in St. Petersburg including estimations of a 5year observed and relative survival of patients.

Key words: malignant tumors; salivary glands; incidence; analytical indices; histological characteristics; survival of patients.

Bibliography: 14 sources.

Злокачественные новообразования (ЗНО) больших слюнных желез относятся к редко встречающимся новообразованиям. Этой проблеме посвящено большое число работ, в основном клинического профиля. Огромный вклад в развитие проблем опухолей головы и шеи внес профессор А. И. Пачес – один из пионеров в организации и развитии этого направления. Его клиническое руководство «Опухоли головы и шеи», переизданное с дополнениями пять раз, является настольной книгой для специалистов [1, 2]. В соответствии с международной классификацией болезней десятого пересмотра (МКБ-10) эти новообразования формируют рубрики С07 и С08. В международных изданиях и статистических справочниках России эти две рубрики рассматриваются вместе (С07, 08). В настоящей работе мы впервые в России представляем данные о заболеваемости ЗНО слюнных желез не только отдельно по каждой рубрике, но и по подрубрикам С08. Учитывая, что в государственной отчетности ф. № 35 не предусмотрено рассмотрение отдельно сведений по рубрикам С07, 08, все аналитические показатели исчислены нами на материалах базы данных популяционного ракового регистра Санкт-Петербурга [3].

В настоящее время в мире существует 423 популяционных раковых регистра, работающих по международным стандартам, в том числе первый и единственный в России – Популяционный раковый регистр Санкт-Петербурга [4].

Ежегодно в России регистрируется 1100–1200 новых случаев ЗНО больших слюнных желез (С07, 08) [5].

Расчеты показывают, что за период с 2000 по 2014 г. в среднем по России не произошло каких бы то ни было существенных изменений в динамике заболеваемости ЗНО слюнных желез и у мужчин, и у женщин.

В Санкт-Петербурге–Ленинграде анализ динамических рядов стандартизованных показателей заболеваемости ЗНО слюнных желез можно проводить с 1980 года на основе ранее опубликованных нами данных [6], только что изданной монографии по БД ПРР [3], а также монографий МАИР «Рак на пяти континентах» с 1983 года [2]. Ежегодно в Санкт-Петербурге регистрируется 30–50 новых случаев ЗНО больших слюнных желез. С 2000 по 2014 год стандартизованный показатель заболеваемости немного снизился. Уровень заболеваемости мужского населения не имеет существенных отличий от аналогичных показателей среди женского населения. Более детальную характеристику можно получить из нашей монографии «Злокачественные новообразования в Санкт-Петербурге» [3], подготовленную не на материалах государственной отчетности, а на основе базы данных Популяционного ракового регистра. Там же представлена динамика возрастно-половых показателей [3]. До 35-летнего возраста практически не регистрируются случаи заболевания ЗНО больших слюнных желез среди мужского населения и до 30 лет – среди женского.

Выживаемость больных злокачественными новообразованиями слюнных желез. Основным критерием оценки эффективности ЗНО является расчет показателей наблюдаемой и относительной выживаемости [7–10].

В табл. 1 представлена 5-летняя относительная выживаемость больных ЗНО слюнных желез по европейским странам (программа Eurocare) [11, 12]. При среднеевропейском показателе относительной 5-летней выживаемости мужчин

Таблица 1

Уровень показателей 5-летней относительной выживаемости больных злокачественными новообразованиями слюнной железы в Европейских странах (программа Eurocare) [13]

Страна	Мужчины	Женщины
Австрия	79,6	81,2
Чехия	71,4	76,4
Дания	70,3	59,5
Англия	52,7	64,3
Эстония	38,0	49,4
Финляндия	62,3	70,8
Франция	48,0	70,7
Германия	43,6	–
Италия	50,5	69,5
Нидерланды	57,0	71,0
Норвегия	60,8	77,3
Польша	41,1	69,7
Шотландия	42,5	69,1
Словакия	–	51,0
Словения	–	54,2
Испания	58,8	87,7
Швеция	70,4	64,5
Уэльс	43,4	72,1
Всего в Европе	51,0	68,7

Таблица 2

Динамика 5-летней выживаемости больных злокачественными новообразованиями слюнных желез в Санкт-Петербурге [4, 12, 13]

Период наблюдения	Наблюдаемая выживаемость		Относительная выживаемость	
	Мужчины	Женщины	Мужчины	Женщины
1994–1997 Санкт-Петербург	37,2	61,9	45,1	73,1
Европа Eurocare-3 (1990–1994)	44	56	54	68
1998–2001 Санкт-Петербург	33,3	61,8	41,7	71,5
Европа Eurocare-4 (1995–1999)	46	63,6	56,2	74,8
2002–2005	49,0	60,5	61,9	69,9

51,0% мы видим существенные различия по странам: от 38,0% в Эстонии, 41,1% в Польше до 79,6% в Австрии. Более 70,0% относительная 5-летняя выживаемость мужчин установлена в Чехии, Дании и Швеции. Этот показатель для женщин существенно выше. В среднем по Европе он равен 68,7% с максимальными значениями (более 80%) в Швеции и Австрии и с минимальными (около 50%) – в Словении, Словакии и Эстонии [11].

В табл. 2 представлена динамика 5-летней наблюдаемой и относительной выживаемости больных ЗНО слюнных желез в Санкт-Петербурге за три периода наблюдения. По двум периодам представлено сравнение со среднеевропейским показателем. Выявлено существенное улучшение динамики относительной 5-летней выживаемости больных ЗНО мужчин. Отмечено увеличение этого показателя в среднем по Европе среди женского населения.

На протяжении всего периода наблюдения с 1994 по 2012 год уровень морфологической верификации ЗНО слюнных желез при рассмотрении отдельно рубрик C07 и C08, с учетом пола, свидетельствует, что он колебался в пределах 90–95–100%. В табл. 3 представлена гистологическая структура и однолетняя выживаемость ЗНО больших слюнных желез за два периода наблюдения.

Сравнивая два периода наблюдения распределения гистологической структуры ЗНО слюнных желез (1994–2001 и 2002–2012 годы), мы отметили существенное снижение удельного веса рубрики M8000/3 – новообразование злокачественное с 12,0 до 3,7%; данная рубрика фактически не представляет гистологический тип опухоли. Практически в два раза возрос удельный вес мукоэпидермоидного рака – M8430/3 – с 3,2 до 5,8%. А. И. Пачес и Т. Д. Таболиновская в главе клинического руководства «Опухоли слюнных желез» [12] отмечают, что в практике работы онкологического центра удельный вес мукоэпидермоидного рака среди всех опухолей слюнных желез составлял 21,6%. Это клинический материал крупного онкологического центра. Нами

Таблица 3

Динамика морфологической структуры злокачественных новообразований слюнных желез в Санкт-Петербурге. База данных Популяционного ракового регистра

Морфологический тип	1994–2001			2002–2012		
	абс.	%	Однолетняя выживаемость	абс.	%	Однолетняя выживаемость
M8000/3 – новообразование злокачественное	30	12,0	60,0	14	3,7	57,1
M8070/3 – плоскоклеточный рак БДУ	25	10,0	32,0	50	13,2	68,0
M8140/3 – аденокарцинома БДУ	72	28,7	70,8	136	35,8	70,6
M8200/3 – аденокистозный рак	76	30,1	97,4	114	29,9	93,0
M8020/3 – недифференцированный рак БДУ	15	6,0	60,0	13	3,4	76,9
M8071/3 – плоскоклеточный рак, ороговевающий БДУ	9	3,6	55,6	9	2,4	33,3
M8072/3 – плоскоклеточный рак крупноклеточный неороговевающий	8	3,2	62,5	8	2,1	25,0
M8430/3 – мукоэпидермоидный рак	8	3,2	100,0	22	5,8	86,4
M8021/3 – анапластический рак БДУ	5	2,0	60,0	10	2,6	50,0
M8560/3 – железисто-плоскоклеточный рак	3	1,2	66,7	4	1,1	100,0
Итого	251	100,0	73,1	380	100,0	75,5

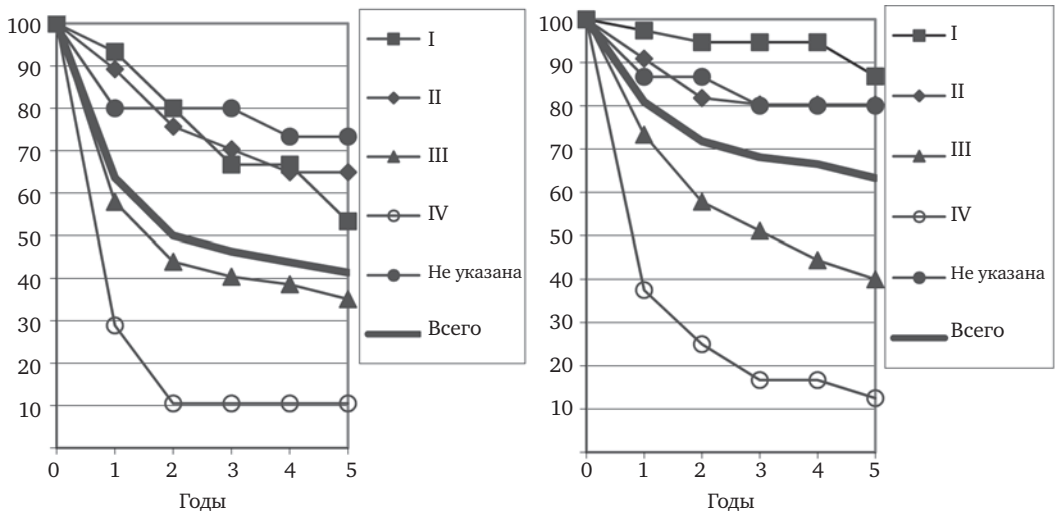

Рис. Пятилетняя наблюдаемая выживаемость больных ЗНО большой слюнной железы в Санкт-Петербурге с учетом стадии заболевания (2001–2008) БД ПРР.

установлено, что на популяционном уровне данное медленно развивающееся новообразование, имеющее высокий уровень относительной выживаемости, встречается значительно реже (табл. 3).

Анализ динамики структуры ЗНО больших слюнных желез за три периода наблюдения в Санкт-Петербурге показал, что резко снизился удельный вес больных, которым не была поставлена стадия заболевания, таких больных стало меньше в два раза (с 20,2 до 11,8%). Неизменным остался удельный вес больных с IV стадией заболевания (около 15%). Реальный удельный вес ранних стадий заболевания при расчете показателей 5-летней выживаемости оказался значительно ниже (рис.) [9, 10, 13].

Таким образом, ЗНО больших слюнных желез относится к относительно редко встречающимся новообразованиям.

Не выявлено резких различий в уровнях стандартизованных показателей заболеваемости.

Отмечается достаточно высокий уровень морфологической верификации опухолей. Анализ динамики распределения больных по гистологическим типам опухолей выявил положительную динамику – существенное снижение удельного веса больных с неустановленным характером гистологического типа злокачественного новообразования.

Уровень 5-летней относительной выживаемости больных ЗНО слюнных желез за три периода наблюдения существенно увеличился и не имеет резких отличий от среднеевропейского.

ЛИТЕРАТУРА

1. Пачес А. И. Опухоли головы и шеи. М.: Медицина, 1983. 415 с.
2. Пачес А. И. Опухоли головы и шеи. М.: Медицина, 1971. 388 с.
3. Пачес А. И. Опухоли головы и шеи: клин. руководство. М.: Медицина, 1971. 478 с.
4. Мерабишвили В. М. Злокачественные новообразования в Санкт-Петербурге (анализ базы данных ракового регистра по международным стандартам: заболеваемость, смертность, выживаемость) / Под ред. А. М. Беляева. СПб.: Ладога, 2015. 296 с.
5. Состояние онкологической помощи населению России в 2014 году / Под ред. А. Д. Каприна, В. В. Старинского, Г. В. Петровой. М.: МНИОИ им. П. А. Герцена – филиал ФГБУ «ФМИЦ им. П. А. Герцена» Минздрава России, 2015. 235 с.
6. Cancer incidence in five continents. Vol. X. IARC. Sci. Publ. N 164. Lyon, 2014.
7. Злокачественные новообразования в России в 2013 году (заболеваемость и смертность) / Ред. А. Д. Каприн, В. В. Старинский, Г. В. Петрова. М.: МНИОИ им. П. А. Герцена – филиал ФГБУ «ФМИЦ им. П. А. Герцена» Минздрава России, 2015. 250 с.
8. Злокачественные новообразования в Ленинграде / Под ред. Р. И. Вагнера, В. М. Мерабишвили. Л.: Ленуприздат, 1991. 158 с.
9. Cancer incidence in five continents. Vol. I-X. Available at: http://www.ci5.iarc.fr/C151-IX/C15i-ix.htm accessed 13 December 2015).
10. Мерабишвили В. М. Онкологическая служба Санкт-Петербурга (оперативная отчетность за 2011–2012 годы, углубленная разработка базы данных регистра по международным стандартам). Популяционный раковый регистр (IACR № 221). Т. 18 / Под ред. В. М. Колабутина, А. М. Беляева. СПб.: КОСТА, 2013. 364 с.
11. Мерабишвили В. М. Онкологическая статистика (традиционные методы, новые информационные технологии). Руководство для врачей. Ч. I. СПб.: КОСТА, 2011. 221 с.

12. Sant M., Allemani C., Santaquilani M., Knijn A., Marchesi F., Capocaccia R. EUROCARE Working Group; EUROCARE-4. Survival of cancer patients diagnosed in 1995–1999. Results and commentary // European journal of cancer. 2009. Vol. 45 (6). P. 931–991.
13. Verdecchia A., Francisci S., Brenner H., Gatta G., Micheli A., Mangone L., Kunkler I. Recent cancer survival in Europe: a 2000–2002 period analysis of Eurocare-4 data. The lancet oncology. 2007. Vol. 8, is. 9. September. P. 784–796.
14. Пачес А. И., Таболиновская Т. Д. Опухоли слюнных желез // Опухоли головы и шеи: клин. руководство. М.: Медицина, 2013. С. 243–274.

Мерабишвили Вахтанг Михайлович – докт. мед. наук, профессор, председатель Научно-методического Совета по развитию информационных систем онкологической службы Северо-Западного региона России, зав. научным отделом противораковой борьбы федерального государственного бюджетного учреждения «Научно-исследовательский институт онкологии им. Н. Н. Петрова» Минздрава России, тел.: 8 (812)439-95-47, 8(964) 337-83-10, e-mail: MVM@niioncologii.ru, bogdanova.k@mail.ru

Чепик Олег Федорович – докт. мед. наук, профессор, ведущий научный сотрудник научного отдела морфологии опухолей Федерального государственного бюджетного учреждения «Научно-исследовательский институт онкологии им. Н. Н. Петрова» Минздрава России; тел.: 8 (812) 439-95-33, 439-95-47, e-mail: MVM@niioncologii.ru

Мерабишвили Эльвира Назаровна – канд. мед. наук, старший преподаватель на кафедре гистологии, эмбриологии и цитологии государственного бюджетного образовательного учреждения высшего профессионального образования «Северо-Западный государственный медицинский университет им. И. И. Мечникова» Минздрава России; тел. 8 (812)545-14-14, e-mail: MVM@niioncologii.ru

REFERENCES

1. Paches A. I. Opukholi golovy i shei [Head and neck tumors]. Moscow: Meditsina; 1983 (in Russian).
2. Paches A. I. Opukholi golovy i shei [Head and neck tumors]. Moscow: Meditsina; 1971 (in Russian).
3. Paches A. I. Opukholi golovy i shei. Klinicheskoe rukovodstvo [Head and neck tumors] Clinical guidelines. Moscow: Meditsina; 1971 (in Russian).
4. Merabishvili V. M. Zlokachestvennye novoobrazovaniya v Sankt-Peterburge (analiz bazy dannykh rakovogo registra po mezhdunarodnym standartam: zabolevaemost', smertnost', vyzhivaemost') [Malignant tumors in Saint-Petresburg (analysis of cancer registry database according to international standards: morbidity, mortality, survival)]. Ed. A. M. Belyaev. Sankt-Peterburg: Ladoga, 2015 (in Russian)
5. Sostoyanie onkologicheskoi pomoshchi naseleniyu Rossii v 2014 godu [The state of cancer care the population of Russia in 2014]. Ed. A. D. Kaprin, V. V. Starinskiy, G. V. Petrova. Moscow: MNIOI im. P. A. Gertsena – filial FGBU «FMITs im. P. A. Gertsena» Minzdrava Rossii, 2015 (in Russian)
6. Cancer incidence in five continents. Vol. X. IARC. Sci. Publ. N 164. Lyon; 2014.
7. Zlokachestvennye novoobrazovaniya v Rossii v 2013 godu (zabolevaemost' i smertnost') [Malignant tumors in Russia in 2013 (morbidity and mortality). Ed. A. D. Kaprin, V. V. Starinskiy, G. V. Petrova. Moscow: MNIOI im. P. A. Gertsena – filial FGBU «FMITs im. P. A. Gertsena» Minzdrava Rossii, 2015 (in Russian).
8. Zlokachestvennye novoobrazovaniya v Leningrade [Malignancies in Leningrad]. Ed. R.I. Vagner, V.M. Merabishvili. Leningrad: Lenuprizdat;1991.(in Russian)
9. Cancer incidence in five continents. Vol. I-X. Available at: http://www.ci5.iarc.fr/C151-IX/C15i-ix.htm accessed 13 December 2015).
10. Merabishvili V. M. Onkologicheskaya sluzhba Sankt-Peterburga (operativnaya otchetnost' za 2011–2012 gody, uglublennaya razrabotka bazy dannykh registra po mezhdunarodnym standartam) [Cancer control in St. Petersburg (operative report for 2011-2012, precise elaboration of registry`s data base in accordance with internationals standarts)]. Population-based Cancer Registry (IACR №221) Sci publ. N 18 / Ed. V. M. Kolabutin, A. M. Belyaev. Sankt-Peterburg: OOO «Izdatel'sko-poligraficheskaya kompaniya «KOSTA»; 2013 (in Russian)
11. Merabishvili V. M. Onkologicheskaya statistika (traditsionnye metody, novye informatsionnye tekhnologii). Rukovodstvo dlya vrachei. Chast' I. [Oncological Statistics (traditional methods, new information technologies). Guidelines for physicians]. Part I. Sankt-Peterburg: OOO «Izdatel'sko-poligraficheskaya kompaniya «KOSTA»;2011.(in Russian)
12. Sant M., Allemani C., Santaquilani M., Knijn A., Marchesi F., Capocaccia R. EUROCARE Working Group; (2009) EUROCARE-4. Survival of cancer patients diagnosed in 1995-1999. Results and commentary. European journal of cancer (Oxford, England , 45 (6): 931–991.
13. Verdecchia A., Francisci S., Brenner H., Gatta G., Micheli A., Mangone L., Kunkler I. Recent cancer survival in Europe: a 2000 – 2002 period analysis of Eurocare-4 data. The lancet oncology. 2007; Vol.8, issue 9. September: 784–796.
14. Paches A. I., Tabolinovskaya T. D. Opukholi slyunnykh zhelez [Tumors of salivary glands]. Paches A. I. Head and neck tumors. Clinical guidelines. Moscow: Meditsina; 2013: 243–274 (in Russian).

Vakhtang Mikhailovich **Merabishvili** – MD, Professor, Head of Scientific and Methodological Council for Development of Informational Systems of Oncology Service of the North-Western Region of Russia, Head of Scientific Department of Anti-Cancer Activities of the Federal State Budget Institution N. N. Petrov Research Institute of Oncology. Tel.: 8 (812)439-95-47, 8(964) 337-83-10, e-mail: MVM@niioncologii.ru, bogdanova.k@mail.ru

Oleg Fedorovich **Chepik** – MD, Professor, leading research associate of Scientific Department of Tumors Morphology the Federal State Budget Institution N. N. Petrov Research Institute of Oncology. Tel.: 8 (812) 439-95-33, 439-95-47, e-mail: MVM@niioncologii.ru

El'vira Nazarovna **Merabishvili** – MD Candidate, Senior Teacher of the Chair of Histology, Embryology and Cytology of Federal State Budget Institution of Higher Vocational Education North-Western State Medical University named after I. I. Mechnikov of the Ministry of Healthcare of Russia. Tel. 8 (812)545-14-14, e-mail: MVM@niioncologii.ru

УДК 616.212.4:001.2168.2 doi: 10.18692/1810-4800-2016-3-81-84

НОСОВОЙ КЛАПАН: ВОПРОСЫ ТЕРМИНОЛОГИИ И КЛАССИФИКАЦИИ

Русецкий Ю. Ю.[1], Соболев В. П.[2], Махамбетова Э. А.[4], Спиранская О. А.[1], Крупочкина Н. В.[3]

[1] ФГБУ «Научный центр здоровья детей» Минздрава России, 119991, Москва, Россия (Директор – академик РАН А. А. Баранов)

ГБОУ ВПО « Первый Московский государственный медицинский университет им. И. М. Сеченова», 119991, Москва, Россия
([2] Зав. каф. болезней уха, горла и носа – проф. В. М. Свистушкин;
[3] зав. каф. лучевой диагностики и терапии – академик РАН, проф. С. К. Терновой)

[4] ЗАО «Медицинский университет Астана», 010000, г. Астана, Казахстан (Зав. каф. оториноларингологии ФНПР и ДО – проф. С. Ж. Джандаев)

NASAL VALVE: TERMINOLOGY AND CLASSIFICATION

Rusetskii Y. Y.[1], Sobolev V. P.[2], Makhambetova E. A.[4], Spiranskaya O. A.[1], Krupochkina N. V.[3]

[1] Federal State Budget Institution Scientific Center of Children's Health of the Ministry of Healthcare, Moscow Russia

Federal State Budgetary Institution Higher Vocational Education "I. M. Sechenov First Moscow State Medical University", Moscow, Russia
[2] ENT Diseases
[3] Chair of X-Ray Diagnostics and Therapy

[4] Astana Medical University, Astana, Kazakhstan

В статье проведен анализ терминов, относящихся к клапану носа и его дисфункции, предложен адекватный русский перевод англоязычных понятий, адаптированный к отечественным медицинским традициям. Предложены оптимальные с точки зрения авторов выражения и простая, клинически ориентированная классификация видов дисфункции.

Ключевые слова: носовой клапан, дисфункция носового клапана, расширяющий трансплантат, укрепляющий трансплантат.
Библиография: 15 источников.

The article presents the analysis of terms related nasal valve and its, the adequate translation of the English concepts into Russian, adapted to the domestic medical traditions. Authors performed optimal and simple classification of nasal valve dysfunction.

Key words: nasal valve, nasal valve dysfunction, spreader graft, butterfly graft.
Bibliography: 15 sources.

Изучение любой нозологической формы может быть успешным, а лечение – эффективным только при наличии у врачей единых взглядов на терминологию и систематизирование различных форм течения заболевания. Специалисты должны говорить на одном языке и однозначно трактовать формулировки, относящиеся к конкретной патологии. Только тогда имеет смысл создавать практические рекомендации и следовать им, воспроизводить различные диагностические и хирургические техники, сравнивать результативность различных методов лечения.

Учитывая, что освещение проблемы дисфункции носового клапана в отечественной литературе имеет небольшую историю, общие представления в отношении этой проблемы и терминология еще окончательно не сформированы [1–4], так же как и отсутствуют латинские анатомические термины, которые можно было бы дословно перевести для использования в русском языке.

Мы посчитали важным обсудить вопросы терминологии и классифицирования клапанных нарушений.

Носовой клапан относится к тем редким анатомическим структурам, которые были описаны достаточно поздно – только в конце XIX века. При этом E. Zuckerkandl использовал слово istmus, т. е. «перешеек» носа [5]. Следуя классическим медицинским канонам, именно так мы и должны были бы сегодня называть данную область, тем более что этот термин, обычно означающий самое узкое место полого образования (например, пере-

шеек слухового прохода), очень точно отражает суть описываемой анатомической структуры. Однако очевидно, что в последние годы основным медицинским языком становится английский и англоязычная терминология прочно входит в наш обиход, даже если это порой противоречит традиционному латинскому словообразованию.

Так, например, произошло с широко употребляемым нынче термином «синусит», который, являясь простым заимствованием с английского языка, практически вытеснил из отечественной литературы более правильный с точки зрения медицинского словообразования термин «синуит» (от корня sinuum – пазуха – и окончания itis).

Нечто похожее наблюдается и в отношении «перешейка» носа. Предложенный P. J. Mink в 1903 году термин nasal valve не имел под собой латинской базы, но так точно характеризовал физиологию и биофизику данной области, что понравился хирургам и прочно вошел в практику, став общепринятым в ринологии. Нет смысла отказываться от этой формулировки и в русскоязычной литературе.

В отношении границ и определения носового клапана в мировом научном сообществе практически нет противоречий [6, 7].

Под *клапаном носа* следует понимать треугольное пространство, ограниченное медиально хрящом перегородки носа, латерально – каудальным краем треугольного хряща, снизу – дном полости носа или передним концом нижней носовой раковины, в зависимости от ее кровенаполнения.

Понятия *носовой клапан* и *клапан носа* равнозначны и могут быть наравне использованы для обозначения описываемой анатомической структуры. Равнозначными также являются термины *внутренний клапан носа* и *истинный клапан носа*. Их стоит применять при противопоставлении наружному носовому клапану. Когда речь идет просто о носовом клапане без уточнения локализации, то всегда подразумевается внутренний.

Под наружным носовым клапаном следует понимать другую анатомическую область, расположенную каудальнее и ограниченную колумеллой, внутренним краем крыла носа и дном преддверия носа. Равнозначно с термином *наружный носовой клапан* можно говорить о *ноздрях* (naris), которые формируются краем крыла, латеральной стенкой колумеллы с выступающим концом медиальной ножки и порогом ноздри, т. е. совпадают по границам с наружным носовым клапаном [6, 7].

С носовым клапаном тесно связано понятие *преддверия носа* – полости, покрытой кожей и расположенной между ноздрей спереди и областью клапана носа сзади [7].

Для описания патологии носового клапана в англоязычной литературе применяется несколько терминов, из которых самым правильным, на наш взгляд, является сочетание *дисфункция носового клапана* (nasal valve dysfunction) – состояние, которое характеризуется постоянным или возникающим при вдохе уменьшением поперечного сечения в области клапана и связанным с этим нарушением носового дыхания.

Термин *недостаточность носового клапана* (nasal valve insufficiency), на наш взгляд, применять не совсем корректно с точки зрения физики. Ведь клапан в механике – это структура, основными функциями которой являются ограничение воздушного потока и отсечение избыточного объема воздуха. То есть хорошо работающий носовой клапан должен снижать вдыхаемый воздушный поток. А его *недостаточность* по логике вещей должна быть, наоборот, связана с хорошим носовым дыханием. Таким образом, использование этого термина при ухудшении носового дыхания противоречит сути процесса.

Не всегда соответствуют проблеме термины *коллапс носового клапана* (collapse of the nasal valve) или *слабость носового клапана* (weakness of the nasal valve). Более чем в половине наблюдений дисфункция связана вовсе не со слабостью латерального компонента клапана. Стенки клапана могут быть ригидными, но анатомически узкими, что ведет к нарушению дыхания. Очевидно, что слово *коллапс* в такой ситуации неуместно. Данные термины допустимо использовать только при подтвержденной динамической дисфункции клапана, т. е. дисфункции, связанной с присасыванием его подвижной части.

Говоря о классификации любой патологии, следует всегда помнить о ее практическом применении, т. е. о влиянии на тактику лечения. Исходя из этих соображений большинство авторов призывают отличать «подвижный» (mobile) коллапс от «жесткого» (rigid), или «динамический» (dynamic) от «статического» (static). Статический коллапс проявляется избыточным сужением средней трети наружного носа, при динамическом коллапсе проблема связана с присасыванием треугольных хрящей во время вдоха. Однако и при статическом коллапсе очень часто проблема усугубляется динамическим компонентом [8, 9] и наоборот. Других классификаций предложено немного, в доступной литературе мы встретили два оригинальных предложения – классификации E. B. Kern [10] и M. C. Miman et al. [8]

Последняя выделяет 6 анатомических вариантов: остроугольный (sharp) носовой клапан, клапан, суженный «телом» перегородки носа, тупоугольный (blunt) клапан, а также вогнутый, выпуклый и раздвоенный вариант строения носового клапана. На наш взгляд, это сложно и не совсем пригодно для рутинной клинической практики.

Еще более сложна классификация E. B. Kern [10], который различал 12 различных анатомических вариантов строения клапана в зависимости от состояния дорзальных отделов перегородки носа и формы верхних латеральных хрящей.

Мы предлагаем подразделять дисфункцию носового клапана на «преимущественно динамического характера» и на «преимущественно анатомическую». Такое подразделение проще, отражает патогенез заболевания и сразу ориентирует хирурга на определенную хирургическую тактику.

Операции, направленные на устранение дисфункции носового клапана, целесообразно называть *хирургической коррекцией носового клапана*. Конечно, допустимо использование иногда встречающихся в отечественной литературе выражений *клапанопластика* или *вальвулопластика* [1], но мы считаем их не слишком благозвучными.

Наиболее распространенной среди хирургов техникой устранения дисфункции носового клапана является установка между верхними краями треугольных хрящей и хрящом перегородки носа так называемых *spreader grafts*, которые логично перевести как *расширяющие трансплантаты*. Реже используются схожие по механизму хирургические техники, название которым авторы дают по форме или свойству трансплантатов: splay graft *(косой трансплантат)* [11], butterfly graft *(трансплантат в форме бабочки)* [12], spring graft *(пружинящий трансплантат)* [13]. Дословный перевод адекватно отражает суть техник.

Классическим общепризнанным методом укрепления ослабленного крыла носа является введение аутохрящевых полосок, чаще всего называемых batten graft [14]. В дословном переводе такой трансплантат можно назвать «дощатым», или «реечным». Учитывая механизм действия этого трансплантата, мы предпочитаем переводить его как *укрепляющий*.

Для обозначения в русскоязычной литературе нескольких схожих по механизму действия методов коррекции носового клапана с использованием нитей (suspension, flaring suture) [9, 14, 15] представляется целесообразным использовать термин *шовная коррекция носового клапана*.

Заключение. Надеемся, что наши предложения помогут сформировать единое терминологическое пространство в отношении такой актуальной и важной анатомической структуры, как клапан носа.

ЛИТЕРАТУРА

1. Белоусов А. Е. Функциональная ринопластика. СПб.: Изд-во Политехнического университета, 2010. 512 с.
2. Магомедов М. М., Ибрагимов М. М. Хирургическая коррекция обструкции передних отделов носового клапана // Рос. ринология. 2011. № 2. С. 37.
3. Русецкий Ю. Ю., Чернышенко И. О. Хирургическая тактика при переломах костей носа с неблагоприятным клиническим течением // Рос. оториноларингология. 2007. № (4). С. 54–60.
4. Русецкий Ю. Ю., Лопатин А. С., Соболев В. П. Носовой клапан. Ч. II: Существующие методы консервативного и хирургического лечения при его патологии // Вестн. оториноларингологии. 2012. № (2). С. 85–90.
5. Zuckerkandl E. Normale und pathologishe ayatomie der nasenhohle und ihrer pneumatishen anhange. Wien: Braumuller Verlag, 1893.
6. Fuleiham N. S. The evaluation and management of nasal valve dysfunction // Current opinion in otolaryngology and head and neck surgery. 1999. N 7(1). P. 26–32.
7. Huizing E. H., Groot J. M. Functional Reconstructive Nasal Surgery. Thieme, 2003. 386 p.
8. Miman M. C., Deliktas H., Ozturan O., Toplu Y., Akarcay M. Internal nasal valve: revisited with objective facts // Otolaryngology and head and neck surgery. 2006. Vol. 134. P. 41–47.
9. Paniello R. S. Nasal valve suspension: an effective treatment for nasal valve collapse // Archives of otolaryngology – head and neck surgery. 1996. Vol. 122. P. 1342–1346.
10. Kern E. B. Symposium. ENT for nonspecialists. The nose: structure and function // Postgraduate medicine. 1975. Vol. 57 (6). P. 101–103.
11. Guyuron B., Michelow B. J., Englebardt C. Upper lateral splay graft // Plastic and reconstructive surgery. 1998. Vol. 102. P. 2169–2177.
12. Clark J. M., Cook T. A. The “butterfly” graft in functional secondary rhinoplasty // Laryngoscope. 2002. Vol. 112 (11). P. 1917–1925.
13. Sen C., Iscen D. Use of the spring graft for prevention of midvault complications in rhinoplasty // Plastic and reconstructive surgery. 2007. Vol. 119 (1). P. 332–326.
14. Juri J., Juri C., Grilli D. A. Correction of the secondary nasal tip and of alar and/or columellar collapse // Plastic and reconstructive surgery. 1988. Vol. (82). P. 160–165.
15. Rizvi S. S., Gauthier M. G. Lateralizing the collapsed nasal valves simplified: 10-year survey of simple concealed suture technique // Laryngoscope. 2011. Vol. 121. P. 558–561.

Русецкий Юрий Юрьевич – докт. мед. наук, зав. отделением оториноларингологии Научного центра здоровья детей. Россия, 119991, Москва, Ломоносовский пр., д. 2; тел. 8-909-929-62-29, e-mail: rusetski@inbox.ru

Спиранская Ольга Александровна – канд. мед. наук, ст. н. с. Научного центра здоровья детей. Россия, 119991, Москва, Ломоносовский пр., д. 2; тел. 8-965-346-01-94, e-mail: olgaospy2008@rambler

Соболев Василий Петрович – канд. мед. наук, зав. оториноларингологическим отделением УКБ № 1 Первого Московского ГМУ им. И. М. Сеченова. Россия, 119991, Москва, ул. Трубецкая, д. 8, стр. 2; тел.: 8-916-118-90-93, e-mail: sobolev1972@mail.ru

Крупочкина Нина Владимировна – аспирант каф. лучевой диагностики и лучевой терапии Первого Московского ГМУ им. И. М. Сеченова. Россия, 119991, Москва, ул. Трубецкая, д. 8, стр. 2; тел.: 8-916-715-51-82, e-mail: ninel1888@mail.ru

Махамбетова Эльза Алихановна – канд. мед. наук, доцент каф. оториноларингологии ФНПР и ДО АО «Медицинский университет Астана». Казахстан, 010000, г. Астана, пр. Бейбитшилик, д. 49а; тел. +7-701-999-38-11, e-mail: inaya@mail.ru

REFERENCES

1. Belousov A. E. Funktsional'naya rinoplastika [The functional rhinoplasty]. SPb.: Izd-vo Politekhnicheskogo universiteta; 2010: 512 (in Russian).
2. Magomedov M. M., Ibragimov M. M. Khirurgicheskaya korrektsiya obstruktsii perednikh otdelov nosovogo klapana [Surgical correction of the nasal valve front sections obstruction]. *Rossiyskaya rinologiya*; 2011; 2: 37 (in Russian).
3. Rusetskiy Yu. Yu., Chernyshenko I. O. Khirurgicheskaya taktika pri perelomakh kostey nosa s neblagopriyatnym klinicheskim techeniem [Surgical approach in nasal bone fracture with unfavorable clinical progression]. *Rossiyskaya otorinolaringologiya*; 2007; 4: 54–60 (in Russian).
4. Rusetskiy Yu. Yu., Lopatin A. S., Sobolev V. P. Nosovoy klapan. Chast' II: Sushchestvuyushchie metody konservativnogo i khirurgicheskogo lecheniya pri ego patologii [The nasal valve. Part 2: The current methods for conservative and surgical therapy of its pathology]. *Vestnik otorinolaringologii*; 2012; 2: 85–90 (in Russian).
5. Zuckerkandl E. Normale und pathologishe ayatomie der nasenhohle und ihrer pneumatishen anhange. Wien: Braumuller Verlag, 1893.
6. Fuleiham N. S. The evaluation and management of nasal valve dysfunction. *Current opinion in otolaryngology and head and neck surgery*; 1999; 7(1): 26–32.
7. Huizing E. H., Groot J. M. Functional Reconstructive Nasal Surgery. *Thieme*, 2003: 386.
8. Miman M. C., Deliktas H., Ozturan O. [et al.]. Internal nasal valve: revisited with objective facts. *Otolaryngology and head and neck surgery*; 2006; 134: 41–47.
9. Paniello R. S. Nasal valve suspension: an effective treatment for nasal valve collapse. Archives of otolaryngology – head and neck surgery. 1996; 122: 1342–1346.
10. Kern E. B. Symposium. ENT for nonspecialists. The nose: structure and function. *Postgraduate medicine*; 1975; 57 (6): 101–103.
11. Guyuron B., Michelow B.J., Englebardt C. Upper lateral splay graft. *Plastic and reconstructive surgery*; 1998; 102: 2169–2177.
12. Clark J. M., Cook T. A. The "butterfly" graft in functional secondary rhinoplasty. *Laryngoscope*; 2002; 112 (11): 1917–1925.
13. Sen C., Iscen D. Use of the spring graft for prevention of midvault complications in rhinoplasty. *Plastic and reconstructive surgery*; 2007; 119 (1): 332–326.
14. Juri J., Juri C., Grilli D.A. Correction of the secondary nasal tip and of alar and/or columellar collapse. *Plastic and reconstructive surgery*; 1988; (82): 160–165.
15. Rizvi S. S., Gauthier M. G. Lateralizing the collapsed nasal valves simplified: 10-year survey of simple concealed suture technique. *Laryngoscope*; 2011; 121: 558–561.

Yurii Yur'evich **Rusetskii** – MD, Head of the Department of Otorhinolaryngology of Scientific Center of Children's Health. Russia, 119991, Moscow, 2, Lomonosovskiy ave., tel. 8-909-929-62-29, e-mail: rusetski@inbox.ru

Ol'ga Aleksandrovna **Spiranskaya** – MD Candidate, Senior Research Associate of Scientific Center of Children's Health. Russia, 119991, Moscow, 2, Lomonosovskiy ave., tel. 8-965-346-01-94, e-mail: olgaospy2008@rambler

Vasilii Petrovich **Sobolev** – MD Candidate, Head of the Department of Otorhinolaryngology of the University Clinical Hospital No1 of M. Sechenov First Moscow State Medical University Russia, 119991, Moscow, 8/2, Trubetskaya Str., tel.: 89161189093, e-mail: sobolev1972@mail.ru

Nina Vladimirovna **Krupochkina** – post-graduate student of the Chair of X-Ray Diagnostics and Therapy of M. Sechenov First Moscow State Medical University. Russia, 119991, Moscow, 8/2, Trubetskaya Str., tel.: 8 916715 51 82, e-mail: ninel1888@mail.ru

El'za Alihanovna **Makhambetova** – MD Candidate, Associate Professor of the Chair of Otorhinolaryngology of the Department of Continuous Professional Development and Supplementary Education of JSC Astana Medical University. Kazakhstan, 010000, Astana, 49a, Beibitshilik ave., tel. +7-701-999-38-11, e-mail: inaya@mail.ru

УДК 616.213.6-006.52-089.87-072.1 doi: 10.18692/1810-4800-2016-3-85-90

ОПЫТ УСПЕШНОГО ЭНДОСКОПИЧЕСКИ АССИСТИРОВАННОГО УДАЛЕНИЯ ИНВЕРТИРОВАННЫХ ПАПИЛЛОМ ПОЛОСТИ НОСА

Сапова К. И.[1], Науменко А. Н.[1], Коноплев О. И.[1], Науменко Н. Н.[2]

[1] ФГБУ «Санкт-Петербургский НИИ уха, горла, носа и речи» Минздрава России, Санкт-Петербург, Россия
(Директор – засл. врач РФ, член-корр. РАН, проф. Ю. К. Янов)

[2] ФГБУ ВПО «Северо-Западный государственный медицинский университет им. И. И. Мечникова» Минздрава России, Санкт-Петербург, Россия
(Зав. каф. оториноларингологии – проф. С. А. Артюшкин)

THE EXPERIENCE OF SUCCESFULL SURGICAL ENDOSCOPIC EXCISION OF INVERTED PAPILLOMAS OF NASAL CAVITY

Sapova K. I.[1], Naumenko A. N.[1], Konoplev O. I.[1], Naumenko N. N.[2]

[1] Federal State Budgetary Institution "Saint Petersburg Research Institute of Ear, Throat, Nose and Speech", Ministry of Health of the Russian Federation, Saint Petersburg, Russia

[2] Federal State Budgetary Institution Higher Vocational Education "North-Western State Medical University named after I. I. Mechnikov" of Ministry of Health of the Russian Federation, Saint Petersburg, Russia

В статье представлены данные о доброкачественном новообразовании полости носа (инвертированной папилломе), рассмотрены принципы этиологии и распространенности данного заболевания. Акцент в статье сделан на диагностику новообразования от других опухолей полости носа, в частности КТ- и МР-диагностику. Приведены способы хирургического лечения инвертированной папилломы полости носа.

Отдельный абзац статьи посвящен собственным наблюдениям, приведены данные о симптоматике заболевания. Опубликован пример хирургического лечения инвертированной папилломы полости носа из эндоназального эндоскопического доступа и его отдаленный результат.

Ключевые слова: инвертированная папиллома полости носа, диагностика, хирургическое лечение.

Библиография: 7 источников.

The article provides data about benign tumors of nasal cavity (inverted papillomas), considering the principles of this disease etiology and incidence. The work focuses on the diagnostics of neoplasms of other nasal cavity tumors, in particular, CT and MR diagnostics. The methods for surgical treatment of the nasal cavity inverted papilloma are provided.

A separate paragraph of the work is devoted to the observations, providing the data of the disease symptoms.

The authors describe an example of nasal cavity inverted papilloma treatment from endonasal endoscopic access and its late result.

Key words: nasal cavity inverted papillomas, diagnostics, surgical treatment.

Bibliography: 7 sources.

Инвертированная папиллома относится к доброкачественным новообразованиям полости носа и, по данным ряда авторов, составляет от 0,4 до 4,7 % случаев по отношению ко всем опухолям полости носа и околоносовых пазух. Большинство пациентов – это мужчины в возрасте 50–60 лет. Соотношение мужчин и женщин составляет в среднем 4:1–5:1, что соответствует данным большинства исследователей. Для инвертированных папиллом характерна высокая склонность к рецидивам (в 3–19% случаев) и малигнизации (от 5 до 10%) [2].

Одной из первых теорий возникновения инвертированной папилломы полости носа была теория хронического раздражения слизистой оболочки верхних дыхательных путей различными вредными факторами (острые инфекционные и хронические заболевания верхних дыхательных путей, полипозно-гнойные синуситы, профессиональные вредности). Также в вопросе этиологии ряд авторов указывают на определенную роль изменений гормонального фона, обменных нарушений и снижения общей иммунологической реактивности организма больных. Наличие специфического вируса папилломы человека в настоящее время считается основной причиной развития новообразования [6].

Локализация инвертированных папиллом весьма вариабельна – опухоль может распола-

гаться и на латеральной стенке полости носа в области средней носовой раковины и прилежащих синусах (верхнечелюстной пазухи и клеток решетчатого лабиринта), и на перегородке носа. Инвертированная папиллома, оставаясь гистологически доброкачественной опухолью, по клиническому течению нередко проявляет себя как злокачественная, поскольку обладает деструктурирующим ростом. Она может разрушать костные структуры и, в результате экспансивно-узурирующего роста, прорастать стенки синусов, орбиты, черепа, смещая анатомические структуры и вызывая кровотечения [7].

Клинически инвертируемая папиллома долго остается бессимптомной. Чаще всего пациенты жалуются на затруднение носового дыхания на стороне поражения. Постепеннно нарастает заложенность носа, появляются сукровичные выделения, носовые кровотечения, гипо- и аносмия, слезотечение, боль в области лицевого нерва на стороне поражения [5].

В диагностике инвертированных папиллом ключевое место занимают лучевые методы – компьютерная и магнитно-резонансная томографии. Ряд авторов разработал определенный диагностический алгоритм для верификации данной нозологии. В совокупность признаков вошли:

– одностороннее объемное нарушение проходимости одной из половин полости носа;

– сочетание неспецифических признаков хронического полипоза;

– дислокация пограничных структур от давления объемным процессом в полости носа;

– атрофия структур носа от давления;

– вовлечение остаточных костных фрагментов средней носовой раковины в опухолевую массу.

Ценность КТ-исследования состоит в возможности точной оценки границ, что позволяет определить стадию процесса и тактику дальнейшего ведения больного [3] (рис. 1).

Опухоли синусов достаточно четко видны на МРТ, преимущественно в виде участков средней или низкой интенсивности сигнала. Наилучшим образом инвертированная папиллома выявляется на Т-2-взвешенных МР-томограммах. Это позволяет дифференцировать активный воспалительный процесс в пазухах от фиброзной и рубцово-измененной тканей, которые имеют сред-

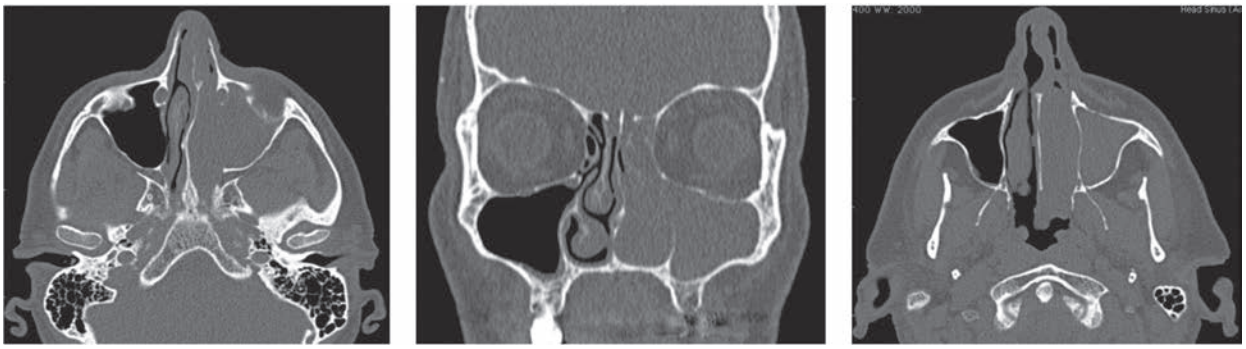

Рис. 1. Компьютерная томография пациента с инвертированной папилломой полости носа с распространением в клиновидную пазуху, решетчатый лабиринит, лобную и верхнечелюстную пазуху на стороне поражения.

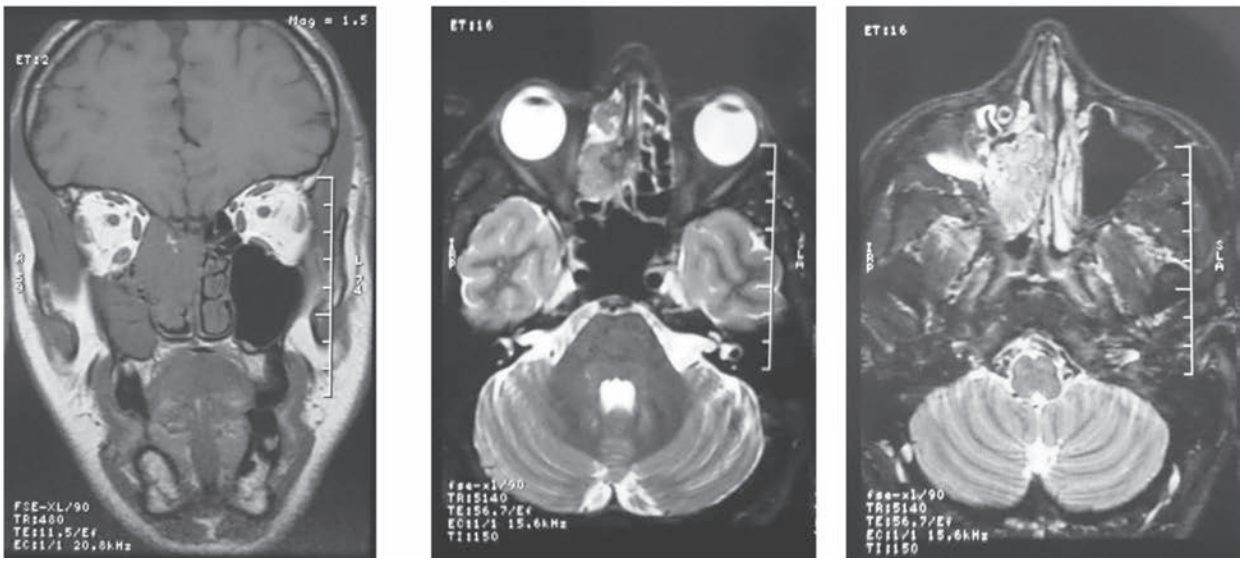

Рис. 2. МРТ-картина пациента с инвертированной папилломой полости носа, распространяющейся в верхнечелюстную пазуху, решетчатый лабиринт, лобно-носовой карман, клиновидную пазуху на стороне поражения.

нюю или низкую интенсивность сигнала во всех режимах. Введение контрастного препарата повышает яркость свечения воспаленной слизистой оболочки (рис. 2).

Способы лечения пациентов с инвертированными папилломами многочисленны и весьма разнообразны. Некоторые из них направлены на остановку роста опухоли, другие на полную ее ликвидацию. К консервативным методам лечения относят криодеструкцию, лазерную деструкцию опухоли, фотодинамическую терапию, лучевую терапию, облучение папиллом СВЧ-полем, склерозирующую терапию [4]. Хирургические вмешательства по поводу инвертированных папиллом небольших размеров являются безопасными, несложными и, в подавляющем большинстве случаев, осуществляются из эндоназальных доступов. Однако использование малотравматичных эндоназальных подходов в хирургическом лечении пациентов с новообразованиями больших размеров или при обширном прорастании в соседние органы зачастую не представляется возможным.

Отсутствие единой хирургической тактики ведения больных с инвертированной папилломой основания черепа на разных стадиях опухолевого процесса, необходимость в разработке эффективных эндоназальных методов хирургического лечения таких пациентов, обусловливает актуальность данного исследования.

Цель исследования. Повышение эффективности методов хирургического лечения пациентов с инвертированной папилломой полости носа.

Пациенты и методы исследования. В 2010–2015 гг. в хирургическом отделении Санкт-Петербургского научно-исследовательского института уха, горла, носа и речи было обследовано и прооперировано 32 пациента с инвертированной папилломой полости носа и основания черепа, из которых 24 мужчины (средний возраст 58±6,3 года) и 8 женщин (53±4,1 года).

Тщательный сбор анамнеза позволил нам выявить факторы, способствующие возникновению папиллом полости носа. Хронические заболевания носа и ОНП при сборе анамнеза наблюдались у 28 пациентов (84%), производственные вредности – у 2 пациентов (8%), наследственный фактор имел место также у 2 обследуемых (8%).

Все пациенты отмечали схожую клиническую симптоматику. Заболевание обычно проявлялось затруднениями носового дыхания, заложенностью носа, слизистыми выделениями из носа, иногда эти два симптома дополняли друг друга. У некоторых больных наблюдались носовые кровотечения, которые были однократными, у других повторялись несколько раз в течение суток и возникали не только при малейшей травме или усиленном сморкании, но и спонтанно.

Всем пациентам в предоперационном периоде была выполнена биопсия новообразования. Морфологически поверхность опухоли была покрыта толстым слоем эпителия, в котором различают три зоны. Базальная зона состоит из мелких и темных клеток. Промежуточная зона представлена крупными светлыми клетками, образующими много слоев. Наконец, самая узкая и не везде выраженная зона состоит из уплощенных клеток с оксифильной цитоплазмой и гиперхромными ядрами. Кроме того, эпителий папилломы образует множество выростов в подлежащую соединительную ткань. Иногда встречаются лимфоидные фолликулы. Нормальных желез в строме нет [1] (рис. 3).

Всем пациентам было выполнено хирургическое лечение инвертированной папилломы полости носа эндоназально с помощью эндовидеотехники.

Клинический случай: пациентка Г., 1953 г.р. поступила в хирургическое отделение для взрослых Санкт-Петербургского научно-исследовательского института уха, горла, носа и речи с жалобами на затруднение носового дыхания преимущественно слева, чувство заложенности носа, слизистые выделения из носа. Данные жалобы беспокоят в течение длительного времени. Лечилась у ЛОР-врача по месту жительства (в г. Норильске), получала местные глюкокортикостероиды, улучшения достигнуто не было. Из анамнеза известно, что в 2000 г. пациентке была выполнена полипотомия носа под местной анестезией. По данным гистологического исследования (2000 г.) – фиброзно-отечные полипозные изменения слизистой оболочки полости носа. При риноскопии было выявлено, что слизистая оболочка полости носа розовая, влажная; нижние носовые раковины обычных размеров, при анемизации сокращаются, перегородка носа искривлена, носовое дыхание затруднено, в общем носовом ходе слева определяется новообразование с зернистой поверхностью, дольчатостью, с несколько меньшей прозрачностью по сравнению с полипами, содержащее небольшие сосочковые выросты, распространяющееся в носоглотку. При осмотре других ЛОРорганов патологических изменений и воспалительных процессов выявлено не было. Пациентке была выполнена эндовидеоскопия полости носа и носоглотки, на которой отчетливо визуализировалась опухоль. Среди других диагностических исследований применили компьютерную томографию околоносовых пазух (рис. 4).

Пациентке было выполнено хирургическое лечение – эндоназальное удаление доброкачественного новообразования полости носа слева с помощью эндовидеотехники. Под эндовидеоконтролем (риноскоп Hopkins 0°) осмотрена полость носа. Визуализировано новообразование, расположен-

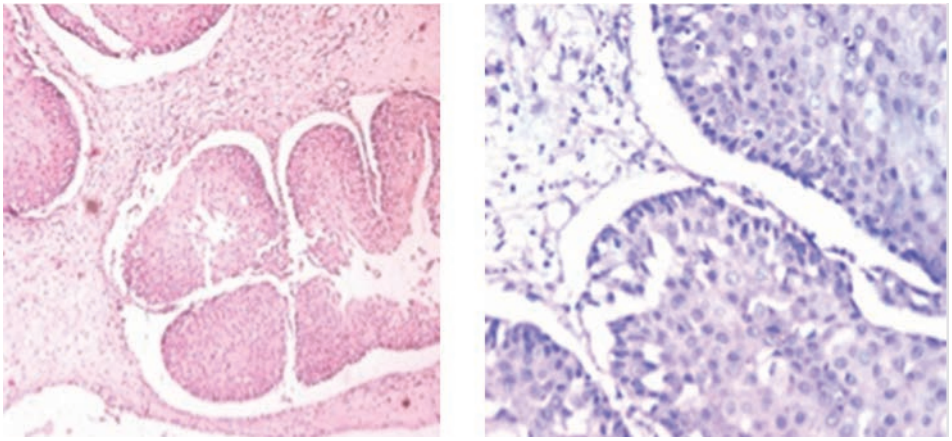

Рис. 3. Микроскопическая картина инвертированной папилломы полости носа в предоперационном периоде при гистологической диагностике.

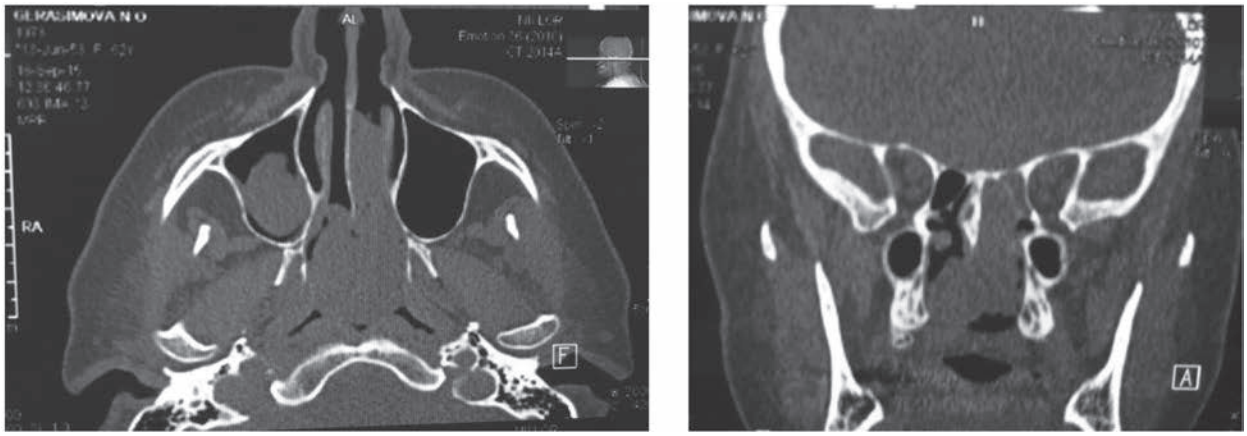

Рис. 4. Компьютерная томография околоносовых пазух пациентки Г. с диагнозом инвертированная папиллома полости носа в предоперационном периоде.

Рис. 5. Макроскопическая картина новообразования полости носа пациентки Г. после его удаления

ное в левой половине полости носа, интимно спаянное со средней носовой раковиной, с распространением в носоглотку, частично в медиальные отделы крыловидно-небной ямки слева, левую клиновидную пазуху, верхнечелюстную пазуху. Резецирована средняя носовая раковина, вскрыта и удалена при помощи костного выкусывателя медиальная стенка верхнечелюстной пазухи в задних отделах с переходом на заднюю стенку. Визуализировано новообразование в медиальном отделе крыловидно-небной ямки. Тупым путем новообразование выделено в крыловидно-небной ямки центрипетально. Расширено соустье клиновидной пазухи, пазуха имеет многоячеистое строение с глубокими латеральными карманами, визуализирован фрагмент новообразования в левой половине клиновидной пазухи, частично удалена нижняя стенка клиновидной пазухи.

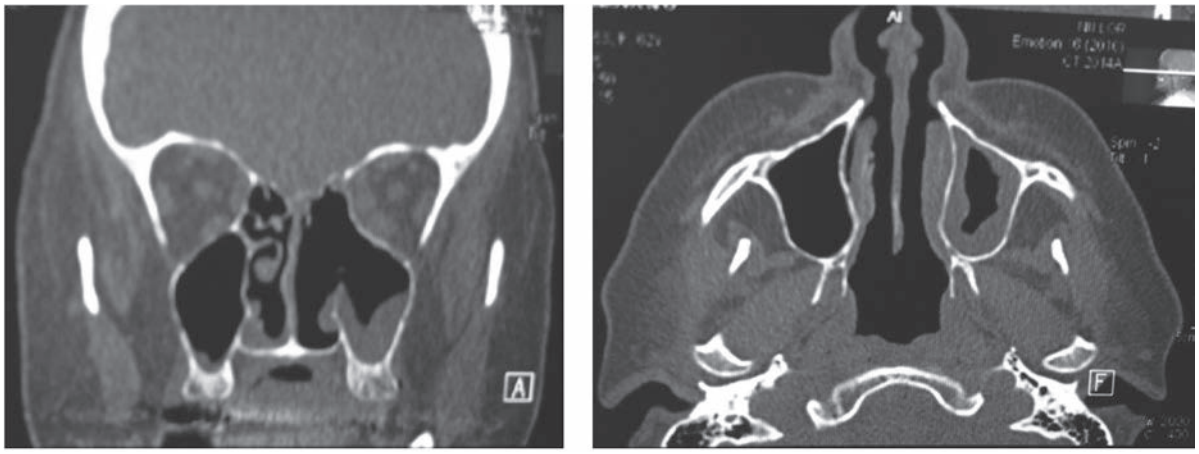

Рис. 6. Компьютерная томография околоносовых пазух пациентки Г. с диагнозом инвертированная папиллома полости носа в послеоперационном периоде (через 2 недели после проведенного хирургического вмешательства).

Центрипетально опухоль выделена в носоглотке и клиновидной пазухе. Выполнена тракция опухоли единым блоком через нос (рис. 5). Фрагментов новообразования не визуализируется. Алмазными борами произведена деэпителизация задних отделов перегородки носа, клиновидной пазухи, верхних и латеральных границ операционной полости (крыши полости носа и глазничной стенки). Коагуляция кровоточащих сосудов.

Окончательное гистологическое заключение – инвертированная папиллома полости носа.

Через 2 недели после оперативного вмешательства выполнена контрольная компьютерная томография околоносовых пазух в динамике – состояние после удаления опухоли полости носа (рис. 6). Полость носа свободна, хоаны свободны. Определяются умеренные реактивные явления в виде отека слизистой оболочки верхнечелюстной пазухи.

Заключение. В данной статье особое внимание уделено описанию, диагностике и методам лечения инвертированных папиллом полости носа. Приведенный клинический случай доказывает возможность эндоназального эндоскопического удаления опухолей больших размеров и распространенной локализации.

ЛИТЕРАТУРА

1. Коршунова И. А. Клинико-морфологические особенности инвертированной папилломы и рака полости носа и околоносовых пазух: автореф. дис. … канд. мед. наук (14.01.03). Москва, 2012. 28 с.
2. Бойко Н. В., Панченко С. Н., Кириченко Ю. Г. К вопросу о морфогенезе инвертированной папилломы носа // Российская ринология. 2008. № 3. С. 23–28.
3. Васильев В. В. Инвертированная папиллома носа и околоносовых пазух // Российская ринология. 2007. № 1. С. 32–43.
4. Карпищенко С. А., Верещагина О. Е., Налбандян Р. М. Диагностическая и лечебная тактика при подозрении на инвертированную папиллому полости носа // Российская ринология. 2014. № 2. С. 26–27.
5. Араблинский А. В., Сдвижков А. М., Гетман А. Н., Панкина Н. В. Компьютерная и магнитнорезонансная томография в диагностике и оценке местной распространенности опухолей полости носа, придаточных пазух и верхней челюсти // Медицинская визуализация. 2002. № 3. С. 74–83.
6. Мовергоз С. В., Андаров А. А. Современные технологии при хирургическом лечении опухолей полости носа и околоносовых пазух // Российская ринология. 2014. № 2. С. 30–31.
7. Шушляпина Н. О., Журавлев А. С. Инвертированная переходно-клеточная папиллома полости нос и околоносовых пазух. Случай из практики // Медицина сегодня и завтра. 2014. № 4. С. 118–123

Сапова Ксения Игоревна – клинический ординатор отдела разработки и внедрения высокотехнологичных методов лечения Санкт-Петербургского НИИ уха, носа и речи. Россия. 190013, Санкт-Петербург, ул. Бронницкая, д. 9, тел. (812) 316-25-01, e-mail: ksenia_sapova@mail.ru

Науменко Аркадий Николаевич – канд. мед. наук, н. с. отдела разработки и внедрения высокотехнологичных методов лечения Санкт-Петербургского НИИ уха, носа и речи. Россия. 190013, Санкт-Петербург, ул. Бронницкая, д. 9, тел. (812) 316-25-01, e-mail: naumenko-arcadi@mail.ru

Коноплев Олег Иванович – докт. мед. наук, профессор, главный врач Санкт-Петербургского НИИ ЛОР. 190013, Санкт-Петербург, ул. Бронницкая, д. 9; тел.: 8-812-316-25-05

Науменко Николай Николаевич – докт. мед. наук, проф. каф. оториноларингологии Северо-Западного ГМУ им. И. И. Мечникова. 191015, Санкт-Петербург, ул. Кирочная, д. 41; тел.: 8-911-261-73-77

REFERENCES

1. Korshunova I. A. Kliniko-morfologicheskie osobennosti invertirovannoi papillomy i raka polosti nosa i okolonosovykh pazukh: avtoref. dis. … kand. med. nauk [Clinical and morphological features of the inverted papilloma and cancer of the nasal cavity and paranasal sinuses: extended abstracts of MD Candidate dissertation] (14.01.03). Moskva, 2012: 28 (In Russian).
2. Boiko N. V., Panchenko S. N., Kirichenko Yu. G. K voprosu o morfogeneze invertirovannoi papillomy nosa [To the issue of the nasal inverted papilloma morphogenesis]. *Rossiiskaya rinologiya*; 2008; 3: 23–28 (In Russian).
3. Vasil'ev V. V. Invertirovannaya papilloma nosa i okolonosovykh pazukh [Inverted papilloma of nose and paranasal sinuses]. *Rossiiskaya rinologiya*; 2007; 1: 32–43 (In Russian).
4. Karpishchenko S. A., Vereshchagina O. E., Nalbandyan R. M. Diagnosticheskaya i lechebnaya taktika pri podozrenii na invertirovannuyu papillomu polosti nosa [Diagnostic and therapeutical approach in suspected inverted nasal cavity papilloma]. *Rossiiskaya rinologiya*; 2014; 2: 26–27 (In Russian).
5. Arablinskii A. V., Sdvizhkov A. M., Getman A. N., Pankina N. V. Komp'yuternaya i magnitnorezonansnaya tomografiya v diagnostike i otsenke mestnoi rasprostranennosti opukholei polosti nosa, pridatochnykh pazukh i verkhnei chelyusti [Computer-aided and magnetic resonance tomography in diagnostics and evaluation of the local incidence of tumors of the nasal cavity, maxillary sinuses and supramaxilla]. *Meditsinskaya vizualizatsiya*; 2002; 3: 74–83 (In Russian).
6. Movergoz S. V., Andarov A. A. Sovremennye tekhnologii pri khirurgicheskom lechenii opukholei polosti nosa i okolonosovykh pazukh [The advanced technologies of surgical treatment of the nasal cavity and paranasal sinuses tumors]. *Rossiiskaya rinologiya*; 2014; 2: 30–31 (In Russian).
7. Shushlyapina N. O., Zhuravlev A. S. Invertirovannaya perekhodno-kletochnaya papilloma polosti nos i okolonosovykh pazukh. Sluchai iz praktiki [The inverted papilloma of the nasal cavity and paranasal sinuses. Case study]. *Meditsina segodnya i zavtra*; 2014; 4: 118–123 (In Russian).

Kseniya Igorevna **Sapova** – Resident Medical Practitioner of the Department of Development and Implementation of High-Technology Treatment Methods of Saint Petersburg Research Institute of Ear, Throat, Nose and Speech. Russia, 190013, Saint Petersburg, 9, Bronnitskaia Str.; tel. (812) 316-25-01, e-mail: ksenia_sapova@mail.ru

Arkadii Nikolaevich **Naumenko** – MD Candidate, Research Associate of the Department of Development and Implementation of High-Technology Treatment Methods of Saint Petersburg Research Institute of Ear, Throat, Nose and Speech. Russia, 190013, Saint Petersburg, 9, Bronnitskaia Str.; tel. (812) 316-25-01, e-mail: naumenko-arcadi@mail.ru

Oleg Ivanovich **Konoplev** – MD, Professor, Chief Doctor of the Research Institute of Ear, Throat, Nose and Speech. Russia, 190013, Saint Petersburg, 9, Bronnitskaia Str.; tel.: 8-812-316-25-05

Nikolai Nikolaevich **Naumenko** – MD, Professor of the Chair of Otorhinolaryngology of North-Western State Medical University named after I.I. Mechnikov. Russia, 191015, Saint Petersburg, 41 Kirochnaia Str. E-mail: lor@szgmu.ru

УДК 616.71-018.3-003.93:611-018.52/.54:616.21-089.844 doi: 10.18692/1810-4800-2016-3-91-99

ЭКСПЕРИМЕНТАЛЬНОЕ ОБОСНОВАНИЕ ПРИМЕНЕНИЯ ОБОГАЩЕННОЙ ТРОМБОЦИТАМИ ПЛАЗМЫ ДЛЯ СТИМУЛЯЦИИ РЕГЕНЕРАЦИИ ХРЯЩЕВЫХ АУТОТРАНСПЛАНТАТОВ

Скибицкая Н. Ф.[1], Семенов Ф. В.[1], Евглевский А. А.[2]

ГБОУ ВПО «Кубанский государственный медицинский университет» Минздрава России, 350063, Краснодар, Россия
([1] Зав. каф. болезней уха, горла и носа – проф. Ф. В. Семенов;
[2] зав. каф. гистологии с эмбриологией – проф. Г. М. Могильная)

EXPERIMENTAL SUBSTANTIATION OF PLATELET ENRICHED PLASMA APPLICATION FOR STIMULATION OF CARTILAGE AUTOGRAFTS REGENERATION

Skibitskaya N. F.[1], Semenov F. V.[1], Evglevskii A. A.[2]

State Budget Educational Institution of Higher Vocational Education Kuban State Medical University of the Ministry of Healthcare of Russia, Krasnodar, Russia

[1] (Chair of ENT Diseases;

[2] Chair of Histology with Embryology)

Целью работы было поставлено изучить с помощью морфологических методов влияние обогащенной тромбоцитами плазмы крови на регенерацию хрящевой ткани после ее механической деструкции. Было произведено изъятие и дробление участков хрящевой ткани обеих ушных раковин кроликов, с последующей реимплантацией измельченной хрящевой ткани на то же место в левую ушную раковину и измельченной хрящевой ткани, смешанной с обогащенной тромбоцитами плазмой, полученной из крови этого же лабораторного животного, в правую ушную раковину. Затем производился срез и изучались особенности регенерации хряща на 10-й, 20-й дни и через 1, 2 и 3 месяца после оперативного вмешательства. Также производился подкол вновь полученной обогащенной тромбоцитами плазмы в место дефекта на правой ушной раковине 1 раз в неделю. В ходе исследования выяснилось, что в опытной группе в условиях применения обогащенной тромбоцитами плазмы регенерация хрящевой ткани происходит более адекватно в сравнении с контрольной группой, а также сопровождается ускорением процессов заживления, выражающихся в активации клеток фибробластического и хондробластических дифферонов.

Ключевые слова: регенерация хрящевой ткани, хондрогенез, обогащенная тромбоцитами плазма, факторы роста.

Библиография: 13 источников.

The objective of this work was to study the influence of platelet enriched plasma on regeneration of cartilage tissue after its mechanical destruction using morphological methods. In the process of study, withdrawal and fragmentation of cartilage tissue sections of both ear conches of rabbits was performed with subsequent reimplantation of the crushed cartilage tissue to the same place in the left ear and crushed cartilage tissue mixed with plateletenriched plasma obtained from the blood of the same laboratory animal - to the right auricle. After that a cut was made and the peculiarities of regeneration of the cartilage on the 10th, 20th days and after 1, 2 and 3 months after surgery were studied. After that the platelet enriched plasma was injected in the defect site on the right ear conch once a week. The study revealed that in the experimental group in terms of platelet enriched plasma application, regeneration of cartilage tissue occurred more adequately in comparison with the control group, and was accompanied by the acceleration of healing processes, which was expressed in activation of fibroblastic and chondroblastic of programed differentiation.

Key words: cartilage tissue regeneration; chondrogenesis; platelet enriched plasma; growth factors.

Bibliography: 13 sources.

Проблема замещения трансплантатами органов и тканей, поврежденных в результате воспалительных заболеваний, травм или хирургического вмешательства, является актуальной. В оториноларингологии хрящевые аутотрансплантаты применяют во время септопластики, ринопластики, ларингопластики, мастоидопластики и др. В ряде случаев перед использованием хрящ подвергается измельчению скальпелем или деструкции с помощью специального пресса. Регенерация хрящевой ткани идет медленно, что побудило нас исследовать в эксперименте воз-

Таблица

Факторы роста, обнаруженные в обогащенной тромбоцитами плазме, и их физиологические эффекты

Фактор	Функции
Эпидермальный фактор роста (PD-EGF)	Активация пролиферации эпидермальных и эпителиальных клеток, закрытие кожной раны, стимулирование ангиогенеза
Трансформирующий ростовой фактор-бета (TGF-b1, b2)	Регуляция метаболизма костной ткани, апоптоз, усиление синтеза белков межклеточного матрикса
Тромбоцитарный фактор роста (PDGF A+B)	Активация фибробластов и миоцитов гладкомышечной ткани, формирование матрикса коллагена и кости с участием костных морфогенетических белков, стимулирование ангиогенеза
Инсулиноподобные факторы (TGF-I, II)	Стимуляция пролиферации клеток костной и хрящевой тканей, активация ангиогенеза, стимуляция заживления мышечной ткани
Сосудисто-эндотелиальный фактор роста (VEGF ECGF)	Стимуляция роста новых кровеносных сосудов, антиапоптоз
Основной фактор роста фибробластов (bFGF)	Стимуляция ангиогенеза и пролиферации фибробластов, экспрессия в костной ткани, улучшение заживления мышечной ткани

можность ее стимуляции с помощью обогащенной тромбоцитами плазмы (ОТП).

Процесс регенерации различных тканей, подвергшихся альтерации в результате механической травмы, включает комплексную и четко определенную серию аутогенных реакций. Важная роль в этом процессе отводится тромбоцитам. В месте повреждения они высвобождают факторы роста, запускающие процесс восстановления поврежденной ткани и подавляющие воспаление. На понимании этого основано лечение обогащенной тромбоцитами плазмой крови, стимулирующее аутогенную регенерацию за счет высокой концентрации факторов роста. Факторы роста – это регуляторные пептиды (тканевые гормоны), которые находятся в альфа-гранулах тромбоцитов и отвечают за регенерацию биологической ткани, т. е. стимулируют репарацию сухожилий, хряща, мышц, кожи, костей и т. п.

Выделяют 6 основных ростовых факторов: Transforming Growth Factor – Alfa (TGF-α), Transforming Growth Factor – Beta (TGF-β), Platelet Derived Growth Factor (PDGF), Epithelial Growth Factor (EGF), Insulinoidea Growth Factor (IGF), Fibroblast Growth Factor (FGF). Каждый из этих факторов выполняет свою специфическую функцию (табл.).

Первые упоминания о местном использовании ОТП встречаются в публикациях M. C. Oz, V. Jeevanandam et al. (1992) [1], которые пришли к выводу о целесообразности изготовления фибринового геля из крови пациента, теряемой им во время операции. Тогда еще не использовался термин «обогащенная тромбоцитами плазма». Лишь впоследствии выяснилось, что полезные свойства, которыми обладает этот субстрат, обусловлены высокой концентрацией тромбоцитов.

В настоящее время наибольшее применение ОТП нашла в стоматологической имплантологии при операциях с использованием большого объема костных материалов – синус-лифтинг, наращивание альвеолярного гребня и др. [2]. Авторы использовали ОТП при восстановительных операциях на нижней челюсти. Перечислялись многочисленные положительные свойства ОТП: стимуляция миграции фибробластов и остеобластов, ускорение реваскуляризации и регенерации мезенхимальных тканей, а также уменьшение кровотечения и снижение бактериальной обсемененности [3]. Многочисленные исследования, направленные на изучение эффективности использования ОТП при проведении синус-лифтинга, доказали его положительное влияние на остеосинтез [4]. Применение ОТП позволяет сократить сроки роста и созревания костной ткани. В настоящее время использование ОТП не ограничивается лишь стоматологией. В ортопедии ОТП применяют при хирургических и консервативных видах лечения воспалительных заболеваний суставов [5], в глазной хирургии эта методика используется при блефаропластике [6], в эндокринологии – для лечения диабетических язв [7] и т. д.

Появляются публикации, в которых обсуждается возможность применения ОТП в оториноларингологии: для облитерации околоносовых пазух [8] при реконструкции передней стенки верхнечелюстной пазухи после операции по Коллдуэл–Люку [9], при эндоскопических операциях в полости носа в целях предотвращения возникновения сращений между латеральной стенкой полости носа и средней носовой раковиной [10] Ф. В. Семенов и И. Ю. Якобашвили (2009) описывают методику использования ОТП для профилактики кровотечений и ускорения регенерации послеоперационной раны при тонзиллэктомии [11].

Несмотря на многочисленные работы, подтверждающие эффективность применения ОТП при различных видах патологии, многие аспекты течения раневого процесса в условиях примене-

ния ОТП остаются неясными и требуют экспериментального подтверждения эффективности данного метода лечения.

Цель исследования. Изучить с помощью морфологических методов влияние обогащенной тромбоцитами плазмы крови на регенерацию хрящевой ткани после ее механической деструкции.

Материалы и методы исследования. В качестве объекта исследования были выбраны кролики-самцы калифорнийской породы (10 животных, 20 ушных раковин). Исследования на животных выполнялись в соответствии с «Правилами проведения работ с использованием экспериментальных животных», разработанными и утвержденными Министерством здравоохранения в 1977 г. После введения в наркоз на выбритом от шерсти участке наружной поверхности каждой ушной раковины производили дугообразный разрез кожи до хряща. Из ушной раковины вырезали кусочек хряща округлой формы диаметром около 1,5 см. Ушной хрящ подвергали деструкции в стандартном прессе, используемом для размягчения аутохряща носовой перегородки перед его реимплантацией во время септопластики. Половину раздробленного хряща имплантировали в левую ушную раковину, а остаток вместе с обогащенной тромбоцитами плазмой – в правую ушную раковину. Раны зашивали.

Животным обеих групп накладывали асептические повязки, в дальнейшем проводили ежедневную обработку разреза асептическими растворами, швы снимали на 7-е сутки. В опытной группе животным 1 раз в неделю через кожу в область реимплантированного хряща вводили жидкую часть ОТП с концентрацией тромбоцитов не менее 700 тыс. мкл, необходимой для получения стимулирующего эффекта при регенерации тканей.

Для получения ОТП использовали методику однократного центрифугирования цельной венозной крови. До введения животному лекарственных препаратов (последнее нарушает возможность получения ОТП) из подкожной вены бедра брали кровь в объеме 3–5 мл (рис. 1).

Кровь помещали в специальные пробирки фирмы Vacuette, содержащие на стенках в напыленном виде активатор свертывания SiO. Пробирки ставили в лабораторную программируемую центрифугу EBA 20 и центрифугировали в течение 10 мин при скорости 3000 об/мин (рис. 2). При этом происходило разделение цельной крови на три фракции: бедную тромбоцитами плазму, ОТП и эритроцитарную массу. Одновременно в самой пробирке происходила активация тромбоцитов. В результате этого процесса в каждой пробирке получалось около 2–3 мл ОТП в виде активированного сгустка (рис. 3), которую извлекали из пробирки стерильным инструментом и помещали в чашку Петри (рис. 4). От полученного сгустка отделяли нижнюю часть, содержащую эритроциты.

Качественные и количественные характеристики получаемой нами ОТП были проверены при помощи автоматизированной системы подсчета форменных элементов крови и микроскопическом исследовании с окраской по Романовскому–Гимзе. Средняя концентрация тромбоцитов при использовании данной методики достигала 850 тыс. в 1 мкл плазмы. Микроскопия показала наличие большого количества тромбоцитов в сгустке ОТП (рис. 5).

Через 10, 20 суток, 1, 2, и 3 месяца животных выводили из опыта и забирали материал для морфологического исследования. Материал фиксировали в 10% забуференном формалине, после проводки на гистопроцессоре замкнутого цикла TISSUE TEK@VIPtm5Jr с вакуумом образцы заливали в гистомикс Extra с использованием станции парафиновой заливки TISSUE-tek TEC 5 с температурой плавления 56–58 °С. Срезы толщиной 5 мкм готовили на ротационном микротоме Accu-Cut@SRMтм200, помещали на предметные стекла с матовым краем Menzel, окрашивали гематоксилин-эозином по общепринятой методике. Окрашенные срезы подвергали визуальному патоморфологическому изучению с помощью светового микроскопа с использованием сухих апохроматических систем с общим увеличением 100х. Дополнительно срезы фотографировали в стандартных условиях с помощью цифровой камеры DCM-310 с разрешением 3 мегапикселя в формате TIF. Полученные изображения подвергали морфометрии методом равноудоленных точек по Ташке (1980) [12] с определением объемной плотности 16 градационных параметров с последующим расчетом уровня интегральной энтропии [13]. Энтропия означает меру неупорядоченности системы: чем меньше элементы системы подчинены какому-либо порядку, тем выше энтропия. При достижении энтропией максимального значения биологическая система перестает функционировать как система, все ее элементы теряют функциональную взаимосвязь и превращаются в ничем не связанный набор элементов, т.е. погибает. Таким образом, мера неупорядоченности (энтропии) морфологических систем в условиях нормы и патологии, в отличие от традиционной описательной морфологии, позволяет объективно судить о динамике процесса.

Результаты и обсуждение. Исследование материала показало, что через 10 суток в контрольной группе хрящ в месте повреждения расположен в виде фрагментов из хондроцитов, состоящих из беспорядочно ориентированных коротких клеточных тяжей. Хрящ плотно окружен

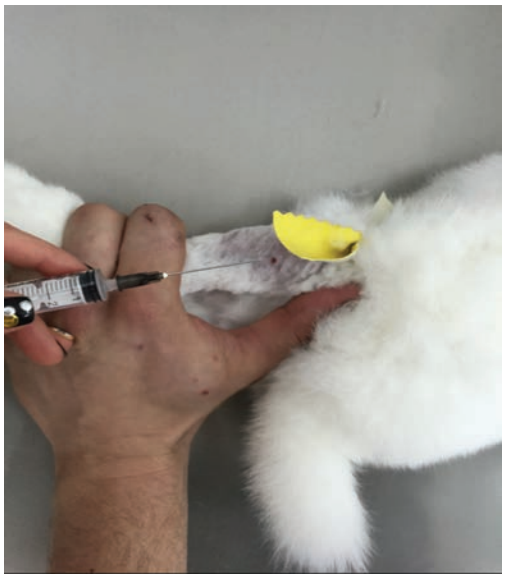

Рис. 1. Взятие крови из подкожной вены бедра.



Рис. 3. БТП – бедная тромбоцитами плазма; ОТП – обогащенная тромбоцитами плазма; ЭМ – эритроцитарная масса.

Рис. 2. Центрифуга для приготовления обогащенной тромбоцитами плазмы.



Рис. 4. Сгусток обогащенной тромбоцитами плазмы.

а) *б)*

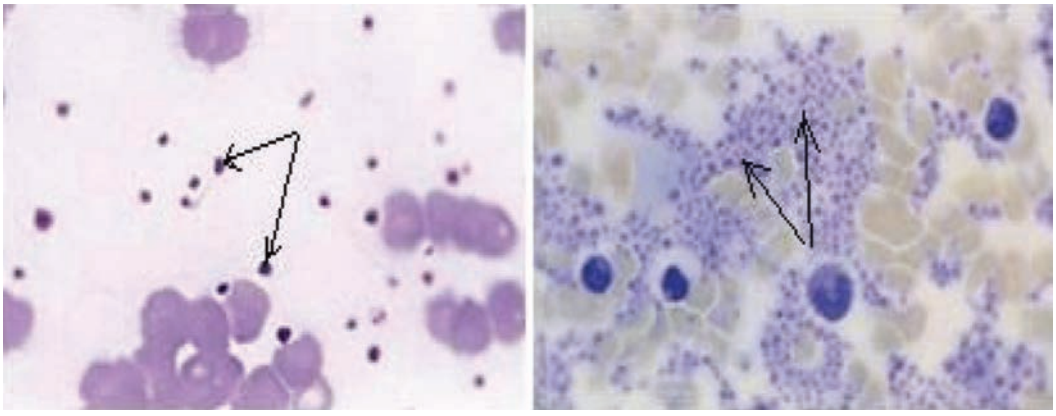

Рис. 5. Микроскопическая картина плазмы в жидкой фазе (увеличение в 950 раз): *а* – плазма с нормальной концентрацией тромбоцитов (стрелками указаны единичные тромбоциты); *б* – обогащенная тромбоцитами плазма (стрелками указаны тромбоцитарные скопления).

а) *б)*

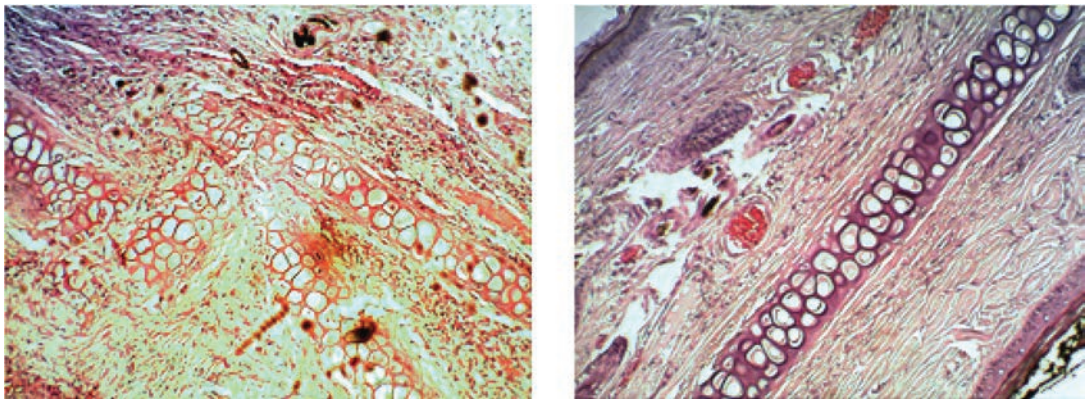

Рис. 6. Типичная картина зоны экспериментальной травмы уха кролика на 10-е сутки после нанесения травмы: *а* – контрольная группа; *б* – опытная группа; окраска гематоксилином-эозином; об. 10×, ок. 10×.

а) *б)*

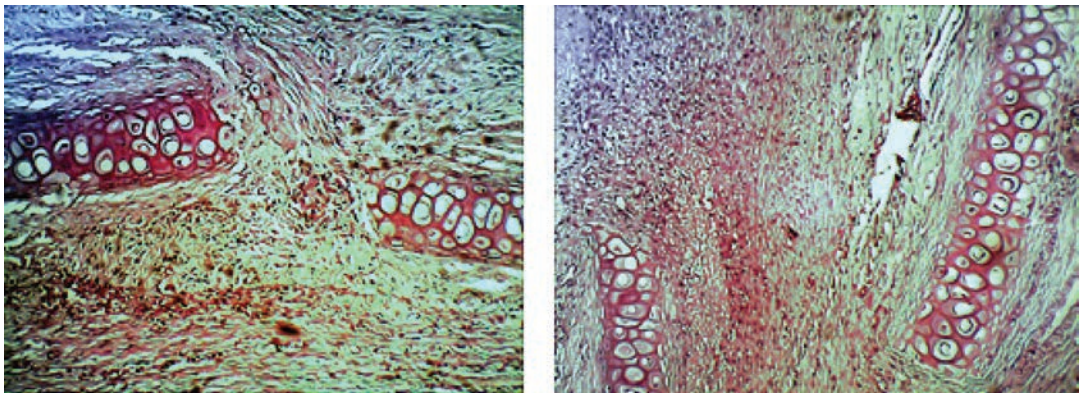

Рис. 7. Типичная картина зоны экспериментальной травмы уха кролика на 20-е сутки после нанесения травмы: *а* – контрольная группа; *б* – опытная группа; окраска гематоксилином-эозином; об. 10×, ок. 10×.

а) *б)*

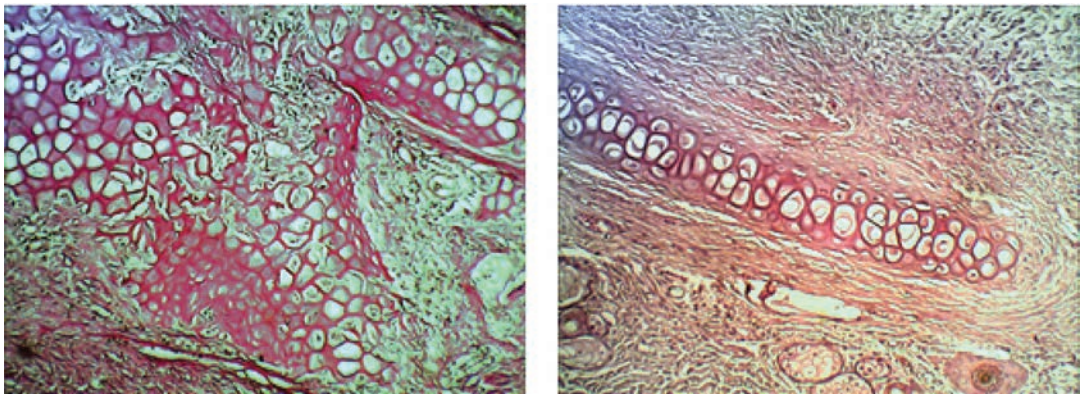

Рис. 8. Типичная картина зоны экспериментальной травмы уха кролика через 1 месяц после нанесения травмы: *а* – контрольная группа; *б* – опытная группа; окраска гематоксилином-эозином; об. 10×, ок. 10×).

соединительной тканью, содержащей большое количество мелких кровеносных сосудов, заметно большее количество фибробластов, определяется наличие полиморфно-клеточных инфильтратов, состоящих из лимфоцитов, эозинофильных и базофильных, нейтрофильных гранулоцитов, кроме того, в центре видны скопления эритроцитов с неизмененной окраской и отложения фибрина. Коллагеновые волокна толстые, местами собранные в короткие пучки. При световой микроскопии коллагеновые ацидофильные волокна окрашиваются в розовый цвет (рис. 6, *а*). Уровень интегральной энтропии составил 3,8±0,1. В опытной группе морфологическая картина в целом аналогична наблюдаемой в контрольной группе. Однако хрящ расположен в виде более упорядоченных по сравнению с контролем, тяжей продольной ориентации и окружен коллагеновыми

волокнами, ориентированными вдоль оси этих тяжей, наблюдается умеренная воспалительная инфильтрация соединительной ткани с большим количеством эозинофильных, базофильных, нейтрофильных гранулоцитов, большое количество мелких кровеносных сосудов с умеренными явлениями стаза эритроцитов, количество фибробластов умеренное (рис. 6, *б*). Следует отметить, что уровень интегральной энтропии ткани снижен по сравнению с контролем на 15,8% и составляет 3,2±0,04 ($p < 0,001$).

Спустя 20 суток после нанесения раны в контрольной группе гиалиновый хрящ в месте повреждения расположен в виде неупорядоченных пластов, состоящих из хондроцитов, окруженных большим количеством интертерриториального матрикса. Окружающая соединительная ткань содержит большое количество клеток воспаления: лимфоцитов, эозинофилов, базофилов. Заметно большое количество мелких кровеносных сосудов. Определяются фибробласты, а толстые коллагеновые волокна, расположенные параллельно, имеют извилистый ход. Воспалительная инфильтрация умеренная, в виде очаговых скоплений вокруг сосудов, состоящая из лимфоцитов, базофильных и эозинофильных гранулоцитов (рис. 7, *а*). Уровень интегральной энтропии составил 3,40±0,07. Напротив, в опытной группе хрящ в месте повреждения расположен в виде отдельных, упорядоченных фрагментов, состоящих из хондроцитов, объединенных в центральных отделах в изогенные группы, окруженные интертерриториальным матриксом. Хрящ плотно окружен соединительной тканью, содержащей большое количество мелких кровеносных сосудов, явления стаза эритроцитов сохраняются, заметно наличие фибробластов с признаками секреторной активности, коллагеновые волокна тонкие, имеют извилистый ход, визуально более удлинены по сравнению с контролем, окрашиваются в розовый цвет. Воспалительная инфильтрация минимальная в виде очаговых скоплений вокруг сосудов, состоит из лимфоцитов, базофильных и эозинофильных гранулоцитов (рис. 7, *б*). Уровень интегральной энтропии ткани снижен по сравнению с контролем на 14,7% и составил 2,90±0,05 ($p < 0,001$).

Через 1 месяц после нанесения раны в контрольной группе хрящ в месте повреждения расположен в виде пластинок, фрагменты хряща как бы подтягиваются к друг другу, образуя своеобразные конгломераты и состоят из зрелых хондроцитов, объединенных в центральных отделах в изогенные группы. Окружающая соединительная ткань содержит мелкие кровеносные сосуды, отмечается наличие фибробластов удлиненной формы, толстых коллагеновых волокон (рис. 8, *а*). Уровень интегральной энтропии составил 3,10±0,05. В опытной группе в целом морфологическая картина аналогична наблюдаемой в контроле – хрящ в месте повреждения также расположен в виде удлиненных пластинок, эти пластинки подходят близко друг к другу. В местах, где нет хряща, большое количество соединительной ткани, содержащей большое количество фибробластов, небольшое количество эозинофильных, базофильных гранулоцитов, лимфоцитов, а также мелкие кровеносные сосуды. Коллагеновые волокна тонкие, с упорядоченным параллельным ходом. При световой микроскопии коллагеновые волокна ацидофильные, окрашиваются в розовый цвет (рис. 8, *б*). Однако уровень интегральной энтропии ткани снижен по сравнению с аналогичным значением, характерным для животных контрольной группы, на 22,6% и составляет 2,40±0,08 ($p < 0,001$).

Через 2 месяца после нанесения раны в контрольной группе в месте повреждения хрящевая ткань превалирует над соединительной. Гиалиновый хрящ в месте повреждения – в виде пластов, состоящих из хондроцитов, объединенных в изогенные группы. Окружающая соединительная ткань содержит фибробласты, толстые коллагеновые волокна с параллельно идущим ходом, извилистого, удлиненного вида. При световой микроскопии коллагеновые волокна ацидофильные, окрашиваются в розовый цвет. Воспалительная инфильтрация отсутствует (рис. 9, *а*). Уровень интегральной энтропии составил 2,80±0,09. В опытной группе в целом морфологическая картина аналогична наблюдаемой в контроле – хрящ в месте повреждения расположен в виде упорядоченных фрагментов с тенденцией построения в один ряд, состоящих из большей частью зрелых хондроцитов, объединенных в центральных отделах в изогенные группы, которые окружены интертерриториальным матриксом. Окружающая хрящ соединительная ткань содержит большое количество мелких кровеносных сосудов, большое количество фибробластов, тонкие коллагеновые волокна с параллельно идущим ходом, удлиненного вида. При световой микроскопии коллагеновые волокна ацидофильные, окрашиваются в розовый цвет. Воспалительная инфильтрация отсутствует (рис. 9, *б*). Однако уровень интегральной энтропии ткани снижен по сравнению с контролем на 15% и составляет 2,10±0,04 ($p < 0,001$).

Через 3 месяца после нанесения раны гиалиновый хрящ в месте повреждения в виде упорядоченных фрагментов удлиненного вида с тенденцией построения в ряд, состоящий из хондроцитов, большей частью зрелых, объединенных в центральных отделах в изогенные группы, окруженные интертерриториальным матриксом. Хрящ плотно окружен соединительной тканью,

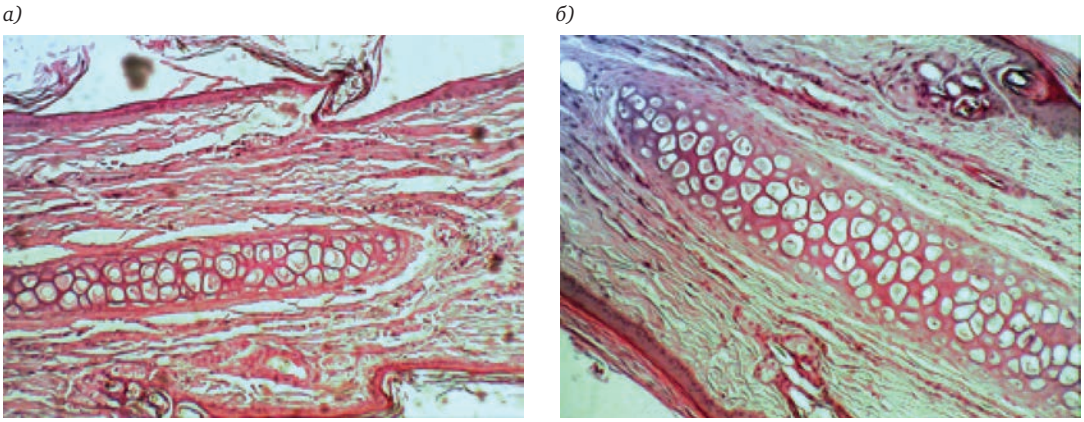

Рис. 9. Типичная картина зоны экспериментальной травмы уха кролика через 2 месяца после нанесения травмы: *а* – контрольная группа; *б* – опытная группа; окраска гематоксилином-эозином; об. 10×, ок. 10×).

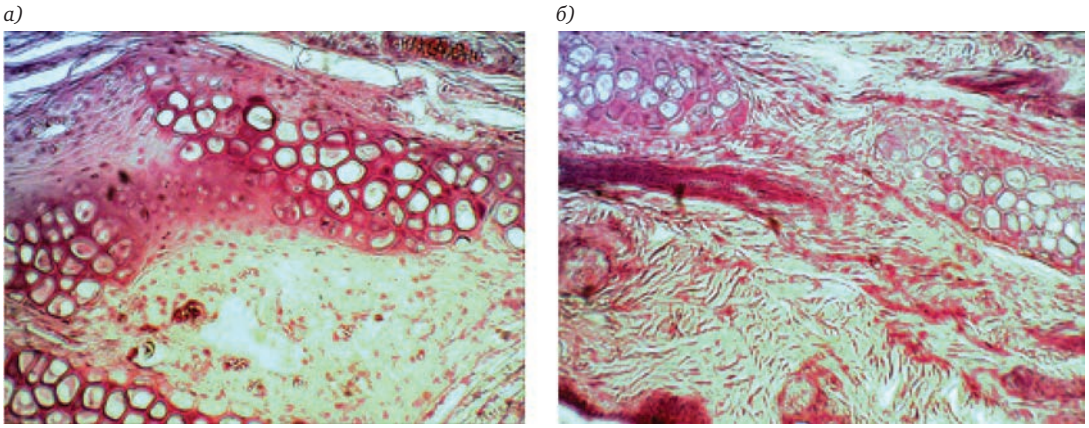

Рис. 10. Типичная картина зоны экспериментальной травмы уха кролика через 3 месяца после нанесения травмы: *а* – контрольная группа; *б* – опытная группа; окраска гематоксилином-эозином; об. 10×, ок. 10×).

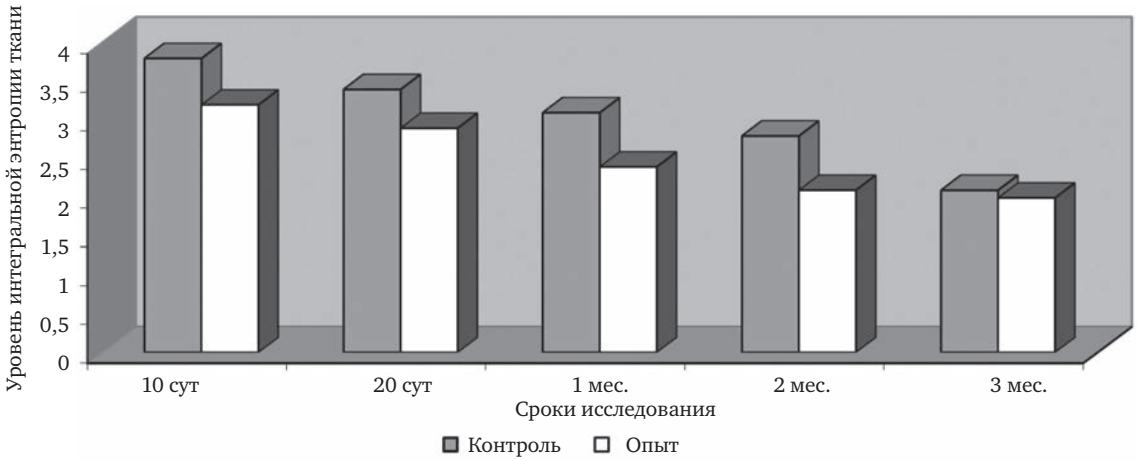

Рис. 11. Динамика уровня интегральной энтропии тканей в процессе репарации в условиях применения ОТП.

содержащей большое количество мелких кровеносных сосудов, большое количество фибробластов, коллагеновые волокна с параллельно идущим ходом, местами в виде коротких пучков. При световой микроскопии коллагеновые волокна ацидофильные, окрашиваются в розовый цвет. Уровень интегральной энтропии составил 2,10±0,04. В опытной группе (рис. 10, *а*) морфологическая картина практически идентична наблюдаемой в контроле – хрящ в месте повреждения расположен в виде упорядоченных фрагментов, они как бы подтягиваются к друг другу и выстраивается в один ряд, состоят из зрелых хондроцитов, объединенных в центральных отделах

в изогенные группы. Окружающая соединительная ткань, содержит мелкие кровеносные сосуды, фибробласты удлиненной формы, тонкие коллагеновые волокна с параллельно идущим ходом, удлиненного вида. При световой микроскопии коллагеновые волокна ацидофильные окрашиваются в розовый цвет. Воспалительная инфильтрация отсутствует. Уровень интегральной энтропии ткани практически не отличается от наблюдаемого у животных контрольной группы (рис. 10, *б*) и составляет 2,00±0,06 (p >0,05).

Таким образом, динамика изменений уровня интегральной энтропии (рис. 11), а также анализ морфологического эквивалента изменений, происходящих в ране после применения ОТП, свидетельствуют о более адекватном по сравнению с контролем нарастании тканевой упорядоченности при репарации в условиях применения ОТП и сопровождается улучшением процессов заживления, выражающихся в активации клеток фибробластического и хондробластических дифферонов.

ЛИТЕРАТУРА

1. Oz M. C., Jeevanandam V., Smith C. R., Williams M. R., Kaynar M., Frank R. A., Mosca R., Reiss R. F., Rose E. A. Autologous fibrin glue from intraoperatively collected platelet rich plasma. 1992. Vol. 103. P. 194.
2. Rosenberg E. S., Torosian J. Sinus grafting using platelet-rich plasma--initial case presentation // Pract. Periodontics Aesthet. Dent. 2000. N 12 (9). P. 843–850.
3. Tayapongsak P., Wimsatt J. A., LaBanc J. P., Dolwick M. F. // Oral. Surg. Oral. Med. Oral. Pathol. 1994. Vol. 78 (3). P. 296–300.
4. Danesh-Meyer M. J., Filstein M. R., Shanaman R. Histological evaluation of sinus augmentation using platelet rich plasma (PRP): a case series. J Int Acad Periodontol. 2001. N 3 (2). P. 48–56.
5. Mishra A., Pavelko T. Treatment of chronic elbow tendinosis with buffered platelet-rich plasma // Am Jurn. Sports Med. 2006. N 34 (11). P. 1774–1778.
6. Vick V. L., Holds J. B., Hartstein M. E., Rich R. M., Davidson B. R. Use of autologous platelet concentrate in blepharoplasty surgery // Ophthal. Plast. Reconstr Surg. 2006. N 22 (2). P. 102–104.
7. Driver V. R., Hanft J., Fylling C. P., Beriou J. M. A prospective, randomized, controlled trial of autologous platelet-rich plasma gel for the treatment of diabetic foot ulcers // Ostomy Wound Manage. 2006. N 52 (6). P. 68–74.
8. Mendonca-Caridad J. J., Juiz-Lopez P., Rubio-Rodriguez J. P. Frontal sinus obliteration and craniofacial reconstruction with platelet rich plasma in a patient with fibrous dysplasia // Int Jurn. Oral Maxillofac Surg. 2006. N 35 (1). P. 88–91.
9. Thor A. Reconstruction of the anterior maxilla with platelet gel, autogenous bone, and titanium mesh: a case report // Clin Implant Dent Relat Res. 2002. N 4(3). P. 150–155.
10. Rice D. H. Platelet-rich plasma in endoscopic sinus surgery // Ear Nose Throat Jurn. 2006. Vol. 85(8). P. 516, 518.
11. Семенов Ф. В., Якобашвили И. Ю. Применение обогащенной тромбоцитами плазмы в качестве гемостатического и аналгезирующего средства при тонзиллэктомии: автореф. дис. … канд. мед. наук. СПб., 2009. 113 с.
12. Ташке К. Введение в количественную цито-гистологическую морфологию. Изд-во АН Румынии, 1980. 191 с.
13. Автандилов Г. Г. Медицинская морфометрия. М.: Медицина, 1990. 384 с.

Скибицкая Наталья Федоровна – заочный аспирант каф. болезней уха горла и носа Кубанского ГМУ. Россия, 350007, Краснодар, врач-оториноларинголог КБ № 3, г. Краснодар, ул. Захарова, д. 59; тел. 8-989-815-89-29, e-mail: semenovanatasha1990@mail.ru

Семенов Федор Вячеславович – докт. мед. наук, профессор, зав. каф. болезней уха горла и носа, главный врач КБ № 3. Россия, 350007, г. Краснодар, ул. Захарова, д. 59; тел. 8-918-431-27-02, e-mail: ent@mail.kuban.ru

Евглевский Андрей Александрович – канд. мед. наук, доцент каф. гистологии с эмбриологией; тел. 8-989-825-01-46, e-mail: evglandr@mail.ru

REFERENCES

1. Oz M. C., Jeevanandam V., Smith C. R., Williams M. R., Kaynar M., Frank R. A., Mosca R., Reiss R. F., Rose E.A. Autologous fibrin glue from intraoperatively collected platelet rich plasma. 1992, 103: 194.
2. Rosenberg E. S., Torosian J. Sinus grafting using platelet-rich plasma--initial case presentation. *Pract Periodontics Aesthet Dent*. 2000; 12 (9): 843–850.
3. Tayapongsak P., Wimsatt J. A., LaBanc J. P., Dolwick M. F. *Oral Surg Oral Med Oral Pathol*. 1994; 78 (3): 296–300.
4. Danesh-Meyer M. J., Filstein M. R., Shanaman R. Histological evaluation of sinus augmentation using platelet rich plasma (PRP): a case series. *J. Int Acad Periodontol*. 2001; 3 (2): 48–56.
5. Mishra A., Pavelko T. Treatment of chronic elbow tendinosis with buffered platelet-rich plasma. *Am J. Sports Med*. 2006; 34 (11): 1774–1778.
6. Vick V. L., Holds J. B., Hartstein M. E., Rich R. M., Davidson B. R. Use of autologous platelet concentrate in blepharoplasty surgery. *Ophthal Plast Reconstr Surg*. 2006; 22 (2): 102–104.
7. Driver V. R., Hanft J., Fylling C. P., Beriou J. M. A prospective, randomized, controlled trial of autologous platelet-rich plasma gel for the treatment of diabetic foot ulcers. *Ostomy Wound Manage*. 2006; 52 (6): 68–74.
8. Mendonca-Caridad J. J., Juiz-Lopez P., Rubio-Rodriguez J. P. Frontal sinus obliteration and craniofacial reconstruction with platelet rich plasma in a patient with fibrous dysplasia. *Int J. Oral Maxillofac Surg*. 2006; 35 (1): 88–91.
9. Thor A. Reconstruction of the anterior maxilla with platelet gel, autogenous bone, and titanium mesh: a case report. *Clin Implant Dent Relat Res.*; 2002; 4(3): 150–155.
10. Rice D. H. Platelet-rich plasma in endoscopic sinus surgery. *Ear Nose Throat J*. 2006; 85(8): 516, 518.

11. Semenov F. V., Jakobashvili I. Ju. Primenenie obogashchennoi trombotsitami plazmy v kachestve gemostaticheskogo i analgeziruyushchego sredstva pri tonzillektomii [The use of platelet-rich plasma as a haemostatic and analgesic funds tonsillectomy]: Autoref. dis. … cand. med. science. SPB.; 2009: 113 (in Russian).
12. Tashke K. Vvedenie v kolichestvennuyu tsito-gistologicheskuyu morfologiyu [Introduction to quantitative cyto-histological morphology]. AN Romania; 1980: 191 (in Russian).
13. Avtandilov G. G. Meditsinskaya morfometriya [Medical morphometry]. M.: Medicina; 1990: 384 (in Russian).

Natal'ya Fedorovna **Skibitskaya** – post-graduate student of day-time department of the Chair of ENT Diseases of Kuban State Medical University. Russia, 350007, Krasnodar, otorhinolaryngologist of the Krai Hospital No3, Krasnodar, 59, Zakharova Str., tel. 8-989-815-89-29, e-mail: semenovanatasha1990@mail.ru

Fedor Vyacheslavovich **Semenov** – MD, Professor, Head of the Chair of ENT Diseases, Chief Doctor of the Krai Hospital No3, Krasnodar, 59, Zakharova Str., tel. 8-918-431-27-02, e-mail: ent@mail.kuban.ru

Andrei Aleksandrovich **Evglevskii** – MD Candidate, Associate Professor of the Chair of Histology with Embryology, tel. 8-989-825-01-46, e-mail: evglandr@mail.ru

УДК 616.284-002.193-053.4-07-08 doi: 10.18692/1810-4800-2016-3-100-107

СОВРЕМЕННЫЕ ВОЗМОЖНОСТИ ДИАГНОСТИКИ И ЛЕЧЕНИЯ РЕЦИДИВИРУЮЩИХ СРЕДНИХ ОТИТОВ У ДЕТЕЙ

Сотникова Л. С.[1,3], Минасян В. С.[1,2]

[1] ГБОУ ВПО «Российский научный исследовательский медицинский университет им. Н. И. Пирогова» Минздрава России, 117997, Москва, Россия
(Зав. каф. оториноларингологии педиатрического факультета – засл. деятель науки РФ, член-корр. РАН, проф. М. Р. Богомильский)

[2] ГБУЗ «Морозовская детская городская клиническая больница» Департамента здравоохранения Москвы, 119049, Москва, Россия
(Главный врач – засл. врач РФ, проф. И. Е. Колтунов)

[3] ФГБУ «Научный центр здоровья детей» Минздрава России, 119991, Москва, Россия
(Директор – академик РАН А. А. Баранов)

THE MODERN POSSIBILITIES OF DIAGNOSTICS AND TREATMENT OF RECURRENT OTITIS MEDIA IN CHILDREN

Sotnikova L. S.[1,3], Minasyan V. S.[1,2]

[1] State-Financed Health Institution Morozovskaya Children's Municipal Clinical Hospital of the Department of Healthcare of Moscow,, Moscow, Russia

[2] State-Financed Health Institution Morozovskaya Children's Municipal Clinical Hospital of the Department of Healthcare of Moscow, Moscow, Russia

[3] Federal State Budget Institution Scientific Center of Children's Health of the Ministry of Healthcare of the Russian Federation, Moscow, Russia

Частота заболеваемости рецидивирующим средним отитом (РСО) составляет 5–30% в популяции и не имеет тенденции к снижению.

Целью настоящего исследования было повышение эффективности диагностики и лечения РСО у детей.

При выполнении данной работы были поставлены следующие задачи: установить частоту встречаемости вируса простого герпеса, Эпштейна–Барр-вируса, цитомегаловируса у детей с рецидивирующими средними отитами, определить особенности клинического течения РСО у детей с выявленными маркерами активной герпетической инфекции, а также разработать алгоритм диагностики и лечения детей с рецидивирующими средними отитами и маркерами активной герпетической инфекции.

Согласно проведенному исследованию маркеры герпетической инфекции у детей с РСО выявлены в 63,8% случаев, преимущественно диагностировалась активная ЭБВ-инфекция – 46,7%. Клиническая картина РСО у детей с маркерами активной герпетической инфекции характеризовалась затяжным течением заболевания более 7 дней – в 96,7% ($p < 0,05$), интоксикацией более 3 дней – в 93,3% ($p < 0,05$), затруднением носового дыхания – в 80,0% ($p < 0,05$), регионарным лимфаденитом – в 76,7% случаев ($p < 0,05$), температурной реакцией 38–39 °С – в 63,3% случаев ($p < 0,05$).

Разработанный нами алгоритм диагностики и лечения детей с РСО с выявленными маркерами активной герпетической инфекции позволяет своевременно провести противовирусную терапию и предупредить развитие осложнений.

Ключевые слова: рецидивирующий отит, герпетические инфекции, дети.

Библиография: 23 источника.

The incidence of recurrent acute otitis media (RAOM) is between 5-30% of the population and has no tendency to decrease.

The purpose of this study was to improve the efficiency of diagnosis and treatment of RAOM in children.

In carrying out this work were as follows: to establish the incidence of herpes simplex virus, Epstein-Barr virus, cytomegalovirus in children with recurrent otitis media, define the clinical features of RAOM in children with identified markers of active herpes infection and develop an algorithm for the diagnosis and treatment children with recurrent otitis media and markers of active herpes infection.

According to the survey markers of herpes infections in children with RAOM identified in 63,8% of cases, mainly active EBV infection is diagnosed – 46,7%.

The clinical picture of RAOM in children with markers of active herpes infection characterized by a prolonged course of the disease for more than 7 days – 96,7% ($p < 0,05$), intoxication more than 3 days – 93,3%

($p < 0,05$) , obstruction of nasal breathing – in 80,0% ($p < 0,05$), regional lymphadenitis – in 76.7% of cases ($p < 0,05$), the reaction temperature 38–39 ° C – in 63,3% of cases ($p < 0,05$).

We have developed an algorithm of diagnosis and treatment of children with recurrent otitis media with identified markers of active herpes infection allows to conduct the anti-viral therapy and prevent complications.

Key words: recurrent otitis media, herpes infections, children.

Bibliography: 23 sources.

В последние годы рецидивирующий средний отит (РСО) представляет наиболее серьезную проблему в детской оториноларингологии. Частота заболеваемости колеблется в пределах 5–30% и не имеет тенденции к снижению [1, 2]. Повторные эпизоды отитов могут приводить к снижению слуха с последующими дефектами формирования речи и интеллекта ребенка, а при неблагоприятных условиях – к возникновению стойкой перфорации барабанной перепонки, т. е. к развитию хронического отита [3–5].

Затяжное и рецидивирующее течение заболевания может быть обусловлено не только бактериальными патогенами. В настоящее время возрастает роль вирусных инфекций в возникновении острой и хронической патологии ЛОРорганов. Особая значимость среди них принадлежит герпес-вирусным инфекциям [6, 7]. Как известно, герпес-вирусы тропны к лимфоидной ткани и приводят к угнетению механизма апоптоза лимфоцитов, в результате чего развиваются выраженная гипертрофия и воспаление глоточной и трубной миндалины, что, в свою очередь, нередко приводит к механическим нарушениям проходимости слуховой трубы и является одним из патогенетических факторов развития рецидивирующих средних отитов у детей [8–10]. В связи с этим появилась необходимость исследовать частоту встречаемости данных вирусов у детей с РСО.

Особую значимость приобретает изучение клинического течения РСО у детей с выявленными маркерами герпетических инфекций, что позволит своевременно назначить противовирусную терапию и предотвратить возникновение дальнейших рецидивов заболевания.

До сих пор нет единого мнения о необходимости и об объеме выполняемых оперативных вмешательств у детей с РСО. Одни авторы утверждают, что шунтирование барабанных полостей приводит к уменьшению числа эпизодов острых средних отитов, при этом сокращается длительность присутствия экссудата в барабанной полости и улучшается слух [11–13]. Другие авторы считают данный метод малоэффективным, указывают на высокий риск развития бактериальной инфекции после шунтирования и отсутствие его влияния на дисфункцию слуховой трубы [14, 15].

Кроме того, обязательным условием успешного лечения детей с рецидивирующими средними отитами является санация верхних дыхательных путей: аденотомия и тонзиллотомия [16]. В последнее время операцию производят под эндотрахеальным наркозом с использованием эндоскопической техники, что позволяет более тщательно удалить лимфоидную ткань из носоглотки [17].

При этом не существует единого мнения о целесообразности выполнения аденотомии у детей с РСО. Ряд авторов считают, что данное оперативное вмешательство не должно выполняться в первую очередь в связи с его высокой стоимостью и низкой эффективностью и отдают предпочтение в пользу шунтирования барабанных полостей [18–20]. Другие авторы утверждают, что выполнение сочетанных оперативных вмешательств (аденотомии и шунтирования барабанных полостей) детям 2-летнего возраста и старше значительно снижает необходимость повторных госпитализаций в связи с уменьшением повторных эпизодов заболевания [21, 22].

Учитывая широкую распространенность РСО у детей, а также отсутствие единых подходов к диагностике и лечению данного заболевания, возникает необходимость разработки алгоритма эффективной диагностики и лечения данного заболевания.

Цель исследования. Повысить эффективность диагностики и лечения рецидивирующих средних отитов у детей.

Задачи исследования

1. Установить частоту встречаемости вируса простого герпеса, Эпштейна–Барр-вируса, цитомегаловируса у детей с рецидивирующими средними отитами.

2. Определить особенности клинического течения РСО у детей с выявленными маркерами активной герпетической инфекции.

3. Разработать алгоритм диагностики и лечения детей с рецидивирующими средними отитами и маркерами активной герпетической инфекции.

Пациенты и методы исследования. За период проведения работы, с 2012 по 2014 г., нами было обследовано 116 детей в возрасте от 6 месяцев до 6 лет, которые были госпитализированы в ЛОР-отделение Морозовской детской городской клинической больницы с диагнозом рецидивирующий средний гнойный отит. Под рецидивирующим средним отитом мы подразумевали 3 и более отдельных эпизодов острого среднего отита за период 6 месяцев или 4 и более эпизодов за период 12 месяцев [23].

Всем детям при поступлении проводили исследование сыворотки крови методом иммуноферментного анализа (ИФА) на определение специфических антител класса IgM, IgG к вирусу простого герпеса (ВПГ), цитомегаловирусу (ЦМВ), а также к капсидному, раннему и ядерному антигенам Эпштейна–Барр-вируса (ЭБВ).

Для определения антител к ВПГ класса IgM мы использовали тест-систему anti-HSV – 1/2 pool ELISA(IgM), для выявления антител класса IgG – anti-HSV-1 (gc1) ELISA (IgG). Лабораторная диагностика на Эпштейна–Барр-вирус включала обнаружение антител класса IgM к раннему антигену (anti-EBV-EA IgM) с использованием тест-системы anti-EBV-EA- DELISA (IgM), для антител класса IgG (anti –EBV-EA IgG) anti-EBV-EA- DELISA (IgG); для антител класса IgM и IgG к капсидному антигену (anti-EBV-VCA IgM и anti-EBV-VCA IgG) использовались тест-системы anti-EBV-CA ELISA (IgM) и anti-EBV-CA ELISA (IgG) соответственно, выявление антител класса IgG к ядерному антигену (anti-EBV-NA IgG) производилось с использованием тест-системы anti-EBNA – 1 ELISA (IgG). Для определения антител класса IgM и IgG к ЦМВ мы использовали следующие тест-системы anti-CMV ELISA (IgM) и anti-CMV ELISA (IgG) соответственно.

ДНК герпес-вирусов определяли в цельной крови. Для выделения ДНК использовали набор реагентов «ДНК-сорб-В». ПЦР с детекцией в режиме реального времени проводили с помощью набора «АмплиСенс®EBV/CMV/HSV-скрин-FL». Для амплификации использовали термоциклер iQiCycler. Все процедуры выполняли согласно инструкциям фирмы-производителя.

Согласно полученным результатам ИФА и ПЦР все обследуемые нами дети были разделены на следующие группы:

1-я группа (основная) – 74 ребенка – дети с РСО, инфицированные герпес-вирусами; данная группа детей в зависимости от активности герпетической инфекции была нами разделена на две подгруппы: I А подгруппа – дети с РСО, у которых по данным ИФА и ПЦР выявлена активная герпетическая инфекция, 30 детей; I Б подгруппа – дети с РСО, у которых по данным ИФА и ПЦР выявлена неактивная герпетическая инфекция, 44 ребенка;

2-я группа (контрольная группа) – дети с рецидивирующими отитами, не инфицированные ВПГ, ЭБВ и ЦМВ.

Перед выпиской всем детям проводилась диагностическая эндоскопия носоглотки с использованием жестких и гибких эндоскопов, что позволяло определить степень аденоидов, их расположение относительно глоточных устьев слуховых труб, предлежание к хоанам, пролабирование в задние отделы носа, определить степень развития трубных миндалин и трубных валиков.

Всем детям после проведенного лечения и при условии отсутствия перфорации барабанной перепонки проводилась акустическая импедансометрия (АИ). Тимпанограммы трактовались по общепринятой классификации J. Jerger (1970).

Статистический анализ и обработка данных проводились в программе IBM SPSS Statistics (версия 22). Использовались методы описательного статистического анализа для первоначального исследования данных, критерий хи-квадрат и z-критерий равенства долей при анализе взаимосвязи на основе таблиц сопряженности. Различия в показателях считались достоверными при $p < 0,05$.

Результаты исследования и обсуждение. Согласно результатам исследования сыворотки крови методом ИФА на определение специфических антител к антигенам ВПГ, ЭБВ, ЦМВ, а также определение ДНК ВПГ, ЭБВ, ЦМВ в крови методом Real-time ПЦР маркеры герпетической инфекции выявлены у 74 из 116 детей (63,8%), у 42 детей из 116 (36,2%) маркеры не определялись. При этом герпетическая инфекция в активной стадии выявлена у 30 из 74 больных (40,5%), а в стадии латенции (неактивная герпетическая инфекция) – у 44 из 74 (59,5%) детей. Наличие активной герпетической инфекции подтверждалось при выявлении специфических антител класса IgM к ВПГ, ЭБВ и ЦМВ и обнаружением ДНК герпес-вирусов в крови методом ПЦР.

Чаще всего у детей IA подгруппы (с маркерами активной герпетической инфекции) выявлялась активная ЭБВ-инфекция у 14 из 30 (46,7%) обследованных, активная ЦМВ-инфекция встречалась значительно реже – у 3 из 30 больных (10,0%), сочетание маркеров ЭБВ с ЦМВ выявлялось у 7 из 30 (23,3%) обследованных, а сочетание маркеров ЭБВ с ВПГ – у 6 из 30 (20,0%) (рис. 1).

В нашем исследовании у детей с РСО также выявлялись маркеры неактивной герпетической инфекции (IБ подгруппа), что подтверждалось обнаружением специфических антител класса IgG к ВПГ, ЭБВ и ЦМВ и отсутствием выделения ДНК ВПГ, ЭБВ, ЦМВ в крови методом Real-time ПЦР.

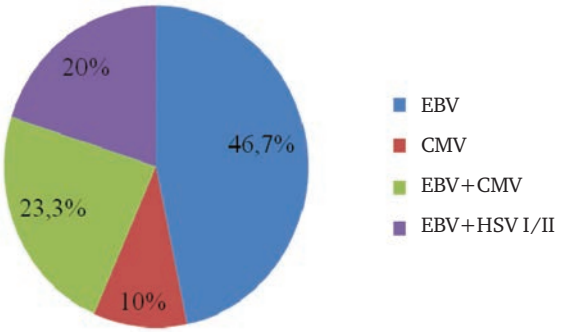

Рис. 1. Активная герпетическая инфекция у детей с РСО ($n = 30$).

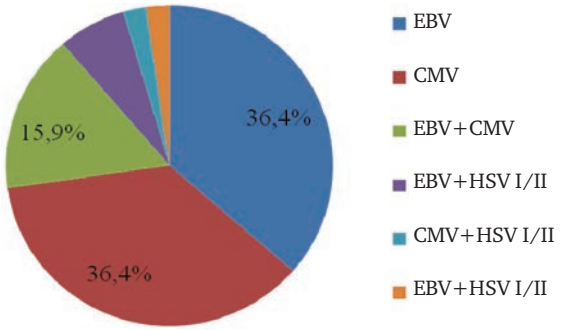

Рис. 2. Неактивная герпетическая инфекция у детей с РСО (n = 44).

Среди маркеров неактивной герпетической инфекции чаще всего выявлялась ЭБВ- или ЦМВ-инфекция – у 16 из 44 (36,4%) обследованных соответственно, сочетание ЭБВ и ЦМВ выявлено у 7 из 44 (15,9%) детей, ЦМВ и ВПГ, ЭБВ и ВПГ – у 1 из 44 детей (2,3%) обследованных соответственно, а у 3 из 44 (6,7%) больных определялись все исследуемые герпес-вирусы (рис. 2).

В нашем исследовании были проанализированы клинические особенности течения РСО у детей с выявленными маркерами активной и неактивной герпетической инфекцией (IA и IБ подгруппы), а также у детей с РСО не инфицированных герпес-вирусами (2-я группа).

Клиническая картина РСО у детей с маркерами активной герпетической инфекции (IA подгруппа) характеризовалась затяжным течением заболевания более 7 дней – в 29 случаях (96,7%) (p < 0,05), интоксикацией более 3 дней – в 27 (93,3%) (p < 0,05), затруднением носового дыхания – в 24 (80,0%) (p < 0,05), регионарным лимфаденитом – в 23 случаев (76,7%) (p < 0,05), температурной реакцией 38–39 °С – в 20 случаях (63,3 %) (p < 0,05).

У детей с маркерами неактивной герпес-вирусной инфекцией (IБ подгруппа): длительность заболевания составляла до 7 дней – в 41 случае (93,2%) (p < 0,05), сопровождалась затруднением носового дыхания – в 40 случаях (90,9%) (p < 0,05), оталгия не превышала 3 дней – в 39 случаях (88,6%) (p < 0,05), температурная реакция составляла 37,5 °С – в 38 случаях (86,4%) (p < 0,05), в 21 случае (47,7%) протекало с регионарным лимфаденитом.

У детей, не инфицированных герпес-вирусами (контрольная группа): длительность заболевания не превышала 7 дней в 42 случаях (100%) (p < 0,05), продолжительность болевого синдрома до 3 дней отмечалась в 41 случае (97,6%) (p < 0,05), субфебрилитет и интоксикация до 3 дней встречались в 40 случаях (95,2%) (p < 0,05), затруднение носового дыхания выявлено в 15 случаях (35,7%).

Согласно полученным данным, мы разработали следующие критерии отбора пациентов с РСО для определения активности герпетической инфекции:

– температура тела выше 38–39 °С;

– наличие симптомов интоксикации более 3 дней;

– затяжное течение заболевания (длительность более 7 дней);

– выраженная оталгия более 3 дней;

– регионарный лимфаденит;

– длительное затруднение носового дыхания.

При выявлении вышеперечисленных симптомов в комплексное обследование пациента необходимо включать исследование на выявление маркеров герпетических инфекций.

Эндоскопическое исследование полости носа и носоглотки было выполнено всем детям (116 детей) после купирования общей симптоматики через 5–7 дней от начала заболевания. Размер глоточной миндалины оценивался в соответствии с классификацией А. Г. Лихачева (1963) (табл. 1).

Таблица 1

Степени аденоидных вегетаций по результатам диагностической эндоскопии носоглотки (n = 116)

Степень	IA подгруппа (n = 30)	IБ подгруппа (n = 44)	2-я группа (n = 42)
I	13 (43,3%)	11 (25,0%)	19 (45, 2%)*
II	15 (50,0%)	16 (36,4%)	16 (38,1%)
III	2 (6,7%)	17 (38,6%)*	7 (16,7%)

* Отличия достоверны по z-критерию, при сравнении частоты встречаемости степени аденоидных вегетаций по группам, p < 0,05.

Аденоидные вегетации I степени чаще выявлялись у детей с РСО, не инфицированных герпес-вирусами (контрольная группа) (45,2%) (p < 0,05), по сравнению с IA подгруппой (43,3%) и IБ подгруппой (25,0%).

Аденоидные вегетации II степени чаще всего встречались у детей с РСО с выявленной активной герпес-вирусной инфекцией (IA подгруппа) в 50% случаев по сравнению с IБ подгруппой (36,4%) и контрольной группой (38,1%).

Аденоидные вегетации III степени чаще всего встречались у детей с РСО с выявленными маркерами неактивной герпес-вирусной инфекцией (IБ подгруппа) в 38,6% (p < 0,05) по сравнению с IA в 6,7% и контрольной группой – в 16,7%.

Преобладание аденоидных вегетаций III степени у детей с неактивной герпетической инфекцией можно объяснить длительной персистенцией герпес-вирусов в лимфоидной ткани глоточных миндалин, что в дальнейшем приводит к ее гипертрофии, механическим нарушениям проходимости слуховой трубы и формированию РСО у детей.

Кроме того, в нашем исследовании через 5–7 дней от начала заболевания (при условии отсутствия перфорации барабанной перепонки)

Таблица 2

Результаты акустической импедансометрии у детей с рецидивирующими средними отитами по группам (n = 186)

Тип	IA подгруппа	IБ подгруппа	2-я группа
A	9 (4,8%)	15 (8,1%)	24 (12,9%)*
B	11 (5,9%)	21 (11,3%)*	16 (8,6%)
C	26 (14,0%)	38 (20,4%)*	26 (14,0%)

* Отличия достоверны по z-критерию, при сравнении частоты встречаемости типов тимпанограмм по группам, $p < 0,05$.

были проанализированы типы тимпанограмм у детей с РСО по группам. Результаты представлены в табл. 2.

Согласно z-критерию равенства долей выявлены статистически достоверные различия между частотой встречаемости тимпанограммы типа А в контрольной группе (12,9%) с IA (4,8%) и IБ (8,1%) подгруппами на уровне значимости $p < 0,05$.

При сравнении частоты встречаемости тимпанограммы типf B в IБ подгруппе (11,3%) с IA (5,9%) подгруппой и 2-й (8,6%) группой также достоверно различались на уровне значимости $p < 0,05$. Такие же различия выявлены при сравнении частоты встречаемости тимпанограммы типа С в IБ подгруппе (20,4%) с IA (14,0%) подгруппой и 2-й (14,0%) группой на уровне значимости $p < 0,05$.

На основании комплексного обследования нами принималось решение о целесообразности выполнения и об объеме необходимых оперативных вмешательств детям с РСО. В рамках нашего исследования мы проанализировали количество производимых оперативных вмешательств детям с РСО по группам.

У детей с выявленными маркерами активной герпетической инфекции основным методом хирургического лечения было шунтирование барабанных полостей – 20 детей (66,7%), согласно z-критерию равенства долей выявлены достоверные различия на уровне значимости $p < 0,05$, при сравнении частоты выполнения шунтирования в IБ подгруппе – 7 детям (15,9%) и 2-й группе – 14 детям (33,3%).

Кроме того, пациентам с активной герпес-вирусной инфекцией назначались противовирусные и иммуномодулирующие препараты, что способствовало более быстрому купированию основных клинических симптомов заболевания. Для лечения пациентов мы использовали комбинированную схему, состоящую из противогерпетического препарата – ацикловира – и индуктора интерферона – виферона. Схема лечения состояла из двух этапов: на первом этапе (стационарном) детям назначался ацикловир в дозе 10 мг/кг каждые 8 ч внутрь или парентерально, в зависимости от тяжести состояния, курсом на 7 дней. Параллельно назначался виферон в дозировке от 250 000 МЕ (виферон-1) до 500 000 МЕ (виферон-2) в зависимости от возраста, ежедневно, ректально каждые 12 ч. Продолжительность курса составляла 10 дней. Второй этап (амбулаторный) состоял из пролонгированного назначения препарата виферон по схеме: по 1-й суппозитории 2 раза в день 3 раза в неделю в течение 3 недель). Через 1 месяц после проведенного лечения мы исследовали сыворотку крови методом ИФА и ПЦР. При выявлении маркеров активной герпетической инфекции назначали повторный курс ацикловира и виферона, по завершении которого (через 1 месяц) проводилось контрольное исследование.

Детям IA подгруппы при выявлении гипертрофии глоточной миндалины II–III степени поднаркозная эндоскопическая аденотомия выполнялась только после проведенного противовирусного лечения при отсутствии определения маркеров активной герпетической инфекции по данным ИФА и ПЦР.

Детям с маркерами неактивной герпетической инфекции (IБ подгруппа) мы проводили комбинированные виды оперативных вмешательств: поднаркозную эндоскопическую аденотомию и шунтирование барабанных полостей – выполнено 14 детям (31,8%). Это связано с тем, что детям с РСО не всегда было достаточным обеспечить длительное дренирование барабанных полостей без проведения хирургических вмешательств на лимфоидных структурах в носоглотке. Поэтому детям, у которых при проведении эндоскопии носоглотки был выявлен полный механический блок глоточных устьев слуховых труб лимфоидными структурами носоглотки (гипертрофия глоточной миндалины II–III степени, гиперплазия трубных миндалин) в сочетании с тимпанограммами типов B и C (как с акустическими рефлексами, так и без них) выполнялись сочетанные оперативные вмешательства. Изолированно эндоскопическая аденотомия и шунтирование барабанных полостей выполнены 10 (22,7%) и 7 (15,9%) детям соответственно. Согласно z-критерию равенства долей выявлены достоверные различия при сравнении частоты выполнения поднаркозной эндоскопической аденотомии в IБ подгруппе – 10 детям (22,7%) на уровне значимости, $p < 0,05$, чем в контрольной группе группе – 2 детям (4,8%).

Детям контрольной группы (с отсутствующими маркерами герпетических инфекций) чаще всего проводилось шунтирование барабанных полостей – произведено 14 детям (33,3%), поднаркозная эндоскопическая аденотомия выполнена 2 детям (4,8%), сочетанные оперативные вмешательства: эндоскопическая аденотомия и шунтирование барабанных полостей – выполнено 8 детям (19,0%).

Полученные нами результаты позволили разработать алгоритм диагностики и лечения детей

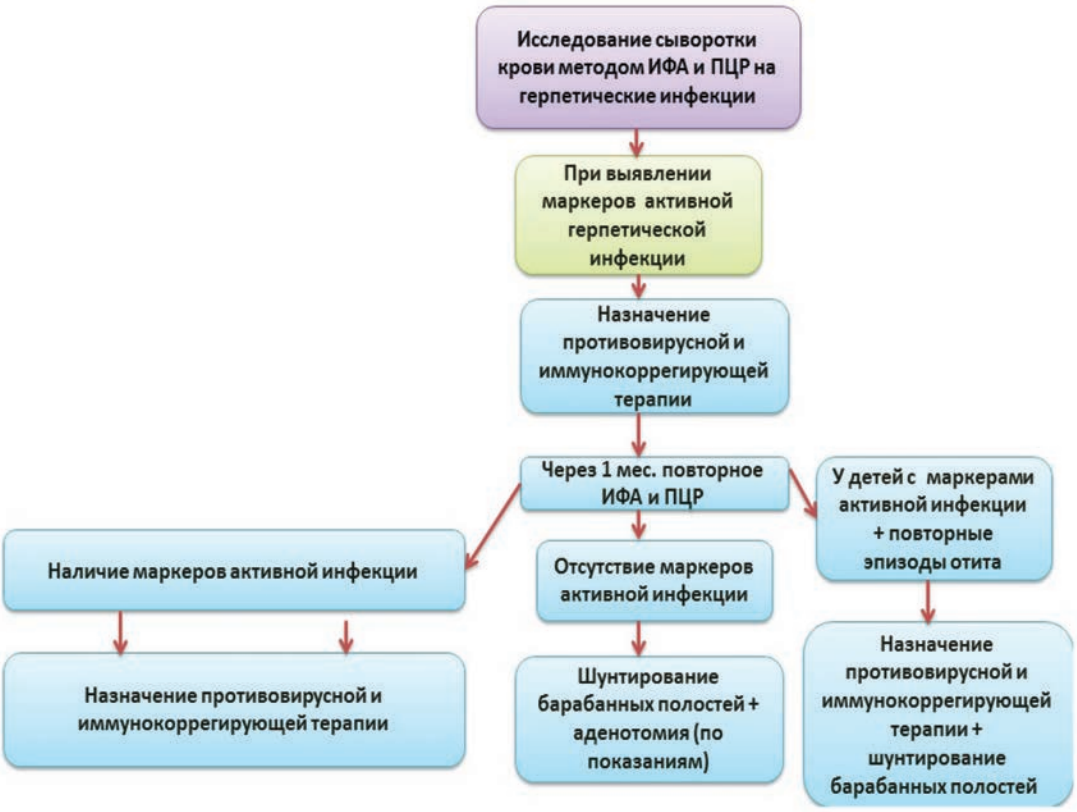

Рис. 3. Алгоритм обследования и лечения детей с РСО и активной герпетической инфекцией.

с РСО с выявленными маркерами активной герпетической инфекции (рис. 3).

Всего из 116 детей оперативные вмешательства были выполнены 75 детям (64,7%). Только консервативное лечение, включающее антибактериальную терапию, назначение топических деконгестантов, а также осмотически активных препаратов местного действия (ушные капли) получил 41 ребенок (35,3%).

Проведенное нами комплексное лечение существенно снизило частоту рецидивов заболевания.

Выводы

Маркеры герпетической инфекции у детей с рецидивирующим средним отитом (РСО) выявлены в 63,8% случаев, преимущественно диагностировалась активная Эпштейна–Барр-вирусная (ЭБВ) инфекция – 46,7%.

Клиническая картина РСО у детей с маркерами активной герпетической инфекции (IA подгруппа) характеризовалась затяжным течением заболевания более 7 дней – в 96,7% ($p < 0,05$), интоксикацией более 3 дней – в 93,3% ($p < 0,05$), затруднением носового дыхания – в 80,0% ($p < 0,05$), регионарным лимфаденитом – в 76,7% случаев ($p < 0,05$), температурной реакцией 38–39 °С – в 63,3 % случаев ($p < 0,05$).

Разработанный нами алгоритм диагностики и лечения детей с РСО с выявленными маркерами активной герпетической инфекции позволяет своевременно провести противовирусную терапию и предупредить развитие таких осложнений, как стойкое снижение слуха и формирование хронического отита у ребенка.

ЛИТЕРАТУРА

1. Leibovitz E., Greenberg D., Piglansky L., Raiz S., Porat N.,Press J. et al. Recurrent Acute Otitis Media Occurring Within One Month From Completion of Antibiotic Therapy: Relationship to the Original Pathogen // Pediatr. Infec.t Dis. J. 2003. N 22 (3). P. 209–216.
2. Libson, S., Dagan, R., Greenberg, D., Porat, N., Trepler, R., Leiberman, A. [et al.]. Nasopharyngeal carriage of Streptococcus pneumoniae at the completion of antibiotic treatment of acute otitis media predisposes to early recurrence of acute otitis media // Jurn. Infect. Dis. 2005. Vol. 191. P. 1869–1875.
3. De Beer B. A., Schilder A. G., Ingels K., Snik A. F., Zielhuis G. A., Graamans K. Hearing deficits in young adults who had a history of otitis media in childhood: use of personal stereos had no effect on hearing // Pediatrics. 2003. Vol. 111. P. 304–308.

4. Pichichero M. E. Pathogen shifts and changing cure rates for otitis media and tonsillopharyngitis // Clinical pediatrics. 2006. Vol. 45(6). P. 493–502.
5. Ryding M., Konradsson K., Kalm O., Prellner K. Auditory consequences of recurrent acute purulent otitis media // Annals of otology, rhinology, and laryngology. 2011. Vol. 111. P. 261–266.
6. Харламова Ф. С., Егорова Н. Ю., Гусева Л. Н., Гусева Н. А., Новосад Е. В. Вирусы семейства герпеса и иммунитет // Детские инфекции. 2006. № 5(3). С. 3–9.
7. Симованьян Э. Н., Денисенко В. Б., Григорян А. В. Часто болеющие дети: оптимизация программы лечения // Педиатрия. 2007. Vol. 86 (4). P. 79–85.
8. Карпова Е. П., Тулупов Д. П. О роли различных этиологических факторов в развитии хронической патологии носоглотки у детей // Лечащий врач. 2013. № 1. С. 12–14.
9. Chien C. Y., Chien A. M., Hwang C. F., Su C. Y. The clinical significance of adenoid hypertrophy // Int. Jurn. Pediatr. Otorhinolaryngol. 2004. N 33(12). P. 811–821.
10. Karlidag T., Bulut Y., Keles E., Alpay H. C., Seyrek A., Orhan I. [et al.]. Presence of herpesviruses in adenoid tissues of children with adenoid hypertrophy and chronic adenoiditis // Kulak Burun Bogaz Ihtis Derg. 2012. N 22 (1). P. 32–37.
11. Keyhani S., Kleinman L. C., Rothschild M., Bernstein J. M., Anderson R., Simon M. Clinical characteristics of NewYork City children who received tympanostomy tubes in 2002 // Pediatrics. 2008. Vol. 121 (1). P. 24–33.
12. McDonald S., Langton Hewer C. D., Nunez D. A. Grommets (ventilation tubes) for recurrent acute otitis media in children // Cochrane Database of Systematic Reviews. 2011. N 8 (4). P. 1–16.
13. Головкина Л. А., Янов Ю. К., Алексеенко С. И., Цурикова Г. П., Пиневская М. В. Оптимизация диагностики и лечения рецидивирующих средних отитов у детей // Рос. оториноларингология. 2013. № 6. С. 30–33.
14. Corbeel L. What is new in otitis media? // Eur. Jurn. Pediatr. 2007. Vol. 166. P. 511–519.
15. Schmelzle J., Birtwhistle R. V., Tan A. K. W. Acute otitis media in children with tympanostomy tubes // Can. Fam. Physician. 2008. Vol. 54(8). P. 1123–1127.
16. Богомильский М. Р., Чистякова В. Р. Детская оториноларингология: учеб. для вузов. М.: ГЭОТАР-МЕД, 2002. 432 с.
17. Полунин М. М. Кондуктивная тугоухость у детей раннего возраста: диагностика, лечение, профилактика: дис. … канд. мед. наук. М., 2005. 143 с.
18. Lesperance M. M. Cummings pediatric otolaryngology. Elsevier Health Sciences, 2014. 432 p.
19. Lieberthal A. S., Carroll A. E., Chonmaitree T., Ganiats T. G., Hoberman A., Jackson M. A. [et al.]. The diagnosis and management of acute otitis media // Pediatrics. 2013. Vol. 131(3). P. 964–999.
20. Paradise J. L., Bluestone C. D., Colborn D. K., Bernard B. S., Smith C. G., Rockette H. E. [et al.]. Adenoidectomy and adenotonsillectomy for recurrent acute otitis media: parallel randomized clinical trials in children not previously treated with tympanostomy tubes // JAMA. 1999. Vol. 282. P. 945–953.
21. Цветков Э. А. Аденотонзиллиты и их осложнения у детей. СПб.: ЭЛБИ СПб., 2003. 124 с.
22. Coyte P. C., Croxford R., McIsaac W., Feldman W., Friedberg J. The role of adjuvant adenoidectomy and tonsillectomy in the outcome of the insertion of tympanostomy tubes // N. Engl. Jurn. Med. 2001. Vol. 344. P. 1188–1195.
23. Pichichero M. E. Recurrent and persistent otitis media. Pediatr. Infect. Dis. J. 2000. N 19(9). P. 911–916.

Сотникова Лариса Сергеевна – аспирант каф. оториноларингологии педиатрического факультета РНИМУ им. Н. И. Пирогова Минздрава России. Россия, Москва, 117997, ул. Островитянова, д. 1; врач-оториноларинголог Научного центра здоровья детей. 119991, Москва, Ломоносовский пр., д. 2, стр. 1; тел. 8-909-965-22-39, e-mail: lorik4531@yandex.ru

Минасян Вартан Сергеевич – докт. мед. наук, профессор каф. оториноларингологии педиатрического факультета РНИМУ им. Н. И. Пирогова Минздрава России. Россия, 117997, Москва, ул. Островитянова, д. 1, ГБУЗ «Морозовская ДГКБ ДЗМ», 119049, Москва, Россия; тел. (495) 236-55-14, e-mail: profminvs@rambler.ru

REFERENCES

1. Leibovitz E., Greenberg D., Piglansky L., Raiz S., Porat N.,Press J. et al. Recurrent Acute Otitis Media Occurring Within One Month From Completion of Antibiotic Therapy: Relationship to the Original Pathogen. *Pediatr. Infect. Dis. J.* 2003; 22 (3): 209–216.
2. Libson S., Dagan R., Greenberg, D., Porat N., Trepler R., Leiberman A. [et al.]. Nasopharyngeal carriage of Streptococcus pneumoniae at the completion of antibiotic treatment of acute otitis media predisposes to early recurrence of acute otitis media. *J. Infect. Dis*. 2005; 191: 1869–1875.
3. de Beer B. A., Schilder A. G., Ingels K., Snik A. F., Zielhuis G. A., Graamans K. Hearing deficits in young adults who had a history of otitis media in childhood: use of personal stereos had no effect on hearing. *Pediatrics*. 2003; 111: 304–308.
4. Pichichero M. E. Pathogen shifts and changing cure rates for otitis media and tonsillopharyngitis. *Clinical pediatrics*; 2006; 45(6):493-502.
5. Ryding M., Konradsson K., Kalm O., Prellner K. Auditory consequences of recurrent acute purulent otitis media. *Annals of otology, rhinology, and laryngology.* 2011; 111: 261–266.
6. Kharlamova F. S., Egorova N. Yu., Guseva L. N., Guseva N. A., Novosad E. V. Virusy semeistva gerpesa i immunitet [Herpes Viruses family and immunity]. *Detskie infektsii.* 2006; 5(3): 3–9 (in Russian).
7. Simovan'yan E. N., Denisenko V. B., Grigoryan A. V. Chasto boleyushchie deti: optimizatsiya programmy lecheniya [Often ill children: optimization of the treatment program]. *Pediatriya*. 2007; 86 (4): 79–85 (in Russian).
8. Karpova E. P., Tulupov D. P. O roli razlichnykh etiologicheskikh faktorov v razvitii khronicheskoi patologii nosoglotki u detei [On the role of the various etiological factors in the development of nasopharyngeal chronic diseases in children]. *Lechashchiy vrach*. 2013; 1: 12–14 (in Russian).

9. Chien C. Y., Chien A. M., Hwang C. F., Su C. Y. The clinical significance of adenoid hypertrophy. *Int. J. Pediatr. Otorhinolaryngol*. 2004; 33(12): 811–821.
10. Karlidag T., Bulut Y., Keles E., Alpay H.C., Seyrek A., Orhan I. et al. Presence of herpesviruses in adenoid tissues of children with adenoid hypertrophy and chronic adenoiditis. *Kulak Burun Bogaz Ihtis Derg*.; 2012; 22 (1): 32–37.
11. Keyhani S., Kleinman L. C., Rothschild M., Bernstein J. M., Anderson R., Simon M. Clinical characteristics of NewYork City children who received tympanostomy tubes in 2002. *Pediatrics*. 2008; 121 (1): 24–33.
12. McDonald S., Langton Hewer C. D., Nunez D. A. Grommets (ventilation tubes) for recurrent acute otitis media in children. *Cochrane Database of Systematic Reviews*. 2011; 8 (4): 1–16.
13. Golovkina L. A., Yanov Yu. K., Alekseenko S. I., Tsurikova G. P., Pinevskaya M. V. Optimizatsiya diagnostiki i lecheniya retsidiviruyushchikh srednikh otitov u detei [Optimizing the diagnosis and treatment of recurrent otitis media in children]. *Rossiyskaya otorinolaringologiya*. 2013; 67 (6): 30–33 (in Russian).
14. Corbeel L. What is new in otitis media? *Eur. J. Pediatr*. 2007; 166: 511–519.
15. Schmelzle J., Birtwhistle R. V., Tan A. K. W. Acute otitis media in children with tympanostomy tubes. *Can. Fam. Physician*; 2008; 54(8): 1123–1127.
16. Bogomil'skiy M. R., Chistyakova V. R. Detskaya otorinolaringologiya: uchebnik dlya vuzov [Pediatric Otolaryngology: a textbook for high schools]. Moscow: GEOTAR-MED, 2002: 432 (in Russian)
17. Polunin M. M. Konduktivnaya tugoukhost' u detei rannego vozrasta: diagnostika, lechenie, profilaktika: dis. … kand. med. nauk. [Conductive hearing loss in young children: diagnosis, treatment, prevention: diss]. Moscow; 2005 (in Russian)
18. Lesperance M. M. Cummings pediatric otolaryngology. *Elsevier Health Sciences*; 2014: 432.
19. Lieberthal A. S., Carroll A. E., Chonmaitree T., Ganiats T. G., Hoberman A., Jackson M. A. [et al.]. The diagnosis and management of acute otitis media. *Pediatrics*. 2013; 131(3): 964–999.
20. Paradise J. L., Bluestone C. D., Colborn D. K., Bernard B. S., Smith C. G., Rockette H. E. [et al.]. Adenoidectomy and adenotonsillectomy for recurrent acute otitis media: parallel randomized clinical trials in children not previously treated with tympanostomy tubes. *JAMA*. 1999; 282: 945–953.
21. Tsvetkov E. A. Adenotonzillity i ikh oslozhneniya u detei [Adenotonsills and their complications in children]. Saint Petersburg: ELBI; 2003 (in Russian)
22. Coyte P. C., Croxford R., McIsaac W., Feldman W., Friedberg J. The role of adjuvant adenoidectomy and tonsillectomy in the outcome of the insertion of tympanostomy tubes. *N. Engl. J*. Med. 2001; 344: 1188–1195.
23. Pichichero M.E. Recurrent and persistent otitis media. *Pediatr. Infect. Dis. J.* 2000; 19(9): 911–916.

Larisa Sergeevna **Sotnikova** – post-graduate student of the Chair of Otorhinolaryngology of Pediatric Department of Pirogov Russian National Research Medical University of the Ministry of Healthcare of the Russian Federation. Russia, 117997, Moscow, 1, Ostrovityaninova Str.; otorhinolaryngologist of Scientific Center of Children's Health. Russia, 119991, Moscow, 2/1, Lomonosovskiy ave., tel. 8-909-965-22-39, e-mail: lorik4531@yandex.ru

Vartan Sergeevich **Minasyan** – MD, Professor of the Chair of Otorhinolaryngology of Pediatric Department of Pirogov Russian National Research Medical University of the Ministry of Healthcare of the Russian Federation. Russia, 117997, Moscow, 1, Ostrovityaninova Str., SFHI Morozovskaya Children's Municipal Clinical Hospital of the Department of Healthcare of Moscow, Russia, 119049, Moscow, tel.: (495) 236-55-14, e-mail: profminvs@rambler.ru.

УДК 616.28–008.1–008.5:616.831–07.572 doi: 10.18692/1810-4800-2016-3-108-114

МИКРОСТРУКТУРНЫЕ ИЗМЕНЕНИЯ ЦЕНТРАЛЬНЫХ ОТДЕЛОВ СЛУХОВОЙ СИСТЕМЫ У ПАЦИЕНТОВ С ХРОНИЧЕСКИМИ ЗАБОЛЕВАНИЯМИ УХА ДО И ПОСЛЕ СЛУХОУЛУЧШАЮЩИХ ОПЕРАЦИЙ В ОТДАЛЕННОМ ПЕРИОДЕ

Сыроежкин Ф. А., Дворянчиков В. В., Труфанов А. Г., Воронков Л. В., Борисов Д. Н.

ФГБВОУ ВПО «Военно-медицинская академия им. С. М. Кирова» МО РФ, 194044, Санкт-Петербург, Россия
(Начальник – засл. врач РФ, проф. А. Н. Бельских)

LONG-TERM MICROSTRUCTURE CHANGES OF THE CENTRAL PART OF AUDITORY SYSTEM IN PATIENTS WITH CHRONIC EAR PATHOLOGY BEFORE AND AFTER HEARING IMPROVING EAR SURGERY

Syroezhkin F. A., Dvoryanchikov V. V., Trufanov A. G., Voronkov L. V., Borisov D. N.

Federal State Military Educational Institution of Higher Vocational Education "Military Medical Academy named after S. M. Kirov" of the Russian Defence Ministry, Saint Petersburg, Russia

Целью исследования явилось изучение особенности микроструктурной реорганизации центральных отделов слуховой системы у 17 пациентов, страдающих различными хроническими заболеваниями уха, до и после оперативных вмешательств на ухе с помощью МР-морфометрии и диффузионной тензорной трактографии. Полученные показатели объема серого вещества и толщины коры головного мозга отдельных структур, связанных с обработкой слуховой информации, оценивались в сравнении с результатами обследования здоровых лиц (20 человек). Также проводилось исследование функционального состояния трактов по коэффициенту фракционной анизотропии. Полученные изменения в сером и белом веществе головного мозга свидетельствуют о наличии микроструктурной реорганизации в центральных отделах слуховой системы у слабослышащих пациентов. Выявлено, что основные изменения заключались в увеличении объема серого вещества мозга и толщины коры в зонах слуховых полей правого полушария (верхняя височная борозда и извилина). Обнаруженные явления структурной трансформации могут быть результатом длительной сенсорной депривации, связанной с тугоухостью. Проведенное сравнение в динамике через 12 месяцев после операции позволило выявить признаки восстановления морфометрических показателей в ряде структур центральных отделов слуховой системы у некоторых пациентов.

Ключевые слова: тугоухость, отосклероз, хронический отит, стапедопластика, тимпанопластика, воксель-базированная морфометрия, диффузно-тензорная томография, Freesurfer.

Библиография: 11 источников.

The objective of the study of specific features of microstructural changes of the central part of auditory system in 17 patients with chronic ear diseases before and after ear surgery by means of MR-morphometry and diffusion tensor tractography. The obtained data of the volume of the grey matter and the thickness of cortex of definite structures related to auditory information processing have been compared with the results of 20 healthy persons. Besides, the study of the functional state of the airways in terms of fractional anisotropy index has been performed. The obtained changes in the grey and white matter of brain prove the microstructural reorganization in the central part of auditory system in hearing-impaired patients. It has been found out that the main changes concerned the increase of the volume of the grey matter and the thickness of cortex in the areas of hearing fields of the right hemisphere (superior temporal sulcus and gyrus). The revealed structural transformation phenomena might result from the long-term sensory deprivation related to hearing loss. The follow-up comparison made in 12 months after the ear surgery revealed the signs of restoration of morphometric values in a number of structures of the central part of auditory system.

Key words: hearing loss, otosclerosis, chronic otitis, stapedoplasty, tympanoplasty, voxelbased morphometry, diffusion tensor magnetic resonance imaging, Freesurfer.

Bibliography: 11 sources.

В настоящее время считается, что в основе функциональной реорганизации центральной нервной системы лежат структурные перестройки, которые можно наблюдать как на уровне отдельного нейрона, так и в пределах целых структур головного мозга [1]. В этой связи становится актуальным изучение структурных изменений в головном мозге, сопровождающих понижение слуха при хронических заболеваниях уха и восстановление слуховой функции в результате слухоулучшающих операций.

Устранение кондуктивного компонента тугоухости является одной из основных задач слухоулучшающих операций. Еще на заре ушной хи-

рургии, по мере накопления материала длительных наблюдений за результатами лечения больных с различной патологией среднего уха, исследовались вопросы, связанные с оценкой состояния центральной нервной системы при снижении слуха и при его улучшении после ушных операций. Так, у некоторых пациентов, страдающих отосклерозом, было отмечено улучшение слуха не только на оперированное, но и на неоперированное ухо. Обнаруженные изменения авторы объясняли «растормаживающим» влиянием соответствующих отделов слуховой системы, хотя и отмечали, что это явление функциональное и нестойкое [2]. В исследованиях эффектов слуховой адаптации было также показано, что длительность восстановления исходного порогового восприятия звуков значительно различается у здоровых и у больных отосклерозом [3]. Обнаружение схожих закономерностей при поражении диэнцефальных и стволовых структур мозга позволило предположить наличие центральных нарушений в слуховой системе у 40% больных отосклерозом, помимо периферических нарушений слуха [4]. Также было показано, что у больных отосклерозом вследствие слуховой депривации возможно изменение функционального состояния ретикулярной формации ствола мозга. Возрастающий афферентный поток слуховой информации в результате успешной стапедопластики активирует эту мозговую структуру, что способствует нормализации адаптационных характеристик слуховой системы [5]. Влияние кондуктивной тугоухости как фактора сенсорной депривации в слуховой системе было изучено при исследовании состояния пространственного слуха у пациентов после слухоулучшающих операций. Обнаруженные изменения свидетельствуют об участии центральных механизмов регуляции бинаурального взаимодействия [6, 7]. Таким образом, в ряде исследований показано наличие функциональных изменений, которые наблюдаются в центральных отделах слуховой системы после слухоулучшающих операций.

В последние годы для оценки состояния центральных отделов слуховой системы стало возможным применять методы нейровизуализации, которые позволяют прижизненно изучать структурные изменения в головном мозге в норме и при различных состояниях, сопровождающихся нарушением слуха. Широкое распространение в этой области исследований получили такие методы, как позитронно-эмиссионная томография (ПЭТ) и функциональная магнитно-резонансная томография (фМРТ), позволяющие судить об их функциональной активности при предъявлении звуковых стимулов на основе регистрации изменений мозгового кровотока и метаболических сдвигов в различных отделах мозга. Однако возможности применения этих методов ограничены небольшой продолжительностью исследования вследствие быстрого распада радиоактивных препаратов при ПЭТ и значительным (более 80 дБ) фоновым шумом сканера при фМРТ, который частично маскирует подаваемые звуковые сигналы и делает проведение многих видов слуховых проб затруднительным.

Другими методами, позволяющими изучать структурные изменения в веществе головного мозга, являются воксель-базированная морфометрия и диффузионная тензорная трактография. Методика воксель-ориентированной морфометрии дает возможность получить структурные параметры (площадь поверхности, толщину, объем) отдельных анатомических структур головного мозга на основе повоксельного сопоставления мозга исследуемого человека с шаблоном (образцом). В качестве шаблона выступает электронный атлас, который представляет собой массив электронных данных, полученных при исследовании нескольких тысяч здоровых людей. В последующем можно проводить расчет параметров каждой структуры в отдельности. Диффузионная тензорная трактография в качестве исходных данных использует диффузно-взвешенные МР-изображения и делает возможным оценку состояния белого вещества головного мозга на уровне отдельных трактов. Метод основан на математическом преобразовании показателей величины и направления диффузии молекул воды в веществе мозга и позволяет воспроизвести трехмерную реконструкцию волокон белого вещества с последующей оценкой их повреждения. Кроме того, получаемые данные можно использовать для исследования связей между поражением проводящих путей и функциональным дефицитом в слуховой системе.

Цель исследования. Изучение микроструктурных изменений центральных отделов слуховой системы у пациентов до и после реконструктивно-восстановительных вмешательств на ухе по данным МР-морфометрии и диффузионной тензорной трактографии.

Пациенты и методы исследования. Обследовано 17 пациентов, имеющих понижение слуха, связанное с различными хроническими заболеваниями уха (отосклероз – 10 человек, хронический гнойный средний отит – 5, адгезивный отит – 2), которым были выполнены оперативные вмешательства на ухе в целях улучшения или восстановления слуховой функции (стапедопластика – 10, тимпанопластика – 7). Оценивались исходное состояние слуха и особенности мозговой архитектоники перед операцией и через 12 месяцев после операции. Сравнение проводилось с контрольной группой, которую составили 20 здоровых человек сходного возраста, не имеющих нарушений слуха

и ушных заболеваний в анамнезе. Средний возраст пациентов был 40,8 года (от 24 до 56 лет), средняя продолжительность тугоухости – 7,1 года (от 3 до 35 лет): II степень присутствовала у 10 (59%) человек, III степень – у 7 (41%). 9 человек (53%) имели снижение слуха по кондуктивному типу, 7 пациентов (41%) – по смешанному типу. В 1 случае (6%) – понижение слуха было по типу нарушения звуковосприятия.

Критериями включения в исследование являлись следующие параметры: длительность понижения слуха на момент операции более 3 лет, костно-воздушный интервал на момент послеоперационного обследования – менее 15 дБ. Критериями исключения были: наличие ушного шума, металлических предметов, водителей ритма внутри тела, непереносимость замкнутого пространства, наличие значительных дисциркуляторных МР-изменений головного мозга, верифицированных по данным МРТ на предыдущем этапе. Пациенты с ушным шумом даже незначительной интенсивности исключались из исследования в связи с возможными процессами реорганизации головного мозга, в которых ушной шум мог «создавать» слуховую афферентацию для центральных отделов слуховой системы. Также из исследования был исключен пациент, у которого производственный шум являлся фактором профессиональной вредности.

Нейровизуализацию выполняли на МР-томографе Magnetom Symphony с индукцией магнитного поля 1,5 Тл и использованием протоколов T1-GRE (T1-градиентное эхо) и DTI. Всем больным выполнялась традиционная МРТ с получением T1- и T2-взвешенных изображений. Постпроцессинговая обработка данных для пациентов и группы контроля проводилась на персональном компьютере с помощью приложения FreeSurfer, после чего вычислялись морфометрические характеристики 256 структур головного мозга в соответствии с атласом парцелляции [8]. Из всех морфометрических данных использовались показатели объема и толщины коры головного мозга. Диффузно-тензорные изображения обрабатывались с помощью приложения TRACULA с расчетом коэффициента фракционной анизотропии и реконструкцией основных трактов. В последующем проводилось межгрупповое сравнение всех полученных показателей для каждой структуры и тракта в отдельности с выделением зон, в которых обнаружено отличие от группы контроля. Поскольку распределение значений исследуемых признаков в группе пациентов не всегда соответствовало закону нормального распределения, был использован U-тест с применением критерия Манна–Уитни. Далее проводился корреляционный анализ с помощью коэффициента Спирмена в зонах интереса для определения взаимосвязи морфометрических показателей пациентов с возрастом, продолжительностью заболевания, степенью и видом тугоухости.

Результаты и их обсуждение. Общий объем серого вещества головного мозга в группе контроля составил 435±8 см^3, белого вещества – 679±13 см^3. У пациентов с нарушением слуха обнаружены сходные значения: 435±12 см^3 – для серого вещества, 676±12 см^3 – для белого вещества. При анализе отдельных зон головного мозга обнаружены различия в некоторых структурах головного мозга по объему вещества мозга и толщине коры в них (табл. 1 и 2).

Таким образом, выявленные изменения касались, прежде всего, слуховых полей, а также структур, связанных, помимо обработки слуховой информации, с механизмами памяти, эмоций и мультисенсорным взаимодействием.

Для лучшей визуализации расположения обнаруженных изменений исследуемых параметров в зависимости от толщины коры головного мозга выполнена трехмерная реконструкция головного мозга с выделением этих зон оттенками красного и зеленых цветов. В качестве примера цветного картирования приводятся данные МР-морфометрии пациента 42 лет, страдающего хроническим средним отитом слева в течение 12 лет (рис. 1 и 2).

При проведении сравнительного анализа объемных показателей основных структур и толщины коры правой и левой стороны головного мозга у пациентов выявлена асимметрия по объему в некоторых структурах с преобладанием объема и толщины коры левого полушария ($p < 0,05$). Однако проведенное сравнение при сопоставлении исследуемых показателей левой (доминирующей) стороны лиц здоровой группы и доминирующего полушария пациентов в целом выявило те же отличия, что и при исследовании, когда проводилось сравнение по сторонам. Таким образом, несмотря на наличие межполушарной асимметрии структурных показателей головного мозга, сторона доминирования не оказывала влияния на результаты сравнения между двумя группами.

Следующим этапом было проведение внутригруппового сравнения среди пациентов, имеющих нарушение слуха, для оценки влияния следующих факторов: возраст, продолжительность заболевания, степень и вид тугоухости, наличие асимметрии по слуху (одно- или двустороннее поражение), а также наличие понижения слуха на стороне доминантного полушария в случае одностороннего процесса. Проведенный корреляционный анализ позволил выявить значимые ($p < 0,05$) взаимосвязи объемных показателей и возраста в верхней височной извилине (planum temporale) слева ($s = -0,92$, $p < 0,05$). При ис-

Таблица 1

Объем серого вещества некоторых структур головного мозга пациентов до операции

Правая сторона				Левая сторона		
Объем, мм^3	Z скор.	*p*-уровень, двусторонний	Структура	Объем, мм^3	Z скор.	*p*-уровень, двусторонний
			Извилина			
5125,2±771,0	2,36	0,005	Верхняя височная (латеральная часть)	5903,60±422,7	1,08	0,320
9534,2±1773,8	0,25	0,812	Средняя височная	9,047±1735,5	2,21	0,027
8051±1182,8	2,41	0,038	Нижняя височная	7903,60±1156,463	0,62	0,583
1997,0±338,6	2,21	0,027	Островковая (короткая часть)	2194,8±199,3	2,55	0,009
			Борозда			
10135±1240,8	1,98	0,038	Верхняя височная	9351±1504,7	2,41	0,008

Таблица 2

Толщина коры некоторых структур головного мозга пациентов до операции

Правая сторона				Левая сторона		
Толщина, мм	Z скор.	*p*-уровень, двусторонний	Структура	Толщина, мм	Z скор.	*p*-уровень, двусторонний
			Извилина			
3,48±0,18	2,11	0,036	Верхняя височная (planum polare)	3,58±0,24	1,87	0,069
2,57±0,19	1,64	0,115	Нижняя теменная (угловая часть)	2,64±0,14	2,32	0,019
			Борозда			
2,41±0,03	2,91	0,005	Верхняя височная	2,40±0,08	3,21	<0,001

следовании корреляции с толщиной коры выявлена связь с возрастом в лобно-краевой извилине и ее борозде слева ($s = -0{,}94$, $p < 0{,}05$), верхней лобной извилине ($s = -0{,}97$, $p < 0{,}05$) и верхней височной извилине справа (planum polare) ($s = -0{,}95$, $p < 0{,}05$). Оценка взаимосвязи объемных показателей вещества мозга с длительностью заболевания показала изменения в следующих структурах: верхней височной извилине слева ($s = 0{,}94$, $p < 0{,}05$) и ее латеральной части ($s = 0{,}88$, $p < 0{,}05$). Таким образом, проведение МР-морфометрии головного мозга пациентов с

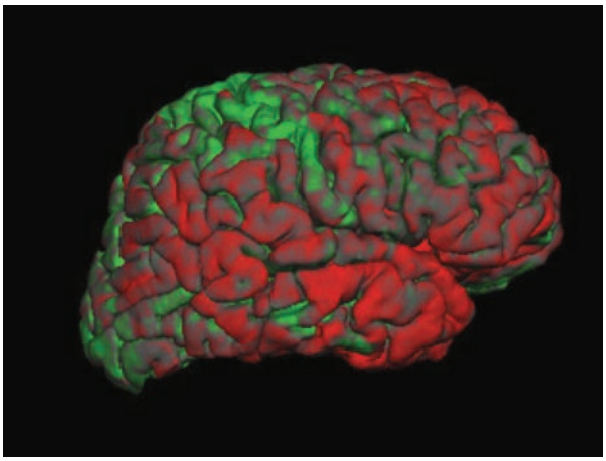

Рис. 1. Иллюстрация цветового картирования правого полушария головного мозга (латеральная поверхность) пациента с хроническим левосторонним средним отитом. Оттенками красного цвета выделены зоны с толщиной коры более 2,8 мм, зеленого – менее 2,8 мм. Отмечается повышение толщины коры в области височной доли: верхней височной (planum temporale) и средней височной извилин.

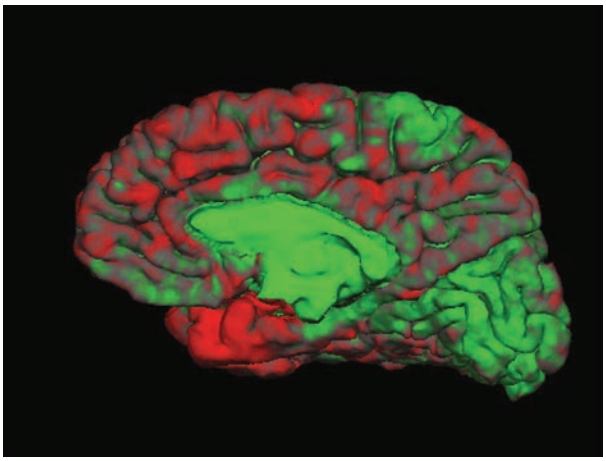

Рис. 2. Иллюстрация цветового картирования правого полушария головного мозга того же пациента (медиальная поверхность). Обозначения на рис. 1. Отмечается повышение толщины коры в области pole temporale.

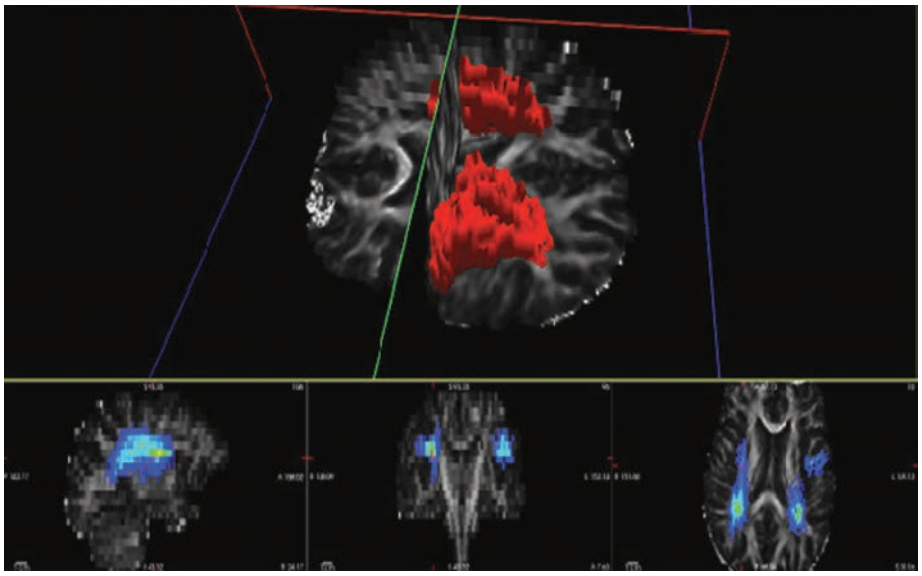

Рис. 3. Иллюстрация трехмерной модели височной части верхнего продольного пучка (обозначен красным цветом) обоих полушарий пациента с двусторонним понижением слуха. Синим цветом выделены области анализа на изображениях в различных плоскостях.

хронической хирургической патологией уха выявило наличие структурной реорганизации в ряде структур, связанных с обработкой слуховой информации. Обнаруженные изменения выражались в увеличении объема серого вещества и толщины коры головного мозга, что можно рассматривать как проявление механизмов компенсации в центральных отделах слуховой системы, направленных на восстановление уменьшенного и искаженного сенсорного потока слуховой информации, поступающего из улитки.

Общий объем белого вещества головного мозга и объем отдельных его структур (мозолистого тела) по данным МР-морфометрии не отличался от группы здоровых лиц. Исследование функционального состояния трактов предполагало расчет средней диффузности (СД) и коэффициента фракционной анизотропии (КФА). Анализу подверглись четыре тракта, которые являются проводниками между основными центрами головного мозга, связанных с обработкой слуховой информации: корой головного мозга и таламусом (передняя таламическая лучистость), между полушариями головного мозга (малые щипцы) и между отдельными структурами в пределах каждого из больших полушарий (височная часть верхнего продольного пучка, крючковидный пучок).

Состояние белого вещества характеризовалось повышением КФА различной степени некоторых проводящих путей в левом полушарии: передней таламической лучистости и височной части верхнего продольного пучка ($p < 0,05$). Значение КФА в малых щипцах мозолистого тела не отличалось от среднего у здоровых лиц ($p > 0,05$). При сравнении с контрольной группой СД у 5 (29%) пациентов отмечено снижение КФА в крючковидном пучке правого полушария. Выявлены также достоверные различия в трактографических характеристиках передней таламической лучистости (таламофронтального тракта) по показателям СД и поясного пучка по обоим показателям в левом полушарии. Отмечаются снижение значений СД и увеличение КФА по ходу левой височной части поясного пучка, что свидетельствует о вовлечении в патофизиологический процесс проводящих путей, связывающих как непосредственно слуховые центры, так и области, которые участвуют в регуляции эмоций, памяти и обучения. Усиление функциональной активности проводящих путей можно расценить как процессы реорганизации структуры самих трактов в виде компенсаторной реакции в ответ на дефицит и искажение слуховой информации, получаемой с периферических отделов слуховой системы. Реконструкция трактов позволила выполнить визуальную оценку исследуемых трактов в различных плоскостях (рис. 3).

Сравнение показателей МР-морфометрии через 12 месяцев после операции выявило изменения в некоторых структурах головного мозга (табл. 3).

Как видно из табл. 3, основные изменения касались верхней височной борозды и извилины, однако характер обнаруженных изменений был противоречивым: в части структур выявлено увеличение показателей, в других структурах – их уменьшение.

Сравнение показателей функционального состояния проводящих путей, по данным МР-трактографии в динамике, показало изменения, касающиеся височной части верхнего продольного пучка. Снижение КФА в правом полушарии передней таламической лучистости также имело тенденцию к восстановлению. Однако сравнение

Таблица 3

Уровень статистической значимости (*p*) и характер изменений морфометрических характеристик у пациентов после слухоулучшающих операций (↑ – увеличение, ↓ – уменьшение)

Правое полушарие		Анатомическая зона	Левое полушарие	
Объем	Толщина коры		Объем	Толщина коры
0,24	0,18	Верхняя височная извилина (латеральная часть)	0,31	0,06
0,07	0,08	Поперечная извилина (Гешля)	0,045 ↑	0,09
0,32	0,66	Верхняя височная извилина (planum polare)	0,02 ↓	0,09
0,26	0,58	Верхняя височная извилина (planum temporale)	0,32	0,01 ↓
0,12	0,035 ↑	Верхняя височная борозда	0,034 ↓	0,015 ↓
0,22	0,66	Нижняя височная борозда	0,042 ↑	0,028 ↑
0,31	0,44	Средняя височная извилина	0,21	0,08
0,58	0,18	Pole temporalis	0,26	0,17
0,82	0,03 ↑	Островковая доля	0,48	0,24

с показателями МР-трактографии здоровых лиц показало соответствие показателей только КФА височной части верхнего продольного пучка левого полушария ($p > 0,05$).

Таким образом, исследование показателей МР-морфометрии у пациентов после слухоулучшающих операций выявило изменения, характеризующиеся уменьшением объема серого вещества и толщины коры головного мозга в ряде структур головного мозга. Однако различие этих показателей, установленное при сравнении с группой здоровых лиц, свидетельствует о неполном структурном восстановлении в центральных отделах слуховой системы. Возможным объяснением полученных результатов может быть неполное восстановление слуховой функции у пациентов с наличием смешанной тугоухости до операции и различная степень латерализации нарушения слуховой функции. Оценка показателей диффузионно-тензорной МРТ также показала проявления функциональной реорганизации в основных исследуемых трактах, связанных с проведением нервных импульсов между слуховыми и неслуховыми центрами головного мозга. Сохранение различий с показателями здоровых лиц свидетельствует о неполном восстановлении функционального состояния исследуемых проводящих путей. С одной стороны, выявленные особенности могут объясняться недостаточным сроком наблюдения за пациентами, когда можно ожидать результат изменений, протекающих на клеточном уровне. С другой стороны, полученные результаты могут свидетельствовать о проявлении действия компенсаторных механизмов центральной нервной системы, направленных на «выравнивание» асимметрии (латерализации) слуховых нарушений до операции и полностью не утративших свое присутствие у пациентов с недостаточным восстановлением слуха вследствие кохлеарного дефицита.

Имеющиеся литературные данные относительно результатов МР-морфометрии центральных отделов слуховой системы касаются в основном исследований пациентов с возрастной тугоухостью (пресбиакузисом) и ушным шумом. Так, некоторые авторы обнаружили признаки атрофии серого вещества у пожилых пациентов с хронической сенсоневральной тугоухостью, которая проявлялась снижением объема и толщины коры в зоне извилины Гешля и planum temporale [9]. В то же время в исследовании молодых пациентов с врожденной глухотой не было обнаружено никаких морфометрических изменений в сером веществе мозга при наличии признаков атрофии белого вещества в верхней задней височной извилине левого полушария [10]. Более того, некоторые авторы выявили даже увеличение серого вещества в верхней и средней височной извилине при хронической сенсоневральной тугоухости [11].

Заключение. Изменения в сером и белом веществе головного мозга, выявленные с помощью МР-морфометрии и диффузно-тензорной трактографии, свидетельствуют о наличии структурной трансформации в центральных отделах слуховой системы у слабослышащих пациентов, страдающих различными хроническими заболеваниями уха.

Основные изменения касаются увеличения объема вещества мозга и толщины коры в зонах слуховых полей правого полушария (верхняя височная извилина). Выявленные особенности могут быть результатом длительной сенсорной депривации, связанной с тугоухостью.

Сравнение данных тональной и речевой аудиометрии с учетом выявленных изменений в слуховой системе, возможно, внесет ясность в проблему восстановления слуха у пациентов со смешанной тугоухостью, когда при улучшении тонального слуха после хирургического вмешательства на ухе не отмечается значимого увеличения разборчивости речи.

ЛИТЕРАТУРА

1. Боголепова А. Н., Чуканова Е. И. Проблема нейропластичности в неврологии // Журн. неврологии и психиатрии. 2010. Т. 110, № 8. С. 72–75.
2. Хилов К. Л., Преображенский Н. А. Отосклероз. 1965. 239 с.
3. Epstein A., Bower D. R. Auditory fatigue in diaffereniation aural pathology // Ann. Otol. 1962. Vol. 71, N 4. P. 970–988.
4. Розембдюм А. С. Кратковременная слуховая адаптация у больных с отосклерозом // Актуальные проблемы тугоухости: сб. науч. тр. 1981. Т. 24. С. 14–20.
5. Петров С. М. О состоянии центральных отделов слуховой системы при отосклерозе // Топическая диагностика поражений слуховой и вестибулярной систем. 1987. С. 91–96.
6. Magliulo G. Gagliardi M., Muscatello M., Natale A. Masking level difference before and after surgery in unilateral otosclerosis // Br. Jurn. Audiol. 1990. Vol. 24, N 2. P. 117–121.
7. Hall J. W., Grose J. H. Short-term and long-term effects on the masking level difference following middle ear surgery // Jurn. Am. Acad. Audiol. 1993. Vol. 4, N 5. P. 307–312.
8. Destrieux C., Fischl B., Dale A., Halgren E. Automatic parcellation of human cortical gyri and sulci using standard anatomical nomenclature // Neuroimage. 2010. Vol. 53, N 1. P. 1–15.
9. Husain F., Medina R., Davis C., Szymko-Bennett Y., Simonyan K., Pajor N., Horwitz B. Neuroanatomical changes due to hearing loss and chronic tinnitus: A combined VBM and DTI study // Brain Res. 2011. Vol. 1369. P. 74–88.
10. Shibata D. K. Differences in brain structure in deaf persons on MR imaging studied with voxel-based morphometry // Am. Jurn. Neuroradiol. 2007. Vol. 28. P. 243–249.
11. Boyen K., Langers D., de Kleine E., van Dijk P. Gray matter in the brain: Differences associated with tinnitus and hearing loss // Hear. Res. 2013. Vol. 295. P. 67–78.

Сыроежкин Федор Анатольевич – канд. мед. наук, докторант каф. отоларингологии Военно-медицинской академии им. С. М. Кирова. Россия, 194044, Санкт-Петербург, ул. Клиническая, д. 6, лит. П, тел. +7-981-777-00-49, e-mail: sir_fedor@mail.ru

Дворянчиков Владимир Владимирович – докт. мед. наук, профессор, начальник каф. отоларингологии Военно-медицинской академии им. С. М. Кирова. Россия, 194044, Санкт-Петербург, ул. Клиническая, д. 6, лит. П, e-mail: lor_vma@mail.ru

Труфанов Артем Геннадьевич – докт. мед. наук, преподаватель каф. нервных болезней Военно-медицинской академии им. С. М. Кирова. Россия, 194044, Санкт-Петербург, ул. Клиническая, д. 6, лит. «П», e-mail: trufanovart@gmail.com

Воронков Леонид Васильевич – канд. мед. наук, преподаватель каф. рентгенологии и радиологии Военно-медицинской академии им. С. М. Кирова. Россия, 194044, Санкт-Петербург, ул. Клиническая, д. 6, лит. П, e-mail: lvoronkov@mail.ru

Борисов Дмитрий Николаевич – канд. мед. наук, подполковник медицинской службы, начальник научно-исследовательской лаборатории (информационных технологий в медицине) научно-исследовательского отдела (медико-информационных технологий) научно-исследовательского центра Военно-медицинской академии им. С. М. Кирова. Россия, 194044, Санкт-Петербург, ул. акад. Лебедева, д. 6, лит. Ж, тел. 8-905-218-16-32, e-mail: borisov@meda.ru

REFERENCES

1. Bogolepova A.N., Chukanova E.I. Problema nejroplastichnosti v nevrologii [Problem of neuroplasticity in neurology]. *Zhurnal nevrologii i psikhiatrii*; 2010; 110 (8): 62–65 (In Russian).
2. Hilov K. L., Preobrazhenskij N. A. Otoskleroz [Otosclerosis]. 1965. 239 (In Russian).
3. Epstein A., Bower D.R. Auditory fatigue in diaffereniation aural pathology. *Ann. Otol*. 1962; 71 (4); 970–988.
4. Rozemblyum A. S. Kratkovremennaya slukhovaya adaptatsiya u bl'nykh s otosklerozom [Short-term auditory adaptation in patients with otosclerosis]. *Akual'nye problemy tugoukhosti* [Actual problems of hearing loss]; 1981; 24: 14–20 (In Russian).
5. Petrov S. M. O sostoyanii tsentral'nykh otdelov slukhovoi sistemy pri otoskleroze [On the state of the central auditory system in otosclerosis]. Topicheskaya diagnostika porazhenii slukhovoi i vestibulyarnoi system [Topical diagnosis of lesions of the auditory and vestibular systems]. Moscow; 1987: 91–96 (In Russian).
6. Magliulo G. Gagliardi M., Muscatello M., Natale A. Masking level difference before and after surgery in unilateral otosclerosis. *Br. J. Audiol*; 1990; 24 (2): 117–121.
7. Hall J. W., Grose J. H. Short-term and long-term effects on the masking level difference following middle ear surgery. *J. Am. Acad. Audiol*. 1993. 4 (5): 307–312.
8. Destrieux C., Fischl B., Dale A., Halgren E. Automatic parcellation of human cortical gyri and sulci using standard anatomical nomenclature. *Neuroimage*; 2010; 53 (1): 1–15. DOI: 10.1016/j.neuroimage.2010.06.010
9. Husain F., Medina R., Davis C., Szymko-Bennett Y., Simonyan K., Pajor N., Horwitz B. Neuroanatomical changes due to hearing loss and chronic tinnitus: A combined VBM and DTI study. *Brain Res*; 2011; 1369: 74–88. DOI: 10.1016/j.brainres.2010.10.095
10. Shibata D. K. Differences in brain structure in deaf persons on MR imaging studied with voxel-based morphometry. *Am. J. Neuroradiol.*; 2007; 28: 243–249.
11. Boyen K., Langers D., de Kleine E., van Dijk P. Gray matter in the brain: Differences associated with tinnitus and hearing loss. *Hear. Res.*; 2013; 295: 67–78. DOI: 10.1016/j.heares.2012.02.010.

Fedor Anatol'evich **Syroezhkin** – MD Candidate, Doctoral Candidate of the Chair of Otorhinolaryngology of Kirov Military Medical Academy. Russia, 194044, Saint Petersburg, 6 П, Klinicheskaya Str. Tel. +7-981-777-00-49, e-mail: sir_fedor@mail.ru

Vladimir Vladimirovich **Dvoryanchikov** – MD, Professor, Head of the Chair of Otorhinolaryngology of Kirov Military Medical Academy. Russia, 194044, Saint Petersburg, 6 П, Klinicheskaya Str. E-mail: lor_vma@mail.ru.

Artem Gennad'evich **Trufanov** – MD, Teacher of the Chair of Nervous Diseases of Kirov Military Medical Academy. Russia, 194044, Saint Petersburg, 6 П, Klinicheskaya Str. E-mail: trufanovart@gmail.com.

Leonid Vasil'evich **Voronkov** – MD Candidate, Teacher of the Chair of X-Ray Radiography and Radiology of Kirov Military Medical Academy. Russia, 194044, Saint Petersburg, 6 П, Klinicheskaya Str. E-mail: lvoronkov@mail.ru

УДК 616.284-002.258(048.8) doi: 10.18692/1810-4800-2016-3-115-124

ХОЛЕСТЕАТОМА СРЕДНЕГО УХА: ОПРЕДЕЛЕНИЕ, ВОПРОСЫ КЛАССИФИКАЦИИ И ЭТИОПАТОГЕНЕЗА (КРАТКИЙ ОБЗОР ЛИТЕРАТУРНЫХ ДАННЫХ). ЧАСТЬ I

Аникин М. И.[1], Канафьев Д. М.[2], Аникин И. А.[2], Бокучава Т. А.[3]

[1] ГБОУ ВПО «Оренбургский государственный медицинский университет» Минздрава России, 460000, Оренбург, Россия
(Зав. каф. оториноларингологии – проф. М. И. Аникин)

[2] ФГБУ «Санкт-Петербургский НИИ уха, горла, носа и речи» Минздрава России, 190013, Санкт-Петербург, Россия
(Директор – засл. врач РФ, член-корр. РАН, проф. Ю. К. Янов)

[3] ГОБУЗ «Мурманская областная клиническая больница им. П. А. Баяндина» Минздрава России, 183047, г. Мурманск, Россия
(Главный врач – А. П. Будова)

THE MIDDLE EAR CHOLESTEATOMA: DEFINITION, CLASSIFICATION AND ETIOPATHOGENESIS ISSUES (BRIEF LITERATURE REVIEW). PART I

Anikin M. I.[1], Kanaf'ev D. M.[2], Anikin I. A.[2], Bokuchava T. A.[3]

[1] State Budget Educational Institution of Higher Vocational Education Orenburg State Medical University of the Ministry of Healthcare of Russia, Orenburg, Russia

[2] Federal State Budgetary Institution "Saint Petersburg Research Institute of Ear, Throat, Nose and Speech", Ministry of Health of the Russian Federation, Saint Petersburg, Russia

[3] State-Financed Regional Health Institution Murmansk Regional Clinical Hospital named after. P. A Bayandin, Murmansk, Russia

В данной статье проведен краткий литературный обзор работ отечественных и зарубежных авторов. Представлен краткий исторический очерк изучения холестеатомы среднего уха. Дано определение с позиции В. Ф. Ундрица, Л. Т. Левина, В. Т. Пальчуна, I. Friedmann, H. Schuknecht и других отечественных и зарубежных авторов. Описаны современные представления о ее макроскопическом и микроскопическом строении. Освещены существующие на данный момент классификации. Рассмотрены теории об этиологии и патогенезе врожденных и приобретенных холестеатом среднего уха.

Ключевые слова: холестеатома среднего уха, классификация, этиопатогенез.
Библиография: 75 источников.

This article provides a brief literature review of national and foreign authors' works, presenting a brief historical sketch of the study of the middle ear cholesteatoma. The authors present cholesteatoma definition from the viewpoint of V. F. Undrits, L. T. Levin, V. T. Palchun, I. Friedmann, H. Schuknecht and other domestic and foreign authors. The article describes the modern concepts of its macroscopic and microscopic structure, giving coverage to the currently existing classifications. The authors consider the theories of the etiology and pathogenesis of congenital and acquired middle ear cholesteatoma.

Key words: middle ear cholesteatoma; classification; etiopathogenesis.
Bibliography: 75 sources.

Актуальность темы. В настоящее время считается, что холестеатома среднего уха является осложнением хронического гнойного среднего отита, и она, в свою очередь, чревата осложнениями, представляющими опасность для жизни больного. Применяемые в настоящее время мето-

ды оперативного лечения холестеатомы не всегда позволяют избежать рецидива. Успех лечения во многом зависит от ранней диагностики холестеатомного процесса, а также четкого понимания его патогенеза, биохимических и патоморфологических механизмов развития.

Цель исследования. Аналитическое обобщение современных научных исследований о классификации и этиопатогенезе холестеатомы среднего уха.

Задачи исследования. Рассмотреть и систематизировать основные классификации и теории этиопатогенеза холестеатомы среднего уха.

Холестеато́ма (новолат. cholesteatoma, гр. Χολή – желчь, др.-гр. stear, steatos – жир, др.-греч. – ωμα ото̃ γκωμα – опухоль) – опухолевидное образование, содержащее омертвевшие эпителиальные клетки, скопления кератина, кристаллы холестерина, окруженное соединительной тканью в виде капсулы. Макроскопически холестеатома обычно имеет вид одиночного узла неправильно округлой формы с неравномерно-бугристой поверхностью. Редко встречается опухоль, состоящая из двух и более узлов. Цвет ее белый, с характерным перламутровым, напоминающим жемчуг, блеском, который быстро исчезает под воздействием воздуха.

Впервые описанная в 1683 г. французским анатомом Du Verney, а затем в 1829 г. французским патологом J. B. Cruveilhier [цит. по 1], холестеатома до настоящего времени находится под пристальным вниманием отологов. Связано это с тем, что холестеатома – постепенно прогрессирующее деструктивное поражение височной кости, являющееся причиной многих осложнений вследствие эрозии прилегающих структур [2–9]. По данным литературы, холестеатома в среднем ухе выявляется у 24–63% больных хроническим гнойным средним отитом при любой локализации перфорации барабанной перепонки [4, 10–14].

По определению В. Ф. Ундрица и соавт. (1960) холестеатома является, как правило, осложнением эпитимпанита и представляет особый интерес, так как вызывает до 90% жизненно опасных осложнений при хроническом среднем отите [15].

Л. Т. Левин (1948) описывал холестеатому как опухолевидное образование, состоящее из тонких, безъядерных эпидермальных пленок, расположенных луковицеобразно, частью ороговевших, частью подвергшихся жировому распаду и заключающих в себе кристаллы холестерина и бактерии. Форма и размеры этих образований различны. Наблюдаются холестеатомы размерами от горошины до такой величины, что они заполняют не только все полости среднего уха, но всю височную кость и даже врастают в полость черепа [16].

В. Т. Пальчун, Н. А. Преображенский (1978) дают схожее определение холестеатомы, указывая, что в химический состав холестеатомных масс входят холестерин, жирные кислоты, белки, вода. Обычная холестеатома, возникающая вследствие хронического воспалительного процесса, имеет матрикс-оболочку, тесно прилегающую к кости и покрытую многослойным плоским эпителием [17].

Д. И. Тарасов и соавт. (1988) определяют холестеатому как «регенераторную гиперплазию эпидермиса, атипически проявляющуюся в нефизиологических для эпидермиса условиях замкнутого пространства» [18].

I. Friedmann (1959) описывал холестеатому, как кистозную структуру, образованную слоями многослойного плоского эпителия, лежащую на волокнистой строме различной толщины и содержащую некоторые элементы оригинальной слизистой оболочки [14, 19–21].

H. Schuknecht (1974) описал холестеатому, как скопление слущенного кератина внутри среднего уха или других пневматизированных областях височной кости, имеющую происхождение из ороговевающего плоского эпителия [22–24]. H. Schuknecht (1974) классически охарактеризовал холестеатому как «кожу в неположенном месте» [24].

По мнению A. Ferlito (1997), холестеатома представляет собой эпидермоидную кисту с автономным и прогрессивным ростом, разрушающую окружающую костную ткань, с тенденцией к рецидиву [25].

Согласно исследованиям H. W. Lim, E. Saunders (1972) холестеатома состоит из ороговевающего многослойного плоского эпителия с четырьмя слоями (базальным, шиповатым, зернистым, роговым), идентичного нормальному эпидермису [21] – матриксу холестеатомы [19–21, 25, 26]. Матрикс холестеатомы представляется в виде атрофированного пласта эпидермиса с быстрым циклом ороговения. Над истонченным матриксом располагается пласт спрессованных роговых слоев – холестеатомные массы [19, 21, 25–30].

H. W. Lim, E. Saunders (1972), помимо матрикса, выявили наличие соединительно-тканного слоя, содержащего волокна коллагена, фиброциты, клетки воспаления, названного периматриксом [21]. G. Paludetti (1989) отмечал, что периматрикс холестеатомы состоит из грануляционной ткани или воспаленной субэпителиальной соединительной ткани [20, 21]. Согласно исследованиям H. Sudhoff et al., (2001), R. Jacob et al. (2001), H. Chi et al. (2003), Q. A. Zhang et al. (2008) усиление ангиогенеза в соединительной ткани периматрикса и запуск каскада патологических реакций вызывают усиленный рост холестеатомы [31–34]. Ряд исследователей полагает, что периматрикс – это периферическая часть холестеатомы, состоящая из грануляционной ткани или воспаленно-

го субэпителиального соединительно-тканного слоя, включающего лимфоциты, нейтрофилы и гистиоциты [19, 31, 35–39].

R. Jacob et al. (2001) полагают, что периматрикс холестеатомы является основным фактором роста матрикса холестеатомы и ее инвазивного поведения [40]. Современные исследования периматрикса продемонстрировали, что в нем присутствуют все факторы для остеокластогенеза и стимуляции костной резорбции [21, 22, 29–33, 35, 37–46].

Таким образом, гистологически холестеатома состоит из трех структурных компонентов: периматрикса, матрикса и холестеатомных масс. Рост холестеатомы и костная резорбция обусловлены воспалительной реакцией периматрикса. По определению C. Dornelles et al. (2006), периматрикс – «воспалительные сети, в которые заключена холестеатома» [47].

В настоящее время предложено несколько классификаций холестеатомы, в том числе по происхождению:

1. *Холестеатома первичная* (новолат. cholesteatoma congenitum) – холестеатома истинная, врожденная. Предполагается, что врожденная холестеатома происходит из зачатков эпидермиса, сместившихся в полость черепа или полость среднего уха в раннем периоде эмбрионального развития. Такая холестеатома может локализоваться в любой части височной кости, иметь или не иметь связь с барабанной полостью. Особенностью клинической картины врожденной холестеатомы является отсутствие изменений барабанной перепонки.

2. *Холестеатома вторичная* (новолат. cholesteatoma secundarium) развивается на фоне хронического воспаления среднего уха как следствие врастания эпидермиса наружного слухового прохода в барабанную полость через краевую или реже центральную перфорацию в барабанной перепонке.

3. *Холестеатома третичная* – ятрогенная, вызванная механическим переносом клеток эпидермиса в полость среднего уха. Некоторые отиатры описывают ее как холестеатому, развившуюся после хирургического вмешательства на среднем ухе без холестеатомы.

В 1988 г. M. Tos предложил этиопатогенетическую классификацию, основанную на месте происхождения холестеатомы и направлении ее дальнейшего роста, что считается важным фактором, определяющим тактику хирургического вмешательства и прогноз:

1. Холестеатома аттика развивается в результате ретракции или перфорации шрапнеллевой мембраны и распространяется в аттик, адитус. В дальнейшем холестеатома проникает в антрум, сосцевидный отросток или барабанную полость.

2. Холестеатома синуса развивается в результате втяжения или перфорации задневерхнего отдела натянутой части барабанной перепонки. Холестеатома распространяется в тимпанальный синус, задние отделы барабанной полости, а затем под наковальню в аттик или вход в пещеру сосцевидного отростка.

3. Холестеатома натянутой части (ретракционная) развивается в результате ретракции или тотальной адгезии натянутой части барабанной перепонки в тимпанальное отверстие слуховой трубы с дальнейшим распространением холестеатомы вверх.

4. Холестеатома посттравматическая развивается после травмы, смещающей ороговевающий эпителий в полость среднего уха.

5. Холестеатома наружного слухового прохода.

6. Рецидивирующая холестеатома, которую автор подразделил на три подвида:

– резидуальная холестеатома, оставленная за барабанной перепонкой, стенкой слухового прохода или полости после предыдущей операции;

– собственно рецидивирующая холестеатома, развившаяся в ретракционном кармане после предшествующей операции;

– ятрогенная холестеатома – новая холестеатома, сформировавшаяся после предшествующей операции на ухе без холестеатомы [48].

H. Saleh и R. Mills (1999), разделив височную кость на семь отделов: 1) аттик, 2) антрум, 3) барабанную полость, 4) сосцевидный отросток, 5) слуховую трубу, 6) лабиринт, 7) среднюю черепную ямку; предложили классифицировать холестеатому в зависимости от ее местоположения, а также состояния оссикулярной цепи:

– SI-холестеатома, ограниченная местом начала роста;

– S2 – распространение холестеатомы на другой отдел височной кости;

– S3 – при поражении холестеатомой трех отделов височной кости;

– S4 – при поражении четырех отделов;

– S5 – включает в себя первичное поражение и распространение на четыре и более отделов височной кости;

– 00 – слуховая цепь интактна;

– 01 – эрозия наковальни и разрыв оссикулярной цепи;

– 02 – эрозия наковальни и арки стремени;

– 03 – отсутствие головки молоточка и наковальни и эрозия дуги стремени [49].

Для оптимального выбора оперативного лечения предложено выделять три типа холестеатомного поражения, в зависимости от наличия осложнений: C0 – осложнения отсутствуют, C1 – наблюдается одно осложнение, C2 – наличие двух и более осложнений. К осложнениям холестеатомы относятся:

– фистула горизонтального полукружного канала;
– периферический паралич лицевого нерва;
– сенсоневральная глухота;
– синустромбоз;
– интракраниальная инвазия.

Подчеркивая важность и опасность распространения холестеатомы M. Sanna et al. отдельно выделили холестеатому пирамиды височной кости, разделив ее на пять подвидов: супралабиринтную, инфралабиринтную, массивную лабиринтную, инфралабиринтную с апикальным распространением и апикальную.

Обобщая данные литературы [7, 10, 19, 20, 22, 23–27, 35, 38, 42, 47, 48, 50–59], можно выделить несколько теорий, объясняющих этиопатогенез холестеатомы.

Самой старой из них является теория Л. Габермана, согласно которой главная причина возникновения и развития холестеатомы заключается во врастании многослойного плоского ороговевающего эпителия наружного слухового прохода в среднее ухо через краевую перфорацию барабанной перепонки [21, 22, 25, 32, 51]. A. Politzer (1901) высказал мнение, что причиной миграции эпидермиса является вторичная инфекция, развивающаяся после прободения тимпанальной мембраны [20–22, 25, 51]. В дальнейшем проведенные эксперименты на животных I. Friedmann (1956), E. Steinbach (1982), T. Masaki et al. (1989), S. A. Kim et al. (2002), T. Yamamoto-Fukuda et al. (2010) подтверждают миграционную теорию развития холестеатомы [7, 21, 22, 25, 48, 56, 58].

Проведенные Л. В. Полшковой (2013) клинические исследования показали возможность формирования холестеатомы не только при краевых, но и при центральных перфорациях барабанной перепонки. Пусковым моментом развития холестеатомы при туботимпанальной форме ХГСО, по мнению авторов, является врастание многослойного плоского ороговевающего эпителия с остатков барабанной перепонки и слухового прохода в среднее ухо через перфорацию тимпанальной мембраны. При этом важным фактором, способствующим патогенезу холестеатомного процесса явились дегенеративные изменения слизистой оболочки среднего уха. Авторы предложили выделять доклиническую и клиническую формы холестеатомы среднего уха, понимая под доклинической формой очаги эпидермизации барабанной полости [60].

В теории Ф. Бецольда (1906), незначительно отличающейся от теории Габермана, главной причиной возникновения холестеатомы автор считает фактор длительной дисфункции слуховой трубы с развитием отрицательного давления в барабанной полости. Следствием этого является втяжение с последующей атрофией и патологическим истончением барабанной перепонки, а затем и разрывом (pars flaccida). Если в этой зоне развивается гнойное воспаление, то края разрыва расширяются и создаются условия для врастания эпидермиса в среднее ухо [цит. по 16].

По мнению Д. И. Тарасова и соавт. (1988), одним из основных патогенетических звеньев в развитии холестеатомы также является дисфункция слуховой трубы. Полный или частичный блок слуховой трубы вызывает снижение давления в барабанной полости до отрицательных значений, благодаря чему происходит втяжение расслабленной части барабанной перепонки в барабанную полость, а уже потом вступают в действие механизмы адгезии. Авторы также обращают внимание на филогенетические особенности строения кожи барабанной перепонки и внутренних $^2/_3$ наружного слухового прохода. Это единственное место в организме человека, где эпидермис очень тонкий, быстро растущий и в то же время недоступный для ежедневного удаления слущенных чешуек, как это происходит на других участках кожного покрова. Поэтому любое нарушение механизма самоочищения поверхности кожи в этой зоне путем миграции может привести к скоплению эпидермиса и послужить отправным пунктом к процессу образования холестеатомы. Более того, авторы указывают на тот факт, что микротопографический анализ хронического гнойного среднего отита выявил холестеатому исключительно в зонах эпидермизации рубцово-измененной слизистой оболочки и рубцующихся грануляций. По заключению авторов, это свидетельствует о наличии морфогенетической связи холестеатомы с процессом замещения слизеобразующего однослойного эпителия полостей среднего уха многослойным плоским ороговевающим эпителием. Важнейшей предпосылкой возникновения холестеатомы является, таким образом, поствоспалительная эпидермизация полостей среднего уха. Второй важнейшей предпосылкой авторы считают наличие относительной или абсолютной замкнутости эпидермизированных полостей [61].

K. Wittmaack (1933) предложил теорию ретракционного кармана [25, 30, 32, 51, 62]. В соответствии с этой теорией расслабленная, а иногда и натянутая часть барабанной перепонки втягивается в среднее ухо, образуя ретракционный карман (один или несколько). Лежащий в основе формирования таких карманов патологический механизм связан, вероятно, с отрицательным давлением, воспалением или обоими этими факторами. Задержка удаления накапливающегося кератина в глубоком ретракционном кармане приводит к формированию холестеатомы. Потеря дренажной способности ретракционным карманом может стать причиной распростране-

ния холестеатомы в пространства среднего уха и сосцевидного отростка [6, 48, 63].

Теория метаплазии эпителия среднего уха. Некоторые исследователи считают, что под влиянием длительного воспалительного процесса могут иметь место явления метаплазии, т. е. превращения эпителия барабанной полости в плоский многослойный ороговевающий. При возникновении холестеатомы большую роль играют конституциональные факторы, например реактивность и строение слизистой оболочки (гиперпластический тип), а также особенности общих обменных процессов, в частности нарушения холестеринового обмена. Чешуйчатая метаплазия эпителия среднего уха, которая, по данным J. Sade (1983) [58], наблюдается в 40% от всех наблюдений хронического воспаления в среднем ухе, а в исключительно редких случаях может встречаться при интактной барабанной перепонке. Эта теория также подтверждается недавними исследованиями S. K. Viggo с соавт. (2002), которые показали, что ороговевающий слой холестеатомного матрикса состоит из мертвых кератиноцитов, скооперированых в наружно клеточные образования липидных пластин [64].

В 1864 г. von Tröltsch рассмотрел ороговевающий эпителий холестеатомы как продукт метаплазии слизистой оболочки среднего уха в результате ее высыхания, казеозного нагноения [20, 21, 25, 51]. H. Wendt (1873) высказал мнение, что неороговевающий эпителий среднего уха и сосцевидного отростка может подвергаться метапластической трансформации в ороговевающий в результате воспаления, что приводит к развитию холестеатомы [20, 25–27]. J. Sadé (1971) поддержал эту теорию и показал, что плюрипотентный эпителий среднего уха, стимулируемый воспалительным процессом, может подвергаться метаплазии в многослойный плоский ороговевающий [58]. Метаплазированный эпителий растет за счет накопления кератина, а рецидивирующее воспаление и нагноение приводят к лизису и перфорации тимпанальной мембраны, в результате чего формируется холестеатома. В подтверждение предложенной теории J. Sadé представил гистологические исследования биоптатов слизистой оболочки среднего уха у детей с ХГСО, в которых обнаруживались островки ороговевающего эпителия [58]. R. Chole и D. Frush (1982) описывали метаплазию нормального эпителия слизистой оболочки среднего уха в многослойный плоский у крыс при депривации витамина А [5, 39, 41, 50].

В. С. Погосов (1956) в своих исследованиях показал, что для образования холестеатомы необходимо наличие у данного организма конституционально присущей его эпителию энергии избыточного роста и фактора, вызывающего воспаление. Авторы полагали, что именно воспалительный процесс, а не холестеатома, является фактором, вызывающим разрушение костной ткани [65].

В. Ф. Ундриц (1960) считал, что образованию холестеатомы предшествуют глубокие втяжения шрапнелевой мембраны внутрь, вследствие чего происходит отграничение аттика или пространства от остальной барабанной полости [15]. Иногда под влиянием отрицательного давления может произойти настолько глубокое втяжение шрапнелевой перепонки внутрь аттика, что ее целостность нарушается на самом дне образовавшегося глубокого слепого мешка. Если в этом замкнутом пространстве к тому же протекает вялый хронический воспалительный процесс (что нередко бывает при гиперпластической форме воспаления слизистой оболочки), то тогда имеются все условия для возникновения холестеатомы. В этих случаях патогенез холестеатомы будет другим. Внутренний слой шрапнелевой мембраны утолщается и дает начало росту грануляционной ткани, которая постепенно, частично или целиком, заполняет аттик. Из-за отсутствия в шрапнелевой перепонке среднего фиброзного слоя эпидермис кожи очень рано реагирует на нарушение его нормальных взаимоотношений с подлежащей тканью. Клетки эпидермиса начинают энергично размножаться, и их длинные отростки врастают в подлежащую грануляционную ткань. Многие из отростков отшнуровываются от тела клетки, продолжают расти в глубине самостоятельно, часто образуя замкнутые кистоподобные включения, очаги холестеатомы. При длительно текущем воспалении этот процесс приводит к тому, что холестеатомные массы выполняют весь аттик.

Н. В. Завадский (1971) считал, что холестеатому среднего уха следует рассматривать как результат атипичных воспалительных разрастаний эпидермиса наружного слухового прохода вследствие нарушений корреляций между скоростью его роста и состоянием подлежащей соединительной ткани. Кариозный процесс вызывает резкое воспаление в развивающейся грануляционной ткани, в результате чего во врастающем эпидермисе появляются атипичные воспалительные разрастания (акантоз, погружной рост, гиперкератоз), приводящие к возникновению холестеатомы. Соотношения между эпидермальной оболочкой холестеатомы (матриксом) и подлежащим соединительно-тканным грануляционным слоем, соприкасающимся с костью, обусловливает не только сам факт возникновения холестеатомы, но и ее агрессивность [66].

По данным M. Barton (2002), основным механизмом образования холестеатомы является адгезия между внутренней поверхностью барабанной перепонки и содержимым среднего уха, приво-

дящая к образованию ретракционных карманов, накапливающих детрит, из которых формируется холестеатома. Автор, однако, допускает справедливость и других теорий развития холестеатомы: метаплазия слизистой оболочки среднего уха под влиянием хронической инфекции, врастание ороговевающего эпителия по краям краевой перфорации и др. [67].

И. В. Иванец (1992) показал, что разрушение кости при хроническом гнойном среднем отите осуществляется по типу пазушного рассасывания, без участия остеокластов, и усугубляется врастанием соединительной ткани и эпителия. Деструктивная же активность холестеатомы обусловлена ее способностью врастать в кость с формированием внутрикостной холестеатомы. Кроме того, гистологически подтверждена возможная метапластическая природа холестеатомного матрикса. Автор указывает на ведущую роль анаэробного воспаления при холестеатоме, вызывающего накопление кислых продуктов метаболизма бактерий, что усиливает процессы разрушении кости [68].

В последние годы большое значение в процессе разрушения кости придается ферментативным реакциям, происходящим в воспаленных тканях, окружающих холестеатому. К. Н. Веремеенко с соавт. (2005) опубликовали данные, касающиеся исследования двух групп гидролаз: фосфомоноэстераз (кислая и щелочная фосфатазы) и эластазы, которые могут принимать участие в деструкции органической основы костной ткани при холестеатоме среднего уха [69].

Также существует несколько теорий образования первичной или врожденной холестеатомы.

1. Латеральная локализация эпидермоидных опухолей, исходящих из 1–2-й жаберных дуг. По данным различных авторов, эпидермоид составляет от 0,2 до 1,5% от всех внутричерепных опухолей и 6–7% от новообразований мостомозжечкового угла [70].

2. Превращение чешуйчатых клеток амниотической жидкости (в случае их нахождения в барабанной полости) в первичную холестеатому (Piza J. et al. 1985).

3. Внедрение эпителия наружного слухового прохода внутрь полости среднего уха еще до окончания формирования содинительно-тканного барабанного кольца, которое является естественным препятствием для этого процесса [71].

4. L. Michaeles (1986, 1988) описал эпидермоидное состояние, которое можно обнаружить в ухе недоношенного ребенка в области отверстия слуховой трубы (в проекции передних квадрантов барабанной перепонки). Оно, как правило, исчезает у 33-недельного плода, однако иногда не регрессирует, в результате чего, вероятно, способно превращаться в первичную холестеатому. По данным M. J. Levenson с соавт. (1986), в $^{2}/_{3}$ наблюдений первичная холестеатома располагается в передневерхнем квадранте барабанной полости, что вполне согласуется с данной теорией [72, 73].

W. Lange (1925) наблюдал внедрение эпидермальных клеток расслабленной части барабанной перепонки в субэпителиальное пространство с последующим развитием холестеатомы аттика [20, 25, 51]. L. Ruedi (1978) проводил экспериментальные и клинические опыты, подтверждающие эту теорию патогенеза холестеатомы [20–22, 25, 51]. Дальнейшие исследования на добровольцах, а также на животных моделях выявили, что в результате фокального расплавления базальной мембраны кератиноциты могут внедряться в субэпителиальное пространство [21, 22]. Ряд авторов предполагает, что псевдоподии базальных клеток разрушают базальную пластинку, что дает возможность эпидермальным кератиноцитам внедряться в собственную пластинку. В дальнейшем эти клетки ороговевают, образуются импликационные кисты, которые могут увеличиваться и формировать холестеатому [20, 22, 29, 32, 35, 39, 40, 56] .

Таким образом, исследования последних десятилетий демонстрируют, что при формировании холестеатомы могут иметь место сочетания различных моделей [19, 22, 38, 51, 56, 74] . Так, J. Sadé (1997) исследовал модель эпителиальной миграции в глубине ретракционного кармана [75]. В работах H. Sudhoff, M. Tos (2000, 2007) приводятся убедительные доказательства, что в патогенезе холестеатомы ведущее значение играют ретракционные и пролиферативные процессы [48, 59].

Выводы

Предрасполагающими факторами развития холестеатомы являются: перфорация барабанной перепонки, хронический воспалительный процесс, дисфункция слуховой трубы, травма среднего уха.

Холестеатома развивается в замкнутом пространстве среднего уха.

Холестеатома неуклонно прогрессирует и разрушает окружающую костную ткань.

ЛИТЕРАТУРА

1. Semaan M. T., Megerian C. A. The pathophysiology of cholesteatoma // Otolaryngology Clin. North. 2006. P. 43–59.
2. Егоров Л. В., Власова Г. В., Крылов А. И. Дифференцированный подход к хирургическому лечению холестеатомы среднего уха у детей // Рос. оторинолар. 2004. № 5. С. 50–54.

3. Ивойлов А. Ю. Хронический гнойный средний отит у детей: современные представления о патогенезе, диагностике, лечении и профилактике: автореф. дис. ... докт. мед. наук. М., 2009. 50 с.
4. Kim J. H., Seung H. C., Jong W. C. Clinical Results of Atticoantrotomy with Attic Reconstruction or Attic Obliteration for Patients with an Attic Cholesteatoma // Clin. Exp. Otorhinolaryngol. 2009. Vol. 2. N 1. P. 39–43.
5. Bhat K. V., Naseeruddin K., Nagalotimath U. S., Kumar P. R., Hegde J. S. Cortical mastoidectomy in quiescent, tubotympanic, chronic otitis media: is it routinely necessary // Jurn. Laryngol Otol. 2008. N 10. P. 1–8.
6. De Souza G. Q. M., Mariana H. P., Robinson K. T., Rubens V. B. N., Ricardo F. B. Description of 34 Patients with Complicated Cholesteatomatous Chronic Otitis Media // Int. Arch Otorhinolaryngol. 2008. Vol. 12. N 2. P. 657– 662.
7. Cruz O. L., Kasse C. A., Leonhart F. D. Efficacy of surgical treatment of chronic otitis media // Otolaryngol. Head Neck Surg. 2003. Vol. 128. N 2. P. 263–266.
8. Migirov L., Bendet E., Kronenberg J. Cholesteatoma invasion into the internal auditory canal // Eur. Arch Otorhinolaryngol. 2009. N 266. P. 657–662.
9. Teed R. W. Cholesteatoma verum tympan // Arch Otolaryngol. 1936. N 24. P. 455–462.
10. Зорина Г. А., Цукерберг Л. И. Хирургическое лечение мезотимпанита // Вестн. оториноларр. 1996. № 3. С. 53–57.
11. Славин М. Б. Методы системного анализа в медицинских исследованиях. М.: Медицина, 1989. 304 с.
12. Nevoux J., Lenoir M., Roger G., Denoyelle F., Ducou Le P. H . Childhood cholestea-toma // Eur. Ann Otorhinolaryngol. Head Neck Dis. 2010. Vol. 127, N 2. P. 143–150.
13. De Lima Giant Cholesteatoma: Case and Literature Review' Report // Arch Otorhino-laryngol. 2010. Vol. 14, N 1. P. 1456–1460.
14. Demon M. A., O'Connor T., Perry C., Lannigan F. Frequency and complications of Cholesteatoma in patients with chronic suppurative Otitis Media // Otolaryngol. 2005. Vol. 21, N 3. P. 48–49.
15. Ундриц В. Ф., Хилов К. Л., Лазанов Н. Н., Супрунов В. К. Болезни уха, горла и носа: краткое рук. для врачей / Под ред. В. Ф. Ундрица. 1960. 607 с.
16. Левин Л. Т., Темкин Я. С. Хирургические болезни уха. 1948. 723 с.
17. Пальчун В. Т., Преображенский Н. А. Болезни уха, горла, носа. 1978. С. 125–128.
18. Тарасов Д. И., Федорова О. К., Быкова В. П. Заболевания среднего уха: руководство для врачей. 1988. 186 с.
19. De Aquino J. E., Crus N. A., Negro J. Cholesteatoma Surgery in Children and Adolescents. Analysis in 200 Patients // Int. Arch Otorhinolaryngol. 2006. Vol. 10, N 1. P. 657–662.
20. Olszewska E., Wagner M., Bernal-Sprekelsen M. Etiopathogenesis of cholesteatoma // European Archives of Otorhino-Laryngology. 2003. Vol. 90, N 5. P. 121–137.
21. Gersdorff M. C., Debaty M. E., Tomasi J. P. Pathophysiology of cholesteatoma // Rev. Laryngol. Otol. Rhinol. (Bord). 2006. Vol. 127, N 3. P. 115–119.
22. Lesinskas E., Kasinskas R., Vainutiene V. Middle ear cholesteatoma: presentday concepts of etiology and pathogenesis // Medicina (Kaunas). 2002. Vol. 38, N 11. P. 1066–1071.
23. Robinson J. M. Cholesteatoma: skin in the wrong place // Jurn. Royal Society of Med. 1997. N 90. P. 93–96.
24. Schuknecht H. Pathology of the Ear // Harvard Unlv Cambridge Mass. 1974. P. 90–93.
25. Ferlito A. A review of the definition, terminology and pathology of aural cholesteatoma // Laryng Otol. 1993. N 107. P. 483–488.
26. Albino A. P., Kimmelman C. P., Parisier S. C. Cholesteatoma: a molecular and cellular puzzle // Am Jurn. Otol. 1998. N 19. P. 7–19.
27. Al Anazy F. H. Iatrogenic cholesteatoma in children with OME in a training program // Int Pediatr. Otorhinolaryngol. 2006. N 70. P. 1683–1686.
28. Ali A. M., Gamil A. Management of Cholesteatoma: Experience at the Hearing and Speech Institute // Med. Jurn. Cairo Univ. 1994. Vol. 62. N 1. P. 245–252.
29. Barakate M., Bottrill I. Combined approach tympanoplasty for cholesteatoma: impact of middle-ear endoscopy // Jurn. Laryngol. Otol. 2008. Vol. 122, N 2. P. 120–124.
30. Chi H. P., Ho K. Y., Chai C. Y., Ta C. F, Wang L. F., Lee K. W., Kuo W. R. [et al.]. Epider-mal growth factor expression in Middle ear cholesteatoma // Int. Arch Otorhinolaryngol. 2005. Vol. 17, N 8. P. 657–662.
31. Svane-Knudsen V. Altered permeability barrier structure in cholesteatoma matrix // Eur. Arch. Otorhinolaryngol. 2002. N 259. P. 527–530.
32. Kemppainen H. O., Puhakka H. J., Laippala P. J., Sipilä M. M., Manninen M. P., Karma P. H. Epidemiology and aetiology of middle ear cholesteatoma // Acta Otolaryngol. 1999. N 119. P. 568–572.
33. Zhang Q. A., Hamajima Y., Zhang Q., Lin J. Identification of Id1 in Acquired Middle Ear Cholesteatoma // Eur Arch Otorhinolaryngol. 2008. Vol. 134, N 3. P. 306–309.
34. Barath K., Huber A. M., Stämpfli P., Varga Z., Kollias S. Neuroradiology of Cholesteatomas. 2010. Vol. 145, N 3. P. 826–829.
35. Sengupta A., Anwar T. A study of surgical management of chronic suppurative otitis media with cholesteatoma and its outcome // Ind. Jurn. Otolaryngol. 2006. Vol. 62, N 2. P. 171–176.
36. Tanaka Y., Shiwa M., Kojima H. A study on epidermal proliferation ability in cholesteatoma // Laryngoscope. 1998. N 108. P. 537–542.
37. Abramson M., Huang C. C. Localization of collagenase in human middle ear cholesteatoma // Laryngoscope. 1977. N 87. P. 771–791.
38. Fränzer J. T., Sudhoff H. Middle ear cholesteatoma. A pathway to investigate the underlying mechanisms of the aggressive variant of chronic otitis media // Int. Arch Otorhinolaryngol. 2010. Vol. 15, N 6. P. 354–359.
39. Goto T. Epidermal growth factor in cholesteatoma – the first report: the localization in the cholesteatoma tissue // Nippon Jibiinkoka Gakkai Kaiho. 1993. N 96. P. 1186–1191.

40. Jacob R., Welkoborsky H. J., Mann W. Epitheliumstroma interaction in cholesteatoma of the middle ear // Laryngorhinootologie. 2001. Vol. 80, N 1. P. 11–17.
41. Sudhoff H., Bujia J., Holly A., Kim C., Fisseler-Eckhoff A. Functional characterization of middle ear mucosa residues in cholesteatoma samples // Am Jurn. Otolaryngol. 1994. N 15. P. 217–221.
42. Kim H. J., Tinling S. P., Chole R. A. Expression Patterns of Cytokeratins in Cholestea-tomas:Evidence of Increased Migration and Proliferation // Jurn. Korean Med Sci. 2002. N 17. P. 381–388.
43. Park K., Park H. J., Chun Y. M. Immunohistochemical study on proliferative activity of experimental cholesteatoma // Eur. Arch. Otorhinolaryngol. 2001. N 258. P. 101–105.
44. Schmidt M., Grünsfelder P., Hoppe F. Upregulation of matrix metalloprotease-9 in middle ear cholesteatoma – correlations with growth factor expression in vivo // Eur. Arch. Otorhinolaryngol. 2001. Vol. 258. P. 472–476.
45. Djurhuus B. D., Skytthe A., Faber C. E. Validation of the cholesteatoma diagnosis in the Danish National Hospital Register // Dan Med Bul. 2010. Vol. 57. N 10. P. 1–4.
46. Wells M. D., Michaels L. Mode of growth of acquired cholesteatoma // Jurn. Laryngol Otol. 1991. N 105. P. 261–267.
47. Dornelles C., Costa S. S., Meurer L., Schweiger C. Some considerations about ac-quired adult and pediatric cholesteatomas // Braz. Jurn. Otorhinolaryngol. 2005. N 71. P. 536–545.
48. Tos M. Incidence, etiology and pathogenesis of cholesteatoma in children // Adv. Otol. 1988. Vol. 40, N 1. P. 110–117.
49. Olszewska E., Wagner M., Bernal-Sprekelsen M., Ebmeyer J., Dazert S., Hildmann H., Sudhoff H. Etiopathogenesis of cholesteatoma // Eur. archives of Otorhinolaryngology. 2003. Vol. 90. N 5. P. 121–137.
50. Tang I. P., Narayanan P., Rajagopalan R. Epithelial migration in the atelectatic tympanic membrane // J Laryngol Otol. 2009. Vol. 123. N 12. P. 1321–1324.
51. Persaud R., Hajioff D., Trinidade A., Khemani S., Bhattacharyya M.N., Papadimitriou N., Kalan A., Bhattacharyya A. K. Evidencebased review of aetiopathogenic theories of con-genital and acquired cholesteatoma // Jurn. Laryngol. Otol. 2007. N 121. P. 1013–1019.
52. Spilsbury K., Miller I., Semmens J. B., Lannigan F. J. Factors associated with developing cholesteatoma: a study of 45,980 children with middle ear disease // Laryngoscope. 2010. N 120. P. 625–630.
53. Kennedy K. Cholesteatoma: Pathogenesis and Surgical Management // Jurn. Laryngol. Otol. 1999. N 10. P. 1–8.
54. Vennix P.C., Kuijpers W., Peters T. A., Tonnaer E., Ramaekers F. Keratinocyte differentiation on acquired cholesteatoma and perforated tympanic membranes // Arch. Otorhinolaryngol. 1996. Vol. 122. N 4. P. 143–146.
55. Kim H. J., Tinling S. P., Chole R. A. Increased proliferation and migration of epithelium in advancing experimental cholesteatomas // Otol. Neurotol. 2002. Vol. 23, N 6. P. 840–844.
56. Louw L. Acquired cholesteatoma pathogenesis: stepwise explanations // Jurn. Laryngol. Otol. 2010. Vol. 124, N 6. P. 587–593.
57. Makino K., Amatsu M. Epithelial migration on the tympanic membrane and external canal // Arch. Otorhinolaryngol. 1986. Vol. 243, N 1. P. 39–42.
58. Sade´ J., Babiacki A., Pinkus G. The metaplastic and congenital origin of cholesteatoma // Acta Otolaryngol. 1983. N 96. P. 119–129.
59. Sudhoff H., Tos M. Pathogenesis of sinus cholesteatoma // Eur. Arch. Otorhinolaryngol. 2007. N 264. P. 1137–1143.
60. Полшкова Л. В. Этиопатогенетические и патоморфологические предпосылки формирования холестеатомы при хроническом гнойном мезотимпаните // Рос. оториноларинг. 2011. № 5. С. 170–178.
61. Тарасов Д. И., Федорова О. К., Быкова В. П. Заболевания среднего уха. М.: Медицина, 1988. 185 с.
62. Uzun C. Cholesteatoma Turkiye Klinikleri // Jurn. Surg. Med. Sci. 2005. Vol. 1, N 7. P. 128–134.
63. Alexander M., Choung Y.-H., Park H. Y., Choi S. J., Park K. Establishment and Char-acterization of an In Vitro Model for Cholesteatoma // CEO. 2008. Vol. 1, N 2. P. 86–91.
64. Viggo S. K. Structure and lipid protein composition of the cholesteatoma. 2002. 68 p.
65. Погосов В. С. Вопросы патогенеза и консервативного лечения холестеатомы среднего уха: автореф. дис… канд. мед. наук. 1956. 16 с.
66. Завадский Н. В., Завадский А. В. Учение о холестеатоме среднего уха и прогресс отохирургии // Журн. вушних, носових і горлових хвороб. 2006. № 4. С. 27–41.
67. Бартон М. Болезни уха, горла и носа: краткое руководство для врачей и студентов: пер. с англ. М.: Бином; СПб.: Невский диалект, 2002. 288 с.
68. Иванец И. В., Истратов В. Г. Новые аспекты костной деструкции при холестеатоме // Вестн. оториноларингологии. 1993. № 2. С. 20–25.
69. Веремеенко К. Н., Сушко Ю. А., Сребняк И. А., Кизим А. И., Борисенко О.Н. Активность ферментных систем при холестеатоме среднего уха // Журн. вушних, носових і горлових хвороб. 2004. № 3. С. 145–146.
70. Выренков Ю. С., Кривощапов В. М. Клиническое значение строения сосцевидного отростка у детей. Саратов: Изд-во Сарат. ун-та, 1983. 89 с.
71. Kathleen C. Y. Cholesteatoma in children // Pediatric otolaryngology. 1996. Vol. 43. P. 1245–1251.
72. Michaeles L. Evolution of the epidermoid formation and its role in the development of the middle ear and tympanic membrane during first trimester // Jurn. Otolaringol. 1988. Vol. 17. P. 22–28.
73. Levenson M. J. A review of twenty congenital cholesteatomas of the middle ear in children // Otolaringol. Head Neck Surg. 1986. Vol. 94. P. 560–567.
74. Magliulo G. Petrous bone cholesteatoma: clinical longitudinal study // Eur. Arch. Otorhinolaryngol. 2007. N 264. P. 115–120.
75. Sade´ J., Fuchs C., Luntz M. Shrapnell membrane and mastoid pneumatization // Arch. Otolaryngol. Head Neck Surg. 1997. N 123. P. 584–588.

Аникин Максим Игоревич – докт. мед. наук, профессор, зав. каф. оториноларингологии Оренбургского ГМУ. 460000, Россия, Оренбург, ул. Советская, д. 6; тел. (3532) 75-32-58, e-mail: m.anikin@mail.ru

Канафьев Денис Михайлович – врач-ординатор Санкт-Петербургского НИИ уха, горла, носа и речи. 190013, Россия, Санкт-Петербург, ул. Бронницкая, д. 9; тел. 8 (812) 316-25-01, e-mail: kanafyev@rambler.ru

Аникин Игорь Анатольевич – доктор медицинских наук, профессор, руководитель отдела разработки и внедрения высокотехнологичных методов лечения Санкт-Петербургского НИИ уха, горла, носа и речи. 190013, Россия, Санкт-Петербург, ул. Бронницкая, д. 9; тел. 8 (812) 316-25-01, e-mail: dr-anikin@mail.ru

Бокучава Татьяна Анатольевна – канд. мед. наук, зав. отделением оториноларингологии Мурманской областной клинической больницы им. П. А. Баяндина. Россия, 183047, г. Мурманск, ул. Акад. Павлова, д. 6; тел. 8 (815)-225-70-48, e-mail: dr-bokuchava@mail.ru

REFERENCES

1. Semaan M. T., Megerian C. A., The pathophysiology of cholesteatoma. *Otolaryngology Clin North*. 2006: 43–59.
2. Egorov L. V., Vlasova G. V., Krylov A. I. Differentsirovannyi podkhod k khirurgicheskomu lecheniyu kholesteatomy srednego ukha u detei [Differentiated approach to surgical treatment of the middle ear cholesteatoma in children]. *Rossiiskaya otorinolaringologiya*; 2004; 5: 50–54 (In Russian).
3. Ivoilov A. Yu. Khronicheskii gnoinyi srednii otit u detei: sovremennye predstavleniya o patogeneze, diagnostike, lechenii i profilaktiki: avtoref. dis. ... dokt. med. nauk [Chronic suppurative otitis media in children: contemporary understanding of pathogenesis, diagnostics, therapy and prevention: Extended abstracts of MD dissertation]. M., 2009: 50 (In Russian).
4. Kim J. H., Seung H. C., Jong W. C. Clinical Results of Atticoantrotomy with Attic Reconstruction or Attic Obliteration for Patients with an Attic Cholesteatoma. *Clin Exp Otorhinolaryngol*.; 2009; 2; 1: 39–43.
5. Bhat K.V., Naseeruddin K., Nagalotimath U, S., Kumar P. R., Hegde J. S. Cortical mastoidectomy in quiescent, tubotympanic, chronic otitis media: is it routinely necessary. *J. Laryngol Otol*.; 2008; 10: 1–8.
6. De Souza G. Q. M., Mariana H. P., Robinson K. T., Rubens V. B. N., Ricardo F. B. Description of 34 Patients with Complicated Cholesteatomatous Chronic Otitis Media. *Int. Arch Otorhinolaryngol*.; 2008; 12; 2: 657–662.
7. Cruz O. L., Kasse C. A., Leonhart F. D. Efficacy of surgical treatment of chronic otitis media. *Otolaryngol. Head Neck Surg*.; 2003; 128; 2: 263–266.
8. Migirov L., Bendet E., Kronenberg J., Cholesteatoma invasion into the internal auditory canal. *Eur Arch Otorhinolaryngol*.; 2009; 266: 657–662.
9. Teed R. W. Cholesteatoma verum tympan. *Arch Otolaryngol*.; 1936; 24: 455–462.
10. Zorina G. A., Tsukerberg L. I. Khirurgicheskoe lechenie mezotimpanita [Surgical treatment of mesotympanitis]. *Vestnik otorinolaringologii*; 1996; 3: 53–57 (In Russian).
11. Slavin M. B. Metody sistemnogo analiza v meditsinskikh issledovaniyakh [System analysis methods in medical researches]. M.: Meditsina, 1989: 304 (In Russian).
12. Nevoux J., Lenoir M., Roger G., Denoyelle F., Ducou Le P. H . Childhood cholesteatoma. *Eur Ann Otorhinolaryngol Head Neck Dis*. 2010; 127; 2: 143–150.
13. De Lima Giant Cholesteatoma: Case and Literature Review' Report. *Arch Otorhinolaryngol*.; 2010; 14; 1: 1456–1460.
14. Demon M. A., O'Connor T., Perry C., Lannigan F. Frequency and complications of Cholesteatoma in patients with chronic suppurative Otitis Media. *Otolaryngol*.; 2005; 21; 3: 48–49.
15. Undrits V. F., Khilov K. L., Lazanov N. N., Suprunov V. K. Bolezni ukha, gorla i nosa: kratkoe ruk. dlya vrachei. Pod red. V. F. Undritsa [ENT-diseases: Brief guidelines for doctors. Under the editorship of V. F. Undrits]. 1960: 607 (In Russian).
16. Levin L. T., Temkin Ya. S. Khirurgicheskie bolezni ukha [Surgical ear diseases]. 1948: 723 (In Russian).
17. Pal'chun V. T., Preobrazhenskii N. A. Bolezni ukha, gorla, nosa [ENT-diseases]. 1978: 125–128 (In Russian).
18. Tarasov D. I., Fedorova O. K., Bykova V. P. Zabolevaniya srednego ukha: Rukovodstvo dlya vrachei [The middle ear diseases: Guidelines for doctors]. 1988: 186 (In Russian).
19. De Aquino J. E., Crus N.A., Negro J. Cholesteatoma Surgery in Children and Adoles-cents. Analysis in 200 Patients. *Int. Arch Otorhinolaryngol.*; 2006; 10; 1: 657–662.
20. Olszewska E., Wagner M., Bernal-Sprekelsen M. Etiopathogenesis of cholesteatoma. *European Archives of Oto-Rhino-Laryngology*; 2003; 90; 5: 121–137.
21. Gersdorff M. C., Debaty M. E., Tomasi J. P. Pathophysiology of cholesteatoma. *Rev Laryngol Otol Rhinol (Bord)*; 2006; 127; 3: 115–119.
22. Lesinskas E., Kasinskas R., Vainutiene V. Middle ear cholesteatoma: present-day con-cepts of etiology and pathogenesis. Medicina (Kaunas); 2002; 38; 11: 1066–1071.
23. Robinson J. M. Cholesteatoma: skin in the wrong place. *J. Royal Society of Med*.; 1997; 90: 93–96.
24. Schuknecht H. Pathology of the Ear. *Harvard Unlv Cambridge Mass*.; 1974: 90–93.
25. Ferlito A. A review of the definition, terminology and pathology of aural cholesteatoma. *Laryng Otol*.; 1993; 107: 483–488.
26. Albino A. P., Kimmelman C. P., Parisier S. C. Cholesteatoma: a molecular and cellular puzzle. *Am J Otol.*; 1998; 19: 7–19
27. Al Anazy F. H. Iatrogenic cholesteatoma in children with OME in a training program. *Int Pediatr Otorhinolaryngol*.; 2006; 70: 1683–1686.
28. Ali A. M., Gamil A. Management of Cholesteatoma: Experience at the Hearing and Speech Institute. *Med. J. Cairo Univ*.; 1994; 62; 1: 245–252.
29. Barakate M., Bottrill I. Combined approach tympanoplasty for cholesteatoma: impact of middle-ear endoscopy. *J. Laryngol Otol*.; 2008; 122; 2: 120–124.
30. Chi H. P., Ho K. Y., Chai C. Y., Ta C. F, Wang L. F., Lee K. W., Kuo W. R. [et al.]. Epider-mal growth factor expression in Middle ear cholesteatoma. *Int. Arch Otorhinolaryngol*.; 2005; 17; 8: 657–662.
31. Svane-Knudsen V. Altered permeability barrier structure in cholesteatoma matrix. *Eur Arch Otorhinolaryngol*.; 2002; 259: 527–530.
32. Kemppainen H. O., Puhakka H. J., Laippala P. J., Sipilä M. M., Manninen M. P., Karma P. H. Epidemiology and aetiology of middle ear cholesteatoma. *Acta Otolaryngol*.; 1999; 119: 568–572.
33. Zhang Q. A., Hamajima Y., Zhang Q., Lin J. Identification of Id1 in Acquired Middle Ear Cholesteatoma. *Eur Arch Otorhinolaryngol*.; 2008; 134; 3: 306–309.
34. Barath K., Huber A. M., Stämpfli P., Varga Z., Kollias S. Neuroradiology of Cholestea-tomas. 2010; 145; 3: 826–829.
35. Sengupta A., Anwar T. A study of surgical management of chronic suppurative otitis media with cholesteatoma and its outcome. *Ind J Otolaryngol*.; 2006; 62; 2: 171–176.
36. Tanaka Y., Shiwa M., Kojima H. A study on epidermal proliferation ability in cholesteatoma. *Laryngoscope*; 1998; 108: 537–542.
37. Abramson M., Huang C.C. Localization of collagenase in human middle ear cholesteatoma. *Laryngoscope*; 1977; 87: 771–791.
38. Fränzer J. T., Sudhoff H. Middle ear cholesteatoma. A pathway to investigate the un-derlying mechanisms of the aggressive variant of chronic otitis media. *Int. Arch Otorhino-laryngol.*; 2010; 15; 6: 354–359.

39. Goto T. Epidermal growth factor in cholesteatoma – the first report: the localization in the cholesteatoma tissue. *Nippon Jibiinkoka Gakkai Kaiho*; 1993; 96: 1186–1191.
40. Jacob R., Welkoborsky H. J., Mann W. Epithelium-stroma interaction in cholesteatoma of the middle ear. *Laryngorhinootologie*; 2001; 80; 1: 11–17.
41. Sudhoff H., Bujia J., Holly A., Kim C., Fisseler-Eckhoff A. Functional characterization of middle ear mucosa residues in cholesteatoma samples. *Am J Otolaryngol*.; 1994; 15: 217–221.
42. Kim H. J., Tinling S. P., Chole R. A. Expression Patterns of Cytokeratins in Cholesteatomas:Evidence of Increased Migration and Proliferation. *J. Korean Med Sci*; 2002; 17; 381–388.
43. Park K., Park H. J., Chun Y. M. Immunohistochemical study on proliferative activity of experimental cholesteatoma. *Eur Arch Otorhinolaryngol*.; 2001; 258: 101–105.
44. Schmidt M., Grünsfelder P., Hoppe F. Up-regulation of matrix metalloprotease-9 in middle ear cholesteatoma – correlations with growth factor expression in vivo. *Eur Arch Otorhinolaryngol*.; 2001; 258: 472–476.
45. Djurhuus B. D., Skytthe A., Faber C. E. Validation of the cholesteatoma diagnosis in the Danish National Hospital Register. *Dan Med Bul*.; 2010; 57; 10; 1–4.
46. Wells M. D., Michaels L. Mode of growth of acquired cholesteatoma. *J. Laryngol Otol*.; 1991; 105: 261–267.
47. Dornelles C., Costa S. S., Meurer L., Schweiger C. Some considerations about ac-quired adult and pediatric cholesteatomas. *Braz J Otorhinolaryngol*.; 2005; 71: 536–545.
48. Tos M. Incidence, etiology and pathogenesis of cholesteatoma in children. *Adv Otol*.; 1988; 40; 1: 110–117.
49. Olszewska E., Wagner M., Bernal-Sprekelsen M., Ebmeyer J., Dazert S., Hildmann H., Sudhoff H. Etiopathogenesis of cholesteatoma. *European archives of Otorhinolaryngology*; 2003; 90; 5: 121–137.
50. Tang I. P., Narayanan P., Rajagopalan R. Epithelial migration in the atelectatic tympanic membrane. *J. Laryngol Otol*.; 2009; 123; 12: 1321–1324.
51. Persaud R., Hajioff D., Trinidade A., Khemani S., Bhattacharyya M. N., Papadimitriou N., Kalan A., Bhattacharyya A. K. Evidence-based review of aetiopathogenic theories of con-genital and acquired cholesteatoma. *J. Laryngol Otol*.; 2007; 121: 1013–1019.
52. Spilsbury K., Miller I., Semmens J. B., Lannigan F. J. Factors associated with develop-ing cholesteatoma: a study of 45,980 children with middle ear disease. *Laryngoscope*; 2010; 120: 625–630.
53. Kennedy K. Cholesteatoma: Pathogenesis and Surgical Management. *J. Laryngol Otol*.; 1999; 10: 1–8.
54. Vennix P. C., Kuijpers W., Peters T. A., Tonnaer E., Ramaekers F. Keratinocyte differ-entiation on acquired cholesteatoma and perforated tympanic membranes. *Arch Otorhinolaryngol*.; 1996; 122; 4: 143–146.
55. Kim H. J., Tinling S. P., Chole R. A. Increased proliferation and migration of epithelium in advancing experimental cholesteatomas. *Otol Neurotol*.; 2002; 23; 6: 840–844.
56. Louw L. Acquired cholesteatoma pathogenesis: stepwise explanations. *J. Laryngol Otol*.; 2010; 124; 6: 587–593.
57. Makino K., Amatsu M. Epithelial migration on the tympanic membrane and external canal. *Arch Otorhinolaryngol*.; 1986; 243; 1: 39–42.
58. Sade´ J., Babiacki A., Pinkus G. The metaplastic and congenital origin of cholesteatoma. *Acta Otolaryngol*.; 1983; 96: 119–129.
59. Sudhoff H., Tos M. Pathogenesis of sinus cholesteatoma. *Eur Arch Otorhinolaryngol*.; 2007; 264: 1137–1143.
60. Polshkova L. V. Etiopatogeneticheskie i patomorfologicheskie predposylki formirovaniya kholesteatomy pri khronicheskom gnoinom mezotimpanite. *Rossiiskaya otorinolaringologiya*. 2011; 5: 170–178 (In Russian).
61. Tarasov D. I., Fedorova O. K., Bykova V. P. Zabolevaniya srednego ukha. M.: Meditsina, 1988: 185 (In Russian).
62. Uzun C. Cholesteatoma Turkiye Klinikleri. *J. Surg Med Sci*. 2005; 1; 7: 128–134.
63. Alexander M., Choung Y.-H., Park H. Y., Choi S. J., Park K. Establishment and Characterization of an In Vitro Model for Cholesteatoma. *CEO*; 2008; 1; 2: 86–91.
64. Viggo S. K. Structure and lipid protein composition of the cholesteatoma. 2002: 68.
65. Pogosov V. S. Voprosy patogeneza i konservativnogo lecheniya kholesteatomy srednego ukha. Avtoref. dis… kann. med. nauk [The issues of pathogenesis and conservative treatment of the middle ear cholesteatoma: Extended abstracts of MD Candidate dissertation]. 1956: 16 (In Russian).
66. Zavadskii N. V., Zavadskii A. V. Uchenie o kholesteatome srednego ukha i progress otokhirurgii [The theory of the middle ear cholesteatoma and the progress of otosurgery]. *Zhurnal vushnikh, nosovikh i gorlovikh khvorob*; 2006; 4: 27–41 (In Russian).
67. Barton M. Bolezni ukha, gorla i nosa. Kratkoe rukovodstvo dlya vrachei i studentov [ENT-diseases. Brief guidelines for doctors and students]. M. Barton; per. s angl. M.: Izd. Binom; SPb.: Nevskii dialekt; 2002: 288 (In Russian)
68. Ivanets I. V., Istratov V. G. Novye aspekty kostnoi destruktsii pri kholesteatome [The new aspects of bone destruction in cholesteatoma]. *Vestnik otorinolaringologii*; 1993; 2: 20–25 (In Russian).
69. Veremeenko K. N., Sushko Yu. A., Srebnyak I. A., Kizim A. I., Borisenko O.N. Aktivnost' fermentnykh sistem pri kholesteatome srednego ukha [The enzyme system activity in the middle ear cholesteatoma]. *Zhurnal vushnikh, nosovikh i gorlovikh khvorob*; 2004; 3: 145–146.
70. Vyrenkov Yu. S., Krivoshchapov V. M. Klinicheskoe znachenie stroeniya sostsevidnogo otrostka u detei [Clinical significance of mastoid bone structure in children]. Saratov: Izd-vo Sarat. un-ta, 1983. 89 c.
71. Kathleen C. Y. Cholesteatoma in children. *Pediatric otolaryngology*; 1996; 43: 1245–1251.
72. Michaeles L. Evolution of the epidermoid formation and its role in the development of the middle ear and tympanic membrane during first trimester. *J. Otolaringol*.; 1988; 17: 22–28.
73. Levenson M. J. A review of twenty congenital cholesteatomas of the middle ear in children. *Otolaringol. Head Neck Surg*.; 1986; 94: 560–567.
74. Magliulo G. Petrous bone cholesteatoma: clinical longitudinal study. *Eur Arch Otorhinolaryngol*.; 2007; 264: 115–120.
75. Sade´ J., Fuchs C., Luntz M. Shrapnell membrane and mastoid pneumatization. *Arch Otolaryngol Head Neck Surg*.; 1997; 123: 584–588.

Maksim Igorevich **Anikin** – MD, Professor, Head of the Chair of Otorhinolaryngology of Orenburg State Medical University. Russia, 460000, Orenburg, 6, Sovetskaya Str., tel.: (3532) 75-32-58 e-mail: m.anikin@mail.ru;

Denis Mikhailovich **Kanaf'ev** – Resident Physician of Saint Petersburg Research Institute of Ear, Throat, Nose and Speech. Russia, 190013, Saint Petersburg, 9, Bronnitskaya Str., tel.: 8 (812)-316-25-01, e-mail: kanafyev@rambler.ru;

Igor Anatol'evich **Anikin** – MD, Professor, Head of the Department of Development and Implementation of High-Technology Treatment Methods of Saint Petersburg Research Institute of Ear, Throat, Nose and Speech. Russia, 190013, Saint Petersburg, 9, Bronnitskaia Str., tel.: 8 (812) -575-94-47, e-mail: dr-anikin@mail.ru

Tat'yana Anatol'evna **Bokuchava** – MD Candidate, Head of ENT Department of State-Financed Regional Health Institution Murmansk Regional Clinical Hospital named after P. A Bayandin Russia, 183035, Murmansk, 6, Akademika Pavlova Str.; tel.: 8 (815)-225-70-48, e-mail: dr-bokuchava@mail.ru

УДК 616.22-002.17 doi: 10.18692/1810-4800-2016-3-125-131

IGG4-СВЯЗАННАЯ СКЛЕРОЗИРУЮЩАЯ БОЛЕЗНЬ ДЫХАТЕЛЬНЫХ ПУТЕЙ: КЛИНИЧЕСКИЙ СЛУЧАЙ И ОБЗОР ЛИТЕРАТУРЫ

Мустафаев Д. М., Егоров В. И.

ГБУЗ Московской области «Московский областной научно-исследовательский клинический институт им. М. Ф. Владимирского», 129110, Москва, Россия

IGG4-RELATED SCLEROSING DISEASE OF THE RESPIRATORY TRACT: CASE REPORT AND LITERATURE REVIEW

Mustafaev D. M., Egorov V. I.

State-Financed Health Institution of Moscow Region Moscow Regional Scientific and Research Clinical Institute named after M. F. Vladimirskiy, Moscow, Russia

IgG4-связанное склерозирующее заболевание (IgG4-СЗ) – недавно описанная иммунозависимая системная патология, которая характеризуется диффузной или очаговой воспалительной инфильтрацией пораженных органов и тканей плазматическими клетками, экспрессирующими IgG4, с последующим развитием облитерирующего флебита и фибросклероза соответствующих органов и сопровождается повышением содержания IgG4 в сыворотке крови. По недавно опубликованным материалам заболевание может возникать также и в дыхательной системе. В статье авторы описывают первый документированный случай IgG4-СЗ с изолированным поражением гортани. Диагноз был установлен в результате комплексного обследования с исключением системных поражений, определением уровня IgG4 в сыворотке крови и проведением иммуногистохимического исследования гистологических препаратов с окраской на плазмоциты, секретирующие IgG4. После установления диагноза пациенту проведен курс системной гормональной терапии. В настоящее время у пациента наступила стойкая клинико-рентгенологическая ремиссия заболевания.

Ключевые слова: IgG4-связанное склерозирующее заболевание, гортань.
Библиография: 33 источника.

IgG4related sclerosing disease (IgG4RSD) is a recently described immunodependent system pathology, characterized by focal or diffuse inflammatory infiltration of the affected organs and tissues by plasma cells expressing IgG4, and the subsequent development of obliterate phlebitis and the relevant organs fibrosclerosis, it is accompanied by the increased levels of IgG4 in blood serum. According to recently published materials, the disease can also occur in the respiratory system. In the article, the authors describe the first documented case of IgG4RSD with isolated lesions of the larynx. The diagnosis was established by a comprehensive examination with the exception of system failures, determination of the IgG4 level in blood serum and immunohistochemical analysis of histological preparations with coloring to IgG4secreting plasma cells. After establishing the diagnosis, the patient underwent a course of systemic hormone therapy. Now the patient has persistent clinical and radiological remission of the disease.

Key words: IgG4related sclerosing disease; larynx.
Bibliography: 33 sources.

IgG4-связанное склерозирующее заболевание (IgG4-СЗ) – недавно описанная иммунозависимая системная патология, которая характеризуется диффузной или очаговой воспалительной инфильтрацией пораженных органов и тканей плазматическими клетками, экспрессирующими IgG4, с последующим развитием облитерирующего флебита и фибросклероза соответствующих органов и сопровождается повышением содержания IgG4 в сыворотке крови. Заболевание протекает с разной степенью агрессивности с поражением одного органа (например, поджелудочной железы) или мультисистемными патологическими изменениями [1–3].

Природа фиброзирующего процесса, характерного для IgG4-СЗ, остается невыясненной, однако все проявления данного заболевания в целом хорошо поддаются терапии иммуносупрессантами, в частности глюкокортикоидами (ГК), особенно при ранней инициации такого лечения. Это определяет необходимость и важность ранней диагностики и разработки соответствующих диагностических критериев [1, 2].

Номенклатура заболеваний и синдромов, связанных с патологическим накоплением IgG4, продолжает развиваться и уточняться. Например, в медицинской литературе IgG4-СЗ также обозначается как IgG4-связанное системное заболевание, IgG4-связанное склерозирующее заболевание, мультифокальный фибросклероз, IgG4-мультиорганное лимфопролиферативное нарушение, системный IgG4-связанный плазма-

тический синдром и др. Отсутствие единой номенклатуры и терминологии по IgG4-зависимым состояниям усложняет как поиск информации, так и взаимопонимание специалистов, занимающихся решением данной проблемы [1–4].

Следует отметить, что у одного больного могут наблюдаться различные спектры и комбинация представленных заболеваний. По данным Института ревматологии РАМН, у обследованных пациентов с IgG4-СЗ чаще всего выявляют мультифокальный фиброз (33% случаев), псевдоопухоль орбиты (32% случаев), ретроперитонеальный фиброз (13% случаев) и болезнь Микулича (10% случаев) [1].

Кроме того, рассматривается возможность отнесения к спектру проявлений IgG4-СЗ таких заболеваний (состояний), как констриктивный перикардит, реактивная фиброзирующая нодулярная псевдоопухоль желудочно-кишечного тракта, склерозирующая ангиоматоидная нодулярная трансформация (селезенки), склерозирующий мезентерит, кожная псевдолимфома [5–13].

IgG4 – подкласс IgG с минимальной из всех известных четырех подклассов данного иммуноглобулина концентрацией в сыворотке крови (в среднем 0,35–0,51 мг/мл). У здоровых людей содержание IgG4 в сыворотке подвержено значительным колебаниям, чаще всего в пределах 10 мкг/мл – 1,4 мг/мл; уровень 2 мг/мл и выше встречается в редких случаях; содержание этого иммуноглобулина в целом выше у мужчин и лиц старшего возраста. IgG4 не активирует систему комплемента, имеет сниженные эффекторные свойства по сравнению с другими подклассами IgG. Синтез IgG4 частично стимулируется Th2-зависимыми цитокинами. Известно, что этот подкласс иммуноглобулинов наряду с IgE играет значительную роль в патогенезе атопических процессов (бронхиальной астмы, атопической экземы, буллезных дерматитов). Однозначно роль IgG4 в развитии системного фиброскле́роза на сегодня остается неустановленной [1–4].

Впервые IgG4 как возможный патогенетический фактор развития иммунозависимого воспаления был рассмотрен в концепции аутоиммунного панкреатита первого типа (АИП I, лимфоплазмоцитарный склерозирующий панкреатит – ЛПСП) [14].

Основными клинико-гистопатологическими характеристиками АИП I являются развитие преимущественно у мужчин в возрасте около 60 лет, умеренный (невыраженный) абдоминальный синдром, безболезненная механическая желтуха, присутствие в сыворотке крови различных аутоантител (антинуклеарных – АНА), ревматоидного фактора (РФ), гипергаммаглобулинемия, повышение уровня IgG4 в сыворотке крови, диффузное или очаговое уплотнение поджелудочной железы (ПЖ) при визуализирующих исследованиях, часто принимаемое за карциному ПЖ. При патогистологическом исследовании (очень часто после тотальной панкреатэктомии) выявляются типичные признаки: лимфоплазмоцитарная инфильтрация с большим количеством IgG4-плазматических клеток (по различным диагностическим критериям, более 10–30 клеток в поле зрения) при отсутствии нейтрофилов (может присутствовать умеренное количество эозинофилов), наличие интерстициального перидуктального фиброза и облитерирующего флебита. Довольно часто ЛПСП сочетается с другими заболеваниями аутоиммунной природы, такими как сиалоаденит, болезнь Шегрена, болезнь Крона, язвенный колит, склерозирующий холангит, многоочаговый фиброскле́роз [7, 12–14].

В 1991 году впервые японские исследователи предположили, что ЛПСП – системное заболевание, так как у пациентов обнаруживались гистологически идентичные изменения в ряде других органов: желчевыводящих путях, слюнных железах, ретроперитонеальной клетчатке [15].

На современном этапе предложена новая концепция развития IgG4-СЗ разных органов, в связи с которой в пересмотре классификации и диагностических критериев, а также подходов к лечению нуждаются многие «старые» заболевания, которые проявляются формированием опухолевидных образований различных органов, обусловливая подозрение на злокачественные новообразования с последующим оперативным вмешательством, в то время как псевдоопухоли, связанные с IgG4-зависимым фиброзом, достаточно успешно поддаются терапии ГК [13, 16].

Так, IgG4-зависимый склерозирующий холангит ранее определялся как первичный склерозирующий холангит, однако гистологически и рентгенологически это разные патологии, лечение которых также принципиально различается: ГК-терапия в первом случае и трансплантация печени – во втором [8, 15].

В настоящее время обсуждаются аллергическая и аутоиммунная теории патогенеза IgG4-СЗ, этиологическая связь АИП I с инфекцией *H. pylori* [17–19] с развитием аутоиммунного ответа на антигены *H. pylori* на фоне имеющейся недостаточности функции регуляторных Т-лимфоцитов, что приводит к прогрессирующему накоплению в поврежденных тканях CD4+, CD25+, FOXP3+ регуляторных Т-лимфоцитов и сопровождается активацией синтеза Th2-цитокинов (интерлейкин-4, интерлейкин-5, интерлейкин-13) [8, 20]. Другими авторами предложена гипотеза развития чрезмерного иммунного ответа у больных на собственную микрофлору желудочно-кишечного тракта [21]. Иммунозависимые механизмы патогенеза данного заболевания подтверждаются

обнаружением иммунокомплексных накоплений вдоль базальных мембран ацинусов ПЖ и тубулярного аппарата почек [7].

В последнее время разными исследователями [12, 22] опубликованы также данные о наличии ряда злокачественных новообразований у некоторых пациентов с IgG4-СЗ. Так, исследователями клиники Мауо опубликованы данные о выявлении 4 случаев В-клеточной лимфомы в процессе наблюдения за 111 пациентами с IgG4-СЗ, сообщается о случаях развития лимфомы маргинальной зоны у пациентов со склерозирующей псевдоопухолью глазницы, а также протоковой аденокарциномы ПЖ, аденокарциномы легких, протоков слюнных желез, злокачественных новообразований мочеточников и кишечника у таких больных [12]. В то же время причинно-следственная связь между этими патологиями остается невыясненной.

Диагностика IgG4-СЗ. Хотя IgG4-СЗ является недавно выделенным и не до конца изученным заболеванием, можно утверждать, что оно не относится к редким: по данным исследователей из Японии, только в этой стране в течение года регистрируется от 336 до 1300 новых случаев. Как и в отношении ряда других заболеваний, диагноз IgG4-СЗ невозможно установить, если врач не знает о существовании такой патологии и не заподозрит ее у конкретного пациента при наличии определенных симптомов. Диагностические критерии IgG4-СЗ, предложенные разными исследовательскими группами, ориентированы как на клинические, так и на патогистологические признаки, и на современном этапе изучения данной патологии продолжают уточняться. В основу всех алгоритмов диагностики легли диагностические критерии АИП I. В определенной степени диагноз IgG4-СЗ всегда является спорным, так как даже гистологические проявления типичного фиброзирующего процесса могут отличаться в зависимости от особенностей структуры пораженного органа. В то же время существуют и совершенно типичные патологические изменения в пораженных тканях независимо от вовлеченного органа: лимфоплазмоцитарная инфильтрация, типичный фиброз, облитерирующий флебит, незначительная или умеренно выраженная эозинофилия [1–3, 10].

Общие диагностические критерии IgG4-СЗ [23]:

1) диффузное или фокальное увеличение (опухолевидное образование) в одном и более органах;

2) повышение уровня IgG4 в сыворотке крови >135 мг/дл;

3) гистологические признаки: а) значительная инфильтрация лимфоцитами и плазмоцитами с фиброзом без нейтрофильной инфильтрации; б) большое количество IgG4-позитивных клеток в инфильтрате (более 10 в поле зрения) и (или) соотношение IgG4/IgG-позитивных клеток более 40%; в) муароформный фиброз; г) облитерирующий флебит.

Диагноз устанавливается при наличии следующих критериев: 1+2; 1+3 (а/б); 2+ 3 (а/б); 3 (а, б, в, г).

Важно подчеркнуть, что ни обнаружение IgG4-экспрессирущих клеток в тканях, ни выявление повышенного уровня IgG4 в сыворотке крови не являются специфичными признаками IgG4-СЗ. На современном этапе большинство исследователей поддерживают необходимость обнаружения прессирующих плазматических клеток, так и увеличенного соотношения IgG4/IgG позитивных плазматических клеток в инфильтрате пораженного органа в качестве диагностического критерия [23].

Лечение. Несмотря на значительный интерес исследователей к IgG4-СЗ, относительно небольшая часть публикаций освещает подходы к терапии этого заболевания. Большая часть данных по лечению IgG4-СЗ касается АИП I. Основой терапии IgG4-СЗ является применение ГК. При АИП I было проведено сравнительное исследование (n = 21) эффективности применения пульс-терапии метилпреднизолоном (500 мг внутривенно 3 раза в неделю в течение 2 недель) и пероральной терапии преднизолоном (30–40 мг/сут в течение 2 недель) с последующим приемом преднизолона per os в обеих группах с постепенным уменьшением суточной дозы. Исследованием продемонстрирован сопоставимый эффект двух описанных схем лечения с существенным уменьшением размеров и фиброза ПЖ, а также выявлена стриктура желчных протоков в процессе лечения [24].

Хороший ответ на лечение ГК продемонстрирован в исследованиях у пациентов с IgG4-

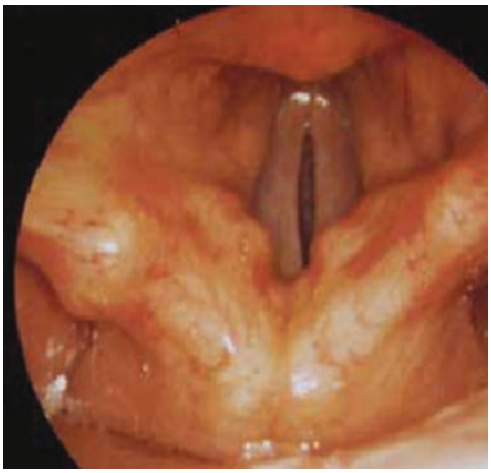

Рис. 1. Эндофотография гортани: асимметрия гортани за счет смещения ее правой половины влево. Вестибулярная и голосовая складки справа увеличены в размерах. Правый грушевидный карман не раскрывается. Голосовая щель на уровне вестибулярного и голосового отделов гортани сужена.

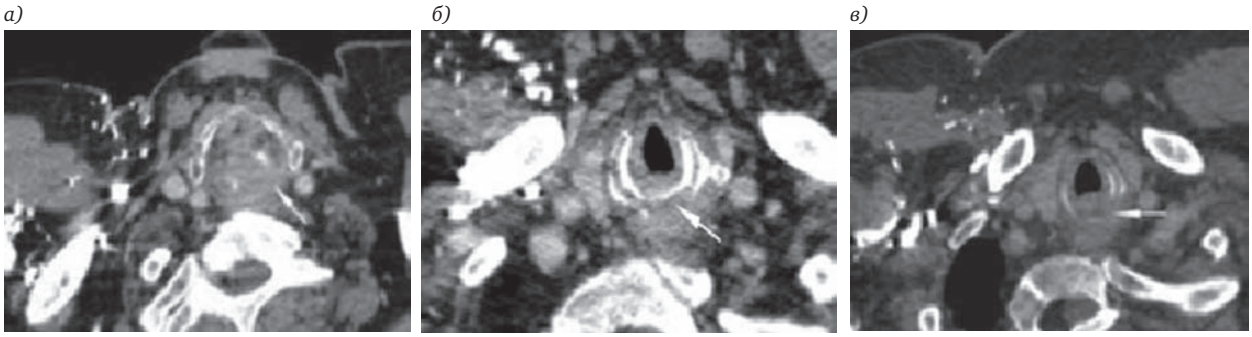

Рис. 2. Аксиальное изображение, венозная фаза мультифазного болюсного исследования: *а* – объемное образование задней стенки гортани (стрелка) с компрессией ретрофарингеального пространства, выраженной деструкцией черпаловидных хрящей (поражение правого хряща выражено больше); *б* – деструкция пластинки перстневидного хряща (стрелка); *в* – распространение изменений на подскладковый отдел и шейную часть трахеи (стрелка).

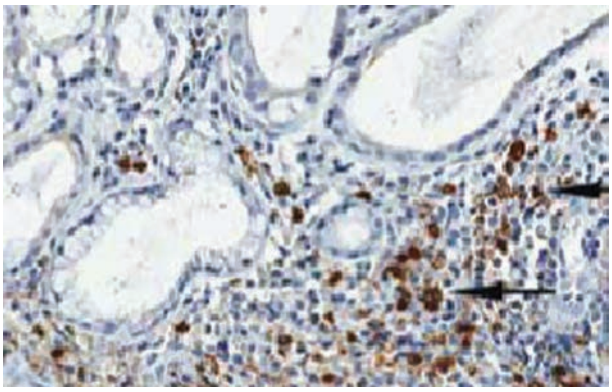

Рис. 3. Иммуногистохимическое исследование: иммунное воспаление с обилием плазматических клеток в инфильтратах (стрелки) и массивным продуктивным фиброзом; имеются очаги периваскулярного фиброза; инфильтраты состоят преимущественно из IgG-плазматических клеток, 73,6% которых представлены IgG4-клетками, что позволяет подтвердить диагноз IgG4-связанной склерозирующей болезни.

ассоциированным холангитом. Применение ГК в течение 2 месяцев сопровождалось уменьшением фиброзных изменений в протоках и значительным снижением уровней IgG4 в сыворотке крови. К сожалению, после прекращения приема ГК у половины больных отмечено возобновление болезни [25].

Недавно опубликованы данные по успешному применению ритуксимаба для лечения IgG4-СЗ у 10 пациентов [26].

По недавно опубликованным материалам, заболевание может возникать также в дыхательной системе [27–33].

Описания изолированного поражения гортани при IgG4-СЗ в отечественной и мировой литературе мы не встретили. Приводим собственное клиническое наблюдение.

В МОНИКИ им. М. Ф. Владимирского в течение 3 лет наблюдается пациент К., 1938 года рождения, с диагнозом IgG4-СЗ с изолированным поражением гортани. Из анамнеза известно, что жалобы на затруднение дыхания через естественные дыхательные пути, одышку и слабость появились в январе 2012 г. Спустя 3 месяца он прошел комплексное обследование. При осмотре гортани определялось умеренное ограничение подвижности правой ее половины. Слизистая оболочка гортани была обычной окраски, гладкая. Просвет гортани сужен за счет утолщения правой вестибулярной и голосовой складок. Была заподозрена подслизистая опухоль гортани (рис. 1).

При компьютерной томографии шеи до и после внутривенного болюсного введения низкоосмолярного йодсодержащего контрастного препарата в количестве 100 мл выявлены изменения, расцененные как картина протяженной опухоли задней стенки гортани с деструкцией хрящей и распространением на трахею. Не исключалась также вовлеченность в процесс верхнего отдела пищевода (рис. 2). При этом с уровня надскладкового отдела вдоль задней стенки гортани визуализировалась зона инфильтрации тканей без четких контуров, формирующая картину дополнительного образования слабо негомогенной плотности, неправильной формы, с неровными и нечеткими очертаниями. Определялись протяженная деструкция пластинки перстневидного хряща, практически тотальная деструкция правого и менее выраженная деструкция левого черпаловидного хряща. Просвет гортани на уровне изменений резко сужен, голосовые и вестибулярные складки отечны, желудочки гортани не дифференцировались. После внутривенного контрастного усиления существенного накопления измененными тканями контрастного препарата не выявлено. Увеличенных и патологически измененных лимфатических узлов на шее не определялось. Щитовидная железа частично загрудинной локализации, ткань железы обычной структуры и размеров, без очаговых образований.

Диагноз IgG4-СЗ с изолированным поражением гортани был установлен в результате комплексного обследования с исключением системных поражений, определением уровня IgG4 в сыворотке крови и проведением иммуногистохимического исследования гистологических препаратов с

а) *б)*

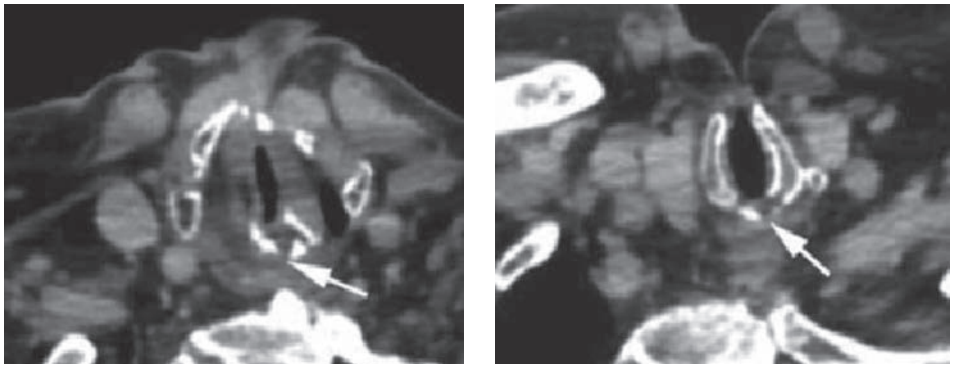

Рис. 4. Аксиальное изображение, венозная фаза мультифазного болюсного исследования, динамическое исследование через 1 год: *а* – объемное образование задней стенки гортани значительно уменьшилось в размерах; определяются фрагменты правого и левый черпаловидный хрящ (стрелка); увеличилась структурность тканей гортани с более четкой дифференцировкой жировых и мышечных элементов; *б* – структура перстневидного хряща уплотнилась, объем дефекта пластинки перстневидного хряща значительно уменьшился в размерах, края его четкие и ровные (стрелка).

окраской на плазмоциты, секретирующие IgG4 (рис. 3).

После установления диагноза пациенту проведен курс системной гормональной терапии. По результатам компьютерно-томографического исследования в динамике отмечена явная положительная динамика (рис. 4).

В настоящее время у пациента наступила стойкая клинико-рентгенологическая ремиссия заболевания.

Заключение. IgG4-склерозирующая болезнь – новая проблема в медицине, обусловливающая необходимость дальнейшего изучения и мультидисциплинарного подхода в диагностике. С практической точки зрения при обнаружении объемного образования любой локализации без инфильтративного роста, не накапливающего активно контрастное вещество при компьютерной томографии (или магнитно-резонансной томографии), в случае исключения по данным гистологии лимфомы или неоплазии, а также при выявлении фиброза и лимфоплазмоцитарной инфильтрации необходимо предположить IgG4-склерозирующую болезнь и определить уровень IgG4 сыворотки и иммунофенотипирование биоптата.

ЛИТЕРАТУРА

1. Казанцева И. А., Лищук С. В. IgG4-связанная склерозирующая болезнь // Архив патологии. 2011. № 73(3). С. 40–43.
2. Лысенко Г. И., Химион Л. В., Гармиш Е. А. Данилюк С. В., Ященко О. Б. IgG4-ассоцированные заболевания // Украинский ревматологический журнал. 2013. № 4. С. 22–26.
3. Deshpande V., Zen Y., Chan J.K., Yi E. E., Sato Y., Yoshino T. [et al.]. Consensus statement on the pathology of IgG4-related disease // Mod. Pathol. 2012. N 25(9). P. 1181–1192.
4. Седышев С. Х., Васильев В. И., Ковригина А. М. Диагностика новой нозологической группы: IgG4-ассоциированное системное заболевание // Научно-практическая ревматология: матер. II конгресса ревматологов России. Ярославль, 2011. С. 70.
5. Akitake R., Watanabe T., Zaima C., Uza N., Ida H., Tada S. [et al.]. Possible involvement of T helper type 2 responses to Toll-like receptor ligands in IgG4-related sclerosing disease // Gut. 2010. Vol. 59. P. 542–545.
6. Cheuk W., Tam F. K., Chan A. N., Luk I. S., Yuen A. P., Chan W. K. [et al.]. Idiopatic cervical fibrosis: a member of IgG4-related sclerosing diseases: report of 4 cases, 1 complicated by composite lymphoma // Am. Jurn. Surg. Pathol. 2010. N 34(11). P. 1678–1685.
7. Deshpande V., Chicano S., Finkelberg D., Selig M. K., Mino-Kenudson M., Brugge W. R. [et al.]. Autoimmune pancreatitis: a systemic immune complex mediated disease // Am. Jurn. Surg. Pathol. 2006. N 30(12). P. 1537–1545.
8. Koyabu M., Uchida K., Miyoshi H., Sakaquchi Y., Fukui T., Ikeda H. et al. Analysis of regulatory T-cells and IgG4-positive plasma cells among patients of gG4-related sclerosing cholangitis and autoimmune liver diseases // Jurn. Gastroenterol. 2010. N 45(7). P. 732–741.
9. Kubota T., Moritani S., Katayama M., Terasaki H. Ocular adnexal IgG4-related lymphoplasmacytic infiltrative disorder. Arch. Opthathalmol. 2010. Vol. 128(5). P. 577–584.
10. Masaki Y., Umehara H. IgG4-related disease – the diagnostic confusion and how to avoid it // Nihon Rinsho Meneki Gakkai Kaishi. 2009. N 32(6). P. 478–483.
11. Raissian Y., Nasr S. H., Larsen C. P., Colvin R. B., Smyrk T. C., Takahashi N. [et al.]. Diagnosis of IgG4-related tubulointerstitial nephritis // Jurn. Am. Soc. Nephrol. 2011. N 22 (7). P. 1343–1352.
12. Takahashi N., Ghazale A. H., Smyrk T. C., Mandrekar J. N., Chari S. T. Possible association between IgG4-associated systemic disease with or without autoimmune pancreatitis and non-Hodgkin lymphoma // Pancreas. 2009. N 38(5). P. 523–526.

13. Zen Y., Harada K., Sasaki M., Sato Y., Tsuneyama K., Haratake J. [et al.]. IgG4-related sclerosing cholangitis with and without hepatic inflammatory pseudotumor, and sclerosing pancreatitis-associated sclerosing cholangitis: do they belong to a spectrum of sclersosing pancreatits? // Am. Jurn. Surg. Pathol. 2004. N 28(9). P. 1193–1203.
14. Yoshida K., Toki F., Takeuchi T., Watanabe S., Shiratori K., Hayashi N. Chronic pancreatitis caused by an autoimmune abnormality. Proposal of the concept of autoimmune pancreatitis // Dig. Dis. Sci. 1995. N 40 (7). P. 1561–1568.
15. Kawaguchi K., Koike M., Tsuruta K., Okamoto A., Tabata I., Fujita N. Lymphoplasmacytic sclerosing pancreatitis with cholangitis: a variant of primary sclerosing cholangitis extensively involving pancreas // Hum. Pathol. 1991. N 22(4). P. 387–395.
16. Zen Y., Kitagawa S., Minato H., Kurumaya H., Katayanagi K., Masuda S. [et al.]. IgG4-positive plasma cells in inflammatory pseudotomor (plasma cell granuloma) of the lung // Hum. Pathol. 2005. N 36(7). P. 710–717.
17. Chang M. C., Chang Y. T., Wei S. C., Kuo C. H., Liang P. C., Wong J. M. Autoimmune pancreatitis associated with high prevalence of gastric ulcer independent of Helicobacter pylori infection status // Pancreas. 2009. N 38(4). P. 442–446.
18. Guarneri F., Guarneri C., Benvenga S. Helicobacter pylori and autoimmune pancreatitis: role of carbonic anhydrase via molecular mimicry? // Jurn. Cell Mol. Med. 2005. N 9(3). P. 741–744.
19. Kountouras J., Zavos C., Chatzopoulos D. A concept on the role of Helicobacter pylori infection in autoimmune pancreatitis. J. Cell Mol. Med. 2005. N 9. P. 196–207.
20. Tanaka A., Moriyama M., Nakashima H., Miyake K., Hayashida J.N., MaeharaT. [et al.]. Th2 and regulatory immune reactions contributes to IgG4 production and the initiation of Mikulicz's disease // Arthritis Rheum. 2012. N 64(1). P. 254–263.
21. Akitake R., Watanabe T., Zaima C., Uza N., Ida H., Tada S. [et al.]. Possible involvement of T helper type 2 responses to Toll-like receptor ligands in IgG4-related sclerosing disease // Gut. 2010. N 59(4). P. 542–545.
22. Motosugi U., Ichikawa T., Yamaguchi H., Nakazawa T., Katoh R., Itakura J. [et al.]. Small invasive ductal adenocarcinoma of the pancreas associated with lymphoplasmacytic sclerosing pancreatitis // Pathol. Int. 2009. N 59(10). P. 744–747.
23. Okazaki K., Kawa S., Kamisawa T., Naruse S., Tanaka S., Nishimori I. [et al.]. Clinical diagnostic criteria of autoimmune pancreatitis: revised proposal // Jurn. Gastroenterol. 2006. N 41(7). P. 626–631.
24. Tomiyama T., Uchida K., Matsushita M., Ikeura T., Fukui T., Takaoka M. [et al.]. Comparison of steroid pulse therapy and conventional oral steroid therapy as initial treatment for autoimmune pancreatitis // Jurn. Gastroenterol. 2011. N 46(5). P. 696–704.
25. Bjomsson E., Chari S., Silvera M., Gossard A., Takahashi N., Smyrk T. [et al.]. Primary sclerosing cholangitis associated with elevated immunoglobulin G4: clinical characteristics and response to therapy // Am. Jurn. Ther. 2011. N 18(3). P. 198–205.
26. Khosroshahi A., Bloch D. B., Deshpande V., Stone J. H. Rituximab therapy leads to rapid decline of serum IgG4 levels and prompt clinical improvemnt in IgG4-related systemic disease // Arthritis Rheum. 2010. N 62(6). P. 1755–1762.
27. Ishida M., Hotta M., Kushima R., Shibayama M., Shimizu T., Okabe H. Multiple IgG4-related sclerosing lesions in the maxillary sinus, parotid gland and nasal septum // Parhol. Int. 2009. N 59(9). P. 670–675.
28. Ishida M., Hodohara K., Furuya A., Fujishiro A., Okuno H., Yoshii M. [et al.]. Concomitant occurrence of IgG4-related pleuritic and periaortitis: a case report with rewiew of the literature // Int. Jurn. Clin. Exp. Pathol. 2014. N 7(2). P. 808–814.
29. Ikeda R., Awataguchi T., Shoji F., Oshima T. A case of paranasal sinus lesions in IgG4-related sclerosing disease // Otolaryngol. Head neck Surg. 2010. Vol. 142(3). P. 458–459.
30. Lindau R. H., Su Y. B., Kobayashi R., Smith R. B. Immunoglobulin G4-related sclerosing disease of the paranasal sinus // Head Neck. 2013. N 35(10). P. 321–324.
31. Noh D., Park C. K., Kwon S. Y. Immunoglobulin G4-related sclerosing disease invading the trachea and superior vena cava in mediastinum // Eur. Jurn. Cardiothorac. Surg. 2014. N 45(3). P. 573–575.
32. Segawa Y., Yasumatsu R., Shiratsuchi H., Tamae A., Noda T., Yamamoto H. [et al.]. Inflammatory pseudotumor in head and neck // Auris Nasus Larynx. 2014. N 41(3). P. 321–324.
33. Zhang Y. J., Zhao J. X., Liu R., Liu X. Y. A case report of IgG4-related sclerosing disease with lung involvement // Beijing Da Xue Xue Bao. 2012. Vol. 44(22). P. 311–315.

Мустафаев Джаваншир Мамед оглы – канд. мед. наук, ст. н. с. отделения оториноларингологии МОНИКИ им. М. Ф. Владимирского. Россия, 129110, Москва, ул. Щепкина, д. 61/2; тел.: 8 (495) 631-08-01, 8 (926) 564-35-93, e-mail: mjavanshir@mail.ru

Егоров Виктор Иванович – докт. мед. наук. профессор, руководитель ЛОР-клиники МОНИКИ им. М. Ф. Владимирского. Россия, 129110, Москва, ул. Щепкина, д. 61/2; тел.: 8 (495) 631-08-01, 8 (925) 509-20-10, e-mail: evi.lor-78@mail.ru

REFERENCES

1. Kazantseva I. A., Lishchuk S. V. IgG4-svyazannaya skleroziruyushchaya bolezn' [IgG4-related sclerosing disease]. *Arkhiv patologii*; 2011; 73(3): 40–43 (in Russian)
2. Lysenko G. I., Khimion L. V., Garmish E. A. Danilyuk S. V., Yashchenko O. B. IgG4-assotsirovannye zabolevaniya [IgG4-associated diseases]. *Ukrainskiy revmatologicheskiy zhurnal*; 2013; 4: 22–26 (in Russian)
3. Deshpande V., Zen Y., Chan J.K., Yi E. E., Sato Y., Yoshino T. [et al.]. Consensus statement on the pathology of IgG4-related disease. *Mod. Pathol.*; 2012; 25(9): 1181–1192.

4. Sedyshev S. Kh., Vasil'ev V. I., Kovrigina A. M. Diagnostika novoi nozologicheskoi gruppy: IgG4-assotsiirovannoe sistemnoe zabolevanie. Nauchno-prakticheskaya revmatologiya [Diagnosis of a new nosological groups: IgG4-associated systemic disease. Scientific-practical rheumatology]: Mater. II Congress of rheumatologists of Russia. Yaroslavl: 2011; 70 (in Russian)
5. Akitake R., Watanabe T., Zaima C., Uza N., Ida H., Tada S. [et al.]. Possible involvement of T helper type 2 responses to Toll-like receptor ligands in IgG4-related sclerosing disease. *Gut*; 2010; 59: 542-545.
6. Cheuk W., Tam F. K., Chan A. N., Luk I. S., Yuen A. P., Chan W. K. [et al.]. Idiopatic cervical fibrosis: a member of IgG4-related sclerosing diseases: report of 4 cases, 1 complicated by composite lymphoma. *Am. J. Surg. Pathol*.; 2010; 34(11): 1678–1685.
7. Deshpande V., Chicano S., Finkelberg D., Selig M. K., Mino-Kenudson M., Brugge W. R. [et al.]. Autoimmune pancreatitis: a systemic immune complex mediated disease. *Am. J. Surg. Pathol.*; 2006; 30(12): 1537–1545.
8. Koyabu M., Uchida K., Miyoshi H., Sakaquchi Y., Fukui T., Ikeda H. [et al.]. Analysis of regulatory T-cells and IgG4-positive plasma cells among patients of gG4-related sclerosing cholangitis and autoimmune liver diseases. *J. Gastroenterol.*; 2010; 45(7): 732–741.
9. Kubota T., Moritani S., Katayama M., Terasaki H. Ocular adnexal IgG4-related lymphoplasmacytic infiltrative disorder. *Arch. Opthathalmol*.; 2010; 128(5): 577–584.
10. Masaki Y., Umehara H. IgG4-related disease – the diagnostic confusion and how to avoid it. *Nihon Rinsho Meneki Gakkai Kaishi*; 2009; 32(6): 478–483.
11. Raissian Y., Nasr S. H., Larsen C. P., Colvin R. B., Smyrk T. C., Takahashi N. [et al.]. Diagnosis of IgG4-related tubulointerstitial nephritis. *J. Am. Soc. Nephrol*.; 2011; 22 (7): 1343–1352.
12. Takahashi N., Ghazale A. H., Smyrk T. C., Mandrekar J. N., Chari S. T. Possible association between IgG4-associated systemic disease with or without autoimmune pancreatitis and non-Hodgkin lymphoma. *Pancreas*.; 2009; 38(5): 523–526.
13. Zen Y., Harada K., Sasaki M., Sato Y., Tsuneyama K., Haratake J. [et al.]. IgG4-related sclerosing cholangitis with and without hepatic inflammatory pseudotumor, and sclerosing pancreatitis-associated sclerosing cholangitis: do they belong to a spectrum of sclersosing pancreatits? *Am. J. Surg. Pathol*.; 2004; 28(9): 1193–1203.
14. Yoshida K., Toki F., Takeuchi T., Watanabe S., Shiratori K., Hayashi N. Chronic pancreatitis caused by an autoimmune abnormality. Proposal of the concept of autoimmune pancreatitis. *Dig. Dis. Sci*.; 1995; 40(7): 1561–1568.
15. Kawaguchi K., Koike M., Tsuruta K., Okamoto A., Tabata I., Fujita N. Lymphoplasmacytic sclerosing pancreatitis with cholangitis: a variant of primary sclerosing cholangitis extensively involving pancreas. *Hum. Pathol*.; 1991; 22(4): 387–395.
16. Zen Y., Kitagawa S., Minato H., Kurumaya H., Katayanagi K., Masuda S. et al. IgG4-positive plasma cells in inflammatory pseudotomor (plasma cell granuloma) of the lung. *Hum. Pathol*.; 2005; 36(7): 710–717.
17. Chang M. C., Chang Y. T., Wei S. C., Kuo C. H., Liang P. C., Wong J. M. Autoimmune pancreatitis associated with high prevalence of gastric ulcer independent of Helicobacter pylori infection status. *Pancreas*.; 2009; 38(4): 442–446.
18. Guarneri F., Guarneri C., Benvenga S. Helicobacter pylori and autoimmune pancreatitis: role of carbonic anhydrase via molecular mimicry? *J. Cell Mol. Med*.; 2005; 9(3): 741–744.
19. Kountouras J., Zavos C., Chatzopoulos D. A concept on the role of Helicobacter pylori infection in autoimmune pancreatitis. *J. Cell Mol. Med*.; 2005; (9): 196–207.
20. Tanaka A., Moriyama M., Nakashima H., Miyake K., Hayashida J. N., Maehara T. [et al.]. Th2 and regulatory immune reactions contributes to IgG4 production and the initiation of Mikulicz's disease. *Arthritis Rheum*.; 2012; 64(1): 254–263.
21. Akitake R., Watanabe T., Zaima C., Uza N., Ida H., Tada S. [et al.]. Possible involvement of T helper type 2 responses to Toll-like receptor ligands in IgG4-related sclerosing disease. *Gut*; 2010; 59(4): 542–545.
22. Motosugi U., Ichikawa T., Yamaguchi H., Nakazawa T., Katoh R., Itakura J. [et al.]. Small invasive ductal adenocarcinoma of the pancreas associated with lymphoplasmacytic sclerosing pancreatitis. *Pathol. Int*.; 2009; 59(10): 744–747.
23. Okazaki K., Kawa S., Kamisawa T., Naruse S., Tanaka S., Nishimori I. [et al.]. Clinical diagnostic criteria of autoimmune pancreatitis: revised proposal. *J. Gastroenterol*.; 2006; 41(7): 626–631.
24. Tomiyama T., Uchida K., Matsushita M., Ikeura T., Fukui T., Takaoka M. [et al.]. Comparison of steroid pulse therapy and conventional oral steroid therapy as initial treatment for autoimmune pancreatitis. *J. Gastroenterol*.; 2011; 46(5): 696–704.
25. Bjomsson E., Chari S., Silvera M., Gossard A., Takahashi N., Smyrk T. [et al.]. Primary sclerosing cholangitis associated with elevated immunoglobulin G4: clinical characteristics and response to therapy. *Am. J. Ther*.; 2011; 18(3): 198–205.
26. Khosroshahi A., Bloch D. B., Deshpande V., Stone J. H. Rituximab therapy leads to rapid decline of serum IgG4 levels and prompt clinical improvemnt in IgG4-related systemic disease. *Arthritis Rheum*.; 2010; 62(6): 1755–1762.
27. Ishida M., Hotta M., Kushima R., Shibayama M., Shimizu T., Okabe H. Multiple IgG4-related sclerosing lesions in the maxillary sinus, parotid gland and nasal septum. *Parhol. Int*.; 2009; 59(9): 670–675.
28. Ishida M., Hodohara K., Furuya A., Fujishiro A., Okuno H., Yoshii M. [et al.]. Concomitant occurrence of IgG4-related pleuritic and periaortitis: a case report with rewiew of the literature. *Int. J. Clin. Exp. Pathol*.; 2014; 7(2): 808–814.
29. Ikeda R., Awataguchi T., Shoji F., Oshima T. A case of paranasal sinus lesions in IgG4-related sclerosing disease. *Otolaryngol. Head neck Surg*.; 2010; 142(3): 458–459.
30. Lindau R. H., Su Y. B., Kobayashi R., Smith R. B. Immunoglobulin G4-related sclerosing disease of the paranasal sinus. *Head Neck*; 2013; 35(10): 321–324.
31. Noh D., Park C. K., Kwon S. Y. Immunoglobulin G4-related sclerosing disease invading the trachea and superior vena cava in mediastinum. *Eur. J. Cardiothorac. Surg*.; 2014; 45(3): 573–575.
32. Segawa Y., Yasumatsu R., Shiratsuchi H., Tamae A., Noda T., Yamamoto H. et al. Inflammatory pseudotumor in head and neck. *Auris Nasus Larynx*.; 2014; 41(3): 321–324.
33. Zhang Y. J., Zhao J. X., Liu R., Liu X. Y. A case report of IgG4-related sclerosing disease with lung involvement. *Beijing Da Xue Xue Bao*; 2012; 44(22): 311–315.

Dzhavanshir Mamed ogly **Mustafaev** – MD Candidate, Senior Research Associate of the Department of Otorhinolaryngology of Moscow Regional Scientific and Research Clinical Institute named after M. F. Vladimirskiy. Russia, 129110, Moscow, 61/2 Schepkina Str. Tel.: 8 (495) 631-08-01; 8 (926) 564-35-93, e-mail: mjavanshir@mail.ru

Viktor Ivanovich **Egorov** – MD, Professor, Head of ENT Clinic of Moscow Regional Scientific and Research Clinical Institute named after M. F. Vladimirskiy. Russia, 129110, Moscow, 61/2 Schepkina Str. Tel.: 8 (495) 631-08-01; 8 (925) 509-20-10, e-mail: evi.lor-78@mail.ru

УДК 616.216.2-089-089.844:[616-006.25:617.515] doi: 10.18692/1810-4800-2016-3-132-134

ДВА СЛУЧАЯ ХОЛЕСТЕАТОМЫ ОКОЛОНОСОВЫХ ПАЗУХ

Щербаков Д. А.[1], Володеев А. В.[2]

[1] ГБОУ ВПО «Тюменский государственный медицинский университет» Минздрава России, 625023, Тюмень, Россия
(Зав. каф. ЛОР-болезней – проф. А. И. Извин)

[2] ОАО «МСЧ „Нефтяник“», 625501, Тюмень, Россия
(Главный врач – генеральный директор, канд. мед. наук И. Б. Попов)

TWO CASE REPORTS OF PARANASAL SINUS CHOLESTEATOMA

Shcherbakov D. A.[1], Volodeev A. V.[2]

State Budget Educational Institution of Higher Vocational Education Tyumen State Medical University of the Ministry of Healthcare of Russia, Tumen, Russia

Medical Unit Neftyanik, Tumen, Russia

В статье приводится описание двух клинических случаев развития холестеатомы околоносовых пазух. Обсуждены вопросы дифференциальной диагностики данного патологического состояния. Односторонний полипозный процесс при неоднородной структуре затенения в околоносовых пазухах требует повышенного внимания со стороны оториноларинголога.

Ключевые слова: односторонний полипоз полости носа, холестеатома пазухи.
Библиография: 5 источников.

The article describes two clinical cases of sinus cholesteatoma. Issues of differential diagnosis of the disease state. The unilateral polypoid process in the inhomogeneous structure of the shading in the paranasal sinuses requires increased attention from otolaryngologist.

Key words: unilateral nasal polyposis, sinus cholesteatoma.
Bibliography: 5 sources.

В настоящее время диагностика самых сложных патологий полости носа и околоносовых пазух не представляет труда благодаря общей доступности методов КТ и МРТ, а также электронных библиотечных ресурсов для практикующих врачей [1]. При этом такие редкие заболевания околоносовых пазух, как холестеатома требуют особого подхода к лечению. Общеизвестно, что холестеатома – это патология, поражающая преимущественно среднее ухо, но может также встречаться и в околоносовых пазухах. В литературе описано более 30 подобных случаев [2, 3]. Холестеатома лобной пазухи приводит к развитию деформаций лицевого черепа в результате западения мягких тканей [4]. Описаны случаи озлокачествления процесса, что приводило к гибели пациентов [5].

Клинический пример. Пациент М., 62 лет, обратился в оториноларингологическое отделение стационара ОАО МСЧ «Нефтяник» с жалобами на гнойные выделения из носа, нарушение носового дыхания с двух сторон. Из анамнеза известно, что данный пациент длительное время страдает хроническим полипозным риносинуситом. В течение последних десяти лет трижды выполнялись полипотомии полости носа.

Объективно: в полости носа с двух сторон определяются полипозные разрастания, гнойное отделяемое.

На компьютерной томографии околоносовых пазух, выполненной впервые, помимо тотального затенения всех групп околоносовых пазух в проекции бокового кармана левой лобной пазухи определяется дополнительное образование неоднородной плотности с неровными краями. Указанное образование разрушает верхнюю стенку глазницы (рис. 1).

Принято решение о выполнении эндоскопической полисинусотомии с биопсией новообразования лобной пазухи наружным доступом. Во время

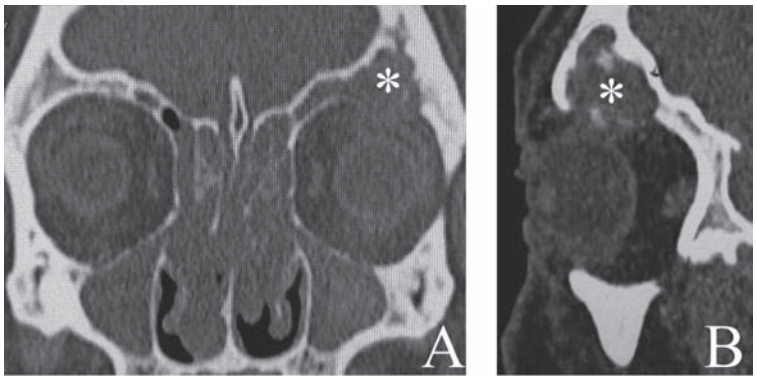

Рис. 1. Пациент М., 62 года. Мультиспиральная компьютерная томография околоносовых пазух: А – коронарная проекция; В – сагиттальная проекция. Звездочка – тотальное затенение левой лобной пазухи с гиперденсивными включениями.

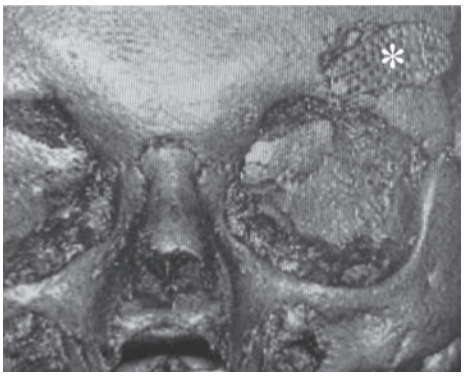

Рис. 2. Пациент М., 62 года. Мультиспиральная компьютерная томография околоносовых пазух, 3D-реконструкция: звездочка – титановая минипластина, фиксированная тремя мини-винтами.

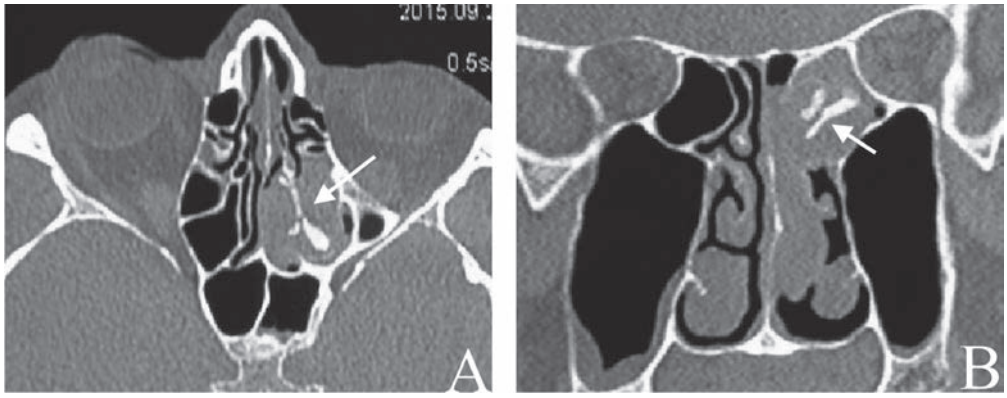

Рис. 3. Пациент М., 53 года. Мультиспиральная компьютерная томография околоносовых пазух: А – аксиальная проекция; В – коронарная проекция; стрелка – гиперденсивные включения в тотальном затенении задних клеток решетчатого лабиринта слева.

хирургического вмешательства при обнажении передней стенки лобной пазухи обнаружена ее порозность. После удаления порозного участка передней стенки лобной пазухи в полости бокового кармана обнаружены чешуйки и матрикс холестеатомы. Холестеатома удалена, полученная полость в лобной кости оказалась не связанной с лобной пазухой. Произведена облитерация полости свободным жировым аутологичным трансплантатом с передней брюшной стенки пациента. Костный дефект передней стенки полости закрыт титановой минипластиной. На контрольной компьютерной томограмме, выполненной через сутки после вмешательства, не обнаружено патологических затеков, внутриорбитальных и внутричерепных осложнений вмешательства (рис. 2). Косметический шов удален на 6-е сутки после вмешательства.

По результатам гистологического исследования верифицирована холестеатома лобной пазухи.

Следующее клиническое наблюдение. Пациент М., 53 лет, обратился в отделение оториноларингологии стационара с жалобами на нарушение носового дыхания слева в течение длительного времени. Из анамнеза установлено, что несколько лет назад амбулаторно выполнялась полипотомия носа слева по поводу тех же жалоб. Однако, несмотря на односторонний характер поражения, патологические ткани не направлялись на гистологическое исследование.

Риноскопически визуализируются полипозные массы, происходящие из верхнего носового хода, занимающие общий носовой ход и носоглотку слева.

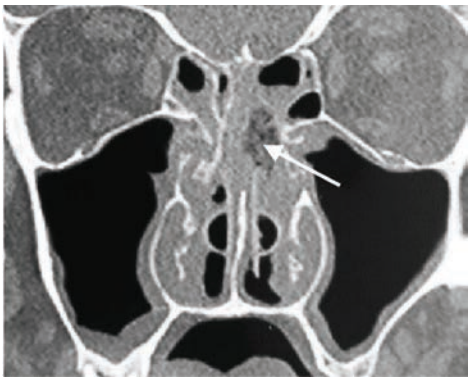

Рис. 4. Пациент М., 53 года. Мультиспиральная компьютерная томография околоносовых пазух. Коронарная проекция. Первые сутки после удаления холестеатомы. Стрелка – гемостатическая губка в послеоперационной полости слева.

На компьютерной томограмме определяется тотальное затенение задних клеток решетчатого лабиринта слева с включениями костной плотности (рис. 3).

Во время хирургического вмешательства операционное поле ограничено перегородкой носа, в связи с чем произведена подслизистая резекция перпендикулярной пластинки решетчатой кости. Затем выполнено тотальное удаление патологического очага из клеток решетчатого лабиринта слева вместе с внутриносовой и носоглоточной порциями полипозных масс. В процессе удаления патологических тканей обнаружены чешуйки и матрикс холестеатомы.

На контрольной компьютерной томограмме, выполненной на следующие сутки после операции, не обнаружено внутриорбитальных и внутричерепных осложнений вмешательства (рис. 4). Гистологическое исследование подтвердило подозрения о холестеатоме решетчатой пазухи.

Таким образом, холестеатома как патологический процесс может локализоваться в околоносовых пазухах и требует своевременного радикального хирургического лечения.

Диагностическим критерием в постановке диагноза является односторонний характер поражения околоносовых пазух и длительный анамнез заболевания, так как возможным механизмом развития холестеатомы данной области является эмбриональный занос [2].

Гистологическое исследование позволяет подтвердить диагноз.

ЛИТЕРАТУРА

1. Клименко К. Э., Борисова И. Б., Шемякин С. О., Крюков А. И. Современные хирургические подходы при остеомах фронтоэтмоидальной области: обзор литературы и собственный опыт // Медицинский совет. 2015. № 3. С. 65–71.
2. Hammami B., Mnejja M., Chakroun A., Achour I. [et al.]. Cholesteatoma of the frontal sinus // European Annals of Otorhinolaryngology, Head and Neck diseases. 2010. Vol. 127. P. 213–216.
3. Sozansky J., Josephson J. S. Cholesteatoma of the maxillary sinus: a case report and review of the literature // American journ. of otolaryngology – head and neck medicine and surgery. 2015. N 36. P. 290–291.
4. Мудрецова С. К., Лучкина Е. В., Андреева И. Г. Холестеатома лобной пазухи у ребенка 8 лет // Вестн. оториноларингологии. 2012. № 6. С. 120.
5. Maniglia A. J., Villa L. Epidermoid carcinoma of the frontal sinus secondary to cholesteatoma // Trans Sect. Otolaryngol. Am. Acad. Ophthalmol. Otolaryngol. 1977. Vol. 84. P. 112–115.

Щербаков Дмитрий Александрович – канд. мед. наук, ассистент кафедры ЛОР-болезней Тюменского ГМУ. Россия. 625023, г. Тюмень, ул. Одесская, д. 54; тел. 8-919-951-48-39, e-mail: dmst@bk.ru

Володеев Алексей Валерьевич – зав. отделением оториноларингологии ОАО «МСЧ „Нефтяник“». Россия, 625501, г. Тюмень, Червишевский тракт, 4 км, стр. 1; тел. 8-345-261-61-81, e-mail: volodeevalex@mail.ru

REFERENCES

1. Klimenko K. Je., Borisova I. B., Shemjakin S. O., Krjukov A. I. Sovremennye hirurgicheskie podhody pri osteomah frontojetmoidal'noj oblasti. obzor literatury i sobstvennyj opyt [Contemporary surgical approach to frontal ethmoidal area osteoma: Literature review and experience]. *Medicinskij sovet*; 2015; 3: 65–71 (In Russian).
2. Hammami B., Mnejja M., Chakroun A., Achour I. et al. Cholesteatoma of the frontal sinus. European Annals of Otorhinolaryngology, Head and Neck diseases. 2010; 127: 213–216.
3. Sozansky J., Josephson J. S. Cholesteatoma of the maxillary sinus: a case report and review of the literature. American journal of otolaryngology – head and neck medicine and surgery. 2015; 36: 290–291.
4. Mudrecova S. K., Luchkina E. V., Andreeva I. G. Holesteatoma lobnoj pazuhi u rebenka 8 let [Frontal simus cholesteatoma in 8 years old child]. *Vestnik otorinolaringologii*; 2012; 6: 120 (In Russian).
5. Maniglia A. J., Villa L. Epidermoid carcinoma of the frontal sinus secondary to cholesteatoma. *Trans Sect Otolaryngol Am Acad Ophthalmol Otolaryngol*.; 1977; 84: 112–125.

Dmitrii Aleksandrovich **Shcherbakov** – MD Candidate, teaching assistant of the Chair of ENT-Diseases of Tyumen State Medical University. Russia, 625023, Tyumen, 54, Odesskaya Str., tel. 8-919-951-48-39; e-mail: dmst@bk.ru

Aleksei Valer'evich **Volodeev** – Head of Otorhinolaryngology Department of OJSC Medical Unit Neftyanik. Russia, 625501, Tyumen, 1, Chervishevskiy Trakt, 4th km; tel. 8-345-261-61-81; e-mail: volodeevalex@mail.ru

ОТЧЕТ О XIX СЪЕЗДЕ ОТОРИНОЛАРИНГОЛОГОВ РОССИИ

12–15 апреля 2016 года в Казани состоялся очередной, XIX, съезд оториноларингологов России. Данный съезд собрал рекордное количество участников – официально зарегистрировалось более 2 тысяч человек. За время съезда проведено 13 сателлитных симпозиумов, 2 мастер-класса, 3 школы-семинара. В рамках научной программы съезда были заслушаны и обсуждены 359 докладов.

Тематика научных секций съезда была самая разнообразная: традиционные секции по вестибулологии, аудиологии и сурдологии, патологии глотки, гортани, полости носа и околоносовых пазух. Но, помимо этого, в этом году были представлены новые интересные тематики, так большое внимание привлек симпозиум «Патология слезоотводящей системы, пути решения проблемы», на котором было представлено 16 научно-практических докладов, посвященных дакриоцисториностомии и другим проблемам слезоотводящих путей.

Впервые был проведен самостоятельный симпозиум по междисциплинарному подходу к внутричерепным ото- и риносинусогенным осложнениям. Хотя большинство из 9 представленных докладов были заявлены оториноларингологами, большое значение имело мнение нейрохирургов, принявших активное участие в дискуссиях.

Впервые на данном съезде большое внимание было уделено проблемам профессиональной патологии. Этому был посвящен специальный симпозиум «Современное состояние диагностики профессиональных и экологозависимых заболеваний ЛОРорганов», на котором прозвучало 10 докладов, в обсуждении по ним приняли участие ведущие профпатологи-оториноларингологи проф. Я. А. Накатис, проф. В. Б. Панкова и проф. Н. Н. Мазитова. На симпозиуме «Потеря слуха, вызванная шумом» разбирались вопросы экспертизы профессиональной тугоухости, вызванной шумом.

Также, много участников посетило симпозиум «Храп и слип-апноэ-синдром».

В рамках международного дня голоса, выпавшего в этом году как раз на время работы съезда (14 апреля), был проведен научный симпозиум «Актуальные вопросы фониатрии и фонопедии», организованный новым составом, избранным на секции Ассоциации фониатров и фонопедов, влившихся в Национальную медицинскую ассоциацию оториноларингологов. Также, в рамках международного дня голоса был проведен симпозиум «Значение патологии внутренних органов в развитии дисфонии».

По детской ЛОР-патологии на съезде было представлено около 50 докладов. Данному направлению уделялось особое внимание, секция была разбита на 2 дня работы (14–15 апреля), а участникам был выделен один из самых больших залов.

Оживленную дискуссию вызвал вопрос о новой классификации хронического тонзиллита, в которой участвовали проф. А. И. Извин, д. м. н. Г. С. Мальцева, проф. Н. В. Еремина и зав. кафедрой ЛОР Самарской медицинской академии А. П. Мирошниченко. Несмотря на аргументацию участников, новая классификация принята не была и решено было остановиться на уже имеющихся.

Традиционно большое внимание уделялось проблемам ринологии. Все представленные доклады не могли быть заслушаны в рамках одного симпозиума. Поэтому вопросы ринологии были скомпонованы в несколько тематических симпозиумов: аллергический и неаллергический ринит (17 докладов), полипозные риносинуситы (8 докладов), ринохирургия и хирургия основания черепа (23 доклада), патология околоносовых пазух (10 докладов).

Неожиданно интересные сателлитные симпозиумы были представлены фармакологическими компаниями: «Верхнечелюстная пазуха – слуга двух господ. Взгляд стоматолога и оториноларинголога», «Международные рекомендации по терапии ЛОР-инфекций: что применимо к российской действительности», «Бактериальные инфекции: старая угроза, новое решение», «Ведущие эксперты и доказательная медицина развенчивают мифы», «Междисциплинарный взгляд на актуальные вопросы рутинной практики», «Клинический и юридический маршрут пациента с заболеваниями носа», «Проблема вирусных инфекций ЛОРорганов на стыке иммунологии и оториноларингологии».

Открытие XIX съезда оториноларингологов России, г. Казань, гостиница «Корстон», Бальный зал, 13 апреля 2016 г.

Президент Российского общества оториноларингологов, член-корреспондент РАН Ю. К. Янов

Главный редактор журнала «Российская ринология» профессор кафедры оториноларингологии РМАПО Е. В. Носуля

На симпозиуме компании Гленмарк «Аллергический ринит: новое решение старой проблемы»

Заведующий кафедрой оториноларингологии МГМСУ им. А. И. Евдокимова профессор А. Ю. Овчинников

Главный оториноларинголог Северо-Западного Федерального округа, заместитель директора СПб НИИ ЛОР по научной работе профессор С. В. Рязанцев

Несколько сателлитных симпозиумов было посвящено проблеме аллергического ринита: «Интраназальная противовоспалительная терапия. Что лучше всего?», «Контроль над инфекционным и аллергическим воспалением в верхних дыхательных путях».

Но, пожалуй, наиболее интересным симпозиумом по данной тематике был сателлит «Аллергический ринит: новое решение старой проблемы», организованный компанией «Гленмарк».

С интересным докладом выступил заведующий кафедрой оториноларингологии Московского государственного медико-стоматологического университета им. А. И. Евдокимова профессор Андрей Юрьевич Овчинников (Москва) «Современное состояние проблем аллергического ринита». Он рассказал об угрозах современности в развитии данного заболевания, о влиянии глобального потепления на аллергический ринит, о роли наследственного фактора в развитии данного заболевания, о соотношении экологической обстановки крупных мегаполисов и аллергического процесса на слизистых оболочках. С интересом была воспринята представленная им гигиеническая гипотеза развития аллергии, коренным образом меняющая наши стереотипы. Если ранее любые аллергены в окружении ребенка рассматривались как неблагоприятный фактор, то теперь они расцениваются как необходимый компонент развития нормальной иммунной системы. Было сказано, что согласно наблюдениям ВОЗ, количество больных аллергическим ринитом неуклонно растет на 1 процент в год, а в педиатрии, по некоторым данным, до 5 процентов в год. Если эта тенденция сохранится, то уже 2020 году количество больных аллергическим ринитом достигнет 50 процентов и будет увеличиваться дальше. Тогда мы встанем перед важной социально-философской проблемой – может ли патология превышать норму?

Далее в своем докладе проф. А. Ю. Овчинников рассказал о современных концепциях терапии аллергического ринита, особенно отметив, что наиболее эффективной и перспективной в настоящее время является топическая эндоназальная кортикостероидная терапия.

Второй доклад представил главный редактор журнала «Российская ринология» профессор Евгений Владимирович Носуля: «Комбинация антигистаминного средства и глюкокортикостероида в лечении аллергического ринита – обоснования и перспективы». Дело в том, что в России употребление эндоназальных кортикостероидных препаратов традиционно в несколько раз ниже, чем в странах Европы. Помимо традиционной стероидофобии, определенное значение имеет и кинетика топического эндоназального кортикостероида. Клинически значимое улучшение аллергического ринита наблюдается не ранее 4–7-го дня лечения. Разочарованный в отсутствии немедленного эффекта пациент, иногда отказывается от кортикостероида в пользу вазоконстриктора, что, естественно, отрицательно сказывается на результатах.

В 90-е годы XX века весьма популярным для лечения аллергического ринита был топический антигистаминный препарат азеластин. Этот Н1-блокатор довольно быстро снимал явления аллергического ринита – зуд, чихание, ринорею. Сейчас впервые предлагается качественно новый препарат для лечения аллергического ринита, являющийся комбинацией одного из наиболее эффективных и безопасных топических эндоназальных стероидных препаратов мометазона фуроата и эндоназального Н1-блокатора азеластина. Применение азеластина даст немедленный антигистаминный эффект (уберет зуд, заложенность, ринорею), а, тем временем, наступит противовоспалительный эффект топического кортикостероида мометазона фуроата и восстановится нормальное носовое дыхание. Этот новый комбинированный препарат получил название Момат Рино Адванс. Далее проф. Е. В. Носуля подробно рассказал об особенностях фармакокинетики нового препарата и его клиническом применении.

Момат Рино Адванс появился на российском рынке только в 2016 году. Его появлению предшествовала длительная работа по клиническому испытанию нового препарата. Профессор Сергей Валентинович Рязанцев доложил о результатах клинического исследования препарата Момат Рино Адванс.

В рандомизированном открытом мультицентровом клиническом исследовании (III фаза) «Эффективность препарата Момат Рино Адванс (фиксированной комбинации мометазона фуроата и азеластина гидрохлорида в виде назального спрея) у взрослых больных сезонным аллергическим ринитом», которое проводилось в период с 05.04.2014 по 25.09.2014 г. участвовало 16 клинических центров России. Всего в исследование было включено 220 пациентов.

Пациенты были распределены на 4 равнозначные группы по 55 человек. В 2 группах принимали новый препарат Момат Рино Адванс, а в 2 других использовали комбинацию оригинального азеластина и мометазона фуроата. Абсолютное большинство пациентов оценили эффективность терапии исследуемым препаратом и препаратами сравнения как «отличную» или «хорошую». Исследуемый препарат проявил не меньшую эффективность в отношении редукции назальных и неназальных симптомов САР, а также улучшения качества жизни больных, по сравнению с оригинальными препаратами, химические субстанции

которых входят в его состав, но применяемыми из отдельных устройств. Безусловно, появление препарата ИнГКС и топического антигистаминного препарата в виде фиксированной комбинации будет способствовать не только более высокой эффективности терапии САР, но и более высокой приверженности к лечению пациентов, по сравнению с необходимостью применять два разных назальных спрея.

Доклад проф. С. В. Рязанцева был иллюстрирован большим количеством графиков и таблиц, примерами статистически значимых групп сравнения по различным дозировкам препарата и был воспринят как убедительное доказательство эффективности и безопасности Момат Рино Адванса.

Значительное время симпозиума было уделено дискуссии, прозвучало множество вопросов об особенности применения нового препарата. В ходе дискуссии было подчеркнуто, что исследование базировалось исключительно на сезонных аллергических ринитах, при которых рекомендуемый двухнедельный курс применения препарата является достаточным. При круглогодичных аллергических ринитах имеет смысл продолжить лечение, но уже без азеластина, только топическим кортикостероидным препаратом. Дженерик такого препарата, эндоназальный мометазона фуроат производства компании Гленмарк, в настоящее время заканчивает регистрацию и скоро появится в продаже.

Сделать детальный обзор всему тому новому, что прозвучало на съезде, не представляется возможным из-за ограниченного объема данной публикации. Только объем выпущенных тезисов составляет 657 страниц. Для удобства участников и тех, кто не смог посетить Казань, все тезисы выпущены также в электронном виде на дисках.

Научный потенциал XIX съезда оториноларингологов послужит важным толчком к развитию нашей специальности в ближайшие годы.

УДК 616.284/.288:615.281 doi: 10.18692/1810-4800-2016-3-139-146

ОПЫТ ПРИМЕНЕНИЯ КАПЕЛЬ УНИФЛОКС ПРИ ЛЕЧЕНИИ ПАЦИЕНТОВ С ВОСПАЛИТЕЛЬНЫМИ ЗАБОЛЕВАНИЯМИ НАРУЖНОГО И СРЕДНЕГО УХА

Будковая М. А.

ФГБУ «Санкт-Петербургский научно-исследовательский институт уха, горла, носа и речи Минздрава России»
(Директор – засл. врач РФ, член-корр. РАМН, проф. Ю. К. Янов)

THE EXPERIENCE OF APPLICATION OF THE UNIFLOX DROPS IN TREATMENT OF PATIENTS WITH INFLAMMATORY DISEASES OF EXTERNAL AND MIDDLE EAR

Budkovaya M. A.

Federal State Budgetary Institution "Saint Petersburg Research Institute of Ear, Throat, Nose and Speech", Ministry of Health of the Russian Federation, Saint Petersburg, Russia

Современные взгляды на лечение острых воспалительных заболеваний наружного и среднего уха бактериальной природы базируются на применении эффективных и ототоксически безопасных антибактериальных препаратов. В статье представлены результаты назначения в амбулаторных условиях капель Унифлокс при лечении наружного диффузного отита, острого среднего отита и обострения хронического среднего отита. Топическое применение препарата Унифлокс позволило купировать основные проявления воспалительного процесса в 98% случаев при наружном диффузном отите, в 95% наблюдений – при остром среднем отите, у 94% пациентов – с обострением хронического гнойного среднего отита.

Ключевые слова: наружный отит, средний отит, Унифлокс.
Библиография: 14 источников.

The contemporary approaches to treatment of acute inflammatory diseases of external and middle ear of bacterial nature are based on application of efficient and safe from ototoxic viewpoint antibacterial drugs. The article presents the results of order of Uniflox drops for outpatient treatment of diffuse external otitis, acute otitis media and exacerbation of chronic otitis media. The topical application of the preparation Uniflox made it possible to arrest the main manifestations of inflammatory process in 98% of cases with diffuse otitis externa, in 95% cases of acute otitis media and in 94% patients with acute exacerbation of chronic suppurative otitis media.

Key words: otitis externa, otitis media, Uniflox.
Bibliography: 14 sources.

В настоящее время консервативное лечение воспалительных заболеваний уха бактериальной природы, а также профилактика гнойно-септических осложнений в послеоперационном периоде является одним из актуальных направлений современной оториноларингологии. Ежегодно наружный диффузный отит встречается от 1 : 100 до 1 : 250 в популяции, с некоторыми вариациями в зависимости от возраста и географического местоположения, а от острого среднего отита каждый год страдают около 10 млн человек [1, 2].

Согласно сообщениям периодических изданий, в структуре всех воспалительных заболеваний уха наружный отит составляет от 17 до 30%, а средний отит выявляется в 50% случаев. При этом в среднем у 27% пациентов с острым средним отитом происходит развитие хронического гнойного процесса в среднем ухе [3]. На долю детей приходится около 33% всех обращений к врачу по поводу острого среднего отита [4].

Своевременное и адекватное лечение наружного диффузного отита и острого среднего отита, как правило, заканчивается выздоровлением и полным восстановлением слуха. Однако при снижении реактивности организма и неадекватной антибактериальной терапии острый средний отит в 1/3 случаев может привести к рецидивирующему течению процесса, развитию экссудативного и хронического среднего отита, сопровождающегося стойким нарушением слуховой функции и риском возникновения тяжелых внутричерепных осложнений: мастоидита, лабиринтита, менингоэцефалита и т. д. [5, 6]. Упорное течение диффузного наружного отита также существенно усложняет выбор тактики лечения данных пациентов и способствует хронизации процесса, развитию хондроперихондрита, лимфаденита, абсцессу уха и остеомиелиту височной кости.

Дополнительное влияние неблагоприятных экологических факторов в виде высокой влаж-

ности, запыленности, травматизации кожи наружного слухового прохода, иммунные, гормональные, обменные нарушения, аллергические реакции, использование слуховых аппаратов способствуют ослаблению защитного барьера организма в отношении микробных агентов, что нередко приводит к одновременному развитию воспалительного процесса в наружном и среднем ухе [7].

По данным литературы, воспалительные заболевания наружного уха в 60–98% имеют бактериальную природу [8]. Синегнойная палочка в последнее время выступает в качестве наиболее частого возбудителя наружного отита и выявляется в 78% случаев. Последняя отличается высокой резистентностью к большинству антибактериальных препаратов. Кроме этого, при воспалении наружного уха встречается золотистый стафилококк – от 9 до 27%. Реже определяются эпидермальный стафилококк, β-гемолитические стрептококки, анаэробы, грибы рода *Candida*, *Aspergillus*, *Penicillium*, вирусы, возбудители сифилиса и туберкулеза и другие микроорганизмы [4, 8].

Основным возбудителем острого среднего отита наряду с гемофильной палочкой является пневмококк. Данные бактериальные возбудители составляют в среднем 60% от всей микробной флоры при остром воспалительном процессе в среднем ухе, реже встречаются *Moraxella cataralis* – 3–10%, *Streptococcus pyogenus* – 2–10%, *Staphilococcus aureus* – 1–5%. Около 20% посевов из барабанной полости оказываются стерильными. Причиной около 10% острых воспалений среднего уха являются вирусы, определенную роль может играть *Micoplasma pneumoniae*, способная вызывать буллезный геморрагический миринги́т [9]. Развитие хронического среднего отита может провоцироваться как аэробной, так и анаэробной флорой, среди которой наиболее часто воспалительный процесс вызывают *Bacteroides, Fusobacterium, Peptococcus, Lactobacillis*.

Рядом авторов неоднократно отмечается формирование новых микроогранизмов, которые высоко устойчивы к основным антибактериальным препаратам [8, 10]. Практически у всех штаммов моракселлы и золотистого стафилококка в связи с продукцией бета-лактамаз наблюдается устойчивость к пенициллину, ампициллину, амоксициллину, карбенициллину и пиперациллину, у гемофильной палочки выявлена резистентность к аминопенициллинам и тетрациклинам, а у пневмококка – к пенициллину, макролидам, тетрациклинам [11].

На сегодняшний день в амбулаторной практике применяется более 200 антибактериальных препаратов как местного, так и системного действия, используемых при воспалительных заболеваниях наружного и среднего уха. Однако, по данным ряда исследований, назначение системной антибактериальной терапии в случаях неосложненного наружного отита и среднего отита не всегда является нецелесообразным в связи с высокой эффективностью местного лечения [8].

Центральное место в терапии наружного отита и купирования обострения хронического воспалительного процесса в среднем ухе при неосложненном течении занимают топические антибактериальные препараты. Во-первых, это позволяет избежать системного метаболизма лекарственного препарата и способствует доставке оптимальной дозы активного препарата непосредственно в очаг воспаления, а во-вторых, высокая концентрация антибактериального препарата снижает риск развития резистентности, повышает элиминационный эффект, регенерацию тканей и восстановление функций поврежденных структур [12]. При этом предпочтение отдается препаратам с широким спектром антибактериального действия и отсутствием ототоксического эффекта на волосковые клетки улитки. Потенциальная ототоксичность некоторых компонентов ушных капель, применяемых в России, представлена в таблице.

В этой связи наиболее безопасными в отношении воздействия на волосковые клетки улитки являются ушные капли, содержащие фторхинолоны. Данная фармакологическая группа относится к малотоксичным препаратам, не оказывающим ототоксического, гепатотоксического, нефротоксического, мутагенного и канцерогенного действия, отрицательного влияния на кроветворную систему и на репродуктивную функцию и одновременно обладает высокой эффективностью в отношении элиминации бактериальных агентов [8].

Определенный интерес для практической медицины представляют капли Унифлокс производства фирмы «Унимед Фарма» (Словацкая Республика). Они являются топическим фторхинолоном, обладающим широким спектром действия и высокой местной активностью. Основной активный компонент капель Унифлокс – офлоксацин, относящийся к группе фторхинолонов II поколения. Местное применение 0,3% раствора офлоксацина позволяет достичь локальную концентрацию 3 мг/мл, что значительно превышает минимальную подавляющую концентрацию (более 1000 раз) по сравнению с системными препаратами [13]. Унифлокс выпускается в форме капель на водной основе по 5 мл в контейнерах с капельницей, что делает его очень удобным для применения как в стационарных, так и в амбулаторных или домашних условиях. Показаниями к назначению препарата являются лечение острых и хронических бактериальных инфекций наружного и среднего уха, профилак-

Таблица

Потенциальная ототоксичность некоторых компонентов ушных капель, применяемых в России (по данным Кицера А. О., Кицера А. А., 2008; Haynes D. S., 2007)

Препарат	Антибактериальный компонент	Противогрибковый компонент	Местный анестетик	Противовоспалительный компонент	Примечание
Унифлокс	Офл (–)	–	–	–	Фторхинолоны считаются одними из наиболее ототоксически безопасных топических антибиотиков
Нормакс	Нор (–)	–	–	–	
Ципромед	Цпр (–)	–	–	–	
Комбинил-Дуо	Цпр (–)	–	–	Дек (–)	
Гаразон	Ген (+)	–	–	Бет (–)	Ототоксичность Нео выше таковой Ген
Дексона	Нео (+)	–	–	Дек (–)	
Софрадекс	Фра (+) Гра (±)	–	–	Дек (–)	Ототоксичность Фра сопоставима с Ген. Топическая ототоксичность Гра малоизучена
Кандибиотик	Хло (–)	Кло (–)	Кси (–)	Бек (–)	Ототоксичность Хло у человека при топическом применении не описана
Полидекса	Пол (+) Нео (+)	–	–	Дек (–)	Ототоксичность Пол сопоставима с таковой Ген
Анауран	Пол (+) Нео (+)	–	Кси (–)	–	
Отипакс	–	–	Кси (–)	Фен (+)	Ототоксичность проявляется в случае попадания в среднее ухо
Отинум	–	–	–	Хс (+)	

Примечание. Офл – офлоксацин, Нор – норфлоксацин, Цпр – ципрофлоксацин, Ген – гентамицин, Нео – неомицин, Фра – фрамицетин, Гра – грамицидин, Хло – хлорамфеникол, Пол – полимиксин В, Кло – клотримазол, Кси – ксилокаин, Дек – дексаметазон, Бет – бетаметазон, Бек – беклометазон, Хс – холина салицилат, (–) – топическая ототоксичность отсутствует, (+) – топическая ототоксичность возможна.

тика инфекционных осложнений при хирургических вмешательствах на среднем ухе. Свое мощное бактерицидное действие Унифлокс реализует за счет угнетения активности бактериального фермента ДНК-гиразы, необходимой для дупликации и транскрипции ДНК микробной клетки, что впоследствии приводит к нарушению репликации ДНК бактерий. Данные ушные капли проявляют свою антибактериальную активность в отношении большинства грамположительных и грамотрицательных бактерий, продуцирующих бета-лактамазы, быстрорастущих атипичных микобактерий и вызывающих воспалительные заболевания наружного и среднего уха: *Staphylococcus spp., Streptococcus pneumoniae, Escherichia coli, Shigella spp., Proteus spp.* и ряда других, а препарат оказывает свое бактерицидное действие на *Chlamydia trachomatis*, *Chlamydia pneumoniae, Mycoplasma pneumoniae* и некоторые другие микоплазмы. Резистентность *Pseudomonas aeruginosa* к Унифлоксу колеблется между 15–20%, а резистентность *Staphylococcus aureus* – между 5–10%. Капли Унифлокс разрешены к применению у взрослых и детей с 1 года при отсутствии повышенной чувствительности к компонентам препарата. По отношению к другим антибактериальным препаратам из группы фторхинолонов: ципрофлоксацину и норфлоксацину – офлоксацин при местном применении обладает наиболее высокой биодоступностью, равной 95% (рис. 1).

По сообщениям ряда авторов, при лечении наружного отита у детей и взрослых эффективность применения капель Унифлокс была сопоставима с использованием комбинированого препарата полимиксин-В-неомицин-гидрокортизон при данном заболевании [13]. При сравнении бактерицидного действия 0,3% офлоксацина и амоксициллина клавуланата в отношении эрадикации основных возбудителей среднего отита *P. aeruginosa* и *S. Aureus* препарат из группы фторхинолонов был эффективен в 96% случаев, а амоксициллина клавуланат – только в 67% наблюдений [14].

Таким образом, в связи с широким фармакологическим профилем препарата Унифлокс и отсутствием потенциального ототоксического воздействия на внутренние волосковые клетки улитки требуется дальнейшее изучение эффективности данного препарата для расширения области его практического применения.

Цель исследования. Оценка эффективности применения препарата капель Унифлокс при ле-

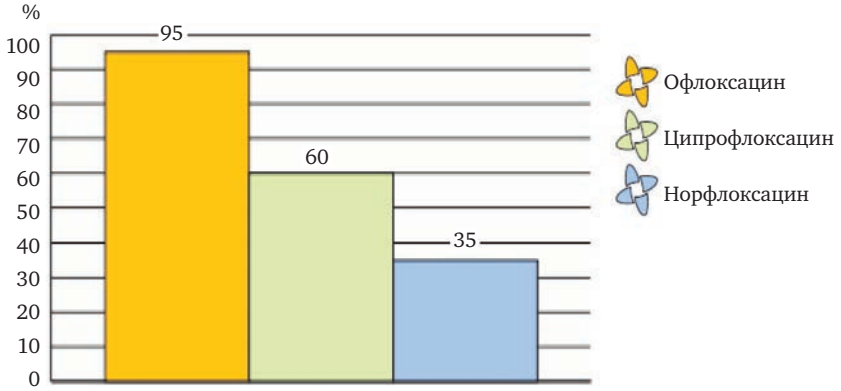

Рис. 1. Биодоступность топических фторхинолонов.

чении наружного диффузного отита, острого и обострения хронического среднего отита.

Пациенты и методы исследования. Работа выполнена в Санкт-Петербургском НИИ уха, горла, носа и речи за период июнь – август 2015 г. Нами было обследовано 55 пациентов, находившихся на амбулаторном лечении по поводу наружного диффузного и среднего отитов. Возраст больных составил от 19 до 74 лет (средний возраст пациентов – 43,5 года). Обследуемые были разделены на 3 группы: в 1-ю группу вошли 15 пациентов с острым наружным диффузным отитом, во 2-ю группу – 20 пациентов с острым средним отитом, в 3-ю группу – 20 пациентов с обострением хронического среднего отита. Критерии исключения из исследования: возраст до 18 лет, осложненное течение воспалительного процесса в наружном и среднем ухе, требующее комплексной терапии и госпитализации в стационар, повышенная чувствительность к компонентам препарата или другим хинолоновым производным, беременность, кормление грудью, использование каких-либо антибактериальных препаратов в качестве местной или системной терапии за последние 14 дней, небактериальная природа развития отита. Обследование пациентов включало: сбор жалоб и анамнеза, общий оториноларингологический осмотр, отомикроскопию и тональную пороговую аудиометрию. Всем пациентам для лечения воспалительных явлений как в наружном, так и в среднем ухе назначались ушные капли Унифлокс по 5 капель 2 раза в день в ухо. Больным с воспалительным процессом в среднем ухе дополнительно рекомендовались деконгестанты 3 раза в день в нос в течение 7 дней. Продолжительность лечения у обследуемых с острым наружным диффузным и средним отитами составляла 10 дней. Курс топической антибактериальной терапии препаратом Унифлокс при обострении хронического гнойного процесса в среднем ухе занимал 14 дней. При применении препарата пациентам рекомендовалось: при введении капель сохранять горизонтальное положение в течение 5 минут и для снижения риска развития головокружения использовать Унифлокс температуры тела. При наличии выделений в ухе больным проводился тщательный туалет уха под микроскопом с использованием электроотсоса. Эффективность купирования болевого синдрома на фоне проводимого лечения оценивалась при помощи визуально-аналоговой шкалы (VAS) при первом обращении пациентов к врачу, затем на 5-й и 10-й дни лечения и дополнительно на 14-й день использования капель Унифлокс – у больных 3-й группы наблюдения, при этом: за 0 баллов принималось отсутствие болевых ощущений, 1 баллу соответствовала слабая боль, 2 баллам – умеренно выраженная, 3 баллам – сильно выраженная боль, 4 баллам – нестерпимая боль. В качестве объективного критерия эффективности терапии всем пациентам на первом визите, затем 5-е и 10-е сутки и обследуемым 3-й группы на 14-е сутки выполнялась отомикроскопия. Результаты оценивались на основании сравнительного анализа местных симптомов воспаления. При наружном отите в качестве критериев рассматривались отек, гиперемия кожи наружного слухового прохода и выделения из уха, при остром среднем отите – отек, гиперемия барабанной перепонки, выраженность опознавательных пунктов барабанной перепонки, количество и характер отделяемого из уха. При динамическом наблюдении за отомикроскопической картиной у пациентов с хроническим средним отитом внимание акцентировалось на характере выделений из барабанной полости, гиперемии слизистой оболочки барабанной полости и отеке остатков барабанной перепонки. Для диагностики нарушений со стороны слуховой функции всем пациентам выполнялась тональная пороговая аудиометрия до и после проведенной терапии. Переносимость препарата больные оценивали самостоятельно по разработанной 4-балльной шкале по окончании 10-дневного курса лечения ушными каплями Унифлокс при остром наружном диффузном и среднем отитах и спустя 14 дней топического применения препарата при обострении хронического среднего отита.

Результаты исследования и их обсуждение. При обращении за медицинской помощью 12 (40%) пациентов 1-й группы и 10 (49%) больных из 2-й группы наблюдения жаловались на нестерпимую боль в ухе, у 12 (60%) обследуемых с обострением хронического среднего отита болевые ощущения носили умеренный характер (рис. 2–4).

При проведении отомикроскопии у всех пациентов с наружным диффузным отитом на первом визите наблюдались выраженный отек и гиперемия кожи наружного слухового прохода, у 9 (57%) присутствовали обильные гнойные выделения из уха. У больных с острым средним отитом преобладала гиперемия барабанной перепонки, опознавательные пункты не определялись и у 7 (34%) имелись слизисто-гнойные выделения из уха. У обследуемых с обострением хронического среднего отита при отомикроскопии наблюдались обильные гнойные выделения, отек и гиперемия слизистой оболочки барабанной полости.

При втором визите, проводимом на 5-й день лечения, у пациентов отмечалось значительное уменьшение степени выраженности болевого синдрома во всех группах. Согласно шкале VAS в 1-й и во 2-й группах нестерпимая боль в ухе была только у 2% пациентов, умеренный и слабовыраженный болевой синдром отмечали от 25 до 38% больных с наружным диффузным отитом и острым средним отитом, у 13 (67%) с хроническим средним отитом отмечался незначительный дискомфорт в ухе. Отсутствие болевого синдрома наблюдалось у 26% пациентов 1-й и 2-й групп и у 1 (6%) обследуемого 3-й группы. При отомикроскопии определялись значительное уменьшение отека и гиперемии кожи наружного слухового прохода у 12 (77%) больных и уменьшение выделений из уха. Во 2-й и в 3-й группах наблюдения также регистрировались положительная динамика в отношении уменьшения отека и гиперемии барабанной перепонки и слизистой барабанной полости при перфорации барабанной перепонки, сокращение выделений из уха с полным исчезновением последних у 5 (25%) пациентов с острым средним отитом и у 9 (46%) больных с хроническим воспалительным процессом в ухе.

На третьем визите через 10 дней от начала терапии у 14 (93%) пациентов 1-й группы, 18 (92%) больных 2-й группы и 17 (86%) обследуемых 3-й группы болевой синдром в ухе отсутствовал. Незначительный дискомфорт отмечали в ушах 1 обследуемый с наружным диффузным отитом, 2 (8%) человека с острым средним отитом и 2 (12%) пациента с обострением хронического среднего отита. У 1 больного из 3-й группы наблюдения сохранялась умеренная боль в ухе.

При поведении отомикроскопии у 98% обследуемых 1-й группы, 95% пациентов 2-й группы и 87% 3-й группы обнаружено полное купирование явлений воспалительного процесса в наружном и среднем ухе соответственно. У 2 (10%) больных с хроническим средним отитом сохранялись незначительная гиперемия слизистой оболочки барабанной полости и умеренные слизистые выделения.

При контрольном осмотре пациентов с обострением хронического среднего отита на 14-й

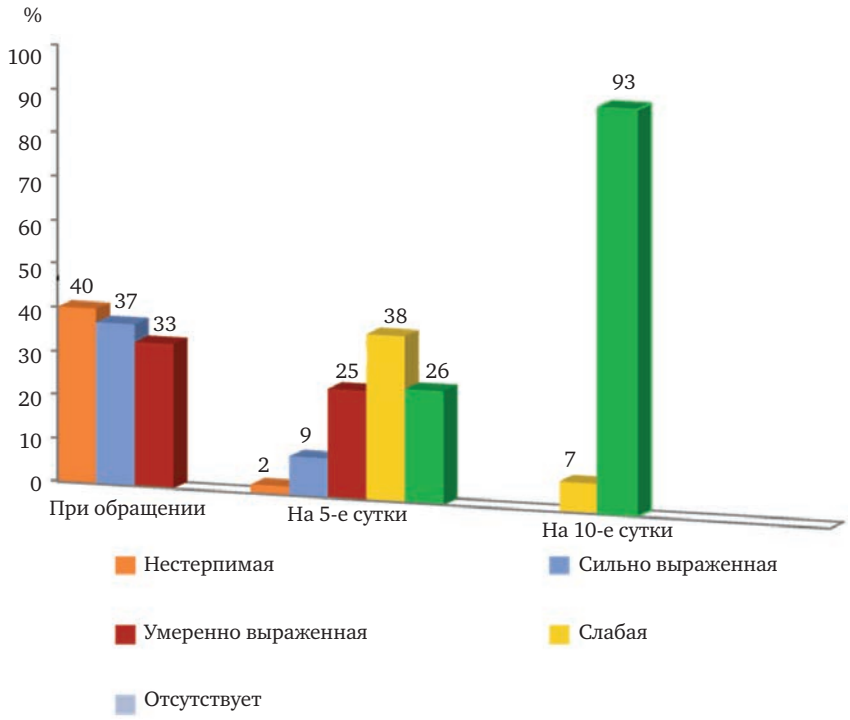

Рис. 2. Выраженность болевого синдрома у пациентов 1-й группы.

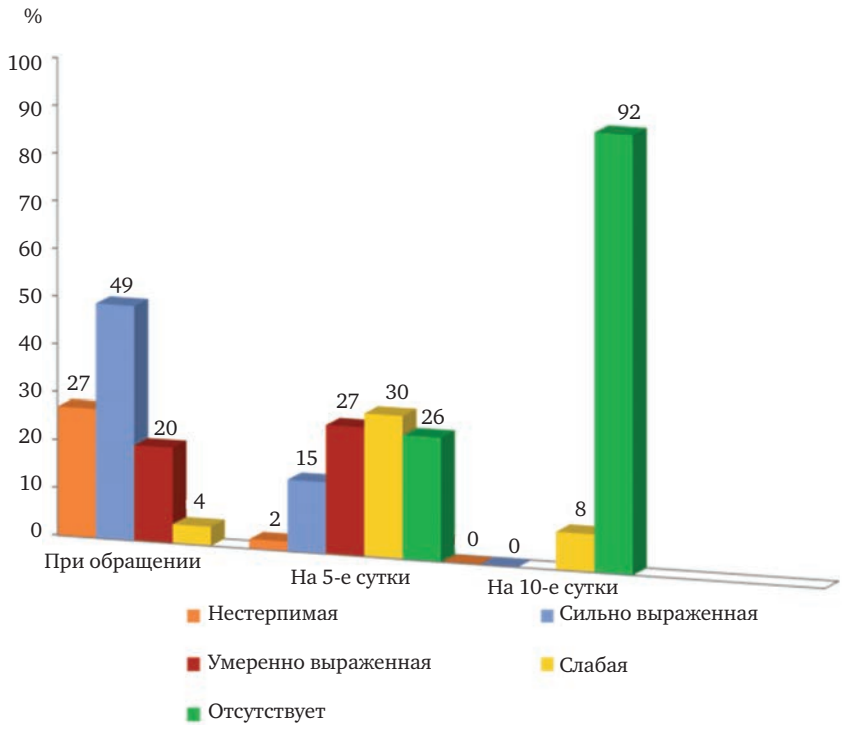

Рис. 3. Выраженность болевого синдрома у пациента 2-й группы.

Рис. 4. Выраженность болевого синдрома у пациентов 3-й группы.

день применения капель Унифлокс у 95% обследуемых отсутствовала боль в ухе, у 5% сохранялся легкий дискомфорт. Оценка отомикроскопической картины показала полное купирование воспалительных явлений в среднем ухе в 94% случаев, у 6% обследуемых сохранился незначительный отек слизистой барабанной полости, наличие которого в большей степени обусловлено явлениями метаплазии последней. По данным тональной пороговой аудиометрии у пациентов 1-й и 2-й групп наблюдения, не имеющих перфорации барабанной перепонки, через 10 дней лечения отмечалось восстановление слуха до нормы. У пациентов с перфоративной формой острого среднего отита и хроническим средним отитом купирование воспалительного процесса в среднем ухе по данным аудиологического исследования сопровождалось снижением порогов звукопроведения в зоне речевых частот в среднем на 12,7 дБ. При анкетировании переносимость капель Унифлокс была оценена как хорошая 12 (78%) больными 1-й группы, 13 (66%) обследуемыми 2-й группы и 17 (87%) 3-й группы. Удовлетворительная оценка при применении препарата дана 4 пациентами (19%) с наружным диффузным отитом, 6 обследуемыми (29%) с острым средним отитом и 2 больными (10%) с хроническим средним отитом. О неудовлетворительной переносимости препа-

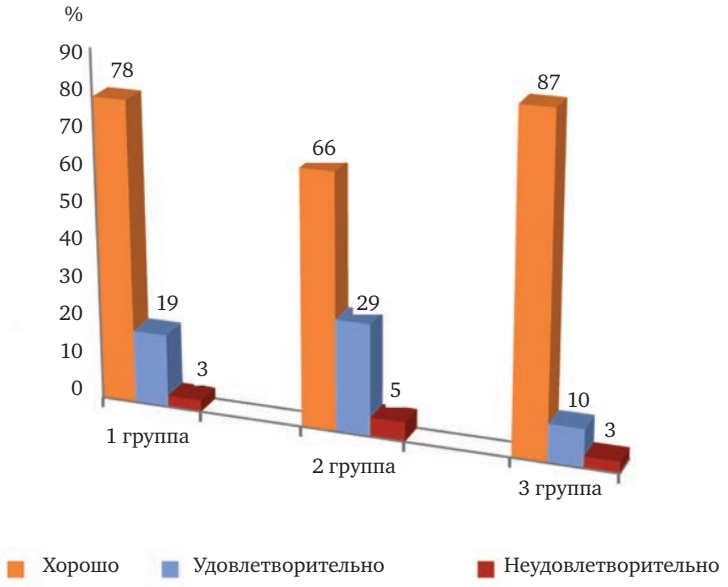

Рис. 4. Переносимость препарата Унифлокс во всех группах исследования.

рата сообщили 4 обследуемых (3%) из 1-й группы, 1 пациент (5%) из 2-й группы и 2 больных (3%) из 3-й группы наблюдения. Данная оценка была обусловлена преимущественно наличием горького привкуса во рту у больных, имеющих перфорацию барабанной перепонки, и эпизодами кратковременного головокружения при несоблюдении рекомендаций по введению капель (рис. 4). Во время проведения исследования нежелательных явлений не зарегистрировано.

Анализ полученных результатов свидетельствует о том, что капли Унифлокс быстро и эффективно снимают воспалительные явления наружного и среднего уха. Широкий фармакологический профиль данного препарата позволяет успешно воздействовать на основные бактериальные агенты, участвующие в развитии воспалительного процесса. Отсутствие потенциального ототоксического воздействия на волосковые клетки улитки дает возможность безопасно использовать капли Унифлокс при наличии перфорации барабанной перепонки, что существенно расширяет область применения в оториноларингологии данного препарата.

Таким образом, итоговые результаты проведенного клинического исследования капель Унифлокс позволяют рекомендовать данный препарат для лечения острого наружного диффузного отита, острого среднего и обострения хронического среднего отитов бактериальной природы.

ЛИТЕРАТУРА

1. Rosenfeld R. M., Brown L., Cannon C. R. Clinical practice guideline: Acute otitis externa // Otolaryngol. Head Neck Surg. 2006. Vol. 134. P. 4–23.
2. Рязанцев С. В., Аникин И. А., Комаров М. В. Местная терапия диффузного отита // Рос. оторинолар. 2012. № 2. С. 184–188.
3. Рязанцев С. В., Науменко Н. Н., Захарова Г. П. Принципы этиопатогенетической терапии острых синуситов: метод. рекомендации. СПб., 2008. 37 с.
4. Заварзин Б. А., Аникин И. А. Кандибиотик в лечении острых средних и наружных отитов // Рос. оторинолар. 2011. № 2 (51). С. 146–149.
5. Карпищенко А. М., Журавлева Т. А. Диагностические возможности эндоскопии в выявлении причин тубарных дисфункций // Рос. оторинолар. 2006. № 5 (29). С. 80–84.
6. Крюков А. И., Туровский А. Б. Острое воспаление наружного и среднего уха // Consilium medicum 2000. № 8. С. 32–35.
7. Grossan M. Cerumen removal – current challenges // Ear Nose Throat Jurn. 1998. Vol. 77. P. 541–548.
8. Наружные отиты: клинические рекомендации.: М.-СПб., 2014. 11 с.
9. Киселев А. Б., Чаукина В. А. Исследование клинической эффективности ушных капель Кандибиотик для лечения острого наружного и среднего отита // Вестник оторинолар. 2013. № 6. С. 76–78.
10. Крюков А. И. Туровский А. Б. Антибактериальная терапия острого среднего отита и синусита у взрослых в амбулаторной практике // РМЖ. 2004. № 21. С. 1188.
11. Козлов С. Н., Рачина С. А., Егорова О. А., Гудков И. В., Емельянова Л. А., Дмитренок О. В. и др. Фармакотерапия острого среднего отита у взрослых в амбулаторной практике: результаты многоцентрового фармакоэпидемиологического исследования // Клиническая микробиология и антибактериальная химиотерапия. 2004. Т. 6, № 2. С. 124–132.

12. Хон Е. Н., Дженжера Г. Е. Овчинников А. Ю. Местная антибактериальная терапия при воспалительных заболеваниях наружного и среднего уха // Вестн. оториноларингологии. 2012. № 3. С. 92–94.
13. Subramaniam G. A. A systematic review of Ofloxacin otic solution for the treatment of suppurative Otis media // ORL. 2003. P. 106–116.
14. Nancy E., Moden M.Topical fluoroquinolones for eye and ear. Clinical Pharm, 2000. P. 65–74.

Будковая Марина Александровна – мл. науч. сотрудник отдела разработки и внедрения высокотехнологичных методов лечения Санкт-Петербургского НИИ уха, горла и речи. 190013, Санкт-Петербург, ул. Бронницкая, д. 9; тел. 8-921-863-81-25, e-mail: marina-laptijova@yandex.ru

REFERENCES

1. Rosenfeld R. M., Brown L., Cannon C. R. Clinical practice guideline: Acute otitis externa. *Otolaryngol. Head Neck Surg*.; 2006; 134: 4–23.
2. Ryazantsev S. V., Anikin I. A., Komarov M. V. Mestnaya terapiya diffuznogo otita [Local treatment of diffuse otitis externa]. *Rossiiskaya otorinolaringologiya*; 2012; 2: 184–188 (In Russian).
3. Ryazantsev S. V., Naumenko N. N., Zakharova G. P. Printsipy etiopatogeneticheskoi terapii ostrykh sinusitov: Metodicheskie rekomendatsii [. The principles of etiopathogenetic therapy of acute sinusitises: Guideline]. SPb., 2008: 37 (In Russian).
4. Zavarzin B. A., Anikin I. A. Kandibiotik v lechenii ostrykh srednikh i naruzhnykh otitov [Kandibiotik in treatment of chronic otitis media and otitis externa]. *Rossiiskaya otorinolaringologiya*; 2011; 2 (51): 146–149 (In Russian).
5. Karpishchenko A. M., Zhuravleva T. A. Diagnosticheskie vozmozhnosti endoskopii v vyyavlenii prichin tubarnykh disfunktsii [Diagnostic possibilities of endoscopy in revealing the reasons of tubal dysfunctions].*Rossiiskaya otorinolaringologiya*; 2006; 5 (29): 80–84 (In Russian).
6. Kryukov A. I., Turovskii A. B. Ostroe vospalenie naruzhnogo i srednego ukha [Acute inflammation of external and middle ear]. *Consilium medicum*; 2000; 8: 32–35 (In Russian).
7. Grossan M. Cerumen removal – current challenges. *Ear Nose Throat J.;* 1998; 77: 541–548.
8. Naruzhnye otity. Klinicheskie rekomendatsii [Otitis externa. Clinical guidelines]. M.; SPb., 2014: 11 (In Russian).
9. Kiselev A. B., Chaukina V. A. Issledovanie klinicheskoi effektivnosti ushnykh kapel' Kandibiotik dlya lecheniya ostrogo naruzhnogo i srednego otita [The study of clinical efficacy of the ear drops Kandibiotik for treatment of acute otitis externa and otitis media]. *Vestnik otorinolaringologii*; 2013; 6: 76–78 (In Russian).
10. Kryukov A. I. Turovskii A. B. Antibakterial'naya terapiya ostrogo srednego otita i sinusita u vzroslykh v ambulatornoi praktike [Antibacterial nasal therapy of acute otitis media and sinusitis in adults in outpatient practice]. *RMZh*; 2004; 21: 1188 (In Russian).
11. Kozlov S. N. [et al.]. Klinicheskaya mikrobiologiya i antibakterial'naya khimioterapiya [Clinical microbiology and antibacterial chemotherapy]. 2004; T. 6; 2: 124–132 (In Russian).
12. Khon E. N., Dzhenzhera G. E. Ovchinnikov A. Yu. Mestnaya antibakterial'naya terapiya pri vospalitel'nykh zabolevaniyakh naruzhnogo i srednego ukha [The local antibacterial therapy in inflammatory diseases of external and middle ear]. *Vestnik otorinolaringologii*; 2012; 3: 92–94 (In Russian).
13. Subramaniam G. A. A systematic review of Ofloxacin otic solution for the treatment of suppurative Otis media. *ORL*; 2003; 106–116.
14. Nancy E., Moden M. Topical fluoroquinolones for eye and ear. *Clinical Pharm*.; 2000: 65–74.

Marina Aleksandrovna **Budkovaya** – junior research associate of Department of Development and Implementation of High-Technology Treatment Methods of Saint Petersburg Research Institute of Ear, Throat, Nose and Speech. Russia, 190013, Saint Petersburg, 9, Bronnitskaia Str., tel. 8-921-863-81-25, e-mail: marina-laptijova@yandex.ru

УДК 616.216-002:615.33+544.77 doi: 10.18692/1810-4800-2016-3-147-151

МЕСТНОЕ ПРИМЕНЕНИЕ ПРЕПАРАТОВ НА ОСНОВЕ НАНОЧАСТИЦ СЕРЕБРА ПОСЛЕ ОПЕРАЦИЙ В ПОЛОСТИ НОСА И ОКОЛОНОСОВЫХ ПАЗУХАХ

Фидарова К. М., Семенов Ф. В.

ГБОУ ВПО «Кубанский государственный медицинский университет» Минздрава России, 350063, г. Краснодар, Россия
(Зав. каф. ЛОР-болезней – проф. Ф. В. Семенов)

THE TOPICAL APPLICATION OF AG NANOPARTICLES-BASED MEDICATIONS AFTER THE NASAL CAVITY AND PARANASAL SINUSES SURGERY

Fidarova K. M., Semenov F. V.

ГБОУ ВПО «Кубанский государственный медицинский университет» Минздрава России, 350063, г. Краснодар, Россия

Большинство стандартных методов лечения больных с воспалительными заболеваниями носа и околоносовых пазух оказываются недостаточно эффективными. Альтернативным препаратом для консервативного лечения таких пациентов является «Аргогель», созданный на основе нанотехнологий. Целью нашего исследования являлась оценка эффективности местного применения препарата, содержащего наночастицы серебра, в раннем периоде после операций в полости носа и околоносовых пазухах. В исследование вошли 40 пациентов с хроническим риносинуситом в возрасте от 25 до 70 лет, перенесшие двустороннюю эндоскопическую гайморoэтмоидотомию. В ходе лечения у большинства пациентов применение препарата «Аргогель» сопровождалось более быстрым улучшением субъективных ощущений, нормализацией риноскопической картины и показателей риноцитограмм в сравнении с использованием мази «Левомеколь». Данная тенденция прослеживалась на продолжении всего периода лечения.

Ключевые слова: хронический риносинусит, наночастицы серебра, антибиотики.
Библиография: 9 источников.

Most of the standard methods of treatment of patients with inflammatory nose and paranasal sinuses diseases are not effective enough. Argogel is a topical nanotechnology-based preparation which could be a conservative therapeutic alternative for such patients. The objective of this study was to evaluate the efficacy of topical application of the preparation containing silver nanoparticles in the early post-surgery period of the nasal cavity and paranasal sinuses. The study covered 40 patients with chronic rhinosinusitis aged from 25 to 70 after the ambilateral endoscopic maxillary ethmoidotomy. In the course of treatment on most of the patients, Argogel preparation application was accompanied with rapid improvement of objective state, normalization of rhinoscopic pattern and rhinocytogram results in comparison with application of the ointment Levomekol. This tendency has been observed over the whole treatment period.

Key words: chronic rhinosinusitis, silver nanoparticles, antibiotics.
Bibliography: 9 sources.

Вопрос поиска средств, местное применение которых способствовало бы повышению эффективности лечения больных с воспалительными заболеваниями полости носа и околоносовых пазух, остается актуальным. На фоне хронического воспаления существенно выражена функциональная несостоятельность мукоцилиарного транспорта и других защитных механизмов слизистой оболочки. В такой ситуации хирургическая травма еще в большей степени угнетает и без того нарушенный местный защитный барьер, приводит к активации микробной флоры, развитию воспаления, угнетению процессов регенерации [1, 2]. В связи с этим общепринятым является использование различных препаратов местного действия, с одной стороны регулирующих течение воспалительного процесса после операций в полости носа и околоносовых пазухах, с другой – подавляющих рост патогенной микрофлоры [3, 4].

Местное лечение в послеоперационном периоде включает орошение полости носа физиологическим раствором, промывание околоносовых пазух слабодезинфицирующими растворами, растворами антибиотиков, введение в полость носа антибактериальных препаратов в виде мази (левомеколь, бактробан, тетрациклин и др.)[5, 6]. Однако эффективность антибиотиков постоянно снижается из-за появления устойчивых штаммов, кроме того, растет число больных с аллергией к указанной группе лекарственных средств [4, 7].

Созданный на основе нанотехнологий препарат, содержащий частицы серебра, – «Аргогель» – обладает широким спектром антимикробного действия в отношении грамположительных и грам-

отрицательных, аэробных и анаэробных бактерий. Препарат проявляет высокую вирулицидную и фунгицидную активность, оказывает ярко выраженное противовоспалительное действие, стимулирует репаративные процессы. По сравнению с широко известными препаратами коллоидного серебра (колларгол, протаргол, повиаргол) размер кластерных частиц серебра в аргогеле значительно меньший, что обусловливает агрегационную устойчивость его растворов и более высокую активность [8, 9]. Организация-производитель – ООО «НПЦ „Вектор-Вита“». Адрес производства: 360559, Россия, Новосибирская область, Новосибирский район, п. Кольцова, Промзона. Тел./факс (383) 345-30-65, e-mail: vector-vita@ngs.ru

Цель исследования. Оценка эффективности местного применения препарата «Аргогель» в раннем периоде после операций в полости носа и околоносовых пазухах.

Пациенты и методы исследования. В исследование вошли 40 пациентов с хроническим риносинуситом в возрасте от 25 до 70 лет, перенесшие двустороннюю эндоскопическую гайморoэтмоидотомию или двустороннюю радикальную операцию на верхнечелюстных пазухах и двустороннюю полипотомию носа с частичным вскрытием клеток решетчатого лабиринта. Мужчин было 28, женщин – 12. Критериями включения пациентов с хроническим риносинуситом в исследование являлись двусторонняя локализация процесса – двусторонний хронический полипозный риносинусит или хронический гнойный этмоидит, верхнечелюстной синусит.

Всем пациентам, начиная с первого дня после удаления тампонов, ежедневно производился туалет полости носа и затем в левую (контрольную) половину полости носа вводилась мазь «Левомеколь» – 1,0 мл на 20 мин, а в правую половину полости носа – препарат «Аргогель», содержащий наночастицы серебра – 1,0 мл также на 20 мин. Курс лечения составил 10 дней.

Данные обследования и лечения регистрировались в специально разработанной нами индивидуальной карте. Оценку динамики клинических проявлений заболевания проводили в течение 7 дней, на 14-й день, через 1 и 3 месяца после операции. Учитывали субъективные признаки по 10-балльной шкале: функции носового дыхания и обоняния. Течение раневого процесса оценивали визуально при ежедневной риноскопии с использованием следующих условных обозначений:

– гиперемия и отек слизистой оболочки полости носа – (++) – выраженная(ый), (+) – умеренная(ый), (–) – отсутствие;

– количество и характер отделяемого из полости носа – кровянистое, серозное, слизистое: (++) – обильное, (+) – незначительное, (–) – отсутствие патологических выделений.

Течение раневого процесса контролировали также при цитологическом исследовании мазков-отпечатков со слизистой оболочки полости носа. Мазки брали ватным тумпфером, смоченным в стерильном изотоническом растворе, в области средней носовой раковины. Вращательными движениями без надавливания мазки наносили на обезжиренные предметные стекла, затем их высушивали, фиксировали и окрашивали по Романовскому–Гимзе. Микроскопия осуществлялась под иммерсией при увеличении (ок. 7, об. 90).

Таблица

Динамика риноскопической картины на фоне местного применения препарата, содержащего наночастицы серебра, – «Аргогель», и препарата «Левомеколь» у больных хроническим риносинуситом в раннем послеоперационном периоде

Показатель	1–й день	7–й день	14–й день	1 мес.	3 мес.	А	Л	А	Л	А	
	Л	А	Л	А	Л						
Гиперемия	++	++	++	+	+	–	–	–	–	–	
Отек	++	++	++	+	++	+	+	–	–	–	
Отделяемое	++										
к	++										
к	++										
Ср	++										
ср	++										
Сл	+										
сл	+										
сл	–	–	–								

Примечание. Л – данные риноскопической картины полости носа с местным применением препарата «Левомеколь»; А – данные риноскопической картины полости носа с местным применением препарата «Аргогель»; к – кровянистое отделяемое, ср – серозное отделяемое; сл – слизистое отделяемое.

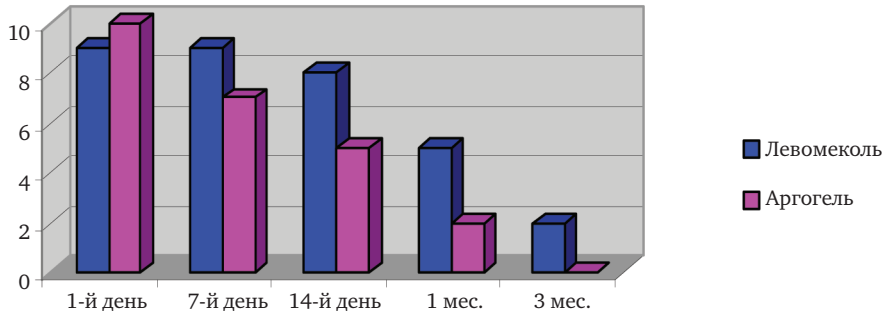

Рис. 1. Субъективная оценка носового дыхания.

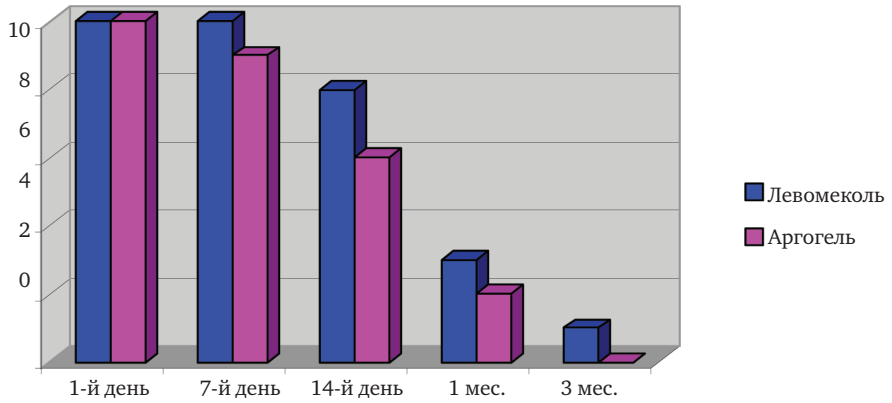

Рис. 2. Субъективная оценка обонятельной функции.

а) *б)*

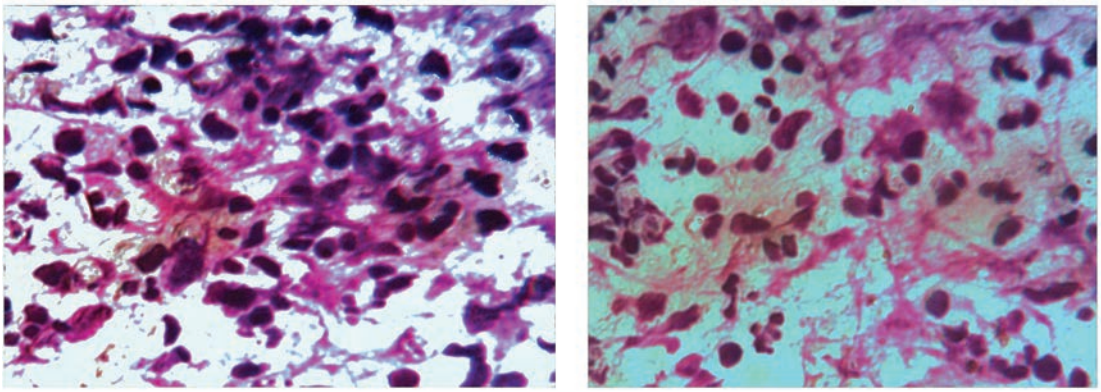

Рис. 3. Второй день после удаления тампонов. Сплошь нейтрофильные лейкоциты, единичные клеточные элементы слабодисплазированные: *а* – препарат, содержащий наночастицы серебра; *б* – левомеколь.

а) *б)*

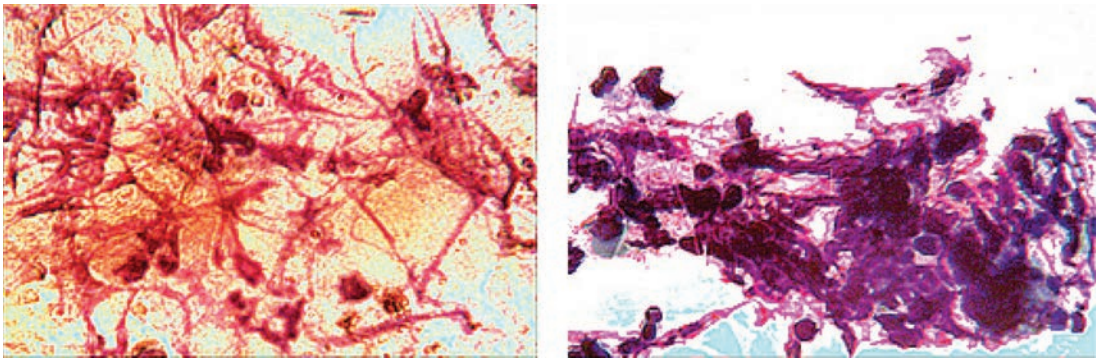

Рис. 4. Вторая неделя послеоперационного лечения: *а* – препарат, содержащий наночастицы серебра, – «Аргогель»– значительное количество нейтрофилов, клеточные элементы без атипии и слабодисплазированные; *б* – левомеколь – сплошь нейтрофильные лейкоциты.

а) *б)*

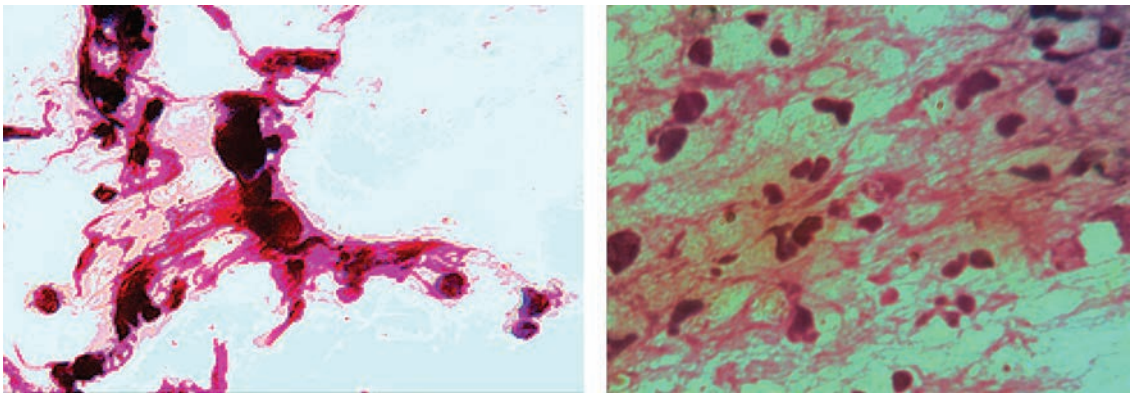

Рис. 5. Через месяц после операции: *а* – препарат, содержащий наночастицы серебра, – единичные нейтрофильные лейкоциты, неизмененные клетки эпителия; *б* – левомеколь – значительное количество нейтрофилов, клеточные элементы без атипии.

а) *б)*

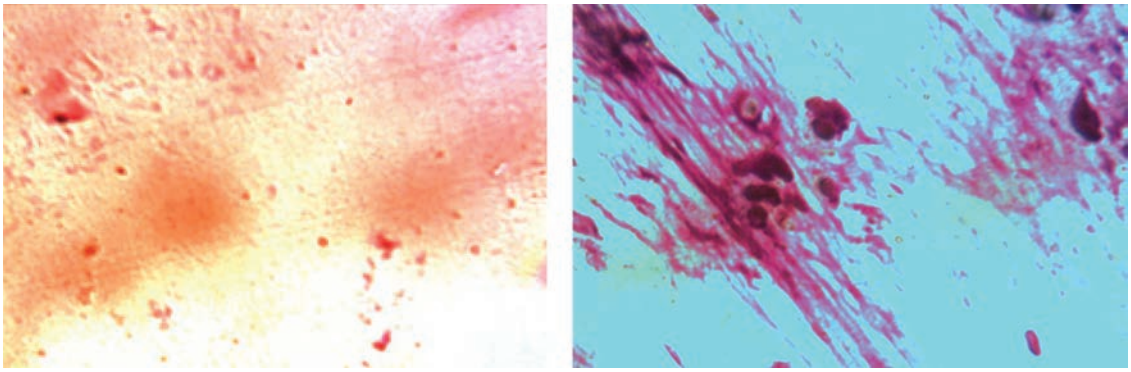

Рис. 6. Через 3 месяца после операции: *а* – препарат, содержащий наночастицы серебра, – чистый фон; *б* – левомеколь – единичные нейтрофильные лейкоциты.

Результаты и их обсуждение. Установлено, что в ходе лечения у большинства пациентов применение препарата «Аргогель» сопровождалось более быстрой положительной динамикой риноскопической картины в сравнении с использованием мази «Левомеколь». Данная тенденция прослеживалась на продолжении всего периода лечения (табл.).

Кроме того, на фоне приема препарата, содержащего наночастицы серебра, больные отмечали быстрое уменьшение затруднения носового дыхания, нарушения обоняния (рис. 1, 2).

Данные клинического исследования подтверждались результатами цитологического исследования мазков-отпечатков со слизистой оболочки полости носа (рис. 3–6).

Выводы

Таким образом, полученные результаты свидетельствуют о высокой эффективности местного применения препарата, содержащего наночастицы серебра, в раннем послеоперационном периоде у больных с хроническим риносинуситом. Под влиянием препарата происходит быстрое улучшение субъективных ощущений пациентов, нормализуется риноскопическая картина и показатели риноцитограмм.

ЛИТЕРАТУРА

1. Козлов В. С. Местная антимикробная и противовоспалительная терапия риносинуитов: мат. международного конгресса «Инфекция и аллергия носа». Ярославль, 2001. С. 37–38.
2. Лопатин А. С. Острый риносинусит: нужна ли системная антибактериальная терапия: мат. международного конгресса «Инфекция и аллергия носа». Ярославль, 2001. С. 38–39.
3. Лучихин Л. А. Болезни уха, горла и носа / Под ред. В. Т. Пальчуна. М., 2009. 448 с.
4. Егоров В. И., Козаренко А. В. Эффективность нового фторхинолонового антибиотика авелокса при лечении гнойных синуситов // Вестн. оториноларингологии. 2002. № 5. С. 35–36.
5. Лихачев А. Г. Руководство по оториноларингологии. М.: Медгиз, 1963. Т. IV. С. 66–68.
6. Пискунов Г. З. Лекарственные препараты в ЛОР-практике: справ. 2005. С. 54–58.
7. Солдатов И. Б. Лекции по оториноларингологии. М.: Медицина, 1990. С. 23–29.

8. Ангельский А. А., Лаврикова Т. В., Родионов П. П., Одегова В. Г., Бурмистров В. А. Лечение больных с остеомиелитами и гнойными ранами с использованием микрохирургической техники и нанопрепаратов серебра: сб. материалов начно-практической конференции с международным участием 11–12 октября 2007. Новосибирск, 2007. Т. 2. С. 7–13.
9. Воронцова Н. А., Родионов П. П., Одегова В. Г., Бурмистров В. А., Симонова О. Г. Использование кластерного серебра в лечении ЛОР-заболеваний у детей: сб. материалов начно-практической конференции с международным участием 11–12 октября 2007. Новосибирск, 2007. Т. 2. С. 18–23.

Семенов Федор Вячеславович – докт. мед. наук, профессор, зав. каф. ЛОР-болезней Кубанского ГМУ. Россия, 350063, г. Краснодар, ул. Седина, д. 4; тел. +7-918-431-27-02, e-mail: ent@mail.kuban.ru

Фидарова Карина Михайловна – аспирант каф. ЛОР-болезней Кубанского ГМУ. Россия, 350063, г. Краснодар, ул. Седина, д. 4; тел. +7-905-488-09-58, e-mail: FKM8@yandex.ru

REFERENCES

1. Kozlov B. C. Mestnaya antimikrobnaya i protivovospalitel'naya terapiya rinosinuitov. Mat. mezhdunarodnogo kongressa «Infektsiya i allergiya nosa» [The local antimicrobial and anti-inflammatory therapy of rhinosinusitises. The materials of the international congress "Nose Infection and Allergy"]. Yaroslavl'; 2001: 37–38 (In Russian).
2. Lopatin A. S. Ostryi rinosinusit: nuzhna li sistemnaya antibakterial'naya terapiya. Mat. mezhdunarodnogo kongressa «Infektsiya i allergiya nosa» [Acute rhinosinusitis: is the system antibacterial therapy necessary? The materials of the international congress "Nose Infection and Allergy"]. Yaroslavl', 2001: 38–39 (In Russian).
3. Luchikhin L. A. Bolezni ukha, gorla i nosa. Pod red. V. T. Pal'chuna [ENT-diseases. Under the editorship of V. T. Pal'chun]. Moskva; 2009: 448 (In Russian).
4. Egorov V. I., Kozarenko A. V. Effektivnost' novogo ftorkhinolonovogo antibiotika aveloksa pri lechenii gnoinykh sinusitov [The efficacy of the new nasal fluoroquinole antibiotic in superlative sinusitis therapy]. *Vestnik otorinolaringologii*; 2002; 5: 35–36 (In Russian).
5. Likhachev A. G. Rukovodstvo po otorinolaringologii [Guidelines of otorhinolaryngology]. M: Medgiz; 1963; IV: 66–68 (In Russian).
6. Piskunov G. Z. Lekarstvennye preparaty v LOR-praktike. Spravochnik [Medical preparations in ENT-practice. Reference-book]. 2005: 54–58 (In Russian).
7. Soldatov I. B. Lektsii po otorinolaringologii [Lectures on otorhinolaryngology]. M.: Meditsina; 1990: 23–29 (In Russian).
8. Angel'skii A. A., Lavrikova T. V., Rodionov P. P., Odegova V. G., Burmistrov V. A. Lechenie bol'nykh s osteomielitami i gnoinymi ranami s ispol'zovaniem mikrokhirurgicheskoi tekhniki i nanopreparatov serebra: Sbornik materialov nachno-prakticheskoi konferentsii s mezhdunarodnym uchastiem 11–12 oktyabrya 2007 [The treatment of patients with osteomyelitis and suppurative wounds using microsurgical technics and silver nanopreparations: Information package of the scientific and practical conference with international participation on October, 11–12, 2007]. Novosibirsk, 2007; 2: 7–13 (In Russian).
9. Vorontsova N. A., Rodionov P. P., Odegova V. G., Burmistrov V. A., Simonova O. G. Ispol'zovanie klasternogo serebra v lechenii LOR-zabolevanii u detei: Sbornik materialov nachno-prakticheskoi konferentsii s mezhdunarodnym uchastiem 11–12 oktyabrya 2007 [The use cluster silver in ENT-diseases treatment in children: Information package of the scientific and practical conference with international participation on October, 11–12, 2007]. Novosibirsk; 2007; 2: 18–23 (In Russian).

Fedor Vyacheslavovich **Semenov** – MD, Professor, Head of the Chair of ENT Diseases of Kuban State Medical University, Russia, 350063, Krasnodar, 4, Sedina Str., tel. 8-918-431-27-02, e-mail: ent@mail.kuban.ru

Karina Mikhailovna **Fidarova** – post-graduate student of the Chair of ENT Diseases of Kuban State Medical University, Russia, 350063, Krasnodar, 4, Sedina Str.,, tel. +7-905-488-09-58, e-mail: FKM8@yandex.ru

УДК 615.218.2:616.211-002 doi: 10.18692/1810-4800-2016-3-152-159

АНТИГИСТАМИННЫЕ ПРЕПАРАТЫ (ОБЗОР КЛИНИЧЕСКИХ ИССЛЕДОВАНИЙ)

Шиленкова В. В.

ГБОУ ВПО «Ярославский государственный медицинский университет» Минздрава России, 150000, г. Ярославль, Россия

ANTIHISTAMINES (REVIEW OF CLINICAL RESEARCHES)

Shilenkova V. V.

State Budget Educational Institution of Higher Vocational Education Yaroslavl State Medical University of the Ministry of Healthcare of Russia, Yaroslavl, Russia

Антигистаминные препараты (АГП) предупреждают действие гистамина за счет блокады Н1-рецепторов, что определяет их широкое применение при аллергическом рините (АР). Автором представлен обзор научных статей, клинических и экспериментальных исследований, посвященных различным аспектам АГП: фармакокинетике, показаниям для назначения в оториноларингологической практике, эффективности, безопасности.

Проанализирована целесообразность применения в терапии тяжелого и средней степени тяжести персистирующего АР антигистаминных препаратов, в том числе их комбинаций с топическими стероидами и антагонистами лейкотриенов. Приводятся преимущества дезлоратадина, активного метаболита лоратадина. В многочисленных экспериментальных и клинических исследованиях дезлоратадин продемонстрировал антиоксидантный эффект, противовоспалительное действие, достоверное влияние на заложенность носа, ринорею и выраженность глазных симптомов при АР. В одном из этих исследований, ACCEPT-2, было показано, что дезлоратадин обеспечивает доказанный эффект даже при тяжелом течении круглогодичного персистирующего АР и в течение длительного срока, что является подтверждением отсутствия развития привыкания к данному препарату.

Ключевые слова: антагонисты Н1-рецепторов, дезлоратадин, аллергический ринит.

Библиография: 53 источника.

Antihistamines (AGP) prevent histamine action by blocking H1 receptors which determines their wide use in allergic rhinitis (AR). The author provides an overview of scientific articles, clinical and experimental studies on various aspects of AGP: pharmacokinetics, indications for administration in ENT practice, efficiency and safety.

The authors analyzed the practicability of antihistamines application in the treatment of severe and moderate persistent AR, including combinations with topical steroids and leukotriene antagonists. We describe the benefits of desloratadine, the active metabolite of loratadine. The numerous experimental and clinical studies of desloratadine have proven antioxidant effect, anti-inflammatory effect, significant effect on nasal congestion, rhinorrhea, and the severity of eye symptoms of AR. In one of these studies, ACCEPT2, it was presented that desloratadine provides a proven long-lasting effect even in severe persistent perennial rhinitis, thus confirming the absence of addiction to this preparation.

Key words: H1receptor antagonists, desloratadine, allergic rhinitis.

Bibliography: 53 sources.

Антигистаминные препараты (АГП) составляют большую группу лекарственных средств, которые связываются с Н1-гистаминовыми рецепторами и препятствуют действию гистамина, важнейшего медиатора различных физиологических и патологических процессов, к которым относятся аллергия, воспалительные реакции, секреция желудочного сока, нейромедиаторная функция ЦНС и прочее [1]. Кроме того, есть сведения, что АГП подавляют базальную и индуцированную транскрипцию mРНК Н1-рецепторов в слизистой оболочке полости носа, что было показано на примере эбастина. Таким образом, АГП могут реализовать свое противоаллергическое действие и на генетическом уровне [2].

Первый антигистаминный препарат, фенбензамин, был синтезирован в 1937 г. итальянским фармакологом швейцарского происхождения Daniel Bovet (1907–1992), за что, спустя 20 лет, в 1957 г., ученый был удостоен Нобелевской премии в разделе «Физиология и медицина». Единой общепринятой классификации АГП не существует. Чаще всего антигистаминные средства подразделяют на препараты первого поколения («седативные») и второго поколения («неседативные») [1]. АГП первого поколения (наиболее известными из них являются дифенгидрамин, клемастин, хлоропирамин, прометазин, хифенадин) не обладают селективным действием, поэтому способны связываться не только с Н1-гистаминовыми, но

и с другими рецепторами тканей человека, например α-адренорецепторами, мускариновыми и серотониновыми рецепторами. Это обусловливает возникновение различных негативных последствий и побочных эффектов. К ним, прежде всего, относятся расстройства сердечного ритма, мочеиспускания и аккомодации, замедление моторики кишечника, повышение внутриглазного давления и вязкости бронхиального секрета, седативный или психомоторный эффекты [3–5].

В экспериментальных исследованиях было показано, что один из самых популярных АГП первого поколения, дифенгидрамин, более известный как димедрол, в высоких концентрациях накапливается в печени и головном мозге. Кроме того, димедрол оказывает значительное влияние на метаболические процессы. Он активизирует ацетилхолинэстеразу, ингибирует супероксиддисмутазу (основной фермент внутриклеточной антирадикальной защиты) и глутатион-S-трансферазу (этот фермент обеспечивает клетки механизмом защиты от вредного воздействия экзогенных повреждающих веществ), что приводит к значительному увеличению в печени уровня альдегидов, каталазы и глутатионпероксидазы [6]. Нельзя исключить, что эти процессы могут оказать отрицательное влияние на состояние различных органов и систем организма человека.

Описано негативное влияние АГП первого поколения на психику пациентов. Например, имеется сообщение о неэффективности терапии у пациента с фобическим расстройством на фоне приема фенирамина малеата. Отмена препарата привела к положительному ответу на применяемую терапию [7].

АГП первого поколения в большей или меньшей степени вызывают угнетение ЦНС, что проявляется седативным эффектом, нарушением когнитивных функций, снижением концентрации внимания, скорости психомоторных реакций. Это особенно опасно для детей и пожилых людей, а также водителей транспорта [4]. Серьезным недостатком АГП первого поколения является снижение их активности при длительном приеме, что создает определенные трудности в случаях необходимости пролонгированной терапии [1].

АГП второго поколения (астемизол, диметинден, левокабастин, лоратадин, терфенадин и прочие) плохо проникают в ЦНС, поэтому не обладают седативным эффектом и более селективно связываются с Н1-рецепторами, что значительно улучшает их переносимость. Однако некоторые из них, в частности терфенадин и астемизол, вызывают кардиотоксическое действие, проявляющееся удлинением интервала *QT* и нарушением ритма сердца за счет блокады калиевых каналов сердечной мышцы [1]. Это явилось поводом для исключения указанных препаратов из арсенала используемых в практике антигистаминных препаратов. Для других АГП второго поколения кардиотоксичность не характерна, однако негативный опыт заставляет уделять особое внимание действию АГП на сердце при экспериментальных и клинических исследованиях.

Один из наиболее эффективных АГП второго поколения – лоратадин (Кларитин, «Байер») [8–10]. Его значительный эффект при АР доказан не только у взрослых, но и у детей [11–14]. Лоратадин связывается с Н1-рецепторами с высокой избирательностью, не оказывает кардиотоксического эффекта и не угнетает ЦНС [1, 11, 15]. Это можно объяснить тем, что лоратадин в дозе 10 мг плохо проникает в ЦНС и может связать не более 11,7% Н1-рецепторов головного мозга. Для сравнения хлорфенирамин из группы АГП первого поколения в дозе 2 мг связывает более 50% Н1-рецепторов тканей мозга [16].

В настоящее время принято выделять еще одну группу АГП, включающую ряд активных метаболитов и изомеров препаратов второго поколения. Один из таких препаратов – дезлоратадин (Эриус, «Байер») – активный метаболит лоратадина. Дезлоратадин нашел широкое применение в лечении АР и крапивницы [17–21]. Доказана его эффективность в уменьшении назальной обструкции у пациентов с сезонными проявлениями АР даже при длительной экспозиции аллергена [22]. Кроме того, есть работы, посвященные успешному применению дезлоратадина в комплексной терапии больных, страдающих храпом и СОАС на фоне АР [23]. Согласно данным авторов этих исследований дезлоратадин улучшает функцию носового дыхания, что в конечном итоге приводит к снижению выраженности храпа и СОАС, показателя дневной сонливости и индекса апноэ (гипопноэ).

Дезлоратадин – один из немногих АГП, в отношении которого доказано эффективное влияние на выраженность не только назальных, но и глазных симптомов АР [24]. Самыми крупными и авторитетными клиническими исследованиями в этом отношении являются рандомизированные, плацебо-контролируемые AERIUS Control Clinical and Evaluative Profile: ACCEPT-1 и ACCEPT-2. Объем исследований включал более 1000 пациентов, взрослых и детей старше 12 лет. Основной задачей этих уникальных работ было изучение эффективности и безопасности дезлоратадина в сравнении с плацебо у 547 больных с интермиттирующим АР в течение 15 дней весеннего и осеннего обострения (первое исследование) и у 706 пациентов с персистирующей формой АР в течение 12 недель (второе исследование). Оценка результатов лечения производилась на основании анализа опросника качества жизни QOL, шкалы выраженности назальных и глазных симптомов.

Дезлоратадин продемонстрировал длительный эффект при терапии сезонного АР в исследовании АССЕРТ-1. Отмечено снижение выраженности заложенности носа и ринореи уже после первой дозы препарата. Эффект сохранялся в течение всех 15 дней терапии [25].

В ходе второго исследования АССЕРТ-2 было показано, что дезлоратадин обеспечивает доказанный эффект даже при тяжелом течении круглогодичного персистирующего АР. Характерными было раннее начало действия дезлоратадина, сохранение хорошего эффекта в течение длительного срока – до 3 месяцев лечения [26, 27]. Этот факт является ярким примером подтверждения отсутствия развития привыкания к данному препарату.

Наиболее авторитетными работами, посвященными применению дезлоратадина в педиатрической практике, следует считать три зарубежных рандомизированных, плацебо-контролируемых, двойных слепых исследования по безопасности сиропа дезлоратадина при АР и хронической крапивнице. Общий объем наблюдений – 486 детей в возрасте от 6 месяцев до 11 лет [28–30]. Частота побочных эффектов в группе детей, принимавших дезлоратадин, была значительно меньше, чем в группе плацебо (1,7% против 10%). Препарат редко вызывал сонливость у детей – не более 5,3% случаев против 7,3% при использовании плацебо. Статистически значимые изменения на ЭКГ отсутствовали. Аллергические реакции на прием препарата не зафиксированы.

Следует также подчеркнуть, что некоторые АГП помимо противоаллергического эффекта демонстрируют значимые противовоспалительные свойства [31]. В наибольшей степени противовоспалительное действие отмечено у дезлоратадина. Так, в опытах на клеточных культурах преинкубация клеток с дезлоратадином приводит к более выраженному или сопоставимому с цетиризином и дексаметазоном снижению высвобождения провоспалительных цитокинов из тучных клеток: интерлейкинов-3 и -6 (ИЛ-3, ИЛ-6), фактора некроза опухолей (ФНО-α) и гранулоцитарно-макрофагального фактора [32].

Высокая противовоспалительная активность дезлоратадина показана и в клинических условиях. В связи с этим интересным представляется рандомизированное сравнительное исследование, проведенное C. I. Bocşan с соавторами [33]. У 85 пациентов с персистирующей формой АР авторы определяли уровень IgE и некоторых провоспалительных цитокинов (ИЛ-1, ИЛ-6, ИЛ-8, ФНО-а) в плазме крови в течение 4-недельного приема дезлоратадина (41 пациент) и левоцетиризина (44 пациента). Анализ полученных данных показал, что препараты снижают выраженность симптомов АР, включая заложенность носа. И дезлоратадин, и левоцитеризин существенно влияют на уровень цитокинов, причем динамика уменьшения уровня провоспалительных цитокинов не зависела от возраста пациента, половой принадлежности, длительности и тяжести течения АР, типа сенсибилизации и наличия бронхиальной астмы.

Несколько ранее, в 2001 г. A. Daly [et al.] представили систематический обзор нескольких клинических исследований, посвященных изучению влияния АГП на назальную обструкцию [34]. Проведенный авторами анализ показал, что дезлоратадин (Эриус) продемонстрировал достоверное влияние на заложенность носа при АР и по этому эффекту превосходил цетиризин и фексофенадин. Индекс выраженности симптома (при оценке по 4-балльной шкале от 0 до 3) при использовании стандартной дозировки препарата 5 мг в сутки уменьшался с 0,19 до 0,10 балла.

Известно, что в развитии аллергического воспаления, в том числе АР, значительная роль принадлежит оксидативному стрессу, который проявляется в расстройстве свободнорадикальных процессов. Это утяжеляет течение заболевания и способствует развитию других состояний, например бронхиальной астмы. В связи с этим интересным представляется факт, что дезлоратадин способен оказывать антиоксидантное действие. Так, в одном из исследований, где дезлоратадин использовался у детей с персистирующим АР в течение 2 месяцев в дозе 5 мг в сутки, отмечены снижение уровня перекисных соединений в плазме крови, нормализация активности супероксиддисмутазы, каталазы и уменьшение образования малонового диальдегида – маркера перекисного окисления липидов в эритроцитах [35].

В практике оториноларинголога АГП чаще всего используются для лечения АР [21, 36], хотя неоднократно предпринимались попытки оценить их эффективность в терапии простудных заболеваний. Однако в этих работах эффективность АГП не была подтверждена. Достаточно привести анализ 18 рандомизированных контролируемых исследований, проведенный A. I. de Sutter [et al.] и опубликованный в Cochrane Database в 2015 г. [37]. Общее количество участников исследований составило 4342 больных, из них 212 детей. АГП применялись в качестве монотерапии в случаях острого респираторного заболевания (ОРЗ) у пациентов без анамнеза аллергических заболеваний. Какой-либо разницы в эффективности АГП и плацебо не установлено. Следует при этом отметить, что в первые два дня лечения эффект от АГП все же превосходил плацебо у взрослых пациентов, но не у детей. Выводы авторов анализа были весьма интересными: АГП имеют ограниченный и весьма кратковременный положительный эффект при простуде (не более 1–2 дней

лечения), что выражается в снижении интенсивности ринореи, заложенности носа, чихания, зуда в полости носа и общего недомогания. Однако в последующие дни АГП не способны влиять на исход ОРЗ.

Аналогичное мнение в литературе существует в отношении использования АГП при экссудативных средних отитах (ЭСО). A. A. Prince [et al.] (2015) проанализировали 133 968 наблюдений – детей, посещавших семейных докторов и оториноларингологов по поводу ЭСО. АГП были назначены в 9,5% случаев и не имели успеха. В статье подчеркивается, что Американская академия оториноларингологии и хирургии «Голова-Шея» в содружестве с Американской академией педиатрии и Американской академией семейных врачей не рекомендует АГП при этом заболевании [38].

Выбор любого лекарственного средства, в том числе и АГП, для лечения АР должен производиться с позиций оценки его эффективности и безопасности. В отношении АГП важным фактором является степень влияния на центральную нервную систему, в том числе на развитие когнитивных и психомоторных эффектов. Идеальный АГП не должен влиять на ЦНС, что имеет большое значение в обучении, дневной активности, при управлении автомобилем, в том числе в предотвращении дорожно-транспортных происшествий. С этой точки зрения АГП второго поколения, обозначаемые как «неседативные», имеют неоспоримое преимущество. Вместе с тем, стоит заметить, что некоторые из этих препаратов все же способны вызывать седативный эффект у части пациентов, что может быть обусловлено генетическим полиморфизмом Р-гликопротеина, регулирующего проникновение веществ через гематоэнцефалический барьер [39]. В частности, показана возможность развития седативного эффекта для фексофенадина [39], цетиризина [40] и левоцетиризина [41]. В то же время для дезлоратадина даже четырехкратное повышение дозировки не увеличивает частоту развития сонливости [42].

Важным аспектом безопасности и эффективности АГП является возможность нежелательных лекарственных взаимодействий и взаимодействий с компонентами пищи [39]. Для некоторых препаратов, в частности для фексофенадина, такая возможность показана. Так, одновременное применение препарата и фруктовых соков приводит к снижению биодоступности фексофенадина на 30–40%, что связано с торможением функции белка-переносчика органических анионов ОАТР составляющими соков [43].

Большинство рекомендаций и системных обзоров, посвященных лечению АР, предлагают сочетать пероральные АГП с другими лекарственными средствами. В связи с этим определенный интерес представляет метаанализ 10 рандомизированных контролируемых исследований, в котором была проведена оценка эффективности комбинации кортикостероидов (топических или оральных) с пероральными АГП в сравнении с монотерапией интраназальными глюкокортикостероидами (ИнГКС) и (или) АГП (пероральными либо интраназальными). В двух исследованиях из 10 существенных различий в динамике назальных симптомов АР не получено. Три исследования показали, что комбинированная терапия ИнГКС и пероральными АГП оказывает более выраженный эффект, чем монотерапия АГП или плацебо. В целом, в семи рандомизированных контролируемых исследованиях было показано явное преимущество комбинированной терапии ИнГКС с АГП над монотерапией топическими стероидами (шесть исследований) и интраназальными АГП (одно исследование) [44].

Другим вариантом комбинированной терапии АР является сочетание АГП с антагонистами лейкотриеновых рецепторов [45, 46]. Такая комбинация считается наиболее эффективной при персистирующей форме АР [47–49]. В 2014 г. были опубликованы результаты рандомизированного, двойного слепого, перекрестного исследования, направленного на сравнение эффективности монотерапии дезлоратадином и сочетания его с монтелукастом. В исследовании участвовало 40 пациентов 17–44 лет с персистирующим АР, которые были разделены на две группы в зависимости от характера лечения: монотерапия дезлоратадином или комбинированная терапия дезлоратадин+монтелукаст. Помимо динамики назальных и глазных симптомов, производилась оценка качества жизни больного в течение 6 недель лечения. Результаты исследования продемонстрировали значительные преимущества комбинированной терапии в сравнении с изолированным применением АГП [50].

Кроме того, в других работах отмечено, что сочетание антилейкотриеновых и антигистаминных препаратов может использоваться в качестве профилактического лечения АР. Такая комбинация способна значительно снижать клинические проявления сезонной формы АР, если лечение начато заблаговременно [51].

И все же чаще всего комбинированную терапию АР принято назначать при тяжелом течении заболевания. Данный факт подтверждают многочисленные работы. Одной из последних является многоцентровое исследование, опубликованное в 2015 г. японскими исследователями [52]. На основании результатов анкетирования оториноларингологов и педиатров нескольких медицинских департаментов Японии авторы пришли к выводу, что АГП являются наиболее частыми назначениями при АР. Тем не менее комбинация

антагониста Н1-рецепторов и ИнГКС в случаях выраженных назальных симптомов имеет гораздо лучший эффект по сравнению с монотерапией АГП.

Таким образом, АГП по-прежнему остаются одними из самых важных и популярных лекарственных средств, предназначенных для лечения АР и крапивницы. При этом следует отдавать предпочтение как с позиций эффективности, так и с позиции безопасности препаратам второго поколения и их активным метаболитам, что отражено в современных международных и российских клинических рекомендациях [53].

Конфликт интересов отсутствует.

ЛИТЕРАТУРА

1. Полосьянц О. Б., Силина Е. Г., Намазова Л. С. Антигистаминные препараты // Медицина неотложных состояний. 2007. № 4(11). С. 88–92.
2. Kitamura Y., Nakagawa H., Fujii T., Sakoda T., Enomoto T., Mizuguchi H. [et al.]. Effects of antihistamine on up-regulation of histamine H1 receptor mRNA in the nasal mucosa of patients with pollinosis induced by controlled cedar pollen challenge in an environmental exposure unit // Jurn. Pharmacol. Sci. 2015. Vol. 129(3). P. 183–187. doi: 10.1016/j.jphs.2015.10.007.
3. Павлова К. С., Курбачева О. М., Ильина Н. И. Фармакоэкономический анализ применения антигистаминных препаратов первого и последнего поколения для лечения сезонного аллергического риноконъюнктивита // Аллергология. 2004. № 1. С. 8–14.
4. Борисова Е. О. Антигистаминные препараты: вопросы безопасности // Лечебное дело. 2005. № 2. С. 37–43.
5. Стручкова В. Н. Аллергия. Современный взгляд на лечение и профилактику. М.: ИГ «Весь», 2006. 128 с.
6. Xie Z., Lu G., Hou K., Qin D., Yan Z., Chen W. Bioconcentration, metabolism and effects of diphenhydramine on behavioral and biochemical markers in crucian carp (Carassius auratus) // Sci. Total. Environ. 2015. N 3(544). P. 400–409. doi: 10.1016/j.scitotenv.2015.11.132.
7. Rao M. G., Varambally S., Venkatasubramanian G., Gangadhar B.N. Hazards of antihistamine dependence in psychiatric patients: a case report // Int. Jurn. Risk Saf. Med. 2015. N 27(3). P. 153–157. doi: 10.3233/JRS-150656.
8. Kemp J. P., Bahna S. L., Chervinsky P., Rachelefsky G. S., Seltzer J. M., Vande Stouwe R. A. [et al.]. A comparision of loratadine, a new nonsedating antihistamine, clemastine and placebo in patients with fall seasonal allergic rhinitis // American journ. of rhinology. 1987. N 1(3). P. 151–154.
9. Oei H. D. Double-blind comparison of loratadine (SCH 29851), astemizole and placebo in hay fever with special regard to onset of action // Annals of Allergy. 1988. Vol. 61. P. 436–439.
10. Carpio J. D., Kabbash L., Turenne Y. Prevost M., Hebert J., Bedard P. M. [et al.]. Efficacy and safety of loratadine (10 mg once daily), terfenadine (60 mg twice daily), and placebo in the treatment of seasonal allergic rhinitis // Journal of Allergy and Clinical Immunology. 1989. Vol. 84(5). P. 741–746.
11. Dockhorn R. J., Bergner A., Connell J. T., Falliers C. J., Grabiec S. V., Weiler J. M. [et al.]. Safety and efficacy of loratadine (SCH29851): a new non-sedating antihistamine in seasonal allergic rhinitis // Annals of allergy. 1987. Vol. 58. P. 407–411.
12. Kaiser H.B., Gopalan G., Chung W. Loratadine provides early symptom control in seasonal allergic rhinitis // Allergy Asthma Proc. 2008. Vol. 29(6). P. 654–658. doi: 10.2500/aap.2008.29.3166.
13. Horak F., Zieglmayer P., Zieglmayer R., Lemell P. Onset of action of loratadine/montelukast in seasonal allergic rhinitis patients exposed to grass pollen // Arzneimittelforschung. 2010. Vol. 60(5). P. 249–255.
14. Wu K. G., Li T. H., Wang T. Y., Hsu C. L., Chen C. J. A comparative study of loratadine syrup and cyproheptadine HCL solution for treating perennial allergic rhinitisin Taiwanese children aged 2–12 years // Int. Jurn. Immunopathol. Pharmacol. 2012. N 25(1). P. 231–237.
15. Baumann-Birkbeck L., Grant G.D., Anoopkumar-Dukie S., Kavanagh J.J. Drowsiness and motor responses to consecutive daily doses of promethazine and loratadine // Clin. Neurophysiol. 2014. Vol. 125(12). P. 2390–2396. doi: 10.1016/j.clinph.2014.03.026.
16. Kubo N., Senda M., Ohsumi Y., Sakamoto S., Matsumoto K., Tashiro M. [et al.]. Brain histamine H1 receptor occupancy of loratadine measured by positron emission topography: comparison of H1 receptor occupancy and proportional impairment ratio // Hum. Psychopharmacol. 2011. N 26(2). P. 133–139. doi: 10.1002/hup.1184.
17. Корсунская И. М., Шашкова Т. В. Эффективность Эриуса при различных заболеваниях кожи // Аллергология. 2003. № 3. С. 46–47.
18. Геппе Н. А., Селиверстова Н. А., Утюшева М. Г. Эффективность применения дезлоратадина при атопическом дерматите у детей // Аллергология. 2005. № 2. С. 9–11.
19. Кунгуров Н. В., Кохан М. М., Кениксфест Ю. В., Гришаева Е. В., Хосева Е. Н. Применение антигистаминного препарата Эриус (дезлоратадин) в комплексной терапии хронических дерматозов // Аллергология. 2005. № 3. С. 51–55.
20. Augustin M., Ehrle S. Safety and efficacy of desloratadine in chronic idiopathic urticaria in clinical practice: an observational study of 9246 patients // Jurn. Eur. Acad. Dermatol. Venereol. 2009. N 23(3). P. 292–299. doi: 10.1111/j.1468-3083.2008.03034.x.
21. Wang T., Zhang K., Li T., He L., Xie H., Jiang X. [et al.]. Prevalence of Desloratadine Slow-metabolizer Phenotype and Food-dependent Pharmacokinetics of Desloratadine in Healthy Chinese Volunteers // Clin. Drug Investig. 2015. N 35(12). P. 807–813. doi: 10.1007/s40261-015-0343-1.

22. Horak F., Stubner U.P., Zieglmayer R., Harris A.G. Effect of desloratadine versus placebo on nasal airflow and subjective measures of nasal obstruction in subjects with grass pollen-induced allergic rhinitis in an allergen-exposure unit // Jurn. Allergy Clin. Immunol. 2002. Vol. 109. P. 956–961.
23. Acar M., Cingi C., Sakallioglu O., San T., Fatih Yimenicioglu M., Bal C. The effects of mometasone furoate and desloratadine in obstructive sleep apnea syndrome patients withallergic rhinitis // Am. Jurn. Rhinol. Allergy. 2013. Vol. 27(4). P. 113–116. doi: 10.2500/ajra.2013.27.3921.
24. Holmberg K., Tonnel A.B., Dreyfus I., Olsson P., Cougnard J., Mesbah K. et al. Desloratadine relieves nasal congestion and improves quality-of-life in persistent allergic rhinitis // Allergy. 2009. Vol. 64(11). P. 1663–1670. doi: 10.1111/j.1398-9995.2009.02096.x.
25. Bousquet J., Bachert C., Canonica G.W., Mullol J., Cauwenberge P., Jensen C. [et al.]. Efficacy of desloratadine in intermittent allergic rhinitis: a GA2LEN study // Allergy. 2009. Vol. 64(10). P. 1516–1523. doi: 10.1111/j.1398-9995.2009.02115.x.
26. Bousquet J., Bachert C., Canonica G.W., Mullol J., Van Cauwenberge P., Jensen C.B. et al. Efficacy of desloratadine in persistent allergic rhinitis – a GA²LEN study // Int. Arch. Allergy Immunol. 2010. Vol. 153(4). P. 395–402. doi: 10.1159/000316351.
27. Bousquet J., Zuberbier T. Canonica G. W., Fokkens W. J., Gopalan G., Shekar T. Randomized controlled trial of desloratadine for persistent allergic rhinitis: correlations between symptom improvement and quality of life // Allergy Asthma Proc. 2013. N 34(3). P. 274–282. doi: 10.2500/aap.2013.34.3668.
28. Bloom M., Staudinger H., Herron J. Safety of desloratadine syrup in children // Curr. Med. Res. Opin. 2004. N 20(12). P. 1959–1965.
29. Prenner B., Ballona R., Bueso A., Cardona R., Kim K., Larsen L. et al. Safety of desloratadine syrup in children six months to younger than 2 years of age: a randomized, double-blinded, placebo-controlled study // Pediatric Asthma Allergy and Immunology. 2006. N 19(2). P. 91–99.
30. Gupta S. K., Kantesari B., Banfield C., Wang Z. Desloratadine dose selection in children aged 6 months to 2 years: comparison of population pharmacokinetics between children and adults. British Journal of Clinical Pharmacology. 2007. N 64(2). P. 174–184.
31. Bachert C. Decongestant efficacy of desloratadine in patients with seasonal allergic rhinitis // Allergy. 2001. N 56(65). P. 14–20.
32. Canonica G. W., Blaiss M. Antihistaminic, anti-inflammatory, and antiallergic properties of the nonsedating second-generation antihistamine desloratadine: A review of the evidence. World Allergy Organ Jurn. 2011. N 4(2). P. 47–53.
33. Bocşan C. I., Bujor A. I., Miron N., Vesa Ş. C., Deleanu D., Buzoianu A. D. In Vivo Anti-Inflammatory Effect of H1 Antihistamines in Allergic Rhinitis: A Randomized Clinical Trial // Balkan Med. J. 2015. N 32(4). P. 352–358. doi: 10.5152/balkanmedj.2015.15884.
34. Daly A. Desloratadine reduces nasal congestion in SAR with greater magnitude than fexofenadine, cetrizine and loratadine. Allergy. 2001. Vol. 56(68). P. 29–36. doi: 10.1034/j.1398-9995.57.s75.6.x.
35. Sadowska-Woda I., Bieszczad-Bedrejczuk E., Rachel M. Influence of desloratadine on selected oxidative stress markers in patients between 3 and 10 years of age with allergic perennial rhinitis // Eur. Jurn. Pharmacol. 2010. Vol. 640 (1–3). P. 197–201. doi: 10.1016/j.ejphar.2010.04.060.
36. Eloy P., Tobback L., Imschoot J. Rupatadine relieves allergic rhinitis: a prospective observational study. *B-ENT*. 2015/ N 11(1). P. 11–18.
37. De Sutter A. I., Saraswat A., van Driel M. L. Antihistamines for the common cold. Cochrane Database Syst. Rev. 2015/ N 29(11). P. CD009345. doi: 10.1002/14651858.CD009345.
38. Prince A. A., Rosenfeld R. M., Shin J. J. Antihistamine use for otitis media with effusion: ongoing opportunities for quality improvement // Otolaryngol. Head Neck Surg. 2015. Vol. 153(6). P. 935–942. doi: 10.1177/0194599815606709.
39. Кукес В. Г., Грачев С. В., Сычев Д. А., Раменская Г. В. Метаболизм лекарственных средств. Научные основы персонализированной медицины. М.: ГЭОТАР-Медиа, 2008. 304 с.
40. Breneman D., Bronsky E. A., Bruce S., Kalivas J. T., Klein G. L., Roth H. L. [et al.]. Cetirizine and astemizole therapy for chronic idiopathic urticaria: A double-blind, placebo-controlled, comparative trial // Jurn. Am. Acad. Dermatol. 1995. N 33(2). P. 192–198.
41. Bachert C., Bousquet J., Canonica G. W., Durham S. R., Klimek L., Mullol J. [et al.]. XPERT Study Group Levocetirizine improves quality of life and reduces costs in long-term management of persistent allergic rhinitis // Jurn. Allergy Clin. Immunol. 2004. Vol. 114(4). P. 838–844.
42. Siebenhaar F., Degener F., Zuberbier T., Martus P., Maurer M. High-dose desloratadine decreases wheal volume and improves cold provocation tresholds compared with standard-dose treatment in patients with acquired cold urticaria: a randomized, placebo-controlled, crossover study // Jurn. Allergy Clin. Immunol. 2009. Vol. 123. P. 672–679.
43. Dresser G. K., Bailey D. G., Leake B. F., Schwarz U. I., Dawson P. A., Freeman D. J. [et al.]. Fruit juices inhibit organic anion transporting polypeptide-mediated drug uptake to decrease the oral availability of fexofenadine // Clin. Pharmacol. Ther. 2002. N 71(1). P. 11–20.
44. Jáuregui I., Ramaekers J.G., Yanai K., Farré M., Redondo E., Valiente R. [et al.]. Bilastine: a new antihistamine with an optimal benefit-to-risk ratio for safety during driving // Expert. Opin. Drug Saf. 2016. N 15(1). P. 89–98.
45. Feng S., Fan Y., Liang Z., Ma R., Cao W. Concomitant corticosteroid nasal spray plus antihistamine (oral or local spray) for the symptomatic management of allergic rhinitis // Eur. Arch. Otorhinolaryngol. 2015. N 6. P. 1–10.
46. Lu S., Malice M. P., Dass S. B., Reiss T. F. Clinical studies of combination montelukast and loratadine in patients with seasonal allergic rhinitis // Jurn. Asthma. 2009. N 46(9). P. 878–883. doi: 10.3109/02770900903104540.

47. Prenner B., Anolik R. Danzig M., Yao R. Efficacy and safety of fixed-dose loratadine/montelukast in seasonal allergic rhinitis: effects on nasal congestion // Allergy Asthma Proc. 2009. N 30(3). P. 263–269. doi: 10.2500/aap.2009.30.3228.
48. Ciebiada M., Gorska-Ciebiada M., Barylski M., Kmiecik T., Gorski P. Use of montelukast alone or in combination with desloratadine or levocetirizine in patients with persistentallergic rhinitis // Am. Jurn. Rhinol. Allergy. 2011. N 25(1). P. 1–6. doi: 10.2500/ajra.2011.25.3540.
49. Ciebiada M., Barylski M., Gorska Ciebiada M. Nasal eosinophilia and serum soluble intercellular adhesion molecule 1 in patients with allergic rhinitis treated with montelukast alone or in combination with desloratadine or levocetirizine // Am. J. Rhinol. Allergy. 2013. N 27(2). P. 58–62. doi: 10.2500/ajra.2013.27.3881.
50. Cingi C., Oghan F., Eskiizmir G., Yaz A., Ural A., Erdogmus N. Desloratadine-montelukast combination improves quality of life and decreases nasal obstruction in patients with perennial allergic rhinitis // Int. Forum Allergy Rhinol. 2013. N 3(10). P. 801–806. doi: 10.1002/alr.21185.
51. Erdoğan B.A., Sanli A., Paksoy M., Altin G., Aydin S. Quality of life in patients with persistent allergic rhinitis treated with desloratadine monotherapy or desloratadine plus montelucast combination. Kulak Burun Bogaz Ihtis Derg. // 2014. N 24(4). P. 217–224. doi: 10.5606/kbbihtisas.2014.48108.
52. Yamamoto H., Yamada T., Sakashita M., Kubo S., Susuki D., Tokunaga T. [et al.]. Efficacy of prophylactic treatment with montelukast and montelukast plus add-on loratadine for seasonalallergic rhinitis // Allergy Asthma Proc. 2012. N 33(2). P. 17–22. doi: 10.2500/aap.2012.33.3514.
53. Хаитов Р. М., Ильина Н. И. Аллергология. Федеральные клинические рекомендации. М.: Фармарус Принт Медиа, 2014. 126 с.

Шиленкова Виктория Викторовна – докт. мед. наук, профессор каф. оториноларингологии Ярославского ГМУ Минздрава РФ. Россия. 150000, Ярославль, ул. Революционная, д. 5, тел. +7-902-330-41-98, e-mail: vikt@rambler.ru

REFERENCES

1. Polos'janc O. B., Silina E. G., Namazova L. S. Antigistaminnye preparaty [Antihistamines]. *Medicina neotlozhnyh sostojanij*. 2007; 4(11): 88–92 (In Russian).
2. Kitamura Y., Nakagawa H., Fujii T., Sakoda T., Enomoto T., Mizuguchi H. [et al.]. Effects of antihistamine on up-regulation of histamine H1 receptor mRNA in the nasal mucosa of patients with pollinosis induced by controlled cedar pollen challenge in an environmental exposure unit. *J. Pharmacol. Sci*. 2015; 129(3): 183–187. doi: 10.1016/j.jphs.2015.10.007.
3. Pavlova K. S., Kurbacheva O. M., Il'ina N. I. Farmakoekonomicheskii analiz primeneniya antigistaminnykh preparatov pervogo i poslednego pokoleniya dlya lecheniya sezonnogo allergicheskogo rinokon»yunktivita [Pharmacoeconomic analysis of the use of antihistamines first and the last generation for the treatment of seasonal allergic rhinoconjunctivitis]. *Allergologiya*; 2004; 1: 8–14. (In Russian).
4. Borisova E. O. Antigistaminnye preparaty: voprosy bezopasnosti [Antihistamines: safe issues]. *Lechebnoe delo*. 2005; 2: 37–43. (In Russian).
5. Struchkova V. N. Allergiya. Sovremennyi vzglyad na lechenie i profilaktiku [Allergy. The modern view on treatment and prevention]. Moscow: IG «Ves'»; 2006: 128.
6. Xie Z., Lu G., Hou K., Qin D., Yan Z., Chen W. Bioconcentration, metabolism and effects of diphenhydramine on behavioral and biochemical markers in crucian carp (Carassius auratus). *Sci. Total. Environ*. 2015; 3(544): 400–409. doi: 10.1016/j.scitotenv.2015.11.132.
7. Rao M. G., Varambally S., Venkatasubramanian G., Gangadhar B.N. Hazards of antihistamine dependence in psychiatric patients: a case report. *Int. J. Risk Saf. Med*. 2015; 27(3): 153–157. doi: 10.3233/JRS-150656.
8. Kemp J. P., Bahna S. L., Chervinsky P., Rachelefsky G. S., Seltzer J. M., Vande Stouwe R. A. [et al.] A comparision of loratadine, a new nonsedating antihistamine, clemastine and placebo in patients with fall seasonal allergic rhinitis. *American journal of rhinology*. 1987; 1(3): 151–154.
9. Oei H. D. Double-blind comparison of loratadine (SCH 29851), astemizole and placebo in hay fever with special regard to onset of action. *Annals of Allergy*; 1988; 61: 436–439.
10. Carpio J. D., Kabbash L., Turenne Y. Prevost M., Hebert J., Bedard P. M. [et al.]. Efficacy and safety of loratadine (10 mg once daily), terfenadine (60 mg twice daily), and placebo in the treatment of seasonal allergic rhinitis. *Journal of Allergy and Clinical Immunology*; 1989; 84(5): 741–746.
11. Dockhorn R. J., Bergner A., Connell J. T., Falliers C. J., Grabiec S. V., Weiler J. M. [et al.]. Safety and efficacy of loratadine (SCH29851): a new non-sedating antihistamine in seasonal allergic rhinitis. *Annals of allergy*.1987;58:407-411.
12. Kaiser H. B., Gopalan G., Chung W. Loratadine provides early symptom control in seasonal allergic rhinitis. *Allergy Asthma Proc*.; 2008; 29(6): 654–658. doi: 10.2500/aap.2008.29.3166.
13. Horak F., Zieglmayer P., Zieglmayer R., Lemell P. Onset of action of loratadine/montelukast in seasonal allergic rhinitis patients exposed to grass pollen. *Arzneimittelforschung*; 2010; 60(5): 249–255.
14. Wu K. G., Li T. H., Wang T. Y., Hsu C. L., Chen C. J. A comparative study of loratadine syrup and cyproheptadine HCL solution for treating perennial allergic rhinitisin Taiwanese children aged 2-12 years. *Int. J. Immunopathol. Pharmacol*.; 2012; 25(1): 231–237.
15. Baumann-Birkbeck L., Grant G. D., Anoopkumar-Dukie S., Kavanagh J. J. Drowsiness and motor responses to consecutive daily doses of promethazine and loratadine. *Clin. Neurophysiol*. 2014; 125(12): 2390–2396. doi: 10.1016/j.clinph.2014.03.026.
16. Kubo N., Senda M., Ohsumi Y., Sakamoto S., Matsumoto K., Tashiro M. et al. Brain histamine H1 receptor occupancy of loratadine measured by positron emission topography: comparison of H1 receptor occupancy and proportional impairment ratio. *Hum. Psychopharmacol*.; 2011; 26(2): 133–139. doi: 10.1002/hup.1184.
17. Korsunskaja I. M., Shashkova T. V. The effectiveness of Aerius with various skin diseases. *Allergologiya*; 2003; 3: 46–47 (In Russian).
18. Geppe N. A., Seliverstova N. A., Utjusheva M. G. The efficacy of desloratadine in atopic dermatitis in children. *Allergologiya*. 2005; 2: 9–11. (In Russian).
19. Kungurov N. V., Kokhan M. M., Keniksfest Yu. V., Grishaeva E. V., Khoseva E. N. Primenenie antigistaminnogo preparata erius (dezloratadin) v kompleksnoi terapii khronicheskikh dermatozov [The use of antihistamine Aerius (desloratadine) in the treatment of chronic dermatoses]. *Allergologiya*. 2005; 3: 51–55. (In Russian).
20. Augustin M., Ehrle S. Safety and efficacy of desloratadine in chronic idiopathic urticaria in clinical practice: an observational study of 9246 patients. *J. Eur. Acad. Dermatol. Venereol*. 2009; 23(3):292–299. doi: 10.1111/j.1468-3083.2008.03034.x.

21. Wang T., Zhang K., Li T., He L., Xie H., Jiang X. et al. Prevalence of Desloratadine Slow-metabolizer Phenotype and Food-dependent Pharmacokinetics of Desloratadine in Healthy Chinese Volunteers. *Clin. Drug Investig*. 2015; 35(12): 807–813. doi: 10.1007/s40261-015-0343-1.
22. Horak F., Stubner U. P., Zieglmayer R., Harris A. G. Effect of desloratadine versus placebo on nasal airflow and subjective measures of nasal obstruction in subjects with grass pollen-induced allergic rhinitis in an allergen-exposure unit. *J. Allergy Clin. Immunol*. 2002; 109: 956–961.
23. Acar M., Cingi C., Sakallioglu O., San T., Fatih Yimenicioglu M., Bal C. The effects of mometasone furoate and desloratadine in obstructive sleep apnea syndrome patients withallergic rhinitis. *Am. J. Rhinol. Allergy*; 2013; 27(4): 113–116. doi: 10.2500/ajra.2013.27.3921.
24. Holmberg K., Tonnel A.B., Dreyfus I., Olsson P., Cougnard J., Mesbah K. et al. Desloratadine relieves nasal congestion and improves quality-of-life in persistent allergic rhinitis. *Allergy*. 2009; 64(11): 1663–1670. doi: 10.1111/j.1398-9995.2009.02096.x.
25. Bousquet J., Bachert C., Canonica G.W., Mullol J., Cauwenberge P., Jensen C. [et al.]. Efficacy of desloratadine in intermittent allergic rhinitis: a GA2LEN study. *Allergy*. 2009; 64(10): 1516–1523. doi: 10.1111/j.1398-9995.2009.02115.x.
26. Bousquet J., Bachert C., Canonica G.W., Mullol J., Van Cauwenberge P., Jensen C.B. et al. Efficacy of desloratadine in persistent allergic rhinitis – a GA²LEN study. *Int. Arch. Allergy Immunol*.; 2010; 153(4): 395–402. doi: 10.1159/000316351.
27. Bousquet J., Zuberbier T. Canonica G. W., Fokkens W. J., Gopalan G., Shekar T. Randomized controlled trial of desloratadine for persistent allergic rhinitis: correlations between symptom improvement and quality of life. *Allergy Asthma Proc*.; 2013; 34(3): 274–282. doi: 10.2500/aap.2013.34.3668.
28. Bloom M., Staudinger H., Herron J. Safety of desloratadine syrup in children. *Curr. Med. Res. Opin*. 2004; 20(12): 1959–1965.
29. Prenner B., Ballona R., Bueso A., Cardona R., Kim K., Larsen L. [et al.]. Safety of desloratadine syrup in children six months to younger than 2 years of age: a randomized, double-blinded, placebo-controlled study. *Pediatric Asthma Allergy and Immunology*; 2006; 19(2): 91–99.
30. Gupta S. K., Kantesari B., Banfield C., Wang Z. Desloratadine dose selection in children aged 6 months to 2 years: comparison of population pharmacokinetics between children and adults. *British Journal of Clinical Pharmacology*; 2007; 64(2): 174–184.
31. Bachert C. Decongestant efficacy of desloratadine in patients with seasonal allergic rhinitis. *Allergy*; 2001; 56(65): 14–20.
32. Canonica G. W., Blaiss M. Antihistaminic, anti-inflammatory, and antiallergic properties of the nonsedating second-generation antihistamine desloratadine: A review of the evidence. *World Allergy Organ J*.; 2011; 4(2): 47–53.
33. Bocşan C. I., Bujor A. I., Miron N., Vesa Ş. C., Deleanu D., Buzoianu A. D. In Vivo Anti-Inflammatory Effect of H1 Antihistamines in Allergic Rhinitis: A Randomized Clinical Trial. *Balkan Med. J*. 2015; 32(4): 352–358. doi: 10.5152/balkanmedj.2015.15884.
34. Daly A. Desloratadine reduces nasal congestion in SAR with greater magnitude than fexofenadine, cetrizine and loratadine. *Allergy*. 2001; 56(68): 29–36. doi: 10.1034/j.1398-9995.57.s75.6.x.
35. Sadowska-Woda I., Bieszczad-Bedrejczuk E., Rachel M. Influence of desloratadine on selected oxidative stress markers in patients between 3 and 10 years of age withallergic perennial rhinitis. *Eur. J. Pharmacol*.; 2010; 640(1–3): 197–201. doi: 10.1016/j.ejphar.2010.04.060.
36. Eloy P., Tobback L., Imschoot J. Rupatadine relieves allergic rhinitis: a prospective observational study. B-ENT. 2015;11(1):11-18.
37. De Sutter A. I., Saraswat A., van Driel M. L. Antihistamines for the common cold. *Cochrane Database Syst. Rev*. 2015; 29(11): CD009345. doi: 10.1002/14651858.CD009345.
38. Prince A. A., Rosenfeld R. M., Shin J. J. Antihistamine use for otitis media with effusion: ongoing opportunities for quality improvement. *Otolaryngol. Head Neck Surg*.; 2015; 153(6): 935–942. doi: 10.1177/0194599815606709.
39. Kukes V. G., Grachev S. V., Sychev D. A., Ramenskaja G. V. Metabolism of drugs. Scientific basis for personalized medicine. Moscow, GJeOTAR-Media, 2008: 304 (In Russian).
40. Breneman D., Bronsky E. A., Bruce S., Kalivas J. T., Klein G. L., Roth H. L. [et al.]. Cetirizine and astemizole therapy for chronic idiopathic urticaria: A double-blind, placebo-controlled, comparative trial. *J. Am. Acad. Dermatol*.; 1995; 33(2): 192–198.
41. Bachert C., Bousquet J., Canonica G.W., Durham S. R., Klimek L., Mullol J. [et al.]. XPERT Study Group Levocetirizine improves quality of life and reduces costs in long-term management of persistent allergic rhinitis. *J. Allergy Clin. Immunol*.; 2004; 114(4): 838–844.
42. Siebenhaar F., Degener F., Zuberbier T., Martus P., Maurer M. High-dose desloratadine decreases wheal volume and improves cold provocation tresholds compared with standard-dose treatment in patients with acquired cold urticaria: a randomized, placebo-controlled, crossover study. *J. Allergy Clin. Immunol*.; 2009; 123: 672–679.
43. Dresser G. K., Bailey D. G., Leake B. F., Schwarz U. I., Dawson P. A., Freeman D. J. [et al.]. Fruit juices inhibit organic anion transporting polypeptide-mediated drug uptake to decrease the oral availability of fexofenadine. *Clin. Pharmacol Ther*.; 2002; 71(1): 11–20.
44. Jáuregui I., Ramaekers J. G., Yanai K., Farré M., Redondo E., Valiente R. [et al.]. Bilastine: a new antihistamine with an optimal benefit-to-risk ratio for safety during driving. *Expert. Opin. Drug Saf*.; 2016; 15(1): 89–98.
45. Feng S., Fan Y., Liang Z., Ma R., Cao W. Concomitant corticosteroid nasal spray plus antihistamine (oral or local spray) for the symptomatic management of allergic rhinitis. *Eur. Arch. Otorhinolaryngol*.; 2015; 6: 1–10.
46. Lu S., Malice M. P., Dass S. B., Reiss T. F. Clinical studies of combination montelukast and loratadine in patients with seasonal allergic rhinitis. *J. Asthma*. 2009; 46(9): 878–883. doi: 10.3109/02770900903104540.
47. Prenner B., Anolik R. Danzig M., Yao R. Efficacy and safety of fixed-dose loratadine/montelukast in seasonal allergic rhinitis: effects on nasal congestion. *Allergy Asthma Proc*. 2009; 30(3): 263–269. doi: 10.2500/aap.2009.30.3228.
48. Ciebiada M., Gorska-Ciebiada M., Barylski M., Kmiecik T., Gorski P. Use of montelukast alone or in combination with desloratadine or levocetirizine in patients with persistentallergic rhinitis. *Am. J. Rhinol. Allergy*. 2011; 25(1): 1–6. doi: 10.2500/ajra.2011.25.3540.
49. Ciebiada M., Barylski M., Gorska Ciebiada M. Nasal eosinophilia and serum soluble intercellular adhesion molecule 1 in patients with allergic rhinitis treated with montelukast alone or in combination with desloratadine or levocetirizine. *Am. J. Rhinol. Allergy*; 2013; 27(2): 58–62. doi: 10.2500/ajra.2013.27.3881.
50. Cingi C., Oghan F., Eskiizmir G., Yaz A., Ural A., Erdogmus N. Desloratadine-montelukast combination improves quality of life and decreases nasal obstruction in patients with perennial allergic rhinitis. *Int. Forum Allergy Rhinol*.; 2013; 3(10): 801–806. doi: 10.1002/alr.21185.
51. Erdoğan B.A., Sanli A., Paksoy M., Altin G., Aydin S. Quality of life in patients with persistent allergic rhinitis treated with desloratadine monotherapy or desloratadine plus montelucast combination. *Kulak Burun Bogaz Ihtis Derg*.; 2014; 24(4): 217–224. doi: 10.5606/kbbihtisas.2014.48108.
52. Yamamoto H., Yamada T., Sakashita M., Kubo S., Susuki D., Tokunaga T. [et al.]. Efficacy of prophylactic treatment with montelukast and montelukast plus add-on loratadine for seasonalallergic rhinitis. *Allergy Asthma Proc*. 2012; 33(2): 17–22. doi: 10.2500/aap.2012.33.3514.
53. Haitov R. M., Il'ina N. I. [et al.]. Allergology. Federal clinical guidelines. Moscow: Farmarus Print Media; 2014: 126 (in Russian)

Viktoriya Viktorovna **Shilenkova** – MD, Professor of the Chair of Otorhinolaryngology of Yaroslavl State Medical University of the Ministry of Healthcare of the Russian Federation, Russia, 150000, Yaroslavl, 5, Revolutsionnaya Str.; tel. +79023304198, e-mail: vikt@rambler.ru

УДК 616.322-002:615.33:[579.864.1+579 873.13] doi: 10.18692/1810-4800-2016-3-160-163

ОПЫТ КОНСЕРВАТИВНОГО ЛЕЧЕНИЯ ХРОНИЧЕСКОГО ТОНЗИЛЛИТА ПРОБИОТИКОМ «БИОН-3»

Шульга Е. И., Шульга И. А., Смолягин А. И., Михайлова Е. А., Филиппова Ю. В., Лившиц Н. И.

ГБОУ ВПО «Оренбургский государственный медицинский университет» Минздрава России. 460000, Оренбург, Россия

THE EXPERIENCE OF CONSERVATIVE THERAPY OF CHRONIC TONSILLITIS WITH THE BION – 3 PROBIOTIC

Shulga E. I., Shulga I. A., Smolyagin A. I., Mihailova E. A., Philippowa Y. W., Livshits N. I.

State Budget Educational Institution of Higher Vocational Education Orenburg State Medical University of the Ministry of Healthcare of Russia, Orenburg, Russia

Включение в консервативное лечение пробиотика Бион-3 показало стимулирующее действие на врожденный иммунитет и эффективную элиминацию патогенных микроорганизмов микробиоциноза лакун миндалиин.

Ключевые слова: хронический тонзиллит, лечение пробиотиком Бион-3, врожденный иммунитет, микробиоциноз миндалин.

Библиография: 5 источников.

Including the Bion3 probiotic in the conservative treatment proved stimulatory effect on innate immunity and effective elimination of pathogenic microbiocenosis microorganism of the tonsils lacune.

Key words: chronic tonsillitis, treatment with probiotic Bion-3, congenital immunity, tonsils microbiocenosis.

Bibliography: 5 sources.

Несмотря на успехи медицинской науки и практического здравоохранения, удельный вес хронического тонзиллита (ХТ) остается высоким в общей патологии человека. До настоящего времени нет четких указаний о целесообразности удаления небных миндалин на той или иной стадии развития заболевания. Сегодня продолжается поиск новых, эффективных методов лечения ХТ, применение которых ведет к снижению частоты рецидивов и улучшению качества жизни пациентов [1, 2].

В последние годы для оптимизации лечения ХТ все больше внимания уделяется применению иммуномодуляторов [3]. Одним из новых иммунокорректоров является препарат Бион-3, в состав которого входят пробиотические культуры *Lactobacillus gasseri, Bifidobacterium bifidum, Bifidobacterium longum*, (не менее 10^7 КОЕ/г), а также витамины в дозе, близкой к суточной потребности (витамины А, Е, С, B_1, B_2, B_6, B_{12}, D_3, биотин, фолиевая кислота, никотинамид, пантотеновая кислота), минеральные вещества и микроэлементы (кальций, железо, магний, йод, марганец, хром, молибден, селен, цинк). Данная комбинация улучшает функциональную активность и активизирует созревание и рост иммунокомпетентных клеток, усиливая естественные защитные силы организма. Витамины, содержащиеся в Бион-3, играют важную роль в метаболизме, влияют на развитие и функционирование органов и, что немаловажно, являются важными факторами, необходимыми для полноценной работы иммунной системы.

Лекарственная терапия ХТ, безусловно, должна учитывать микробиологические и иммунологические аспекты этой проблемы [4, 5]. Представители индигенной микрофлоры могут усиливать колонизационную резистентность биотопа, тогда как появление чуждых данному локусу видов микроорганизмов способствует воспалению и снижает эффективность применяемых лекарственных препаратов.

Цель исследования. Изучить динамику иммунологического статуса и микробиоциноза миндалин при лечении ХТ пробиотиком «Бион-3».

Пациенты и методы исследования. Проведено обследование 80 пациентов – студентов Оренбургского ГМУ с хроническим тонзиллитом в возрасте 18–37 лет. По проводившемуся лечению все обследуемые были разделены на две группы: 1-я (40 человек) получала фарингосепт (1 т. 2 раза), лоратадин (1 т. 1 раз) в течение месяца; физиолечение на миндалины (УЗК, лазеротерапия), промывание лакун миндалин мирамистином по 10 сеансоов и иммуномодулятор Бион-3 (1 т. 30 дней); 2-я – (40 человек) получала аналогичную терапию с исключением иммуномодулятора Бион-3. Обследование пациентов проводилось до приема препаратов и после.

Для оценки иммунного статуса у больных определялись показатели клеточного и гуморального иммунитета. Наряду с определением числа

лейкоцитов и суммарных лимфоцитов в периферической крови изучены субпопуляционный состав лимфоцитов (CD3, CD4, CD8, CD20), фагоцитарный показатель (ФП), фагоцитарный индекс (ФИ) и метаболическая активность сегментоядерных нейтрофилов периферической крови (НСТ-спонтанный, НСТ-стимулированный), содержание иммуноглобулинов классов A, M, G, секреторного IgA (slgA) в слюне. В качестве контроля использованы региональные нормативы для здоровых людей.

Кроме того, всем пациентам проводили бактериологическое, качественное и количественное исследование микрофлоры с определением уровня колонизации патогенной и условно-патогенной микрофлорой с последующей родовой и видовой идентификацией. Показатель микробной обсемененности (ПМО) рассчитывали в колониеобразующих единицах(КОЕ/мл).

Идентификацию культур до вида проводили с помощью стандартных тест-систем (LaCheme, Чехия), до рода – по культуральным и морфологическим свойствам выделенных штаммов.

Полученные данные обрабатывались методами вариационной статистики с использованием програмного обеспечения Microsoft Excel 2003.

Результаты исследования. Иммунный статус периферической крови обследованных студентов с тонзиллитом до лечения характеризовался снижением относительного содержания Т-лимфоцитов (CD3), Т-хелперов (CD4), цитотоксических лимфоцитов (CD8) ($p < 0,05$), slgA в слюне и, напротив, повышением относительного и абсолютного содержания суммарных лимфоцитов, В-лимфоцитов (С020), фагоцитарного индекса, стимулированного НСТ-теста. Частотный анализ показал более выраженную положительную динамику после лечения относительного содержания CD4-, CD8-клеток у больных первой группы ($p < 0,05$). Выявлена положительная динамика фагоцитарного звена врожденного иммунитета (увеличение ФП, ФИ, НСТ-спонтанного и НСТ-стимулированного) после лечения с включением Бион-3. Частотный анализ фагоцитарных показателей установил, что у 25 пациентов 1-й группы имелось повышение ФП (больше 57%) после приема Бион-3 ($p < 0,05$), тогда как увеличение данного параметра наблюдалось у 18 больных 2-й группы. Аналогичным было нарастание ФИ после приема у 21 больного 1-й группы ($p < 0,05$) и 12 пациентов 2-й группы. В слюне у больных обеих групп до лечения выявлены уменьшение уровня slgA и повышение содержания IgA и IgG. Восстановление синтеза slgA после лечения отмечено у 6 больных 1-й группы ($p < 0,05$) и 3 пациентов 2-й группы. Уровень IgM – одного из основных показателей, характеризующих процесс воспаления, – у больных тонзиллитом не был повышен. Аналогичным было снижение у подавляющего числа больных обеих групп IgG после проведенного лечения ($M \pm m$ уменьшено в 2 раза). Уровень IgA в слюне был изначально повышен у больных обеих групп и сохранялся увеличенным у большинства больных, что также может свидетельствовать о влиянии микрофлоры на данный параметр. Установлено повышение фагоцитарных параметров крови и содержания иммуноглобулинов в слюне вне зависимости от этиологии хронического тонзиллита при лечении Бион-3.

Анализ результатов, полученных при изучении микробиоценоза миндалин больных ХТ до и после лечения, показал, что после лечения как в 1-й, так и во 2-й группе у пролеченных лиц наблюдаются значительные изменения в качественном и количественном составах микрофлоры миндалин.

При изучении микробной обсемененности лакун миндалин в 1-й группе отмечалось снижение показателя микробной обсемененности в среднем от 10^4 до 10^2 КОЕ/мл ($p < 0,05$). Во 2-й группе после лечения данный показатель снижался в среднем до 10^4 КОЕ/мл.

При анализе видового состава микрофлоры до лечения было выявлено, что как в 1-й, так и во 2-й группах обследуемых среди выделенных патогенных микроорганизмов преобладали: *St. pneumoniae* (38,4±7,6 и 28,2±7,1% соответственно); *St. pyogenes* (17,9±6,1 и 26,3±7,0% соответственно); *Candida spp.* (28,2±7,1 и 23,6±6,6% соответственно); *S. aureus* (12,8±5,2 и 13,2 ±5,3% соответственно). В целом микрофлора лакун характеризовалась большим разнообразием видов, что несвойственно здоровым людям.

Анализ полученных результатов установил, что чаще всего у больных ХТ в микрофлоре миндалин доминировал только один вид патогенных микроорганизмов, а в ассоциациях наиболее частыми ассоциантами – возбудителями-сателлитами – являлись грибы рода *Candida*. Отрицательные посевы до лечения не были зарегистрированы.

В динамике после лечения проведен анализ различий в качественном и количественном составах микрофлоры лакун миндалин 1-й и 2-й групп. В момент включения пациентов в исследование сравниваемые группы практически не различались по частоте регистрации основных показателей, характеризующих как качественное, так и количественное состояние микрофлоры лакун миндалин. Однако при повторном обследовании после проведенной терапии выявлены существенные преимущества комплекса реабилитации с использованием препарата Бион-3. После лечения в 1-й группе не отмечалось роста патогенных *St. pneumoniae, St. pyogenes, S. aureus*, и только у одного обследуемого (2,5%) высевали грибы рода *Candida* с низким показателем микробной обсемененности (10^2 КОЕ/мл) ($p < 0,05$). Во

2-й группе фиксировался рост таких патогенных микроорганизмов, как *St. pneumoniae* – у 2 человек (5,1±3,4%), *S. aureus* – у 4 человек (102±4,8%). Грибы рода *Candida* были изолированы у 5 обследуемых пациентов (12,8±5,2%). Совместного роста патогенов после лечения как в 1-й, так и во 2-й группах отмечено не было. Отрицательные посевы при взятии исследуемого материала после лечения наблюдались в 1-й группе в 30%, а во 2-й – в 21% случаев.

По результатам качественного анализа выявлено, что после традиционного лечения и с включением препарата Бион-3 структура популяции меняется в 1-й группе – в 46,1%, а во 2-й – в 44,4% случаев. После лечения с пробиотиком Бион-3 у 10,3% обследуемых в биоценозе стали доминировать представители нормофлоры, а во 2-й группе – только 5,5% ($p < 0,05$). Отмечена положительная динамика структуры популяции и по степени нарастания изменений в микробиоценозе, т. е. происходит конкурентная замена одного вида микроорганизма другим, а именно патогенного вида представителем нормобиоза слизистой оболочки миндалин.

Выводы

Полученные результаты обосновывают целесообразность применения препарата «Бион-3» в комплексном лечении пациентов с декомпенсированной формой хронического тонзиллита (ХТ). В основе влияния Бион-3 на показатели врожденного иммунитета лежит стимулирующее действие витаминов и микроэлементов, входящих в состав данного препарата.

В результате включения пробиотика Бион-3 в терапию больных с декомпенсированной формой ХТ по сравнению с традиционной схемой лечения происходит эффективная элиминация патогенных микроорганизмов из микробиоценоза лакун миндалин, снижается микробная обсемененность лакун (вплоть до полного исчезновения возбудителя), увеличивается количество представителей нормофлоры.

Полученные результаты могут быть использованы как метод выбора в консервативной терапии больных декомпенсированной формой ХТ.

ЛИТЕРАТУРА

1. Азнабаева Л. Ф., Арефьева Н. А. Иммунологические аспекты хронического тонзиллита // Вестн. оториноларингол. 2013. № 4. С. 4–9.
2. Астафьева Н. Г. Иммунная система слизистых: возможности регуляторного действия пробиотиков: мат. юбилейной конф., посв. 100-летию кафедры Н. П. Симановского «Инновации в оториноларингол. от терапии к практике». Саратов, 2015. С. 11–13.
3. Зырянова К. С. Клинико-морфологическая характеристика хронического тонзиллита в фазе ремиссии при консервативном лечении с применением аэрозольной терапии и ультразвуковой кавитации: автореф. канд. … мед. наук. Челябинск, 2007. 22 с.
4. Филиппова Ю. В., Смолягин А. И., Шульга Е. И., Лившиц Н. М., Шульга И. А. Влияние пробиотика Бион-3 на иммунный статус больных хроническим тонзиллитом // Астана медициналык журналы. 2016. № 1. С. 210–213.
5. Шульга А. И., Смолягин А. И., Лившиц Н. М., Ермолина Е. В. Иммунный статус студентов Оренбургского мед. университета больных хроническим тонзиллитом: мат. юбилейной конф., посв. 100-летию кафедры Н. П. Симановского «Инновации в оториноларингол. от терапии к практике». Саратов, 2015. С. 141–143.

Шульга Евдоким Игоревич – аспирант каф. оториноларингологии Оренбургского государственного медицинского университета. Россия, 460000, Оренбург, ул. Советская, д. 6; тел. 8(3532)38-19-39, e-mail: orenlor@.mai1.ru

Шульга Игорь Андреевич – профессор кафедры оториноларингологии Оренбургского государственного медицинского университета, заслуженный врач РФ. Россия, 460000, Оренбург, ул. Советская, д. 6; тел. 8-922-621-63-72, e-mail: orenlor@mail.ru

Смолягин Александр Иванович – зав. проблемной лаборатории Оренбургского государственного медицинского университета, док. мед. наук, профессор. Россия, 460000, Оренбург, ул. Советская, д. 6; тел. 8(3532)90-47-33, e-mail: probllab.orenburg@mail.ru

Михайлова Елена Алексеевна – докт. мед. наук, профессор, зав. кафедрой микробиологии Оренбургского государственного медицинского университета. Россия, 460000, Оренбург, ул. Советская, д. 6; тел. 8(3532)77-71-72, e-mail: probllab.orenburg@mail.ru

Лившиц Наталья Михайловна – ст. науч. сотрудник проблемной лаборатории Оренбургского медицинского университета, канд. мед. наук. Россия, 460000, Оренбург, ул. Советская, д. 6; тел. 8(3532)77-71-72, e-mail: probllab.orenburg@mail.ru

REFERENCES

1. Aznabaeva L. F., Aref'eva N. A. Immunologicheskie aspekty khronicheskogo tonzillita [Immunological aspects of chronic tonsillitis]. *Vestnik otorinolaringologii*; 2013; 4: 4–9 (In Russian).

2. Astaf'eva N. G. Immunnaya sistema slizistykh: vozmozhnosti regulyatornogo deistviya probiotikov. Mat. yubileinoi konf. posv. 100-letiyu kafedry N. P. Simanovskogo «Innovatsii v otorinolar. ot terapii k praktike» [Mucosal immune system : the possibility of regulatory action of probiotics. The materials of anniversary conference devoted to the centennium of N. P. Simanovskiy Chair "Innovations in Otorhinolaryngology: from therapy to practice"]. Saratov; 2015: 11–13 (In Russian).
3. Zyryanova K. S. Kliniko-morfologicheskaya kharakteristika khronicheskogo tonzillita v faze remissii pri konservativnom lechenii s primeneniem aerozol'noi terapii i ul'trazvukovoi kavitatsii: avtoref. kand. … med. nauk [Clinical and morphological characteristics of chronic tonsillitis in remission after conservative treatment using the device aerozol therapy and ultrasonic cavitation: author's PhD]. Chelyabiinsk; 2007: 22 (In Russian).
4. Filippova Yu. V., Smolyagin A. I., Shul'ga E. I., Livshits N. M., Shul'ga I. A. Vliyanie probiotika Bion-3 na immunnyi status bol'nykh khronicheskim tonzillitom [Effect of probiotic «Bion-3» on the immune status of patients with chronic tonsillitis]. *Astana meditsinalyk zhurnaly*. 2016; 1: 210–213 (In Russian).
5. Shul'ga A. I., Smolyagin A. I., Livshits N. M., Ermolina E. V. Immunnyi status studentov Orenburgskogo med. Universiteta bol'nykh khronicheskim tonzillitom. Mat. yubileinoi konf. posv. 100-letiyu kafedry N. P. Simanovskogo «Innovatsii v otorinolar. ot terapii k praktike» [The immune status of the Orenburg Medical University students with chronic tonsillitis]. Saratov; 2015: 141–143 (In Russian).

Evdokim Igorevich **Shul'ga** – post-graduate student of the Chair of Otorhinolaryngology of Orenburg State Medical University. Russia, 460014, Orenburg, 6, Sovetskaya Str. Tel.: 8(3532)381939, e-mail: orenlor@mail.ru

Igor' Andreevich **Shul'ga** – MD, Professor, Head of the Chair of Otorhinolaryngology of Orenburg State Medical University, the Honored Doctor of the Russian Federation, Russia, 460000, Orenburg, 6, Sovetskaya Str. Tel.:, 89226216372, orenlor@mail.ru

Aleksandr Ivanovich **Smolyagin** – MD, Professor, Head of Fundamental Research Laboratory of Orenburg State Medical University, Russia, 460000, Orenburg, 6, Sovetskaya Str. Tel.: 8 (3532) 904733, e-mail: probllab.orenburg@mail.ru

Elena Alekseevna **Mikhailova** – MD, Professor, Head of the Chair of Microbiology of Orenburg State Medical University, Russia, 460000, Orenburg, 6, Sovetskaya Str. Tel.: 8 (3532) 904733, e-mail: probllab.orenburg@mail.ru

Natal'ya Mikhailovna **Livshits** – MD, Senior Research Associate of Fundamental Research Laboratory of Orenburg State Medical University. Russia, 460000, Orenburg, 6, Sovetskaya Str. Tel: 8 (3532) 904733, e-mail: probllab.orenburg@mail.ru

УДК 616.21(09)

60 ЛЕТ РАЗВИТИЯ ОТОРИНОЛАРИНГОЛОГИИ В РЕСПУБЛИКЕ КРЫМ

Завадский Н. В., Завадский А. В., Гуляева Л. В., Калинкин В. П.

ФГАОУ ВО «Крымский федеральный университет им. В. И. Вернадского», Медицинская академия им. С. И. Георгиевского, 295006, г. Симферополь, Республика Крым, Россия
(Зав. каф. оториноларингологии – проф. М. А. Завалий)

60 YEARS OF DEVELOPMENT OF OTORHINOLARYNGOLOGY IN THE REPUBLIC OF CRIMEA

Zavadskii N. V., Zavadskii A. V., Gulyaeva L. V., Kalinkin V. P.

Crimean Federal University named after V. I. Vernadsky, Medical Academy named after S. I. Georgievsky, Simferopol, Russia

Середина прошлого столетия в истории ознаменовалась рядом важнейших открытий, на долгие годы определивших вперед характер деятельности человека во всем мире. Наиболее важными из них явилась реализация идей Норберта Винера и рождение новой науки – кибернетики, существенно изменившей методы научной и практической деятельности во всех сферах жизни. Внедрение электронно-вычислительных машин способствовало появлению второго открытия – интернета, важнейшего средства коммуникации. Появление их оказало благотворное влияние и на развитие оториноларингологии. До их появления она переживала глубокий кризис в своем развитии и являлась не только «узкой специальностью», но и одним из видов «кисточковой» хирургии. Не будет большим преувеличением сказать, что использование их в оториноларингологии способствовало превращению ее в одну из наиболее социально важных в современной медицине.

Сопоставление фундаментальных сведений об анатомии и физиологии среднего уха, открытых классиками отиатрии, такими как Г. Гельмгольц и Ф. Бецольд, с опытом хирургического лечения воспалительных заболеваний среднего уха по второму закону диалектики должно было привести к внезапному рождению новых методов лечения в отохирургии. Первым проявлением такой трансформации явилось сообщение С. Розена в 1952 году о хирургическом лечении отосклероза прямым воздействием на анкилозированное стремя в овальном окне. В 1957 году на ежегодной конференции немецких оториноларингологов в Баден-Бадене Х. Вульштейном, Ф. Цольнером и В. Моритцем было сообщено об опыте операций на среднем ухе с воссозданием нового трансформационного механизма среднего уха – о тимпанопластике. Выступление С. Розена на VI съезде оториноларингологов СССР в Ленинграде в 1958 году нашло отклик, и эти операции стали широко производиться вначале в Москве, Ленинграде и Киеве, а затем и в Крыму. В процессе накопления опыта был предложен ряд модификаций в зависимости от характера отоспонгиоза. За внедрение их в практику и разработку новых вариантов в 1964 году была присуждена Ленинская премия профессорам Н. А. Преображенскому, А. И. Коломийченко, С. Н. Хечинашвили, К. Л. Хилову и практическому врачу В. Ф. Никитиной. Началось внедрение операционного микроскопа, микрохирургии, что позволило разработать поршневую стапедопластику по Ши-Батлеку, сделавшую вмешательство более легкими с лучшим функциональным результатом.

Сотрудники кафедры оториноларингологии Медицинской академии им. С. И. Георгиевского и оториноларингологического отделения Республиканской клинической больницы Крыма (ГБУЗ РК «РКБ им. Н. А. Семашко», заведующая отделением В. П. Гончарук) идут в ногу с новейшими достижениями мировой оториноларингологии. Все операции на среднем ухе производятся с помощью боров, санирующие операции с мастоидопластикой при возможности сочетаются с различными вариантами воссоздания систем звукопроведения, оссикулопексией. Это позволяет у большинства больных добиваться улучшения

слуха или сохранения дооперационного уровня слуха. При выполнении функционально-реконструктивной тимпанопластики используются различные варианты доступа к барабанной полости и антромастоидальной системе с помощью «открытых и закрытых» методов оперирования, современные материалы. Пересмотрен подход к лечению взрослых и детей хроническим гнойным эпитимпанитом с холестеатомой. Они обязательно оперируются при выявлении заболевания, что позволяет сохранять слух и предупреждать возникновение внутричерепных отогенных осложнений.

Увеличение количества оториноларингологов и широкая доступность оториноларингологической помощи для населения в сочетании с повышением материальной и культурной жизни привели к уменьшению заболеваемости хроническими гнойными средними отитами. Но этот период стал сочетаться с увеличением загрязнения во внешней среде, ростом в популяции генетически обусловленных нарушений механизмов защиты верхних дыхательных путей, особенно иммунных процессов, специфической сенсибилизации, аллергически обусловленных заболеваний. В середине XX века возник своеобразный крен в оториноларингологии с преобладанием заболеваний полости носа и околоносовых пазух. Следует отметить то, что на большую роль состояния верхних дыхательных путей в развитии многих заболеваний и предупреждения их особое внимание обратил профессор М. Ф. Цытович, возглавивший в 1926 году Саратовский научно-исследовательский институт физиологии и патологии верхних дыхательных путей и уха. В 1956 году вышла в свет монография Ф. С. Бокштейна «Внутриносовая хирургия». В 1963 году состоялся первый конгресс европейского общества ринологов, президентом которого был избран Ван Дисгук, и утвержден журнал «Ринология (Rhinology)». В 1993 году вышел первый номер журнала «Российская ринология».

Ринология начала повторять опыт развития отохирургии. Здесь также имелся анатомический фундамент, представленный результатами исследований Н. И. Пирогова, Е. Цукеркандля, А. Оноди. Ринохирурги использовали микроскопическую технику, дополнив ее жесткими и гибкими световодами, шейверной техникой, ирригационной системой. В ринохирургии, как и при отохирургии, при выборе характера и объема оперативного вмешательства всегда следует считаться с тем, что оно может вызвать появление у больных новых проблем после операции. Оперативная инвазия должна носить двойственный характер: элиминацию воспалительного процесса и сохранение или повышение защитных механизмов верхних дыхательных путей. Решению этой задачи способствовали исследования многих отечественных ринологов, особенно Б. М. Сагаловича, С. В. Рязанцева, Г. З. Пискунова, С. З. Пискунова, А. С. Лопатина, М. С. Плужникова, Ю. К. Янова и других.

В практике оториноларингологов Республики Крым широко используются щадящие методы ринохирургии с применением эндоскопического контроля хода операции. У больных с искривлением перегородки носа, вызывающим нарушение носового дыхания и способствующим развитию воспалительных процессов в околоносовых пазухах и среднем ухе, классическая подслизистая резекция перегородки носа по Киллиану производится в модификации по Котле и дополняется ремодуляцией перегородки. В большинстве случаев эта операция дополняется симультанным воздействием на носовые раковины. Экстраназальные операции на верхнечелюстной пазухе дополняются различными вариантами инфундибулотомий. Получают большое распространение эстетические пластические операции носа – риносептопластики. Современным методам оперативного лечения больных специалисты оториноларингологической клиники обучают сотрудников городских и межрайонных оториноларингологических отделений.

Большое внимание уделяется оказанию оториноларингологической помощи детскому населению. В 2014 году детское республиканское оториноларингологическое отделение Крыма (КРУ «ДКБ», заведующая отделением Л. В. Гуляева) отметило 25-летие образования. Наличие высококвалифицированных сотрудников, оснащение отделения микроскопической и эндоскопической техникой, отличное анастезиологическое обеспечение позволяют проводить большой объем органосохраняющих хирургических вмешательств на ушах, глотке, в носу, околоносовых пазухах, гортани, при риногенных орбитальных осложнениях. Все оперативные вмешательства проводятся под внутривенным многокомпонентным наркозом с интубацией трахеи. Квалификация сотрудников и высококлассное техническое обеспечение позволяют проводить операции, часто симультанные, у детей с раннего детского возраста. Большое внимание уделяется консервативному и оперативному лечению детей с папилломатозом гортани, оперативные вмешательства на гортани проводятся без постоянного присутствия интубационной трубки. Для профилактики рубцовых стенозов трахеи у новорожденных, находящихся на аппаратном дыхании более 5 дней, в реанимационном отделении проводится контрольная прямая ларингоскопия. Оториноларингологическое отделение является организационно-методическим центром детской службы. Здесь постоянно проводятся семинары, мастер-классы.

Говоря о 60-летнем периоде развития оториноларингологии в Республике Крым, следует

особо остановиться на научно-исследовательской деятельности. Она всегда носила прикладной характер и совпадала в своем направлении с тенденциями развития во всем мире. В начале 60-х годов прошлого столетия исследования были посвящены проблеме хронического тонзиллита, хронических гнойных средних отитов. Они выполнялись под руководством профессора А. М. Рейнуса. К исследованиям этого периода следует отнести фундаментальные работы по изучению процесса пневматизации височной кости, рецидивирующих средних отитов у детей грудного и раннего детского возраста. Они позволили связать нарушения пневматизации височных костей с рецидивирующими отитами у детей, с этиологией и патогенезом приобретенной холестеатомы среднего уха. Были определены показания к санирующим и слухоулучшающим операциям при хронических гнойных средних отитах, особенно осложненных холестеатомой. Учитывая важную роль состояния функций слуховой трубы при тимпанопластике, в клинике был предложен ряд методов для определения ее состояния и лечения нарушений. Эти исследования проводились под руководством профессора Н. В. Завадского, заведовавшего кафедрой с 1971 по 1993 год.

При направлении научных изысканий в сторону патологии носа и околоносовых пазух использовался большой опыт цитологического исследования при хронических гнойных средних отитах. Использование его и сопоставление с клиническим течением полипоза носа у больных, поступавших на оперативное лечение, позволили высказать предположение о роли некоторых патогенетических механизмов в развитии заболевания, таких как эозинофильное воспаление, аллергия с ее коморбидными проявлениями, роли грибковой и дрожжевой флоры. Показано, что полипоз носа и антрохоанальный полип – различные по этиологии и патогенезу заболевания. В определении стратегии их послеоперационного лечения использованы результаты цитологических исследований в этот период. Был сделан вывод о том, что цитологический метод с отпечатков и срезов полипов (цитология, цитохимия, патогистология) является ценным методом изучения, особенно при нарушении нормального хода заживления послеоперационной раны. Результаты наших научных работ использованы специализированными оториноларингологическими журналами в виде оригинальных статей. Проводимые в настоящее время исследования посвящены изучению патогенеза, оценке эффективности использования методов диагностики, лечения и профилактики острых и хронических риносинуситов, методов специфической гипосенсибилизации иммунной системы с помощью СИТ у больных аллергическими формами риносинуситов.

В заключение следует особо отметить большую помощь, оказываемую нам в настоящее время в связи с восстановлением исторической справедливости и возвращением Крыма в Российскую Федерацию. Ведущие оториноларингологи Санкт-Петербурга и Москвы не только ознакомились с состоянием оториноларингологической помощи населению Крыма, но и организовали для оториноларингологов сертификационные циклы повышения квалификации, лекции по узловым вопросам и новейшим достижениям, оказали практическую помощь в приобретении оборудования. Все это дает новый импульс в развитии практической и научной оториноларингологии в Республике Крым.

Завадский Николай Васильевич – докт. мед. наук, профессор каф. оториноларингологии медицинской академии им. С. И. Георгиевского Крымского федерального университета им. В. И. Вернадского. Россия, 295022, г. Симферополь, ул. Титова, д. 21; тел. +7-978-090-52-93

Завадский Александр Васильевич – докт. мед. наук, профессор каф. оториноларингологии медицинской академии им. С. И. Георгиевского Крымского федерального университета им. В. И. Вернадского. Россия, 295022, г. Симферополь, ул. Титова, д. 21; тел. +7-978-723-20-70, e-mail: mariazavadskay@gmail.comуляева

Гуляева Людмила Васильевна – засл. врач Украины и Республики Крым, зав. детским оториноларингологическим отделением Крымского республиканского учреждения «Детская клиническая больница», врач высшей категории, главный детский оториноларинголог МЗ Республики Крым; тел.+7-978-730-82-36, e-mail: Ludmila.gulaeva@gmail.com

Калинкин Виталий Павлович – канд. мед. наук, врач оториноларингологического отделения Республиканской клинической больницы им. Н. А. Семашко, врач высшей категории, главный оториноларинголог МЗ Республики Крым. Россия, 295024, г. Симферополь; тел. +7-978-741-89-80, e-mail: VPKW@mail.ru

К 70-ЛЕТИЮ СО ДНЯ РОЖДЕНИЯ ДОКТ. МЕД. НАУК СЕРГЕЯ ВИКТОРОВИЧА КОРЕНЧЕНКО (26.06.1946–29.05.2013)

Сергей Викторович Коренченко родился 26 июня 1946 г. в городе Куйбышеве. Его отец был врачом-хирургом, мама – учителем истории. Детские и юношеские годы прошли в г. Жигулевске Куйбышевской области и г. Челябинск-40. Учился одновременно в общеобразовательной и музыкальной школах, сохранив стремление к освоению нового и любовь к музыке на всю свою жизнь.

После окончания средней школы в 1963 г. выбрал свою будущую специальность – медицину, как когда-то его дед и отец. Окончил лечебно-профилактический факультет Куйбышевского медицинского института им. Д. И. Ульянова в 1970 г. Свою трудовую деятельность С. В. Коренченко начинал в г. Усть-Куломе и г. Инте Коми АССР в должности врача-оториноларинголога.

Вернувшись в родной город, С. В. Коренченко в 1978–1980 гг. работал оториноларингологом в Куйбышевской областной клинической больнице им. М. И. Калинина, а с 1981 г. возглавил оториноларингологическое отделение МСЧ № 5. Здесь проявились его организаторские способности, умение совместить административную работу с научно-исследовательской и клинической деятельностью. Отделение, которым заведовал С. В. Коренченко, стало базовой площадкой научных разработок кафедры оториноларингологии Куйбышевского медицинского института, руководимой академиком И. Б. Солдатовым.

В лечебном процессе отделения применялись новые функциональные методы исследования ЛОРорганов. Была разработана и внедрена собственная методика исследования регионарного кровотока носа и околоносовых пазух, небных миндалин, в числе первых в стране врачи отделения стали использовать лазерное излучение для хирургического и консервативного лечения оториноларингологических больных. Под руководством академика И. Б. Солдатова в 1986 г. С. В. Коренченко успешно защитил диссертацию на соискание ученой степени кандидата медицинских наук на тему: «Лечение вазомоторного ринита лазерным излучением». На базе отделения был создан первый городской Центр лазерной хирургии и медицины, действующий и поныне.

В отделении, руководимом кандидатом медицинских наук С. В. Коренченко, совершенствовали практические навыки клинические интерны и клинические ординаторы, обучающиеся на кафедре, реализовывались на практике разрабатываемые под руководством академика И. Б. Солдатова новые лазерные технологии в лечении пациентов с болезнью Меньера, хроническим катаром среднего уха, разными формами хронического ринита и хронического тонзиллита. Вместе с сотрудниками кафедры профессиональных болезней, располагавшейся также в МСЧ № 5, разрабатывались новые методы диагностики и лечения при патологии ЛОРорганов, в частности методы реографии и бульбарной биомикроскопии в диагно-

стике риносинусита, хронического тонзиллита и профессиональной нейросенсорной тугоухости. По материалам работы городского Центра лазерной хирургии и медицины в 1985 г. были изданы первые методические рекомендации по лазерной хирургии хронического риносинусита.

С. В. Коренченко активно помогал академику И. Б. Солдатову развивать лазерные технологии в клинике болезней уха, носа и горла кафедры, участвовал в подготовке врачей и медицинских сестер для работы с новым лазерным оборудованием. Уже работая ассистентом кафедры, С. В. Коренченко занялся изучением возможностей использования лазерного излучения в лечении больных с патологией лимфаденоидного глоточного кольца и по результатам этой работы в 1994 г. защитил диссертацию на соискание ученой степени доктора медицинских наук.

Одним из успешных проектов, реализованных под руководством академика И. Б. Солдатова, стало создание на базе клиники болезней уха, носа и горла принципиально нового профессионального объединения «Солком». С 1994 г. доктор медицинских наук С. В. Коренченко стал директором собственного предприятия – оториноларингологической «Клиники доктора Коренченко» (ООО «КДК»). Основным направлением ее деятельности стала разработка и внедрение органосохраняющих хирургических вмешательств и стационарсберегающих технологий в лечении различной патологии ЛОРорганов. Филиалы «Клиники доктора Коренченко» были открыты и действуют в Санкт-Петербурге, Ульяновске, Тольятти, Сызрани, Владикавказе. С. В. Коренченко и сотрудники руководимой им клиники всегда были активными участниками мероприятий, проводимых Российским обществом оториноларингологов и его региональным отделением – Самарским областным обществом оториноларингологов «Лабиринт», конференций и конгрессов Российского ринологического общества. С 1994 г. ООО «КДК» – главный учредитель Самарской городской общественной организации «Самарское ринологическое общество», С. В. Коренченко являлся ее бессменным президентом. С 1996 г. он – член Европейской академии аллергологии и клинической иммунологии (EAACI), с 1997 г. – член Европейского ринологического общества (ERS), с 1997 г. – действительный член (академик) Академии по секции безопасности жизнедеятельности (Международной академии наук экологии и безопасности жизнедеятельности — МАНЭБ), с 2012 г. – главный редактор Всероссийского теоретического и научно-практического журнала «Информационный архив». Им опубликовано более 100 научных работ по различным разделам оториноларингологии, получено 8 патентов на изобретение, в том числе инновационных методов диагностики и лечения оториноларингологических больных.

С. В. Коренченко помогал осваивать высокие технологии практическим врачам, многие из которых считают себя его учениками. Под руководством С. В. Коренченко защищена диссертация на соискание ученой степени кандидата медицинских наук. В 2000 г. ему было присвоено ученое звание профессора. За заслуги в профессиональной деятельности имел награды – медаль Ломоносова (1999), медаль Гиппократа (2000), почетное звание «Заслуженный деятель науки» и «Звезду Ученого» (2006).

И все же главным своим делом доктор медицинских наук профессор С. В. Коренченко считал лечебную работу. Многие вылеченные им пациенты с благодарностью помнят его. Помнят и бережно хранят в памяти годы совместной работы коллеги и ученики.

С. В. Коренченко ушел из жизни 29 мая 2013 года на шестьдесят седьмом году жизни. Теперь его дело продолжают коллеги, ученики, родные и близкие.

Еремина Наталья Викторовна – доктор медицинских наук, профессор кафедры оториноларингологии Северо-Западного государственного медицинского университета им. И. И. Мечникова (Санкт-Петербург)
Сотрудники сети клиник ООО «Клиника доктора Коренченко», коллеги, друзья

АЛЕКСАНДРУ ИВАНОВИЧУ ИЗВИНУ – 75 ЛЕТ

19 апреля 2016 г. исполнилось 75 лет Александру Ивановичу Извину, заслуженному врачу РФ, доктору медицинских наук, профессору, заведующему кафедрой ЛОР-болезней Тюменского государственного медицинского университета.

Александр Иванович родился 19 апреля 1941 г. в селе Гилево Заводоуковского района Тюменской области. В 1966 г. окончил Омский государственный медицинский институт им. М. И. Калинина. После первичной специализации по оториноларингологии работал в Заводоуковской центральной районной больнице в должности врача-оториноларинголога и одновременно заместителя главного врача по лечебной работе. В 1970–72 гг. обучался в клинической ординатуре на кафедре оториноларингологии Тюменского медицинского института. С 1975 г. работает в г. Тюмени в должности ординатора, а с 1976 г. – заведующего ЛОР-отделением Городской клинической больницы № 3.

В 1986 г. защитил кандидатскую диссертацию на тему: «Паратонзиллярные абсцессы и их лечение в условиях Севера Сибири». В дальнейшем тонзиллярная патология рассматривается А. И. Извиным с позиции важности функции небных миндалин (их иммунологического статуса). Эти исследования легли в основу монографии «Паратонзиллярные абсцессы» (1991) и докторской диссертации «Особенности лечения больных хроническим тонзиллитом и сочетанной соматической патологией в условиях северных регионов Сибири», которая успешно им была защищена в 1997 г. В руководимом отделении Александр Иванович разрабатывает реконструктивно-пластические операции в ринологии с применением металла с памятью формы, внедряет в практику петлю для тонзиллэктомии собственной конструкции, изучает и активно внедряет новые методы эндоназальной функциональной микрохирургии.

Практикуя, А. И. Извин одновременно с 1990 г. работает ассистентом, затем доцентом, профессором кафедры ЛОР-болезней Тюменской государственной медицинской академии. С 1998 г. заведует этой кафедрой. Под руководством Александра Ивановича подготовлено более 200 врачей-оториноларингологов через клиническую интернатуру и ординатуру, впервые открыта аспирантура по оториноларингологии при Тюменской медицинской академии, подготовлено 6 кандидатов наук.

Научную, врачебную и педагогическую деятельность А. И. Извин сочетает с большой общественной работой. Он председатель Тюменского отделения Российского общества оториноларингологов, член проблемной комиссии по патологии верхних дыхательных путей Минздрава России, входит в состав Правления Российского общества оториноларингологов, член редакционного совета журнала «Российская оториноларингология». А. И. Извин награжден почетным знаком Отличник здравоохранения, а в 2005 г. указом Президента ему присвоено звание заслуженного врача России. В 2010 г. Александр Иванович Извин был занесен в Биографическую энциклопедию успешных людей России.

Круг научных интересов А. И. Извина весьма разнообразен. Он автор более 200 научных работ, в том числе 8 монографий, учебно-методического пособия «Клинические лекции по оториноларингологии». На руководимой им кафедре ежегодно проходят повышение квалификации врачи-оториноларингологи, готовятся для практического здравоохранения ординаторы. В 2015 г. Александру Ивановичу было присвоено звание заслуженного деятеля науки РФ и академика РАЕН, а кафедра получила диплом «Золотая кафедра России».

Свое 75-летие А. И. Извин встречает в расцвете сил, научного поиска и творческих планов. Желаем глубокоуважаемому Александру Ивановичу доброго здоровья, семейного счастья и дальнейших творческих успехов.

Коллектив кафедры ЛОР-болезней
Тюменского государственного медицинского университета
Тюменское отделение Российского общества оториноларингологов
Редакция журнала «Российская оториноларингология»

УДК 616.211/.232-002.5:614.215(091)(477.75)

САНАТОРНО-КУРОРТНОЕ ЛЕЧЕНИЕ ТУБЕРКУЛЕЗА ВЕРХНИХ ДЫХАТЕЛЬНЫХ ПУТЕЙ В КРЫМУ: ИСТОРИЯ И СОВРЕМЕННОСТЬ

Богданов Вас. В., Богданов Вик. В., Балабанцев А. Г.

ФГАОУ ВО «Крымский федеральный университет им. В. И. Вернадского», Медицинская академия им. С. И. Георгиевского, 295006, г. Симферополь, Республика Крым, Россия

SPA TREATMENT OF TUBERCULOSIS OF THE UPPER AIRWAYS IN CRIMEA: HISTORY AND MODERNITY

Bogdanov Vas. V., Bogdanov Vic. V., Balabantsev A. G.

Crimean Federal University named after V. I. Vernadsky, Medical Academy named after S. I. Georgievsky, Simferopol, Republic of Crimea, Russia

Южный берег Крыма (ЮБК) как климатическая станция для больных легочным туберкулезом начинает свою историю с 60-х годов XIX века. Восторженные отзывы известных терапевтов о благоприятных свойствах климата ЮБК при чахотке сделали то, что рыбачья деревушка стала быстро расти и постепенно превращаться в выдающийся по организации лечения туберкулезных больных в России центр – Ялту. Этому много способствовали больные туберкулезом пионеры-врачи Дмитриев, Штангеев, Бялокур и др.

В начале XX века в России, а затем и в СССР климат ЮБК становится главным лечебным фактором в терапии туберкулеза. Отсутствие систематической разработки вопроса климатотерапии потребовало создания «…Туберкулезного института именно в Ялте, в климатическом уголке, куда стекаются так много туберкулезных больных, но где не решен еще ряд вопросов климатической терапии туберкулеза, где до сих пор в лечении и трактовании туберкулеза много эмпиризма впечатлений, субъективного опыта» (Ватминский А., 1923).

1 января 1922 г. в Ялте на базе четырех санаториев был открыт Ялтинский государственный клинический туберкулезный институт (ныне НИИ физических методов лечения и медицинской климатологии им. И. М. Сеченова). Первоначально в институте было 5 научно-лечебных подразделений, в том числе 4 клиники на 225 коек: легочная на 80 коек (зав. – проф. П. Ф. Федоров); хирургическая на 50 коек (зав. – проф. М. М. Дитерихс, затем – Л. С. Киш); горловая клиника на 45 коек (зав. – докт. мед. наук В. Г. Кувичинский, затем – Г. И. Блох); детская на 20 коек (зав. – докт. мед. наук Л. А. Финкельштейн) и патолого-анатомическое отделение (зав. – проф. Ю. М. Кернер).

Выделение в отдельную структуру клиники по лечению туберкулеза гортани и глотки было продиктовано жизнью: концентрация в Ялте больных с гортанно-легочным туберкулезом в то время была высока, значительная часть из них страдала от дисфонии, стеноза гортани, дисфагии. Клинические проявления этих осложнений туберкулеза становились доминирующими. Лечение этих больных в доантибактериальный период представляло сложную задачу.

Первым заведующим горловой клиники был назначен докт. мед. наук В. Г. Кувичинский, в 1924 г. на эту должность избран по конкурсу профессор Г. И. Блох, а в 1936 г. – М. С. Бинштоп. Ими была доказана возможность эффективного лечения гортанно-легочного туберкулеза и создана школа высококвалифицированных фтизиатров-ларингологов. Они активно внедряли климатотерапию гортанного туберкулеза, изучали вопросы патогенеза туберкулеза верхних дыхательных путей, разрабатывали методику общей и локальной гелиотерапии при туберкулезном поражении уха, горла и носа, методы борьбы с дисфагией. Особое внимание уделялось методике гальванокаустики при туберкулезе гортани. Были разработаны показания, противопоказания, техника выполнения гальванокаустики при различных видах и локализациях туберкулезного процесса. Они впервые выдвинули и обосновали тезис об изле-

чимости туберкулеза гортани, а также доказали его на основе клинических наблюдений.

Прошли годы. Был открыт стрептомицин, что радикально изменило подходы к лечению туберкулеза ВДП. Были незаслуженно забыты многие имена. Распад СССР привел к упадку и перепрофилированию ряда противотуберкулезных санаториев. Но проблема лечения и санаторно-курортной реабилитации пациентов с туберкулезом ВДП не исчезла.

В настоящее время на территории Республики Крым продолжают функционировать следующие санаторно-курортные учреждения, специализирующиеся на лечении туберкулеза: санатории «Старый Крым» (255 коек), «Приморский» (305 коек), «Предгорный» (130 коек), «Долосы» (210 коек), «Горный воздух» (160 коек), «Сосняк» (105 коек), «им. А. П. Чехова» (160 коек), «Солнечный» (160 коек), «Симеиз» (250 коек), «Опушки» (100 коек), «Керчь» (50 коек).

В настоящее время в условиях эпидемии туберкулеза отмечается учащение случаев туберкулезного поражения верхних дыхательных путей и почти каждый из них вызывает определенные диагностические и лечебные трудности.

Изучение и рациональное использование опыта первых крымских фтизиоларингологов в современных условиях, несомненно, будет способствовать улучшению качества диагностики и лечения этой категории больных.

УДК 616.231-089.85/.86

ПУНКЦИОННО-ДИЛЯТАЦИОННАЯ ТРАХЕОСТОМИЯ. ПРЕИМУЩЕСТВА, НЕДОСТАТКИ, ОСОБЕННОСТИ ТЕХНИКИ ВЫПОЛНЕНИЯ

Богданов В. В., Калинкин В. П., Гузенюк П. В., Кошевой И. О.

ГБУЗ РК «Республиканская клиническая больница им. Н. А. Семашко», 295000, г. Симферополь, Республика Крым, Россия

PUNCTURE-DILATED TRACHEOSTOMY. BENEFITS, DISADVANTAGES, ESPECIALLY EQUIPMENT PERFORMANCE

Bogdanov V. V., Kalinkin V. P., Guzenyuk P. V., Koshevoi I. O.

Republican Clinical Hospital named after N. A. Semashko, Simferopol, Republic of Crimea, Russia

Развитие медицинской помощи в современных условиях позволяет проводить успешную реабилитацию и лечение состояний организма, которые ранее составляли высокий процент осложнений и летальности среди населения. Характер, особенность течения и тяжесть течения заболеваний зачастую приводят к необходимости длительного проведения ИВЛ с последующей респираторной поддержкой. Однако это пособие имеет временное ограничение, и, как правило, на 3–5-е сутки возникает необходимость выполнения трахеостомии.

Выделяют следующие основные группы показаний к проведению трахеостомии:

– обеспечение надежного доступа к дыхательным путям у пациентов, которым необходима длительная респираторная поддержка;

– предотвращение повреждения гортани и трахеи вследствие продленной интубации;

– обеспечение легкого и быстрого доступа к нижним дыхательным путям для санации и удаления секрета из трахеобронхиального дерева (обильная секреция, бульбарные нарушения);

– защита трахеобронхиального дерева от аспирации;

– обеспечение проходимости ВДП при опухолях, травмах, операциях, наличии инородного тела, воспалительных заболеваниях органов и мягких тканей шеи.

Трахеостомия может выполняться как классическим способом, так и с использованием наборов для чрескожной пункционно-дилятационной трахеостомии (ЧПДТ). Для проведения ЧПДТ используют различные наборы: по методикам Сигли (с помощью серии дилятаторов увеличивающегося размера) или Григза (с помощью дилятационного зажима Ховарда–Келли).

Основными этапами являются: подтягивание интубационной трубки вверх до положения, когда герметизирующая манжетка находится над голосовыми складками; пункция трахеи толстой иглой с пластиковой канюлей 14G на 1,0–1,5 см

выше яремной вырезки (пункцию трахеи желательно проводить под контролем фибротрахеоскопии), канюлю устанавливают в просвет трахеи, иглу удаляют, через канюлю проводят гибкий металлический проводник; формирование стомы по проводнику при помощи зажима Ховарда–Келли (методика Григзга) либо с помощью серии специальных расширителей увеличивающегося диаметра, вводимых последовательно (методика Сигли). Современной модификацией данной методики является применение конусообразного дилятатора (набор «Ультраперк Portex) или винтового дилятатора (набор PercuQuick) для одноэтапного формирования стомы. После формирования канала по этому же проводнику устанавливают трахеостомическую трубку соответствующего размера.

Критериями отбора для проведения ЧПДТ в остром периоде ЧМТ являлись: нормальная анатомия шеи с анатомическим ориентирами; наличие поражений в проекции шеи воспалительного, термического и другого характера. Пациентам с выраженными анатомическими и физиологическими особенностями (короткая шея, выраженное увеличение подкожно-жировой клетчатки с исчезновением анатомических ориентиров, следы ранее перенесенных оперативных вмешательств на трахее и щитовидной железе, увеличенная щитовидная железа, нестабильные показатели гемостаза) выполнялась трахеостомия по классической методике с обязательным подшиванием верхних колец трахеи к краям кожной раны.

В 2013–2014 гг. на базе отделения нейроанестезиологии и реанимации с койками интенсивной терапии ГБУЗ РК «Республиканская клиническая больница им. Н. А. Семашко» было прооперировано 73 пациента с поражениями центральной нервной системы различной степени тяжести, находившихся на продленной искусственной вентиляции легких (ИВЛ). Из них классическая трахеостомия выполнена у 16 пациентов, ЧПДТ – у 57. ЧПДТ производилась с использованием наборов PercuQuick. Операция проводилась по методике Фрова (вариант методики Сигли) с использованием винтового дилятатора.

Анализ проведенных операций, течения послеоперационного периода и результатов наблюдения за пациентами в отдаленном послеоперационном периоде позволяет сделать следующие выводы. По нашему мнению, преимуществами ЧПДТ являются малая травматичность, быстрота проведения операции (5–10 мин), значительно более редкое возникновение нагноения раны (что особенно актуально на фоне ярко выраженного бульбарного синдрома), значительно более редкое формирование грубого послеоперационного рубца и развитие рубцовых стенозов трахеи. Немаловажным является возможность проведения ЧПДТ без гиперэкстензии шеи и с поднятым головным концом кровати. Это значительно уменьшает риск повышения внутричерепного давления и дополнительной травмы спинного мозга при сопутствующей травме шейного отдела позвоночника. Данный факт особенно актуален для больных в остром периоде ЧМТ.

Безусловно, в случаях оказания помощи в экстренных условиях, при недостаточно выраженных анатомических ориентирах, наличии новообразований кожи и мягких тканей шеи в месте типичного вмешательства, неуправляемой коагулопатии, проведении повторных трахеостомий, а также в детской возрастной группе преимущество следует отдавать традиционной методике выполнения трахеостомии.

УДК 616.216.1+616.31+616.716.6]-001-079.4-073.756.8

ВОЗМОЖНОСТИ КОНУСНО-ЛУЧЕВОЙ КОМПЬЮТЕРНОЙ ТОМОГРАФИИ В ДИФФЕРЕНЦИАЛЬНОЙ ДИАГНОСТИКЕ ЗАБОЛЕВАНИЙ И ТРАВМ ВЕРХНЕЧЕЛЮСТНЫХ ПАЗУХ И ЗУБОЧЕЛЮСТНОЙ СИСТЕМЫ

Богданов В. В., Калинкин В. П., Привалова В. А., Дробязго М. Г.

ФГАОУ ВО «Крымский федеральный университет им. В. И. Вернадского», Медицинская академия им. С. И. Георгиевского, Республика Крым, Россия

Стоматологическая клиника «Денталь-Арт», 295000, г. Симферополь, Республика Крым, Россия

FEATURES OF CONE-BEAM COMPUTED TOMOGRAPHY FOR DIFFERENTIAL DIAGNOSIS OF DISEASES AND INJURIES OF MAXILLARY SINUSES AND DENTAL SYSTEM

Bogdanov V. V., Kalinkin V. P., Privalova V. A., Drobyazgo M. G.

Crimean Federal University named after V. I. Vernadsky, Medical Academy named after S. I. Georgievsky, Simferopol, Republic of Crimea, Russia

Dental clinic „Dental Art“, Simferopol, Republic of Crimea, Russia

Со времени открытия К. В. Рентгеном Х-лучей рентгенологический метод исследования по мере его совершенствования приобретает в диагностике заболеваний и травм верхнечелюстных пазух и зубочелюстной системы все большее значение. В последние годы для получения более точной информации методом выбора является конусно-лучевая компьютерная томография (КЛКТ).

Данный метод позволяет детально исследовать околоносовые пазухи, выявить причины заболеваний, локализацию очагов деструкции костной ткани, сообщающихся с верхнечелюстными пазухами, установить связь процесса в пазухах с заболеваниями зубочелюстной системы, а также детально визуализировать характер повреждений при различных травмах лицевого отдела черепа.

КЛКТ имеет ряд неоспоримых преимуществ перед спиральной КТ – в первую очередь благодаря низкой лучевой нагрузке (30–60 мкЗв), что позволяет обследовать пациентов в динамике. На спиральном томографе пациент получает 400–500 мкЗв за одно исследование. Во-вторых, при мультиспиральной КТ за один оборот считывается 100% информации, попадающей в зону, соответствующую общей ширине линий детекторов. При сканировании челюстно-лицевой области задается минимальное расстояние между витками спирали, однако разрешающая способность матрицы детектора недостаточна для получения качественной «картинки», например, корневых каналов или определения сообщения очагов деструкций костной ткани верхнечелюстной пазухой. При КЛКТ 100% информации получают уже за половину оборота, а за полный оборот вся информация собирается два раза, что обеспечивает высокую точность реконструкции. Немаловажным преимуществом КЛКТ является оснащение программы для визуализации специализированными инструментами, которые при наличии определенного навыка у специалиста (умение работать с программой, знание патологии ЛОРорганов и зубочелюстной системы, умение распознавать их на компьютерной томограмме) позволяют получить наиболее точную и достоверную информацию на этапе диагностики и определения путей и методов решения проблем конкретного пациента.

Нами начиная с 2012 года проводится обследование пациентов на конусно-лучевом компьютерном томографе Planmeca ProMax 3D с зоной захвата 80×80 мм, оснащенном программным обеспечением Romexic. Томограф позволяет исследовать одну и две верхние челюсти одновременно, включая зубной ряд, а также решетчатый лабиринт и клиновидную пазуху (в случае необходимости).

Нами было обследовано 2013 пациентов с различной патологией околоносовых пазух и зубочелюстной системы. Для определения связи заболеваний верхнечелюстных пазух с патологией зубочелюстной системы использовали разработанный нами алгоритм изучения компьютерных томограмм.

Для верификации полученных данных исследования проводились до оперативного вмешательства и после него, а также в динамике до и после консервативного лечения. Сопоставление интраоперационных находок с данными КЛКТ

дало высокий процент совпадений (около 98%). Основными причинами одонтогенного гайморита являлись периодонтиты, остеомиелиты верхней челюсти, нагноившиеся кисты верхней челюсти, ятрогенные перфорации верхнечелюстной пазухи, корни зубов, протолкнутые в верхнечелюстную пазуху в ходе экстракции, инородные тела (пломбировочный материал, дентальные имплантанты), ретенированные и дистопированные зубы, мицетомы.

Кроме того, использование конусно-лучевой компьютерной томографии позволяет выявить особенности строения исследуемых пазух и прилежащих к ним анатомических структур, что является залогом успешного выполнения эндоскопических операций на околоносовых пазухах.

УДК 616.284-003.2-053.2:576.8.077.3

ИММУННЫЙ КОМПОНЕНТ В ПАТОГЕНЕЗЕ ЭКССУДАТИВНОГО СРЕДНЕГО ОТИТА В ДЕТСКОЙ ВОЗРАСТНОЙ ГРУППЕ

Золотова Т. В., Манукян А. Г.

ГОУ ВПО «Ростовский государственный медицинский университет» Минздрава России, г. Ростов-на-Дону, Россия

IMMUNE COMPONENT IN THE PATHOGENESIS OF EXUDATIVE OTITIS MEDIA IN CHILDREN AGE GROUP

Zolotova T. V., Manukyan A. G.

Rostov State Medical University Russian Ministry of Health, Rostov-on-Don, Russia

У детей с экссудативным средним отитом (ЭСО) нередко выявляются признаки хронической вирусной инфекции верхних дыхательных путей (Кунельская Н. Л. и др., 2010; Золотова Т. В., Манукян А. Г., 2015). В ответ на агрессивное воздействие вирусной и микробной инфекции у детей возникает компенсаторная гипертрофия лимфоидной ткани, в свою очередь ведущая к возникновению тубарной дисфункции и, таким образом, способствующая формированию ЭСО. Недостаточно изученным остается проблема снижения активности местного иммунитета при хроническом воспалении глоточной миндалины, которое у детей можно отнести к запускающим факторам развития ЭСО (Щербик Н. В. и др., 2013).

Цель исследования. Изучение ряда показателей иммунной системы с выявлением признаков хронической персистирующей вирусной инфекции верхних дыхательных путей у детей с ЭСО.

Пациенты и методы исследования. Обследовано 64 ребенка, страдающих ЭСО. Проводили осмотр ЛОРорганов, включая эндоскопию носоглотки, аудиметрическое исследование, импедансометрию. Методом иммуноферментного анализа (ИФА) осуществляли исследование сыворотки крови на наличие антител к возбудителям вирусных инфекций – вирусу простого герпеса (ВПГ 1,2), вирусу герпеса 6-го типа (ВГ 6), цитомегаловирусу (ЦМВИ), вирусу Эпштейна–Барр (ВЭБ), микоплазмам, хламидиям. 15 пациентам проведена ПЦР-диагностика аденоидной ткани (ВПГ 1, 2, ВГ 6), ЦМВИ, ВЭБ, микоплазмы, хламидии). 16 детям проводилось исследование в сыворотке крови показателей врожденного звена иммунитета Toll 2, Toll 4.

Результаты исследования. У 54 детей ЭСО был ассоциирован с гипертрофией глоточной миндалины – 84,4% случаев. Снижение слуха выявлено при проведении тональной пороговой аудиометрии 34 больным, у всех выявлены признаки тугоухости по типу нарушения звукопроведения I–II степени. Тимпанограмма типа B была у 51 из 58 обследованных детей, тип C – у 7. При эндоскопии носоглотки у 26 детей из 32 обследованных подтверждено наличие аденоидов (2–3-я степень), у 8 из них отмечена гипертрофия небных миндалин, у 2 – хронический тонзиллит. В результате ПЦР-исследований аденоидов, удаленных во время операций, у 8 детей обнаружены ДНК ВПГ 1, 2, ВГ 6, ЦМВ, ВЭБ, микоплазмы, хламидии, в большинстве случаев – у 5 больных – выявлена ДНК к ВГ 6-го типа. У всех обследованных методом ИФА обнаружены антитела к возбудителям инфекций в сыворотке крови (Ig G): ВПГ 1, 2, ВГ 6, ЦМВИ, ВЭБ, в 4 случаях – микоплазмы и хламидии. При исследовании показателей врожденного иммунитета выявлено снижение Toll 4 в 7 случаях из 12, а Toll 2 – в 5 случаях. Детям с рецидивирующим ЭСО или с длительностью забо-

левания более 3 месяцев, протекающего на фоне аденоидов 2–3-й степени, проводили хирургическое вмешательство под эндотрахеальным наркозом – одномоментную аденотомию и шунтирование барабанной полости. При персистенции вирусной инфекции лечение дополняли противовирусными и иммуномодулирующими средствами. После лечения у всех детей отмечалось улучшение слуховой функции. Противовирусную и иммуномодулирующую терапию было рекомендовано продолжить под наблюдением аллерголога-иммунолога.

Заключение. ЭСО у детей в большинстве случаев (84,4%) возникает на фоне аденоидов, что определяет необходимость диагностической эндоскопии носоглотки. Признаки хронической персистирующей вирусной инфекции верхних дыхательных путей выявлены у всех обследованных детей с ЭСО, что подтверждалось данными ИФА: обнаружением противовирусных антител в сыворотке крови, а также выявлением ДНК вирусов при ПЦР-исследовании удаленных аденоидов.

При ЭСО, ассоциированном с аденоидами, целесообразно хирургическое лечение. Противовирусные и иммуномодулирующие средства необходимо использовать детям, страдающим ЭСО с признаками персистенции вирусной инфекции.

УДК 616.211-009.86-08-039.73

ФЛЮКТУИРУЮЩИЕ ТОКИ В ЛЕЧЕНИИ ДЕТЕЙ С ВАЗОМОТОРНЫМ РИНИТОМ

Ивойлов А. Ю., Мачулин А. И., Яновский В. В.

ГБУЗ «Научно-исследовательский клинический институт оториноларингологии им. Л. И. Свержевского» Департамента здравоохранения г. Москвы, 117152, Москва, Россия

ГБУЗ «Детская городская клиническая больница № 9 им. Г. Н. Сперанского» Департамента здравоохранения Москвы, Москва, Россия

FLUCTUATING CURRENTS IN THE TREATMENT OF CHILDREN WITH VASOMOTOR RHINITIS

Ivoilov A. Yu., Machulin A. I., Yanovskii V. V.

Research Institute of Clinical Otorhinolaryngology named after L. I. Sverzhevsky the Department of Health in Moscow, Moscow, Russia

Children's City Clinical Hospital № 9 named after G. N. Speransky, Moscow Department of Health, Moscow, Russia

Вазомоторный ринит – распространенное заболевание, встречающееся у взрослых и детей. На сегодняшний момент отмечается устойчивая тенденция к увеличению числа больных, страдающих данным заболеванием в детском возрасте. Многообразие применяемых методов лечения, к сожалению, не дает полноценного и стойкого эффекта, что вызывает необходимость поиска новых методов лечения данной патологии.

Цель исследования. Сравнительный анализ эффективности флюктуирующих токов и традиционных методов терапии вазомоторного ринита у детей.

Пациенты и методы исследования. В отделе ЛОР-патологии детского возраста НИКИО им. Л. И. Свержевского на базе ЛОР-отделения ДГКБ № 9 им. Г. Н. Сперанского обследовано и пролечено 120 детей с вазомоторным ринитом в возрасте от 7 до 15 лет. Мальчиков было 71, девочек – 49. Основанием для постановки диагноза вазомоторного ринита являлись: анамнез заболевания, характерные жалобы, отсутствие признаков аллергического ринита и эозинофилии в мазках со слизистой оболочки полости носа. При неясной картине заболевания для верификации диагноза проводили консультацию аллерголога. Из исследования были исключены дети с аллергическим ринитом и патологией верхних дыхательных путей (аденоидные вегетации, искривление носовой перегородки, синуситы). В стационаре пациентам проводили эндоскопию полости носа и носоглотки, исследование обонятельной (субъек-

тивная ольфактометрия по Воячеку), транспортной (сахариновый тест) и дыхательной (передняя активная риноманометрия) функций полости носа.

Сформированы 3 группы по 40 пациентов, сходные по степени выраженности симптомов вазомоторного ринита, полу и возрасту. Детям 1-й группы после консультации физиотерапевта проводили эндоназальный электрофорез с $CaCl_2$ по стандартной методике, курс терапии составлял 10 дней; детям 2-й группы – эндоназальный электрофорез с $CaCl_2$ в сочетании с проведением курса внутрираковичных инъекций этамзилата 12,5% в течение 7–10 дней: детям 3-й группы (основная группа) – курс эндоназальных флюктуирующих токов по разработанной нами методике (Патент на изобретение РФ № 2220750 от 10 января 2004 года). Оценку дыхательной функции носа проводили по показателям передней активной риноманометрии (ПАРМ). При этом оценивались параметры объемного потока (ОП) [норма – 320±35 см^3/с (p < 0,005)] и сопротивление воздушного потока (СВП) (норма – 0,6±0,1 Па · см^3/с (p < 0,005) (Попова О. И., 2008).

Критериями оценки эффективности проводимого лечения служили: купирование симптомов проявления вазомоторного ринита, данные исследования обонятельной, транспортной и дыхательной функций носовой полости, а также нормализация риноэндоскопической картины.

Результаты исследования. При обследовании до лечения были получены следующие результаты. В 1-й группе обонятельные нарушения были представлены аносмией у 3 больных, гипосмией – у 11. Во 2-й группе аносмия диагностирована у 2 больных, гипосмия – у 14, в 3-й группе аносмия отмечалась у 3 пациентов, гипосмия – у 15.

В результате исследования транспортной функции мерцательного эпителия было констатировано снижение скорости мукоцилиарного транспорта по сравнению с нормой во всех группах обследованных больных (соответственно 38±2 и 15±2 мин).

При проведении контрольного обследования по окончании курса лечения было отмечено, что: обонятельная функция восстановилась в 1-й и во 2-й группах на 7–10-е сутки, в 3-й группе – на 5–7-е сутки; восстановление мукоцилиарной активности в основной группе происходило значительно раньше, чем в группах сравнения; показатели ОП и СВП в основной группе были достоверно выше тех же показателей в 1-й и во 2-й группах.

Выводы

Преимуществом разработанного и внедренного способа лечения вазомоторного ринита у детей является более быстрое восстановление функционального состояния полости носа, что позволяет сократить сроки лечения больных в стационаре по сравнению с традиционными методами лечения данной патологии.

УДК 616.284-002.3:616.286]-053.2

ФУНКЦИОНАЛЬНЫЕ НАРУШЕНИЯ СЛУХОВОЙ ТРУБЫ У ДЕТЕЙ С ХРОНИЧЕСКИМ ГНОЙНЫМ СРЕДНИМ ОТИТОМ

Ивойлов А. Ю., Пакина В. Р., Яновский В. В.

ГБУЗ «Научно-исследовательский клинический институт оториноларингологии им. Л. И. Свержевского» Департамента здравоохранения Москвы, 117152, Москва, Россия

ГБУЗ «Детская городская клиническая больница № 9 им. Г. Н. Сперанского» Департамента здравоохранения Москвы, Москва, Россия

FUNCTIONAL DISORDERS OF THE EUSTACHIAN TUBE IN CHILDREN WITH CHRONIC SUPPURATIVE OTITIS MEDIA

Ivoilov A. Yu., Pakina V. R., Yanovskii V. V.

Research Institute of Clinical Otorhinolaryngology named after L. I. Sverzhevsky the Department of Health in Moscow, Moscow, Russia

Children's City Clinical Hospital № 9 named after G. N. Speransky, Moscow Department of Health, Moscow, Russia

Слуховая труба является неотъемлемой частью органа слуха и соединяет барабанную полость с полостью носоглотки. Состояние ее имеет принципиальное значение при выборе метода лечения (консервативного или хирургического) при различных формах хронического гнойного среднего отита (ХГСО) у детей.

Цель исследования. Изучение нарушений функционального состояния слуховой трубы при ХГСО в детском возрасте.

Пациенты и методы исследования. В отделе ЛОР-патологии детского возраста НИКИО им. Л. И. Свержевского на базе ДГКБ № 9 им. Г. Н. Сперанского ДЗМ было обследовано 129 пациентов (159 ушей) с ХГСО в возрасте от 7 до 18 лет, мальчиков – 68, девочек – 61. Правосторонний процесс наблюдался у 39 больных, левосторонний – у 60, двусторонний – у 30; мезотимпанит – 113 ушей, эпи- и эпимезотимпанит – 46 ушей.

Вентиляционную функцию слуховой трубы (остаточное отрицательное давление) определяли, применяя метод выравнивания давления по G. Miller (1965). Уравнивание отрицательного давления до нуля соответствовало нормальному состоянию вентиляционной функции слуховой трубы (I степень). Остаточное отрицательное давление, не превышающее 50 мм водного столба, соответствовало II степени, остаточное отрицательное давление более 50 мм – III степени вентиляционной функции слуховой трубы. Если созданное в среднем ухе отрицательное давление оставалось неизменным, то в слуховом проходе создавали положительное давление, также равное 250 мм водного столба, затем пробу повторяли. Если положительное давление уравнивалось до нуля, это свидетельствовало о IV степени вентиляционной функции слуховой трубы. Полная непроходимость слуховой трубы для воздуха свидетельствовала о V степени ее вентиляционной функции. Определение состояния вентиляционной функции у больных проводили с помощью акустического импедансометра MAICO-34.

Состояние дренажной функции слуховой трубы исследовали методом транстимпанального введения крахмал-агарового геля по Г. И. Маркову (1986). Мы несколько модифицировали этот метод – для облегчения визуализации геля при его попадании в носоглотку добавляли в него несколько капель 0,4% водного раствора индигокармина (имеющего синий цвет). При этом выделяли три степени состояния дренажной функции трубы: I степень – крахмал-агаровый гель проходит в носоглотку при глотательных движениях пациента в течение 2 мин; II степень – гель попадает в носоглотку при тех же условиях в течение 4 мин; III степень – гель проходит в носоглотку только после транстимпанального нагнетания посредством неоднократного надавливания на козелок; если и при транстимпанальном нагнетании крахмал-агаровый гель не обнаруживали в носоглотке, слуховая труба считалась непроходимой.

Результаты исследования. У больных с мезотимпанитом (в 80 наблюдениях – 70,9%) вентиляционная функция слуховой трубы была нарушена умеренно (III степени – 64 случая) и значительно (IV степени – 16 случаев), но ни в одном случае не было ее непроходимости. В то же время при этой форме ХГСО в 29,1% наблюдений нарушения этой функции было незначительными. У больных с эпи- и особенно с эпимезотимпанитом наблюдалось гораздо более выраженное нарушение вентиляционной функции слуховой трубы. Так, III–IV степень нарушения вентиляционной функ-

ции имела место в 31 (81,6%) и 15 (83,4%) случаях при эпитимпаните и эпимезотимпаните соответственно. В 13,7% слуховая труба была вообще непроходима для воздуха при этих формах ХГСО.

У больных с мезотимпанитом в 68% случаев дренажная функция слуховой трубы была определена как II степени (умеренные нарушения), в 29,1% случаев эта функция слуховой трубы была не изменена, и только в 2,9% наблюдений слуховая труба была непроходима для крахмал-агарового геля. При эпи- и эпимезотимпанитах нарушения дренажной функции слуховой трубы III степени выявлены в 83,2% случаев, а в 16,8% – она была полностью непроходима.

Выводы

Наиболее выраженные функциональные нарушения слуховой трубы характерны для эпи- и эпимезотимпанита, как форм среднего отита, протекающих с выраженными разрушениями в полостях среднего уха (кариозно-грануляционный и холестеатомный процессы).

Для мезотимпанита характерны умеренные нарушения как вентиляционной, так и дренажной функций слуховой трубы.

УДК 616.24-008.844:616.322/.323-007.61-073.7

ПОЛИСОМНОГРАФИЧЕСКАЯ ХАРАКТЕРИСТИКА СИНДРОМА ОБСТРУКТИВНОГО АПНОЭ СНА У ДЕТЕЙ С АДЕНОТОНЗИЛЛЯРНОЙ ГИПЕРТРОФИЕЙ

Ивойлов А. Ю., Тардов М. В., Архангельская И. И.

ГБУЗ «Научно-исследовательский клинический институт оториноларингологии им. Л. И. Свержевского» Департамента здравоохранения Москвы, 117152, Москва, Россия

ГБУЗ «Детская городская клиническая больница № 9 им. Г. Н. Сперанского» Департамента здравоохранения Москвы, Москва, Россия

POLYSOMNOGRAPHIC CHARACTERISTICS OF OBSTRUCTIVE SLEEP APNEA SYNDROME IN CHILDREN WITH ADENOTONSILLAR HYPERTROPHY

Ivoilov A. Yu., Tardov M. V., Arkhangel'skaya I. I.

Research Institute of Clinical Otorhinolaryngology named after L. I. Sverzhevsky the Department of Health in Moscow, Moscow, Russia

Children's City Clinical Hospital № 9 named after G. N. Speransky, Moscow Department of Health, Moscow, Russia

Синдром обструктивного апноэ сна (СОАС) у детей определяется как нарушение дыхания во время сна, характеризующееся частичной или полной обструкцией верхних дыхательных путей (ВДП), что нарушает нормальную вентиляцию легких во время сна. Наиболее частой причиной СОАС в детском возрасте являются аденоиды и гипертрофия небных миндалин. Патогенез СОАС у детей – это динамический процесс, тесно связанный с анатомическими и функциональными факторами, определяющими коллапс ВДП, что приводит к дисбалансу между факторами, вызывающими перекрытие ВДП, и факторами, поддерживающими их открытыми. Инструментальная диагностика СОАС включает ночную мониторинговую компьютерную пульсоксиметрию и кардиореспираторный мониторинг ночного сна. Несмотря на дороговизну и трудоемкость, золотым стандартом диагностики СОАС в детском возрасте до настоящего времени считается полисомнографическое исследование, включающее регистрацию не только кардиореспираторных показателей, но и электроэнцефалографию, электромиографию и электроокулографию.

Цель исследования. Оценить по данным полисомнографии степень тяжести СОАС у детей с аденотонзиллярной гипертрофией, имеющих показания к аденотомии и аденотонзиллотомии.

Пациенты и методы исследования. В НИКИО им. Л. И. Свержевского на базе ЛОР-

отделения ДГКБ № 9 им. Г. Н. Сперанского было обследовано 15 детей с патологией лимфоглоточного кольца в возрасте от 2 до 8 лет с жалобами на регулярный храп во время ночного сна. Критериями включения детей в исследование было наличие гипертрофии небных миндалин II–III ст. и аденоидных вегетаций III ст. при нормальном индексе массы тела. На основании комплексного клинико-полисомнографического исследования всем детям установлен диагноз СОАС.

У всех пациентов проведен тщательный сбор жалоб, анамнеза заболевания и жизни. Оториноларингологический осмотр включал проведение передней и задней риноскопии, фарингоскопии, а также эндоскопическое исследование полости носа и носоглотки, эндоскопическую трансоральную эпифарингоскопию. Данной группе детей проведено комплексное полисомнографическое обследование: ЭЭГ в монополярных отведениях (6 каналов), электроокулография (2 канала), электромиография, регистрация показателей дыхания во сне с записью ороназального потока воздуха, дыхательных движений грудной и брюшной стенок, шума дыхания, уровня насыщения кислородом крови (сатурации) и положения тела в постели. В протоколе полисомнографического исследования отражали параметры стадий сна и бодрствования, нарушения дыхания во сне, показатели десатурации, анализ эпизодов храпа и апноэ во время сна.

Результаты исследования. В зависимости от патологии лимфоглоточного кольца пациенты были разделены на две группы. В 1-ю группу вошли 6 детей с диагнозом аденоиды III ст. Во 2-ю группу вошли 9 детей с диагнозом аденоиды II–III ст., гипертрофия небных миндалин II–III ст. Родители пациентов описывали затрудненное носовое дыхание детей, сон с открытым ртом и храп во время ночного сна. Только подробная беседа с родителями позволила выявить эпизоды остановок дыхания в процессе ночного сна у данной группы детей.

На фоне эпизодов храпа при проведении полисомнографического исследования регистрировали апноэ и гипопноэ обструктивного характера. По индексу апноэ (гипопноэ) дети 1-й группы, поступившие на аденотомию, распределились следующим образом: от 1 до 5/час – 4 больных, от 5 до 15/час – 2 больных. Дети 2-й группы, поступившие на аденотонзиллотомию, по индексу апноэ/ гипопноэ распределились следующим образом: от 1 до 5/час – 6 больных; от 5 до 15/час – 2 больных; более 15/час – 1 больной. По индексу десатурации у детей с патологией лимфоглоточного кольца, поступивших на аденотомию и аденотонзиллотомию, легкая степень СОАС была выявлена у 10 пациентов, средняя степень СОАС – у 4 и тяжелая степень СОАС – у 1 ребенка. Максимальный уровень сатурации во время сна составил 99%, а минимальный – 62%; индекс десатурации – от 3 до 11 эпизодов/час. Полученные данные характеризуют соответствие тяжести СОАС и степени обструкции в полости носа и ротоглотки.

Выводы

Патология лимфоглоточного кольца у детей может сочетаться с СОАС.

По данным полисомнографии не удалось выявить различий в степени тяжести СОАС в зависимости от наличия только аденоидной или аденотонзиллярной гиперплазии.

Для оценки эффективности оперативного лечения требуется повторное проведение полисомнографии в отдаленном послеоперационном периоде.

УДК 616.22+616.231]-007.271-089

ОПТИМИЗАЦИЯ МЕТОДОВ ХИРУРГИЧЕСКОГО ЛЕЧЕНИЯ И ПОСЛЕОПЕРАЦИОННОГО ВЕДЕНИЯ БОЛЬНЫХ СО СТЕНОЗОМ ГОРТАНИ И ТРАХЕИ

Кирасирова Е. А., Лафуткина Н. В., Мамедов Р. Ф., Пиминиди О. К., Резаков Р. А., Кузина Е. А.

ГБУЗ «Научно-исследовательский клинический институт оториноларингологии им. Л. И.Свержевского» Департамента здравоохранения Москвы, 117152, Москва, Россия

OPTIMIZATION OF SURGICAL TREATMENT AND POSTOPERATIVE MANAGEMENT OF PATIENTS WITH STENOSIS OF THE LARYNX AND TRACHEA

Kirasirova E. A., Lafutkina N. V., Mamedov R. F., Piminidi O. K., Rezakov R. A., Kuzina E. A.

Research Institute of Clinical Otorhinolaryngology named after L. I. Sverzhevsky the Department of Health in Moscow, Moscow, Russia

Пациенты со стенозом дыхательных путей и трахеостомой остаются потенциально опасной категорией больных в связи с риском развития тяжелых осложнений. Исходя из этого все лечебные мероприятия направлены на избавление больного от трахеостомы, восстановление паттерна дыхания, сокращение срока лечения больных. Особенно важна система взаимодействия специалистов, участвующих в лечении больных стенозом гортани и трахеи, оптимизация послеоперационного периода и амбулаторного этапа лечения. Отсутствие стандартизированного подхода к лечению больных стенозом гортани и трахеи является частой причиной неудачных исходов реконструктивных операций, роста экономических затрат и снижения показателей качества жизни больных. Эффективность лечения больных гортанно-трахеальным стенозом зависит от ряда условий:

– выявление прогностических факторов успеха и неудач при лечении данной категории пациентов в процессе дооперационного обследования;

– выполнение определенной программы и последовательности лечения, которые включают: вид и объем хирургического вмешательства, меры оптимизации послеоперационного заживления и динамического наблюдения.

Цель исследования. Улучшение функциональных результатов реконструктивных операций, снижение числа осложнений и сокращение срока лечения больных на основе разработки индивидуальной системы хирургического лечения и послеоперационного мониторинга пациентов

Пациенты и методы исследования. За 2012–2015 гг. нами обследовано и пролечено 154 пациента с гортанно-трахеальным стенозом различной этиологии. Всем больным проведено клинико-лабораторное исследование, МСКТ с 3D-реконструкцией и виртуальной эндоскопией, микроларингоскопия и эндофиброларинготрахеоскопия. Учитывали и суммировали все факторы, на основании которых выбирали хирургический подход и индивидуальный план амбулаторного наблюдения больного в послеоперационном периоде. Из всех обследованных пациентов 128 больных, нуждающихся в хирургическом лечении, в зависимости от вида хирургического вмешательства были поделены на 4 группы:

– 1-я группа (36 больных) – реконструктивные операции с использованием ауто- и алломатериалов наружным доступом;

– 2-я группа (40 больных) – ларингопластика при двустороннем параличе гортани;

– 3-я группа (16 больных) – реконструкция гортани при острой травме;

– 4-я группа (36 больных) – хирургическая реконструкция ограниченного стеноза с использованием эндоскопического доступа и баллонной дилятации. Остальным 26 пациентам проведено консервативное лечение с хорошим эффектом.

Результаты исследования. Реконструкция гортани и трахеи наружным доступом проведена больным 1-й группы с сочетанным протяженным гортанно-трахеальным стенозом. Совершенствование приемов ларингопластики необходимо для достижения лучшего функционального эффекта: в качестве мер интраоперационного воздействия на рубцовую деформацию мы разработали способ удаления рубцовой ткани на задней стенке трахеи с помощью шейвера с предварительной визуализацией толщины рубца с помощью световода. Использование этой методики у 16 пациентов с распространенным стенозом гортани и шейного отдела трахеи позволило значительно улучшить результат операции. Сочетание различных методов лечения применено у 12 пролеченных пациентов: реконструктивная операция в сочетании с баллонной дилатацией позволила

сократить сроки лечения и значительно улучшить функциональный результат лечения, 8 больных оперированы с использованием аллотрансплантатов с хорошим результатом.

Пациентам 2-й группы с двусторонним параличом гортани проведена одностадийная односторонняя миоаритеноидхордэктомия. Все больные деканюлированы в срок от 2 до 6 недель после операции. Всем больным 3-й группы с острой травмой гортанно-трахеального комплекса проведена реконструкция структур гортани и трахеи в срок от 3–6 часов до 3 суток после травмы. Все больные деканюлированы в срок от 3 недель до 4 месяцев после операции.

При лечении больных 4-й группы с ограниченным стенозом гортани или подголосового отдела трахеи использовали доступ к суженному участку гортани или трахеи при прямой подвесной ларингоскопии с помощью гибкой ларингоскопии, а 8 больным с гранулематозом Вегенера в качестве основного метода лечения избрана баллонная дилатация. Активный послеоперационный мониторинг позволил быстро купировать реактивное воспаление в зоне операции у больных после баллонной дилатации, управляемая эпителизация позволила добиться стабильного просвета дыхательных путей. Ни одному пациенту не потребовалось повторной процедуры баллонной дилатации.

В зависимости от возможности смены трахеостомической канюли и наличия рисков при этой манипуляции все больные в послеоперационном периоде были поделены на 3 группы: 1-я группа – пациенты самостоятельно ухаживали за трахеостомой, 2-я группа – при смене трубки использовали дополнительные устройства (проводник, эндоскоп), 3-я группа – смену трахеостомической трубки проводил врач. Амбулаторный мониторинг осуществляли по схеме: пациенты 1-й и 2-й групп – 1 раз в 7 дней в течение 1 месяца, 1 раз в 2 недели в течение 2 месяцев, 1 раз в месяц в течение 6–8 месяцев; пациенты 3-й группы – 1 раз в 3–5 дней в течение 1,5–2 месяцев, 1 раз в 7–10 дней в течение 2–4 месяцев.

Вывод

Сравнение результатов лечения больных по группам показало значительное сокращение сроков лечения больных, снижение риска осложнений и улучшение функциональных результатов реконструктивных операций. Это достигнуто в результате реализации программы лечения пациентов со стенозом дыхательных путей, включающей дифференцированный хирургический подход, систему послеоперационного наблюдения и динамический мониторинг.

УДК 616.284-003.2-036.12-089

О КЛАССИФИКАЦИИ ОПЕРАЦИЙ ПРИ ХРОНИЧЕСКОМ ГНОЙНОМ СРЕДНЕМ ОТИТЕ

Крюков А. И., Гаров Е. В.

ГБУЗ «Научно-исследовательский клинический институт оториноларингологии им. Л. И.Свержевского» Департамента здравоохранения Москвы, 117152, Москва, Россия

THE CLASSIFICATION OF OPERATIONS IN CHRONIC SUPPURATIVE OTITIS MEDIA

Kryukov A. I., Garov E. V.

Research Institute of Clinical Otorhinolaryngology named after L. I. Sverzhevsky the Department of Health in Moscow, Moscow, Russia

Мировое сообщество отохирургов придерживается определенных стандартов в номенклатуре и соответственно методиках и объемах хирургических вмешательств на среднем ухе. В то же время в каждой стране имеется свой стандарт и название этих операций [Kim H., 2007]. Отсутствие в нашей стране четких стандартов вызывает разночтение и неправильное понимание сути выполненных в том или ином случае хирургических вмешательств.

В первую очередь это относится к тимпанопластике, которая выполняется у больных хроническим гнойным средним отитом (ХГСО). Многие отохирурги используют классификацию тим-

панопластики, предложенную Х. Вульштейном (Вульштейн Х., 1972), другие – классификацию М. Тоса (Тос М., 2004). В то же время существуют варианты оссикулопластики, которые не учитываются в этих классификациях.

При санирующей хирургии височной кости (среднего уха) в настоящее время выделяют «закрытые», «полуоткрытые» и «открытые» варианты операций с (или без) тимпано- и мастоидопластикой. Выбор методики операции индивидуален и определяется степенью распространения воспалительно-деструктивного процесса, активностью его, анатомическими особенностями строения сосцевидного отростка, выраженностью и характером слуховых нарушений, наличием осложнений, состоянием слизистой оболочки барабанной полости и функций слуховой трубы, а также квалификацией отохирурга [Тарасов Д. И. с соавт., 1988; Шахов А. В., 1990; Косяков С. Я., 2012; Ikeda M. et al., 2003].

В то же время до сих пор используется термин «радикальная операция на ухе», хотя объем такой операции предусматривает объединение барабанной и мастоидальной полостей посредством удаления задней стенки слухового прохода, удаление барабанной перепонки, цепи слуховых косточек, слизистой оболочки среднего уха и облитерация устья слуховой трубы. Термины «консервативно-радикальная», «модифицированная радикальная» и «санирующая слухосохраняющая» операции, на наш взгляд, отражают неполный «радикальный» объем и на современном этапе устарели, поскольку в большинстве случаев ведут к неполной элиминации воспалительного процесса в среднем ухе и не предполагают адекватный в морфофункциональном отношении реконструкции звукопроводящей системы.

Учитывая современные тенденции при санирующей хирургии ХГСО, следует выделять варианты операций по анатомическому принципу.

А. Закрытые варианты.

1. Аттикотомия с пластикой латеральной стенки и тимпанопластикой.

2. Аттико-адитотомия с пластикой латеральной стенки и тимпанопластикой.

3. Аттико-антротомия с пластикой латеральной стенки и тимпанопластикой.

4. Раздельная аттикоантромастоидотомия [«intact canal wall (ICW) procedure»] с реконструкцией удаленных структур и тимпанопластикой.

а) с облитерацией полости сосцевидного отростка (мастоидопластикой);

б) без облитерации (мастоидопластики).

5. Субтотальная петрозэктомия с деструкцией («ампутацией») среднего и наружного уха.

Б. Полуоткрытые варианты.

1. Аттикотомия с тимпанопластикой и облитерацией антрума.

2. Аттикоадитотомия с тимпанопластикой и облитерацией антрума.

В. Открытые варианты.

1. Аттикоантромастоидотомия с удалением задней стенки наружного слухового прохода [«canal-wall-down (CWD) procedure»], тимпанопластикой и полной мастоидопластикой (облитерацией мастоидальной полости).

2. Аттикоантромастоидотомия с удалением задней стенки наружного слухового прохода [«canal-wall-down (CWD) procedure», операция Бонди] с (или без) тимпанопластикой и меатопластикой.

3. Радикальная тимпаномастоидотомия (классическая CWD, радикальная операция), в том числе в расширенном ее варианте.

Показаниями к «закрытым» вариантам операций являются ограниченная кистозная холестеатома в условиях отсутствия обострения, пневматического типа строения сосцевидного отростка и хорошей функции слуховой трубы, а противопоказаниями – обострение ХГСО, осложненное его течение, операция на единственно слышащем ухе и плохая функция слуховой трубы. Показаниями к «открытым» вариантам операций являются обострение ХГСО и осложненное его течение, наличие воспаленной стелющейся холестеатомы, значительная деструкция задней стенки наружного слухового прохода, операция на единственно слышащем ухе, рецидив холестеатомы после первичной операции, плохая функция слуховой трубы и склеротический тип строения сосцевидного отростка.

Представленная классификация, по нашему мнению, адекватно отражает суть хирургических вмешательств на среднем ухе при всем их многообразии.

Кроме того, данная классификация позволит унифицировать (стандартизировать) хирургические вмешательства на височной кости при ХГСО, что, в свою очередь, послужит осмысливанию методологических аспектов хирургического лечения ХГСО врачами-оториноларингологами на всех этапах оказания специализированной профилированной медицинской помощи этому контингенту больных.

УДК 616.285:616.287.4-089.853

ЭФФЕКТИВНОСТЬ СТАПЕДОПЛАСТИКИ В ЛЕЧЕНИИ ТУГОУХОСТИ У БОЛЬНЫХ ТИМПАНОСКЛЕРОЗОМ

Крюков А. И., Гаров Е. В., Сударев П. А., Киселюс В. Э.

ГБУЗ «Научно-исследовательский клинический институт оториноларингологии им. Л. И. Свержевского» Департамента здравоохранения Москвы, 117152, Москва, Россия

THE EFFICACY IN THE TREATMENT OF HEARING LOSS STAPEDOPLASTY PATIENTS TIMPANOSCLEROSIS

Kryukov A. I., Garov E. V., Sudarev P. A., Kiselyus V. E.

Research Institute of Clinical Otorhinolaryngology named after L. I. Sverzhevsky the Department of Health in Moscow, Moscow, Russia

Тимпаносклероз (ТСК) встречается при любых формах хронического среднего отита (ХСО) и является признаком доброкачественного течения хронического воспаления (Захаренкова Т. И., 1984; Гусева А. Л., 2007; Bhaya M., et al., 1993).

Хирургия стремени при его ТСК фиксации остается спорной вследствие высокого риска развития сенсоневральных нарушений и рефиксации протезов из-за незаконченного воспаления и недостаточного кровоснабжения. Об этом свидетельствуют редкие работы, освещающие от 5 до 119 случаев различных вмешательств на стремени у больных ТСК, из которых стапедопластика проводилась только в 6–61 случае за период от 10 до 20 лет.

Цель исследования. Оценка эффективности стапедопластики в лечении тугоухости у пациентов с ТСК фиксацией стремени.

Пациенты и методы исследования. Для оценки эффективности стапедопластики при ТСК проведено обследование и хирургическое лечение в отделе микрохирургии уха НИКИО им. Л. И. Свержевского 50 пациентов с ТСК фиксацией стремени, которые были разделены на две подгруппы в зависимости от техники операции для коррекции кондуктивного компонента тугоухости.

Первую подгруппу (ТСК1) составили 25 больных ХСО и ТСК, которым с 1990 по 2009 год было проведено двухэтапное хирургическое лечение (1 этап – тимпанопластика; 2 этап – стапедопластика), при этом на последнем этапе использовали различные протезы стремени, установленные на венозный аутотрансплантат, закрывающий окно преддверия после инструментальной стапедотомии.

Вторую подгруппу (ТСК2) представили 25 больных ХСО и ТСК, которым с 2009 по 2014 год было проведено 1, 2-х или 3-х этапное хирургическое лечение, финальным этапом которого была стапедопластика подобной методикой, но с применением хирургического CO_2-лазера для стапедотомии.

В подгруппе ТСК1 вестибулоинкудопексия проведена 18 пациентам в связи с локальным ТСК поражением в области стремени, вестибуломалеолопексия – 4 и вестибуломирингопексия – 3 больным вследствие распространенного ТСК. Инструментальная стапедэктомия выполнена в 18 случаях, а широкая стапедотомия – в 7 с использованием протезов стремени из хряща ушной раковины больного (длиной от 3,5 до 5 мм) в 22 случаях, и аллохряща, керамики и тефлона – в остальных 3 случаях, установленных на венозный трансплантат, закрывающий окно преддверия.

В подгруппе ТСК2 у 25 больных использована разработанная методика стапедопластики с лазерной ассистенцией на этапе пересечения ножек стремени и стапедотомии. Вестибуломирингопексия проведена 16 больным (на первом этапе – 6, на втором – 9 и третьем – 1). Вестибулоинкудопексия выполнена 9 пациентам (на первом этапе – 3 и на втором – 6). Методика широкой стапедотомии использована в 14 случаях, а стапедэктомии – в 11 с использованием у всех больных аутохрящевого протеза стремени (длиной от 3,5 до 5 мм), установленного на венозный трансплантат, закрывающий окно преддверия.

Результаты исследования. В результате анализа динамики усредненного костно-воздушного интервала (КВИ) (до операции – 35,8±6,4 дБ) в подгруппе ТСК1 было отмечено его сокращение через 1 месяц после операции до 27,1±7,3 дБ, через 6 – до 18,3±8,3 дБ и через год – до 13,3±9,2 дБ. То есть инструментальная стапедопластика была эффективна во всех сроках наблюдения, но лучшие результаты отмечены через 1 год после операции. КВИ < 20 дБ после операции достигнут у 71,4% больных, от 20 до 30 дБ – у 85,7% и ≤ 30 дБ – у 100%. В результате анализа динамики порогов слуха по костной проводимости (КП) (до операции – 36,8±5,4 дБ) было отмечено их повышение через 1 месяц после операции до 44,1±5,5 дБ, через 6 – до 38±5,7 дБ и снижение –

через 1 год до 28,2±2,1 дБ, как реакция на хирургическое лечение.

В результате анализа динамики усредненного КВИ (до операции 35,3±8,6 дБ) в подгруппе ТСК2 было отмечено его уменьшение через 1 месяц после операции до 22,1±9,5 дБ, через 6 – до 17±8 дБ и через 1 год – до 14,9±7,4 дБ. В результате анализа динамики усредненных порогов слуха по КП (до операции 30,3±11,3 дБ) отмечена их стабильность через 1 месяц после операции – 31,1±13,2,8 дБ, через 6 – до 28,9±13,1 дБ и через 1 год – 28,3±12,8 дБ.

Выводы

Стапедопластика с использованием различных протезов стремени, установленных на венозный трансплантат, закрывающий окно преддверия, является эффективной методикой реабилитации тугоухости у пациентов с ТСК фиксацией стремени. Кроме того, получены данные об эффективном применении в качестве протеза стремени хряща ушной раковины пациента, обязательном закрытии окна преддверия в условиях незаконченного воспаления для профилактики улитковых осложнений и безопасном использовании лазерной энергии на этапах пересечения ножек стремени и стапедотомии при этой методике стапедопластики.

УДК 616.28-008.14-089:616.71-007.235

ЛЕЧЕНИЕ ТУГОУХОСТИ У ПАЦИЕНТОВ С НЕСОВЕРШЕННЫМ ОСТЕОГЕНЕЗОМ

Крюков А. И., Зеликович Е. И., Загорская Е. Е., Мепаришвили А. С., Калошина А. С.

ГБУЗ «Научно-исследовательский клинический институт оториноларингологии им. Л. И. Свержевского» Департамента здравоохранения Москвы, 117152, Москва, Россия

TREATMENT OF HEARING LOSS IN PATIENTS WITH OSTEOGENESIS IMPERFECTA

Kryukov A. I., Zelikovich E. I., Zagorskaya E. E., Meparishvili A. S., Kaloshina A. S.

Research Institute of Clinical Otorhinolaryngologynamed after L. I. Sverzhevsky the Department of Health in Moscow, Moscow, Russia

Одной из причин кондуктивной и смешанной тугоухости является несовершенный остеогенез Ван Дер Хуве (синдром голубых склер). Это заболевание характеризуется поражением соединительной ткани с аутосомно-доминатным типом наследования, проявляющееся патологической ломкостью костей скелета, прогрессирующим снижением слуха и голубой окраской склер. По данным статистики заболеваемость составляет около 1:10000 – 20000 новорожденных (Phillipi C. et al., 2008; Plotkin H., 2012).

Клинико-ренгенологические проявления заболевания схожи с симптоматикой отосклероза в активной фазе. В то же время несовершенный остеогенез (НО), проявляющийся тугоухостью, отличается от отосклероза ранним началом заболевания (со второго десятилетия жизни), наличием в анамнезе множества переломов костей скелета, отсутствием отоскопического симптома Шварца при выраженной распространенности очагов деминерализации в капсуле лабиринта по данным компьютерной томографии (КТ) височных костей и частым отсутствием зубца Кархарта по данным аудиологических исследований. Единственным и эффективным способом реабилитации кондуктивной и смешанной тугоухости у больных НО является хирургический (Ward L. et al., 2002).

Цель исследования. Анализ причин тугоухости и эффективности хирургического лечения больных НО.

Пациенты и методы исследования. В отделе микрохирургии уха Института с 2009 по 2015 год наблюдались 10 человек (19 ушей) с НО, из них 8 женщин (возраст от 26 до 48 лет) и 2 мужчин (21 и 27 лет). У 8 человек диагноз НО был впервые установлен после появления симптомов тугоухости и ушного шума на основании КТ височных костей, хотя у больных имело место большое количество переломов костей конечностей, сколиоз и кифосколиоз 3 и 4 степеней. У 2 пациенток диагноз был установлен в раннем детстве. У всех

пациентов ушной шум и тугоухость появились гораздо позже других симптомов заболевания – от 4 до 8 лет до обращения к сурдологу.

Результаты исследования. По данным тональной пороговой аудиометрии (ТПА) у 9 пациентов отмечена двусторонняя тугоухость и у 1 – односторонняя. Кондуктивная тугоухость наблюдалась в 15 ушах (1 и 3 степеней) и смешанная – в 4 (2–3 степени). Пороги костного проведения (КП) в среднем составили 14,7 дБ, а костно-воздушного интервала (КВИ) – 32,1 дБ. По данным тимпанометрии у некоторых больных отмечался тип Ad, что свидетельствует о гипермобильности барабанной перепонки и/или разрыву цепи слуховых косточек. По данным КТ височных костей у всех пациентов отмечалось двустороннее и симметричное снижение плотности слуховых косточек, а у 7 больных – выявлены большие зоны деминерализации до 500–1000 ед. Н. в лабиринте (в области преддверия, улитки и полукружных каналов). Все пациенты были консультированы врачом эндокринологом, а 6 из них в предоперационном периоде получали терапию бифосфанатами.

Хирургическое лечение было проведено 10 больным (11 ушей). В 9 случаях при фиксации стремени была проведена стапедопластика (частичная стапедэктомия) с лазерной ассистенцией и использованием аутохрящевого протеза (длина 3,5 мм), установленного на аутовену, закрывающую окно преддверия. В двух случая при выявленном переломе ножек стремени выполнена платиноинкудопексия с использованием аутохрящевого протеза (длина 3 мм). Выбор аутохрящевого протеза обусловлен его эластичностью, что снижает риск некроза длинной ножки наковальни у данной категории больных. Из интраоперационных находок отмечено отсутствие отосклеротических очагов, атрофия, хрупкость и истончение арки стремени, равномерное утолщение подножной пластинки стремени и ее хрупкость.

В результате хирургического лечения у всех пациентов в послеоперационном периоде отмечалось улучшение слуха. В среднем через 1 месяц после операции пороги КП составили 11,4 дБ, а КВИ – 6,2 дБ. Через 6 месяцев пороги КП улучшились на 4,3 дБ с полным закрытием КВИ. При динамическом наблюдении за пациентами от 1 до 5 лет успешные результаты сохранились.

Заключение. Причиной тугоухости у больных несовершенным остеогенезом (НО) являются локальные изменения стремени и деминерализация капсулы лабиринта. Выбор методики операции определяется состоянием арки стремени и степенью фиксации его основания.

Учитывая особенности течения заболевания протезирование стремени необходимо выполнять аутохрящевым трансплантатом, который позволяет достигать ранних и отдаленных эффективных результатов у данной категории пациентов.

Для успешного проведения хирургического лечения и сохранения его результатов пациенты с НО должны наблюдаться и при необходимости получать лечение у врача-эндокринолога.

УДК 616.216.1-002:616.314-089

МЕЖДИСЦИПЛИНАРНЫЙ ПОДХОД В ЛЕЧЕНИИ ХРОНИЧЕСКОГО ОДОНТОГЕННОГО ВЕРХНЕЧЕЛЮСТНОГО СИНУСИТА

Крюков А. И., Клименко К. Э., Шемякин С. О., Федоткина К. М.

ГБУЗ «Научно-исследовательский клинический институт оториноларингологии им. Л. И. Свержевского» Департамента здравоохранения Москвы, 117152, Москва, Россия

ФГБУ «Центральная клиническая больница с поликлиникой» Управления делами Президента Российской Федерации, Москва, Россия

MULTIDISCIPLINARY APPROACH IN THE TREATMENT OF CHRONIC ODONTOGENIC MAXILLARY SINUSITIS

Kryukov A. I., Klimenko K. E., Shemyakin S. O., Fedotkina K. M.

Research Institute of Clinical Otorhinolaryngology named after L. I. Sverzhevsky the Department of Health in Moscow, Moscow, Russia

Central Clinical Hospital and Polyclinic «Administrative Department President of Russian Federation, Moscow, Russia

Хронический верхнечелюстной синусит, устойчивый к антибактериальной терапии, – частая проблема, с которой сталкивается оториноларинголог. В этом случае нельзя исключать одонтогенную природу заболевания. Наиболее информативным методом диагностики одонтогенных синуситов является компьютерная томография околоносовых пазух (КТ ОНП) высокого разрешения, которая позволяет оценить состояние не только синоназальной области, но и зубов верхней челюсти. Распространенной причиной одонтогенного синусита является осложненный периодонтит (прикорневая кистогранулема) одного или нескольких зубов верхней челюсти. При развитии костной деструкции в области апекса причинного зуба инфекция из дентальной области распространяется в верхнечелюстную пазуху. Часто такой процесс является бессимптомным, что способствует позднему обращению за лечением. Постепенно в воспалительный процесс вовлекается соустье пазухи, что, в свою очередь, способствует поддержанию воспаления. По этой причине устранение лишь одонтогенной причины заболевания часто не приводит к положительному результату лечения.

В таких случаях в лечении необходимо участие двух специалистов: стоматолога и оториноларинголога. От того, как будет построено взаимодействие этих специалистов, зависит успех лечения.

Цель исследования. Разработать алгоритм междисциплинарного подхода при одонтогенных синуситах, позволяющий сократить риск рецидива хронического синусита и риск развития осложнений.

Пациенты и методы исследования. Проведено лечение 18 пациентов (12 мужчин, 6 женщин от 35 до 67 лет), страдающих хроническим синуситом, вызванным наличием осложненного периодонтита одного или нескольких зубов верхней челюсти. У 7 пациентов ранее проводили попытки эндодонтического лечения, однако безрезультатно. На КТ ОНП были выявлены следующие изменения: тотальное затемнение верхнечелюстной пазухи с наличием признаков непроходимости соустья – у всех пациентов, затемнение клеток решетчатого лабиринта и лобной пазухи на стороне поражения – у 4, наличие гиперинтенсивных включений в просвете верхнечелюстной пазухи – у 4, сопутствующее клинически значимое искривление перегородки носа – у 12 и наличие ретенционной кисты верхнечелюстной пазухи с противоположной стороны – у 3 пациентов.

Результаты исследования. Было разработано 2 алгоритма взаимодействия между ЛОР-врачом и стоматологом, один из которых подразумевал одномоментное хирургическое лечение командой ЛОР и стоматолог под общей анестезией, а другой – лечение, производимое в два этапа: первый этап подразумевал проведение эндоскопической операции на структурах носа под общей анестезией, затем через 2–3 дня второй этап лечения в условиях стоматологической клиники.

При проведении совместной операции вмешательство начинали с проведения при необходимости септопластики (в том числе с целью улучшения доступа), затем проводили эндоскопическую операцию на верхнечелюстной пазухе с расширением соустья и удалением патологического содержимого из пазухи. При вовлечении в процесс других пазух, одномоментно проводили эндоскопическую операцию на решетчатом лабиринте и лобной пазухе. Пазухи промывали растворами антисептиков. Сразу после этого сто-

матолог производил удаление причинного зуба с одномоментной пластикой ороантрального сообщения при его наличии. Пластику дефекта альвеолярного отростка проводили посредством щечного лоскута.

Разделение этапов ЛОР и стоматологического вмешательства зачастую было необходимо в связи с желанием пациента лечиться у определенного стоматолога, либо в случаях отсутствия стоматологической службы в стационаре.

Из 18 человек, у 11 пациентов проведено симультанное вмешательство командой ЛОР–стоматолог, у 7 пациентов вмешательства на ЛОРорганах и в области зубов были разделены по времени и месту на 2 этапа. Время между лечением в ЛОР-отделении и лечением у стоматолога составило, в среднем, 5,1 дня (от 1 до 5 суток) и зависело от общего самочувствия пациента и наличием показаний к выписке из стационара.

В результате проведенного лечения у 17 пациентов полностью был ликвидирован воспалительный процесс в пазухах и отсутствовали признаки рецидива заболевания и развития вторичного ороантрального сообщения, у одного пациента на 7-е послеоперационные сутки рецидивировало ороантральное сообщение, несмотря на проведенную пластику, что потребовало повторного закрытия ороантрального сообщения стоматологом. Ни в одном из случаев не было отмечено развития осложнений.

Выводы

Разработанный алгоритм лечения хронического одонтогенного верхнечелюстного синусита с участием оториноларинголога и стоматолога позволяет успешно ликвидировать воспалительный процесс в пазухе с минимальным риском рецидива и осложнений.

УДК 616.28-008.1-053.31/.37-072.7(470.25)

ЭФФЕКТИВНОСТЬ ВНЕДРЕНИЯ УНИВЕРСАЛЬНОГО АУДИОЛОГИЧЕСКОГО СКРИНИНГА НОВОРОЖДЕННЫХ И ДЕТЕЙ ПЕРВОГО ГОДА ЖИЗНИ В ДЕТСКИХ ЛЕЧЕБНЫХ УЧРЕЖДЕНИЯХ МОСКВЫ

Крюков А. И., Кунельская Н. Л., Ивойлов А. Ю., Изотова Г. Н., Кисина А. Г.

ГБУЗ «Научно-исследовательский клинический институт оториноларингологии им. Л. И. Свержевского» Департамента здравоохранения Москвы, 117152, Москва, Россия

THE EFFECTIVENESS OF THE IMPLEMENTATION OF UNIVERSAL HEARING SCREENING NEWBORNS AND INFANTS IN CHILDREN'S HOSPITALS MOSCOW

Kryukov A. I., Kunelskaya N. L., Ivoylov A. Y., Izotova G. N., Kisina A. G.

Research Institute of Clinical Otorhinolaryngology named after L. I. Sverzhevsky the Department of Health in Moscow, Moscow, Russia

Основными каналами получения информации о внешнем мире для человека являются две сенсорные системы: зрение и слух. Поздняя диагностика нарушений слуха приводит к необратимым последствиям и оказывает отрицательное воздействие на формирование личности, интеллекта, развитию характерологических особенностей плохо слышащего человека. Лишение или недостаточная функция слухового анализатора в детском возрасте, в момент активного созревания интегративных связей ЦНС, приводит к развитию феномена слуховой депривации, в связи с чем реабилитационные мероприятия, проводимые в поздние сроки, не имеют достаточной эффективности и часто не приводят к полноценной социальной адаптации ребенка. Исходя из вышесказанного в практику всех лечебно-профилактических учреждений детства и родовспоможения Москвы в рамках приоритетного национального проекта «Здоровье» с 2007 года внедрена программа проведения аудиологического скрининга у новорожденных и детей первого года жизни.

Цель исследования. Изучить результаты проведения аудиологического скрининга у новорожденных и детей первого года жизни в детских лечебных учреждениях Москвы.

Материалы и методы исследования. Проведена оценка результатов аудиологического скрининга у новорожденных и детей первого года жизни, полученных в период с 2010 по 2015 г. на основании изучения годовых отчетов Детского городского сурдологического центра Москвы. Регламентирующие документы: письмо Департамента здравоохранения Москвы от 01.08.2007 г. № 41-18-2766 «О проведении массового скрининга нарушений слуха у детей первого года жизни», Приказ Департамента здравоохранения Москвы от 25.04.2011 г. № 369 «Об утверждении порядка проведения аудиологического скрининга у новорожденных и детей первого года жизни».

Результаты исследования. Анализ результатов показал, что процент новорожденных (иностранных граждан, иногородних, постоянно или временно зарегистрированных в Москве), обследованных (регистрация отоакустической эмиссии) в 2010 г. в учреждениях родовспоможения, находящихся в ведомстве ДЗМ, на 1-м этапе аудиологического скринига, составил 99,2% от общего числа новорожденных, в 2011 г. – 100%, в 2012 г. – 99,8%, в 2013 г. – 100%, в 2014 г. – 94,9%, в 2015 г. – 95,5% .

Число новорожденных в 2010 г. (иностранных граждан, иногородних, постоянно или временно зарегистрированных в Москве), у которых отоакустическая эмиссия не регистрировалась на 1-м этапе аудиологического скрининга, составило 1994 детей (1,8% от общего числа новорожденных), в 2011 г. – 2165 (1,5%), в 2012 г. – 2016 (1,9%), в 2013 г. – 2156 (1,5%), в 2014 г. – 1268 (1%), в 2015 г. – 1020 (0,8%).

Количество детей в 2010 г. (постоянно или временно зарегистрированных в Москве), обследованных в Детском городском сурдологическом центре на 2-м этапе аудиологического скрининга составило 1596 человек; в 2011 г. – 1635, в 2012 г. – 1621, в 2013 г. – 1745, в 2014 г. – 1093, в 2015 г. – 1015.

Число новорожденных с нарушением слуха, выявленных на 1-м этапе, превышает количество детей, обследованных на 2-м этапе, на 19,1–24,5%, что связано с миграцией матерей с новорожденными детьми по месту постоянной регистрации (иностранные, иногородние) после выписки из родильного дома.

На 2-м этапе аудиологического скрининга, проведенного в 2010 г., нарушения слуха различной этиологии и степени тяжести выявлены у 503 пациентов, что составляет 31,5% от общего числа обследованных детей, в 2011 г. – 385 (23,5%), в 2012 г. – 364 (22,5%), в 2013 г. – 500 (28,7%), в 2014 г. – 414 (37,8%), в 2015 г. – 304 (29,9%).

Выводы

Внедрение аудиологического скрининга в педиатрическую, в том числе и сурдологическую, практику Москвы позволяет выявить нарушения слуховой функции у детей, начиная с первых дней жизни, и уже на первом году жизни проводить реабилитационные мероприятия, направленные на интеграцию этих детей в речевую среду и предотвращение инвалидизации больных.

УДК 616.281-099:615.277.3:616.28-009]-092.9

ЭКСПЕРИМЕНТАЛЬНАЯ МОДЕЛЬ ТОКСИЧЕСКОГО ПОРАЖЕНИЯ СТРУКТУР ВНУТРЕННЕГО УХА

Крюков А. И.[1], Кунельская Н. Л.[1], Темнов А. А.[2], Щеголев А. И.[3], Никиткина Я. Ю.[1], Байбакова Е. В.[1], Чугунова М. А.[1], Левина Ю. В.[3]

[1] ГБУЗ «Научно-исследовательский клинический институт оториноларингологии им. Л. И. Свержевского» Департамента здравоохранения Москвы, 117152, Москва, Россия

[2] ГБУЗ «НИИ скорой помощи им. Н. В. Склифосовского» Департамента здравоохранения Москвы, Москва, Россия

[3] ГБОУ ВПО «Российский научно-исследовательский медицинский университет им. Н. И. Пирогова» Минздрава России, Москва, Россия

EXPERIMENTAL MODEL OF TOXIC INNER EAR STRUCTURES DAMAGE

Kryukov A. I.[1], Kunel'skaya N. L.[1], Temnov A. A.[2], Shchegolev A. I.[3], Nikitkina Ya. Yu.[1], Baibakova E. V.[1], Chugunova M. A.[1], Levina Yu. V.[3]

[1] Research Institute of Clinical Otorhinolaryngology named after L. I. Sverzhevsky the Department of Health in Moscow, Moscow, Russia

[2] Institute of Emergency Care. named after N. V. Sklifosovsky, Moscow Department of Health, Moscow, Russia

[3] Federal State Budgetary Institution Higher Vocational Education "Pirogov Russian National Research Medical University", Moscow, Russia

Токсическое поражение внутреннего уха, как побочный эффект приема лекарственных средств, составляет особую группу в структуре нейросенсорной тугоухости. Ее особенность заключается в предсказуемости возникновения и возможности прогноза. Среди препаратов с ототоксическим побочным эффектом имеются те, которые назначаются по жизненным показаниям. К ним относится цисплатин – цитостатик, входящий в химиотерапевтические схемы лечения злокачественных новообразований различной локализации. Сохранение и продление жизни таких пациентов – проблема первоочередная, но современное состояние медицины призвано сохранить качество жизни таких пациентов. Поэтому изучение механизмов повреждающего действия цитостатиков и локализации поражения важно для создания последующих способов протекции слуховой функции от ототоксического воздействия.

Цель исследования. Создать экспериментальную модель цисплатин-индуцированной нейросенсорной тугоухости и оценить состояние слуховой функции у животных до и после использования препарата платины, а также исследовать механизмы действия цисплатина на структуру внутреннего уха.

Материалы и методы исследования. В исследовании участвовали 45 мышей линии BALB/C без признаков патологии среднего уха при отоскопии в возрасте 2–6 месяцев, массой 21–26 г. Животным проводили объективные методы исследования слуха, включающие регистрацию отоакустической эмиссии на частоте продукта искажения (ПИОАЭ) и коротколатентные слуховые вызванные потенциалы (КСВП). После создания нормативной базы значений все животные были разделены на две группы: 1-я группа, контрольная, включала 15 интактных, отологически здоровых животных (30 ушей); 2-я группа, опытная, включала 30 животных (60 ушей), которые получали ототоксический препарат цисплатин интраперитониально в дозе 12 мг/кг однократно. Дозировка была выбрана как ЛД5030, т. е. 50%-ная выживаемость в течение 30 дней.

После введения препаратов животным 2-й группы проводили повторные исследования слуха методами ПИОАЭ (на 2, 5, 7, 14 и 30-е сутки) и КСВП (на 30-е сутки). На 30-е сутки животные 1-й и 2-й группы в глубоком наркозе были выведены из эксперимента по всем правилам работы с животными для проведения гистологического исследования в окраске гематоксилином и эозином и иммуногистохимического исследования к белкам bcl-2 и bax.

Результаты исследования. По данным ПИОАЭ и КСВП были составлены нормативные показатели слуховой функции мышей линии BALB/C. Отоакустический ответ был зарегистрирован у всех животных. При оценке порогов слышимости методом КСВП у мышей были выявлены первые пики при интенсивности в среднем 32,47 ± 2,02 дБ. Под воздействием цисплатина снижение ампли-

туды ответа ПИАОЭ появилось на 7-е сутки и достигло минимальных значений на 30-е сутки. По данным исследования КСВП на 30-е сутки после инъекции цисплатина во всех случаях произошло достоверное повышение порогов слуха и увеличение значений латентности волн ($p < 0,05$). Среднее значение порогов слуха у мышей, пролеченных цисплатином, составило 64,92±0,06 дБ. При микроскопическом исследовании препаратов внутреннего уха, окрашенных гематоксилином и эозином, установлены изменения спирального ганглия, кортиева органа и сосудистой полоски, характеризующиеся выраженной вакуолизацией цитоплазмы клеток, снижением базофильности ядер и отеком клеток. При иммуногистохимическом исследовании в цитоплазме клеток сосудистой полоски у животных опытной группы выявлено повышение уровня экспрессии проапоптотического белка bax. Одновременно у животных опытной группы отмечено снижение содержания bcl-2-протеина, принадлежащего семейству антиапоптотических белков, в клетках Кортиева органа и сосудистой полоски, что характеризует возможность вступления клеток в апоптоз.

Выводы

Ототоксический эффект цисплатина может быть смоделирован у мышей линии BALB/C с помощью введения цисплатина в дозе 12 мг/кг.

Цисплатин приводит к активации внутриклеточных процессов апоптоза и снижению антиапоптотической защиты в клетках сосудистой полоски, спирального ганглия и кортиева органа.

УДК 616.212.5-001.5

ПЕРФОРАЦИЯ ПЕРЕГОРОДКИ НОСА. СОВРЕМЕННЫЙ ВЗГЛЯД НА ПРОБЛЕМУ

Крюков А. И., Царапкин Г. Ю.

ГБУЗ «Научно-исследовательский клинический институт оториноларингологии им. Л. И. Свержевского» Департамента здравоохранения Москвы, 117152, Москва, Россия

NASAL SEPTAL PERFORATION. MODERN VIEW ON THE PROBLEM

Kryukov A. I. Tsarapkin G. Yu.

Research Institute of Clinical Otorhinolaryngology named after L. I. Sverzhevsky the Department of Health in Moscow, Moscow, Russia

Лечение перфораций перегородки носа (ППН) требует от врача определенного опыта, сопряжено с объективными трудностями и не всегда эффективно. Существенными аргументами, определяющими несостоятельность медицинской помощи больным, страдающим ППН, являются отсутствие единой концепции в решении данной проблемы и практическая несостоятельность существующей классификации. Изначально хирургическая направленность в классификации ППН привела к минимализму в выборе терапевтических методик и разрыву преемственности консервативного и хирургического способов лечения этого заболевания.

Цель исследования. На основании результатов эндоскопического и гистологического исследований определить клинико-морфологические особенности ткани перегородки носа, окружающей стойкий септальный дефект, и разработать оригинальную классификацию, определяющую тактику лечения больных, страдающих перфорацией перегородки носа.

Пациенты и методы исследования. Под нашим наблюдением находилось 108 больных с ППН. В ходе работы мы оценили проявления заболевания (жалобы больного) по баллам по визуально-аналоговой шкале (ВАШ), состояние слизистой оболочки (СО) в области края ППН по ВАШ, провели гистологическое исследование ткани перегородки в области ППН, оценивали размеры ППН при динамических осмотрах (1 раз в год).

Результаты исследования. Эндоскопический осмотр полости носа показал, что у 57 (52,8%) больных размер ППН не превышал 1,5 см, у 30 (27,8%) – находился в пределах от 1,5 до 2,5 см, у 21 (19,4%) – превышал 2,5 см. Более детальный

осмотр тканей перегородки носа, находящихся на границе с септальным дефектом, показал, что у 20 (18,5%) больных имело место тотальное воспаление изъязвленной СО, покрытой эрозиями; у 16 (14,8%) пациентов СО края ППН были бледно-розового цвета, сухими, у 6 (5,6%) – розовыми, влажными. У 66 (61,1%) больных при эндоскопическом осмотре были отмечены все вышеперечисленные признаки.

Изучив микроскопическую картину гистологического материала (n = 240), взятого нами из разных локусов ППН, было отмечено отсутствие признаков хронического васкулита с гранулематозным воспалением. В ходе исследования нами было установлено, что в 86 препаратах, взятых из эрозивно-язвенных локусов, в 100% случаев имело место некротическое повреждение поверхностных структур с явлениями активного воспаления, которое затрагивало костную и хрящевую ткань ПН. При изучении гистологического материала, взятого из субатрофичных локусов септального дефекта (n = 82), в 62 (75,6%) препаратах тканевое воспаление носило умеренно выраженный характер, при этом в 86,6% отмечена фиброзная дегенерация. В биопсийном материале, взятом из участков с невоспаленной СО (n = 72), были зарегистрированы только фиброзно-дегенеративные изменения.

Обсуждение результатов. Таким образом, на основании полученных результатов комплекса исследований у больных, страдающих ППН, нами была сформулирована оригинальная классификация ППН, которая может служить дополнением к уже существующим. Мы предлагаем выделить три клинические формы ППН: 1) по характеру течения заболевания – деструктивные и стабильные, 2) по клиническим проявлениям – симптомные и бессимптомные («немые»); 3) по морфоэндоскопической картине – невоспаленные, субатрофичные, эрозивно-язвенные и смешанные.

Отличительной чертой оригинальной классификации является то, что в ее основу заложено терапевтическое начало, на основании которого мы предлагаем практическому врачу алгоритм действия. Разработанная нами классификация имеет следующие ключевые положения. Пациенты с бессимптомными ППН, которые характеризуются стабильным течением, не требуют лечения и должны находиться под динамическим наблюдением оториноларинголога. ППН, проявляющиеся клинически и имеющие тенденцию к увеличению размеров, требуют комплексного консервативного лечения с превентивным шинированием перегородки носа. Показанием к пластическому закрытию ППН является неэффективность консервативного лечения. Хирургическое закрытие ППН должно проводиться невоспаленными тканями. При частичном закрытии ППН тактика дальнейшего ведения больного зависит от ее клинического состояния.

На наш взгляд, предложенная нами классификация ППН и связанный с ней алгоритм ведения данного контингента больных являются тем связующим звеном, которое определяет преемственность между консервативным и хирургическим лечением данного контингента больных.

УДК 616.322+616.323]-002.2-089:615.849.19

ХИРУРГИЧЕСКОЕ ЛЕЧЕНИЕ ХРОНИЧЕСКОГО ТОНЗИЛЛИТА И ГИПЕРТРОФИИ НОСОГЛОТОЧНОЙ МИНДАЛИНЫ С ПРИМЕНЕНИЕМ ГОЛЬМИЕВОГО ЛАЗЕРА

Крюков А. И. Царапкин Г. Ю. Арзамазов С. Г. Панасов С. А.

ГБУЗ «Научно-исследовательский клинический институт оториноларингологии им. Л. И. Свержевского» Департамента здравоохранения Москвы, 117152, Москва, Россия

SURGICAL TREATMENT OF CHRONIC TONSILLITIS AND HYPERTROPHY OF THE NASOPHARYNGEAL TONSIL WITH USE THE HOLMIUM LASER

Kryukov A. I. Tsarapkin G. Yu. Arzamazov S. G. Panasov S. A.

Research Institute of Clinical Otorhinolaryngology named after L. I. Sverzhevsky the Department of Health in Moscow, Moscow, Russia

Хронический тонзиллит (ХТ) остается одной из наиболее актуальных проблем оториноларингологии, что подтверждается данными о широкой распространенности заболевания. Гипертрофия носоглоточной миндалины (ГНМ), наиболее распространенная в детском возрасте, является достаточно редким заболеванием у взрослого населения, однако представляет достаточно серьезную проблему в практике ЛОР-врача вследствие развития осложнений, а именно – рецидивирующих средних отитов. Современные медицинские технологии позволяют достигать клинического эффекта при минимальной хирургической травме. В зависимости от используемого оборудования тонзиллэктомию (ТЭ) и аденотомию (АТ) можно провести традиционным «холодным» (инструментальным) или «горячим» способами. Эффект диатермии, применяемый в «горячих» методиках, является основной причиной термического повреждения биотканей, что может приводить к осложнениям в послеоперационном периоде (кровотечение, рубцовая деформация). Особое место в новейших разработках занимает применение хирургических лазеров в оториноларингологической практике. Когерентное излучение гольмиевого (Ho:YAG) лазера выходит на первый план в этом случае, так как импульсное излучение данной системы доставляется к биоткани по тонкому кремниевому волокну и действие лазера носит точечный характер.

Цель исследования. Повышение эффективности хирургического лечения при ХТ и ГНМ за счет применения гольмиевого лазера в качестве ассистенции при ТЭ и лазерной абляции аденоидных вегетаций в своде носоглотки.

Пациенты и методы исследования. После проведения эксперимента по оценке термического воздействия гольмиевого лазера на биоткани (мясо индейки) мы применили полученные экспериментальные данные в клинической практике. Всего 170 пациентов ($p < 0,05$) были разделены на две клинические группы:

– 1-я группа пациентов ($n = 98$) с ХТ I и II токсико-аллергическими формами, которым проводили хирургическое лечение в объеме двусторонней ТЭ: подгруппа 1А ($n = 52$) – удаление небных миндалин с использованием классической техники с применением «холодных» инструментов, подгруппа 1В ($n = 46$) – ТЭ с ассистенцией гольмиевым лазером.

– 2-я группа ($n = 72$) – пациенты с ГНМ 1–3-й степени, которым проводили хирургическое лечение в связи с развитием осложнений (затруднение носового дыхания, постназальный синдром, рецидивирующие средние отиты): подгруппа 2А ($n = 39$) – классическая АТ с применением аденотомов, подгруппа 2В ($n = 33$) – лазерная абляция аденоидных вегетаций в своде носоглотки с использованием гольмиевого лазера.

Хирургическое вмешательство всем пациентам мы проводили под наркозом. Критерии оценки эффективности проведенного лечения: выраженность послеоперационного болевого синдрома в баллах по данным визуально-аналоговой шкалы (ВАШ), интраоперационная кровопотеря (мл), частота кровотечений в послеоперационном периоде и развитие рубцовой деформации в отдаленном послеоперационном периоде.

Результаты исследования. Интраоперационная кровопотеря у больных 1А подгруппы составила 42,08±2,01 мл, у пациентов 1В – 4,17±0,37 мл ($p < 0,05$), у больных 2А – 34,17±1,77 мм, у пациентов 2Б – 2,24±0,21 ($p < 0,05$); отсроченные кровотечения были отмечены только у 7 (13,5%) больных 1А подгруппы и у 3 (7,7%) пациентов подгруппы 2А; выраженность послеоперационного болевого синдрома (3–5-е сутки после операции) в 1В подгруппе составила 2,88±0,07 балла, у пациентов 1А – 2,49±0,03 балла, у больных 2В – 1,37±0,02 балла, у пациентов 2А – 1,44±0,06 балла по ВАШ ($p < 0,05$). Развития рубцовой деформации не было выявлено ни в одной из подгрупп пациентов.

Выводы

При тонзиллэктомии (ТЭ) с лазерной ассистенцией и лазерной аденотомии (АТ) с применением гольмиевого (Ho:YAG) лазера эффективность хирургического лечения хронического тонзиллита (ХТ) и гипертрофии носоглоточной миндалины (ГНМ) очень высока, так как кровоточивость тканей снижается в 10,3 раза, выраженность послеоперационного болевого синдрома сопоставима с классическими «холодными» методиками.

Разработанная нами оригинальная методика лазерной тонзиллэктомии и аденотомии и может быть рекомендована в практической оториноларингологии.

УДК 616.212.1-003.92:616.212.4-089

ЯТРОГЕННАЯ РУБЦОВАЯ ДЕФОРМАЦИЯ ПРЕДДВЕРИЯ НОСА

Крюков А. И., Царапкин Г. Ю., Товмасян А. С., Усачева Н. В.

ГБУЗ «Научно-исследовательский клинический институт оториноларингологии им. Л. И. Свержевского» Департамента здравоохранения Москвы, 117152, Москва, Россия

YATROGENNY CICATRICIAL DEFORMATION OF THE NASAL VESTIBULUM

Kryukov A. I., Tsarapkin G. Yu., Tovmasyan A. S., Usacheva N. V.

Research Institute of Clinical Otorhinolaryngology named after L. I. Sverzhevsky the Department of Health in Moscow, Moscow, Russia

В последние годы нарастает интерес к проблеме патологии носового клапана, в которой много нерешенных вопросов, касающихся как диагностики, так и лечения данной патологии. На сегодняшний день выделяют наружный и внутренний носовые клапаны, при этом их патология (недостаточность) определяется динамическим и статическим компонентами.

Динамический компонент коллапса связан с повышенной податливостью крыльных хрящей без видимых анатомических отклонений. Статический компонент недостаточности носового клапана проявляется стойким сужением внутреннего и наружного носовых клапанов. Одной из причин «статического коллапса» наружного клапана является ятрогенная рубцовая деформация преддверия носа, являющаяся результатом неудачной коррекции внутриносовых структур (септопластика).

Цель исследования. Повышение эффективности хирургического лечения недостаточности наружного носового клапана, вызванного ятрогенной рубцовой деформацией преддверия носа.

Пациенты и методы исследования. За 2015 год в НИКИО им. Л. И. Свержевского обратилось 4464 пациентов с жалобами на затруднение носового дыхания. У 2562 (57,3%) пациентов нами диагностированы искривление перегородки носа и хронический вазомоторный (гипертрофический) ринит, у 1800 (40,3%) больных – вазомоторный ринит, у 102 (2,3%) – гипертрофический ринит, у 9 (0,02%) человек нами было выявлено рубцовое ятрогенное сужение преддверия носа, вызванное предыдущим хирургическим вмешательством на перегородке носа.

Все 9 пациентов были прооперированы по оригинальной методике: рубец в преддверии носа иссекали, затем проводили Z-образную пластику тканями полости носа. На завершающем этапе операции устанавливали анатомическую силиконовую шину, которая фиксировала как перегородку носа, так и восстановленный просвет преддверия. Срок стентирования составил один месяц (патент № 2569462 от 28.10.2015 г.). После удаления дыхательная функция полости носа была восстановлена в полном объеме.

Выводы

Больные, страдающие нарушением носового дыхания, которое связано с рубцовой деформацией преддверия носа, составляют 0,02% от общего количества пациентов с жалобами на затрудненное дыхание через нос.

Предложенная нами оригинальная методика пластики рубцового стеноза ятрогенного стеноза преддверия носа позволяет восстановить носовое дыхание в полном объеме и может быть рекомендована для широкого применения в практической оториноларингологии.

УДК 616.28-008.5-073.176

МЕТОДЫ ЛЕЧЕНИЯ ПАЦИЕНТОВ С ДВУСТОРОННЕЙ ВЕСТИБУЛЯРНОЙ ГИПОФУНКЦИЕЙ

Кунельская Н. Л., Байбакова Е. В., Тардов М. В., Чугунова М. А., Янюшкина Е. С., Никиткина Я. Ю., Заоева З. О.

ГБУЗ «Научно-исследовательский клинический институт оториноларингологии им. Л. И. Свержевского» Департамента здравоохранения Москвы, 117152, Москва, Россия

TREATMENT APROACHES IN BILATERAL VESTIBULAR HYPOFUNCTION

Kunel'skaya N. L., Baibakova E. V., Tardov M. V., Chugunova M. A., Yanyushkina E. S., Nikitkina Ya. Yu., Zaoeva Z. O.

Research Institute of Clinical Otorhinolaryngology named after L. I. Sverzhevsky the Department of Health in Moscow, Moscow, Russia

Двусторонняя вестибулопатия характеризуется выраженным снижением функции вестибулярных рецепторов обоих лабиринтов. Такие пациенты страдают от нарушения равновесия, усиливающегося в темноте или на нетвердой неровной поверхности, снижения четкости зрения при движениях головой. По данным литературы не существует эффективного метода лечения данной патологии, активно идет разработка вестибулярной имплантации для протезирования такого контингента пациентов. Эффективность же вестибулярной реабилитации имеет противоречивые оценки.

Цель исследования. Изучить возможности вестибулярной реабилитации при лечении пациентов с двусторонней вестибулярной гипофункцией.

Пациенты и методы исследования. В НИКИО им. Л. И. Свержевского за 2015 год на основании клинического исследования и вестибулометрии была диагностирована двусторонняя вестибулопатия у 6 пациентов, из них 2 мужчины, 4 женщины, средний возраст 58,2 (±6,2) года. У 2 пациентов вестибулярные нарушения наступили остро, при этом у 1 – вследствие резкого снижения слуха и вестибулярной функции сначала на одно, а затем на другое ухо без установленных причин, у 1 – вследствие перенесенного лечения аминогликозидными препаратами. У остальных 4 пациентов нарушение равновесия наблюдалось в течение длительного времени, диагноз двусторонней вестибулопатии был установлен только в нашем институте. У всех пациентов отсутствовала очаговая неврологическая симптоматика.

Всем пациентам в качестве лечения был назначен курс вестибулярной реабилитации с применением стабилометрического тренажера ST-150, ходьбы с поворотами головы, тандемной ходьбы, упражнений с мячом, упражнений, направленных на стабилизацию взора, улучшение статического равновесия. Все пациенты в течение первой недели получали ежедневные тренинги в институте, затем выполняли комплекс упражнений самостоятельно с контролем раз в 1–3 недели. Средний курс терапии составил 9,6±3,3 недели.

У всех пациентов в начале и в конце курса лечения исследовали равновесие на стабилометрической платформе ST-150 «Биомера», изучали данные укороченного теста «динамический индекс походки» (уДИП), исследовали динамическую остроту зрения (ДОЗ) по данным теста с использованием таблицы остроты зрения Сивцева при пассивных встряхиваниях головы. Субъективную симптоматику головокружения оценивали в баллах при помощи специальной анкеты DHI.

Результаты исследования. По данным финального обследования у всех пациентов увеличилось количество баллов при выполнении тренингов на стабилометрической платформе. Например, прирост показателей теста «Мишень» составила 38±8 баллов, в то время как общая оценка статического равновесия при выполнении позы Ромберга с закрытыми глазами осталась практически неизменной. Все пациенты набрали максимальное количество баллов в уДИП (12), хотя в начале лечения у 4 пациентов количество баллов не превышало 8, что указывало на высокий риск падений. Походка с закрытыми глазами по-прежнему была неуверенной у всех пациентов. По данным теста ДОЗ снижение остроты зрения при движениях головы превышало 3 строки. По данным анкеты субъективной симптоматики головокружения DHI у пациентов, отмечалось уменьшение количества баллов на 11±2 балла.

Выводы

В результате проведенного лечения у всех пациентов улучшились динамическое равновесие и координация движений при выполнении тренингов с открытыми глазами и, несмотря на то что не удалось добиться существенных результатов улучшения динамической остроты зрения и улучшения равновесия в условиях темноты, в целом итоги оказались положительными, что было подтверждено данными анкетирования субъективной симптоматики головокружения.

УДК 616.281-008.55-039.31-085-06

ОСЛОЖНЕНИЕ ПОСЛЕ РЕПОЗИЦИОННЫХ МАНЕВРОВ ПО ПОВОДУ ДОБРОКАЧЕСТВЕННОГО ПАРОКСИЗМАЛЬНОГО ПОЗИЦИОННОГО ГОЛОВОКРУЖЕНИЯ

Кунельская Н. Л., Байбакова Е. В., Янюшкина Е. С., Чугунова М. А., Тардов М. В., Заоева З. О., Никиткина Я. Ю., Манаенкова Е. А.

ГБУЗ «Научно-исследовательский клинический институт оториноларингологии им. Л. И. Свержевского» Департамента здравоохранения города Москвы, Москва, Россия

COMPLICATION OF REPOSITION MANEUVERS IN BENIGN PAROXYSMAL POSITIONAL VERTIGO

Kunelskaya N. L., Baybakova E. V., Tardov M. V., Chugunova M. A., Nikitkina Ya. Yu., Yanyushkina E. S., Manaenkova E. A.

Research Institute of Clinical Otorhinolaryngology named after L. I. Sverzhevsky the Department of Health in Moscow, Moscow, Russia

Доброкачественное пароксизмальное позиционное головокружение (ДППГ) – самая распространенная причина системных головокружений, лечение которого проводят специальными позиционными методиками. Как правило, за 1–3 сеанса удается устранить тягостную симптоматику головокружения. Изредка возникают ситуации, осложняющие эффективность терапии, например, когда отолиты перемещаются в другой полукружный канал, или когда по каким-то причинам не удается перебросить их через гладкое колено в преддверие, что может быть связано либо с большим диаметром конгломерата либо с анатомической узостью гладкого колена. Во всех этих случаях мы можем судить о возникшей проблеме по изменению характера нистагма и положению головы, которое провоцирует головокружение, что согласуется с законами Эвальда. Однако, в своей практике мы столкнулись и с другим видом осложнений при проведении маневров при ДППГ.

За период с января по декабрь 2015 года в отделе сурдологии и патологии внутреннего уха НИКИО им. Л. И. Свержевского мы выявили 73 случая изолированного каналолитиаза заднего полукружного канала. Всем пациентам мы проводили репозиционные маневры Epley или Semont, в результате которых у 65 пациентов удалось добиться эффекта с первого раза, 8 пациентам потребовалось проведение повторных лечебных маневров до полного исчезновения симптоматики позиционного головокружения. Однако, у 5 человек спустя 1–3 дня после проведения успешного позиционного лечения появились жалобы на постоянное головокружение в виде «ощущения опьянения», шаткости при ходьбе. При контрольном тесте Дикса–Холлпайка характерного нистагма и головокружения мы не увидели, однако возникал вертикальный нистагм, направленный вниз, который не менял своего направления при усаживании, проходил постепенно (в течение 1–2 минут), не сопровождался появлением выраженного головокружения. В тесте глубокого запрокидывания головы данный нистагм усиливался. Ролл-тест на выявление ДППГ был отрицательным с двух сторон.

Учитывая возникшую симптоматику, мы предположили развитие ДППГ переднего полукружного канала, возникшего как осложнение проведенных репозиционных маневров вследствие наличия общего гладкого колена у вертикальных каналов.

В связи с этим данной группе пациентов был неоднократно проведен маневр Yakovino, однако при контрольном визите симптоматика сохранялась. Всем больным было проведено МРТ головного мозга – патологических изменений обнаружено не было. По данным неврологического осмотра – очаговой симптоматики выявлено не было, однако при пальпаторном исследовании шейных и перикраниальных мышц диагностирован миофасциальный синдром. Пациентам было назначено комплексное лечение, включающее пероральный прием нестероидных противовоспалительных препаратов и миорелаксантов, мягкотканевую мануальную терапию (4–6 процедур). На фоне проведенного лечения отмечен положительный эффект, симптоматика постепенно регрессировала в течение 1–2 недель от начала лечения.

Учитывая вышеизложенное, мы были склонны расценить данное головокружение как проявление заинтересованности вестибуло-цервикальных афферентов вследствие переразгибания шеи в ходе позиционных маневров, хотя окончательно исключить ДППГ переднего полукружного канала у данной группы пациентов не представляется возможным, и эта проблема требует дальнейшего изучения.

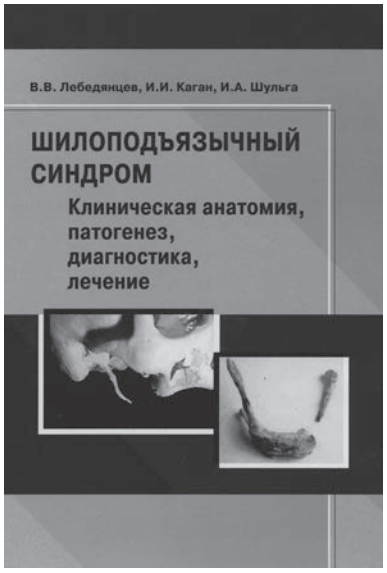

В. В. Лебедянцев, И. И. Каган, И. А. Шульга

Шилоподъязычный синдром. Клиническая анатомия, патогенез, диагностика, лечение: монография. Оренбург: Издательский центр ОГАУ, 2015. 152 с.

В монографии систематизирован значительный опыт работы авторов этого издания. Впервые в мировой литературе описан малоизвестный и недостаточно изученный синдром шиловидного отростка височной кости. Изучены диагностика, этиология, патогенез, а также клиническое определение этого заболевания. Рассмотрены вопросы клинической и топографической анатомии шиловидного отростка, описаны комплексные методы обследования этих больных, консервативное и хирургическое лечение, разработанные авторами.

Монография рассчитана на оториноларингологов, челюстно-лицевых хирургов, невропатологов, онкологов, психиатров, клинических ординаторов и студентов медицинских вузов.

По вопросам приобретения книги можно обращаться к авторам:
e-mail: orenlor@mail.ru

УДК 616.831.9-002:616.28-008.1-072.1-053.36

СОСТОЯНИЕ СЛУХОВОЙ ФУНКЦИИ У НОВОРОЖДЕННЫХ И ДЕТЕЙ РАННЕГО ВОЗРАСТА ПОСЛЕ ПЕРЕНЕСЕННОГО ОСТРОГО ГНОЙНОГО МЕНИНГИТА

Кунельская Н. Л., Ивойлов А. Ю., Кулагина М. И.

ГБУЗ «Научно-исследовательский клинический институт оториноларингологии им. Л. И. Свержевского» Департамента здравоохранения Москвы, 117152, Москва, Россия

ГБУЗ «Детская городская клиническая больница № 9 им. Г. Н. Сперанского» Департамента здравоохранения Москвы, Москва, Россия

STATUS OF AUDITORY FUNCTION IN INFANTS AND YOUNG CHILDREN AFTER ACUTE PURULENT MENINGITIS

Kunelskaya N. L., Ivoilov A. Y., Kulagina M. I.

Research Institute of Clinical Otorhinolaryngology named after L. I. Sverzhevsky the Department of Health in Moscow, Moscow, Russia

Children's City Clinical Hospital N 9 named after G. N. Speransky, Moscow Department of Health, Moscow, Russia

Воздействие неблагоприятных факторов на организм ребенка приводит к нарушению кровоснабжения и кислородного обеспечения метаболизма в органах и тканях, в том числе и внутреннего уха, что приводит к развитию гипоксии и в конечном итоге к гибели слуховых рецепторов (Богомильский М. Р., Сапожников Я. М., 1996), а также к поражению ЦНС. Гипоксическое состояние внутреннего уха развивается в результате изменения реологических свойств крови и гемостаза: у больных острой нейросенсорной тугоухостью на фоне сосудистых изменений определяются разной степенью выраженности нарушения внутрисосудистого фактора микроциркуляции вследствие эффекта «сладжирования» крови (Кунельская Н. Л. и соавт., 2004). Таким образом, у детей с признаками преперинатального поражения ЦНС имеются все предпосылки к поражению слухового анализатора.

Цель исследования. Изучение состояния слуховой функции у новорожденных и детей раннего возраста после перенесенного гнойного менингита.

Пациенты и методы исследования. Обследован 51 ребенок в возрасте от 4 до 74 дней с диагнозом острый гнойный менингит. Все дети находились на стационарном лечении в отделениях патологии новорожденных, реанимации и интенсивной терапии ДГКБ № 9 им. Г. Н. Сперанского ДЗМ. Недоношенных детей в исследование не включали. Обследование детей включало: сбор анамнеза, осмотр ЛОРорганов, оценку степени гипоксии. Исследование состояния слуховой функции у детей проводили с применением следующих методик: регистрации задержанной вызванной отоакустической эмиссии (ЗВОАЭ); регистрации коротколатентных слуховых вызванных потенциалов (КСВП).

Результаты исследования. Регистрация ЗВОАЭ имела место лишь у 3 пациентов на обоих ушах и у 2 – на одном ухе. У остальных пациентов ЗВОАЭ не регистрировалась. Результаты скринингового исследования КСВП при использовании FSS-алгоритма были следующими: успешно прошли тест лишь 5 человек с обеих сторон и 3 – с одной стороны. 7 детей, находящихся в тяжелом состоянии, скрининг-тест регистрации КСВП не проходили. При расширенном обследовании с использованием теста пошаговой временной стимуляции: интенсивность стимулирующего сигнала, при которой регистрируется V пик, в большинстве случаев превышала 40 дБ (10 детей), у 5 детей V волна вообще не регистрировалась при интенсивности до 70 дБ.

При исследовании состояния слуха методом регистрации стационарных КСВП наблюдались значительный межиндивидуальный разброс значений латентных периодов (ЛП) и межпиковых интервалов (МПИ), а также увеличение ЛП и МПИ у всех детей, выраженное в разной степени, вплоть до полного отсутствия регистрации волн в 5 случаях. Показатели интраауральной разницы значений данных параметров колебались от 0,2 до 0,43 мс, т. е. в целом превышали норму (до 0,2 мс).

Повторно все дети были обследованы после стабилизации и улучшения общего состояния и купирования явлений гнойного менингита при переводе их из отделения реанимации и интенсивной терапии в отделение патологии новорожденных. При этом признаки нарушения слуховой функции отмечались у 4 пациентов. У остальных

детей успешно регистрировались ЗВОАЭ и КСВП, но у 5 при расширенном обследовании отмечалось незначительное увеличение МПИ (III–V) и ЛП III и V пиков.

При катамнестическом наблюдении через 6 месяцев после выписки из стационара у 50 детей сколько-нибудь значимых отклонений от показателей возрастной нормы обнаружено не было. У 1 ребенка сохранялись отрицательные результаты скрининга ЗВОАЭ, а также отсутствовала регистрация волн КСВП, в связи с чем ребенок находится под наблюдением сурдолога.

Выводы

В остром периоде гнойного менингита при тяжелом состоянии ребенка отмечается поражение слухового анализатора, связанное как с инфекционно-токсическим, так и с гипоксическим воздействием на орган слуха ребенка.

При стабилизации состояния ребенка указанные нарушения в большинстве случаев нивелируются, но для своевременного выявления поражения органа слуха у данного контингента детей в отдаленные сроки необходимо наблюдение с периодическим регулярным контролем функционального состояния слуховой системы.

УДК 616.284-003.2-036.87-053.2

КОЛОНИЗАЦИЯ ШУНТОВ МИКРОФЛОРОЙ КАК ВОЗМОЖНАЯ ПРИЧИНА РЕЦИДИВА ЭКССУДАТИВНОГО СРЕДНЕГО ОТИТА В ДЕТСКОМ ВОЗРАСТЕ

Кунельская Н. Л., Ивойлов А. Ю., Пакина В. Р., Яновский В. В., Диденко Л. В.

ГБУЗ «Научно-исследовательский клинический институт оториноларингологии им. Л. И. Свержевского» Департамента здравоохранения Москвы, 117152, Москва, Россия

ФГБУ «Федеральный научно-исследовательский центр эпидемиологии и микробиологии им. почетного академика Н. Ф. Гамалеи» Минздрава России, Москва, Россия

COLONIZATION BY A MICROFLORA OF GROMMETS AS THE POSSIBLE REASON OF RECURRENCE OTITIS MEDIA WITH EFFUSION AT CHILDREN

Kunelskaya N. L., Ivoylov A. Y., Pakina V. R., Yanovskii V. V., Didenko L. V.

Research Institute of Clinical Otorhinolaryngology named after L. I. Sverzhevsky the Department of Health in Moscow, Moscow, Russia

Federal Research Centre for Epidemiology and Microbiology named after honorary academician N. F. Gamalei Russian Ministry of Health, Moscow, Russia

Экссудативный средний отит (ЭСО) на сегодняшний день остается одной из актуальных проблем в детской отиатрии. Существуют консервативные и хирургические методы лечения ЭСО. Одним из часто применяемых методов хирургического лечения данного заболевания является шунтирование барабанной полости (ШБП), которое позволяет эвакуировать экссудат из среднего уха, обеспечивает длительную аэрацию его полостей, а также предупреждает развитие рецидива ЭСО при эпизодах острых заболеваний верхних дыхательных путей, которые в детском возрасте нередко повторяются до нескольких раз в месяц. Однако даже после проведенного ШБП отмечаются случаи рецидива ЭСО.

Цель исследования. Изучение причин рецидивирования ЭСО в детском возрасте.

Пациенты и методы исследования. В отделе ЛОР-патологии детского возраста НИКИО им. Л. И. Свержевского совместно с лабораторией анатомии микроорганизмов НИИЭМ им. Н. Ф. Гамалеи проведено исследование поверхности 24 титановых шунтов, отторгнувшихся или удаленных из барабанной перепонки у детей с ЭСО, и окружающего шунт субстрата с использованием методов сканирующей и трансмиссионной электронной микроскопии. При этом применяли: напылительную установку SPI-MODULE Sputter Coater, сканирующий электронно-ионный микроскоп Quanta 200 3D, ультратом LKB-III, трансмиссионный электронный микроскоп JEM 100B, СМ-12.

Результаты исследования. При анализе результатов исследования установлено, что вокруг

тела каждого из представленных образцов титановых шунтов визуализировалась мощная оболочка, видимая невооруженным глазом. При электронно-микроскопическом исследовании отмечено, что эта оболочка представлена соединительной тканью, в составе которой (на ее поверхности) обнаружены гладкие пластинчатые включения, нехарактерные для данного вида ткани. При обзорном увеличении поверхности шунтов определялись наложения с фрагментами единичных волосков разной степени выраженности. Во всех случаях наложения на поверхности шунтов были представлены биопленками с мощно развитым экзополисахаридным матриксом и отдельно лежащими бактериями. Однако в нескольких случаях, помимо биопленки, обнаружен пласт роговых чешуек, которые входят в состав многослойного плоского ороговевающего эпителия. Очевидно, что этот пласт роговых чешуек является результатом эпителизации шунтов с прилежащих участков эпидермиса. Также на поверхности шунтов обнаружены грибы, хламидоспоры и псевдомицелий, распространяющийся на окружающую соединительно-тканную оболочку. На 14 шунтах биопленка состояла из бактериально-грибковой ассоциации. В 8 случаях определялась грибковая биопленка. В 2 случаях в состав биопленки вошла только бактериальная флора. Бактериальная флора была представлена палочками и кокками, грибковая – дрожжеподобными грибами.

Выводы

Обнаруженные биопленки могут служить причиной рецидива ЭСО после проведения шунтирования барабанной полости как результат обтурации шунтов, так и возможного поддержания латентного воспаления слизистой оболочки барабанной полости. В период нахождения шунтов в барабанной перепонке ребенка необходима дополнительная терапия, включающая местное применение медикаментозных средств, обладающих не только противомикробным, но и противогрибковым эффектом.

УДК 616.288.1-002.828-07-08-053.2

ДИАГНОСТИКА И ЛЕЧЕНИЕ НАРУЖНОГО ГРИБКОВОГО ОТИТА У ДЕТЕЙ

Кунельская В. Я., Ивойлов А. Ю., Шадрин Г. Б., Мачулин А. И.

ГБУЗ «Научно-исследовательский клинический институт оториноларингологии им. Л. И. Свержевского» Департамента здравоохранения Москвы, 117152, Москва, Россия

ГБУЗ «Детская городская клиническая больница № 9 им. Г. Н. Сперанского» Департамента здравоохранения Москвы, Москва, Россия

DIAGNOSIS AND TREATMENT OF FUNGAL EXTERNAL OTITIS IN CHILDREN

Kunelskaya V. J., Ivoilov A. Y., Shadrin G. B., Machulin A. I.

Research Institute of Clinical Otorhinolaryngology named after L. I. Sverzhevsky the Department of Health in Moscow, Moscow, Russia

Children's City Clinical Hospital N 9 named after G. N. Speransky, Moscow Department of Health, Moscow, Russia

Распространение воспалительных заболеваний наружного слухового прохода является одной из актуальных проблем оториноларингологии среди всех возрастных групп. При этом сохраняется тенденция к увеличению заболеваемости наружным отитом у детей. Немаловажное значение в развитии заболеваний наружного слухового прохода у детей имеет грибковая флора. Основными возбудителями грибкового наружного отита являются плесневые грибы рода *Aspergillus*, *Penicillium* и дрожжеподобные грибы рода *Candida*. В части случаев выявляют грибковые ассоциации, представленные плесневыми грибами рода *Aspergillus* и дрожжеподобными грибами рода *Candida*.

Цель исследования. Повышение эффективности диагностики и лечения грибкового поражения наружного слухового прохода у детей.

Материалы и методы исследования. Проведено обследование и лечение 32 детей в возрасте от 4 месяцев до 15 лет (8 мальчиков и 24 девочки) с диагнозом острый наружный отит в

отделе ЛОР-патологии детского возраста НИКИО им. Л. И. Свержевского на базе ЛОР-отделения ДГКБ № 9 им. Г. Н. Свержевского ДЗМ.

Диагностика наружного отита включала осмотр ЛОР-органов с применением отомикроскопии, микробиологическое исследование. Микологическое исследование проводили в двух направлениях: микроскопические и культуральные.

Микроскопию нативных и окрашенных препаратов проводили с использованием световой и люминесцентной микроскопии. В качестве просветляющего раствора применяли 10% КОН, красители – метиленовый синий и калькофлюор белый. На основании полученных результатов определяли род гриба.

Культуральные исследования выполняли с использованием питательных сред Сабуро и Чапека, с последующим подсчетом колоний. Видовую идентификацию дрожжеподобных грибов проводили с помощью тест-системы API 20C (bioMerieux, Франция), плесневых грибов – по протоколу MI 38.

Результаты исследования. В результате проведенного комплексного обследования 32 детей с наружным отитом грибковое воспаление было установлено у 6 детей. Возбудителями заболевания были идентифицированы грибы *Aspergillus niger* у 5 детей и *Candida albicans* у 1 ребенка. У 26 детей при проведении микробиологического исследования были выделены бактериальные штаммы, представленные преимущественно кокковой флорой.

При сборе анамнеза у родителей детей с грибковым наружным отитом установлена предположительная причина заболевания – повреждение кожи наружного слухового прохода из-за частого туалета ушей. Характерными жалобами при обращении были: заложенность ушей и зуд в ухе – у 4 детей, выделения из ушей – у всех 6 детей. Установлено, что длительность заболевания была от 1 до 1,5 мес.

При выполнении отомикроскопии у 6 детей клиническая картина была представлена наличием казеозно-некротических масс в просвете слухового прохода, явлениями мирингита. У 5 детей казеозные массы были беловато-черными и напоминали «промокшую газету», у 1 ребенка отделяемое было беловато-желтым. У всех детей выявлено одностороннее поражение уха.

Всем больным с отомикозом проводили местную противогрибковую терапию после тщательного туалета наружного слухового прохода с последующей обработкой 1% раствором нафтифина. Данный препарат назначали для самостоятельного применения пациентом 2 раза в день на турунде с экспозицией до 15 минут. К 14-му дню лечения у всех детей отмечали: отсутствие жалоб, при отомикроскопии – отсутствие грибковых масс в просвете слухового прохода, незначительные реактивные явления со стороны кожи наружного слухового прохода. Продолжительность курса лечения составила 1 месяц. Период наблюдения 6 месяцев. В повторных мазках роста микобиоты не выявлено. Рецидива заболевания за этот период не было ни у одного больного.

Выводы

При диагностике наружного отита у детей необходимо проведение не только отомикроскопии, но и комплексного микологического исследования патологического отделяемого из уха, включающего выполнение микроскопического и культурального исследования. При лечении детей с грибковым наружным отитом препаратом выбора для проведения местной противогрибковой терапии является 1% раствор нафтифина, длительность терапии не менее 1 месяца с периодом динамического наблюдения до 6 месяцев.

УДК 616.22-002.2+616.22-002.828

ЛАРИНГОМИКОЗ ПРИ ХРОНИЧЕСКОМ ЛАРИНГИТЕ

Кунельская В. Я., Романенко С. Г., Шадрин Г. Б., Красникова Д. И.

ГБУЗ «Научно-исследовательский клинический институт оториноларингологии им. Л. И. Свержевского» Департамента здравоохранения Москвы, 117152, Москва, Россия

LARYNGOMYCOSIS IN CHRONIC LARYNGITIS

Kunelskaya V. Ya., Romanenko S. G., Shadrin G. B., Krasnikova D. I.

Research Institute of Clinical Otorhinolaryngology named after L. I. Sverzhevsky the Department of Health in Moscow, Moscow, Russia

Хронический ларингит составляет до 10% от всей патологии ЛОРорганов, а в структуре хронических заболеваний гортани занимает ведущее место. Вопрос о роли грибковой флоры при хронических воспалительных заболеваниях гортани остается недостаточно изученным, данные литературы по этой патологии недостаточны и противоречивы.

Цель исследования. Определить распространенность ларингомикоза в структуре хронических воспалительных заболеваний гортани, определить видовой состав возбудителей, оценить предрасполагающие факторы развития грибкового заболевания у пациентов с этой патологией.

Пациенты и методы исследования. За период с 2011 по 2015 г. на базе НИКИО им. Л. И. Свержевского проведено обследование и лечение 430 взрослых больных (211 мужчин и 219 женщин в возрасте от 34 до 83 лет) с различными формами хронического ларингита, отличающихся длительным и упорным течением.

Всем больным проводили комплексную оценку клинико-функционального состояния гортани с применением современной эндоскопической и микроскопической техники. Микологическую диагностику проводили в 2 этапа: микроскопия патологического отделяемого и посев его на элективные питательные среды. Диагноз ларингомикоз устанавливали только после лабораторного подтверждения (титр выделенных грибов не менее $1{,}0 \cdot 10^4$ КОЕ и наличие в мазках активно вегетирующих грибов).

Результаты исследования. В результате проведенного обследования грибковое поражение гортани выявлено у 100 больных, что составило 23,2% среди всех пациентов с хроническим ларингитом. В подавляющем большинстве (у 98 пациентов) выделены грибы рода *Candida*, грибы рода *Aspergillus* – лишь у 2 больных. При этом на долю *C. albicans* пришлось 79%. Средний возраст больных с ларингомикозом составил 59,7 года, длительность заболевания – 7,6 месяца.

Основными жалобами больных ларингомикозом явились: охриплость (96%), сухость в горле (33%), кашель (30%), першение в горле (24%), дискомфорт в горле (21%). Реже больные жаловались на скопление мокроты в горле (15%), боль в горле (9%), ощущение кома в горле (6%), одышку (3%), приступы удушья (3%). Однако отмечено, что данные жалобы являются общими для всех больных хроническим ларингитом и нехарактерными именно для ларингомикоза.

Результаты исследования. Предрасполагающими факторами развития ларингомикоза у обследованной группы больных явились: гастроэзофагеальный рефлюкс – у 51,5% пациентов, применение ингаляционных кортикостероидов – у 42%, ношение съемных зубных протезов и неправильный уход за ними – у 39,4%, длительный стаж курения – у 39,3%, гипергликемия – у 29%, длительное лечение антибиотиками – у 28,2% больных. Среди профессиональных вредностей встречались – работа в пыльном и плохо проветриваемом помещении (кладовщик, библиотекарь), работа в помещении с повышенной температурой и влажностью (повар), контакт со строительными материалами, крупнодисперсной пылью (строитель, метропроходчик) а также постоянный контакт с выхлопными газами (водитель). Голосовая профессия встречалась крайне редко – в 2% наблюдений.

Определены три клинические формы хронического грибкового ларингита: гиперпластическая (55%), катаральная (31%) и атрофическая (14%). Характерный микроларингоскопический признак ларингомикоза, выявлявшийся у всех больных, – наличие патологического отделяемого в виде белесоватых налетов либо скоплений белесоватого слизистого отделяемого, слизистых корочек в различных отделах гортани.

Согласно установленному диагнозу всем больным проводили комплексное лечение с применением местных и системных противогрибковых препаратов в течение 14 дней. Курс комбинированной противогрибковой терапии обязательно повторяли через 2 недели в течение 10 дней. Излечение устанавливали при нормализации микроларингоскопической картины, отсутствии жалоб и элиминации микобиоты.

Выводы

Проведенное исследование показало большую роль грибковой флоры в этиологии хронического ларингита (частота встречаемости ларингомикоза среди больных хроническим ларингитом составляет в среднем 23,2%), при этом основными возбудителями ларингомикоза являются грибы рода *Candida*. Определены возможные предрасполагающие факторы развития грибкового воспаления в гортани, что может послужить основанием для выработки комплекса мер для профилактики развития данной патологии.

УДК 616.21-002.828:614.1:314.4

РАСПРОСТРАНЕННОСТЬ ГРИБКОВЫХ ЗАБОЛЕВАНИЙ В ПАТОЛОГИИ ЛОРОРГАНОВ

Кунельская В. Я., Шадрин Г. Б., Мачулин А. И., Красникова Д. И., Андреенкова О. А.

ГБУЗ «Научно-исследовательский клинический институт оториноларингологии им. Л. И. Свержевского» Департамента здравоохранения Москвы, 117152, Москва, Россия

PREVALENCE OF FUNGAL DISEASES IN ENT

Kunelskaya V. Ya., Shadrin G. B., Machulin A. I., Krasnikova D. I., Andreenkova O. A.

Research Institute of Clinical Otorhinolaryngology named after L. I. Sverzhevsky the Department of Health in Moscow, Moscow, Russia

Проблема микозов ЛОРорганов остается актуальной, что определило цель настоящей работы: ознакомление врачей-оториноларингологов с современными принципами диагностики и лечения различных по локализации и характеру клинических проявлений микозов верхних дыхательных путей и уха.

Пациенты и методы исследования. Диагноз грибкового заболевания ЛОРорганов мы устанавливали только на основании комплексных лабораторных микологических исследований, включающих микроскопию и посев проб биологического материала, отобранного под контролем увеличивающей оптики (операционный микроскоп, эндоскопическая техника). Посевы выполняли на питательные среды Сабуро и Чапека. Видовую идентификацию выделенных дрожжеподобных грибов осуществляли с помощью тест-системы API 20C, плесневых грибов – по протоколу MI 38.

Результаты исследования. Анализ проведенных нами исследований показал, что в 2010–2014 гг. среди 5618 пациентов с хронической воспалительной патологией ЛОРорганов, обратившихся в НИКИО им. Л. И. Свержевского, грибковое поражение установлено у 1303 больных (23,2%): фарингомикоз – у 689 больных (53%), отомикоз – у 495 (38%), ларингомикоз – у 65 (5%), микоз носа и околоносовых пазух (ОНП) – у 53 больных (4%).

При грибковом поражении глотки и гортани в качестве возбудителя лидировали грибы рода *Candida* (97–99% наблюдений), при этом на долю грибов *C. albicans* приходится не более 50% наблюдений. При отомикозе выделяли плесневые грибы родов *Aspergillus* (65%), *Penicillium* (5%) и *Candida* (30%). При микозе полости носа и ОНП на долю плесневых грибов пришлось до 78% поражений, при этом основной возбудитель – гриб рода *Aspergillus*, виды – *fumigatus* и *niger*. В отдельных случаях у иммуноскомпрометированных больных грибковые заболевания ОНП вызывали грибы родов *Mucor* и *Alternaria*.

Лечение мы всегда начинали с элиминации возбудителя. Коррекцию общих и местных предрасполагающих факторов проводили параллельно либо вторым этапом.

При терапии отомикоза мы применяли нафтифин, хлорнитрофенол и клотримазол в виде посменных аппликаций спиртовых растворов на ватных турундах.

При проведении местной терапии фарингомикоза препаратами выбора являлись нистатин, клотримазол и мирамистин в виде полосканий и смазываний слизистой оболочки 4–5 раз в день. Местное лечение антимикотическими препаратами мы проводили не менее 3–4 недель под обязательным лабораторным контролем.

Спецификой лечения грибкового поражения гортани является широкое использование ингаля-

ционного метода для введения лекарственных препаратов. Эффективность аэрозольного метода при воспалительных заболеваниях гортани определяется непосредственным воздействием лекарственного вещества на очаг заболевания и более высокой концентрацией препарата в месте поражения.

При системной терапии кандидозных поражений мы применяем флуконазол – 50–200 мг в сутки 14 дней, при плесневых микозах – итраконазол по 200 мг в сутки 14 дней. Через 7 дней повторяли курс лечения.

Медикаментозная терапия микоза ОНП всегда сопровождала и (или) предшествовала хирургическому лечению. Хирургическое вмешательство заключалось в выполнении радикальной операции на пораженной пазухе экстраназальным методом с полным удалением всех патологически измененных тканей. В послеоперационном периоде проводили ежедневные промывания пазухи антисептиками и антимикотиками.

Продолжительность применения антимикотиков зависела от клиники заболевания, но составляла не менее 14 дней после клинического и лабораторного излечения.

Заключение. Проведенное исследование показывает, что доля грибковых заболеваний ЛОРорганов достаточно высока и составляет до 23,2% при их хроническом воспалении. Наиболее высока заболеваемость фарингомикозом и отомикозом.

В целом при правильном лечении микоза ЛОРорганов терапия достаточно эффективна. Анализ собственных результатов лечения больных ЛОР-микозами с использованием указанных выше лекарственных средств позволяет сделать вывод об их высокой эффективности, сопровождающейся элиминацией грибов – возбудителей заболевания – и нормализацией клинической картины.

Поскольку грибковые заболевания склонны к рецидивированию, необходимо динамическое диспансерное наблюдение за больным для своевременного проведения профилактических курсов противогрибкового лечения.

УДК 611.833.181:611.833.85.611.831.81

НЕЙРОВАСКУЛЯРНЫЙ КОНФЛИКТ ПРЕДДВЕРНО-УЛИТКОВОГО НЕРВА. КЛИНИКО-АНАТОМО-ГИСТОЛОГИЧЕСКОЕ ИССЛЕДОВАНИЕ

Кунельская Н. Л.[1], Яцковский А. Н.[2], Мищенко В. В.[1]

[1] ГБУЗ «Научно-исследовательский клинический институт оториноларингологии им. Л. И. Свержевского» Департамента здравоохранения Москвы, 117152, Москва, Россия

[2] ГБОУ ВПО «Первый Московский государственный медицинский университет им. И. М. Сеченова» Минздрава России, Москва, Россия

NEUROVASCULAR CONFLICT VESTIBULOCOCHLEAR NERVE. KLINIKA-ANATOMICAL AND HISTOLOGICAL STUDY

Kunelskay N. L.[1], Yatskovskii A. N.[2], Mischenko V. V.[1]

[1] Research Institute of Clinical Otorhinolaryngology named after L. I. Sverzhevsky the Department of Health in Moscow, Moscow, Russia

[2] Federal State Budgetary Institution Higher Vocational Education "I. M. Sechenov First Moscow State Medical University", Moscow, Russia

При обследовании больных кохлеовестибулярными нарушениями и диагностированным нейроваскулярным конфликтом преддверно-улиткового нерва (ПУН) обращает на себя внимание преобладание в ряде случаев клинических симптомов нарушения слуха или равновесия (Kim H.-S. et al., 1998). Встречаются также варианты и сочетанных нарушений (Ozdogmus O. et al., 2005). Известно, что VIII пара черепных нервов содержит афферентные нервные волокна, начинающиеся от спирального ганглия улитки и формирующие кохлеарный нерв (КН), а также аксоны нейронов ганглиев преддверия, формирующие вестибулярный нерв (ВН) (Ryu H. et al., 1998). Последний образует два отдельных ствола: верхний и нижний вестибулярные нервы.

Можно полагать, что симптоматика нейроваскулярного конфликта ПУН определяется характером синтопии передней нижней мозжечковой артерии и, как следствие, зависит от места ком-

прессии нервных волокон слухового либо вестибулярного пути в составе ПУН. Локализация и взаимное расположение КН и ВН в составе ПУН были изучены у различных животных и человека. В некоторых цитируемых работах акцент сделан только на участке ПУН, расположенном во внутреннем слуховом проходе (ВСП), либо анализировали топографию и структуру только КН (Benoudiba F. et al., 2013). При этом для уточнения топографии КН и ВН ПУН использовали разные методические подходы: МРТ, регистрация потенциала действия с поверхности нерва, введение трейсеров в соответствующие ганглии и гистологический анализ.

В нашей работе мы проанализировали топографию нервных волокон, принадлежащих к слуховому и вестибулярному анализаторам, в составе интракраниального отдела ПУН человека. Всего исследовано 8 образцов правого и 8 образцов левого ПУН, выделенных от места выхода из ствола мозга до входа в ВСП. При изъятии образцов интракраниальный отдел ПУН отделялся от лежащего рядом с ним лицевого нерва с помощью препарирования.

Материал фиксировали в нейтральном формалине и заливали в парафин. Перед фиксацией образцов отделы ПУН маркировали в соответствии с его прижизненным анатомическим положением в задней черепной ямке. Срезы изготавливали в месте выхода нерва из ствола мозга (N1), в середине (N2) и у его входа во внутреннее слуховое отверстие (N3). В целях объективизации результатов визаульного изучения полученных образцов измеряли минимальный (D_{min}), максимальный (D_{max}) диаметры и площадь поперечного сечения (A_{rea}) нервных волокон. Указанные параметры анализировали не менее чем в 200 волокнах на каждом срезе, полученном из N1, N2 и N3 отделов ПУН и окрашенном по методу Ван-Гизона. Морфометрию срезов и статистический анализ результатов выполняли на аппаратно-программном комплексе «Диаморф» (ЗАО «Диаморф», Россия).

В результате проведенных исследований установлено, что общий план строения интракраниальных отделов правого и левого ПУН в целом одинаков. Снаружи нерв окружен соединительной тканью эпиневрия, от которого отходят внутрь тонкие прослойки периневрия с кровеносными сосудами. Во всех трех изученных отделах правого и левого ПУН были выявлены две обособленные группы нервных волокон, различавшиеся по плотности окраски. Более интенсивно окрашенные волокна формируют КН, а более светлые – ВН. Интракраниальный отдел ПУН представлен двумя обособленными группами нервных волокон, различающихся по плотности окраски, размерным параметрам и степени миелинизации: более интенсивно окрашенные и меньшие по диаметру волокна формируют КН, светлые участки ПУН, содержащие нервные волокна большего диаметра и с более высокой степенью миелинизации, соответствуют месту локализации ВН. В интракраниальном отделе ПУН взаимное расположение волокон, образующих КН и ВН, изменяется. В N1-срезе КН занимает передненижнее положение, ВН – задневерхнее положение; в N2-срезе – КН занимает нижнее положение, ВН – верхнее положение; аналогичная топография волокон определена в срезе N3. Описанное взаимное расположение волокон ВН и КН справедливо для правого и левого ПУН.

Таким образом, в результате проведенного исследования получены данные о топографии и гистологических различиях нервных волокон, формирующих КН и ВН в составе ПУН. Эти данные конкретизируют взаимосвязь между местом компрессии ПУН и симптомами, возникающими у больных нейроваскулярным компрессионным синдромом.

УДК 616.21-006-06-083.98:614.21

ТАКТИКА ЛЕЧЕНИЯ ОСЛОЖНЕНИЙ У БОЛЬНЫХ ОНКОЛОГИЧЕСКИМИ ЗАБОЛЕВАНИЯМИ ЛОРОРГАНОВ В УСЛОВИЯХ МНОГОПРОФИЛЬНОГО СТАЦИОНАРА

Митичкин А. Е., Крюков А. И., Агафонов А. А.

ГБУЗ «Городская клиническая больница им. Ф. И. Иноземцева» Департамента здравоохранения Москвы, Москва, Россия

ГБУЗ «Научно-исследовательский клинический институт оториноларингологии им. Л. И. Свержевского» Департамента здравоохранения Москвы, 117152, Москва, Россия

TREATMENT OF COMPLICATIONS IN PATIENTS WITH ONCOLOGICAL DISEASES OF ENT ORGANS IN THE MULTIDISCIPLINARY CLINIC

Mitichkin A. E., Kryukov A. I., Agafonov A. A.

City Clinical Hospital named after F. I. Inozemtsev the Department of Health, Moscow, Russia

Research Institute of Clinical Otorhinolaryngology named after L. I. Sverzhevsky the Department of Health in Moscow, Moscow, Russia

Наличие больных с онкологическими поражениями ЛОРорганов и соседних областей, поступающих по скорой помощи в состоянии асфиксии или кровотечением из распадающейся опухоли, поставило перед нами задачу разработать тактику их лечения.

В период 2011–2013 гг. в ЛОР-отделении ГКБ № 36 им. Ф. И. Иноземцева ДЗМ пролечено 364 онкологических больных (312 мужчин и 52 женщины в возрастной группе от 37 до 92 лет).

Пациентам со стенозами гортани выполняли экстренную трахеостомию.

293 пациентам с кровотечениями из распадающейся опухоли выполняли перевязку наружных сонных артерий и верхнещитовидных артерий. Учитывая особенности кровоснабжения ЛОР-органов и лица, полного гемостаза посредством перевязки наружных сонных артерий и верхнещитовидных артерий в 100% случаев достичь не удавалось. При продолжающемся кровотечении из распадающейся опухоли мы применяли метод электрорезекции опухоли с одномоментным, при наличии метастазов, футлярно-фасциальным иссечением лимфатического аппарата шеи (188 оперативных вмешательств). Летальность составила 31 пациент (17%) и была связана с раковой кахексией и ТЭЛА. 83% пациентов выписаны в удовлетворительном состоянии под наблюдение онколога по месту жительства.

Наш опыт применения эндоваскулярной эмболизации ветвей наружной сонной артерии не показал удовлетворительных результатов (4 наблюдения). Пациенты плохо переносили эту манипуляцию, риск рецидива кровотечения достаточно высок. Летальность составила 2 пациента (50%).

Клинические случаи. *Больной Ш., 56 лет, поступил в ЛОР-отделение 21.07.2012 г. с диагнозом: рак глотки, дна полости рта, нижней и верхней губы T4N3M0. Рецидивирующее кровотечение из распадающейся опухоли. Больному проводили антибактериальную, гемостатическую терапию, при рецидиве кровотечения 22.07.2012 г. перевязаны наружные сонные артерии с двух сторон. Несмотря на проводимую терапию, кровотечение рецидивировало.*

Учитывая профузное рецидивирующее кровотечение из распадающейся опухоли, невозможность достичь гемостаза консервативным лечением и перевязкой наружных сонных артерий, больному выполнена электрорезекция опухоли с одномоментным иссечением лимфатического аппарата шеи. В послеоперационном периоде кровотечений не было. Дефект нижней зоны лица восстанавливали с помощью тканей дельтопектoрального и филатовского стебля. Результат гистологического исследования: плоскоклеточная ороговевающая карцинома.

Больной Б., 60 лет, поступил в ЛОР-отделение по наряду скорой помощи с жалобами на кровотечение из распадающейся опухоли в области средней и нижней трети шеи. Из анамнеза известно, что в 2004 г. получил курс комбинированного лечения в онкодиспансере.

Консервативная терапия и перевязка наружной сонной артерии и верхнещитовидной артерии слева без эффекта. Выполнены ларингэктомия и операция Крайля справа. Дефект мягких тканей шеи закрыт дельтопекторальным лоскутом. Результат гистологического исследования: плоскоклеточная неороговевающая карцинома. Кровотечение не рецидивировало.

Выводы

У пациентов с кровотечением из распадающейся опухоли ЛОРорганов и смежных областей целесообразно при неэффективности консервативной терапии выполнять перевязку наружных сонных артерий или верхнещитовидных артерий.

При рецидиве кровотечения по жизненным показаниям необходима электрорезекция опухоли (по возможности); при наличии регионарных метастазов, фасциально-футлярным иссечением лимфатического аппарата шеи с последующим наблюдением и лечением в онкодиспансере.

УДК 616.22-008.5-057

ПРОБЛЕМЫ ПРОФЕССИОНАЛЬНОГО ОТБОРА ЛИЦ ГОЛОСОРЕЧЕВЫХ ПРОФЕССИЙ

Павлихин О. Г., Романенко С. Г.

ГБУЗ «Научно-исследовательский клинический институт оториноларингологии им. Л. И. Свержевского» Департамента здравоохранения Москвы, 117152, Москва, Россия

ON THE OCCUPATIONAL CHOICE FOR PERSONS OF VOICE AND SPEECH PROFESSIONS

Pavlikhin O. G., Romanenko S. G.

Research Institute of Clinical Otorhinolaryngology named after L. I. Sverzhevsky the Department of Health in Moscow, Moscow, Russia

По данным обращаемости в НИКИО им. Л. И. Свержевского за 1997–2013 гг. число функциональных дисфоний выросло на 2,1–3,5%, заболеваний гортани органического характера – на 2,8–4,1%. Увеличилась доля патологии, обусловленной как хроническим перенапряжением голосового аппарата (узелки, кровоизлияния в голосовую складку, полипы, гранулемы гортани), так и наличием хронического воспалительного процесса в гортани, в частности хронического атрофического ларингита (sulcus chordis).

Данная тенденция связана с увеличением числа лиц, занимающихся голосоречевыми профессиями, ухудшением общих показателей здоровья населения, отсутствием нормативных актов, регламентирующих нормы голосовых нагрузок и условия труда этой категории граждан. Приказом Министерства здравоохранения и социального развития Российской Федерации от 12 апреля 2011 г. № 302 голосовые нагрузки исключены из перечня профессиональных вредностей. Медицинская помощь лицам голосоречевых профессий оказывается в соответствии с Приказом МЗ РФ «Об утверждении порядка оказания медицинской помощи населению по профилю, „оториноларингология“» от 12.11.2012 г. № 905н. Предоставляемая при поступлении на учебу или работу справка формы № 086у не дает в полной мере оценки клинико-функционального состояния голосового аппарата, наличия или отсутствия патологии речи.

При профессиональном отборе задача оториноларинголога заключается в том, чтобы определить, насколько голосовой аппарат пациента устойчив к повышенным голосовым нагрузкам.

Начальная оценка клинико-функционального состояния гортани возможна на уровне поликлиники. С этой целью, помимо проведения стандартного осмотра ЛОРорганов и исключения очевидной патологии гортани показано проведение стандартного нагрузочного теста в виде чтения какого-либо текста в течение 20–30 минут. При этом следует обращать внимание на дикцию, наличие или отсутствие дефектов речи (шепелявость, заикание), тембр голоса, изменение голоса (появление охриплости) после нагрузки.

Показано определение времени максимальной фонации гласных звуков. Значительное уменьшение этого показателя (менее 10–14 с – для женщин, 15–20 с – для мужчин) может свидетельствовать о дефектах в фонационном дыхании или пониженном тонусе голосовых складок.

Для лиц, чья профессия предусматривает повышенные требования к качеству голоса (абитуриенты, поступающие на вокальные отделения вузов или в театральные учебные заведения, пе-

дагоги и т. п.), обязательна консультация фониатра, проведение специальных методов исследования голосового аппарата (микроларингоскопии, эндоларингостробоскопии, спектрального компьютерного анализа голоса). Также полное инструментальное обследование голосового аппарата необходимо проводить при несоответствии ларингоскопической картины качеству голоса обследуемого.

Абсолютными противопоказаниями к занятиям голосоречевыми профессиями является патология ЛОР-органов, при которой физиологический процесс голосообразования стойко нарушен: хронический гиперпластический ларингит; папилломатоз гортани; бороздки голосовых складок (sulcus chordis); рубцовые изменения гортани, нарушающие ее функции; паралич возвратного нерва; стойкая гипотонусная дисфония, не поддающаяся медикаментозной и фонопедической коррекции; врожденная слабость голосового аппарата, проявляющаяся в быстрой утомляемости голоса, глухом его тембре, монотонности. К абсолютным противопоказаниям следует также отнести и нарушения речи в виде заикания, шепелявости.

Временные противопоказания – заболевания ЛОРорганов, а также их сочетания, нарушающие голосообразование и требующие хирургической и (или) медикаментозной их коррекции. После проведения лечения и повторного освидетельствования эти лица могут заниматься голосоречевыми профессиями. К таким заболеваниям относятся: искривление перегородки носа с нарушением функции внешнего дыхания, хронический тонзиллит (токсико-аллергическая форма I и II), узелки голосовых складок, варикозно расширенные сосуды голосовых складок (varix chordae), полип голосовой складки и др.

Относительными противопоказаниями к занятиям профессиями с повышенными требованиями к качеству голоса можно отнести: субатрофические процессы слизистой оболочки верхних дыхательных путей, искривление носовой перегородки дыханием без нарушения дыхательной функции, хронический тонзиллит (простая форма), а также заболевания, которые могут в дальнейшем привести к значительному и стойкому нарушению голосовой функции (двусторонний хронический гнойный средний отит, отосклероз, нейросенсорная тугоухость), хронические гнойные воспалительные заболевания полости носа и околоносовых пазух. Лица с данной патологией должны находиться на диспансерном наблюдении у оториноларинголога и фониатра на протяжении всего периода обучения и трудовой деятельности.

УДК 616.284.2-002.3

О КЛАССИФИКАЦИИ ХРОНИЧЕСКОГО ГНОЙНОГО СРЕДНЕГО ОТИТА

Патякина О. К., Крюков А. И., Гаров Е. В.

ГБУЗ «Научно-исследовательский клинический институт оториноларингологии им. Л. И. Свержевского» Департамента здравоохранения Москвы, 117152, Москва, Россия

THE CLASSIFICATION OF CHRONIC SUPPURATIVE OTITIS MEDIA

Patyakina O. K., Kryukov A. I., Garov E. V.

Research Institute of Clinical Otorhinolaryngology named after L. I. Sverzhevsky the Department of Health in Moscow, Moscow, Russia

Хронический гнойный средний отит (ХГСО) является частой патологией (до 27,2%) в структуре заболеваний уха (Крюков А. И. с соавт., 2008). Длительное время в нашей стране придерживаются классификации ХГСО, разработанной И. И. Потаповым (1961) и основанной на локализации и размере перфорации барабанной перепонки, где выделяются мезотимпанит, эпитимпанит и эпимезотимпанит, с определенным вариантом течения заболевания. Широкое применение эндомикроскопии и патоморфологические исследования при ХГСО показали условность этой классификации, так как она ведет либо к необоснованной длительной консервативной терапии, либо к агрессивной хирургии [Тарасов Д. И. и соавт., 1988; Шахов А. В., 1990; Крюков А. И., Гаров Е. В., 2009].

Рекомендованная ВОЗ Международная классификация болезней (МКБ-10, Женева, 2003) выделяет хронический туботимпальный гнойный

средний отит (хроническая туботимпанальная болезнь, мезотимпанит – Н66.1) и хронический эпитимпано-антральный гнойный средний отит (хроническая эпитимпано-антральная болезнь, эпитимпанит – Н66.2), что отражает анатомо-морфологические особенности строения среднего уха, но не учитывает динамику процессов воспаления и его исходов, а также осложнения, которые присутствуют в классификации в виде самостоятельных нозологических форм.

В настоящее время при длительном течении ХГСО можно встретить сочетание катарального воспаления слизистой оболочки (мукозита) с участками фиброзирования, тимпаносклероза, лизиса и холестеатомы независимо от локализации дефекта барабанной перепонки. Это свидетельствует о различных морфологических вариантах воспаления и его последствий. Такой полиморфизм проявлений затрудняет четкое разграничение клинических форм ХГСО (доброкачественный или нет) и объясняет активную хирургическую тактику в каждом случае заболевания (Тарасов Д. И. с соавт., 1988; Миниахметова Р. Р., 2010; Jaisinghani V. et al., 1999). То есть в настоящее время наличие любой перфорации барабанной перепонки является показанием к хирургическому вмешательству. Консервативное лечение возможно только в качестве подготовки к операции.

На наш взгляд, клинико-морфологическая классификация хронического среднего отита, предложенная О. К. Патякиной и В. П. Быковой (1988) в полной мере характеризует сущность этого заболевания, разнообразие и комбинации форм, особенности их клинических проявлений и развития в морфологических и функциональных аспектах. В основу этой клинической классификации ХГСО положен ведущий патоморфологический признак: мукозит, остит и холестеатома, что и определяет выбор рационального способа лечения (Тарасов Д. И. и соавт., 1988). Однако, учитывая МКБ-10 и приверженность многих оториноларингологов к старой классификации, предложенная классификация нашла понимание только у узкого круга отохирургов.

Развитие отохирургии в нашей стране в настоящее время и многочисленные клинические наблюдения указывают на необходимость обсуждения новой классификации ХГСО с учетом различных морфологических вариантов воспаления и его последствий. Это позволит прогнозировать тактику лечения, объем хирургического вмешательства и его эффективность.

Мы предлагаем выделять:

1) хронический перфоративный средний отит без холестеатомы (Н66.1. – хронический туботимпанальный гнойный средний отит, хроническая туботимпанальная болезнь, мезотимпанит):

а) латентный («сухой») средний отит;

б) мукозит (I, II и III степени);

в) тимпаносклероз;

2) комбинированная (переходная) форма;

3) хронический перфоративный средний отит с холестеатомой (Н66.2. – хронический эпитимпано-антральный гнойный средний отит, хроническая эпитимпано-антральная болезнь, эпитимпанит):

а) тимпанальной локализации;

б) аттико-антральной локализации;

в) смешанной локализации (распространенный).

Диагноз в представленной классификации может быть следующим: хронический перфоративный средний отит: мукозит III степени, полип наружного слухового прохода. Либо: хронический перфоративный средний отит; холестеатомная аттикоантральная форма.

Таким образом, предлагаемая классификация ХГСО отражает клинические и морфологические изменения при этом заболевании, что позволяет правильно интерпретировать состояние среднего уха (в том числе с позиций сохранности активных в функциональном отношении структур) и выбрать адекватную тактику лечения, вид и объем вмешательства.

УДК 616.21-08-035:614.215

ПОКАЗАНИЯ К САНАТОРНО-КУРОРТНОМУ ЛЕЧЕНИЮ БОЛЬНЫХ С ЛОР-ПАТОЛОГИЕЙ

Пономарев Л. Е., Гонтмахер А. В., Гошко Е. М., Журавлева Т. Е.

Кубанский государственный медицинский университет, ЦВМР «Краснодарская бальнеолечебница», г. Краснодар, Россия

INDICATIONS TO SANATORIUM-RESORT TREATMENT OF PATIENTS WITH ENT PATHOLOGIES

Ponomarev L. E., Gontmakher A. V., Goshko E. M., Zhuravleva T. E.я

Kuban State Medical University, Krasnodar balneolechebnitsa», Krasnodar, Russia

На принятых в нашей стране этапах лечения больных (поликлиника–стационар–санаторий) довольно часто страдает преемственность ведения пациентов. Среди причин, ведущих к этому, недостаточная информация врачей ЛПУ об особенностях и возможностях санаторно-курортного лечения, дефекты при отборе, направлении и показаниях к такому лечению.

«Показания и противопоказания к санаторно-курортному лечению взрослых, детей и подростков» утверждены приказом Министерства здравоохранения и социального развития РФ от 22.01.2004 г. № 256. В этих рекомендациях содержатся в основном общие указания. Лечению на курортах и в местных санаториях подлежат взрослые и дети с хроническими и рецидивирующими заболеваниями ЛОРорганов.

Основной контингент для санаторно-курортного лечения – это дети и взрослые, находящиеся у ЛОР-врача на диспансерном учете. Санаторно-курортное лечение рассматривается в основном как заключительный и эффективный этап лечения.

Эффективность лечения на курорте зависит от правильного отбора больных, времени года, вида и специализации курортного учреждения, региона проживания пациента и нахождения курорта, длительности адаптации и реадаптации больных. Быстрее адаптируются, имеют лучшие результаты лечения дети, находящиеся на курорте с родителями, многие из которых также нуждаются в лечении. Показания и противопоказания к семейному лечению должны определяться по состоянию здоровья ребенка. Семейный отдых и лечение – прогрессивная и перспективная форма организации санаторно-курортного лечения.

Следует отметить, что для лечения больных с ЛОР-патологией специализированных санаториев нет. Исключениями здесь были санаторий «Дружба» на курорте Геленджик, где основной является патология уха, сопровождающаяся тугоухостью и вестибулопатией, а также санаторий «Актер» в Сочи, где оказывают фониатрическую и фонопедическую помощь.

При хронических ринитах и риносинуситах, аденоидитах, фарингитах и ларингитах рекомендовано лечение в санаторно-курортных учреждениях, где основной профиль – заболевания органов дыхания. В большинстве своем ЛОР-заболевания предшествуют и сопровождают хронические неспецифические болезни бронхов, легких, бронхиальную астму. Больным с хроническим тонзиллитом, патогенетически связанным со многими заболеваниями разных органов и систем, показаны санатории для лечения патологии не только органов дыхания, но и сердечно-сосудистой и других систем в зависимости от вида и проявлений заболевания.

Показаны для лечения больных с ЛОР-патологией климатические и бальнеогрязевые курорты Черноморского побережья Кавказа и Крыма, курортных зон Владивостока и Санкт-Петербурга, лесные курорты Урала и Сибири, курортной зоны Кавказских Минеральных Вод.

Более эффективным для больных с хроническими заболеваниями верхних дыхательных путей является пребывание на курортах Черного и Азовского морей, горно-климатических и лесных курортах в теплое время года. Усиливает климатолечение использование минеральных вод и лечебных грязей. Применение преформированных физических лечебных факторов – аппаратной физиотерапии – позволяет расширить арсенал лечебных средств курорта, снижает влияние сезонности, обеспечивает больных круглогодичным лечением.

Кроме общих противопоказаний для санаторно-курортного лечения имеются и конкретные для упомянутой нозологии. После хирургического лечения больных с патологией ЛОРорганов, после обострения хронических ЛОР-заболеваний, проведенных курсов аппаратной физиотерапии по месту жительства санаторно-курортное лечение показано не ранее чем через 2 месяца. При направлении больных с поллинозами следует

учитывать календарь пыльцевой аллергии в конкретной курортной зоне.

Помимо упомянутых курортов республиканского и федерального значения чаще следует использовать местные санаторно-курортные учреждения. На Кубани это предгорные зоны Горячего Ключа, Лабинска, с. Великовечное с лечебными грязями, минеральными водами. Благодаря наличию термальных минеральных вод местные санатории могут функционировать и в прохладное время года, а отсутствие необходимости акклиматизации для местных жителей, материальных затрат, связанных с дальними поездками для лечения, делают их еще привлекательнее.

К такого типа санаторно-курортным учреждениям относится самая крупная в крае «Краснодарская бальнеолечебница» с современным диагностическим и лечебным оборудованием. В течение 40 лет она работает в черте города круглогодично.

Основное здесь в лечении – использование местных минеральных вод и лечебных грязей Анапы и Ейска.

В бальнеолечебнице работают сотрудники Кубанского медицинского университета. С их участием разработаны и применяются у взрослых и детей с ЛОР-патологией новые методики немедикаментозного лечения.

УДК 616.22-006.5

СОВРЕМЕННЫЙ ВЗГЛЯД НА ПРОБЛЕМУ ХРОНИЧЕСКОГО ОТЕЧНО-ПОЛИПОЗНОГО ЛАРИНГИТА

Романенко С. Г., Лесогорова Е. В., Яковлев В. С.

ГБУЗ «Научно-исследовательский клинический институт оториноларингологии им. Л. И. Свержевского» Департамента здравоохранения Москвы, 117152, Москва, Россия

MODERN VIEW ON THE PROBLEM OF POLYPOID DEGENERATION OF VOCAL CORDS

Romanenko S. G., Lesogorova E. V., Yakovlev V. S.

Research Institute of Clinical Otorhinolaryngology named after L. I. Sverzhevsky the Department of Health in Moscow, Moscow, Russia

Изменения качества голоса, возникающие при хроническом отечно-полипозном ларингите (ХОПЛ), имеют медленно прогрессирующее течение и носят стойкий характер, что является психотравмирующим фактором и ограничивает профессиональные возможности человека. ХОПЛ является часто встречающейся формой хронического ларингита.

Из 12 196 обращений к врачу-фониатру в консультативном отделении НИКИО им. Л. И. Свержевского с 2011 по 2015 г. ХОПЛ диагностировали у 934 больных. Число обратившихся женщин – 818, мужчин – 116, возраст больных составил от 28 до 85 лет, средний возраст – 53±8,9 года. Длительность заболевания у 71,5% пациентов превысила 10 лет. Анализ данных анамнеза показал, что 95% больных были курильщиками со стажем курения более 5 лет; 31% пациентов являлись лицами голосовых профессий; 49% профессионально контактировали с вредными химическими и термическими факторами. Сопутствующие патологии глотки, полости носа и околоносовых пазух были выявлены у 87% обследованных, среди которых различные формы хронического фарингита составили 69%, хронический тонзиллит – 48%. При анализе сопутствующей соматической патологии выявили, что у 72% больных в анамнезе была патология желудочно-кишечного тракта (преимущественно ГЭРБ, хронический гастродуоденит), 46,5% больных страдали хронической патологией легких, 15% пациентов наблюдались по поводу заболеваний щитовидной железы, сопровождающихся гипотиреозом.

Стандартное обследование пациентов с ХОПЛ включало: микроларингоскопию, видеоларингостробоскопию, компьютерный акустический анализ голоса, субъективную оценку голоса самим пациентом. У основного числа пациентов выявлен распространенный полипозный процесс, степень которого оценивали в соответствии с классификацией по H. Yonekawa (1988): у 55% больных диагностировали II тип, у 39% пациентов – III тип, и только у 6% наблюдали I тип полипозного процесса. У всех больных тяжесть полипозного процесса прямо коррелировала с давностью заболевания.

У 79% больных процесс носил двусторонний характер. У 16% пациентов диагностировали стеноз гортани 1-й степени. При слуховой оценке голоса по Yanagihara большинство пациентов имело выраженную охриплость: 2-я степень охриплости диагностирована в 27,5% случаев, 3-я степень – в 38,5%, 4-я степень – в 28,5%. Однако полученные данные не соответствовали субъективной оценке голоса самим пациентом. Так, основное количество пациентов оценивали качество голоса как удовлетворительное при охриплости 2-й и 3-й степени. Женщины в среднем оценивали качество своего голоса хуже, чем мужчины.

Хирургическое лечение провели 296 больным (33%), что составило 16,2% от всех хирургических вмешательств, проведенных в отделении микрохирургии гортани и фониатрии НИКИО им. Л. И. Свержевского за указанный период. Все оперированные пациенты находились под динамическим наблюдением, им проводили голосовосстановительное лечение в зависимости от характера течения послеоперационного ларингита и индивидуальных особенностей голосоведения до полного восстановления голосовой функции. Несмотря на наличие показаний к хирургическому лечению, 52% пациентов отказались от оперативного вмешательства в связи с тем, что их устраивало качество голоса. Из них только 6% на сегодняшний день выполняют назначения врача и регулярно наблюдаются в НИКИО им. Л. И. Свержевского. Только 30% от общего количества больных прекратили курение, из них 27% – это пациенты, которые перенесли хирургическое вмешательство.

Заключение. ХОПЛ является часто встречающейся патологией и составляет 6,5–8,5% от общего количества пациентов на приеме врача-фониатра. Тяжесть полипозного процесса прямо зависит от давности заболевания и связана с курением. Пациентов ХОПЛ отличает низкая комплаентность, что является причиной поздней обращаемости за медицинской помощью и вызывает трудности в осуществлении необходимого динамического наблюдения за течением воспалительного процесса. В ряде случаев это приводит к формированию стеноза гортани. Учитывая большую распространенность соматической патологии и ЛОР-патологии у этой категории больных, необходимо проведение комплексного обследования с привлечением смежных специалистов. Выявление ХОПЛ на ранних стадиях позволит не только улучшить качество лечения пациентов и избежать хирургического лечения, но и, возможно, предотвратить развитие некоторых соматических заболеваний в связи с дополнительной мотивацией пациента бросить курить.

УДК 616.284-002.3-089.844

РЕКОНСТРУКТИВНАЯ ХИРУРГИЯ ПОСЛЕ ОТКРЫТЫХ САНИРУЮЩИХ ОПЕРАЦИЙ У БОЛЬНЫХ ХРОНИЧЕСКИМ ГНОЙНЫМ СРЕДНИМ ОТИТОМ

Сидорина Н. Г., Калошина А. С., Горовая Е. В.

ГБУЗ «Научно-исследовательский клинический институт оториноларингологии им. Л. И. Свержевского» Департамента здравоохранения Москвы, 117152, Москва, Россия

RECONSTRUCTION AFTER CANAL DOWN TEMPORAL BONE SURGERY IN PATIENTS CHRONICL OTITIS MEDIA

Sidorina N. G., Kaloshina A. S., Gorovaya E. V.

Research Institute of Clinical Otorhinolaryngology named after L. I. Sverzhevsky the Department of Health in Moscow, Moscow, Russia

Современной тенденцией у больных хроническим гнойным средним отитом (ХГСО) является реконструкция структур среднего уха, в том числе и при хирургии холестеатомы. В то же время у 3–24% пациентов с ХГСО выполняются санирующие операции открытого типа по экстренным показаниям при осложненном течении заболевания. Учитывая вышеописанный факт, большую распространенность ХГСО среди населения и радикализм неспециализированной помощи реконструктивные вмешательства после санирующих операций открытого типа являются актуальным направлением в реабилитации данной категории пациентов.

Улучшение слуха при реконструктивных вмешательствах после открытых санирующих опе-

раций может быть достигнуто двумя путями: 1-й путь – реконструкция звукопроводящего механизма среднего уха, т. е. создание неотимпанальной полости и коллумелизация окна преддверия (тимпанопластика II–III типа по Х. Вульштейну); 2-й путь – экранизация окна улитки (тимпанопластика IV типа по Х. Вульштейну), вследствие чего достигается разница звукового давления и фаз звуковой волны, действующих на оба окна лабиринта. В отделе микрохирургии уха выполняются три варианта реконструктивных операций, различающихся прежде всего размером формируемой воздушной полости: I вариант – полная реконструкция задней стенки наружного слухового прохода с формированием только воздушной барабанной полости и облитерацией – мастоидальной; II вариант – формирование уплощенной барабанной полости в пределах мезо- и гипотимпанума до уровня канала лицевого нерва с мастоидопластикой или без нее; III вариант – формирование малой барабанной полости со звукозащитой улитки с мастоидопластикой или без нее. Выбор варианта операции определяется патолого-анатомическими особенностями трепанационной полости, наличием остатков барабанной перепонки и рукоятки молоточка, характером выстилки мастоидальной полости (прежде всего антрума), высотой «шпоры», сохранностью слизистой оболочки и функций слуховой трубы. Операции включали два этапа: 1-й этап – ревизия барабанной и мастоидальной полости; 2-й этап – собственно реконструктивный.

Цель исследования. Выявление корреляции выбора варианта реконструктивной операции после ранее проведенной санирующей операции открытого типа и состояния послеоперационной полости.

Материалы и методы исследования. Под нашим наблюдением с 2013 по 2015 г. находилось 17 больных, которым ранее (от 1,5 до 25 лет) была выполнена операция на ухе. Причиной этих вмешательств были экстренные операции по поводу обострения ХГСО с холестеатомой (3), острого гнойного среднего отита с мастоидитом в детском возрасте (1) и ХГСО с холестеатомой (13). Мужчин было 6 (возраст от 15 до 27 лет), женщин – 11 (возраст от 21 до 67 лет). Помимо общеклинического обследования больным проводили отомикроскопию, аудиологическое исследование и компьютерную томографию (КТ) височных костей. При отомикроскопии оценивали размеры и состояние послеоперационной полости.

Результаты исследования. Основными жалобами больных при обращении в НИКИО им. Л. И. Свержевского были тугоухость, шум в ухе и постоянные выделения из уха слизисто-гнойного характера. В 6 случаях мастоидальные полости были больших размеров, а в 9 – средних. Из 17 пациентов у 9 послеоперационные полости были неполностью эпидермизированы с явлениями мукозита, а у 8 – полностью эпидермизированы. У 15 больных определялась высокая «шпора». Остатки барабанной перепонки, чаще в передних отделах pars tensa, имели место в 13 случаях. Слизистая оболочка у тимпанального устья слуховой трубы, в гипотимпануме и нише окна улитки отмечалась у 16 пациентов. Слуховая труба у большинства больных была проходима по Вальсальве. В ходе хирургического вмешательства выполняли ревизию барабанной и мастоидальной полости с удалением недовскрытых клеток сосцевидного отростка, патологических тканей и формированием адекватной «шпоры». Реконструкция структур среднего уха применена по I варианту у 2 больных, по II – у 12, по III – у 3 с мастоидопластикой во всех случаях. Тимпанопластику проводили с использованием аутотканей (аутохрящ ушной раковины и аутофасция). Антромастоидальную полость заполняли также аутотканями (костной стружкой, хрящом, фасцией и мышцей) до восстановления (полностью или частично) задней стенки наружного слухового прохода. В результате проведенных операций положительный анатомический результат достигнут у всех больных, а функциональный – в 85% случаев с сокращением костно-воздушного интервала на 20–25 дБ. Пороги косного проведения оставались стабильными.

Выводы

Таким образом, реконструктивная хирургия после открытых санирующих операций при адекватном выборе варианта операции у больных является перспективной, позволяет достигать прекращения воспалительного процесса в послеоперационной полости, ее уменьшения и улучшения слуха, тем самым повышает качество жизни пациентов.

УДК 616.28-008.5:616.753+616.742.71]-008.6

КОХЛЕОВЕСТИБУЛЯРНЫЕ ПРОЯВЛЕНИЯ МИОФАСЦИАЛЬНОГО СИНДРОМА ШЕЙНЫХ И ЖЕВАТЕЛЬНЫХ МЫШЦ

Тардов М. В., Байбакова Е. В., Чугунова М. А., Никиткина Я. Ю., Заоева З. О., Клясов А. В.

ГБУЗ «Научно-исследовательский клинический институт оториноларингологии им. Л. И. Свержевского» Департамента здравоохранения Москвы, 117152, Москва, Россия

COCHLEOVESTIBULAR MANIFESTATIONS OF MYOFASCIAL SYNDROME OF NECK AND MASTICATORY MUSCLES

Tardov M. V., Baibakova E. V., Chugunova M. A., Nikitkina Ya. Yu., Zaoeva Z. O., Klyasov A. V.

Research Institute of Clinical Otorhinolaryngology named after L. I. Sverzhevsky the Department of Health in Moscow, Moscow, Russia

Головокружение – одна из наиболее часто встречающихся жалоб на амбулаторном приеме невролога, ЛОР-врача и терапевта. Причины головокружения многообразны: от локальных проблем органа равновесия до общесоматических заболеваний. Роль «шейных головокружений» в этом ряду до сих пор не уточнена: мнения исследователей и клиницистов разнятся от признания шейной патологии частым фактором в происхождении головокружений до полного отрицания их связи. Другой широко распространенной проблемой является миофасциальный синдром (МФС) – хронический болевой синдром, возникающий от одного или от нескольких триггерных пунктов одной либо нескольких мышц позвоночника. МФС имеет и неболевые проявления: головокружение, снижение слуха, шум в ухе; однако место синдрома в генезе кохлеовестибулярных расстройств не определена.

Цель исследования. Расширить возможности диагностики и терапии кохлеовестибулярного синдрома.

Методы и материалы исследования. Изучены амбулаторные карты 78 больных с головокружением центрального и смешанного типов, сочетающимся с шумом в ухе и снижением слуха, консультированных неврологами НИКИО им. Л. И. Свержевского в 2015 г. Детально проанализированы жалобы и данные обследования 20 из 78 человек в возрасте 25–46 лет (12 женщин и 8 мужчин), отмечавших головокружение и (или) нарушение координации, связанное с движениями головы и шеи. Всем пациентам проводили подробное клиническое обследование, неврологический и ЛОР-осмотр, мануальное тестирование мышечной системы, аудиометрию, тимпанометрию и вестибулометрию. Также по показаниям проводили дуплексное исследование мозгового кровотока, рентгенографию шейного отдела позвоночника, МРТ головного мозга. Затем больным проводили комплексное лечение шейных и жевательных мышечно-тонических феноменов, включающее пероральный прием НПВС и миорелаксантов, местные согревающие процедуры, постизометрическую релаксацию и мягкотканевую мануальную терапию (6–8 процедур).

Результаты исследования. Вестибулярные нарушения у больных сочетались с расстройствами слуха (нейросенсорная тугоухость, тиннитус, закладывание уха), также зависящими от движения головы или глотательных движений. Аудиометрия регистрировала тугоухость вплоть до II–III степени, а тимпанометрия – нарушенную в разной степени проходимость слуховой трубы. При вестибулометрическом исследовании во всех случаях исключено ДППГ и зарегистрирован позиционно зависимый нистагм: в 8 из 20 наблюдений вертикальный, бьющий вниз, в 3 – вертикальный, бьющий вверх, в остальных случаях – горизонтальный. Лучевая диагностика позволила исключить тяжелые органические повреждения и врожденные аномалии головного мозга, шейного отдела позвоночника, магистральных артерий шеи. Во всех 20 наблюдениях выявили несимметрично напряженные и болезненные при пальпации мышцы шеи – передняя и задняя группы, а также у 7 человек с аномальной зубной окклюзией – локальные мышечные гипертонусы в жевательных и височных мышцах. У 7 из 18 человек удалось выявить триггерные точки в кивательных, подзатылочных, трапециевидных и жевательных мышцах, компрессия которых вызывала усиление, ослабление или изменение тональности ушного шума. В 6 случаях компрессия локальных гипертонусов в кивательных или подзатылочных мышцах вызывала ощущение неустойчивости. В 2 случаях пациенты готовились к селективной лазеродеструкции лабиринтов в связи с меньероподобными приступами. У обоих в кивательных мышцах обнаружены триггерные пункты, компрессия которых провоцировала типичный пароксизм болезни Меньера.

В результате проведенного лечения у 2 пациентов с меньероподобными приступами го-

ловокружения отмечается стойкая ремиссия в течение 1 года (по настоящее время), вопрос о селективной лазеродеструкции лабиринта закрыт. Из остальных 18 человек у 11 достигнуто полное прекращение головокружений, а в 7 случаях – снижение частоты и интенсивности приступов, у 3 пациентов слух восстановлен до нормы, у 15 – улучшение частичное.

Выводы

По нашим данным, до четверти пациентов с головокружениями смешанного и центрального типов страдают также МФС шейного уровня.

Головокружение у 90% больных с шейным МФС несистемное, но в 10% случаев – системное.

У больных с приступами системного головокружения на фоне шейного МФС возможно обнаружение триггеров, компрессия которых запускает характерный меньероподобный приступ, то же – при несистемном головокружении.

В 65% наблюдений успешная терапия шейного МФС приводит к полной элиминации сопутствующих КВС, а в 35% – к частичной ремиссии кохлеовестибулярного синдрома.

УДК 616.24-008.444:616.831-005

ЦЕРЕБРАЛЬНЫЙ ГЕМОДИНАМИЧЕСКИЙ РЕЗЕРВ ПРИ СИНДРОМЕ ОБСТРУКТИВНОГО АПНОЭ СНА

Тардов М. В., Заоева З. О., Клясов А. В.

ГБУЗ «Научно-исследовательский клинический институт оториноларингологии им. Л. И. Свержевского» Департамента здравоохранения Москвы, 117152, Москва, Россия

CEREBRAL HEMODYNAMIC RESERVE IN OBSTRUCTIVE SLEEP APNEA SYNDROME

Tardov M. V., Zaoeva Z. O., Klyasov A. V.

Research Institute of Clinical Otorhinolaryngology named after L. I. Sverzhevsky the Department of Health in Moscow, Moscow, Russia

Пациенты с синдромом обструктивного апноэ сна (СОАС) подвержены более высокому риску развития сосудистых мозговых катастроф. Механизмы влияния обструкции верхних дыхательных путей на регуляцию мозгового кровотока и возможности ее коррекции – недостаточно изученный вопрос.

Цель исследования. Изучить изменения церебрального гемодинамического резерва при СОАС и возможности их коррекции при помощи CPAP-терапии.

Методы и материалы исследования. Обследованы 82 человека, обратившихся НИКИО им. Л. И. Свержевского за 2013–2014 гг. в связи с жалобами на храп и остановки дыхания во сне. Группа контроля – 20 пациентов без жалоб на храп и СОАС, сопоставимых по возрасту и соматическому статусу с больными основной группы. Проводили оценку индекса массы тела, окружности шеи, строения зубочелюстной системы и верхних дыхательных путей, диагностику сопутствующей патологии. Всем участникам исследования провели кардиореспираторный мониторинг ночного сна (КРМНС) и ультразвуковое исследование брахиоцефальных сосудов (УЗАС БЦА). УЗАС БЦА включало функциональные тесты с вычислением показателей реактивности артерий каротидной и вертебробазилярной систем. В течение 2 месяцев 10 пациентов с тяжелым СОАС получали CPAP-терапию, после чего проведено повторное исследование ночного сна и сосудистой мозговой реактивности.

Результаты исследования. По результатам КРМНС все пациенты по степени тяжести СОАС были разделены на три группы: легкую (25), среднюю (24) и тяжелую (33). Группы исследования и контрольная были разделены на две подгруппы по возрасту: первая – до 49 лет, вторая – старше 50 лет. По данным УЗАС БЦА выявлено достоверное снижение индекса вазомоторной реактивности (ИВМР) в позвоночной (ПА) и основной (ОА) артериях у больных с СОАС тяжелой степени по сравнению с контрольной группой. Оценку производили с помощью расчета критерия Манна–

Уитни для малых выборок. Более существенное снижение ИВМР отмечено для ПА и ОА в подгруппе старше 50 лет, а также в ОА по сравнению с ПА. Достоверных различий ИВМР в ПА и ОА при СОАС средней и легкой степени и в средней мозговой артерии (независимо от возраста) по сравнению с контрольной группой не отмечено.

CPAP-терапия в течение 2 месяцев у больных с тяжелым течением СОАС дала выраженный клинический эффект в виде купирования головных болей, снижения дневной сонливости и повышения качества жизни. Повторный КРМНС подтвердил снижение индекса апноэ ниже 15 и повышение кислородной сатурации периферической крови до нормы у всех больных. Однако результаты исследования мозгового кровотока не выявили достоверных изменений показателей реактивности артерий каротидной и вертебробазилярной систем.

Выводы

При СОАС тяжелого течения отмечается достоверное снижение ИВМР артерий вертебробазилярной системы, что свидетельствует о нарушении ауторегуляции мозгового кровотока и может служить основой развития церебральных инсультов при СОАС.

Отсутствие изменения гемодинамического резерва на фоне CPAP-терапии при тяжелом СОАС может свидетельствовать о необратимом повреждении церебральной сосудистой ауторегуляции у этих больных.

УДК 616.31+616.321/.322-002.2-006.5:578.825.11

ОСОБЕННОСТИ ЦИТОЛОГИЧЕСКОЙ КАРТИНЫ СЛИЗИСТОЙ ОБОЛОЧКИ РОТОГЛОТКИ У ПАЦИЕНТОВ С ХРОНИЧЕСКОЙ ВОСПАЛИТЕЛЬНОЙ ПАТОЛОГИЕЙ РОТОГЛОТКИ, ОСЛОЖНЕННОЙ ВИРУСНЫМИ ИНФЕКЦИЯМИ СЕМЕЙСТВ *HERPESVIRIDAE* И *PAPILLOMAVIRIDAE*

Туровский А. Б.[1], Ющук Н. Д.[2], Савостикова М. В.[3], Попова И. А.[1]

[1] ГБУЗ «Научно-исследовательский клинический институт оториноларингологии им. Л. И. Свержевского» Департамента здравоохранения Москвы, 117152, Москва, Россия

[2] ГБОУ ВПО «Московский государственный медико-стоматологический университет им. А. И. Евдокимова» Минздрава России, 127473, Москва, Россия

[3] ГУ «Российский онкологический научный центр им. Н. Н. Блохина» РАН России, Москва, Россия

CHARACTERISTICS OF A OROPHARYNGEAL MUCOSA CYTOGRAM IN PATIENTS WITH CHRONIC INFLAMMATORY DISORDERS OF THE OROPHARYNX COMPLICATED BY VIRAL INFECTIONS OF *HERPESVIRIDAE* AND *PAPILLOMAVIRIDAE* FAMILIES

Turovskii A. B.[1], Yushchuk N. D.[2], Savostikova M. W.[3], Popova I. A.[1]

[1] Research Institute of Clinical Otorhinolaryngology named after L. I. Sverzhevsky the Department of Health in Moscow, Moscow, Russia

[2] Federal State Budgetary Institution Higher Vocational Education "Moscow State University of Medicine and Dentistry named after A. I. Evdokimov", Moscow, Russia

[3] Russian Oncological Scientific Center named after N. N. Blokhin RAMS, Moscow, Russia

Хронические заболевания ротоглотки широко распространены среди населения и регистрируются во всех возрастных группах. Количество больных, страдающих хроническим тонзиллитом, в общей популяции составляет от 24,8 до 35%, хроническим фарингитом – до 25%, папилломами слизистой оболочки и другими доброкачественными образованиями ротоглотки – от 0,3 до 0,8%. Широкая распространенность хронической патологии ротоглотки в значительной степени обусловлена таким этиологическим фактором, как вирусные инфекции семейств *Herpesviridae* и *Papillomaviridae*. Вирусы семейства *Herpesviridae* и *Papillomaviridae* имеют ряд особенностей, опреде-

ляющих характер течения заболеваний ротоглотки: высокая контагиозность, способность длительно персистировать в эпителии ротоглотки, в ряде случаев вызывать трансформацию эпителиальной ткани.

Цель исследования. Выявить особенности цитологической картины слизистой оболочки ротоглотки у лиц с хронической воспалительной патологией ротоглотки, осложненной вирусными инфекциями семейств *Herpesviridae* и *Papillomaviridae.*

Пациенты и методы исследования. Обследовано 174 человека основной группы с хронической патологией ротоглотки в возрасте от 18 до 60 лет (91 женщина и 83 мужчины), средний возраст пациентов 34 года. 31% больных страдали хроническим тонзиллитом, 24% – хроническим фарингитом, у 42% диагностированы обе патологии. Обследовано также 25 пациентов контрольной группы в возрасте от 18 до 60 лет (12 женщин и 13 мужчин) без воспалительной патологии ротоглотки. Всем пациентам проведена диагностика методом Real-Time PCR вирусных инфекций семейств *Herpesviridae* типов HSV-1, HSV-2, HHV-6, EBV, HCMV-5 и *Papillomaviridae* типов высокого, среднего и низкого онкогенного риска в соскобах из ротоглотки, проведено цитологическое исследование соскобов со слизистой оболочки ротоглотки.

Результаты исследования. В основной группе вирусные инфекции семейств *Herpesviridae* и *Papillomaviridae* определены у 141 пациента (81,01%), страдающих хронической патологией ротоглотки, из них у 110 человек (63,2%) – герпес-вирусы, у 31 (17,81%) – папилломавирусы, при этом у 14 (8,04%) их них – сочетание инфекций семейств *Herpesviridae* и *Papillomaviridae*. В контрольной группе вирусная инфекция семейств *Herpesviridae* и *Papillomaviridae* обнаружена у 12 человек (48%), из них герпес-вирусная инфекция – у 9 человек (36%), папилломавирусная инфекция – у 3 человек (12%), при этом сочетание инфекций семейств *Herpesviridae* и *Papillomaviridae* обнаружено у 2 обследованных (8%). По результатам цитологического исследования у всех пациентов основной группы с установленными вирусными инфекциями семейств *Herpesviridae* и *Papillomaviridae* были выявлены признаки цитопатического действия вирусов как специфического, так и неспецифического характера различной степени выраженности и в различных комбинациях. Из неспецифических изменений был выявлен паракератоз у 48% пациентов, дистрофия – у 38%, гиперкератоз – у 56%, клеточная пролиферация и метаплазия – у 32%, гиперпродукция слизи – у 95%. У пациентов основной группы с вирусными инфекциями семейства *Herpesviridae* выявлены специфические изменения – клетки, содержащие зернистую цитоплазму и крупные базофильные ядра, – у 76% обследованных. У пациентов основной группы с вирусными инфекциями семейства *Papillomaviridae* выявлены специфические изменения; койлоцитоз – у 85% обследованных, дисплазия эпителия – у 24% обследованных. У пациентов основной группы с хроническими воспалительными заболеваниями ротоглотки с отрицательными результатами диагностики методом Real-Time PCR выявлены цитопатические изменения неспецифического характера различной степени выраженности и в различных сочетаниях. Паракератоз выявлен у 32% пациентов, дистрофия – у 25%, гиперкератоз – у 28%, клеточная пролиферация и метаплазия – у 19%, гиперпродукция слизи – у 68%. У пациентов контрольной группы без воспалительных заболеваний глотки определялись цитопатические изменения неспецифического характера. Выявлена дистрофия у 6% обследованных, гиперкератоз у 8%. Анамнестически установлено, что цитопатические изменения выявлялись у курильщиков и лиц старше 45 лет.

Вывод

В результате проведенных исследований выявлены выраженные изменения эпителия ротоглотки специфического и неспецифического характера у лиц с хронической воспалительной патологией ротоглотки и вирусными инфекциями семейств *Herpesviridae* и *Papillomaviridae* по сравнению с пациентами, у которых результаты диагностики методом Real-Time PCR были отрицательными, а также с пациентами контрольной группы. Выраженное цитопатическое действие вируса повреждает клетки слизистой оболочки глотки, что усугубляет течение основной патологии, а в ряде случаев определяет основные жалобы пациента.

Изложенное выше требует разработки новых подходов к лечению и диагностике данной группы заболеваний.

УДК 615.849.19:57.085

ОБЪЕКТИВНАЯ ОЦЕНКА ТЕРМИЧЕСКОГО ВОЗДЕЙСТВИЯ ЛАЗЕРНОГО ИЗЛУЧЕНИЯ НА БИОЛОГИЧЕСКУЮ ТКАНЬ В ЭКСПЕРИМЕНТЕ

Царапкин Г. Ю., Арзамазов С. Г., Панасов С. А.

ГБУЗ «Научно-исследовательский клинический институт оториноларингологии им. Л. И. Свержевского» Департамента здравоохранения Москвы, 117152, Москва, Россия

OBJECTIVE ASSESSMENT OF THERMAL EFFECT OF LASER RADIATION ON BIOLOGICAL TISSUE IN EXPERIMENT

Tsarapkin G. Yu., Arzamazov S. G., Panasov S. A.

Research Institute of Clinical Otorhinolaryngology named after L. I. Sverzhevsky the Department of Health in Moscow, Moscow, Russia

В современной оториноларингологии широко применяются физические методы воздействия на ткани организма, позволяющие проводить консервативное и хирургическое лечение. Физические методы в хирургическом лечении ЛОР-патологии направлены на деструкцию ткани, при этом в зоне контакта электро-, радио- и оптической волны высвобождается энергия, которая в той или иной мере нагревает биоткань, обусловливая ее термическое повреждение. Критичность локальной термической деструкции органа или ткани обусловливается целью хирургического вмешательства и вероятностью развития осложнений на ранних и поздних сроках лечения.

В настоящее время накоплен достаточный клинический опыт, который продиктовал необходимость снижения термической составляющей в данных методах. Коблационная методика деструкции тканей и гармонический скальпель – это современные разработки в электро- и радиоволновой хирургии. Разработка малотравматичных лазерооптических систем идет по пути изменения частотных характеристик когерентного узконаправленного потока излучения, которые имеют различную глубину поглощения, обусловленную физикой взаимодействия с различными средами организма. Несмотря на более чем полувековую историю, физика лазеров и по сей день интенсивно развивается. С момента изобретения лазера почти каждый год появлялись все новые его виды, приспособленные для различных целей. В этой связи практикующему врачу необходимо знать глубину воздействия применяемого им лазерного излучения.

Цель исследования. На основании экспериментальной модели изучить термическое воздействие гольмиевого лазера на биоткань.

Материалы и методы исследования. Используемое оборудование: хирургическая лазерная система LUMENIS VersaPulse PowerSuite 20 – гольмиевый (Ho:YAG) лазер мощностью 20 Вт, частота 20 Гц; универсальный тепловизор FLIR серии SC7000; биологический объект – мясо индейки. Методика эксперимента: внутритканевое воздействие Ho:Yag-лазерое излучение в течение 5 с, дистанционное измерение температуры биологического объекта в зоне лазерного воздействия по тепловому (инфракрасному) излучению с помощью тепловизора FLIR.

Результаты исследования. В ходе эксперимента установлено, что биологическая ткань нагревается до температуры 137±14 °С, при этом зона термического повреждения зависит от мощности и частоты лазерного излучения, составляя от 1,5 до 5,0 мм.

Вывод

При внутритканевом воздействии Ho:Yag-лазера зона критического термического повреждения биоткани достигает 5,0 мм и зависит от мощности и длительности когерентного излучения.

Полученные результаты необходимо учитывать при лезерной вапоризации доброкачественных новообразований ЛОРорганов.

УДК 616.216.1-003.4:614.1:314.4]-089.15

РАСПРОСТРАНЕННОСТЬ РЕТЕНЦИОННЫХ КИСТ ВЕРХНЕЧЕЛЮСТНОЙ ПАЗУХИ И ПРЕДПОЧТИТЕЛЬНАЯ МЕТОДИКА ХИРУРГИЧЕСКОГО ВМЕШАТЕЛЬСТВА

Царапкин Г. Ю., Арзамазов С. Г., Чумаков П. Л., Федоткина К. М.

ГБУЗ «Научно-исследовательский клинический институт оториноларингологии им. Л. И. Свержевского» Департамента здравоохранения Москвы, 117152, Москва, Россия

PREVALENCE RETENTION CYSTS OF A MAXILLARY SINUS AND PREFERABLE TECHNIQUE OF SURGICAL INTERVENTION

Tsarapkin G. Yu., Arzamazov S. G., Chumakov P. L., Fedotkina K. M.

Research Institute of Clinical Otorhinolaryngology named after L. I. Sverzhevsky the Department of Health in Moscow, Moscow, Russia

Воспаление верхнечелюстной пазухи (ВЧП) является самым распространенным заболеванием в структуре патологии ЛОРорганов. Так, в России больные, страдающие верхнечелюстным синуситом, составляют 20–30% от всех госпитализированных на стационарное лечение. Диагностика хронического поражения ВЧП основывается на субъективных симптомах, продолжительности заболевания и объективных данных обследования пациента. Хронический воспалительный процесс в ВЧП может проявляться кистозным поражением синуса. По классификации М. И. Кадымовой (1972) различают истинные или ретенционные, лимфангиэктатические и одонтогенные кисты. По данным M. M. Paparella (1963) и R. H. Allard et al. (1981), кисты ВЧП встречаются у 8,7–9,6% здоровых лиц и являются случайной находкой при диспансерном обследовании. В структуре хирургического лечения хронической патологии околоносовых пазух (ОНП) кистозное поражение ВЧП составляет 18,1% (Морозова И. А., 1964). Кисты ВЧП, которые вызывают клиническую симптоматику у больных, подлежат удалению. В настоящее время применяется экстра- и интраназальные доступы для хирургического вмешательства на ВЧП. Современные медицинские технологии позволяют проводить малоинвазивные хирургические вмешательства на ОНП и структурах полости носа, при этом сокращаются сроки лечения пациента и значительно уменьшается вероятность развития осложнений.

Цель исследования. Изучить распространенность кистозного поражения ВЧП в структуре хронических синуситов, подлежащих хирургическому лечению, и сравнить эффективность экстра- и интраназальных эндоскопических доступов при удалении ретенционной кисты ВЧП.

Материалы и методы исследования. Нашу работу мы условно разделили на два этапа. Первый этап заключался в изучении архивного материала (истории болезни) 14 461 больных, госпитализированных в НИКИО им. Л. И. Свержевского с 2009 по 2015 г. для хирургического лечения патологии ЛОРорганов. Данные пациенты составили 1-ю (катамнестическую) группу, где мы анализировали распространенность кист ВЧП. Далее мы сравнили эффективность экстра- и интраназальных эндоскопических доступов при удалении кист ВЧП у 99 больных с односторонним поражением пазухи, составивших 2-ю (клиническую) группу. В зависимости от примененной нами методики микроскопического доступа все больные 2-й группы нами были разделены на три подгруппы. В 2А подгруппе (33 пациента) хирургический доступ к ВЧП осуществляли через средний носовой ход (частичная или полная унциатэктомия с формированием антростомы). У пациентов 2В подгруппы (33 человека) мы применили пункционную методику через нижний ход с использованием троакара (Stammberger H., 1991). В 2С подгруппе (33 человека) кисты ВЧП мы удаляли при помощи троакара В. С. Козлова через переднюю стенку синуса. В ходе работы нами оценивались следующие параметры: возможность удаления кисты, характер и частота осложнений на ранних сроках после хирургического вмешательства.

Результаты исследования. Статистический анализ полученных данных в 1-й группе показал, что из 14 461 прооперированного больного в НИКИО им. Л. И. Свержевского 2736 (18,9%) пациентов страдали хроническим синуситом: хронический гайморит составил 2219 случаев (81,1%), из них 826 (37,2%) – с кистой ВЧП.

Анализ результатов микрохирургического вмешательства на ВЧП показал, что хирургический доступ в 2А подгруппе позволил удалить кисту ВЧП у 21 (63,6%) больного, а у 12 (36,4%) пациентов полное удаление кисты ВЧП потребовало комбинированного подхода. В подгруппе 2В эффективность примененной хирургической

методики была отмечена лишь у 4 (12,1%) пациентов, при этом комбинированный подход в удалении кисты ВЧП был использован у 29 (87,9%) пациентов. При проведении хирургического вмешательства в подгруппе 2С кисты ВЧП были удалены в 100% случаев (33 пациента).

Осложненное течение раннего послеоперационного периода, которое проявлялось послеоперационной невралгией, гематомой и эмфиземой тканей лица, нами было отмечено только у 17 (51,5%) больных 2С подгруппы и у пациентов 2А и 2В подгрупп с проведенным комбинированным хирургическим доступом к ВЧП – 4 (33,3%) и 11 (37,9%) соответственно.

Заключение. Проведенное нами исследование показало, что больные, страдающие кистой ВЧП, составляют 5,7% от общего числа пациентов с хирургической патологией ЛОРорганов, госпитализированных в НИКИО им. Л. И. Свержевского. Полученные нами данные свидетельствуют о том, что за последние 50 лет частота хирургических вмешательств на ВЧП, связанных с кистой ВЧП, увеличилась в 1,7 раза и составляет 30,2% в структуре хирургического лечения хронической патологии ОНП.

Результаты нашей работы показали, что микроскопический доступ к ВЧП через переднюю стенку является наиболее предпочтительным, так как позволяет у 100% больных удалить кисту ВЧП. Однако данная методика удаления кисты ВЧП в 43,2% случаев сопровождается осложненным течением раннего послеоперационного периода, проявляющимся парестезией и невралгией, гематомой и эмфиземой мягких тканей лица.

ПРАВИЛА ДЛЯ АВТОРОВ

1. Представляемая статья должна быть с направлением учреждения, в котором она выполнена, с визой научного руководителя, подписью руководителя учреждения, заверенной печатью. В конце работы обязательно должны быть указаны фамилия, имя, отчество авторов полностью, должность, ученая степень, место работы, адрес места работы с почтовым индексом, контактный телефон, электронная почта на русском и английском языках.

Образец:

УДК: 616.28-072:616.283.1-089.843

Восприятие частоты стимулов при тестировании кандидатов на кохлеарную имплантацию

С. М. Петров

ФГБУ «Санкт-Петербургский НИИ уха горла носа и речи» Минздрава России

(Директор – засл. врач РФ, член-корр. РАМН, проф. Ю. К. Янов)

Perception frequency stimulus by test candidates of cochlear implants

S. M. Petrov

St Petersburg Institute of Ear, Throat, Nose and Speech, Ministry of Healthcare, St Petersburg, Russia

В состав электронной версии статьи должен входить файл, содержащий текст статьи (в формате Microsoft Word – любая версия, без переносов слов). Если в файл со статьей включены иллюстрации и таблицы, то необходимо дополнительно представить файлы с иллюстрациями и таблицами.

При посылке файлов по e-mail желательно придерживаться следующих правил:

– указывать в поле subject (тема) фамилию первого автора и дату представления статьи (например, egorov12.01.2007; egorov11.01.2007. Ris-1; egorov12.01. 2007_Tabl);

– использовать вложение файлов;

– в случае больших файлов следует использовать общеизвестные архиваторы (RAR, ARJ, ZIP).

2. Оформление статьи должно соответствовать ГОСТу 7.89–2005 «Оригиналы текстовые авторские и издательские» и ГОСТу 7.0.7–2009 «Статьи в журналах и сборниках». Диагнозы заболеваний и формы расстройств поведения следует соотносить с МКБ-10. Единицы измерений приводятся по ГОСТу 8.471–2002 «Государственная система обеспечения единства измерений. Единицы величин».

3. Текст статьи набирается шрифтом Times New Roman 12, интервал полуторный. Поля с каждой стороны по 2 см. Объем передовых и обзорных статей не должен превышать 15 стр., экспериментальных и общетеоретических исследований – 10 стр. В этот объем входят текст, иллюстрации (фотографии, рисунки) – не более четырех, таблицы (не более трех) и литература.

4. Схема построения статьи:

а) название статьи (обычным строчным шрифтом) инициалы и фамилии авторов, учреждение и его адрес (указываются для каждого из авторов);

б) реферат, ключевые слова;

в) краткое введение;

г) методы (материалы и методы);

д) результаты и анализ исследований;

е) заключение (выводы);

ж) литература.

5. Реферат объемом не менее 1/3 стр., ключевые слова, сведения об авторах, переведенные на английский язык, дополнительно представляются на отдельном листе, англоязычные названия учреждений приводятся так, как они представлены в Уставе учреждения.

6. Литература должна содержать в порядке цитирования, кроме основополагающих, публикации за последние 5–10 лет и соответствовать ГОСТу 7.0.5–2008 «Библиографическая ссылка...». В экспериментальных и общетеоретических статьях цитируются не более 10–15 документов.

Для книг (статей), независимо от количества авторов, библиографическое описание приводится с заголовка, который содержит, как правило, фамилии и инициалы всех авторов.

Воячек В. И. Основы оториноларингологии. Л.: Медгиз, 1963. 348 с.

Ковалева Л. М., Мефедовская Е. К. Этиология и патогенез сфеноидитов у детей // Новости оториноларингол. и логопатол. 2002. № 2. С. 20–24.

Обязательно следует приводить место издания (издательство, если оно имеется), год издания, общее количество страниц. Для отдельных глав, статей приводятся страницы начала и конца документа.

В тексте статьи следует приводить порядковый номер списка литературы [в квадратных скобках]. Литературные источники в тексте и списке должны соответствовать друг другу.

7. Требования к рисункам: формат файла – TIFF, любая программа, поддерживающая этот формат (Adobe PhotoShop, CorelDRAW и т. п.); разрешение – не менее 300 dpi; ширина рисунка – не более 150 мм, высота рисунка – не более 130 мм, легенда рисунка должна быть легко читаемой, шрифт не менее 8–9 пт.

8. Вопрос о публикации статьи, носящей рекламный характер, решается после согласования с соответствующей фирмой.

9. В одном номере журнала может быть опубликовано не более двух работ одного автора (авторов).

10. Публикация статьи осуществляется только после заключения лицензионного договора между редакцией и автором (авторами) статьи. Образец договора см. на сайте **www.entru.org**

Присланные статьи рецензируются членами редколлегии, редакционного совета и ведущими специалистами отрасли. При положительном отзыве статьи принимаются к печати. Рукописи авторам не возвращаются.