ISSN 1810-4800

# РОССИЙСКАЯ ОТОРИНОЛАРИНГОЛОГИЯ

*Медицинский научно-практический журнал*

***Основан в 2002 году***
*(Выходит один раз в два месяца)*
*Решением Президиума ВАК издание включено в перечень рецензируемых журналов, входящих в бюллетень ВАК*
*Для физических лиц индекс **41225** в каталоге «Пресса России» (годовая подписка)*
*Для юридических лиц индекс **41223** в каталоге «Пресса России» (годовая подписка)*

Совместное издание

**Федеральное государственное бюджетное учреждение «Научно-клинический центр оториноларингологии» ФМБА России**

**Федеральное государственное бюджетное учреждение «Санкт-Петербургский научно-исследовательский институт уха, горла, носа и речи» Минздрава России**

**Национальная медицинская ассоциация оториноларингологов**

**РЕДАКЦИОННАЯ КОЛЛЕГИЯ**

Ю. К. Янов – *главный редактор*
Н. А. Дайхес – *зам. главного редактора*
С. В. Рязанцев – *зам. главного редактора*
В. Н. Тулкин – *ответственный секретарь, научный редактор*

Абдулкеримов Х. Т. *(Екатеринбург)*
Аникин И. А. *(Санкт-Петербург)*
Антонив В. Ф. *(Москва)*
Арефьева Н. А. *(Уфа)*
Артюшкин С. А. *(Санкт-Петербург)*
Богомильский М. Р. *(Москва)*
Борзов Е. В. *(Иваново)*
Волков А. Г. *(Ростов-на-Дону)*
Гаджимирзаев Г. А. *(Махачкала)*
Гаращенко Т. И. *(Москва)*
Дворянчиков В. В. *(Санкт-Петербург)*
Егоров В. И. *(Москва)*
Заболотный Д. И. *(Киев, Украина)*
Завалий М. А. *(Симферополь)*
Карнеева О. В. *(Москва)*
Карпищенко С. А. *(Санкт-Петербург)*
Киселев А. С. *(Санкт-Петербург)*
Кокорина В. Э. *(Хабаровск)*
Коноплев О. И. *(Санкт-Петербург)*
Кочеровец В. И. *(Москва)*
Кошель В. И. *(Ставрополь)*
Крюков А. И. *(Москва)*
Кунельская Н. Л. *(Москва)*
Лиленко С. В. *(Санкт-Петербург)*
Левченко О. В. *(Москва)*
Мальцева Г. С. *(Санкт-Петербург)*
Накатис Я. А. *(Санкт-Петербург)*
Осипенко Е. В. *(Москва)*
Отвагин И. В. *(Смоленск)*
Пальчун В. Т. *(Москва)*
Панкова В. Б. *(Москва)*
Пащинин А. Н. *(Санкт-Петербург)*
Пискунов Г. З. *(Москва)*
Попадюк В. И. *(Москва)*
Свистушкин В. М. *(Москва)*
Староха А. В. *(Томск)*
Степанова Ю. Е. *(Санкт-Петербург)*
Таварткиладзе Г. А. *(Москва)*
Шахов А. В. *(Нижний Новгород)*
Шукурян А. К. *(Ереван, Армения)*
Юнусов А. С. *(Москва)*

**№ 3(88) 2017 г.**

## РЕДАКЦИОННЫЙ СОВЕТ

Абабий И. И. *(Кишинев, Молдова)*
Алиметов Х. А. *(Казань)*
Амонов Ш. Э. (*Ташкент*)
Бабияк В. И. *(Санкт-Петербург)*
Боджоков А. Р. *(Майкоп)*
Беляев В. М. *(Вологда)*
Блоцкий А. А. *(Благовещенск)*
Бобошко М. Ю. *(Санкт-Петербург)*
Бойко Н. В. *(Ростов-на-Дону)*
Бойко С. Г. *(Сыктывкар)*
Бойкова Н. Э. *(Москва)*
Бокучава Т. А. *(Мурманск)*
Бороноев С. А. *(Улан-Удэ)*
Быковский В. Н. *(Псков)*
Вахрушев С. Г. *(Красноярск)*
Виницкий М. Е. *(Ростов)*
Вишняков В. В. *(Москва)*
Гилифанов Е. А. *(Владивосток)*
Гуляева Л. В. *(Симферополь)*
Гусейнов Н. М. *(Баку, Азербайджан)*
Гюсан А. О. *(Черкесск)*
Давудов Х. Ш. *(Москва)*
Джандаев С. Ж. *(Астана, Казахстан)*
Джамалудинов Ю. А. *(Махачкала)*
Джапаридзе Ш. В. *(Тбилиси, Грузия)*
Дроздова М. В. *(Санкт-Петербург)*
Еловиков А. М. *(Пермь)*
Енин И. П. *(Ставрополь)*
Еремина Н. В. *(Санкт-Петербург)*
Завадский А. В. *(Симферополь)*
Захарова Г. П. *(Санкт-Петербург)*
Золотарева М. В. *(Симферополь)*
Иванов Н. И. *(Сыктывкар)*
Игнатьева Е. Л. *(Петрозаводск)*
Калинин М. А. *(Архангельск)*
Карпова Е. П. *(Москва)*
Киселев А. Б. *(Новосибирск)*
Клочихин А. Л. *(Ярославль)*
Козлов В. С. *(Москва)*
Коркмазов М. Ю. *(Челябинск)*
Кравцова Е. Н. *(Петрозаводск)*
Кравчук А. П. *(Ижевск)*
Красножен В. Н. *(Казань)*
Кржечковская Г. К. *(Ставрополь)*
Кротов Ю. А. *(Омск)*
Кузовков В. Е. *(Санкт-Петербург)*
Лавренова Г. В. *(Санкт-Петербург)*
Лопатин А. С. *(Москва)*
Макарина-Кибак Л. Е. *(Минск, Беларусь)*
Мареев О. В. *(Саратов)*
Маркова Т. Г. *(Москва)*
Машкова Т. А. *(Воронеж)*
Меркулова Е. П. *(Минск, Беларусь)*
Михайлов Ю. Х. *(Чебоксары)*
Нажмудинов И. И. *(Москва)*
Назарочкин Ю. В. *(Астрахань)*
Никонов Н. А. *(Воронеж)*
Носуля Е. В. *(Москва)*
Овчинников А. Ю. *(Москва)*
Павлов П. В. *(Санкт-Петербург)*
Панин В. И. *(Рязань)*
Петров А. П. *(Якутск)*
Петрова Л. Г. *(Минск, Беларусь)*
Пискунов В. С. *(Курск)*
Полякова С. Д. *(Воронеж)*
Портенко Г. М. *(Тверь)*
Портнов В. Г. *(Ленинградская обл.)*
Пудов В. И. *(Санкт-Петербург)*
Радциг Е. Ю. *(Москва)*
Русецкий Ю. Ю. *(Москва)*
Семенов Ф. В. *(Краснодар)*
Сергеев М. М. *(Краснодар)*
Сергеев С. В. *(Пенза)*
Статюха В. С. *(Уссурийск)*
Субботина М. В. *(Иркутск)*
Тимен Г. Е. *(Киев, Украина)*
Тулебаев Р. К. *(Астана, Казахстан)*
Уханова Е. А. *(Великий Новгород)*
Фанта И. В. *(Санкт-Петербург)*
Фридман В. Л. *(Владимир)*
Хакимов А. М. *(Ташкент, Узбекистан)*
Хоров О. Г. *(Гродно, Беларусь)*
Храбриков А. Н. *(Киров)*
Храппо Н. С. *(Самара)*
Худиев А. М. *(Баку, Азербайджан)*
Чернушевич И. И. *(Санкт-Петербург)*
Шабалдина Е. В. *(Кемерово)*
Шантуров А. Г. *(Иркутск)*
Шахова Е. Г. *(Волгоград)*
Шидловская Т. В. *(Киев, Украина)*
Шульга И. А. *(Оренбург)*
Шустова Т. И. *(Санкт-Петербург)*



Журнал зарегистрирован Государственным комитетом РФ по печати.
Регистрационное свидетельство ПИ № 77–13147 от 15 июля 2002 г.
Журнал издается по согласованию с Министерством здравоохранения Российской Федерации и Российской академией медицинских наук.

Учредители:
Федеральное государственное бюджетное учреждение «Научно-клинический центр оториноларингологии ФМБА России»
Федеральное государственное бюджетное учреждение «Санкт-Петербургский научно-исследовательский институт уха, горла, носа и речи» Минздрава России

Издатель:
ООО «Полифорум Групп»



Все права на данное издание зарегистрированы. Перепечатка отдельных статей и журнала в целом без разрешения издателя запрещена.

Ссылка на журнал «Российская оториноларингология» обязательна.

Редакция и издатель журнала не несут ответственности за содержание и достоверность рекламной информации.



Ответственные за выпуск: *С. В. Рязанцев, В. Н. Тулкин, С. М. Ермольчев*



Адрес редакции:
190013, Россия, Санкт-Петербург,
ул. Бронницкая, д. 9.
Тел./факс: (812) 316-29-32,
e-mail: tulkin19@mail.ru; tulkin@pfco.ru
**сайт: http://entru.org**



Компьютерная верстка: *Т. М. Каргапольцева*
Подписано в печать 14.06.2017 г.
Формат: 60×90 1/8. Объем: усл. печ. л. 18,25.
Тираж: 3000 экз. (1-й завод – 500 экз.)

Отпечатано с готовых диапозитивов
в типографии «Политехника-принт».
Санкт-Петербург, Измайловский пр., 18-д.
Лицензия *ПЛД № 69 291* от 19.10.1998 г.
Зак. тип. 2569.



**© СПбНИИ уха, горла, носа и речи Минздрава России, 2017**
**© Научно-клинический центр оториноларингологии ФМБА России, 2017**

I S S N 1810-4800

# RUSSIAN OTORHINOLARYNGOLOGY

***Medical scientific journal***

***Founded in 2002***
*(Published once every two months)*
*By the decision of the State Commission for Academic Degrees and Titles Presidium*
*The edition is entered in the list of peer-reviewed journals included*
*in the newsletter of the State Commission for Academic Degrees and Titles*
*For individuals, the index **41225** in the catalog „The Russian Press“ (annual subscription)*
*For legal entities index **41223** in the catalog „The Russian Press“ (annual subscription)*

Joint publication

**Federal State Institution**
**„Research and Clinical Center of Otorhinolaryngology“ FMBA of Russia**

**Federal State Institution**
**„St. Petersburg Research Institute of**
**Ear, Nose and Throat and Speech“ Ministry of Health of the Russian Federation**

**National Medical Association of otolaryngologists**

**EDITORIAL BOARD**

Yu. Yanov – *chief editor*
N. Daykhes – *deputy chief editor*
S. Ryazancev – *deputy chief editor*
V. Tulkin – *executive secretary, science editor*

Abdulkerimov H. *(Yekaterinburg)*
Anikin I. *(St. Petersburg)*
Antoniv V. *(Moscow)*
Arefeva N. *(Ufa)*
Artyushkin S. *(St. Petersburg)*
Bogomilsky M. *(Moscow)*
Borzov E. *(Ivanovo)*
Volkov A. *(Rostov-on-Don)*
Gadzhimirzaev G. *(Makhachkala)*
Garashchenko T. *(Moscow)*
Dvorjanchikov V. *(St. Petersburg)*
Egorov V. *(Moscow)*
Zabolotnyi D. *(Kiev, Ukraine)*
Zavalii M. *(Simferopol')*
Karneeva O. *(Moskow)*
Karpischenko S. *(St. Petersburg)*
Kiselev A. *(St. Petersburg)*
Kokorina V. *(Khabarovsk)*
Konoplev O. *(St. Petersburg)*
Kocherovets V. *(Moscow)*
Koshel V. *(Stavropol)*
Kryukov A. *(Moscow)*
Kunelskaya N. *(Moscow)*
Lilenko S. *(St. Petersburg)*
Levchenko O. *(Moscow)*
Maltseva G. *(St. Petersburg)*
Nakatis Y. *(St. Petersburg)*
Osipenko E. *(Moscow)*
Otvagin I. *(Smolensk)*
Palchun V. *(Moscow)*
Pankova V. *(Moscow)*
Paschinin A. *(St. Petersburg)*
Piskunov G. *(Moscow)*
Popadyuk V. *(Moscow)*
Svistushkin V. *(Moscow)*
Staroha A. *(Tomsk)*
Stepanova Y. *(St. Petersburg)*
Tavartkiladze G. *(Moscow)*
Shahov A. *(Nizhny Novgorod)*
Shukuryan A. *(Yerevan, Armenia)*
Yunusov A. *(Moscow)*

**N 3 (88) 2017**

# EDITORIAL COUNCIL

Ababii I. *(Chishinev, Moldova)*
Alimetov H. *(Kazan)*
Amonov Sh. *(Tashkent)*
Babiyak V. *(St. Petersburg)*
Bodzhokov A. *(Maikop)*
Belyaev V. *(Vologda)*
Blotskii A. *(Blagoveshchensk)*
Boboshko M. *(St. Petersburg)*
Boyko N. *(Rostov-on-Don)*
Boyko S. *(Syktyvkar)*
Boikova N. *(Moscow)*
Bokuchava T. *(Murmansk)*
Boronoev S. *(Ulan-Ude)*
Bykovskii V. *(Pskov)*
Vakhrouchev S. *(Krasnoyarsk)*
Vinitskii M. *(Rostov)*
Vishnjakov V. *(Moscow)*
Gilifanov E. *(Vladivostok)*
Gulyaeva L. *(Simferopol)*
Guseynov N. *(Baku, Azerbaijan)*
Gyusan A. *(Vladikavkaz)*
Davudov H. *(Moscow)*
Dzandaev S. *(Astana, Kazakhstan)*
Dzhamaludinov Y. *(Makhachkala)*
Dzaparidze S. *(Tbilisi, Georgia)*
Drozdova M. *(St. Petersburg)*
Elovikov A. *(Perm)*
Enin I. *(Stavropol)*
Eremina N. *(St. Petersburg)*
Zawadzkii A. *(Simferopol)*
Zakharova G. *(St. Petersburg)*
Zolotareva M. *(Simferopol)*
Ivanov N. *(Syktyvkar)*
Ignatieva E. *(Petrozavodsk)*
Kalinin M. *(Arkhangelsk)*
Karpova E. *(Moscow)*
Kiselev A. *(Novosibirsk)*
Klochikhin A. *(Yaroslavl)*
Kozlov V. *(Moscow)*
Korkmazov M. *(Chelyabinsk)*
Kravtsova E. *(Petrozavodsk)*
Kravchuk A. *(Izhevsk)*
Krasnozhen V. *(Kazan)*
Krzhechkovskaya G. *(Stavropol)*
Krotov Yu. (Omsk)
Kuzovkov V. *(St. Petersburg)*
Lavrenova G. *(St. Petersburg)*
Lopatin A. *(Moscow)*
Makarina-Kibak L. *(Minsk, Belarus)*
Mareev O. *(Saratov)*
Markova T. *(Moscow)*
Mashkova T. *(Voronezh)*
Merkulova E. *(Minsk, Belarus)*
Mikhailov Yu. *(Cheboksary)*
Nazarochkin V. *(Astrakhan)*
Nazhmudinov *(Moscow)*
Nikonov N. *(Voronezh)*
Nosulya E. *(Moscow)*
Ovchinnikov A. *(Moscow)*
Pavlov P. *(St. Petersburg)*
Panin V. *(Ryazan)*
Petrov A. *(Yakutsk)*
Petrova L. *(Minsk, Belarus)*
Piskunov V. *(Kursk)*
Polyakova S. *(Voronezh)*
Portenko G. *(Tver)*
Portnov V. *(Leningrad region)*
Pudov V. *(St. Petersburg)*
Radtsig E. *(Moscow)*
Rusetsky Yu. *(Moscow)*
Semenov F. *(Krasnodar)*
Sergeev M. *(Krasnodar)*
Sergeyev S. *(Penza)*
Statyuha V. *(Ussurijsk)*
Subbotina M. *(Irkutsk)*
Timen G. *(Kiev, Ukraine)*
Tulebayev R. *(Astana, Kazakhstan)*
Ukhanova E. *(Veliky Novgorod)*
Fanta I. *(St. Petersburg)*
Fridman V. *(Vladimir)*
Khakimov A. *(Tashkent, Uzbekistan)*
Chorov O. *(Grodno, Belarus)*
Hrabrikov A. *(Kirov)*
Hrappo N. *(Samara)*
Hudiev A. *(Baku, Azerbaijan)*
Chernushevich I. *(St. Petersburg)*
Shabaldina E. *(Kemerovo)*
Shanturov A. *(Irkutsk)*
Shahova E. *(Volgograd)*
Shidlovskaya T. *(Kiev, Ukraine)*
Shulga I. *(Orenburg)*
Shustova T. *(St. Petersburg)*



The journal is registered by the State Press Committee of the Russian Federation.
Registration certificate N 77-13147 PI, July 15, 2002
The journal is published in coordination with the Ministry of Health of the Russian Federation and the Russian Academy of Medical Sciences.

Founders:
Federal State Institution
„Research and Clinical Center of Otorhinolaryngology FMBA of Russia“
Federal State Institution „Saint-Petersburg Research Institute of Ear, Throat, Nose and Speech“ Ministry of Health of the Russian Federation
Publisher:
Ltd. „Poliforum Group“



All rights in this publication are registered. Reprinting of individual articles and journal without the permission of the publisher is prohibited.
Link to the journal «Russian otorhinolaryngology» is obligatory.
The editors and publisher are not responsible for the content or accuracy of the advertisements.

**© St. Petersburg Research Institute of Ear, Nose and Throat and Speech, Ministry of Health of the Russian Federation, 2017**
**© Research and Clinical Center of Otorhinolaryngology FMBA of Russia, 2017**



Responsible for the production: *S. Ryazancev, V. Tulkin, S. Ermolchev*
Editorial address:
190013, Russia, St. Petersburg,
Str. Bronnitskaya Str., 9.
Tel./Fax: (812) 316-29-32,
e-mail: tulkin19@mail.ru; tulkin@pfco.ru
**http://entru.org**

Computer makeup: *T. Kargapoltseva*
Approved 14.06.2017.
Format: 60×90 1/8. Conventional sheets: 18.25.
No of printed copies: 3000.
Printed in Publishing „Politechnika-print“.
St. Petersburg, Izmailovsky Ave., 18 d.

# Содержание

**Научные статьи**

**Арабей А. А., Юрков А. Ю.**
Эндоскопическая картина гортани у детей с психосоматической и неврологической патологией . . . . . 9

**Безрукова Е. В., Хмельницкая Н. М., Афлитонов М. А.**
Современные аспекты иммунопатогенеза хронического полипозного риносинусита . . . . . 16

**Гизингер О. А., Коркмазов М. Ю., Щетинин С. А.**
Анамнестические особенности детей с хроническим аденоидитом . . . . . 24

**Донская О. С., Антонова И. Н., Горбачева И. А.**
Маркеры патологии в периферической зоне фаций ротовой жидкости у пациентов с биоминералопатиями . . . . . 30

**Жарова Г. В., Царев Г. П., Смирнова И. Ю.**
Структура коррекционной работы по преодолению вторичного недоразвития речи у детей после кохлеарной имплантации . . . . . 37

**Захарова М. Л., Павлов П. В.**
Параличи гортани у детей. Тактика ведения больных . . . . . 41

**Ильин С. Н., Аникин И. А., Ноздреватых О. В., Цуциева С. Х., Бокучава Т. А.**
Диагностические возможности компьютерной и магнитно-резонансной томографий у пациентов с вторичной холестеатомой среднего уха . . . . . 46

**Ильин С. Н., Ноздреватых О. В., Аникин И. А., Цуциева С. Х., Хамгушкеева Н. Н., Бокучава Т. А.**
Возможности методов лучевой диагностики при изменениях верхушки пирамиды височной кости . . . . . 54

**Крюков А. И., Царапкин Г. Ю., Товмасян А. С., Усачева Н. В.**
Оптимизация диагностики патологии носового клапана. . . . . 61

**Оруч (Вольгова) М. Н.**
Лечение хронического зуда в ушах. Междисциплинарный взгляд на проблему. . . . . 66

**Радциг Е. Ю., Селькова Е. П., Злобина Н. В.**
Роль респираторных вирусов в микробиоме носоглотки у детей . . . . . 72

**Семенов Ф. В., Банашек-Мещерякова Т. В., Семенов В. Ф.**
Облитерация полости среднего уха жировой тканью . . . . . 78

**Чернушевич И. И., Аникин И. А., Агазарян А. Г., Шустова Т. И.**
Феномен костных секвестров при тимпаносклерозе . . . . . 81

**Обзоры**

**Волков А. Г.**
Щадящее инструментальное лечение риносинуситов (обзор литературы) . . . . . 86

**Козаренко М. А., Егоров В. И.**
«Составляющие» периферического кохлеовестибулярного синдрома (обзор) . . . . . 94

**Мустафаев Д. М., Егоров В. И.**
Ранения шеи: обзор литературы . . . . . 103

**Стагниева И. В., Бойко Н. В., Гукасян Е. Л., Бачурина А. С.**
Значение определения цитокинового профиля при назначении персонифицированного лечения заболеваний верхних дыхательных путей. Обзор литературы . . . . . 110

**Из практики**

**Булгакова М. В., Калакуцкий Н. В., Чеботарев С. Я., Петропавловская О. Ю., Булгаков М. Г.**
Устранение огнестрельного дефекта верхней челюсти с использованием реваскуляризированного мягкоткано-костного лопаточного трансплантата (клинический случай) . . . . . 119

**Клочихин А. Л., Бырихина В. В.**
Редкий случай шванномы плечевого сплетения – трудности гистологической диагностики . . . . . 124

**Мустафаев Д. М.**
Крупное инородное тело трахеи (швейная игла) . . . . . 126

**Школа фармакотерапии и инновационных технологий**

**Камаев А. В., Трусова О. В., Ляшенко Н. Л.**
Оценка клинической эффективности назальных фильтров в комплексной терапии пациентов с персистирующим аллергическим ринитом . . . . . 130

Сателлитный симпозиум «Япония–Россия: современные стратегии антибиотикотерапии в оториноларингологии». . . . . 138

**Некролог** . . . . . 142

# Contens

**Science articles**

**Arabei A. A., Yurkov A. Yu.**
Endoscopic picture of larynx in children with psychosomatic and neurological pathology . . . . . 9

**Bezrukova E. V., Khmel'nitskaya N. M., Aflitonov M. A.**
The present-day aspects of chronic polypous rhinosinusitis immunopathogenesis . . . . . 16

**Gizinger O. A., Korkmazov M. Yu., Shchetinin S. A.**
The specific aspects of anamnesis of children with chronic adenoiditis . . . . . 24

**Donskaya O. S., Antonova I. N., Gorbacheva I. A.**
Pathology markers in the peripheral area of oral fluid facies in patients with biomineralopathology . . . . . 30

**Zharova G. V., Tsarev G. P., Smirnova I. Yu.**
The structure of correction work on the secondary alalia elimination in children after cochlear implantation. . . . 37

**Zakharova M. L., Pavlov P. V.**
Laryngeal paralysis in children. Clinical management of the patients . . . . . 41

**Il'in S. N., Anikin I. A., Nozdrevatykh O. V., Tsutsieva S. Kh., Bokuchava T. A.**
Diagnostic capabilities of computer assisted tomography and magnetic resonance tomography in patients with the secondary middle ear cholesteatoma . . . . . 46

**Il'in S. N., Nozdrevatykh O. V., Anikin I. A., Tsutsieva S. Kh., Khamgushkeeva N. N., Bokuchava T. A.**
The capabilities of radiological diagnostics methods in petrous apex changes . . . . . 54

**Kryukov A. I., Tsarapkin G. Yu., Tovmasyan A. S., Usacheva N. V.**
Optimization of the nasal valve pathology diagnostics . . . . . 61

**Oruch (Vol'gova) M. N.**
The treatment of chronic ear itching. Interdisciplinary approach to the problem . . . . . 66

**Radtsig E. Yu., Sel'kova E. P., Zlobina N. V.**
The role of respiratory viruses in nasopharynx microbiome in children . . . . . 72

**Semenov F. V., Banashek-Meshcheryakova T. V., Semenov V. F.**
Tympanic cavity obliteration with fat tissue . . . . . 78

**Chernushevich I. I., Anikin I. A., Agazaryan A. G., Shustova T. I.**
The phenomenon of bone sequestra in tympanosclerosis . . . . . 81

**Rewievs**

**Volkov A. G.**
Sparing instrumental treatment of rhinosinusitis (literature review) . . . . . 86

**Kozarenko M. A., Egorov V. I.**
The "components" of peripheral cochleovestibular syndrome (review) . . . . . 94

**Mustafaev D. M., Egorov V. I.**
Neck injuries: literature review . . . . . 103

**Stagnieva I. V., Boiko N. V., Ghukasyan E. L., Bachurina A. S.**
Significance of determination of cytokine profile in the appointment of the personalized treatment of the upper respiratory tract diseases. Literature review. . . . . 110

**From practice**

**Bulgakova M. V., Kalakutskii N. V., Chebotarev S. Ya., Petropavlovskaya O. Yu., Bulgakov M. G.**
Elimination of a gunshot defect of the upper jaw using revascularised soft tissue-bone scapular transplant (clinical case) . . . . . 119

**Klochikhin A. L., Byrikhina V. V.**
A rare case of the brachial plexus neurilemmoma – the difficulties of histological diagnostics. . . . . 124

**Mustafaev D. M.**
A large foreign object in trachea (sewing needle) . . . . . 126

**School of pharmacotherapy and innovative technologies**

**Kamaev A. V., Trusova O. V., Lyashenko N. L.**
Clinical efficacy of Dobronos nasal filters in complex allergic rhinitis therapy . . . . . 130

«Japan–Russia: modern antibiotic strategies in otorhinolaryngology» . . . . . 138

**Obituary** . . . . . 142

УДК [616.22: 159.938]-053.2-072.1 doi: 10.18692/1810-4800-2017-3-9-15

# ЭНДОСКОПИЧЕСКАЯ КАРТИНА ГОРТАНИ У ДЕТЕЙ С ПСИХОСОМАТИЧЕСКОЙ И НЕВРОЛОГИЧЕСКОЙ ПАТОЛОГИЕЙ

**Арабей А. А.[1], Юрков А. Ю.[2]**

[1] *ГБУЗ «Детская городская поликлиника № 91» Департамента здравоохранения Москвы, 115446, Москва, Россия (Главный врач – М. В. Левитский)*

[2] *ФГБУЗ «Клиническая больница № 122 им. Л. Г. Соколова» ФМБА России, 194291, Санкт-Петербург, Россия (Главный врач – проф. Я. А. Накатис)*

# ENDOSCOPIC PICTURE OF LARYNX IN CHILDREN WITH PSYCHOSOMATIC AND NEUROLOGICAL PATHOLOGY

**Arabei A. A.[1], Yurkov A. Yu.[2]**

[1] *State-Financed Health Institution Children's Municipal Polyclinic No. 91 of the Department of Healthcare of Moscow, Moscow, Russia*

[2] *Federal State-Financed Health Institution L.G. Sokolov Memorial Hospital N 122 of the Federal Medico-Biological Agency of Russia, Saint Petersburg, Russia*

В статье феномен голоса и его нарушения рассматриваются как проявления деятельности головного мозга, направленный на реализацию фонаторного акта. В связи с этим необходимость оценки характера и степени участия измененной психической сферы в голосовом расстройстве, а также само психоневрологическое лечение, в том числе у детей разного возраста, могут возникать практически у всех фониатрических больных. Известно, что только 5,3% детей имеют нарушение голоса непосредственно из-за пареза возвратного нерва. В остальных случаях отмечается наличие в анамнезе психотравмирующей ситуации, что является основанием для возможного участия в лечении и реабилитации детей с нарушениями голоса специалистов: невролога, психолога или психиатра.

**Ключевые слова:** эндоскопия гортани, функциональная дисфония, дисфункция голосовых связок (индуцированная обструкция гортани), психотравмирующая ситуация, психосоматическое заболевание, дизрегуляционная патология ЦНС, доминантное сопряженное торможение.

**Библиография:** 17 источников.

The article considers the phenomenon of voice and its disorders as the manifestations of brain activity, aimed at implementation of the act of phonation. Therefore, the necessity of assessment of the nature and the degree of participation of the modified mental sphere in the voice disorders, as well as the phychoneurological treatment, inter alia, in children of different ages, may occur almost in all patients with voice disorders. It is known, that only 5.3% of children have voice disorders directly related to the recurrent nerve paresis. In other cases, the patients have a stressful situation in their anamnesis, which forms the basis for the possible involvement of a neurologist, psychologist or psychiatrist in the treatment and rehabilitation of children with voice disorders.

**Key words:** endoscopy of larynx, functional dysphonia, vocal cord dysfunction (inducible laryngeal obstructions – ILO), stressful situation, psychosomatic disease, dysregulation of the central nervous system, dominant conjugated retardation.

**Bibliography:** 17 sources.

Появление современных методов исследования голосового аппарата с возможностью видеозаписи и «покадровой эндоскопии» возродило детскую фониатрию и способствовало подъему на новый уровень фониатрической науки в целом [1]. Функциональные нарушения голоса справедливо связывают с невротическими или неврозоподобными состояниями, «однако функ-

циональное шире невротического и включает его как составную часть. Функциональные расстройства можно разделить на психогенные (невротические) и нейродинамические (процессы, развертывающиеся вокруг очага разрушения или раздражения в нервной системе) [2]. Возможно, к нейродинамическим процессам можно отнести и педагогические вокальные просчеты, которые приводят к длительным застойным очагам раздражения в ЦНС.

Согласно существующим традиционным представлениям в отечественной фониатрии функциональные дисфонии у детей делят на дисфонии гипотонусного и гипертонусного типа, гипо-гипертонусные дисфонии, спастические дисфонии, функциональную или психическую афонии, а также мутационную дисфонию [3] и описывают их видимые проявления при видеоларингоскопии [3–6].

Многие авторы, выставляя диагноз «функциональная гипотонусная дисфония», особенно при наличии вогнутости краев голосовых складок (т. е. приближения их к области прикрепления m. thyreoarytaenoideus – щиточерпаловидной мышцы, к внутренней поверхности щитовидного хряща) во время вдоха или при появлении голосовой щели в форме овала с закругленными краями во время фонации, объясняют наблюдаемую эндоскопическую картину слабостью голосовых мышц (гипотонусом) [3, 4, 6].

Эндоскопическая картина смыкания голосовых складок во время фонации только в задних отделах на уровне черпаловидных хрящей и в передней комиссуре и явное недосмыкание их в остальной части голосовой щели при параллельном нахождении их краев относительно друг друга трактовались нами как голосовая щель прямолинейной формы при недостаточном смыкании голосовых складок. Признать подобную эндоскопическую картину овалом, на наш взгляд, означает внести путаницу в классификации визуальных паттернов, поскольку эти паттерны соответствуют разным функциональным состояниям.

Кратковременная слабость голосовых мышц часто сопутствует восстановительному периоду у реконвалесцентов после ОРВИ, инфекционным и другим заболеваниям со среднетяжелым и с тяжелым течением, развивается под воспаленной слизистой оболочкой при ларингитах, может проявляться как реактивное явление при хронических и острых тонзиллитах, вирусных респираторных заболеваниях, а также при парезе возвратного нерва, алиментарных нарушениях [3, 5].

Длительный стойкий гипотонус голосовых складок чаще всего связан с каким-либо психосоматическим заболеванием либо с серьёзной органической патологией различной локализации [4, 7]. Возможное появление голосовой щели в форме овала у такого рода больных будет связано с прогрессирующей дегенерацией мышечных волокон и соответствующим их укорочением [3, 8]. В связи с этим существующие в литературе описания и трактовка стробоскопической картины гортани при функциональной дисфонии по гипотонусному типу, сохраняющейся не длительное время (не более 1–2 месяцев), как асимметричные колебания голосовых складок с малой амплитудой [6] остаются не совсем понятными. При этом состояние вестибулярного отдела и особенности поведения черпаловидных хрящей в связи с функциональной дисфонией вообще не рассматриваются. Имеется расхождение и с ранее принятым в фониатрии описанием эндоскопической картины при подобных состояниях [5], когда наблюдается некоторое провисание голосовых складок при дыхании, а при фонации они колеблются наподобие свободно висящих кусков ткани под порывами ветра.

Из законов физики известно, что к уменьшению амплитуды вынужденных колебаний приводят повышение сопротивления окружающей среды, увеличение массы и жесткости колеблющихся частей колебательной системы, а также уменьшение поступления энергии в систему. Иначе говоря, стробоскопическая картина при вогнутости краев голосовой складки говорит скорее об увеличении тонуса (жесткости) голосовых складок (с явлением «притягивания» свободных краев к хрящевому каркасу гортани согласно анатомии гортани) [9], нежели, наоборот, что, кстати, не противоречит наблюдениям И. Максимова (1987), согласно которым амплитуда колебаний при тормозных формах увеличена (гипотония), при гипертонических – уменьшена [5]. Изучение изменений распределения мышечного тонуса на протяжении сложно устроенной m. vocalis, причин их возникновения и значения в образовании и лечении узелков голосовых складок, судя по отсутствию литературных данных тоже не проводилось, хотя общеизвестно, что неправильно функционирующий эффектор со временем приобретает изменения органического характера. Изучение изменений распределения мышечного тонуса на протяжении сложно устроенной m. vocalis, причин их возникновения и значения в образовании и лечении узелков голосовых складок, судя по отсутствию литературных данных, тоже не проводилось, хотя общеизвестно, что неправильно функционирующий эффектор со временем приобретает изменения органического характера.

Таким образом, назрела необходимость критической переоценки сложившейся традиции, из-за которой поздняя постановка диагноза приводит к появлению органических изменений и к необходимости прибегать вместо одного фоно-

педического, также и к хирургическому лечению [10].

**Цель исследования.** Выявление особенностей ларингоскопической картины у детей с дисфонией, при наличии психосоматической и неврологической патологии.

**Пациенты и методы исследования.** Врачом-фониатром было осмотрено 172 ребенка, в возрасте от 3 до 17 лет, за период с 2011 по 2013 г. Большинство осмотров было разовыми, но дети с парезом возвратного нерва наблюдались около года, с узелками голосовых складок – до 3 месяцев.

Детей с дисфонией направляли к фониатру оториноларингологи из детских поликлиник (самостоятельно или по просьбе вокальных педагогов музыкальных школ и вокальных кружков при центрах детского творчества).

Все пациенты с дисфониями были распределены на две группы:

1-я – функциональные дисфонии – 98 пациентов (57 % от общего количества детей);

2-я – острые и (или) хронические, продолжающиеся на момент обследования, органические заболевания гортани или резидуальные изменения, препятствующие нормальной фонации – 74 пациента (43% от общего количества детей) (рис. 1).

Если видимые нарушения в функционировании гортани были очевидно вызваны органическими изменениями в гортани, то мы относили их к органическим дисфониям, а если особенности движений гортанных мышц не сопровождались видимыми органическими изменениями в гортани, то такие дисфонии мы назвали функциональными.

Сбор и классификация различных видов эндоскопических картин при дисфонии проведены с помощью ригидной видеоларингоскопии с оптикой бокового видения 70°, диаметром 4 мм и длиной 18 см.

**Результаты исследования.** Были выявлены характерные признаки измененной двигательной активности выбранных для наблюдения отделов гортани – «реперных точек» (вестибулярный отдел, черпаловидные хрящи, глоттис). Для наибольшей достоверности оценивались состояния, сочетающиеся с установленной психотравмой

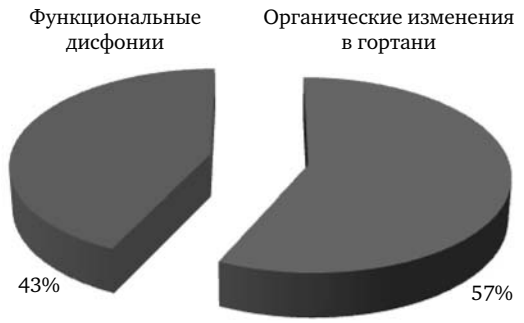


**Рис. 1.** Распределение пациентов с дисфониями по группам.

в анамнезе. Особенно учитывались случаи с наличием проявлений невроза, зафиксированных в амбулаторной карте неврологом по месту жительства (причины обращения к детскому неврологу): гиперкинезы, логоневроз, энурез, эпизоды неврогенной рвоты и др. Эти состояния рассматривались как невротические реакции и (или) как первый этап развития какого-то психосоматического заболевания при отсутствии выявленных органических изменений [7].

Разработанная схема описания видимых при видеоларингоскопии косвенных признаков функционального состояния ЦНС опирается на такие характерные черты эндоскопической картины гортани, которые могут быть «индикаторами состояния», так как отражают связь функциональных нарушений с реактивными изменениями в психическом статусе пациентов. К ним относятся:

– степень реактивности вестибулярного отдела гортани, т. е. выраженность защитного рефлекса;

– наличие и выраженность колебательных движений черпаловидных хрящей в связи с актами дыхания или спонтанно, возможная хаотичность (парадоксальность) их движений вне фонации, присутствие или отсутствие симметрии движения в период подготовки к фонации;

– конфигурация голосовой щели во время дыхания и при фонации.

Психоневрологические диагнозы устанавливали врачи соответствующей специальности на основании специальных исследований.

Верификация, или постановка предварительных диагнозов, таких как невроз, панические атаки, депрессия и т. п., не входят в задачу эндоскопического обследования гортани. Его целью являются выявление и дифференциальная диагностика органических изменений гортани и дизрегуляционной патологии в ЦНС, вызванной появлением патологической доминанты (в поликлинической практике это чаще всего реакция на психотравму) с образованием в какой-либо структуре мозга генератора патологически усиленного возбуждения (ГПУВ) и формированием патологической функциональной системы с сопряженным торможением социально и (или) жизненно важных функциональных систем [11–13].

Одним из важных направлений дальнейшего развития фониатрии мы видим в лечении нарушений голоса на этапе функциональных изменений в голосообразующей системе в целом и поногенных нарушений в работе гортани в частности. Появление органических изменений меняет направленность лечебных мероприятий, но если не воздействовать на сохраняющийся сбой в цепи рефлекторных двигательных (и вегетативных) реакций, обеспечивающих работу гортани, то лечебный эффект будет не достаточным и не стойким.

У фониатрических больных в той или иной степени страдают правильность чередования и гармоничное сочетание ритмических процессов: глотания, дыхания, фонаторного цикла голосовых складок. Исполнительным органом для реализации этих процессов в ходе эволюции стала гортань. Управляющей, контролирующей структурой, хранителем алгоритмов включения разноуровневых условных и безусловных рефлексов является ЦНС.

При выраженных невротических реакциях характерным, но не единственно возможным признаком считается появление овальной формы голосовой щели во время фонации. Хаотичность в распределении тонического и фазического напряжений на протяжении сложно устроенной m. vocalis проявляется также асимметричностью и нерегулярностью колебаний голосовых складок (как следствие, непостоянством формы голосовой щели в процессе фонации), образованием отечности края (вместо кратковременной рабочей гиперемии) – краевого (маргинального) хордита, переходящего в laryngitis marginalis, или даже узелков голосовых складок в характерных местах при форсировании звука (согласно закону Бернули) [3, 5].

Главным признаком гипотонуса одной или обеих голосовых складок в собственном исследовании было выявление вертикального компонента в фонаторных колебаниях голосовых складок при покадровом просмотре видеозаписи. Недостаточное сближение краев голосовых складок не расценивалось нами однозначно как гипотонус, так как эта картина характерна и для детей, у которых существуют механические препятствия этому сближению (отечность межчерпаловидной области при аллергии и ларингофарингеальном рефлюксе, узелки голосовых складок, папилломатоз гортани, контактные интубационные гранулемы).

В первой группе обследованных детей проявление дисфонии зависело фактически только от глубины невротических изменений, которые имели легкую форму, средней тяжести и теоретически могли иметь, но, к счастью, мы с ней не встречались, тяжелую форму патологии ЦНС. Степень дисфонии оценивалась количественно субъективно («на слух») и по жалобам самих детей и их вокальных педагогов, но находилась в четкой зависимости от поведенческих особенностей указанных выше «реперных точек» в эндоскопической картине гортани. Это послужило основанием для косвенной оценки также степени тяжести глубины невротических изменений.

Среди небольшого количества пациентов с дисфонией (охриплостью) были очень уверенные в себе спортивные целеустремленные дети без невротических реакций, но желающие изменить свой голос, сделать его более взрослым. Такие дети использовали ложноскладковую фонацию без наличия явной психотравмирующей ситуации или какого-либо признака психического самотравмирования, и их дисфония смешанного типа стоит на особом месте в голосо-речевой педагогике и детской психологии, как вариант гипо-гипертонусной дисфонии [3]. Возможно, в этой группе больных наибольшая вероятность формирования в дальнейшем индуцированной обструкции гортани (ILO) [13].

Вторая группа характеризовалась наличием видимых патологических изменений в тканях гортани или в функционально связанных с нею органах и тканях.

Необходимо отметить, что любое вынужденное ограничение (депривация) таких социально значимых явлений, как голосовое общение и голосовая самореализация, какой бы природы они не были, всегда несут в себе опасность невротизации. В связи с этим дети, имеющие исключительно органические нарушения в гортани, встречаются редко. В основном это были дети, у которых фонационные нарушения произошли недавно, и они еще не вполне осознали всех лишений, связанных с частичной или полной утратой голоса (пусть даже временной), либо ребенок имеет настолько крепкую психосоматическую конституцию, что невротизация ему практически не угрожает [14], либо в их окружении не предъявляются высокие требования к качеству голоса. В нашем исследовании это были дети с выявленной ЛОР-врачами охриплостью в процессе диспансеризации учащихся обычной средней школы.

Из органических изменений в гортани наиболее часто встречался парез одного из возвратных нервов (чаще левого). Парамедианное положение паретичной голосовой складки не только делало невозможным пение в прежней тесситуре, но и заставляло интактный черпаловидный хрящ при подготовке к фонации переходить через среднюю линию, а со стороны ЦНС к постепенно восстанавливающей подвижность голосовой складке усиливать нервный импульс для вызывания более адекватной двигательной реакции. В первые месяцы после преодоления пареза эти изменения какое-то время сохранялись и интактный черпаловидный хрящ продолжал переходить за среднюю линию (что часто сохранялось и впоследствии) при некотором отставании пострадавшего черпаловидного хряща во время подготовки к фонации [8]. В более отдаленном периоде восстановившаяся половина гортани даже несколько опережала по скорости реагирования интактную, по-видимому, из-за усиленного нервного импульса, поступающего из моторной коры головного мозга и двигательного ядра добавочного нерва.

Возможность подобного объяснения сложного, порой алогичного взаимодействия вос-

станавливающегося подвижность и интактного черпаловидных хрящей в период подготовки к фонации возникла после изучения литературных источников, касающихся особенностей физиологии возбудимых тканей (нервной и мышечной) в норме и патологии, обнаруженных с помощью электромиографии. Для трактовки паттерна были использованы базовые физиологические закономерности, выявляемые во время специальных исследований парезов периферического и центрального происхождения [4, 5, 8].

Второе по частоте встречаемости в собственном исследовании органическое изменение гортани – это гиперемия и отечность межчерпаловидного пространства, вызванные ларингофарингеальным рефлюксом или пищевыми нарушениями (раздражающая слизистую оболочку пища). Ночной храп, обусловленный аденоидами или аденоидитом (неврологические причины храпа у обследованных детей выявлены не были, что говорит о недостаточно углубленном в этом направлении обследовании, проводившемся в условиях поликлиники), приводил к периодическому повышению внутрибрюшного давления и, при слабости кардиального клапана, к выталкиванию части содержимого желудка в пищевод, вплоть до носоглотки. Вдыхание с воздухом раздражающих газов, паров или частичек пыли – еще одна причина межчерпаловидной отечности, но в этом случае гиперемированными оказывались также основание надгортанника, черпалонадгортанные складки, слизистая оболочка, покрывающая черпаловидные хрящи. Увеличение объема межчерпаловидного пространства препятствовало полноценному смыканию голосовых складок во время фонации.

При аллергии слизистая оболочка была отечной, но бледной (в некоторых случаях стекловидной), сами голосовые складки утолщены, часто веретенообразной формы. Отечным оказывалось и межчерпаловидное пространство. Голос был интонационно понижен, с дополнительными шумами (осиплость).

Узелки голосовых складок, несмотря на частоту встречаемости (18,8% от числа обследованных детей), очень трудно дифференцировать как чисто органическое механическое (поногенное) поражение гортани. Во-первых, это хроническое состояние, сопровождающееся или вызванное реактивными изменениями в психоэмоциональном реагировании ребенка; во-вторых, усиленная, дисгармоничная работа голосового аппарата, связанная с чрезмерной крикливостью, в большинстве случаев отражает нестабильность и дисгармоничность психических процессов и, в частности, присутствие невротических реакций. Мы не можем исключить и СДВГ – синдром дефицита внимания и гиперактивности – из числа возможных участников в этиологии и даже патогенезе невротических поведенческих реакций [15, 16].

Незначительный процент детей без явных невротических реакций, с механическими причинами появления узелков голосовых складок были участниками спортивных команд, старшими в группах учащихся суворовских училищ, кадетских корпусов, перешедшими порог между функциональными нарушениями [вызванными скорее всего отсутствием специальной голосо-речевой и (или) вокальной подготовки] и органической патологией.

В целом на основании оценки эндоскопической картины гортани у детей с дисфониями получены результаты, представленные на рис. 1.

На очевидные неврологические и (или) психиатрические составляющие дисфоний, выявленных путем сбора анамнеза и сопоставления клинической картины с результатами видеоларингоскопии гортани, пришлось 99% случаев (57% составили функциональные дисфонии, 9% – парезы возвратного нерва, 33% – пациенты с узелками голосовых складок) (рис. 2). Наличие таких составляющих подтверждается при проведении корреляционного анализа зависимости дисфоний от неврологических и (или) психиатрических расстройств: обнаружена сильная степень взаимосвязи ($Vxy$ = 0,99).

Представленные количественные данные неожиданно перекликаются с результатами исследований 70-х годов прошлого столетия: в одном из подмосковных городов различные невротические проявления встречались в 82% случаев, в вологодской деревне – в 90% случаев [7]; а среди учеников пятых классов московских школ невротические нарушения были выявлены в 50% случаев [7]. При этом было указано, что «за прошедшие 50 лет число больных неврозами увеличилось в 24 раза» [3]. В Москве и Ленинграде неврозы уже тогда вышли на первое место (33 и 37% соответственно) среди заболеваний, что прежде всего отражает уровень квалифицированной диагностики неврозов [14].

Необходимо повторить, что собственное исследование касалось не популяции в целом, а слу-




**Рис. 2.** Распределение больных с неврологическими и (или) психическими расстройствами при различных заболеваниях гортани.

чайной выборки детей с дисфониями, выявленными вокальными педагогами и ЛОР-врачами.

Таким образом, феномен голоса и его нарушения можно рассматривать, как проявления деятельности головного мозга, инициирующего адекватный или неадекватный (при органической патологии гортани) ответ со стороны периферии. Соответственно патологические изменения голосовой функции могут быть связаны с нарушениями в деятельности мозга при нормальном состоянии периферических органов или могут возникать при сочетанных центральных и периферических нарушениях, что находит видимое отражение в эндоскопической картине гортани.

Нервная система с ее высшими интеллектуальными, сенсомоторными, вегетативными (сегментарными и надсегментарными) и другими рефлекторными функциями объединяет общую защитную деятельность гортани с самыми дифференцированными видами деятельности голосообразующей системы в целом (членораздельная речь, пение, сценическая декламация) [17].

В связи с этим традиционное описание эндоскопической и стробоскопической картины функциональных состояний, в частности функциональной гипотонусной дисфонии у детей (равно как и у взрослых), является недостаточным. Отсутствие дифференцированного подхода к функциональным дисфониям (а правильнее, вообще к функциональным нарушениям) лишает описание правдоподобия и делает сам диагноз формальным, лишенным практического смысла, порождает безразличие к особенностям эндоскопической картины и даже к самой эндоскопии гортани больного при отсутствии видимой органической патологии и инородного тела.

Исходя из данных литературы [10] и собственных наблюдений можно считать, что наиболее важными положениями являются следующие.

1. Игнорирование психического фактора часто приводит к диагностическим ошибкам, когда функциональные расстройства принимают за органические поражения [13] и безуспешно проводят местное лечение. Неэффективная терапия приводит к значительному увеличению продолжительности лечения, способствует возникновению рецидивов заболевания и в дальнейшем может обусловить органические изменения в гортани.

2. Эндоскопический осмотр гортани с использованием возможностей покадрового просмотра видеозаписи позволяет определить наличие и значимость психогенного фактора в появлении и развитии голосовых расстройств.

Учитывая, что одной из ведущих причин развития нарушений голоса в виде охриплости является повышенная голосовая нагрузка, в том числе вызванная поведенческими особенностями, пациентам с такой патологией показаны исследование и, при необходимости, коррекция психоэмоциональной сферы [2, 11, 16] при сохранении настороженности в отношении церебральной недостаточности [14].

ЛИТЕРАТУРА

1. Радциг Е. Ю. Нарушение голоса у детей и подростков: этиология, диагностика и лечение: дис. ... докт. мед. наук. М., 2005. Утв. 07.04.2006. 237 с.
2. Вейн А. М. Лекции по неврологии неспецифических систем мозга. М.: МЕДпресс-информ, 2007. 112 с.
3. Василенко Ю. С. Голос. Фониатрические аспекты. М.: Дипак, 2013. 396 с.
4. Дмитриев Л. Б., Телеляева Л. М., Таптапова С. Л., Ермакова И. И. Фониатрия и фонопедия. М.: Медицина, 1990. 272 с.
5. Максимов И. Фониатрия / Пер. с болг. М.: Медицина, 1987. 288 с.
6. Степанова Ю. Е. Этиологические, патогенетические и клинические основы нарушений голоса у детей: дис. … докт. мед. наук. СПб., 2005. 280 с.
7. Вейн А. М. Семь лекций на Россолимо. М.: Нейро Медиа, 2004. 219 с.
8. Триумфов А. В. (ред.) Топическая диагностика заболеваний нервной системы. 19-е изд. М.: МЕДпресс-информ, 2015. 264 с.
9. Солдатов И. Б. (ред.) Руководство по оториноларингологии. 2-е изд., перераб. и доп. М.: Медицина, 1997. 608 с.
10. Солдатский Ю. Л., Сорокина В. А., Онуфриева Е. К., Федорова О. Ю., Погосова И. Е., Володькина В. В. Структура охриплости в детском возрасте // Вестн. оториноларингологии. 2010. № 2. С. 28–31.
11. Гусев Е. И., Крыжановский Г. Н. Дизрегуляционная патология нервной системы. М.: Медицинское информационное агентство, 2009. 512 с.
12. Крыжановский Г. Н. (ред.). Общая патофизиология нервной системы: руководство. М.: Медицина, 1997. 352 с.
13. Kenn K., Bakisson R. Vocal cord dysfunction: What do we know // Enr. Resper. Jurn. 2011. Vol. 37. P. 194–200.
14. Айрапетянц М. Г., Вейн А. М. Неврозы в эксперименте и в клинике. М.: Наука, 1982. 273 с.
15. Вильсон Д. К. Нарушения голоса у детей: пер. с англ. М.: Медицина, 1990. 448 с.
16. Мэш Э., Волф Д. Детская патопсихология. Нарушения психики ребенка. М.: АСТ; СПб.: Прайм-Еврознак, 2007. 511 с.
17. Бер М., Фротшер М. (ред.) Топический диагноз в неврологии по Петеру Дуусу: анатомия, физиология, клиника: пер. с англ. М.: Практическая медицина, 2009. 468 с.

**Юрков** Александр Юрьевич – кандидат мед. наук, врач-оториноларинголог КБ № 122 им. Л. Г. Соколова. Россия, 194291, Санкт-Петербург, пр. Культуры. д. 4; тел. 8-921-551-73-81, e-mail: yurkovalex@yandex/ru

**Арабей** Андрей Александрович – врач-оториноларинголог санаторно-курортного комплекса АО «ДиЛУЧ». Россия, 353440, Краснодарский край, г.-к. Анапа, ул. Пушкина, д. 22; тел.: 8 (86133) 4-30-82, 5-09-65, 4-31-28, e-mail: andrej-arabej@mail.ru

REFERENCES

1. Radtsig E. Yu. Narushenie golosa u detei i podrostkov: etiologiya, diagnostika i lechenie: dokt dis. [Voice disorders in children and adolescents: etiology, diagnostics and treatment: MD dissertation]. M., 2005 (utv. 07.04.2006). 237 (in Russian).
2. Vein A. M. Lektsii po nevrologii nespetsificheskikh sistem mozga [Lectures of non-specific brain systems neurology]. M.: MEDpress-inform, 2007. 112 (in Russian).
3. Vasilenko Yu. S. Golos. Foniatricheskie aspekty [Voice. Phoniatric aspects]. M.: Dipak; 2013. 396 (in Russian).
4. Dmitriev L. B., Telelyaeva L. M., Taptapova S. L., Ermakova I. I. Foniatriya i fonopediya [Phoniatrics and phonopedy]. M.: Meditsina, 1990. 272 (In Russian).
5. Maksimov I. Foniatriya; per. s bolg. [Phoniatrics. Translation from Bulgarian] M.: Meditsina, 1987. 288 (in Russian).
6. Stepanova Yu. E. Etiologicheskie, patogeneticheskie i klinicheskie osnovy narushenii golosa u detei: dis. … dokt. med. nauk [Etiological, pathogenic and clinical foundations of voice disorders in children: MD dissertation]. SPb., 2005. 280 (in Russian).
7. Vein A. M. Sem' lektsii na Rossolimo [Seven lectures in Rossolimo]. M.: Neiro Media, 2004. 219 (in Russian).
8. Triumfov A. V. (red.) Topicheskaya diagnostika zabolevanii nervnoi sistemy [Topical diagnostics of the nervous system diseases. Under the editorship of Triumfov A. V]. 19-e izd. M.: MEDpress-inform, 2015. 264 (in Russian).
9. Soldatov I. B. (red.) Rukovodstvo po otorinolaringologii. 2-e izd., pererab. i dop. [Manual on otorhinolaryngology. Under the editorship of Soldatov I. B. Edition 2, revised and improved]. M.: Meditsina, 1997. 608 (in Russian).
10. Soldatskii Yu. L., Sorokina V. A., Onufrieva E. K., Fedorova O. Yu., Pogosova I. E., Volod'kina V. V. Struktura okhriplosti v detskom vozraste [The structure of hoarseness in children]. *Vestnik otorinolaringologii*. 2010. № 2. S. 28–31 (in Russian).
11. Gusev E. I., Kryzhanovskii G. N. Dizregulyatsionnaya patologiya nervnoi sistemy [Deregulatory pathology of the nervous system]. M.: Meditsinskoe informatsionnoe agentstvo, 2009. 512 (in Russian).
12. Kryzhanovskii G. N. (red.). Obshchaya patofiziologiya nervnoi sistemy: rukovodstvo [General pathophysiology of the nervous system: Guidelines. Under the editorship of Kryzhanovskij G. N]. M.: Meditsina, 1997. 352 (in Russian).
13. Kenn K., Bakisson R. Vocal cord dysfunction: What do we know. *Enr. Resper. J*. 2011; 37: 194–200.
14. Airapetyants M. G., Vein A. M. Nevrozy v eksperimente i v klinike [Neuroses in experiment and clinic]. M.: Nauka, 1982. 273 (in Russian).
15. Vil'son D. K. Narusheniya golosa u detei: per. s ang. [Voice disorders in children: translation from English]. M.: Meditsina, 1990. 448 (in Russian).
16. Mesh E., Volf D. Detskaya patopsikhologiya. Narusheniya psikhiki rebenka [Children's pathopsychology. Mental disorders in children]. M.: AST, SPb.: praim-EVROZNAK, 2007. 511 (in Russian).
17. Ber M., Frotsher M. (red.) Topicheskii diagnoz v nevrologii po Peteru Duusu: anatomiya, fiziologiya, klinika: per. s ang. [Duus' topical diagnosis in neurology: anatomy, physiology, clinical picture: translation from English. Under the editorship of Ber M., Frotsher M. M.]. M.: Prakticheskaya meditsina, 2009. 468 (in Russian).

Aleksandr Yur'evich Yurkov – MD Candidate, otorhinolaryngologist of L. G. Sokolov Memorial Hospital No122. Russia, 194291, Saint Petersburg, 4, Kultury ave., tel.: 8-921-551-73-81, e-mail: yurkovalex@yandex.ru

Andrei Aleksandrovich Arabei – otorhinolaryngologist of sanatorium and resort complex of JSC DiLuch. Russia, 353440, Krasnodar Krai, Anapa, 22, Pushkina str., tel.: 8(86133)4-30-82, 5-09-65, 4-31-28, e-mail: andrej-arabej@mail.ru

УДК 616.216.1-002.2-006.5:576.8.077.3 doi: 10.18692/1810-4800-2017-3-16-23

# СОВРЕМЕННЫЕ АСПЕКТЫ ИММУНОПАТОГЕНЕЗА ХРОНИЧЕСКОГО ПОЛИПОЗНОГО РИНОСИНУСИТА

**Безрукова Е. В.[1], Хмельницкая Н. М.[2], Афлитонов М. А.[1]**

*ФГБОУ ВО «Северо-Западный государственный медицинский университет им. И. И. Мечникова», 193015, Санкт-Петербург, Россия*

*( [1] Зав. каф. оториноларингологии – проф. С. А. Артюшкин; [2] зав. каф. патологической анатомии – проф. Н. М. Аничков)*

# THE PRESENT-DAY ASPECTS OF CHRONIC POLYPOUS RHINOSINUSITIS IMMUNOPATHOGENESIS

**Bezrukova E. V.[1], Khmel'nitskaya N. M.[2], Aflitonov M. A.[1]**

*Federal State Budgetary Institution Higher Vocational Education "North-Western State Medical University named after I. I. Mechnikov" of Ministry of Health of the Russian Federation, Saint Petersburg, Russia*

Хронический полипозный риносинусит (ХПРС) представляет собой иммунозависимое заболевание, в основе которого лежат хроническое воспаление и ремоделирование слизистой оболочки носа и околоносовых пазух. Исследование проведено в целях изучения морфологических изменений удаленной из полости носа и околоносовых пазух полипозной ткани для определения структурных особенностей, играющих роль в патогенезе ХПРС. Обследовано 84 человека с ХПРС. В первую группу включено 44 пациента, у которых ХПРС не сочетался с БА. Во вторую группу – 40 больных ХПРС в сочетании с БА. Всем больным выполнялась эндоназальная полипотомия. Удаленный во время операции материал обрабатывали по стандартной методике для получения гистологических препаратов.

При сочетании ХПРС с БА отмечались утолщение базальной мембраны, выраженный отек собственного слоя слизистой оболочки и гиперплазия слизистых желез с образованием кист на фоне выраженной инфильтрации эозинофильными гранулоцитами и плазматическими клетками. При отсутствии БА базальная мембрана не имела четкой структуры, клеточная инфильтрация представлена преимущественно лимфоцитами и нейтрофилами, в меньшей степени эозинофилами и плазматическими клетками.

**Ключевые слова:** хронический риносинусит, хронический полипозный риносинусит, морфологическая характеристика ремоделированной слизистой оболочки.

**Библиография:** 16 источников.

Chronic polypous rhinosinusitis (CPR) is an immune disease based of the chronic inflammation and remodelling of the nasal mucosa and paranasal sinuses. The objective of the work is to study morphological changes of the polypous tissue removed from the nasal cavity and paranasal sinuses to determine the structural features characteristic for CPR pathogenesis. The authors examined 84 persons with CPR. The first group included 44 patients in which CPR was not combined with bronchial asthma (BA). The second group comprised 40 patients with CPR with BA. All the patients underwent endonasal polypectomy. The histological material was processed according to the standard method to obtain histological preparations.

In cases of CPR combined with BA the basal membrane thickening was observed, as well as the expressed oedema of the mucous membrane layer and the mucous gland hyperplasia with cysts generation against the background of the expressed infiltration with eosinophil granulocytes and plasma cells. Without BA, the basal membrane had no clear structure, the cellular infiltration was presented mainly by lymphocytes and neutrophils, and, to a lesser extent, by eosinophils granulocytes and plasma cells.

**Key words:** chronic rhinosinusitis, chronic polypous rhinosinusitis, morphological characteristics of the remodelled nasal mucosa.

**Bibliography:** 16 sources.

По современным представлениям, хронический риносинусит является хроническим воспалительным иммунозависимым заболеванием. Согласно классификации, предложенной Обществом европейских ринологов (2008, 2012), в Европейском согласительном документе (EPOS 2012) хронический риносинусит делится на фенотипы: хронический риносинусит (ХРС) с полипами и хронический риносинусит без полипов [1]. В отечественной классификации, предложенной Г. З. Пискуновым в 2006 г., форма риносинусита определяется по характеру воспалительного процесса: хронический катаральный, гнойный, пристеночно-гиперпластический, полипозный,

фиброзный, кистозный (смешанные формы полипозно-гнойный, полипозно-кистозный), осложненный, аллергический [2–4].

В основе хронического риносинусита лежат хроническое воспаление и ремоделирование (изменение) слизистой оболочки носа и околоносовых пазух [5–7]. Морфологически имеются значительные различия в вариантах ремоделирования слизистой оболочки околоносовых пазух при ХРС с полипами и без полипов. Так, ХРС без полипов характеризуется наличием фиброза слизистой оболочки и базальной мембраны, тогда как при ХПРС определяются выраженный отек подэпителиального слоя, отложение белковых депозитов в базальной мембране и происходит формирование псевдокист в собственном слое слизистой оболочки [8].

Согласно иммунологической гипотезе воспалительный процесс начинается с нарушения целостности слизистой оболочки носа и околоносовых пазух многочисленными патогенами (вирусы, грибы, бактерии и др.), в результате которого происходит активация рецепторов врожденного иммунитета, запускающих синтез цитокинов, кемокинов, медиаторов воспаления и активирующих адаптивный иммунитет. Одним из проявлений каскада иммунологических реакций является апоптоз (гибель) клеток, прежде всего респираторного эпителия [5, 6, 9].

По мнению ряда авторов, особенности морфологических изменений зависят от преобладания первого или второго типа Т-лимфоцитов хелперов (Th) в слизистой оболочке носа и околоносовых пазух. При хроническом риносинусите, протекающем без полипов, воспаление развивается по клеточному типу Th1, а при ХПРС – по гуморальному типу Th2 [10–12]. Ответ по клеточному типу характеризуется выработкой Т-клетками интерлейкина ИЛ-2, интерферона-гамма, увеличением цитотоксических Т-клеток, а также активацией клеток врожденного иммунитета: например макрофагов. Гуморальный тип ответа сопровождается продукцией Th2-лимфоцитами ИЛ-4, ИЛ-5, ИЛ-6 и ИЛ-13, активацией и дифференцировкой В-лимфоцитов в плазматические клетки, продуцирующих антиген-специфические антитела, и выраженной инфильтрацией тканей эозинофилами [13].

Однако другие исследователи сообщают о том, что в полипозной ткани встречается не только эозинофильная инфильтрация, но и инфильтрация нейтрофилами, плазмоцитами. Причем такие формы полипов встречаются в основном в странах Азии: Китае и Японии, данные изменения связывают с Th17-зависимым ответом, сопровождающимся выраженной нейтрофильной инфильтрацией подэпителиального слоя [7, 13, 14].

В 40% случаев ХПРС сочетается с бронхиальной астмой (БА). По современным представлениям, БА является гетерогенным заболеванием с различными вариантами патогенетических изменений, в связи с чем выделяются различные фенотипы данного заболевания [14]. Согласно европейскому документу GINA (2014) выделяют:

– аллергическую и неаллергическую астму;

– позднее начало астмы – после 18 лет;

– астму с фиксированным ограничением воздушного потока;

– астму в сочетании с ожирением [15].

По данным некоторых исследователей, ХПРС чаще всего сочетается с неаллергической астмой позднего возникновения (после 18 лет) [8, 9, 16]. Однако механизмы, которые бы объяснили это обстоятельство, до сих пор не ясны.

В целом ряде исследований обращается внимание на схожесть морфологических изменений, происходящих в слизистой оболочке бронхов при БА и в полипозноизмененной слизистой оболочке околоносовых пазух: дистрофические изменения респираторного эпителия, утолщение базальной мембраны, эозинофильная инфильтрация [9, 14, 15]. С нашей точки зрения, при оценке морфологических изменений в структуре слизистой оболочки околоносовых пазух больных, страдающих ХРПС, важно уделять внимание отсутствию или наличию бронхиальной астмы, которая играет определенную роль в развитии данной патологии.

Дальнейший поиск патоморфологических механизмов, приводящих к росту полипозной ткани, необходим для разработки новых методов лечения, способствующих коррекции дисбаланса биологически активных веществ, поддерживающих хроническое воспаление.

**Цель исследования.** Изучить морфологические изменения удаленной из полости носа и околоносовых пазух полипообразной ткани для определения структурных особенностей, играющих роль в патогенезе ХПРС.

**Пациенты и методы исследования**. Обследовано 84 человека, у которых был диагностирован ХПРС, длительность заболевания составила от 5 до 15 лет, возраст от 30 до 60 лет (средний возраст 56±4). Обследуемые разделены на две группы.

В первую группу включено 44 пациента (22 женщины и 22 мужчины), у которых ХПРС не сочетался с БА. Вторую группу составили 40 больных (19 мужчин и 21 женщина) ХПРС в сочетании с БА. Всем больным для уточнения характера воспалительного процесса, протекающего в верхнечелюстных пазухах, выполнялись компьютерная томография в аксиальной и коронарной проекциях, пункции верхнечелюстных пазух с проведением микробиологического исследования

отделяемого. Оперативное лечение проводилось всем пациентам в объеме эндоназальной полипотомии.

Удаленный во время операции материал фиксировали в 10% растворе нейтрального формалина и после проводки заливали в парафин. Парафиновые срезы окрашивали гематоксилином и эозином, азур-эозином II для оценки клеточного состава воспалительного инфильтрата, пикрофуксином по методу ван Гизон для определения степени коллагенизации, альциановым синим для оценки состояния слизеобразующего эпителия и наличия очагов мукоидного набухания.

**Результаты исследования.** *Характеристика пациентов*. У пациентов как первой, так и второй групп полипозный процесс носил двусторонний характер, с полной или частичной обтурацией общих носовых ходов. По данным компьютерной томографии установлено наличие затемнения клеток решетчатого лабиринта, верхнечелюстных пазух различной степени выраженности: от пристеночного подушкообразного утолщения до тотального затемнения просвета пазух.

Обследованные пациенты первой группы были разделены на две подгруппы:

Iа группа – 23 больных ХПРС, у которых при осмотре в общих носовых ходах выявлялось отделяемое слизистого характера и при пункции верхнечелюстных пазух было получено слизистое отделяемое;

Iб группа – 21 человек, у которых выявлялось гнойное отделяемое в носовых ходах, им был установлен диагноз: обострение ХПГРС; при пункции верхнечелюстных пазух было получено гнойное отделяемое; перед операцией данной группе больных проводилась санирующая консервативная терапия (пункции верхнечелюстных пазух, антибактериальная терапия в течение 7 дней).

Больные второй группы также были подразделены на две подгруппы в зависимости от наличия или отсутствия гнойного воспаления:

IIа (ХПРС/БА) – 21 человек, у которых были жалобы на слизистые выделения из носа, при пункции верхнечелюстной пазухи было получено слизистое отделяемое;

IIб группа (ХПГРС/БА) – 19 человек, которые предъявляли жалобы на гнойные выделения из носа;

при пункции верхнечелюстных пазух было получено гнойное отделяемое (табл. 1).

Как видно из представленной таблицы, у пациентов, страдающих ХПРС без гнойного воспаления, бронхиальная астма относилась чаще всего к аллергическому фенотипу (71,4%), при ХПГРС в 71,5% случаев наблюдался неаллергический фенотип БА, что, возможно, связано с особенностями патогенеза изучаемых форм заболевания.

*Микробиологическое исследование.* При оценке микробиологического состава отделяемого, полученного при пункции верхнечелюстных пазух у больных обеих групп выявлялась различная степень интенсивности роста микроорганизмов от $10^3$ до $10^8$ степени.

У пациентов ХПРС и ХПРС с сопутствующей БА в слизистом отделяемом, полученном при пункции верхнечелюстных пазух, достаточно часто выявлялся *St. pyogenes*, и во всех группах высевался *S. aureus*. Данные результаты являются свидетельством контаминации слизистой оболочки верхнечелюстных пазух за счет снижения ее барьерной функции.

При хроническом полипозно-гнойном риносинусите, как с сопутствующей БА, так и без нее, выявлялся чаще всего *St. pneumonia*, а также его сочетание с *St. Epidermidis* и *Haemophylus influenza* (табл. 2).

*Морфологическое исследование.* Операционный материал макроскопически представлял собой множественные образования полипообразной формы с гладкой поверхностью беловато-розового цвета, как правило, мягкие на ощупь. Чаще всего полиповидные образования представлены отечной слизистой оболочкой, которая длительно находилась в узких анатомических полостях, приобретая полипообразную форму. В нашем исследовании при морфологическом исследовании операционного материала не наблюдалось истинного полипа, имеющего структуры, ему присущие, – соединительно-тканную ножку с толстыми сосудами и паренхиму.

Нарушения покровного эпителия полипозной ткани характеризовались разнообразными изменениями на поверхности слизистой оболочки. Нечеткость апикальной поверхности респираторного эпителия свидетельствует о начинающихся дистрофических процессах в цитоплазме клеток,

Таблица 1

**Распределение фенотипов бронхиальной астмы**

| Заболевание | Аллергическая астма | | Неаллергическая астма | | Астма позднего начала | |
|---|---|---|---|---|---|---|
| | *n* | % | *n* | % | *n* | % |
| ХПРС | 10 | 71,4 | 6 | 28,5 | 3 | 60 |
| ХПГРС | 4 | 28,6 | 15 | 71,5 | 2 | 40 |
| *Всего* | 14 | 100 | 21 | 100 | 5 | 100 |

Таблица 2

**Типы микроорганизмов, обнаруженные в содержимом верхнечелюстной пазухи при различных формах хронического полипозного риносинусита**

| Тип микроорганизма | ХПРС, $N = 24$ | ХПГРС, $N = 20$ | ХПРС/БА, $N = 21$ | ХПГРС/БА, $N = 19$ |
|---|---|---|---|---|
| *S. aureus* | 11 | 6 | 9 | 5 |
| *S. haemolyticus* | 4 | 3 | 3 | 7 |
| *St. pyogenes* | 2 | 7 | 3 | 8 |
| *St. epidermidis* | 5 | 4 | 6 | 3 |
| *St. pneumococcus* | – | 12 | – | 9 |
| *Klebsiella pneymonia* | 1 | 2 | 1 | 3 |
| *Haemophylus influenza* | 5 | 4 | 4 | 3 |
| *St. faecalis (сапрофит)* | 2 | 3 | 3 | 4 |

приводящих в последующем к отрыву апикальной поверхности эпителиоцитов и формированию «голых ядер» на поверхности базальной мембраны, в некоторых местах наблюдалось полное отсутствие эпителия (рис. 1).

Наряду с дистрофическими процессами, происходящими в эпителии полипозной ткани, наблюдается и избыточная пролиферация клеточных элементов – гипертрофия ресничек эпителиоцитов, увеличенное количество бокаловидных клеток, усиленное слизеобразование. Данные изменения выявлялись как при наличии сопутствующей бронхиальной астмы, так и без нее.

При ХПГРС обнаруживалась перестройка респираторного цилиндрического эпителия в многослойный плоский. Метаплазия эпителия является результатом патологической регенерации слизистой оболочки, находящейся под постоянным влиянием патогенов. Измененная слизистая оболочка не обладает функциями, присущими реснитчатому эпителию (прежде всего, это мукоцилиарный клиренс), что приводит к выраженной адгезии и колонизации микробных агентов и, как следствие, к возникновению гнойного воспаления (рис. 2).

Изменениям подвергается также и базальная мембрана. При сочетании ХПРС с БА отмечались утолщение базальной мембраны за счет отложения гиалина, что является защитным механизмом, направленным на отграничение влияния воспалительного процесса (рис. 3, *а*).

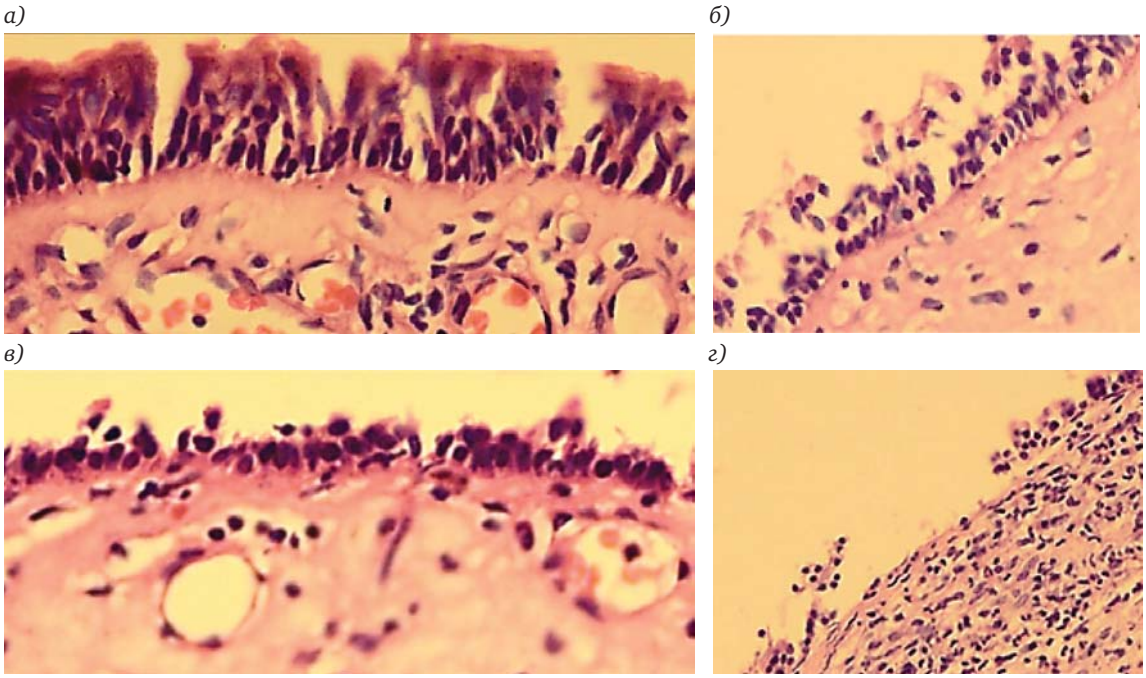


**Рис. 1.** Изменение покровного эпителия полипозных образований верхнечелюстных пазух при ХПРС: *а* – нечеткость апикального слоя эпителиоцитов за счет дистрофических изменений цитоплазмы клеток, ×40; *б* – апокриновое повреждение – отрыв части цитоплазмы, ×40; *в* – множественные «голые» ядра после отрыва дистрофически поврежденной апикальной части цитоплазмы, ×40; *г* – очаговое полное отсутствие эпителиоцитов и истончение базальной мембраны, ×20. Окраска гематоксилином и эозином.

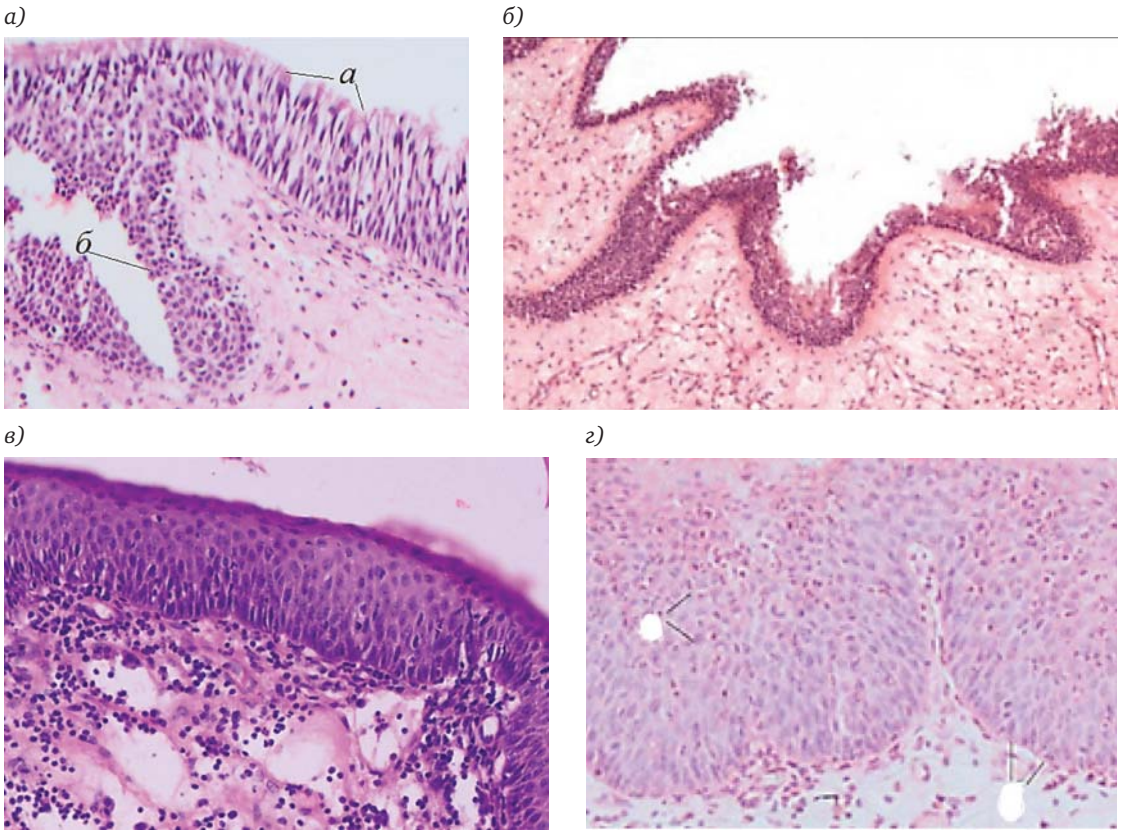


**Рис. 2.** Изменение покровного эпителия полипозных образований верхнечелюстных пазух при ХПРС: *а* – перестройка респираторного (*а*) эпителия в многослойный плоский (*б*), ×20; *б* – диффузная воспалительная инфильтрация собственного слоя слизистой оболочки приводит к образованию грибовидных выпячиваний и складок покровного эпителия, ×20; *в* – плоскоклеточная метаплазия эпителия, очаговый подэпителиальный отек, очаговая лимфоидная инфильтрация, ×20; *г* – выраженная гиперплазия многослойного плоского эпителия (*а*) с явлениями акантоза (*б*), умеренная подэпителиальная инфильтрация лимфоидными элементами при длительно текущем ХПРС с частыми гнойными обострениями, ×20. Окраска гематоксилином и эозином.

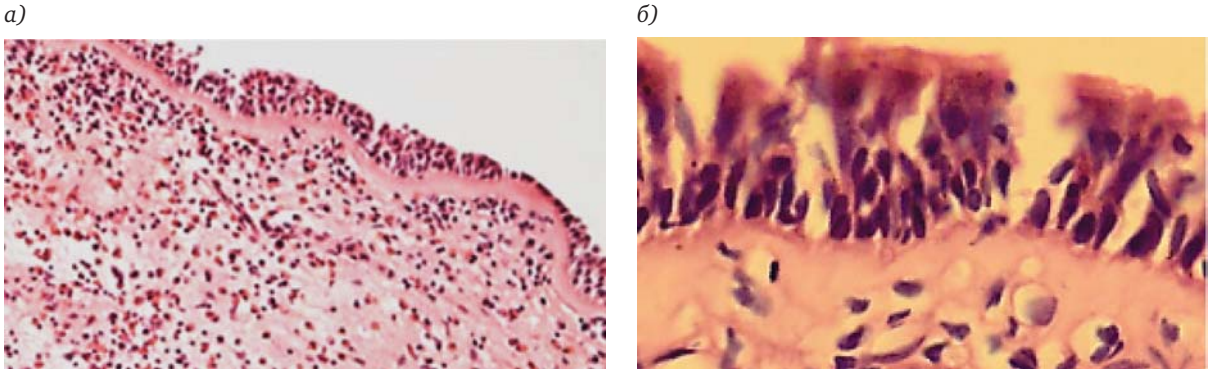


**Рис. 3.** Изменения базальной мембраны при ХПРС: *а* – утолщение базальной мембраны за счет отложения гиалина, выраженная инфильтрация собственного слоя слизистой оболочки эозинофилами, ×20; *б* – базальная мембрана пропитана белковыми массами, рыхлая, инфильтрирована лимфогистиоцитарными элементами, ×40. Окраска гематоксилином и эозином.

При ХПРС без бронхиальной астмы отмечалась нечеткость базальной мембраны, ее размытость за счет отложения рыхлых белковых масс и образования отеков как в самой мембране, так и под ней, что может способствовать усилению ее проницаемости для патогенов (рис. 3, *б*).

На некоторых участках полипозной ткани наблюдалось истончение базальной мембраны, в подэпителиальном слое выявлялась усиленная коллагенизация. Также в подэпителиальном слое обнаруживались вновь сформированные сосуды и выраженный отек соединительной ткани.

В собственном слое слизистой оболочки при длительном течении ХПРС происходили процессы дезорганизации соединительной ткани за счет межклеточного отека, явлений ангиогенеза и образование грануляционной ткани (рис. 4).

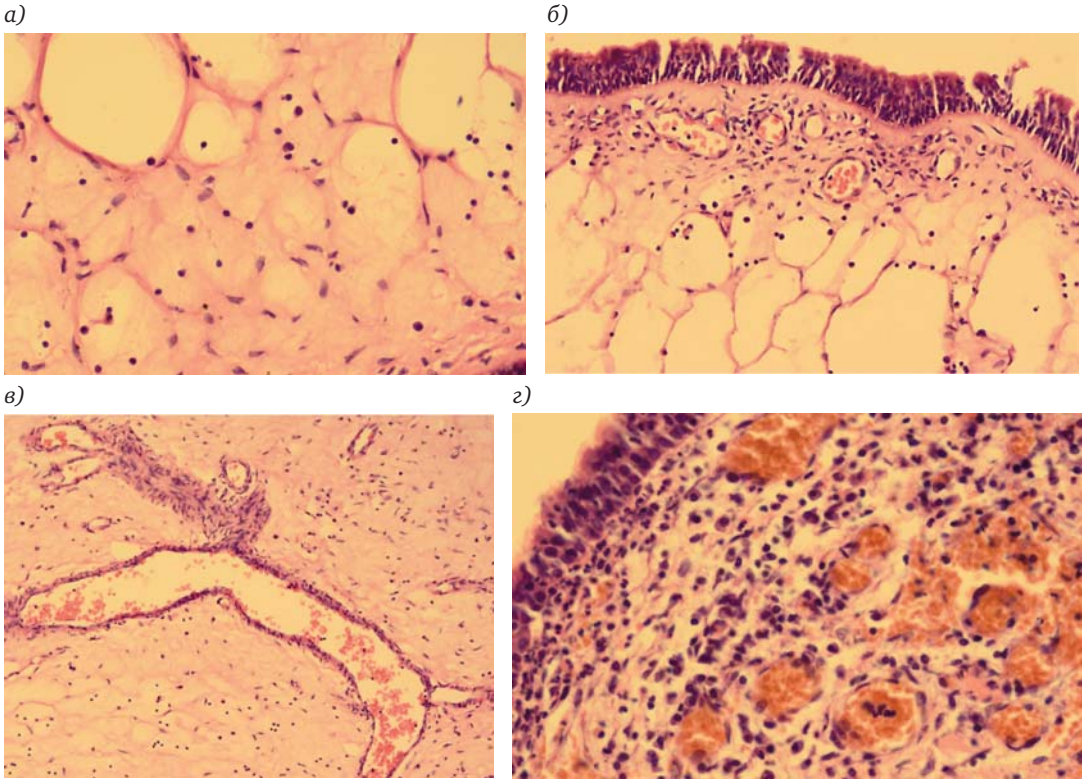


**Рис. 4.** Характеристика изменений в собственном слое слизистой оболочки при ХПРС: *а* – выраженный отек и очаговая дезорганизация соединительной ткани полипа, ×40; *б* – утолщение базальной мембраны, очаговый ангиоматоз в подэпителиальном слое, умеренно выраженная лимфогистиоцитарная инфильтрация, ×20; *в* – процессы ангиогенеза и диффузного фиброза, ×20; *г* – очаговое образование грануляционной ткани с большим количеством тонкостенных сосудов, ×40. Окраска гематоксилином и эозином.

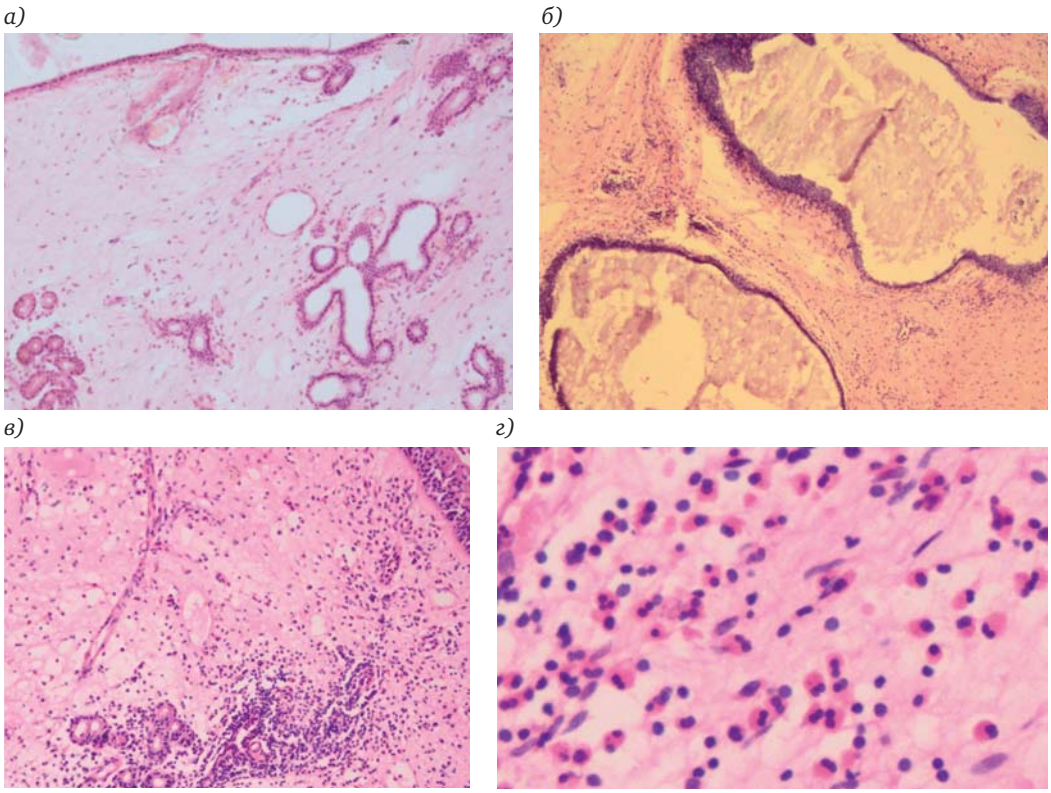


**Рис. 5.** Характеристика изменений в собственном слое слизистой оболочки при ХПРС: *а* – гиперплазия желез в полипозноизмененной ткани на фоне диффузного фиброза, ×20; *б* – кистозно-расширенные железы, очаговая гиперплазия эпителия выстилки, воспалительный детрит в просвет, ×20; *в* – периваскулярная и перигландулярная лимфоидно-клеточная инфильтрация, ×20; *г* – выраженная эозинофильная инфильтрация, ×40. Окраска гематоксилином и эозином.

В собственном слое слизистой оболочки обнаруживалось также значительное количество желез, которые подвергались гипертрофии, в их просветах накапливался секрет, постепенно происходило слияние желез между собой с формированием гигантских кист. Эпителий желез также претерпевал изменения: в некоторых случаях наблюдалась гиперплазия эпителия, в других – дистрофические изменения и истончение эпителиального слоя.

При анализе клеточного состава воспалительного инфильтрата у пациентов в сочетании с сопутствующей бронхиальной астмой преобладали эозинофильные гранулоциты, также выявлялось значительное количество плазматических клеток с ядром, оттесненным к периферии, и глыбчатостью хроматина, свидетельствующей об активном иммунном процессе. Наряду с перечисленными клетками в инфильтрации встречались лимфоциты различной степени зрелости, фибробласты. Нейтрофильные лейкоциты в более значительном количестве встречались при полипозно-гнойной форме риносинусита.

У больных без сопутствующей бронхиальной астмы в собственном слое слизистой оболочки отмечалось незначительное количество эозинофилов и плазматических клеток на фоне выраженной инфильтрации лимфоцитами, фиброцитами, нейтрофилами. При гнойном обострении усиливалась инфильтрация нейтрофильными лейкоцитами в подэпителиальном слое, перигландулярно, также отмечалась миграция клеток воспалительной инфильтрации в эпителий полипозноизмененной слизистой оболочки.

**Выводы**

При хроническом полипозном риносинусите во всех группах обследуемых выявлялась выраженная микробная контаминация слизистой оболочки верхнечелюстных пазух. В случаях обострения при хроническом полипозно-гнойном риносинусите (ХПГРС) чаще всего высевался *St. Pneumonia*, при ХПРС – *S. Aureus*.

Изменения респираторного эпителия связаны с деструктивными процессами различной степени выраженности – от нечеткости апикальной части цитоплазмы до полного отсутствия эпителиальной выстилки. Полученные изменения свидетельствуют о снижении иммунного барьера слизистой оболочки носа и околоносовых пазух при ХПРС. При хроническом гнойно-полипозном риносинусите метаплазия респираторного эпителия в многослойный плоский приводит к нарушению функции мукоцилиарного клиренса слизистой оболочки ВДП.

При наличии сочетания ХПРС с БА наблюдаются утолщение базальной мембраны в результате отложения гиалина, выраженный отек собственного слоя слизистой оболочки и гиперплазия слизистых желез с образованием кист на фоне интенсивной инфильтрации эозинофильными гранулоцитами и плазматическими клетками. При отсутствии БА базальная мембрана не имела четкой структуры, разрыхлена, клеточная инфильтрация собственного слоя слизистой оболочки полипозноизмененной ткани представлена преимущественно лимфоцитами и нейтрофилами, в меньшей степени эозинофилами и плазматическими клетками, также определялись выраженные явления ангиоматоза с образованием грануляционной ткани и очагов фиброза.

ЛИТЕРАТУРА

1. Fokkens W. J., Lund V. J., Mullol J., Bachert C., Alobid I., Baroody F. [et al.]. EPOS 2012: European position paper on rhinosinusitis and nasal polyps 2012. A summary for otorhinolaryngologists // Jurn. Rhinology. 2012. Vol. 50, N 1. P. 1–12.
2. Пискунов Г. З., Пискунов С. З. Клиническая ринология: руководство для врачей. 2-е изд. М.: Медицинское информационное агентство, 2006. 560 с.
3. Пискунов С. З., Пискунов Г. З. Морфологические и функциональные особенности слизистой оболочки носа и околоносовых пазух. Принципы щадящей эндоназальной хирургии: учеб. пособие для врачей. М., 1991. 48 с.
4. Рязанцев С. В. Полипозные риносинуситы: этиология, патогенез, клиника и современные методы лечения: методические рекомендации. СПб., 2014. 28 с.
5. Bachert C., Holtappels G. Pathophysiology of chronic rhinosinusitis, pharmaceutical therapy options // Laryngorhinootologie. 2015. Mar. Vol. 94, suppl 1. P. 32–63.
6. Ba L., Zhang N., Meng J., Zhang J., Lin P., Zhou P. [et al.]. Bacterial colonization is associated with different inflammatory pattern in rhinosinusitis with nasal polyps // Allergy. 2011. N 66. P. 1296–1303.
7. Van Bruaene N., Bachert C. Tissue remodeling in chronic rhinosinusitis // Curr. Opin. Allergy Clin. Immunol. 2011. Vol. 11, N 1. P. 8–11.
8. Akdis C. A., Bachert C., Cingi C., Dykewicz M. S., Hellings P. W., Naclerio R. M. [et al.]. Endotypes and phenotypes of chronic rhinosinusitis: A practical document of the European Academy of Allergy and Clinical Immunology and the American Academy of Allergy, Asthma & Immunology //Jurn. Allergy Clin Immunol. 2013. Vol. 131, N 6. P. 1479–1490.

9. Bachert C., Claeys S. E., Tomassen P., Van Zele T., Zhang N. Rhinosinusitis and asthma: a link for asthma severity // Curr. Allergy Asthma Rep. 2010. Vol. 10, N 3. P. 194–201.
10. Mjösberg J. M., Trifari S., Crellin N. K., Peters C. P., van Drunen C. M., Piet B. [et al]. Human IL-25- and IL-33-responsive type 2 innate lymphoid cells are defined by expression of CRTH2 and CD161 //Nature Immunology. 2011. N 12. P. 1055–1062.
11. Nagarkar D. R., Poposki J. A., Tan B. K., Comeau M. R., Peters A. T., Hulse K. E. [et al]. Thymic stromal lymphopoietin activity is increased in nasal polyps of patients with chronic rhinosinusitis //Jurn. Allergy Clin Immunol. 2013. Vol. 132. N 3. P. 593–600.
12. Jarvis D., Newson R., Lotvall J., Hastan D., Tomassen P., Keil T., Gjomarkaj M. [et al.]. T cell regulation in chronic paranasal sinus disease // Jurn. Allergy Clin. Immunol. 2008. Vol. 121. P. 1435–1441.
13. Zhang N., Van Zele T., Perez-Novo C., Van Bruaene N., Holtappels G., De Ruyck N., [et al.]. Different types of T effector cells orchestrate mucosal inflammation in chronic sinus disease // Jurn. Allergy Clin. Immunol. 2008. Vol. 122, N 5. P. 961–968.
14. Bachert C., Zhang N. Chronic rhinosinusitis and asthma: novel understanding of the role of IgE “above atopy”// Jurn. Intern Med. 2012. N 272. P. 133–143.
15. Global Initiative for Asthma. Global Strategy for Asthma Management and Prevention (GINA). Bethesda, 2014.
16. Jarvis D., Newson R., Lotvall J., Hastan D., Tomassen P., Keil T., Gjomarkaj M. [et al.]. Asthma in adults and its association with chronic rhinosinusitis: the GA2LEN survey in Europe // Allergy. 2012. Vol. 67. N 1. P. 91–98.

**Безрукова** Евгения Валерьевна – канд. мед. наук, доцент каф. оториноларингологии СЗГМУ им. И. И. Мечникова. Россия, 193015, Санкт-Петербург, ул. Кирочная, д. 41, тел. (812) 543-94-13, e-mail: ban_@mail.ru

**Хмельницкая** Наталия Михайловна – докт. мед. наук, профессор каф. патологической анатомии СЗГМУ им. И. И. Мечникова. Россия, 193015, Санкт-Петербург, ул. Кирочная, д. 41, тел. (812) 303-50-00, e-mail: k6180@yandex.ru

**Афлитонов** Максим Александрович – аспирант каф. оториноларингологии СЗГМУ им. И. И. Мечникова. Россия, 193015, Санкт-Петербург, ул. Кирочная, д. 41, тел. (812) 543-94-13, e-mail: Maksim.Aflitonov@szgmu.ru

REFERENCES

1. Fokkens W. J., Lund V. J., Mullol J., Bachert C., Alobid I., Baroody F. [et al.]. EPOS 2012: European position paper on rhinosinusitis and nasal polyps 2012. A summary for otorhinolaryngologists. *Jurn. Rhinology.* 2012; 50(1): 1–12.
2. Piskunov G. Z., Piskunov S. Z. Klinicheskaya rinologiya: rukovodstvo dlya vrachei. 2-e izd. [Clinical rhinology: Guidelines for doctors. Edition 2]. M.: Meditsinskoe informatsionnoe agentstvo, 2006. 560 (in Russian).
3. Piskunov S. Z., Piskunov G. 3. Morfologicheskie i funktsional’nye osobennosti slizistoi obolochki nosa i okolonosovykh pazukh. Printsipy shchadyashchei endonazal’noi khirurgii: Uchebnoe posobie dlya vrachei [Morphologic and functional peculiarities of nasal mucosa and paranasal sinuses. The principle of sparing endonasal surgery: Manual for doctors]. M., 1991. 48 (in Russian).
4. Ryazantsev S. V. Polipoznye rinosinusity: Etiologiya, patogenez, klinika i sovremennye metody lecheniya: metodicheskie rekomendatsii [Polypous rhinosynusitises: Etiology, pathogenesis, clinical picture and the advanced treatment methods: Recommended practice]. SPb., 2014. 28 (in Russian).
5. Bachert C., Holtappels G. Pathophysiology of chronic rhinosinusitis, pharmaceutical therapy options. *Laryngorhinootologie*. 2015; Mar.; 94; 1: 32–63.
6. Ba L., Zhang N., Meng J., Zhang J., Lin P., Zhou P. [et at]. Bacterial colonization is associated with different inflammatory pattern in rhinosinusitis with nasal polyps. *Allergy*. 2011; 66: 1296–1303.
7. Van Bruaene N., Bachert C. Tissue remodeling in chronic rhinosinusitis. *Curr Opin Allergy Clin Immunol*. 2011; 11 (1): 8–11.
8. Akdis C. A., Bachert C., Cingi C., Dykewicz M. S., Hellings P. W., Naclerio R. M. [et al.]. Endotypes and phenotypes of chronic rhinosinusitis: A practical document of the European Academy of Allergy and Clinical Immunology and the American Academy of Allergy, Asthma & Immunology. *Jurn. Allergy Clin Immunol*. 2013; 131 (6): 1479–1490.
9. Bachert C., Claeys S. E., Tomassen P., Van Zele T., Zhang N. Rhinosinusitis and asthma: a link for asthma severity. *Curr Allergy Asthma Rep*. 2010; 10 (3): 194–201.
10. Mjösberg J. M., Trifari S., Crellin N. K., Peters C. P., van Drunen C. M., Piet B. [et al]. Human IL-25- and IL-33-responsive type 2 innate lymphoid cells are defined by expression of CRTH2 and CD161. *Nature Immunology.* 2011; 12: 1055–1062.
11. Nagarkar D. R., Poposki J. A., Tan B. K., Comeau M. R., Peters A. T., Hulse K. E. [et al]. Thymic stromal lymphopoietin activity is increased in nasal polyps of patients with chronic rhinosinusitis. *Jurn. Allergy Clin Immunol*. 2013; 132(3): 593–600.
12. Jarvis D., Newson R., Lotvall J., Hastan D., Tomassen P., Keil T., Gjomarkaj M. [et al.]. T cell regulation in chronic paranasal sinus disease. Van Bruaene N. at al. *Jurn. Allergy Clin Immunol*. 2008; 121: 1435–1441.
13. Zhang N., Van Zele T., Perez-Novo C., Van Bruaene N., Holtappels G., De Ruyck N., [et al.]. Different types of T effector cells orchestrate mucosal inflammation in chronic sinus disease. *Jurn. Allergy Clin Immunol*. 2008; 122 (5): 961–968.
14. Bachert C., Zhang N. Chronic rhinosinusitis and asthma: novel understanding of the role of IgE “above atopy”. *Jurn. Intern Med*. 2012; 272: 133–143.
15. Global Initiative for Asthma. Global Strategy for Asthma Management and Prevention (GINA). Bethesda, 2014.
16. Jarvis D., Newson R., Lotvall J., Hastan D., Tomassen P., Keil T., Gjomarkaj M., [et.al]. Asthma in adults and its association with chronic rhinosinusitis: the GA2LEN survey in Europe. *Allergy*. 2012; 67 (1): 91–98.

Evgeniya Valer’evna Bezrukova – MD Candidate, Associate Professor of the Chair of Otorhinolaryngology of North-Western State Medical University named after I. I. Mechnikov. Russia, 191015, Saint Petersburg, 41, Kirochnaia str., tel.: (812) 543-94-13, e-mail: ban_@mail.ru

Nataliya Mikhailovna Khmel’nitskaya – MD, Professor of the Chair of Pathologic Anatomy of North-Western State Medical University named after I. I. Mechnikov. Russia, 191015, Saint Petersburg, 41, Kirochnaia str., tel.: (812) 303-50-00, e-mail: k6180@yandex.ru

Maksim Aleksandrovich Aflitonov – post-graduate student of the Chair of Otorhinolaryngology of North-Western State Medical University named after I. I. Mechnikov. Russia, 191015, Saint Petersburg, 41, Kirochnaia str., tel.: (812) 543-94-13, e-mail: Maksim.Aflitonov@szgmu.ru

УДК 616.21-22-002 doi: 10.18692/1810-4800-2017-3-24-29

# АНАМНЕСТИЧЕСКИЕ ОСОБЕННОСТИ ДЕТЕЙ С ХРОНИЧЕСКИМ АДЕНОИДИТОМ

**Гизингер О. А., Коркмазов М. Ю., Щетинин С. А.**

*ФГБОУ ВО «Южно-Уральский государственный медицинский университет» Минздрава России, 454097, г. Челябинск, Россия*
*(Зав. каф. оториноларингологии – проф. М. Ю. Коркмазов)*

# THE SPECIFIC ASPECTS OF ANAMNESIS OF CHILDREN WITH CHRONIC ADENOIDITIS

**Gizinger O. A., Korkmazov M. Yu., Shchetinin S. A.**

*South Ural State Medical University, Chelyabinsk, Russia*

Представлены результаты анализа анамнестических особенностей детей с хроническим аденоидитом, проживающих на территории Челябинской области. Полученные данные сопоставлены с показателями детей без хронического аденоидита. Проспективный анализ включал анамнестические данные 210 детей в возрасте 4–8 лет, из которых у 155 детей был диагностирован хронический аденоидит. 55 детей без клинических признаков хронического аденоидита составили группу контроля и не имели на момент обращения жалоб и клинической картины заболевания. Анализ антенатального и акушерско-гинекологического анамнеза показал большую частоту инфекционно-воспалительных заболеваний, приема антимикробных препаратов во время беременности, сопутствующих осложнений беременности у матерей детей с хроническим аденоидитом по сравнению с показателями матерей здоровых детей.

**Ключевые слова:** дети, хронический аденоидит.
**Библиография:** 14 источников.

The article presents the results of analysis of the specific aspects of anamnesis of children with chronic adenoiditis living on the territory of Chelyabinsk oblast. The obtained data have been compared with those of children without chronic adenoiditis. The prospective analysis included anamnestic data of 210 children aged 4–8 years, chronic adenoiditis was diagnosed in 155 of them. 55 children without clinical signs of chronic adenoiditis made up a control group, they had no complaints and clinical picture of the disease at the time of visit to the clinic. The analysis of antenatal and obstetric and gynaecological history showed a high incidence of infectious and inflammatory diseases, administration of antimicrobial preparations during pregnancy, concurrent complications of pregnancy in mothers of children with the chronic adenoiditis compared with the mothers of healthy children.

**Key words:** children, chronic adenoiditis.
**Bibliography:** 14 sources.

В настоящее время хронический аденоидит продолжает лидировать среди инфекционно-воспалительных заболеваний верхних дыхательных путей у детей. Заболевания хроническим аденоидитом в Уральском регионе занимают до 45% в структуре общей заболеваемости детей и сопоставимы с уровнем заболеваемости в Российской Федерации [1]. Анализ литературных данных показывает, что факторами, приводящими к возникновению и (или) обострению хронического аденоидита у детей, являются:

– высокая нагрузка вирусными антигенами [2];

– бактериальная инфекция и аллергическая патология [3];

– иммунодефицитные состояния [3];

– воздействие техногенных факторов [3];

– плохая аэрация носоглотки (гипертрофия аденоидов, искривление носовой перегородки, вазомоторный ринит) [1];

– атипичные бактериальные возбудители [2].

Все чаще у исследователей проблемы хронического аденоидита в педиатрии появляются сведения о роли антенатальных и перинатальных факторов риска при данной патологии [4], однако на сегодняшний момент данные немногочисленны, нередко противоречивы. Рядом авторов показано этиопатогенетическое значение внутриутробной инфекции в формировании патологии плода и новорожденного. Не исключено формирование респираторных расстройств как исхода внутриутробного инфицирования [5]. Все без

исключения исследователи сходятся во мнении, что поиск адъювантных подходов на основе физиотерапевтических воздействий или разработка эффективных алгоритмов с использованием фармацевтических препаратов, способных выявить и ликвидировать клинические и иммунологические нарушения, невозможны без учета и анализа антенатальных и перинатальных факторов риска [3, 5–10].

**Цель исследования.** Изучить анамнестические особенности детей с хроническим аденоидитом, проживающих на территории Челябинской области, и сопоставить полученные данные с показателями детей без хронического аденоидита.

**Пациенты и методы исследования**. Период проведения исследования с января 2016 г. по сентябрь 2016 г. Место проведения исследования – стационар дневного пребывания оториноларингологического профиля детской городской клинической больницы № 1 г. Челябинска. В исследовании приняли участие 155 детей с хроническим аденоидитом (ХА) и гипертрофией глоточной миндалины (ГМ) II степени в возрасте 4–8 лет, проживающие на территории города Челябинска, в анамнезе которых ОРЗ отмечалось 6 и более раз в год, обострения хронического аденоидита – от 3 до 6 раз в год. Группу сравнения составили 55 детей, у которых хронический аденоидит выявлен не был. План обследования одобрен Этическим комитетом Челябинского ГМУ Минздрава России (выписка из протокола заседания Этического комитета ГОУ ВПО ЧелГМА Росздрава от 05.10.2011 г. № 10). От родителей данных детей или их законных представителей было получено письменное информированное согласие на участие в исследовании в соответствии с приказом МЗ РФ от 19.07.2003 г. № 266, приказом Росздравнадзора от 17.10.2006 г. № 2325-Пр/06. Критериями исключения из исследования стали пациенты с показаниями к назначению системной антибактериальной терапии, дети с несанированной ротовой полостью, с соматическими заболеваниями в стадии декомпенсации, первичными и вторичными иммунодефицитными состояниями. Хронический аденоидит у обследуемых детей подтвержден результатами клинических исследований, включающих субъективную оценку жалоб родителями пациентов и анализ результатов инструментального осмотра. Инструментальный осмотр включал переднюю риноскопию, фарингоскопию, отоскопию, исследование регионарных лимфатических узлов (подчелюстных, передних и задних шейных, ретромандибулярных) [8]. При проведении передней риноскопии с использованием носового зеркала обращалось внимание на состояние слизистой оболочки носа (цвет, наличие отека), характер и количество отделяемого в носовых ходах, архитектонику носовой перегородки [3]. При мезофарингоскопии оценивались состояние полости рта и зубов, цвет и наличие отека небных дужек, небных миндалин (степень гипертрофии, цвет, наличие и характер патологического отделяемого в лакунах) и задней стенки глотки (состояние слизистой оболочки по цвету, количеству гранул, наличию и характеру патологического стекания по задней стенке глотки) [5]. При отоскопии оценивалось состояние барабанной перепонки: цвет, сохранность, втяжение, наличие патологического отделяемого в среднем ухе. При исследовании подчелюстных, передних шейных, ретромандибулярных лимфатических узлов обращалось внимание на плотность, увеличение, наличие болезненности при пальпации.

Эндоскопическое исследование полости носа и носоглотки проводилось с использованием жестких эндоскопов с диаметром рабочего тубуса 2,7 мм, с 0°- и 30°-оптикой. Акустическая тимпанометрия проводилась на аппаратном комплексе Microtymp 3 Welch Allyn с частотой зондирующего сигнала 226 Гц для объективной оценки состояния среднего уха. Передняя активная риноманометрия (ПАРМ) проводилась на аппарате Otopront RHINO-SYS в целях количественного определения степени нарушения носового дыхания. Полученные данные обрабатывали общепринятыми методами вариационной статистики. Нами была использована лицензионная статистическая программа Statistica 6.0 for Windows. Сравнение по долям, используемое при написании статьи, было проведено с использованием Z-критерия.

**Результаты и обсуждение исследования.** Для анализа факторов риска развития ХА нами были проанализированы анамнестические данные больных и здоровых детей. При анализе анамнестических данных подтверждено ранее высказанное предположение, что наибольшее значение среди перинатальных факторов риска развития врожденного порока развития хронического аденоидита играет внутриутробная инфекция [3, 4]. Диагностированные инфекции, передаваемые половым путем, во время беременности у матерей детей с ХА и здоровых детей, представлены в табл. 1.

Таким образом, частота выявляемости инфекций, передаваемой половым путем, во время беременности у матерей детей с ХА в 3,2 раза чаще по сравнению с матерями здоровых детей. Во время беременности у матерей обследуемых детей с ХА было зарегистрировано 15 (9,7%) эпизодов ОРВИ, 24 (15,5%) – острого бронхита, 4 (2,6%) – острого цистита, 6 (3,9%) эпизодов острого риносинусита, 4 (2,6%) – острого среднего отита, 3 (1,9%) случая лакунарной ангины (табл. 2). Матери здоровых детей во время бере-

Таблица 1

**Анализ инфекций, передаваемых половым путем, диагностируемых у матерей исследуемых детей во время беременности (*n* = 210)**

| Инфекция, передаваемая половым путем | Основная группа (*n* = 155) | Контрольная группа (*n* = 55) |
|---|---|---|
| | абс. (%) | |
| ВПГ 1,2 | 13(8,4) | 2(3,6) |
| Цитомегаловирусная инфекция | 11(7,1) | 1(1,8) |
| Урогенитальный кандидоз | 14(9,0) | 2(3,6) |
| Урогенитальный хламидиоз | 7(4,5) | 1(1,8) |
| Урогенитальный микоплазмоз | 9(5,8) | – |
| *Всего* | 54(34,8) | 6(10,9) |

менности болели следующими заболеваниями: ОРВИ – 5 (9,1%), острый бронхит – 5 (9,1%) случаев, острый цистит – 2 (3,6%), острый риносинусит – 1 (1,8%) случай, что в общей совокупности в 2,5 раза меньше у матерей детей с ХА: 8 (14,5%) и 56 (36,1%) соответственно (табл. 2).

Выявленные инфекционно-воспалительные заболевания послужили причиной приема системных антимикробных химиопрепаратов во II и III триместрах беременности в обеих сравниваемых группах. В группе детей с ХА матери во время беременности принимали амоксициллин в 21 (13,5%) случае, азитромицин – в 7 (4,5%) случаях, амоксициллин с клавулановой кислотой – в 9 (5,8%) случаях, цефиксим – в 4 (2,6%) случаях, джозамицин – в 8 (5,2%) случаях. Для лечения урогенитального кандидоза использовался натамицин у 14 (9,0%) матерей. Интерферон человеческий рекомбинантный альфа-2 для лечения ОРВИ, герпесвирусной инфекции, а также в комплексной терапии урогенитального хламидиоза и микоплазмоза использовался в виде суппозиториев в 41 (26,5%) случае (табл. 3). По аналогичным показаниям у матерей здоровых детей во время беременности использовались следующие препараты: азитромицин – у 1 (1,8%) матери, амоксициллин с клавулановой кислотой – у 2 (3,6%) матерей, цефиксим – в 1 (1,8%) случае, джозамицин – в 2 (3,6%) случаях, интерферон человеческий рекомбинантный альфа-2 – в 12 (21,8%) случаях. Анализ частоты приема антимикробных препаратов выявил: общий прием препаратов составил 104 (67,1%) случая, что в 3,1 раза превышает аналогичный показатель у матерей здоровых детей при подсчетах в процентах – 12 (21,8%) (табл. 3).

Анализ осложнений беременности у матерей детей с ХА выявил анемию различной степени тяжести у 102 (65,8%) женщин, гестоз, проявляющийся отеками, гипертензией и протеинурией – у 55 (35,5%) женщин, фетоплацентарную недостаточность, ведущую к внутриутробной гипоксии плода – у 71 (45,8%) женщины (табл. 4). У матерей здоровых детей данные показатели ниже в 1,6 раза: анемия – у 23 (41,8%) женщин, гестоз – у 12 (21,8%) женщин, фетонплацентарная недостаточность – у 17 (30,9%) женщин (табл. 4).

Анализ антенатального и акушерско-гинекологического анамнеза показал большую частоту инфекционно-воспалительных заболеваний, приема антимикробных препаратов во время беременности, сопутствующих осложнений беременности у матерей детей с ХА по сравнению с показателями матерей здоровых детей. По данным литературы, выявленные особенности явля-

Таблица 2

**Острые воспалительные заболевания у матерей исследуемых детей во время беременности (*n* = 210)**

| Острые воспалительные заболевания матерей исследуемых детей | Основная группа (ХА) (*n* = 155) | Контрольная группа (*n* =55) |
|---|---|---|
| | абс. (%) | |
| ОРВИ | 15 (9,7) | 5 (9,1) |
| Острый бронхит | 24 (15,5) | 2 (3,6) |
| Острый цистит | 4 (2,6) | – |
| Острый риносинусит | 6 (3,9) | 1 (1,8) |
| Острый средний отит | 4 (2,6) | – |
| Лакунарная ангина | 3 (1,9) | – |
| *Всего* | 56 (36,1) | 8 (14,5) |

Таблица 3

**Прием системных антимикробных химиопрепаратов у матерей исследуемых детей во время беременности (*n* = 210)**

| Системные химиопрепараты | Основная группа (*n* = 155) | Контрольная группа (*n* = 55) |
|---|---|---|
| | абс. (%) | |
| Амоксициллин | 21 (13,5) | – |
| Азитромицин | 7 (4,5) | 1 (1,8) |
| Амоксициллин с клавулановой кислотой | 9 (5,8) | 2 (3,6) |
| Цефиксим | 4 (2,6) | 1 (1,8) |
| Джозамицин | 8 (5,2) | 2 (3,6) |
| Натамицин | 14 (9,0) | – |
| Интерферон человеческий рекомбинантный альфа-2 | 41 (26,5) | 6 (10,9) |
| *Всего* | 104 (67,1) | 12 (21,8) |

Таблица 4

**Показатели осложнений беременности у матерей исследуемых детей ($n$ = 210)**

| Осложнения беременности | Основная группа ($n$ = 155) | Контрольная группа ($n$ = 55) |
|---|---|---|
| | абс. (%) | |
| Анемия | 102 (65,8) | 23 (41,8) |
| Гестоз | 55 (35,5) | 12 (21,8) |
| Фетоплацентарная недостаточность | 71 (45,8) | 17 (30,9) |

ются факторами риска развития ХА и гипертрофии ГМ [2, 9].

Анализ периода новорожденности и первого года жизни обследуемых детей показал, что дети обеих групп были доношенными, рождены в срок, показатели по шкале Апгар – 7 и более баллов. Родоразрешение путем кесарева сечения по акушерско-гинекологическим показаниям было выполнено у 11 (7,1%) матерей детей с ХА и 5 (9,1%) матерей здоровых детей. Средняя масса тела детей с ХА при рождении была 3331±395 г, средний рост – 50,0±1,9 см. Средняя масса тела при рождении у здоровых детей была 3190±470 г, средний рост – 50,0±1,7 см. Продолжительность грудного вскармливания менее 6 месяцев была отмечена у 61 (39,4%) детей с ХА и у 12 (21,8%) здоровых детей (табл. 5). Грудное вскармливание 6 месяцев и более способствует гармоничному росту детей, снижает риск аллергизации, уменьшает частоту инфекционных заболеваний, включая ОРВИ и острый средний отит [11]. Грудное вскармливание менее 6 месяцев является фактором риска ХА. Все дети были вакцинированы в соответствии со сроками национального календаря прививок (табл. 5).

100% детей с ХА посещали детские дошкольные учреждения с группами по 20 человек и более. Среди здоровых детей только 7 (12,7%) посещали группы численностью более 20 человек, а 48 (87,3%) детей посещали группы по 10–12 человек. По данным Н. В. Терсковой, посещение детских дошкольных учреждений с большим количеством детей в группах является фактором риска развития ХА и гипертрофии аденоидных вегетаций ввиду высокой обсемененности патогенной микрофлорой, как бактериальной, так и вирусной природы данных коллективов [11].

Таблица 5

**Некоторые показатели периода новорожденности и первого года жизни исследуемых детей ($n$ = 210)**

| Показатели периода новорожденности и первого года жизни | Основная группа ($n$ = 155) | Контрольная группа ($n$ = 55) |
|---|---|---|
| | Абс. (%) | Абс. (%) |
| Родоразрешение путем кесарева сечения | 11 (7,1%) | 5 (9,1%) |
| Грудное вскармливание менее 6 месяцев | 61 (39,4%) | 12 (21,8%) |
| Грудное вскармливание более 6 месяцев | 94 (60,6%) | 43 (78,2%) |

Таблица 6

**Частота инфекционных заболеваний исследуемых детей ($n$ = 210)**

| Перенесенные инфекционные заболевания исследуемых детей | Основная группа ($n$ = 155) | Контрольная группа ($n$ = 55) |
|---|---|---|
| | абс. (%) | |
| Ветряная оспа | 29 (18,7) | 2 (3,6) |
| Инфекционный мононуклеоз | 12 (7,7) | 1 (1,8) |
| Скарлатина | 2 (1,3) | 1 (1,8) |
| Краснуха | 1 (0,6) | – |
| Ангина | 44 (28,4) | 2 (3,6) |
| Пневмония | 7 (4,5) | – |
| Острый риносинусит | 22 (14,2) | 3 (5,6) |
| Острый средний отит: | 86 (55,5) | – |
| 1 эпизод | 48 (31,0) | |
| 2 эпизода | 29 (18,7) | |
| 3 эпизода | 9 (5,8) | |

Частота заболеваемости ОРВИ, которую авторы [12] считают важным триггерным фактором в развитии ХА составила 6 раз и более в год у 125 (80,6%) детей с ХА, в то время как у 55 (100%) здоровых детей – 2–3 раза в год. Заболеваемость другими вирусными инфекциями в анамнезе детей с ХА и здоровых детей была следующей: ветряная оспа – у 29 (18,7%) и 2 (3,6%), инфекционный мононуклеоз – у 12 (7,7%) и 1 (1,8%), скарлатина – у 2 (1,3%), 1 (1,8%) соответственно, краснуха – у 1 (0,6%) ребенка с ХА. В анамнезе детей с ХА также были отмечены следующие инфекционные заболевания: фолликулярная и лакунарная ангина – у 44 (28,4%) детей, пневмония – у 7 (4,5%), острый риносинусит – у 22 (14,2%), острый средний отит – у 86 (55,5%). В анамнезе здоровых детей у 2 (3,6%) была диагностирована лакунарная ангина, у 3 (5,6%) – острый гнойный риносинусит (табл. 6).

**Заключение.** Результаты исследования подтвердили факт того, что факторами риска формирования хронического аденоидита в детском возрасте являются внутриутробные инфекции, которые в процессе жизнедеятельности ребенка осложнялись вторичным воспалительным бактериальным процессом лимфоглоточного кольца с развитием клиники хронического аденоидита у детей [11, 13, 14]. Выявлено, что заболеваемость

вирусной и бактериальной этиологии у детей с ХА значительно выше при наличии осложненного акушерского анамнеза матерей по сравнению с показателями здоровых детей, что в целом может рассматриваться как вариант осложнений хронического аденоидита. Полученные данные позволяют обосновывать и регламентировать сбор акушерского анамнеза при клиническом и лабораторном мониторинге данной группы больных детей [14].

**Выводы**

Наличие риска инфицирования новорожденного патогенными микроорганизмами бактериальной или вирусной природы ведет к необходимости обследования матери для выявления инфекционного агента с последующим лечением матери, что будет являться профилактикой внутриутробных инфекций при последующей беременности и снижения риска воспалительных заболеваний у ребенка.

ЛИТЕРАТУРА

1. Архандеев А. В. Эффективность ультразвуковой терапии аппаратом УЗОЛ-1 в комплексном лечении хронических аденоидитов // Головная боль. 2000. Т. 16, № 16. С. 11.
2. Иванчихина Н. М. Участие вирусных инфекций в формировании врожденных пороков развития /Современные технологии в педиатрии и детской хирургии: материалы III Российского конгресса. М., 2004. С. 376–377.
3. Карпова Е. П., Тулупов Д. А. Хронический аденоидит у детей: пособие для врачей. М., 2009. 53 с.
4. Гизингер О. А. Влияние низкоинтенсивного лазерного излучения на нейтрофилы и факторы мукозального иммунитета: дис. … докт. биол. наук. Челябинск, 2010. 356 с.
5. Гизингер О. А., Долгушин И. И. Система провоспалительных цитокинов у женщин с урогенитальным трихомониазом // Медицинская иммунология. 2005. Т. 7, № 5–6. С. 601–604.
6. Гизингер О. А., Щетинин С. А., Коркмазов М. Ю., Никушкина К. В. Озонированное масло в комплексной терапии хронического аденоидита у детей // Врач. 2015. № 7. С. 56–59.
7. Гизингер О. А., Зиганшина Т. А., Семенова И. В. Роль физиотерапевтических воздействий в коррекции дисфункций факторов противоинфекционной защиты организма (Обзор литературы) // Вестн. новых медицинских технологий. 2011. Т. 18, № 4. С. 9–13.
8. Долгушин И. И., Гизингер О. А. Влияние низкоинтенсивного лазерного излучения на нейтрофилы цервикального секрета у женщин с микоплазменной инфекцией // Вопросы курортологии, физиотерапии и лечебной физкультуры. 2008. № 4. С. 29–31.
9. Островская О. В. Выявление маркеров вирусных инфекций в аутопсийном материале при фетоинфантильных потерях / Материалы VI Российского форума «Мать и дитя». М., 2004. С. 628.
10. Пальчун В. Т., Лучихин Л. А., Крюков А. И. Воспалительные заболевания глотки: рук. для врачей. М.: ГЭОТАР-Медиа, 2012. 288 с.
11. Терскова Н. В., Вахрушев С. Г. Эпидемиологическая и клиническая характеристика хронических болезней миндалин и аденоидов // Рос. оториноларингология. 2013. № 3. С. 139–145.
12. Щетинин С. А., Гизингер О. А., Коркмазов М. Ю. Клинические проявления и дисфункции иммунного статуса у детей с хроническим рецидивирующим аденоидитом и методы их коррекции с использованием озонотерапии // Рос. иммунологический журн. 2015. Т. 9, № 3. С. 255–257.
13. Щетинин С. А., Коркмазов М. Ю., Гизингер О. А. Клинико-микробиологическая эффективность озонированного масла в комплексе лечения детей с хроническим аденоидитом // Вестн. Челябинской областной клинической больницы. 2015. № 2. С. 36–39.
14. Щетинин С. А., Коркмазов М. Ю., Гизингер О. А., Коченгина С. А., Сокол Е. В. Эффективность терапии хронического аденоидита у детей, проживающих в городе Челябинске, по результатам передней активной риноманометрии и цитокинового профиля смывов с поверхности глоточной миндалины // Вестн. Челябинской областной клинической больницы. 2015. № 3. С. 59–63.

**Коркмазов** Мусос Юсуфович – докт. мед. наук, профессор, зав. каф. оториноларингологии Южно-Уральского государственного медицинского университета. Россия, 454092, г. Челябинск, ул. Воровского, д. 64, тел. 8-952-500-90-09, e-mail: korkmazov09@gmail.com

**Гизингер** Оксана Анатольевна – докт. биол. наук, профессор каф. микробиологии, вирусологии, иммунологии и клинической лабораторной диагностики, старший научный сотрудник НИИ иммунологии Южно-Уральского государственного медицинского университета. Россия, 454092, г. Челябинск, ул. Воровского, д. 64, тел. +7-919-319-46-04, e-mail: ogizinger@gmail.com

**Щетинин** Сергей Алексеевич – врач-оториноларинголог, заочный аспирант каф. оториноларингологии Южно-Уральского государственного медицинского университета. Россия, 454092, г. Челябинск, ул. Воровского, д. 64, тел. 8-351-727-39-58, e-mail: serg-schetinin@yandex.ru

REFERENCES

1. Arkhandeev A. V. Effektivnost' ul'trazvukovoi terapii apparatom UZOL-1 v kompleksnom lechenii khronicheskikh adenoiditov [The efficacy of ultrasonic therapy using the apparatus UZOL-1 in the complex treatment of chronic adenoiditises]. *Golovnaya bol'*. 2000; 16(16): 11 (in Russian).

2. Ivanchikhina N. M. Uchastie virusnykh infektsii v formirovanii vrozhdennykh porokov razvitiya. Sovremennye tekhnologii v pediatrii i detskoi khirurgii: materialy III Rossiiskogo kongressa [Participation of viral infections in generation of congenital malformations. The advanced technologies in pediatrics and children's surgery: the materials of the 3rd Russian Congress]. M., 2004. 376–377 (in Russian).
3. Karpova E. P., Tulupov D. A. Khronicheskii adenoidit u detei. Posobie dlya vrachei [Chronic adenoiditis in children. Manual for doctors]. M., 2009. 53 (in Russian).
4. Gizinger O. A. Vliyanie nizkointensivnogo lazernogo izlucheniya na neitrofily i faktory mukozal'nogo immuniteta: diss. … dokt. biol. nauk [The effect of low-intensity laser emission on the neutrophils and the mucosal immunity factors: dissertation of the Doctor of Biological Sciences]. Chelyabinsk, 2010. 356 (in Russian).
5. Gizinger O. A., Dolgushin I. I. Sistema provospalitel'nykh tsitokinov u zhenshchin s urogenital'nym trikhomoniazom [The system of anti-inflammatory cytokines in women with urogenital trichomoniasis]. *Meditsinskaya immunologiya*. 2005; 7(5–6): 601–604 (in Russian).
6. Gizinger O. A., Shchetinin S. A., Korkmazov M. Yu., Nikushkina K. V. Ozonirovannoe maslo v kompleksnoi terapii khronicheskogo adenoidita u detei [Ozonized oil in complex treatment of chronic adenoitis in children]. *Vrach*. 2015; 7: 56–59 (in Russian).
7. Gizinger O. A., Ziganshina T. A., Semenova I. V. Rol' fizioterapevticheskikh vozdeistvii v korrektsii disfunktsii faktorov protivoinfektsionnoi zashchity organizma (Obzor literatury) [The role of physiotherapeutic treatment in correction of dysfunction of the factors of antiinfective defense of organism (Literature review)]. *Vestnik novykh meditsinskikh tekhnologii*. 2011; 18(4): 9–13 (in Russian).
8. Dolgushin I. I. , Gizinger O. A. Vliyanie nizkointensivnogo lazernogo izlucheniya na neitrofily tservikal'nogo sekreta u zhenshchin s mikoplazmennoi infektsiei [The effect of low-intensity laser emission on cervical secretion neutrophils in the women with mycoplasmal infection]. *Voprosy kurortologii, fizioterapii i lechebnoi fizkul'tury*. 2008; 4: 29–31 (in Russian).
9. Ostrovskaya O. V. Vyyavlenie markerov virusnykh infektsii v autopsiinom materiale pri fetoinfantil'nykh poteryakh. Materialy VI Rossiiskogo foruma «Mat' i ditya» [Revealing the markers of viral infections in autopsy material in fetal infantile losses. The materials of the 6th Russian Forum "Mother and Child"]. M., 2004. 628 (in Russian).
10. Pal'chun V. T., Luchikhin L. A., Kryukov A. I. Vospalitel'nye zabolevaniya glotki: ruk. dlya vrachei [Inflammatory larynx diseases: Guidelines for doctors]. M.: GEOTAR-Media, 2012. 288 (in Russian).
11. Terskova N. V., Vakhrushev S. G. Epidemiologicheskaya i klinicheskaya kharakteristika khronicheskikh boleznei mindalin i adenoidov [Epidemiological and clinical characteristics of the chronic diseases of tonsils and adenoids]. *Rossijskaja otorinolaringologiya*. 2013; 3: 139–145 (in Russian).
12. Shchetinin S. A., Gizinger O. A., Korkmazov M. Yu. Klinicheskie proyavleniya i disfunktsii immunnogo statusa u detei s khronicheskim retsidiviruyushchim adenoiditom i metody ikh korrektsii s ispol'zovaniem ozonoterapii [Clinical manifestations and dysfunctions of immune status in children with chronic recurrent adenoiditis and the methods of correction thereof using ozone therapy]. *Rossiiskii immunologicheskii zhurnal*. 2015; 9(3): 255–257 (in Russian).
13. Shchetinin S. A., Korkmazov M. Yu., Gizinger O. A. Kliniko-mikrobiologicheskaya effektivnost' ozonirovannogo masla v komplekse lecheniya detei s khronicheskim adenoiditom [Clinical and microbiological efficacy of ozonized oil in the complex of treatment the children with chronic adenoiditis]. *Vestnik Chelyabinskoi oblastnoi klinicheskoi bol'nitsy*. 2015; 2: 36–39 (in Russian).
14. Shchetinin S. A., Korkmazov M. Yu., Gizinger O. A., Kochengina S. A., Sokol E. V. Effektivnost' terapii khronicheskogo adenoidita u detei, prozhivayushchikh v gorode Chelyabinske po rezul'tatam perednei aktivnoi rinomanometrii i tsitokinovogo profilya smyvov s poverkhnosti glotochnoi mindaliny [The efficacy of chronic adenoiditis in children living in Chelyabinsk, based on the frontal active rhinomanometry and cytokine profile of the washing from the larynx tonsil surface]. *Vestnik Chelyabinskoi oblastnoi klinicheskoi bol'nitsy*. 2015; 3: 59–63 (in Russian).

Musos Yusufovich Korkmazov – MD, Professor, Head of the Chair of Otorhinolaryngology of State Budgetary Educational Institution of Higher Education South Ural State Medical University. Russia, 454097, Chelyabinsk, 64, Vorovskogo str., tel.: +8-952-500-90-09, e-mail: korkmazov09@gmail.com

Oksana Anatol'evna Gizinger – Doctor of Biological Sciences, Professor of the Chair of Microbiology, Virusology, Immunology and Clinical Laboratory Diagnostics, senior research associate of Scientific and Research Center of State Budgetary Educational Institution of Higher Education South Ural State Medical University. Russia, 454097, Chelyabinsk, 64, Vorovskogo str., tel.: 7-919-319-46-04, e-mail: ogizinger@gmail.com

Sergei Alekseevich Shchetinin – otorhinolaryngologist, extramural post-graduate student of the Chair of Otorhinolaryngology of State Budgetary Educational Institution of Higher Education South Ural State Medical University. Russia, 454097, Chelyabinsk, 64, Vorovskogo str., tel.: +8(351)-727-39-58, e-mail: serg-shhetinin@yandex.ru

УДК 616.316-008.8+616.366+616.62]-003.7 doi: 10.18692/1810-4800-2017-3-30-36

# МАРКЕРЫ ПАТОЛОГИИ В ПЕРИФЕРИЧЕСКОЙ ЗОНЕ ФАЦИЙ РОТОВОЙ ЖИДКОСТИ У ПАЦИЕНТОВ С БИОМИНЕРАЛОПАТИЯМИ

**Донская О. С., Антонова И. Н., Горбачева И. А.**

*ФГБОУ ВО «Первый Санкт-Петербургский государственный медицинский университет им. акад. И. П. Павлова». 197022, Санкт-Петербург, Россия (Ректор – акад. РАН, проф. С. Ф. Багненко)*

# PATHOLOGY MARKERS IN THE PERIPHERAL AREA OF ORAL FLUID FACIES IN PATIENTS WITH BIOMINERALOPATHOLOGY

**Donskaya O. S., Antonova I. N., Gorbacheva I. A.**

*Federal State Budgetary Institution Higher Vocational Education "Pavlov First Saint Petersburg State Medical University" of the Ministry of Health of the Russian Federation, Saint Petersburg, Russia*

У пациентов с биоминералопатиями на фоне воспалительных заболеваний пародонта и у пациентов с массивными отложениями зубного камня (возраст от 22 до 60 лет) проведено изучение особенностей кристаллографического рисунка фаций ротовой жидкости методом клиновидной дегидратации. В контрольную группу вошли пациенты с воспалительными заболеваниями пародонта без массивных отложений зубного камня.

Установлены характеристики периферической зоны фаций ротовой жидкости, патогномоничные для каждого вида биоминералопатий: мочекаменная болезнь – преимущественно прямые трещины; желчекаменная болезнь – преимущественно разветвленные трещины с 1, 2, 3 узлами; слюнокаменная болезнь – преобладают аркадные трещины. На основании полученных данных разработаны критерии диагностики мочекаменной болезни, желчекаменной болезни и слюнокаменной болезни у стоматологических пациентов с воспалительными заболеваниями пародонта.

**Ключевые слова:** воспалительные заболевания пародонта, биоминералопатии, ротовая жидкость, кристаллография, клиновидная дегидратация.

**Библиография:** 19 источников.

The authors studied the peculiarities of crystallographic pattern of the oral fluid facies in patients with biomineralopathology against the background of paradontium inflammatory diseases and in patients with the massive deposits of dental scale (aged from 22 to 60 years) by means of wedge dehydration. The control group consisted of the patients with paradontium inflammatory diseases without the massive deposits of dental scale.

The authors identified the characteristics of peripheral area of the oral fluid facies, pathognomonic for each kind of biomineralopathology: urinary stone disease – predominantly straight cracks; gallstone disease – mainly branched cracks with 1, 2, 3 nodes; sialolithiasis – predominantly arcade cracks. Based on the obtained data, the authors developed the criteria for diagnostics of urinary stone disease, gallstone disease and sialolithiasis in dental patients with paradontium inflammatory diseases.

**Key words:** paradontium inflammatory diseases, biomineralopathologies, oral fluid, crystallography, wedge dehydration.

**Bibliography:** 19 sources.

Изучение морфологии биологических жидкостей позволяет на основе самоорганизационных процессов прогнозировать развитие органных и системных нарушений. В. Н. Шебалиным и С. Н. Шатохиной в качестве способа дегидратации биологических жидкостей предложен метод клиновидной дегидратации [1].

В отечественной литературе представлено значительное количество работ, посвященных изучению качественной организации фаций ротовой жидкости при заболеваниях полости рта и внутренних органов.

Выявлены морфологические особенности структурообразования ротовой жидкости в разных возрастных группах [2, 3]. Изучение особенностей кристаллизации ротовой жидкости позволяет проводить диагностику заболеваний желудочно- кишечного тракта [4, 5]. Установлены текстуры ротовой жидкости у детей с периодической болезнью в стадии обострения и ремиссии [6]. Показана зависимость кристаллографических показателей смешанной слюны от вида патологии слюнных желез, в том числе при слюнокаменной болезни [7].

Однако наибольшее число исследований посвящено изучению особенностей микрокристаллизации ротовой жидкости у стоматологических пациентов.

При исследовании фаций ротовой жидкости выявлены маркеры кариеса и воспалительных заболеваний пародонта [8–14 и др]. По результатам кристаллографических исследований ротовой жидкости проводится диагностика повышенной стираемости зубов [15], зубочелюстных аномалий [16], оценка уровня проницаемости эмали [17], определение общего уровня гигиены полости рта [18]. Изучены структурные фации ротовой жидкости при хроническом генерализованном пародонтите, ассоциированном с нарушением минералообразования у больных уролитиазом, сиалолитиазом и холелитиазом [19].

Таким образом, кристаллография различных биологических жидкостей, находящихся в организме человека, может быть применена в качестве одного из дополнительных методов обследования пациентов и для оценки эффективности проведенного лечения. Однако остается не до конца выясненным прогностическое значение морфологических характеристик ротовой жидкости для оценки риска развития и прогрессирования заболеваний, сопровождающихся камнеобразованием и патологическими минеральными отложениями в полостях и тканях организма.

**Цель исследования.** Изучить информативность метода клиновидной дегидратации ротовой жидкости и возможность его применения для определения риска развития и прогнозирования течения биоминералопатий.

**Пациенты и методы исследования.** У пациентов с биоминералопатиями на фоне воспалительных заболеваний пародонта [мочекаменная болезнь (МКБ) – 22 человека (11 женщин, 11 мужчин, средний возраст 43,5±2,1 года); желчекаменная болезнь (ЖКБ) – 20 человек (15 женщин, 5 мужчин, средний возраст 49,1±2,2 года); слюнокаменная болезнь (СКБ) – 15 человек (10 женщин, 5 мужчин, средний возраст 47,0±2,6 года); пациенты с массивными отложениями зубного камня (МОЗК) (OHI-S зубного камня ≥ 2 баллов) – 8 человек (5 женщин, 3 мужчины, средний возраст 42,7±4,0 года)] проведено изучение особенностей кристаллографического рисунка периферической зоны фаций ротовой жидкости методом клиновидной дегидратации.

В контрольную группу были включены пациенты с воспалительными заболеваниями пародонта без массивных отложений зубного камня – 23 пациента (19 женщин и 4 мужчины, средний возраст 44,1±2,9 года).

Критериями отбора пациентов в группы для проведения исследования являлись:

– добровольное согласие на участие в исследовании, возраст 22–60 лет;

– наличие стоматологической патологии (воспалительные заболевания пародонта);

– биокристаллопатии – слюнокаменная болезнь (СКБ), мочекаменная болезнь (МКБ), желчекаменная болезнь (ЖКБ).

Критерии исключения: алкогольная, наркотическая или токсическая зависимость, выявленная на основании анамнестических данных; наличие тяжелых соматических заболеваний (сахарный диабет, ревматоидный артрит, злокачественные новообразования и др.) в стадии декомпенсации; возраст моложе 22 и старше 60 лет.

Всеми пациентами было подписано информированное согласие на публикацию данных, полученных в результате исследований, без идентификации личности.

Исследованию подвергались натурные образцы высушенных капель (фации). Для получения фаций ротовую жидкость центрифугировали при 3000 оборотов в течение 10 мин. Затем 20 мкл микропипеткой наносили на тест-карту диагностического набора «Литос-система». Капли на карте дегидратировались при неподвижности окружающего воздуха с относительной влажностью 55–60% и температуре 20–25 °С на протяжении 18–24 ч. В процессе дегидратации происходит разделение органических и неорганических компонентов капли. В результате в краевой зоне формируется валик (зона) органических веществ, а в центральной – зона минеральных веществ (кристаллизация солей). Анализ структурообразующих элементов высушенной капли, включающий изучение маркеров патологии в периферической зоне, проводили с помощью медицинского стереомикроскопа МИКМЕД-5 в прямом свете.

**Результаты исследования и обсуждение.** При анализе морфологической картины фаций ротовой жидкости у пациентов без биоминералопатий (контрольная группа) выявлено четкое разделение на центральную (кристаллическую) и периферическую (аморфную) зоны, биомаркеры патологии не выявлялись (рис. 1).

При исследовании фаций ротовой жидкости у пациентов с желчекаменной болезнью в периферической зоне в основном выявлялись разветвленные и прямые трещины (рис. 2).

Исследование фаций ротовой жидкости у пациентов с мочекаменной болезнью показало преобладание в периферической зоне прямых трещин (рис. 3).

Исследование фаций ротовой жидкости у пациентов со слюнокаменной болезнью выявило также аркадные остроугольные и дисковые трещины (рис. 4).

У пациентов с массивными отложениями зубного камня исследование фаций ротовой жидкости показало наименее выраженные изменения в краевой зоне (рис. 5).

В анализ морфологической картины фаций ротовой жидкости, проведенный под углом 45°,

*а)* *б)*

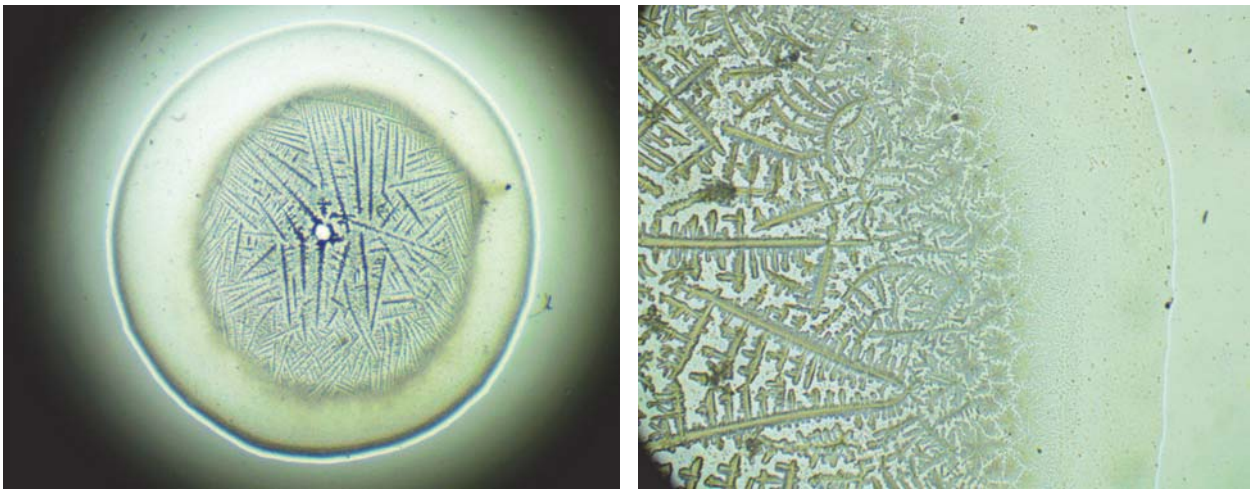

**Рис. 1.** Фотографии фации (*а*) и фрагмента фации (*б*) ротовой жидкости у обследованной К., 22 года (контрольная группа).

*а)* *б)*



**Рис. 2.** Фотографии фрагментов фаций ротовой жидкости при желчекаменной болезни: *а* – пациентка С., 60 лет; *б* – пациент Ф., 42 года.

*а)* *б)*



**Рис. 3.** Фотографии фрагментов фаций ротовой жидкости при мочекаменной болезни: *а* – пациентка К., 56 лет; *б* – пациентка Ж., 52 года.

*а)* *б)*



**Рис. 4.** Фотографии фрагментов фаций ротовой жидкости при слюнокаменной болезни: *а* – пациентка К., 56 лет; *б* – пациентка Ж., 52 года.

*а)* *б)*

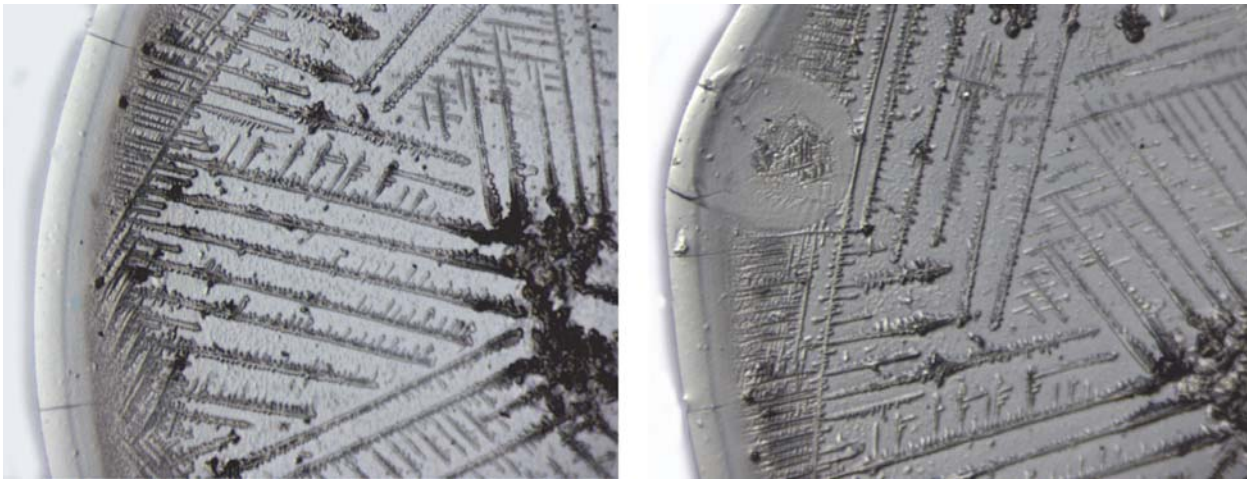

**Рис. 5.** Фотографии фрагментов фаций ротовой жидкости у пациентов с массивными отложениями зубного камня: *а* – пациентка Н., 56 лет; *б* – пациентка Т., 52 года.

были включены по 8 фаций из каждой группы обследованных. Учитывались определяемые на периферии фации маркеры патологии: прямые (рис. 6, *а*); разветвленные трещины (рис. 6, *б*) с одним узлом, двумя узлами, тремя узлами; аркадные (рис. 6, *в*) остроугольные и дисковые (рис. 6, *г*).

У пациентов контрольной группы без массивных отложений зубного камня в периферической зоне фаций ротовой жидкости маркеры патологии не выявлялись. Наименьшее число маркеров в группах пациентов с биоминералопатиями выявлено при массивных отложениях зубного камня (2,4±0,5), а наибольшее – при ЖКБ (8,2±1,5). В группе пациентов с СКБ на исследуемой единице площади выявлено 6,5±0,7 маркера патологии, а при МКБ – 5,1±1,0 маркера. Виды маркеров по группам пациентов представлены в таблице.

Изучение структуры маркеров патологии в группах пациентов с биоминералопатиями выявило следующие особенности:

– при МКБ по периферической зоне фаций ротовой жидкости в основном выявлялись прямые трещины (87%), в редких случаях имели место разветвленные с одним (10%) и двумя (3%) узлами;

– при ЖКБ и СКБ маркеры патологии отличались большим разнообразием, в случае ЖКБ это были в основном прямые (42%) и разветвленные трещины с одним (35%) и двумя (12%) узлами, редко встречались аркадные остроугольные (5%) и дисковые (6%) трещины; при СКБ также в большинстве случаев выявлялись прямые трещины (44%), одинаково часто встречались аркадные остроугольные (17%) и дисковые (14%), а также разветвленные с одним узлом (14%); редко встречались разветвленные трещины с двумя (7%) и тремя (4%) узлами;

– наименьшее разнообразие маркеров патологии отмечалось при массивных отложениях зубного камня – это были, прежде всего, прямые трещины (94%) и редко разветвленные с одним узлом (6%).

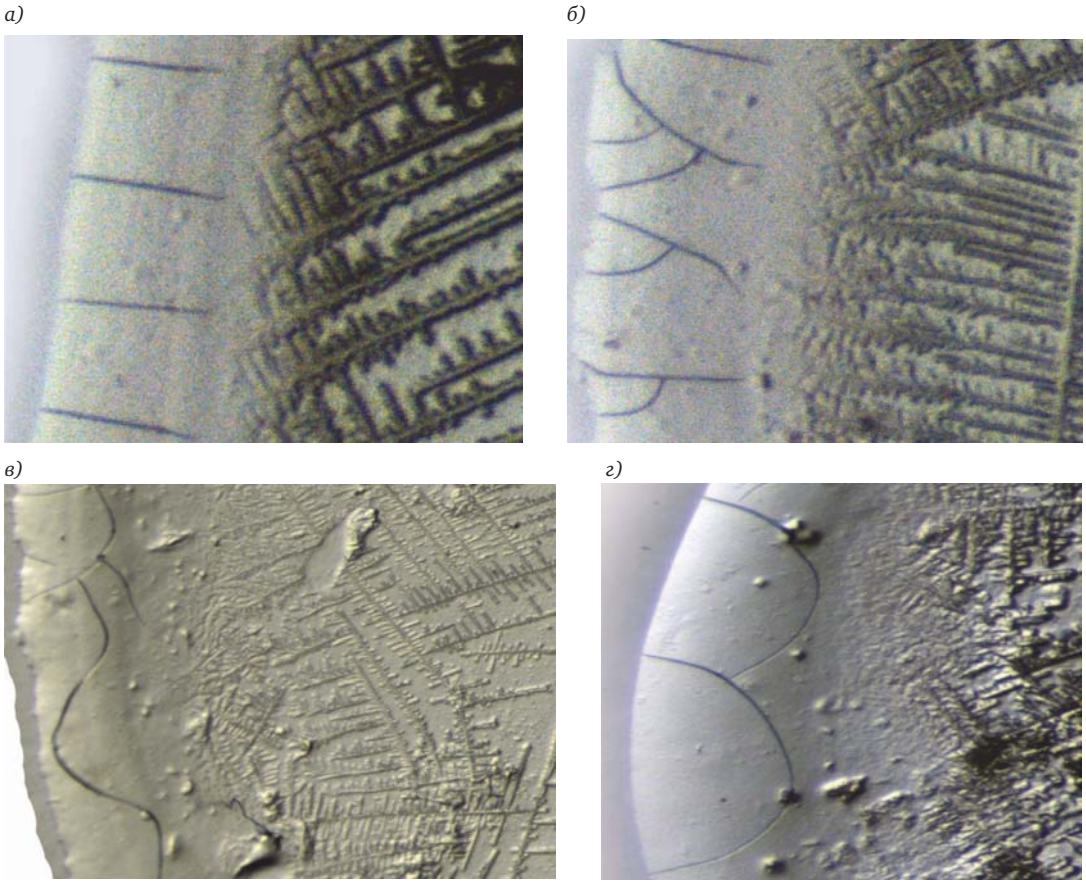


**Рис. 6.** Виды трещин в краевой (периферической) зоне: прямые (*а*); разветвленные с одним, двумя узлами (*б*), аркадные (*в*), дисковидные (*г*).

Таблица

**Маркеры патологии в группах пациентов с биоминералопатиями**

| Группы | Прямые | Трещины разветвленные | | | Аркадные | |
|---|---|---|---|---|---|---|
| | | 1 узел | 2 узла | 3 узла | остроугольные | дисковые |
| 1. МКБ | 4,1±0,7 | 0,75±0,25 | 0,3±0,2 | 0 | 0 | 0 |
| 2. ЖКБ | 3,38±0,62 | 2,88±0,62 | 1,0±0,2 | 0 | 0,75±0,75 | 0,25±0,25 |
| 3. СКБ | 2,71±0,12 | 1,0±0,3 | 0,6±0,1 | 0,33±0,14 | 1,0±0,3 | 1,0±0,3 |
| МОЗК | 2,2±0,5 | 0,125±0,125 | 0 | 0 | 0 | 0 |
| Контроль | 0 | 0 | 0 | 0 | 0 | 0 |

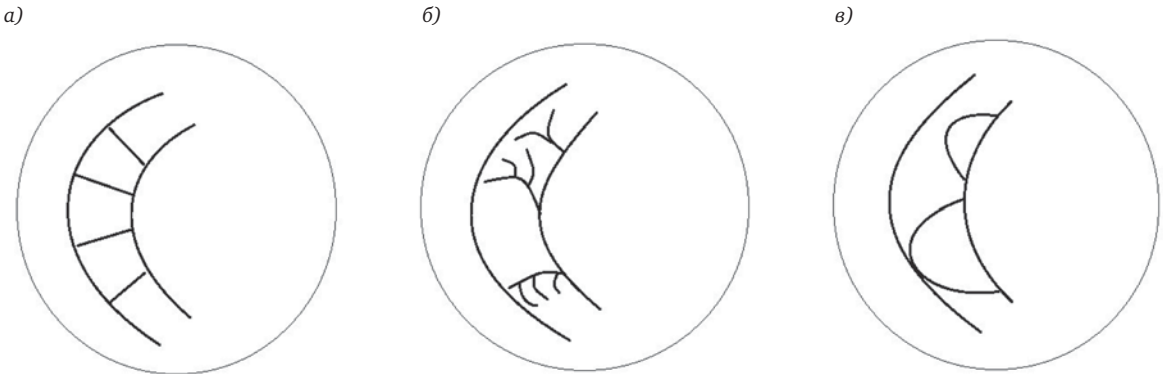


**Рис. 7.** Типичная графическая структура маркеров патологии в периферической зоне фации ротовой жидкости у пациентов с мочекаменной болезнью (*а*), желчекаменной болезнью (*б*) и слюнокаменной болезнью (*в*).

По результатам проведенного исследования установлена типичная графическая структура маркеров патологии в периферической зоне фации ротовой жидкости у пациентов с мочекаменной болезнью (рис. 7, *а*), пациентов с желчекаменной болезнью (рис. 7, *б*), пациентов со слюнокаменной болезнью (рис. 7, *в*).

**Заключение.** Установлены характеристики периферической зоны фаций ротовой жидкости, патогномоничные для каждого вида биоминералопатий: мочекаменная болезнь – преимущественно прямые трещины; желчекаменная болезнь – преимущественно разветвленные трещины с одним, двумя и тремя узлами; слюнокаменная болезнь – преобладают аркадные трещины.

На основании полученных данных разработаны критерии диагностики МКБ, ЖКБ и СКБ у стоматологических пациентов, которые необходимо внедрять на предмет изучения риска развития камнеобразования в организме, учитывая патогномоничные особенности фаций для конкретных биоминералопатий.

ЛИТЕРАТУРА


1. Шабалин В. Н., Шатохина С. Н. Морфология биологических жидкостей человека. М.: Хризостом, 2001. 304 с.
2. Львов Н. И., Брилль Г. Е., Раскина Е. Е. Возрастные особенности структурообразования слюнной жидкости у детей при клиновидной дегидратации // Успехи современного естествознания. 2014. № 6 (5). С. 679.
3. Брилль Г., Раскина Е., Постнов Д., Львов Н. Возрастные особенности структурообразования слюнной жидкости здоровых мальчиков // Международный журн. экспериментального образования. 2015. № 9. С. 95–98.
4. Сатурова Т. М. Особенности кристаллизации слюны при заболеваниях органов пищеварения: автореф. дис. ... на здобуття наук. ступеня канд. мед. наук. М., 2003. 20 с.
5. Денисов А. Б. Алгоритмы оценки кристаллических фигур, полученных при высушивании смешанной слюны // Бюллетень экспериментальной биологии и медицины. 2004. Т. 138, № 1. С. 30–33.
6. Шатохина С. Н., Юрченко Н. В., Елизарова В. М., Горелов А. В., Шабалин В. Н. Особенности морфологической картины ротовой жидкости у детей с периодической болезнью // Рос. стоматологический журн. 2013. № 6. С. 26–27.
7. Лобейко В. В., Иорданишвили А. К., Переверзев В. С. Характеристика микрокристаллизации смешанной слюны у взрослых людей, страдающих заболеваниями слюнных желез //Кубанский науч. мед. вестн. 2016. № 4. С. 71–75.
8. Шатохина С. Н. Разумова С. Н., Шабалин В. Н. Морфологическая картина ротовой жидкости: диагностические возможности // Стоматология. 2006. № 4. С. 14–17.
9. Разумова С. Н. Диагностические и прогностические критерии стоматологической патологии по морфологической картине ротовой жидкости у пациентов различных возрастных групп: автореф. дис. ... докт. мед. наук. М., 2007. 46 с.
10. Мартусевич А. К., Камакин Н. Ф. Кристаллография биологической жидкости как метод оценки ее физико-химических свойств // Бюллетень экспериментальной биологии и медицины. 2007. Т. 143, № 3. С. 358–360.
11. Данилова М. А., Кирко Г. Е., Залазаева Е. А. Особенности микрокристаллизации слюны и течения кариеса у детей со спастическими формами детского церебрального паралича // Стоматология детского возраста и профилактика. 2012. Т. 11, № 3 (42). С. 52–56.
12. Прудникова З. П., Камакин Н. Ф. К вопросу об изменениях в кристаллической структуре слюны при заболеваниях полости рта// Медицина и здравоохранение: материалы Междунар. науч. конф. Чита: Молодой ученый, 2012. С. 42–47.
13. Булкина Н. В., Поделинская В. Т., Полосухина Е. Н., Моргунова В. М. Количественная характеристика кристаллизации ротовой жидкости в динамике лечения воспалительных заболеваний пародонта // Современные проблемы науки и образования. 2015. № 3. С. 152.
14. Екимов Е. В., Солоненко А. П., Митяева Т. С. Минерализующий потенциал ротовой жидкости при различном течении кариеса зубов у детей // Институт стоматологии. 2015. № 3. С. 52–53.
15. Ткаченко И. М. Структурные особенности ротовой жидкости при комплексном обследовании пациентов с повышенной стертостью эмали зубов // Мир Медицины и Биологии. 2012. № 4 (35). С. 109–112.
16. Доменюк Д. А., Давыдов Б. Н., Ведешина Э. Г., Дмитриенко С. В. Морфология твердой фазы ротовой жидкости как метод диагностики зубочелюстных аномалий (Часть I) // Институт стоматологии. 2016. № 3 (72). С. 52–55.
17. Солдатова Л. Н., Иорданишвили А. К., Переверзев В. С. Микрокристаллизация слюны и мочи у лиц, проходящих ортодонтическое лечение // Стоматология детского возраста и профилактика. 2016. Т. 15, № 3 (58). С. 56–59.
18. Король Д. М., Киндий Д. Д., Коробейников Л. С, Оджубейская О. Д, Коробейникова Ю. Л. Особенности кристаллографического рисунка смыва ротовой полости как инструмент определения гигиенического состояния полости рта // Universum: Медицина и фармакология. 2015. № 12 (23). С. 3–11.
19. Цепов Л. М., Нестерова М. М., Цепова Е. Л., Фаращук Н. Ф., Петрова Е. В. Структурные фракции воды ротовой жидкости больных хроническим генерализованным пародонтитом, ассоциированным с патогенным минералообразованием // Пародонтология. 2011. Т. 16, № 4. С. 23–27.


**Донская** Ольга Сергеевна – аспирант кафедры пропедевтики стоматологических заболеваний Первого Санкт-Петербургского государственного медицинского университета им. И. П. Павлова. Россия, 197022, Санкт-Петербург, ул. Льва Толстого, д. 6–8, тел. 8-950-005-81-35, e-mail: olia.kafedra.psz@yandex.ru

**Антонова** Ирина Николаевна – докт. мед. наук, профессор, заведующая кафедрой пропедевтики стоматологических заболеваний Первого Санкт-Петербургского государственного медицинского университета им.

И. П. Павлова. Россия, 197022, Санкт-Петербург, ул. Льва Толстого, д. 6–8, тел. 8-921-745-25-65, e-mail: irina.antonova@mail.ru

**Горбачева** Ирина Анатольевна – доктор медицинских наук, профессор, заведующая отделением внутренних болезней стоматологического факультета Россия, 197022, Санкт-Петербург, ул. Льва Толстого, д. 6–8, тел. 8-921-334-38-99, e-mail: prof_gorbacheva@rambler.ru

REFERENCES

1. Shabalin V. N., Shatokhina S. N. Morfologiya biologicheskikh zhidkostei cheloveka [The morphology of biological fluids of human]. M.: Khrizostom, 2001. 304 (in Russian).
2. L'vov N. I., Brill' G. E., Raskina E. E. Vozrastnye osobennosti strukturoobrazovaniya slyunnoi zhidkosti u detei pri klinovidnoi degidratatsii [Age-specific peculiarities of parotid fluid structuring in children with wedge dehydration]. *Uspekhi sovremennogo estestvoznaniya*. 2014; 6 (5): 679 (in Russian).
3. Brill' G., Raskina E., Postnov D., L'vov N. Vozrastnye osobennosti strukturoobrazovaniya slyunnoi zhidkosti zdorovykh mal'chikov [Age-specific peculiarities of parotid fluid structuring in healthy boys]. *Mezhdunarodnyi zhurnal eksperimental'nogo obrazovaniya*. 2015; 9: 95–98 (in Russian).
4. Saturova T. M. Osobennosti kristallizatsii slyuny pri zabolevaniyakh organov pishchevareniya: avtoref. dis. na zdobuttya nauk. stupenya kand. med. nauk [Specific features of saliva crystallization in the diseases of digestive system organs: the extended abstracts of MD Candidate dissertation]. M., 2003. 20 (in Russian).
5. Denisov A. B. Algoritmy otsenki kristallicheskikh figur, poluchennykh pri vysushivanii smeshannoi slyuny [The algorithm of assessment of the crystalline patterns obtained from the mixed saliva drying]. *Byulleten' eksperimental'noi biologii i meditsiny*. 2004; 138(1): 30–33 (in Russian).
6. Shatokhina S. N., Yurchenko N. V., Elizarova V. M., Gorelov A. V., Shabalin V. N. Osobennosti morfologicheskoi kartiny rotovoi zhidkosti u detei s periodicheskoi bolezn'yu [Specific features of morphological picture of oral fluid in children with recurrent disease]. *Rossiiskii stomatologicheskii zhurnal*. 2013; 6: 26–27 (in Russian).
7. Lobeiko V. V., Iordanishvili A. K., Pereverzev V. S. Kharakteristika mikrokristallizatsii smeshannoi slyuny u vzroslykh lyudei, stradayushchikh zabolevaniyami slyunnykh zhelez [Characteristics of the mixed saliva crystallization in adults with the salivary gland diseases]. *Kubanskii nauchnyi meditsinskii vestnik*. 2016; 4: 71–75 (in Russian).
8. Shatokhina S. N. Razumova S. N., Shabalin V. N. Morfologicheskaya kartina rotovoi zhidkosti: diagnosticheskie vozmozhnosti [Morphological picture of the oral fluid: diagnostic capabilities]. *Stomatologiya*. 2006; 4: 14–17 (in Russian).
9. Razumova S. N. Diagnosticheskie i prognosticheskie kriterii stomatologicheskoi patologii po morfologicheskoi kartine rotovoi zhidkosti u patsientov razlichnykh vozrastnykh grupp: avtoref. dis. ... d-ra med. nauk [Diagnostic and prognostic criteria of dentistry pathology based on the morphological pattern of the oral fluid in the patients of various age groups: the extended abstracts of MD dissertation]. M., 2007. 46 (in Russian).
10. Martusevich A. K., Kamakin N. F. Kristallografiya biologicheskoi zhidkosti kak metod otsenki ee fiziko-khimicheskikh svoistv [Biological fluid crystallography as a method of its physical and chemical properties assessment]. *Byulleten' eksperimental'noi biologii i meditsiny*. 2007; 143 (3): 358–360 (in Russian).
11. Danilova M. A., Kirko G. E., Zalazaeva E. A. Osobennosti mikrokristallizatsii slyuny i techeniya kariesa u detei so spasticheskimi formami detskogo tserebral'nogo paralicha [Specific features of saliva microcrystallization and caries progress in children with spastic forms of infantile cerebral paralysis]. *Stomatologiya detskogo vozrasta i profilaktika*. 2012; 11(3); 42: 52–56 (In Russian).
12. Prudnikova Z. P., Kamakin N. F. K voprosu ob izmeneniyakh v kristallicheskoi strukture slyuny pri zabolevaniyakh polosti rta. Meditsina i zdravookhranenie: materialy Mezhdunar. nauch. konf. [To the issue of saliva crystalline structure modification during the oral cavity diseases. Medicine and health care: the materials of the international scientific conference]. Chita: Izdatel'stvo Molodoi uchenyi, 2012: 42–47 (in Russian).
13. Bulkina N. V., Podelinskaya V. T., Polosukhina E. N., Morgunova V. M. Kolichestvennaya kharakteristika kristallizatsii rotovoi zhidkosti v dinamike lecheniya vospalitel'nykh zabolevanii parodonta [Quantitative characteristics of oral fluid crystallization in the dynamics of paradontium inflammatory diseases treatment]. *Sovremennye problemy nauki i obrazovaniya*. 2015; 3: 152 (in Russian).
14. Ekimov E. V. Solonenko A. P., Mityaeva T. S. Mineralizuyushchii potentsial rotovoi zhidkosti pri razlichnom techenii kariesa zubov u detei [Mineralizing potential of oral fluid in various types of caries in children]. *Institut stomatologii*. 2015; 3: 52–53 (In Russian).
15. Tkachenko I. M. Strukturnye osobennosti rotovoi zhidkosti pri kompleksnom obsledovanii patsientov s povyshennoi stertost'yu emali zubov [The structural peculiarities of oral fluid in complex examination of patients with high dental enamel abrasion]. *Mir Meditsiny i Biologii*. 2012; 4(35): 109–112 (in Russian).
16. Domenyuk D. A., Davydov B. N., Vedeshina E. G., Dmitrienko S. V. Morfologiya tverdoi fazy rotovoi zhidkosti kak metod diagnostiki zubochelyustnykh anomalii (Chast' I) [The morphology of hard phase of oral fluid as a method of dentofacial abnormalities diagnostics method (Part I)]. *Institut Stomatologii*. 2016; 3 (72): 52–55 (in Russian).
17. Soldatova L. N., Iordanishvili A. K., Pereverzev V. S. Mikrokristallizatsiya slyuny i mochi u lits, prokhodyashchikh ortodonticheskoe lechenie [Microcrystallization of saliva and urine in persons that undergo orthodontic treatment]. *Stomatologiya detskogo vozrasta i profilaktika*. 2016; 15(3); 58: 56–59 (in Russian).
18. Korol' D. M., Kindii D. D., Korobeinikov L. S, Odzhubeiskaya O. D, Korobeinikova Yu. L. Osobennosti kristallograficheskogo risunka smyva rotovoi polosti kak instrument opredeleniya gigienicheskogo sostoyaniya polosti rta [Specific features of the crystallographic pattern of the oral cavity washing as a means of determining the oral cavity hygiene condition]. *Universum: Meditsina i farmakologiya*. 2015; 12 (23): 3–11 (in Russian).
19. Tsepov L. M., Nesterova M. M., Tsepova E. L., Farashchuk N. F., Petrova E. V. Strukturnye fraktsii vody rotovoi zhidkosti bol'nykh khronicheskim generalizovannym parodontitom, assotsiirovannym s patogennym mineraloobrazovaniem [The structural fractions of the oral fluid water in patients with chronic generalized paradontitis associated with pathogenic mineral formation]. *Parodontologiya*. 2011; 16(4): 23–27 (in Russian).

Ol'ga Sergeevna Donskaya – post-graduate student of the Chair of Dental Diseases Propaedeutic of Pavlov First Saint Petersburg State Medical University. Russia, 197022, Saint Petersburg, 6/8, Lva Tolstogo str., tel.: 89500058135, e-mail: olia.kafedra.psz@yandex.ru

Irina Nikolaevna Antonova – MD, Professor, Head of the Chair of Dental Diseases Propaedeutic of Pavlov First Saint Petersburg State Medical University. Russia, 197022, Saint Petersburg, 6/8, Lva Tolstogo str., tel.: 89217452565, e-mail: irina.antonova@mail.ru

Irina Anatol'evna Gorbacheva – MD, Professor, Head of the Chair of Internal Diseases of Faculty of Dentistry of Pavlov First Saint Petersburg State Medical University. Russia, 197022, Saint Petersburg, 6/8, Lva Tolstogo str., tel.: 89213343899, e-mail: prof_gorbacheva@rambler.ru

УДК 376.37:616.283.1-089.843-053.5 doi: 10.18692/1810-4800-2017-3-37-40

# СТРУКТУРА КОРРЕКЦИОННОЙ РАБОТЫ ПО ПРЕОДОЛЕНИЮ ВТОРИЧНОГО НЕДОРАЗВИТИЯ РЕЧИ У ДЕТЕЙ ПОСЛЕ КОХЛЕАРНОЙ ИМПЛАНТАЦИИ

**Жарова Г. В.[1], Царев Г. П.[2], Смирнова И. Ю.[2]**

*[1] ФГБУ «Санкт-Петербургский научно-исследовательский институт уха, горла, носа и речи» Минздрава России, 190013, Санкт-Петербург, Россия (Директор – заслуженный врач РФ, академик РАН, проф. Ю. К. Янов)*

*[2] ГБОУ ВПО «Санкт-Петербургский государственный педиатрический медицинский университет» Минздрава России, 194100, Санкт-Петербург, Россия (Ректор – проф. Д. О. Иванов)*

# THE STRUCTURE OF CORRECTION WORK ON THE SECONDARY ALALIA ELIMINATION IN CHILDREN AFTER COCHLEAR IMPLANTATION

**Zharova G. V.[1], Tsarev G. P.[2], Smirnova I. Yu.[2]**

*[1] Federal State Budgetary Institution "Saint Petersburg Research Institute of Ear, Throat, Nose and Speech", Ministry of Health of the Russian Federation, Saint Petersburg, Russia*

*[2] Federal State Budgetary Institution Higher Vocational Education "Saint Petersburg State Pediatric Medical University" of the Ministry of Health of the Russian Federation, Saint Petersburg, Russia*

Авторы выделяют группы детей после операции кохлеарной имплантации по признаку структуры речевого недоразвития (нарушения) и направленности коррекционной работы.

**Ключевые слова:** высшие психические функции, кохлеарная имплантация, вторичное недоразвитие речи, коррекционные технологии.

**Библиография:** 5 источников.

The authors distinguish the groups of children after cochlear implantation surgery according to the principle of alalia (speech disorder) and correction work focus.

**Key words:** higher mental functions, cochlear implantation, secondary alalia, correction technologies.

**Bibliography:** 5 sources.

Последствия потери слуха у ребенка (в отличие от взрослого) выходят далеко за рамки медицины и усиливают свое значение в социальном отношении по мере взросления ребенка [1]. Особенно остро проблема потери слуха у детей актуализируется в возрастном диапазоне до 5 лет (сензитивный период по усвоению речи). Утрата слуха в этот период ведет к вторичному недоразвитию речи и негативно отражается на познавательном, волевом и психомоторном развитии ребенка.

Операция кохлеарной имплантации позволяет восстановить нарушенный слух. После кохлеарной имплантации (КИ) глухой ранее ребенок практически одномоментно начинает слышать звуковые раздражители. Но по уровню развития речи и слухоречевого внимания (на момент первого подключения импланта) имплантированный ребенок соответствует показателям глухих детей. Именно поэтому уже после первого включения импланта маленький пациент нуждается в специализированной терапии по преодолению вторичного речевого недоразвития.

**Пациенты и методы исследования.** Только за 2011 г. в СПб НИИ ЛОР выполнено 575 операций кохлеарной имплантации, и отмечается отчетливая тенденция к увеличению их количества в последующие годы. В связи с этим актуализируется значимость речевой реабилитации. Но на практике возникают трудности в выборе подхода и коррекционных технологий.

На базе отделения патологии голоса и речи СПб НИИ ЛОР на протяжении многих лет (с 2005 г.) проводятся реабилитационные мероприятия с детьми после КИ. За это время накоплен методический опыт в подходе к коррекционной работе по преодолению вторичного недоразвития речи указанного контингента. Клинико-психологическими и педагогическими методами обследовались имплантированные дети разного

возраста: раннего, дошкольного и школьного; потерявшие слух по различным причинам (врожденная глухота, оглохшие вследствие перенесенных заболеваний, травм на различных этапах онтогенеза). Предметом исследования являлись структура коррекционной работы по преодолению вторичного недоразвития речи и других психических функций у детей после кохлеарной имплантации.

**Результаты исследования и обсуждение.** При обобщении наших первичных обследований представляется целесообразным выделять группы детей по степени сформированности у них вербальной коммуникации на момент имплантации, которые определяют специфику речевой терапии:

I – неговорящие (речь представлена несоотнесенными вокализациями);

II – дети, использующие для общения отдельные лепетные слова и звукоподражания;

III – дети, имеющие ограниченный словарный запас, представленный преимущественно существительными и несколькими глаголами;

IV – дети, пользующиеся фразовой речью, которая отличается грубыми нарушениями звукослоговой структуры, грамматического строя речи, просодическими характеристиками;

V – небольшую группу составляют дети, потерявшие слух в период после овладения речью.

Помимо этого, в структуре коррекционной работы по преодолению вторичного речевого недоразвития имеют значение: уровень эмоционально-волевой регуляции и контроля поведения, когнитивных, социально-бытовых, учебных навыков, навыков невербальной коммуникации, наличие гиперактивности, дефицита внимания или выраженной истощаемости психических процессов. На указанные симптомы также синхронно необходимо коррекционное воздействие. Таким образом, очевидна необходимость участия в реабилитации специалистов различного профиля.

По степени сохранности и сформированности вышеперечисленных функций дети с КИ могут значительно различаться. Так, детей I и II групп, в свою очередь, можно разделить на подгруппы:

– дети, у которых состояние других высших психических функций находится в стадии формирования;

– дети, у которых состояние других высших психических функций развито ниже нормативных возрастных показателей;

– дети, у которых состояние других высших психических функций развито достаточно для социально-бытового функционирования или развивается по возрастным нормам;

– дети с первично сохранным невербальным интеллектом, но которые не подвергались специальному коррекционно-развивающему воздействию, это категория так называемых запущенных в специально-педагогическом плане детей; при условии специально организованной коррекционно-развивающей работы они, как правило, наверстывают задержку.

Общая цель логопедической работы с детьми I и II групп усматривается в формировании у них такой речевой базы, которая позволяет их речи в дальнейшем развиваться спонтанно и сложиться в систему [2]. Наиболее оправданной моделью создания такой базы является путь развития речи в онтогенезе [3]. Моделирование онтогенеза при формировании речи у детей с КИ не предполагает слепого копирования всего пути развития речи в норме. Задача заключается в учете основных закономерностей этого пути, в ориентировке на ключевые звенья речевой системы.

Так, для детей с КИ первых двух групп (неговорящие дети) основной задачей первоначальных этапов коррекционного воздействия будет создание стимулов, пусковых механизмов, которые должны обеспечить развитие речи детей с данной слухоречевой патологией и усвоение ими языковой системы [4]. В соответствии с такой задачей логопедическое воздействие должно быть направлено на преодоление не только речевых, но и неречевых нарушений.

Поэтому одновременно с развитием экспрессивной речи ведется формирование импрессивной речи (развитие понимания речи), а также особое значение придается:

– развитию слухового внимания и памяти;

– развитию зрительного внимания и памяти;

– воспитанию у ребенка подражательности: подражательной моторике, сначала общей, затем ручной и артикуляторной, речевому подражанию.

При развитии экспрессивной стороны речи у детей с КИ I и II групп ведется работа по следующим направлениям:

1) формирование и развитие коммуникативных навыков;

2) вызывание ответного голосового отклика;

3) активизация собственной голосовой активности;

4) вызывание звуков и звукоподражаний, лепетных слов;

5) вызывание и закрепление лепетных фраз;

6) закрепление слуховых образов звуков, звукоподражаний, лепетных слов и фраз;

7) формирование активного словаря (изучение односложных и двухсложных слов простой звукослоговой структуры типа СГСГ и СГС).

Преодолеваются не только речевые, но и неречевые нарушения; развиваются процессы анализа, синтеза, внимания, восприятия, обобщения, противопоставления, которые в совокупности составляют необходимый фундамент для речевого развития.

Коррекционная работа проводится одновременно по нескольким направлениям:

– вызывание у ребенка звукоподражаний;

– формирование представлений о цвете предметов путем зрительного соотнесения;

– формирование представлений о размере предметов путем зрительного соотнесения;

– закрепление слуховых образов звукоподражаний.

Произносительные навыки и сенсорные эталоны формируются и закрепляются в играх.

Параллельно работе с ребенком проводится консультативно-обучающая работа с родителями [5].

Для детей III группы (речь представлена преимущественно существительными и небольшим количеством глаголов) работа ведется по следующим направлениям:

1) развитие слухового восприятия на базе сформированного словаря;

2) активизация словаря глаголов;

3) формирование простой фразы;

4) формирование фразы предмет-действие;

5) развитие импрессивной речи;

6) расширение активного словаря;

7) уточнение звукослогового состава слова;

8) формирование грамматического строя речи.

Для детей с КИ IV группы (пользующихся фразовой речью, которая отличается грубыми нарушениями звукослоговой структуры, просодическими характеристиками) логопедическое воздействие определяется по следующим направлениям.

1) развитие понимания речи;

2) активизация и расширение словаря различных частей речи;

3) отработка звуко-слоговой структуры слов;

4) развитие грамматического строя речи;

5) работа над просодическим компонентом речи.

Для детей с КИ V группы (потерявшие слух после овладения речью) работа направлена на восстановление и развитие слухового восприятия окружающих звуков и речи с кохлеарным имплантом.

**Выводы**

Дети после операции кохлеарной имплантации нуждаются в специализированной комплексной абилитации (реабилитации). Формирование речи и других психических функций является важнейшим звеном в структуре социально-адаптационных и реабилитационных интервенций.

В целях оптимизации мероприятий речевой терапии предложена классификация групп детей по принципу состояния речевого статуса на начальном этапе после операции.

Данную классификацию целесообразно использовать речевым терапевтам при организации коррекционного процесса в комплексной реабилитации.

ЛИТЕРАТУРА

1. Ketelaar L., Rieffe C., Wiefferink C. H., Frijns J. H. M. Social competence and empathy in young children with cochlear implants and with normal hearing // The Laryngoscope. 2013. Vol. 123, N 2. P. 518–523.
2. Корнев А. Н. Основы логопатологии детского возраста: клинические и психологические аспекты. СПб.: Речь, 2006. 380 с.
3. Жукова Н. С., Мастюкова Е. М., Филичева Т. Б. Преодоление общего недоразвития речи у детей. Екатеринбург: Литур, 2011. 320 с.
4. Королева И. В. Реабилитация глухих детей и взрослых после кохлеарной и стволомозговой имплантации. СПб.: КАРО, 2016. 872 с.
5. Королева И. В., Янн П. Дети с нарушениями слуха: книга для родителей и педагогов. СПб.: КАРО, 2011. 223 с.

**Жарова** Галина Викторовна – логопед отделения патологии голоса и речи Санкт-Петербургского НИИ ЛОР. Россия, 190013, Санкт-Петербург, ул. Бронницкая, д. 9, тел.: 8-950-040-44-25.

**Смирнова** Ирина Юрьевна – логопед неврологического отделения Санкт-Петербургского государственного педиатрического медицинского университета. Россия, 194100, Санкт-Петербург, ул. А. Матросова, д. 22, тел.: 8-911-734-15-90.

**Царев** Глеб Петрович – канд. психол. наук, медицинский психолог неврологического отделения Санкт-Петербургского государственного педиатрического медицинского университета. Россия, 194100, Санкт-Петербург, ул. А. Матросова, д. 22, тел.: (812) 337-03-00, e-mail: gl-petro@rambler.ru

REFERENCES

1. Ketelaar L., Rieffe C., Wiefferink C. H., Frijns J. H. M. Social competence and empathy in young children with cochlear implants and with normal hearing. *The Laryngoscope*. 2013; 123(2): 518–523.
2. Kornev A. N. Osnovy logopatologii detskogo vozrasta: klinicheskie i psikhologicheskie aspekty [The fundamentals of children's logopathology: clinical and psychological aspects]. SPb.: Rech', 2006. 380 (In Russian).
3. Zhukova N. S., Mastyukova E. M., Filicheva T. B. Preodolenie obshchego nedorazvitiya rechi u detei [Elimination of general alalia in children]. Ekaterinburg: Litur, 2011. 320 (in Russian).
4. Koroleva I. V. Reabilitatsiya glukhikh detei i vzroslykh posle kokhlearnoi i stvolomozgovoi implantatsii [Rehabilitation of deaf children and adults after cochlear and brainstem implantation]. SPb.: KARO, 2016. 872 (in Russian).
5. Koroleva I. V., Yann P. Deti s narusheniyami slukha. Kniga dlya roditelei i pedagogov [Children with hearing impairment. Book for parents and teachers]. SPb.: KARO, 2011. 223 (in Russian).

Galina Viktorovna Zharova – – logopedist of the Department of Voice and Speech Pathology of Saint Petersburg Research Institute of Ear, Throat, Nose and Speech. Russia, 190013, Saint Petersburg, 9, Bronnitskaia str., tel.: 8-950-040-44-25

Irina Yur'evna Smirnova – logopedist of the Department of Neurology of Saint Petersburg State Pediatric Medical University. Russia, 194100, Saint Petersburg, 22, A. Matrosova str., 22, tel.: 8-911-734-15-90

Gleb Petrovich Tsarev – Candidate of Psychological Sciences, medical psychologist of the Department of Saint Petersburg State Pediatric Medical University. Russia, 194100, Saint Petersburg, 22, A. Matrosova str., 22, tel.: (812) 337-03-00, e-mail: gl-petro@rambler.ru

УДК 616.22-009.1-053.1-035 doi: 10.18692/1810-4800-2017-3-41-45

# ПАРАЛИЧИ ГОРТАНИ У ДЕТЕЙ. ТАКТИКА ВЕДЕНИЯ БОЛЬНЫХ

**Захарова М. Л., Павлов П. В.**

*ГБОУ ВПО «Санкт-Петербургский государственный педиатрический медицинский университет» Минздрава России, 194100, Санкт-Петербург, Россия*
*(Зав. каф. оториноларингологии – проф. П. В. Павлов)*

# LARYNGEAL PARALYSIS IN CHILDREN. CLINICAL MANAGEMENT OF THE PATIENTS

**Zakharova M. L., Pavlov P. V.**

*Federal State Budgetary Institution Higher Vocational Education "Saint Petersburg State Pediatric Medical University" of the Ministry of Health of the Russian Federation, Saint Petersburg, Russia*

Нейрогенная патология гортани у детей считается редкой, однако она уверенно занимает 2-е место среди причин врожденного стридора. За последнее десятилетие возросло количество ятрогенных параличей гортани у детей, успешно прооперированных по поводу врожденных пороков сердца и ряда другой патологии.

Цель исследования: провести анализ тактики лечения детей с врожденными и приобретенными параличами гортани.

Метод: ретроспективное исследование историй болезней пациентов с врожденными и приобретенными параличами гортани, проходивших обследование и лечение в Санкт-Петербургском государственном медицинском педиатрическом университете.

Результаты: за период 1995–2016 гг. в клинике оториноларингологии СПбГПМУ наблюдались 105 детей с различными вариантами врожденных и приобретенных параличей гортани.

**Ключевые слова:** врожденные пороки развития гортани, параличи гортани у детей.

**Библиография:** 13 источников.

Neurogenic pathology of the larynx in children is considered to be a rare disease; however, it steadily occupies the 2nd position among the causes of congenital stridor. Over the past decade we observe the increase in the number of iatrogenic laryngeal paralyses in children after successful surgery for congenital heart disease and several other pathologies.

The objective of the study: to analyse the clinical management of children with congenital and acquired laryngeal paralysis.

Method: a retrospective study of medical histories of patients with congenital and acquired laryngeal paralysis, examined and treated at Saint Petersburg State Pediatric Medical University.

Results: At the period of 1995 through 2016 105 children with different types of congenital and acquired laryngeal paralyses were observed in otorhinolaryngology clinic of Saint Petersburg State Pediatric Medical University.

**Key words:** congenital abnormalities of larynx, laryngeal paralysis in children.

**Bibliography:** 13 sources.

Паралич голосовых складок является второй по частоте причиной стридора у детей первого года жизни [1–3] и составляет около 10% среди врожденной патологии гортани. Также в последние десятилетия отмечается рост приобретенных параличей гортани, основной причиной которых становятся ятрогенные параличи после кардиологических операций.

Повреждение возвратного нерва случается при кардиохирургических вмешательствах у детей. Частота повреждений составляет до 4% по различным данным, особенно часто при оперативных вмешательствах по поводу коарктации аорты – 2,5%.

Хирургическое закрытие боталова протока, особенно у новорожденных с экстремально низкой массой тела (до 1000 г), часто приводит к парезу (параличу) левого возвратного нерва и проявляется стридором в послеоперационном периоде, осиплостью голоса, проблемами при кормлении и аспирацией [4].

По результатам исследования, целью которого было определить частоту паралича левой голосовой складки (ПЛГС) среди прооперированных по поводу гемодинамически значимого открытого артериального протока (ГЗОАП) недоношенных новорожденных в условиях Санкт-Петербурга, развитие ПЛГС на фоне оперативного закрытия ГЗОАП составила 41,2% [5].

Параличи гортани гетерогенной природы у детей имеют различную клиническую картину и требуют различной тактики. По данным ретроспективного исследования R. C. Miyamoto и соавторов, при 16-летнем наблюдении за 22 пациен-

тами с врожденным двусторонним параличом гортани, из которых 15 потребовалось проведение трахеостомии для восстановления адекватного дыхания, у 8 произошло спонтанное восстановление функции гортани, и они были успешно деканюлированы, 2 потребовалось оперативное вмешательство – латерализация голосовой складки. Из 7 пациентов, которым не понадобилось наложение трахеостомы, функция гортани восстановилась у 6 (86%). Автор призывает к избирательному подходу при рассмотрении вопроса об оперативной тактике у таких пациентов [6].

Для восстановления просвета гортани в современном мире авторы отдают предпочтение хордотомии, хордаритеноидотомии, реже латерализации голосовой складки и ларингопластике с редрессацией печатки перстневидного хряща. Однако часто операцией выбора при двустороннем параличе гортани остается трахеостомия.

**Цель исследования.** Провести анализ тактики лечения детей с врожденными и приобретенными параличами гортани.

**Метод исследования.** Ретроспективное исследование историй болезней пациентов с врожденными и приобретенными параличами гортани, проходивших обследование и лечение в Санкт-Петербургском государственном медицинском педиатрическом университете.

**Результаты исследования.** За период 1995–2016 гг. в клинике оториноларингологии СПбГПМУ наблюдались 105 детей с различными вариантами врожденных и приобретенных параличей гортани.

В первую группу вошли дети с врожденными параличами гортани – 30 человек, средний возраст на момент поступления в клинику составил 4 года 2 месяца (от 1 месяца до 15 лет). У 11 детей был выявлен односторонний паралич гортани, причем у 1 ребенка он сочетался с ларингомаляцией, что привело к необходимости наложения трахеостомы. У 19 детей был выявлен двусторонний паралич гортани и 13 из них была наложена трахеостома. Средний возраст на момент наложения трахеостомы был 2 месяца (минимум 1 месяц – максимум 6 месяцев, исключая одного мальчика 15 лет 10 месяцев).

Во вторую группу вошли дети с приобретенными параличами гортани – 75 человек. Средний возраст на момент поступления в клинику составил 3 года 1 месяц (от 1 месяца до 14 лет). У 56 детей из этой группы выявлен односторонний паралич и четверо из них требовали наложения трахеостомы, так как у 3 он сочетался с ларингомаляцией, у 1 – с кистозной дисплазией подголосового отдела. У 19 детей был диагностирован двусторонний паралич гортани, и у 13 детей была наложена трахеостома. Средний возраст на момент наложения трахеостомы был 1 год и 6 месяцев (минимум 1 месяц – максимум 8 лет 7 месяцев).

Тактика лечения пациентов зависела от времени развития паралича (врожденный или приобретенный), вида (двусторонний или односторонний), выраженности симптомов, возраста ребенка и наличия сопутствующей патологии.

Односторонние параличи гортани в 91% случаев вели консервативно. Медикаментозная терапия включала нейротропные средства, витамины, антихолинэстеразные препараты, проводили этиотропную терапию при выявлении причины паралича.

В 1-й группе одному ребенку с левосторонним параличом гортани, лариногомаляцией и сопутствующим детским церебральным параличом была выполнена трахеостомия. В последующем он был деканюлирован после пластики трахеостомы.

Во 2-й группе одному ребенку с левосторонним параличом гортани и подвывихом левого черпаловидного хряща была выполнена односторонняя супраглоттопластика в целях улучшения дыхания. Трем детям с ятрогенным левосторонним параличом гортани и ларингомаляцией первым этапом была наложена трахеостома. В последующем 2 из них была выполнена супраглоттопластика и 1 ребенку – пластика трахеостомы и произведена деканюляция. У одного ребенка с левосторонним параличом гортани и кистозной дисплазией подголосового отдела деканюляция планируется после марсупиализации кист подголосового отдела.

Среди детей с двусторонними параличами гортани ситуация выглядела следующим образом. В первой группе 6 детям удалось избежать наложения трахеостомы; 5 из них была произведена односторонняя хордаритеноидотомия (причем одной девочке с последующей супраглоттопластикой). Средний возраст детей составил 8 лет 4 месяца (минимум 3 года 9 месяцев, максимум 15 лет). У 1 мальчика паралич разрешился самопроизвольно в возрасте 2 лет 6 месяцев.

Из 13 детей, которым первым этапом была наложена трахеостома, деканюлировать на данный момент удалось 6 человек. Четырем была выполнена хордаритеноидотомия (ХАТ), 3 из них – контрлатеральная ХАТ. Средний возраст детей составил 10 лет 5 месяцев (минимум 6 лет, максимум 15 лет). У 1 девочки после двух неудачных хордаритеноидотомий в возрасте 1 года и 1 года 6 месяцев сформировался рубцово-паралитический стеноз гортани, что потребовало целого ряда ларингопластик, и ее удалось деканюлировать в возрасте 17 лет после ларинготрахеальной резекции. И у 1 ребенка деканюляция была произведена после самопроизвольного разрешения паралича гортани в возрасте 4 года 5 месяцев и

пластики трахеостомы. Среди детей, которых не удалось деканюлировать к данному моменту, 3 человека имеют сопутствующую неврологическую патологию и аспирационный синдром, 2 человека – сопутствующую ларингомаляцию и возраст до 2 лет, 1 девочка перенесла две ларинготрахеопластики (по месту жительства) комбинированным доступом с постановкой реберного аутотрансплантата в переднюю стенку гортани, что не позволило деканюлировать пациентку.

Во второй группе наложения трахеостомы удалось избежать у 6 детей. Им была выполнена хордаритеноидотомия, у 1 из них – контрлатеральная хордаритеноидотомия вторым этапом.

Из 13 детей, которым первым этапом была наложена трахеостома, были деканюлированы 12 человек. Семь детей были деканюлированы после выполнения односторонней и (или) двусторонней хордаритеноидотомии. Их возраст на момент выполнения хордаритеноидотомии составил 4 года 6 месяцев (минимум 4 года, максимум 7 лет). Двух детей не удалось деканюлировать после проведенных хордаритеноидотомий. Возраст на момент операции 3 года и 3 года 4 месяца. Один из них был деканюлирован после ларингопластики с редрессацией печатки перстневидного хряща и последующим стентированием в течение 3 месяцев. Другой мальчик был деканюлирован после ларингопластики с редрессацией печатки перстневидного хряща и постановкой реберного аутотрансплантата в заднюю стенку гортани (рис. 1, 2). Двум детям была выполнена многоэтапная ларинготрахеопластика с редрессацией печатки перстневидного хряща и стентированием в течение 3 месяцев, они также были успешно деканюлированы. У девочки 3 лет 9 месяцев операцией выбора стала ларингопластика с редрессацией печатки перстневидного хряща и постановкой реберного аутотрансплантата в заднюю стенку гортани, она была успешно деканюлирована.

**Обсуждение и выводы.** Односторонний паралич гортани в 91% случаев не требовал восстановления просвета гортани, и мы вели этих больных консервативно. Однако наличие одностороннего паралича может усугублять течение ларингомаляции у детей первого года жизни. Сочетание этой патологии мы наблюдали у 9 детей, и в 55% случаев это привело к наложению трахеостомы. Такую же тенденцию отмечают и наши коллеги [1, 4, 6].

Говоря о двусторонних параличах гортани, нужно отметить, что целью хирургического лечения является не только увеличение просвета дыхательных путей, но и сохранение качества голосовой функции и сохранение функции глотания (запирательной функции). В современном мире для восстановления просвета дыхательных путей при двусторонних параличах гортани авторами используется целый ряд операций: хордотомия, латерализация голосовой складки, хордаритеноидотомия и контрлатеральная хордаритеноидотомия, редрессация печатки перстневидного хряща с последующим стентированием, редрессация печатки перстневидного хряща с постановкой аутотрансплантата в заднюю стенку гортани, другие варианты комбинированных ларингопластик [7, 8]. Однако все сходятся на том, что подход должен быть индивидуальный, и отмечают некоторую разницу в подходах, если речь идет о врожденных или приобретенных параличах гортани [1, 3, 4, 6, 7]. Так, при врожденных параличах авторы призывают к более щадящей и выжидательной тактике и отдают предпочтение трахеостомии как операции, позволяющей выиграть время [1, 8]. I. de Gaudemar и коллеги [9] сообщили об их опыте наблюдения 19 детей с врожденным идиопатическим двусторонним параличом голосовых складок и обнаружили спонтанное разрешение у 10 детей (52%). В других наблюдениях самопроизвольное восстановление достигало 64 и даже 86% [6, 10, 11]. Трахеостомия явилась операцией выбора в 68% случаев и в нашем исследовании, а спонтанное восстановление функций гортани мы отмечали у 16% детей.

Хирургические методы, позволяющие избежать трахеостомии: фиксация черпаловидного хряща, хордаритеноидотомия (при помощи эн-

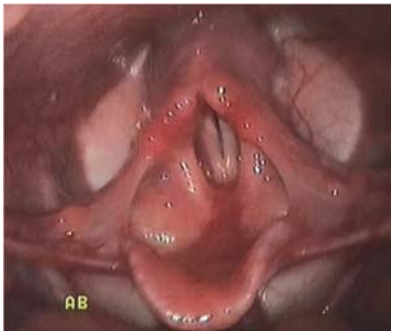


**Рис. 1.** Больной Н., 6 лет. Диагноз: врожденный двусторонний паралич гортани. Состояние после правосторонней хордаритеноидотомии в возрасте 3 лет.

**Рис. 2.** Больной Н., 6 лет. Диагноз: врожденный двусторонний паралич гортани. Состояние после ларинготрахеопластики комбинированным доступом с постановкой аутотрансплантата в заднюю стенку гортани.

доскопического или внешнего подхода), лазерная хордэктомия или хордотомия. Последняя хирургическая техника была впервые адаптирована в педиатрической практике в 2001 г. Е. М. Фридман и др. [7]. Однако позже было установлено, что хордотомия часто дает лишь временный результат и, тем не менее, ряд авторов предлагают ее в качестве альтернативы трахеостомии у детей в возрасте до 2 лет [11–13]. Анализируя собственный опыт, мы придерживаемся выжидательной тактики и считаем оптимальный возраст для хордаритеноидотомии от 3 лет 6 месяцев. Попытки восстановить просвет гортани у детей младшей возрастной группы зачастую приводят к дополнительному рубцеванию, ухудшению голосовой функции. Нам удалось избежать наложения трахеостомы у 32% детей, выполнив хордаритеноидотомию, но средний возраст этих детей на момент поступления в клинику и проведения операции был 7 лет 6 месяцев.

У детей, трахеостома которым была наложена первым этапом, выполнение хордаритеноидотомии позволило деканюлировать 75 и 78% в первой и второй группах соответственно. Возраст детей, которых не удалось деканюлировать после выполнения ХАТ, был менее 3 лет.

Выполнение ларингопластики с редрессацией печатки перстневидного хряща и последующим стентированием в течение 3 месяцев позволило деканюлировать 100% больных во второй группе, но оказалось неуспешным в первой.

Выполнение ларингопластики с редрессацией печатки перстневидного хряща и постановкой реберного аутотрансплантата в заднюю стенку гортани позволило деканюлировать 100%. Сравнивая эти две методики, нужно отметить, что средняя продолжительность лечения во втором случае на 2 месяца короче. Ларингопластика с постановкой реберного аутотрансплантата в переднюю стенку гортани не позволила деканюлировать пациентку с двусторонним параличом гортани.

Среди детей с двусторонними параличами гортани деканюлировать удалось 50 и 92% из первой и второй групп соответственно.

**Заключение.** Таким образом: врожденные и приобретенные параличи гортани у детей, имея гетерогенную природу и различную клиническую картину, требуют применять индивидуальный подход в каждом отдельном случае.

Эндоскопическая хордаритеноидотомия является эффективным методом в хирургии паралитических стенозов гортани у детей.

Трахеостомия остается операцией выбора на первом этапе лечения в 68% случаев двустороннего паралича гортани. Показатели деканюляции выше в группе детей с приобретенным параличом гортани в сравнении с группой детей с врожденным параличом гортани.

ЛИТЕРАТУРА

1. Berkowitz R. G. Natural history of tracheostomy-dependent idiopathic congenital bilateral vocal fold paralysis // Otolaryngology-Head and Neck Surgery. 2007. T. 136, N 4. P. 649–652.
2. Павлов П. В. Оптимизация хирургической тактики при хронических стенозах гортани у детей: автореф. дис. … докт. мед. наук. СПб., 2010. 28 с.
3. Солдатский Ю. Л. Заболевания гортани // Педиатрическая фармакология. 2007. Т. 4, № 6.
4. Malcolm W. F., Hornik C., Evans A., Smith P. B., Cotten C. M. Vocal fold paralysis following surgical ductal closure in extremely low birth weight infants: a case series of feeding and respiratory complications // Journ. of Perinatology. 2008. T. 28, N 11. P. 782–785.
5. Захарова М. Л., Марасина А. В., Павлов П. В., Саулина А. В., Мостовой А. В., Карпова А. Л. [и др.]. Парез левой голосовой складки после хирургического лечения открытого артериального протока у недоношенных детей // Рос. оториноларингология. 2014. № 3. С. 44–50.
6. Miyamoto R. C., Parikh S. R., Gellad, W., Licameli G. R. Bilateral congenital vocal cord paralysis: a 16-year institutional review // Otolaryngology-Head and Neck Surgery. 2005. T. 133, N 2. P. 241–245.
7. Friedman E. M., de Jong A. L., Sulek M. Pediatric bilateral vocal fold immobility: the role of carbon dioxide laser posterior transverse partial cordectomy // Ann. Otol. Rhinol. Laryngol. 2001. Vol. 110. P. 723–728.
8. Berkowitz R. G., Sun Q. J., Pilowsky P. M. Congenital bilateral vocal cord paralysis and the role of glycine // Annals of Otology, Rhinology & Laryngology. 2005. T. 114, N 6. P. 494–498.
9. De Gaudemar I., Roudaire M., François M., Narcy P. Outcome of laryngeal paralysis in neonates: a long term retrospective study of 113 cases // Int. Jurn. Pediatr. Otorhinolaryngol. 1996. T. 34. P. 101–110.
10. Daya H., Hosni A., Bejar-Solar I., Evans J. N., Bailey C. M. Paediatric vocal fold paralysis: a long-term retrospective study // Arch Otolaryngol Head Neck Surg. 2000. T. 126. P. 21–25.
11. Lee C. C., Su B. H., Lin H. C. Outcome of vocal cord paralysis in infants // Acta Paediatr Taiwan. 2004. T. 45. P. 278–281.
12. Hartnick C. J., Brigger M. T., Cotton R. T., Willging J. P., Charles III, M. M. Surgery for pediatric vocal cord paralysis: a retrospective review // Ann Otol. Rhinol. Laryngol. 2003. T. 112. P. 1– 6.
13. Lagier A., Nicollas R., Sanjuan M., Benoit L., Triglia J. M. Laser cordotomy for the treatment of bilateral vocal cord paralysis in infants // International journal of pediatric otorhinolaryngology. 2009. T. 73, N 1. P. 9–13.

**Захарова** Мария Леонидовна – канд. мед. наук, ассистент кафедры оториноларингологии Санкт-Петербургского государственного педиатрического медицинского университета Минздрава России. Россия, 194100, Санкт-Петербург, ул. Литовская, д. 2, тел. +7 (921) 904-91-71, e-mail: dr.essina@mail.ru

**Павлов** Павел Владимирович – докт. мед. наук, зав. каф. оториноларингологии Санкт-Петербургского государственного педиатрического медицинского университета Минздрава России. Россия, 194100, Санкт-Петербург, ул. Литовская, д. 2, тел. +7(812) 905-62-78; e-mail: dr.essina@mail.ru

REFERENCES

1. Berkowitz R. G. Natural history of tracheostomy-dependent idiopathic congenital bilateral vocal fold paralysis. *Otolaryngology-Head and Neck Surgery*. 2007; 136 (4): 649–652.
2. Pavlov P. V. Optimizatsiya khirurgicheskoi taktiki pri khronicheskikh stenozakh gortani u detei: avtoref. dis. … d-ra med. nauk [Optimization of surgical approach in chronic larynx stenosis treatment in children: extended abstracts of MD dissertation]. SPb., 2010. 28 (in Russian).
3. Soldatskii Yu. L. Zabolevaniya gortani [Larynx diseases]. *Pediatricheskaya farmakologiya*. 2007; 4 (6) (in Russian).
4. Malcolm W. F., Hornik C., Evans A., Smith P. B., Cotten C. M. Vocal fold paralysis following surgical ductal closure in extremely low birth weight infants: a case series of feeding and respiratory complications [Vocal fold paralysis following surgical ductal closure in extremely low birth weight infants: a case series of feeding and respiratory complications]. *Journal of Perinatology*. 2008; 28(11): 782–785.
5. Zakharova M. L., Marasina A. V., Pavlov P. V., Saulina A. V., Mostovoi A. V., Karpova A. L. i dr. Parez levoi golosovoi skladki posle khirurgicheskogo lecheniya otkrytogo arterial'nogo protoka u nedonoshennykh detei [Paresis of the left vocal fold after surgical treatment of open arterial duct in premature infants]. *Rossiiskaya otorinolaringologiya*. 2014; 3: 44–50 (in Russian).
6. Miyamoto R. C., Parikh, S. R., Gellad, W., & Licameli, G. R. Bilateral congenital vocal cord paralysis: a 16-year institutional review. *Otolaryngology-Head and Neck Surgery*. 2005; 133(2): 241–245.
7. Friedman E. M., de Jong A. L., Sulek M. Pediatric bilateral vocal fold immobility: the role of carbon dioxide laser posterior transverse partial cordectomy. *Ann. Otol. Rhinol. Laryngol*. 2001; 110: 723–728.
8. Berkowitz R. G., Sun Q. J., Pilowsky P. M. Congenital bilateral vocal cord paralysis and the role of glycine. *Annals of Otology, Rhinology & Laryngology*. 2005; 114(6): 494–498.
9. de Gaudemar I., Roudaire M., François M., Narcy P. Outcome of laryngeal paralysis in neonates: a long term retrospective study of 113 cases. *Int Jurn. Pediatr Otorhinolaryngol*. 1996: 34: 101–110.
10. Daya H., Hosni A., Bejar-Solar I., Evans J. N., Bailey C. M. Paediatric vocal fold paralysis: a long-term retrospective study. *Arch Otolaryngol Head Neck Surg*. 2000; 126: 21–25.
11. Lee C. C., Su B. H., Lin H. C. Outcome of vocal cord paralysis in infants. *Acta Paediatr Taiwan*. 2004; 45: 278–281.
12. Hartnick C. J., Brigger M. T., Cotton R. T., Willging J. P., Charles III, M. M. Surgery for pediatric vocal cord paralysis: a retrospective review. *Ann Otol Rhinol Laryngol*. 2003; 112: 1– 6.
13. Lagier A., Nicollas R., Sanjuan M., Benoit L., Triglia J. M. Laser cordotomy for the treatment of bilateral vocal cord paralysis in infants. *International journal of pediatric otorhinolaryngology*. 2009; 73(1): 9–13.

Mariya Leonidovna Zakharova – MD Candidate, teaching assistant of the Chair of Otorhinolaryngology of Saint Petersburg State Pediatric Medical University of the Ministry of Healthcare of Russia. Russia, 194100, Saint Petersburg, 2, Litovskaya str., tel.:+7 (921) 904-91-71, e-mail: dr.essina@mail.ru

Pavel Vladimirovich Pavlov – MD, Head of the Chair of Otorhinolaryngology of Saint Petersburg State Pediatric Medical University of the Ministry of Healthcare of Russia. Russia, 194100, Saint Petersburg, 2, Litovskaya str., tel.:+7(812) 905-62-78; e-mail: dr.essina@mail.ru

УДК 616.284-002.2/.258-073.756.8 doi: 10.18692/1810-4800-2017-3-46-53

# ДИАГНОСТИЧЕСКИЕ ВОЗМОЖНОСТИ КОМПЬЮТЕРНОЙ И МАГНИТНО-РЕЗОНАНСНОЙ ТОМОГРАФИЙ У ПАЦИЕНТОВ С ВТОРИЧНОЙ ХОЛЕСТЕАТОМОЙ СРЕДНЕГО УХА

**Ильин С. Н.[1], Аникин И. А.[1], Ноздреватых О. В.[1], Цуциева С. Х.[1], Бокучава Т. А.[2]**

*[1] ФГБУ «Санкт-Петербургский научно-исследовательский институт уха, горла, носа и речи» Минздрава России, 190013, Санкт-Петербург, Россия*
*(Директор – засл. врач РФ, академик РАН, проф. Ю. К. Янов)*

*[2] ГОБУЗ «Мурманская областная клиническая больница им. П. А. Баяндина» Минздрава России, 183047, г. Мурманск, Россия*

# DIAGNOSTIC CAPABILITIES OF COMPUTER ASSISTED TOMOGRAPHY AND MAGNETIC RESONANCE TOMOGRAPHY IN PATIENTS WITH THE SECONDARY MIDDLE EAR CHOLESTEATOMA

**Il'in S. N.[1], Anikin I. A.[1], Nozdrevatykh O. V.[1], Tsutsieva S. Kh.[1], Bokuchava T. A.[2]**

*[1] Federal State Budgetary Institution "Saint Petersburg Research Institute of Ear, Throat, Nose and Speech", Ministry of Health of the Russian Federation, Saint Petersburg, Russia*

*[2] Regional State-Financed Health Institution Murmansk Regional Clinical Hospital named after P. A. Bajandin, Murmansk, Russia*

Цель работы – изучение возможностей компьютерной и магнитно-резонансной томографии у пациентов с вторичной холестеатомой среднего уха в целях повышения диагностики и эффективности лечения. Авторами проведен анализ 40 пациентов, в возрасте от 4 до 63 лет, направленных на компьютерную и магнитно-резонансную томографии с подозрением на холестеатому среднего уха. Предложены КТ- и МР-признаки для верификации холестеатом.

**Ключевые слова:** компьютерная томография, магнитно-резонансная томография, височная кость, холестеатома.

**Библиография:** 14 источников.

The objective of this work is to study the capabilities of computer assisted and magnetic resonance tomography in patients with the secondary middle ear cholesteatoma for improvement of diagnostics and treatment efficacy. The authors carried out the analysis of 40 patients aged 4 through 63 years referred for computer assisted and magnetic resonance tomography suspected of the middle ear cholesteatoma. The authors suggested CT and MRT signs for cholesteatoma verification.

**Key words:** computer assisted tomography, magnetic resonance tomography, temporal bone, cholesteatoma.

**Bibliography:** 14 sources.

У пациентов с подозрением на холестеатому среднего уха традиционным методом лучевой диагностики является рентгенография височных костей. Оптимальными для изучения состояния полостей среднего уха признаны укладки по Шюллеру (косая проекция) и по Майеру (продольная проекция). На рентгенограммах височных костей по Шюллеру удается получить отображение структуры сосцевидного отростка в целом, что особенно важно для диагностики воспалительных и деструктивных процессов. Снимки височных костей по Майеру позволяют исследовать состояние барабанной полости, аттикоантральной области, костных стенок наружного слухового прохода [1, 2].

В рентгеновском изображении вторичная холестеатома проявляется затенением барабанной полости, остеопорозом или деструкцией задневерхней стенки наружного слухового прохода, участком просветления в аттикоантральной области при отсутствии пневматизации сосцевидного отростка, нечеткими размытыми контурами антрума по типу «масляного пятна», увеличением его размеров. Иногда холестеатома может занимать весь сосцевидный отросток. При этом контуры полости, содержащей холестеатому больших размеров, четкие, бухтообразные, со склеротическим ободком [3, 4].

Однако классическое рентгенологическое исследование височных костей имеет недостаточ-

ную информативность, связанную с трудностями в интерпретации из-за суммационного характера теневого изображения, сложной конфигурации и проекционного искажения костных структур, невозможностью анализа смежных анатомических областей [5, 6]. В связи с бурным развитием методов лучевой диагностики в последние годы приоритет отдается компьютерной и магнитно-резонансной томографиям [7, 8].

Холестеатома – эпидермальное образование, обычно имеющее соединительнотканную оболочку, покрытую многослойным плоским эпителием, плотно прилегающую к кости и нередко разрушающую ее.

Известны различные классификации холестеатом. В своей работе мы используем классификацию по происхождению [9]:

1) первичную (врожденную, истинную);
2) вторичную (приобретенную, ложную);
3) третичную (ятрогенную) холестеатому.

Вторичная холестеатома формируется в результате врастания эпидермиса наружного слухового прохода в полость среднего уха через краевую перфорацию барабанной перепонки. Таким образом, эпидермис образует оболочку холестеатомы. Эпидермальный слой постоянно слущивается и нарастает, а под воздействием гноя и продуктов распада этот процесс усиливается. Холестеатомные массы увеличиваются в размере и начинают давить на окружающие ткани, разрушая их.

Большинство хронических эпитимпано-антральных гнойных средних отитов сопровождаются холестеатомой. Вторичная холестеатома по локализации подразделяется на аттиковую (ненатянутой части барабанной перепонки), холестеатому синуса, ретракционную холестеатому натянутой части [9].

В настоящее время одним из ведущих методов в лучевой диагностике вторичных холестеатом является компьютерная томография. Несмотря на большое количество работ, посвященных изучению вторичной холестеатомы методами лучевой диагностики, роль магнитно-резонансной томографии не полностью раскрыта, и алгоритма назначения того или иного метода мы не обнаружили [10].

**Цель исследования.** Изучение возможностей компьютерной и магнитно-резонансной томографии у пациентов с вторичной холестеатомой для повышения диагностики и эффективности лечения.

**Пациенты и методы исследования.** Исследование височной кости у пациентов с подозрением на вторичную холестеатому выполнялось на мультиспиральном компьютерном томографе Siemens Somatom Emotion 16 и высокопольном магнитно-резонансном томографе GE Signa 1.5T.

Компьютерная томография проводилась в программе high resolution с толщиной среза в 0,6 мм, с обработкой изображения височных костей, его увеличением, использованием фильтра «высокого разрешения» с последующим построением мультипланарной реконструкции. Денситометрические измерения патологического содержимого не проводились, так как используемая программа «high resolution» искажает истинные значения единиц Хаунсфилда.

Магнитно-резонансная томография выполнялась в T1, T2 ВИ, T2 flair, STIR импульсных последовательностях с толщиной среза 1,5 мм, в DWI с коэффициентом B 1000, с построением ИКД карт и 3D FSPGR BRAVO, с толщиной среза 1,4 мм. Для контрастного усиления использовался водорастворимый парамагнитный комплекс гадолиния магневист.

Компьютерная и магнитно-резонансная томографии были выполнены 32 пациентам с жалобами на снижение слуха, боль, выделения из уха и 8 пациентам, имеющим в анамнезе оперативное лечение по поводу вторичной холестеатомы в целях оценки отдаленных результатов хирургического лечения.

С помощью МСКТ у пациентов с подозрением на вторичную холестеатому без предшествующего оперативного лечения определялось изоденсное патологическое содержимое, в 9 случаях – локализовавшееся в эпитимпануме (рис. 1), в 22 случаях – субтотально заполняющее полости среднего уха, в 1 случае – в проекции структур внутреннего уха.

Деструктивные изменения определялись в 26 случаях:

– латеральной стенки аттика у 16 пациентов (рис. 3);
– в 13 случаях слуховых косточек (рис. 2);
– у 2 пациентов костной стенки барабанного отдела канала лицевого нерва (рис. 2);
– у 5 пациентов костной капсулы лабиринта с формированием фистулы [в 4 случаях латерального (рис. 3) и в одном случае фронтального полукружных каналов];
– в 1 случае костной капсулы лабиринта и костных стенок внутреннего слухового прохода при инфралабиринтном распространении.

Ремодуляция антральной клетки наблюдалась у 6 пациентов. В 6 случаях по данным компьютерной томографии деструктивных изменений выявлено не было (рис. 1). У 28 пациентов из 32 отмечалось изменение структуры сосцевидного отростка на смешанную или склеротическую, в сохранившихся ячейках сосцевидного отростка, барабанной полости, кроме холестеатомных масс, наблюдались отек слизистой оболочки и (или) жидкостное содержимое.

В зависимости от локализации холестеатомы по отношению к лабиринту выделяют [9]: супра-

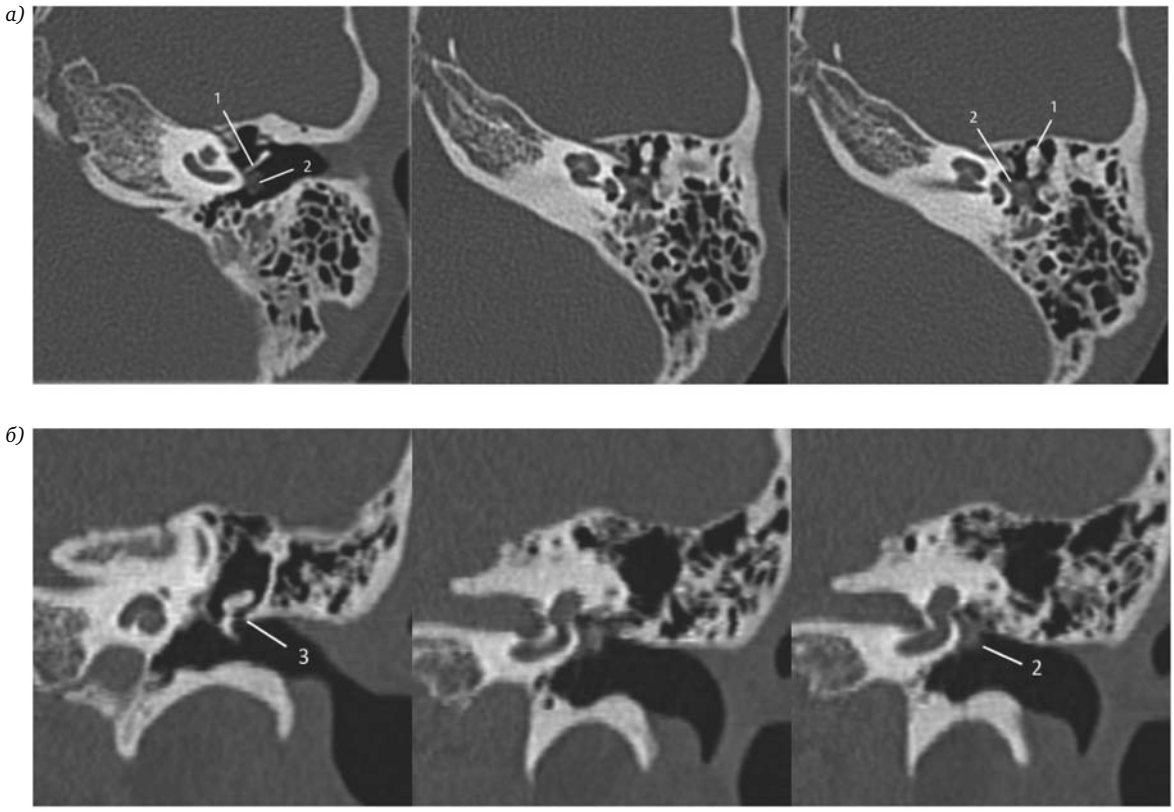


**Рис. 1.** МСКТ, аксиальная проекция (*а*); МСКТ, корональная проекция (*б*):
*1* – цепь слуховых косточек; *2* – холестеатома; *3* – латеральная стенка аттика сохранена.

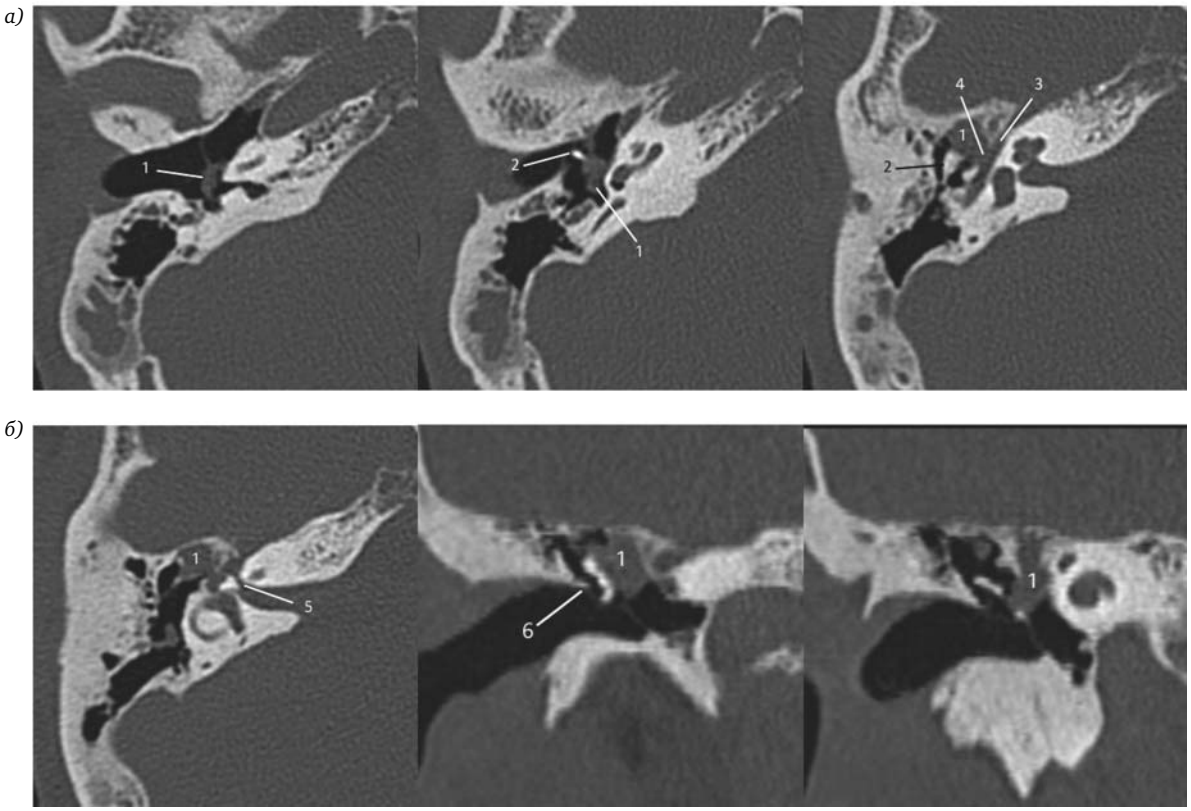


**Рис. 2.** МСКТ, аксиальная проекция (*а*); МСКТ, корональная проекция (*б*):
*1* – холестеатома; *2* – цепь слуховых косточек с признаками деструкции; *3* – барабанный отдел канала лицевого нерва; *4* – участок деструкции костной стенки барабанного отдела канала лицевого нерва; *5* – лабиринтный отдел канала лицевого нерва; *6* – латеральная стенка аттика сохранена.

**Рис. 3.** МСКТ, аксиальная проекция, корональная проекция:
*1* – фрагмент слуховых косточек; *2* – фистула латерального полукружного канала; *3* – патологическое содержимое в структурах среднего уха; *4* – деструкция латеральной стенки аттика.

*а)*

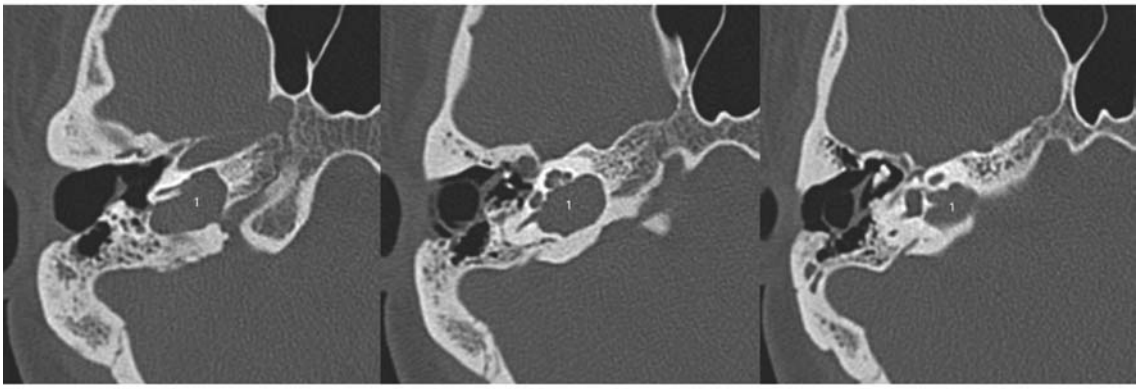


*б)*

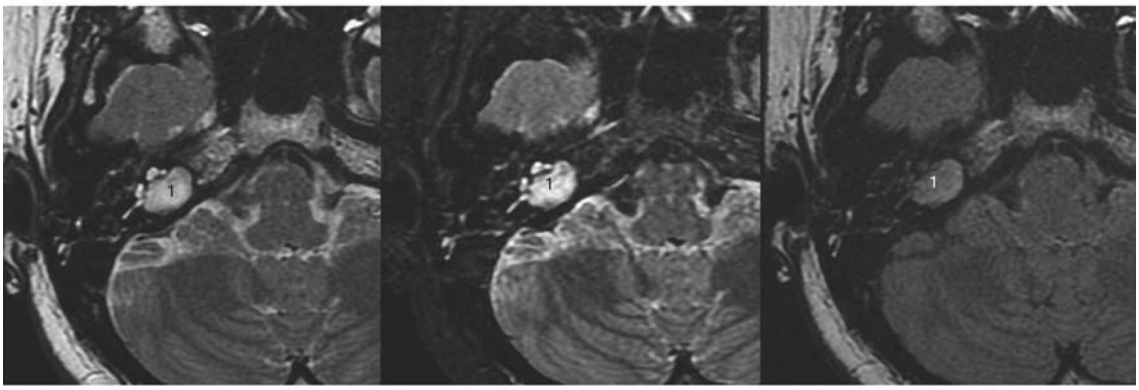


МРТ, аксиальная проекция Т2 ВИ | STIR T2 flair | Т1 ВИ

*в)*

МРТ DWI | корональная проекция Т1 ВИ | корональная проекция Т1 ВИ с контрастным усилением

**Рис. 4.** МСКТ, аксиальная проекция (*а*); МРТ, аксиальная проекция Т2 ВИ, STIR T2 flair, Т1 ВИ (*б*); МРТ DWI, корональная проекция Т1 ВИ, корональная проекция Т1 ВИ с контрастным усилением (*в*):
*1* – инфралабиринтная апикальная холестеатома, вызывающая деструкцию базального и среднего завитков улитки, нижней стенки внутреннего слухового прохода, общей ножки сагиттального и фронтального полукружных каналов.

лабиринтную, инфралабиринтную, массивную лабиринтную, инфралабиринтную с апикальным распространением (рис. 4), апикальную. Супралабиринтная и массивная холестеатомы пирамиды височной кости чаще всего приводят к парезу (параличу) лицевого нерва в отличие от инфралабиринтного типа холестеатомы.

Для постановки правильного диагноза у пациентов с вторичной холестеатомой, располагающейся в структурах среднего уха, из методов лучевой диагностики достаточно выполнить МСКТ височных костей, где отчетливо визуализируются холестеатомные массы и косвенные признаки холестеатомного процесса, такие как деструкция латеральной стенки аттика, слуховых косточек, канала лицевого нерва, костной капсулы лабиринта [11, 12].

В случаях, когда патологический процесс заполняет все структуры среднего уха или выходит за его пределы, компьютерную томографию необходимо дополнить магнитно-резонансным исследованием. При МРТ-исследовании холестеатома имеет гиперинтенсивный сигнал в Т2 ВИ, STIR, изоинтенсиный в Т1 ВИ, после введения препаратов гадолиния отмечается периферический тип контрастирования (рис. 5). В отличие от грануляций и воспалительных изменений холестеатомные массы не накапливают контрастное вещество [13].

При выраженной деструкции задневерхней стенки наружного слухового прохода образуется общая полость (рис. 6), состоящая из барабанной полости, антрума, ячеек сосцевидного отростка, часть холестеатомы может выпадать в наружный слуховой проход и тогда легко удаляется. Такое состояние называется естественной или самопроизвольной радикальной операцией.

У некоторых пациентов формирование полости по типу самопроизвольной операции приводит к спонтанному излечению (рис. 7).

По данным компьютерной томографии дифференцировать характер патологического процесса, а именно: рубцовых изменений, грануляций, фрагментов холестеатомных масс – в послеоперационной полости не представляется возможным из-за отсутствия достоверных различий. В этом случае мы рекомендуем дополнить его магнитно-резонансной томографией в режиме

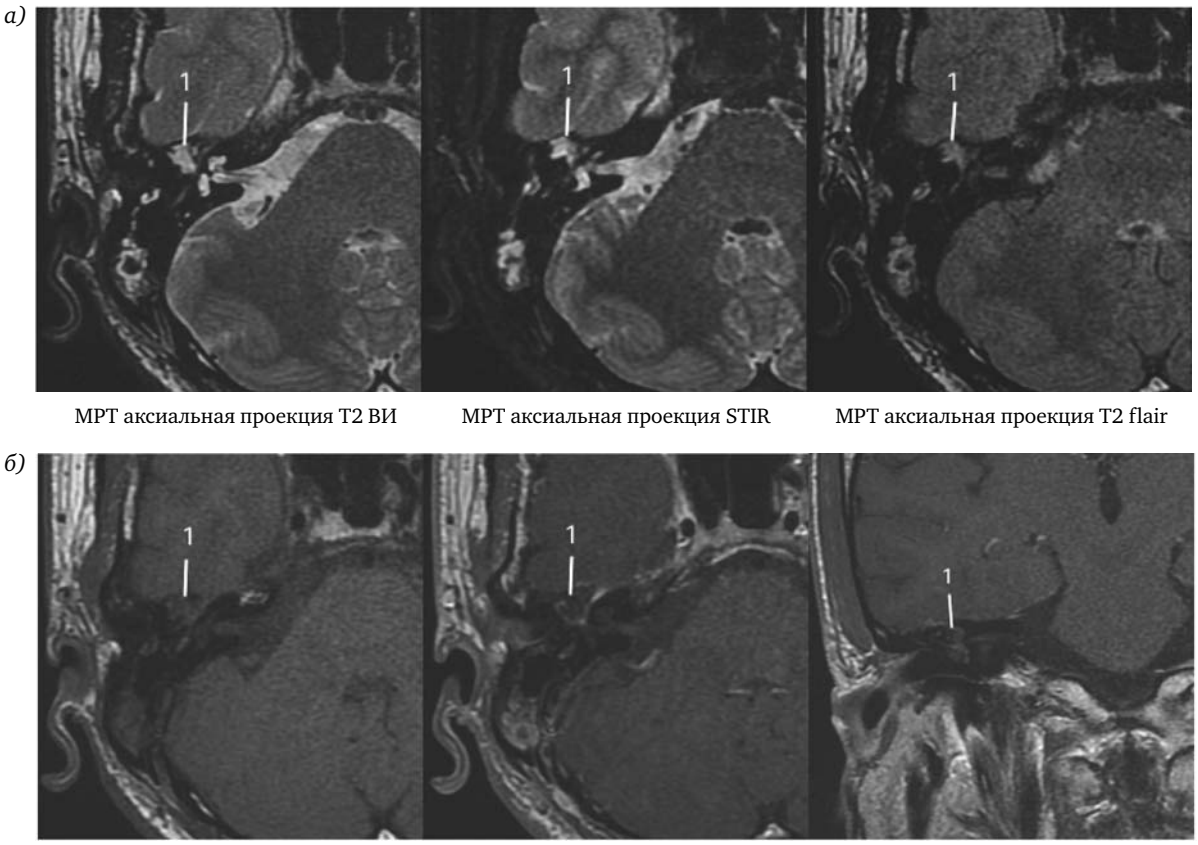


**Рис. 5.** МРТ аксиальная проекция Т2 ВИ, МРТ аксиальная проекция STIR, МРТ аксиальная проекция Т2 flair (*а*); МРТ аксиальная проекция Т1 ВИ, МРТ аксиальная проекция Т1 ВИ МРТ с контрастным усилением, коронарная проекция Т1 ВИ с контрастным усилением:
1 – холестеатома.

*а)*

*б)*

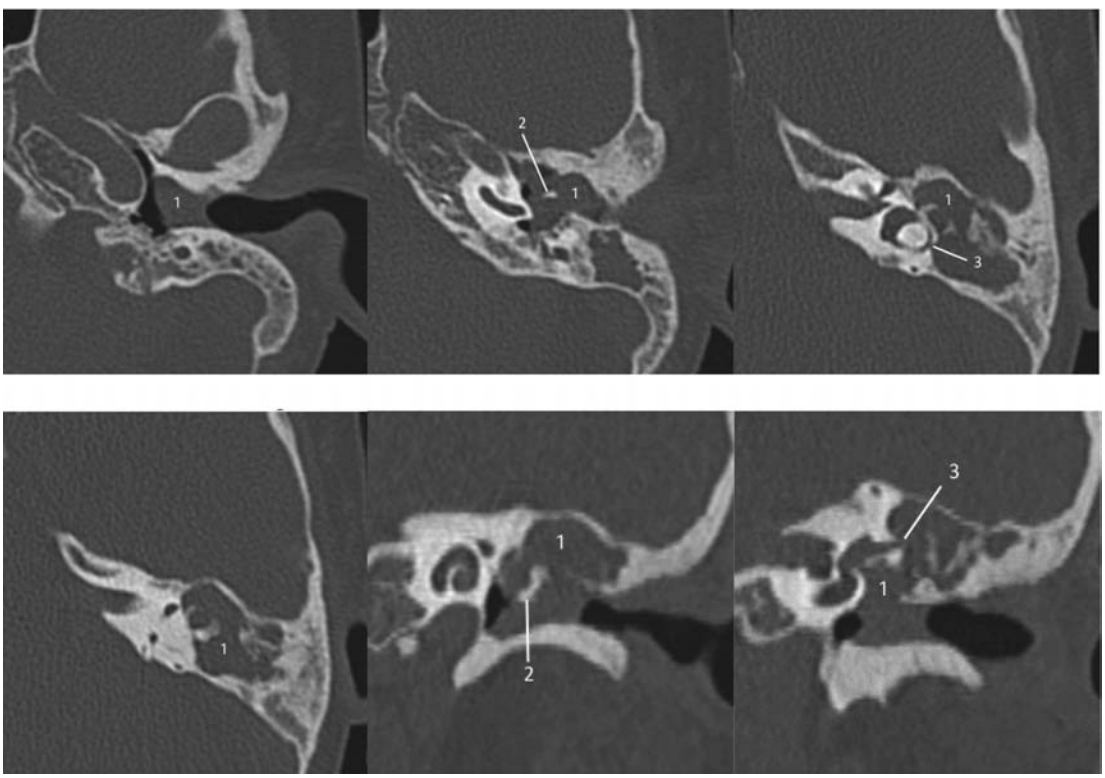


МСКТ, аксиальная проекция МСКТ, корональная проекция

**Рис. 6.** МСКТ, аксиальная проекция (*а*); МСКТ, аксиальная проекция, МСКТ, корональная проекция (*б*):
1 – холестеатома; 2 – фрагменты слуховых косточек; 3 – фистула латерального полукружного канала.

*а)*

*б)*

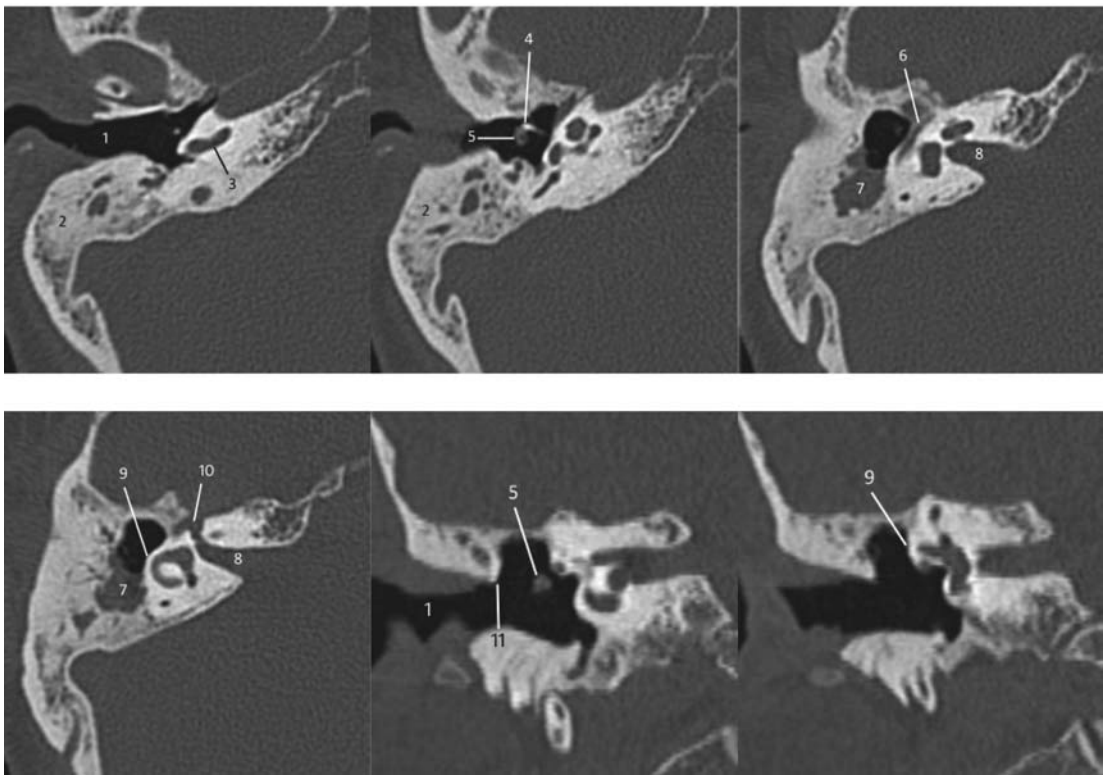


МСКТ, аксиальная проекция МСКТ, корональная проекция

**Рис. 7.** МСКТ, аксиальная проекция (*а*); МСКТ, аксиальная проекция. МСКТ, корональная проекция (*б*):
1 – наружный слуховой проход; 2 – сосцевидный отросток; 3 – улитка; 4 – фрагмент слуховых косточек; 5 – фрагмент холестеатомных масс; 6 – барабанный отдел канала лицевого нерва; 7 – задний отдел антрума, заполненный жидкостным содержимым; 8 – внутренний слуховой проход; 9 – костная капсула латерального полукружного канала; 10 – лабиринтный отдел канала лицевого нерва; 11 – кариозно измененная латеральная стенка аттика.

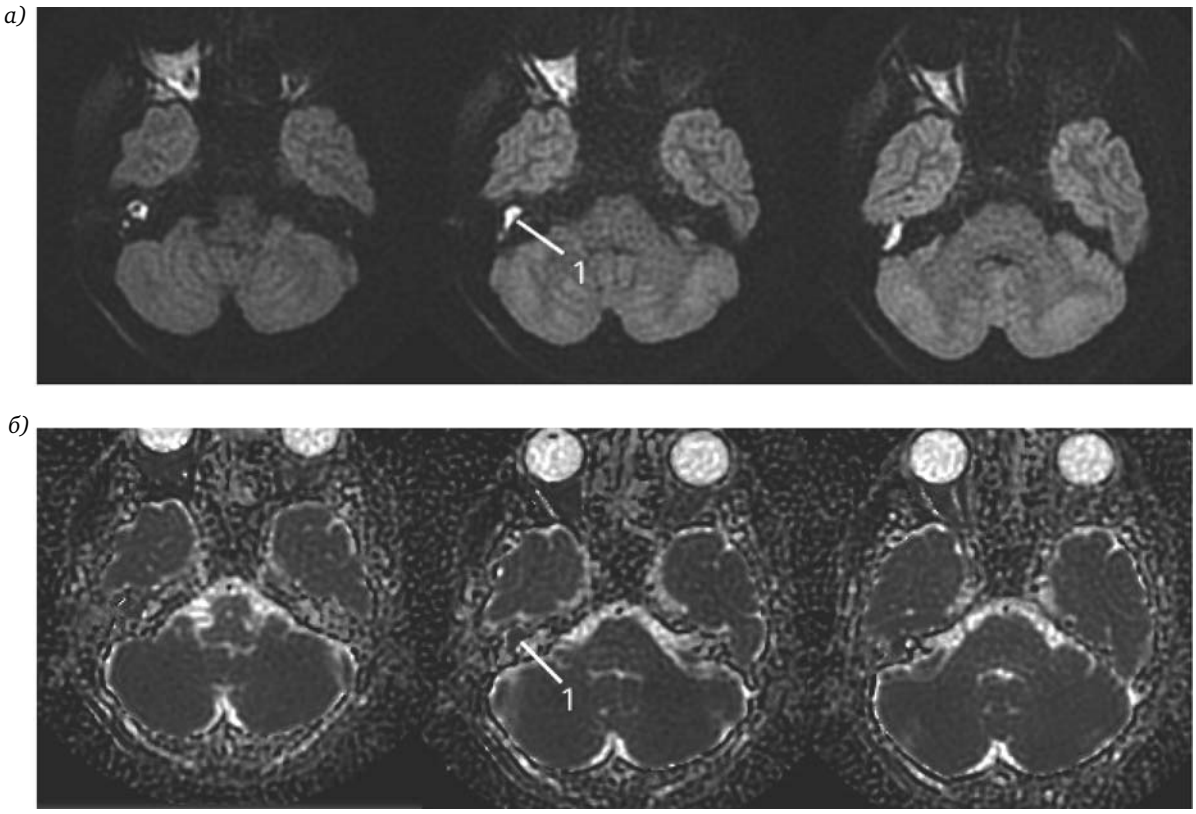


**Рис. 8.** DWI с коэффициентом диффузии *B* 1000 (*а*); ИКД (измеряемого коэффициента диффузии) карты (*б*): 1 – холестеатома

DWI с коэффициентом диффузии *B* 1000 и построением ИКД (ADC) карт (рис. 8), чтобы избежать необоснованных хирургических вмешательств. Для холестеатомы характерны высокий сигнал на DWI с коэффициентом *B* 1000 и вычитание на ИКД картах [14].

На магнитно-резонансных томограммах у всех пациентов наблюдались признаки хронического воспаления среднего уха.

Использование МРТ среднего уха в режиме DWI с коэффициентом диффузии *B* 1000 и построением ИКД карт позволило впервые обнаружить холестеатому у 19 пациентов с хроническим средним отитом, в 4 случаях рецидив холестеатомы в послеоперационной полости, что подтвердилось на операциях. В наших наблюдениях размер впервые выявленной холестеатомы превышал 6 мм. При отсутствии данных МРТ о наличии холестеатомы рекомендовано отложить ревизию послеоперационной полости и наблюдать пациентов в динамике с проведением МРТ среднего уха.

**Заключение.** Ведущими методами лучевой диагностики вторичной холестеатомы являются компьютерная томография и магнитно-резонансная томография с диффузионно-взвешенным изображением и построением ИКД карт, при необходимости дополненная контрастным усилением.

КТ-признаки вторичной холестеатомы: изоденсное патологическое образование, в дебюте заболевания располагающееся в эпитимпануме с последующим заполнением всех полостей среднего уха. Косвенные КТ-признаки холестеатомного процесса: деструкция латеральной стенки аттика, слуховых косточек, канала лицевого нерва, костной капсулы лабиринта.

МР-признаки вторичной холестеатомы: патологическое образование гиперинтенсивное в Т2 ВИ, STIR, изоинтенсивное в Т1 ВИ, после введения препаратов гадолиния характеризующееся периферическим типом контрастирования, высоким сигналом на DWI с коэффициентом *B* 1000 и вычитанием на ИКД картах.

Компьютерная томография у пациентов с вторичной холестеатомой в первую очередь позволяет оценить состояние костных структур, в тех случаях, когда патологический процесс заполняет все структуры среднего уха или выходит за его пределы, мы рекомендуем дополнять ее магнитно-резонансной томографией с DWI и при необходимости с контрастным усилением.

Использование диффузионно-взвешенной МРТ является эффективным методом диагностики как впервые выявленных холестеатом среднего уха, так и рецидивирующих холестеатом в послеоперационной полости.

ЛИТЕРАТУРА


1. Кишковский А. Н., Тютин Л. А., Есиновская Г. Н. Атлас укладок при рентгенологических исследованиях. М.: Медицина, 1987. 520 с.
2. Майкова-Строганова В. С., Рохлин Д. Г. Кости и суставы в рентгеновском изображении. Голова. Л.: Медгиз, 1955. 474 с.
3. Земцов Г. М. Рентгенодиагностика воспалительных заболеваний среднего уха. М., 1965. 90 с.
4. Коваль Г. Ю., Даниленко Г. С., Нестеровская В. И., Гончар А. А., Солнцев А. И., Розенфельд Л. Г. [и др.]. Рентгенодиагностика заболеваний и повреждений черепа. Киев: Здоровья, 1984. 376 с.
5. Грязнова Н. Г. Клинико-лучевая диагностика хронического гнойного среднего отита: автореф. дис. … канд. мед. наук. М., 2007. 19 с.
6. Кузнецов С. В. Возможности КТ в распознавании и повреждении ЛОРорганов: автореф. дис. … докт. мед. наук.СПб., 1992. 41 с.
7. Дюннебир Э. А. Лучевая диагностика: оториноларингология. М.: МЕДпресс-информ, 2013. 359 с.
8. Самбулов В. И. Современные аспекты диагностики и хирургического лечения хронического гнойного среднего отита у детей: автореф. дис. … докт. мед. наук. М., 2003. 32 с.
9. Оториноларингология: национальное руководство / Под ред. В. Т. Пальчуна. М.: ГЭОТАР-Медиа, 2008. 960 с.
10. Зеликович Е. И. Рентгеновская компьютерная томография височной кости в диагностике хронических заболеваний среднего уха: автореф. дис. … докт. мед. наук. М., 2005. 26 с.
11. Ellen G. Hoeffner. Temporal Bone Imaging. New York: Thieme Medical Publishers, 2008. 220 p.
12. Mahmood F. Mafee. Imaging of the Head and Neck., New York: Thieme Medical Publisher, 2004. 866 p.
13. Меддер У. Лучевая диагностика: голова, шея. М.: МЕДпресс-информ, 2010. 303 с.
14. Moritani T., Ekholm S., Westesson P.-L. Diffusion-Weighted MR Imaging of the Brain, New York.: Springer-Verlag berlin Heidelberg, 2005. 229 p.



**Ильин** Сергей Никитович – канд. мед. наук, зав. рентгеновским отделением Санкт-Петербургского научно-исследовательского института уха, горла, носа и речи. Россия, 190013, Санкт-Петербург, ул. Бронницкая, д. 9; тел. 8-812-317-98-67, e-mail: lor.ct.spb@rambler.ru

**Ноздреватых** Ольга Владимировна – врач-рентгенолог высшей категории рентгеновского отделения Санкт-Петербургского научно-исследовательского института уха, горла, носа и речи. Россия, 190013, Санкт-Петербург, ул. Бронницкая, д. 9; тел. 8-812-367-08-26, e-mail: lor.ct.spb@rambler.ru

**Цуциева** Светлана Хасановна – врач-рентгенолог рентгеновского отделения Санкт-Петербургского научно-исследовательского института уха, горла, носа и речи. Россия, 190013, Санкт-Петербург, ул. Бронницкая, д. 9; тел. 8-812-317-98-67, e-mail: dzuskaeva.lana.@mail.ru


REFERENCES


1. Kishkovskii A. N., Tyutin L. A., Esinovskaya G. N. Atlas ukladok pri rentgenologicheskikh issledovaniyakh [The atlas of positioning during X-ray examination]. M.: Meditsina, 1987. 520 (in Russian).
2. Maikova-Stroganova V. S., Rokhlin D. G. Kosti i sustavy v rentgenovskom izobrazhenii. Golova [Bones and joints in X-ray imaging. Head]. L.: Medgiz, 1955. 474 (in Russian).
3. Zemtsov G. M. Rentgenodiagnostika vospalitel'nykh zabolevanii srednego ukha [X-ray diagnostics of the middle ear inflammatory diseases]. M., 1965. 90 (in Russian).
4. Koval' G. Yu., Danilenko G. S., Nesterovskaya V. I., Gonchar A. A., Solntsev A. I., Rozenfel'd L. G. i dr. Rentgenodiagnostika zabolevanii i povrezhdenii cherepa [X-ray diagnostics of scull diseases and injures]. Kiev: Zdorov'ya, 1984. 376 (in Russian).
5. Gryaznova N. G. Kliniko-luchevaya diagnostika khronicheskogo gnoinogo srednego otita: avtoref. diss. … kand. med. nauk [Clinical and radiological diagnostics of the chronic suppurative otitis media: the extended abstracts of MD Candidate dissertation]. M., 2007. 19 (in Russian).
6. Kuznetsov S. V. Vozmozhnosti KT v raspoznavanii i povrezhdenii LORorganov: avtoref. dis… dokt. med. nauk [CT solutions in recognition and damages of ENT-organs: the extended abstracts of MD Candidate dissertation]. SPb., 1992. 41 (in Russian).
7. Dyunnebir E. A. Luchevaya diagnostika: Otorinolaringologiya [Radiological diagnostics: Otorhinolaryngology]. M.: MEDpress-inform, 2013. 359 (in Russian).
8. Sambulov V. I. Sovremennye aspekty diagnostiki i khirurgicheskogo lecheniya khronicheskogo gnoinogo srednego otita u detei: avtoref. dis. … dokt. med. nauk [The present-day aspects of diagnostics and surgical treatment of the chronic suppurative otitis media in children: the extended abstracts of MD dissertation]. M., 2003. 32 (in Russian).
9. Otorinolaringologiya: natsional'noe rukovodstvo; Pod red. V. T. Pal'chuna [The national guidelines. Under the editorship of V. T. Pal'chun]. M.: GEOTAR-Media, 2008. 960 (in Russian).
10. Zelikovich E. I. Rentgenovskaya komp'yuternaya tomografiya visochnoi kosti v diagnostike khronicheskikh zabolevanii srednego ukha: avtoref. diss. … dokt. med. nauk [Radiological computer assisted tomography of the temporal bone in the diagnostics of the chronic diseases of the middle ear: the extended abstracts of MD dissertation]. M., 2005. 26 (in Russian).
11. Ellen G. Hoeffner. Temporal Bone Imaging. New York: Thieme Medical Publishers, 2008. 220.
12. Mahmood F. Mafee. Imaging of the Head and Neck. New York: Thieme Medical Publisher, 2004. 866.
13. Medder U. Luchevaya diagnostika: golova, sheya [Radiological diagnostics: head, neck]. M.: MEDpress-inform, 2010. 303 (in Russian).
14. Moritani T., Ekholm S., Westesson P.-L. Diffusion-Weighted MR Imaging of the Brain, New York.: Springer-Verlag berlin Heidelberg, 2005. 229 p.



Sergei Nikitovich Il'in – MD Candidate, Head of Radiology Department of Saint Petersburg Research Institute of Ear, Throat, Nose and Speech. Russia, 190013, Saint Petersburg, 9, Bronnitskaia str.; tel.: 8-812-317-98-67, e-mail: lor.ct.spb@rambler.ru

Ol'ga Vladimirovna Nozdrevatykh – the highest category radiologist of Radiology Department of Saint Petersburg Research Institute of Ear, Throat, Nose and Speech. Russia, 190013, Saint Petersburg, 9, Bronnitskaia str.; tel.: 8-812-367-08-26, e-mail: lor.ct.spb@rambler.ru

Svetlana Khasanovna Tsutsieva – radiologist of Radiology Department of Saint Petersburg Research Institute of Ear, Throat, Nose and Speech. Russia, 190013, Saint Petersburg, 9, Bronnitskaia str.; tel.: 8-812-317-98-67, e-mail: dzuskaeva.lana.@mail.ru

УДК 616.715.3:616.284-002.258-073.756.8 doi: 10.18692/1810-4800-2017-3-54-60

# ВОЗМОЖНОСТИ МЕТОДОВ ЛУЧЕВОЙ ДИАГНОСТИКИ ПРИ ИЗМЕНЕНИЯХ ВЕРХУШКИ ПИРАМИДЫ ВИСОЧНОЙ КОСТИ

**Ильин С. Н.[1], Ноздреватых О. В.[1], Аникин И. А.[1], Цуциева С. Х.[1], Хамгушкеева Н. Н.[1], Бокучава Т. А.[2]**

[1] *ФГБУ «Санкт-Петербургский научно-исследовательский институт уха, горла, носа и речи» Минздрава России, 190013, Санкт-Петербург, Россия (Директор – засл. врач РФ, академик РАН, проф. Ю. К. Янов)*

[2] *ГОБУЗ «Мурманская областная клиническая больница им. П. А. Баяндина» Минздрава России, 183047, г. Мурманск, Россия*

# THE CAPABILITIES OF RADIOLOGICAL DIAGNOSTICS METHODS IN PETROUS APEX CHANGES

**Il'in S. N.[1], Nozdrevatykh O. V.[1], Anikin I. A.[1], Tsutsieva S. Kh.[1], Khamgushkeeva N. N.[1], Bokuchava T. A.[2]**

[1] *Federal State Budgetary Institution "Saint Petersburg Research Institute of Ear, Throat, Nose and Speech", Ministry of Health of the Russian Federation, Saint Petersburg, Russia*

[2] *Regional State-Financed Health Institution Murmansk Regional Clinical Hospital named after P. A. Bajandin, Murmansk, Russia*

Цель работы: верификация изменений верхушки пирамиды методами компьютерной и магнитно-резонансной томографии. Авторами проведен анализ 23 пациентов, направленных в рентгеновское отделение с подозрением на образование верхушки пирамиды.

**Ключевые слова:** компьютерная томография, магнитно-резонансная томография, височная кость, врожденная холестеатома, холестериновая гранулема.

**Библиография:** 11 источников.

The objective of the work is the verification of the petrous apex changes using computer assisted and magnetic resonance tomography. The authors carried out the analysis of 23 patients referred to Radiology Department suspected of the petrous apex formation.

Key words: computer assisted tomography, magnetic resonance tomography, temporal bone, congenital cholesteatoma, cholesterol granuloma.

**Bibliography:** 11 sources.

Верхушка пирамиды височной кости у большинства пациентов имеет спонгиозную структуру, но у 30% населения встречается пневматический тип ее строения. В 5% случаев отмечается асимметричная пневматизация верхушек, когда с одной стороны визуализируется спонгиозная структура, а с другой – воздухоносные ячейки [1]. Асимметричная пневматизация верхушек пирамид на МРТ может быть ошибочно принята за объемное образование, например первичную холестеатому [1, 2].

Врожденная холестеатома (эпидермоид) в верхушке пирамиды образуется в результате дизонтогенеза в раннем эмбриональном периоде из фрагментов эктодермальных эпителиальных элементов, которые остаются в полости замыкающей невральной трубки или при образовании вторичных мозговых пузырей [3]. Врожденную холестеатому следует дифференцировать с холестериновой гранулемой и менингиомой, которые также могут локализоваться в области верхушки пирамиды [4, 5].

**Цель исследования.** Повышение уровня диагностики у пациентов с изменениями в верхушке пирамиды височной кости методами компьютерной и магнитно-резонансной томографии.

**Пациенты и методы исследования.** Исследование височных костей у пациентов с подозрением на образование верхушки пирамиды височной кости проводилось на мультиспиральном компьютерном томографе Siemens Somatom Emotion 16 и высокопольном магнитно-резонансном томографе GE Signa 1.5T.

Компьютерная томография выполнялась в программе high resolution с толщиной среза 0,6 мм, с последующей мультипланарной реконструкцией изображения в корональной проекции.

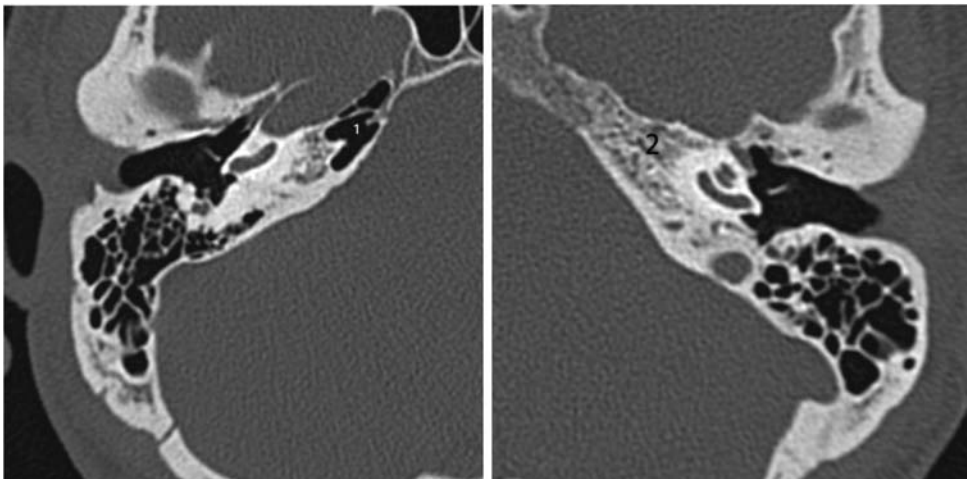


**Рис. 1.** МСКТ, аксиальная проекция:
1 – пневматизированная верхушка пирамиды височной кости; 2 – спонгиозная структура.

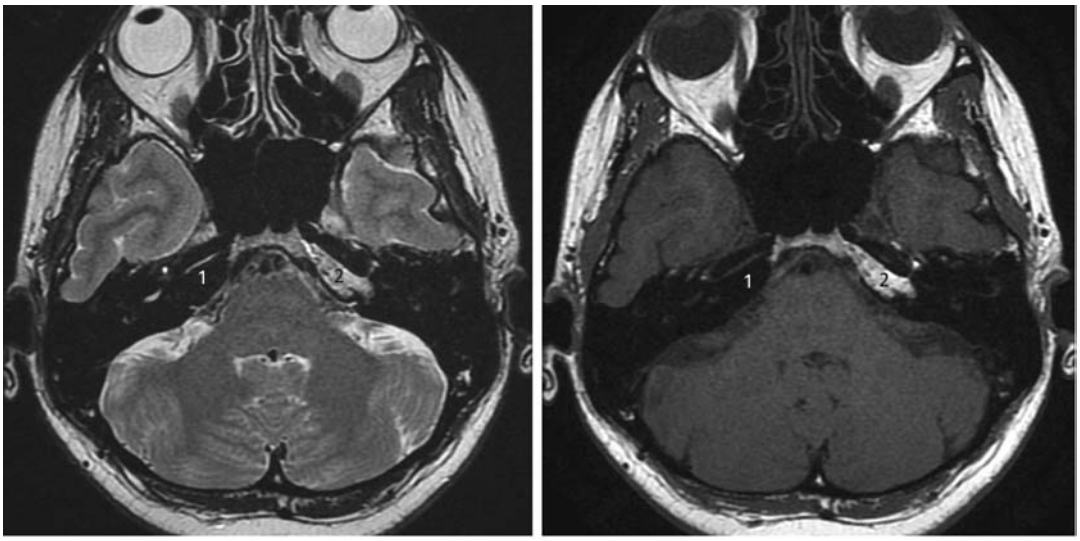


**Рис. 2.** Т2 ВИ МРТ, аксиальный срез Т1 ВИ:
1 – пневматизированная верхушка пирамиды височной кости (отсутствие МР-сигнала); 2 – спонгиозная структура верхушки пирамиды височной кости (гиперинтенсивный МР-сигнал в Т1 ВИ, умерено гиперинтенсивный в Т2 ВИ).

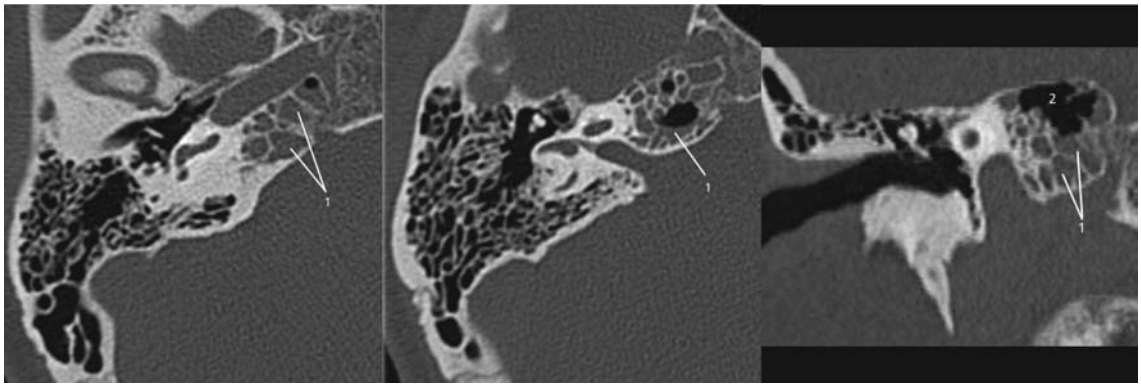


МСКТ, аксиальная проекция МСКТ, корональная проекция

**Рис. 3.** МСКТ, аксиальная проекция. МСКТ, корональная проекция:
1 – отек слизистой оболочки, жидкостное содержимое в ячейках пирамиды височной кости; 2 – пневматизированные ячейки пирамиды височной кости.

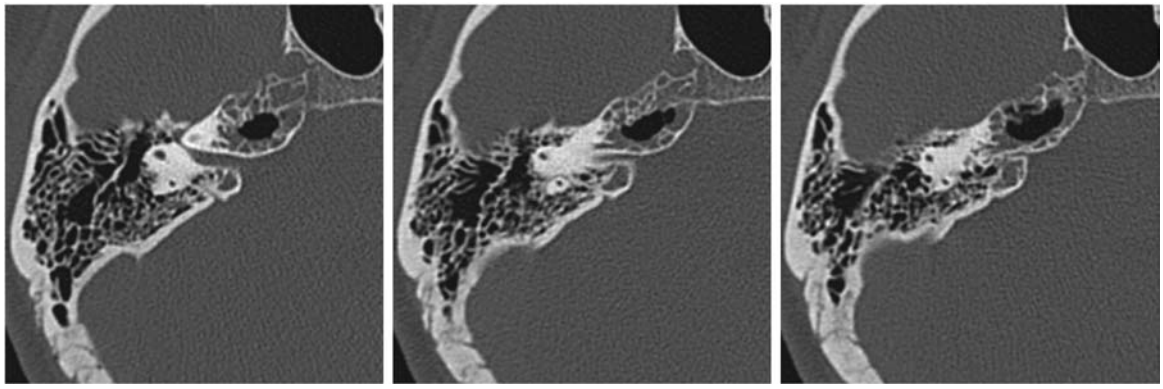

**Рис. 4.** МСКТ, аксиальная проекция.

*а)*

*б)*

*в)*

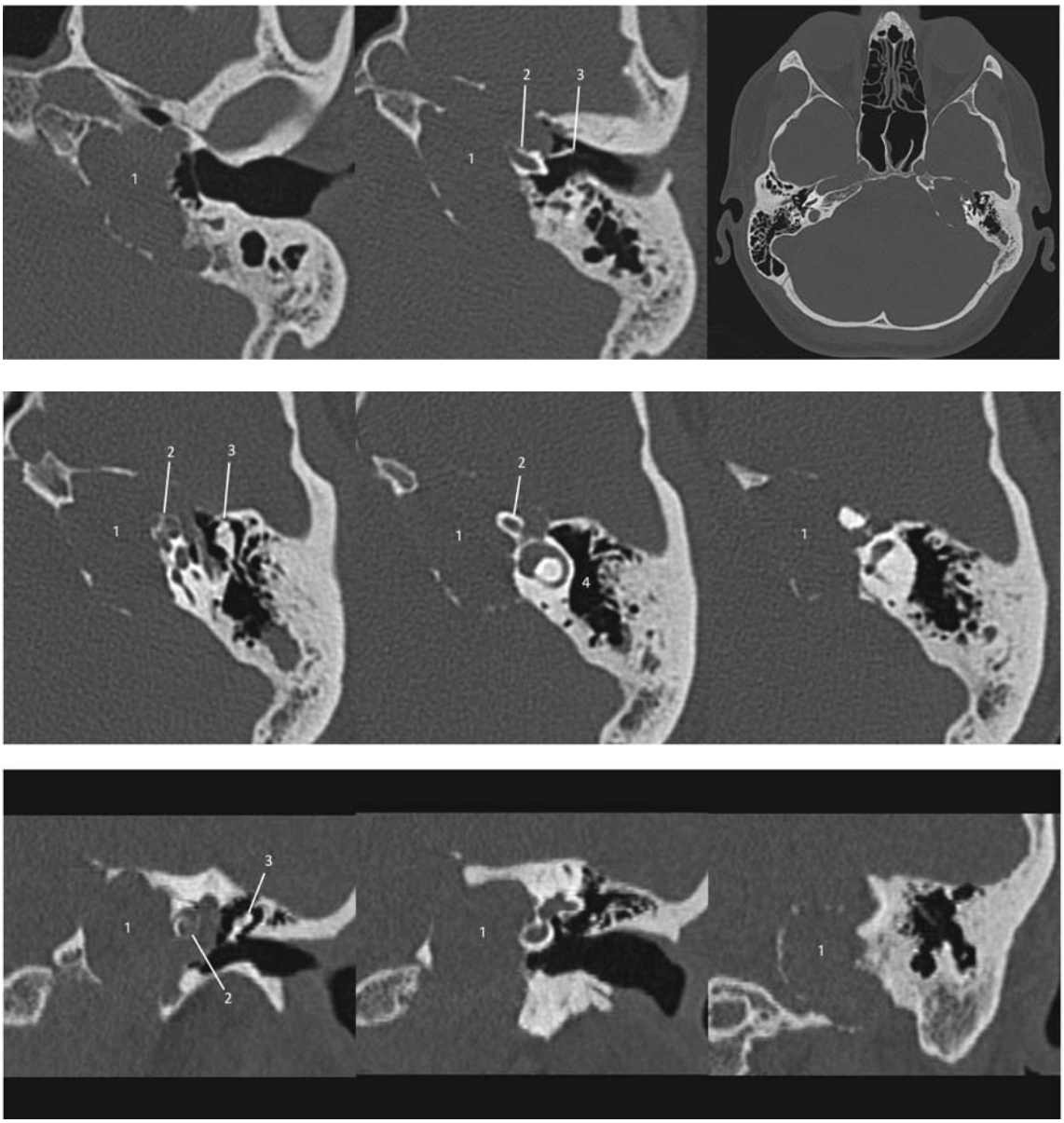


**Рис. 5.** МСКТ, аксиальная проекция (*а*, *б*); МСКТ, корональная проекция (*в*):
1 – образование; 2 – деструкция стенок спирального канала улитки; 3 – слуховые косточки; 4 – антрум.

Магнитно-резонансная томография проводилась в Т1, Т2 ВИ, Т2 flair, STIR импульсных последовательностях с толщиной среза 1,5 мм, в DWI с коэффициентом *B* 1000 с построением ИКД карт и 3D FSPGR BRAVO с толщиной среза 1,4 мм. Для контрастного усиления использовался водорастворимый парамагнитный комплекс гадолиния магневист.

Компьютерная и магнитно-резонансная томографии были выполнены 23 пациентам, направленным к нам с диагнозом образование верхушки пирамиды височной кости, установленным при МРТ головного мозга в других учреждениях.

На компьютерных томограммах у 16 пациентов определялась спонгиозная структура верхушки пирамиды, представленная губчатой костью с одной стороны, и ячеистая структура, заполненная воздухом с другой стороны (рис. 1).

На магнитно-резонансных томограммах асимметричная пневматизация верхушек пирамид височных костей характеризовалась отсутствием МР-сигнала в случае ячеистой структуры, заполненной воздухом, и изоинтенсивным или гиперинтенсивным МР-сигналом в Т2 ВИ, гиперинтенсивным МР-сигналом в Т1 ВИ при спонгиозной структуре (рис. 2).

В одном случае при отсутствии жалоб и клинической картины воспалительного процесса нами были обнаружены ячейки верхушки пирамиды височной кости, заполненные жидкостью, с сохранением межклеточных перегородок и кортикального слоя (рис. 3). Причина скопления жидкости в ячейках верхушки пирамиды остается до конца неизученной.

У одной пациентки с жалобами на головные боли был диагностирован петрозит – воспалительный процесс, развивающийся в ячейках верхушки пирамиды височной кости с деструкцией костных перегородок.

В дифференциально-диагностический ряд образований верхушки пирамиды необходимо включать врожденную холестеатому [6, 4]. Надежным КТ-критерием врожденной холестеатомы служит локализация ее за пределами полостей среднего уха, она может иногда сочетаться с воспалением среднего уха, но чаще воспаление отсутствует [7].

У 3 пациентов на компьютерных томограммах были выявлены четко отграниченные дефекты в области верхушки, верхнего края пирамиды, внутреннего слухового прохода, лабиринта (рис. 5).

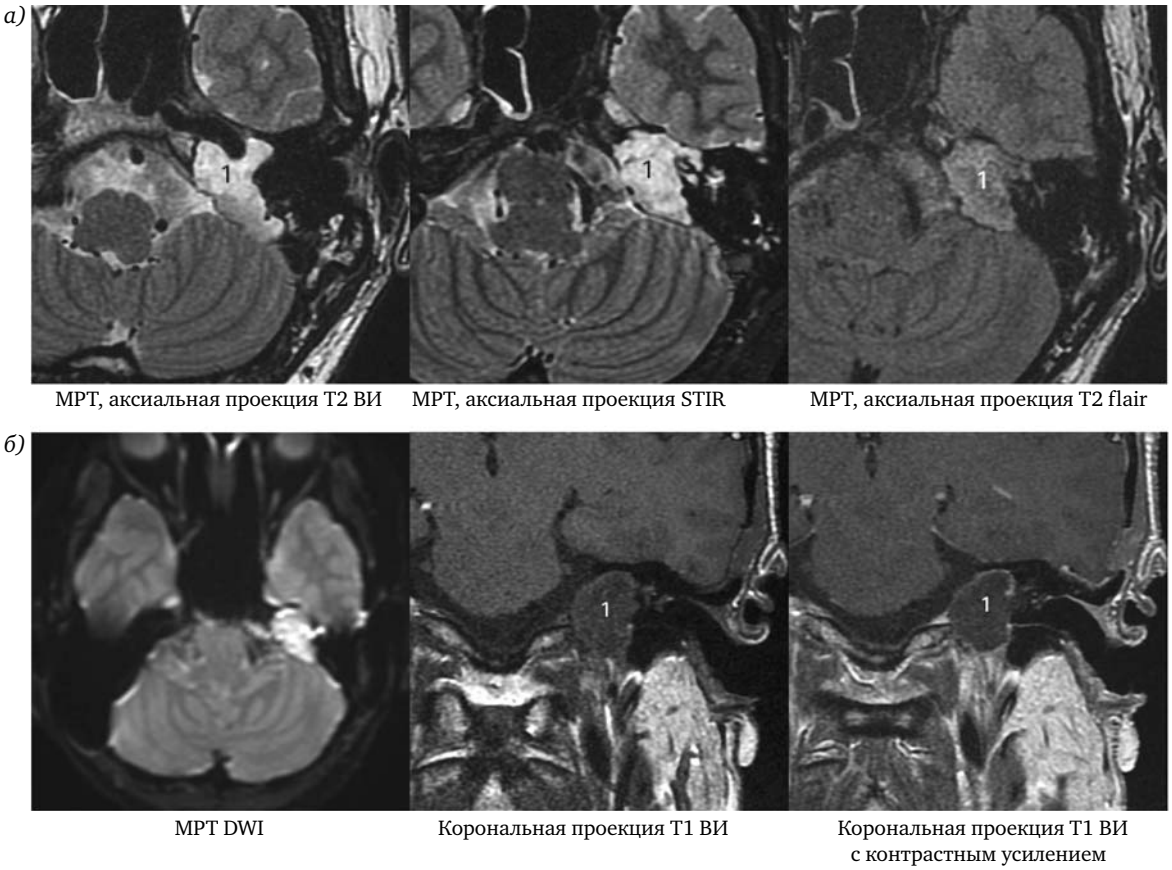


**Рис. 6.** МРТ, аксиальная проекция, Т2 ВИ, МРТ, аксиальная проекция, STIR МРТ, аксиальная проекция, Т2 flair (*а*); МРТ DWI, корональная проекция Т1 ВИ, корональная проекция Т1 ВИ с контрастным усилением (*б*):
1 – врожденная холестеатома.

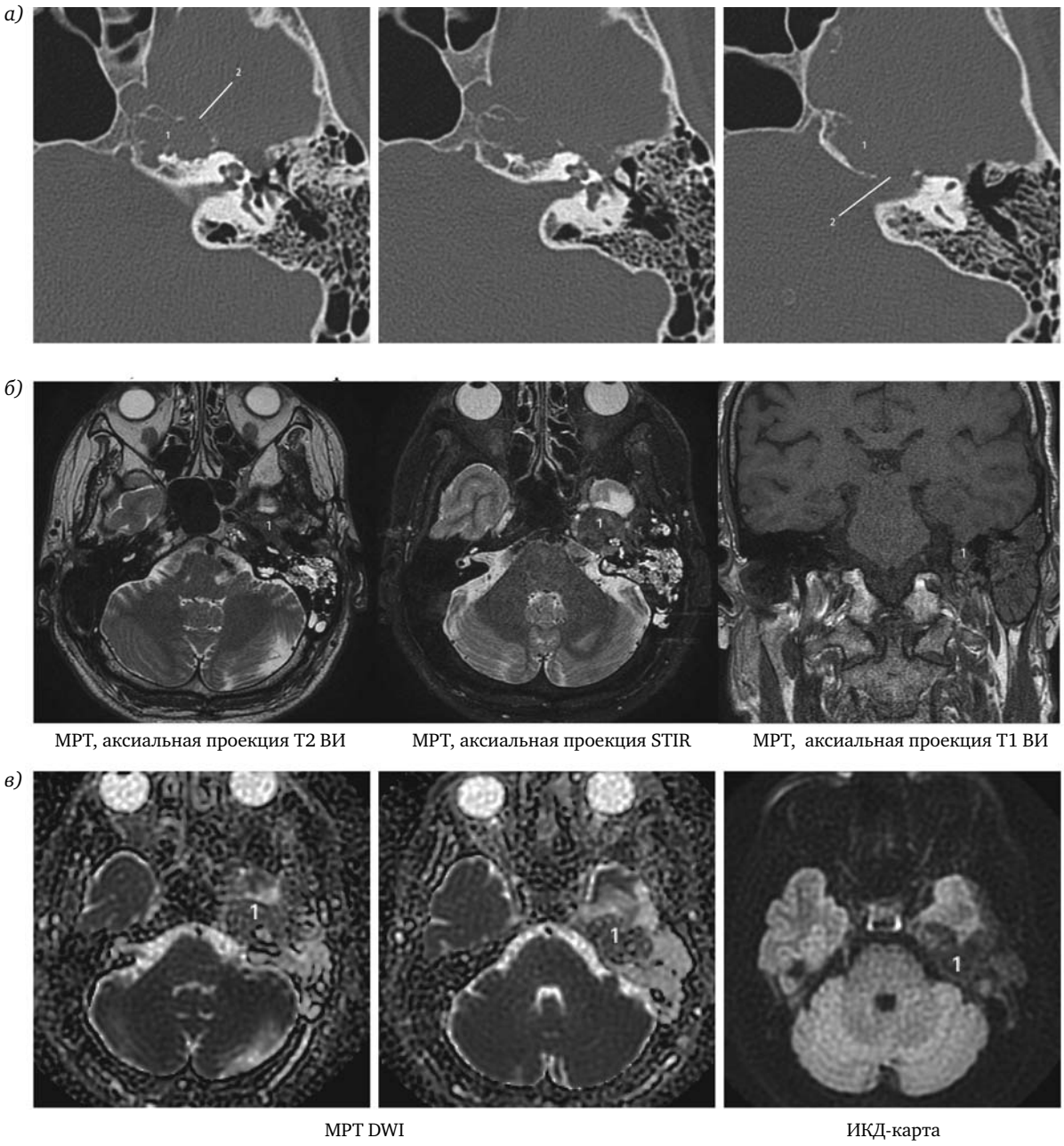


**Рис. 7.** МСКТ, аксиальная проекция (*а*); МРТ, аксиальная проекция Т2 ВИ МРТ, аксиальная проекция STIR МРТ, аксиальная проекция Т1 ВИ (*б*); МРТ DWI, ИКД-карта:
1 – менингиома; 2- костно-деструктивные изменения.

На МРТ с контрастным усилением и диффузионно-взвешенным изображением врожденная холестеатома имела гиперинтенсивный МР-сигнал в Т2 ВИ, гипо- или изоинтенсивный МР-сигнал в Т1 ВИ. На DWI с коэффициентом *B* 1000 отмечалось повышение сигнала. После введения препаратов гадолиния определялся периферический тип контрастирования (по капсуле) (рис. 6). Холестеатомные массы, в отличие от истинных опухолей, не накапливают контрастное вещество и всегда характеризуются повышением МР-сигнала на диффузионно-взвешенных изображениях [2, 8].

Для дифференциальной диагностики пациентам с подозрением на врожденную холестеатому необходимо выполнять МСКТ височных костей и МРТ среднего уха с внутривенным контрастированием и протоколом DWI, так как компьютерная томография не позволяет судить о структуре образования, а магнитно-резонансная томография не дает представления о наличии костно-деструктивных изменений [9, 10].

По данным компьютерной томографии поставить окончательный диагноз врожденной холестеатомы не представлялось возможным, так как похожую КТ-картину могут давать другие образо-

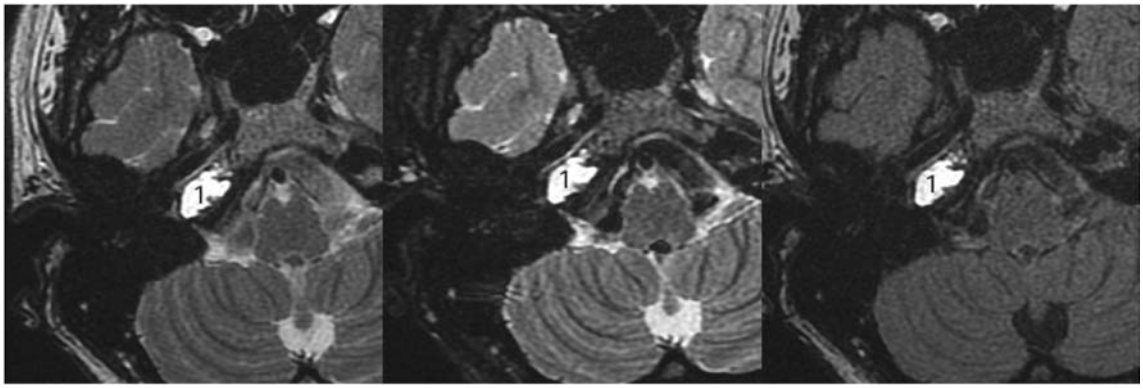


МРТ, аксиальная проекция Т2 ВИ МРТ Аксиальная проекция STIR МРТ Аксиальная проекция Т2 flair

**Рис. 8.** МРТ аксиальная проекция Т2 ВИ МРТ, аксиальная проекция STIR МРТ, аксиальная проекция Т2 flair: 1 – холестериновая гранулема.

вания, например менингиома, которая наблюдалась нами у одного пациента (рис. 7).

На компьютерных томограммах определялись обширные костно-деструктивные изменения верхушки пирамиды, внутреннего слухового прохода. При подозрении на менингиому необходимо выполнять МРТ головного мозга, на которой образование будет характеризоваться относительной гомогенной структурой, изо- или гипоинтенсивным МР-сигналом в Т1 ВИ, вариабельным МР-сигналом на Т2 ВИ, без изменения сигнала в DWI с коэффициентом *B* 1000 и ИКД картах [11]. Менингиомы гетерогенного МР-сигнала могут встречаться при наличии в ее структуре кист, участков кальцификации, кровоизлияний. После внутреннего введения контрастного препарата выявляется активное его накопление менингиомой.

При поражении верхушки пирамиды височной кости в дифференциально-диагностический ряд следует включить холестериновую гранулему, которую мы диагностировали у 2 пациентов. В отличие от первичной холестеатомы холестериновая гранулема характеризуется гиперинтенсивным МР-сигналом в Т1, Т2 ВИ, STIR, Flair, без повышения МР-сигнала на DWI, после введения контрастного препарата не накапливающая его [8]. Холестериновая гранулема может развиваться на фоне предшествующего рецидивирующего отита (рис. 8).

Оптимальным исследованием при подозрении на холестериновую гранулему верхушки пирамиды, на наш взгляд, является МРТ среднего уха с DWI.

**Заключение.** Асимметричная пневматизация верхушек пирамид височных костей, являющаяся вариантом нормы, может быть ошибочно принята за новообразование.

В верхушке пирамиды могут развиваться как воспалительный, так и опухолевый процессы. Для разграничения этих изменений нужно проводить комплексное обследование пациентов, включающее компьютерную и магнитно-резонансную томографии.

В целях дифференциальной диагностики образований верхушки пирамиды височной кости следует выполнять магнитно-резонансную томографию с протоколом DWI, при необходимости дополненную контрастным усилением.

ЛИТЕРАТУРА

1. Меддер У. Лучевая диагностика: голова, шея. М.: МЕДпресс-информ, 2010. 303 с.
2. Дюннебир Э. А. Лучевая диагностика: оториноларингология. М.: МЕДпресс-информ, 2013. 359 с.
3. Корниенко В. Н., Пронин И. Н. Диагностическая нейрорадиология. Т. II. М., 2009. 455 с.
4. Борисенко О. Н., Сребняк И. А., Сушко Ю. А., Злый М. В., Злый В. В. Холестеатома пирамиды височной кости // Журн. ушн., нос. и горл. бол. 2005. № 1. С. 27–31.
5. Холин А. В. Магнитно-резонансная томография при заболеваниях центральной нервной системы. СПб.: Гиппократ, 2007. 254 с.
6. Трушин П. В. Особенности клиники и хирургического лечения больных с эпидермоидными кистами пирамиды височной кости. Поленовские чтения: Материалы XIII Всерос. науч.-практ. конф. СПб., 2014. С. 173.
7. Blaser B., Hausler R. Pediatric Cholesteatoma / Sixth international conference on cholesteatoma and ear surgery. Cannes. 2000. P. 405–409.
8. Зоран Румболдт, Маурисио Кастильо, Бенджамин Хуанга, Андрэа Росси. КТ- и МРТ-визуализация головного мозга. Подход на основе изображений. М.: МЕДпресс-информ, 2016. 424 с.
9. Potsic W. P., Samadi D. S., Wetmore R. F., Marsh R. R.Congenital cholesteatoma: a report of 160 cases at the children's hospital of Philadelphia / Sixth international conference on cholesteatoma and ear surgery. Cannes. 2000. P. 337–338.

10. Chen C. Y., Wong J. S., Hsieh S. C., Chu J. S., Chan W. P. Intracranial epidermoid cyst with hemorrhage: MR Imaging findings // Am. Jurn. Neuroradiol. 2006. Vol. 27. P. 427–429.
11. Moritani T., Ekholm S., Westesson P.-L. Diffusion-Weighted MR Imaging of the Brain, New York.: Springer-Verlag berlin Heidelberg, 2005. 229 p.

**Ильин** Сергей Никитович – канд. мед. наук, зав. рентгеновским отделением Санкт-Петербургского НИИ уха, горла, носа и речи. Россия, 190013, Санкт-Петербург, ул. Бронницкая, д. 9, тел. 8-812-317-98-67, e-mail: lor.ct.spb@rambler.ru

**Ноздреватых** Ольга Владимировна – врач-рентгенолог высшей категории рентгеновского отделения Санкт-Петербургского НИИ уха, горла, носа и речи. Россия, 190013, Санкт-Петербург, ул. Бронницкая, д. 9, тел. 8-812-316-08-26, e-mail: lor.ct.spb@rambler.ru

**Аникин** Игорь Анатольевич – докт. мед. наук, профессор, руководитель отдела разработки и внедрения высокотехнологичных методов лечения Санкт-Петербургского НИИ уха, горла, носа и речи. Россия, 190013, Санкт-Петербург, ул. Бронницкая, д. 9; тел. 8-8112-575-94-47, e-mail: dr-anikin@mail.ru

**Цуциева** Светлана Хасановна – врач-рентгенолог рентгеновского отделения Санкт-Петербургского НИИ уха, горла, носа и речи. Россия, 190013, Санкт-Петербург, ул. Бронницкая, д. 9, тел. 8-812-317-98-67, e-mail: dzuskaeva.lana.@mail.ru

**Хамгушкеева** Наталия Николаевна – младший научный сотрудник отдела разработки и внедрения высокотехнологичных методов лечения Санкт-Петербургского НИИ уха, горла, носа и речи. Россия, 190013, Санкт-Петербург, ул. Бронницкая, д. 9; тел.: 8(921)-779-76-22, e-mail: nataliyalor@gmail.com

**Бокучава** Татьяна Анатольевна – канд. мед. наук, зав. отделением оториноларингологии Мурманской областной клинической больницы им. П. А. Баяндина. Россия, 183047, г. Мурманск, ул. Академика Павлова, д. 6; тел. (815) 225-70-48, e-mail: dr-bokuchava@mail.ru

REFERENCES

1. Medder U. Luchevaya diagnostika: golova, sheya [Radiological diagnostics: head, neck]. M.: MEDpress-inform, 2010. 303 (in Russian).
2. Dyunnebir E. A. Luchevaya diagnostika: Otorinolaringologiya [Radiological diagnostics: Otorhinolaryngology]. M.: MEDpress-inform, 2013. 359 (in Russian).
3. Kornienko V. N., Pronin I. N. Diagnosticheskaya neiroradiologiya [Diagnostic neuroradiology]. T. II. M., 2009. 455 (in Russian).
4. Borisenko O. N., Srebnyak I. A., Sushko Yu. A., Zlyi M. V., Zlyi V. V. Kholesteatoma piramidy visochnoi kosti [Petrous temporal bone cholesteatoma]. *Zhurnal ushnich, nosovich i gorlovich boleznei*. 2005; 1: 27–31 (in Russian).
5. Kholin A. V. Magnitno-rezonansnaya tomografiya pri zabolevaniyakh tsentral'noi nervnoi sistemy [Magnetic resonance tomography in the central neural system diseases]. SPb.: Gippokrat, 2007. 254 (in Russian).
6. Trushin P. V. Osobennosti kliniki i khirurgicheskogo lecheniya bol'nykh s epidermoidnymi kistami piramidy visochnoi kosti. Polenovskie chteniya: Materialy XIII Vseros. nauch.- prakt. konf. [The specific features of clinical picture and surgical treatment of patients with epidermoid cysts of petrous temporal bone. Polenov's Readings: The materials of the 13th All-Russian Scientific and Practical Conference]. SPb., 2014: 173 (in Russian).
7. Blaser B., Hausler R. Pediatric Cholesteatoma. Sixth international conference on cholesteatoma and ear surgery, Cannes. 2000: 405–409.
8. Zoran Rumboldt, Maurisio Kastil'o, Bendzhamin Khuanga, Andrea Rossi. KT- i MRT-vizualizatsiya golovnogo mozga. Podkhod na osnove izobrazhenii [CT and MRT brain visualization. The image-based approach]. M.: MEDpress-inform, 2016. 424 (in Russian).
9. Potsic W. P., Samadi D. S., Wetmore R. F., Marsh R. R.Congenital cholesteatoma: a report of 160 cases at the children's hospital of Philadelphia. Sixth international conference on cholesteatoma and ear surgery. Cannes. 2000: 337–338.
10. Chen C. Y., Wong J. S., Hsieh S. C., Chu J. S., Chan W. P. Intracranial epidermoid cyst with hemorrhage: MR Imaging findings. *Am j neuroradiol*. 2006; 27: 427–429.
11. Moritani T., Ekholm S., Westesson P.-L. Diffusion-Weighted MR Imaging of the Brain, New York.: Springer-Verlag berlin Heidelberg, 2005. 229.

Sergei Nikitovich Il'in – MD Candidate, Head of Radiology Department of Saint Petersburg Research Institute of Ear, Throat, Nose and Speech. Russia, 190013, Saint Petersburg, 9, Bronnitskaia str., tel.: 8-812-317-98-67, e-mail: lor.ct.spb@rambler.ru

Ol'ga Vladimirovna Nozdrevatykh – the highest category radiologist of Radiology Department. Russia, 190013, Saint Petersburg, 9, Bronnitskaia str., tel.: 8-812-367-08-26, e-mail: lor.ct.spb@rambler.ru

Igor Anatol'evich Anikin – MD, Professor, Head of the Department of Development and Implementation of High-Technology Treatment Methods of Saint Petersburg Research Institute of Ear, Throat, Nose and Speech. Russia, 190013, Saint Petersburg, 9, Bronnitskaia str., tel. 8 (812) 575-94-47, e-mail: dr-anikin@mail.ru

Svetlana Khasanovna Tsutsieva – radiologist of Radiology Department. Russia, 190013, Saint Petersburg, 9, Bronnitskaia str., tel.: 8-812-317-98-67, e-mail: dzuskaeva.lana.@mail.ru

Nataliya Nikolaevna Khamgushkeeva – junior research associate of the Department of Development and Implementation of High-Technology Treatment Methods of Saint Petersburg Research Institute of Ear, Throat, Nose and Speech. Russia, 190013, Saint Petersburg, 9, Bronnitskaia str., tel.: 8(812) 316-25-01, 8(921) 779-76-22, e-mail: nataliyalor@gmail.com

Tat'yana Anatol'evna Bokuchava – MD Candidate, Head of Otorhinolaryngology Department of Murmansk Regional Clinical Hospital named after P. A. Bayandin. Russia, 183035, Murmansk, 6, Akademika Pavlova str., tel. 8 (815)-225-70-48, e-mail: dr-bokuchava@mail.ru

УДК 616.211-008.4-07 doi: 10.18692/1810-4800-2017-3-61-65

# ОПТИМИЗАЦИЯ ДИАГНОСТИКИ ПАТОЛОГИИ НОСОВОГО КЛАПАНА

**Крюков А. И., Царапкин Г. Ю., Товмасян А. С., Усачева Н. В.**

*ГБУЗ «Научно-исследовательский клинический институт оториноларингологии им. Л. И. Свержевского» Департамента здравоохранения города Москвы, 117152, Москва, Россия*
*(Директор – засл. деятель науки РФ, проф. А. И. Крюков)*

# OPTIMIZATION OF THE NASAL VALVE PATHOLOGY DIAGNOSTICS

**Kryukov A. I., Tsarapkin G. Yu., Tovmasyan A. S., Usacheva N. V.**

*State-Financed Health Institution Scientific and Research Institute of Clinical Otorhinolaryngology named after L. I. Sverzhevsky of the Department of Healthcare of Moscow, Moscow, Russia*

Авторами была усовершенствована диагностика дисфункции наружного носового клапана с применением спектрального акустического анализа звуковых сигналов, с использованием программы Multi Speech. По данной методике обследовано 102 пациента: 70 человек без патологии наружного носового клапана, 32 человека с недостаточностью наружного носового клапана. Результаты исследования: в ходе исследования по регистрации продолжительности дыхания через нос было установлено, что у больных с несостоятельностью наружного носового клапана, приводящей к его коллапсу на вдохе, при пробе Cottle продолжительность вдоха увеличивается на 17,9%, а при форсированном дыхании – уменьшается на 79,8% ($p < 0,05$). У пациентов с рубцовой деформацией преддверия носа при пробе Cottle продолжительность вдоха не изменяется, а при форсированном дыхании – уменьшается на 70,1% ($p < 0,05$).

**Ключевые слова:** носовой клапан, вазомоторный ринит, передняя активная риноманометрия, ринорезистометрия, спектральный акустический анализ звуковой волны.

**Библиография:** 7 источников.

The authors improved diagnostics of the external nasal valve dysfunction by means of spectral acoustic analysis of audio signals, using «Multi Speech» program. 102 patients have been examined according to this method: 70 people without the external nasal valve pathology, 32 people with of the external nasal valve failure. The results of the study: based on the study of registration of the nasal breathing duration, it was found that in the patients with the external nasal valve failure, causing its inspiratory collapse, the inhalation duration during Cottle's Test increased by 17,9%, and during the forced respiration it decreased by 79,8% ($p < 0.05$). In patients with cicatricial deformation of the nasal vestibule of the nose the inhalation duration during Cottle's Test did not change, and during the forced respiration it decreased by 70,1% ($p < 0.05$).

**Key words:** nasal valve, vasomotor rhinitis, frontal active rhinomanometry, rhinoresistometry, spectral acoustic sound wave analysis.

**Bibliography:** 7 sources.

Одним из сложных вопросов в практической оториноларингологии является диагностика и лечение патологии носового клапана (НК). В настоящее время выделяют наружный и внутренний НК [1], которые представлены комплексом определенных анатомических структур носа. Функциональное состояние НК зависит от его размера и ригидности тканей. Чрезмерное сужение просвета НК или низкая сопротивляемость тканей к деформированию приводят к нарушению носового дыхания. Характеризуя функциональную недостаточность НК, выделяют его статический и динамический коллапс. Распространенность данной патологии среди взрослого населения, страдающего нарушением носового дыхания, достигает 13% [2].

Ввиду того, что НК рассматривается как функциональная единица, образованная комплексом анатомических структур наружного и внутреннего носа, диагностика его патологического состояния несет в себе значительные трудности. Современные методы исследования носового дыхания характеризуются ограниченными возможностями в объективной оценке функционального состояния НК. Технические особенности проведения передней активной риноманометрии (ПАРМ) не позволяют зарегистрировать динамическую несостоятельность наружного НК [3], а ринорезистометрия (РРМ) неинформативна при рубцовых сужениях преддверия носа. В связи с этим функциональная оценка состояния наружного НК основывается на субъективных ощущениях паци-

ента и данных осмотра ЛОР-специалиста. Таким образом, разработка метода объективной оценки функционального состояния наружного НК представляется нам актуальной задачей, решение которой позволит повысить уровень диагностики данного заболевания и оценить эффективность проведенного хирургического лечения.

Изучив существующие методы объективной оценки носового дыхания, мы пришли к заключению, что до настоящего времени не исследовался такой параметр, как продолжительность вдоха и выдоха. На наш взгляд, данный показатель имеет чрезвычайно важное значение для функциональной оценки наружного НК. Вопрос объективизации данного параметра может быть решен как прямым, так и косвенным методами. Основным требованием к данному исследованию является возможность регистрации продолжительности фаз вдоха и выдоха с отражением временных интервалов. Так, компьютерная речевая лаборатория, предназначенная для медицинского анализа речи, характеризуется высокой степенью акустической чувствительности и позволяет четко регистрировать минимальные звуковые колебания, в том числе возникающие при дыхании через нос. Данное медицинское оборудование регистрирует и анализирует полученные данные при помощи программы Multi Speech (рис. 1). Полученный результат отображается графически в системе координат: амплитуда звуковой волны в децибелах (дБ) и продолжительность в секундах (с) [4].

**Цель исследования.** Усовершенствование диагностики нарушения носового дыхания, связанного с дисфункцией наружного носового клапана, посредством спектрального акустического анализа звуковых сигналов, возникающих при носовом дыхании.

Для достижения данной цели нами были поставлены следующие задачи:

1) применить методику акустического анализа звуковых колебаний в исследовании дыхательной функции носа и определить наиболее значимые показатели, объективно отражающие функциональное состояние наружного носового клапана;

2) изучить акустические показатели носового дыхания при помощи компьютерной речевой лаборатории KayPentax у пациентов в норме и с нарушением носового дыхания, не связанным с патологией наружного носового клапана;

3) провести комплексное обследование больных с нарушением носового дыхания и определить наиболее значимые акустические признаки, характеризующие недостаточность наружного носового клапана.

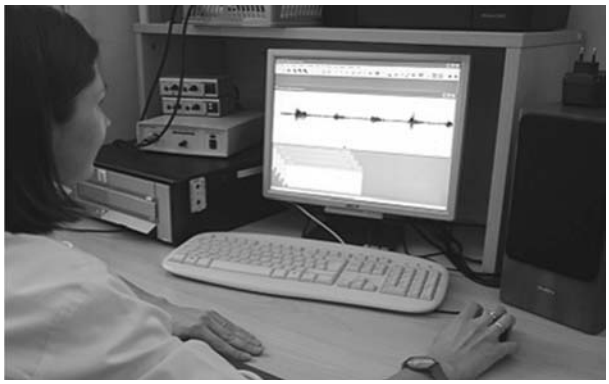

**Рис. 1.** Компьютерная речевая лаборатория KayPentax.

**Пациенты и методы исследования.** На базе НИКИО им. Л. И. Свержевского нами обследовано 102 пациента в возрасте от 18 до 47 лет. Женщин было 53, мужчин – 49. Основным критерием включения в исследование для пациентов контрольной группы было: отсутствие грубой деформации перегородки носа, влияющей на носовое дыхание; отсутствие патологии носоглотки и околоносовых пазух. Для пациентов основной группы: перенесенное ранее хирургическое вмешательство (септопластика/риносептопластика, вазотомия нижних носовых раковин). Критериями исключения служили: посттравматическая деформация наружного носа, искривление перегородки носа, гипертрофическое поражение носовых раковин, новообразования, полипозный синусит, полная атрезия преддверия носа. Диагноз ставили на основании жалоб больного, данных анамнеза, осмотра ЛОР-органов, анемизации слизистой оболочки полости носа и данных объективного исследования носового дыхания (ПАРМ, РРМ). В зависимости от выявленной патологии все больные были разделены на две группы: I – контрольную, II – основную. В I группу (35 человек) вошли пациенты без нарушения носового дыхания; II группу (67 человек) составили больные с затруднением носового дыхания. В зависимости от нозологии во II группе больных нами было выделено три подгруппы: II-A подгруппа (35 человек) – пациенты с вазомоторным ринитом; II-B подгруппа (17 человек) – больные с динамическим коллапсом наружного НК; II-C подгруппа (15 человек) – пациенты с рубцовой деформацией преддверия носа (статический коллапс наружного НК).

Исследование носового дыхания проводили на риноманометрическом комплексе RHINO-SYS в режиме Rinomanometry и Rinoresistometry, без анемизации слизистой оболочки полости носа. ПАРМ проводили по стандартной методике при постоянном давлении 150 Па, при этом оценивали суммарный объемный поток (СОП), мл/с, и суммарное сопротивление носа (СС), сПа/мл. Результаты ПАРМ мы соотносили с классификацией назальной обструкции по Бекхману [2]. При РРМ изучали СОП (мл/с) и увеличение устойчи-



**Рис. 2.** Методика исследования ААНД.

вости носового клапана (УУНК) при скорости вдыхаемого потока воздуха более 500 см$^3$/с для каждой половины носа, при этом половину носа с недостаточностью НК отмечали нижней литерой К. Следует отметить, что по данным методического руководства аппарата RHINO-SYS значения УУНК менее 25% соответствуют физиологическому коллапсу наружного НК.

После ПАРМ и РРМ всем больным мы проводили акустический анализ носового дыхания (ААНД), при котором исследовали продолжительность фазы вдоха и выдоха. Нами была разработана методика исследования звуковой волны, которая возникала при носовом дыхании [6]. Перед началом исследования пациент в течение 30 мин адаптировался к звукоизоляционному помещению. Во время исследования пациент находился в сидячем положении. Микрофон, регистрирующий звуковые колебания, устанавливался на уровне кончика носа на расстоянии 3 см, что позволяло исключить удар воздушной струи. Исследование проводили отдельно для левой и правой половины носа (одна из ноздрей была закрыта) (рис. 2). Пациенту предлагалось дышать в трех режимах: спокойное дыхание, спокойное дыхание с пробой Cottle и форсированное дыхание. Исследование начинали с фазы вдоха. Продолжительность каждого исследования составляла 11 с, что позволяло зарегистрировать 3–4 дыхательных цикла. Оценку носового дыхания мы проводили по продолжительности ($t$) фаз вдоха в секундах (с) (рис. 3).

**Результаты исследования.** *ПАРМ*. У пациентов I группы ($n$ = 35) СОП = 610±14 мл/с, СС = = 0,23±0,04 сПа/мл. У больных II-А подгруппы ($n$ = = 35) СОП = 284±10 мл/с, СС = 0,62±0,01 сПа/мл; II-В подгруппы ($n$ = 17) – СОП = 527±11 мл/с, СС = 0,24±0,02 сПа/мл, II-С подгруппы ($n$ = 15) – СОП = 255±12 мл/с, СС = 0,71±0,01 сПа/мл ($p$ < 0,05).

*РРМ*. У пациентов I группы ($n$ = 70) СОП = 298±11 мл/с, УУНК = 23,70±1,02%. У больных II-А подгруппы ($n$ = 70) – СОП = 149±3 мл/с, УУНК = 23,14±1,15 %, II-В подгруппы ($n$ = 29) – СОПК = 205±12 мл/с, УУНКК = 79,12±11,04 %, II-С подгруппы ($n$ = 15) – СОПК = 107±27 мл/с, УУНКК = 5,24±0,01% ($p$ < 0,05).

*ААНД (спокойное дыхание)*. Фаза вдоха. У пациентов I группы ($n$ = 70) – $t$ = 2,05±0,02 с. У больных II-А подгруппы ($n$ = 70) – $t$ = 1,97±0,05 с, II-В подгруппы ($n$ = 29) – $t_К$ = 1,73±0,01 с; II-С подгруппы ($n$ = 30) – $t_К$ = 1,37±0,04 с ($p$ < 0,05).

*ААНД (спокойное дыхание с пробой Cottle)*. Фаза вдоха. У пациентов I группы ($n$ = 70) – $t$ = 2,19±0,35 с. У больных II-А подгруппы ($n$ = 70) – $t$ = 2,10±0,03 с; II-В подгруппы ($n$ = 29) – $t_К$ = 2,04±0,01 с; II-С подгруппы ($n$ = 30) – $t_К$ = 1,39±0,01 с ($p$ < 0,05).

*ААНД (форсированное дыхание)*. Фаза вдоха. У пациентов I группы ($n$ = 70) – $t$ = 1,17±0,02 с. У больных II-А подгруппы ($n$ = 70) – $t$ = 1,13±0,05 с, II-В подгруппы ($n$ = 29) – $t_К$ = 0,35±0,01 с, II-С подгруппы ($n$ = 30) – $t_К$ = 0,41±0,01 с ($p$ < 0,05).

Как видно из полученных нами данных, у пациентов I контрольной группы при спокойном дыхании продолжительность вдоха равна 2,05±0,02 с; при пробе Cottle продолжительность фазы вдоха увеличивается на 6,9%, а при форсированном – уменьшается на 42,9%, составляя 2,19±0,35 и 1,17±0,02 с соответственно ($p$ < 0,05). У больных II-А подгруппы продолжительность вдоха равна 1,97±0,05 с, что на 3,9% меньше, чем у больных I группы; при пробе Cottle продолжительность фазы вдоха увеличивается на 6,6%, а при форсированном – уменьшается на 42,6%, составляя 2,10±0,03 и 1,13±0,05 с соответственно ($p$ < 0,05).

При обследовании больных II-В подгруппы продолжительность вдоха через поврежденную половину носа при спокойном дыхании равна 1,73±0,01 с, что на 15,6% меньше, чем у больных I контрольной группы; при пробе Cottle продолжительность фазы вдоха увеличивается на 17,9%,

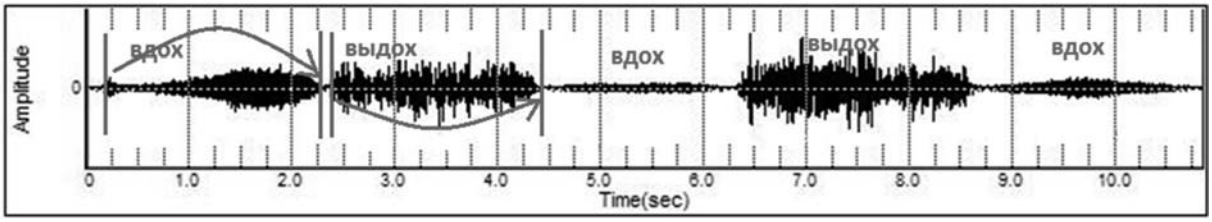


**Рис. 3.** Пример полученных графических кривых и их анализ. Графическая кривая спокойного носового дыхания пациента I группы.

а при форсированном – уменьшается на 79,8%, составляя 2,04±0,01 и 0,35±0,01 с соответственно ($p < 0,05$). У больных II-С подгруппы продолжительность вдоха через поврежденную половину носа равна 1,37±0,04 с, что на 33,2% меньше, чем у больных I группы; при пробе Cottle продолжительность фазы вдоха увеличивается на 1,5% ($p > 0,05$), а при форсированном – уменьшается на 70,1%, составляя 1,39±0,01 и 0,41±0,01 с соответственно ($p < 0,05$) [7].

## Выводы

В диагностике патологии наружного носового клапана объективными показателями акустического анализа продолжительности носового дыхания являются функциональные пробы Cottle и форсированное дыхание, при этом полученные результаты необходимо сравнивать с продолжительностью фазы вдоха при спокойном дыхании через нос.

У больных с затруднением носового дыхания, которое не связано с патологией наружного носового клапана, увеличение времени вдоха при пробе Cottle и укорочение данного показателя при форсированном дыхании через нос сопоставимы с нормальными показателями и оставляют 6,6 и 42,6% соответственно ($p < 0,05$).

У больных с несостоятельностью наружного носового клапана, приводящей к его коллапсу на вдохе, при пробе Cottle продолжительность вдоха увеличивается на 17,9%, а при форсированном дыхании – уменьшается на 79,8% ($p < 0,05$). У пациентов с рубцовой деформацией преддверия носа при пробе Cottle продолжительность вдоха не изменяется, а при форсированном дыхании – уменьшается на 70,1% ($p < 0,05$).

Методика акустического анализа звуковых колебаний, вызванных носовым дыханием, может быть использована как дополнительный метод в комплексном обследовании пациентов с недостаточностью наружного носового клапана и может служить одной из методик для оценки эффективности проведенного хирургического лечения у данного контингента больных.

ЛИТЕРАТУРА

1. Riechelman H., Karow E., DiDio D., Kral F. External nasal valve collapse – case-control and interventional study employng a novel internal nasal dilator (Nasantia®)// Rhinology. 2010, N 48 (2). P. 183–188.
2. Seren E. Frequency spectra of normal expiratory nasal sound // Am Jurn. Rhinology. 2005. N 19. P. 257–261.
3. Temmel A. F., Toth J., Marks B., Jager S., Berger U., Reiser K., Horak F. Rhinoresistometry vs rhinomanometry – an evaluation. Wien: Klin Wochenschr, 1998. Vol. 110. P. 612–615.
4. Bachmann W. Die Funktionsdiagnostik der behinderten Nasenatmung. Berlin: Heidelberg, New York: Springer Verlag; 1982.
5. Schlosser R. J., Park S. S. Surgery for the dysfunctional nasal valve. Cadaveric analysis and clinical outcomes // Arch. Facial. Plast. Surg. 1999. N 1 (3). P. 105–110.
6. Fuleiham N. S. The evaluation and management of nasal valve dysfunction // Curr Opin. Otolaryngol. Head Neck Surg. 1999. N 7 (1). P. 26–32.
7. Крюков А. И., Царапкин Г. Ю., Чумаков П. Л., Усачева Н. В., Товмасян А. С., Горовая Е. В., Федоткина К. М. Патент на изобретение № 2579631 «Способ выявления патологии носового клапана» // Изобретения. Полезные модели. 2016. № 10.

**Крюков** Андрей Иванович – заслуженный деятель науки Российской Федерации, доктор медицинских наук, профессор, директор ГБУЗ «Научно-исследовательский клинический институт оториноларингологии им. Л. И. Свержевского» Департамента здравоохранения города Москвы, главный внештатный специалист-оториноларинголог Департамента здравоохранения города Москвы. Россия, 117152, Москва, Загородное шоссе, д. 18А, стр. 2; тел. 8-495-633-92-26, e-mail: nikio@zdrav.mos.ru

**Царапкин** Григорий Юрьевич – доктор медицинских наук, руководитель отдела патологии верхних дыхательных путей и ринофациальной эстетической хирургии ГБУЗ «Научно-исследовательский клинический институт оториноларингологии им. Л. И. Свержевского» Департамента Здравоохранения города Москвы. Россия, 117152, Москва, Загородное шоссе, д. 18А, стр. 2; тел. 8-916-219-83-60, e-mail: tsgrigory@mail.ru

**Товмасян** Анна Семеновна – кандидат медицинских наук, старший научный сотрудник отдела патологии ВДП и ринофациальной эстетической хирургии ГБУЗ «Научно-исследовательский клинический институт оториноларингологии им. Л. И. Свержевского» Департамента здравоохранения города Москвы. Россия, 117152, Москва, Загородное шоссе, д. 18А, стр. 2; тел. 8-926-555-27-01, e-mail: 7svetlana@mail.ru

**Усачева** Надежда Викторовна – аспирант, врач-оториноларинголог ГБУЗ «Научно-исследовательский клинический институт оториноларингологии им. Л. И. Свержевского» Департамента Здравоохранения города Москвы. Россия, 117152, Москва, Загородное шоссе, д. 18А, стр. 2; тел. 8-910-419-45-54, e-mail: nv.usacheva@gmail.com

REFERENCES

1. Riechelman H., Karow E., DiDio D., Kral F. External nasal valve collapse – case-control and interventional study employng a novel internal nasal dilator (Nasantia®). *Rhinology*. 2010; 48(2): 183–188.
2. Seren E. Frequency spectra of normal expiratory nasal sound. *Am Jurn. Rhinology*. 2005; 19: 257–261.
3. Temmel A. F., Toth J., Marks B., Jager S., Berger U., Reiser K., Horak F. Rhinoresistometry vs rhinomanometry – an evaluation. Wien Klin Wochenschr. 1998; 110: 612–615
4. Bachmann W. Die Funktionsdiagnostik der behinderten Nasenatmung. Berlin, Heidelberg, New York: Springer Verlag; 1982
5. Schlosser R. J., Park S. S. Surgery for the dysfunctional nasal valve. Cadaveric analysis and clinical outcomes. *Arch Facial Plast Surg*. 1999; 1(3): 105-110.
6. Fuleiham N. S. The evaluation and management of nasal valve dysfunction. *Curr Opin Otolaryngol Head Neck Surg*. 1999; 7(1): 26–32.
7. Kryukov A. I., Tsarapkin G. Yu., Chumakov P. L., Usacheva N. V., Tovmasyan A. S., Gorovaya E. V., Fedotkina K. M. Patent na izobretenie №2579631 «Sposob vyyavleniya patologii nosovogo klapana». *Izobreteniya. Poleznye modeli*. 2016; 10 [The patent for invention №2579631 «A method of detecting pathology of the nasal valve». Inventions. Useful modeli. 2016; 10 (in Russian).

Andrei Ivanovich Kryukov – MD, Professor, the Honoured Worker of Science of the Russian Federation, Head of Scientific and Research Institute of Clinical Otorhinolaryngology named after L. I. Sverzhevsky of the Department of Healthcare of Moscow, Chief External Otorhinolaryngologist of the Department of Healthcare of Moscow. Russia, 117152, Moscow, 18A/2, Zagorodnoe Shosse str., tel.: 8-495-633-92-26, e-mail: nikio@zdrav.mos.ru

Grigorii Yur'evich Tsarapkin – MD, Head of the Department of Pathology of Upper Respiratory Tract and Rhinofacial Aesthetic Surgery of Scientific and Research Institute of Clinical Otorhinolaryngology named after L. I. Sverzhevsky of the Department of Healthcare of Moscow, Chief External Otorhinolaryngologist of the Department of Healthcare of Moscow. Russia, 117152, Moscow, 18A/2, Zagorodnoe Shosse str., tel.: 8-916-219-83-60, e-mail: tsgrigory@mail.ru

Anna Semenovna Tovmasyan – MD Candidate, senior research associate of the Department of Pathology of Upper Respiratory Tract and Rhinofacial Aesthetic Surgery of Scientific and Research Institute of Clinical Otorhinolaryngology named after L. I. Sverzhevsky of the Department of Healthcare of Moscow, Chief External Otorhinolaryngologist of the Department of Healthcare of Moscow. Russia, 117152, Moscow, 18A/2, Zagorodnoe Shosse str., tel.: 8-926-555-27-01, e-mail: 7svetlana@mail.ru

Nadezhda Viktorovna Usacheva – post-graduate student, otorhinolaryngologist of Scientific and Research Institute of Clinical Otorhinolaryngology named after L. I. Sverzhevsky of the Department of Healthcare of Moscow, Chief External Otorhinolaryngologist of the Department of Healthcare of Moscow. Russia, 117152, Moscow, 18A/2, Zagorodnoe Shosse str., tel.: 8-910-419-45-54, e-mail: nv.usacheva@gmail.com

УДК 616.288.6-056.3-08-039.73 doi: 10.18692/1810-4800-2017-3-66-71

# ЛЕЧЕНИЕ ХРОНИЧЕСКОГО ЗУДА В УШАХ. МЕЖДИСЦИПЛИНАРНЫЙ ВЗГЛЯД НА ПРОБЛЕМУ

**Оруч (Вольгова) М. Н.**

*Г. Измир, Турция*

# THE TREATMENT OF CHRONIC EAR ITCHING. INTERDISCIPLINARY APPROACH TO THE PROBLEM

**Oruch (Vol'gova) M. N.**

*G. Izmir, Turkey*

В статье представлены данные наблюдений и лечения пациентов с хроническим зудом в ушах по предлагаемой нами методике, использованной у 104 пациентов в возрасте 19–75 лет за более чем 10-летний период. Прослежены отдаленные результаты.

Цель. Повысить эффективность лечения и диагностики больных с хроническим зудом в наружном слуховом проходе, приводящим к деформации слухового прохода и ушной раковины, предупредить обострения в виде острого бактериального и грибкового наружного отита, улучшить качество жизни пациентов.

Пациенты и методы. Всем пациентам проведено: обследование уха, горла, носа; общий анализ крови, общий анализ мочи; биохимический анализ крови: АлАТ, АсАТ, щелочная фосфатаза, общий билирубин, ГГТП; УЗИ печени, поджелудочной железы и желчного пузыря; микроскопическое обследование отделяемого из наружного слухового прохода, а также посев отделяемого на микрофлору. В комплексе лечения использовалась схема: применение желчегонных и гепатопротективных препаратов перорально (фосфолипиды из соевых бобов, расторопша пятнистая), а также местно в ухо противоаллергическое средство, в виде геля – блокатор Н1-гистаминовых рецепторов (диметиндена малеат, дифенгидрамина гидрохлорид).

Результат. Существенное снижение интенсивности или исчезновение зуда в наружном слуховом проходе; значительное урежение количества рецидивов острого наружного бактериального или грибкового отита или их отсутствие; восстановление церуминозных и сальных желез кожи наружного слухового прохода, что приводит к возобновлению защитной функции кожного покрова наружного слухового прохода; улучшение функции печени и желчного пузыря; в ряде случаев – исчезновение или уменьшение генитального зуда.

Заключение. При постановке диагноза, назначении лечения, а также для получения клинической эффективности лечения необходимо учитывать роль и патологические изменения гепатобилиарной системы пациента.

**Ключевые слова:** хронический зуд в ушах, наружный отит, лечение зуда наружного слухового прохода.

**Библиография:** 12 источников.

The article presents the data of observation and treatment of patients with chronic ear itching according to the author's method performed in 104 patients aged 19–75 years over more than 10 years. The author monitors the long-term results.

The objective is to improve the efficacy of treatment and diagnostics of the patients with chronic itching in the external auditory canal resulting in deformation of the auditory canal and concha, prevent the aggravation in the form of external bacterial and mycotic external otitis, improve the patients' life quality.

Patients and methods: all the patients have undergone ear, throat, nose examination; general blood test, general urine test; biochemical blood assay: ALT, AST, alkaline phosphatase, total bilirubin, GGTP, ultrasonic test of liver, pancreas and gall bladder, microscopic examination of the external auditory canal secretion and the secretion inoculation for microflora. The treatment regimen included peroral administration of cholagogue and hepatoprotective preparations (soya bean phospholipids, Silybum marianum) and topical application of antiallergic preparation into ear in the form of a gel – histamine H1 receptor antagonist (dimethindene maleate, diphenhydramine hydrochloride).

Results: a significant intensity reduction or cessation of itching in the external auditory canal; a considerable decrease of frequency of the acute external bacterial or mycotic otitis relapse or absence thereof; restoration of ceruminous and sebacerous glands of the external auditory canal skin which results in regeneration of protective function of the external auditory canal skin cover; improvement of liver and gall bladder function; in a number of cases – cessation or reduction of genital itch.

Conclusion. In the process of diagnostics and treatment appointment as well as for reaching the clinical efficacy of the treatment it is necessary to consider the role and pathological changes of the patient's hepatobiliary system.

**Key words:** chronic ear itching, external otitis, external auditory canal itching cessation.
**Bibliography:** 12 sources.

Вопросы профилактики и лечения больных с воспалительными заболеваниями наружного уха в настоящее время являются одной из актуальных проблем практической оториноларингологии. Частота наружных отитов в повседневной практике отоларингологов высока и, по данным разных авторов, может достигать 23% от всей патологии ЛОРорганов [1–5]. Согласно официальной статистике острый наружный отит ежегодно переносят 4–5 чел. на 1000 чел. населения по всему миру и от 3 до 5% страдает хронической формой данного заболевания. Нарушение общей реактивности организма и местного иммунитета, чрезмерное использование в пищу «высокотехнологической» пищи, содержащей красители, вкусовые добавки (химически-агрессивные добавки), транс-жиры, частое использование общей и топической антибиотикотерапии, гормоносодержащих лекарственных препаратов, воздействие на организм токсических, ядовитых веществ, ухудшение экологической ситуации в целом приводят в последние годы к неуклонному росту заболеваний наружного уха. Отмечается увеличение количества больных с хроническим воспалительным процессом и частыми рецидивами, не поддающимися медикаментозной коррекции, что, в свою очередь, приводит к увеличению сроков нетрудоспособности и инвалидизации населения. Это обусловливает необходимость проведения исследований по наружному отиту.

Наружный отит – общее определение различных видов заболевания, различающихся по этиологии, патогенезу и клиническим проявлениям. Объединяет их только локализация процесса. Различают бактериальные, грибковые, вирусные, аллергические, экзематозные, травматические, туберкулезные (волчанка) и другие наружные отиты. При воспалительном характере заболевания различной этиологии клиника складывается в следующую картину: отек, гиперемия, болезненность наружного слухового прохода, иррадиация боли в соответствующую половину лица, зуд, патологическое отделяемое. Нередко в патологический процесс вовлекаются барабанная перепонка и среднее ухо [6].

Особое место среди жалоб занимает зуд кожи наружного слухового прохода. Болеют примерно одинаково часто лица мужского и женского пола (из 104 пациентов – 56 женщин и 48 мужчин). Часто при этом встречается форма заболевания, отличная от классического течения наружного отита воспалительного характера. При отоскопии:

– слуховой проход широкий, кожа не гиперемирована, глянцевая, истонченная;

– характерно отсутствие серы (церуминозные и сальные железы кожи наружного слухового прохода, которые имеют защитные свойства, а именно: наличие жирных кислот в секрете сальных желез, содержание лизоцима в секрете церуминозных желез, низкий pH, а также механизм самоочищения с наружной миграцией эпителия наружного слухового прохода [7] не функционирует);

– в просвете или пристеночно – полупрозрачные сухие чешуйки или корочки светло-желтого цвета невоспалительного характера;

– барабанная перепонка перламутровая, опознавательные знаки выражены;

– зуд характеризуется как постоянно-периодический в течение дня, ярко выраженный к вечеру, приносящий пациенту при расчесывании приятные ощущения.

При посеве на микрофлору, а также при микроскопии мазков, соскобов, чешуек – патологической флоры, грибов – не обнаруживается.

Таким образом, очень часто пациенты травмируют кожу при расчесывании различными предметами, привнося (при измененном состоянии кожи наружного слухового прохода) патологическую флору. Как правило, это патология одного уха. При такой форме заболевания антимикотическое, антибактериальное, противоаллергическое лечение неэффективно – зуд продолжается.

По данным литературы, заболевания гепатобилиарной системы проявляются различными видами патологии кожи в различных ее участках. Это, как правило, генитальный, анальный или генерализованный зуд. Больше всего больных беспокоит кожный зуд. К другим типичным симптомам относят гиперпигментацию кожных покровов, камни в желчном пузыре, ксантелазмы и остеопороз [8–10]. Таким образом, нами была выявлена связь ушного зуда с заболеваниями печени и желчевыводящих путей у этой группы пациентов, что привело к необходимости дальнейшего изучения данной проблемы.

**Цель исследования.** Необходимость повысить эффективность диагностики и лечения больных с хроническим зудом в наружном слуховом проходе, приводящим к деформации слухового прохода и ушной раковины, предупреждения обострений в виде острого бактериального и грибкового наружного отита, улучшения качества жизни пациентов.

**Пациенты и методы исследования.** Всем пациентам проведены обследования уха, горла, носа, общий анализ крови, общий анализ мочи, биохимический анализ крови: АлАТ, АсАТ, щелочная фосфатаза, общий билирубин, ГГТП (гамма-глютамилтранспептидаза), УЗИ печени, поджелудочной железы и желчного пузыря, микроскопическое обследование отделяемого из наружного слухового прохода, а также посев отделяемого на микрофлору.

На сегодня существует ряд способов консервативного лечения наружного отита с жалобой на выраженный зуд в ухе. Наиболее распространенным способом является применение противогрибковых мазей типа пимафуцин 2%, клотримазол 1%, а также противогрибковые растворы, такие как нитрофунгин, экзодерил [1]. Данный метод предусматривает закапывание в ухо или закладывание на турунде лекарственного вещества (крем, мазь или раствор) 1–4 раза в день. Недостатком этого метода является длительный срок применения данных препаратов. Видимого клинического лечебного эффекта не наблюдается.

Другим способом лечения является применение наружно гормоносодержащих кремов, мазей типа пимафукорт, гидрокортизон на турундах в наружный слуховой проход не менее 2 раз в день [6, 11]. Этот метод предполагает длительное использование, практически постоянное. Недостатком этого метода является бесконтрольное применение пациентом данной группы препаратов, что в дальнейшем приводит к ослаблению, а затем к отсутствию эффекта. В дополнение к перечисленным используются пероральные антигистаминные препараты типа цетрин 10 мг, кларитин 10 мг, зиртек 10 мг, принимаемые по 1 таблетке в день, и супрастин, тавегил, принимаемые по 3 таблетки в день для получения хорошего терапевтического эффекта [8]. Можно отметить следующие недостатки данного метода:

– длительный курс лечения;

– необходимость постоянного врачебного контроля;

– употребление антигистаминных препаратов может вызывать сонливость;

– невозможность применения данных препаратов у беременных женщин и кормящих матерей в связи с экскрецией основного вещества в грудное молоко;

– отсутствие стойкого клинического лечебного эффекта: пациенты отмечают улучшение во время лечения и возобновление зуда через некоторое время после окончания курса лечения.

Поставленная нами цель достигается тем, что предлагается иной, новый способ лечения, заключающийся в применении лекарственных препаратов в наружном слуховом проходе, таких как фенистил гель или псило-бальзам (не гормонсодержащих) на турунде, и одновременном применении эссенциале форте, а затем карсила перорально. Назначение врачом-оториноларингологом только «местных» препаратов не приносит видимого результата.

Способ лечения следующий: первым курсом назначается препарат эссенциале форте Н, капсулы, по 2 капсулы 3 раза в день во время еды [12], курсом 3–4 недели, затем препарат карсил по 2 драже 2–3 раза в день [10], курсом до 1–2 месяцев. Одновременно используется гель фенистил или псило-бальзам на турундах или просто смазывание наружного слухового прохода посредством ватной палочки самим пациентом 3–2–1 раз в день (с начала применения – чаще, затем – на урежение). Контроль у ЛОР-врача 1 раз в 1–2 недели, затем 1 раз в 2–3 недели. Подобные курсы необходимо проводить 2 раза в год, обычно весной и осенью, особенно в первый год после обращения, не дожидаясь повторного обострения. Необходимо отметить, что гепатопротекторные и желчегонные препараты в вышеописанном методе (основные и вспомогательные ингредиенты) имеют растительное происхождение, а именно: фосфолипиды из соевых бобов, цветки и стебли расторопши, что не ограничивает продолжительность применения, а также не противопоказано при беременности [10].

Клиническая эффективность лечения оценивалась по следующим параметрам:

– снижение или исчезновение зуда в наружном слуховом проходе более чем на 6 месяцев;

– количество рецидивов (появление зуда) за 6 месяцев, 1 год;

– количество рецидивов острого наружного бактериального или грибкового отита за 1 год;

– восстановление деятельности церуминозных и сальных желез кожи наружного слухового прохода.

Положительный эффект получен у всех больных: после первого курса лечения зуд в ухе отсутствовал у 36 из 104 пациентов – 35%; появление зуда снова: некоторые пациенты отмечают после 6–7-го месяца от начала лечения (58 из 104 пациентов – 56%), некоторые после 7–8-го месяца (10 из 104 пациентов – 10%). С началом нового курса лечения все жалобы исчезают в быстрые сроки. С началом лечения интенсивность зуда становится меньше, что приводит к снижению травматизации наружного уха и количества острого наружного грибкового или бактериального наружного отита, таким образом, осложнения встречаются гораздо реже; с течением времени восстанавливается деятельность церуминозных и сальных желез кожи наружного слухового прохода, которые имеют защитные свойства. При катамнестическом наблюдении через 1, 2 года некоторых пациентов 7 лет обострений не отмечается

при профилактических курсах лечения 1–2 раза в течение 1–2 лет. Осложнений не было.

Пример 1. *Больная Т. В. Л-я, 56 лет, обратилась с жалобами на нестерпимый зуд в обоих ушах длительное время, усиливающийся в вечернее время, отсутствие серы в наружных слуховых проходах, периодическое чихание и заложенность носа после работы с химическими веществами. Пациентка – фармацевт, работающая в рецептурном отделе в аптеке. Стаж работы в аптеке 35 лет. После тщательного сбора анамнеза выяснилось, что также беспокоит генитальный зуд. После приема 1 таблетки цетрина заложенность носа и чихание проходят. Зуд же не проходит. Применяла разные мази, но эффекта практически нет. При осмотре ЛОРорганов: нос – наружная форма носа не изменена; носовая перегородка прямая, слизистая оболочка носа слегка отечная, бледная, в общих носовых ходах прозрачное отделяемое; носоглотка – слизистая оболочка розовая, бледная; ротоглотка – слизистая оболочка задней стенки глотки розовая, рыхлая, лимфоидные фолликулы увеличены, миндалины не увеличены, казеозного содержимого нет; уши – AS и AD: наружные слуховые проходы широкие, кожа истончена, сухая, гиперемии нет, пристеночно – сухие корочки, барабанные перепонки не изменены: перламутровые, слегка втянуты. При микроскопическом исследовании чешуек из наружного слухового прохода – в препарате лейкоциты отсутствуют, эпителий плоский сплошь, микрофлора отсутствует. Элементы грибов не обнаружены. При посеве на микрофлору – патологической флоры не обнаружено. Поставлен диагноз: аллергический наружный отит, хроническая форма; вазомоторный ринит, аллергическая форма. Анализы крови, мочи, биохимия крови – без изменений. На УЗИ печени, поджелудочной железы и желчного пузыря – умеренные признаки жировой дистрофии печени, холецистит, наличие «песка» в дне желчного пузыря. Было назначено лечение исходя из методики, описанной выше. Состояние значительно улучшилось к концу первой недели: зуд уменьшился многократно. После проведенного курса лечения улучшилось и общее состояние. К 7-й неделе зуд не беспокоил. Через 6 месяцев пациентке был назначен повторный курс. Через 1 год было проведено повторное УЗИ, которое показало отсутствие «песка», хорошую сократительную функцию желчного пузыря, жировая дистрофия: незначительная степень. Затем пациентка проходила подобные курсы 2 раза в год. При осмотре этой пациентки через 5 и 7 лет наблюдалось восстановление всех функций кожи наружного слухового прохода (с восстановлением деятельности церуминозных и сальных желез). Клинических данных об обострении наружного отита нет. Генитальный зуд также не беспокоит.*

Пример 2. *Больной А. И. Л-н, 37 лет, мастер мебельного цеха. Обратился с жалобами на боль в правом ухе; почувствовал после почесывания в ухе ключом, отмечает постоянный ярко выраженный зуд в обоих ушах, усиливающийся к вечеру, заложенность носа, чихание. Пациент утверждает, что при работе соблюдает правила безопасности и использует защитную маску, тем не менее древесная пыль, лакокрасочные материалы ощущаются в горле. Лекарственные препараты не принимает. При осмотре ЛОРорганов: нос – наружная форма носа не изменена; носовая перегородка по средней линии; слизистая оболочка носа отечная, бледная; в общих носовых ходах обильное количество прозрачного отделяемого; Носоглотка – слизистая оболочка бледно-розовая; ротоглотка – слизистая оболочка задней стенки глотки розовая, зернистая, миндалины не увеличены, в лакунах казеозного содержимого нет; уши – AS: наружный слуховой проход широкий, свободный, кожа истончена, сухая, гиперемии нет, барабанная перепонка не изменена: серая, утолщена, слегка втянута. AD: наружный слуховой проход широкий, на латеральной стенке наружного слухового прохода царапина и небольшое кровоизлияние. Кожа в месте травмы утолщена, гиперемирована, отечная; барабанная перепонка не изменена: серая, утолщена, слегка втянута. При микроскопическом обследовании соскоба из левого наружного слухового прохода – плоский эпителий сплошь, волоски, микрофлора крайне скудная, смешанная, лейкоциты единичные. Микроскопия из правого наружного слухового прохода – сплошь лейкоциты в поле зрения, флора кокки, обильно. Элементы гриба не обнаружены. При посеве на микрофлору отделяемого из левого уха – патологической флоры не выявлено, из правого уха – обнаружен Staphilococcus aureus. УЗИ печени, поджелудочной железы и желчного пузыря: выраженные признаки жировой дистрофии печени, «взвесь» в дне желчного пузыря. Общие анализы крови и мочи, биохимический анализ крови – без патологии. Был поставлен диагноз: хронический двусторонний аллергический наружный отит, обострение справа (травма наружного слухового прохода); вазомоторный ринит, смешанная форма. Для носа назначено: промывание носа физиологическим раствором с применением приспособления «Долфин» и впрыскивание в нос полидекса с фенил-эфрином по 2 впрыска – 3 раза в день в течение 7 дней, затем впрыскивание назонекса в нос по 2 дозы утром в каждую ноздрю в течение месяца, затем по 1 дозе в течение месяца. Для правого уха назначено дополнительное лечение: полидекса капли ушные на турунде 3 раза в день на 3–4 дня с переходом потом, при улучшении, на схему, предложенную нами выше. Для левого уха – по нашей схеме. Полидекса ушные капли*

*были отменены через 4 дня в связи с улучшением: отека и гиперемии нет. Лечение по основной схеме было продолжено до 6 недель. Зуд практически не беспокоил и прекратился полностью через 3 месяца от начала лечения. Курсы были проведены повторно через 6, 12 и 18 месяцев. Соответственно, в эти временные промежутки были произведены осмотры больного. Жалоб не было. Улучшилось носовое дыхание. Улучшился сон. Улучшилось общее самочувствие. При повторном УЗИ картина изменилась: спустя почти 2 года с начала лечения признаков жировой дистрофии печени не было, сократительная функция желчного пузыря удовлетворительная.*

**Результаты и обсуждение.** Полученные в результате клинических исследований данные позволяют предложить в практику врачей-оториноларингологов, дерматовенерологов, врачей общей практики, семейных врачей оптимальную тактику лечения больных наружными отитами, а врачам УЗ-диагностики помогают переоценить значимость, даже минимальной, патологии печени и желчевыводящих путей и тем самым оптимизировать диагностику наружного отита. Это приведет к уменьшению количества заболеваний наружного уха, сократит сроки лечения больных наружным отитом. Необходимо пересмотреть взгляд на причинно-следственный фактор возникновения различных патологических процессов в наружном слуховом проходе. Изучена и доказана практическая значимость применения желчегонных и гепатопротективных препаратов для улучшения эффективности лечения наружного отита. Соответственно, это значительно улучшает качество жизни данных пациентов. Улучшение состояния функции печени: уменьшение степени жирового гепатоза (стеатоз, жировая дистрофия печени) – снижение рисков развития фиброза и цирроза печени.

**Заключение.** Способ лечения хронического наружного отита, сопровождающегося выраженным зудом, заключается в применении лекарственных препаратов в наружном слуховом проходе, когда в течение 3–4 недель применяются фенистил гель или псило-бальзам гель на турунде 2–3 раза в день с одновременным пероральным применением эссенциале форте Н по 2 капсулы 3 раза в день, а затем в течение 1–2 месяцев пациент принимает карсил по 1–2 драже 2 раза в день. (Оформлен патент на изобретение, 2016).

## Выводы

Необходимо подумать о введении новой формы наружного отита, «холестаз-зависимой» формы, так как лечение принципиально отличается от обычного стандартного лечения.

ЛИТЕРАТУРА


1. Крюков А. И., Пальчун В. Т., Кунельская В. Я. Воспалительные заболевания наружного уха и современные способы их лечения: пособие для врачей. М., 2010. С. 3.
2. Поливода А. М. Воспалительные заболевания наружного уха: автореф. дис. … канд. мед. наук., М., 2005. 18 с.
3. Хамаганова И. В., Пивень Н. П. Комплексная терапия заболеваний наружного слухового прохода в практике врача-дерматовенеролога // Вестн. оториноларингологии, 2010. № 2. С. 66–68.
4. Рязанцев С. В., Аникин И. А., Комаров М. В. Опыт применения местной комбинированной терапии в лечении наружного бактериального и бактериально-грибкового отита // Рос. оториноларингология. 2012. № 4 (59). С. 160–164.
5. Заварзин Б. А., Аникин И. А. Кандибиотик в лечении острых средних и наружных отитов // Рос. оториноларингология. 2011. № 2. С. 146–149.
6. Руководство по оториноларингологии / Под ред. И. Б. Солдатова. Изд. 2-е, перераб. и доп. М.: Медицина, 1977. С. 86–94.
7. Бербом Ханс, Кашке Оливер, Навка Тадеус, Свифт Эндрю. Болезни уха, горла и носа. М.: МЕДпресс-информ, 2012. 776 с.
8. Соболев А. В., Шевяков М. А. Кожный зуд в практике врача: учебное пособие. СПб., 2006. 40 с.
9. Ивашкин В. Т., Лапина Т. Л. Гастроэнтерология: национальное руководство. М.: ГЭОТАР-Медиа, 2008. 704 с.
10. Ахмедов В. А. Практическая гастроэнтерология: руководство для врачей. М.: МИА, 2011. 416 с.
11. Орлов А. В. Дерматиты наружного слухового прохода (диагностика, лечение): автореф. дис. … канд. мед. наук. М., 2000. 16 с.
12. РЛС. РЛС-2006. Энциклопедия лекарств. М., 2005. 680 с.


**Оруч (Вольгова)** Марина Николаевна – врач-оториноларинголог 1-й категории. Г. Измир, Турция; тел. +90-530-152-26-25 для Viber и WharsApp, e-mail: orucmarina@gmail.com

REFERENCES


1. Kryukov A. I., Pal'chun V. T., Kunel'skaya V. Ya. Vospalitel'nye zabolevaniya naruzhnogo ukha i sovremennye sposoby ikh lecheniya. Posobie dlya vrachei [Inflammatory diseases of the external ear and the present-day methods of treatment thereof. Guidelines for doctors]. M., 2010. 3 (in Russian).

2. Polivoda A. M. Vospalitel'nye zabolevaniya naruzhnogo ukha: avtoref. dis. … kand. med. nauk [Inflammatory diseases of the external ear: the extended abstracts of MD Candidate dissertation]. M., 2005. 18 (in Russian).
3. Khamaganova I. V., Piven' N. P. Kompleksnaya terapiya zabolevanii naruzhnogo slukhovogo prokhoda v praktike vracha-dermatovenerologa [The complex therapy of the external auditory canal diseases in the practice of dermatovenerologist]. *Vestnik otorinolaringologii.* 2010; 2: 66–68 (in Russian).
4. Ryazantsev S. V., Anikin I. A., Komarov M. V. Opyt primeneniya mestnoi kombinirovannoi terapii v lechenii naruzhnogo bakterial'nogo i bakterial'no-gribkovogo otita [The experience of the topical combined therapy application in the treatment of external bacterial and bacterio-mycotic otitis]. *Rossiiskaya otorinolaringologiya*. 2012; 4(59): 160–164 (in Russian).
5. Zavarzin B. A., Anikin I. A. Kandibiotik v lechenii ostrykh srednikh i naruzhnykh otitov [Candibiotic in the treatment of acute otitis media and otitis externa]. *Rossiiskaya otorinolaringologiya*. 2011; 2: 146–149 (in Russian).
6. Rukovodstvo po otorinolaringologii; Pod red. I. B. Soldatova. Izd. 2-e, pererab. i dop. [Guidance on otorhinolaryngology. Under the editorship of I. B. Soldatov. Edition 2, revised and improved]. M.: Meditsina, 1977: 86–94 (in Russian).
7. Berbom Khans, Kashke Oliver, Navka Tadeus, Svift Endryu. Bolezni ukha, gorla i nosa [Ear, throat and nose diseases]. M.: MEDpress-inform, 2012. 776 (in Russian).
8. Sobolev A. V., Shevyakov M. A. Kozhnyi zud v praktike vracha. Uchebnoe posobie [Skin itching in doctor's practice. Manual]. SPb., 2006. 40 (in Russian).
9. Ivashkin V. T., Lapina T. L. Gastroenterologiya. Natsional'noe rukovodstvo [Gastroenterology. National guidance]. M.: GEOTAR-Media, 2008. 704 (in Russian).
10. Akhmedov V. A. Prakticheskaya gastroenterologiya. Rukovodstvo dlya vrachei [Practical gastroenterology. Guidelines for doctors]. M.: MIA, 2011. 416 (in Russian).
11. Orlov A. V. Dermatity naruzhnogo slukhovogo prokhoda (diagnostika, lechenie): avtoref. dis. … kand. med. nauk [Dermatitises of the external auditory canal (diagnostics, treatment): the extended abstracts of MD Candidate dissertation]. M., 2000. 16 (in Russian).
12. RLS. RLS-2006. Entsiklopediya lekarstv [RLS. RLS-2006. Encyclopedia of medicines]. M., 2005. 680 (in Russian).

Marina Nikolaevna Oruch (Vol'gova) – the 1st Category otorhinolaryngologist. Turkey, Izmir; tel.: +90-530-152-26-25 for Viber and WhatsApp, e-mail: orucmarina@gmail.com

УДК 616.323-002.2-053.2:578.831.31 doi: 10.18692/1810-4800-2017-3-72-77

# РОЛЬ РЕСПИРАТОРНЫХ ВИРУСОВ В МИКРОБИОМЕ НОСОГЛОТКИ У ДЕТЕЙ

**Радциг Е. Ю.[1], Селькова Е. П.[2], Злобина Н. В.[1,3]**

*[1] ФГБОУ ВПО «Российский научный исследовательский медицинский университет им. Н. И. Пирогова», 117997, Москва, Россия*
*(Зав. каф. оториноларингологии педиатрического факультета. – засл. деятель науки РФ, член-корр. РАН, проф. М. Р. Богомильский)*

*[2] ФГБУ «Московский НИИ эпидемиологии и микробиологии им. Г. Н. Габричевского», 125212, Москва, Россия*
*(Директор – засл. деятель науки РФ, проф. В. А. Алешкин)*

*[3] Обособленное структурное подразделение «Научно-исследовательский клинический институт педиатрии им. акад. Ю. Е. Вельтищева» ГБОУ ВПО «РНИМУ им. Н. И. Пирогова» Минздрава России, 125412, Москва, Россия*
*(И. о. директора – проф. В. В. Длин)*

# THE ROLE OF RESPIRATORY VIRUSES IN NASOPHARYNX MICROBIOME IN CHILDREN

**Radtsig E. Yu.[1], Sel'kova E. P.[2], Zlobina N. V.[1,3]**

*[1] Federal State Budgetary Institution Higher Vocational Education "Pirogov Russian National Research Medical University", Moscow, Russia*

*[2] Federal State Budgetary Institution Moscow Scientific Research Institute of Epidemiology and Microbiology named after G. N. Gabrichevskiy, Moscow, Russia*

*[3] Separate Structural Unit Scientific Research Clinical Institute of Pediatrics named after Ju. E. Veltishchev of Pirogov Russian National Research Medical University of the Ministry of Healthcare of Russia, Moscow, Russia*

В статье рассматривается проблема заболеваемости детей, особенно дошкольного возраста, респираторными инфекциями в связи с состоянием структур лимфоидно-глоточного кольца Пирогова–Вальдейера и глоточной миндалины в частности. Оценивается влияние перенесенных респираторных инфекций на состояние микробиомы носоглотки. Приводятся собственные сведения о частоте выделения некоторых респираторных вирусов (методом ПЦР) в материале, взятом с поверхности глоточной миндалины у пациентов с и без ее воспалительных изменений. Представлен цифровой материал о возрастных и сезонных особенностях наличия респираторных вирусов в микробиоме носоглотки детей разных возрастных групп.

**Ключевые слова:** дети, респираторные вирусы, глоточная миндалина, диагностическая эндоскопия носоглотки, назофарингит, аденоидит, гипертрофия глоточной миндалины.

**Библиография:** 18 источников.

The article considers the problem of incidence of respiratory diseases in children, especially of preschool age, preconditioned by the state of Waldeyer's tonsillar ring and the pharyngeal tonsil in particular. The article provides assessment of the effect of the previous infectious diseases on the state of the nasopharynx microbiome. The authors present their data on frequency of viruses extraction (by PRC method) in the material taken from the surface of pharyngeal tonsil in patients with the inflammatory changes of the tonsil and without it. The article presents numerical materials about the age- and season-specific features of the presence of respiratory viruses in the nasopharynx microbiome of children of various age groups.

**Key words:** children, respiratory viruses, pharyngeal tonsil, diagnostic nasopharynx endoscopy, nasopharyngitis, adenoiditis, nasopharynx tonsil hypertrophy.

**Bibliography:** 18 sources.

Высокая заболеваемость детского населения, особенно дошкольного возраста, обусловлена в основном патологией ЛОРорганов, с преимущественным поражением лимфоидно-глоточного кольца (особенно глоточной миндалины) [1]. Носоглоточная (глоточная) миндалина – струк-

турно-оформленная лимфоидная ткань, входящая в MALT-систему и выполняющая функцию специфической и неспецифической иммунной защиты. Патологические изменения ее вызывают разнообразные расстройства общей и местной иммунологической реактивности и изменения микробиома слизистой оболочки носоглотки и желудочно-кишечного тракта [2, 3].

Клинически ОРВИ часто протекает как назофарингит, сопровождающийся гиперплазией лимфоидной ткани глоточной миндалины [4]. При назофарингите, так же как и при ОРВИ, наблюдается сезонность, преимущественно в осенне-зимний и весенний периоды, этиологической причиной наиболее часто являются респираторные вирусы, тропные к эпителию верхних дыхательных путей [5]. Персистенция этих вирусов в лимфоидной ткани способствует изменению микробиома носоглотки и хронизации воспалительного процесса, поддерживающего гипертрофию глоточной миндалины. Способствует этому и пассивное курение, и растущая аллергизация детского населения [6, 7], так как носоглоточная миндалина является потенциальным местом аллергического воспаления благодаря синтезу общего и специфического Ig E тучными клетками [8].

Широко обсуждается роль бактериальных агентов и некоторых лимфотропных вирусов (простого герпеса, цитомегаловируса, Эпштейна–Барр-вируса) у пациентов с гиперплазией и воспалением структур лимфоидно-глоточного кольца [9–14]. При этом практически отсутствуют сведения о роли вирусов-возбудителей ОРВИ в генезе воспалительной патологии носоглотки, хотя длительная бессимптомная персистенция их может поддерживать хроническое воспаление и играть важную роль в патогенезе этого заболевания и ряда осложнений (например, острый средний отит)[15, 16].

Тенденции к уменьшению числа болеющих ОРВИ и гриппом не стоит ожидать. И в 2016 г. острые респираторные вирусные инфекции лидировали в общей структуре всех инфекционных болезней (82–85%) [17]. Но возможны колебания числа заболевших в зависимости от погодных условий, степени вакцинации населения или проведения противоэпидемических или профилактических мероприятий. Так, за первые недели 2017 г. среди детей всех возрастных групп отмечено снижение заболеваемости: с рождения до 2 лет – ниже на 27,3%, от 3 до 6 лет – ниже на 5,6%, от 7 до 14 лет – ниже на 21,7% [18].

Учитывая вышеизложенное, целью нашего исследования была оценка частоты выявления респираторных вирусов в материале, взятом с поверхности глоточной миндалины в период сезонного подъема заболеваемости ОРВИ (гриппом).

**Пациенты и методы исследования.** В исследование было включено 102 ребенка в возрасте от 6 месяцев до 12 лет, перенесших ОРВИ более 1 месяца назад, с сохраняющимися жалобами на кашель, затруднение носового дыхания, снижение слуха. Всем детям было проведено обследование, включающее: сбор анамнеза, ЛОР-осмотр (передняя риноскопия, фарингоскопия, отоскопия), диагностическую эндоскопию полости носа и носоглотки, тимпанометрию, вирусологическое исследование отделяемого носоглотки (методом ПЦР с гибридизационной флюоресценцией в системе реального времени). Материал для вирусологического исследования брали гибким тупфером под контролем эндоскопа с поверхности глоточной миндалины, затем помещали в специальную пробирку со средой с возможностью хранения при температуре –180 °С.

**Результаты исследования.** Средний возраст пациентов составил 6,9±3,2 года, преобладали мальчики 72 (71%). Наиболее многочисленной была группа детей в возрасте от 3 до 7 лет (54%) (рис. 1).

После выполнения диагностической эндоскопии полости носа и носоглотки дети были разделены на две группы: с и без признаков воспаления глоточной миндалины (табл.).

В первую группу вошли 52 ребенка (50,1%) с воспалительными изменениями глоточной миндалины, во вторую – 50 детей (49,9%) с гипертрофией аденоидов разной степени выраженности (без признаков воспаления). Воспалительные изменения носоглоточной миндалины подтверждались в ходе проведения диагностической эндоскопии носоглотки, выявлявшей слизистое или слизисто-гнойное отделяемое на поверхности глоточной миндалины, ее гиперемию и (или) отечность, в том числе с сосудистой инъекцией разной степени выраженности.

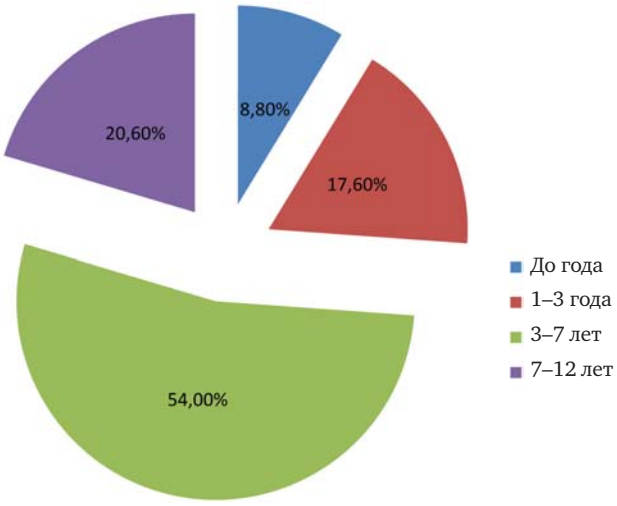


**Рис. 1.** Распределение наблюдаемых детей по возрасту.

Таблица

**Диагнозы, установленные после проведения эндоскопического обследования (*N* =102)**

| Возраст | Гипертрофия аденоидов | | | Воспаление глоточной миндалины (аденоидит) и степень ее гипертрофии | | |
|---|---|---|---|---|---|---|
| | I степени | II степени | III степени | I степени | II степени | III степени |
| До 1 года | | 2(2%) | | 6 (5,9%) | 1 (1%) | – |
| 1–3 года | 3 (2,9%) | 5 (4,9%) | 2 (2%) | 2 (2%) | 4 (3,9%) | 2 (2%) |
| 3–7 лет | 2 (2%) | 11 (10,8%) | 15 (14,7%) | 3 (2,9%) | 10 (9,8%) | 14 (13,7%) |
| Более 7 лет | 3 (2,9%) | 3 (2,9%) | 5 (4,9%) | 4 (3,9%) | 4 (3,9%) | 2 (2%) |

Респираторные вирусы были выявлены у 45 детей в I группе (44,1% от общего числа детей и 86,5% от числа детей в данной подгруппе) и у 38 детей во II группе (37,3% от общего числа детей и 76% от числа детей в данной подгруппе). У 19 пациентов (18,6%) ни один из вирусов не был обнаружен в материале, взятом с поверхности глоточной миндалины, из них 7 детей (6,8%) имели признаки воспаления глоточной миндалины, а 12 (11,8%) – нет.

Частота выделения конкретных вирусов представлена на рис. 2–4; случаев одномоментного выделения нескольких вирусов в материале, взятом от одного пациента, не было.

Наибольший процент выделения всех выбранных для выявления респираторных вирусов приходится на возраст с 3 до 7 лет. Это совпадает с данными литературы о пике заболеваемости респираторными инфекциями, что связано с расширением социальных контактов, началом посещения детских дошкольных учреждений на фоне продолжающегося становления иммунной системы. В этой же возрастной группе максимальное число детей (23,6%), у которых не был выделен ни один респираторный вирус из материала, полученного с поверхности глоточной миндалины, хотя такие пациенты были в каждой из возрастных групп (рис. 3).

Говоря о наиболее часто выявляемых вирусах в общей выборке (102 пациента), лидировали РС- (26,5%) и рино- (23,5%) вирусы (рис. 2). При анализе выявления конкретных вирусов в различные периоды детства лидерство меняется. Так, в группе детей с рождения до года, от 1 до 3 и старше 7 лет в наибольшем проценте случаев выявляется РС-вирус (55, 33 и 38% соответственно), а среди дошкольников (3–7 лет) на первое место по частоте выявления выходит риновирус (32,7%). Метапневмовирус не был выделен из материала, полученного с поверхности глоточной миндалины, у детей первого года жизни, в остальные периоды детства встречался в единичных случаях, причем в максимальном проценте (1,9%) у школьников (рис. 3).

Бока- и коронавирусы были выявлены в единичных случаях [1,1% (группа от 1 до 23 лет) и 0,1% (группа от 3 до 7 лет) соответственно)], так что широко обсуждать их присутствие в микробиоме носоглотки детей преждевременно.

Анализируя частоту встречаемости вирусов в зависимости от сезона и месяца года (рис. 4), можно утверждать, что РС-вирус выделяется в течение всего года с преобладанием в октябре, риновирус – с октября по апрель (с максимальным процентом выделения в период подъема заболеваемости в ноябре и марте), вирус парагриппа – с сентября по март, аденовирус – с октября по март (данные конкретного эпидемического сезона).

Осложнения в виде различных форм среднего отита встречались у пациентов обеих групп, чаще (21,2±12%) у пациентов с воспалительным про-

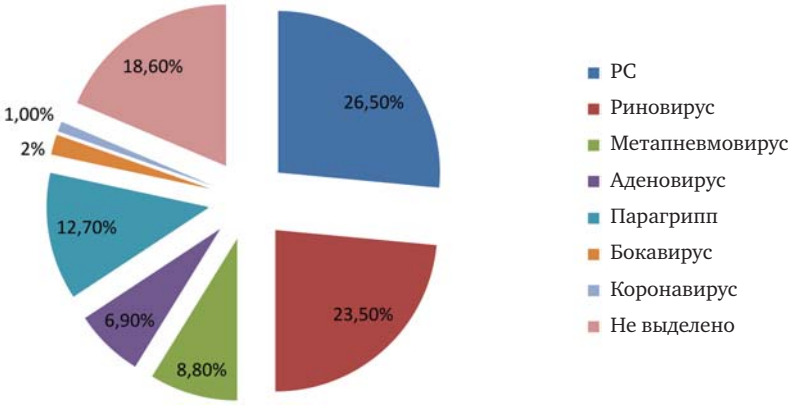


**Рис. 2.** Частота выявления респираторных вирусов в материале, взятом с поверхности глоточной миндалины у наблюдаемых детей (*N* = 102).

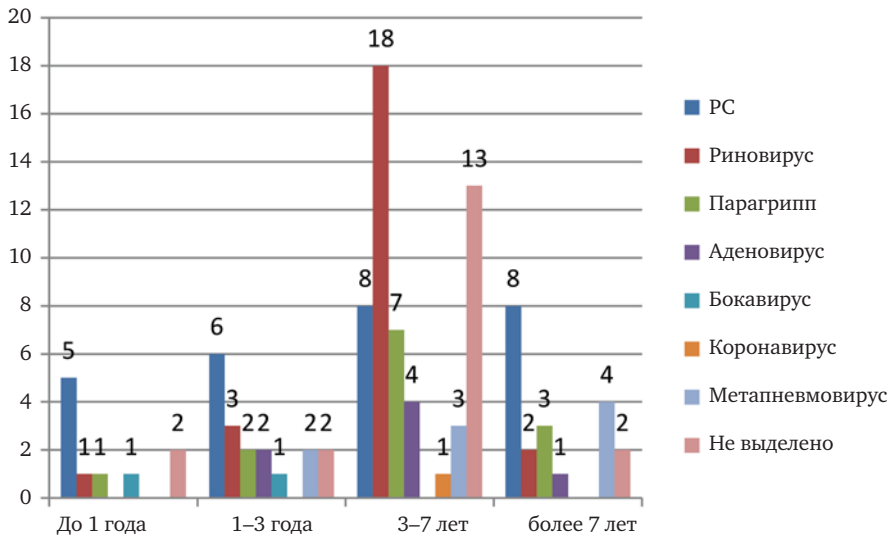


**Рис. 3.** Частота выявления респираторных вирусов в материале, взятом с поверхности глоточной миндалины у наблюдаемых детей ($N$ = 102), в зависимости от возраста (по оси ординат – число пациентов в абсолютных цифрах).

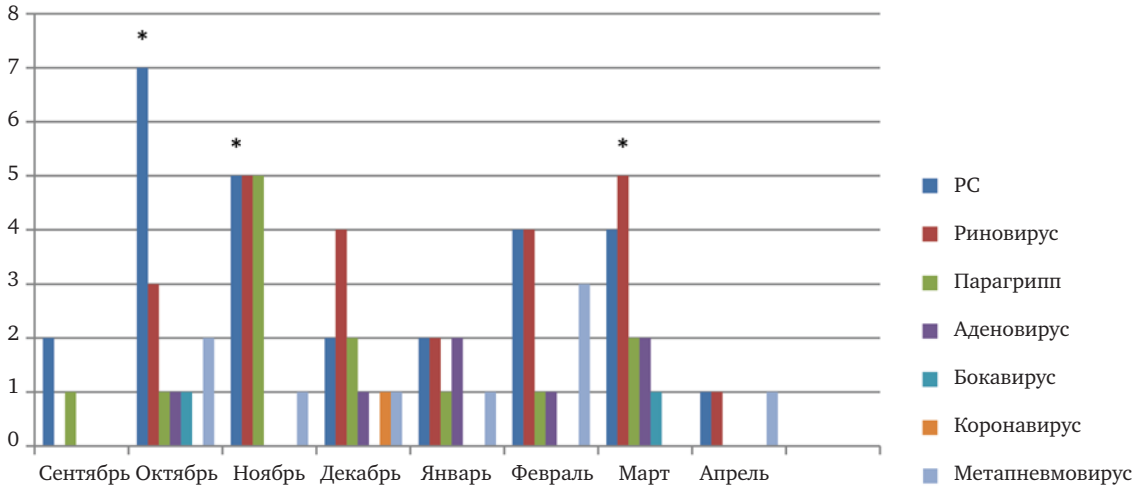


**Рис. 4.** Частота встречаемости респираторных возбудителей в зависимости от сезона; * — пик заболеваемости.

цессом в носоглотке (4 эпизода острого среднего гнойного отита – у 1 ребенка первого года жизни и у 3 детей в возрасте от 3 до 7 лет; 4 случая острого среднего катарального отита – с 1 года до 3 лет у 2 детей, с 3 до 7 лет у 2 детей, старше 7 лет у 1 ребенка, 3 эпизода экссудативного отита – с 1 года до 3 лет у 1 ребенка, с 3 до 7 лет у 2 пациентов). У пациентов с гипертрофией глоточной миндалины (без признаков воспаления) отмечались двусторонний экссудативный отит (у 1 пациента в возрасте от 1 до 3 лет, у двоих в возрасте с 3 до 7 лет) и острый средний катаральный отит (у 2 пациентов в возрасте с 3 до 7 лет и у 1 пациента старше 7 лет).

## Выводы

Респираторные вирусы часто выделяются с поверхности глоточной миндалины (81,4%), в том числе и у пациентов, не имеющих эндоскопических признаков ее воспаления (37,3%).

Наиболее часто во все периоды детства в состав микробиома носоглотки входят рино- и РС-вирусы.

Осложнения в виде различных форм среднего отита встречаются независимо от воспаления лимфоидной ткани глоточной миндалины, но чаще при его наличии.

Пик выделения респираторных вирусов с поверхности глоточной миндалины отмечается с октября по март и совпадает с сезонным подъемом заболеваемости респираторными инфекциями.

ЛИТЕРАТУРА


1. Борзов Е. В. Распространенность патологии ЛОРорганов у детей // Новости оториноларингологии и логопатологии. 2002. № 1 (29). С. 3–8.
2. Быкова В. П., Бруевич О. А., Пакина В. Р., Паюшина О. В. Аденоиды как индуктивный орган мукозального иммунитета верхних дыхательных путей // Рос. ринология. 2005. № 2. С. 175–176.
3. Brandzaeg P., Jahnsen F. L., Forstad I. N. Immune function sand immunopathology of the mucosa of upper respiratory pathway // Acta Otolaryngol. (Stockh.). 1996. Vol. 116. P. 149–159.
4. Богомильский М. Р., Чистякова В. Р. Детская оториноларингология: учеб. для вузов. М.: Гэотар-Мед., 2002. С. 251–253.
5. Самсыгина Г. А. Педиатрия: учеб. пособие. М., 2009. С. 296–297.
6. Борзов Е. В., Кузнецова Е. В., Рогачева Ю. А. Морфология глоточной миндалины у детей с синдромом назофарингеальной обструкции // Вестн. Ивановской медицинской академии. 2000. Т. 5, № 1–2. С. 86–87.
7. Ilaria Brambilla, Alessandro Pusateri, Fabio Pagella, Davide Caimmi, Silvia Caimmi, Amelia Licari, Salvatore Barberi, Annamaria M. Castellazzi, Gian Luigi Marseglia. Adenoids in children: Advances in immunology, diagnosis, and surgery Clinical Anatomy Special Issue: Special Issue on the Clinical Anatomy of the Young and Aging. 2014. Vol. 27, is. 3, April. P. 346–352.
8. Evcimik M. F., Dogru M., Cirik A. A., Nepesov M. I. Adenoid hypertrophy in children with allergic disease and influential factors // Int Jurn. Pediatr. Otorhinolaryngol. 2015. Feb. 25. P. S0165-5876(15)00078-6.
9. Радциг Е. Ю., Злобина Н. В., Лапицкая А. С., Селькова Е. П. Этиология аденоидита у детей при острой респираторной вирусной инфекции // Вестн. Российского государственного медицинского университета. 2015. № 3. С. 38–40.
10. Тюркина С. И., Минасян В. С., Савенкова М. С. Особенности течения хронического аденоидита у часто болеющих детей, инфицированных герпесвирусами и атипичными патогенами // Вестн. РГМУ. 2015. № 1. С. 34–38.
11. Русецкий Ю. Ю., Седых Т. К., Чернышенко И. О., Смирнова В. А. Сравнительное бактериологическое исследование микрофлоры поверхности и биоптатов миндалин у детей с патологией лимфоидного кольца // Педиатрия. 2012. № 91 (2). С. 52–56.
12. Moore H. C., Jacoby P., Taylor A., Harnett G., Bowman J., Riley T. V., Reuter K. Smith D. W., Lehmann D. Kalgoorlie. The interaction between respiratory viruses and pathogenic bacteriain the upper respiratory tract of asymptomatic Aboriginaland non-Aboriginal children // Pediatr. Infect. Dis. Jurn. 2010. Jun. Vol. 29 (6). P. 540–545.
13. Карпова Е. П., Тулупов Д. А., Завикторина Т. Г. Изменение микрофлоры глоточной миндалины у детей с хроническим аденоидитом, ассоциированным с гастроэзофагеальной рефлюксной болезнью (ГЭРБ) // Рос. ринология. 2009. № 2. С. 61.
14. Chien Y. W., Vidal J. E., Grijalva C. G., Bozio C., Edwards K. M., Williams J. V. [et al.]. Density interactions among Streptococcus pneumoniae, Haemophilus influenzae and Staphylococcus aureus in the nasopharynx of young Peruvian children // Pediatr. Infect. Dis. Jurn. 2013. Vol. 32. P. 72–77.
15. Proenca-Modena J. L., Pereira Valera F. C., Jacob M. G., Buzatto G. P., Saturno T. H., Lopes L., Souza J. M., Escremim Paula F., Silva M. L., Carenzi L. R., Tamashiro E., Arruda E., Anselmo-Lima W. T. High rates of detection of respiratory viruses in tonsillar tissues from children with chronic adenotonsillar disease // PLoS One. 2012. N 7 (8). P. e42136.
16. Herberhold S., Eis-Hubinger A., Panning M. Frequent Detection of Respiratory Viruses by Real-Time PCR in Adenoid Samples from Asymptomatic Children // Jurn. Clin. Microbiol. 2009. Vol. 47 (8). P. 2682–2683.
17. medzona-forum.ru/viewtopic.php?id=3383#p19926. Профилактика гриппа и ОРВИ. 2016–2017 гг. № 70.
18. http://www.mskagency.ru/materials/2628378



**Радциг** Елена Юрьевна – докт. мед. наук. профессор каф. оториноларингологии педиатрического факультета РНИМУ им. Н. И. Пирогова Минздрава России. Россия, 117997, Москва, ул. Островитянова, д. 1; тел. +495-959-87-59, e-mail: Radtsig_e@rsmu.ru

**Селькова** Евгения Петровна – докт. мед. наук, профессор, зав. лабораторией диагностики и профилактики инфекционных заболеваний Московского НИИ эпидемиологии и микробиологии им. Г. Н. Габричевского. Россия, 125212, Москва, ул. Адмирала Макарова, д. 10; тел. (+495) 380-20-19, e-mail: selkova_e@mail.ru

**Злобина** Наталья Викторовна – заочный аспирант каф. оториноларингологии педиатрического факультета РНИМУ им. Н. И. Пирогова Минздрава России. Россия, 117997, Москва, ул. Островитянова, д. 1; старший научный сотрудник отдела острой и хронической патологии уха, горла и носа обособленного структурного подразделения «Научно-исследовательский клинический институт педиатрии им. академика Ю. Е. Вельтищева» ГБОУ ВПО РНИМУ им. Н. И. Пирогова Минздрава России; тел. +7-926-017-44-37, e-mail: zlobinanw@mail.ru


REFERENCES


1. Borzov E. V. Rasprostranennost' patologii LOPorganov u detei [The incidence of ENT-pathologies in children]. *Novosti otorinolaringologii i logopatologii*. 2002; 1 (29): 3–8 (in Russian).
2. Bykova V. P., Bruevich O. A., Pakina V. R., Payushina O. V. Adenoidy kak induktivnyi organ mukozal'nogo immuniteta verkhnikh dykhatel'nykh putei [Adenoids as an inductive organ of mucosal immunity of the upper respiratory tract]. *Rossiiskaya rinologiya*. 2005; 2: 175–176 (in Russian).
3. Brandzaeg P., Jahnsen F. L, Forstad I. N. Immune function sand immunopathology of the mucosa of upper respiratory pathway. *Acta Otolaryngol*. (Stockh.). 1996; 116: 149–159.
4. Bogomil'skii M. R., Chistyakova V. R. Detskaya otorinolaringologiya: Uchebnik dlya vuzov [Children's otorhinolaryngology: Manual for higher educational institutions]. M.: Geotar-Med., 2002: 251–253 (in Russian).

5. Samsygina G. A. Pediatriya. Uchebnoe posobie [Pediatrics. Manual]. M., 2009: 296–297 (in Russian).
6. Borzov E. V., Kuznetsova E. V., Rogacheva Yu. A. Morfologiya glotochnoi mindaliny u detei s sindromomnazofaringeal'noi obstruktsii [Nasopharynx tonsil morphology in children with the nasopharyngeal obstruction syndrome]. *Vestnik Ivanovskoi meditsinskoi akademii*. 2000; 5(1–2): 86–87 (in Russian).
7. Ilaria Brambilla, Alessandro Pusateri, Fabio Pagella, Davide Caimmi, Silvia Caimmi, Amelia Licari, Salvatore Barberi, Annamaria M. Castellazzi, Gian Luigi Marseglia. Adenoids in children: Advances in immunology, diagnosis, and surgery Clinical Anatomy Special Issue: Special Issue on the Clinical Anatomy of the Young and Aging Volume 27, Issue 3, April 2014: 346–352.
8. Evcimik M. F., Dogru M., Cirik A. A., Nepesov M. I. Adenoid hypertrophy in children with allergic disease and influential factors. *Int Jurn. Pediatr. Otorhinolaryngol.* 2015. Feb. 25. P. S0165-5876(15)00078-6.
9. Radtsig E. Yu., Zlobina N. V., Lapitskaya A. S., Sel'kova E. P. Etiologiya adenoidita u detei pri ostroi respiratornoi virusnoi infektsii [Etiology of adenoiditis in children with acute respiratory infection]. *Vestnik Rossiiskogo gosudarstvennogo meditsinskogo universiteta*. 2015; 3: 38–40 (in Russian).
10. Tyurkina S. I., Minasyan V. S., Savenkova M. S. Osobennosti techeniya khronicheskogo adenoidita u chasto boleyushchikh detei infitsirovannykh gerpesvirusami i atipichnymi patogenami [The specific features of the chronic adenoiditis progress in sickly children infected with herpesviruses and atypical pathogens]. *Vestnik RGMU*. 2015; 1: 34–38 (in Russian).
11. Rusetskii Yu. Yu., Sedykh T. K., Chernyshenko I. O., Smirnova V. A. Sravnitel'noe bakteriologicheskoe issledovanie mikroflory poverkhnosti i bioptatov mindalin u detei s patologiei limfoidnogo kol'tsa [Comparative bacteriological strudy of surface microflora and tonsil biopsy materials in children with lymphoid ring pathology]. *Pediatriya*. 2012; 91 (2): 52–56 (in Russian).
12. Moore H. C., Jacoby P., Taylor A., Harnett G., Bowman J., Riley T. V., Reuter K. Smith D. W., Lehmann D. Kalgoorlie. The interaction between respiratory viruses and pathogenic bacteriain the upper respiratory tract of asymptomatic Aboriginaland non-Aboriginal children. *Pediatr. Infect. Dis. Jurn*. 2010 Jun.; 29(6): 540–545.
13. Karpova E. P., Tulupov D. A., Zaviktorina T. G. Izmenenie mikroflory glotochnoi mindaliny u detei s khronicheskim adenoiditom, assotsiirovannym s gastroezofageal'noi reflyuksnoi bolezn'yu (GERB) [The change of pharynx tonsil microflora in children with chronic adenoiditis associated with gastroesophageal reflux disease (GERD)]. *Rossiiskaya rinologiya*. 2009; 2: 61 (In Russian).
14. Chien Y. W., Vidal J. E., Grijalva C. G., Bozio C., Edwards K. M., Williams J. V. [et al.]. Density interactions among Streptococcus pneumoniae, Haemophilus influenzae and Staphylococcus aureus in the nasopharynx of young Peruvian children. *Pediatr. Infect. Dis. Jurn*. 2013; 32: 72–77.
15. Proenca-Modena J. L., Pereira Valera F. C., Jacob M. G., Buzatto G. P., Saturno T. H., Lopes L., Souza J. M., Escremim Paula F., Silva M. L., Carenzi L. R., Tamashiro E., Arruda E., Anselmo-Lima W. T. High rates of detection of respiratory viruses in tonsillar tissues from children with chronic adenotonsillar disease. *PLoS One*. 2012; 7(8): e42136.
16. Herberhold S., Eis-Hubinger A., Panning M. Frequent Detection of Respiratory Viruses by Real-Time PCR in Adenoid Samples from Asymptomatic Children. *Jurn. Clin. Microbiol*. 2009; 47 (8): 2682–2683.
17. medzona-forum.ru/viewtopic.php?id=3383#p19926. Profilaktika grippa i ORVI. 2016–2017 [Influenza and ARVI prevention. 2016–2017]; 70 (in Russian).
18. http://www.mskagency.ru/materials/2628378.

Elena Yur'evna Radtsig – MD, Professor of the Chair of Otorhinolaryngology of Pediatric Faculty of Pirogov Russian National Research Medical University of the Ministry of Healthcare of Russia. Russia, 117997, Moscow, 1, Ostrovitianinova str.; tel.: +495-959-87-59, e-mail: Radtsig_e@rsmu.ru

Evgeniya Petrovna Sel'kova – MD, Professor, Head of the Laboratory of Diagnostics and Prevention of Infectious Diseases of Moscow Scientific Research Institute of Epidemiology and Microbiology named after G. N. Gabrichevskiy. Russia, 125212, Moscow, 10, Admirala Makarova str.; tel.: (+495)-380-20-19, e-mail: selkova_e@mail.ru

Natal'ya Viktorovna Zlobina – extramural post-graduate student of the Chair of Otorhinolaryngology of Pediatric Faculty of Pirogov Russian National Research Medical University of the Ministry of Healthcare of Russia. Russia, 117997, Moscow, 1, Ostrovitianinova str.; senior research associate of the Department of Acute and Chronic Pathology of Ear, Throat and Nose of Separate Structural Unit Scientific Research Clinical Institute of Pediatrics named after Yu. E. Veltishchev of Pirogov Russian National Research Medical University of the Ministry of Healthcare of Russia; tel.: +7-926-017-44-37, e-mail: zlobinanw@mail.ru

УДК 616.284-007.271-089 doi: 10.18692/1810-4800-2017-3-78-80

# ОБЛИТЕРАЦИЯ ПОЛОСТИ СРЕДНЕГО УХА ЖИРОВОЙ ТКАНЬЮ

**Семенов Ф. В., Банашек-Мещерякова Т. В., Семенов В. Ф.**

*ГБОУ ВПО «Кубанский государственный медицинский университет» Минздрава России, 350063, г. Краснодар, Россия*
*(Зав. каф. болезней уха, горла и носа – проф. Ф. В. Семенов)*

# TYMPANIC CAVITY OBLITERATION WITH FAT TISSUE

**Semenov F. V., Banashek-Meshcheryakova T. V., Semenov V. F.**

*Federal State Budgetary Institution Higher Vocational Education "Kuban State Medical University" of Ministry of Health of the Russian Federation, Krasnodar, Russia*

В статье приводится случай облитерации среднего уха у пациентки 45 лет, обратившейся в клинику с жалобами на непрекращающуюся в течение многих лет оторею и перенесшей 4 операции по поводу врожденной аномалии развития наружного уха (микротия, атрезия наружного слухового прохода – НСП), парааурикулярного свища и хронической сенсоневральной тугоухости III степени.

В данной работе подробно описывается ход вмешательства, в результате которого в течение 12 месяцев наблюдения выявлено отсутствие жалоб со стороны оперированного уха. Таким образом, жировая облитерация среднего уха может быть использована в качестве метода выбора при безуспешном лечении воспаления послеоперационной полости у больных хроническим гнойным средним отитом в тех случаях, когда реконструктивная слухоулучшающая операция невозможна или не показана. Последнее имеет место у пациентов с выраженной сенсоневральной тугоухостью.

**Ключевые слова:** хронический средний отит, трепанационная полость, оторея, отоликворея, облитерация жировой тканью.

**Библиография:** 2 источника.

The article presents a case of the middle ear obliteration in a 45 years old female patient that complained of a long-term continuous otorrhea and underwent 4 surgeries for congenital middle ear development abnormality (microtia, external auditory canal (EAC) atresia), paraauricular fistula and stage 3 chronic sensoneural hearing loss.

The work provides detailed description of the course of interference that resulted in the fact, that no complaints of the operated ear have been observed for 12 months. Therefore, the fat tissue obliteration of tympanic cavity may be used as the method of choice in case of treatment of post-surgical cavity without result in patients with the chronic suppurative otitis media in the cases where reconstructive hearing improvement surgery is impossible or is not indicated. The latter is observed in the patients with the expressed sensoneural hearing loss.

**Key words:** chronical otitis media, trepanation cavity, otorrhea, otoliquorrhea, fat tissue obliteration.

**Bibliography:** 2 sources.

Облитерация полостей среднего уха жировой тканью является практически единственным способом избавления пациента от хронического воспалительного процесса после перенесенных операций со значительным удалением тканей и большим дефектом в области височной кости. Техника облитерации предусматривает тщательное удаление эпидермиса и холестеатомы из всех отделов среднего уха. Облитерации подлежит также вход в слуховую трубу со стороны барабанной полости. Операция завершается созданием «слепого» мешка из кожи наружного слухового прохода. Целью нашей работы было накопление опыта жировой облитерации среднего уха у больных ХГСО с послеоперационным воспалением трепанационной полости, не поддающемся консервативным и стандартным хирургическим методам лечения.

Облитерация полостей среднего уха жировой тканью, взятой из абдоминальной области, в отечественной научной литературе описывается не часто. В то же время этот метод хирургического лечения имеет свои показания и в ряде случаев является практически единственным способом избавления пациента от хронического воспалительного процесса [1, 2].

Вопрос об облитерации следует рассмотреть в качестве метода лечения в следующих случаях.

1. Состояние после открытого типа санации среднего уха, когда, несмотря на правильную технику выполнения операции и консервативное лечение, сохраняется оторея в сочетании с выраженной сенсоневральной тугоухостью. Особенно показана облитерация у пациентов, перенесших несколько хирургических вмешательств.

2. Рецидивирующая отоликворея (спонтанная, посттравматическая или ятрогенная) в случае большого дефекта твердой мозговой оболочки.

3. Значительное обнажение твердой мозговой оболочки средней черепной ямки при расширенных типах открытой санации среднего уха.

4. Большая мозговая грыжа в послеоперационной полости среднего уха.

5. Другие патологические процессы, требующие удаления значительных объемов тканей в области среднего уха и, как следствие, сопровождающиеся формированием обширных дефектов в области височной кости.

Во всех указанных случаях облитерация среднего уха избавляет пациентов от симптомов хронического воспаления, позволяет снизить частоту посещения врача, что улучшает качество жизни.

Техника облитерации предусматривает тщательное удаление эпидермиса и холестеатомы из всех отделов среднего уха. Наиболее критическими зонами являются:

– передние отделы эпитимпанума;

– перилабиринтные клетки;

– ретрофациальная зона;

– воздухоносные клетки в области арки верхнего полукружного канала;

– синодуральный угол;

– верхушка сосцевидного отростка.

Даже небольшие остатки плоского ороговевающего эпителия на твердой мозговой оболочке могут стать причиной резидуальной холестеатомы. Последнее требует обязательного МРТ-контроля в послеоперационном периоде. Облитерации подлежит также вход в слуховую трубу со стороны барабанной полости. Операция завершается созданием «слепого» мешка из кожи наружного слухового прохода.

**Цель исследования.** Накопление опыта жировой облитерации среднего уха у больных ХГСО с послеоперационным воспалением трепанационной полости, не поддающимся консервативным и стандартным хирургическим методам лечения.

**Пациенты и методы исследования.** Приводим случай облитерации среднего уха у пациентки 45 лет, обратившейся в клинику с жалобами на непрекращающуюся в течение многих лет оторею. Из анамнеза установлено, что у больной имеется врожденная аномалия развития наружного уха [микротия, атрезия наружного слухового прохода (НСП)], парааурикулярный свищ. Около 15 лет назад (выписки из историй болезни не сохранились) с интервалом от 8 месяцев до 1 года были выполнены 4 операции: две по поводу пластики ушной раковины и две по поводу атрезии НСП и парааурикулярного свища.

При осмотре отмечено наличие сформированной оперативным путем ушной раковины, форму которой с эстетической точки зрения нельзя назвать удовлетворительной. При отоскопии – вход в слуховой проход сужен. В послеоперационной полости, сформированной в среднем ухе, определяются гнойное отделяемое, эпидермальные массы. На коже в проекции козелка – свищевой ход с гнойным отделяемым. Аудиологическое обследование выявило сенсоневральную тугоухость со снижением восприятия звуков в области речевых частот при костной проводимости до 50–60 дБ (III степень). С учетом жалоб на практически круглогодичное наличие отделяемого из наружного слухового прохода и свищевого хода, отсутствие эффекта от консервативного лечения пациенту предложена облитерация среднего уха жировой тканью.

Выполнен разрез в заушной области, после удаления свободно лежащих холестеатомных масс с помощью бормашины максимально вскрыты все группы клеток среднего уха. После контрастирования метиленовой синью удален парааурикулярный свищ с предлежащим участком хряща ушной раковины. После поперечного разреза кожа слухового прохода отслоена в латеральном направлении, выведена с помощью нитей через наружный слуховой проход. На кожу наложены швы мононитью № 4. Второй слой швов наложен на мягкие ткани с внутренней стороны викрилом № 4.

Жировая ткань в объеме 30 мл получена из области передней брюшной стенки через разрезы 0,3–0,5 см канюлей для липоаспирации G11, подсоединенной к шприцу объемом до 20 мл, в котором с помощью оттягивания поршня создается отрицательное давление. Сохранение тканевой структуры гарантирует целостность как жировых клеток, так и межклеточных мезенхимальных прослоек, ответственных за последующую васкуляризацию и несущих клетки-предшественники – преадипоциты.

Жировая клетчатка многократно промыта физиологическим раствором в целях освобождения от крови, разрушенных клеток и свободного жира. Раны в области донорского участка зашиты без использования дренажей, наложены асептические повязки.

Трепанационная полость в области среднего уха заполнена абдоминальным жиром, устье слуховой трубы облитерировано кусочком аутохряща из ушной раковины и фасцией височной мышцы, заушная рана послойно ушита.

**Результаты и обсуждение.** При контрольном осмотре через 12 месяцев после операции больная отмечает отсутствие жалоб со стороны оперированного уха. При осмотре область ушной раковины и парааурикулярные ткани не имеют признаков воспаления. В проекции входа в наружный слуховой проход углубление около 0,5 см. Пальпация тканей ушной раковины и области сосцевидного отростка безболезненна. Результаты МРТ височной области свидетельствуют о фор-

мировании в области проведенной операции фиброзной ткани с включениями скоплений жировых клеток.

Таким образом, жировая облитерация среднего уха может быть использована в качестве метода выбора при безуспешном лечении воспаления послеоперационной полости у больных хроническим гнойным средним отитом в тех случаях, когда реконструктивная слухоулучшающая операция невозможна или не показана. Последнее имеет место у пациентов с выраженной сенсоневральной тугоухостью.

ЛИТЕРАТУРА

1. Mario Sanna, Hiroshi Sunose. Middle ear and mastoid microsurgery. Stuttgart-New York: Thieme, 2012. P. 534–548.
2. Hildmann H., Sudhoff H., Middle Ear Surgery. United Kingdom: Springer, 2006. P. 106, 136.

**Семенов** Федор Вячеславович – докт. мед. наук, профессор, зав. каф. ЛОР-болезней Кубанского ГМУ. Россия, 350063, г. Краснодар, ул. Седина, д. 4; тел. +7-918-431-27-02, e-mail: ent@mail.kuban.ru

**Банашек-Мещерякова** Татьяна Вадимовна – канд. мед. наук, ассистент кафедры ЛОР-болезней Кубанского ГМУ. Россия, 350063, г. Краснодар, ул. Седина, д. 4; тел. +7-918-262-76-60, e-mail: banashek@mail.ru

**Семенов** Вячеслав Федорович – канд. мед. наук, ассистент каф. ЛОР-болезней Кубанского ГМУ. Россия, 350063, г. Краснодар, ул. Седина, д. 4; тел. +7-918-414-69-73, e-mail: semenovslava84@mail.ru

REFERENCES

1. Mario Sanna, Hiroshi Sunose. Middle ear and mastoid microsurgery. Stuttgart-New York: Thieme, 2012: 534–548.
2. Hildmann H., Sudhoff H., Middle Ear Surgery. United Kingdom: Springer, 2006: 106, 136.

Fedor Vyacheslavovich Semenov – MD, Professor, Head of the Chair of ENT Diseases of Kuban State Medical University. Russia, 350063, Krasnodar, 4, Sedina str., tel.: 7-918-262-76-60, e-mail: ent@mail.kuban.ru

Tat'yana Vadimovna Banashek-Meshcheryakova – MD Candidate, teaching assistant of the Chair of ENT Diseases. Russia, 350063, Krasnodar, 4, Sedina str., tel.: +7-918-262-76-60, e-mail: banashek@mail.ru

Vyacheslav Fedorovich Semenov – MD Candidate, teaching assistant of the Chair of ENT Diseases. Russia, 350063, Krasnodar, 4, Sedina str., tel.: +7-918-414-69-73, e-mail: semenovslava84@mail.ru

УДК 616.286.2-004-002.4 doi: 10.18692/1810-4800-2017-3-81-85

# ФЕНОМЕН КОСТНЫХ СЕКВЕСТРОВ ПРИ ТИМПАНОСКЛЕРОЗЕ

**Чернушевич И. И., Аникин И. А., Агазарян А. Г., Шустова Т. И.**

*ФГБУ «Санкт-Петербургский НИИ уха, горла, носа и речи» Минздрава России,*
*190013, Санкт-Петербург, Россия*
*(Директор – засл. врач РФ, акад. РАН, проф. Ю. К. Янов)*

# THE PHENOMENON OF BONE SEQUESTRA IN TYMPANOSCLEROSIS

**Chernushevich I. I., Anikin I. A., Agazaryan A. G., Shustova T. I.**

*Federal State Budgetary Institution "Saint Petersburg Research Institute of Ear, Throat, Nose and Speech", Ministry of Health of the Russian Federation, Saint Petersburg, Russia*

В статье представлены результаты гистологического исследования фрагментов патологической ткани костной плотности, полученных в ходе операций при удалении типичных массивных очагов тимпаносклероза в области медиальной стенки барабанной полости. Полученные данные опровергают гипотезу о неоостеогенезе в очагах тимпаносклероза и подтверждают предположение о том, что тимпаносклероз – медленно прогрессирующее дистрофическое заболевание, сопровождающееся асептическим некрозом костной ткани. Авторы делают заключение о том, что оссифицированные тимпаносклеротические очаги являются фрагментами некротизированной кости, т. е. костными секвестрами.

**Ключевые слова:** тимпаносклероз, костный секвестр, неоостеогенез.
**Библиография:** 15 источников.

The article presents the results of histological examination of fragments of pathological tissue fragments of bone density, obtained during the operations of removing the typical massive foci of tympanosclerosis in the area of the medial wall of the tympanic cavity. The obtained data disprove the hypothesis of neo-osteogenesis in tympanosclerosis foci and confirm the assumption that tympanosclerosis is a slowly progressing dystrophic disease accompanied by aseptic necrosis of the bone tissue. The authors conclude that the ossified tympanosclerotic foci are the fragments of necrotized bone, i. e. bone sequestra.

**Key words:** tympanosclerosis, bone sequester, neo-osteogenesis.
**Bibliography:** 15 sources.

Тимпаносклероз – хроническое негнойное заболевание, которое характеризуется поражением слизистой оболочки среднего уха с последующим ее гиалинозом и обызвествлением, что приводит к поражению звукопроводящего аппарата среднего уха и тугоухости [1–4].

В качестве основного этиологического фактора в развитии тимпаносклероза рассматривают воспаление, а основным механизмом формирования характерных тимпаносклеротических очаговых изменений – так называемых тимпаносклеротических «бляшек» – считают эктопическую кальцификацию [5–7].

При тимпаносклерозе в соединительнотканных структурах среднего уха проявляются признаки гиалиновой дистрофии: ткань становится бледной, плотной и расслаивающейся. Гиалиновые массы подвергаются дистрофическому обызвествлению за счет выпадения солей кальция с формированием хрящеподобной и костеподобной ткани. Это дает основание расценивать тимпаносклероз как неспецифический дегенеративно-дистрофический процесс, который, по мнению многих авторов, может иметь место при любом хроническом воспалении. В исследуемых образцах операционного материала от больных тимпаносклерозом гистологически не выявляют ни воспалительного вала, ни рубцовой капсулы. В то же время в слизистой оболочке отмечаются признаки хронического вялотекущего воспаления с преобладанием склеротических изменений, что свидетельствует о давности процесса [5, 6, 8, 9].

Бóльшая часть авторов относят тимпаносклероз к завершенным формам фиброзирующих средних отитов, описывая его как заключительную стадию катарального воспаления слизистой оболочки барабанной полости. В то же время результаты некоторых последних исследований свидетельствуют о незавершенности продуктивной фазы воспалительного процесса, доказательством чего являются уровни цитокинов и гистологические особенности операционного материала [5, 8, 10].

Одним из малоизученных аспектов морфологии тимпаносклероза остается так называемая ос-

сификация тимпаносклеротического очага. В то время как некоторые авторы выделяют лишь дистрофический, склеротический (фиброзный), гиалиновый, петрифицированный (известковый) и смешанный гистологические варианты строения бляшки, другие добавляют вариант бляшек с признаками оссификации [7, 11, 12].

Наличие признаков оссификации в тимпаносклеротических бляшках пытаются объяснить двумя теориями: реализацией остеогенных потенций мукопериоста и формированием части бляшек из дистрофически измененных участков слуховых косточек и костных стенок барабанной полости [3, 8].

Учитывая уже доказанные факты о дегенеративно-дистрофическом характере процесса и стадийности заболевания, предположение о дистрофии и деструкции костной ткани в зоне массивного тимпаносклеротического поражения мукопериоста выглядит, с нашей точки зрения, более правдоподобным по сравнению с предположением о неоостеогенезе в очаге дистрофии.

В целях подтвердить предположение о дистрофическом характере тимпаносклероза с деструкцией костной ткани было предпринято исследование, заключающееся в изучении структурного состояния очагов тимпаносклероза костной плотности.

**Пациенты и методы исследования.** В ходе работы при обследовании и хирургическом лечении 537 пациентов, поступивших на плановое хирургическое лечение по поводу хронического среднего отита в Санкт-Петербургский НИИ уха, горла, носа и речи в 2014–2016 гг., тимпаносклероз был диагностирован у 115 пациентов. В процессе операций в нескольких случаях при удалении типичных гиалиновых и (или) петрифицированных очагов тимпаносклероза преимущественно в области мыса и горизонтальной части канала лицевого нерва также были удалены патологические ткани, похожие на тимпаносклеротические массы, только более плотные. Во всех описываемых случаях эти единичные фрагменты патологической ткани костной плотности были сравнительно легко отделены от подлежащей кости медиальной стенки барабанной полости единым блоком (пластом), т. е. для их удаления использовали только микрохирургические иглы, крючки и микрощипцы, а долота или фрезы не применяли. Такие фрагменты чаще всего выглядели как обычная костная ткань (рис. 1). Гистологическому исследованию был подвергнут 21 фрагмент вышеописанной патологической ткани.

Гистологическое исследование проводили в патолого-гистологической лаборатории Санкт-Петербургского городского клинического онкологического диспансера и на кафедре

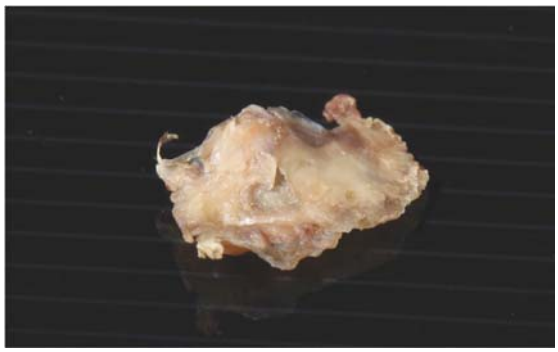

**Рис. 1.** Фрагмент патологической ткани костной плотности (операционный материал для гистологического исследования).

патологической анатомии ФГБОУ СЗГМУ им. И. И. Мечникова.

Фрагменты удаленной ткани фиксировали в 10% забуференном нейтральном растворе формалина, а затем подвергали декальцинации в 10% растворе азотной кислоты. Зафиксированные и декальцинированные фрагменты после промывания и дегидратации заливали в парафин по стандартной методике с последующим приготовлением парафиновых срезов толщиной 5 мкм. Срезы наклеивали на обезжиренные предметные стекла, а затем окрашивали гематоксилином и эозином. Микроскопический анализ препаратов проводили с помощью микроскопа фирмы Nikon Eclipse 80i, обладающего системой визуализации и архивирования.

**Результаты и их обсуждение.** Из литературы известно, что костная ткань состоит из гексагональных кристаллов гидроксилапатита, заключенных в системы коллагеновых волокон. Элементарной ячейкой кости является остеон или костная система, представляющая цилиндрическое образование, насчитывающее от 5 до 20 костных пластинок. Промежутки между остеонами заполнены вставочными пластинками, представляющими остатки из лизированных в процессе развития кости остеонов. Эти образования соединены между собой гиперминерализованными линиями цементации [13, 14].

При микроскопическом исследовании операционного материала в собственном исследовании в большинстве случаев структура костных фрагментов характеризовалась дистрофическими изменениями и очагами некроза, формированием секвестров с перифокальным фиброзом, очагами деструкции костной ткани с выраженной минерализацией и слабо выраженной лимфоплазмоцитарной инфильтрацией (рис. 2). Однако встречались и костные фрагменты, в составе которых находилась нормальная костная ткань, где были сохранены все элементы, в том числе остеоциты.

Характерным морфологическим признаком секвестра являлось отсутствие остеоцитов, пу-

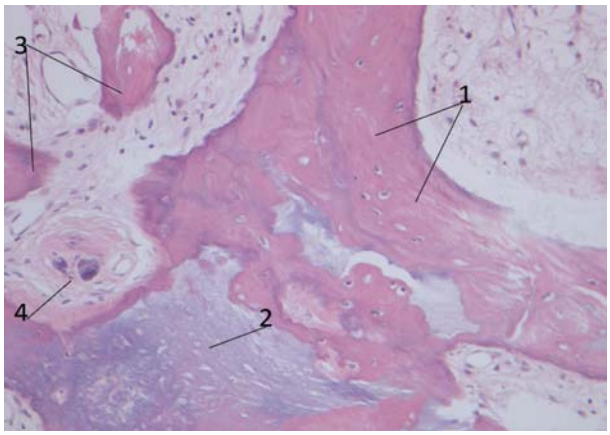


**Рис. 2.** Морфологические изменения костной ткани:
1 – костная ткань с дистрофическими изменениями; 2 – очаг деструкции с выраженной минерализацией; 3 – мелкие секвестры; 4 – очаговый выраженный лизис некротизированных костных пластинок с перифокальным фиброзом. Окраска гематоксиллином и эозином. Об. 20. Ок. 10.

стые гаверсовы каналы, неравномерная толщина костных балок, характерная зазубренность краев по линии отделения от основной массы кости [15].

Прицельное гистологическое исследование костных секвестров показало наличие очагового некроза и некробиоза костной ткани на различных этапах прогрессии с разрушением костных балок и неравномерной минерализацией (рис. 3).

При гистологическом исследовании костных секвестров обнаруживались окруженные фиброзной тканью некротизированные фрагменты кости с явлениями лизиса, неравномерной минерализацией с разрушением костных балок и клеточной инфильтрацией, которая была представлена преимущественно лимфоцитами и плазматическими клетками с небольшим количеством эозинофильных лейкоцитов и фибробластов, что свидетельствовало о наличии хронического воспаления (рис. 4).

В процессе собственного исследования не было получено данных для уверенного утверждения об образовании «новой» костной ткани в результате метаплазии соединительной ткани при хроническом воспалительном процессе, поскольку ни в одном из случаев не удалось обнаружить этапы остеогенной клеточной трансформации и остеогенеза межклеточного вещества. Встречалась лишь зрелая костная ткань на этапах дистрофии и некротических изменений.

В целом результаты исследования показали, что некротические изменения костных образований среднего уха, возникающие при тимпаносклерозе, обусловлены процессами секвестрации без репаративных изменений с межбалочным, перифокальным грубоволокнистым фиброзом. В дальнейшем организация некротических очагов и их инкапсуляция с последующим рассасыванием секвестров должна служить вторичной профилактикой развития новых очагов некроза в костных структурах среднего уха. Наличие же признаков незавершенного воспалительного процесса и неполной регенерации костной ткани в области секвестров, по-видимому, следует отнести к разряду дистрофических изменений.

Костный секвестр – участок отторгающейся омертвевшей костной ткани, свободно располагающийся среди живых тканевых структур. Наиболее часто секвестр представляет собой некротизированный фрагмент кости, который длительное время не подвергается ферментативному рассасыванию и аутолизу, не замещается соединительной тканью. При благоприятном исходе некроза по демаркационной линии, разделяющей живую и омертвевшую ткани, начинается пролиферация соединительнотканных клеток, запускаются процессы инкапсуляции и организации, возникает секвестральная капсула.

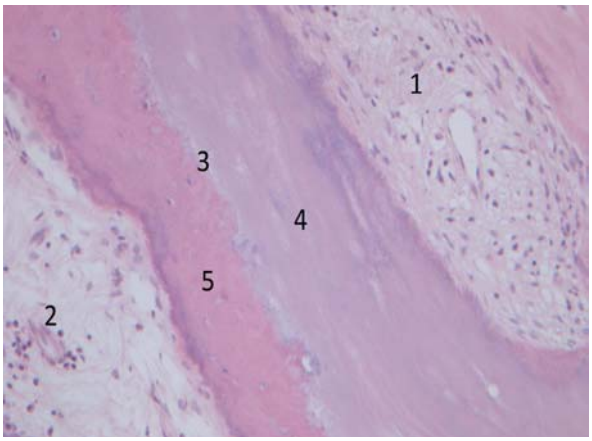


**Рис. 3.** Костная пластинка с очагами некроза:
1 – фиброз (грубый); 2 – фиброз (нежный); 3 – зазубренность краев границы между нормальной костной тканью и деструкцией; 4 – секвестр; 5 – нормальная костная ткань, содержащая остеоциты. Окраска гематоксиллином и эозином. Об. 40. Ок. 20.

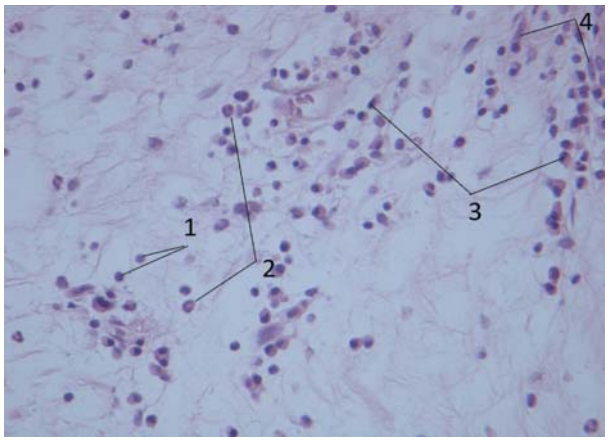


**Рис. 4.** Очаговая воспалительная инфильтрация:
1 – лимфоциты; 2 – эозинофильные лейкоциты; 3 – плазматические клетки; 4 – фибробласты. Окраска гематоксиллином и эозином. Об. 40. Ок. 20.

Несмотря на обширный список литературы, посвященной течению и исходу некротических изменений в костной ткани, данных о костных секвестрах в среднем ухе при тимпаносклерозе найти не удалось.

Выполненное исследование показало, что образование костных секвестров в среднем ухе у больных тимпаносклерозом при отсутствии явных признаков гнойного воспаления, как, например, при мастоидите или при специфическом поражении, при туберкулезе среднего уха, не связано с активностью бактериальной флоры. Скорее всего, в качестве основной причины развития дистрофических и некротических процессов с формированием секвестров следует рассматривать нарушение трофики костной ткани, обусловленное тимпаносклеротическим поражением мукопериоста. Фибриноидное набухание, последующий гиалиноз и кальцификация с формированием массивных очагов тимпаносклероза приводит к локальному исчезновению сосудов в толще мукопериоста, нарушению питания подлежащего участка кости и, как следствие, к асептическому некрозу с формированием характерного костного секвестра. Обнаруживаемые после удаления очагов тимпаносклероза дефекты длинной ножки наковальни, наковальне-стременного сочленения, ножек стремени также можно отнести к последствиям нарушения трофики костной ткани.

## Выводы

Проведенное гистологическое исследование подтверждает, что фрагменты операционного материала, удаленные вместе с типичными гиалиновыми и (или) петрифицированными очагами тимпаносклероза, представляют собой участки некротизированной костной ткани, достаточно легко отделяемые от подлежащей костной ткани, что соответствует определению «костный секвестр». Выявленные особенности морфологической картины в исследованных образцах подтверждают предположение о прогрессирующем дистрофическом характере тимпаносклероза, обусловленном поражением мукопериоста, сопровождающемся локальным исчезновением сосудов в его толще, нарушением питания подлежащего участка кости с развитием асептического некроза и формированием характерного костного секвестра.

Отсутствие доказательств остеогенной клеточной трансформации и остеогенеза межклеточного вещества в исследуемых образцах позволяет серьезно усомниться в состоятельности предположения о возможности образования «новой» костной ткани в результате метаплазии соединительной ткани при тимпаносклерозе.

Полученные результаты позволяют предположить, что оссифицированные тимпаносклеротические бляшки представляют собой не что иное, как костный секвестр из дистрофически измененных участков слуховых косточек или костных стенок барабанной полости.

Учитывая данные литературы о незавершенности продуктивной фазы тимпаносклеротического процесса и полученные нами данные, можно сделать заключение о необходимости удаления массивных очагов тимпаносклероза даже в тех случаях, когда они не фиксируют слуховые косточки, что стоит расценивать как профилактику развития асептического некроза костных образований среднего уха и формирования костных секвестров.

ЛИТЕРАТУРА

1. Zollner F. Tympanosclerosis // Arch Otorhinolaryngol. 1963. Vol. 78 (8). P. 538–543.
2. Кофанов Р. В. Тимпаносклероз: клиника и хирургическое лечение: дис. … докт. мед. наук. Л., 1986. 39 с.
3. Патякина О. К., Гаров Е. В., Дондитов А. Ц. Тимпаносклероз: клиника, диагностика, причины, патогенез, лечение. 8-я Науч.-практ. конф. оториноларингол. Москвы. М., 1998. С. 79–80.
4. Тос М. Руководство по хирургии среднего уха. Т. 4. Томск: СибГМУ, 2012. 274 с.
5. Schiff M., Poliquin J. F., Catanzaro A., Ryan A. F. Tympanosclerosis: a theory of pathogenesis // Ann Otol. Rhinol. Laryngol. Suppl. 1980. Vol. 89 (4, pt.2). P. 1–16.
6. Friedmann I., Galey F. R. Initiation and stages of mineralization in tympanosclerosis // Jurn. Laryngol. Otol. 1980. Vol. 94 (11). P. 1215–1229.
7. Быкова В. П., Захаренкова Т. И. Морфогистохимическая характеристика тимпаносклероза и некоторые вопросы его морфогенеза // Арх. пат. 1982. № 1. С. 39–44.
8. Тарасов Д. И., Федорова О. К., Быкова В. П. Заболевания среднего уха. М.: Медицина, 1988. 288 с.
9. Yao W., Ma J., Luo X., Luo B. Numerical analysis of тympanosclerosis and treatment effect // Jurn. Mech. Med. Biol. 2014. Vol. 14 (4). P. 1–15.
10. Миниахметова Р. Р. Сывороточные маркеры костного обмена при хроническом среднем отите с тимпаносклерозом // Рос. оториноларингология. 2010. № 1. С. 78–86.
11. Bhaya M. H., Schachern P. A., Morizono T., Paparella M. M. Pathogenesis of tympanosclerosis // Otolaryngol Head Neck Surg. 1993. Vol. 109 (3, pt.1). P. 413–420.

12. Selcuk A., Ensari S., Sargin A. K., Can B., Dere H. Histopathological classification of tympanosclerotic plaques. Eur Arch Otorhinolaryngol. 2008. Vol. 265 (4). P. 409–413.
13. Хэм А., Кормак Д. Гистология. Т. 3. М.: Мир, 1983. 291 с.
14. Адамия М. В. Морфологические особенности костной ткани среднего уха у больных хроническим гнойным мезотимпанитом // Рос. оториноларингология. 2005. № 2. С. 3–5.
15. Пальцев М. А., Аничков Н. М. Патологическая анатомия. Т. 1. М.: Медицина, 2001. 528 с.

**Чернушевич** Игорь Иванович – доктор медицинских наук, старший научный сотрудник Санкт-Петербургского НИИ уха, горла, носа и речи. Россия, 190013, Санкт-Петербург, ул. Бронницкая, д. 9; тел. 8 (812) 316-25-01, e-mail: igor1st@mail.ru

**Аникин** Игорь Анатольевич – доктор медицинских наук, профессор, руководитель отдела разработки и внедрения высокотехнологичных методов лечения Санкт-Петербургского НИИ уха, горла, носа и речи. Россия, 190013, Санкт-Петербург, ул. Бронницкая, д. 9; тел. 8 (812) 316-25-01, e-mail: dr-anikin@mail.ru

**Агазарян** Адрине Генриковна – аспирант Санкт-Петербургского НИИ уха, горла, носа и речи. Россия, 190013, Санкт-Петербург, ул. Бронницкая, д. 9; тел. 8(812)316-25-0, e-mail: adrineagazaryan@gmail.com

**Шустова** Татьяна Ивановна – доктор медицинских наук, профессор, главный научный сотрудник лабораторно-диагностического отдела Санкт-Петербургского НИИ уха, горла, носа и речи. Россия, 190013, Санкт-Петербург, ул. Бронницкая, д. 9; тел. 8 (812) 316-25-01.

REFERENCES

1. Zollner F. Tympanosclerosis. Arch Otorhinolaryngol. 1963; 78 (8): 538-543.
2. Kofanov R. V. Timpanoskleroz, klinika i khirurgicheskoe lechenie dis. … dokt. med. nauk [Tympanosclerosis, clinical picture and surgical treatment: MD dissertation]. Leningrad, 1986 (in Russian).
3. Patyakina O. K., Garov E. V., Donditov A. Ts. Timpanoskleroz: klinika, diagnostika, prichiny, patogenez, lechenie [Tympanosclerosis: clinic, diagnostics, causes, pathogenesis, treatment]. In: 8th Scientific-practical conference of Otorhinolaryngologists of the Moscow. Moscow, 1998; 79–80 (in Russian).
4. Tos M. Rukovodstvo po khirurgii srednego ukha. T. 4 [Manual on the surgery of the middle ear. V. 4]. Tomsk: SibGMU, 2012 (in Russian).
5. Schiff M. Poliquin J. F., Catanzaro A., Ryan A. F. Tympanosclerosis: a theory of pathogenesis. *Ann Otol Rhinol Laryngol Suppl.* 1980; 89 (4, pt.2): 1–16.
6. Friedmann I., Galey F. R. Initiation and stages of mineralization in tympanosclerosis. *Jurn. Laryngol. Otol.* 1980; 94 (11): 1215–1229.
7. Bykova V. P., Zakharenkova T. I. Morfogistokhimicheskaya kharakteristika timpanoskleroza i nekotorye voprosy ego morfogeneza [Morphohistochemical characteristics of tympanosclerosis and some questions of its morphogenesis]. *Arkhiv patologii*. 1982; 1: 39–44.
8. Tarasov D. I., Fedorova O. K., Bykova V. P. Zabolevaniya srednego ukha [Diseases of the middle ear]. Moscow: Meditsina; 1988 (in Russian).
9. Yao W., Ma J., Luo X., Luo B. Numerical analysis of тympanosclerosis and treatment effect. *Jurn. Mech. Med. Biol*. 2014; 14 (4): 1–15.
10. Miniakhmetova R. R. Syvorotochnye markery kostnogo obmena pri khronicheskom srednem otite s timpanosklerozom [Serum markers of bone metabolism in chronic otitis media with tympanosclerosis]. *Rossiyskaya otorinolaringologiya*. 2010; 1: 78-86 (in Russian).
11. Bhaya M. H., Schachern P. A., Morizono T., Paparella M. M. Pathogenesis of tympanosclerosis. *Otolaryngol Head Neck Surg*. 1993; 109 (3, pt.1); 413-420.
12. Selcuk A., Ensari S., Sargin A. K., Can B., Dere H. Histopathological classification of tympanosclerotic plaques. *Eur Arch Otorhinolaryngol.*; 2008; 265 (4): 409–413.
13. Ham A., Cormack D. Gistologiya. T. 3. [Histology. V. 3]. Moscow: Mir, 1983 (in Russian).
14. Adamiya M. V. Morfologicheskie osobennosti kostnoy tkani srednego ukha u bol'nykh khronicheskim gnoynym mezotimpanitom [Morphological features of the bone tissue of the middle ear in patients with chronic purulent mesotympanitis]. Rossiyskaya otorinolaringologiya. 2005; 2: 3–5 (in Russian).
15. Pal'tsev M. A., Anichkov N. M. Patologicheskaya anatomiya T. 1 [Pathological anatomy. V. 1]. Moscow: Meditsina, 2001 (in Russian).

Igor' Ivanovich Chernushevich – MD, senior research associate of the Department of Development and Implementation of High-Technology Treatment Methods of Saint Petersburg Research Institute of Ear, Throat, Nose and Speech. Russia, 190013, Saint Petersburg, 9, Bronnitskaia str., tel.: 8-812-316-25-01, e-mail: igor1st@mail.ru

Igor' Anatol'evich Anikin – MD, Professor, Head of the Department of Development and Implementation of High-Technology Treatment Methods of Saint Petersburg Research Institute of Ear, Throat, Nose and Speech. Russia, 190013, Saint Petersburg, 9, Bronnitskaia str., tel.: 8 (812) 316-25-01, e-mail: dr-anikin@mail.ru

Adrine Genrikovna Agazaryan – post-graduate student of Saint Petersburg Research Institute of Ear, Throat, Nose and Speech. Russia, 190013, Saint Petersburg, 9, Bronnitskaia str., tel.: 8-812-316-25-01, e-mail: adrineagazaryan@gmail.com

Tat'yana Ivanovna Shustova – MD, Professor, chief research associate of the Laboratory and Diagnostic Department of Saint Petersburg Research Institute of Ear, Nose, Throat and Speech. Russia, 190013, Saint Petersburg, 9, Bronnitskaia str., tel.: 8-812-316-25-01

УДК 616.216.1-002-089.874(048.8) doi: 10.18692/1810-4800-2017-3-86-93

# ЩАДЯЩЕЕ ИНСТРУМЕНТАЛЬНОЕ ЛЕЧЕНИЕ РИНОСИНУСИТОВ (ОБЗОР ЛИТЕРАТУРЫ)

**Волков А. Г.**

*ФГБОУ ВО «Ростовский государственный медицинский университет» Минздрава России, 344000, г. Ростов-на-Дону, Россия*
*(Ректор – проф. С. В. Шлык)*

# SPARING INSTRUMENTAL TREATMENT OF RHINOSINUSITIS (LITERATURE REVIEW)

**Volkov A. G.**

*Federal State Budgetary Institution Higher Vocational Education 'The Rostov State Medical University" of Ministry of Health of the Russian Federation, Rostov-on-Don, Russia*

В статье представлен краткий обзор литературы, посвященной вопросам современных методов лечения параназальных синуситов. Проведен анализ оптимизации хирургического лечения параназальных синуситов и их осложнений с использованием приемов эндоназальной эндоскопической хирургии. Определена эффективность использования трепанопункции как щадящего метода лечения при неосложненных формах фронтита.

**Ключевые слова:** параназальный синусит, трепанопункция.
**Библиография:** 67 источников.

The article provides a brief review of literature sources devoted to the advanced methods of paranasal sinusitis treatment. The author performed analysis of optimization of surgical treatment of paranasal sinusitis and complications thereof using the endonazal endoscopic surgery techniques. The article determines the efficacy of trephination as a sparing treatment of uncomplicated forms of frontitis.

**Key words:** paranasal sinusitis, trephination.
**Bibliography:** 67 sources.

Воспалительная патология ЛОРорганов составляет 87% от всех обращений к оториноларингологу [1], в последнее десятилетие заболеваемость параназальными синуситами (ПНС) выросла, а удельный вес госпитализированных больных с этой патологией ежегодно увеличивается почти в 3 раза. Проблема своевременной диагностики и лечения ПНС в настоящее время является достаточно актуальной [2], несмотря на появление новых современных способов консервативного и хирургического лечения. По данным разных авторов [3, 4], в настоящее время ПНС занимают первое место среди воспалительных заболеваний ЛОРорганов.

Околоносовые пазухи (ОНП) представляют собой единую морфологическую и функциональную системы [5] с близкими этиологическими факторами и механизмами развития заболеваний [6], поэтому при изучении эпидемиологии ПНС следует оценивать распространенность заболеваний не только каждой пазухи в отдельности, но и их сочетанного поражения.

С. З. Пискунов, Г. З. Пискунов считают, что ОНП представляют собой уникальные анатомические образования, являющиеся резервными защитными элементами верхних дыхательных путей, глазницы и мозга [7]. Эту защитную функцию нужно понимать в самом широком смысле слова, учитывая мукоцилиарную систему, постоянство температуры, закономерности аэродинамики и другие факторы.

Первичным очагом поражения ОНП, как правило, являются изменения в передних и средних клетках решетчатых пазух, обусловливающие нарушение вентиляции и мукоцилиарного очищения верхнечелюстной и лобной пазух. В передних отделах среднего носового хода вдыхаемый воздух меняет свое направление, что способствует осаждению здесь взвешенных в нем частиц, включая микробы и аллергены, а при появлении в области остиоме-

атального комплекса каких-либо препятствий – нарушению всех этих функций и формированию первичного очага воспалительного процесса.

Особым ареалом является Северный Кавказ, который наиболее неблагополучен по климатическим условиям и в связи с формированием у многих жителей вторичного иммунодефицита [8] характеризуется повышенным уровнем воздействия на человека вредных факторов внешней урбанизированной среды, что выявляется и в других промышленных зонах [9, 10]. Эти факторы способствуют увеличению количества ПНС, в том числе и фронтитов с осложнениями, в Ростовской области и Ставропольском крае [11, 12].

Из всех ОНП чаще всего воспалительный процесс развивается в лобных пазухах и проявляется у многих больных выраженной болью в области надбровья и, несколько реже, выделениями из носа.

Анатомическими предпосылками формирования фронтитов являются не только изменения в области остиомеатального комплекса, но и особенности строения самих лобных пазух [13]. Анализ спиральных компьютерных томограмм, проведенный у большой группы пациентов, показал, что предпосылками к формированию фронтита являются анатомические особенности лобных пазух [14], что совпадает с данными наших объективных исследований структурных параметров рентгенограмм людей различных возрастных групп [15]. Лобные пазухи с отсутствием фронтоэтмоидальных клеток, имеющие большое количество бухт и полуперегородок, снижают возможность возникновения фронтитов. В то же время деформация или неправильное развитие структур остиомеатального комплекса часто приводит к сужению лобно-носового канала и, как следствие, к формированию фронтита [16].

В этиологии острых риносинуситов в настоящее время ведущую роль играют *Streptococcus pneumoniae, Hemophilus influenzae, Staphylococcus epidirmidis, Streptococcus pyogenes, Moraxella catarrhalis*. В развитии хронического фронтита преобладают *Staphylococcus aureus, Streptococcus pneumoniae, Hemophilus influenzae, Moraxella catarrhalis* [17]. Этиология современных ПНС значительно изменилась в пользу образования различных ассоциаций микроорганизмов, которые впервые были описаны А. Е. Эссель и соавт. [18].

В последние два десятилетия клиническая картина современных фронтитов стала меняться в сторону появления стертых и латентных форм течения заболевания. Локальный болевой симптом при фронтите часто теряет свое ведущее клиническое значение, а данные дополнительных методов исследования дают ошибку в 20–30% случаев по разным причинам [19]. В сомнительных случаях необходимо проведение дополнительных способов диагностики, таких как реофронтография, флуометрия, термография и др.

Основные задачи при лечении неосложненного фронтита:

- скорейшее снятие локальной боли;
- восстановление нормального функционирования лобно-носового канала;
- удаление из просвета лобной пазухи патологического содержимого;
- стимуляция репаративных процессов слизистой оболочки пазухи.

При лечении воспалительных заболеваний лобных пазух некоторые клиницисты [20] применяют только консервативное лечение, исходя из предположения о «гравитационном» дренировании пазух – под воздействием земной гравитации происходит их самостоятельное опорожнение от патологического содержимого. Указанная теория вызывает значительное сомнение, в особенности при наличии блока лобно-носового канала в одном из его участков или в лобном кармане. Некоторое недоумение вызывает утверждение, что контрольная рентгенография ОНП, проведенная на 5–7-й день лечения, обнаружила «восстановление пневматизации» пазух, которое произошло у 48 из 50 больных. Вероятно, речь идет о восстановлении прозрачности изображений пазух, но известно, что восстановление прозрачности пазухи, пораженной воспалительным процессом, на рентгенограмме происходит не ранее, чем через 30–35 дней после начала лечения [21, 22].

Одним из элементов комплексного щадящего лечения фронтитов ранее мы считали зондирование воспаленных лобных пазух, которое проводили изогнутыми катетерами нашей конструкции [23]. В дальнейшем усомнились в эффективности этого способа, принимая во внимание тот факт, что слизистая оболочка лобно-носового канала является одной из самых тонких слизистых оболочек человека и обладает значительной склонностью к рубцеванию. Многие клиницисты согласны с этим положением, считая зондирование противопоказанным для лечения фронтитов [24, 25]. Ряд авторов не согласен с этим положением [26–28] и успешно использует зондирование для лечения воспалительных заболеваний лобных пазух.

Принцип щадящего отношения к оперируемым органам и тканям, исповедуемый нашими учителями [29, 30] в вопросах диагностики и лечения патологии ЛОРорганов, поддерживается в Ростовской ЛОР-клинике в течение всего времени ее существования [31–33].

Наше стремление сохранять щадящий характер лечения фронтитов привело к использованию трепанопункции (ТП). ТП лобной пазухи – это наиболее щадящая операция при лечении неосложненного фронтита, которая исключает травмы слизистой оболочки лобно-носового канала и,

в особенности, наиболее ранимых секреторных образований в его устье [34–36].

Экстраназальная ТП рассматривается как наложение отверстия небольшого диаметра в передней или нижней стенках лобной пазухи с последующим постоянным дренированием ее просвета через трепанационный канал [37]. ТП лобных пазух преобладающим большинством устройств осуществляется в несколько этапов:

– наложение отверстия в стенке лобной пазухи;

– извлечение из нее сверлящего инструмента;

– установка переходника в сформированный костный трепанационный канал;

– введение по переходнику в просвет лобной пазухи приспособления для ее длительного дренирования – канюли.

ТП относится к инструментальному способу лечения заболевания, в котором значительную роль играют устройства для проведения вмешательства и дренирования полости. По мере прогресса науки и техники совершенствовались и устройства для выполнения ТП лобных пазух. После отказа от лечения больных с помощью зондирования вмешательство осуществляли выпускаемым отечественной промышленностью устройством для ТП [38], в котором нами были сделаны различные технические усовершенствования.

Большинство устройств для ТП, выпускаемых в различных странах, имеют общие недостатки в производстве вмешательства:

– многоэтапность операции;

– попадание гнойного экссудата в диплоетический слой кости передней стенки пазухи или в мягкие ткани лобной области, что приводит к формированию остита, субпериостального абсцесса, а также – остеомиелита лобной кости;

– попадание костной стружки, образующейся во время трепанации, в просвет лобной пазухи [39].

Нами было разработано и внедрено в практику оригинальное устройство для ТП лобных пазух [40], которое обеспечивает:

– жесткую фиксацию инструмента на костной стенке лобной пазухи, не позволяющую ему смещаться;

– одноэтапность и быстроту вмешательства;

– безопасность больного за счет технических особенностей канюли, ограничивающих глубину трепанации;

– изоляцию патологического содержимого лобной пазухи от тканей лобной области формированием резьбы на стенках трепанационного канала и их сцеплением, при этом пломбируется диплоетический слой кости;

– удаление костной стружки, образовавшейся во время трепанации.

Конструкция и применение этого устройства предупреждают все возможные интра- и послеоперационные осложнения, описанные в литературе, а комплекс устройств совершенствуется нами на протяжении многих лет [41–44].

Лечебное воздействие на воспаленную слизистую оболочку лобной пазухи производили через канюлю введением в просвет пазухи лекарственных препаратов, очень часто в сочетании с физиотерапевтическими процедурами – прямым воздействием лазерного облучения и с диализом лекарственных средств [45, 46] – восстановления проходимости лобно-носового канала на 2–3-и сутки после проведения ТП. Некоторыми клиницистами экспериментально было доказано, что эффект от введения лекарственного препарата, который всасывается слизистой оболочкой воспаленной ОНП, более чем в 100 раз превышает эффект от парентерального введения такого же количества данного препарата [47]. Это подтверждено рядом исследований и согласуется с мнением других авторов, высказанных в разные годы и совершенно не связанных друг с другом [48, 49]. Немаловажное значение имеет и срок послеоперационного лечения, который не превышает 5–7 койко-дней, после чего больной возвращается к нормальной социальной жизни, в дальнейшем не принимая лечения по поводу данного заболевания.

Нами [39] на основании значительного опыта лечения больных неосложненным фронтитом сделана попытка оценить характер совершенствования инструментария и методики проведения ТП лобных пазух. Было наглядно показано, что за последние 30–40 лет прогресс в совершенствовании приборов и методики проведения ТП крайне незначителен и даже в некоторых случаях [50] усложнен и крайне травматичен. Но, отмечается и положительное направление в лечении неосложненных фронтитов сочетанием ТП с санирующими эндоназальными вмешательствами, что дает положительный терапевтический эффект [51, 52].

Рецидивы заболевания при лечении больных неосложненным острым и хроническим фронтитом ТП с помощью устройства нашей конструкции в ЛОР-клинике РостГМУ более чем за 35 лет наблюдений составляют менее 0,001% от всей группы больных [42], что не сравнимо с довольно значительными цифрами, приводимыми рядом клиницистов [25, 53]. С 1994 года у нас не было осложнений или рецидива заболеваний после лечения больных фронтитом ТП лобных пазух.

Еще раз нужно отметить, что возможность развития осложнений при ТП, связанных с проникновением сверла в переднюю черепную ямку с повреждением тканей внутри черепа, на которые часто ссылаются европейские авторы [50,

54], при использовании инструмента нашей конструкции исключается.

Незначительный косметический дефект мягких тканей в области надбровья после ТП становится малозаметным через 6–7 месяцев, трепанационный канал в передней стенке лобной пазухи у большой части больных через 1–1,5 года заполняется новообразованной костной тканью (в зависимости от возраста).

ТП является наиболее эффективным и щадящим из всех хирургических методов лечения неосложненных фронтитов. Основанием для такого заявления является опыт проведения около 2500 вмешательств с соблюдением указанных принципов и использованием инструментов нашей конструкции. Нужно заметить, что ни в одной из работ, начиная с 1921 года по настоящее время, посвященных лечению больных фронтитом с помощью ТП, не приводится анализ такого количества (в работах некоторых авторов анализировано не более 300 случаев) пролеченных больных любыми устройствами с рядом осложнений и рецидивов заболевания.

Большое количество работ посвящено оптимизации хирургического лечения ПНС и их осложнений с помощью приемов эндоназальной эндоскопической хирургии [55–58], но в то же время R. R. Orlandi, D. W. Kennedy [59] считают, что воспаление лобной пазухи после проведения функционального эндоскопического вмешательства может стать постоянной, ятрогенной болезнью из-за недостаточных навыков и технических ошибок хирургов в узком лобном кармане. Р. Вебер и Р. Кеерль [60] указывают, что общая длительность процесса заживления в полости носа после эндоназальных вмешательств составляет от нескольких недель до месяцев и более.

В литературе описано довольно большое количество осложнений после эндоназальных хирургических вмешательств, включая частые кровотечения из сосудов различного калибра и локализации, ликворею, менингит, интраорбитальные гематомы, эмфизему орбиты [61–65], слепоту [66]. Среди редких осложнений описаны каротидно-кавернозная фистула, повреждение головного мозга, внутричерепное кровоизлияние, пневматоцефалус, абсцесс мозга, злокачественная гипертермия, также смерть в результате нарушения сердечного ритма, вызванного общим обезболиванием [67].

**Заключение.** По нашему мнению, трепанопункция исключает различные осложнения фронтитов и является наиболее щадящим видом хирургического вмешательства на лобных пазухах при отсутствии органических изменений в области устья или в самом лобно-носовом канале.

ЛИТЕРАТУРА


1. Рябова М. А. К вопросу о рациональной антибактериальной терапии воспалительных заболеваний верхних дыхательных путей // Вестн. оториноларингологии. 2012. № 6. С. 82–86.
2. Горин Д. С. Современные представления о хирургическом лечении хронического синусита // Рос. оториноларингология. 2014. № 1 (68). С. 42–44.
3. Рязанцев С. В., Науменко Н. Н., Захарова Г. П. Принципы этиопатогенетической терапии острых синуситов: метод. рекомендации. СПб. 2006. 42 с.
4. Абдулкеримов Х. Т., Гаращенко Т. И., Кошель В. И., Рязанцев С. В., Свистушкин В. М. Принципы этиопатогенетической терапии острых риносинуситов: метод. рекомендации. Изд. 4-е. М.; СПб.: Полифорум Групп, 2015. 40 с.
5. Анохин П. К. Очерки по физиологии функциональных систем. М.: Медицина, 1975. 447 с.
6. Пискунов С. З. Физиология и патофизиология носа и околоносовых пазух // Рос. ринология. 1993. № 1. С. 19–39.
7. Пискунов С. З., Пискунов Г. З. О физиологической роли околоносовых пазух // Рос. ринология. 1997. № 1. С. 16–17.
8. Волков А. Г., Трофименко С. Л. Клинические проявления вторичного иммунодефицита при заболеваниях ЛОРорганов. Изд. 3-е, доп. Saarbrücken: LAP и Lambert Academic Publishing GmbH & Co KG, 2012. 190 с.
9. Тимошенко С. В., Рымша М. А. Зависимость общей заболеваемости хроническим синуситом от состояния атмосферного воздуха городского района // Рос. оториноларингология. № 2(15). 2005. С. 81–83.
10. Надей Е. В. Триггерные факторы и аллергопатология в Томской области // IV Петербург. форум оториноларингологов России: матер. конф. СПб., 2015. С. 16–17.
11. Узденова Р. Х. Клиническая эпидемиология экссудативных фронтитов в регионе Юга России и сравнительная оценка различных методов их лечения: автореф. дис. … канд. мед. наук. СПб., 2004. 21 с.
12. Волков А. Г., Гюсан А. О., Боджоков А. Р. Распространенность фронтитов на Северном Кавказе в настоящее время // Межрегион. науч.-практ. конф. оториноларингологов Сибири и Дальнего Востока «Акт. вопр. оториноларингологии»: матер. конф. Благовещенск, 2009. С. 30–34.
13. Волков А. Г. Корреляционный анализ развития лобных пазух по данным рентгенографии / Науч.-техн. прогресс в мед. и фунд. пробл. биол. (тез. докл. науч.-практ. конф.): матер. конф. Харьков, 1987. С. 172–173.
14. Lien C. F., Weng H. H., Chang Y. C. Computed tomographic analysis of frontal recess anatomy and its effect on the development of frontal sinusitis // Laryngoscope. 2010. Vol. 120 (12). P. 2521–2527.
15. Волков А. Г. Осложнения при трепанопункции лобных пазух и возможности их предупреждения // Вестн. оториноларингологии. 1981. № 6. С. 41–44.

16. Пискунов Г. З., Пискунов С. З., Козлов В. С., Лопатин А. С. Заболевания носа и околоносовых пазух. Коллекция «Совершенно секретно». М., 2003. 208 с.
17. Егоров В. И., Зуева С. В. Диагностика и консервативное лечение фронтита // Рос. оториноларингология. 2008. № 6. С. 56–59.
18. Эссель А. Е., Пантелеева Л. Г., Мясненко А. М. Вирусобактериальные ассоциации. Ростов н/Д.: Изд-во Рост. ун-та, 1978. 221 с.
19. Стагниева И. В. Особенности клинического течения фронтитов в современных условиях: автореф. дис. … канд. мед. наук. СПб., 2008. 24 с.
20. Киселев А. С., Рыбин А. А. Неинвазивное лечение острых фронтитов // Рос. оториноларингология. 2016. № 1 (80). С. 32–34.
21. Гинзбург В. Г. Основы рентгенологического исследования черепа. М., 1962. С. 41–90.
22. Королюк И. П. Рентгеноанатомический атлас скелета (норма, варианты, ошибки интерпретации). М.: Видар, 1996. 192 с.
23. Волков А. Г. Лечение больных фронтитом зондированием и длительным дренированием лобных пазух / Регион. науч.-практ. конф. по акт. вопр. оториноларингологии в зоне БАМа: матер. конф. М., 1982. С. 100–101.
24. Дашкевич М. С. Развитие пазух лобной кости // Вестн. оториноларингологии. 1961. № 2. С. 44–45.
25. Черных В. Г. Клинико-анатомические параллели лобно-носового соустья (Морфол. и клинич. исследование): дис. … канд. мед. наук. Ижевск, 1974. 170 с.
26. Goodyear H. Nasal sinus diseases // Arch. Otolaryng. 1958. Vol. 68, N 6. P. 700–703.
27. Лиманский С. С. Обоснование классификации синуситов // Рос. ринология. 1997. № 2. С. 10.
28. Машкова Т. А., Неровный А. И., Эгиева Р. С. Топографо-анатомическое обоснование патологии среднего уха при экссудативных фронтитах // Рос. ринология. 2014. № 2. С. 54.
29. Комендантов Л. Е. Несколько слов об отборе больных на курорты // Вестн. рино-ляринго-отиатрии. 1928. № 4–5. С. 686–687.
30. Воячек В. И. Методика щадящих оториноларингологических воздействий. Л.: Медгиз, 1957. 155 с.
31. Ханамиров А. Р. Патогенетическая взаимосвязь заболеваний уха и верхних дыхательных путей с заболеваниями других органов и систем человека. Ростов н/Д.: Ростиздат, 1973. 23 с.
32. Помухина А. Н. Щадящий принцип при некоторых операциях в оториноларингологии / Материалы Республиканской научной конференции и Пленума Всесоюзного научного ЛОР-общества: матер. конф. Иркутск, 1980. 3 с.
33. Волков А. Г. Щадящие принципы в диагностике и лечении заболеваний околоносовых пазух (изобретательская и научная работа) // Межрегион. науч.-практ. конф. оториноларингологов ЮФО: матер. конф. Ростов н/Д, 2004. С. 6–9.
34. Beck K. Weitere Erfahrungen mit Stirnhöhlenpunktion und der Drainage von auβen bei Stirhöhleneiterungen // Arch. Ohr.-Nas. u Kehl. Kopfheilk. 1937. Vol. 42, N 5. P. 205–207.
35. Попель С. Е. Новые возможности в лечении больных фронтитом трепанопункцией: автореф. дис. … канд.мед. наук. М., 2005. 25 с.
36. Гюсан А. О. Риносинусогенные орбитальные осложнения: распространенность и принципы лечения // Вестн. оториноларингологии. 2010. № 4. С. 64–67.
37. Волков А. Г. К вопросу о развитии метода трепанопункции // Рос. ринология. 2000. № 2. С. 35–38.
38. А. с. на изобретение СССР № 114963 «Прибор для трепанопункции лобных пазух», открытия. 1958. № 30 / М. Р. Антонюк, Е. В. Павлов.
39. Волков А. Г., Гюсан А. О. Совершенствуются ли возможности трепанопункции лобных пазух (анализ литературы) // Рос. оториноларингология. 2008. Приложение № 1. С. 166–169.
40. Волков А. Г., Тумбаков А. А. Наш вариант трепанопункции лобных пазух // ЖУНГБ. 1982. № 6. С. 67–68.
41. Волков А. Г. Осложнения при трепанопункции лобных пазух и возможности их предупреждения // Вестн. оториноларингологии. 1981. № 6. С. 41–44.
42. Волков А. Г. Лобные пазухи. Ростов н/Д.: Феникс, 2000. 512 с.
43. Волков А. Г. Терапия больных после трепанопункции лобных пазух // IV Петербург. форум оториноларингологов России: матер. конф. СПб., 2015. С. 268–269.
44. Радев И. Трепанопунктията – способ лечение фронтита // Осма нац. конф. по УНГ-болести (рез.). НРБ. Пазарджик, 1989. С. 66–67.
45. Гюсан А. О., Гюсан С. А. Лечение острых и хронических фронтитов внутрипазушным лазерофорезом // Рос. ринология. 1997. № 2. С. 37–38.
46. Гюсан А. О., Гюсан С. А., Узденова Р. Х. Ретроспективный анализ результатов лечения острых и хронических фронтитов методом трепанопункции // Современные вопросы аудиологии и ринологии: тез. докл. науч.-практ. конф. Курск, 2000. С. 109–110.
47. Разиньков С. П. Патогенетические принципы лечения воспалительных заболеваний околоносовых пазух: автореф. дис. … докт. мед. наук. СПб., 1998. 40 с.
48. Сергиенко П. В. Некоторые вопросы этиологии, патогенеза, диагностики и лечения параназального синуита: автореф. дис. ... канд. мед. наук. М., 1971. 33 с.
49. Hasegawa K., Nakai Y. Concentration of a Locally Adminstered Antibiotic into the Nasal and Paranasal Sinus Mucosa // Pract. Otol. Kyoto. 1975. Vol. 68. N 6. P. 59–60.

50. Woolford T. Trephination of the Frontal Sinus // ENT News. 2004. Vol. 13, N 4. P. 72–74.
51. Грисько В. Ю. Диагностика и лечебная тактика при воспалительных заболеваниях лобной пазухи: дис. … канд. мед. наук. Курск, 1999. 160 с.
52. Sun N. Xu W. H. A case of ossifying fibroma of the frontal sinus // Exp Ther Med. 2013. Vol. 5 (5). P. 1359–1362.
53. Lange G. Die operative Therapie von entzündlichen Erkrankungen des Siebbeins und der Stirnhöhle // Laryng. Rhinol. 1980. Vol. 59, N 1. P. 13–21.
54. Германн И. 37-летний опыт микроэндоскопической хирургии перегородки носа, всех околоносовых пазух и слезного мешка под общей гипотензивной анестезией // Рос. ринология. 1995. № 3–4. С. 28–41.
55. Пискунов Г. З., Лопатин А. С. Эндоскопическая диагностика и функциональная хирургия околоносовых пазух: пособие для врачей. Мед. центр при Правительстве РФ. ЦКБ; Ринологический центр. М., 1992. 34 с.
56. Шубин М. Н. Значение эндомикрохирургических методов в диагностике и лечении патологии полости носа, околоносовых пазух и пограничных анатомических областей: дис. … докт. мед. наук. М., 2003. 182 с.
57. Sowerby L. J., MacNeil S. D., Wright E. D. Endoscopic frontal sinus septectomy in the treatment of unilateral frontal sinusitis: revisiting an open technique // Otolaryngol. Head Neck Surg. 2009. Vol. 38 (6). P. 652–654.
58. Gotlib T., Krzeski A., Held-Ziółkowska M., Niemczyk K. Endoscopic transnasal management of inverted papilloma involving frontal sinuses // Wideochir Inne Tech Malo Inwazyjne. 2012. Vol. 7 (4). P. 299–303.
59. Orlandi R. R., Kennedy D. W. Revision endoscopic frontal sinus surgery // Otolaryngol. Clin. North. Am. 2001. Vol. 34, N 1. P. 77–90.
60. Вебер Р., Кеерль Р. Регенеративные процессы после эндоназальных операций // Рос. ринология. 1997. № 4. С. 16–28.
61. Stankiewicz J. Complications of endoscopic intranasal ethmoidectomy // Laryngoscope 1987. Vol. 97. P. 1270–1273.
62. Пискунов Г. З. Состояние функциональной эндоскопической и микроскопической ринохирургии в России // Рос. ринология. 1998. № 1. С. 35–37.
63. Bhatti M. T., Giannoni C. M., Raynor E. Ocular motility complications after endoscopic sinus surgery with powered cutting instruments // Otolaryngol. 2001, Head Neck Surg, Vol. 125 (5). P. 501–509.
64. Krings J. G., Kallogjeri D., Wineland A. Complications of primary and revision functional endoscopic sinus surgery for chronic rhinosinusitis // Laryngoscope. 2014. Vol. 124 (4). P. 838–845.
65. Patel A. B., Hoxworth J. M., Lal D. Orbital Complications Associated with the Treatment of Chronic Rhinosinusitis // Otolaryngologic Clinics of North America. 2015. Vol. 48 (5). P. 749–768.
66. Vasquez L. M., Gonzalez-Candial M. Permanent blindness after sinus surgery // Orbit. 2011. Vol. 30 (2). P. 108–110.
67. Пискунов Г. З. Эндоназальная хирургия риносинусита. М.: Литтерра, 2014. 144 с.

**Волков** Александр Григорьевич – докт. мед. наук, профессор, зав. каф. болезней уха, горла, носа Ростовского ГМУ. Россия, 344000, г. Ростов-на-Дону, пр. Ворошиловский, д. 105; тел. (8632) 399-159, e-mail: alvolk19@mail.ru

REFERENCES

1. Ryabova M. A. K voprosu o ratsional'noi antibakterial'noi terapii vospalitel'nykh zabolevanii verkhnikh dykhatel'nykh putei [To the problem of reasonable antibiotic therapy of inflammatory diseases of the upper respiratory tract]. *Vestnik otorinolaryngologii*. 2012; 6: 82–86 (in Russian).
2. Gorin D. S. Sovremennye predstavleniya o khirurgicheskom lechenii khronicheskogo sinusita [The present-day ideas about surgical treatment of chronic sinusitis]. *Rossiyskaya rinologiya*. 2014; 1 (68): 42–44 (in Russian).
3. Ryazantsev S. V., Naumenko N. N., Zakharova G. P. Printsipy etiopatogeneticheskoy terapii ostrykh rinosinusitov. Metodicheskie rekomendatsii [The principles of etiopathogenic therapy of acute rhinosinusitis]. St. Petersburg, 2006. 42 (in Russian).
4. Abdulkerimov H. T., Garashchenko T. I., Koshel' V. I., Ryazantsev S. V., Svistushkin V. M. Printsipy etiopatogeneticheskoy terapii ostrykh rinosinusitov. Metodicheskie rekomendatsii [The principles of etiopathogenic therapy of acute rhinosinusitis. Recommended practice]. St. Petersburg, 2015. 40 (in Russian).
5. Anokhin P. K. Ocherki po fiziologii funktsional'nykh sistem [The essays on functional systems physiology]. Moscow, 1975. 447 (in Russian).
6. Piskunov S. Z. Fiziologiya i patofiziologiya nosa i okolonosovykh pazukh [Physiology and pathophysiology of nose and paranasal sinuses]. *Rossiyskaya rinologiya*. 1993; 1: 19–39. (in Russian).
7. Piskunov S. Z., Piskunov G. Z. O fiziologicheskoi roli okolonosovykh pazukh [On physiological role of paranasal sinuses]. *Rossiyskaya rinologiya*. 1997; 1: 16–17 (in Russian).
8. Volkov A. G. Trofimenko S. L. Klinicheskie proyavleniya vtorichnogo immunodefitsita pri zabolevaniyakh LORorganov [Clinical manifestations of secondary immunodeficiency in ENT diseases]. Saarbrücken: LAP и Lambert Academic Publishing GmbH & Co KG. 2012: 190.
9. Timoshenko S. V., Rymsha M. A. Zavisimost' obshchei zabolevaemosti khronicheskim sinusitom ot sostoyaniya atmosfernogo vozdukha gorodskogo raiona [The dependence of general chronic sinusitis incidence on the urban district atmospheric air]. *Rossiyskaya rinologiya.* 2005; 2(15): 81–83 (in Russian).
10. Nadei E. V. Triggernye faktory i allergopatologiya v Tomskoy oblasti. Materials. IV Petersburg. Forum otorinolar [The trigger factors and allergopathology in Tomsk region. The materials of the 4th Petersburg Forum of Otorhinolaryngologists]. Russia. St. Petersburg, 2015: 16–17 (in Russian).
11. Uzdenova R. H. Klinicheskaya epidemiologiya ekssudativnykh frontitov v regione Yuga Rossii i sravnitel'naya otsenka razlichnykh metodov ikh lecheniya : avtoref. diss. … cand. med. nauk. [Clinical epidemiology of exudative sinusitis in the region of the South Russia and the comparative assessment of different methods of treatment: MD Candidate dissertation]. St. Petersburg; 2004. 21 (in Russian).
12. Volkov A. G., Gyusan A. O., Bodzhokov A. R. Rasprostranennost' frontitov na Severnom Kavkaze v nastoyashchee vremya. Interregional Scientific Conference of otolaryngologists Siberia and Far East „Actual questions otorhinolaryngology“: mater. conf. [The present-day prevalence of sinusitis in the North Caucasus. Interregional Scientific Conference of Otolaryngologists of Siberia and Far East “The Important Issues of Otorhinolaryngology”: the materials of the conference] Blagoveshchensk, 2009: 30–34 (in Russian).

13. Volkov A. G. Korrelyatsionnyi analiz razvitiya lobnykh pazukh po dannym rentgenografii Scientific and technological progress in medicine and the fundamental problems of biology: mater. conf. [Correlational analysis of development of the frontal sinuses based on X-ray data. Scientific and Technological Progress in Medicine and Fundamental Problems of Biology: the materials of the conference]. Kharkiv; 1987: 172–173 (in Russian).
14. Lien C. F., Weng H. H., Chang Y. C. Computed tomographic analysis of frontal recess anat-omy and its effect on the development of frontal sinusitis. *Laryngoscope*. 2010; 120 (12): 2521–2527.
15. Volkov A. G. Oslozhneniya pri trepanopunktsii lobnykh pazukh i vozmozhnosti ikh preduprezhdeniya [Complications of trephination of frontal sinuses and the possibilities of prevention thereof]. *Vestnik otorinolaryngologii*. 1992; 6: 41–44 (in Russian).
16. Piskunov G. Z., Piskunov S. Z., Kozlov V. S., Lopatin A. S. Zabolevaniya nosa i okolonosovyx pazux [Nose and paranasal sinuses diseases]. Moscow. 2003. 208 (in Russian).
17. Egorov V. I., Zuev S. V. Diagnostika i konservativnoe lechenie frontita [Diagnostics and conservative treatment of sinusitis]. *Rossiyskaya rinologiya*. 2008; 6: 56–59 (in Russian).
18. E'ssel' A. E., Panteleeva L. G., Myasnenko A. M. Virusobakterial'nye assotsiatsii [Viral and bacterial associations]. Rostov, 1978. 221.
19. Stagnieva I. V. Osobennosti klinicheskogo techeniya frontitov v sovremennyx usloviyax : avtoref. diss. … cand. med. nauk [Clinical features of sinusitis in the present-day conditions: MD Candidate dissertation]. St. Petersburg; 2008. 24 (in Russian).
20. Kiselev A. S., Ribin A. A. Neinvazivnoe lechenie ostrykh frontitov [Non-invasive treatment of acute sinusitis]. *Rossiyskaya rinologiya*. 2016; 1(80): 32–34 (in Russian).
21. Ginzburg V. G. Osnovy rentgenologicheskogo issledovaniya cherepa [Fundamentals of X-ray examination of skull]. Moscow, 1962: 41-90 (in Russian).
22. Korolyuk I. P. Rentgenoanatomicheskii atlas skeleta (norma, varianty, oshibki interpretacii) [X-ray anatomy skeletal atlas (norm, options, interpretation errors)]. Moscow: Vidar, 1996. 192 (in Russian).
23. Volkov A. G. Lechenie bol'nykh frontitom zondirovaniem i dlitel'nym drenirovaniem lobnykh pazukh. Mater.region.nauch.-prakt. konf frontal sinuses. on the act. vopr. otorinolar.v the BAM zone (mes.).: mater. conf. [The treatment of patients with sinusitis by means of catheterization and prolonged frontal sinus drainage. The materials of Regional Scientific and Practical Conference on the Important Issues of Otorhinolaryngology in BAM Area]. Moscow; 1982: 100–101 (in Russian).
24. Dashkevich M. S. Razvitie pazukh lobnoi kosti [Development of the frontal sinuses]. *Vestnik otorinolaryngologii*. 1961; 2: 44–45 (in Russian).
25. Chernyx V.G. Kliniko-anatomicheskie paralleli lobno-nosovogo soust'ya: avtoref. diss. … cand. med. nauk. [Clinical and anatomical parallels of the frontal ostium: the extended abstracts of MD Candidate dissertation]. Izhevsk; 1974: 170 (in Russian).
26. Goodyear H. Nasal sinus diseases. Arch. Otolaryng. 1958; 68; 6: 700–703.
27. Limanskii S. S. Obosnovanie klassifikatsii sinusitov [Substantiation of sinusitis classification]. *Rossiyskaya rinologiya*. 1997; 2: 10 (in Russian).
28. Mashkova T. A., Nerovnyi A. I., E'gieva R. S. Topografo-anatomicheskoe obosnovanie patologii srednego ukha pri ekssudativnykh frontitakh [Topographic and anatomic substantiation of the middle ear disease with exudative sinusitis]. *Rossiyskaya rinologiya*. 2014; 2: 54 (in Russian).
29. Komendantov L. E. Neskol'ko slov ob otbore bol'nykh na kurorty [A few words about the selection of patients on resorts]. *Vestnik rino-lyaringo-otiatrii*. 1928; 4–5: 686–687 (in Russian).
30. Voyachek V. I. Metodika shchadyashchikh otorinolaringologicheskikh vozdeistvii [The methods of sparing ENT effects]. L .: Medgiz, 1957. 155 (in Russian).
31. Xanamirov A. R. Patogeneticheskaya vzaimosvyaz' zabolevanij uxa i verxnix dyxatel'nyx putej s zabolevaniyami drugix organov i sistem cheloveka [Pathogenetic interrelation of ear and upper respiratory tract diseases with the diseases of other organs and systems]. Rostov, 1973. 23 (in Russian).
32. Pomukhina A. N. Shhadyashhij princip pri nekotoryx operaciyax v otorinolaringologii. Materials of republican scientific conference and the Plenum of the All-Union Scientific Society of ENT.: mater. conf. [The sparing principle in some operations in otorhinolaringology. The materials of Republican Scientific Conference and the Plenum of the All-Union Scientific ENT-Society: the materials of the conference]. Irkutsk, 1980: 3 (in Russian).
33. Volkov A. G. Shchadyashchii printsip pri nekotorykh operatsiyakh v otorinolaringologii. Interregional Scientific Conference of otolaryngologists SFD.: mater. conf. [The sparing principles in diagnosis and treatment of the paranasal sinuses diseases (inventive and scientific work). Interregional Scientific Conference of Otorhinolaryngologists of SFD: the materials of the conference]. Rostov; 2004: 6–9 (in Russian).
34. Beck K. Weitere Erfahrungen mit Stirnhöhlenpunktion und der Drainage von auβen bei Stir-höhleneiterungen. *Arch. Ohr.-Nas. u Kehl. Kopfheilk*. 1937; 42; 5: 205–207.
35. Popel' S. E. Novye vozmozhnosti v lechenii bol'nykh frontitom trepanopunktsiei: avtoref. diss. … cand. med. nauk [The new opportunities in the treatment of patients with sinusitis by means of trephination. the extended abstracts of MD Candidate dissertation]. Moscow, 2005: 25 (in Russian).
36. Gyusan A. O. Rinosinusogennye orbital'nye oslozhneniya: rasprostranennost' i printsipy lecheniya [Rhinosinusogenic orbital complications: prevalence and treatment principles]. *Vestnik otorinolaryngologii*. 2010; 4: 64–67(in Russian).
37. Volkov A. G. K voprosu o razvitii metoda trepanopunktsii [To the problem of trephination the method development]. *Rossiyskaya rinologiya*. 2000; 2: 35–38 (in Russian).
38. Avtorskoe svidetel'stvo na izobretenie SSSR № 114963 «Pribor dlya trepanopunktsii lobnykh pazukh», otkrytiya [The inventor's certificates of the USSR No. 114963 "The frontal sinuses trephination device", inventions]. 1958. 30; Antoniuk M. R., Pavlov E. V. (in Russian).
39. Volkov A. G., Gyusan A. O. Sovershenstvuyutsya li vozmozhnosti trepanopunktsii lobnykh pazukh (Analiz literatury) [Are the frontal sinus trephination opportunities improving? (literature analysis)]. *Rossiyskaya rinologiya*. 2008; 1: 166–169 (in Russian).
40. Volkov A. G., Tumbakov A. A. Nash variant trepanopunktsii lobnykh pazukh [Our version of frontal sinuses trephination]. *Zhurnal ushnyx, nosovyx i gorlovyx boleznei*. 1982; 6: 67–68 (in Russian).
41. Volkov A. G. Oslozhneniya pri trepanopunktsii lobnykh pazukh i vozmozhnosti ikh preduprezhdeniya [Frontal sinus trephination complications and the possibilities of prevention thereof]. *Vestnik otorinolaryngologii*. 1981; 6: 41–44 (in Russian).
42. Volkov A. G. Lobnye pazuxi [The frontal sinuses]. Rostov: Feniks; 2000: 512 (in Russian).
43. Volkov A. G. Terapiya bol'nyx posle trepanopunkcii lobnyx pazux. Materials. IV Petersburg. Forum otorinolar. [The treatment of patients after the frontal sinuses trephination. The materials of the 4th Petersburg Forum of Otorhinolaringologists of Russia]. Russia. St. Petersburg, 2015: 268–269 (in Russian).

44. Radev I. Trepanopunktiyata – sposob lechenie frontita. Osma nats. konf. po UNG-Bolesta (res.) [Trephination as the frontitis treatment method. Osma Nat.. Conf. ono UNG-Bolesta (res.)]. NRB. Pazardzhik. 1989: 66–67.
45. Gyusan A. O. Gyusan S. A. Lechenie ostrykh i khronicheskikh frontitov vnutripazushnym lazeroforezom [The treatment of acute and chronic frontitis using intra-sinus laser phoresis]. *Rossiyskaya rinologiya*. 1997; 2: 37–38 (in Russian).
46. Gyusan A. O. Gyusan S. A., Uzdenova B. C. Lechenie ostrykh i khronicheskikh frontitov vnutripazushnym lazeroforezom Retrospektivnyj analiz rezul'tatov lecheniya ostryx i xronicheskix frontitov metodom trepanopunkcii. Current issues of Audiology and rhinology: mater. conf. [The treatment of acute and chronic frontitis using intra-sinus laser phoresis. Retrospective analysis of the results of treatment of acute and chronic frontitis by means of trephination. Audiology and Rhinology: the abstracts of conference]. Kursk, 2000: 109–110 (in Russian).
47. Razinkov S. P. Patogeneticheskie printsipy lecheniya vospalitel'nykh zabolevanii okolonosovykh pazukh: avtoref. diss. … dokt. med. nauk [Pathogenetic principles of treatment of inflammatory diseases of the paranasal sinuses: the extended abstracts of MD Candidate dissertation]. St. Petersburg; 1998. 40 (in Russian).
48. Sergienko P. V. Nekotorye voprosy etiologii, patogeneza, diagnostiki i lecheniya paranazal'nogo sinuita: avtoref. diss. ... kand. med. nauk [Some problems of etiology, pathogenesis, diagnostics and treatment of paranasal sinusitis: the extended abstracts of MD Candidate dissertation]. Moscow; 1971: 33 (in Russian).
49. Hasegawa K., Nakai Y. Concentration of a Locally Adminstered Antibiotic into the Nasal and Paranasal Sinus Mucosa. *Pract. Otol. Kyoto*. 1975; 68 (6): 59–60.
50. Woolford T. Trephination of the Frontal Sinus. ENT News.2004; 13(4): 72-74.
51. Gris'ko V. Yu. Diagnostika i lechebnaya taktika pri vospalitel'nykh zabolevaniyakh lobnoi pazukhi: diss. … kand. med. nauk [Diagnostics and treatment policy in inflammatory diseases of the frontal sinus: MD Candidate dissertation]. Kursk, 1999: 160 (in Russian).
52. Sun N., Xu W. H. A case of ossifying fibroma of the frontal sinus. *Exp Ther Med*. 2013; 5 (5): 1359–1362(in Russian).
53. Lange G. Die operative Therapie von entzündlichen Erkrankungen des Siebbeins und der Stirnhöhle. *Laryng. Rhinol*. 1980; 59 (1): 13–21.
54. Germann I. 37-letnii opyt mikro-endoskopicheskoi khirurgii peregorodki nosa, vsekh okolonosovykh pazukh i sleznogo meshka pod obshchei gipotenzivnoi anesteziei [37 years' experience in micro-endoscopic surgery of the nasal septum, all paranasal sinuses and lacrimal sac under general hypotensive anesthesia]. *Rossiiskaya rinologiya*. 1995; 3–4: 28–41 (in Russian).
55. Piskunov G. Z. , Lopatin A. S. E'ndoskopicheskaya diagnostika i funkcional'naya xirurgiya okolonosovyx pazux (Posobie dlya vrachej) [Endoscopic diagnostics and functional surgery of the paranasal sinuses (Manual for doctors)]. M.: Rinologichesky Center. 1992 (in Russian).
56. Shubin M. N. Znachenie endomikrokhirurgicheskikh metodov v diagnostike i lechenii patologii polosti nosa, okolonosovykh pazukh i pogranichnykh anatomicheskikh oblastei: diss. … dokt. med. nauk [Significance of endomicrosurgical methods in the diagnostics and treatment of diseases of the nasal cavity, paranasal sinuses and boundary anatomical regions: MD dissertation]. Moscow., 2003. 182 (in Russian).
57. Sowerby L. J., MacNeil S. D., Wright E. D. Endoscopic frontal sinus septectomy in the treatment of unilateral frontal sinusitis: revisiting an open technique. *Otolaryngol Head Neck Surg*. 2009; Vol. 38 (6): 652–654 (in Russian).
58. Gotlib T., Krzeski A., Held-Ziółkowska M., Niemczyk K. Endoscopic transnasal manage-ment of inverted papilloma involving frontal sinuses. *Wideochir Inne Tech Malo In-wazyjne*. 2012; 7 (4): 299–303.
59. Orlandi R.R., Kennedy D.W. Revision endoscopic frontal sinus surgery. Otolaryngol Clin North Am. 2001; Vol.34, 1: 77–90.
60. Veber R., Keerl' R. Regenerativnye protsessy posle endonazal'nykh operatsii [Regenerative processes after endonasal operations]. *Rossiiskaya rinologiya*. 1997; 4: 16–28 (in Russian).
61. Stankiewicz J. Complications of endoscopic intranasal ethmoidectomy. *Laryngoscope*. 1987; 97: 1270–1273.
62. Piskunov G. Z. Sostoyanie funktsional'noi endoskopicheskoi i mikroskopicheskoi rinokhirurgii v Rossii [The state of functional endoscopic and microscopic rhinosurgery in Russia]. *Rossiiskaya rinologiya*. 1998; 1: 35–37 (in Russian).
63. Bhatti M. T., Giannoni C. M., Raynor E. Ocular motility complications after endoscopic si-nus surgery with powered cutting instruments. *Otolaryngol. Head Neck Surg*; 2001, 125 (5): 501–509.
64. Krings J. G., Kallogjeri D., Wineland A. Complications of primary and revision functional endoscopic sinus surgery for chronic rhinosinusitis. *Laryngoscope*. 2014; 124 (4): 838–845.
65. Patel A. B., Hoxworth J. M., Lal D. Orbital Complications Associated with the Treatment of Chronic Rhinosinusitis. *Otolaryngologic Clinics of North America*. 2015; 48 (5): 749–768.
66. Vasquez L. M., Gonzalez-Candial M. Permanent blindness after sinus surgery. *Orbit*. 2011; 30 (2): 108–110.
67. Piskunov G. Z. Endonazal'naya khirurgiya rinosinusita [Endonasal rhinosinusitis surgery]. M.: Litterra. 2014. 144 (in Russian).

Aleksandr Grigor'evich Volkov – MD, Professor, Head of the Chair of ENT Diseases of Federal State Budgetary Educational Institution of Higher Education Rostov State Medical University. Russia, 344000-Rostov-on-Don, 105, Voroshilovskiy ave., tel.: (8632) 399-159, e-mail: alvolk19@mail.ru

УДК 616.281–008.55(048.8) doi: 10.18692/1810-4800-2017-3-94-102

# «СОСТАВЛЯЮЩИЕ» ПЕРИФЕРИЧЕСКОГО КОХЛЕОВЕСТИБУЛЯРНОГО СИНДРОМА (ОБЗОР)

**Козаренко М. А.[1], Егоров В. И.[2]**

*[1] ФГБУ «Санкт-Петербургский НИИ уха, горла, носа и речи» Минздрава России, 190013, Санкт-Петербург, Россия (Директор – засл. врач РФ, академик РАН, проф. Ю. К. Янов)*

*[2] ГБУЗ Московской области «Московский областной научно-исследовательский клинический институт им. М. Ф. Владимирского», 129110, Москва, Россия (Директор – проф. Ф. Н. Палеев)*

# THE “COMPONENTS” OF PERIPHERAL COCHLEOVESTIBULAR SYNDROME (REVIEW)

**Kozarenko M. A.[1], Egorov V. I.[2]**

*[1] Federal State Budgetary Institution “Saint Petersburg Research Institute of Ear, Throat, Nose and Speech”, Ministry of Health of the Russian Federation, Saint Petersburg, Russia*

*[2] State budgetary healthcare Institution of Moscow area Moscow’s Regional Research Clinical Institute named after M. F. Vladimirsky, 129110, Moscow, Russia*

В статье выполнен краткий литературный обзор работ отечественных и зарубежных авторов, посвященных изучению периферического кохлеовестибулярного синдрома и выявлению эндолимфатического гидропса лабиринта при различных нозологических формах, возможности улучшения дифференциальной диагностики.

**Ключевые слова:** меньеровский симптомокомплекс, эндолимфатический гидропс лабиринта, внутричерепное давление.

**Библиография:** 82 источника.

The article presents a brief literature review of domestic and foreign authors’ publications, devoted to the study of peripheral cochleovestibular syndrome and identifying the endolymphatic labyrinth hydrops in various nosological forms and the possibilities of differential diagnostics.

**Key words:** Meniere’s symptom complex, endolymphatic labyrinth hydrops, intracranial pressure.

**Bibliography:** 82 sources.

В собирательное понятие «периферический кохлеовестибулярный синдром» входят нозологические единицы с абсолютно различными этиопатогенетическими механизмами. Встречаемость конкретных патологий, по данным разных авторов, весьма варьирует. А четкое представление об эпидемиологии отдельных заболеваний имеет важное значение для грамотного проведения общемедицинских организационных, как лечебных, так профилактических мероприятий. В этом контексте сразу обозначаются проблемы дифференциальной диагностики. В настоящей работе рассматриваются состояния, при которых может присутствовать так называемый меньеровский симптомокомплекс, классически включающий понижение слуха на одно или оба уха, субъективный ушной шум различной тональности в одном или обоих ушах, приступы головокружения, как правило, системного характера.

Среди врачей наиболее известна болезнь Меньера. В настоящее время пока широко распространено мнение, что сущностью патогенетического субстрата болезни Меньера является эндолимфатический гидропс лабиринта. Однако окончательно этот вопрос не решен, так как экспериментальный эндолимфатический гидропс не идентичен гидропсу при болезни Меньера [1, 2]. Указывается различная ее интразональность от 1 случая на 100 000 населения [3] до 50–100 случаев [4] и 20–200 [5]. Предполагается, что бессимптомная эндолимфатическая водянка, которая предшествует болезни Меньера, распространена более широко, чем эндолимфатический гидропс, выявляемый магнитно-резонансной томографией [6]. Сложность диагностики связана с особенностями клинических проявлений. Кохлеарную моносимптоматику в начале болезни Меньера отмечают у 54,4% [7]. Временная за-

держка между потерей слуха и головокружением составляет более чем 5 лет у 20% пациентов [6]. В 83,73% случаев процесс носит односторонний характер, головокружение наблюдается в 93,7%, потеря слуха – в 88,1%, звон в ушах – в 86,1% [8]. При этом достоверно значимых для диагностики болезни Меньера исследований неизвестно. Нет корреляции между степенью эндолимфатической водянки и ответом при тепловой стимуляции лабиринтов [9, 10]. Информативность дегидратационных тестов составляет 55–60% [11, 12]. Не абсолютна валидность вестибулярных вызванных миогенных потенциалов [13, 14] и электрокохлеографии [12]. Тем более что при последней регистрируется общий гидропс лабиринта (эндо- и перилимфатический) [11].

Проводятся ассоциативные параллели между гидроцефалией при глаукоме, мигрени и болезнью Меньера [15]. Предполагается, что гидропс лабиринта напоминает бессимптомную глаукому, которая выявляется в десять раз чаще, чем симптоматическая глаукома у населения в целом [16].

Вестибулярная мигрень – относительно новое, обсуждаемое в литературе не так давно, расстройство, которое характеризуется эпизодическим головокружением или головокружением с сосуществующей мигренью при отсутствии потери слуха, но нередко на фоне гипоакузии. Сразу подчеркнем, что патофизиология мигрени понятна не полностью. Вестибулярной мигренью страдают 1–3% людей [17].

Вестибулярную мигрень и вестибулярную форму болезни Меньера с головной болью нередко трудно различить из-за схожести клинических признаков [18, 19]. Головокружение при вестибулярной мигрени может иметь место без головной боли [20]. Хотя ассоциации между болезнью Меньера и мигренью проводил в 1861 г. еще сам Меньер [21], только значительно позже подтверждено, что пациенты с болезнью Меньера часто страдают мигренью [22, 23], по одним источникам – до одной трети [24], по другим – приблизительно 56% пациентов [25].

В итоге дифференциальная диагностика вестибулярной мигрени и болезни Меньера представляет собой трудную диагностическую проблему для клинициста. Диагноз является сложным по нескольким причинам:

– во-первых, приступы связаны только в 65% с типичными мигренозными признаками [26];

– во-вторых, приступы головокружения и головные боли могут появиться одновременно, но могут быть независимыми [27–29]; постоянное сочетание приступа вестибулярного головокружения с мигренозной головной болью отмечается только у меньшей части пациентов с мигренью (24%) [30];

– в-третьих, есть очевидное наложение симптоматики при вестибулярной мигрени и болезни Меньера [23, 25];

– в-четвертых, все нарушения слуха, характерные для болезни Меньера, могут присутствовать опять-таки и при вестибулярной мигрени [31].

При этом позиционируется мнение, что самым надежным клиническим фактором для дифференциации болезни Меньера от вестибулярной мигрени является понижение слуха [32], которое, как правило, медленно прогрессирует при болезни Меньера и умеренно выражено, стабильно, при вестибулярной мигрени [33]. В отличие от этого следует помнить, что признаки страдания слухового анализатора у больных вестибулярной мигренью выявляются до 38% случаев [22] и степень потери слуха может колебаться, значительно затрудняя определение ее этиологии [34], особенно при возможных сочетаниях с иными причинами гипоакузии.

Тип головокружения у больных с мигренью может быть и периферийным, и центральным [35, 36]. Так, некоторыми авторами признаки центральной вестибулярной дисфункции были выявлены в 50% случаев, периферической вестибулярной дисфункции – в 15%, уточнить не удалось – в 35% [37].

Современная контрастная магнитно-резонансная томография вопрос верификации этих заболеваний также не решает, так как у пациентов с вестибулярной мигренью выявлялась и кохлеарная, и вестибулярная эндолимфатическая водянка. Следовательно, диагностика эндолимфатического гидропса этим методом показана и при заболеваниях внутреннего уха, и при вестибулярной мигрени [38]. Отсюда этапно можно говорить о доминировании в первую очередь клинической дифференцировки этих страданий. Только особенности каждого частного случая, выявляемые при динамическом наблюдении, могут помочь в постановке диагноза, но и при этом доля информативных признаков, которые могут указывать на возможность вестибулярной мигрени, составляет около 50% [39].

Определенный оптимизм вносит функциональная магнитно-резонансная томография. Этот метод измеряет мозговую активность путем обнаружения изменений, связанных с оксигенацией крови. Сравнения показали значительно увеличенную таламическую активацию только у больных с вестибулярной мигренью. Интересно, что повышенная таламическая активация при вестибулярной мигрени коррелировала с частотой приступов мигрени [40].

Вторичный эндолимфатический гидропс (ВЭГ) аналогично, как и вышерассмотренные патологии, нередко сопровождается комбинациями изменений остроты слуха, вестибулярных

нарушений и появлением субъективного ушного шума. В его этиологическом ряду присутствуют: закрытые черепно-мозговые и минно-взрывные травмы, баротравмы, вертебральнобазилярная недостаточность, лабиринтиты, арахноидиты задней черепной ямки [41], нередко с дополнительной полимикросимптоматикой. Среди перечисленных этиофакторов присутствуют и возможные причины развития синдрома внутричерепной гипотензии [42, 43].

В 1938 г. был описан синдром спонтанной позиционной головной боли с ригидностью шеи, тошнотой, рвотой, тиннитусом и головокружением у больных с низким давлением цереброспинальной жидкости. Указанный синдром сейчас чаще называется спонтанной внутричерепной гипотензией [44].

Для диагностики синдрома внутричерепной гипотензии (СВГ), который признан как важная причина цефалгий, часто постулируется наличие обязательной позиционно зависимой головной боли. Однако имеются сообщения и о возможном полном отсутствии головной боли при СВГ [45, 46], что закономерно осложняет его диагностику. В настоящее время считается, что частота заболеваемости синдромом внутричерепной гипотензии составляет приблизительно 2–5 человека на 100 000 в странах Запада [47]. Болезнь показывает небольшие половые различия с отношением женщин к мужчинам 2:1 [48]. Типичный возрастной диапазон составляет 40–60 лет, несмотря на то что случаи внутричерепной гипотензии описаны во всех возрастных группах [49]. СВГ признается трудным диагнозом, если больной не страдает от ортостатической или постуральной головной боли [50]. В симптомокомплекс, помимо зрительных отклонений, корешковых симптомов и нарушений функции черепно-мозговых нервов могут входить: тошнота, головокружение, шум в ушах и ухудшение слуха [51]. Понижение слуха и шум в ушах являются вторичными по отношению к альтерациям давления перилимфатического пространства внутреннего уха [52]. Нарушения слуха описываются приблизительно в 70% подобных случаев и иногда являются единственным признаком СВГ [53, 54].

Диагностическими золотыми стандартами для СВГ являются спинномозговая пункция с определением давления спинномозговой жидкости и магнитно-резонансная томография. Нам это важно потому, что при внутричерепной гипотензии может появиться эндолимфатическая водянка. Внутрилабиринтный гидропс может быть:

– эндолимфатического происхождения (из-за патологической выработки эндолимфы или ее повышенного всасывания);

– синдромом перилимфатического происхождения, при котором недостаток перилимфы (в том числе из-за ее утечки) вызывает компенсаторное расширение эндолимфатического пространства [55].

Уменьшение давления в перилимфатическом пространстве ведет к увеличению эндолимфатического давления, приводящего к формированию эндолимфатической водянки. Подобная эндолимфатическая водянка часто приводит, как правило, к низкочастотной сенсоневральной тугоухости [56].

В свете этиопатогенеза перцептивной тугоухости, возможные изменения внутричерепного и внутрикохлеарного давления объясняют «внезапное» возвращение остроты слуха (при условии проходимости кохлеарного акведука) к нормальному спустя 2 месяца и [даже!] более. Рассматривая СВГ, следует помнить, что давление спинномозговой жидкости не соответствует внутричерепному давлению и также давно известна нормотензивная гидроцефалия, для которой характерно эпизодическое повышение внутрижелудочкового давления [59]. Эти моменты важны при определении лечебной тактики.

При рассматриваемых выше патологиях, помимо тошноты, рвоты, цефалгий, ухудшения слуха и шума в ушах (разной степени выраженности), естественно, имеются и другие специфические симптомы. К примеру: фонофобия, фотофобия, другие симптомы нарушения зрения (диплопия, снижение остроты зрения, выпадение периферических полей зрения). Но вновь наблюдаем «мозаику»: подобные расстройства отмечены и при вестибулярной мигрени [35, 60], и при внутричерепной гипотензии [61–63]. А при болезни Меньера нередко обнаруживают те или иные отклонения в функции глазодвигательной системы, изменения показателей ЭЭГ, фиксируют положительные позиционные пробы [2, 64].

Рассматривая СВГ, закономерно упомянуть о диаметрально противоположном состоянии внутричерепного давления – его повышении. При внутричерепной гипертензии наличие цефалгий характерно, но тоже выявляется вторичный эндолимфатический гидропс, нередко диагностируется односторонняя тугоухость (у 63% больных), часто отмечается и флюктуация слуха (в 80,5% случаев), системное головокружение беспокоит более половины пациентов [65]. Больные могут жаловаться и на затуманенное зрение, диплопию [66, 67].

Однако имеются сообщения о многолетних наблюдениях за больными, страдающими внутричерепной гипертензией, у которых повышение внутричерепного давления сопровождалось не головной болью и общими мозговыми симптомами, а приступами пульсирующего ушного шума и вращательного головокружения [68].

В этом сложном запутанном вариационном ряду кохлеовестибулярных нарушений обяза-

тельно надо обозначить и синдромы «водопроводов лабиринта» (узкий и широкий водопровод преддверия, узкий и широкий водопроводы улитки). Понятно, что их «закладка» генетическая и все особенности строения лабиринта имеют место с момента рождения. Эти синдромы по своей морфологической сущности различны, но при всех синдромах могут присутствовать жалобы из меньеровского симптомокомплекса, причем в различных сочетаниях и степени выраженности. И одним из узловых моментов следует считать время их появления. Это возможно не только в детстве, но и в зрелом возрасте (после 40 лет) [69, 70]. Чисто физические законы для объяснения ситуации, очевидно, неприемлемы. Тем более что при расширенном водопроводе преддверия предполагается (умозрительно) причинно связанное развитие эндолимфатического гидропса [71]. Но при этом для болезни Меньера предлагается считать компьютерно-томографическими признаками следующие: сужение и укорочение водопровода преддверия, сужение и высокое расположение его наружной апертуры, отсутствие визуализации водопровода преддверия [72].

Известны трудности и при диагностике идиопатических перилимфатических фистул лабиринта (ПФЛ). Жалобы больных с ПФЛ: понижение слуха, как правило, на одно ухо, субъективный ушной шум и, нередко, различной степени выраженности вестибулярные расстройства. Причем имеются сообщения, что вестибулярные нарушения для повреждения вторичной мембраны не характерны и проявляются только неустойчивостью и пошатыванием при ходьбе в небольшом проценте случаев (13,2%) [73]. Обращается внимание на большую схожесть клинической картины ПФЛ не только с болезнью Меньера [74], но и довольно нередкую «маскировку» ПФЛ под «чистую» сенсоневральную тугоухость [74–76].

Отдельные экспериментальные данные довольно любопытны в плане вероятности самих проявлений ПФЛ: 1) само по себе повреждение мембраны окна улитки не приводит к нарушению кохлеарной функции [77]; 2) потеря перилимфы при наличии стойкой перилимфатической фистулы приводит к морфологическим изменениям в улитке со снижением амплитуды кохлеарных потенциалов. При этом разрыв вторичной мембраны у человека может не сопровождаться ушными симптомами при ее рубцевании [78].

Подчеркивается нехватка специфичных клинических признаков и симптомов при ПФЛ, что делает диагноз неуловимым [79]. Отсутствие достоверных неинвазивных диагностических тестов для ПФЛ позволяет вести речь о необходимости повышения качества ее диагностики [80, 81].

**Заключение.** В итоге при нередко схожей симптоматике рассмотренные патологические состояния весьма разнородны. Но что-то общее должно быть. И этим общим могут являться в первую очередь состояние и лабильность внутричерепного давления. При таком подходе, мы считаем, возможны определенные корреляции между ними. Также повышается и возможность улучшения дифференциальной диагностики путем применения аудиометрических проб, при проведении которых следует ожидать изменения внутричерепного давления [82].

ЛИТЕРАТУРА


1. Сагалович Б. М., Пальчун В. Т. Болезнь Меньера. М.: Медицинское информационное агентство, 1999. 525 с.
2. Крюков А. И., Федорова О. К., Антонян Р. Г., Шеремет А. С. Клинические аспекты болезни Меньера. М.: Медицина, 2006. 240 с.
3. Watanabe I. Meniere's disease in males and females // Acta Otorinolaryngol. Stockh. 1981. Vol. 91. P. 511–514.
4. Frejo L., Giegling I., Teggi R., Lopez-Escamez J. A., Rujescu D. Genetics of vestibular disorders: pathophysiological insights // Jurn. Neurol. 2016. Vol. 263, suppl 1. P. 45–53.
5. Brandt T., Dieterich M., Strupp M. Vertigo and Dizziness. Common Complaints. 2nd ed. London: Springer, 2013. 148 p.
6. Pyykko I., Nakashima T., Yoshida T., Zou J., Naganawa S. Meniere's disease: a reappraisal supported by a variable latency of symptoms and the MRI visualisation of endolymphatic hydrops // BMJ Open. 2013. Vol. 3, N 2. P. e001555. doi: 10.1136/bmjopen-2012-001555
7. Крюков А. И., Кунельская Н. Л., Гаров Е. В., Белякова Л. В., Бабайкова Е. В., Янюшкина Е. В., Загорская Е. Е., Левина Ю. В., Гусева А. Л., Чугунова М. А., Кудеева Я. Ю., Карнеева О. В., Кириченко И. М. Болезнь Меньера: клинические рекомендации. М.; СПб., 2014. 20 с.
8. Martín González C., González F. M., Trinidad A., Ibáñez A., Pinilla M., Martínez Ruiz-Coello A., Rodríguez Valiente A., López-Cortijo C. Medical management of Ménière's disease: a 10-year case series and review of literature // Eur Arch Otorhinolaryngol. 2010. Vol. 267. P. 1371–1376.
9. Fiorino F., Pizzini F. B., Beltramello A., Barbieri F. MRI performedafter intratympanic gadolinium administration in patients with Meniere's disease: correlation with symptoms and signs // Eur Arch Otorhinolaryngol. 2011. Vol. 268, N 2. P. 181–187.
10. Gurkov R., Flatz W., Louza J., Strupp M., Krause E. In vivo visualization of endolymphatic hydrops in patients with Meniere's disease: correlation with audiovestibular function // Eur Arch Otorhinolaryngol. 2011. Vol. 268, N 12. P. 1743–1748.
11. Крюков А. И., Кунельская Н. Л., Гаров Е. В., Антонян Р. Г., Шеремет А. С., Загорская Е. Е., Байбакова Е. В. Диагностика эндолимфатического гидропса // Вестн. оториноларингологии. 2013. № 2. С. 4–7.

12. Fukuoka H., Takumi Y., Tsukada K., Miyagawa M., Oguchi T., Ueda H. [et al.]. Comparison of the diagnostic value of 3T MRI after intratympanic injection of GBCA, electrocochleography, and the glycerol test in patients with Meniere's disease // Acta Otolaryngol. 2012. Vol. 132, N 2. P. 141–145.
13. Katayama N., Yamamoto M., Teranishi M., Naganawa S., Nakata S., Sone M. [et al.]. Relationship between endolymphatic hydrops and vestibular-evoked myogenic potential // Acta Otolaryngol. 2010. Vol. 130, N 8. P. 917–923.
14. Seo Y. J., Kim J., Choi J. Y., Lee W. S. Visualization of endolymphatic hydrops and correlation with audio-vestibular functional testing in patients with definite Meniere's disease // Auris Nasus Larynx. 2013. Vol. 40, N 2. P. 167–172.
15. Nakashima T., Sone M., Teranishi M., Yoshida T., Terasaki H., Kondo M. [et al.]. A perspective from magnetic resonance imaging findings of the inner ear: relationships among cerebrospinal, ocular and inner ear fluids // Auris Nasus Larynx. 2012. Vol. 39, N 4. P. 345–355.
16. Yamamoto T., Iwase A., Araie M., Suzuki Y., Abe H., Shirato S., Kuwayama Y., Mishima H.K., Shimizu H., Tomita G., Inoue Y., Kitazawa Y. The Tajimi study report 2: prevalence of primary angle closure and secondary glaucoma in a Japanese population // Ophthalmology. Tajimi Study Group, Japan Glaucoma Society. 2005. Vol. 112. P. 1661–1669.
17. Neuhauser H. K., Radtke A. [et al.]. Migrainous vertigo: prevalence and impact on quality of life // Neurology. 2006. Vol. 67, N 6. P. 1028–1033.
18. Felisati G., Pipolo C., Portaleone S. Migraine and vertigo: two diseases with the same pathogenesis? // Neurol Sci. 2010. Vol. 31, suppl. 1. P. 107–109.
19. Murdin L., Davies R. A., Bronstein A. M. Vertigo as a migraine trigger // Neurology. 2009. Vol. 73. P. 638–642.
20. Brantberg K., Trees N., Baloh R. W. Migraine-associated vertigo // Acta Otolaryngol. 2005. Vol. 125. P. 276–279.
21. Ménière P. Pathologie auriculaire: memoires sur une lesion de l'oreille interne donnant lieu a des symptoms de congestion cerebrale apoplectiforme // Gaz. Med. Paris. 1861. Vol. 16. P. 597–601.
22. Neff B. A., Staab J. P., Eggers S. D., Carlson M. L., Schmitt W. R., Van Abel K. M., Worthington D. K., Beatty C. W., Driscoll C. L., Shepard N. T. Auditory and vestibular symptoms and chronic subjective dizziness in patients with Me´nie`re's disease, vestibular migraine, and Me´nie`re's disease with concomitant vestibular migraine // Otol. Neurotol. 2012. Vol. 33. P. 1235–1244.
23. Radtke A., von Brevern M., Neuhauser H., Hottenrott T., Lempert T. Vestibular migraine: long-term follow-up of clinical symptoms and vestibulo-cochlear findings // Neurology. 2012. Vol. 79, N 15. 1607–1614.
24. Ibekwe T. S., Fasunla J. A., Ibekwe P. U., Obasikene G. C., Onakoya P. A., Nwaorgu O. G. Migraine and Ménière's disease: two different phenomena with frequently observed concomitant occurrences // Jurn. Natl. Med. Assoc. 2008. Vol. 100, N 3. P. 334–338.
25. Radtke A., Lempert T., Gresty M. A., Brookes G. B., Bronstein A. M., Neuhauser H. Migraine and Meniere's disease: is there a link? // Neurology. 2002. Vol. 59, N 11. P. 1700–1704.
26. Dieterich M., Brandt T. Episodic vertigo related to migraine (90 cases): vestibular migraine? // Jurn. Neurol. 1999. Vol. 246. P. 883–892.
27. Brantberg K., Baloh R. W. Similarity of vertigo attacks dueto Meniere's disease and benign recurrent vertigo, both with and without migraine // Acta Otolaryngol. 2011. Vol. 131. P. 722–727.
28. Cha Y. H., Lee H., Santell L. S., Baloh R. W. Association of benign recurrent vertigo and migraine in 208 patients // Cephalalgia. 2011. Vol. 29. P. 550–555.
29. Neuhauser H. K., von Brevern M., Radtke A. [et al.]. Epidemiology of vestibular vertigo: a neurotologic survey of the general population // Neurology. 2005. Vol. 65. P. 898–904.
30. Иванова Т. А., Филатова Е. Г. Вестибулярная мигрень // Фарматека. 2015. № 19. С. 8–14.
31. Battista R. A. Audiometric findings of patients with migraine-associated dizziness // Otol. Neurotol. 2004. Vol. 25. P. 987–992.
32. Neuhauser H., Lempert T. Vertigo and dizziness related to migraine: a diagnostic challenge // Cephalalgia. 2004. Vol. 24. P. 83–91.
33. Johnson G. D. Medical management of migraine-related dizziness and vertigo // Laryngoscope. 1998. Vol. 108, N 1. P. 21–28.
34. Eggers S. D. Migraine-related Vertigo: Diagnosis and Treatment // Current Pain and Headache Reports. 2007. Vol. 11. P. 217–226.
35. Lempert T., Neuhauser H. Epidemiology of vertigo, migraine and vestibular migraine // Jurn. Neurol. 2009. Vol. 256, N 3. P. 333–338.
36. Sertac Yetiser, Meltem Hale Gok, Yasar Kutukcu, Dilay Ince. Vestibular Evoked Myogenic Potentials in a Female Population with Migraine // Indian Jurn. Otolaryngol Head Neck Surg. Apr–June 2016. Vol. 68, N 2. P. 207–210.
37. Dieterich M., Obermann M., Celebisoy N. Vestibular migraine: the most frequent entity of episodic vertigo // Jurn. Neurol. 2016. Vol. 263, suppl. 1. P. 82–89.
38. Gurkov R., Kantner C., Strupp M., Flatz W., Krause E., Ertl-Wagner B. Endolymphatic hydrops in patients with vestibular migraine and auditory symptoms // Eur Arch Otorhinolaryngol. 2014. Vol. 271. P. 2661–2667.
39. Radtke A., Neuhauser H., von Brevern M., Hottenrott T., Lempert T. Vestibular migraine, validity of clinical diagnostic criteria // Cephalalgia. 2011. Vol. 31. P. 906–913.
40. Teggi R., Colombo B., Rocca M. A., Bondi S., Messina R., Comi G., Filippi M. A review of recent literature on functional MRI and personal experience in two cases of definite vestibular migraine // Neurol Sci.; Springer-Verlag Italia. 2016. DOI 10.1007/s10072-016-2618-6
41. Кунельская Н. Л., Гаров Е. В., Тардов М. В., Янюшкина Е. С. Кохлеовестибулярные нарушения, обусловленные гидропсом лабиринта // М.: Материалы V научно-практической конференции оториноларингологов Центрального федерального округа РФ «Актуальное в оториноларингологии». М., 2013. С. 78.

42. Schievink W. I., Louy C. Precipitating factors of spontaneous spinal CSF leaks and intracranial hypotension // Neurology. 2007. Vol. 69. P. 700–702.
43. Kaustubh Limaye, Rohan Samant, Ricky W. Lee. Spontaneous intracranial hypotension: diagnosis to management // Acta Neurol. Belg. 2016. Vol. 116. P. 119–125.
44. Schaltenbrand G. Normal and pathological physiology of the cerebrospinal fluid circulation // Lancet. 1953. Vol. 1 (6765); Apr 25. P. 805–809
45. Mokri B. Spontaneous low pressure, low CSF volume headaches: spontaneous CSF Leaks // Headache. 2013. Vol. 53. P. 1034–1053
46. Schievink W. I., Deline C. R. Secondary headache to Intracranial Hypotension // Curr Pain Headache Rep. 2014. Vol. 18. P. 457.
47. Ducros A., Biousse V. Headache arising from idiopathic changes in CSF pressure // Lancet Neurol. 2015. Vol. 14, N 6. P. 655–668.
48. Schievink W. I., Maya M. M., Louy C. Cranial MRI predicts outcome of spontaneous intracranial hypotension // Neurology. 2005. Vol. 64. P. 1282–1284
49. Schievink W. I. Spontaneous spinal cerebrospinal fluid leaks and intracranial hypotension // JAMA. 2006. Vol. 295. P. 2286–2296.
50. Steenerson K., Halker R. A Practical Approach to the Diagnosis of Spontaneous Intracranial Hypotension // Curr Pain Headache Rep. 2015. Vol. 19. P. 35.
51. Ferrante E., Wetzl R., Savino A. et al. Spontaneous cerebrospinal fluid leak syndrome: report of 18 cases // Neurol. Sci. 2004. Vol. 25. P. 293–295.
52. Todd J. Schwedt, David W. Dodick. Spontaneous intracranial hypotension // Current Pain and Headache Reports; 2007. Vol. 11, is. 1. P. 56–61.
53. Ferrante E., Arpino I., Citterio A., Savino A. Coma resulting from spontaneous intracranial hypotension treated with the epidural blood patch in Trendelemburg position pre-medicated with acetazolamide // Clin. Neurol. Neurosurg. 2009. Vol. 111. P. 699–702.
54. Ferrante E., Arpino I., Citterio A., Wetzl R., Savino A. Epidural blood patch in Trendelenburg position premedicated with acetazolamide to treat spontaneous intracranial hypotension // Eur. Jurn. Neurol. 2010. Vol. 17. P. 715–719.
55. Portier F., De Minteguiaga C., Ba Huy P. T., Racy E., Herman P. Spontaneous intracranial hypotension: a rare cause of labyrinthe hydrops // Annals of Otology, Rhinology & Laryngolog. 2002. Vol. 126, N 9. P. 817–820.
56. Erkan Karatas, Sıtkı Go¨ ksu, Cengiz Durucu, Yasemin Isik, Muzaffer Kanlikama. Evaluation of hearing loss after spinal anesthesia with otoacoustic emissions // Eur Arch Otorhinolaryngol. 2006. Vol. 263. P. 705–710.
57. Aman Kumar, Amrita Sinha, Ahmad M. Al-Waa. Resolution of Sudden Sensorineural Hearing Loss Following a Roller Coaster Ride // Indian Jurn. Otolaryngol Head Neck Surg. 2011. Vol. 63, suppl. 1. P. 104–106.
58. Ferrante E., Olgiati E., Sangalli V., Rubino F. Early pain relief from orthostatic headache and hearing changes in spontaneous intracranial hypotension after epidural blood patch // Acta Neurol. Belg. 2016 Dec. Vol. 116 (4). P. 503–508.
59. Бер М., Фротшер М. Топический диагноз в неврологии по Петеру Дуусу: анатомия, физиология, клиника: пер. с англ. / Под ред. З. А. Суслиной. Изд. 4-е. М.: Практическая медицина, 2009. С. 478.
60. Joshua M. Cohen, Carlos A. Escasena. Headache and Dizziness: How to Differentiate Vestibular Migraine from Other Conditions // Curr Pain Headache Rep. 2015. Vol. 19. P. 31.
61. Mea E., Chiapparini L., Savoiardo M., Franzini A., Bussone G., Leone M. Clinical features and outcomes in spontaneous intracranial hypotension: a survey of 90 consecutive patients // Neurol. Sci. 2009. Vol. 30, Suppl. 1. P. 11–13.
62. Franzini A., Messina G., Chiapparini L. G. Treatment of spontaneous intracranial hypotension: evolution of the therapeutic and diagnostic modalities // Neurol Sci. 2013. Vol. 34, ыuppl. 1. P. 151–155.
63. Буренчев Д. В., Гусева О. И., Комолов И. С., Хетчиков Г. В. Синдром внутричерепной гипотензии (описание случая и обзор литературы) // Радиология – Практика, 2012. № 4. P. 70–78.
64. Кунельская Н. Л., Тардов М. В., Байбакова Е. В., Чугунова М. А., Заоева З. О. Кохлеовестибулярные нарушения при мигрени базилярного типа // Вестн. оториноларингологии. 2014. № 6. P. 20–23.
65. Еремеева Н. В. Кохлеовестибулярные нарушения у больных с измененной ликвородинамикой: автореф. дис. … канд. мед. наук. М., 2011. 16 с.
66. Wall M. Idiopathic Intracranial Hypertension (Pseudotumor Cerebri) // Current Neurology and Neuroscience Reports. 2008. Vol. 8. P. 87–93.
67. Thurtell M. J., Wall M. Idiopathic Intracranial Hypertension (Pseudotumor Cerebri): Recognition, Treatment and Ongoing Management // Current Treatment Options in Neurology. 2013. Vol. 15. P. 1–12.
68. Marchbanks R. Why monitor perilimphatic pressure in Meniere,s disease? // Acta Otolaryngol. Stockh. 1997. Vol. 526. P. 27–29.
69. Стратиева О. В. Клиническая анатомия уха: учеб. пособие. СПб.: СпецЛит., 2004. 271 с.
70. Зеликович Е. И., Торопчина Л. В., Куриленков Г. В. Синдром расширенного водопровода преддверия: этиология, клиника, диагностика и реабилитация пациентов // ВОРЛ. 2015. № 6. С. 46–50.
71. Бойко Н. В. Синдром расширенного водопровода преддверия // Рос. оториноларингология. 2015. № 5 (78). С. 79–82.
72. Королюк И. П., Попов П. А., Устинов М. С. Компьютерная томография височной кости: количественная оценка изменений внутреннего уха при болезни Меньера // Медицинская визуализация. 2011. № 4. С. 94–100.

73. Кунельская И. Л., Федорова О. В., Загорская Е. Е., Байбакова Е. В. Клинико-диагностические критерии фистул окон лабиринта и болезни Меньера / Материалы XIV научно-практической конференции «Фармакологические и физические методы лечения в оториноларингологии». М., 2016. С 51–52.
74. Fitzgerald D. C. Perilymphatic fistula and Ménière's disease. Clinical series and literature review // Ann. Otol. Rhinol. Laryngol. 2001. Vol. 110, N 5, pt. l. P. 430–436.
75. Billings K. R., Kenna M. A. Causes of Pediatric Sensorineural Hearing loss. Yesterday and Today // Arch. Otolaryngol. Head Neck Surg. 1999. Vol. 125. P. 517–521.
76. Козаренко М. А. Перилимфатические фистулы лабиринта: алгоритм аудиологического обследования // Рос. оториноларингология. 2016. № 1. С. 66–72.
77. Karmos G., Martin J., Miriszlai E. A kerek ablak membran sertesenek hatasa a cochlearis et vestibularis funkciora macskan // Kiserletes orvostudomany. 1985. Vol. 37, N 6. P. 623–633.
78. Nomura Y., Hara M. Experimental perilympatic fistula // Amer. Jurn. Otolaryngol. 1986. Vol. 7, N 4. P. 267–275.
79. Casale M., Errante Y., Sabatino L., Incammisa A., Salvinelli F., Quattrocchi C. Perilimphatic fistula test: a video clip demonstration // Eur. Rev. Med. Pharmacol. Sci. 2014. Vol. 18, N 23. P. 3549–3550.
80. House J. W. Perilymphatic Fistula: surgical experience in the United States // Otolaryngol. Head Neck Surg. 1991. Vol. 105. P. 51–61.
81. Selmani Z., Ishizaki H., Pyykkö I. Can low frequency sound stimulation during posturography help diagnosing possible perilymphatic fistula in patients with sensorineural hearing loss and/or vertigo? // Eur. Arch. Otorhinolaryngol. 2004. Vol. 261. P. 129–132.
82. Козаренко М. А., Егоров В. И. Внутричерепное давление и диагностика перилимфатических фистул лабиринта / Материалы V Петербургского форума оториноларингологов России и IV Всероссийского конгресса по слуховой имплантации с международным участием. СПб., 2016. С. 170–171.



**Козаренко** Марина Алексеевна – младший научный сотрудник отдела патофизиологии голоса и речи Санкт-Петербургского НИИ уха, горла, носа и речи. Россия, 190013, Санкт-Петербург, ул. Бронницкая, д. 9; тел. 8-960-253-50-48, e-mail: m.a.kozarenko@mail.ru

**Егоров** Виктор Иванович – докт. мед. наук, профессор, руководитель ЛОР-клиники МОНИКИ им. М. Ф. Владимирского. Россия, 129110, Москва, ул. Щепкина, д. 61/2; тел. +495-631-08-01, e-mail: evi.lor-78@mail.ru


REFERENCES


1. Sagalovich B. M., Pal'chun V. T. Bolezn' Men'era [Meniere's disease]. M.: OOO «Medicinskoe informacionnoe agentstvo», 1999. 525 (in Russian)
2. Kryukov A. I., Fedorova O. K., Antonjan R. G., Sheremet A. S. Klinicheskie aspekty bolezni Men'era [Clinical aspects of Meniere's disease]. M.: OAO «Izdatel'stvo «Medicina», 2006: 240 (in Russian)
3. Watanabe I. Meniere's disease in males and females. *Acta Otorinolaryngol*. Stockh.; 1981; 91: 511–514.
4. Frejo L., Giegling I., Teggi R., Lopez-Escamez J. A., Rujescu D. Genetics of vestibular disorders: pathophysiological insights. *Jurn. Neurol.* 2016; 263; 1: 45–53.
5. Brandt T., Dieterich M., Strupp M. Vertigo and Dizziness. Common Complaints. 2nd ed. London. Springer; 2013:148.
6. Pyykko I., Nakashima T., Yoshida T., Zou J., Naganawa S. Meniere's disease: a reappraisal supported by a variable latency of symptoms and the MRI visualisation of endolymphatic hydrops. *BMJ Open*; 2013; 3; 2. doi:10.1136/bmjopen-2012-001555.
7. Kryukov A. I., Kunel'skaya N. L., Garov E. V., Belyakova L. V., Babaikova E. V., Yanyushkina E. V., Zagorskaya E. E., Levina Yu. V., Guseva A. L., Chugunova M. A., Kudeeva Ya. Yu., Karneeva O. V., Kirichenko I. M. Bolezn' Men'era. Klinicheskie rekomendatsii [Meniere's disease. The clinical guidelines]. Moscow; St. Petersburg, 2014: 20 (in Russian)
8. Martín González C., González F. M., Trinidad A., Ibáñez A., Pinilla M., Martínez Ruiz-Coello A., Rodríguez Valiente A., López-Cortijo C. Medical management of Ménière's disease: a 10-year case series and review of literature. *Eur Arch Otorhinolaryngol.*; 2010; 267: 1371–1376.
9. Fiorino F., Pizzini F. B., Beltramello A., Barbieri F. MRI performedafter intratympanic gadolinium administration in patients with Meniere's disease: correlation with symptoms and signs. *Eur Arch Otorhinolaryngol.* 2011; 268; 2: 181–187.
10. Gurkov R., Flatz W., Louza J., Strupp M., Krause E. In vivo visualization of endolymphatic hydrops in patients with Meniere's disease: correlation with audiovestibular function. *Eur Arch Otorhinolaryngol.* 2011; 268; 12: 1743–1748.
11. Kryukov A. I., Kunel'skaya N. L., Garov E. V., Antonyan R. G., Sheremet A. S., Zagorskaya E. E., Baibakova E. V. Diagnostika endolimfaticheskogo gidropsa [Diagnosis endolymphatic hydrops]. *Vestnik otorhinolaryngologii*. 2013; 2: 4–7 (in Russian)
12. Fukuoka H., Takumi Y., Tsukada K., Miyagawa M., Oguchi T., Ueda H. et al. Comparison of the diagnostic value of 3T MRI after intratympanic injection of GBCA, electrocochleography, and the glycerol test in patients with Meniere's disease. *Acta Otolaryngol.* 2012; 132; 2: 141–145.
13. Katayama N., Yamamoto M., Teranishi M., Naganawa S., Nakata S., Sone M. et al. Relationship between endolymphatic hydrops and vestibular-evoked myogenic potential. *Acta Otolaryngol*. 2010; 130; 8: 917–923.
14. Seo Y. J., Kim J., Choi J. Y., Lee W. S. Visualization of endolymphatic hydrops and correlation with audio-vestibular functional testing in patients with definite Meniere's disease. *Auris Nasus Larynx.* 2013; 40; 2: 167–172.
15. Nakashima T., Sone M., Teranishi M., Yoshida T., Terasaki H., Kondo M. et al. A perspective from magnetic resonance imaging findings of the inner ear: relationships among cerebrospinal, ocular and inner ear fluids. *Auris Nasus Larynx*. 2012; 39; 4: 345–355.
16. Yamamoto T., Iwase A., Araie M., Suzuki Y., Abe H., Shirato S., Kuwayama Y., Mishima H.K., Shimizu H., Tomita G., Inoue Y., Kitazawa Y. The Tajimi study report 2: prevalence of primary angle closure and secondary glaucoma in a Japanese population. *Ophthalmology. Tajimi Study Group, Japan Glaucoma Society*; 2005; 112: 1661–1669.
17. Neuhauser H. K., Radtke A. [et al.]. Migrainous vertigo: prevalence and impact on quality of life. *Neurology*; 2006; 67, 6: 1028–1033.
18. Felisati G., Pipolo C., Portaleone S. Migraine and vertigo: two diseases with the same pathogenesis? *Neurol Sci.*; 2010; 31; 1: 107–109.
19. Murdin L., Davies R. A., Bronstein A. M. Vertigo as a migraine trigger. *Neurology*; 2009; 73: 638–642.

20. Brantberg K., Trees N., Baloh R. W. Migraine-associated vertigo. *Acta Otolaryngol*.; 2005; 125: 276–279.
21. Ménière P. Pathologie auriculaire: memoires sur une lesion de l'oreille interne donnant lieu a des symptoms de congestion cerebrale apoplectiforme. *Gaz Med*. Paris, 1861; 16: 597–601.
22. Neff B. A., Staab J. P., Eggers S. D., Carlson M. L., Schmitt W. R., Van Abel K. M., Worthington D. K., Beatty C. W., Driscoll C. L., Shepard N. T. Auditory and vestibular symptoms and chronic subjective dizziness in patients with Me´nie`re's disease, vestibular migraine, and Me´nie`re's disease with concomitant vestibular migraine. *Otol Neurotol.* 2012; 33: 1235–1244.
23. Radtke A., von Brevern M., Neuhauser H., Hottenrott T., Lempert T. Vestibular migraine: long-term follow-up of clinical symptoms and vestibulo-cochlear findings. *Neurology*; 2012; 79; 15: 1607–1614.
24. Ibekwe T. S., Fasunla J. A., Ibekwe P. U., Obasikene G. C., Onakoya P. A., Nwaorgu O. G. Migraine and Ménière's disease: two different phenomena with frequently observed concomitant occurrences. *Jurn. Natl Med Assoc.* 2008; 100; 3: 334–338.
25. Radtke A., Lempert T., Gresty M.A., Brookes G.B., Bronstein A.M., Neuhauser H. Migraine and Meniere's disease: is there a link? *Neurology*. 2002; 59; 11: 1700–1704.
26. Dieterich M., Brandt T. Episodic vertigo related to migraine (90 cases): vestibular migraine? *Jurn. Neurol.*; 1999; 246: 883–892.
27. Brantberg K., Baloh R. W. Similarity of vertigo attacks dueto Meniere's disease and benign recurrent vertigo, both with and without migraine. *Acta Otolaryngol.* 2011; 131: 722–727.
28. Cha Y. H., Lee H., Santell L. S., Baloh R. W. Association of benign recurrent vertigo and migraine in 208 patients.*Cephalalgia*. 2011; 29: 550–555.
29. Neuhauser H. K., von Brevern M., Radtke A. [et al.]. Epidemiology of vestibular vertigo: a neurotologic survey of the general population. *Neurology*; 2005; 65: 898–904.
30. Ivanova T. A., Filatova E. G. Vestibular migraine. *Farmateka*. 2015; 19: 8–14 (in Russian)
31. Battista R. A. Audiometric findings of patients with migraine-associated dizziness. *Otol Neurotol*. 2004; 25: 987–992.
32. Neuhauser H., Lempert T. Vertigo and dizziness related to migraine: a diagnostic challenge. *Cephalalgia*. 2004; 24: 83–91.
33. Johnson G. D. Medical management of migraine-related dizziness and vertigo. *Laryngoscope*; 1998; 108; 1: 21–28.
34. Eggers S. D. Migraine-related Vertigo: Diagnosis and Treatment. *Current Pain and Headache Reports*. 2007; 11: 217–226.
35. Lempert T., Neuhauser H. Epidemiology of vertigo, migraine and vestibular migraine. *Jurn. Neurol.* 2009; 256; 3: 333–338.
36. Sertac Yetiser, Meltem Hale Gok, Yasar Kutukcu, Dilay Ince. Vestibular Evoked Myogenic Potentials in a Female Population with Migraine. *Indian Jurn. Otolaryngol Head Neck Surg*. Apr-June. 2016; 68; 2: 207–210.
37. Dieterich M., Obermann M., Celebisoy N.. Vestibular migraine: the most frequent entity of episodic vertigo. *Jurn. Neurol*. 2016; 263; 1: 82–89.
38. Gurkov R., Kantner C., Strupp M., Flatz W., Krause E., Ertl-Wagner B. Endolymphatic hydrops in patients with vestibular migraine and auditory symptoms. *Eur Arch. Otorhinolaryngol*. 2014; 271: 2661–2667.
39. Radtke A., Neuhauser H., von Brevern M., Hottenrott T., Lempert T. Vestibular migraine, validity of clinical diagnostic criteria. *Cephalalgia*. 2011; 31: 906–913.
40. Teggi R., Colombo B., Rocca M. A., Bondi S., Messina R., Comi G., Filippi M. A review of recent literature on functional MRI and personal experience in two cases of definite vestibular migraine. *Neurol Sci. Springer-Verlag Italia*. 2016. DOI 10.1007/s10072-016-2618-2616.
41. Kunel'skaya N. L., Garov E. V., Tardov M. V., Yanyushkina E. S. Kokhleovestibulyarnye narusheniya, obuslovlennye gidropsom labirinta. Moskva: Materialy V nauchno-prakticheskoi konferentsii otorinolaringologov Tsentral'nogo federal'nogo okruga RF «Aktual'noe v otorinolaringologii» [Moscow: Proceedings of the V scientific-practical conference of the Central Federal District of the Russian Federation otolaryngologists „Current in otorhinolaryngology"]. 2013: 78. (in Russian)
42. Schievink W. I., Louy C. Precipitating factors of spontaneous spinal CSF leaks and intracranial hypotension. *Neurology*; 2007; 69: 700–702.
43. Kaustubh Limaye, Rohan Samant, Ricky W. Lee. Spontaneous intracranial hypotension: diagnosis to management. *Acta Neurol Belg.*; 2016; 116: 119–125.
44. Schaltenbrand G. Normal and pathological physiology of the cerebrospinal fluid circulation. *Lancet*. 1953; I (6765); Apr 25: 805–809.
45. Mokri B. Spontaneous low pressure, low CSF volume headaches: spontaneous CSF Leaks. *Headache*. 2013; 53: 1034–1053.
46. Schievink W. I., Deline C. R. Secondary headache to Intracranial Hypotension. *Curr Pain Headache Rep.*; 2014; 18: 457.
47. Ducros A., Biousse V. Headache arising from idiopathic changes in CSF pressure. *Lancet Neurol*. 2015; 14; 6: 655–668.
48. Schievink W. I., Maya M. M., Louy C. Cranial MRI predicts outcome of spontaneous intracranial hypotension. *Neurology*. 2005; 64: 1282–1284
49. Schievink W. I. Spontaneous spinal cerebrospinal fluid leaks and intracranial hypotension. *JAMA*. 2006; 295: 2286–2296.
50. Steenerson K., Halker R. A Practical Approach to the Diagnosis of Spontaneous Intracranial Hypotension. *Curr Pain Headache Rep.*; 2015; 19: 35.
51. Ferrante E., Wetzl R., Savino A. et al. Spontaneous cerebrospinal fluid leak syndrome: report of 18 cases. *Neurol Sci.* 2004; 25: 293–295.
52. Todd J. Schwedt, David W. Dodick. Spontaneous intracranial hypotension. *Current Pain and Headache Reports*. 2007; 11; 1: 56–61.
53. Ferrante E., Arpino I., Citterio A., Savino A. Coma resulting from spontaneous intracranial hypotension treated with the epidural blood patch in Trendelemburg position pre-medicated with acetazolamide. *ClinNeurol Neurosurg.* 2009; 111: 699–702
54. Ferrante E., Arpino I., Citterio A., Wetzl R., Savino A. Epidural blood patch in Trendelenburg position premedicated with acetazolamide to treat spontaneous intracranial hypotension. *Eur Jurn. Neurol.* 2010; 17: 715–719.
55. Portier F., De Minteguiaga C., Ba Huy P. T., Racy E., Herman P. Spontaneous Intracranial Hypotension: A Rare Cause of Labyrinthine Hydrops. *Annals of Otology, Rhinology & Laryngology*. 2002; 126; 9: 817–820.
56. Erkan Karatas, Sıtkı Go¨ ksu, Cengiz Durucu, Yasemin Isik, Muzaffer Kanlikama. Evaluation of hearing loss after spinal anesthesia with otoacoustic emissions. *Eur Arch Otorhinolaryngol.* 2006; 263: 705–710.
57. Aman Kumar, Amrita Sinha, Ahmad M. Al-Waa. Resolution of Sudden Sensorineural Hearing Loss Following a Roller Coaster Ride. *Indian Jurn. Otolaryngol Head Neck Surg.* 2011; 63; 1: 104–106.
58. Ferrante E., Olgiati E., Sangalli V., Rubino F. Early pain relief from orthostatic headache and hearing changes in spontaneous intracranial hypotension after epidural blood patch. *Acta Neurol Belg.* 2016 Dec.; 116 (4): 503–508.
59. Ber M., Frotsher M. Topicheskii diagnoz v nevrologii po Peteru Duusu: anatomiya, fiziologiya, klinika, per. s angl. pod red. Z. A. Suslinoi [Topical diagnosis in neurology by Peter Duus: anatomy, physiology, clinical lane. from English. ed. Suslina]. Izd. 4-e. M.: Prakticheskaya meditsina, 2009. 478. (in Russian)

60. Joshua M. Cohen, Carlos A. Escasena. Headache and Dizziness: How to Differentiate Vestibular Migraine from Other Conditions. *Curr Pain Headache Rep*.; 2015; 19: 31.
61. Mea E., Chiapparini L., Savoiardo M., Franzini A., Bussone G., Leone M. Clinical features and outcomes in spontaneous intracranial hypotension: a survey of 90 consecutive patients. *Neurol Sci.* 2009; 30; 1: 11–13.
62. Franzini A., Messina G., Chiapparini L.G. Treatment of spontaneous intracranial hypotension: evolution of the therapeutic and diagnostic modalities. *Neurol Sci.* 2013; 34; 1: 151–155.
63. Burenchev D. V., Guseva O. I., Komolov I. S., Hetchikov G. V. Intracranial hypotension syndrome (case report and literature review). Radiology-Practice; 2012; 4: 70–78. (in Russian)
64. Kunel'skaya N. L., Tardov M. V., Baibakova E. V., Chugunova M. A., Zaoeva Z. O. Kokhleovestibulyarnye narusheniya pri migreni bazilyarnogo tipa [Cochleovestibular violation by basilar type migraine]. *Vestnik otorinolaryngologii*. 2014; 6: 20–23. (in Russian)
65. Eremeeva N. V. Kokhleovestibulyarnye narusheniya u bol'nykh s izmenennoi likvorodinamikoi: avtoref. diss. … kand. med. nauk. [Cochleovestibular disorders' patients with altered cerebrospinal fluid dynamics. Abstract of dissertation for the degree of Ph. D.] Moscow. 2011: 16. (in Russian)
66. Wall M. Idiopathic Intracranial Hypertension (Pseudotumor Cerebri). *Current Neurology and Neuroscience Reports*. 2008; 8: 87–93.
67. Thurtell M. J., Wall M. Idiopathic Intracranial Hypertension (Pseudotumor Cerebri): Recognition, Treatment and Ongoing Management. *Current Treatment Options in Neurology*. 2013; 15: 1–12.
68. Marchbanks R. Why monitor perilimphatic pressure in Meniere,s disease? *Acta Otolaryngol. Stockh.* 1997; 526: 27–29.
69. Stratieva O. V. Klinicheskaya anatomiya ukha: uchebnoe posobie [Clinical anatomy of the ear: medical tutorial]. Saint-Petersburg: SpetsLit, 2004. 271. (in Russian)
70. Zelikovich E. I., Toropchina L. V., Kurilenkov G. V. Sindrom rasshirennogo vodoprovoda preddveriya: etiologiya, klinika, diagnostika i reabilitatsiya patsientov [The enlarged vestibular aqueduct syndrome: etiology, clinical features, diagnosis and rehabilitation of patients]. *Vestnik otorinolaryngologii*. 2015; 6: 46–50. (in Russian)
71. Boiko N. V. Sindrom rasshirennogo vodoprovoda preddveriya [The enlarged vestibular aqueduct syndrome]. *Rossiiskaya otorinolaringologiya*. 2015; 5 (78): 79–82. (in Russian)
72. Korolyuk I. P., Popov P. A., Ustinov M. S. Komp'yuternaya tomografiya visochnoi kosti: kolichestvennaya otsenka izmenenii vnutrennego ukha pri bolezni Men'era [Computed tomography of the temporal bone: quantitative assessment of changes in the inner ear in Meniere's disease]. *Meditsinskaya vizualizatsiya.* 2011; 4: 94–100. (in Russian)
73. Kunel'skaya I. L., Fedorova O. V., Zagorskaya E. E., Baibakova E. V. Kliniko- diagnosticheskie kriterii fistul okon labirinta i bolezni Men'era. Materialy XIV nauchno-prakticheskoi konferentsii «Farmakologicheskie i fizicheskie metody lecheniya v otorinolaringologii» [Clinical and diagnostic criteria fistulas of the labyrinth's windows and Meniere's disease. Moscow: Proceedings of the XIV scientific-practical conference „The pharmacological and physical therapies in ENT"]. 2016: 51–52. (in Russian)
74. Fitzgerald D.C. Perilymphatic fistula and Ménière's disease. Clinical series and literature review. *Ann. Otol. Rhinol. Laryngol.*; 2001; 110; 5; 1: 430–436.
75. Billings K. R., Kenna M. A. Causes of Pediatric Sensorineural Hearing loss. Yesterday and Today. *Arch. Otolaryngol. Head Neck Surg.*; 1999; 125: 517–521.
76. Kozarenko M. A. Perilimfaticheskie fistuly labirinta: algoritm audiologicheskogo obsledovaniya [Perilymphatic fistula of the labyrinth: the algorithm audiological examination]. *Rossiiskaya otorinolaringologiya.* 2016; 1: 66–72. (in Russian)
77. Karmos G., Martin J., Miriszlai E. A kerek ablak membran sertesenek hatasa a cochlearis et vestibularis funkciora macskan. *Kiserletes orvostudomany.* 1985; 37; 6: 623–633.
78. Nomura Y., Hara M. Experimental perilympatic fistula. *Amer. Jurn. Otolaryngol*. 1986; 7; 4: 267–275.
79. Casale M., Errante Y., Sabatino L., Incammisa A., Salvinelli F., Quattrocchi C. Perilimphatic fistula test: a video clip demonstration. *Eur Rev Med Pharmacol Sci.* 2014; 18; 23: 3549–3550.
80. House J. W. Perilymphatic Fistula: surgical experience in the United States. *Otolaryngol. Head Neck Surg*. 1991; 105: 51–61.
81. Selmani Z., Ishizaki H., Pyykkö I. Can low frequency sound stimulation during posturography help diagnosing possible perilymphatic fistula in patients with sensorineural hearing loss and/or vertigo? *Eur Arch Otorhinolaryngol*. 2004; 261: 129–132.
82. Kozarenko M. A., Egorov V. I. Vnutricherepnoe davlenie i diagnostika perilimfaticheskikh fistul labirinta. Materialy V Peterburgskogo foruma otorinolaringologov Rossii i IV Vserossiiskogo kongressa po slukhovoi implantatsii s mezhdunarodnym uchastiem [Intracranial pressure and diagnosis of perilymphatic fistulas of the labyrinth]. St. Petersburg: Proceedings of the V St. Petersburg forum of otolaryngologists Russia and IV All-Russian Congress of the hearing implant with international participation; 2016: 170–171. (in Russian)

Marina Alekseevna Kozarenko – junior research associate of the Chair of Voice and Speech Pathophysiology of Saint Petersburg Research Institute of Ear, Throat, Nose and Speech. Russia, 190013, Saint Petersburg, 9, Bronnitskaya str., tel.: 8-960-253-50-48, e-mail: m.a.kozarenko@mail.ru

Viktor Ivanovich Egorov – MD, Professor, Head of ENT-clinic of State-Financed Health Institution of Moscow Region Moscow Regional Scientific and Research Clinical Institute named after M. F. Vladimirskiy. Russia, 129110, Moscow, 61/2-15, Schepkina str., tel.: +495-631-08-01, e-mail: evi.lor-78@mail.ru

УДК 617.53–001.44(048.8) doi: 10.18692/1810-4800-2017-3-103-109

# РАНЕНИЯ ШЕИ: ОБЗОР ЛИТЕРАТУРЫ

**Мустафаев Д. М., Егоров В. И.**

*ГБУЗ МО «Московский областной научно-исследовательский клинический институт им. М. Ф. Владимирского», 129110, Москва, Россия (Директор – проф. Ф. Н. Палеев)*

# NECK INJURIES: LITERATURE REVIEW

**Mustafaev D. M., Egorov V. I.**

*State-Financed Health Institution of Moscow Region Moscow Regional Scientific and Research Clinical Institute named after M. F. Vladimirskiy, Moscow, Russia*

Одной из сложных и актуальных проблем современной неотложной хирургии является лечение пострадавших с ранениями шеи. Массивная кровопотеря, асфиксия, воздушная эмболия, обусловленные повреждением магистральных сосудов шеи, сочетанное повреждение полых органов определяют прогрессирующую дестабилизацию жизненно важных функций организма, тяжесть состояния и высокую летальность данной категории пациентов. В настоящей статье представлен обзор литературы, посвященной вопросам диагностики и лечения ранений шеи. В обзоре освещены такие проблемы, как история развития взглядов на ранения шеи, эпидемиология, классификация, вопросы диагностики и тактика лечения.

**Ключевые слова:** шея, ранения.
**Библиография:** 30 источников.

One of the most difficult and urgent problems of the present-day surgery is the treatment of patients with neck injuries. Massive hemorrhage, asphyxia, air embolism caused by the damage of the great neck vessels; the combined injuries of hollow organs determine the progressive destabilization of the vital functions of organism, the condition severity and high mortality of this category of patients. This article presents a review of the literature dedicated to diagnostics and treatment of neck injuries. The review highlights such issues as the history of the development of views on the neck injuries, epidemiology, classification, diagnostics and treatment.

**Key words:** neck, injuries.
**Bibliography:** 30 sources.

Одной из сложных и актуальных проблем современной неотложной хирургии является лечение пострадавших с ранениями шеи. Массивная кровопотеря, асфиксия, воздушная эмболия, обусловленные повреждением магистральных сосудов шеи, сочетанное повреждение полых органов определяют прогрессирующую дестабилизацию жизненно важных функций организма, тяжесть состояния и высокую летальность данной категории раненых.

Древнейшим свидетельством о ранениях шеи является египетский папирус, относящийся к 3000 г. до н. э., найденный и переведенный Эдвардом Смитом. В папирусе, автором которого является Имхотеп, имеются данные о ранении шеи с повреждением пищевода [1, 2]. Самая распространенная методика временной остановки кровотечения путем дозированного пальцевого прижатия сосуда описывалась Клавдием Галеном (130–200 гг. н. э.) в труде «De anatomicis administrationibus». А. Паре в 1552 г. перевязал общую сонную артерию и внутренную яремную вену при ранении шеи шпагой [3]. В 1803 г. Флеминг опубликовал результат лечения раненного в шею путем перевязки общей сонной артерии [4].

В целом до XIX века опыт лечения ранений шеи носил собирательный характер, число благоприятных исходов исчислялось единицами. Первопроходцем в систематическом изучении ранений шеи был наш соотечественник Н. И. Пирогов. Так, в 1855 г. Н. И. Пирогов впервые дал систематизированное изложение клиники и лечения повреждения сосудов. Привел топографо-анатомические обоснования доступов к магистральным сосудам человеческого тела. Во время Крымской войны им были произведены четыре перевязки сонных артерий, две из них имели благоприятный исход [5].

Беспрецедентный опыт в лечении ранений шеи человечество приобрело в XX в., во время двух кровопролитных мировых войн.

Число больных с ранениями шеи не уменьшается в связи с неблагоприятной криминальной обстановкой и наличием локальных военных конфликтов. По данным литературы, частота ра-

нений шеи составляет от 5 до 10% всех ранений мирного времени [6] и 0,5–3% ранений военного времени [7, 8]. Общая летальность при глубоких ранениях шеи составляет около 11% [6]. До 34% раненных в шею в мирное время умирают на месте происшествия. Основными причинами смерти являются острая массивная кровопотеря вследствие повреждения сосудов шеи (38,5%), острая сердечно-сосудистая и дыхательная недостаточность при ранениях шейного отдела позвоночника и спинного мозга (30,2%), тяжелые повреждения других локализаций (27,5%), асфиксия при ранении верхних отделов дыхательных путей (3,8%) [9]. Большинство пострадавших (80,7–90,55%), по данным различных авторов, – мужчины, средний возраст которых составляет 27–35 лет, т. е. наиболее социально активная часть населения [10, 11].

В мирное время превалируют колото-резаные ранения шеи – 80,6–97,4%, частота огнестрельных ранений составляет 2,5–14,3%. Основными обстоятельствами ранений в 77–91,1% наблюдений являются конфликтные и криминальные ситуации. В 6,44–10,6% наблюдений, т.е. каждое десятое ранение, составляют суицидальные попытки. Отмечается высокий процент множественных (до 31,8%) и сочетанных (до 63,2%) по локализации ранений. Повреждения внутренних структур шеи наблюдаются у 38,6% пострадавших. Наиболее часто встречаются повреждения сосудов, гортани и трахеи, глотки и пищевода [1, 10–12].

По данным А. А. Завражнова (2006) особенностью современных ранений шеи военного и мирного времени является их возросшая тяжесть: высокая доля множественных (25–31%) и сочетанных (54–66%) по локализации ранений, наличие мультиорганных (16–26%), тяжелых (40–45%) и крайне тяжелых (11–14%) повреждений шеи [9].

М. М. Абакумовым и соавт. [13] в 2005 г. был представлен опыт лечения 1015 пострадавших с ранениями шеи за 10 лет. Ранения холодным оружием имелись в 87% наблюдений, огнестрельным – в 13%. Поверхностные ранения составили 34,5%, глубокие – 65,5%, ранения с повреждением органов и сосудов – 68% от числа глубоких ранений, без повреждения этих структур – 32%. При изолированных ранениях шеи летальность составила 2,9%, при сочетанных – 7%. Наиболее высокой (23%) летальность была при огнестрельных цервикоторакальных ранениях.

За последние 10 лет в 9 раз вырос удельный вес ранений нелетальным оружием самообороны, при которых ранения шеи составляют 10,4–22%. У каждого третьего пострадавшего с ранением шеи из огнестрельного травматического оружия рана проникает в глубокие структуры [14, 15].

В настоящее время, по данным литературы не существует единой, общепринятой классификации ранений шеи, что, конечно, мешает корректному обобщению мирового опыта лечения пациентов с повреждениями шеи. В отечественной и зарубежной литературе широко освещается вопрос деления шеи на анатомические области: I зона располагается между аркой перстневидного хряща и нижними краями медиальных головок ключиц, II зона располагается между углами нижней челюсти и аркой перстневидного хряща, III зона простирается краниально от углов нижней челюсти до основания [2].

В работах D. Demetriades и соавт. уделяется внимание проникновению раневого канала глубже подкожной мышцы шеи. Вследствие этого по глубине различают: проникающие (penetraiting) и непроникающие (nonpenetraiting) ранения [16, 17].

При попытках самоубийства раны шеи (иногда множественные) располагаются высоко, между подъязычной костью и хрящами гортани. Они редко затрагивают крупные сосуды, чаще повреждается верхняя щитовидная артерия с одной или с обеих сторон. По выражению Г. Тилльманса, «самоубийца, намеревающийся перерезать шею бритвой, обычно не попадает на надлежащее место». Кроме того, при запрокидывании головы сонные артерии и внутренние яремные вены натягиваются и уходят на несколько сантиметров вглубь и латерально под прикрытие грудиноключично-сосцевидных мышц, так что даже при пересечении гортани и трахеи сосуды остаются неповрежденными. При внимательном изучении морфологии такой раны можно заметить, что часто один из углов раны имеет большую глубину, а далее рана постепенно становится мельче, что зависит от того, какой рукой суицидент наносил повреждение. При нанесении удара правой рукой наибольшая глубина раны расположена на левой половине шеи, при нанесении левой рукой – наоборот, на правой стороне шеи. Если резаная рана нанесена другим лицом, глубина ее, как правило, одинакова на всем протяжении. Резаные раны передней поверхности третьей зоны шеи с пересечением щитоподъязычной мембраны, а иногда и надгортанника, приводят к смещению его свободного края вверх вместе с подъязычной костью вследствие тяги мышц дна полости рта. Образуется зияющий дефект гортани, через который видна ее задняя стенка, а смещение надгортанника создает определенные трудности для анестезиолога в ходе оротрахеальной интубации. Такой же зияющий дефект возникает и при пересечении конической связки между нижним краем щитовидного хряща и верхним краем перстневидного хряща (вторая зона). Повреждения язычной, наружной челюстной, наружной и вну-

тренней сонных артерий и яремных вен быстро приводят к смерти от наружного кровотечения и аспирации крови. Язык может оказаться отсеченным от основания и, западая кзади, также вызвать асфиксию. Такие раны имеют весьма драматический внешний вид, не только в связи с большим расхождением краев, но и из-за выбрасывания при частом кашле пузырящейся слюны и слизи с примесью крови. Если задняя стенка трахеи (мембранозная часть) сохранена, расхождение раны не превышает 1,5–2 см. Однако при пересечении трахеи ниже уровня щитовидной железы (в первой зоне шеи) ее дистальный отдел уходит глубоко, более чем на 4 см, в средостение, а проксимальный вместе с гортанью подтягивается вверх к телу подъязычной кости. Если при этом пересекается и пищевод, на дне раны видна предпозвоночная фасция, покрывающая передние поверхности тел шейных позвонков. Такая ситуация создает большие технические трудности для наложения первичных швов на пищевод и трахею [2].

Ранения глотки и пищевода крайне трудны для диагностики, так как они нередко протекают бессимптомно. Позднее выявление проникающего ранения глотки и пищевода обусловливает высокую частоту развития инфекционных осложнений: флегмону глубоких клетчаточных пространств шеи, медиастинит, сепсис. По данным ряда авторов, чаще (в 10,9–44,9% наблюдений) отмечаются дисфагия и одинофагия, боль в шее (34,7%), подкожная эмфизема шеи (18,4–28,2%), кровохарканье, кровавая рвота (16,4–20,4%), осиплость (16,3%). Выделение из раны шеи слюны и пищи является абсолютным признаком повреждения глотки и пищевода, встречающимся обычно при наличии широкого раневого канала у 16,3–22,7% пострадавших. Наружное и (или) ротоглоточное кровотечение отмечается у 14,3–40% раненых. Такие симптомы, как отек, гиперемия, инфильтрация кожи шеи обычно являются признаками воспалительных изменений и возникают, как правило, через некоторое время после травмы в 6,1–33,6% наблюдений. Одышка и дыхательные расстройства бывают в 4,1–20,4% наблюдений и обусловлены наличием гематомы или отека мягких тканей шеи, аспирацией в результате дисфагии. Синдром эндогенной интоксикации (лихорадка, ознобы, тахикардия, отсутствие аппетита, головная боль, выраженная мышечная слабость) развивается через какое-то время после травмы у 2–10,2% пострадавших. В 19–30% наблюдений ничего, кроме наличия раны на шее, больного не беспокоит [6, 18, 19].

D. Demetriades и соавт. [16, 17] описали триаду патогномоничных симптомов перфорации шейного отдела пищевода: осиплость, кровохарканье и подкожная эмфизема. Они считают, что отсутствие триады симптомов позволяет исключить повреждение пищевода, при этом не требуется проведения дальнейшего обследования. Однако из сводных данных литературы, охватывающих более 700 наблюдений, следует, что тактика консервативного избирательного лечения ран шеи привела к 2,5% летальности за счет недиагностированных повреждений артерий шеи и пищевода. Практика показывает, что лечение при таких типичных для консервативной тактики последствиях, как артериальные аневризмы и артериовенозные свищи, требует гораздо больших материальных затрат (повторная госпитализация, дорогостоящие методы обследования, реконструктивные операции в измененных тканях), не говоря уже о реальной опасности для жизни пострадавших [1].

Одним из основных и достоверных методов исследования при выявлении ранения глотки и пищевода является рентгенологический: полипозиционная рентгенография шеи и грудной клетки, рентгеноконтрастное исследование глотки и пищевода со взвесью бария сульфата, который, импрегнируя поврежденные места слизистой оболочки, четко их контрастирует [1, 20]. Тщательно выполненные исследования с приемом контрастного вещества внутрь имеют общую чувствительность 80–90%, специфичность более 95% [11].

Вторым по значимости методом диагностики повреждений глотки и шейного отдела пищевода является фиброэзофагоскопия [6, 21, 22]. Чувствительность и специфичность эзофагоскопии в обнаружении проникающих ранений шейного отдела пищевода варьируют в диапазоне от 67 до 89% и от 89 до 95% соответственно [22, 23]. Жесткая эзофагоскопия прибором Мезрина (или Брюнингса) требует общей анестезии, но может способствовать более качественному осмотру глотки и верхнего отдела пищевода, когда эзофагоскоп продвигают под визуальным контролем, при этом легче осмотреть слизистую оболочку [22].

В последнее время в связи с совершенствованием аппаратов компьютерной томографии роль этого метода в первичной диагностике повреждений органов шеи при ее ранениях возрастает. Опубликованы данные исследований, в которых использовали мультиспиральную томографию с контрастированием сосудов и возможностью трехмерной реконструкции изображения. Метод характеризуется высокой точностью оценки повреждений сосудов и органов шеи. Чувствительность этого метода составила 100%, специфичность – 97,5% [24, 25]. Таким образом, с учетом малой инвазивности метода, быстроты выполнения, отсутствия осложнений спиральную компьютерную томографию можно использовать в качестве скрининга для определения дальнейшей лечебно-диагностической тактики.

Ранняя диагностика является основным фактором успешного лечения ранений глотки и пищевода. По сведениям J. Kendall и соавт. [26], при выявлении повреждений пищевода позже 12 ч после получения травмы летальность возрастает с 11 до 17%. По данным M. Bladergroen и соавт. [27], первичный шов пищевода в течение 24 ч после получения травмы способствует выздоровлению в 92% наблюдений. В то же время ушивание раны пищевода после 24 ч уменьшает вероятность выздоровления до 67%.

В последнее время российское здравоохранение придерживается стратегии доступности специализированной медицинской помощи населению. Однако в силу объективных и субъективных факторов основная масса раненных в шею доставляется скорой медицинской помощью в ближайший дежурный хирургический стационар, в большинстве случаев не имеющий в своей бригаде узкоспециализированных дежурных врачей (сосудистых хирургов, оториноларингологов и т. д.), что, в свою очередь, приводит к диагностическим ошибкам при ранениях данной области.

На данный момент дискутабельными остаются ряд важных вопросов диагностики и лечения пациентов с ранениями шеи: выбор тактики ведения пострадавших (применение выжидательной тактики при появлении первых симптомов либо выполнение эксплоративной ревизии раны, несмотря на видимое благополучие у пострадавших); выбор метода временной остановки кровотечения при повреждениях крупных сосудистых структур. В отношении первого вопроса не существует никаких разногласий касательно показаний к выполнению неотложных и срочных операций при профузном кровотечении, других достоверных признаках ранения сосудов. Сложнее принять тактическое решение в отношении раненых, поступающих в лечебные учреждения со стабильными показателями гемодинамики и без четкой клинической картины повреждения внутренних структур шеи. В решении этого вопроса хирургическая общественность разделилась на два лагеря: первые считают возможным применение прицельно-прицизионной тактики после проведения обширного диагностического комплекса [28]. Вторые выбирают тактику проведения обязательной эксплоративной расширенной ревизии структур шеи без выполнения дополнительных инструментальных исследований [1, 20]. Так, А. А. Завражнов (2005) считает, что показанием для проведения эксплоративной ревизии внутренних структур шеи при ограниченных диагностических возможностях лечебных учреждений являются глубокие слепые, сквозные диаметральные и трансцервикальные огнестрельные и неогнестрельные ранения II зоны. Раненым с локализацией ран в I и (или) III зонах шеи без симптоматики повреждения сосудистых и органных образований целесообразно провести рентгенологическую и эндоскопическую диагностику и оперировать только по факту выявления инструментальных признаков повреждения внутренних структур [28]. М. М. Абакумов (2013) на опыте лечения 452 пациентов в НИИ скорой помощи им. Н. Ф. Склифосовского утверждает обратное, отсутствие активного профузного кровотечения и других жизнеугрожающих состояний не должно отодвигать хирурга от активной хирургической тактики в отношении эксплоративной колотомии. «Относительно высокий процент (30,1%) глубоких ранений, не сопровождавшийся повреждением жизненно важных органов и сосудов шеи, не должен являться основанием для отказа от активной хирургической тактики, ибо ценой такого отказа может быть человеческая жизнь» [1].

Если состояние пострадавших позволяет выполнить дооперационное обследование (имеются стабильная гемодинамика, эффективный временный гемостаз, отсутствуют нарушения дыхания), то следует прибегнуть к обзорной рентгенографии шеи и грудной клетки, исследованию глотки и пищевода с взвесью сульфата бария, а при подозрении на повреждение сосудов – к ангиографии. Обзорная рентгенография шеи позволяет обнаружить эмфизему паратрахеальной и параэзофагеальной клетчатки и межмышечных пространств при повреждении полых органов. Обзорная рентгенография грудной клетки позволяет исключить или установить наличие гемопневмоторакса и гематомы средостения вследствие ранения, проникающего в плевральную полость или средостение. Исследование пищевода с сульфатом бария позволяет своевременно диагностировать повреждения глотки и пищевода [20].

Помощь больным в тяжелом состоянии должна заключаться прежде всего в восстановлении проходимости дыхательных путей, остановке кровотечения и противошоковых мероприятиях.

По неотложным показаниям оперируют раненых с кровотечением, асфиксией, усугубляющейся неврологической симптоматикой (нарушение сознания, афазия, симптом Горнера, гемипарез или гемиплегия). Без проведения дополнительных исследований также оперируют больных с клиническими симптомами повреждения кровеносных сосудов и полых органов шеи при стабильных показателях гемодинамики, дыхания и функций центральной нервной системы [15].

Все хирургические вмешательства на сосудах и полых органах шеи следует проводить под эндотрахеальным наркозом. Оптимальным доступом к глотке и шейному отделу пищевода является разрез по переднему краю грудино-ключично-сосцевидной мышцы (продольная колотомия по

Разумовскому–Розанову). Сторона доступа определяется локализацией раны [1, 6].

Хирургическое вмешательство при ранении глотки и шейного отдела пищевода должно быть направлено: на устранение дефекта стенки поврежденной глотки или пищевода; адекватное дренирование парафарингеальной или параэзофагеальной клетчатки; выключение поврежденного участка из акта глотания для создания функционального покоя и адекватных условий заживления ран стенок глотки или пищевода [6, 29, 30].

В настоящее время большинство авторов [1, 30] рекомендуют обязательное ушивание ран глотки и пищевода независимо от состояния их стенки и сроков, прошедших с момента травмы, так как прежде всего необходимо стремиться устранить поступление инфицированного содержимого пищевода в рыхлую клетчатку средостения.

После экономного иссечения краев раны на глотку и пищевод накладывают двухрядный узловой шов на атравматической игле. При наложении первого ряда швов используют синтетическую рассасывающуюся нить (викрил, полисорб), при наложении второго – синтетический нерассасывающийся шовный материал (полиамид, пролен) [1]. При высоком риске возникновения несостоятельности швов (более 8 ч с момента ранения) линию швов прикрывают порцией грудино-ключично-сосцевидной мышцы по Е. Н. Попову. Заключительным этапом операции является адекватное дренирование околопищеводной клетчатки [1, 20, 29].

Для создания функционального покоя тканям в зоне повреждения в большинстве наблюдений достаточно использовать установку тонкого назогастрального зонда. В случае большого дефекта пищевода (при огнестрельных ранениях) и вмешательства на фоне флегмоны шеи или медиастинита показаны эзофагостомия, гастростомия, вскрытие и дренирование переднего и заднего средостений двухпросветными трубками с последующим использованием проточно-аспирационной системы по Н. Н. Каншину [15, 29].

Исход хирургического лечения ранений шеи зависит от быстрой и точной диагностики характера ранения. Наиболее распространенным заблуждением является излишне спокойное отношение к колотым ранениям шеи без признаков профузного кровотечения у больных со стабильной гемодинамикой. В отличие от внешне опасного вида поверхностных обширных резаных ран с наружным кровотечением отсутствие внешних признаков опасного для жизни ранения у пострадавших иногда дает основание для полного отказа от предоперационного обследования и даже в некоторых случаях от хирургической обработки ран. Следует отметить, что в наблюдениях сторонников избирательно консервативного ведения больных с ранениями шеи частота образования артериовенозных фистул при ранениях магистральных сосудов достигает 50%.

Таким образом, ранения шеи являются одним из коварных видов повреждений, которые характеризуются полиморфностью клинической симптоматики. Лечебно-диагностическая тактика при ранениях шеи представляет серьезную проблему и требует дальнейшего изучения. В настоящее время не разработан общепринятый оптимальный алгоритм обследования пострадавших с ранениями шеи, в частности при подозрении на повреждение глотки или шейного отдела пищевода. Недиагностированные повреждения органов шеи могут служить причиной тяжелых гнойных осложнений и летального исхода. Нет единого мнения о необходимости, срочности и объеме оперативного вмешательства при ранениях различных зон шеи, что требует дальнейшего исследования.

С учетом многообразия вариантов ранений и вероятности повреждения жизненно важных органов ранения шеи должны являться объектом практики опытных хирургов, владеющих техникой наложения швов на глотку, пищевод, гортань, трахею и сосуды. Глубокие ранения переднебоковой поверхности шеи являются показанием к колотомии. Относительно высокий показатель глубоких ранений шеи без повреждения жизненно важных органов не является основанием для отказа от активной хирургической тактики, так как ценой такого отказа являются пропущенные повреждения.

ЛИТЕРАТУРА

1. Абакумов М. М. Множественные и сочетанные ранения шеи, груди, живота. М.: Бином, 2013. 687 с.
2. Коровкина Е. Н. Ранения шеи // Хирургия. 2014. № 11. С. 92–94.
3. Pare A. The works of that famous chirurgion Ambrose Parey, translated out of Latin and compared with the French by Thomas Johnson: from the first English edition, London, 1634; New York: Milford House, 1968.
4. Wilson R. F., Diebel L. Injuries to the Neck. Management of trauma: pitfalls and practice. 2nd Ed. / Ed. by R. F. Wilson, A. J. Walt. Philadelphia, 1996. P. 270–287.
5. Пирогов Н. И. Собрание сочинений. В 8 т. Т. 5. Начала общей военно-полевой хирургии. Ч. 1. Севастопольские письма. М.: Медгиз, 1959.
6. Трунин Е. М., Михайлов А. П. Лечение ранений и повреждений шеи. СПб.: ЭЛБИ-СПб, 2004. 158 с.
7. Гуманенко У. К., Самохвалов И. М. Военно-полевая хирургия локальных войн и вооруженных конфликтов. М.: Гэотар-Медиа, 2011. 672 с.

8. Швырков М. Б., Буренков Г. И., Деменков В. Р. Огнестрельные ранения лица, ЛОР-органов и шеи. М.: Медицина, 2001. 400 с.
9. Завражнов А. А., Самохвалов И. М., Ерошенко А. В. Хирургическая тактика при ранениях шеи в условиях лечебного учреждения мирного времени // Вестн. хирургии. 2006. № 5. С. 50–55.
10. Михайлов А. П., Трунин Е. М., Рыбакова А. А., Данилов А. М., Напалков А. Н. Особенности оказания медицинской помощи на догоспитальном этапе при сочетанных ранениях шеи // Скорая медицинская помощь. 2008. № 1. С. 46–49.
11. Трунин Е. М., Смирнов В. Ю., Шабонов А. А. Рациональная тактика лечения ранений шеи в условиях многопрофильной клинической больницы скорой медицинской помощи // Скорая медицинская помощь. 2006. № 4. С. 59–64.
12. Осадчий А. А., Михайлов А. П., Данилов А. М., Земляной В. П., Сигуа Б. В. Хирургическая тактика при сочетанных ранениях шеи и груди в условиях многопрофильного стационара // Вестн. Санкт-Петербургской медицинской академии последипломного образования. 2011. № 2. С. 20–25.
13. Абакумов М. М., Погодина А. Н., Леменев В. А., Иофик В. В. Ранения шеи // Вестн. хирургии. 2005. № 2. С. 105.
14. Абакумов М. М., Цамалаидзе Л. Н., Воскресенский О. В., Джаграев К. Р. Ранения шеи, груди и живота огнестрельным травматическим оружием // Хирургия. 2010. № 11. С. 16–22.
15. Самохвалов И. М., Завражнов А. А., Фахрутдинов А. М., Сычев М. И. Оказание хирургической помощи раненым в шею в вооруженном конфликте // Военно-медицинский журн. 2001. № 10. С. 32–40.
16. Demetriades D., Asensio J. A., Velmahos G., Thai E. Complex problems in penetrating neck trauma // Surg. Clinics of North America. 1996. N 76 (4). P. 267–276.
17. Demetriades D., Theodorou D., Cornwell E., Berne T.V., Asensio J., Belzberg H. et al. Evaluation of penetrating injuries of the neck: prospective study of 223 patients // World Jurn. Surg. 1997. N 1. P. 41–47.
18. Быков В. П., Калинин М. А., Собинин О. В., Федосеев В. Ф. Флегмоны шеи и торакальные инфекционные осложнения // Рос. оториноларингология. 2011. № 2. С. 54–61.
19. Hirshberg A., Wall M. J., Johnston R. H., Burch J. M., Mattox K. L. Transcervical gunshot injuries // Amer. Jurn. Surg. 1994. Vol. 167. P. 309–313.
20. Абакумов М. М., Джаграев К. Р. Диагностика и лечение ранений шеи // Хирургия. 1998. № 8. С. 10–13.
21. Долгоруков М. И., Михайлов А. П., Фокин А. А., Кулагин В. И., Карелов В. С., Пащенко С. А. [и др.]. Диагностика и хирургическое лечение ранений шеи // Вестн. хирургии. 1999. № 6. С. 47–51.
22. Back M. R., Baumgartner F. J., Klein S. R. Detection and evaluation of aerodigestive tract injuries caused by cervical and transmediastinal gunshot wounds // Jurn. Trauma. 1997. N 4. P. 680–686.
23. Horwitz B., Krevsky B., Buckman R. F. Jr., Fisher R. S., Dabezies M. A. Endoscopic evaluation of penetrating esophageal injuries // Am. Jurn. Gastroenterol 1993. Vol. 88, N 8. P. 1249–1253.
24. Pasley J., Berg R. J., Inaba K. Multidetector computed tomographic angiography (MDCTA) for penetrating neck injuries // Rambam Maimonides Med. Jurn. 2012. N 3. P. 0016.
25. Offiah C., Hall E. Imaging assessment of penetrating injury of the neck and face // Insights imaging. 2012. N 3. P. 419–431.
26. Kendall J. L., Anglin D., Demetriades D. Penetrating neck trauma // Emerg. Med. Clin. North. Am. 1998. N 16. P. 85–105.
27. Bladergroen M. R., Lowe J. E., Postlethwalt M. D. Diagnosis and recommended management of esophageal perforation or rupture // Ann Thorac Surg. 1986. Vol. 42. P. 235–239.
28. Завражнов А. А. Ранения шеи. Диагностика и лечение на этапах медицинской эвакуации и в условиях лечебных учреждений мирного времени: дис. ... докт. мед. наук. СПб., 2005.
29. Абакумов М. М., Погодина А. Н. Разрыв пищевода // Хирургия. 2001. № 6. С. 68–69.
30. Буренков Г. И. Хирургическая обработка огнестрельных ран шеи // Вестн. оториноларингологии. 2011. № 3. С. 20–23.

**Мустафаев** Джаваншир Мамед оглы – канд. мед. наук, старший научный сотрудник отделения оториноларингологии МОНИКИ им. М. Ф. Владимирского. Россия, 129110, Москва, ул. Щепкина, д. 61/2, тел.: 8 (495) 631-08-01, 8 (926) 564-35-93, e-mail: mjavanshir@mail.ru

**Егоров** Виктор Иванович – докт. мед. наук, профессор, руководитель ЛОР-клиники МОНИКИ им. М. Ф. Владимирского. Россия, 129110, Москва, ул. Щепкина, д. 61/2, тел.: 8 (495) 631-08-01; 8 (925) 509-20-10. e-mail: evi.lor-78@mail.ru

REFERENCES

1. Abakumov M. M. Mnozhestvennye i sochetannye raneniya shei, grudi, zhivota [Multiple and concomitant injuries of the neck, chest, abdomen]. M.: Binom, 2013. 687 (in Russian)
2. Korovkina E. N. Raneniya shei. Khirurgiya [Injured neck. Khirurgiya]. 2014; 11: 92–94 (in Russian)
3. Pare A. The works of that famous chirurgion Ambrose Parey, translated out of Latin and compared with the French by Thomas Johnson: from the first English edition, London, 1634. New York: Milford House, 1968.
4. Wilson R.F., Diebel L. Injuries to the Neck. Management of trauma: pitfalls and practice ed. by R. F. Wilson, A. J. Walt. 2nd Ed. Philadelphia, 1996: 270–287.
5. Pirogov N. I. Sobranie sochinenii [Works]. 8 T. T. 5. The beginning of General military field surgery. Part 1. Sevastopol letters. M.: Medgiz, 1959 (in Russian)

6. Trunin E. M., Mikhailov A. P. Lechenie ranenii i povrezhdenii shei [Treatment of the injuries and neck injuries]. SPb: ELBI-SPb, 2004 (in Russian)
7. Gumanenko U. K., Samokhvalov I. M. Voenno-polevaya khirurgiya lokal'nykh voin i vooruzhennykh konfliktov [Military field surgery of local wars and armed conflicts]. M.: Geotar-Media, 2011 (in Russian)
8. Shvyrkov M. B., Burenkov G. I., Demenkov V. R. Ognestrel'nye raneniya litsa, LOR-organov i shei [Gunshot wounds of the face, ENT organs, and neck]. M.: Meditsina, 2001 (in Russian)
9. Zavrazhnov A. A., Samokhvalov I. M., Eroshenko A. V. Khirurgicheskaya taktika pri raneniyakh shei v usloviyakh lechebnogo uchrezhdeniya mirnogo vremeni [Surgical tactics in injuries of the neck in a medical establishment in peacetime]. *Vestnik khirurgii*. 2006; 5: 50–55 (in Russian)
10. Mikhailov A. P., Trunin E. M., Rybakova A. A., Danilov A. M., Napalkov A. N. Osobennosti okazaniya meditsinskoi pomoshchi na dogospital'nom etape pri sochetannykh raneniyakh shei [Features of rendering of medical aid at the prehospital stage in case of combined injuries of the neck]. *Skoraya meditsinskaya pomoshch'*. 2008; 1: 46–49 (in Russian)
11. Trunin E. M., Smirnov V. Yu., Shabonov A. A. Ratsional'naya taktika lecheniya ranenii shei v usloviyakh mnogoprofil'noi klinicheskoi bol'nitsy skoroi meditsinskoi pomoshchi [Rational tactics of treatment of injuries of the neck in a multi-profile clinical hospital of emergency medical care]. *Skoraya meditsinskaya pomoshch'*. 2006; 4: 59–64 (in Russian)
12. Osadchii A. A., Mikhailov A. P., Danilov A. M., Zemlyanoi V. P., Sigua B. V. Khirurgicheskaya taktika pri sochetannykh raneniyakh shei i grudi v usloviyakh mnogoprofil'nogo statsionara [Surgical tactics in combined injuries of the neck and chest in a multidisciplinary hospital]. *Vestnik Sankt-Peterburgskoi meditsinskoi akademii poslediplomnogo obrazovaniya*. 2011; 2: 20–25 (in Russian)
13. Abakumov M. M., Pogodina A. N., Lemenev V. A., Iofik V. V. Raneniya shei [Wounds of the neck]. *Vestnik khirurgii.* 2005; 2: 105 (in Russian)
14. Abakumov M. M., Tsamalaidze L. N., Voskresenskii O. V., Dzhagraev K. R. Raneniya shei, grudi i zhivota ognestrel'nym travmaticheskim oruzhiem [Wounds of the neck, chest and abdomen firearms traumatic weapons]. *Khirurgiya*. 2010; 11: 16–22 (in Russian)
15. Samokhvalov I. M., Zavrazhnov A. A., Fakhrutdinov A. M., Sychev M. I. Okazanie khirurgicheskoi pomoshchi ranenym v sheyu v vooruzhennom konflikte [The provision of surgical care to the wounded in the neck in an armed conflict]. *Voenno-meditsinskiy zhurnal*. 2001; 10: 32–40 (in Russian)
16. Demetriades D., Asensio J. A., Velmahos G., Thai E. Complex problems in penetrating neck trauma. *Surg. Clinics of North America*. 1996; 76(4): 267–276.
17. Demetriades D., Theodorou D., Cornwell E., Berne T.V., Asensio J., Belzberg H. et al. Evaluation of penetrating injuries of the neck: prospective study of 223 patients. *World Jurn. Surg*. 1997; 1: 41–47.
18. Bykov V. P., Kalinin M. A., Sobinin O. V., Fedoseev V. F. Flegmony shei i torakal'nye infektsionnye oslozhneniya [Phlegmons of the neck and thoracic infectious complications]. *Rossiyskaya otorinolaringologiya*. 2011; 2: 54–61 (in Russian)
19. Hirshberg A., Wall M. J., Johnston R. H., Burch J. M., Mattox K. L. Transcervical gunshot injuries. *Amer Jurn. Surg*. 1994; 167: 309–313.
20. Abakumov M. M., Dzhagraev K. R. Diagnostika i lechenie ranenii shei [Diagnosis and treatment of injuries of the neck]. *Khirurgiya*. 1998; 8: 10–13 (in Russian)
21. Dolgorukov M. I., Mikhaylov A. P., Fokin A. A., Kulagin V. I., Karelov B. C., Pashchenko S. A. [et al.]. Diagnosis and surgical treatment of wounds of the neck. *Vestnik khirurgii*. 1999; 6: 47–51 (in Russian)
22. Back M. R., Baumgartner F. J., Klein S. R. Detection and evaluation of aerodigestive tract injuries caused by cervical and transmediastinal gunshot wounds. *Jurn. Trauma*. 1997; 4: 680–686.
23. Horwitz B., Krevsky B., Buckman R. F. Jr., Fisher R. S., Dabezies M. A. Endoscopic evaluation of penetrating esophageal injuries. *Am Jurn Gastroenterol*. 1993; 88: 8: 1249–1253.
24. Pasley J., Berg R. J., Inaba K. Multidetector computed tomographic angiography (MDCTA) for penetrating neck injuries. *Rambam Maimonides Med Jurn*. 2012; 3: 0016.
25. Offiah C., Hall E. Imaging assessment of penetrating injury of the neck and face. *Insights imaging*. 2012; 3: 419–431.
26. Kendall J. L., Anglin D., Demetriades D. Penetrating neck trauma. *Emerg Med Clin North Am*. 1998; 16: 85–105.
27. Bladergroen M. R., Lowe J. E., Postlethwalt M. D. Diagnosis and recommended management of esophageal perforation or rupture. *Ann Thorac Surg*. 1986; 42: 235–239.
28. Zavrazhnov A. A. Raneniya shei. Diagnostika i lechenie na etapakh meditsinskoi evakuatsii i v usloviyakh lechebnykh uchrezhdenii mirnogo vremeni: diss [Wounds of the neck. Diagnosis and treatment at stages of medical evacuation in conditions of medical institutions in peacetime: diss]. SPb., 2005 (in Russian)
29. Abakumov M. M., Pogodina A. N. Razryv pishchevoda [Rupture of the esophagus]. *Khirurgiya*. 2001; 6: 68–69. (in Russian)
30. Burenkov G. I. Khirurgicheskaya obrabotka ognestrel'nykh ran shei [Surgical treatment of gunshot wounds of the neck]. *Vestnik otorinolaringologii*. 2011; 3: 20–23 (in Russian)

Dzhavanshir Mamed ogly Mustafaev – MD Candidate, senior research associate of the Department of Otorhinolaryngology of Saint Petersburg Research Institute of Ear, Throat, Nose and Speech. Russia, 190013, Saint Petersburg, 9, Bronnitskaya str., tel.: 8 (495) 631 0801; mob. tel.: 8 (926) 564 3593. e-mail: mjavanshir@mail.ru

Viktor Ivanovich Egorov – MD, Professor, Head ENT-Clinic of State-Financed Health Institution of Moscow Region Moscow Regional Scientific and Research Clinical Institute named after M. F. Vladimirskiy. Russia, 129110, Moscow, 61/2-15, Schepkina str., tel.: 8 (495) 631 08-01; mob. tel.: 8 (925) 509 20-10. e-mail: evi.lor-78@mail.ru

УДК 616. 211./232-08-039.71:612.017.1 doi: 10.18692/1810-4800-2017-3-110-118

# ЗНАЧЕНИЕ ОПРЕДЕЛЕНИЯ ЦИТОКИНОВОГО ПРОФИЛЯ ПРИ НАЗНАЧЕНИИ ПЕРСОНИФИЦИРОВАННОГО ЛЕЧЕНИЯ ЗАБОЛЕВАНИЙ ВЕРХНИХ ДЫХАТЕЛЬНЫХ ПУТЕЙ. ОБЗОР ЛИТЕРАТУРЫ

**Стагниева И. В.[1], Бойко Н. В.[1], Гукасян Е. Л.[1], Бачурина А. С.[2]**

*[1]ФБГОУ ВО «Ростовский государственный медицинский университет» Минздрава России, 344022, г. Ростов-на-Дону, Россия*
*(Зав. каф. болезней уха, горла, носа – проф. А. Г. Волков)*

*[2] МБУЗ «Городская больница № 1 им. Н. А. Семашко», 344018, г. Ростов-на-Дону, Россия*
*(Главный врач – докт. мед. наук Д. В. Сизякин)*

# SIGNIFICANCE OF DETERMINATION OF CYTOKINE PROFILE IN THE APPOINTMENT OF THE PERSONALIZED TREATMENT OF THE UPPER RESPIRATORY TRACT DISEASES. LITERATURE REVIEW

**Stagnieva I. V.[1], Boiko N. V.[1], Ghukasyan E. L.[1], Bachurina A. S.[2]**

*[1] Federal State Budgetary Institution Higher Vocational Education 'The Rostov State Medical University" of Ministry of Health of the Russian Federation, Rostov-on-Don, Russia*

*[2] Municipal Budgetary Healthcare Institution Municipal Hospital No. 1, named after N. A. Semashko, Rostov-on-Don, Russia*

В настоящее время накоплено достаточно много сведений об участии цитокинов в патогенезе заболеваний носа и околоносовых пазух, лимфокольца глотки. Скорость и специфичность реакции цитокинового профиля на различные внешние воздействия позволяют использовать их в качестве маркера воспаления и индикатора эффективности применения различных методов лечения. Изучение цитокинового профиля дает информацию о тяжести воспалительного процесса, его переходе на системный уровень и прогнозе, что важно учитывать при назначении персонифицированного лечения. Проведен анализ результатов оригинальных исследований по этой проблеме. Показано, что изучение роли цитокинов в патогенезе воспалительных заболеваний верхних дыхательных путей определяет перспективы цитокиновой/антицитокиновой терапии. Освещен опыт применения некоторых цитокин-блокирующих препаратов и рекомбинантных цитокинов в лечении заболеваний носа, околоносовых пазух, лимфокольца глотки. Можно заключить, что дальнейшее изучение вопроса поможет решить многие проблемы диагностики и лечения заболеваний верхних дыхательных путей.

**Ключевые слова:** цитокины, цитокиновая терапия, антицитокиновая терапия, риносинусит, аденоидит, тонзиллит.

**Библиография:** 46 источников.

Currently, there is quite a lot of available information on the participation of cytokines in the pathogenesis of diseases of nose and paranasal sinuses and tonsil lymphoid ring. The rate and specificity of the reaction of cytokine profile on various external exposures let us use them as an inflammation marker and an indicator of the efficacy of various treatment methods. The study of cytokine profile provides information on the severity of the inflammatory process, its transition to the system level and prognosis, which is important to consider in personalized treatment prescription. The article provides analysis of results of original researches on this subject. It is shown that the study of the role of cytokines in the inflammatory diseases of the upper respiratory tract determines the prospects of the cytokine/anti-cytokine therapy. The authors give coverage to the experience of application of some cytokine-blocking preparations and recombinant cytokines in the treatment of diseases of nose, paranasal sinuses and tonsil lymphoid ring. It can be concluded that the further study of the issue will provide solution of a number of problems related to diagnostics and treatment of the upper respiratory tract diseases.

**Key words:** cytokines, cytokine therapy, anti-cytokine therapy, rhinosinusitis, adenoids, tonsillitis.

**Bibliography:** 46 sources.

Цитокины представляют собой группу полипептидных медиаторов, участвующих в формировании и регуляции защитных реакций организма. Они играют важную роль в управлении гиперчувствительностью и воспалительным ответом и, в некоторых случаях, могут способствовать развитию острого или хронического повреждения тканей и органов [1]. В литературе последних лет появились работы, исследующие участие цитокинов в патогенезе заболеваний носа и околоносовых пазух [2], и лимфокольца глотки [3–5]. Скорость и специфичность реакции цитокинового профиля на различные внешние воздействия позволяют использовать их в качестве маркера воспаления [6] и индикатора эффективности применения различных методов лечения [7, 8].

Цитокины являются антигеннеспецифическими факторами, поэтому специфическая диагностика инфекционных, аутоиммунных и аллергических заболеваний с помощью определения уровня тех или иных цитокинов невозможна. Тем не менее изучение цитокинового профиля позволяет получить информацию о тяжести воспалительного процесса, его переходе на системный уровень и прогнозе, что важно учитывать при назначении персонифицированного лечения.

В настоящее время более 50% воспалительных заболеваний верхних дыхательных путей возникают на фоне иммунодефицитных состояний. В этих случаях заболевания протекают не типично, латентно, длительно, с многократным рецидивированием, так как защитные механизмы не срабатывают из-за своей функциональной несостоятельности [9, 10]. Предикторами такого рецидивирующего течения являются генетически детерминированные нарушения в механизмах врожденного и адаптивного иммунитета [11], в частности нарушения коммуникативных рецепторзависимых взаимодействий эффекторных клеток в результате изменений в мультисистеме – цитокин-рецепторной сети [12]. Установлено, что гены цитокинов и их рецепторов в популяции человека характеризуются аллельным полиморфизмом и наличием изоформ, что определяет их способность модулировать направление иммунного ответа и лежит в основе предрасположенности к определенному характеру течения инфекционного процесса [13].

Цитокины играют роль связующего звена между лейкоцитами различных классов в реакциях как общего, так и местного иммунитета.

Исследования содержания цитокинов IL-8, IFNγ, IL-1α и его рецептора IL-1Ra в носовом секрете у больных с различными формами риносинусита показали, что переход острого воспаления в затяжное и хроническое течение связан с дисбалансом в системе про- и противовоспалительных цитокинов, проявляющимся в гиперпродукции IL-1Ra, IL-8 и недостатке IL-10 [14, 15, 6].

Эти исследования послужили обоснованием для применения рекомбинантных форм цитокинов при лечении тяжелых форм риносинуситов. Установлено, что внутривенное введение беталейкина (препарата рекомбинантного IL-1β) оказывает стимулирующее влияние на состояние местного иммунитета слизистой оболочки околоносовых пазух, связанное с активацией практически всех функций лейкоцитов непосредственно в очаге воспаления [16]. В качестве местного лечения при гнойных риносинуситах используют гель с рекомбинантным IL-1β. При применении такого геля у пациентов с затяжной формой острого гнойного и обострением хронического гнойного риносинусита получено достоверное сокращение сроков лечения [17]. Достаточно высокую клиническую эффективность при лечении острых риносинуситов показало применение аэрозольной формы препарата рекомбинантного интерферона-α2b (интераль), который стимулирует местный иммунитет [18].

Эффективность местной терапии препаратом беталейкин изучена и у больных компенсированной формой хронического тонзиллита, О. Б. Бродовская и соавт. [19] проводили низкочастотный фонофорез беталейкина аппаратом «Тонзиллор». Авторы отметили, что местное применение препарата беталейкин в комплексной терапии больных с хроническим тонзиллитом приводит к существенному улучшению результатов лечения.

Изучение цитокинового профиля позволяет оценить тяжесть течения риносинусита. Основными цитокинами, обеспечивающими системную воспалительную реакцию, являются IL-1β, IL-6, IL-8, IL-10, TNF-α. Соотношение провоспалительных и противовоспалительных цитокинов в сыворотке крови пациента свидетельствует об активности и выраженности системного воспаления. Первым в защитную реакцию организма при действии патогенных факторов включается IL-1β. Этот многофункциональный цитокин с широким спектром действия играет ключевую роль в развитии и регуляции неспецифической защиты и специфического иммунитета. IL-1β инициирует и регулирует воспалительные, иммунные процессы, активирует нейтрофилы, Т- и В-лимфоциты, стимулирует синтез белков острой фазы и других цитокинов. Антагонистом IL-1β является IL-10, который продуцируется Th-2-клетками. IL-10 является противовоспалительным цитокином. Именно соотношение уровней этих цитокинов, а не их абсолютные значения, наиболее полно отражают направленность иммунной реакции и активность воспаления и могут быть использованы в качестве критериев определения степени

тяжести воспаления при риносинусите. Так, чем больше соотношение IL-1β/IL-10, тем тяжелее течение воспалительного процесса [1]. Такие исследования позволяют своевременно определить степень тяжести риносинусита и выбрать оптимальную тактику лечения, поскольку больного с риносинуситом можно лечить амбулаторно или в условиях стационара. В практической работе определение степени тяжести риносинусита проводится, как правило, на основании клинической картины заболевания и субъективных симптомов [20]. Использование объективной цитокиновой диагностики позволяет быстро и эффективно назначить адекватный объем терапии, а также расширяет функциональные возможности дифференцировки вирусного и бактериального риносинусита.

Известно, что цитокины модулируют направленность дифференцировки Th-лимфоцитов, обеспечивая различные варианты воспалительной реактивности [21]. Вирусная инфекция активирует дифференцировку Т-клеток-хелперов в Th-1, тогда как бактериальные антигены – в Th-2 [22]. Основным маркером Th-1-опосредованного иммунного ответа является γIFN, который стимулирует цитотоксические Т-лимфоциты и естественные киллеры. Основными маркерами Th-2-опосредованного иммунного ответа являются IL-4, IL-6, IL-10, IL-13. Цитокин IL-6 является фактором дифференцировки В-клеток, в связи с чем его относят к цитокинам бактериального воспаления [1]. Прогностически значимым является соотношение цитокинов IL-6/γINF. Высокие значения уровня IL-6 свидетельствуют о Th-2-опосредованной иммунной реакции. Высокие значения уровня γINF свидетельствуют о Th-1-опосредованной иммунной реакции [23]. Такая дифференциальная диагностика позволяет отличить катаральный риносинусит от гнойного и обоснованно назначить антибактериальную терапию.

Активность острого воспалительного процесса клинически проявляется выраженностью болевого симптома. В настоящее время боль рассматривается как универсальный патофизиологический механизм, свидетельствующий о защитном потенциале ткани, органа и организма в целом, так как доказана роль нейроиммунных взаимодействий в формировании иммунного ответа [24].

Цитокиновый профиль больных риносинуситом с наличием и отсутствием болевого симптома имеет достоверные различия, поскольку острая соматическая боль стимулирует неспецифические факторы иммунитета. При отсутствии острого воспалительного процесса в слизистой оболочке носа и околоносовых пазух у пациентов с болевым симптомом повышены концентрации IL-1β и IL-4. Боль и симпатический тонус стимулирует готовность к воспалительной реакции, что выражается повышением концентрации IL-1β и IL-4, которые по своей природе выступают в качестве плейотропных регуляторов воспалительной реакции [25].

При заболеваниях околоносовых пазух адекватный ответ иммунной системы на внедрение инфекционного агента проявляется умеренным болевым симптомом. При этом смещение цитокинового баланса в сторону провоспалительных цитокинов усиливает болевой симптом, а в сторону противовоспалительных – ослабляет [26]. Диссоциация выраженности болевого симптома с тяжестью течения заболевания носа и околоносовых пазух является отражением нарушений формирования иммунных механизмов воспаления [27].

Выраженный болевой симптом при синуситах по типу нейрогенной боли свидетельствует о включении нейроиммунного механизма воспаления [2]. Если баланс активности Th1-/Th2-лимфоцитов смещен в сторону Th-1, иммунная реакция проходит по цитотоксическому типу с преобладанием провоспалительного звена, которое продолжает стимулировать ноцицепцию, пролонгируя болевой симптом. При этом IL-1β сам активирует ноцицепторы. Действуя в качестве датчика, IL-1β может непосредственно сигнализировать нервным клеткам о продолжающемся воспалении ткани [28]. Блокирование эффектов IL-1β в настоящее время рассматривается как терапевтический фактор при лечении болевых симптомов [29]. В этих случаях необходимо использовать иммунокоррекцию для подавления избыточной гиперактивности компонентов иммунной системы. Для купирования нейроиммунного воспаления назначается стероидная противовоспалительная терапия коротким курсом (на 3–5 дней) [30]. Это позволяет блокировать сенситизацию ноцицепторов, профилактировать развитие невропатической боли, сократить сроки лечения на 2–4 дня.

Латентные формы синуситов нередко протекают без болевого симптома, но имеют тяжелое течение с вовлечением в воспалительный процесс нескольких пазух и развитием орбитальных и внутричерепных осложнений. Отсутствие боли свидетельствует о нарушении нейроиммунного взаимодействия и может служить маркером иммунодефицита [26]. Дисбаланс цитокинов в виде недостаточности провоспалительного звена приводит к нарушению дифференцировки Т-лимфоцитов, несостоятельности воспалительной реакции и, как следствие, к тяжелому или затяжному течению заболеваний. У этих больных снижена концентрация IL-4, необходимого для развития гуморального Th-2-опосредованного

иммунного ответа, и в то же время снижена концентрация INFγ, и нарушен Th-1-путь дифференцировки лимфоцитов [31]. Высокие концентрации IL-10, активируя супрессорные клетки, тормозят воспалительный процесс, который еще не завершился. В результате течение гнойного воспалительного процесса становится более тяжелым. Низкие концентрации провоспалительных цитокинов IL-1β и INFγ не индуцируют выработку алгогенов, а высокие концентрации IL-10 блокируют ноцицепторы, приводя к исчезновению болевого симптома. Отсутствие болевого симптома у пациентов с тяжелым течением гнойного воспалительного процесса является частью нарушения единого нейроиммунного взаимодействия, запускающего механизмы защиты организма от патогена. В таком случае показана иммуностимулирующая терапия [32]. При катаральном риносинусите используются препараты рекомбинантных интерферонов и индукторы интерферона. При гнойных риносинуситах – иммуностимулирующие препараты, которые стимулируют функциональную (бактерицидную, цитотоксическую) активность фагоцитов, усиливают пролиферацию Т- и В-лимфоцитов, повышают синтез специфических антител. К таким препаратам относятся микробные полусинтетические иммуностимуляторы (ликопид), тимические синтетические препараты (бестим, имунофан), рекомбинантные цитокины (беталейкин, ронколейкин), некоторые химические иммунорегуляторы (полиоксидоний).

Механизмы функционирования воспалительных и провоспалительных цитокинов, участвующих в регуляции местной иммунной защиты, еще недостаточно изучены. В научной литературе имеются немногочисленные и противоречивые сведения об изучении показателей цитокинового статуса ткани глоточной миндалины путем проведения иммуногистохимических исследований у детей с гипертрофическими и воспалительными процессами. В работе М. В. Дроздовой и соавт. [3] проведена оценка местной продукции провоспалительных цитокинов (IL-6, IL-8, IL-1β, IL-1α) в ткани глоточной миндалины у детей с лимфопролиферативным синдромом. Обнаружены различия в степени угнетения внутриклеточной продукции изучаемых цитокинов при лимфоидной пролиферации вирусной и бактериальной этиологии. Установлено, что герпесвирусная инфекция (вирус Эпштейна–Барр и цитомегаловирус) вызывает более глубокую иммуносупрессию, чем бактериальная. Стрептококковая инфекция характеризуется наиболее высокими показателями продукции провоспалительных цитокинов в ткани глоточной миндалины. Эта работа свидетельствует о возможности дифференциальной диагностики бактериальных и вирусных воспалительных процессов, что чрезвычайно важно для подбора этиотропной терапии острых воспалительных заболеваний.

Исследование динамики провоспалительных цитокинов в раннем послеоперационном периоде после операций на лимфокольце глотки позволяет адекватно оценить необходимость использования нестероидных противовоспалительных препаратов [10], чтобы улучшить качество жизни больных и избежать нежелательных осложнений, например поздних кровотечений [33].

Еще одна область исследования цитокинов – изучение особенностей течения аллергических заболеваний верхних дыхательных путей.

Известно, что при аллергических заболеваниях имеет место дисбаланс в системе Т-хелперных лимфоцитов с превалированием субпопуляции Т-хелперов 2-го типа и относительным снижением активности Т-хелперов 1-го типа.

Современные исследования свидетельствуют об участии IL-33 и IL-22 в патогенезе аллергических заболеваний дыхательных путей. IL-33 – цитокин из семейства IL-1, экспрессируется в эпителиальных клетках лимфокольца глотки. Его экспрессия коррелирует с провоспалительными цитокинами и имеет обратную корреляцию с уровнем цитокинов IL-4, IL-5 и IL-22 [34]. IL-22 – цитокин из семейства IL-10, регулирует хроническое воспаление. Доказано, что дисбаланс IL-22 и его рецептора IL-22R1 играют важную роль в формировании полипов носа, регулируя местную эозинофильную инфильтрацию [35].

Последнее десятилетие ознаменовано внедрением в клиническую практику антицитокиновой терапии. Существенную роль в патогенезе аллергических заболеваниях играют цитокины IL-4, IL-5 и IL-13. Они являются мишенью иммуномодуляторов, таких как моноклональные антитела, направленных против самих цитокинов или их рецепторов. Цитокин-блокирующую терапию следует использовать осторожно, так как избыточность эффекторных механизмов может сделать терапию, направленную против одного цитокина, неэффективной, а ингибирование плейотропных цитокинов может привести к нежелательным или неожиданным побочным эффектам и рискам, которые перевешивают преимущества [36].

Одним из блокаторов цитокинового синтеза, прошедших клинические испытания, является препарат суплатаст (Suplatast tosilate), селективный ингибитор продукции Th2 цитокинов. В экспериментальных моделях астмы суплатаст снижает уровень IL-4, IL-5, IL-13, эотоксина-1 и трансформирующего фактора роста-β (TGF-β) [37]. Аналогичные эффекты наблюдаются при лечении больных астмой, сезонным ринитом и атопическим дерматитом [38, 39].

IL-5 имеет решающее значение для дифференцировки и созревания эозинофилов в костном

мозге и последующего их выхода в кровяное русло и может иметь важное значение в патогенезе ряда аллергических заболеваний, в том числе определенных фенотипов астмы, полипозного риносинусита и гиперэозинофильного синдрома. В настоящее время в клинической практике используются два анти-IL-5 препарата, полученных на основе моноклональных антител (МАТ): меполизумаб и реслизумаб.

Моноклональные антитела отличаются от поликлональных тем, что они принадлежат к одному классу иммуноглобулинов (как правило, IgG) и что по специфичности своей они направлены против одной единственной детерминанты конкретного сложного антигена. Фармакологические препараты на основе гуманизированных моноклональных антител высокоспецифичны, не иммуногенны и обладают высоким профилем безопасности. Названия таких препаратов оканчиваются на -mab (от английского «monoclonal antibody»).

Меполизумаб представляет собой рекомбинантные гуманизированные анти-IL-5 МАТ. Препарат предназначен для лечения астмы, атопического дерматита и эозинофильного эзофагита. Однако инфузии меполизумаба вызывают значительное снижение количества эозинофилов в периферической крови, не сопровождаясь клинически значимым лечебным эффектом [36, 40, 41].

Реслизумаб оказался более активным и включен в список препаратов FDA для лечения орфанных заболеваний, в частности эозинофильного эзофагита у детей [36].

Еще одна группа новых антицитокиновых препаратов – антагонисты рецепторов цитокинов: бенрализумаб (анти-IL-5Ra), Amgen (анти-IL-4Ra), даклизумаб (анти-IL-2R), проходят стадию предрегистрационных клинических исследований [42].

Весьма перспективным препаратом для лечения атопических заболеваний верхних дыхательных путей и полипозного синусита является омализумаб [42–44]. Омализумаб связывается с IgE и предотвращает его взаимодействие с высокоаффинным FcεRI-рецептором, вызывая прерывание аллергического каскада и ограничение высвобождения гистамина, лейкотриенов, цитокинов и других медиаторов аллергического воспаления. Препарат рекомендован FDA для лечения гормонозависимой бронхиальной астмы [45]. Многоцентровые, двойные, слепые, плацебо-контролируемые исследования продемонстрировали эффективность использования омализумаба для лечения интермиттирующего и персистирующего аллергического ринита [45]. Имеются единичные сообщения об эффективности применения омализумаба для лечения хронического синусита [46]. Широкое использование омализумаба в клинической практике ограничено его высокой стоимостью.

Таким образом, имеющиеся в литературе немногочисленные исследования содержания цитокинов при различных заболеваниях верхних дыхательных путей свидетельствуют о том, что дальнейшее изучение вопроса поможет решить многие проблемы диагностики и лечения заболеваний верхних дыхательных путей.

ЛИТЕРАТУРА

1. Кетлинский С. А., Симбирцев А. С. Цитокины. СПб.: Фолиант, 2008. 552 с.
2. Стагниева И. В., Гукасян Е. Л., Сагакянц А. Б. Нарушение нейроиммунной реактивности у больных риносинуситом // Рос. ринология. 2015. Т. 23, № 1. С. 25–28.
3. Дроздова М. В., Симбирцев А. С., Варюшина Е. А., Тырнова Е. В. Продукция провоспалительных цитокинов в ткани глоточной миндалины при хроническом лимфопролиферативном синдроме у детей // Рос. оториноларингология. 2009. № 5. С. 35–44.
4. Шабалдина Е. В., Рязанцев С. В., Симбирцев А. С., Шабалдин А. В. Транзиторные и пролонгированные нарушения цитокиновой регуляции при гипертрофии миндалин лимфоидного глоточного кольца у детей раннего и дошкольного возраста // Рос. оториноларингология. 2015. № 2. С. 85–92.
5. Терскова Н. В., Шнайдер Н. А., Симбирцев А. С., Вахрушев С. Г., Бадртдинова Д. Р. Варианты иммунного цитокинового ответа при хроническом аденоидите у детей // Фундаментальные исследования. 2015. № 1–7. С. 1452–1456.
6. Семенюк Д. Ю., Артюшкин С. А., Тимчук Л. Э., Симбирцев А. С. Иммуногенетические и иммунологические маркеры в иммунопатогенезе хронического риносинусита // Рос. оториноларингология. 2013. № 6 (67). С. 155–164.
7. Терскова Н. В., Боброва С. В., Вахрушев С. Г., Торопова Л. А., Жуйкова Т. В. Сверхмалые дозы биологически активных веществ: модифицированные эффекты терапии хронического аденоидита на примере динамики цитокинов // Рос. оториноларингология. 2009. № 4. С. 124–130.
8. Бойко Н. В., Бачурина А. С., Оксенюк О. С., Колмакова Т. С. Лечение послеоперационного воспаления после тонзиллэктомии у детей // Педиатрия. Журнал им. Г. Н. Сперанского. 2016. Т. 95. № 1. С. 93–96.
9. Mazza J. M., Lin S. Y. Primary immunodeficiency and recalcitrant chronic sinusitis: a systematic review // Int Forum Allergy Rhinol. 2016. Vol. 6, N 10. P. 1029–1033.
10. Бойко Н. В., Сорока Г. Г., Давыдова А. П. Современные особенности мастоидита у детей // Рос. оториноларингология. 2012. Т. 60, № 5. С. 25–32.
11. Halderman A., Lane A. P. Genetic and Immune Dysregulation in Chronic Rhinosinusitis // Otolaryngol. Clin. North Am. 2017. Vol. 50, N 1. P. 13–28.

12. Тырнова Е. В., Алешина Г. М., Янов Ю. К., Кокряков В. Н. Изучение экспрессии гена кателицидина ll-37 в слизистой оболочке верхних дыхательных путей // Рос. оториноларингология. 2014. № 2 (69). С. 94–99.
13. Шабалдин А. В., Шабалдина Е. В., Рязанцев С. В., Симбирцев А. С. Полиморфизм генов семейства интерлейкина 1 и интерлейкина 4 при сенсибилизации детей раннего и дошкольного возраста к Streptococcus pyogenes // Инфекция и иммунитет. 2016. № 6 (1). С. 45–54.
14. Азнабаева Л. Ф., Шарипова Э. Р., Арефьева Н. А., Симбирцев А. С., Викторова Т. В., Зайнуллина А. Г. Патогенетические особенности течения гнойного воспаления верхних дыхательных путей (риносинусита) в зависимости от генетического контроля продукции интерлейкина 1β // Цитокины и воспаление. 2011. Т. 10. № 2. С. 50–55.
15. Безрукова Е. В., Симбирцев А. С., Кондратьева Е. В., Калашникова О. В. Изучение уровня цитокинов в носовом секрете больных различными формами риносинусита // Цитокины и воспаление. 2012. Т. 11, № 2. С. 63–67.
16. Азнабаева Л. Ф., Арефьева Н. А., Кильсенбаева Ф. А., Симбирцев А. С. Активация местного иммунитета слизистой оболочки околоносовых пазух у больных хроническим гнойным риносинуситом при внутривенном применении беталейкина // Медицинская иммунология. 2000. Т. 2, № 1. С. 59–64.
17. Безрукова Е. В., Симбирцев А. С. Применение геля с рекомбинантным интерлейкином-1 бета в комплексной терапии гнойных риносинуситов // Рос. оториноларингология. 2011. № 3. С. 14.
18. Савлевич Е. Л., Бродовская О. Б., Ремизова И. И., Чистякова Г. Н., Ищенко А. М., Симбирцев А. С. Клинико-иммунологическая эффективность применения новой аэрозольной формы рекомбинантного интерферона α2b в лечении больных с острыми назофарингитами // Цитокины и воспаление. 2010. Т. 9, № 1. С. 49–56.
19. Бродовская О. Б., Бачерикова Е. А., Симбирцев А. С. Эффективность местного применения беталейкина (рекомбинантного интерлейкина 1β) у больных хроническим тонзиллитом // Цитокины и воспаление. 2003. Т. 2, № 3. С. 9–12.
20. Fokkens W. J., Lund V. J., Mullol J., Bachert C., Alobid I., Baroody F. [et al.]. European position paper on rhinosinusitis and nasal polyps-EPOS // Rhinology. 2012. N 50 (1). P. 1–12.
21. Черешнев В. А., Гусев Е. Ю. Иммунология воспаления: роль цитокинов // Медицинская иммунология. 2001. № 3. С. 361–368.
22. Симбирцев А. С. Цитокины в патогенезе инфекционных и неинфекционных заболеваний человека // Медицинский академический журнал. 2013. Т. 13, № 3. С. 18–41.
23. Viviano E., Renius M., Rückert J.C., Bloch A., Meisel C., Harbeck-Seu A. [et al.]. Selective neurogenic blockade and perioperative immune reactivity in patients undergoing lung resection // Jurn. Int. Med. Res. 2012. N 40 (1). P. 141–156.
24. McMahon S. B., Russa F. L., Bennett D. L. Crosstalk between the nociceptive and immune systems in host defence and disease // Nat. Rev. Neurosci. 2015. Vol. 16, N 7. P. 389–402.
25. Стагниева И. В., Симбирцев А. С. Роль цитокинов в патогенезе лицевой боли при риносинусите // Медицинская иммунология. 2015. Т. 17, № S. С. 319.
26. Бойко Н. В., Стагниева И. В. Дифференциальная диагностика лицевых болей // Рос. ринология. 2012. Т. 20, № 4. С. 39–41.
27. Стагниева И. В., Бойко Н. В. Головная и лицевая боль при риносинусите // Мед. вестник Юга России. 2014. № 3. С. 55–59.
28. Ren K., Torres R. Role of interleukin-1β during pain and inflammation // Brain Research Reviews. 2009. Vol. 60, N 1. P. 57–64.
29. Clark A. K., Old E. A., Malcangio M. J. Neuropathic pain and cytokines: current perspectives // Pain Res. 2013. N 6. P. 803–814.
30. Стагниева И. В. Роль субстанции Р в патогенезе лицевой боли при риносинусите // Рос. ринология. 2015. Т. 23, № 1. С. 33–35.
31. Стагниева И. В., Симбирцев А. С. Значение цитокинового профиля в проявлении болевого симптома при риносинусите // Цитокины и воспаление. 2015. Т. 14. № 4. С. 29–34.
32. Стагниева И. В. Лечение лицевой боли при риносинусите // Медицинский вестник Юга России. 2015. № 1. С. 82–85.
33. Бойко Н. В., Бачурина А. С., Жданов А. И. Профилактика послеоперационных кровотечений при аденотомии // Рос. ринология. 2015. Т. 23, № 2. С. 26–30.
34. Kim D. K., Jin H. R., Eun K. M., Mo J. H., Cho S. H., Oh S., Cho D., Kim D. W. The role of interleukin-33 in chronic rhinosinusitis // Thorax. 2016–208772.
35. Noyama Y., Okano M., Fujiwara T., Kariya S., Higaki T., Haruna T. [et al.]. IL-22/IL-22R1 signaling regulates the pathophysiology of chronic rhinosinusitis with nasal polyps via alteration of MUC1 expression // Allergol. Int. 2017. Vol. 66, N 1. P. 42–51.
36. Nguyen T-H. T., Stokes J. R., Casale T. B. Future Forms of Immunotherapy and Immunomodulators in Allergic Disease // Immunol. Allergy Clin. 2011. N 31. P. 343–365.
37. Yoshihara S., Yamada Y., Fukuda H., Tsuchiya T., Ono M., Fukuda N. [et al.]. Prophylactic effectiveness of suplatast tosilate in children with asthma symptoms in the autumn: a pilot study // Allergol. Int. 2014. Vol. 63, N 2. P. 199–203.
38. Miyachi Y., Katayama I., Furue M. Suplatast/tacrolimus combination therapy for refractory facial erythema in adult patients with atopic dermatitis: a metaanalysis study // Allergol. Int. 2007. Vol. 56, N 3. P. 269–275.
39. Wada M., Nagata S., Kudo T., Shimizu T., Yamashiro Y. Effect of suplatast tosilate on antileukotriene non-responders with mild-to-moderate persistent asthma // Allergol. Int. 2009. Vol. 58, N 3. P. 389–393.

40. Oldhoff J. M., Darsow U., Werfel T., Katzer K., Wulf A., Laifaoui J. et al. Anti-IL-5 recombinant humanized monoclonal antibody (mepolizumab) for the treatment of atopic dermatitis // Allergy 2005. Vol. 60, N 5. P. 693–696.
41. Straumann A., Conus S., Grzonka P., Kita H., Kephart G., Bussmann C. [et al.]. Anti-interleukin-5 antibody treatment (mepolizumab) in active eosinophilic oesophagitis: a randomised, placebocontrolled, double-blind trial // Gut. 2010. Vol. 59, N 1. P. 21–30.
42. Tsabouri S., Tseretopoulou X., Priftis K., Ntzani E.A. Omalizumab for the Treatment of Inadequately Controlled Allergic Rhinitis: A Systematic Review and Meta-Analysis of Randomized Clinical Trials // Jurn. of Allergy and Clinical Immunology. 2014. Vol. 2; is. 3. P. 332–340.
43. Nagakura T., Ogino S., Okubo K., Sato N., Takahashi M., Ishikawa T. Omalizumab is more effective than suplatast tosilate in the treatment of Japanese cedar pollen-induced seasonal allergic rhinitis // Clin. Exp. Allergy. 2008. N 38. P. 329–337.
44. Kamin W., Kopp M.V., Erdnuess F., Schauer U., Zielen S., Wahn U. Safety of anti-IgE treatment with omalizumab in children with seasonal allergic rhinitis undergoing specific immunotherapy simultaneously // Pediatr AllergyImmunol. 2010. N 21. P. 160–165.
45. Melvin T.-A. N., Patel A. A. Pharmacotherapy for Allergic Rhinitis // Otolaryngol Clin. N Am. 2011. Vol. 44. P. 727–739.
46. Grundmann S. A., Hemfort P. B., Luger T. A., Brehler R. Anti-IgE (omalizumab): A new therapeutic approach for chronic rhinosinusitis // Jurn. Allergy Clin. Immunol. 2007. Vol. 121. N 1. P. 257–258.

**Стагниева** Ирина Вениаминовна – канд. мед. наук, доцент каф. болезней уха, горла, носа Ростовского государственного медицинского университета. Россия, 344022, г. Ростов-на-Дону, пер. Нахичеванский, д. 29; тел. +7-903-401-69-08, e-mail: irinastagnieva@yandex.ru

**Бойко** Наталья Владимировна – докт. мед. наук, профессор каф. болезней уха, горла, носа Ростовского государственного медицинского университета. Россия, 344022, г. Ростов-на-Дону, пер. Нахичеванский, д. 29; тел. +7-903-433-41-13, e-mail: nvboiko@mail.com

**Гукасян** Елена Леонидовна – аспирант каф. болезней уха, горла, носа Ростовского государственного медицинского университета. Россия, 344022, г. Ростов-на-Дону, пер. Нахичеванский, д. 29; тел. +7-904-340-88-54, e-mail: elena.guckasyan@yandex.ru

**Бачурина** Анастасия Сергеевна – оториноларинголог детского ЛОР-отделения горбольницы № 1 им. Н. А. Семашко. Россия, 344018, г. Ростов-на-Дону, Ворошиловский пр. д. 105, тел. +7-918-562-72-36, e-mail: anastasiya.bachurina@inbox.ru

REFERENCES

1. Ketlinskiy S. A., Simbirtsev A. S. Tsitokiny [Cytokines]. St.Petersburg: OOO «Izdatel'stvo Foliant», 2008 (in Russian).
2. Stagnieva I. V., Gukasyan E. L., Sagakyants A. B. Narushenie neiroimmunnoi reaktivnosti u bol'nykh rinosinusitom [Impaired neuroimmune responsiveness in patients with rhinosinusitis]. *Rossiyskaya rinologiya*. 2015; 23(1): 25–28 (in Russian).
3. Drozdova M. V., Simbirtsev A. S., Varyushina E. A., Tyrnova E. V. Produktsiya provospalitel'nykh tsitokinov v tkani glotochnoi mindaliny pri khronicheskom limfoproliferativnom sindrome u detei [Production of proinflammatory cytokines by nasopharyngeal tonsil (adenoid) tissue in children with chronic lymfoproliferative syndrome]. *Rossiyskaya otorinolaringologiya*. 2009; 42 (5): 35–44 (in Russian).
4. Shabaldina E. V., Ryazantsev S. V., Simbirtsev A. S., Shabaldin A. V. Tranzitornye i prolongirovannye narusheniya tsitokinovoi regulyatsii pri gipertrofii mindalin limfoidnogo glotochnogo kol'tsa u detei rannego i doshkol'nogo vozrasta [Transited and prolonged violations of regulation by cytokines at a hypertrophy of the tonsils of pharyngeal lymphoid ring at children of early and preschool age]. *Rossiyskaya otorinolaringologiya*. 2015; 2 (75): 85–92 (in Russian).
5. Terskova N. V., Shnaider N. A., Simbirtsev A. S., Vakhrushev S. G., Badrtdinova D. R. Varianty immunnogo tsitokinovogo otveta pri khronicheskom adenoidite u detei [Variants of immune cytokine response in chronic adenoiditis in children]. *Fundamental'nye issledovaniya*. 2015; 1–7: 1452–1456 (in Russian).
6. Semenyuk D. Yu., Artyushkin S. A., Timchuk L. E., Simbirtsev A. S. Immunogeneticheskie i immunologicheskie markery v immunopatogeneze khronicheskogo rinosinusita [Immunogenetic and immunological markers in the immunopathogenesis of chronic rhinosinusitis]. *Rossijskaya otorinolaringologiya*. 2013; 6 (67): 155–164 (in Russin).
7. Terskova N. V., Bobrova S. V., Vakhrushev S. G., Toropova L. A., Zhuikova T. V. Sverkhmalye dozy biologicheski aktivnykh veshchestv: modifitsirovannye effekty terapii khronicheskogo adenoidita na primere dinamiki tsitokinov [Midget doses of biologically active sudstances: the modified effects of the therapy chronic adenoiditis on dynamics example cytocins]. *Rossiyskaya otorinolaringologiya*. 2009; 4: 124–130 (in Russian).
8. Boiko N. V., Bachurina A. S., Oksenyuk O. S., Kolmakova T. S. Lechenie posleoperatsionnogo vospaleniya posle tonzillektomii u detei [Postoperative inflamation treatment after tonsillestomy in children]. *Pediatriya. Jurnal im. G. N. Speranskogo*. 2016; 95(1): 93–96 (in Russian).
9. Mazza J. M., Lin S. Y. Primary immunodeficiency and recalcitrant chronic sinusitis: a systematic review. *Int Forum Allergy Rhinol.* 2016; 6(10): 1029–1033.
10. Boiko N. V., Soroka G. G., Davydova A. P. Sovremennye osobennosti mastoidita u detei [Modern features of mastoiditis in children]. *Rossijskaya otorinolaringologiya*. 2012; 60 (5): 25–32 (in Russian).
11. Halderman A., Lane A.P. Genetic and Immune Dysregulation in Chronic Rhinosinusitis. *Otolaryngol Clin North Am*. 2017; 50(1): 13–28.
12. Tyrnova E. V., Aleshina G. M., Yanov Yu. K., Kokryakov V. N. Izuchenie ekspressii gena katelitsidina ll-37 v slizistoi obolochke verkhnikh dykhatel'nykh putei [Investigation of cathelicidin ll-37 gene expression in the upper airway mucosa]. *Rossijskaya otorinolaringologiya*. 2014; 2(69): 94–99 (in Russian).

13. Shabaldin A. V., Shabaldina E. V., Ryazantsev S. V., Simbirtsev A. S. Polimorfizm genov semeistva interleikina 1 i interleikina 4 pri sensibilizatsii detei rannego i doshkol'nogo vozrasta k streptococcus pyogenes [Interleukin 1 and interleukin 4 genes polymorphism associated with early and preschool age children sensitization to streptococcus pyogenes]. *Infekciya i immunitet*. 2016; 6(1): 45–54 (in Russian).
14. Aznabaeva L. F., Sharipova E. R., Aref'eva N. A., Simbirtsev A. S., Viktorova T. V., Zainullina A. G. Patogeneticheskie osobennosti techeniya gnoinogo vospaleniya verkhnikh dykhatel'nykh putei (rinosinusita) v zavisimosti ot geneticheskogo kontrolya produktsii interleikina 1β [Pathogenetic features of the upper respiratory tract purulent inflammation (rhinosinusitis), depending on the genetic control of interleukin 1β production]. *Citokiny i vospalenie.* 2011; 10(2): 50–55 (in Russian).
15. Bezrukova E. V., Simbirtsev A. S., Kondrat'eva E. V., Kalashnikova O. V. Izuchenie urovnya tsitokinov v nosovom sekrete bol'nykh razlichnymi formami rinosinusita [The study of the levels of cytokines in nasal secretions of patients with various forms of rhinosinusitis]. *Citokiny i vospalenie*. 2012; 11(2): 63–67 (in Russian).
16. Aznabaeva L. F., Aref'eva N. A., Kil'senbaeva F. A., Simbirtsev A. S. Aktivatsiya mestnogo immuniteta slizistoi obolochki okolonosovykh pazukh u bol'nykh khronicheskim gnoinym rinosinusitom pri vnutrivennom primenenii betaleikina [Activation of local immunity of the paranasal sinuses in patients with chronic purulent rhinosinusitis after intravenous application of betaleukin]. *Medicinskaya immunologiya*. 2000; 2 (1): 59–64 (in Russian).
17. Bezrukova E. V., Simbirtsev A. S. Primenenie gelya s rekombinantnym interleikinom-1 beta v kompleksnoi terapii gnoinykh rinosinusitov [Application of gel with recombinant interleukin 1 beta in complex therapy of purulent rhinosinusitis]. *Rossijskaya otorinolaringologiya*. 2011; (3): 14 (in Russian).
18. Savlevich E. L., Brodovskaya O. B., Remizova I. I., Chistyakova G. N., Ishchenko A. M., Simbirtsev A. S. Kliniko-immunologicheskaya effektivnost' primeneniya novoi aerozol'noi formy rekombinantnogo interferona α2b v lechenii bol'nykh s ostrymi nazofaringitami [Clinical and immunological aspects of the application of the new aerosol form of recombinant interferon α2b in the treatment of patients with acute nasopharingitis]. *Citokiny i vospalenie.* 2010; 9 (1): 49–56 (in Russian).
19. Brodovskaya O. B., Bacherikova E. A., Simbirtsev A. S. Effektivnost' mestnogo primeneniya betaleikina (rekombinantnogo interleikina 1β) u bol'nykh khronicheskim tonzillitom [Clinical results of Betaleukin (human recombinant interleukin 1beta) local therapy in patients with chronic tonsillitis]. *Citokiny i vospalenie*. 2003; 2 (3): 9–12 (in Russian).
20. Fokkens W. J., Lund V. J., Mullol J., Bachert C., Alobid I., Baroody F. et al. European position paper on rhinosinusitis and nasal polyps-EPOS 2012. Rhinology. 2012; 50 (1): 1–12.
21. Chereshnev V. A., Gusev E. Yu. Immunologiya vospaleniya: rol' tsitokinov [Immunology inflammation: role of cytokines]. *Medicinskaya immunologiya*. 2001; (3): 361–368 (in Russian).
22. Simbirtsev A. S. Tsitokiny v patogeneze infektsionnykh i neinfektsionnykh zabolevanii cheloveka [Cytokines in the pathogenesis of infectious and noninfectious human diseases]. *Medicinskiy academisheskiy jurnal*. 2013; 13(3): 18–41 (in Russian).
23. Viviano E., Renius M., Rückert J.C., Bloch A., Meisel C., Harbeck-Seu A. [et al.]. Selective neurogenic blockade and perioperative immune reactivity in patients undergoing lung resection. *Jurn. Int. Med. Res.* 2012. 40(1): 141–56.
24. McMahon S. B., Russa F. L., Bennett D. L. Crosstalk between the nociceptive and immune systems in host defence and disease. *Nat. Rev. Neurosci*. 2015; 16(7): 389–402.
25. Stagnieva I. V., Simbirtsev A. S. Rol' tsitokinov v patogeneze litsevoi boli pri rinosinusite [The role of cytokines in the pathogenesis of facial pain with rhinosinusitis]. *Medicinskaya immunologya*. 2015; 17(S): 319 (in Russian).
26. Boiko N. V., Stagnieva I. V. Differentsial'naya diagnostika litsevykh bolei [Differential diagnosis of facial pain]. *Rossiyskaya rinologiya.* 2012; 20(4): 39–41 (in Russian).
27. Stagnieva I. V., Boiko N. V. Golovnaya i litsevaya bol' pri rinosinusite [Headache and facial pain in rhinosinusitis]. *Meditsinskii vestnik Yuga Rossii.* 2014; (3): 55–59 (in Russian).
28. Ren K., Torres R. Role of interleukin-1β during pain and inflammation. Brain Research Reviews. 2009; 60(1): 57–64.
29. Clark A. K., Old E. A., Malcangio M. J. Neuropathic pain and cytokines: current perspectives. *Pain Res*. 2013; (6): 803–814.
30. Stagnieva I. V. Rol' substantsii R v patogeneze litsevoi boli pri rinosinusite [Role of substance P in the pathogenesis of facial pain in rhinosinusitis]. *Rossiyskaya rinologiya*; 2015; 23(1): 33–35 (In Russian).
31. Stagnieva I. V., Simbirtsev A. S. Znachenie tsitokinovogo profilya v proyavlenii bolevogo simptoma pri rinosinusite [Role of cytokine profile in manifestation of pain in rhinosinusitis]. *Citokiny i vospalenie*. 2015; 14(4): 29–34 (In Russian).
32. Stagnieva I. V. Lechenie litsevoi boli pri rinosinusite [Treatment of facial pain in rhinosinusitis]. *Meditsinskii vestnik Yuga Rossii.* 2015; (1): 82–85 (in Russian).
33. Boiko N. V., Bachurina A. S., Zhdanov A. I. Profilaktika posleoperatsionnykh krovotechenii pri adenotomii [Prevention of postadenoidectomy hemorrahage]. *Rossiyskaya rinologiya.* 2015; 23 (1): 9–12 (In Russian).
34. Kim D. K., Jin H. R., Eun K. M., Mo J. H., Cho S. H., Oh S., Cho D., Kim D. W. The role of interleukin-33 in chronic rhinosinusitis. *Thorax*. 2016: 208772.
35. Noyama Y., Okano M., Fujiwara T., Kariya S., Higaki T., Haruna T. et al. IL-22/IL-22R1 signaling regulates the pathophysiology of chronic rhinosinusitis with nasal polyps via alteration of MUC1 expression. *Allergol Int*. 2017; 66(1): 42–51.
36. Nguyen T-H. T., Stokes J. R., Casale T. B. Future Forms of Immunotherapy and Immunomodulators in Allergic Disease. *Immunol. Allergy Clin.* 2011; 31: 343–365.
37. Yoshihara S., Yamada Y., Fukuda H., Tsuchiya T., Ono M., Fukuda N. [et al.]. Prophylactic effectiveness of suplatast tosilate in children with asthma symptoms in the autumn: a pilot study. *Allergol Int*. 2014; 63(2): 199–203.
38. Miyachi Y., Katayama I., Furue M.. Suplatast/tacrolimus combination therapy for refractory facial erythema in adult patients with atopic dermatitis: a metaanalysis study. *Allergol. Int*. 2007; 56(3): 269–75.
39. Wada M., Nagata S., Kudo T., Shimizu T., Yamashiro Y. Effect of suplatast tosilate on antileukotriene non-responders with mild-to-moderate persistent asthma. *Allergol. Int*. 2009; 58(3): 389–393.
40. Oldhoff J. M., Darsow U., Werfel T., Katzer K., Wulf A., Laifaoui J. [et al.]. Anti-IL-5 recombinant humanized monoclonal antibody (mepolizumab) for the treatment of atopic dermatitis. *Allergy*. 2005; 60(5): 693–696.
41. Straumann A., Conus S., Grzonka P., Kita H., Kephart G., Bussmann C. et al. Anti-interleukin-5 antibody treatment (mepolizumab) in active eosinophilic oesophagitis: a randomised, placebocontrolled, double-blind trial. *Gut*. 2010; 59(01): 21–30.
42. Tsabouri S., Tseretopoulou X., Priftis K., Ntzani E. A. Omalizumab for the Treatment of Inadequately Controlled Allergic Rhinitis: A Systematic Review and Meta-Analysis of Randomized Clinical Trials. *Jurn. of Allergy and Clinical Immunology*. 2014; 2(3): 332–340.

43. Nagakura T., Ogino S., Okubo K., Sato N., Takahashi M., Ishikawa T. Omalizumab is more effective than suplatast tosilate in the treatment of Japanese cedar pollen-induced seasonal allergic rhinitis. *Clin. Exp. Allergy*. 2008; 38: 329–337.
44. Kamin W., Kopp M. V., Erdnuess F., Schauer U., Zielen S., Wahn U. Safety of anti-IgE treatment with omalizumab in children with seasonal allergic rhinitis undergoing specific immunotherapy simultaneously. *Pediatr. Allergy. Immunol.* 2010; 21: e160-5.
45. Melvin T-A.. N., Patel A. A. Pharmacotherapy for Allergic Rhinitis. *Otolaryngol. Clin. N Am*. 2011; 44: 727–739.
46. Grundmann S. A., Hemfort P. B., Luger T. A., Brehler R. Anti-IgE (omalizumab): A new therapeutic approach for chronic rhinosinusitis. *Jurn. Allergy Clin. Immunol.* 2007; 121(1): 257–258.

Irina Veniaminovna Stagnieva – MD Candidate, Associate Professor of the Chair of ENT Diseases of Rostov State Medical University. Russia, 344022, Rostov-on-Don, 29, Nakhichevanskiy Pereulok str., tel.: +7-903-401-69-08, e-mail: irinastagnieva@yandex.ru

Natal'ya Vladimirovna Boiko – MD, Professor of the Chair of ENT Diseases of Rostov State Medical University of the Ministry of Healthcare of Russia. Russia, 344022, Rostov-on-Don, 29, Nakhichevanskiy Pereulok str., tel.: +7-903-433-41-13, e-mail: nvboiko@gmail.com

Elena Leonidovna Gukasyan – post-graduate student of the Chair of ENT Diseases of Rostov State Medical University of the Ministry of Healthcare of Russia. Russia, 344022, Rostov-on-Don, 29, Nakhichevanskiy Pereulok str., tel.: +7-904-340-88-54, e-mail: elena.guckasyan@yandex.ru

Anastasiya Sergeevna Bachurina – otorhinolaryngologist of Children's ENT Department of Municipal Budgetary Healthcare Institution Municipal Hospital No. 1, named after N. A. Semashko. Russia, 344018, Rostov-on-Don, 105, Voroshilovskiy Pereulok str., tel.:+7-918-562-72-36, e-mail: anastasiya.bachurina@inbox.ru

УДК 616.716.1-001.45-089.844 doi: 10.18692/1810-4800-2017-3-119-123

# УСТРАНЕНИЕ ОГНЕСТРЕЛЬНОГО ДЕФЕКТА ВЕРХНЕЙ ЧЕЛЮСТИ С ИСПОЛЬЗОВАНИЕМ РЕВАСКУЛЯРИЗИРОВАННОГО МЯГКОТКАНО-КОСТНОГО ЛОПАТОЧНОГО ТРАНСПЛАНТАТА (КЛИНИЧЕСКИЙ СЛУЧАЙ)

**Булгакова М. В.[1], Калакуцкий Н. В.[2], Чеботарев С. Я.[2], Петропавловская О. Ю.[2], Булгаков М. Г.[2]**

*[1] ФГБУЗ «Клиническая больница № 122 им. Л. Г. Соколова» ФМБА России, 194291, Санкт-Петербург, Россия (Главный врач – засл. врач РФ, проф. Я. А. Накатис)*

*[2] ФГБОУ ВО «Первый Санкт-Петербургский государственный медицинский университет им. акад. И. П. Павлова» Минздрава России, 197022, Санкт-Петербург, Россия (Ректор – проф., академик РАН С. Ф. Багненко)*

# ELIMINATION OF A GUNSHOT DEFECT OF THE UPPER JAW USING REVASCULARISED SOFT TISSUE-BONE SCAPULAR TRANSPLANT (CLINICAL CASE)

**Bulgakova M. V.[1], Kalakutskii N. V.[2], Chebotarev S. Ya.[2], Petropavlovskaya O. Yu.[2], Bulgakov M. G.[2]**

*[1] Clinical Hospital N 122 named after L. G. Sokolov, Saint Petersburg, Russia*

*[2] Federal State Budgetary Institution Higher Vocational Education "Pavlov First Saint Petersburg State Medical University" of the Ministry of Health of the Russian Federation, Saint Petersburg, Russia*

В современных условиях (боевые действия в «горячих точках» и зонах локальных вооруженных конфликтов) возрастает количество раненых с обширными огнестрельными травмами челюстно-лицевой области. При проведении реабилитации указанной категории пациентов необходимо применять мультидисциплинарный подход к лечению с вовлечением в лечебный процесс команды специалистов, включающей, кроме челюстно-лицевого хирурга, стоматолога-хирурга, стоматолога-ортопеда, оториноларинголога, сурдолога, офтальмолога, невролога, при необходимости нейрохирурга, специалиста по лучевой диагностике, нутрициолога. В данной статье представлен клинический случай успешного лечения пациента с тяжелой минно-взрывной травмой, полученной в результате военного конфликта.

**Ключевые слова:** латеральный лопаточный лоскут, реконструкция верхней челюсти.

**Библиография:** 3 источника.

Under the present-day conditions (military operations in "flash points" and the local armed conflict areas) the number of wounded with extensive firearm injuries of maxillofacial area is constantly increasing. In the process of rehabilitation of this category of patients it is necessary to apply a multidisciplinary approach to treatment where a team of experts involved in the process of treatment will include, alongside with a maxillofacial surgeon, a. dental surgeon, a prosthodontist, an otorhinolaryngologist, an audiologist, an ophthalmologist, a neurologist and, where necessary, a neurosurgeon, an X-ray specialist and a nutritsiologist. This article presents a clinical case of successful treatment of a patient with a severe mine-blast injure sustained in a military conflict.

**Key words:** lateral scapular graft, maxillary reconstruction.

**Bibliography:** 3 sources.

В современных условиях (боевые действия в «горячих точках» и зонах локальных вооруженных конфликтов) возрастает количество раненых с обширными огнестрельными травмами челюстно-лицевой области. Общеизвестно, что подобные ранения приводят к развитию грубых ана-

томо-функциональных нарушений всех структур средней и нижней зон лица, эстетическим недостаткам и значительно ухудшают качество жизни раненых. Проведение комплексной функционально-эстетической реабилитации указанной категории пациентов представляет значительные трудности. При этом необходимо применять мультидисциплинарный подход к лечению с вовлечением в лечебный процесс команды специалистов, включающей кроме челюстно-лицевого хирурга, стоматолога-хирурга, стоматолога-ортопеда, оториноларинголога, сурдолога, офтальмолога, невролога, при необходимости нейрохирурга, специалиста по лучевой диагностике, нутрициолога.

В качестве иллюстрации приводим следующее клиническое наблюдение.

*Пациент К., 29 лет, пострадал в результате минно-взрывного ранения в январе 2015 г. Первоначально лечение проходил по месту проживания в Украине, а затем в России, в клинике военно-полевой хирургии Военно-медицинской академии им. С. М. Кирова. В течение 6 месяцев пациенту было выполнено несколько оперативных вмешательств в средней и нижней зонах лица.*

*В октябре 2015 г. больной поступил в клиническую больницу № 122 им. Л. Г. Соколова ФМБА России с диагнозом: посттравматический (огнестрельный) дефект верхней челюсти слева. Анофтальм слева. Посттравматическая рубцовая деформация мягких тканей средней зоны лица слева (огнестрельное ранение в январе 2015 г.). Двусторонняя нейросенсорная тугоухость III степени. У больного имелась недостаточность питания тяжелой степени по смешанному типу (соматическому и висцеральному пулу белков).*

*При поступлении пациент предъявлял жалобы на значительное нарушение функции приема пищи, глотания, речеобразования, носового дыхания, нарушение зрения за счет анофтальма слева, ограничение открывания рта выраженной степени, обусловленное имеющейся рубцовой деформацией околочелюстных мягких тканей левой половины лица. Имеющиеся эстетические изменения приводили к стойкой психологической травме.*

*При осмотре и обследовании больного было выявлено отсутствие верхней челюсти слева от уровня 22-го зуба до 28-го зуба, приводящее к дефекту твердого и мягкого неба, медиальной стенки носа слева; грубая рубцовая деформация мягких тканей подглазничной, щечной областей, угла рта слева (рис. 1).*

*Учитывая тяжесть посттравматических изменений, молодой возраст больного, был проведен консилиум ведущих специалистов различных специальностей: челюстно-лицевых хирургов, стоматологов-хирургов, оториноларингологов, офтальмологов для обоснования тактики лечения и функционально-эстетической реабилитации больного.*

*В ходе обсуждения было принято решение о необходимости проведения поэтапного лечения. На первом этапе планировалось возмещение комбинированного мягкотканокостного дефекта верхней челюсти слева с помощью реваскуляризированного кожно-фасциального и костного лопаточного трансплантата на единой сосудистой ножке. Вторым этапом планировалось выполнение костной пластики альвеолярного отростка верхней челюсти слева. Третьим этапом – устранение рубцовой деформации мягких тканей подглазничной, щечной областей слева.*

*Решение о применении реваскуляризированного мягкотканокостного лопаточного трансплантата в данном случае было нами одобрено, так как здесь это был наиболее подходящий костный лоскут для реконструкции обширных дефектов в полости рта. Хирурги могут использовать сочетание нескольких кожных, мышечных и костных сегментов при наличии только одной сосудистой ножки. В зависимости от протяженности костного дефекта можно использовать кость латерального или верхнего края лопатки. Это разнообразие тканей делает элементы пересаживаемого лоскута основой для различных реконструкций. Из латерального края лопатки можно забрать костный лоскут длиной до 14 см для реконструкции. И, как показали исследования, большая часть костных фрагментов может обеспечить устойчивость дентальных имплантатов. У нашего пациента вопрос о проведении рационального зубопротезирования с применением дентальных имплантатов имеет большое значение для социальной реабилитации, в том числе в связи с его молодым возрастом (29 лет). В качестве сосудистой ножки у больного была возможность использования единственных сохранившихся после ранения в реципиентной области сосудов – язычной артерии и ретромандибулярной вены. Лицевая артерия и вена слева были облитерированы (рис. 2).*

*Сосудистой ножкой мягкотканокостного лопаточного трансплантата являются артерия и вена, огибающие лопатку.*

*Обычно в данный лоскут можно включить большой объем пересаживаемых тканей, что делает его слишком толстым для использования при реконструкции дефектов в полости рта. Его преимущество заключается в возможности выбора кожных островков, позволяющих восстанавливать сквозные дефекты или устранять грубые рубцовые деформации мягких тканей лица. В данном клиническом случае объемность выбранного лопаточного лоскута сделало его идеальным для устранения имеющегося дефекта верхней челюсти.*

*Таким образом, можно говорить о том, что целью проведения многоэтапного единого ком-*

**Рис. 1.** Внешний вид пациента перед операцией.

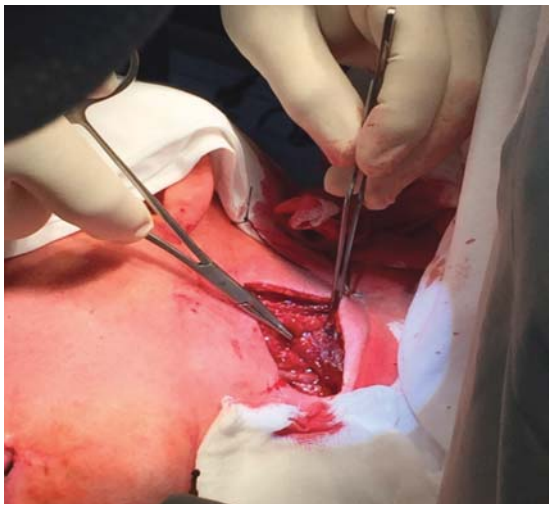

**Рис. 2.** Этап выделения реципиентных сосудов.

**Рис. 3.** Внешний вид пересаженного трансплантата.

*плекса реконструктивно-восстановительных оперативных вмешательств было восстановление утраченного органа – левой верхней челюсти, которая является «опорной точкой» для структур левой орбиты и «каркасом» для левой половины носа.*

*Успешная свободная пересадка ткани начинается с забора трансплантата и соблюдения всех правил на протяжении операции. Эффективный и надежный забор обусловливается детальным знанием анатомии и плоскостей выделения лоскута.*

*Операция продолжалась 10 часов 20 минут. Работа выполнялась 2 бригадами хирургов. Мягкотканокостный лопаточный трансплантат был забран в положении пациента лежа на правом боку. В нашем случае к недостаткам мы отнесли положение пациента для забора лоскута (на правом боку), трудность оперирования двумя*

**Рис. 4.** Внешний вид пациента через 3 месяца после операции.

*бригадами: подготовка реципиентного ложа и работа хирургов в донорской зоне производилось в одном положении пациента. Толщина костной составляющей трансплантата отнесена нами к удовлетворительной. В послеоперационном периоде осложнений со стороны пересаженного трансплантата и донорского места отмечено не было. Пациент перенес двустороннюю нижнедолевую пневмонию, связанную с длительной продленной ИВЛ в послеоперационном периоде. Проведено адекватное лечение, процесс в легких купирован полностью. При динамическом ежедневном (в течение 7 дней) контроле зоны операции с применением допплерографии сосудов шеи и зоны анастомозов отмечено хорошее кровоснабжение пересаженного трансплантата. Последний полностью прижился.*

*За время пребывания в нашем стационаре пациенту также выполнено протезирование левого глазного яблока, бинауральное слухопротезирование с хорошим функциональным эффектом, проведена коррекция массы тела.*

*При наблюдении больного через 3 месяца после выписки из стационара пересаженный аутотрансплантат полностью прижился, кровоснабжение его удовлетворительное, при обследовании определяется правильное расположение пересаженной кости в области верхней челюсти слева, достаточное количество мягких тканей в зоне дефекта, улучшение функции глотания, речеобразования, слуха. Нарушения функции верхней конечности после забора трансплантата не отмечено.*

**Заключение.** Современный уровень развития реконструктивно-восстановительной, пластической и сосудистой хирургии предоставляет широкие возможности. С одной стороны, с технической точки зрения в настоящее время возможно возмещение любых комбинированных дефектов челюстно-лицевой области с использованием реваскуляризированных трансплантатов. Но, с другой стороны, очевидно, что в том случае, когда речь идет о восстановлении утраченного органа, у данного больного – левой верхней челюсти, возможно обсуждение вопроса о выполнении трансплантации.

Вероятно, определение показаний и противопоказаний для проведения лечения по первому либо второму варианту плана и будет в дальнейшем предметом для обсуждения специалистов различных профилей.

Полученный нами положительный результат лечения больного позволяет утверждать, что выбранный нами путь имеет право на существование (рис. 4). Однако могут быть другие мнения.

ЛИТЕРАТУРА

1. Диков Ю. Ю. Реконструкция нижней челюсти с использованием микрохирургических методов у больных с опухолями челюстно-лицевой области: автореф. дис. … канд. мед. наук. М., 2014. 33 с.
2. Калакуцкий Н. В. Костная пластика нижней челюсти васкуляризированными аутотрансплантатами: автореф. дис. … докт. мед. наук. СПб., 2004. 24 с.
3. Кропотов М. А. Хирургические вмешательства на нижней челюсти при раке слизистой оболочки полости рта // Сибирский онкологический журнал. 2010. № 3 (39). С. 67

**Булгакова** Мария Владимировна – врач центра челюстно-лицевой хирургии КБ № 122 им. Л. Г. Соколова ФМБА России. Россия, 194291, Санкт-Петербург, пр. Культуры, д. 4; тел. 8 (921) 938-00-73, e-mail: mariya.bulgakova@mail.ru

**Калакуцкий** Николай Викторович – докт. мед. наук, профессор каф. челюстно-лицевой и пластической хирургии Первого СПбГМУ им. акад. И. П. Павлова МЗ РФ. Россия, 197022, Санкт-Петербург, ул. Льва Толстого, д. 6–8; тел. 8 (921) 756-03-41, e-mail: Kalakutsky@yandex.ru

**Чеботарев** Сергей Яковлевич – канд. мед. наук, доцент каф. челюстно-лицевой и пластической хирургии Первого СПбГМУ им. акад. И. П. Павлова МЗ РФ. Россия, 197022, Санкт-Петербург, ул. Льва Толстого, д. 6-8; тел. 8(921)910-86-14.

**Петропавловская** Ольга Юрьевна – доцент каф. челюстно-лицевой и пластической хирургии Первого СПбГМУ им. акад. И. П. Павлова МЗ РФ. Россия, 197022, Санкт-Петербург, ул. Льва Толстого, д. 6-8; тел. 8 (921) 921-19-66, e-mail : poyu62@yandex.ru

**Булгаков** Михаил Геннадьевич – канд. мед. наук, ассистент каф. стоматологии детского возраста Первого СПбГМУ им. акад. И. П. Павлова МЗ РФ. Россия, 197022, Санкт-Петербург, ул. Льва Толстого, д. 6-8; тел. 8 (921) 952-60-11, e-mail: partaepson@mail.ru

REFERENCES

1. Dikov Yu. Yu. Rekonstruktsiya nizhnei chelyusti s ispol'zovaniem mikrokhirurgicheskikh metodov u bol'nykh s opukholyami chelyustno-litsevoi oblasti: avtoref. diss. … kand. med. nauk [Submaxilla reconstruction using microsurgical methods in the patients with maxillofacial tumors: the extended abstracts of MD Candidate dissertation]. Moskva. 2014. 33 (in Russian).
2. Kalakutskii N. V. Kostnaya plastika nizhnei chelyusti vaskulyarizirovannymi autotransplantatami: avtoref. diss. … dokt. med. nauk [Submaxilla bone plastic surgery using vascularized autografts: the extended abstracts of MD dissertation]. SPb., 2004. 24 (in Russian).
3. Kropotov M. A. Khirurgicheskie vmeshatel'stva na nizhnei chelyusti pri rake slizistoi obolochki polosti rta [Surgical interventions on the submaxilla in oral cavity mucous membrane cancer]. *Sibirskii onkologicheskii zhurnal*. 2010. № 3(39): 67 (in Russian).

Mariya Vladimirovna Bulgakova – doctor of Maxillofacial Surgery Center of Federal State-Financed Health Institution L.G. Sokolov Memorial Hospital No. 122 of the Federal Medico-Biological Agency of Russia. Russia, 194291, Saint Petersburg, 4, Kultury ave., tel.: 8(921) 938-00-73, e-mail: mariya.bulgakova@mail.ru

Nikolai Viktorovich Kalakutskii – MD, Professor of the Chair of Maxillofacial and Plastic Surgery of Pavlov First Saint Petersburg State Medical University of the Ministry of Healthcare of. Russian Federation. Russia, 197022, Saint Petersburg, 6/8, Lva Tolstogo str., tel.: 8(921)756-03-41, e-mail: Kalakutsky@yandex.ru

Sergei Yakovlevich Chebotarev – MD Candidate, Associate Professor of the Chair of Maxillofacial and Plastic Surgery of Pavlov First Saint Petersburg State Medical University of the Ministry of Healthcare of. Russian Federation. Russia, 197022, Saint Petersburg, 6/8, Lva Tolstogo str., tel.: 8(921)910-86-14

Ol'ga Yur'evna Petropavlovskaya – Associate Professor of the Chair of Maxillofacial and Plastic Surgery of Pavlov First Saint Petersburg State Medical University of the Ministry of Healthcare of. Russian Federation. Russia, 197022, Saint Petersburg, 6/8, Lva Tolstogo str., tel.: 8(921)921-19-66, e-mail: poyu62@yandex.ru

Mikhail Gennad'evich Bulgakov – MD Candidate, teaching assistant of the Chair of Children's Dendistry. Russia, 197022, Saint Petersburg, 6/8, Lva Tolstogo str., tel.: 8(921)952-60-11, e-mail: partaepson@mail.ru

УДК 616.833.34-006.385-07 doi: 10.18692/1810-4800-2017-3-124-125

# РЕДКИЙ СЛУЧАЙ ШВАННОМЫ ПЛЕЧЕВОГО СПЛЕТЕНИЯ – ТРУДНОСТИ ГИСТОЛОГИЧЕСКОЙ ДИАГНОСТИКИ

**Клочихин А. Л., Бырихина В. В.**

*ФГБОУ ВО «Ярославский государственный медицинский университет» Минздрава России, 150000, г. Ярославль, Россия*
*(Зав. каф. оториноларингологии – проф. А. Л. Клочихин)*

# A RARE CASE OF THE BRACHIAL PLEXUS NEURILEMMOMA – THE DIFFICULTIES OF HISTOLOGICAL DIAGNOSTICS

**Klochikhin A. L., Byrikhina V. V.**

*Federal State Budgetary Educational Institution of Higher Education Yaroslavl State Medical University of the Ministry of Healthcare of the Russian Federation, Yaroslavl, Russia*

Одной из редких неэпителиальных опухолей головы и шеи является шваннома. За последние 15 лет отмечается увеличение частоты злокачественной формы. Такое существенное изменение связано со значительными успехами в области иммуногистохимической диагностики злокачественных шванном. В литературе нам не встретилось описания случая шванномы плечевого сплетения на шее, связанного с трудностями в морфологической верификации диагноза. В связи с этим хотим поделиться собственным клиническим наблюдением данного заболевания.

**Ключевые слова:** шваннома, шванновские клетки, иммуногистохимическая диагностика.
**Библиография:** 3 источника.

Neurilemmoma is one of the rare head and neck non-epithelial tumours. Over the past 15 years there has been an increase of the malignant forms frequency. Such a significant change is related to significant advances in immunohistochemical diagnostics of malignant neurilemmomas. In the literature sources, we have not found any description of cases of the brachial plexus neurilemmoma on the neck, related to the difficulties in the morphological verification of the diagnosis. In this regard, we want to share our own clinical observation of the disease.

**Key words:** neurilemmoma, Schwann cells, immunohistochemical diagnostics.
**Bibliography:** 3 sources.

Среди опухолей головы и шеи неэпителиальные опухоли диагностируются в среднем в 1–3% случаев и отличаются разнообразной гистологической структурой. Одной из них является шваннома (невринома, неврилеммома) – опухоль, исходящая из шванновских клеток или леммоцитов [1]. Это вспомогательные клетки нервной ткани, из которых формируется оболочка длинных отростков нервных клеток и ганглиев. Невринома периферического нерва представляет собой солитарную и капсулированную опухоль, растущую на одной стороне нерва и не прорастающую его.

По структуре опухоль может быть как доброкачественной, так и злокачественной. Гистологически доброкачественная шваннома проявляется в любом из двух основных типов: Антони А и Б. Для типа А характерна компактная группировка вытянутых клеток с двухрядным палисадообразным расположением ядер. Опухоли типа Антони Б характеризуются беспорядочным и рыхлым расположением округло-овальных опухолевых клеток со светлой цитоплазмой. Микроскопически злокачественная шваннома представлена веретенообразными клетками, формирующими широкие переплетающиеся клеточно-волокнистые пучки. Малигнизация шванномы отмечается крайне редко. Анализируя данные литературы, посвященной диагностике опухолей мягких тканей, можно отметить значительное увеличение частоты постановки диагноза злокачественной шванномы, особенно за последние 15 лет. Такое существенное изменение связано со значительными успехами в области иммуногистохимической диагностики шванном. Иммуногистохимическое исследование с использованием набора антител дает возможность получить дополнительную информацию для постановки правильного диагноза [2, 3]. В доступной нам литературе мы не встретили описания случая шванномы плечевого сплетения на шее, а также трудности в морфологической верификации диагноза. В связи с этим хотим представить собственное наблюдение.

*Пациентка Н., 52 года, обратилась в Ярославский онкологический центр хирургии «Голова-*

*Шея» 01.04.2015 г. с жалобами на наличие опухоли на шее справа, чувство покалывания, давления, легкой болезненности в этой области. Считает себя больной около года, когда появились вышеперечисленные жалобы. При визуальном осмотре и пальпации шеи – в надключичной области справа определяется образование в виде плотного узла диаметром до 4 см. Эндоскопия ЛОРорганов без патологии. Выполнена пункционная биопсия, цитологическое исследование (от 13.04.2015 г.) – лейкоциты, фибробласты. Повторное цитологическое исследование – тоже неинформативно. По УЗИ органов шеи – узел в надключичной области справа, диаметром до 4 см, плотный. Учитывая неинформативность цитологического исследования, пациентке предложено оперативное лечение в объеме тотальной биопсии новообразования. 12.05.2015 г. выполнена операция – иссечение опухоли шеи справа. Под эндотрахеальным наркозом поперечный разрез кожи шеи справа в надключичной области. При ревизии: новообразование диаметром 4 см располагалось между передними и средними лестничными мышцами, под общей сонной артерией, яремной веной, над плечевым сплетением, интимно соприкасаясь с ним. Поверхность опухоли – серого цвета, бугристая, плотная. Опухоль иссечена. Рана послойно ушита. В результате послеоперационного гистологического исследования (от 15.05.2015 г.) – веретеноклеточная опухоль с неясным злокачественным потенциалом. Наиболее вероятно шваннома – нейрофиброма. Для дальнейшей дифференцировки проведено иммуногистохимическое исследование (от 22.05.2015 г.) – периферическая нейролеммома (доброкачественная шваннома). Специальное лечение не потребовалось. Послеоперационный период прошел без осложнений. Пациентка выписана под наблюдение онколога.*

**Заключение.** Таким образом, хотелось отметить, что гистологическая диагностика доброкачественных опухолей нервной ткани достаточно проста, но, тем не менее, определенные трудности существуют. При морфологической диагностике злокачественной шванномы необходимо проводить дифференциальный диагноз.

В частности, неврилеммомы в некоторых случаях могут потребовать проведения дифференциального диагноза с самыми разнообразными новообразованиями мягких тканей, относящихся к группе доброкачественных опухолей промежуточной степени злокачественности. В этих ситуациях использование дополнительно иммунохимического метода исследования дает возможность поставить правильный диагноз.

ЛИТЕРАТУРА

1. Пачес А. И. Опухоли головы и шеи. 5-е изд., доп. и перераб. М.: Практическая медицина, 2013. 480 с.
2. Петров С. В., Райхлин Н. Т. Руководство по иммуногистохимической диагностике опухолей человека. 4-е изд. Казань, 2012. 624 с.
3. Gajda M., Zagolski O., Jasztal A., Lis G. J., Adamek D., Litwin J. A. Giant schwannoma of the cheek – a comprehensive histological and immunohistochemical description of a rare tumour // Pol. Jurn. Pathol. 2009. Vol. 60, N 1. 52–58.

**Клочихин** Аркадий Львович – докт. мед. наук, профессор, зав. каф. оториноларингологии Ярославского ГМУ. Россия. 150000, г. Ярославль, ул. Революционная, д. 5, тел. 8-903-690-04-49, e-mail: klochikhin@yandex.ru

**Бырихина** Виктория Владимировна – канд. мед. наук, доцент каф. оториноларингологии, тел. 8-903-824-24-04, e-mail: sweetvika1973@gmail.com

REFERENCES

1. Paches A. I. Opukholi golovy i shei. 5-e izdanie, dop. i pererabotannoe [Head and neck tumours. Edition 5, supplemented and revised]. M.: Practical medicine, 2013. 480 (in Russian).
2. Petrov S. V., Raikhlin N. T. Rukovodstvo po immunogistokhimicheskoi diagnostike opukholei cheloveka. 4-e izd. [Guidance on immunohistochemical diagnostics of human tumours. Edition 4]. Kazan, 2012. 624 (in Russian).
3. Gajda M., Zagolski O., Jasztal A., Lis G. J., Adamek D., Litwin J. A. Giant schwannoma of the cheek – a comprehensive histological and immunohistochemical description of a rare tumour. *Pol Jurn. Pathol.* 2009; 60(1): 52–58.

Arkadii L'vovich Klochikhin – MD, Professor, Head of the Chair of Otorhinolaryngology of Yaroslavl State Medical University. Russia, 150000, Yaroslavl, 5, Revolutsionnaia str., tel.: (4852) 251-563, e-mail: Klochihin@yandex.ru

Viktoriya Vladimirovna Byrikhina – MD Candidate, Associate Professor of the Chair of Otorhinolaryngology, tel.: 8-903-824-24-04, e-mail: sweetvika1973@gmail.com

УДК 616.231-003.612-089.87-053.6 doi: 10.18692/1810-4800-2017-3-126-129

# КРУПНОЕ ИНОРОДНОЕ ТЕЛО ТРАХЕИ (ШВЕЙНАЯ ИГЛА)

**Мустафаев Д. М.**

*ГБУЗ МО «Московский областной научно-исследовательский клинический институт им. М. Ф. Владимирского», 129110, Москва, Россия (Директор – проф. Ф. Н. Палеев)*

# A LARGE FOREIGN OBJECT IN TRACHEA (SEWING NEEDLE)

**Mustafaev D. M.**

*State-Financed Health Institution of Moscow Region Moscow Regional Scientific and Research Clinical Institute named after M. F. Vladimirskiy, Moscow, Russia*

В трахее инородное тело может задерживаться лишь в редких случаях. Для этого оно должно иметь либо размер, допускающий прохождение его через голосовую щель и делающий невозможным проникновение его в бронх, либо особую форму, позволяющую ему цепляться за стенки трахеи или вклиниваться между ними. Автор представляет случай из практики: необычное крупное инородное тело (швейная игла) в трахее у подростка 14 лет.

**Ключевые слова:** швейная игла, трахея.

**Библиография:** 4 источника.

A foreign object can remain in trachea only in rare cases. For that, it should have either a size providing its passing through the glottis and preventing its penetration into the bronchus, or a special form providing its clinging to the trachea walls or wedging between them. The author presents a case study: an extraordinary large foreign object (sewing needle) in the trachea in a 14 years old child.

**Key words:** sewing needle, trachea.

**Bibliography:** 4 sources.

В трахее инородное тело может задерживаться лишь в редких случаях. Для этого оно должно иметь либо размер, допускающий прохождение его через голосовую щель и делающий невозможным проникновение его в бронх, либо особую форму, позволяющую ему цепляться за стенки трахеи или вклиниваться между ними [1, 2].

Находящееся в трахее инородное тело редко остается в одном положении длительное время. Иногда оно баллотирует, иногда закрывает сильнее то правый, то левый бронх [1–3].

Клиническая картина при инородных телах трахеи весьма своеобразна. Симптомы нарушения дыхания имеются во всех случаях. Наблюдается приступообразный коклюшеобразный кашель, который особенно усиливается по ночам, когда ребенок беспокоится. Приступы кашля бывают длительными, мучительными, иногда с рвотой, могут сопровождаться цианозом лица, а в случае ущемления инородного тела при его смещении в гортань вызывать асфиксию. При попадании инородного тела в трахею возникает «эффект копилки». Раздражение рефлексогенных зон гортани препятствует выкашливанию инородного тела за счет быстрого смыкания голосовых складок, что и способствует баллотированию его в трахее. Именно характерным признаком нефиксированных инородных тел трахеи является симптом баллотирования, имеющий большое диагностическое значение. При беспокойстве, плаче, смехе и кашле отчетливо выслушивается флотация («хлопанье»), возникающее вследствие баллотирования инородного тела и ударов его о стенки трахеи и голосовые складки во время вдоха и выдоха. В этот момент слышен хлопающий звук, похожий на тот, который возникает при откупоривании бутылки с газированной водой. Баллотирование инородного тела нередко слышно на расстоянии, а еще лучше определяется при выслушивании фонендоскопом или путем прикладывания ладони к передней поверхности шеи. Также можно услышать свистящий звук, возникающий в результате сужения воздушной струи между стенками трахеи и самим инородным телом [1–3].

Состояние больных при наличии инородных тел, фиксированных в трахее, бывает очень тяжелым. Дыхание учащено и затруднено, наблюдается втяжение уступчивых мест грудной клетки, выражен акроцианоз. Пациент старается занять положение, в котором ему легче дышать. Голос обычно чистый. При перкуссии отмечается коробочный звук над всей поверхностью легких, а при аускультации дыхание ослаблено с обеих сторон. В трахее из-за слабой выраженности рыхлой соединительнотканной клетчатки не возникает

гиперергической реакции на внедрение инородного тела, поэтому при данной его локализации расстройства дыхания чаще являются следствием ущемления предмета в просвете голосовой щели или попеременного закрытия просветов главных бронхов при баллотировании. Наличие перепончатой части, довольно легко растяжимой, делает невозможным полное закрытие просвета трахеи даже разбухшими аспирированными инородными телами. В худшем случае могут наблюдаться лишь значительное затруднение дыхания и расстройства дренажной функции [1–3].

Мелкие металлические предметы, внедрившиеся в стенку трахеи и вызвавшие приступы кашля, удушья и другие характерные симптомы, могут в дальнейшем длительно оставаться на месте и не доставлять пациенту особых неудобств [1].

При внедрении в трахею острые режущие предметы наносят слизистой оболочке поверхностные или более глубокие ранения. В случае последующего инфицирования раны возможно развитие язвы. Длительное пребывание этих тел вызывает организацию грануляций, а когда последние заменяются рубцовой тканью, может возникнуть стойкий стеноз. Поэтому, когда инородное тело остается фиксированным в стенке в течение длительного срока, воспалительные изменения могут существенно преобразить анатомические соотношения и исказить картину, получаемую при трахеобронхоскопии, затрудняя диагностирование даже для опытного специалиста [1–3].

Рентгенография и рентгеноскопия играют определенную роль в диагностике инородных тел трахеи, особенно металлических. Во многих случаях это исследование помогает установить характер и местоположение аспирированного предмета, его форму и определить, какой частью он вклинился в слизистую оболочку. У ряда больных удается установить изменение и положение инородного тела или его перемещение, особенно при полипозиционном исследовании [1–3].

Основным лечебным мероприятием является срочное извлечение инородного тела. При выборе способа удаления инородного тела из трахеи надо иметь в виду его местоположение, степень подвижности, форму, величину, консистенцию, возраст и индивидуальные особенности пациента. Для удаления инородных тел трахеи могут применяться следующие способы: прямая ларингоскопия; верхняя трахеобронхоскопия; трахеотомия; нижняя трахеобронхоскопия [1, 2, 4].

Приводим собственное наблюдение успешного удаления швейной иглы из трахеи у 14-летнего подростка.

*Пациент В., 14 лет, житель Московской области, находился в ЛОР-клинике МОНИКИ им. М. Ф. Владимирского в октябре 2015 г. с диагнозом: инородное тело трахеи (швейная игла).*

*Из анамнеза известно, что пациент дома в зубах держал швейную иглу и внезапно вдохнул. Сразу после этого появился кашель, остановки дыхания не отмечалось. Бригадой скорой медицинской помощи пациент доставлен в приемное отделение ЦРБ по месту жительства. Выполнена обзорная рентгенография органов грудной клетки, выявлена металлическая тень инородного тела в проекции трахеи. В экстренном порядке пациент переведен в ЛОР-отделение МОНИКИ им. М. Ф. Владимирского.*

*При поступлении: состояние пациента средней степени тяжести. Пациента беспокоит редкий кашель. Температура тела 36,9 °С. Кожные покровы чистые, бледно-розовые. Отмечается периодическое покашливание. Грудная клетка симметрично участвует в акте дыхания. При аускультации легких дыхание жесткое. ЧДД 26 в минуту. Тоны сердца ясные, ритмичные. ЧСС 100 в минуту. Мягкие ткани шеи не изменены, безболезненны при пальпации.*

*Проведено повторное рентгенологическое исследование: обзорная рентгенография органов грудной клетки, боковая рентгенография шеи по Земцову: на уровне шейного отдела трахеи определяется металлическая тень инородного тела – металлическая швейная игла (рис. 1).*

*Проведена фиброларинготрахеоскопия: при осмотре на уровне шейного отдела трахеи выявлено инородное тело в виде швейной иглы, которое своим острым концом внедрилось в стенку трахеи (рис. 2).*

*Анализы крови и мочи: без отклонений от нормы. Клинический диагноз: инородное тело верхней трети трахеи (швейная игла).*

*Под общей анестезией выполнена верхняя ригидная трахеобронхоскопия дыхательным бронхоскопом фирмы «Карл Щторц». При осмотре на уровне верхней трети трахеи выявлено инородное тело в виде швейной иглы. Игла находится в просвете трахеи головкой книзу, верхняя острая часть внедрилась в левую боковую стенку трахеи. Острый конец иглы захвачен щипцами типа «крокодил», освобожден от стенки трахеи, введен в просвет тубуса. Игла удалена вместе с тубусом (рис. 3). Осложнений во время хирургического вмешательства не было.*

*На контрольной рентгенографии органов грудной клетки, боковой рентгенографии шеи по Земцову через 3 ч после операции: патологии не выявлено.*

*В послеоперационном периоде пациент получал антибактериальную, симптоматическую терапию.*

*На 3-и сутки после операции пациент в удовлетворительном состоянии выписан из*

**Рис. 1.** Обзорная рентгенография органов грудной клетки, боковая рентгенография шеи по Земцову: на уровне шейного отдела трахеи определяется металлическая тень инородного тела – металлическая швейная игла.

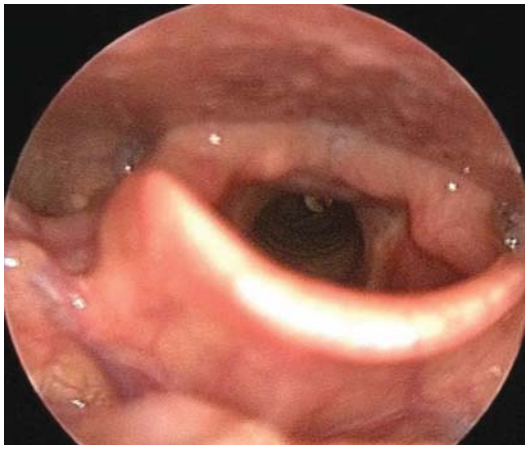

**Рис. 2.** Эндофотография гортани и верхней трети трахеи: швейная игла, которая своим острым концом внедрилась в стенку трахеи.

**Рис. 3.** Швейная игла, удаленная из трахеи.

*стационара. При выписке температура тела в пределах нормы, дыхание свободное, при аускультации проводится во все отделы легких, хрипов нет.*

**Заключение.** Особенностью представленного клинического наблюдения является наличие в трахее необычного инородного тела достаточно больших размеров в виде швейной иглы. Несмотря на большие размеры и определенную форму инородного тела с острым концом, его удалось удалить с помощью ригидного трахеобронхоскопа, избежав при этом осложнений.

ЛИТЕРАТУРА

1. Детская оториноларингология: руководство для врачей / Под ред. М. Р. Богомильского. М.: Медицина, 2005. 660 с.
2. Львова Е. А. Особенности клиники, диагностики и лечения детей с инородными телами дыхательных путей: автореф. дис. … канд. мед. наук. М., 1997. 24 с.
3. Huankang Z., Kuanlin X., Xiaolin H., Witt D. Comparison between tracheal foreign body and bronchial foreign body: a review of 1,007 cases // Jurn. Pediatr. Otorhinolaryngol. 2012. Vol. 76, N 12. P. 1719–1725.
4. Goyal R., Nayar S., Gogia P., Garg M. Extraction of tracheobronchial foreign bodies in children and adults with rigid and flexible bronchoscopy // Jurn. Bronchology Interv. Pulmonol. 2012. Vol. 19, N 1. P. 35–43.

**Мустафаев** Джаваншир Мамед оглы – кандидат медицинских наук, старший научный сотрудник отделения оториноларингологии ГБУЗ МО МОНИКИ им. М. Ф. Владимирского. Россия. 129110, Москва, ул. Щепкина, д. 61/2; тел.: 8 (495) 631-08-01, 8 (926) 564-35-93, e-mail: mjavanshir@mail.ru

REFERENCES

1. Bogomil'skii M. R. (red.). Detskaya otorinolaringologiya: Rukovodstvo dlya vrachei [Pediatric otorhinolaryngology: Guidance for doctors. Under the editorship of Bogomil'skii M. R]. Moscow: Meditsina, 2005 (in Russian).
2. L'vova E. A. Osobennosti kliniki, diagnostiki i lecheniya detei s inorodnymi telami dykhatel'nykh putei: avtoref. dis. … kand. med. nauk [Specific features of clinical picture, diagnostics and treatment of children with foreign objects in the airway passages: the extended abstracts of MD Candidate dissertation]. Moscow, 1997 (in Russian).
3. Huankang Z., Kuanlin X., Xiaolin H., Witt D. Comparison between tracheal foreign body and bronchial foreign body: a review of 1,007 cases. *Jurn. Pediatr. Otorhinolaryngol*. 2012; 76(12): 1719–1725.
4. Goyal R., Nayar S., Gogia P., Garg M. Extraction of tracheobronchial foreign bodies in children and adults with rigid and flexible bronchoscopy. *Jurn. Bronchology Interv. Pulmonol*. 2012; 19(1): 35–43.

Mustafaev Dzhavanshir Mamed ogly – MD Candidate, senior research associate of the Department of Otorhinolaryngology of Saint Petersburg Research Institute of Ear, Throat, Nose and Speech. Russia, 190013, Saint Petersburg, 9, Bronnitskaia str., tel.: 8 (495) 631 080, 8 (926) 564 3593. e-mail: mjavanshir@mail.ru

УДК 616.211-002.193-056.3-007.4-08 doi: 10.18692/1810-4800-2017-3-130-137

# ОЦЕНКА КЛИНИЧЕСКОЙ ЭФФЕКТИВНОСТИ НАЗАЛЬНЫХ ФИЛЬТРОВ В КОМПЛЕКСНОЙ ТЕРАПИИ ПАЦИЕНТОВ С ПЕРСИСТИРУЮЩИМ АЛЛЕРГИЧЕСКИМ РИНИТОМ

**Камаев А. В., Трусова О. В., Ляшенко Н. Л.**

*ФГБОУ ВО «Санкт-Петербургский государственный педиатрический медицинский университет» Минздрава России, 194100, Санкт-Петербург, Россия*
*(Зав. каф. аллергологии и клинической фармакологии ФП И ДПО – проф. Д. С. Коростовцев)*

# CLINICAL EFFICACY OF DOBRONOS NASAL FILTERS IN COMPLEX ALLERGIC RHINITIS THERAPY

**Kamaev A. V., Trusova O. V., Lyashenko N. L.**

*Federal State Budgetary Institution Higher Vocational Education "Saint Petersburg State Pediatric Medical University" of the Ministry of Health of the Russian Federation, Saint Petersburg, Russia*

Аллергический ринит (АР) – распространенное хроническое воспалительное заболевание, для которого в настоящее время требуется длительная контролирующая терапия. Причиной обострений АР служит контакт с аллергенами. В настоящем исследовании мы оцениваем эффективность назальных фильтров в комплексной терапии легкого и среднетяжелого АР с бытовой и эпидермальной сенсибилизацией.

В 6-недельный открытый наблюдательный протокол включены 50 пациентов в возрасте от 5 до 42 лет: 2 недели вводного периода и 4 недели интервенции. Завершили исследование 46 человек; по причине дискомфорта выбыли 3, 1 – в результате некомплаентности. Получено статистически значимое снижение общей выраженности симптомов АР (шкала TNSS) в группе легкого ринита, а по показателям «зуд в носу» и «чихание» – для обеих групп. Число дней экстренного приема антигистаминов уменьшилось, а число бессимптомных дней увеличилось в результате использования назальных фильтров – статистически значимо в обеих группах.

Можно рекомендовать использование назальных фильтров в комплексной терапии персистирующего легкого и среднетяжелого АР для большинства пациентов.

**Ключевые слова**: круглогодичный аллергический ринит, назальные фильтры, элиминация, дети.
**Библиография:** 17 источников.

Allergic rhinitis (AR) is a wide spread chronic respiratory disease requiring prolonged anti-inflammatory treatment. AR exacerbations follow the contact with allergen / allergens. We evaluate nasal filters efficacy in complex AR of mild and moderate severity therapy in patients with house dust and animal dander sensitization.

6-week open study included 50 patients 5 to 42 years old. The study included 2-week enrollment and 4-week treatment periods. 46 patients completed the treatment period, 3 were excluded due to nasal discomfort during filter use, and one patient due to non-compliance.

In mild AR patients we revealed significant reduction in all AR symptoms according to the TNSS scale. In moderate AR patients we found significant reduction in nasal itch and sneezing only.

In comparison with the enrollment period, the number of days with as-needed antihistamine intake reduced and the number of symptom-free days increased significantly in both mild and moderate AR groups.

Nasal protective filters can be recommended for complex therapy in mild and moderate AR in most patients.

**Key words**: perennial allergic rhinitis, nasal filters, elimination, children.
**Bibliography**: 17 sources.

Аллергический ринит (АР) – распространенное хроническое заболевание, которое при неконтролируемом течении ограничивает физическую и социальную активность больных. На протяжении последних 25–30 лет в большинстве стран мира наблюдается неуклонный рост числа паци-

ентов с различными формами вновь выявленных аллергических заболеваний. Еще не сформировано единого мнения по поводу причин этой эпидемии, но обсуждается влияние «западного» образа жизни, «вестернизации» питания и жилища пациентов [1]. Три наиболее распространенных аллергических заболеваний: атопический дерматит, аллергический ринит и бронхиальную астму – в педиатрической практике объединяет возможность возрастной эволюции, или концепция «атопического марша» [2]. Одним из следствий этого активно обсуждаемого, но пока не объясненного, практического наблюдения является то, что эффективное лечение АР может оказаться одним из способов профилактики бронхиальной астмы у детей [3]. Вот почему любые патогенетически обоснованные интервенции при АР так интересны практикующим детским аллергологам; также одной из ключевых целей педиатрической практики всегда остается поиск возможностей снижения лекарственной нагрузки, в частности снижения потребности в регулярном использовании интраназальных глюкокортикостероидов (инГКС).

Воспалительный процесс при АР запускается и поддерживается в результате воздействия на слизистую оболочку носа аллергенов, ирритантов, неспецифических триггеров. Современные международные руководства предлагают выделять две формы АР-интермиттирующую и персистирующую – в зависимости от продолжительности присутствия симптомов заболевания (менее или более 4 недель) [4]. Однако для стран с выраженной сезонностью сохраняется возможность выделения более привычных форм: круглогодичного и сезонного АР. Объектом нашего исследования стали именно пациенты с круглогодичным АР. В отличие от сезонного АР такие пациенты чаще имеют монотонную, персистирующую симптоматику, позже осознают необходимость контроля окружающей среды и элиминационных мероприятий [4, 5]. Сенсибилизированные дети испытывают постоянную высокодозную аллергенную нагрузку, что чаще приводит к большей потребности в фармакологических препаратах (в среднем в 2,1 раза больше, чем у пациентов с пыльцевой чувствительностью) [6]. Как правило, пациенты с круглогодичным АР сенсибилизированы к аллергенам домашних животных или к клещам домашней пыли.

Профилактические мероприятия в доме по созданию гипоаллергенного быта особенно эффективны в детском возрасте. При этом единого эффективного способа полного удаления причинного аллергена из окружения пациента не существует; большинство методов (регулярные уборки, обработки акарицидами, оснащение постельных принадлежностей противоаллергенными чехлами и прочие) дают результат только при условии комплексного, непрерывного, систематического применения [3, 7, 8]. В случае аллергии на шерсть животных нередка ситуация, когда питомец после удаления из квартиры пациента остается у бабушек, дедушек и ребенок все равно время от времени испытывает продолжительное (несколько часов или дней) воздействие причинно-значимого аллергена [7, 9]. Безусловно, пациенты, особенно дети, с персистирующим течением аллергического ринита, сенсибилизированные к аллергенам помещений, нуждаются в применении терапевтических подходов, способных снизить лекарственную нагрузку, но при этом и надежно профилактировать обострения АР [9]. Одним из таких подходов как раз и является применение интраназальных воздушных фильтров.

Представления о механизмах патогенеза аллергии постоянно развиваются. Одним из прорывных открытий было понимание воспалительной природы аллергических заболеваний и широкое внедрение местных противовоспалительных препаратов. Однако до последнего времени было непонятно, что именно запускает провоспалительную Th2-поляризацию иммунной системы и последующую перестройку иммунного ответа. Одной из интересных теорий, предложенных в начале XXI века Стивеном Холгейтом, является теория нарушения барьерной функции эпителия дыхательных путей и его патологическая, повышенная проницаемость для молекул аллергенов [10]. Показано, что эпителиальные клетки при повреждении выделяют множество цитокинов, в том числе тимический стромальный лимфопротеин и интерлейкины-4 и -5. Появление этих биологически активных веществ приводит к накоплению в поврежденном участке эпителия вначале Th2-поляризованных лимфоцитов, а затем и эозинофилов. Эти клетки и обеспечивают развитие хронического, самоподдерживающегося аллергического воспаления [11]. Наиболее эффективной мерой предотвращения повреждения эпителия является профилактика попадания на эпителиальные клетки аллергенов – как за счет бытовых элиминационных мероприятий, так и с использованием местных барьерных препаратов [12] и назальных фильтров, обсуждаемых в настоящей статье. Сегодня именно сохранение и поддержание барьерной, «фильтрующей» аллергены из внешней среды функции эпителия рассматривается как наиболее рациональный способ профилактики аллергического воспаления в дыхательных путях как при АР, так и при бронхиальной астме [13].

В течение января–апреля 2017 г. коллектив сотрудников кафедры «Аллергология и клиническая фармакология» ФП и ДПО Санкт-Петербургского государственного медицинского университета

и врачи региональной общественной организации «Общество детских аллергологов Санкт-Петербурга» провели клинические испытания назальных фильтров «Добронос» и «Добронос мини» от пыли и пыльцы.

**Пациенты и методы исследования.** Характер исследования: наблюдательное, открытое. Длительность наблюдения составила 6 недель, в том числе первые 2 недели вводного периода, когда оценивали способность пациента регулярно заполнять дневник симптомов и адекватно оценивать интенсивность симптомов АР, а затем 4 недели собственно периода применения назального фильтра.

В ходе исследования было предусмотрено 3 визита пациента.

| Визит | Процедуры |
|---|---|
| Включение | Сбор анамнеза, первичный осмотр, оценка тяжести течения АР, сбор данных о терапии АР, проведение аллергообследования, обучение пациента правилам ежедневной оценки симптомов АР и ведения дневника симптомов АР. Выдача дневника симптомов и рекомендаций по лечению |
| Начало использования фильтров | Оценка способности пациента и его родителей адекватно заполнять дневник симптомов АР, осмотр, выдача фильтров и обучение их правильному использованию |
| Итоговый контроль | Сбор данных анамнеза, дневника пациента. Оценка эффективности применения назальных фильтров, выдача рекомендаций по дальнейшему лечению |

В исследование включали пациентов, страдающих легким и среднетяжелым аллергическим ринитом с подтвержденной круглогодичной сенсибилизацией (клещи домашней пыли, плесневые грибки, шерсть и эпителий кошек, собак).

| Критерии включения | Критерии невключения/исключения |
|---|---|
| Возраст: старше 5 лет | Острый гнойный ринит |
| Диагноз аллергического ринита легкой и средней степени тяжести установлен опытным аллергологом-иммунологом на основании данных жалоб, анамнеза, клинической картины заболевания и результатов аллергологического обследования | Предполагаемые смена места жительства, либо выезд в санаторий, либо планы по приобретению нового домашнего питомца и т. п. |
| Доказанная причинная роль одного или нескольких круглогодичных аллергенов (домашняя пыль и клещи домашней пыли, кошки, собаки, плесневые грибки) для АР при невозможности элиминации | Выраженные анатомические аномалии полости носа |
| Способность и готовность пациента и его родителей четко выполнять требования протокола исследования и адекватно заполнять документацию (дневник симптомов АР) | Хирургические операции в полости носа в течение полугода до включения протокол и на протяжении участия в исследовании |
| | Рецидивирующие носовые кровотечения |

*Методы оценки проявлений АР*. В ходе исследования оценивали выраженность проявлений ринита по международной валидизированной шкале TNSS (зуд носа, заложенность, отделяемое из носа, чихание):

- 0 баллов – отсутствие симптомов;
- 1 балл – легкие симптомы, явно чувствуемые, но легко переносимые;
- 2 балла – симптомы обращают на себя внимание, влияют на дневную активность;
- 3 балла – симптомы тяжело переносятся, мешают активности.

Оценивали изменение как суммарного индекса назальных симптомов, так и динамику каждого из симптомов ринита в интервалы от визита 1 к визиту 2 и от визита 2 к визиту 3, выраженные в баллах (табл. 1).

На каждом визите пациента врачом-аллергологом-иммунологом при объективном осмотре подтверждался диагноз АР и исключался острый гнойный ринит. В период между визитами пациенты ежедневно заполняли специально разработанный дневник симптомов АР (на базе шкалы TNSS), куда записывали сведения о предполагаемых контактах с аллергенами и потребности в препаратах экстренной помощи (системные и интраназальные антигистаминные препараты).

Аллергологическое обследование проводили методом кожных тестов со стандартизованными аллергенами клещей домашней пыли, эпителия кошки, собаки, плесневыми грибами. Кожные аллергопробы проводили в соответствии с отечественными и международными рекомендациями [14, 15]. Перед проведением кожных аллергопроб подтверждали, что пациент здоров, не имеет признаков клинически значимого инфекционного заболевания либо обострения основного аллергического заболевания; соблюдали необходимые, в соответствии с рекомендациями, сроки отмены препаратов, способных исказить результаты аллергопроб, в первую очередь антигистаминных препаратов.

Пробы проводили уколочным методом (prick-test) на передней поверхности предплечья, с использованием положительного и отрицательного контроля. Тест считали положительным при появлении волдыря диаметром 3 мм и более, при отрицательном результате отрицательного контроля и положительном (3 мм и более) ре-

Таблица 1

**Методы оценки проявлений аллергического ринита**

| Зуд носа | Заложенность носа | Отделяемое из носа | Чихание | Экстренная терапия | Ношение фильтра (часы) | Провокация |
|---|---|---|---|---|---|---|
| 0-1-2-3 | 0-1-2-3 | 0-1-2-3 | 0-1-2-3 | | | |

зультате положительного контроля. После постановки кожных аллергопроб повторно обсуждали данные жалоб и анамнеза пациента, условия его быта в свете полученных данных аллергопроб.

В исследование включали только тех пациентов, у которых подтверждена причинная роль минимум одного из круглогодичных аллергенов, а при обсуждении условий быта выявлено, что пациент не имеет возможности полностью исключить контакт с причинным аллергеном.

Работа выполнена на базе городского консультативного аллергологического кабинета Детской городской поликлиники № 44, а также на базах шести других медицинских учреждений Санкт-Петербурга (табл. 2). Такой широкий охват пациентов разных районов проживания позволил нивелировать влияние фактора промышленной загрязненности на течение АР и составить более репрезентативную выборку для оценки результатов исследования.

Полученные результаты обрабатывались с использованием пакета Statistica for Windows 10.0 (Statsoft Inc., USA). Данные представлены в виде среднего ($M$) и его стандартной ошибки ($\pm s$). Для оценки различий результатов выборок, учитывая вероятность отклонений от нормальности распределения, использовали непараметрический критерий Манна–Уитни (U-критерий). Различия считали статистически значимыми при достижении $p < 0{,}05$.

**Результаты и обсуждение.** В исследование включено 50 пациентов в возрасте 5–42 лет. Распределение включенных пациентов по полу и возрасту представлено в табл. 2. Исследование проводили преимущественно на педиатрической популяции, однако, поскольку большинство случаев АР носит семейный, наследственный характер, включались также и взрослые пациенты.

Результаты кожного аллерготестирования: в 100% случаев был выявлен как минимум один причинный аллерген (клещи домашней пыли – у 38 пациентов, 76% случаев; кошка – у 37 пациентов, 74% случаев; собака – у 23 пациентов, 46% случаев; плесневые грибы – у 9 пациентов (18% случаев. Таким образом, в репрезентативной выборке пациентов с круглогодичным АР легкой и средней степени тяжести преобладали полисенсибилизированные пациенты (90%). Эти данные согласуются с ранее опубликованными наблюдениями о широкой распространенности полисенсибилизации [16]; с практической точки зрения, такие результаты существенно снижают вероятность эффективных элиминационных мероприятий в быту. Одним из наиболее приемлемых вариантов решения этой проблемы может стать ношение назального фильтра в период максимального контакта с причинным аллергеном.

Из 50 включенных в исследование закончили участие согласно протоколу 46 человек. По причине дискомфорта при использовании назальных фильтров выбыли 3 пациента, которые не завершили полностью основной период исследования в 4 недели. Отметим, однако, что двое из этих трех пациентов были в возрасте 5–7 лет и крайне негативно относились к любым интраназальным манипуляциям. Один пациент выбыл по причине некомплаентности (нерегулярное заполнение дневника пациента и использование назальных фильтров, пропуск даты визита окончания). Такие потери пациентов на протяжении 6-недельного протокола ожидаемы в педиатрической практике. Для сравнения отметим, что регу-

Таблица 2

**Врачи, принимавшие участие в клинических испытаниях фильтров «Добронос»/ «Добронос мини» от пыли и пыльцы**

| Врач | Район | Число включенных пациентов |
|---|---|---|
| Бальцерович Нина Борисовна | Невский | 4 |
| Жиглинская Ольга Владимировна | Фрунзенский | 4 |
| Малышева Инна Владимировна | Московский | 6 |
| Незабудкина Анна Севировна | Невский | 6 |
| Ростова Анна Владимировна | Гатчина | 6 |
| Столярова Елена Александровна | Фрунзенский | 6 |
| Городской аллергокабинет | Центральный | 18 |
| *Итого* | | 50 |

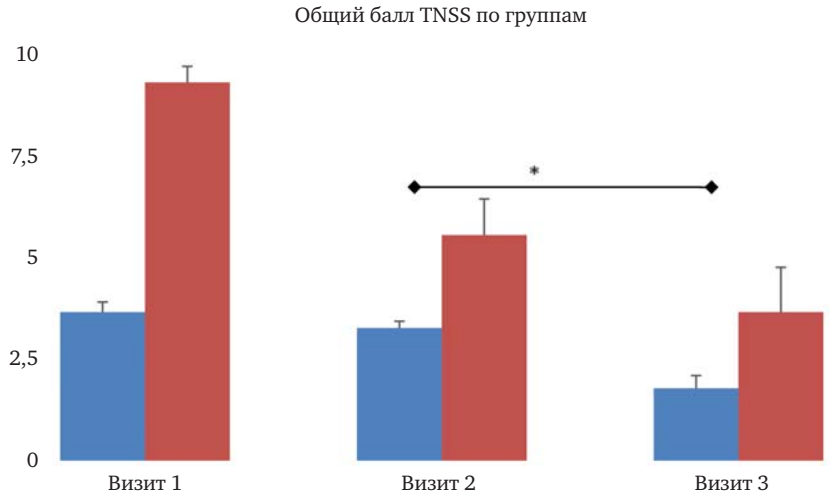


**Рис. 1.** Среднее значение результатов TNSS по группам по визитам. * $p = 0{,}031$; – группа 1 (легкий аллергический ринит); – группа 2 (среднетяжелый аллергический ринит).

лярную терапию инГКС вынуждены прекращать из-за повторных носовых кровотечений или других нежелательных явлений также около 7–10% пациентов [5, 9].

При оценке динамики общих результатов шкалы TNSS статистически значимые различия между результатами визитов до и после лечения были получены только в группе 1 (легкого АР); в группе 2 (среднетяжелого АР) изменения оказались значимыми только в ответ на назначение фармакологической терапии (между визитами 1 и 2) (рис. 1).

Отсутствие статистической значимости изменений в общих результатах TNSS в группе среднетяжелого АР связано с выраженным разбросом данных в группе; тенденция к улучшению самочувствия была отчетливой и отмечалась как пациентами, так и наблюдающими врачами (смотри ниже графики эффективности). В этой связи интересна оценка динамики отдельных симптомов индекса TNSS, а именно наиболее раздражающих пациентов зуда в носу и чихания.

Как видно из рис. 2, по отдельным компонентам шкалы TNSS изменения оказались статистически значимы в обеих группах. Такой результат особенно интересен в отношении симптома «зуд в носу», поскольку до проведения исследования интраназальный фильтр вызвал опасения в отношении этой группы жалоб. Полученные данные говорят об инертности и гипоаллергенности материала фильтра и позволяют четко показать улучшение симптоматики АР при использовании фильтров в обеих исследованных группах в интервале от визита 2 до визита 3 (лечебный период).

По показателю «чихание» в группе 1 средний балл составил 1,0±0,2 для визита 2 и 0,4±0,2 для визита 3, различия достоверны с $p = 0{,}042$;

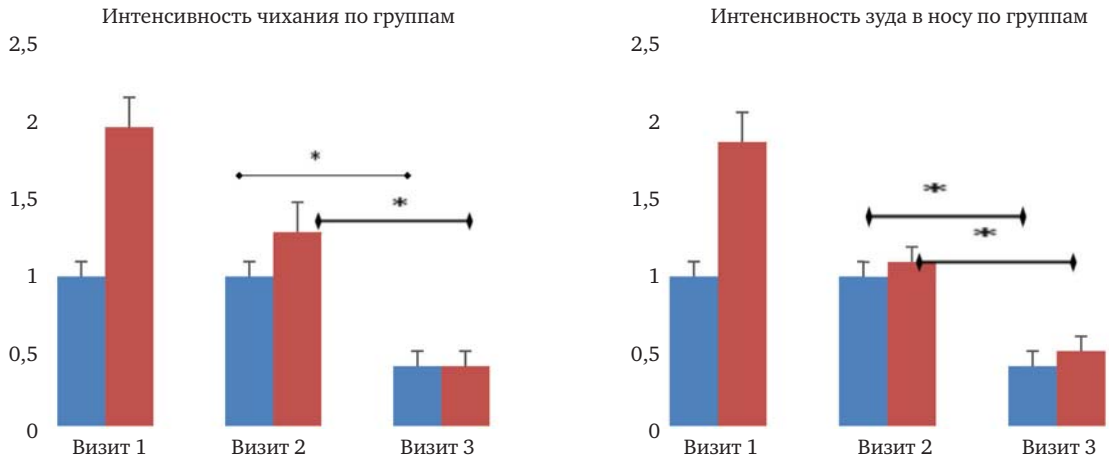


**Рис. 2.** Динамика жалоб на зуд в носу и чихание у пациентов, использовавших назальные фильтры: * $p < 0{,}05$ (точные данные смотри в тексте); – группа 1 (легкий аллергический ринит); – группа 2 (среднетяжелый аллергический ринит).

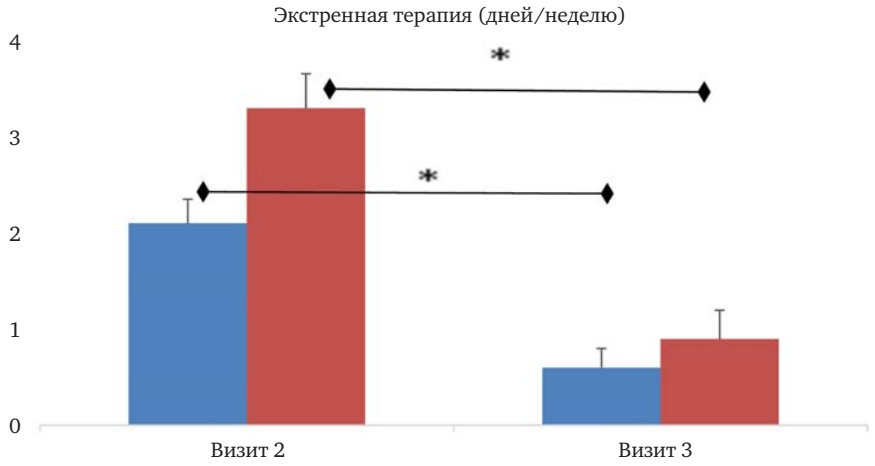


**Рис. 3.** Среднее число дней в неделю, когда пациентам требовался внеплановый прием антигистаминов. * $p < 0{,}05$ (точные данные смотри в тексте): – группа 1 (легкий аллергический ринит); – группа 2 (среднетяжелый аллергический ринит).

в группе 2 средний балл составил 1,3±0,3 для визита 2 и 0,3±0,1 для визита 3, различия достоверны с $p = 0{,}01$. По показателю «зуд в носу» в группе 1 средний балл составил 0,9±0,2 для визита 2 и 0,4±0,1 для визита 3, различия достоверны с $p = 0{,}04$; в группе 2 средний балл составил 1,1±0,1 для визита 2 и 0,5±0,1 для визита 3, различия достоверны с $p = 0{,}022$.

При хроническом воспалительном заболевании, таком как АР, принципиально важно сократить нагрузку дополнительными, внеплановыми лекарственными препаратами, особенно в детском возрасте.

В результате использования назальных фильтров «Добронос» в обеих группах этот показатель значительно снизился: для группы 1 с 2,1±0,25 до 0,6±0,2 дня (различие статистически значимо с $p = 0{,}018$), для группы 2 с 3,3±0,3 до 0,9±0,3 дня (различие статистически значимо с $p = 0{,}007$) (рис. 3).

Целью терапии АР в любом возрасте является достижение контролируемого, бессимптомного течения заболевания [5, 9]. В нашем исследовании мы оценивали среднее число дней в неделю за прошедшие перед визитом 2 две недели и за прошедшие перед визитом 3 четыре недели, когда значение индекса TNSS было равно нулю. Для группы 1 этот показатель составил 1,8±0,2 дня для визита 2 и увеличился до 3,5±0,2 дня для визита 3; различия достоверны с $p = 0{,}024$. Для группы 2 этот показатель составил 0,8±0,4 дня для визита 2 и увеличился до 2,7±0,3 дня для визита 3; различия достоверны с $p = 0{,}03$. Данные представлены на рис. 4.

Таким образом, установлено, что регулярное долгосрочное применение назального фильтра статистически значимо уменьшает выраженность жалоб, интенсивность симптомов АР и потребность в противоаллергических препаратах при сравнении результатов за 2 недели вводного периода и за 4 недели периода применения назального фильтра. Эти результаты быстрее достигаются в группе легкого течения АР, но наблюдаются также и при среднетяжелом АР.

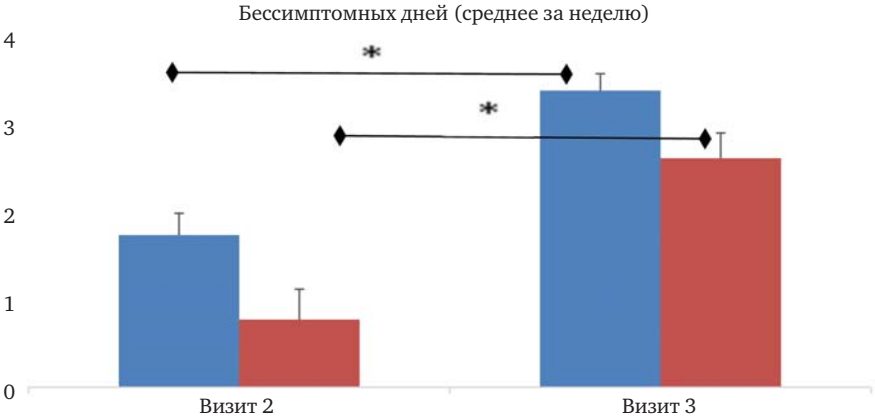


**Рис. 4.** Среднее в неделю (по данным за предшествовавшие визиту 2–4 недели) число дней, когда индекс TNSS был равен 0: – группа 1 (легкий аллергический ринит); – группа 2 (среднетяжелый аллергический ринит).

Даже при четком понимании причинной роли бытовых аллергенов при АР полностью контролировать окружающую среду бывает невозможно. Использование назального фильтра существенно расширяет элиминационные возможности при персистирующем (круглогодичном) АР, когда нельзя удалить аллерген из окружения ребенка. Полученные в ходе исследования результаты позволяют определить место назальных фильтров «Добронос» в алгоритме лечения детей и подростков с круглогодичным аллергическим ринитом легкого и среднетяжелого течения. У пациентов с легким течением АР наибольшей эффективности при использовании назальных фильтров удается достичь уже в первые недели применения; для среднетяжелого АР максимальный эффект элиминации наблюдается на более длительных сроках и касается в первую очередь зуда в носу и чихания.

**Заключение.** Обсуждаемые результаты согласуются и с имеющимися литературными данными по назальным фильтрам: защитный барьер на слизистой оболочке носа препятствует воздействию аллергенов и ирритантов, что улучшает действие противовоспалительных препаратов, а значит, и контроль над заболеванием в целом [17].

Можно рекомендовать использование назальных фильтров в комплексной терапии персистирующего легкого и среднетяжелого АР для большинства пациентов. Специальными показаниями будут наиболее уязвимые для аллергенной нагрузки группы пациентов: фаза набора дозы при АСИТ клещами домашней пыли; не получающие ежедневного противовоспалительного лечения (легкий ринит); при недостаточной эффективности монотерапии инГКС.

ЛИТЕРАТУРА


1. Strachan D. P., Aït-Khaled N., Foliaki S., Mallol J., Odhiambo J., Pearce N., Williams H. C. ISAAC Phase Three Study Group. Siblings, asthma, rhinoconjunctivitis and eczema: a worldwide perspective from the International Study of Asthma and Allergies in Childhood // Clin. Exp. Allergy. 2015. Vol. 45, N 1. P. 126–136. doi: 10.1111/cea.12349.
2. Bantz S. K., Zhu Z., Zheng T. The Atopic March: Progression from Atopic Dermatitis to Allergic Rhinitis and Asthma // Jurn. Clin. Cell. Immunol. 2014. Vol. 5, N 2. P. 24–39.
3. Prevention: Предупреждение аллергии и аллергической астмы // Аллергология. 2004. № 1. С. 44–52.
4. Brozek J. L., Bousquet J., Baena-Cagnani C. E., Bonini S., Canonica G. W., Casale T. B., van Wijk R. G., Ohta K., Zuberbier T., Schünemann H. J., Global Allergy and Asthma European Network, Grading of Recommendations Assessment, Development and Evaluation Working Group. Allergic rhinitis and it's impact on asthma, revised 2010 // Jurn. Allergy Clin Immunol. 2010. Vol. 126, N 3. P. 466–476.
5. Федеральные клинические рекомендации по диагностике и лечению аллергического ринита. http://www.raaci.ru/ClinRec/2.Allergic_rhinitis.pdf
6. Worm M., Lee H. H., Kostev K. Prevalence and treatment profile of patients with grass pollen and house dust mite allergy // Jurn. Dtsch. Dermatol. Ges. 2013. N 11. S. 653–661.
7. Global Atlas of Allergy. EAACI, 2014. 388 p.
8. Nurmatov U., van Schayck C. P., Hurwitz B., Sheikh A. House dust mite avoidance measures for perennial allergic rhinitis: an updated Cochrane systematic review // Allergy 2012. Vol. 67. P. 158–165.
9. Roberts G., Xatzipsalti M., Borrego L. M., Custovic A., Halken S., Helling P. W. [et al.]. Paediatric rhinitis: position paper of the European Academy of Allergy and Clinical Immunology // Allergy. 2013. Vol. 68. P. 1102–1116.
10. Holgate S. T. The Airway Epithelium is Central to the Pathogenesis of Asthma // Allergology International. 2008. Vol. 57. P. 1–10.
11. Holgate S. T. A Brief History of Asthma and Its Mechanisms to Modern Concepts of Disease Pathogenesis // Allergy Asthma Immunol Res. 2010 Jul. Vol. 2, N 3. P. 165–171.
12. Камаев А. В., Трусова О. В. Клиническая эффективность эктоина (ANS01) в форме назального спрея (препарат АкваМарис Сенс) в комплексной терапии персистирующего аллергического ринита у детей и подростков // Рос. оториноларингология. 2015. № 4 (77). С. 132–144.
13. Steelant B., Farre R., Wawrzyniak P., Belmans J., Dekimpe E., Vanheel H. [et al.]. Impaired barrier function in patients with house dust mite–induced allergic rhinitis is accompanied by decreased occludin and zonula occludens-1 expression // Jurn. Allergy Clin. Immunol. 2016. Vol. 137. P. 1043–1053.
14. Bousquet J., Heinzerling L., Bachert C., Papadopoulos N. G., Bousquet P. J., Burney P. G. [et al.]. Practical guide to skin prick tests in allergy to aeroallergens // Allergy 2012. Vol. 67. P. 18–24.
15. Аллергология. Федеральные клинические рекомендации / Под ред. Р. М. Хаитова, Н. И. Ильиной. РААКИ. М., 2014. 124 с.
16. Wahn U., Calderon M. A., Demoly P. Real-life clinical practice and management of polysensitized patients with respiratory allergies: a large, global survey of clinicians prescribing allergen immunotherapy // Expert Review Of Clinical Immunology. 2016. N 4. P. 1–7.
17. Kenney P., Hilberg O., Laursen A. C., Peel R., Sigsgaard T. Preventive effect of nasal filters on allergic rhinitis: A randomized, double-blind, placebo-controlled crossover park study // Jurn. Allergy Clin. Immunol. 2015. Dec. Vol. 136, N 6. P. 1566–1572.

**Камаев** Андрей Вячеславович – канд. мед. наук, доцент кафедры «Аллергология и клиническая фармакология» ФП и ДПО Санкт-Петербургского государственного педиатрического медицинского университета Минздрава РФ; исполнительный директор РОО «Общество детских аллергологов Санкт-Петербурга». Россия, 194100, Санкт-Петербург, ул. Литовская, д. 2, тел.+7 (921) 748-15-96, e-mail: andykkam@mail.ru

**Трусова** Ольга Валерьевна – канд. мед. наук, доцент кафедры «Аллергология и клиническая фармакология» ФП и ДПО Санкт-Петербургского государственного педиатрического медицинского университета Минздрава РФ. Россия, 194100, Санкт-Петербург, ул. Литовская, д. 2; тел. +7(921) 645-11-07, e-mail: o-tru@mail.ru

**Ляшенко** Наталья Леонидовна – врач-аллерголог, ассистент кафедры «Аллергология и клиническая фармакология» ФП и ДПО Санкт-Петербургского государственного педиатрического медицинского университета Минздрава РФ. Россия, 194100, Санкт-Петербург, ул. Литовская, д. 2; тел. +7(981) 847-20-68, e-mail: nafa1408@rambler.ru

REFERENCES

1. Strachan D. P., Aït-Khaled N., Foliaki S., Mallol J., Odhiambo J., Pearce N., Williams H. C. ISAAC Phase Three Study Group. Siblings, asthma, rhinoconjunctivitis and eczema: a worldwide perspective from the International Study of Asthma and Allergies in Childhood. *Clin Exp Allergy*. 2015; 45(1): 126–136. doi: 10.1111/cea.12349.
2. Bantz S. K., Zhu Z., Zheng T. The Atopic March: Progression from Atopic Dermatitis to Allergic Rhinitis and Asthma. *Jurn. Clin. Cell. Immunol*. 2014; 5(2): 24–39.
3. Prevention: Preduprezhdenie allergii i allergicheskoi astmy. Allergologiya [Prevention of allergies and allergic asthma. Allergology]. 2004; 1: 44–52 (in Russian).
4. Brozek J. L., Bousquet J., Baena-Cagnani C. E., Bonini S., Canonica G. W., Casale T. B., van Wijk R. G., Ohta K., Zuberbier T., Schünemann H. J., Global Allergy and Asthma European Network, Grading of Recommendations Assessment, Development and Evaluation Working Group. Allergic rhinitis and it's impact on asthma, revised 2010. *Jurn. Allergy Clin Immunol*. 2010; 126; 3: 466–476.
5. Federal'nye klinicheskie rekomendatsii po diagnostike i lecheniyu allergicheskogo rinita [Federal clinical guidelines for the diagnosis and treatment of allergic rhinitis]. http://www.raaci.ru/ClinRec/2.Allergic_rhinitis.pdf (in Russian)
6. Worm M., Lee H. H., Kostev K. Prevalence and treatment profile of patients with grass pollen and house dust mite allergy. *Jurn Dtsch Dermatol Ges*. 2013; 11: 653–661.
7. Global Atlas of Allergy. EAACI, 2014. 388.
8. Nurmatov U., van Schayck C. P., Hurwitz B., Sheikh A. House dust mite avoidance measures for perennial allergic rhinitis: an updated Cochrane systematic review. *Allergy.* 2012; 67: 158–165.
9. Roberts G., Xatzipsalti M., Borrego L. M., Custovic A., Halken S., Helling P. W. et al. Paediatric rhinitis: position paper of the European Academy of Allergy and Clinical Immunology. *Allergy*. 2013; 68: 1102–1116.
10. Holgate S. T. The Airway Epithelium is Central to the Pathogenesis of Asthma. *Allergology International*. 2008; 57: 1–10.
11. Holgate S. T. A Brief History of Asthma and Its Mechanisms to Modern Concepts of Disease Pathogenesis. *Allergy Asthma Immunol Res*. 2010; Jul.; 2(3): 165–171.
12. Kamaev A. V., Trusova O. V. Klinicheskaya effektivnost' ektoina (ANS01) v forme nazal'nogo spreya (preparat AkvaMaris Sens) v kompleksnoi terapii persistiruyushchego allergicheskogo rinita u detei i podrostkov [Clinical efficacy of ectoin (ANS01) in the form of a nasal spray (AquaMaris Sens preparation) in complex therapy of persistent allergic rhinitis in children and adolescents]. // *Rossiiskaya otorinolaringologiya*. 2015; 4(77): 132–144 (in Russian).
13. Steelant B., Farre R., Wawrzyniak P., Belmans J., Dekimpe E., Vanheel H. et al. Impaired barrier function in patients with house dust mite–induced allergic rhinitis is accompanied by decreased occludin and zonula occludens-1 expression. *Jurn. Allergy Clin. Immunol*. 2016; 137: 1043–1053.
14. Bousquet J., Heinzerling L., Bachert C., Papadopoulos N. G., Bousquet P. J., Burney P. G. et al. Practical guide to skin prick tests in allergy to aeroallergens. *Allergy.* 2012; 67: 18–24.
15. Allergologiya. Federal'nye klinicheskie rekomendatsii. Pod red. akademika RAN R. M. Khaitova, prof. N. I. Il'inoi [Allergology. Federal clinical guidelines. Ed. Academician of the Russian Academy of Sciences RM Haitov, prof. NI Ilyina]. RAAKI. M., 2014. 124 (in Russian).
16. Wahn U., Calderon M. A., Demoly P. Real-life clinical practice and management of polysensitized patients with respiratory allergies: a large, global survey of clinicians prescribing allergen immunotherapy. *Expert Review Of Clinical Immunology*. 2016; 4: 1–7.
17. Kenney P., Hilberg O., Laursen A. C., Peel R., Sigsgaard T. Preventive effect of nasal filters on allergic rhinitis: A randomized, double-blind, placebo-controlled crossover park study. *Jurn. Allergy Clin Immunol*. 2015. Dec.; 136; 6: 1566–1572.

Andrey Vyacheslavovich Kamaev – MD Candidate, Associate Professor, Allergology and Clinical Pharmacology, FP and DPO of the St. Petersburg State Pediatric Medical University of the Ministry of Health of the Russian Federation; Executive Director of the Society for Children's Allergology of St. Petersburg. Russia, 194100, St. Petersburg, ul. Litovskaya, 2, tel. + 7 (921) 748-15-96, e-mail: andykkam@mail.ru

Olga Valeryevna Trusova – MD Candidate, Associate Professor of the Department «Allergology and Clinical Pharmacology» of the FP and DPO of the St. Petersburg State Pediatric Medical University of the Ministry of Health of the Russian Federation. Russia, 194100, St. Petersburg, ul. Litovskaya, 2; tel. +7(921) 748-15-96, e-mail: andykkam@mail.ru

Natalia Leonidovna Lyashenko – allergist, assistant of the department «Allergology and Clinical Pharmacology» of the FP and DPO of the St. Petersburg State Pediatric Medical University of the Ministry of Health of the Russian Federation. Russia, 194100, St. Petersburg, ul. Litovskaya, 2; tel. +7(981) 847-20-68, e-mail: nafa1408@rambler.ru

# САТЕЛЛИТНЫЙ СИМПОЗИУМ «ЯПОНИЯ–РОССИЯ: СОВРЕМЕННЫЕ СТРАТЕГИИ АНТИБИОТИКОТЕРАПИИ В ОТОРИНОЛАРИНГОЛОГИИ»

26–27 апреля 2017 г. состоялся традиционный VI Петербургский международный форум оториноларингологов России. В программе форума приняли участие более 2500 оториноларингологов из 70 регионов Российской Федерации, а также специалисты из стран ближнего (Белоруссия, Казахстан, Узбекистан, Армения, Азербайджан) и дальнего (Германия, Польша, Япония) зарубежья. В программе форума было заявлено 11 секций по различным направлениям оториноларингологии (детская оториноларингология, патология глотки, ринология, отиатрия, аудиология, сурдология, вестибулология, фониатрия), на которых были заслушаны и обсуждены около 264 докладов.

Кроме этих, одновременно работавших секций, были представлены 4 практических мастер-класса по современным методам хирургических вмешательств на среднем ухе и гортани, а также 11 сателлитных симпозиумов. Сателлитные симпозиумы, подготовленные фармакологическими компаниями с привлечением ведущих отечественных и зарубежных специалистов представили наиболее интересные данные в области оториноларингологии и смежных специальностей (микробиология, аллергология, антибиотикотерапия). Одним из самых ярких, наиболее запомнившихся участникам форума сателлитных симпозиумов был представленный компанией «Р-фарм» сателлитный симпозиум «Япония–Россия: современные стратегии антибиотикотерапии в оториноларингологии».

В качестве основного докладчика на данный симпозиум был приглашен заведующий кафедрой оториноларингологии, хирургии головы и шеи медицинского университета японского города Вакаямы профессор М. Хотоми. Он выступил с программным докладом «Современная стратегия терапии острого синусита в Японии».

Наши отечественные оториноларингологи довольно хорошо знакомы со стандартами лечения острых синуситов в странах Евросоюза (EPOS-2012) и США (IDSA-2012). На прошедших форумах неоднократно выступали разработчики европейских стандартов (профессор К. Бахерт и другие). Оба этих стандарта были переведены на русский язык, опубликованы и обсуждались на различных секциях. Но с японской оториноларингологией наши отечественные специалисты недостаточно знакомы по целому ряду причин: редкие контакты с японскими оториноларингологами, малая доступность современной японской оториноларингологической литературы в отечественных источниках, языковые трудности, в связи с чем лишь малая часть специализированных японских материалов переведена на английский язык. Поэтому выступление профессо-

Сателлитный симпозиум «Япония-Россия: современные стратегии антибиотикотерапии в оториноларингологии».

Заведующий кафедрой оториноларингологии, хирургии головы и шеи медицинского университета японского города Вакаямы профессор М. Хотоми

ра М. Хотоми вызвало громаднейший интерес у участников форума. К чести организаторов, удалось обеспечить участников данного симпозиума наушниками для синхронного перевода.

В целом, принципы лечения острых синуситов согласно стандартам японской медицины в настоящее время принципиально не отличаются от наших отечественных стандартов и порою даже более близки им, чем стандарты Евросоюза, рассчитанные не на оториноларингологов, а на врачей общей практики. Тем не менее слушатели внимательно анализировали доклад японского коллеги и задавали ему много вопросов.

Во многом интерес к японским стандартам лечения острых синуситов был связан с появлением в арсенале отечественных оториноларингологов нового антибактериального препарата Цефдиторен (Спектрацеф), разработанного в Японии. Несомненно, японские оториноларингологи к настоящему времени имеют несравненно больший опыт работы с данным препаратом, чем их российские коллеги. Дело в том, что у цефалоспоринов второго поколения, традиционно использовавшихся в России для лечения острых синуситов, в последние годы все чаще и чаще стали отмечать явления резистентности. Предлагавшиеся им на смену цефалоспорины третьего поколения Цефтибутен и Цефиксим, широко известные под коммерческими названиями Цедекс и Супракс, с повышенной антигемофильной активностью, не до конца удовлетворяют врачей. В настоящее время, несмотря на введение антипневмококковой вакцины, пневмококк как лидирующий фактор в этиологии острых синуситов в Российской Федерации все-таки продолжает превалировать над гемофильной палочкой.

Доклад М. Хотоми «Современная стратегия терапии острого синусита в Японии».

О. В. Карнеева, профессор, заместитель директора по научной работе Научно-клинического центра оториноларингологии ФМБА России.

Поэтому современные препараты третьего поколения с повышенной антигемофильной активностью (но в то же время с пониженной антипневмококковой активностью) не всегда работают. С большим интересом российские специалисты встретили появление цефалоспорина третьего поколения Цефдиторена (Спектрацефа), обладающего повышенной активностью в равной степени как к пневмококку, так и к гемофильной палочке. Это позволило не задумываться над проблемами конкретной этиологии данной формы синусита и рассчитывать на положительный эффект и при пневмококке, и при гемофильной палочке.

Во втором докладе, представленном на симпозиуме, профессор С. В. Рязанцев, заместитель директора по научной работе СПб НИИ уха, горла, носа и речи, основной разработчик российских стандартов лечения острых синуситов, рассказал об изменениях в клинических рекомендациях по данной проблеме, внесенных за последний год. В частности, они касались введения нового препарата Цефдиторена (Спектрацефа) в официальные стандарты и клинические рекомендации. Связано это было со всеми изложенными выше фактами. Также в докладе было отмечено, что Цефдиторен (Спектрацеф) обладает свойством избирательного накопления в тканях, в том числе в слизистой оболочке околоносовых пазух, что дает ему существенное преимущество перед другими бета-лактамными антибиотиками. Было отмечено также, что метаболизм Цефдиторена (Спектрацефа) осуществляется не печенью, как у подавляющего большинства антибиотиков, а кишечником. Это позволяет избежать конкурентного взаимодействия в печени с другими назначаемыми препаратами.

В докладе С. В. Рязанцева впервые были представлены данные российского исследования Пегас-IV (2010–2016 гг.) по изучению резистентности антибиотиков к основным возбудителям риносинуситов, любезно предоставленные руководителем проекта Пегас-IV профессором Р. С. Козловым. Эти данные вызвали большой интерес у слушателей, особенно по сравнению с предыдущей программой Пегас-III. Они, несомненно, будут учтены при следующем обновлении клинических рекомендаций по лечению острых синуситов.

Также были отмечены и другие направления в лечении острых синуситов, представленные в клинических рекомендациях, – муколитическая терапия, использование деконгестантов и топических кортикостероидных препаратов и т. д. Продолжилась дискуссия о месте и роли пункционной терапии в лечении острых синуситов.

Третий доклад, представленный на симпозиуме профессором О. В. Карнеевой, заместителем директора по научной работе Научно-клинического центра оториноларингологии ФМБА России, был посвящен антибактериальной терапии острых тонзиллофарингитов с позиций доказательной медицины. Профессор О. В. Карнеева лично занималась обновлением клинических рекомендаций по острым тонзиллофарингитам и их утверждением в Минздраве России. Поэтому представленные данные также вызвали интерес у участников симпозиума. Были приведены результаты клинических исследований последних лет о роли этиологического фактора в развитии острых тонзиллофарингитов и современные схемы лечения данного заболевания. В качестве дополнений в традиционной схеме лечения был указан уже упоминавшийся выше пре-

Выставочный стенд компании «Р-фарм».

парат Цефдиторен (Спектрацеф). Приведенные профессором О. В. Карнеевой результаты последних клинических исследований подтвердили эффективность Цефдиторена (Спектрацефа) при лечении данного заболевания. Связано это с равномерным повышением антипневнококковой и антигемофильной активности препарата и его избирательным накоплением в тканях глотки и миндалин.

Все три представленных на симпозиуме доклада вызвали большое количество вопросов, что свидетельствовало об актуальности заявленных тем.

# ПАМЯТИ СТАРЕЙШЕГО ОТОРИНОЛАРИНГОЛОГА ПЕТЕРБУРГА

13 апреля 2017 г. на 94-м году ушел из жизни Александр Петрович Ярославский, кандидат медицинских наук, полковник медицинской службы в отставке. Жизнь А. П. Ярославского, прошедшая в сложный период отечественной истории, была наполнена многими событиями, через которые ему было суждено пройти достойно.

Александр Петрович родился 26 марта 1924 г. в семье служащего Кировского завода. В школьные годы его, как и многих мальчишек, вдохновила героическая экспедиция «Челюскина» во льдах Северного Ледовитого океана, и он решил поступить в Ленинградский арктический институт и стать полярником. Однако для этого ему, сыну служащего, необходимо было заработать трудовой рабочий стаж, закончив рабфак. В 1941 г., когда Ярославский окончил школу, началась война, институт был закрыт, и он был переведен в Военно-морскую медицинскую академию. Вскоре после начала блокады Ленинграда академия была направлена в Самарканд, где курсантов разместили в полуразрушенной средневековой крепости. Снабжение было крайне ограничено. Иногда курсанты не могли ходить на занятия из-за нехватки обуви, которую они меняли на продукты, и носили обувь по очереди. Учитывая подобное положение, преподаватели сами приходили в крепость к курсантам и там принимали зачеты и экзамены.

В 1943 г. ввиду острого недостатка в армии медицинского персонала и врачей прямым приказом Сталина курсантам, окончившим второй курс и получившим минимальную практическую подготовку, было присвоено звание лейтенанта и дано направление в действующую армию военфельдшерами. А. П. Ярославский был направлен в воздушно-десантные войска. Его жизнь на фронте отмечена не только медалями, но и двумя орденами – Отечественной войны и Красной Звезды. Дороги войны привели Ярославского в освобожденный Харьков, где вновь начал работать медицинский институт. Там он смог, опять же в ускоренном темпе, окончить третий курс при Харьковском медицинском институте. После окончания войны и демобилизации Ярославский завершил медицинское образование в 1-м ЛМИ им. И. П. Павлова, после чего был принят в клиническую ординатуру во 2-й ЛМИ на ЛОР-кафедру, которую тогда возглавлял профессор К. Л. Хилов. Перед способным и энергичным молодым человеком открывалась широкая дорога в науку. Кроме того, К. Л. Хилов, в прошлом спортсмен и хоккеист, очень симпатизировал Ярославскому, выступавшему за волейбольную команду мастеров от Военно-морской медицинской академии и участвовавшему в соревнованиях на первенство СССР. Профессор Хилов, возвращаясь из клиники домой, нередко подкидывал Ярославского на своем «Москвиче» в спортзал, и как тот заметил: «Вот, Саша, я тебя подвожу на тренировку, а мне Воячек запретил заниматься спортом». Вскоре после окончания ординатуры, Ярославский был снова призван в армию и через некоторое время назначен на должность начальника ЛОР-отделения при Выборгском военном госпитале. Однако он не прерывал связи с кафедрой и смог завершить кандидатскую диссертацию, со-

держание которой было в русле научного направления, заложенного К. Л. Хиловым в его монографии: «Кора головного мозга и вестибулярные рефлексы». В 1958 г. А. П. Ярославский защитил кандидатскую диссертацию: «Изучение эффективности действия некоторых фармакологических препаратов на степень выраженности вестибуло-вегетативных рефлексов». Тогда же он помог сделать первые шаги в отоларингологии своему молодому ординатору В. И. Бабияку, будущему известному профессору лабиринтологу, который вскоре поступил в адъюнктуру на ЛОР-кафедру Военно-медицинской академии, начальником которой в 1957 г. стал профессор К. Л. Хилов. Константин Львович пытался перевести Ярославского в свою клинику, но пресловутый 5-й параграф анкеты явился непреодолимым препятствием. Когда Хилова попросили представить кандидатуру врача-лабиринтолога в центр подготовки космонавтов, и он предложил кандидатуру Ярославского, то повторилась та же история. Закончил Ярославский воинскую службу начальником ЛОР-отделения военного госпиталя в г. Пушкине. Там он пережил личную трагедию – потерял свою любимую жену.

После демобилизации в 1972 г. А. П. Ярославский практически до последних дней жизни работал ЛОР-консультантом Боткинской больницы.

В ее траурном зале и проходило прощание с этим замечательным человеком и врачом, оставившим о себе благодарную память в этом знаменитом учреждении. Александр Петрович Ярославский был похоронен на кладбище в Пушкине, рядом со своей женой.

Светлая память об Александре Петровиче, замечательном враче, красивом и интересном человеке, навечно сохранится в сердцах всех знавших его коллег, с которыми он работал, многочисленных товарищей и лечившихся у него пациентов.

*Профессор А. С. Киселев,*
*Военно-медицинская академия*

*Профессор А. Н. Пащинин, Северо-Западный государственный медицинский университет им. И. И. Мечникова*

## СВЕТЛАЯ ПАМЯТЬ

25 мая 2016 г. после тяжелой продолжительной болезни ушел из жизни Сергей Владимирович Волков – многолетний заведующий оториноларингологическим отделением Владимирской областной клинической больницы, главный внештатный специалист по оториноларингологии Департамента здравоохранения Администрации Владимирской области.

Сергей Владимирович Волков родился 25 июня 1956 г. в г. Иванове. В 1979 г. окончил Ивановский государственный медицинский институт. После прохождения специализации по оториноларингологии в 1984 г. на протяжении всех последующих лет самоотверженно трудился во Владимирской областной клинической больнице врачом оториноларингологом. С 1998 г. С. В. Волков – бессменный руководитель ЛОР-отделения областной больницы и оториноларингологической службы Владимирской области.

Являясь врачом-оториноларингологом высшей квалификационной категории, Сергей Владимирович владел практически всем спектром хирургических вмешательств на ЛОРорганах – от операций по поводу онкопатологии гортани до слухоулучшающих операций, был основоположником внедрения и развития функциональной эндоназальной хирургии во Владимирской области.

Почти 37 лет посвятил Сергей Владимирович работе в здравоохранении Владимирской области. Коллеги знали и запомнят его как высококвалифицированного специалиста, преданного профессии, доброго, отзывчивого, порядочного, горящего идеями человека. Тысячи добрых слов от благодарных пациентов замечательному человеку, великолепному врачу услышал он за это время.

Истинный Врач (именно с большой буквы) по призванию, менталитету, по душевному складу Сергей Владимирович был предан своему делу, своей профессии, областной больнице. Сотни выездов и вызовов в различные больницы области в ночные часы, праздничные и выходные дни, десятки спасенных жизней, тысячи излеченных пациентов – вот результат высокого профессионализма, высочайшей ответственности и острейшего чувства долга этого человека. Десятки врачей-оториноларинголов – учеников Сергея Владимировича – работают во всех поликлиниках и больницах Владимирской области, являясь продолжателями дела, которому Сергей Владимирович посвятил всю свою жизнь. Имя и авторитет Сергея Владимировича широко известны и общепризнаны в среде медицинской общественности далеко за пределами Владимирской области.

С. В. Волков неоднократно награждался почетными грамотами Департамента здравоохранения Администрации Владимирской области и Минздрава России. Являлся отличником здравоохранения. Потеря этого великолепного диагноста и блестящего хирурга – поистине невосполнимая утрата для областной больницы и для всего здравоохранения Владимирской области.

Память о Сергее Владимировиче Волкове навсегда сохранится в наших сердцах.

*Коллектив Владимирской областной клинической больницы*

*Департамент здравоохранения Администрации Владимирской области*

*Национальная медицинская ассоциация оториноларингологов России*

*Редакция журнала «Российская оториноларингология*

## СВЕТЛАЯ ПАМЯТЬ

Кафедра и клиника оториноларингологии Санкт-Петербургского государственного педиатрического медицинского университета с глубоким прискорбием сообщают о смерти профессора кафедры Эдуарда Анатольевича Цветкова.

Образец настоящего Врача, Друга, Товарища. Бесчисленное число друзей, которым он всегда старался помочь, говорили и говорят о нем с теплотой и гордостью. Жизненная активность, презрение к унынию, стремление найти выход в самых сложных ситуациях, мягкость и человечность в обращении с людьми, умение признать свои ошибки — вот те черты характера, которые он пронес через все жизненные перипетии.

Эдуард Анатольевич родился 16 августа 1938 г. в Ленинграде. Окончив школу, Эдуард Анатольевич поступил в 1957 г. в 1-й ЛМИ им. академика И. П. Павлова и окончив его в 1963 г., начал свой трудовой путь с должности врача-оториноларинголога МСЧ № 32 Белоярской АЭС. В нем рано проснулся интерес к научной работе – с 1968 г. аспирантура в ЛОР-отделе НИИ онкологии им. профессора Н. Н. Петрова. В 1972 г. Э. А. Цветков успешно защитил диссертацию на звание кандидата медицинских наук на тему «Особенности клинического течения рака гортани у женщин». В дальнейшем круг научных интересов ученого, хирурга, выдающегося врача был сконцентрирован на диагностике и лечении хирургической патологии гортани у детей, и через 12 лет была написана диссертационная работа на соискание ученой степени доктора медицинских наук «Восстановительная хирургия гортани и шейного отдела трахеи при рубцовых стенозах у детей».

Придя в Педиатрический институт в 1974 г., Эдуард Анатольевич связал с ним свою судьбу, пройдя путь от ассистента до заведующего кафедрой оториноларингологии, руководство которой осуществлял в течение 21 года. Преподавательскую и научную деятельность Эдуард Анатольевич всегда сочетал с общественной и административной работой в коллективе кафедры, института (1992–1994 гг. – проректор по учебной работе СПбГПМА), города (2000–2014 гг. – главный детский оториноларинголог-сурдолог Санкт-Петербурга). За время непрерывной и кропотливой работы было написано более 200 научных публикаций, 9 монографий, 14 изобретений, осуществлено руководство 26 кандидатскими и 3 докторскими диссертационными работами.

Будучи высококвалифицированным специалистом Эдуард Анатольевич пользовался авторитетом у студентов, коллег и администрации, в своей работе руководствовался принципом гуманистической направленности в отношении между преподавателями и студентами, добиваясь высокого качества знаний и умений у обучающихся. Несмотря на загруженность работой, он никогда не был равнодушен к чужим проблемам, всегда был готов прийти на помощь, поддержать словом и делом. Повседневное общение с Эдуардом Анатольевичем, энергия и жизнелюбие придавали сил и оптимизма. Он был эталоном врача, преподавателя, руководителя. Своей высокой эрудицией и исключительными профессиональными и человеческими качествами Эдуард Анатольевич по праву заслужил непререкаемый авторитет среди коллег и студентов.

Многолетняя хорошая работа была высоко оценена: 2005 г. – лауреат конкурса Всероссийского общества оториноларингологов «Золотой рефлектор», 2010 г. – Благодарность Президента Российской Федерации.

Память об Эдуарде Анатольевиче навсегда сохранится в наших сердцах. Преподаватели, сотрудники и студенты Санкт-Петербургского государственного педиатрического медицинского университета выражают глубокие соболезнования родным и близким, коллегам и ученикам Эдуарда Анатольевича Цветкова.

## ПРАВИЛА ДЛЯ АВТОРОВ

1. Представляемая статья должна быть с направлением учреждения, в котором она выполнена, с визой научного руководителя, подписью руководителя учреждения, заверенной печатью. В конце работы обязательно должны быть указаны фамилия, имя, отчество авторов полностью, должность, ученая степень, место работы, адрес места работы с почтовым индексом, контактный телефон, электронная почта на русском и английском языках.

Образец:

УДК: 616.28-072:616.283.1-089.843

**Восприятие частоты стимулов при тестировании кандидатов на кохлеарную имплантацию**

С. М. Петров

ФГБУ «Санкт-Петербургский НИИ уха горла носа и речи» Минздрава России

(Директор – засл. врач РФ, член-корр. РАМН, проф. Ю. К. Янов)

**Perception frequency stimulus by test candidates of cochlear implants**

S. M. Petrov

St Petersburg Institute of Ear, Throat, Nose and Speech, Ministry of Healthcare, St Petersburg, Russia

В состав электронной версии статьи должен входить файл, содержащий текст статьи (в формате Microsoft Word – любая версия, без переносов слов). Если в файл со статьей включены иллюстрации и таблицы, то необходимо дополнительно представить файлы с иллюстрациями и таблицами.

При посылке файлов по e-mail желательно придерживаться следующих правил:

– указывать в поле subject (тема) фамилию первого автора и дату представления статьи (например, egorov12.01.2007; egorov11.01.2007. Ris-1; egorov12.01. 2007_Tabl);

– использовать вложение файлов;

– в случае больших файлов следует использовать общеизвестные архиваторы (ARJ, ZIP).

2. Оформление статьи должно соответствовать ГОСТу 7.89–2005 «Оригиналы текстовые авторские и издательские» и ГОСТу 7.0.7–2009 «Статьи в журналах и сборниках». Диагнозы заболеваний и формы расстройств поведения следует соотносить с МКБ-10. Единицы измерений приводятся по ГОСТу 8.471–2002 «Государственная система обеспечения единства измерений. Единицы величин».

3. Текст статьи набирается шрифтом Times New Roman 12, интервал полуторный. Поля с каждой стороны по 2 см. Объем передовых и обзорных статей не должен превышать 15 стр., экспериментальных и общетеоретических исследований – 10 стр. В этот объем входят текст, иллюстрации (фотографии, рисунки) – не более четырех, таблицы (не более трех) и литература.

4. Схема построения статьи:

а) инициалы и фамилии авторов, название статьи (обычным строчным шрифтом), учреждение и его адрес (указываются для каждого из авторов);

б) реферат, ключевые слова;

в) краткое введение;

г) методы (материалы и методы);

д) результаты и анализ исследований;

е) заключение (выводы);

ж) литература.

5. Реферат объемом не менее 1/3 стр., ключевые слова, сведения об авторах, переведенные на английский язык, дополнительно представляются на отдельном листе, англоязычные названия учреждений приводятся так, как они представлены в Уставе учреждения.

6. Литература должна содержать в порядке цитирования, кроме основополагающих, публикации за последние 5–10 лет и соответствовать ГОСТу 7.0.5–2008 «Библиографическая ссылка...». В экспериментальных и общетеоретических статьях цитируются не более 10–15 документов.

Для книг (статей), независимо от количества авторов, библиографическое описание приводится с заголовка, который содержит, как правило, фамилии и инициалы всех авторов.

Воячек В. И. Основы оториноларингологии. Л.: Медгиз, 1963. 348 с.

Ковалева Л. М., Мефедовская Е. К. Этиология и патогенез сфеноидитов у детей // Новости оториноларинг. и логопатол. 2002. № 2. С. 20–24.

Обязательно следует приводить место издания (издательство, если оно имеется), год издания, общее количество страниц. Для отдельных глав, статей приводятся страницы начала и конца документа.

В тексте статьи следует приводить порядковый номер списка литературы [в квадратных скобках]. Литературные источники в тексте и списке должны соответствовать друг другу.

7. Требования к рисункам: формат файла – TIFF, любая программа, поддерживающая этот формат (Adobe PhotoShop, CorelDRAW и т. п.); разрешение – не менее 300 dpi; ширина рисунка – не более 150 мм, высота рисунка – не более 130 мм, легенда рисунка должна быть легко читаемой, шрифт не менее 8–9 пт.

8. Вопрос о публикации статьи, носящей рекламный характер, решается после согласования с соответствующей фирмой.

9. В одном номере журнала может быть опубликовано не более двух работ одного автора (авторов).

10. Публикация статьи осуществляется только после заключения лицензионного договора между редакцией и автором (авторами) статьи. Образец договора см. на сайте www.entru.org

Присланные статьи рецензируются членами редколлегии, редакционного совета и ведущими специалистами отрасли. При положительном отзыве статьи принимаются к печати. Рукописи авторам не возвращаются.