ISSN 1810-4800

РОССИЙСКАЯ ОТОРИНОЛАРИНГОЛОГИЯ

Медицинский научно-практический журнал

Основан в 2002 году
(Выходит один раз в два месяца)
Решением Президиума ВАК издание включено в перечень рецензируемых журналов, входящих в бюллетень ВАК
*Для физических лиц индекс **41225** в каталоге «Пресса России» (годовая подписка)*
*Для юридических лиц индекс **41223** в каталоге «Пресса России» (годовая подписка)*

Совместное издание

Федеральное государственное бюджетное учреждение «Научно-клинический центр оториноларингологии» ФМБА России

Федеральное государственное бюджетное учреждение «Санкт-Петербургский научно-исследовательский институт уха, горла, носа и речи» Минздрава России

Национальная медицинская ассоциация оториноларингологов

РЕДАКЦИОННАЯ КОЛЛЕГИЯ

Ю. К. Янов – *главный редактор*
Н. А. Дайхес – *зам. главного редактора*
С. В. Рязанцев – *зам. главного редактора*
В. Н. Тулкин – *ответственный секретарь, научный редактор*

Абдулкеримов Х. Т. *(Екатеринбург)*
Аникин И. А. *(Санкт-Петербург)*
Антонив В. Ф. *(Москва)*
Арефьева Н. А. *(Уфа)*
Артюшкин С. А. *(Санкт-Петербург)*
Богомильский М. Р. *(Москва)*
Борзов Е. В. *(Иваново)*
Волков А. Г. *(Ростов-на-Дону)*
Гаджимирзаев Г. А. *(Махачкала)*
Гаращенко Т. И. *(Москва)*
Дворянчиков В. В. *(Санкт-Петербург)*
Егоров В. И. *(Москва)*
Заболотный Д. И. *(Киев, Украина)*
Завалий М. А. *(Симферополь)*
Карнеева О. В. *(Москва)*
Карпищенко С. А. *(Санкт-Петербург)*
Киселев А. С. *(Санкт-Петербург)*
Кокорина В. Э. *(Хабаровск)*
Коноплев О. И. *(Санкт-Петербург)*
Кочеровец В. И. *(Москва)*
Кошель В. И. *(Ставрополь)*
Крюков А. И. *(Москва)*
Кунельская Н. Л. *(Москва)*
Лиленко С. В. *(Санкт-Петербург)*
Левченко О. В. *(Москва)*
Мальцева Г. С. *(Санкт-Петербург)*
Накатис Я. А. *(Санкт-Петербург)*
Осипенко Е. В. *(Москва)*
Отвагин И. В. *(Смоленск)*
Пальчун В. Т. *(Москва)*
Панкова В. Б. *(Москва)*
Пащинин А. Н. *(Санкт-Петербург)*
Пискунов Г. З. *(Москва)*
Попадюк В. И. *(Москва)*
Свистушкин В. М. *(Москва)*
Староха А. В. *(Томск)*
Степанова Ю. Е. *(Санкт-Петербург)*
Таварткиладзе Г. А. *(Москва)*
Шахов А. В. *(Нижний Новгород)*
Шукурян А. К. *(Ереван, Армения)*
Юнусов А. С. *(Москва)*

№ 4(89) 2017 г.

РЕДАКЦИОННЫЙ СОВЕТ

Абабий И. И. *(Кишинев, Молдова)*
Алиметов Х. А. *(Казань)*
Амонов Ш. Э. (*Ташкент*)
Бабияк В. И. *(Санкт-Петербург)*
Боджоков А. Р. *(Майкоп)*
Беляев В. М. *(Вологда)*
Блоцкий А. А. *(Благовещенск)*
Бобошко М. Ю. *(Санкт-Петербург)*
Бойко Н. В. *(Ростов-на-Дону)*
Бойко С. Г. *(Сыктывкар)*
Бойкова Н. Э. *(Москва)*
Бокучава Т. А. *(Мурманск)*
Бороноев С. А. *(Улан-Удэ)*
Быковский В. Н. *(Псков)*
Вахрушев С. Г. *(Красноярск)*
Виницкий М. Е. *(Ростов)*
Вишняков В. В. *(Москва)*
Гилифанов Е. А. *(Владивосток)*
Гуляева Л. В. *(Симферополь)*
Гусейнов Н. М. *(Баку, Азербайджан)*
Гюсан А. О. *(Черкесск)*
Давудов Х. Ш. *(Москва)*
Джандаев С. Ж. *(Астана, Казахстан)*
Джамалудинов Ю. А. *(Махачкала)*
Джапаридзе Ш. В. *(Тбилиси, Грузия)*
Дроздова М. В. *(Санкт-Петербург)*
Еловиков А. М. *(Пермь)*
Енин И. П. *(Ставрополь)*
Еремина Н. В. *(Санкт-Петербург)*
Завадский А. В. *(Симферополь)*
Захарова Г. П. *(Санкт-Петербург)*
Золотарева М. В. *(Симферополь)*
Иванов Н. И. *(Сыктывкар)*
Игнатьева Е. Л. *(Петрозаводск)*
Калинин М. А. *(Архангельск)*
Карпова Е. П. *(Москва)*
Киселев А. Б. *(Новосибирск)*
Клочихин А. Л. *(Ярославль)*
Козлов В. С. *(Москва)*
Коркмазов М. Ю. *(Челябинск)*
Кравцова Е. Н. *(Петрозаводск)*
Кравчук А. П. *(Ижевск)*
Красножен В. Н. *(Казань)*
Кржечковская Г. К. *(Ставрополь)*
Кротов Ю. А. *(Омск)*
Кузовков В. Е. *(Санкт-Петербург)*
Лавренова Г. В. *(Санкт-Петербург)*
Лопатин А. С. *(Москва)*
Макарина-Кибак Л. Е. *(Минск, Беларусь)*
Мареев О. В. *(Саратов)*
Маркова Т. Г. *(Москва)*
Машкова Т. А. *(Воронеж)*
Меркулова Е. П. *(Минск, Беларусь)*
Михайлов Ю. Х. *(Чебоксары)*
Нажмудинов И. И. *(Москва)*
Назарочкин Ю. В. *(Астрахань)*
Никонов Н. А. *(Воронеж)*
Носуля Е. В. *(Москва)*
Овчинников А. Ю. *(Москва)*
Павлов П. В. *(Санкт-Петербург)*
Панин В. И. *(Рязань)*
Петров А. П. *(Якутск)*
Петрова Л. Г. *(Минск, Беларусь)*
Пискунов В. С. *(Курск)*
Полякова С. Д. *(Воронеж)*
Портенко Г. М. *(Тверь)*
Портнов В. Г. *(Ленинградская обл.)*
Пудов В. И. *(Санкт-Петербург)*
Радциг Е. Ю. *(Москва)*
Русецкий Ю. Ю. *(Москва)*
Семенов Ф. В. *(Краснодар)*
Сергеев М. М. *(Краснодар)*
Сергеев С. В. *(Пенза)*
Статюха В. С. *(Уссурийск)*
Субботина М. В. *(Иркутск)*
Тимен Г. Е. *(Киев, Украина)*
Тулебаев Р. К. *(Астана, Казахстан)*
Уханова Е. А. *(Великий Новгород)*
Фанта И. В. *(Санкт-Петербург)*
Фридман В. Л. *(Владимир)*
Хакимов А. М. *(Ташкент, Узбекистан)*
Хоров О. Г. *(Гродно, Беларусь)*
Храбриков А. Н. *(Киров)*
Храппо Н. С. *(Самара)*
Худиев А. М. *(Баку, Азербайджан)*
Чернушевич И. И. *(Санкт-Петербург)*
Шабалдина Е. В. *(Кемерово)*
Шантуров А. Г. *(Иркутск)*
Шахова Е. Г. *(Волгоград)*
Шидловская Т. В. *(Киев, Украина)*
Шульга И. А. *(Оренбург)*
Шустова Т. И. *(Санкт-Петербург)*

Журнал зарегистрирован Государственным комитетом РФ по печати.
Регистрационное свидетельство ПИ № 77–13147 от 15 июля 2002 г.
Журнал издается по согласованию с Министерством здравоохранения Российской Федерации и Российской академией медицинских наук.

Учредители:
Федеральное государственное бюджетное учреждение «Научно-клинический центр оториноларингологии ФМБА России»
Федеральное государственное бюджетное учреждение «Санкт-Петербургский научно-исследовательский институт уха, горла, носа и речи» Минздрава России

Издатель:
ООО «Полифорум Групп»

Все права на данное издание зарегистрированы. Перепечатка отдельных статей и журнала в целом без разрешения издателя запрещена.

Ссылка на журнал «Российская оториноларингология» обязательна.

Редакция и издатель журнала не несут ответственности за содержание и достоверность рекламной информации.

Ответственные за выпуск: *С. В. Рязанцев, В. Н. Тулкин, С. М. Ермольчев*

Адрес редакции:
190013, Россия, Санкт-Петербург,
ул. Бронницкая, д. 9.
Тел./факс: (812) 316-29-32,
e-mail: tulkin19@mail.ru; tulkin@pfco.ru
сайт: http://entru.org

Компьютерная верстка: *Т. М. Каргапольцева*
Подписано в печать 25.06.2017 г.
Формат: 60×90 1/8. Объем: усл. печ. л. 18,00.
Тираж: 3000 экз. (1-й завод – 500 экз.)

Отпечатано с готовых диапозитивов
в типографии «Политехника-принт».
Санкт-Петербург, Измайловский пр., 18-д.
Лицензия *ПЛД № 69 291* от 19.10.1998 г.
Зак. тип. 2569.

© СПбНИИ уха, горла, носа и речи Минздрава России, 2017
© Научно-клинический центр оториноларингологии ФМБА России, 2017

I S S N 1810-4800

RUSSIAN OTORHINOLARYNGOLOGY

Medical scientific journal

Founded in 2002
(Published once every two months)
By the decision of the State Commission for Academic Degrees and Titles Presidium
The edition is entered in the list of peer-reviewed journals included
in the newsletter of the State Commission for Academic Degrees and Titles
*For individuals, the index **41225** in the catalog „The Russian Press“ (annual subscription)*
*For legal entities index **41223** in the catalog „The Russian Press“ (annual subscription)*

Joint publication

Federal State Institution
„Research and Clinical Center of Otorhinolaryngology“ FMBA of Russia

Federal State Institution
„St. Petersburg Research Institute of
Ear, Nose and Throat and Speech“ Ministry of Health of the Russian Federation

National Medical Association of otolaryngologists

EDITORIAL BOARD

Yu. Yanov – *chief editor*
N. Daykhes – *deputy chief editor*
S. Ryazancev – *deputy chief editor*
V. Tulkin – *executive secretary, science editor*

Abdulkerimov H. *(Yekaterinburg)*
Anikin I. *(St. Petersburg)*
Antoniv V. *(Moscow)*
Arefeva N. *(Ufa)*
Artyushkin S. *(St. Petersburg)*
Bogomilsky M. *(Moscow)*
Borzov E. *(Ivanovo)*
Volkov A. *(Rostov-on-Don)*
Gadzhimirzaev G. *(Makhachkala)*
Garashchenko T. *(Moscow)*
Dvorjanchikov V. *(St. Petersburg)*
Egorov V. *(Moscow)*
Zabolotnyi D. *(Kiev, Ukraine)*
Zavalii M. *(Simferopol')*
Karneeva O. *(Moskow)*
Karpischenko S. *(St. Petersburg)*
Kiselev A. *(St. Petersburg)*
Kokorina V. *(Khabarovsk)*
Konoplev O. *(St. Petersburg)*
Kocherovets V. *(Moscow)*
Koshel V. *(Stavropol)*
Kryukov A. *(Moscow)*
Kunelskaya N. *(Moscow)*
Lilenko S. *(St. Petersburg)*
Levchenko O. *(Moscow)*
Maltseva G. *(St. Petersburg)*
Nakatis Y. *(St. Petersburg)*
Osipenko E. *(Moscow)*
Otvagin I. *(Smolensk)*
Palchun V. *(Moscow)*
Pankova V. *(Moscow)*
Paschinin A. *(St. Petersburg)*
Piskunov G. *(Moscow)*
Popadyuk V. *(Moscow)*
Svistushkin V. *(Moscow)*
Staroha A. *(Tomsk)*
Stepanova Y. *(St. Petersburg)*
Tavartkiladze G. *(Moscow)*
Shahov A. *(Nizhny Novgorod)*
Shukuryan A. *(Yerevan, Armenia)*
Yunusov A. *(Moscow)*

N 4 (89) 2017

EDITORIAL COUNCIL

Ababii I. *(Chishinev, Moldova)*
Alimetov H. *(Kazan)*
Amonov Sh. *(Tashkent)*
Babiyak V. *(St. Petersburg)*
Bodzhokov A. *(Maikop)*
Belyaev V. *(Vologda)*
Blotskii A. *(Blagoveshchensk)*
Boboshko M. *(St. Petersburg)*
Boyko N. *(Rostov-on-Don)*
Boyko S. *(Syktyvkar)*
Boikova N. *(Moscow)*
Bokuchava T. *(Murmansk)*
Boronoev S. *(Ulan-Ude)*
Bykovskii V. *(Pskov)*
Vakhrouchev S. *(Krasnoyarsk)*
Vinitskii M. *(Rostov)*
Vishnjakov V. *(Moscow)*
Gilifanov E. *(Vladivostok)*
Gulyaeva L. *(Simferopol)*
Guseynov N. *(Baku, Azerbaijan)*
Gyusan A. *(Vladikavkaz)*
Davudov H. *(Moscow)*
Dzandaev S. *(Astana, Kazakhstan)*
Dzhamaludinov Y. *(Makhachkala)*
Dzaparidze S. *(Tbilisi, Georgia)*
Drozdova M. *(St. Petersburg)*
Elovikov A. *(Perm)*
Enin I. *(Stavropol)*
Eremina N. *(St. Petersburg)*
Zawadzkii A. *(Simferopol)*
Zakharova G. *(St. Petersburg)*
Zolotareva M. *(Simferopol)*
Ivanov N. *(Syktyvkar)*
Ignatieva E. *(Petrozavodsk)*
Kalinin M. *(Arkhangelsk)*
Karpova E. *(Moscow)*
Kiselev A. *(Novosibirsk)*
Klochikhin A. *(Yaroslavl)*
Kozlov V. *(Moscow)*
Korkmazov M. *(Chelyabinsk)*
Kravtsova E. *(Petrozavodsk)*
Kravchuk A. *(Izhevsk)*
Krasnozhen V. *(Kazan)*
Krzhechkovskaya G. *(Stavropol)*
Krotov Yu. (Omsk)
Kuzovkov V. *(St. Petersburg)*
Lavrenova G. *(St. Petersburg)*
Lopatin A. *(Moscow)*
Makarina-Kibak L. *(Minsk, Belarus)*
Mareev O. *(Saratov)*
Markova T. *(Moscow)*
Mashkova T. *(Voronezh)*
Merkulova E. *(Minsk, Belarus)*
Mikhailov Yu. *(Cheboksary)*
Nazarochkin V. *(Astrakhan)*
Nazhmudinov *(Moscow)*
Nikonov N. *(Voronezh)*
Nosulya E. *(Moscow)*
Ovchinnikov A. *(Moscow)*
Pavlov P. *(St. Petersburg)*
Panin V. *(Ryazan)*
Petrov A. *(Yakutsk)*
Petrova L. *(Minsk, Belarus)*
Piskunov V. *(Kursk)*
Polyakova S. *(Voronezh)*
Portenko G. *(Tver)*
Portnov V. *(Leningrad region)*
Pudov V. *(St. Petersburg)*
Radtsig E. *(Moscow)*
Rusetsky Yu. *(Moscow)*
Semenov F. *(Krasnodar)*
Sergeev M. *(Krasnodar)*
Sergeyev S. *(Penza)*
Statyuha V. *(Ussurijsk)*
Subbotina M. *(Irkutsk)*
Timen G. *(Kiev, Ukraine)*
Tulebayev R. *(Astana, Kazakhstan)*
Ukhanova E. *(Veliky Novgorod)*
Fanta I. *(St. Petersburg)*
Fridman V. *(Vladimir)*
Khakimov A. *(Tashkent, Uzbekistan)*
Chorov O. *(Grodno, Belarus)*
Hrabrikov A. *(Kirov)*
Hrappo N. *(Samara)*
Hudiev A. *(Baku, Azerbaijan)*
Chernushevich I. *(St. Petersburg)*
Shabaldina E. *(Kemerovo)*
Shanturov A. *(Irkutsk)*
Shahova E. *(Volgograd)*
Shidlovskaya T. *(Kiev, Ukraine)*
Shulga I. *(Orenburg)*
Shustova T. *(St. Petersburg)*

The journal is registered by the State Press Committee of the Russian Federation.
Registration certificate N 77-13147 PI, July 15, 2002
The journal is published in coordination with the Ministry of Health of the Russian Federation and the Russian Academy of Medical Sciences.

Founders:
Federal State Institution
„Research and Clinical Center of Otorhinolaryngology FMBA of Russia“
Federal State Institution „Saint-Petersburg Research Institute of Ear, Throat, Nose and Speech“ Ministry of Health of the Russian Federation
Publisher:
Ltd. „Poliforum Group“

All rights in this publication are registered. Reprinting of individual articles and journal without the permission of the publisher is prohibited.
Link to the journal «Russian otorhinolaryngology» is obligatory.
The editors and publisher are not responsible for the content or accuracy of the advertisements.

© St. Petersburg Research Institute of Ear, Nose and Throat and Speech, Ministry of Health of the Russian Federation, 2017
© Research and Clinical Center of Otorhinolaryngology FMBA of Russia, 2017

Responsible for the production: *S. Ryazancev, V. Tulkin, S. Ermolchev*
Editorial address:
190013, Russia, St. Petersburg,
Str. Bronnitskaya Str., 9.
Tel./Fax: (812) 316-29-32,
e-mail: tulkin19@mail.ru; tulkin@pfco.ru
http://entru.org

Computer makeup: *T. Kargapoltseva*
Approved 25.06.2017.
Format: 60×90 1/8. Conventional sheets: 18.00.
No of printed copies: 3000.
Printed in Publishing „Politechnika-print“.
St. Petersburg, Izmailovsky Ave., 18 d.

Содержание

Научные статьи

Боголепова З. Н., Мейтель И. Ю., Орлова О. С., Орлова О. Р., Сельская Ю. В., Оленчик Н. В.
Диагностика и лечение пациентов со спастической дисфонией (ларингеальной дистонией) 9

Вавилова А. А., Кочергин Г. А., Бутырина Е. В., Захарова Н. И., Тихомирова О. В., Пьянов И. В.
Наблюдение вестибулосоматических реакций гармонического характера у пациента с демиелинизирующим поражением в области продолговатого мозга на уровне вестибулярных ядер 16

Владимирова Т. Ю., Булгакова С. В., Захарова Н. О., Барышевская Л. А., Попов М. Н., Куренков А. В.
Структура оториноларингологической заболеваемости и коморбидных состояний у пациентов старшей возрастной группы 25

Гюсан А. О., Ураскулова Б. Б.
Вопросы туберкулеза в оториноларингологии 32

Дубинец И. Д.
Прогнозирование степени потери слуха в отохирургии при хроническом среднем отите. 39

Завадский А. В., Завадская М. А.
Внешние и внутренние факторы риска заболевания полипозным риносинуситом 45

Инкина А. В., Русанова Е. В.
Характеристика микрофлоры слизистой оболочки дыхательных путей у больных рубцовыми стенозами гортани и трахеи. 50

Клячко Д. С., Радионова Ю. О., Мухина Е. В.
Особенности стабилизации максимально комфортных уровней громкости и значений сопротивления у пациентов с учетом этиологического фактора сенсоневральной тугоухости 55

Коркмазов М. Ю., Ленгина М. А., Коркмазов А. М.
Вариабельность головокружений. Редко встречающееся доброкачественное пароксизмальное позиционное головокружение и его связь с гипертонической болезнью 60

Пашков А. В., Наумова И. В., Углова Е. В., Гадалева С. В.
Исследование слуха у детей с применением общей анестезии 65

Попадюк В. И., Шевелев О. А., Ильинская М. В.
Изменение температуры головного мозга в периоперационном периоде при тонзиллэктомии как показатель острого хирургического стресса при различных способах анестезиологического пособия . 70

Попов М. Н., Владимирова Т. Ю., Бабанов С. А., Барышевская Л. А.
Особенности структуры профессиональной нейросенсорной тугоухости в Самарской области 78

Сапова К. И., Науменко А. Н., Коноплев О. И., Науменко Н. Н., Мухина Е. В.
Инвертированная папиллома синоназальной локализации: современные представления об этиологии, патогенезе, классификациии и клинических проявлениях 82

Синельников Р. И.
Вариант неинвазивной диагностики фронтитов 88

Филатов М. В., Мельник А. М., Дворянчиков В. В., Исаченко В. С., Воронов А. В.
Перспективы лечения аллергических ринитов на основе высоких технологических разработок 91

Чарушин А. О., Еловиков А. М., Чарушина И. П., Воробьева Н. Н.
Характерные клинические проявления орофарингеального кандидоза у пациентов на поздних стадиях ВИЧ-инфекции 97

Шелеско Е. В., Золотова С. В., Голанов А. В., Пронин И. Н., Капитанов Д. Н., Щурова И. Н., Зинкевич Д. Н., Черникова Н. А.
Оценка результатов стереотаксического облучения гломусных опухолей по клинико-рентгенологическим данным 102

Юнусов А. С., Молодцова Е. В.
Хирургическая реабилитация при перфорациях перегородки носа у детей 112

Из практики

Мустафаев Д. М.
Необычное инородное тело (зубной протез) нижних отделов дыхательных путей 117

Сайдулаев В. А., Юнусов А. С., Мухамедов И. Т.
Редкий клинический случай фистулы лабиринта у ребенка 119

Обзоры

Мустафаев Д. М., Егоров В. И.
Ранения шеи при суицидальных и аутоагрессивных действиях 122

Школа фармакотерапии и инновационных технологий

Киселев А. Б., Чаукина В. А., Автушко А. С., Каримов О. С., Морозов Д. В.
Терапевтический эффект местного лечения хронического катарального ринита 2% водным раствором протеината серебра 129

Рязанцев С. В., Кривопалов А. А., Шаталов В. А., Шервашидзе С. В.
Мазь Флеминга® в терапии острых и хронических вазомоторных ринитов 136

Contens

Science articles

Bogolepova Z. N., Meitel' I. Yu., Orlova O. S., Orlova O. R., Sel'skaya Yu. V., Olenchik N. V.
Diagnostics and treatment of patients with spastic dysphonia (laryngeal dystonia) 9

Vavilova A. A., Kochergin G. A., Butyrina E. V., Zakharova N. I., Tikhomirova O. V., P'yanov I. V.
Observation of harmonic vestibulosomatic reactions in a patient with demyelinating lesion in the medulla oblongata region at the level of vestibular nuclei 16

Vladimirova T. Yu., Bulgakova S. V., Zakharova N. O., Baryshevskaya L. A., Popov M. N., Kurenkov A. V.
The structure of otorhinolaryngological morbidity and comorbid states in patients of older age group 25

Gyusan A. O., Uraskulova B. B.
The problems of tuberculosis in otorhinolaryngology 32

Dubinets I. D.
Predicting the degree of hearing loss in ear-surgery in chronic otitis media 39

Zavadskii A. V., Zavadskaya M. A.
External and internal polypous rhinosinusitis risk factors 45

Inkina A. V., Rusanova E. V.
Characteristic of respiratory ways mucosa microflora in patients with cicatrical stenoses of larynx and trachea . . 50

Klyachko D. S., Radionova Yu. O., Mukhina E. V.
Specific aspects of stabilization of the most comfortable volume levels and impedance in patients in consideration of etiological sensorineural hearing loss factor 55

Korkmazov M. Yu., Lengina M. A., Korkmazov A. M.
Variability of vertigos. Rare benign paroxysmal positional vertigo and its relationship with hypertensive disease. 60

Pashkov A. V., Naumova I. V., Uglova E. V., Gadaleva S. V.
Testing of hearing in children using general anesthesia 65

Popadyuk V. I., Shevelev O. A., Il'inskaya M. V.
Changes in brain temperature in post-tonsillectomy period as an indicator of acute surgical stress at various methods of anesthetic aid 70

Popov M. N., Vladimirova T. Yu., Babanov S. A., Baryshevskaya L. A.
Specific features of professional sensorineural hearing loss in samara region 78

Sapova K. I., Naumenko A. N., Konoplev O. I., Naumenko N. N., Mukhina E. V.
Inverted papilloma os sinonasal localization: ethiology, patogenesis, klassification and clinical issues 82

Sinelnikov R. I.
A method of noninvasive diagnostics of frontal sinusitises 88

Filatov M. V., Mel'nik A. M., Dvoryanchikov V. V., Isachenko V. S., Voronov A. V.
The prospects of allergic rhinitis therapy based on high-technology developments 91

Charushin A. O., Elovikov A. M., Charushina I. P., Vorob'eva N. N.
Characteristic clinical manifestations of oropharyngeal candidiasis in patients with the late stages of hiv infection 97

Shelesko E. V., Zolotova S. V., Golanov A. V., Pronin I. N., Kapitanov D. N., Shchurova I. N., Zinkevich D. N., Chernikova N. A.
Assessment of the results of stereotactic radiation of glomus tumors according to clinical and radiographic information 102

Yunusov A. S., Molodtsova E. V.
Surgical rehabilitation in the nasal septum perforation in children 112

From practice

Mustafaev D. M.
An extraordinary foreign object (dental prosthesis) in the lower respiratory tract. 117

Saidulaev V. A., Yunusov A. S., Mukhamedov I. T.
A rear case of labyrinthine fistula in a child 119

Rewievs

Mustafaev D. M., Egorov V. I.
Neck wounds in suicidal and self-injurious actions 122

School of pharmacotherapy and innovative technologies

Kiselev A. B., Chaukina V. A., Avtushko A. S., Karimov O. S., Morozov D. V.
Therapeutic effect of local treatment of chronic catarrhal rhinitis with 2% aqueous solution of silver proteinate . 129

Ryazantsev S. V., Krivopalov A. A., Shatalov V. A., Shervashidze S. V.
Fleminga® ointment in the treatment of acute and chronic vasomotor rhinitis 136

УДК 616.22+616.8]-009.12-07-08 doi: 10.18692/1810-4800-2017-4-9-15

ДИАГНОСТИКА И ЛЕЧЕНИЕ ПАЦИЕНТОВ СО СПАСТИЧЕСКОЙ ДИСФОНИЕЙ (ЛАРИНГЕАЛЬНОЙ ДИСТОНИЕЙ)

Боголепова З. Н.[1,2], Мейтель И. Ю.[1], Орлова О. С.[3], Орлова О. Р.[4], Сельская Ю. В.[1], Оленчик Н. В.[5]

[1] ГК «Европейский медицинский центр», 129090, Москва, Россия (Главный врач – проф. Е. Жиляев)

[2] ГУ «Поликлиника Большого театра России», 125009, Москва, Россия (Главный врач – О. М. Яковлев)

[3] ФГБУ «Научно-клинический центр оториноларингологии» ФМБА России, 123182, Москва, Россия (Директор – член-корреспондент РАН, проф. Н. А. Дайхес)

[4] ФГБОУ «Первый Московский государственный медицинский университет им. И. М. Сеченова», 1071150, Москва, Россия (Зав. каф. нервных болезней ИПО – проф. В. Л. Голубев)

[5] ГБОУ «Академия хорового искусства им. В. С. Попова», 125565, Москва, Россия (Ректор – канд. искусствоведения А. К. Петров)

DIAGNOSTICS AND TREATMENT OF PATIENTS WITH SPASTIC DYSPHONIA (LARYNGEAL DYSTONIA)

Bogolepova Z. N.[1,2], Meitel' I. Yu.[1], Orlova O. S.[3], Orlova O. R.[4], Sel'skaya Yu. V.[1], Olenchik N. V.[5]

[1] Group of Companies European Medical Center, Moscow, Russia

[2] State Institution Polyclinic of the Bolshoi Theater of Russia, Moscow, Russia

[3] Federal State Budgetary Institution "Clinical Research Centre for Otorhinolaryngology to the Federal Medico-Biological Agency of the Russian Federation", Moscow, Russia

[4] Federal State Budgetary Institution Higher Vocational Education I. M. Sechenov First Moscow State Medical University", Moscow, Russia

[5] State Budgetary Educational Institution Victor Popov Academy of Choral Art, Moscow, Russia

Ларингеальная дистония (спастическая дисфония) является неврологическим заболеванием с двигательным расстройством, вариантом фокальной дистонии. Одним из ведущим на сегодняшний день доказательным симптоматическим лечением при данном заболевании является ботулинотерапия. Вопросы целесообразности применения фонопедической коррекции, подключения врачей других специальностей к лечению являются задачами нашего исследования. Проведены клинические, эндоскопические и функциональные исследования 10 пациентов со спастической дисфонией (аддукторная форма). Выявлено удлинение времени эффекта ботулотоксина в сочетании с фонопедическими упражнениями.

Ключевые слова: спастическая дисфония, ларингеальная дистония (ЛД), аддукторная форма, абдукторная форма, ботулинотерапия, фонопедические упражнения.

Библиография: 20 источников.

Laryngeal dystonia (spastic dysphonia) is a neurological disease with motor function impairment, a variant of focal dystonia. One of today's leading definitive symptomatic therapies of this disease is botulinotherapy. The expediency of phonopedic correction and participation of the experts of other specialties in the therapy are the tasks of our study. The authors carried out clinical, endoscopic and functional studies of 10 patients with spastic dysphonia (adductor form). The studies revealed elongation of botulinum toxin effect in combination with phonopedic exercises.

Key words: spastic dysphonia, laryngeal dystonia (LD), adductor form, abductor form, botulinotherapy, phonopedic exercises.

Bibliography: 20 sources.

Проблема нарушений голоса в последние годы приобретает все большее социальное значение, так как, по данным отечественных и зарубежных авторов, отмечается увеличение заболеваемости голосового аппарата на территории РФ с 15–20% в 30–60-е годы до 25–30% в последнее десятилетие [1]. Спастическая дисфония или ларингеальная дистония является фокальной формой мышечной дистонии, при которой возникают напряжение, насильственные движения в мышцах голосового аппарата, и относится к редким заболеваниям гортани [2–4]. Данные о распространенности спастической дисфонии в Российской Федерации малочисленны и противоречивы. Это связано в первую очередь с тем, что заболевание трудно диагностировать, чаще всего фиксируется под другим диагнозом. Для точной диагностики требуются совместные консультации смежных специалистов и видеоларингостробоскопическое исследование [1, 5]. По данным Общества ларингеальной дистонии Северной Америки, насчитывается до 50 000 пациентов, страдающих этим недугом [2].

Проблеме спастической дисфонии посвящен ряд отечественных научных трудов – О. С. Орловой (1985), М. Б. Дебрянской (1994), О. Р. Орловой (2000). В первой работе, данное заболевание рассматривается с педагогической точки зрения и дальнейшей фонопедической коррекции. Во второй – проводится сравнительный анализ между спастической дисфонией, психогенной дисфонией и нарушениями голоса с органической патологией (узелки голосовых складок и полипы) [6, 7]. В третьем источнике к проблеме данного заболевания подходят как к двигательному расстройству мышц и используется неврологический подход к лечению [8, 9]. Таким образом, в отечественной литературе до определенного момента данное заболевание не имело однозначной интерпретации и лечения. Чаще всего рассматривалось как функциональное и психосоматическое поражение. Соответственно, в ведении таких пациентов участвовали фониатр, фонопед, психотерапевт и, в некоторых случаях, психиатр. Многолетний опыт работы с данной группой пациентов показал стойкость заболевания к лечению, низкую эффективность фонопедической коррекции как монотерапии, неэффективность симптоматического применения транквилизаторов, антидепрессантов [8–10].

В настоящее время данное заболевание введено в реестер неврологических болезней – двигательных расстройств, кодируемых как дистония [2, 3]. Спастическая дисфония или ларингеальная дистония является фокальной формой дистоний.

Проблема ларингеальной дистонии чаще всего обусловлена центральным поражением моторной зоны головного мозга с вовлечением таламической области, базальных ядер, связанных с координацией мышц тела. В основе развития патологического процесса лежит динамическая перестройка двигательных систем ЦНС с нарушением активации моторной коры поясной извилины и изменением объема серого вещества головного мозга в ряде двигательных зон (хвостатое ядро, полушария мозжечка). Данное поражение выражается в изменении тонуса мышц голосового аппарата [2, 11–13].

Голос при ларингеальной дистонии (ЛД) напряженный, сдавленный, прерывистый, с трудом «выдавливается» из горла. ЛД чаще всего может начинаться исподволь, с появлением охриплости, которая постепенно нарастает. Ухудшение наступает при голосовой нагрузке, эмоциональных переживаниях. Улучшение может быть после сна, после приема алкоголя, во время пения, плача, смеха. Пациенты часто используют специальные движения, позы – «корригирующие жесты» для облегчения симптоматики – прикосновения на щитовидный хрящ, угол нижней челюсти и т. д. ЛД, как правило, медленно прогрессирует в течение 2–4 лет, затем наступает стабильное течение, но бывает острое начало на фоне сильного эмоционального стресса. По мере прогрессирования заболевания могут присоединиться другие дистонические симптомы (блефароспазм, оромандибулярная дистония, цервикальная дистония, писчий спазм), что заметно облегчает диагностику [8, 9, 11].

При блефароспазме наблюдаются избыточные непроизвольные сокращения круговых мышц глаза, что приводит к частым морганиям, насильственным зажмуриваниям. При тяжелом течении заболевания может быть полное закрытие век, приводящее к функциональной слепоте.

Оромандибулярная дистония характеризуется насильственными сокращениями жевательной мускулатуры, мышц языка, артикуляционной мускулатуры. Клинически проявляется непроизвольными движениями языка, нижней челюсти, подергиваниями подбородка, открыванием и закрыванием рта и т. д.

При клинике цервикальной дистонии наблюдаются устойчивые насильственное сокращения мышц шеи, приводящие к патологическим позам, поворотам головы. В зависимости от положения головы различают: тортиколлис, латероколлис, антероколлис, ретроколлис, комбинированное поражение. Писчий спазм характеризуется резким затруднением при письме из-за спазма мышц кисти, предплечья. Письмо становится нечетким, прерывистым, теряется плавность линий. Пациенты с фокальными формами дистонии практически всегда используют «корригирующие жесты» [8, 9, 14, 15].

Чаще всего доктором, который может заподозрить ларингеальную дистонию, является не-

вролог. В дальнейшем для подтверждения и уточнения формы ларингеальной дистонии пациент направляется на консультацию к фониатру и на видеоларингостробоскопию. Для лечения и ведения пациентов с дистониями разработаны клинические рекомендации [14].

Ларингеальную дистонию подразделяют на три формы: аддукторную (ADLD), абдукторную (ABLD) и смешанную (CLD).

Аддукторный тип возникает при периодическом спазме мышц, суживающих голосовую щель – m. thyroarytenoideus (TA), m. cricoarytenoideus lateralis (LCA), m. interarytenoideus obliquus, m. interarytenoideus transversus.

При абдукторном типе наблюдается преимущественное вовлечение в гиперкинез задней перстнечерпаловидной мышцы, m. cricoarytenoideus posterior (PCA), расширяющей голосовую щель [2].

Для лечения данной патологии использовались различные хирургические и консервативные методики. С 1976 г. стали активно использовать довольно радикальный метод лечения в виде вскрытия одного из возвратных гортанных нервов. По данным литературы, после операции значительное улучшение голоса наступало у 75% пациентов.

Есть другие хирургические методики, такие как снятие тонкого мышечного слоя с голосовых складок или удаление вестибулярных складок с помощью CO_2-лазера [16].

Наиболее популярным методом лечения в настоящее время являются инъекции ботулинического токсина в мышцы голосовых складок [1, 14–16]. Данный метод облегчает расслабление мышц и предотвращает дискоординацию их работы [2, 10, 12].

Метод основан на действии ботулотоксина на нервно-мышечный аппарат. Клостридиум ботулинум – основная бактерия, вызывающая ботулизм. Эта бактерия вырабатывает семь типов нейротоксинов, механизм действия которых основан на блокировании нейромышечной передачи. Данный нейротоксин называют ботулотоксином и обозначают латинскими буквами. Различают типы A, B, C, D, E, F и G [14–16].

Место соединения мышцы и нерва называется нейромышечным соединением. Через него сигналы поступают из нервной системы в нервные окончания, заставляя выделяться скапливаемое там химическое пузырьковообразное вещество ацетилхолин.

В нервном окончании имеется несколько типов белков, высвобождающих ацетилхолин внутри синаптических пузырьков, что позволяет ему взаимодействовать с нервными окончаниями. К данным белкам относятся синаптосомально связанный белок с массой 25 килодальтон (SNAP-25), везикуло-ассоциированный мембранный белок (VAMP) и синтаксин. Ботулотоксин типа A и E расщепляют SNAP-25, а типа B, D, F и G – расщепляют VAMP, тогда как тип C1 расщепляет синтаксин и SNAP-25.

Ботокс целенаправленно парализует нервно-мышечную передачу. Введенный ботулотоксин проникает в тяжелую цепь и соединяется с нервными окончаниями. Введенный ботулотоксин взаимодействует с нервным окончанием и проникает внутрь него. Далее он расщепляет белок SNAP-25 внутри нервного окончания и блокирует высвобождение ацетилхолина.

После того как ацетилхолин перестал вырабатываться, нервные импульсы больше не передаются мышцам, которые, в свою очередь, перестают сокращаться – наступает химический паралич. С течением времени из нервного окончания начинают появляться новые нервные отростки. Новые нервные отростки присоединяются к мышце, формируя нервно-мышечный синапс, что нейтрализует эффект ботулотоксина.

Введение обычной дозы ботулотоксина не влияет на все тело, а имеет локальное действие. При введении слишком большого объема ботулотоксина расслабление мышц происходит сильнее желаемого. Однако данный эффект не является постоянным и уходит с течением времени из-за появления новых нервно-мышечных связей [14].

В нашей стране в лечении дистоний используются БТА: ботокс®, диспорт®, ксеомин®, лантокс®, релатокс, ботулакс® [2, 14].

Одним из пионеров в использовании ботулинотерапии при лечении дистоний и автором большинства отечественных работ, посвященных данной теме в неврологии, является О. Р. Орлова [8, 9].

Для точного введения ботулотоксина в мышцы гортани необходим контроль портативного или стационарного электромиографа.

Процедура проводится под местной анестезией введением 2% раствора лидокаина в подскладковое пространство или без анестезии. Игла-электрод прокалывает крикотиреоидную мембрану, затем продвигается под 20 градусов латерально и 40–45 градусов вверх, достигая щиточерпаловидной мышцы. При проникновении электрода в мышцу слышен звук «аплодисментов» и измененяются потенциалы на электромиографе. Ботулотоксин вводится в щитоперстневидную мышцу.

Для избежания побочных эффектов в виде нарушения глотания, поперхивания, исчезновения голоса часто введение ботулотоксина проводится в одну щиточерпаловидную мышцу. Есть варианты введения первоначально в одну щиточерпаловидную мышцу, через 2 недели довведение в другую мышцу.

Третий вариант – одновременное введение ботулотоксина в обе ЩЧ мышцы, начиная с небольшой дозировки. Рекомендуемой начальной дозой ботулотоксина при одновременном введении в обе щиточерпаловидные мышцы является по 2,5 ед. в каждую складку (в сумме 5 ед.) [2, 8–10, 14, 15, 17, 18].

Как правило, действие ботулотоксина длится от 2 до 6 месяцев. Первые эффекты действия препарата появляются уже через несколько часов, нарастают к 3-м суткам, а через 14 дней достигается полный клинический эффект, который может держаться от 1 до 3 месяцев в периоде плато, далее действие регрессирует [2, 10].

Поскольку заболевание имеет центральный неврологический генез и чаще всего поражены таламическая область и базальные ядра, изменение эмоционального статуса приводит к повышению спастичности мышц голосового аппарата, в результате состояние пациента с ларингеальной дистонией ухудшается, а время действия препарата укорачивается, в связи с чем чрезвычайно сложно предсказать продолжительность эффекта препарата и подобрать начальную дозу. Соответственно, для продления времени действия ботулотоксина необходимо находить методы для снижения общей тревожности и гипертонуса мышц, участвующих в голосообразовании [2, 10, 17–19].

Чрезвычайно важными для практикующего фониатра на сегодняшний день являются вопросы персонифицированного подхода к таким пациентам, подбора дозировки препарата, целесообразности применения фонопедической коррекции, контроля эмоционального статуса пациента.

Цель исследования. Выявить закономерности длительности действия ботулотоксина у пациентов со спастической дисфонией в сочетании с фонопедическими упражнениями.

Пациенты и методы исследования. Под нашим наблюдением на базе Европейского медицинского центра находились 10 пациентов с двигательными расстройствами голосового аппарата, у которых была диагностирована ларингеальная дистония с аддукторной формой.

При субъективной оценке голоса (10 пациентов с ЛД) степень голосовых нарушений составила G3-G4 по шкале GRBAS, по VHI – средний показатель 86,9±22,4. Все пациенты находились под наблюдением невролога. Были консультированы фониатром для уточнения формы ЛД и дальнейшего лечения, проводились фиброларингоскопия, видеоларингостробоскопия. Пациенты консультированы фонопедом, психотерапевтом.

Препарат вводили по стандартной методике, описанной в работах [10–16], под контролем ЭМГ. Для обезболивания и ослабления кашлевого рефлекса в подглоточное пространство было введено 0,3 мл 2% раствора лидокаина. Ботулотоксин вводили в обе щиточерпаловидные складки, начиная с минимальной дозировки 2,5 ед в каждую складку, при недостаточном эффекте – довводили ботулотоксин через 14 дней.

Все пациенты, находящиеся на лечении, были распределены на две группы.

I группа – ботулинотерапия как монотерапия – 4 человека (3 мужчины, 1 женщина), возраст от 40 до 60 лет.

II группа – 6 человек, где пациенты получали ботулинотерапию в сочетании с фонопедией (4 мужчины, 2 женщины), возраст от 35 до 55 лет.

Фонопедические упражнения подключали после введения ботулотоксина на 2–3-й день, проводили 2–3 раза в неделю, по 30 минут. Длительность до одного месяца, затем один раз в неделю в течение 3 месяцев. Основное действие фонопедической коррекции было направленно на активизацию голосовых складок: с помощью стона, мычания, удлиненного произнесения гласных, посыла звука в «маску». Постепенное формирование правильной голосоподачи в «позиции резонаторов» приводило к уменьшению напряжения мышц гортани и снижению гипертонуса вестибулярных складок. Во время фонопедии обращали внимание пациента на правильное формирование звуков в ротоглоточной полости. Основная цель фонопедии – выработка оптимального звучания (индивидуальная сила и высота голоса при минимальном мышечном напряжении) [1, 20].

Результаты исследования. При сравнительном анализе групп – во второй группе время

Таблица

Распределение клинического материала, время эффекта действия ботулотоксина

Группа пациентов	Средняя доза ботулотоксина	Время эффекта
Группа 1 (ботулинотерапия): ларингеальная дистония (n = 4)	4,0 ед. *(сумма 8 ед)	3–6 месяцев
Группа 2 (ботулинотерапия + фонопедическая коррекция): ларингеальная дистония (n = 6)	4,5 ед. (сумма 9 ед.)	6–10 месяцев

*В таблице приведены единицы ботулотоксина при введении в одну щиточерпаловидную мышцу.

эффекта ботулотоксина увеличивалось практически в 2 раза (у 3 пациентов до 10 месяцев) (таблица).

При оценке голоса у пациентов 1-й группы по шкале GRBAS-G2-G3, по опроснику VHI-64,3±20,2. У 2-й группы – G2, VHI 55,6±15,6.

Выводы

Ларингеальная дистония (спастическая дисфония) является неврологическим заболеванием с двигательным расстройством, вариантом фокальной дистонии.

Одним из ведущих методов доказательного симптоматического лечения при данном заболевании является ботулинотерапия.

Фонопедическая коррекция способствует удлинению клинического эффекта после применения препарата.

Для повышения клинического эффекта также необходима коррекция эмоционального статуса.

Пациенты с данной патологией наблюдаются совместно неврологом, фониатром и логопедом.

ЛИТЕРАТУРА

1. Барабанов Р. Е. Спастическая дисфония. Этиопатогенез. Методы лечебно-коррекционного воздействия / Инновационные педагогические технологии: материалы III Междунар. науч. конф. Казань: Бук, 2015. С. 117–121.
2. https://rarediseases.org/rare-diseases/laryngeal-dystonia
3. Aronson A. E., Bless D. M. eds. Clinical Voice Disorders, 4th ed. Thieme Medical Publishers, New York, NY, 2009. P. 101–134.
4. Sulica L. Contemporary management of spasmodic dysphonia // Curr Opin Otolarnygol. Head Neck Surg. 2004. N 12. P. 543–548.
5. Романенко С. Г., Павлихин О. Г. Основные принципы лечения больных с заболеваниями голосового аппарата. Первый международный междисциплинарный конгресс «ГОЛОС»: сб. тр. М., 2007. С. 93–98.
6. Орлова О. С. Система коррекционной логопедической работы при спастической дисфонии: автореф. дис. ... канд. пед. наук. М., 1985. 16 с.
7. Дебрянская М. Б. Спастическая дисфония (патогенез, клиника, диагностика и лечение): автореф. дисс. ... канд. мед. наук. М., 1994. 16 с.
8. Орлова О. Р. Фокальные дистонии: клиника, патогенез, лечение с применением токсина ботулизма: автореф. дисс. ... докт. мед. наук. М., 2000. 48 с.
9. Орлова О. Р., Тимербаева С. Л., Хатькова С. Е. Фокальные дистонии и их лечение препаратом Диспорт (ботулинический токсин типа А) // Журн. неврологии и психиатрии им. С. С. Корсакова. 2012. Т. 112, № 5. С. 81–89.
10. Meyer T. K., Hu A., Hillel A. D. Voice disorders in the workplace: productivity in spasmodic dysphonia and the impact of botulinum toxin // Laryngoscope. 2013. Vol. 123. P. 1–14.
11. Albanese A., Bhatia K., Bressman S. B., Delong M. R., Fahn S., Fung V. S., Hallett M., Jankovic J., Jinnah H. A., Klein C., Lang A. E., Mink J. W., Teller J. K. Phenomenology and classification of dystonia: a consensus update // Mov Disord. 2013. Vol. 28. P. 863–873.
12. DeLong M. R. Laryngeal Dystonia (Spasmodic Dysphonia). In: NORD Guide to Rare Disorders. Lippincott Williams & Wilkins. Philadelphia, PA. 2003. P. 613–614.
13. Childs L., Rickert S., Murry T., Blitzer A., Sulica L. Patient perceptions of factors leading to spasmodic dysphonia: a combined clinical experience of 350 patients // Laryngoscope. 2011. Vol. 121. P. 2195–2198.
14. Гусев Е. И., Гехт А. Б. Клинические рекомендации по диагностике и лечению дистонии Всероссийского общества неврологов. М., 2014. 24 с.
15. Орлова О. Р., Батышева Т. Т., Котляров В. В., Тимербаева С. Л., Хатькова С. Е., Фальковский И. В. [и др.]. Применение препарата Диспорт® (ботулинический токсин типа А) для лечения локального мышечного гипертонуса при фокальных дистониях, спастичности и других мышечно-тонических синдромах. Метод. руководство. М., 2012. 106 с.
16. Лихачев С. А., Чернуха Т. Н., Мельник В. Ф., Пинчук Н. А., Королевич Е. А. Первый опыт лечения ларингеальной дистонии локальными инъекциями ботулотоксина типа а в Республике Беларусь // Медицинские новости. 2013. № 1 (220).
17. Kosztyła-Hojna B., Berger G., Zdrojkowski M. Analysis of phonosurgical methods of treatment in spasmodic dysphonia // Pol. Merkur Lekarski. 2017. Feb 20. Vol. 42 (248). P. 90–92.
18. Pirio Richardson S., Wegele A. R., Skipper B., Deligtisch A., Jinnah H. A. Dystonia treatment: Patterns of medication use in an international cohort // Neurology. 2017. Feb 7. Vol. 88, N 6. P. 543–550.
19. Blitzer A., Brin M. F., Stewart C. F. Botulinum toxin management of spasmodic dysphonia (laryngeal dystonia): a 12-year experience in more than 900 patients // Laryngoscope. 1998. Oct. 108, N 10. P. 1435–1441.
20. Лаврова Е. В. Логопедия. Основы фонопедии. М., 2007. 249 с.

Боголепова Зинаида Николаевна – врач-оториноларинголог, фониатр Европейского медицинского центра, поликлиники Большого театра России. Россия, 125009, Москва, ул. Большая Дмитровка, д. 6/2, тел. +7-916-263-08-64, e-mail: bogolepova.z@yandex.ru

Мейтель Ирина Юрьевна – врач-стажер оториноларингологического отделения Европейского медицинского центра. Россия, 129090, Москва, ул. Щепкина, д. 35, тел. +7-925-185-53-22, e-mail: meytel@inbox.ru

Орлова Ольга Святославна – доктор пед. наук, профессор каф. логопедии Московского государственного педагогического университета; сотрудник Федерального научно-клинического центра оториноларингологии ФМБА России. Россия, 123182, Москва, Волоколамское шоссе, д. 30, корп. 2, тел.+7-903-766-81-93, e-mail: os_orlova@mail.ru

Орлова Ольга Ратмировна – доктор мед. наук, профессор каф. нервных болезней ИПО Первого МГМУ им. И. М. Сеченова и каф. пластической и реконструктивной хирургии, косметологии и клеточных технологий РНИМУ. Россия, 107150, Москва, ул. Лосиноостровская, владение 43. Президент Межрегиональной общественной организации специалистов ботулинотерапии (МООСБТ), тел. +7-903-720-62-27, e-mail: Ororlova@yandex.ru

Сельская Юлия Викторовна – канд. мед. наук, руководитель клиники оториноларингологии Европейского медицинского центра. Россия, 129090, Москва, ул. Щепкина, д. 35, тел. +7 (495) 933-66-55, e-mail: jselskaya@emcmos.ru

Оленичек Наталья Владимировна – канд. мед. наук, врач Академии хорового искусства им. В. С. Попова. Россия, 125565, Москва, ул. Фестивальная, д. 2, тел. +7-903-159-37-08, e-mail: natalja-olenchik@rambler.ru

REFERENCES

1. Barabanov R. E. Spasticheskaya disfoniya. Etiopatogenez. Metody lechebno-korrektsionnogo vozdeistviya. Innovatsionnye pedagogicheskie tekhnologii: materialy III Mezhdunar. nauch. konf. [Spastic dysphonia. Aetiopathogenesis. Therapeutic and correction methods. Innovative pedagogical practices: the materials of the 3rd International Scientific Conference] Kazan': Buk, 2015. 117–121 (in Russian).
2. https://rarediseases.org/rare-diseases/laryngeal-dystonia
3. Aronson A. E., Bless D. M. eds. Clinical Voice Disorders, 4th ed. Thieme Medical Publishers, New York, NY. 2009: 101–134.
4. Sulica L. Contemporary management of spasmodic dysphonia. *Curr Opin Otolarnygol Head Neck Surg.* 2004; 12: 543–548.
5. Romanenko S. G., Pavlikhin O. G. Osnovnye printsipy lecheniya bol'nykh s zabolevaniyami golosovogo apparata. Pervyi mezhdunarodnyi mezhdistsiplinarnyi kongress «GOLOS»: sb. tr. [The basic principles of therapy of the patients with the vocal apparatus diseases. The First International Interdisciplinary Congress "VOICE": the collected works]. M., 2007: 93–98 (in Russian).
6. Orlova O. S. Sistema korrektsionnoi logopedicheskoi raboty pri spasticheskoi disfonii: avtoref. dis. kand. ped. nauk [The system of correction logopedic work in spatic dysphonia: the extended abstracts of MD Candidate dissertation]. M., 1985. 16 (in Russian).
7. Debryanskaya M. B. Spasticheskaya disfoniya (patogenez, klinika, diagnostika i lechenie): avtoref. diss. kand. med. nauk [Spastic dysphonia (pathogenesis, clinical picture, diagnostics and treatment): the extended abstracts of MD Candidate dissertation]. M., 1994. 16 (in Russian).
8. Orlova O. R. Fokal'nye distonii: klinika, patogenez, lechenie s primeneniem toksina botulizma: avtoref. diss. ... dokt. med. nauk [Focal dysphonias: clinical picture, pathogenesis, botulinum toxin therapy: the extended abstracts of MD dissertation]. M., 2000. 48 (in Russian).
9. Orlova O. R., Timerbaeva S. L., Khat'kova S. E. Fokal'nye distonii i ikh lechenie preparatom Disport (botulinicheskii toksin tipa A) [Focal dysphonias and treatment thereof with the preparation Disport (A-type botulinum toxin)]. *Zhurnal nevrologii i psikhiatrii im. S. S. Korsakova.* 2012; 112(5): 81–89 (in Russian).
10. Meyer T. K., Hu A., Hillel A. D. Voice disorders in the workplace: productivity in spasmodic dysphonia and the impact of botulinum toxin. *Laryngoscope*. 2013; 123: 1–14.
11. Albanese A., Bhatia K., Bressman S. B., Delong M. R., Fahn S., Fung V. S., Hallett M., Jankovic J., Jinnah H. A., Klein C., Lang A. E., Mink J. W., Teller J. K. Phenomenology and classification of dystonia: a consensus update. *Mov Disord*. 2013; 28: 863–873.
12. DeLong M. R. Laryngeal Dystonia (Spasmodic Dysphonia). In: NORD Guide to Rare Disorders. Lippincott Williams & Wilkins. Philadelphia, PA. 2003: 613–614.
13. Childs L., Rickert S., Murry T., Blitzer A., Sulica L. Patient perceptions of factors leading to spasmodic dysphonia: a combined clinical experience of 350 patients. *Laryngoscope*. 2011; 121: 2195–2198.
14. Gusev E. I., Gekht A. B. Klinicheskie rekomendatsii po diagnostike i lecheniyu distonii Vserossiiskogo obshchestva nevrologov [Clinical recommendations on dystonia diagnostics and treatment of All-Russian Neurologists Society]. M., 2014. 24 (in Russian).
15. Orlova O. R., Batysheva T. T. , Kotlyarov V. V., Timerbaeva S. L., Khat'kova S. E., Fal'kovskii I. V. [i dr.]. Primenenie preparata Disport® (botulinicheskii toksin tipa A) dlya lecheniya lokal'nogo myshechnogo gipertonusa pri fokal'nykh distoniyakh, spastichnosti i drugikh myshechno-tonicheskikh sindromakh. Metod. rukovodstvo [The use of preparation Disport® (A-type botulinum toxin) for treatment of local muscular hypertonia in focal dystonias, spasticity and other muscular tonic syndromes. Methodological guidelines]. M., 2012. 106 (in Russian).
16. Likhachev S. A., Chernukha T. N., Mel'nik V. F., Pinchuk N. A., Korolevich E. A. Pervyi opyt lecheniya laringeal'noi distonii lokal'nymi in»ektsiyami botulotoksina tipa a v Respublike Belarus' [The first case of laryngeal dystonia treatment with local injections of A-type botulinum toxin in the Republic of Belarus]. *Meditsinskie novosti.* 2013; 1 (220) (in Russian).
17. Kosztyła-Hojna B., Berger G., Zdrojkowski M. Analysis of phonosurgical methods of treatment in spasmodic dysphonia. *Pol Merkur Lekarski.* 2017. Feb 20. Vol. 42(248). P. 90–92.
18. Pirio Richardson S., Wegele A. R., Skipper B., Deligtisch A., Jinnah H. A. Dystonia treatment: Patterns of medication use in an international cohort. *Neurology*. 2017. Feb 7. Vol. 88, N 6. P. 543–550.
19. Blitzer A., Brin M. F., Stewart C. F. Botulinum toxin management of spasmodic dysphonia (laryngeal dystonia): a 12-year experience in more than 900 patients. *Laryngoscope*. 1998. Oct. 108, N 10. P. 1435–1441.
20. Lavrova E. V. Logopediya. Osnovy fonopedii [Logopedy. The fundamentals of phonopedy]. M., 2007. 249 (in Russian).

Bogolepova Zinaida Nikolaevna – otorhinolaryngologist, phoniatrist of European Medical Center, of Polyclinic of the Bolshoi Theater of Russia. Russia, 125009, Moscow, 6/2, Bolshaia Dmitrovka str., tel.: +7-916-263-08-64, e-mail: bogolepova.z@yandex.ru

Meitel' Irina Yur'evna – resident physician of Otorhinolaryngological Department of European Medical Center. Russia, 129090, Moscow, 35, Shchepkina str., tel.: +7-925-185-53-22, e-mail: meytel@inbox.ru

Orlova Ol'ga Svyatoslavna – Doctor of Pedagogic Sciences, Professor of the Chair of Logopedia of Moscow State Pedagogical University; member of Federal State Budgetary Institution Clinical Research Centre of Otorhinolaryngology of the Federal Medico-Biological Agency of the Russian Federation. Russia, 123182, Moscow, 30/2, Volokolamsk Shosse, tel.: +7-903-766-81-93, e-mail: os_orlova@mail.ru

Orlova Ol'ga Ratmirovna – MD, Professor of the Chair of Neural Diseases of the Faculty of Postgraduate Professional Training of I. M. Sechenov First Moscow State Medical University and the Chair of Plastic and Reconstructive Surgery, Cosmetology and Cellular Technologies of Pirogov Russian National Research Medical University. Russia, 107150, Moscow, estate 43, Losinoostrovskaia str. The President of Interregional Public Organization of Specialists in Botulinotherapy (MOOSBT), tel.: +7-903-720-62-27, e-mail: Ororlova@yandex.ru

Sel'skaya Yuliya Viktorovna – MD Candidate, Head of the Clinic of Otorhinolaryngology of European Medical Center. Russia, 129090, Moscow, 35, Shchepkina str., tel.: +7 (495) 933-66-55, e-mail: jselskaya@emcmos.ru

Olenichek Natal'ya Vladimirovna – MD Candidate, doctor of Victor Popov Academy of Choral Art. Russia, 125565, Moscow, 2, Festivalnaia str., tel.: +7-903-159-37-08, e-mail: natalja-olenchik@rambler.ru

УДК 616.282.6-008.5:616.833.185-079.4 doi: 10.18692/1810-4800-2017-4-16-24

НАБЛЮДЕНИЕ ВЕСТИБУЛОСОМАТИЧЕСКИХ РЕАКЦИЙ ГАРМОНИЧЕСКОГО ХАРАКТЕРА У ПАЦИЕНТА С ДЕМИЕЛИНИЗИРУЮЩИМ ПОРАЖЕНИЕМ В ОБЛАСТИ ПРОДОЛГОВАТОГО МОЗГА НА УРОВНЕ ВЕСТИБУЛЯРНЫХ ЯДЕР

Вавилова А. А., Кочергин Г. А., Бутырина Е. В., Захарова Н. И., Тихомирова О. В., Пьянов И. В.

ФГБУ «Всероссийский центр экстренной и радиационной медицины им. А. М. Никифорова» МЧС России, 194044, Санкт-Петербург, Россия
(Директор – засл. врач РФ, главный врач МЧС России, проф. С. С. Алексанин)

OBSERVATION OF HARMONIC VESTIBULOSOMATIC REACTIONS IN A PATIENT WITH DEMYELINATING LESION IN THE MEDULLA OBLONGATA REGION AT THE LEVEL OF VESTIBULAR NUCLEI

Vavilova A. A., Kochergin G. A., Butyrina E. V., Zakharova N. I., Tikhomirova O. V., P'yanov I. V.

(Federal State Budgetary Institution Nikiforov Russian Center of Emergency and Radiation Medicine of EMERCOM of Russia, Saint Petersburg, Russia)

Статья посвящена вопросам дифференциальной диагностики центральных и периферических вестибулярных нарушений. Обсуждаются описанные в литературе случаи так называемой ложной острой периферической вестибулопатии.

Приводится наблюдение периферических вестибулярных нарушений (горизонтально-торсионного нистагма по типу «угнетения» и гармонического характера отклонения тела при исследовании равновесия) у пациента с центральным генезом вестибулярных нарушений – демиелинизирущим поражением в области вестибулярных ядер в стволе мозга, подтвержденным данными магнитно-резонансной томографии. Анализируются данные вестибулометрии и результаты исследования спонтанного нистагма с помощью методики видеоокулографии.

Поднимается вопрос необходимости более тщательного исключения поражения в области вестибулярных ядер ствола мозга у пациентов с признаками периферической вестибулярной дисфункции, особенно при наличии также центральной вестибулярной симптоматики.

Ключевые слова: периферическая вестибулярная дисфункция, центральная вестибулярная дисфункция, вестибулярные ядра, вестибулометрия.

Библиография: 21 источник.

The article is devoted to the problems of differential diagnosis of central and peripheral vestibular dysfunctions. Authors discuss the case of the so-called "pseudo-acute peripheral vestibulopathy" described in literature sources.

The authors observe peripheral vestibular symptoms (horizontal–torsional contralesional spontaneous nystagmus and harmonic nature of axial lateropulsion during the study of equilibrium) in a patient with central vestibular disorder genesis – demyelinating disease in the region of the vestibular nuclei in the brain stem, confirmed by magnetic resonance imaging. The data of vestibular testing and the results of spontaneous nystagmus study by means of video-oculography are analyzed.

The authors bring up the issue of the necessity of more careful exclusion of lesions in the area of the vestibular nuclei of the brain stem in patients with the signs of peripheral vestibular dysfunction, especially when they are accompanied by the central vestibular symptomatology.

Key words: peripheral vestibular dysfunction; central vestibular dysfunction; vestibular nuclei; vestibulometry.

Bibliography: 21 sources.

При вестибулометрическом обследовании пациентов с головокружением и расстройством равновесия важным аспектом является определение периферического или центрального характера этих нарушений [1, 2]. Такой подход позволяет предположить местоположение возникшего в вестибулярном анализаторе поражения и, опираясь на данные дополнительных исследований, обосновать диагноз.

К периферическому отделу вестибулярного анализатора относят структуры вестибулярной части внутреннего уха (преддверие, полукруж-

ные каналы) и расположенный во внутреннем слуховом проходе вестибулярный нерв с вестибулярным ганглием (ganglion vestibulare) [3, 4]. К центральному отделу вестибулярного анализатора относят все его вышерасположенные структуры – начиная от вестибулярного ядерного комплекса ствола мозга (в латеральном углу ромбовидной ямки на дне IV желудочка) и далее вплоть до височно-теменной и, возможно, островковой областей коры головного мозга. (Несмотря на давнюю историю изучения, вопрос о локализации коркового представительства вестибулярного анализатора остается дискутабельным [5, 6].) Существует и более широкое понятие – *вестибулярная система* [7, 3] (или *вестибулярная функциональная макросистема* [8]), включающее, помимо вестибулярного анализатора, его связи с другими системами и различными структурами головного мозга – глазодвигательной системой, вегетативной нервной системой, мозжечком, ретикулярной формацией, гиппокампом и др. [5, 6]. С этих позиций многочисленные связи вестибулярного анализатора со структурами головного мозга могут быть также отнесены к центральным отделам вестибулярной системы.

Общепринято, что в пользу периферического характера вестибулярной дисфункции указывают приступообразный характер вестибулярных нарушений, доминирование в субъективных ощущениях жалоб на головокружение, непродолжительность приступов (минуты, часы), небольшая общая длительность заболевания (дни, реже недели), наличие дополнительных нарушений со стороны слуха, отсутствие очаговой неврологической симптоматики [1, 9]. При осмотре важным моментом считается выявление периферических признаков спонтанного нистагма и гармонического характера отклонения тела и рук в тестах на статическое и динамическое равновесие, т. е. отклонения в сторону медленного компонента нистагма. (При гармонической реакции наблюдается совпадение по направлению тонической реакции мышц туловища и конечностей и тонической фазы нистагма [10].)

В пользу центрального характера вестибулярной дисфункции указывает бóльшая длительность нарушений, доминирование жалоб на расстройство равновесия, центральные признаки спонтанного нистагма, наличие очаговой неврологической симптоматики, дисгармонический характер нарушения равновесия (отклонение тела и рук не совпадает по направлению с медленным компонентом нистагма) [1].

Важная роль в дифференциальной диагностике принадлежит анализу характеристик спонтанного нистагма – данным нистагмометрии [11]. Периферическими признаками спонтанного нистагма считаются: четкая выраженность быстрого и медленного компонентов (двухфазность нистагма), горизонтальная плоскость нистагма (т. е. направление компонентов вправо или влево), обычно с ротаторным компонентом, усиление интенсивности нистагма при устранении фиксации взора (в темноте или при закрытых глазах при исследовании с помощью специальных регистрирующих методик – видеоокулографии и электроокулографии) [3, 12, 13]. Центральными признакам нистагма являются отсутствие четкого разделения на быстрый и медленный компоненты, вертикальное направление, изменение направления при различных отведениях взора и др. [1, 14].

В последние десятилетия в литературе имеется немалое количество сообщений о случаях вестибулярной дисфункции, клиническая картина которых не укладывается в общепринятые закономерности дифференциальной диагностики центральных и периферических вестибулярных нарушений. В этих работах приводятся примеры подтвержденных данными магнитно-резонансной томографии острых нарушений мозгового кровообращения в области вестибулярных ядер и мозжечка, клиническая картина которых имела признаки периферических вестибулярных нарушений или протекала в виде острого периферического вестибулярного синдрома [15–19]. Приведенное ниже собственное аналогичное наблюдение побуждает нас вновь вернуться к вопросу трактовки данных вестибуло- и нистагмометрии в топической диагностике вестибулярных нарушений.

Клиническое наблюдение. *Пациент Г., 21 год был госпитализирован в отделение клинической неврологии ВЦЭРМ МЧС РФ им. А. М. Никифорова с жалобами:*

– на нарушение равновесия с тенденцией падения влево;

– размытость изображения;

– ощущение онемения в области левой половины лица и левого края кончика языка;

– возникновение рвоты при укладывании в горизонтальное положение.

Из анамнеза известно, что 2 недели назад у пациента возникло ощущение онемения в области нижней губы слева, которое в последующие дни распространилось на нижнюю часть левой половины лица. Спустя 3 дня от начала заболевания появились нарушение равновесия, ощущение размытости изображения, рвота при укладывании на спину. Предшествующего началу заболевания недомогания, признаков простуды, подъема температуры, высыпаний на коже не было. Нарушений слуха также не отмечалось. Пациент был осмотрен неврологами в различных медицинских центрах, на фоне рекомендованного лечения (применения кортикостероидов, мочегонных препаратов, массажа в области шеи) улучшения

не возникло, нарушение равновесия усилилось. Спустя 2 недели после начала заболевания пациент был госпитализирован в ВЦЭРМ.

При осмотре оториноларингологом-вестибулологом обращало внимание вынужденное отклонение головы и туловища вправо в положении сидя (со слов пациента, это помогало ему удерживать равновесие). В позе Ромберга отмечалось падение влево при открытых глазах, незначительно усиливающееся при закрытых глазах. ШР AD/AS: 6м / 6м, отоскопия – норма. В опыте Вебера латерализации не было. Имелось небольшое снижение чувствительности в нижней части левой половины лица, снижение вкуса в переднем отделе языка также слева.

При исследовании с помощью компьютерной видеоокулографии в положении на свету определялся горизонтально-ротаторный правонаправленный спонтанный нистагм II степени (т. е. при взоре прямо и вправо) интенсивностью 3,4 ...°/с в единицах скорости медленного компонента нистагма. При исследовании в темноте (в светонепроницаемой маске) его интенсивность немного возрастала до 6,3 ...°/с. При исследовании в положении лежа на спине (в темноте) отмечено значительное усиление правонаправленного нистагма, интенсивность его составила до 10,5 ... °/с в единицах скорости медленного компонента (рис. 1).

В различных положениях (сидя, в горизонтальном положении на спине и с поворотами головы вправо и влево) направление нистагма не изменялось, он оставался двухкомпонентным, с быстрым компонентом, направленным вправо. Учитывая признаки продолжающейся вестибулярной дисфункции от дополнительных тестов было решено воздержаться.

По данным вестибулярного обследования было сделано заключение о наличии признаков выраженной вестибулярной дисфункции с угнетением активности левой половины вестибулярного анализатора и возможном поражении на уровне вестибулярных ядер.

Анализируя представленный вестибулометрический поиск, можно сказать, что в клинической картине приведенного наблюдения имелись признаки как центрального, так и периферического поражения вестибулярного анализатора. Анамнестические данные (постепенное начало вестибулярной дисфункции с тенденцией к нарастанию), предшествующая нарушению равновесия очаговая симптоматика (онемение левой половины лица), длительно (более 2 недель) сохраняющиеся вестибулярные нарушения без тенденции к уменьшению, доминирование в жалобах нарушения равновесия, наличие нарушения равновесия при открытых глазах и незначительное усиление при закрытых глазах, возникновение рвоты при укладывании на спину позволяли предполагать центральный характер вестибулярных нарушений. В то же время наличие гармонического характера отклонений (заметное отклонение строго в сторону медленного компонента спонтанного нистагма), отчетливое выделение быстрого и медленного компонентов, некоторое

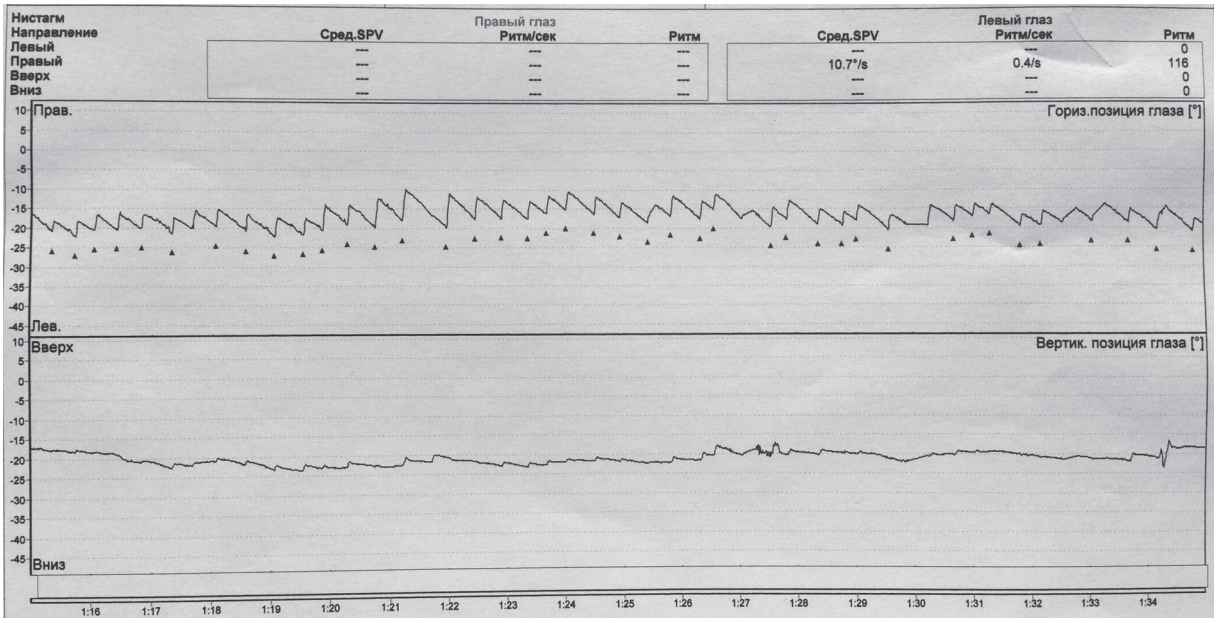

Рис. 1. Пациент Г., 21 год. Компьютерная видеоокулография, взор прямо в темноте в положении лежа на спине. Регистрируется горизонтально-ротаторный правонаправленный спонтанный нистагм интенсивностью до 10,5 ...°/с в единицах скорости медленного компонента нистагма. Запись движений глаз разложена на две составляющие: горизонтальную и вертикальную. В верхней части рисунка отражена горизонтальная составляющая спонтанного нистагма с направлением быстрого компонента вправо, на графике это выглядит, как вверх. В нижней части – слабо выраженная вертикальная составляющая с направлением быстрого компонента вверх.

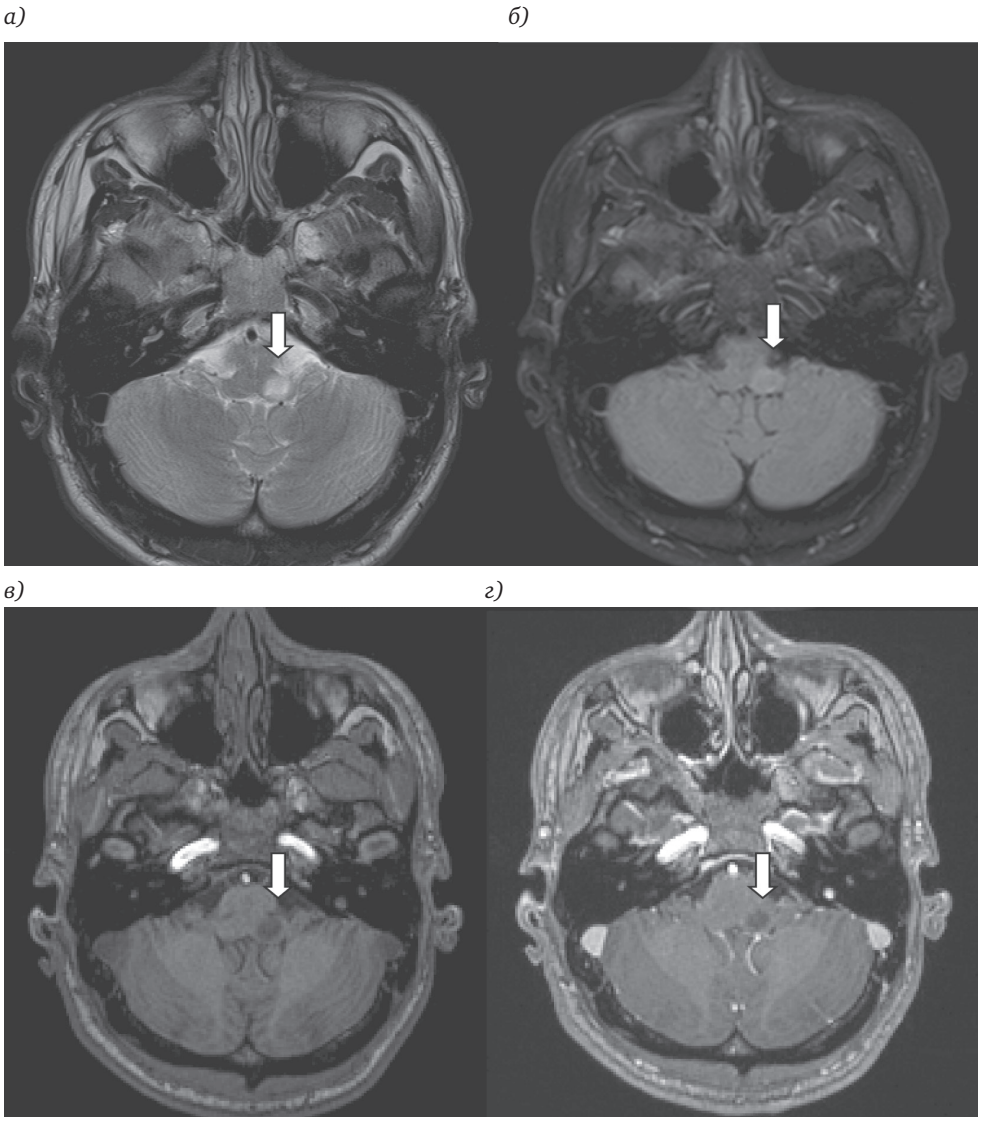

Рис. 2. На МРТ головного мозга выявляется очаг (указан стрелкой) пониженного МР-сигнала на Т1-ВИ-pre (*в*) и повышенного на Т2-ВИ, tirm (*а*, *б*) в области продолговатого мозга слева (в проекции медиального вестибулярного ядра). На Т1-постконтрастных изображениях (*г*) отмечается отсутствие накопления контрастного вещества в очаге, что может свидетельствовать об отсутствии активности процесса.

усиление интенсивности спонтанного нистагма в темноте указывали на возможный периферический характер нарушений (и даже первоначально заставляло подумать о возможном наличии вестибулярного нейронита с вовлечением вестибулярных ядер).

Последующая магнитно-резонансная томография головного мозга выявила очаг изменения интенсивности МР-сигнала размерами 0,9×0,8×1,1 см в области продолговатого мозга слева наиболее вероятно демиелинизирующего характера (рис. 2).

Эти данные МРТ позволили связать наличие у пациента выраженной вестибулярной дисфункции с распространением очага демиелинизирующего поражения в продолговатом мозге на зону вестибулярных ядер, относящихся к центральному отделу вестибулярного анализатора, и тем самым подтвердить у него центральный генез вестибулярных нарушений.

В данных ликвора были обнаружены белково-клеточная диссоциация, повышение уровня белка: pH 8,50 ↑(норма 7,35–7,40); белок 1,000 г/л ↑ (норма 0,220–0,330); цитоз 4,3 10^6/л ↑ (норма 0,0–4,0).

В процессе обследования по результатам осмотра, МРТ и исследования ликвора дифференциальный диагноз проводился между демиелинизирующим заболеванием и опухолью головного мозга. По итогам всех исследований состояние пациента было расценено как клинически изолированный синдром демиелинизирующего заболевания (формулировка, применяемая для описания первого клинического эпизода предполагаемого демиелинизирующего процесса). Пациент был выписан под наблюдение невроло-

га, спустя еще один месяц был осмотрен неврологом повторно. Отмечался существенный регресс вестибулярной симптоматики, что также свидетельствовало в пользу демиелинизирующего заболевания (стихание вестибулярных нарушений можно объяснить с позиций центральной компенсации вестибулярной дисфункции, а также связать с уменьшением отека в области очага демиелинизации).

Обсуждение. По нашему мнению, интерес данного наблюдения заключается в том, что у пациента с подтвержденными по данным МРТ центральными вестибулярными нарушениями при вестибулометрическом исследовании наблюдались отчетливые признаки периферических нарушений – гармонический характер отклонений тела и двухфазовый характер спонтанного нистагма. Это наблюдение дает основание предполагать, что гармонический характер отклонений и двухфазовый нистагм с наличием быстрого и медленного компонентов может наблюдаться не только при поражении лабиринта или вестибулярного нерва и его ганглия, но и в ряде случаев – при поражении вестибулярных ядер. Определенное освещение этой темы мы смогли найти в иностранных литературных источниках последнего десятилетия и приводим ниже. В основном в этих работах приводятся примеры поражения ствола мозга и мозжечка сосудистого характера. Также и в руководстве В. И. Бабияка и соавт. (2009) мы встречаем указание на возможность гармонического отклонения рук при одностороннем поражении вестибулярных ядер [8].

Так, H.-A. Kim и H. Lee (2010) сообщают о пациентке 53 лет с клинической картиной продолжительного (длительностью несколько дней) изолированного (т. е. в отсутствии иной неврологической симптоматики) острого вестибулярного синдрома в виде выраженного вертиго и нарушения равновесия, с горизонтальным нистагмом по типу «угнетения», ослабевающим при зрительной фиксации, гармоническим типом отклонения при исследовании равновесия и с подтвержденным односторонним инфарктом очень малой распространенности, селективно захватывающим область вестибулярных ядер. Зона инфаркта находилась на дне IV желудочка на уровне понтомедуллярного перехода (рис. 3). Авторы подчеркивают, что у пациента отсутствовала иная неврологическая симптоматика, и указывают, что это сообщение является первым описанием «ложной острой периферической вестибулопатии» («pseudo-acute peripheral vestibulopathy») при изолированном инфаркте в области вестибулярных ядер.

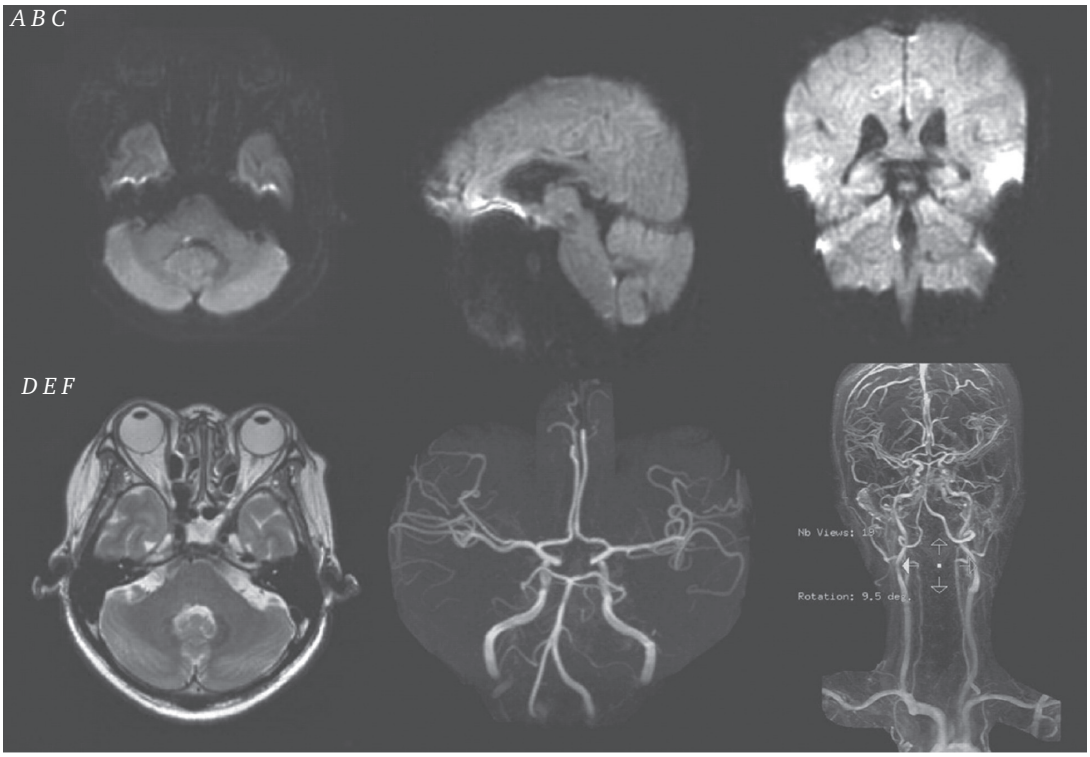

Рис. 3. Diffusion-weighted axial (*A*), sagittal (*B*), coronal (*C*) and T2-weighted axial (*D*) magnetic resonance imaging images of the brain, showing a very small infarct that selectively involved the right VN at the floor of the fourth ventricle at the pontomedullary junction level. Magnetic resonance angiography (*E* and *F*) showed no vascular abnormalities.
МРТ головного мозга, диффузно-взвешенные аксиальная (*A*), сагиттальная (*B*), коронарная (*C*) и Т2-взвешенная аксиальная (*D*) проекции, зона инфаркта малых размеров, захватывающая правый вестибулярный ядерный комплекс на дне четвертого желудочка на уровне понтомедуллярного соединения. МР-ангиография (*E* и *F*) демонстрирует отсутствие сосудистых нарушений.
Взято из публикации H.-A. Kim, H. Lee (2010).

В работе других южнокорейских исследователей [19] были описаны наблюдения двух пациентов с подтвержденными магнитно-резонансным исследованием изолированными односторонними инфарктами в области вестибулярных ядер. Исследователи выявили у этих больных признаки как периферических, так и центральных вестибулярных нарушений. У обоих пациентов наблюдался горизонтальный спонтанный нистагм по типу «угнетения» (направленный в сторону, противоположную пораженным инфарктом вестибулярным ядрам) при взоре прямо, однако наблюдался и центральный признак нистагма – изменение его направления при отведении взора вправо и влево.

В более ранних работах описаны случаи острого периферического вестибулярного синдрома при различных поражениях мозжечка. В одной из таких работ [15] описывается случай инсульта с изолированным поражением нодулоувулярной зоны мозжечка, проявлявшегося однонаправленным (двухкомпонентным) нистагмом по типу «раздражения» и нетипичным для поражения мозжечка гармоническим отклонением тела в сторону медленного компонента нистагма (в описываемых случаях – контралатеральным поражению, а не ипсилатеральным, как можно было бы ожидать) (рис. 4).

Авторы, заинтересовавшись такой нетипичной картиной, провели анализ историй болезней пациентов с подтвержденным на МРТ инсультом в области задней черепной ямки в Keimyung University (Южная Корея). Из 374 случаев в 2 историях болезни они обнаружили описание однонаправленного нистагма и гармонического характера отклонения, что составляло менее 1%. Несмотря на низкий процент таких наблюдений, нам представляется, что они заслуживают внимания и в совокупности с другими подобными сообщениями должны быть учтены в клинической практике.

Очевидно, что при продолжительном (в течение нескольких дней) изолированном вертиго в отсутствии слуховых нарушений и очаговой неврологической симптоматики прежде всего возникает необходимость проведения дифференциального диагноза между острым нарушением мозгового кровообращения и вестибулярным нейронитом. В зарубежной литературе в связи с этим используется термин pseudo-vestibular neuronitis (что можно перевести как «ложный вестибулярный нейронит»), под которым понимаются случаи центральных вестибулярных нарушений (обычно инсульта в области мозжечка или вестибулярных ядер), имитирующих картину острой периферической вестибулопатии. Так, H. Lee и Y. W. Cho (2004) описывают острый изолированный вестибулярный синдром наподобие клиники вестибулярного нейронита, наблюдавшегося у пациента с инфарктом, ограниченным областью узелка (nodulus) червя мозжечка. У пациента имелся гармонический характер отклонений, двухфазовый спонтанный нистагм по типу раздражения и отсутствовала типичная мозжечковая симптоматика [16].

Авторами предлагаются различные объяснения явления «ложной острой периферической вестибулопатии» (pseudo-acute peripheral vestibulopathy [17]) при центральных вестибулярных нарушениях. По мнению F. Thomke и H. C. Hopf (1999), периферический характер вестибулярных нарушений может быть обусловлен тем, что ишемическое поражение захватывает, помимо ядер, также и область входа корешка вестибулярного нерва в ствол мозга (со своей стороны можно было бы добавить, что в приведенных авторами наблюдениях при этом наблюдается вестибулярная реакция по типу «угнетения» на сто-

A *B*

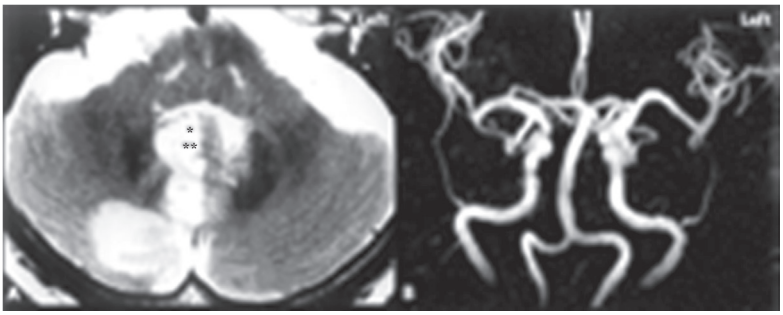

Рис. 4. Patient 2. T2-weighted axial MRI (***A***) showed an acute infarct in the distribution of the posterior inferior cerebellar artery, involving the right nodulus (*) and uvula (**). MR angiography (***B***) showed no vascular abnormalities.
Пациент 2. Т2ВИ МРТ в аксиальной проекции, острый инфаркт в бассейне задненижней мозжечковой артерии, захватывающий правый узелок (отмечено значком*) и uvula (втулочку) (отмечено значком**). МР-ангиография демонстрирует отсутствие сосудистых нарушений.
Взято из публикации H. Lee и соавт. (2003).

роне поражения) [21]. Несмотря не сосудистый генез поражения у пациента, которое мы приводим в качестве примера в этой статье, можно провести некоторую аналогию и допустить, что именно вовлечение в демиелинизирующий процесс проксимального отдела вестибулярного нерва вызвало вышеописанную симптоматику.

Возникновению псевдопериферического вестибулярного синдрома при инфаркте мозжечка дается иное объяснение – его связывают с нарушением ингибирующего влияния нодулярной, X (или нодулоувулярной – X и IX) зоны мозжечка на ипсилатеральные вестибулярные ядра и относительным повышением их тонической активности [15, 16] (по приведенным авторами примерам можно также заметить, что это чаще проявляется реакцией по типу «раздражения» на стороне поражения).

Заключение. Обоснование явления периферического синдрома при центральной вестибулярной патологии продолжает обсуждаться исследователями, однако авторы единодушны в том, что практическим врачам следует знать о возможности такой симптоматики и более тщательно исключать в подобных случаях поражение на уровне вестибулярных ядер и мозжечка.

Нам также представляется важным подробное освещение и обсуждение таких нестандартных результатов вестибулометрии для того, чтобы эти данные учитывались практикующими оториноларингологами и неврологами при проведении дифференциальной диагностики центральных и периферических вестибулярных нарушений. Мы уверены, что последующие исследования позволят дать полноценное объяснение некоторым, на первый взгляд, «парадоксальным» вестибулометрическим данным.

На сегодняшнем этапе приходится учитывать, что само по себе наличие двухфазности спонтанного нистагма и гармонического характера отклонений при исследовании равновесия еще не дает возможность врачу исключить ядерный уровень поражения вестибулярного анализатора, особенно в тех случаях, когда у пациента имеются также признаки центральных вестибулярных нарушений.

ЛИТЕРАТУРА

1. Дикс М. Р. Клиническое обследование и фармакологическое лечение больных с головокружением. Головокружение. М.: Медицина, 1987. С. 46–62.
2. Гоулденберг Р. А. Головокружение. В кн.: Тейлор Р. Б., ред. Трудный диагноз. т. 1. М.: Медицина, 1992. С. 432–451.
3. Лиленко С. В., Янов Ю. К., Ситников В. П. Расстройства равновесия. Ч. 1. Этиопатогенез и диагностика. СПб.: РИА-АМИ, 2005. 128 с.
4. Руководство по гистологии. 2-е изд. Т. 1. СПб.: СпецЛит, 2011. 832 с.
5. Tascioglu A. B. Brief review of vestibular system anatomy and its higher order projections // Neuroanatomy. 2005. N 4. P. 24–27. Available at: http://www.neuroanatomy.org/2005/024_027.pdf
6. Khan S., Chang R. Anatomy of the vestibular system: A review. Neurorehabilitation. 2013. Vol. 32, N 3. P. 437–443. Available at: https://www.researchgate.net/publication/236642391_Anatomy_of_the_vestibular_system_A_review
7. Курашвили А. Е., Бабияк В. И. Физиологические функции вестибулярной системы. Л.: Медицина, 2003. 279 с.
8. Бабияк В. И. Вестибулярный аппарат или вестибулярная система. В кн.: Материалы XV съезда оториноларингологов России, 25–29 сентября 1995 г. В 2 т. СПб., 1995. Т. 1. С. 55–59.
9. Hotson J. R. Baloh R. W. Acute vestibular syndrome // N. Engl Jurn. Med. 1998. Vol. 339, N 10. P. 680–685.
10. Усачев В. И. Физиология и методы исследования вестибулярного аппарата // Под ред. И. Б. Солдатова, В. Р. Гофмана. Оториноларингология: учеб. СПб.: ЭЛБИ, 2000. С. 75–96.
11. Левашов М. М. Нистагмометрия в оценке состояния вестибулярной функции // Проблемы космической биологии. Т. 50. Л.: Наука, 1984. 221 с.
12. Худ Дж. Д. Тестирование вестибулярной функции // Дикс М. Р., Худ Дж. Д., ред. Головокружение. М.: Медицина, 1987. С. 63–96.
13. Bhansali S. A., Honrubia V. Current status of electronystagmography testing // Otolaryngol. Head Neck Surg. 1999. Vol. 120, N 3. P. 419–426.
14. Kerber K. A., Baloh R. W. The evaluation of a patient with dizziness // Neurol. Clin. Pract. 2011. N 1(1). P. 24–33.
15. Lee H., Yi H. A., Cho Y. W., Sohn C. H., Whitman G. T., Ying S. [et. al.]. Nodulus infarction mimicking acute peripheral vestibulopathy // Neurology. 2003. N 60 (10). P. 1700–1702.
16. Lee H., Cho Y.W. A case of isolated nodulus infarction presenting as a vestibular neuritis // Jurn. Neurol Sci. 2004. Vol. 221, N 1–2. P. 117–119.
17. Kim H.-A., Lee H. Isolated vestibular nucleus infarction mimicking acute peripheral vestibulopathy // Stroke. 2010. Vol. 41. P. 1558–1560. Available at: https://doi.org/10.1161/STROKEAHA.110.582783
18. Kumar N. S., Suneetha P., Tatikonda A. K., Reddy V. U., Agrawal A. An isolated infarction of cerebellar nodulus (lobule X) // Int. Jurn. Stud. Res. 2013. N 3 (is. 2). P. 51–53. Available at: http://www.ijsronline.net/text.asp?2013/3/2/51/136498
19. Kim H.-J., Lee S.-H., Park J.H., Choi J.-Y., Kim J.-S. Isolated vestibular nuclear infarction: report of two cases and review of the literature // Journ. of Neurology. 2014. Vol. 261(is. 1). P. 121–129.

20. Бабияк В. И., Говорун М. И., Накатис Я. А. Оториноларингология: руководство. Т. 2. СПб.: Питер, 2009. 832 с.
21. Thomke F., Hopf H. C. Pontine lesions mimicking acute peripheral vestibulopathy // Jurn. Neurol. Neurosurg. Psychiatry. 1999. Vol. 66. P. 340–349.

Вавилова Анастасия Алексеевна – канд. мед. наук, врач-оториноларинголог-вестибулолог отделения оториноларингологического и челюстно-лицевой хирургии Всероссийского центра экстренной и радиационной медицины им. А. М. Никифорова МЧС России. Россия, 194044, Санкт-Петербург, ул. Оптиков, д. 54; тел.: +7 921 441-85-64, e-mail: anastasiastpb@mail.ru

Кочергин Геннадий Александрович – засл. врач РФ, канд. мед. наук, зав. отделением оториноларингологическим и челюстно-лицевой хирургии Всероссийского центра экстренной и радиационной медицины им. А. М. Никифорова МЧС России. Россия, 194044, Санкт-Петербург, ул. Оптиков, д. 54; тел.: 8 (812) 607-59-00, e-mail: orl-kochergin@mail.ru

Бутурина Елизавета Владимировна – канд. мед. наук, врач-невролог отдела клинической неврологии Всероссийского центра экстренной и радиационной медицины им. А. М. Никифорова МЧС России. Россия, 194044, Санкт-Петербург, ул. Оптиков, д. 54; тел.: 8 (812) 607-59-00, e-mail: butyrina@list.ru

Захарова Наталия Ивановна – канд. мед. наук, зав. отделением неврологии Всероссийского центра экстренной и радиационной медицины им. А. М. Никифорова МЧС России. Россия, 194044, Санкт-Петербург, ул. Оптиков, д. 54; тел.: 8 (812) 607-59-00, e-mail: dr.zakharova@mail.ru

Тихомирова Ольга Викторовна – засл. врач РФ, докт. мед. наук, зав. отделом клинической неврологии Всероссийского центра экстренной и радиационной медицины им. А. М. Никифорова МЧС России. Россия, 194044, Санкт-Петербург, ул. Оптиков, д. 54; тел.: 8 (812) 607-59-00, e-mail: tikhomirova2@rambler.ru

Пьянов Илья Владимирович – канд. мед. наук, зав. отделением магнитно-резонансной томографии Всероссийского центра экстренной и радиационной медицины им. А. М. Никифорова МЧС России. Россия, 194044, Санкт-Петербург, ул. Оптиков, д. 54; тел.: 8 (812) 607-59-00, e-mail: ipyanov@mail.ru

Конфликт интересов отсутствует.

REFERENCES

1. Diks M. R. Klinicheskoe obsledovanie i farmakologicheskoe lechenie bol'nykh s golovokruzheniem [Clinical examination and pharmacological treatment of patients with dizziness]. In.: Diks M. R., Khud Dzh. D., ed. Golovokruzhenie [Vertigo]. Moscow.: Meditsina; 1987: 46–62. (in Russian)
2. Gouldenberg R. A. Golovokruzhenie [Vertigo]. In: Taylor R.B., ed. Trudnyy diagnoz. v. 1. Moscow: Meditsina; 1992: 432–451 (in Russian)
3. Lilenko S. V., Yanov Yu. K., Sitnikov V. P. Rasstroistva ravnovesiya. Chast' 1. Etiopatogenez i diagnostika [Balance disorders. Part 1. Etiopathogenesis and diagnostics]. SPb.: Agenstvo Meditsinskoy Informatsii "RIA-AMI", 2005. 128 (in Russian).
4. Danilov R. K., ed. Rukovodstvo po gistologii. 2-e izd. t. 1. [Guidelines on Histology. Ed. 2, Vol. 1]. Saint-Petersburg: SpetsLit; 2011; 832. (in Russian)
5. Tascioglu A. B. Brief review of vestibular system anatomy and its higher order projections. *Neuroanatomy*. 2005; 4: 24–27. Available at: http://www.neuroanatomy.org/2005/024_027.pdf
6. Khan S., Chang R. Anatomy of the vestibular system: A review. Neurorehabilitation. 2013; 32(3): 437–443. Available at: https://www.researchgate.net/publication/236642391_Anatomy_of_the_vestibular_system_A_review
7. Kurashvili A. E., Babiyak V. I. Fiziologicheskie funktsii vestibulyarnoi sistemy [Physiological functions of the vestibular system]. Leningrad: Meditsina, 2003. 279. (in Russian)
8. Babiyak V. I. Vestibulyarnyi apparat ili vestibulyarnaya sistema. V kn.: Materialy KhV s»ezda otorinolaringologov Rossii, 25–29 sentyabrya 1995 g. V 2-kh t. [Vestibular apparatus or vestibular system. In: Materials of the XV Congress of Otorhinolaryngologists of Russia, September 25–29, 1995. In 2 volumes]. Saint-Petersburg; 1995; v. 1: 55–59. (in Russian)
9. Hotson J. R. Baloh R. W. Acute vestibular syndrome. *N. Engl Jurn. Med*. 1998; 339 (10): 680–685.
10. Usachev V. I. Fiziologiya i metody issledovaniya vestibulyarnogo apparata. In: Soldatov I. B., Gofman V. R., red. Otorinolaringologiya: uchebnik. [Physiology and methods of investigation of the vestibular apparatus In.: Soldatov I. B., Gofman V. R., ed. Otorinolaringology: textbook]. Saint-Petersburg: ELBI; 2000: 75–96. (in Russian)
11. Levashov M. M. Nistagmometriya v otsenke sostoyaniya vestibulyarnoi funktsii. In Problemy kosmicheskoi biologii. t. 50. In.: Problemy kosmicheskoy biologii. v. 50. [Nistagmometry in vestibular function assessment. In: The problems of space biology]. Leningrad: Nauka; 1984. 221s. (in Russian)
12. Khud Dzh. D. Testirovanie vestibulyarnoi funktsii [Testing of the vestibular function]. In.: Diks M. R., Khud Dzh. D., ed. Golovokruzhenie [Vertigo]. Moscow.: Meditsina; 1987: 46–62. (in Russian)
13. Bhansali S. A., Honrubia V. Current status of electronystagmography testing. *Otolaryngol. Head Neck Surg*. 1999; 120(3): 419–426.
14. Kerber K. A., Baloh R. W. The evaluation of a patient with dizziness. *Neurol. Clin. Pract*. 2011; 1(1): 24–33.
15. Lee H., Yi H. A., Cho Y. W., Sohn C. H., Whitman G. T., Ying S. et. al. Nodulus infarction mimicking acute peripheral vestibulopathy. *Neurology*. 2003; 60 (10): 1700–1702.
16. Lee H., Cho Y.W. A case of isolated nodulus infarction presenting as a vestibular neuritis. *Jurn. Neurol Sci.* 2004; 221(1-2): 117–119.
17. Kim H.-A., Lee H. Isolated vestibular nucleus infarction mimicking acute peripheral vestibulopathy. Stroke. 2010; 41: 1558–1560. Available at: https://doi.org/10.1161/STROKEAHA.110.582783
18. Kumar N. S., Suneetha P., Tatikonda A. K., Reddy V. U., Agrawal A. An isolated infarction of cerebellar nodulus (lobule X). Int. J. Stud. Res. 2013; 3 (Issue 2): 51-3. Available at: http://www.ijsronline.net/text.asp?2013/3/2/51/136498
19. Kim H.-J., Lee S.-H., Park J.H., Choi J.-Y., Kim J.-S. Isolated vestibular nuclear infarction: report of two cases and review of the literature. Journal of Neurology. 2014; 261(Issue 1): 121–9.
20. Babiyak V. I., Govorun M. I., Nakatis Ya. A. Otorinolaringologiya: Rukovodstvo. t. 2. [Otorhinolaryngology: Guidelines. Vol. 2.]. Saint-Petersburg: Piter; 2009. 832 (in Russian)
21. Thomke F., Hopf H.C. Pontine lesions mimicking acute peripheral vestibulopathy. *Jurn. Neurol. Neurosurg. Psychiatry*. 1999; 66: 340–349.

Vavilova Anastasiya Alekseevna – MD Candidate, otorhinolaryngologist-vestibulologist of the Department of Otorhinolaryngology and Maxillofacial Surgery of Nikiforov Russian Center of Emergency and Radiation Medicine of EMERCOM of Russia. Russia, 194044, Saint Petersburg, 54, Optikov str., tel.: +7 921 441 85 64, e-mail: anastasiastpb@mail.ru

Kochergin Gennadii Aleksandrovich – the Honored Doctor of the Russian Federation, MD Candidate, Head of the Department of Otorhinolaryngology and Maxillofacial Surgery of Nikiforov Russian Center of Emergency and Radiation Medicine of EMERCOM of Russia. Russia, 194044, Saint Petersburg, 54, Optikov str., tel.: 8 (812) 607-59-00, e-mail: orl-kochergin@mail.ru

Buturina Elizaveta Vladimirovna – MD Candidate, neurologist of the Department of Clinical Neurology of Nikiforov Russian Center of Emergency and Radiation Medicine of EMERCOM of Russia. Russia, 194044, Saint Petersburg, 54, Optikov str., tel.: 8 (812) 607-59-00, e-mail: butyrina@list.ru

Zakharova Nataliya Ivanovna – MD Candidate, Head of the Department of Neurology of Nikiforov Russian Center of Emergency and Radiation Medicine of EMERCOM of Russia. Russia, 194044, Saint Petersburg, 54, Optikov str., tel.: 8 (812) 607-59-00, e-mail: dr.zakharova@mail.ru

Tikhomirova Ol'ga Viktorovna – the Honored Doctor of the Russian Federation, MD, Head of the Department of Clinical Neurology of Nikiforov Russian Center of Emergency and Radiation Medicine of EMERCOM of Russia. Russia, 194044, Saint Petersburg, 54, Optikov str., tel.: 8 (812) 607-59-00, e-mail: tikhomirova2@rambler.ru

P'yanov Il'ya Vladimirovich – MD Candidate, Head of the Department of Magnetic Resonance Imaging of Nikiforov Russian Center of Emergency and Radiation Medicine of EMERCOM of Russia. Russia, 194044, Saint Petersburg, 54, Optikov str., tel.: 8 (812) 607-59-00, e-mail: ipyanov@mail.ru

No conflict of interest.

УДК 616.28-008.14-053.9:314.14 doi: 10.18692/1810-4800-2017-4-25-31

СТРУКТУРА ОТОРИНОЛАРИНГОЛОГИЧЕСКОЙ ЗАБОЛЕВАЕМОСТИ И КОМОРБИДНЫХ СОСТОЯНИЙ У ПАЦИЕНТОВ СТАРШЕЙ ВОЗРАСТНОЙ ГРУППЫ

Владимирова Т. Ю.[1], Булгакова С. В.[2], Захарова Н. О.[2], Барышевская Л. А.[1], Попов М. Н.[1], Куренков А. В.[1]

ФГБОУ ВО «Самарский государственный медицинский университет» Минздрава России, 443099, г. Самара, Россия

([1] Зав. каф. оториноларингологии им. академика И. Б. Солдатова – доцент Т. Ю. Владимирова; [2] зав. каф. гериатрии и возрастной эндокринологии – докт. мед. наук С. В. Булгакова)

THE STRUCTURE OF OTORHINOLARYNGOLOGICAL MORBIDITY AND COMORBID STATES IN PATIENTS OF OLDER AGE GROUP

Vladimirova T. Yu.[1], Bulgakova S. V.[2], Zakharova N. O.[2], Baryshevskaya L. A.[1], Popov M. N.[1], Kurenkov A. V.[1]

Federal State Budgetary Educational Institution of Higher Education Samara State Medical University of the Ministry of Healthcare of Russia, Samara, Russia

[1] Head of the Chair of Otorhinolaryngology named after Academician I. B. Soldatov

[2] Head of the Chair of Geriatrics and Age-Related Endocrinology

Представлены результаты изучения региональных демографических показателей основных возрастных групп с учетом территориального распределения в 2014–2016 гг. Проведен сравнительный анализ показателей общей заболеваемости и заболеваемости по классам «болезни уха и сосцевидного отростка» и «болезни органов дыхания» в динамике за период 2014–2016 гг. с акцентом на патологию слуха. Проведен анализ структуры ЛОР-патологии и коморбидных состояний у пациентов старшей возрастной группы Самарского областного клинического госпиталя для ветеранов войн (СОКГВВ). Отмечен устойчивый рост в популяции региона лиц пожилого и старческого возраста, выявлены особенности структуры ЛОР-патологии у пациентов СОКГВВ и изучен их коморбидный профиль.

Ключевые слова: старение населения, кондуктивная и нейросенсорная потеря слуха, коморбидные состояния.

Библиография: 8 источников.

The article presents the results of study of regional demographic data of principal age groups taking into account the territorial distribution in 2014–2016. The authors carried out a comparative analysis of data of total morbidity and morbidity by the classes of «ear and mastoid diseases” and «respiratory diseases» in dynamics for the period 2014–2016 with an emphasis on hearing pathology. The authors carried out an analysis of the structure of ENT pathology and comorbid conditions in patients of the older age group of Samara Regional Clinical Hospital for War Veterans (SOKGVV). As a result, a stable growth of elderly and senile people in the population of the region was noted, peculiarities of the structure of ENT pathology in SOKGVV patients were revealed and their comorbid profile was studied.

Key words: aging of population, conductive and sensorineural hearing loss, comorbid states.

Bibliography: 8 sources.

Среди наиболее важных проблем современности, стоящих перед мировым сообществом, является проблема старения населения. Оценка экспертами ООН социально-демографического развития подтверждает стремительный характер постарения населения практически всех стран мира и прогнозирует, что каждый третий-четвертый житель планеты к 2050 г. будет пожилым [1]. Уже сейчас в ряде стран численность населения в возрастной группе 60 лет и старше сравнялась с численностью детей и молодежи в возрасте до 20 лет, в то же время наряду с постарением населения отмечается прирост в группе старше 80 лет. Согласно показателям Росстата в РФ наряду с повышением средней продолжительности жизни (65,9 для мужчин и 76,7 года для женщин соответственно) увеличивается численность населения нетрудоспособного возраста. При этом доля пожилых мужчин (7,9%) почти вдвое меньше, чем аналогичный показатель для женщин (15,1%) [2].

Самарская область представляет собой один из важнейших промышленных районов России, расположенный в Поволжье, согласно статистическим данным официальная численность населения на 2016 г. составляет 3 205 975 человек (2,2% населения страны) и входит в 15 наиболее густонаселенных регионов с плотностью населения 59,85 чел./км^2, при этом жители городов составляют более 80%, что свидетельствует о высоком уровне урбанизации [3]. Анализ результатов статистических показателей Минздрава Самарской области за последние 3 года (2014–2016) выявил прирост доли лиц старших возрастных групп в структуре взрослого населения Самарской области. Так, на фоне некоторого возрастания доли лиц трудоспособного возраста с 54,3 до 57,1% (скорее всего за счет положительного миграционного прироста) процент лиц старше трудоспособного возраста вырос на 1,0%. Коэффициент демографической нагрузки на 1000 трудоспособного населения губернии вырос с 719 до 751, индекс глубины старения за последние 2 года (2015–2016) сохранил стабильный уровень и составил 0,25. В то же время в Самарской области отмечается диспропорциональность постарения населения, выражающаяся в преобладании в 6,1 раза лиц пожилого возраста (согласно классификации ВОЗ 60–74 года) в сравнении с лицами старческого возраста (75 лет и старше) [4].

Среди разнообразия патологии органов и систем проблема возрастных особенностей ЛОРорганов и заболеваний у людей пожилого и старческого возраста остается актуальной и малоизученной [5, 6]. В то же время полиморбидные и коморбидные состояния, наиболее часто выявляемые у пациентов старшей возрастной группы, влияют на эффективность лечебных мероприятий и меняют качество жизни пациента. Это определяет необходимость ориентации здравоохранения на проблемы лиц пожилого и старческого возраста как в плане организации медицинской и социальной помощи, так и в целях повышения ее качества и доступности [7, 8].

Цель исследования. Провести сравнительный анализ регионального показателя заболеваемости в динамике за 2014–2016 гг. и изучить особенности ЛОР-патологии и коморбидных состояний у лиц старше трудоспособного возраста.

Материалы, пациенты и методы исследования. Материалами исследования послужили годовые отчетные статистические данные Самарского областного медицинского информационно-аналитического центра за 2014–2016 гг. Анализ структуры ЛОР-патологии среди лиц пожилого и старческого возраста и особенности коморбидного фона получены в ходе комплексного осмотра пациентов на базе Самарского областного клинического госпиталя для ветеранов войн, где преимущественно сосредоточена стационарная медицинская помощь пациентам данной возрастной группы. Исследование проведено в рамках междисциплинарного взаимодействия совместно с кафедрой гериатрии и возрастной эндокринологии СамГМУ на базе 5 отделений госпиталя с использованием методов сбора первичной информации, комплексного осмотра гериатром и оториноларингологом с расширенной оценкой слуховой функции и определением степени тугоухости. В ходе выполнения работы мы придерживались определения критериев заболеваемости согласно Международной классификации болезней, травм и причин смерти X пересмотра (МКБ-10).

Результаты исследования. В настоящее время для населения Самарской области характерна тенденция демографического постарения, выражающаяся в увеличении доли лиц старшего возраста (рис. 1).

С учетом региональных особенностей демографической ситуации нами проведен сравнительный анализ заболеваемости в динамике за последние 3 года в целях актуализации информации по двум основным классам заболеваний, являющихся причиной обращения к врачу-оториноларингологу: болезни уха и сосцевидного отростка и болезни органов дыхания. Данные статистической отчетности позволили оценить общий уровень заболеваемости взрослого населения (на 100 тыс.) на территории Самарской области, среди жителей города и сельских районов (табл. 1). Так, заболеваемость взрослого населения в городах и районах Самарской области различается: показатель соотношения уровня заболеваемости по классу «болезни органов дыхания» в городах к уровню заболеваемости в районах области в 2014 г. составил 1,18, в 2015 г. – 1,14, в 2016 – 1,19, в то время как оценка соотношения уровня заболеваемости по классу «болезни уха и сосцевидного отростка» составила соответственно 0,90; 0,95 и 0,99.

Таким образом, на фоне достаточно стабильного показателя заболеваемости взрослого населения по классу «болезни органов дыхания» можно отметить наметившуюся тенденцию к приросту заболеваемости по классу «болезни уха и сосцевидного отростка», особенно среди сельского населения в динамике за 3 года. Это может быть обусловлено наблюдающимся приростом доли лиц старше 60 лет среди населения старше трудоспособного возраста (83,8%), имеющих проблемы со слухом различного характера. С учетом выявленной особенности и значимости проблем, обусловленных тугоухостью, нами выполнена дифференцированная оценка характера тугоухости у взрослого населения региона внутри класса «болезни уха и сосцевидного отростка».

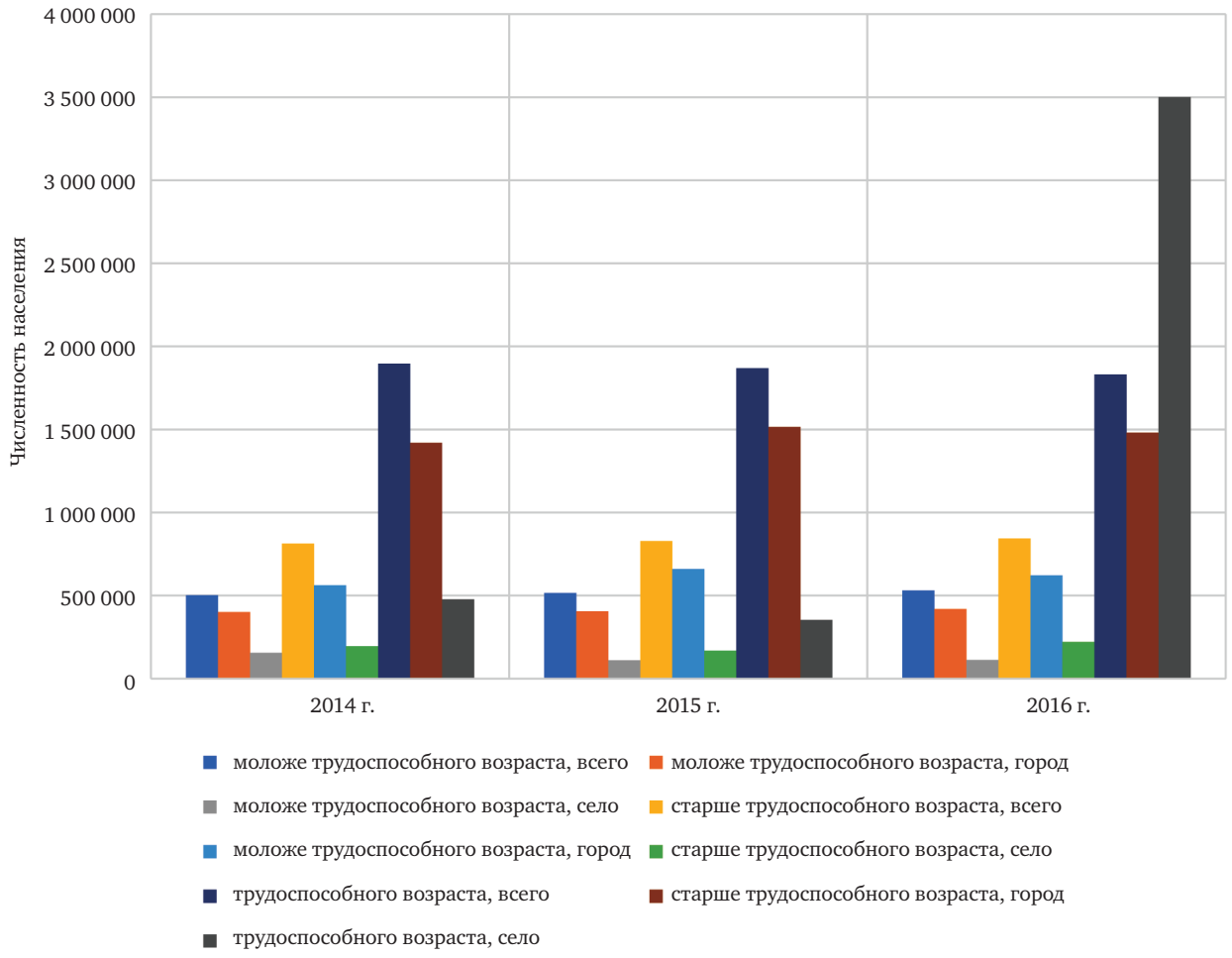

Рис. 1. Распределение населения Самарской области по возрастным группам с учетом места проживания (город, село) за 2014–2016 гг.

Таблица 1

Заболеваемость (общая и по отдельным классам) взрослого населения городов и районов Самарской области за 2014–2016 гг. (на 100 тыс. населения)

Показатель	Заболеваемость		Заболеваемость по классу «болезни уха и сосцевидного отростка»		Заболеваемость по классу «болезни органов дыхания»	
	Город	Село	Город	Село	Город	Село
2014 г.	220033,0	185694,5	4332,1	4739,0	29456,5	25068,5
2015 г.	223948,0	189110,0	4248,0	4481,2	31253,1	27376,4
2016 г.	208375,0	163884,5	4000,9	4050,7	27574,8	23029,5
Взрослое население	208375,0	163884,5	4000,9	4050,7	27574,8	23029,5
Старшая возрастная группа (старше 60 лет)	321554,4	234716,6	6948,0	6125,4	23807,7	19606,1

Среди жителей городов и районов Самарской области зарегистрирован стабильный в динамике и пропорциональный уровень потери слуха кондуктивного и сенсоневрального характера. Среди двусторонних расстройств слуховой функции, особенно важной в плане социальной депривации, отмечено превалирование случаев двусторонней нейросенсорной тугоухости, чаще среди городских жителей (табл. 2).

Проведенный сравнительный анализ уровня показателей заболеваемости среди городского и сельского населения за трехлетний период выявил на фоне достаточно стабильного показателя нейросенсорной потери слуха (1,03–1,1) прирост кондуктивной потери слуха у городского населения (с 0,17 до 0,93).

Учитывая сведения о возрастных особенностях слуховой функции и рост доли лиц старше

Таблица 2

Структура потерь слуха по данным отчета о заболеваемости взрослого населения (на 100 тыс. населения) за 2014–2016 гг.

Год	Кондуктивная и нейросенсорная потеря слуха			Кондуктивная потеря слуха двусторонняя			Нейросенсорная потеря слуха двусторонняя		
	Область	Город	Районы	Область	Город	Районы	Область	Город	Районы
2014	1034,8	1026,3	1059,9	50,6	22,7	133,0	826,4	859,2	729,8
2015	1048,1	1049,2	1044,9	9,7	8,8	12,5	870,7	876,9	852,7
2016	974,7	982,9	951,1	8,6	8,5	9,1	811,6	823,6	774,5

Таблица 3

Структура потерь слуха по данным отчета о заболеваемости населения старше трудоспособного возраста (на 100 тыс. населения) за 2014–2016 гг.

Группа	Кондуктивная и нейросенсорная потеря слуха			Кондуктивная потеря слуха двусторонняя			Нейросенсорная потеря слуха двусторонняя		
	Область	Город	Район	Область	Город	Район	Область	Город	Район
Взрослые	974,7	982,9	951,1	8,6	8,5	9,1	811,6	823,6	774,5
Старше 60 лет	2368,0	2483,6	2042,8	17,0	17,2	16,3	2024,4	2134,3	1715,7

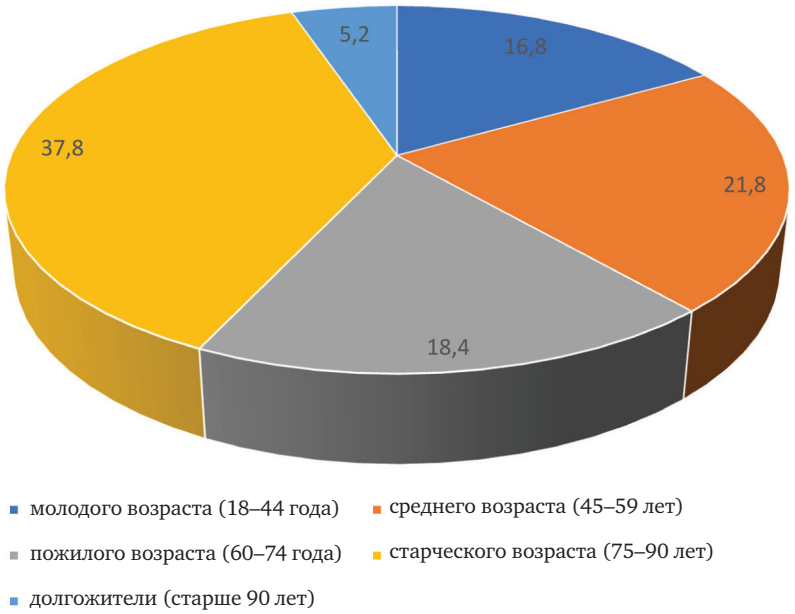

Рис. 2. Распределение обследованных пациентов по возрастам.

трудоспособного возраста в региональных демографических показателях нами проведен сравнительный анализ заболеваемости на 100 тыс. населения (табл. 3) в возрастной группе старше 60 лет.

На фоне более высокого уровня общей заболеваемости отмечалась частая встречаемость потерь слуха кондуктивного и нейросенсорного характера (в 2,47 раза чаще), в том числе за счет двусторонней потери слуха кондуктивного характера – в 2 раза, нейросенсорного характера в 2,5 раза чаще.

Учитывая особенности оказания медицинской помощи по профилю «гериатрия», большая часть пациентов пожилого и старческого возраста сосредоточена в Самарском областном клиническом госпитале для ветеранов войн. Нами проведено комплексное обследование 247 пациентов, находившихся на лечении в мае 2016 г. в 5 отделениях госпиталя. Среди обследованных мужчин было 75,7%, женщин – 24,3%. Распределение пациентов по возрастным группам с учетом классификации ВОЗ выглядело следующим образом (рис. 2).

Из всех обследованных больных, патология ЛОРорганов выявлена в 81,4% случаев. Проведенный структурный анализ ЛОР-патологии у лиц молодого и среднего возраста показал превалирование заболеваний носа, околоносовых пазух и глотки (рис. 3), в то время как у пациентов пожилого возраста доминировали заболевания уха и глотки, у пациентов старше 75 лет отмечен более

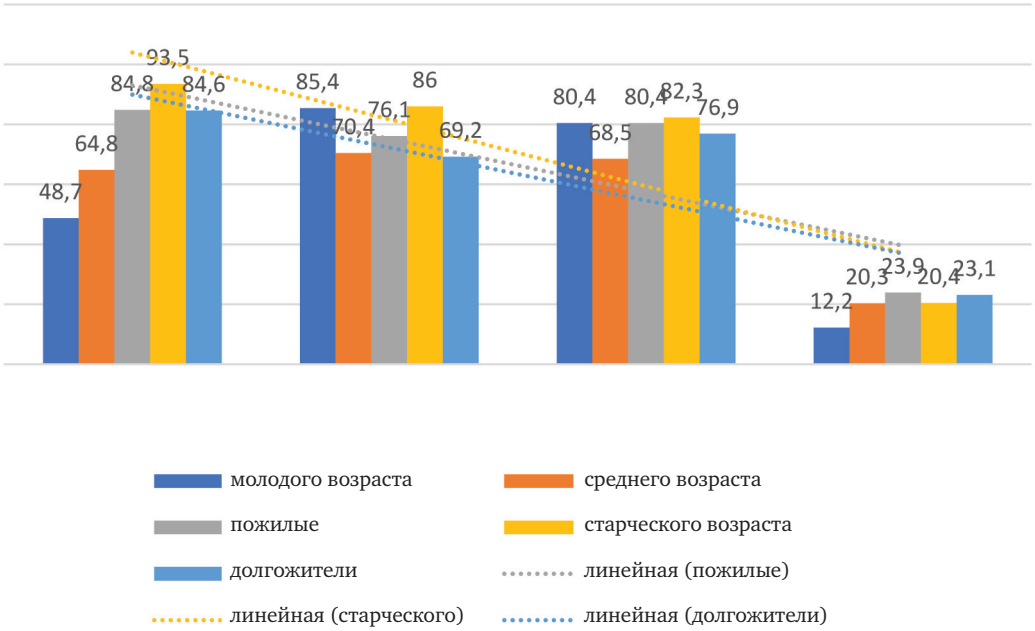

Рис. 3. Структура патологии ЛОРорганов у пациентов Самарского областного клинического госпиталя для ветеранов войн (СОКГВВ).

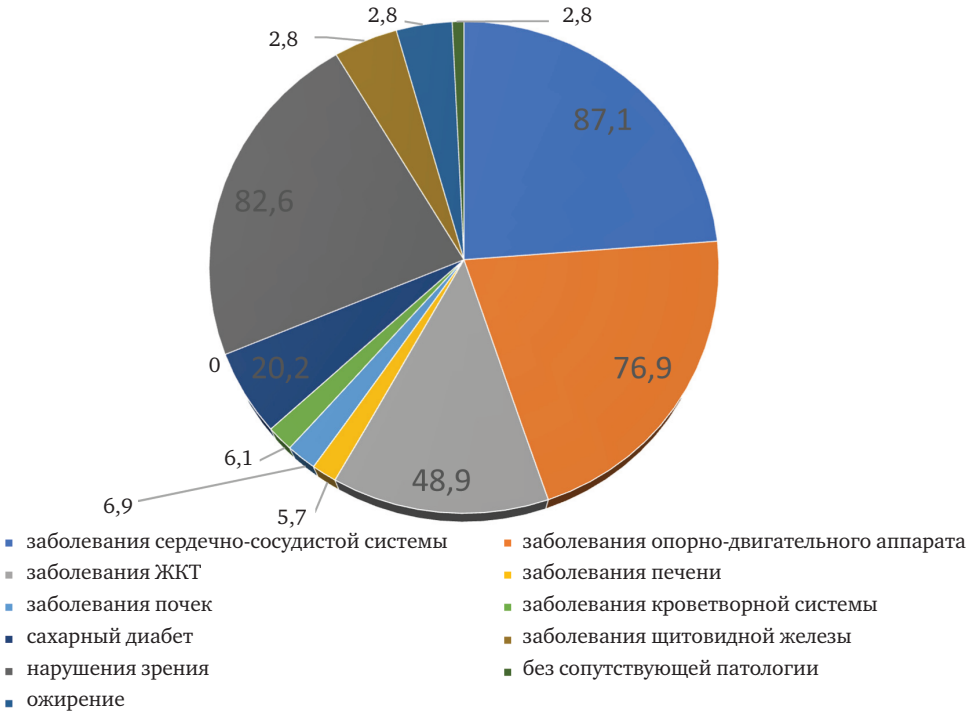

Рис. 4. Структура коморбидной патологии у пациентов, обследованных на базе СОКГВВ.

высокий удельный вес заболеваний уха на фоне равного соотношения патологии носа и заболеваний глотки. У долгожителей чаще выявляется патология глотки и заболевания уха.

Из сопутствующих заболеваний, усугубляющих состояние больного при наличии ЛОР-патологии у пожилых и лиц старческого возраста, нами были выявлены: заболевания сердечно-сосудистой системы (87,1%), заболевания желудочно-кишечного тракта (48,9%), нарушение зрения (82,6%), сахарный диабет (20,2%), заболевания щитовидной железы (15,4%), заболевания печени с нарушением функции (5,7%), заболевания почек с нарушением функции (6,9%), заболевания кроветворной системы (6,1%), заболевания опорно-двигательного аппарата (76,9%), ожирение (13,4%). В 2,8% случаях сопутствующие заболевания не выявлены (рис. 4).

Выводы

1. Особенности демографии, территориального распределения и динамика показателя общей заболеваемости основных групп населения по возрастам в Самарской области за 2014–2016 гг. определяют необходимость усиления внимания к вопросам планирования и оказания медицинской и социальной помощи лицам пожилого и старческого возраста, особенно проживающим в сельских районах.

2. Сравнительный анализ показателей заболеваемости по основным классам болезней, являющихся причиной обращения к врачу-оториноларингологу, обосновывает приоритет в особом учете болезней уха и сосцевидного отростка как социально значимого фактора растущей инвалидизации населения по состоянию слуха, значительно нарушающему показатель качества жизни.

3. В структуре патологии ЛОР-органов прослеживаются возрастные особенности, определяющиеся анатомо-функциональными изменениями в процессе старения. Активное выявление ЛОР-патологии и выделение групп повышенного риска с учетом тенденций медико-демографических процессов на территории области являются приоритетными направлениями оптимизации гериатрической помощи в регионе.

4. Ориентированность врача-оториноларинголога в вопросах коморбидной патологии у пациентов пожилого и старческого возраста, комплексный междисциплинарный подход к вопросам диагностики, лечения и профилактики нарушений слуха различного характера расширяет возможности продления активного долголетия населения.

ЛИТЕРАТУРА

1. Волобуев А. Н., Романчук П. И., Романчук Н. П., Малышев В. К., Тренева Е. В. Прогноз продолжительности жизни человека в регионе // Клинические и фундаментальные аспекты геронтологии: сб. науч. ст. / Под ред. Г. П. Котельникова, Н. О. Захаровой. Самара: Самарский гос. мед. ун-т, 2015. С. 65–67.
2. Васин С. А., Денисенко М. Б. Сиротко М. Л. Повозрастная заболеваемость как прогностический фактор состояния здоровья и организации медико-социальной помощи населению // Медицина и здравоохранение. 2010. Т. 5, № 1. С. 415.
3. Сиротко М. Л. Медико-демографическая характеристика территории Самарской области с учетом возможного влияния экологических факторов // Изв. Самарского научного центра Российской академии наук. 2014. № 5–2 (16). С. 954.
4. Бердяшкина С. И., Овчинникова Е. А. Проблема полиморбидности у людей пожилого и старческого возраста // Клинические и фундаментальные аспекты геронтологии: сб. науч. ст. / Под ред. Г. П. Котельникова, Н. О. Захаровой. Самара: Самарский гос. мед. ун-т, 2015. С. 43–47.
5. Бобошко М. Ю., Голованова Л. Е., Тахтаева Н. Ю., Ефимова М. В. Возрастные нарушения слуха и особенности их коррекции // Рос. оториноларингология. 2011. № 4. С. 30–33.
6. Гуненков А. В. Возрастные изменения слуха (пресбиакузис). Современные подходы к старой проблеме // Вестн. оториноларингологии. 2007. № 3. С. 33–35.
7. Морозова С. В. Особенности медикаментозной терапии периферических кохлеовестибулярных расстройств в возрастном аспекте // Справочник поликлинического врача. 2007. № 8. С. 36–39.
8. Чумаков Ф. И., Инкина А. В. Изменения и заболевания ЛОР-органов в пожилом и старческом возрасте // Медицинская сестра. 2002. № 1. С. 7–8.

Владимирова Татьяна Юльевна – канд. мед. наук, доцент, зав. каф. оториноларингологии им. академика И. Б. Солдатова Самарского ГМУ. Россия, 443099, г. Самара, ул. Чапаевская, д. 89; тел. 8-927-004-20-33, e-mail: vladimirovalor@yandex.ru

Булгакова Светлана Викторовна – докт. мед. наук, доцент, зав. каф. гериатрии и возрастной эндокринологии Самарского ГМУ. Россия, 443099, г. Самара, ул. Чапаевская, д. 89; тел. 8-927-712-83-57, e-mail: osteoporosis63@gmail.com

Захарова Наталья Олеговна – докт. мед. наук, профессор каф. гериатрии и возрастной эндокринологии Самарского ГМУ. Россия, 443099, г. Самара, ул. Чапаевская, д. 89; тел. 8-846-333-29-76, e-mail: geriatry@mail.ru

Барышевская Людмила Андреевна – канд. мед. наук, доцент каф. оториноларингологии им. академика И. Б. Солдатова Самарского ГМУ. Россия, 443099, г. Самара, ул. Чапаевская, д. 89; тел. 8-906-345-10-08, e-mail: baryshevskaya.ludmila@ gmail.com

Попов Михаил Николаевич – канд. мед. наук, ассистент каф. оториноларингологии им. академика И. Б. Солдатова Самарского ГМУ. Россия, 443099, г. Самара, ул. Чапаевская, д. 89; тел. 8-927-291-19-27, e-mail: mixa063@bk.ru

Куренков Александр Валерьевич – ассистент каф. оториноларингологии им. академика И. Б. Солдатова Самарского ГМУ. Россия, 443099, г. Самара, ул. Чапаевская, д. 89; тел. 8-963-917-14-84, e-mail: AlexValKurenkov@gmail.com

REFERENCES

1. Volobuev A. N., Romanchuk P. I., Romanchuk N. P., Malyshev V. K., Treneva E. V. Prognoz prodolzhitel'nosti zhizni cheloveka v regione. Klinicheskie i fundamental'nye aspekty gerontologii: sb. nauch. statei; pod red. G. P. Kotel'nikova, N. O. Zakharovoi [Prediction of human life duration in the region. Clinical and fundamental aspects of gerontology: Collection of scientific papers under the editorship of G. P. Kotel'nikov, N. O. Zakharova]. Samara: Samarskii gos. med. un-t, 2015: 65–67 (in Russian).
2. Vasin S. A., Denisenko M. B. Sirotko M. L. Povozrastnaya zabolevaemost' kak prognosticheskii faktor sostoyaniya zdorov'ya i organizatsii mediko-sotsial'noi pomoshchi naseleniyu [Age-specific morbidity as a prognostic factor of the medical status and arrangement of medical and social support to population]. *Meditsina i zdravookhranenie*. 2010; 1 (5): 415 (in Russian).
3. Sirotko M. L. Mediko-demograficheskaya kharakteristika territorii Samarskoi oblasti s uchetom vozmozhnogo vliyaniya ekologicheskikh faktorov [Medical and demographic characteristics of Samara region territory in consideration of the possible effect of environmental factors]. *Izvestiya Samarskogo nauchnogo tsentra rossiiskoi akademii nauk*. 2014; 5-2 (16): 954 (in Russian).
4. Berdyashkina S. I., Ovchinnikova E. A. Problema polimorbidnosti u lyudei pozhilogo i starcheskogo vozrasta. Klinicheskie i fundamental'nye aspekty gerontologii: sb. nauch. statei; pod red. G. P. Kotel'nikova, N. O. Zakharovoi [The problem of polimorbidity in elderly and senile people. Clinical and fundamental aspects of gerontology: Collection of scientific papers under the editorship of G. P. Kotel'nikov, N. O. Zakharova]. Samara: Samarskii gos. med. un-t, 2015. 43–47 (in Russian).
5. Boboshko M. Yu., Golovanova L. E., Takhtaeva N. Yu., Efimova M. V. Vozrastnye narusheniya slukha i osobennosti ikh korrektsii [Age-related hearing impairments and correction thereof]. *Rossiiskaya otorinolaringologiya*. 2011; 4: 30–33 (in Russian).
6. Gunenkov A. V. Vozrastnye izmeneniya slukha (presbiakuzis). Sovremennye podkhody k staroi probleme [Age-related hearing changes (presbyacusis). The present-day approaches to the old problem]. *Vestnik otorinolaringologii*; 2007; 3: 33–35 (in Russian).
7. Morozova S. V. Osobennosti medikamentoznoi terapii perifericheskikh kokhleovestibulyarnykh rasstroistv v vozrastnom aspekte [Specific features of drug therapy of peripheral cochleovestibular disorders in age-specific aspect].*Spravochnik poliklinicheskogo vracha*. 2007; 8: 36–39 (in Russian).
8. Chumakov F. I., Inkina A. V. Izmeneniya i zabolevaniya LOR-organov v pozhilom i starcheskom vozraste [The changes and diseases of ENT-organs in elderly and senile people]. *Meditsinskaya sestra*. 2002; 1: 7–8 (in Russian).

Vladimirova Tat'yana Yul'evna – MD Candidate, Associate Professor, Head of the Chair of Otorhinolaryngology named after Academician I. B. Soldatov of Samara State Medical University. Russia, 443099, Samara, 89, Chapaevskaya str., tel.: 8-927-004-20-33, e-mail: vladimirovalor@yandex.ru

Bulgakova Svetlana Viktorovna – MD, Associate Professor, Head of the Chair of Geriatrics and Age-Specific Endocrinology of Samara State Medical University. Russia, 443099, Samara, 89, Chapaevskaya str., tel.: 8-927-712-83-57, e-mail: osteoporosis63@gmail.com

Zakharova Natal'ya Olegovna – MD, Professor of the Chair of Geriatrics and Age-Specific Endocrinology of Samara State Medical University. Russia, 443099, Samara, 89, Chapaevskaya str., tel.: 8-846-333-29-76, e-mail: geriatry@mail.ru

Baryshevskaya Lyudmila Andreevna – MD Candidate, Associate Professor of the Chair of Otorhinolaryngology of named after Academician I. B. Soldatov of Samara State Medical University. Russia, 443099, Samara, 89, Chapaevskaya str., tel.: 8-906-345-10-08, e-mail: baryshevskaya.ludmila@gmail.com

Popov Mikhail Nikolaevich – MD Candidate, teaching assistant of the Chair of Otorhinolaryngology named after Academician I. B. Soldatov of Samara State Medical University. Russia, 443099, Samara, 89, Chapaevskaya str., tel.: 8-927-291-19-27, e-mail: mixa063@bk.ru

Kurenkov Aleksandr Valer'evich – teaching assistant of the Chair of Otorhinolaryngology named after Academician I. B. Soldatov of Samara State Medical University. Russia, 443099, Samara, 89, Chapaevskaya str., tel.: 8-963-917-14-84, e-mail: AlexValKurenkov@gmail.com

УДК 616.21-002.5 doi: 10.18692/1810-4800-2017-4-32-38

ВОПРОСЫ ТУБЕРКУЛЕЗА В ОТОРИНОЛАРИНГОЛОГИИ

Гюсан А. О.[1,2], Ураскулова Б. Б.[1,2,3]

ФГБОУ ВПО «Северо-Кавказская государственная гуманитарно-технологическая академия» РГБ ЛПУ

[1] (Зав. каф. оториноларингологии-хирургии головы и шеи – засл. врач РФ, проф. А. О. Гюсан)

[2] РГБ ЛПУ «Республиканская клиническая больница», 369000, г. Черкесск, Россия (Главный врач – засл. врач КЧР, канд. мед. наук И. Д. Гербекова)

[3] РГБ ЛПУ «Карачаево-Черкесский республиканский противотуберкулезный диспансер», 369001, г. Черкесск, Россия (Главный врач – С. Х. Баймаруков)

THE PROBLEMS OF TUBERCULOSIS IN OTORHINOLARYNGOLOGY

Gyusan A. O., Uraskulova B. B.

Federal State Budgetary Educational Institution of Higher Vocational Education North Caucasian State Humanitarian Technological Academy,

[1] Republic State Budgetary Prevention and Treatment Facility

[2] Republic State Budgetary Prevention and Treatment Facility Republic Clinical Hospital, Cherkessk, Russia

[3] Republic State Budgetary Prevention and Treatment Facility Karachaevo-Cherkessian Republic Antituberculosis Dispensary,Cherkessk, Russia

В работе проведен анализ региональных особенностей распространенности туберкулеза верхних дыхательных путей в Карачаево-Черкесии, изучена структура данной патологии, клинико-морфологические изменения в гортани при разном патогенезе заболевания. Рассмотрены вопросы повышения эффективности диагностики и лечения заболевания.

Ключевые слова: туберкулез верхних дыхательных путей, эпидемиология, структура.
Библиография: 24 источника.

The paper analyzes the regional features of the prevalence of the upper respiratory tract tuberculosis in Karachaevo-Cherkessia, providing the study of the structure of this pathology, clinical and morphological changes in the larynx at different pathogenesis of the disease. The authors have considered the problems of increasing the efficiency of diagnosis and treatment of the disease.

Key words: upper respiratory tract tuberculosis; epidemiology; structure.
Bibliography: 24 sources.

По данным ВОЗ, одна треть населения мира инфицирована микобактериями туберкулеза. Он объявлен глобальной проблемой, наносящей человечеству колоссальный экономический и биологический ущерб [1–4]. Это одна из 10 ведущих причин смерти в мире [5]. В 2015 г. в мире туберкулезом заболели 10,4 миллиона человек и 1,8 миллиона умерли от этой болезни. В настоящее время Россия относится к 22 странам с самой высокой заболеваемостью туберкулезом. В связи с этим интерес к туберкулезной инфекции и разработке стратегии борьбы с ней возрастает, однако вопросы внелегочного туберкулеза остаются вне поля зрения [6, 7]. Согласно данным иностранной литературы на сегодняшний день внелегочная локализация туберкулеза выявляется от 25 до 50% случаев легочного туберкулеза, в Российской Федерации этот процент снижен до 4,6%, несмотря на широкую распространенность легочного туберкулеза [8]. Туберкулез способен поражать любой орган верхних дыхательных путей [9]. Согласно данным литературы, специфический процесс чаще поражает гортань (88,6%), после глотку (4,6 %), небные миндалины (2,7%), нос и ухо (2%) [10–12].

Цель исследования. Анализ региональных особенностей распространенности туберкулеза верхних дыхательных путей в Карачаево-Черкесии, изучение структуры данной патологии, клинико-морфологические изменения в гортани при разном патогенезе заболевания. Изучение вопросов повышения эффективности диагностики и лечения заболевания.

Объектами исследования были 966 больных, находившихся на лечении в Республиканском противотуберкулезном диспансере на протяжении 5 лет, и 361 больной, проходивших санаторно-курортное лечение на территории противотуберкулезного санатория «Теберда».

В исследовании использованы методы общеклинического, рентгенологического, оториноларингологического, эндоскопического, бактериологического и гистологического обследования больных.

Из 966 (100%) больных туберкулезом легких, находившихся на лечении в Республиканском противотуберкулезном диспансере, у 125 (12,9%) выявили туберкулезное поражение верхних дыхательных путей, у 96 из них (76,8%) был диагностирован открытый туберкулезный процесс. Среди обследованных женщин было 30 (24%), мужчин – 95 (76%). Туберкулезом гортани страдали 117 (93,6%) человек, 3 (2,4%) – туберкулезом уха, 8 (6,4%) – туберкулезным поражением глотки и полости рта, 45 (36%) – туберкулезом гортани с распространением на другие отделы верхних дыхательных путей. Причем у 76 (60,8%) из них туберкулез ЛОРорганов протекал на фоне диссеминированного туберкулеза легких, у 34 (27,2%) – инфильтративного, у 12 (9,6%) – фиброзно-кавернозного, у 3 (2,4%) – цирротического процесса в легких, что свидетельствует о возникновении туберкулеза верхних дыхательных путей чаще в активной фазе воспаления. Кроме того, следует заметить, что для больных с выявленным туберкулезом верхних дыхательных путей было характерно превалирование более тяжелых и распространенных форм туберкулеза, сопровождающихся выраженными симптомами интоксикации, прогрессированием процесса, деструктивными изменениями, обильным бактериовыделением и лекарственной устойчивостью, которая носит характер в основном множественной резистентности к антибактериальным препаратам.

Учитывая разнообразные природные климатогеографические условия Карачаево-Черкесии и обусловленные этим различия в условиях проживания населения, в интенсивности воздействия антропогенных экологических факторов, для изучения распространенности туберкулеза верхних дыхательных путей территорию республики разделили на экологические зоны.

Это позволило выявить территории риска для проведения точечных профилактических мероприятий, которые помогли бы переломить неблагопрятную тенденцию роста заболеваемости туберкулезом верхних дыхательных путей.

Распространение туберкулеза верхних дыхательных путей в разных климатогеографических зонах Карачаево-Черкесии представлено следующим образом:

В равнинно-степной зоне проживали 80 (64,0%) больных туберкулезом верхних дыхательных путей, в предгорной – 29 (23,2%), в горной – 16 (12,8%).

Анализ полученных данных показал различия в заболеваемости туберкулезом верхних дыхательных путей в разных климатогеографических зонах республики. Наиболее неблагополучной в отношении туберкулеза являются равнинно-степная зона и г. Черкесск. Это город с населением 117 тысяч человек, на территории которого работают мощный химический завод, завод резинотехнических изделий, а в пригороде расположен цементный завод, что играет отрицательную роль в распространенности туберкулеза органов дыхания. Кроме соседства с экологически неблагоприятными промышленными производствами, которые выбрасывают загрязняющие вещества в водные объекты, атмосферу и почву, жители контактируют с аэрозолями и другими химическими веществами, бытовыми красителями, органическими и неорганическими удобрениями, что также вызывает распространение как туберкулеза легких, так и туберкулеза верхних дыхательных путей. Значительно меньше зафиксировано случаев туберкулеза органов дыхания в предгорной зоне и минимальное число в горной местности.

В целях повышения диагностики туберкулеза гортани всем больным проводилась видеофиброларингоскопия. На сегодняшний день это самый информативный, безопасный метод диагностики состояния гортани [13]. Он позволяет подробно увидеть прямое изображение гортани, увеличить и записать информацию об изменениях в органах и тканях и взять образцы тканей для биопсии при необходимости.

На основании видеоэндоскопического исследования гортани получены данные о некоторых морфологических особенностях туберкулезного поражения гортани. Инфильтративное поражение было выявлено у 95 (81,2%) больных, язва – у 15 (12,8%), рубец – у 7 (6,0%). При инфильтративном поражении голосовых складок мы наблюдали их гиперемию, утолщение преимущественно в задней трети. На фоне гиперемии с инфильтрацией можно было наблюдать рельефную капиллярную сеть кровеносных сосудов. Инфильтрированная голосовая складка приобретала вид толстого валика, всегда утрачивала свою белую окраску, становясь по цвету такой же, как и окружающие ее отделы. В выраженных формах инфильтрация обычно представлялась в виде бледно-розовой, серой, красной, чаще односторонней. У 2 больных при поражении гортани слизистая оболочка была усыпана многочисленными миллиарными узелочками.

Инфильтративное поражение межчерпаловидного пространства было в виде асимметричного помутнения эпителия, шероховатости слизистой оболочки, вследствие чего нарушалась эластичность задней стенки. Обнаруживаемые складки слизистой оболочки при дыхании не разглаживались в отличие от неспецифического ларингита. Чаще их расположение было несим-

метричное, ближе к тому или иному черпаловидному хрящу. Инфильтраты были различных размеров.

Надгортанник при инфильтративном поражении был гиперемирован, отечен, ригиден, неподвижен, нависал в виде колбасообразной опухоли над входом в гортань. Инфильтрация приводила к потере прозрачности поверхностных слоев слизистой оболочки, в связи с чем мы наблюдали «симптом сосудистого рисунка», т. е. перестала быть видимой сеть мелких кровеносных сосудов. Процесс локализовался преимущественно на внутренней поверхности и свободном крае надгортанника.

Большой интерес представляло изучение путей распространения туберкулезной инфекции, что важно как с практической точки зрения (для изучения возможных методов лечения), так и с организационной (для профилактики туберкулеза гортани и первоочередности профилактического осмотра верхних дыхательных путей у больных с различными формами туберкулеза легких).

Возникновение инфекции при туберкулезе гортани возможно бронхогенно-трахеальным путем, гематогенным, лимфогенным и распространение по протяжению и по прикосновению, в частности непосредственный переход на гортань с соседних органов [14–17].

В целях выявления путей распространения туберкулезной инфекции был проведен анализ локализации поражения гортани, представленный в табл. 1.

Из данной таблицы видно, что у подавляющего числа пациентов с туберкулезом гортани – 67 (57,3%) – специфический процесс локализовался в области наружного кольца гортани, что свидетельствует о гематогенном пути инфицирования, у 44 (37,6 %) больных – в области внутреннего кольца гортани, что соответствует спутогенному пути инфицирования. У 6 (5,1%) больных была поражена вся гортань, в связи с чем выявление пути инфицирования представляло трудности.

Таблица 1

Локализация туберкулезного поражения гортани

Локализация туберкулезного поражения гортани	Число больных	%
Тотальное поражение гортани	6	5,1
Поражение входа в гортань (надгортанник + черпаловидные хрящи)	27	23,1
Подскладковое пространство	1	0,9
Надгортанник	22	18,8
Черпаловидные хрящи, черпало-надгортанные складки	18	15,4
Межчерпаловидное пространство	19	16,2
Истинные голосовые складки, морганьевы желудочки, ложные голосовые складки	21	18
Истинные голосовые складки, морганьевы желудочки, ложные голосовые складки, межчерпаловидное пространство	3	2,5
Итого	117	100

У 70 (59,8%) больных с диссеминированной формой туберкулеза легких, осложнившегося туберкулезом гортани в острой форме преобладали гортанно-глоточные симптомы. Из них 26 (22,2%) человек обратились впервые за помощью не к фтизиатру, а к оториноларингологу. Каждый их них связывал свои жалобы с переохлаждением. Характерными жалобами были боли при глотании, особенно твердой пищи; 8 (6,8%) человек жаловались на боли при «пустом глотке», поперхивание. Вышеуказанные жалобы были следствием туберкулезного поражения преимущественно в области наружного кольца гортани (надгортанник, черпаловидные хрящи, черпалонадгортанные складки). Это связано со свойственной этой форме лимфогематогенным распространением инфекции из-за попадания микобактерий преимущественно в места с наиболее развитой сосудистой сетью.

У 44 (37,6%) больных с инфильтративным и фибринозно-кавернозным туберкулезом наблюдалось поражение преимущественно внутреннего кольца гортани, что связано со спутагенным распространением инфекции, которая задерживается на складках гортани. У этих больных голосовые складки, больше их задний отдел, становились несколько инфильтрированными и утолщенными.

Одновременно мы наблюдали инфильтрацию слизистой оболочки и подскладкового отдела гортани. Клинически у этой группы больных жалобы сводились к нарушению голоса, к различно выраженным дисфониям.

Таким образом, наше исследование выявило, что у больных с диссеминированной формой туберкулеза легких чаще обнаруживалось поражение туберкулезом преддверия гортани, ее наружного кольца и, наоборот, у больных с инфильтративным и фибринозно-кавернозным туберкулезом легких преобладало туберкулезное поражение отдела голосовых складок.

Больные с туберкулезом уха предъявляли жалобы на снижение слуха, оторею, у одного больного отмечался парез лицевого нерва. Туберкулезный процесс имитировал у них вялотекущий гнойный отит с упорным течением и тенденцией к увеличению площади перфорации. При отоскопии выявлены серозные выделения из уха, без запаха, инфильтрация барабанной пере-

понки с центральным ее дефектом и утолщенными краями. Наблюдалась выраженная дисфункция слуховой трубы. По данным КТ височных костей наблюдалось снижение пневматизации барабанной полости и клеток сосцевидного отростка за счет патологического субстрата в этих областях без явных признаков остеодеструкции.

Сенсоневральная тугоухость была выявлена у 26 человек (20,8%), причем это больные, которые проходили лечение в противотуберкулезном диспансере в течение нескольких лет, что свидетельствует о выраженности ототоксического влияния противотуберкулезных препаратов. К сожалению, приходится констатировать слабый контроль за состоянием слуха при назначении ототоксических лекарственных препаратов.

Лечение туберкулеза – процесс длительный, и результат его зависит от многих факторов, таких как характер заболевания, вирулентность микобактерий и их чувствительность к лекарствам, состояние организма больного. Решающее значение в лечении его принадлежит противотуберкулезной химиотерапии [18–20]. Для этого использовали ряд противотуберкулезных препаратов, таких как изониазид, этамбутол, протионамид, рифампицин, стрептомицин и др. Обычно назначались два или три препарата одновременно.

Особенностью современного течения туберкулеза является преобладание инфильтративных полирезистентных форм, лечение которых делает актуальным как активизацию защитных сил организма, так и применение новых лекарственных препаратов [21]. Наряду с созданием новых туберкулостатиков, перспективным является поиск агентов, способных восстановить потенциал химиопрепаратов. Одним из таких препаратов являются наночастицы серебра. В литературе все чаще встречаются данные исследований о влиянии наночастиц серебра на лекарственно устойчивые микобактерии туберкулеза, результаты которых свидетельствуют о возможности наночастиц серебра преодолевать лекарственную устойчивость [21–24]. В связи с этим в целях повышения эффективности лечения в качестве местной терапии туберкулеза верхних дыхательных путей мы успешно использовали ингаляции с препаратом, содержащим наночастицы серебра в концентрации 3,3%, в течение 2 месяцев. Это позволило более быстро купировать болевой синдром, восстановить голосовую функцию, уменьшить срок бактериовыделения больными.

В период амбулаторного долечивания в целях закрепления результатов и активации защитных сил организма, все возрастающую роль играют методы восстановительного лечения с широким использованием природных ресурсов.

Для решения вопроса о целесообразности курортного лечения больных туберкулезом верхних дыхательных путей в условиях горного курорта Теберда был проведен ретроспективный анализ 361 санаторной карты больных туберкулезом легких и отобраны 47 карт больных, получавших лечение по поводу туберкулеза верхних дыхательных путей. Из них мужчин 32 (68%), женщин 15 (32%). Возраст больных был от 19 до 58 лет.

Все больные имели при поступлении в санаторий различные посттуберкулезные резидуальные изменения, представленные в табл. 2.

Лечение больных в санатории проводилось комплексно и включало санаторно-курортный режим, диетическое питание (диета № 11 по схеме Института питания АМН РФ), трудотерапию, лечебную физкультуру, антибактериальную терапию в виде перорального применения, инъекций, ингаляций, интратрахеального введения, ионофореза или микроклизм. Этиотропная противотуберкулезная терапия на санаторном этапе лечения являлась продолжением начатого по месту жительства курса.

При поступлении жалобы по основному и сопутствующим заболеваниям отмечались у 37 (78,7%) больных. При выписке они жалоб не предъявляли, что свидетельствует об укреплении психофизического статуса больных.

Жалобы на периодические боли в горле, ком в горле, сухость, царапанье, поперхивание и першение на момент начала санаторного лечения предъявляли 33 (70,2%) больных. Положительная динамика в виде уменьшения и отсутствия вышеуказанных жалоб наблюдалась у 100% больных; 4 больных из 5, страдающих дисфонией, отметили восстановление голосовой функции. Проводимая в динамике регистрация ларингоскопической картины подтвердила положительные изменения слизистой оболочки гортани.

Рентгенологическая динамика в виде значительного рассасывания, уплотнения и рубцева-

Таблица 2

Морфологические изменения в гортани у обследуемой группы больных

Морфологические изменения в гортани	Число	%
Всего	47	100,0
Ограниченная инфильтрация	8	17,0
Изъязвление	–	–
Рубцовые изменения	8	17,0
Застойная отечность в области черпаловидных хрящей	13	27,7
Гладкое утолщение обеих голосовых складок	10	21,3
Деформация надгортанника	7	14,9
Рубцовая мембрана в передних отделах голосовой области	1	2,1

ния процесса в большей или меньшей степени отмечалась у 30 больных (63,8%). Нормализация формулы крови, количества лейкоцитов и СОЭ произошла у 44 больных из 47 при поступлении (93,6%), увеличение количества гемоглобина к выписке отмечена у 37 (78,7%) больных. Отмечено значительное уменьшение побочных реакций на основную химиотерапию. Во время лечения больных в условиях горного курорта Теберды побочные реакции наблюдались лишь у 8 (17%) больных и были купированы уменьшением дозы вводимых антибиотиков, введением антигистаминных и витаминных препаратов.

В процессе лечения при благоприятном течении болезни по мере исчезновения симптомов интоксикации, положительной динамике туберкулезного процесса в легких мы наблюдали улучшение показателей функции дыхания. Дозированные климатопроцедуры способствовали значительному улучшению функции внешнего дыхания и в конечном итоге повышению эффективности санаторного лечения.

Выводы

Туберкулез верхних дыхательных путей поражает чаще больных с длительным течением туберкулеза легких, преимущественно с активными экссудативными формами и составляет 12,9% от легочного туберкулеза.

Наиболее неблагополучным в отношении туберкулеза верхних дыхательных путей является равнинно-степная зона, где сильнее развита промышленность, загрязнение воздуха превышает допустимы нормы, что обязывает чаще проводить профилактические осмотры населения с целью своевременного выявления данной патологии.

В некоторых случаях первыми клиническими проявлениями туберкулезной инфекции является заболевание гортани, в связи с чем, оториноларингологам следует проявлять повышенную настороженность в плане выявления специфического заболевания.

При любом вялотекущем среднем отите, необходимо иметь ввиду возможную его туберкулезную этиологию.

В связи с широким применением ототоксических препаратов для лечения туберкулеза верхних дыхательных путей, необходимо усилить контроль за состоянием слуха при назначении препаратов аминогликозидного ряда.

В целях повышения качества диагностики туберкулеза гортани необходимо во всех случаях подозрения специфического процесса прибегать к видеоэндоскопическому исследованию, которое является на сегодняшний день самым безопасным, информативным методом исследования гортани.

В период амбулаторного долечивания и с целью закрепления результатов больным гортанно-глоточно-легочным туберкулезом рекомендовано санаторно-курортное лечение в условиях горного климата.

ЛИТЕРАТУРА

1. Демихова О. В., Карпина Н. Л., Лепеха Л. Н., Багиров М. А., Амансахедов Р. Б. Пути оптимизации диагностики и дифференциальной диагностики диссеминированного туберкулеза легких // Вестн. Российской академии медицинских наук. 2012. № 11 (67). С. 15–21. doi: 10.15690/vramn.v67i11.466.
2. Кульчавеня Е. В., Жукова И. И. Внелегочной туберкулез – больше вопросов, чем ответов // Туберкулез и болезни легких. 2017. № 2 (95). С. 59–63. doi: 10.21292/2075-1230-2017-95-2-59-63.
3. Серегина В. А., Будритский А. М. Современные возможности диагностики туберкулеза легких // Vestnik VGMU. 2016. № 4 (15). С. 7–17. doi: 10.22263/2312-4156.2016.4.7.
4. Хоменко А. Г. Современные тенденции в эпидемиологии туберкулеза и пути уменьшения резервуара инфекции // Проблемы туберкулеза. 1997. № 1. С. 4–6.
5. Шилова М. В. Туберкулез в России в конце XX века // Проблемы туберкулеза. 2001. № 5. С. 8–13.
6. Турица А. А., Поркулевич Н. И., Цыганкова Е. А. Внелегочный туберкулез у детей: 20-летний период наблюдения. Вестн. современной клинической медицины. 2015. № 1 (8). С. 50–53. doi: 10.20969/vskm.2015.8(1).50-53
7. Савенкова М. С., Голубцова Е. Е., Легкова Т. П. Летальный исход у ребенка с туберкулезом гортани // Вестн. оториноларингологии. 2001. № 2. С. 52–53.
8. Гюсан А. О. Эпидемиология туберкулеза ЛОРорганов в Карачаево-Черкесской Республике // Рос. оториноларингология. 2008. № 3 (37). С. 22–25.
9. Гюсан А. О. Трудности диагностики туберкулезного среднего отита // Современные наукоемкие технологии. 2007. № 11. С. 125.
10. Комарова Ж. Е., Чумаков Ф. И. Изолированный туберкулез верхнечелюстной пазухи и решетчатого лабиринта // Вестн. оториноларингологии. 2002. № 2. С. 49–51.
11. Wang C. C., Ling C. C., Wang C. P., Jiang R. S. Laringeal tuberculosis: a review of 26 cases // Otolaryngol. Head Neck Surgery. 2007. Vol. 137. P. 582–588.

12. Гюсан А. О., Ураскулова Б. Б., Талутова А. С. Структура специфических заболеваний ЛОРорганов у больных туберкулезом легких // Современные наукоемкие технологии. 2014. № 6. С. 58–59.
13. Степанова Ю. Е. Современные методы диагностики заболеваний гортани // Доктор.ру. 2009. № 5. С. 31–34.
14. Бурухина Л. В., Ждакаев М. С., Тюрин Ж. Г. Туберкулез костей черепа, челюстно-лицевой области и гортани // Проблемы туберкулеза и болезней легких. 2006. № 12. С. 3–9.
15. Чумаков Ф. И. Туберкулез гортани // Вестн. оториноларингологии. 2001. № 4. С. 63–65.
16. Чумаков Ф. И., Дерюгина О. В. ЛОРорганы и туберкулез. М.: Медицина, 2004. 159 с.
17. Бабияк В. И., Накатис В. И. Клиническая оториноларингология. СПб.: Гиппократ, 2005. 800 с.
18. Чумаков Ф. И., Лукьянова М. А. Об особенностях туберкулеза гортани // Вестн. оториноларингологии. 1999. № 6. С. 40–42.
19. Крюков А. И., Гаров Е. В., Ивойлов А. Ю., Шадрин Г. Б., Сидорина Н. Г., Лаврова А. С. Клинические проявления и диагностика туберкулезного среднего отита // Вестн. оториноларингологии. 2015. № 3. С. 28–34. doi: 10.17116/otorino20151580328-34.
20. Чумаков Ф. И., Чумаков И. Ф. Туберкулез височной кости, среднего и внутреннего уха // Проблемы туберкулеза. 1994. № 6. С. 51–53.
21. Кибрик Б. С., Павлов А. В., Захаров А. В., Крейцберг Г. Н. Экспериментальное обоснование преодоления резистентности возбудителя туберкулеза нанокомпозитом изониазида и наночастиц серебра // Экспериментальная и клиническая фармакология. 2011. № 4 (74). С. 24–26.
22. Кибрик Б. С., Павлов А. В., Захаров А. В., Соснина О. Ю. Новые подходы к лечению больных туберкулезом с лекарственной устойчивостью возбудителя с использованием наночастиц серебра // Туберкулез и болезни легких. 2011. № 11 (88). С. 037–041.
23. Санжаков М. А., Ипатова О. М., Торховская Т. С., Прозоровский В. Н., Тихонова Е. Г., Дружиловская О. С., Медведева Н. В. Наночастицы как система транспорта противотуберкулезных лекарств // Вестн. Российской академии медицинских наук. 2013. № 8 (68). С. 37–44.
24. Кибрик Б. С., Прохорова И. М., Песня Д. С., Крейцберг Г. Н. Изучение мутагенного действия нанокомпозита изониазида и наночастиц серебра // Туберкулез и болезни легких. 2013. № 12 (90). С. 076–081.

Гюсан Арсентий Оникович – заслуженный врач РФ, доктор медицинских наук, профессор, заведующий каф. оториноларингологии Медицинского института Северо-Кавказской государственной гуманитарно-технологической академии; зав. отделением оториноларингологии Карачаево-Черкесской республиканской клинической больницы. Россия. 369000, г. Черкесск, ул. Гвардейская, д. 1; тел. +7-928-386-99-57; e-mail: gujsan@mail.ru

Ураскулова Белла Барадиновна – аспирант кафедры оториноларингологии-хирургии головы и шеи Медицинского института, ординатор отделения оториноларинголог Республиканского противотуберкулезного диспансера. Россия, 369000, г. Черкесск, ул. Гвардейская, д. 1; тел. (8782) 20-44-43, e-mail: kchrb@yandex.ru

REFERENCES

1. Demikhova O. V., Karpina N. L., Lepekha L. N., Bagirov M. A., Amansakhedov R. B. Puti optimizatsii diagnostiki i differentsial'noi diagnostiki disseminirovannogo tuberkuleza legkikh [The ways of optimization of diagnostics and differential diagnostics of disseminated pulmonary tuberculosis]. *Vestnik Rossiiskoi akademii meditsinskikh nauk*. 2012; 11(67): 15–21 doi: 10.15690/vramn.v67i11.466. (in Russian)
2. Kul'chavenya E. V., Zhukova I. I. Vnelegochnoi tuberkulez – bol'she voprosov, chem otvetov [Extrapulmonary tuberculosis – there are more questions than answers]. *Tuberkulez i bolezni legkikh*. 2017; 2(95): 59–63. doi: 10.21292/2075-1230-2017-95-2-59-63 (in Russian)
3. Seregina V. A., Budritskii A. M. Sovremennye vozmozhnosti diagnostiki tuberkuleza legkikh [The present-day opportunities of pulmonary tuberculosis diagnostics]. *Vestnik VGMU.* 2016; 15(4): 7–17. doi:10.22263/2312-4156.2016.4.7 (in Russian)
4. Khomenko A. G. Sovremennye tendentsii v epidemiologii tuberkuleza i puti umen'sheniya rezervuara infektsii [Today's trends in the epidemiology of tuberculosis and the ways of reduction the infection reservoir]. *Problemy tuberkuleza.* 1997; 1: 4-6 (in Russian)
5. Shilova M. V. Tuberkulez v Rossii v kontse XX veka [Tuberculosis in Russia in the late 20th century]. *Problemy tuberkuleza*. 2001; 5: 8–13. (in Russian)
6. Turitsa A. A., Porkulevich N. I., Tsygankova E. A. Vnelegochnyi tuberkulez u detei: 20-letnii period nablyudeniya [Extrapulmonary tuberculosis in children: the 20-year observation period]. *Vestnik sovremennoi klinicheskoi meditsiny*. 2015; 8(1):50-53. doi: 10.20969/vskm.2015; 8(1): 50–53 (in Russian)
7. Savenkova M. S., Golubtsova E. E., Legkova T. P. Letal'nyi iskhod u rebenka s tuberkulezom gortani [Lethal outcome in a child with the larynx tuberculosis]. *Vestnik otorinolaringologii*. 2001; 2: 52–53 (in Russian)
8. Gyusan A. O. Epidemiologiya tuberkuleza LOR organov v Karachaevo-Cherkesskoi respublike [Epidemiology of ENT-organs tuberculosis in the Karachaevo-Cherkessian Republic]. *Rossiiskaya otorinolaringologiya.* 2008; 37(6): 22–25. (in Russian)
9. Gyusan A. O. Trudnosti diagnostiki tuberkuleznogo srednego otita [The difficulties in tuberculosis otitis media diagnostics]. *Sovremennie naukoemkie tehnologii*. 2007; 11: 125. (in Russian)
10. Komarova J.E., Chumakov F.I. Izolirovannyj tuberkulez verhnecheljustnoj pazuhi i reshetchatogo labirinta [Isolated tuberculosis of the maxillary sinus and ethmoidal labyrinth]. *Vestnik otorhinolaryngologii.* 2002; 2: 49–51. (in Russian)
11. Wang C. C., Ling C. C., Wang C. P., Jiang R. S. Laringeal tuberculosis: a review of 26 cases. *Otolaryngol Head Neck Surgery*. 2007; 137: 582–588.
12. Gyusan A. O., Uraskulova B. B., Talutova A. S. Struktura spetsificheskikh zabolevanii LOR-organov u bol'nykh tuberkulezom legkikh [The structure of specific diseases of ENT organs in patients with pulmonary tuberculosis]. *Sovremennye naukoemkie tekhnologii.* 2014; 6: 58–59 (in Russian)

13. Stepanova Yu. E. Sovremennye metody diagnostiki zabolevanii gortani [The advanced methods of the larynx diseases diagnostics]. *Doktor.ru.* 2009; 5: 31–34. (In Russian)
14. Burukhina L. V., Zhdakaev M. S., Tyurin Zh. G. Tuberkulez kostei cherepa, chelyustno-litsevoi oblasti i gortani [Tuberculosis of skull bones, maxillofacial area and larynx]. *Problemy tuberkuleza i boleznei legkikh*. 2006; 12: 3–9 (in Russian)
15. Chumakov F. I. Tuberkulez gortani [Tuberculosis of larynx]. *Vestnik otorinolaringologii*. 2001; 4: 63–65 (in Russian)
16. Chumakov F. I., Deryugina O. V. LOR-organy i tuberkulez [ENT-organs and tuberculosis]. M.: Meditcina; 2004. 159 (in Russian)
17. Babiyak V. I., Nakatis V. I. Klinicheskaya otorinolaringologiya [Clinical otorhinolaryngology] SPb.: Gippokrat; 2005. 800 (in Russian).
18. Chumakov F. I., Luk'yanova M. A. Ob osobennostyakh tuberkuleza gortani [On specific features of the larynx tuberculosis]. *Vestnik otorinolaringologii*. 1999; 6: 40–42. (in Russian)
19. Kryukov A. I., Garov E. V., Ivoilov A. Yu., Shadrin G. B., Sidorina N. G., Lavrova A. S. Klinicheskie proyavleniya i diagnostika tuberkuleznogo srednego otita [The clinical manifestations and diagnostics of otitis media caused by tuberculosis]. *Vestnik otorinolaringologii.* 2015; 3: 28–34. doi: 10.17116/otorino20151580328-34. (in Russian)
20. Chumakov F. I., Chumakov I. F. Tuberkulez visochnoi kosti, srednego i vnutrennego ukha [Tuberculosis of the temporal bone, middle and inner ear]. *Problemy tuberkuleza*. 1994; 6: 51–53. (in Russian)
21. Kibrik B. S., Pavlov A. V., Zakharov A. V., Kreitsberg G. N. Eksperimental'noe obosnovanie preodoleniya rezistentnosti vozbuditelya tuberkuleza nanokompozitom izoniazida i nanochastits serebra [Experimental substantiation of tuberculosis agents resistance overcoming by means of isoniazid nanocomposite and silver nanoparticles]. *Eksperimental'naya i klinicheskaya farmakologiya*. 2011; 4 (74): 24–26. (in Russian)
22. Kibrik B. S., Pavlov A. V., Zakharov A. V., Sosnina O. Yu. Novye podkhody k lecheniyu bol'nykh tuberkulezom s lekarstvennoi ustoichivost'yu vozbuditelya s ispol'zovaniem nanochastits serebra [The new approaches to the treatment of patients with drug-resistant tuberculosis using silver nanoparticles]. *Tuberkulez i bolezni legkikh*. 2011; 11(88): 037–041(in Russian)
23. Sanzhakov M. A., Ipatova O. M., Torkhovskaya T. S., Prozorovskii V. N., Tikhonova E. G., Druzhilovskaya O. S., Medvedeva N. V. Nanochastitsy kak sistema transporta protivotuberkuleznykh lekarstv [Nanoparticles as antituberculosis drug transportation system]. *Vestnik Rossiiskoi akademii meditsinskikh nauk*. 2013; 8(68): 37–44. (in Russian)
24. Kibrik B. S., Prokhorova I. M., Pesnya D. S., Kreitsberg G. N. Izuchenie mutagennogo deistviya nanokompozita izoniazida i nanochastits serebra [The study of the mutagenic effect of isoniazid nanocomposites and silver nanoparticles]. *Tuberkulez i bolezni legkikh*. 2013; 90(12): 076-081. (in Russian)

Gyusan Arsentii Onikovich – the Honored Doctor of the Russian Federation, MD, Professor, Head of the Chair of Otorhinolaryngology of Medical Institute of North Caucasian State Humanitarian Technological Academy, Head of Otorhinolaryngology Department of Karachaevo-Cherkessian Republic Clinical Hospital. Russia, 369000, Cherkessk, 1, Gvardeyskaia str., tel.: +7928 386 99 57; e-mail: gujsan@mail.ru

Uraskulova Bella Baradinovna – post-graduate student of the Chair of Otorhinolaryngology – Head and Neck Surgery of Medical Institute, medical practitioner of Otorhinolaryngology Department of Karachaevo-Cherkessian Republic Clinical Hospital, otorhinolaryngologist of the Republic Antituberculosis Dispensary. Russia, 369000, Cherkessk, 1, Gvardeyskaia str., tel.: (8782) 20-44-43, e-mail: kchrb@yandex.ru

УДК 616.284-002.2-089.8-06:616.28-008.14-036 doi: 10.18692/1810-4800-2017-4-39-44

ПРОГНОЗИРОВАНИЕ СТЕПЕНИ ПОТЕРИ СЛУХА В ОТОХИРУРГИИ ПРИ ХРОНИЧЕСКОМ СРЕДНЕМ ОТИТЕ

Дубинец И. Д.

ФГБОУ ВО «Южно-Уральский государственный медицинский университет» Минздрава России, 454092, г. Челябинск, Россия

PREDICTING THE DEGREE OF HEARING LOSS IN EAR-SURGERY IN CHRONIC OTITIS MEDIA

Dubinets I. D.

Federal State Budgetary Educational Institution of Higher Education South Ural State Medical University of the Ministry of Healthcare of Russia, Chelyabinsk, Russia

Комплексный способ прогнозирования степени потери слуха при реконструктивно-санирующей отохирургии у пациентов с хроническим средним отитом по критериям балльной системы, определяющим степень потери слуха: 1 балл – назначают при отсутствии или незначительном проявлении критерия, 2 балла – умеренно выраженном проявлении критерия, 3 балла – значительно выраженном проявлении критерия. Сумма баллов, меньшая или равная 25 оценивается как благоприятный прогноз для сохранения или улучшения слуховой функции при реконструктивно-санирующей отохирургии, а сумма баллов, большая 25 оценивается как неблагоприятный прогноз, свидетельствующий о социально значимой потере слуха в послеоперационном периоде отохирургии у пациентов с хроническим средним отитом. Способ прогнозирования степени потери слуха применяют перед планируемой отохирургией у пациента с хроническим средним отитом как в амбулаторно-поликлинических, так и в стационарных условиях.

Ключевые слова: прогноз степени потери слуха, реконструктивно-санирующая отохирургия, хронический средний отит.

Библиография: 20 источников.

The article provides a comprehensive method for predicting the degree of hearing loss in reconstructive and sanitizing otosurgery in patients with chronic otitis media using scoring system criteria, determining the degree of hearing loss: 1 point is given in case of absence or minor manifestation of the criterion, 2 points – for moderately severe criterion manifestation, 3 points – for significantly expressed criterion manifestation. The total score less or equal to 25 is evaluated as a favorable prognosis for preservation or improvement of auditory function in reconstructive and sanitizing otosurgery, and the total score above 25 points is evaluated as unfavorable prognosis, indicating socially significant hearing loss in the postoperative period of otosurgery in patients with chronic otitis media. The method for predicting the hearing loss degree is implemented before the planned otosurgery in a patient with chronic otitis media in both outpatient and inpatient conditions.

Key words: hearing loss degree prediction, reconstructive and sanitizing otosurgery, chronic otitis media.

Bibliography: 20 sources.

В современной оториноларингологии при хроническом среднем отите большинство отохирургов, в зависимости от выраженности воспалительного процесса слизистой оболочки и структурных изменений оссикулярно-полостной системы среднего уха, выбирают одномоментное проведение санирующего и реконструктивного этапа хирургического лечения [1–3]. Целью отохиругии является устранение воспалительно-деструктивного заболевания с сохранением анатомии среднего уха и улучшением слуховой функции [4]. Выбор оперативной техники индивидуализирован и основан на данных предоперационного обследования, показаниях и интраоперационных условиях [5–10]. Этап санации предусматривает удаление патологического очага с максимальным сохранением анатомических структур среднего уха и слуховой функции. При этом этап реконструкции зависит от объема этапа санации полостей среднего уха и предусматривает восстановление оссикулярной системы, облитерирование паратимпанальных пространств, создание неотимпанальной мембраны с использованием аутотканей с биоматериалами в целях воссоздания нормальной архитектоники полостей среднего уха и нормализации слуховой функции [11–13].

Как показывают литературные данные и собственный опыт, результат по улучшению слуховой функции для отохирурга и пациента в боль-

шинстве случаев остается непредсказуемым. Часть пациентов с хроническим средним отитом в послеоперационном периоде отмечают значительное улучшение слуховой функции, другая часть – незначительное, а третья часть – ухудшение слуха [14–16].

Л. Т. Левин (1928) в книге «Практическое руководство по хирургическим болезням уха и их оперативному лечению» писал: «…многие больные соглашаются на операцию ради улучшения слуха. К сожалению, на этот вопрос мы больному определенного ответа дать не можем. Влияние операции на слух зависит от многих обстоятельств. Таким образом, больному можно указать, что он имеет в среднем 50% шансов на улучшение слуха, а из остальных 50% приблизительно половина – на ухудшение и половина – на сохранение слуха в прежнем состоянии» [17].

В современной оториноларингологии контроль функциональных результатов в послеоперационном периоде осуществляется по аудиологическим критериям оценки слуха: слуховой паспорт, тональная аудиометрия (пороги костной и воздушной проводимости в зоне речевых частот и в расширенном диапазоне, костно-воздушный интервал в зоне речевых частот), компьютерная аудиометрия [18]. В целях определения степени улучшения или ухудшения слуха на сроке один месяц и более после операции на среднем ухе проводится аудиометрическое исследование для сравнения порогов слуха по воздушной проводимости в зоне речевых частот (500, 1000, 2000, 4000 Гц) в дооперационном и послеоперационном периодах.

Известны многочисленные способы прогнозирования результата тимпанопластики при хроническом среднем отите, все имеют недостаток – нет критериев оценки и прогнозирования результата отохирургии по слуховой функции [11, 18–20].

Еще Wullstein (1955) рекомендовал при оценке состояния слуха пользоваться следующей классификацией для отбора больных к операции фенестрации лабиринта, когда по уровню костной проводимости в речевом диапазоне частот (256–2048 Гц) при тональной аудиометрии и камертональным пробам выделяют три группы пациентов:

– не ниже 20 дБ и отрицательном опыте Ринне С1024 – идеальные кандидаты;

– не ниже 30 дБ и опыте Швабаха С2048 – подходящие кандидаты;

– ниже 30 дБ и положительном опыте Ринне С1024 – сомнительные кандидаты.

Цель исследования. Разработка комплексного способа прогнозирования степени потери слуха при реконструктивно-санирующей отохирургии у пациентов с хроническим средним отитом.

Для оценки используется балльная система, состоящая из критериев. Критерии определяют степень потери слуха: 1 балл – отсутствие или незначительное проявление критерия, 2 балла – умеренно выраженное проявление критерия, 3 балла – значительно выраженное проявление критерия.

Указанная задача решается тем, что в способе прогнозирования при отохирургии степень потери слуха оценивается по следующим критериям.

1. Длительность воспалительного процесса от момента впервые установленного диагноза хронического среднего отита:

1 балл – до одного месяца;

2 балла – от одного месяца до одного года;

3 балла – более одного года.

2. Возраст, в котором установлен диагноз хронического среднего отита:

1 балл – старше 12 лет;

2 балла – от 5 до 12 лет;

3 балла – до 5 лет.

3. Степень проходимости слуховых труб, оцениваемая субъективно при отсутствии заболеваний носа, носоглотки и околоносовых пазух:

1 балл – I степень – слуховая труба проходима при пустом глотке, зевании, глотании;

2 балла – II степень – слуховая труба проходима при опыте Тойнби;

3 балла – III, IV степени – слуховая труба проходима при опыте Вальсальве, продувании баллоном по Политцеру или катетеризации слуховой трубы.

4. Степень проходимости слуховых труб при тимпанометрии в опыте Тойнби:

1 балл – I степень (–50 мм вод. ст.);

2 балла – II степень (–100 мм вод. ст.);

3 балла – III, IV степени (–150 мм вод. ст. и более).

5. Локализация и размер перфорации при отомикро(эндо)скопии:

1 балл – центральная или ободковая в нижних квадрантах барабанной перепонки до 5 мм;

2 балла – краевая в верхних квадрантах барабанной перепонки до 5 мм;

3 балла – любой локализации более 5 мм.

6. Степень проявления деструкции слуховых косточек и костных структур при отомикро(эндо)скопии:

1 балл – полностью сохранены;

2 балла – частично сохранены;

3 балла – частично сохранены с кариесом (холестеатома, фистула основания стремени, фистула латерального полукружного канала).

7. Степень утолщения слизистой оболочки барабанной полости как проявление выраженности вялотекущего катарального воспаления (мукозит) при отомикро(эндо)скопии:

1 балл – I степень мукозита;

2 балла – II степень мукозита;

3 балла – III степень мукозита.

8. Степень подвижности барабанной перепонки относительно проекции annulus tympanicus при отомикро(эндо)скопии:

1 балл – подвижна при продувании;

2 балла – частично подвижна при продувании (рубцовая деформация);

3 балла – отсутствует, неподвижна при продувании (ретракционные карманы, атрофия фиброзного слоя барабанной перепонки).

9. Степень выраженности грануляционной ткани в барабанной полости при отомикро(эндо)скопии:

1 балл – отсутствует;

2 балла – частичная;

3 балла – тотальная.

10. Оценка порогов по воздушной проводимости в зоне речевых частот (500; 1000; 2000; 4000 Гц) при тональной аудиометрии:

1 балл – слуховая функция снижена (до 25 дБ);

2 балла – I степень тугоухости (26–40 дБ);

3 балла – II степень тугоухости и более (41–90 дБ).

11. Оценка костно-воздушного интервала в зоне речевых частот (500; 1000; 2000; 4000 Гц) при тональной аудиометрии:

1 балл – до 10 дБ;

2 балла – 15-25 дБ;

3 балла – 30 дБ и более.

12. Оценка порогов по воздушной проводимости в зоне речевых частот (500; 1000; 2000; 4000 Гц) при компьютерной аудиометрии:

1 балл – слуховая функция снижена (до 25 дБ);

2 балла – I степень тугоухости (26–40 дБ);

3 балла – II степень тугоухости и более (41–90 дБ).

13. Вид тугоухости при тональной и компьютерной аудиометрии:

1 балл – отсутствует тугоухость;

2 балла – кондуктивная тугоухость;

3 балла – смешанная тугоухость.

14. Количество отореи в наружном слуховом проходе при отомикро(эндо)скопии и степень бактериальной обсемененности слизистой оболочки по результатам микробиологического исследования ушного отделяемого из барабанной полости и антрума по числу колониеобразующих единиц в 1 мл (применяются общепринятые методики забора и бактериологического исследования – посев на питательные среды):

1 балл – скудный экссудат при <105 КОЕ/мл;

2 балла – умеренный экссудат при 105 КОЕ/мл;

3 балла – обильный экссудат при ≥ 105 КОЕ/мл.

15. Вид возбудителя по результатам микроскопического исследования ушного отделяемого из барабанной полости и антрума (применяются общепринятые методики забора и бактериоскопического исследования – микроскопия нативного и окрашенного препарата по Грамму при увеличении 100 и 400):

1 балл – отсутствует или сапрофитная микрофлора, совпадающая с микрофлорой из носа, носоглотки пациента (например, *Staphylococcus epidermidis*);

2 балла – аэробная инфекция (например, *Staphylococcus aureus*, *Escherichia coli*) или сапрофитные анаэробы (например, *Bacteroides*);

3 балла – анаэробная инфекция (например, *Pseudomonas aeruginosa*), или микробно-микробные ассоциации, или полифлора.

16. Вид возбудителя по результатам микологического исследования ушного отделяемого из барабанной полости и антрума (применяются общепринятые методики забора и микологического исследования):

1 балл – отсутствуют микромицеты;

2 балла – мономикромицеты;

3 балла – микробно-грибковые ассоциации.

17. Результат лучевых методов исследования пирамиды височной кости [рентгенография по Шюллеру, Майеру и МСКТ в аксиальной (0°) и коронарной (105°) проекции, зона сканирования от нижней стенки наружного слухового прохода до верхней грани пирамиды, толщина среза не более 2 мм]:

1 балл – определяются нормальное анатомическое соотношение структур среднего уха в соответствии с возрастными особенностями и пневматическая структура сосцевидного отростка;

2 балла – определяется нормальное анатомическое соотношение структур среднего уха в соответствии возрастными особенностями и снижена прозрачность структур сосцевидного отростка из-за склероза кости;

3 балла – определяется патологическое (аномальное) анатомическое соотношение структур среднего уха в соответствии с возрастными особенностями, снижена прозрачность структур сосцевидного отростка из-за склероза кости, появляются очаги деструкции костных структур.

18. Проявление симптомов вестибулярной дисфункции:

1 балл – отсутствуют;

2 балла – симптомы ограниченного серозного лабиринтита (системное головокружение сопровождается умеренной вегетативной реакцией, спонтанный нистагм, неустойчивость в позе Ромберга, шаткость походки проявляются только при проведении функциональных проб по общепринятой методике);

3 балла – симптомы диффузного серозного или гнойного лабиринтита (системное головокружение сопровождается выраженной вегетативной реакцией, спонтанный нистагм, неустойчивость в позе Ромберга, шаткость походки проявляются постоянно).

19. Вид и объем ранее проведенной реконструктивно-санирующей хирургии среднего уха:

1 балл – отсутствует;

2 балла – реконструктивная отохирургия I–III типа (тимпанопластика по Wullstein);

3 балла – санирующая отохирургия с элементами реконструкции всех типов (тимпанопластика I–V типа по Wullstein).

20. Вид и объем планируемой реконструктивно-санирующей отохирургии:

1 балл – реконструктивная отохирургия I–III типа (тимпанопластика по Wullstein);

2 балла – реконструктивная отохирургия IV–V типа (тимпанопластика по Wullstein);

3 балла – санирующая отохирургия с элементами реконструкции всех типов.

Сумма баллов, меньшая или равная 25, оценивается как благоприятный прогноз для сохранения лмбо улучшения слуховой функции при реконструктивно-санирующей отохирургии, а сумма баллов, большая 25, оценивается как неблагоприятный прогноз, свидетельствующий о социально значимой потери слуха в послеоперационном периоде отохирургии у пациентов с хроническим средним отитом.

Особенность предлагаемого способа состоит в прогнозировании результатов оперативного лечения у пациентов с хроническим средним отитом применением комплексного подхода оценки слуховой функции с учетом как прямых, так и косвенных характеристик критериев. Предлагаемый балльный способ прогноза степени потери слуха применяется в предоперационном периоде.

Оценивают в баллах следующие критерии:

– на основании данных анамнеза – длительность воспалительного процесса и возраст от момента впервые установленного диагноза хронического среднего отита;

– на основании данных клинического исследования – степень проходимости слуховых труб, оцениваемая субъективно и объективно; симптомы вестибулярной дисфункции;

– на основании данных отомикро(эндо)скопии – локализация и размер перфорации; подвижность барабанной перепонки; степень мукозита, выраженность грануляционной ткани и проявления деструкции слуховых косточек и костных структур;

– на основании данных аудиометрического исследования – пороги воздушной проводимости и костно-воздушного интервала в зоне речевых частот; вид тугоухости при тональной и компьютерной аудиометрии;

– на основании данных бактериологического исследования – количество ушного отделяемого и степень обсемененности слизистой оболочки; вид возбудителя по результатам микроскопического бактериологического и микологического исследования;

– на основании данных лучевых методов диагностики пирамиды височной кости;

– на основании данных вида и объема ранее проведенной и планируемой реконструктивно-санирующей отохирургии.

Заключение. Полученные баллы суммируют и на основании полученной суммы делают вывод о «благоприятном прогнозе» или «неблагоприятном прогнозе». Способ позволяет получить комплексную объективную оценку степени выраженности потери слуха и прогноза развития тугоухости при хроническом среднем отите после реконструктивно-санирующей отохирургии.

Способ прогнозирования степень потери слуха применяют перед планируемой отохирургией у пациента с хроническим средним отитом как в амбулаторно-поликлинических, так и в стационарных условиях.

Способ прогнозирования прост в исполнении, не требует финансовых затрат. Выявленная сумма баллов определяет возможность заранее оценить результат хирургического вмешательства и прогнозировать состояние слуховой функции.

Указанный способ позволяет на достаточно обоснованном и доказательном уровне провести предварительную беседу с пациентом о прогнозе оперативного лечения, своевременно назначить корригирующую терапию для прогнозирования степени потери слуха у пациентов с хроническим средним отитом.

ЛИТЕРАТУРА

1. Крюков А. И., Гаров Е. В. О классификации операций при хроническом гнойном среднем отите // Рос. оториноларингология. 2016. № 3 (82). С. 181–182.
2. Карапетян Р. В., Аникин М. И., Бокучава Т. А. Выбор тактики хирургического лечения пациентов с хроническим эпиантральным средним отитом с холестеатомой в зависимости от распространенности патологического процесса // Рос. оториноларингология. 2013. № 2 (63). С. 39–46.
3. Дубинец И. Д. Современные тенденции и возможности при хирургическом лечении хронического среднего отита // Рос. оториноларингология. 2006. № 1. С. 83–85.
4. Аникин И. А. Диаб Х. М., Астащенко С. В., Карапетян Р. В., Мустивый И. Ф. Реконструктивная слухоулучшающая операция с различными вариантами оссикулопластики у больных, перенесших консервативно-щадящие радикальные операции на среднем ухе // Рос. оториноларингология. 2012. № 3 (58). С. 10–16.
5. Патякина О. К., Крюков А. И., Гаров Е. В. О классификации хронического гнойного среднего отита // Рос. оториноларингология. 2016. № 3 (82). С. 207–208.

6. Дубинец И. Д. Анатомо-физиологические особенности структур среднего уха при хроническом среднем отите в детском возрасте (обзор лит.) // Рос. оториноларингология. 2008. № 1 (32). С. 86–91.
7. Зырянова К. С., Телешева И. Б., Ершова И. Д., Дубинец И. Д., Коркмазов М. Ю., Коркмазов А. М. Морфометрические показатели строения височных костей в норме и при хронических отитах // Материалы XIX съезда оториноларингологов России. СПб., 2016. С. 234–265.
8. Тарасов Д. И., Федорова О. К., Быкова В. П. Заболевания среднего уха: руководство для врачей. М.: Медицина, 1988. 288 с.
9. Преображенский Ю. Б. Тимпанопластика. М.: Медицина, 1973. 263 с.
10. Дементьева Н. Ф., Шиленков А. А. Сравнительная оценка диагностических возможностей отоскопии, отомикроскопии, отоэндоскопии у пациентов с хроническими заболеваниями среднего уха // Кремлевская медицина. Клинический вестн. 2013. № 1. С. 18–22.
11. Маткулиев К. Х. Оценка эффективности и прогнозирование результатов различных вариантов тимпанопластики: автореф. дис. … канд. мед. наук. Ташкент, 2006. 16 с.
12. Кожантаева С. К. Морфологические изменения слухового анализатора при хронических гнойных отитах // Вестн. оториноларингологии. 2012. № 5. С. 69–71.
13. Yeh C. F., Wu C. S., Huang C. Y., Tang C. H., Kuo T. Y., Tu T. Y. Chronic otitis media surgery and re-operation risk factor analysis: A nationwide retrospective cohort study of 18 895 patients // Acta Oto-Laryngologica. 2016. Vol. 136, N 3. P. 259–265.
14. Кутузова И. А. Сравнительный анализ аудиологических результатов различных хирургических подходов к лечению хронического гнойного среднего отита с холестеатомой у детей // Рос. оториноларингология. 2013. № 1 (62). С. 132–133.
15. Астащенко С. В., Аникин И. А., Карапетян Р. В. Причины неудовлетворительных результатов хирургического лечения пациентов с хроническим гнойным средним отитом, перенесших санирующие вмешательства на среднем ухе. Ретроспективный анализ // Рос. оториноларингология. 2011. № 6. С. 3–11.
16. Rondini-Gilli E., Mosnier I. Predictive factors of outcome in 220 ossiculoplasties in adults // Ann Otolaryngol Chir Cervicofac. 2001 Oct. Vol. 118, N 5. P. 283–290.
17. Левин Л. Т. Практическое руководство по хирургическим болезням уха и их оперативному лечению. М., 1928. 608 с.
18. Дубинец И. Д., Куренков Е. Л., Кофанов Р. В. Способ прогнозирования результатов тимпанопластики. Пат. РФ № 2342899. Опубл. 10.01.2009. Бюл. № 1.
19. Миронов А. А., Истратов В. Г., Пальчун В. Т., Полякова Т. С., Муратов Д. Л., Гринчук В. И. Способ прогнозирования исхода операции тимпанопластики. Пат. РФ № 2247988. Опубл. 10.03.2005. Бюл. № 7.
20. Аникин М. И., Аникин И. А., Забиров Р. А., Каган И. И. Способ прогнозирования результатов тимпанопластики у больных хроническим перфоративным средним отитом. Пат. РФ № 2207042. Опубл. 27.06.2003. Бюл. № 18.

Дубинец Ирина Дмитриевна – кандидат мед. наук, доцент каф. оториноларингологии Южно-Уральского ГМУ. Россия, 454092, г. Челябинск, ул. Воровского, д. 64; тел. 8(351)749-38-77, e-mail: 89124728166@mail.ru

REFERENCES

1. Kryukov A. I., Garov E. V. O klassifikatsii operatsii pri khronicheskom gnoinom srednem otite [On classification of surgery in chronic suppurative otitis media]. *Rossiiskaya otorinolaringologiya*. 2016; 3 (82): 181–182 (in Russian).
2. Karapetyan R. V., Anikin M. I., Bokuchava T. A. Vybor taktiki khirurgicheskogo lecheniya patsientov s khronicheskim epiantral'nym srednim otitom s kholesteatomoi v zavisimosti ot rasprostranennosti patologicheskogo protsessa [The choice of approach to clinical treatment of patients with chronic epiantral suppurative otitis media with cholesteatoma depending on the pathological process prevalence]. *Rossiiskaya otorinolaringologiya*. 2013; 2 (63): 39–46 (in Russian).
3. Dubinets I. D. Sovremennye tendentsii i vozmozhnosti pri khirurgicheskom lechenii khronicheskogo srednego otita [The present-day trends and opportunities in surgical treatment of chronic otitis media]. *Rossiiskaya otorinolaringologiya*. 2006; 1: 83–85 (in Russian).
4. Anikin I. A. Diab Kh. M., Astashchenko S. V., Karapetyan R. V., Mustivyi I. F. Rekonstruktivnaya slukhouluchshayu-shchaya operatsiya s razlichnymi variantami ossikuloplastiki u bol'nykh, perenesshikh konservativno-shchadyashchie radikal'nye operatsii na srednem ukhe [Reconstructive hearing improving surgery with various ossiculoplastics options in patients after conservative sparing radical middle ear surgery]. *Rossiiskaya otorinolaringologiya*. 2012; 3(58): 10–16 (in Russian).
5. Patyakina O. K., Kryukov A. I., Garov E. V. O klassifikatsii khronicheskogo gnoinogo srednego otita [On classification of chronic suppurative otitis media]. *Rossiiskaya otorinolaringologiya*. 2016; 3 (82): 207–208 (in Russian).
6. Dubinets I. D. Anatomo-fiziologicheskie osobennosti struktur srednego ukha pri khronicheskom srednem otite v detskom vozraste (obzor literatury) [Anatomic and physiological peculiarities of the middle ear structures in chronic otitis media in children (literature review)]. *Rossiiskaya otorinolaringologiya*. 2008; 1 (32): 86–91 (in Russian).
7. Zyryanova K. S., Telesheva I. B., Ershova I. D., Dubinets I. D., Korkmazov M. Yu., Korkmazov A. M. Morfometricheskie pokazateli stroeniya visochnykh kostei v norme i pri khronicheskikh otitakh. Materialy XIX s"ezda otorinolaringologov Rossii [Morphometric indices of temporal bone structure in normal condition and in chronic otitises. The materials of the 19th Congress of Otorhinolaryngologists of Russia]. SPb., 2016: 234–265 (in Russian).
8. Tarasov D. I., Fedorova O. K., Bykova V. P. Zabolevaniya srednego ukha: rukovodstvo dlya vrachei [The middle ear diseases: Guidelines for doctors]. M.: Meditsina, 1988. 288 (in Russian).
9. Preobrazhenskii Yu. B. Timpanoplastika [Tympanoplasty]. M.: Meditsina, 1973. 263 (in Russian).
10. Dement'eva N. F., Shilenkov A. A. Sravnitel'naya otsenka diagnosticheskikh vozmozhnostei otoskopii, otomikroskopii, otoendoskopii u patsientov s khronicheskimi zabolevaniyami srednego ukha [Comparative assessment of diagnostic possibilities of otoscopy,

otomicroscopy, otoendoscopy in patients with chronic diseases of the middle ear]. *Kremlevskaya meditsina. Klinicheskii vestnik*. 2013; 1: 18–22 (in Russian).
11. Matkuliev K. Kh. Otsenka effektivnosti i prognozirovanie rezul'tatov razlichnykh variantov timpanoplastiki: avtoref. diss. … kand. med. nauk [Assessment of efficacy and predicting the results of various tympanoplasty options: the extended abstracts of MD Candidate dissertation]. Tashkent, 2006. 16 (in Russian).
12. Kozhantaeva S. K. Morfologicheskie izmeneniya slukhovogo analizatora pri khronicheskikh gnoinykh otitakh [Morphological changes of auditory analyzer in chronic suppurative otitises]. *Vestnik otorinolaringologii*. 2012; 5: 69–71 (in Russian).
13. Yeh S. F., Wu C. S., Huang C. Y., Tang C. H., Kuo T. Y., Tu T. Y. Chronic otitis media surgery and re-operation risk factor analysis: A nationwide retrospective cohort study of 18 895 patients. *Acta Oto-Laryngologica*. 2016; 3 (136): 259–265.
14. Kutuzova I. A. Sravnitel'nyi analiz audiologicheskikh rezul'tatov razlichnykh khirurgicheskikh podkhodov k lecheniyu khronicheskogo gnoinogo srednego otita s kholesteatomoi u detei [Comparative analysis of audiological results of various surgical approaches to treatment of chronic suppurative otitis media in children]. *Rossiiskaya otorinolaringologiya*. 2013; 1 (62): 132–133 (in Russian).
15. Astashchenko S. V., Anikin I. A., Karapetyan R. V. Prichiny neudovletvoritel'nykh rezul'tatov khirurgicheskogo lecheniya patsientov s khronicheskim gnoinym srednim otitom, perenesshikh saniruyushchie vmeshatel'stva na srednem ukhe. Retrospektivnyi analiz [The causes of unsatisfactory results of surgical treatment of patients with chronic suppurative otitis media after hearing improvement middle ear interventions. Retrospective analysis]. *Rossiiskaya otorinolaringologiya*. 2011; 6: 3–11 (in Russian).
16. Rondini-Gilli E., Mosnier I. Predictive factors of outcome in 220 ossiculoplasties in adults. *Ann Otolaryngol Chir Cervicofac*. 2001 Oct.; 118; 5: 283–290.
17. Levin L. T. Prakticheskoe rukovodstvo po khirurgicheskim boleznyam ukha i ikh operativnomu lecheniyu [Practical guidelines in surgical ear diseases and surgical treatment thereof]. M., 1928. 608 (in Russian).
18. Dubinets I. D., Kurenkov E. L., Kofanov R. V. Sposob prognozirovaniya rezul'tatov timpanoplastiki. Patent RF N 2342899. Opubl. 10.01.2009. Byul. 1 [A method of tympanoplasty results prediction. Patent of the Russian Federation No2342899. Published on 10.01.2009. Bulletin 1] (in Russian).
19. Mironov A. A., Istratov V. G., Pal'chun V. T., Polyakova T. S., Muratov D. L., Grinchuk V. I. Sposob prognozirovaniya iskhoda operatsii timpanoplastiki. Patent RF N 2247988. Opubl. 10.03.2005. Byul. 7 [A method of tympanoplasty surgery outcomes prediction. Patent of the Russian Federation No2247988. Published on 10.03.2005. Bulletin 7] (in Russian).
20. Anikin M. I., Anikin I. A., Zabirov R. A., Kagan I. I. Sposob prognozirovaniya rezul'tatov timpanoplastiki u bol'nykh khronicheskim perforativnym srednim otitom. Patent RF N 2207042. Opubl. 27.06.2003. Byul. 18 [A method of prediction the tympanoplasty results in patients with chronic perforative otitis media. Patent of the Russian Federation No2207042. Published on 27.06.2003. Bulletin 18] (in Russian).

Dubinets Irina Dmitrievna – MD Candidate, associate professor of the Chair of Otorhinolaryngology of South Ural State Medical University of the Ministry of Healthcare of Russia. Russia, 454092, Chelyabinsk, 64, Vorovskogo str., tel.: 8(351)749-38-77, 8-912-472-81-66@mail.ru

УДК 616.216-002-00:616-056-08 doi: 10.18692/1810-4800-2017-4-45-49

ВНЕШНИЕ И ВНУТРЕННИЕ ФАКТОРЫ РИСКА ЗАБОЛЕВАНИЯ ПОЛИПОЗНЫМ РИНОСИНУСИТОМ

Завадский А. В., Завадская М. А.

Медицинская академия им. С. И. Георгиевского ФГАОУ ВО «Крымский федеральный университет им. В. И. Вернадского», 295006, г. Симферополь, Россия
(Зав. каф. оториноларингологии – проф. М. А. Завалий)

EXTERNAL AND INTERNAL POLYPOUS RHINOSINUSITIS RISK FACTORS

Zavadskii A. V., Zavadskaya M. A.

Medical Academy named after S. I. Georgievsky of Federal State Autonomous Educational Institution of Higher Education V. I. Vernadsky Crimean Federal University

У 100 больных полипозным риносинуситом, поступивших на оперативное лечение, анамнестически изучено наличие внешних и внутренних факторов риска развития заболевания. Они проявляются уже в грудном и раннем детском возрасте, роль их увеличивается с возрастом, и наиболее выражены в пожилом возрасте. Выделены клинические проявления наиболее главных манифестированных факторов риска. Выявление их позволит начинать предупреждение развития и лечение заболевания в грудном и раннем детском возрасте с участием оториноларингологов и педиатров.

Ключевые слова: факторы риска, полипозный риносинусит.
Библиография: 16 источников.

The authors studied internal and external disease risk factors in the medical history of 100 patients with polypous rhinosinusitis admitted for surgical treatment. Such factors manifest themselves as early as in infancy and early childhood, their role increases with aging and they become the most apparent in older age. The authors pointed out clinical manifestations of the main manifested risk factors. The identification of these risk factors will make it possible to start prevention and treatment of the disease in infancy and early childhood with the participation of otolaryngologists and pediatricians.

Key words: risk factors, polypous rhinosinusitis.
Bibliography: 16 sources.

Причины заболевания носа и околоносовых пазух полипозным риносинуситом (ПРС) остаются нерешенными, несмотря на несомненные успехи современной ринологии в изучении этиологических и патогенетических причин заболевания, разработку новейших эндоскопических методов оперативного и консервативного лечения этих больных. Заболевание носит выраженный рецидивирующий характер и практически не излечивается. Результатом интенсивного изучения, многочисленных совещательных конференций, явилось предложение консервативного лечения больных длительным применением эндоназальных топических кортикостероидов, при наличии аллергии дополняемого антигистаминными препаратами, кромонами и антилейкотриенами [1–5]. Изучение частоты оперативного лечения больных в нашей клинике показывает, что частота заболевания не имеет тенденции к снижению и составляет 4,8% всех операций, а при учете симультанных вмешательств в полости носа увеличивается до 7,6%.

Расширение изучения природы заболевания до молекулярно-генетического уровня позволило предложить несколько теорий возникновения и развития заболевания. Большое разнообразие причин и проявлений заболевания у индивидуумов позволило С. В. Рязанцеву (1990) [6] и M. Tos и соавт. (2001) [7] предложить приемлемые гипотезы, в наибольшей мере совпадающие с результатами клинических наблюдений. В предложенной С. В. Рязанцевым многофакторной теории заболевание рассматривается как синдром, встречающийся у лиц, предрасположенных к специфической тканевой реакции при воздействии внешних и внутренних факторов на генетический дефект. Патогистологический механизм этой реакции изучен R. L. Larsen, M. Tos (1991) [8] и рассматривается как отечный разрыв покровного эпителия и его базальной мембраны с развитием пролапса подэпителиальных слоев.

Генный характер нарушения нормального физиологического хода регенерации покровного эпителия является следствием нарушения

транскрипции клеточных элементов, неполноценности белковых компонентов, расстройством биохимизма в подслизистом слое. При рецидивирующем полипозе сохраняется гистотипичность покровного эпителия среднего носового хода. Проведенное нами сравнительное цитологическое и патогистологическое исследование оперативно удаленных полипов при частых рецидивах и повторных, более 3 раз, оперативных вмешательствах, позволило нам рассматривать процесс рецидивирования как результат дисфункциональных нарушений в строме полипа и покровном эпителии с тенденцией к атрофии слизистой оболочки. Об этом свидетельствовали малые размеры эпителиальных клеток, приобретение ими вытянутых форм, свойственных миофибробластам. Эти изменения возникают на фоне исходно существующего экссудативно-катарального воспаления с выраженным отеком в строме и под-эпителиальных слоях, задержки дифференциации базального слоя, распространенного гиалиноза, нарушения соотношения количества призматических и секреторных клеток [9].

Механизм реапликации уже патологически измененного генома остается недостаточно изученным. Такие проявления заболевания, как двусторонность, однотипичность морфологических картин, указывают на его генное происхождение. Однако клиническая манифестация развития полипоза в полости носа и околоносовых пазухах происходит лишь под влиянием внешних факторов и существующего персистирующего отечно-катарального воспалительного процесса верхних дыхательных путей (ВДП). Увеличивающиеся в настоящее время частота заболевания и степень выраженности его объясняются разнообразными нарушениями приспособительно-адаптационных механизмов, как возникающими во внешней среде обитания, так и связанных с заболеваниями внутренних органов и систем, которые следует рассматривать как факторы риска в развитии ПРС. Об этом свидетельствуют и сочетание его с целым рядом коморбидных заболеваний, проявляющихся нарушением как локальных, так и распространенных факторов неспецифической защиты, аллергией, бронхиальной астмой, аспириновой триадой, дискинезией реснитчатого эпителия. Причинно-следственные взаимоотношения их с ПРС носят дискуссионный характер, что затрудняет как предупреждение, так и лечение заболевания [10–13 и др.]. Большая длительность заболевания, часто распознаваемого лишь с момента обнаружения полипов в полости носа, требует учета лишь достоверных признаков и рассматривать их как факторы риска заболевания и рецидивирования. Г. З. Пискунов (2008) [12] утверждает, что основной причиной неудач в лечении этих больных является игнорирование анамнестических данных.

Цель исследования. Изучить наличие и влияние внешних и внутренних факторов риска на развитие ПРС, что представляет собой актуальную задачу.

Задачи исследования

1. Изучить анамнестические данные о жизни, о перенесенных и имеющихся в данный момент сопряженных заболеваниях и сопоставить их с клиническими проявлениями ПРС.

2. Выделить наиболее главные манифестированные факторы риска.

3. Разработать рекомендации по предупреждению развития заболевания с учетом факторов риска.

Материалы и методы исследования. Для решения поставленных задач были изучены 100 историй болезни больных ПРС, поступивших на оперативное лечение в ЛОР-клинику в 2014–2016 годах. Основным критерием для отбора историй болезни служило наличие в них подробного описания анамнестических данных и результатов клинико-лабораторных исследований, двусторонность полипоза, отсутствие обострения воспалительного процесса. Проведено исследование наличия при поступлении головных болей по визуально аналоговой шкале, наличия или отсутствия депрессии и тревожности.

Среди больных мужчин было 66, женщин – 34. По возрасту они распределялись следующим образом: до 20 лет – 2 больных, от 21 до 30 лет – 2, от 31 до 40 лет – 5, от 41 до 50 лет – 16, от 51 до 60 лет – 33, старше 60 лет – 42 больных.

Результаты и обсуждение. Факторы риска были разделены на внешние и внутренние. Результаты изучения их приведены в табл. 1 и 2. Так как больных было 100 человек, то при статистической обработке учитывалась частота признака (%), соответствующая числу больных.

Рассмотрение выше приведенных таблиц, прежде всего, показало, что 75 больных (75%) являлись людьми пожилого возраста. Это можно расценивать как результат истощения адаптационно-компенсаторных механизмов поддержания гомеостаза и влияния развития возрастных заболеваний. 67 больных в своих анамнестических данных указывали на необыкновенную легкость к простуде по самому незначительному поводу. У 27 больных заболевание протекало на фоне персистирующих форм бронхиальной астмы, у 38 – хронического обструктивного бронхита, 10 больных страдали триадой Видаля, 17 больных четко указывали на повышенную чувствительность к нестероидным противовоспалительным препаратам, из них у 6 облигатной являлась ацетилсалициловая кислота. Семейный анамнез был положительным у 19 больных, из них у 6 – по женской линии. Как правило, у всех больных ПРС, у которых сопутствующим заболеванием являлась брон-

Таблица 1

Внешние факторы риска

Фактор риска	Число больных
Вредные условия труда:	
химическое производство, шахты	21
работа в запыленной среде	23
работа на открытом воздухе, в сельском хозяйстве	29
канцелярский труд	27
Проживание в холодном климате	12
Проживание в жарком климате	27
Легкая наклонность к охлаждению и простудным заболеваниям (патергия)	67
Конституция:	
нормостеническая	16
гиперстеническая	31
астеническая	53
Семейный анамнез:	
положительный	19
отрицательный	81
Нездоровый образ жизни:	
курение	37
употребление алкоголя	16
Нарушение рекомендуемого лечения	74

Таблица 2

Внутренние факторы риска

Факторы риска	Число больных
Аномалии строения внутреннего носа:	
искривление перегородки носа	58
аномалии строения крючковидного отростка	21
сужение остиомеатального комплекса	41
Причины увеличения размеров носовых раковин:	
хронический гипертрофический ринит	33
хронический вазомоторный ринит	18
хроническая аллергическая риносинусопатия	27
Отоскопические отклонения от нормы	43
Неспецифические и аллергические реакции:	
на медикаменты	28
пищевые продукты	32
изделия бытовой химии	17
Триада Видаля	10
Бронхиальная астма, персистирующая форма	27
Хронический обструктивный бронхит	38
Сердечно-сосудистые заболевания	87
Сахарный диабет	12
Возраст старше 50 лет	75

хиальная астма или хронический обструктивный бронхит, они предшествовали ПРС. Так как большинство больных, поступивших на оперативное лечение впервые, были в возрасте старше 50 лет, в истории жизни они часто не могли сообщить об особенностях роста в грудном, раннем детском и дошкольном возрасте и лишь указания на непереносимость в этом возрасте некоторых пищевых продуктов, вызывавших кожные высыпания, сопровождавшиеся зудом, насморком, могли свидетельствовать о проявлении различных форм атопии.

Роль аллергии как наиболее яркого предуктора и маркера фактора риска не вызывала сомнения у больных, у которых обнаружение ПРС произошло уже на фоне регистрируемой бронхи-

альной астмы. Наши исследования по изучению роли эозинофилии в этиопатогенезе ПРС показали, что она часто не обнаруживается. Следует предполагать, что это является следствием нарушения физиологического процесса миграции их и апоптоза, связанного с применением в лечении больных общих и, меньшей мере, топических кортикостероидов [14]. При исследовании периферической крови перед госпитализацией на операцию эозинофилия в периферической крови более 5% обнаружена лишь у 20 больных, у 14 из них ПРС сочетался с бронхиальной астмой, но у 13 таких больных она не обнаруживалась. В результатах наших гематологических исследований заслуживает внимание то, что у 33 больных обнаружилась абсолютная лимфоцитопения, которая считается наиболее объективным и интегральным показателем иммунной системы, свидетельствующим о генетически детерминированной слабости ее лимфоцитарного компонента [15].

Головные боли в наших наблюдениях при ПРС отмечались в 76% случаев. Они не отличались своей выраженностью и не носили пароксизмального характера. Отмечаемые у некоторых больных психоэмоциональные расстройства, такие как тревога, сигналы опасности, мы расценивали как своеобразную готовность к возникновению болевых ощущений в послеоперационном периоде.

В проведенных нами исследованиях особого внимания заслуживает то обстоятельство, что почти у половины больных (43 из 100) при отоскопии были обнаружены отклонения от нормального состояния барабанных перепонок. Они проявлялись мутностью, наличием очагов кальциноза, изменением положения или отсутствием светового рефлекса. Эти изменения чаще носили двусторонний характер (у 33 больных против 10). В доступной нам литературе таких сообщений мы не встретили. Результаты отоскопии у больных чаще не совпадали с отрицательными ответами на перенесение ими средних отитов в грудном или раннем детском возрасте. Преобладание двустороннего проявления этих признаков позволяет предполагать, что они явились результатом нарушения нормального хода пневматизации височных костей в первый ее период, протекавших как рецидивирующие средние отиты без выраженных клинических проявлений.

Заключение. Таким образом, наиболее значимыми факторами риска полипозного риносинусита (ПРС) являются пожилой возраст (75%), некритическое отношение к лечению заболевания (74%), патергия (67%), искривление перегородки носа (58%), астеническая конституция (53%), нездоровый образ жизни (53%).

Если патергия является наиболее анамнестически достоверным признаком ПРС и обнаруживается более чем у половины всех больных, то следует считать, что в основе отклонения от нормального фенотипа лежит нарушение адаптации к влияниям внешней среды и способности ее компенсации, особенно в ВДП. Однотипность воспаления в слизистой оболочке внутреннего носа, двусторонность процесса, вид коморбидных заболеваний, конституция чаще астенического типа позволяют предполагать наличие генетического предрасположения к ПРС. Оно ведет к нарушению нормального хода регенерации и трансформации покровного эпителия, блокаде гена, ответственного за физиологический апоптоз эозинофилов. В необыкновенно обширной литературе, в настоящее время на молекулярно биологическом уровне проводится определение содержания ДНК и РНК, важнейших генетических маркеров в тканях полипов и периферической крови, но результаты их носят закономерный, а чаще противоречивый характер. Поэтому говорить о наличии топических генных нарушений в возникновении заболевания преждевременно. Они перспективны, но сегодня порождают больше вопросов, чем ответов [16].

Результаты проведенного нами исследования показывают, что предупреждение возможности этого заболевания должно начинаться уже в грудном возрасте с участием детских оториноларингологов. Устранение факторов риска позволит снизить возможность клинической манифестации генетически обусловленных предрасположений, ведущих к заболеванию полипозными формами хронических риносинуситов. Отчетливое преобладание среди больных ПРС пожилых людей указывает на то, что в процессе предупреждения и лечения этих больных необходимы гериатрические мероприятия.

ЛИТЕРАТУРА

1. Грязнов А. А., Трофименко Н. П. Стабилизаторы клеточных мембран в терапии лиц с полипозным синуитом // VIII з'їзд оториноларингологів України. К.: Книга, 1995. С. 40–41.
2. Лопатин А. С. Принципы общей и местной стероидной терапии и лечение полипозного риносинусита // Рос. ринология. 1996. № 2–3. С. 31–32.
3. Пискунов Г. З. Полипоз носа, околоносовых пазух и его лечение // Рос. ринология. 2003. № 2. С. 10–13.
4. Пискунов Г. З., Пискунов С. З. Клиническая ринология. М.: Миклош, 2002. 391 с.
5. Егоров В. И., Козаренко В. А., Слюсаренко А. В. О лечении полипозных риносинуситов // Рос. ринология. 2013. № 2. С. 65.

6. Рязанцев С. В. Многофакторная теория этиологии и патогенеза полипоза носа и околоносовых пазух // Журнал ушных, носовых и горловых болезней. 1990. № 6. С. 19–23.
7. Tos M., Larsen R.L., Caye-Tomasen P., Larsen K. Pathogenesis of nasal polyps: the epithelial rupture theory // Рос. ринология. 2001. № 2. С. 57.
8. Larsen R. L., Tos M. Origin of nasal polyps // Laryngoscope. 1991. Vol. 101, N 3. P. 305–312.
9. Завадский А. В., Завадский Н. В. Сравнительное цитологическое и патогистологическое исследование полипов носа при частых рецидивах заболевания // Ринологія. 2014. № 3. С. 6 –14.
10. Быкова В. П. Морфологические и иммунобиологические аспекты патогенеза полипоза носа // Рос. ринология. 1998. № 2. С. 17–18.
11. Портенко Г. М. Полипозные риносинуситы. М.: Медицина, 2002. 158 с.
12. Пискунов Г. З. Причина неудачи в лечении рецидива полипозного риносинусита // Рос. ринология. 2008. № 2. С. 41.
13. Лопатин А. С. Полипозный риносинусит: клинические рекомендации Национального согласительного комитета. М.: Медицина, 2010. 180 с.
14. Завадский А. В., Завадский Н. В. Эозинофилы и роль эозинофильного воспаления в патогенезе полипоза носа // Журнал вушних, носових і горлових хвороб. 2011. № 5. С. 2–7.
15. Завадский Н. В., Завадский А. В., Завадская Е. А. Сравнительное изучение анамнестических и клинических данных у больных полипозом носа // Журнал вушних, носових і горлових хвороб. 2008. № 5. С. 2–11.
16. Мезенцева О. Ю., Воробьева А. А., Иванов В. П., Полоников В. А., Бушуева О. Ю. Изучение роли полиморфных вариантов генов ферментов 2 фазы биотрансформации ксенобиотиков в формировании предрасположенности к полипозному этмоидиту // Рос. ринология. 2013. № 2. С. 64.

Завадский Александр Васильевич – докт. мед. наук, профессор каф. оториноларингологии Медицинской академии им. С. И. Георгиевского Крымского федерального университета им. В. И. Вернадского. Россия, 295006, г. Симферополь, бул. Ленина, д. 5/7; тел.: +7-978-723-20-70, e-mail: mariazavadskay@gmail.com

Завадская Мария Александровна – аспирант кафедры нервных болезней и нейрохирургии Медицинской академии им. С. И. Георгиевского Крымского федерального университета им. В. И. Вернадского. Россия, 295006, г. Симферополь, бул. Ленина, д. 5/7; тел.: +7-978-713-97-37, e-mail: mariazavadskay@gmail.com

REFERENCES

1. Gryaznov A. A., Trofimenko N. P. Stabilizatory kletochnykh membran v terapii lits s polipoznym sinuitom. VIII z'izd otorinolaringologiv Ukraïni [Cells membrane stabilizers of in the treatment of persons with polypous sinusitis. The 8th Congress of Otorhinolaryngologists of Ukraine]. K.: Kniga, 1995: 40–41. (in Russian).
2. Lopatin A. S. Printsipy obshchei i mestnoi steroidnoi terapii i lechenie polipoznogo rinosinusita [The principles of general and local steroid therapy and the treatment of polypous rhinosinusitis]. *Rossiiskaya rinologiya*. 1996; 2–3: 31–32. (in Russian).
3. Piskunov G. Z. Polipoz nosa, okolonosovykh pazukh i ego lechenie [Nasal and paranasal sinuses polyposis and its treatment]. *Rossiiskaya rinologiya*. 2003; 2: 10-13. (in Russian).
4. Piskunov G. Z., Piskunov S. Z. Klinicheskaya rinologiya [Clinical rhinology]. M.: Miklosh, 2002: 391. (in Russian).
5. Egorov V. I., Kozarenko V. A., Slyusarenko A. V. O lechenii polipoznykh rinosinusitov [On polypous rhinosinusitis treatment]. *Rossiiskaya rinologiya*. 2013; 2: 65. (in Russian).
6. Ryazantsev S. V. Mnogofaktornaya teoriya etiologii i patogeneza polipoza nosa i okolonosovykh pazukh [Multifactor theory of nasal polyposis ethiology and pathogenesis]. *Zhurnal vushnyh, nosovyh i gorlovyh khvorob*. 1990; 6: 19–23. (in Russian).
7. Tos M., Larsen R. L., Caye-Tomasen P., Larsen K. Pathogenesis of nasal polyps: the epithelial rupture theory. *Rossiiskaya rinologiya*; 2001; 2: 57.
8. Larsen R. L., Tos M. Origin of nasal polyps. *Laryngoscope*. 1991; 101(3): 305–312. doi: 10.1288/00005537-199103000-00015.
9. Zavadskii A. V., Zavadskii N. V. Sravnitel'noe tsitologicheskoe i patogistologicheskoe issledovanie polipov nosa pri chastykh retsidivakh zabolevaniya [Comparative cytological and histopathological study of nasal polyps with frequent relapses of the disease]. *Rinologiya*. 2014; 3: 6–14. (in Russian).
10. Bykova V. P. Morfologicheskie i immunobiologicheskie aspekty patogeneza polipoza nosa [Morphological and immunological aspects of nasal polyposis pathogenesis]. *Rossiiskaya rinologiya*. 1998; 2: 17–18. (in Russian).
11. Portenko G. M. Polipoznye rinosinusity [Polypous rhinosinusitises]. M.: Medicine, 2002. 158. (In Russian).
12. Piskunov G. Z. Prichina neudachi v lechenii retsidiva polipoznogo rinosinusita [The reason of failure in the treatment of polypous rhinosinusitis relapse]. *Rossiiskaya rinologiya*. 2008; 2: 41. (in Russian).
13. Lopatin A. S. Polipoznyi rinosinusit: klinicheskie rekomendatsii natsional'nogo soglasitel'nogo komiteta [Polypous rhinosinusitis: clinical guidelines of the National Conciliation Committee]. M.: Meditsina, 2010. (in Russian).
14. Zavadskii A. V., Zavadskii N. V. Eozinofily i rol' eozinofil'nogo vospaleniya v patogeneze polipoza nosa [The role of eosinophils and eosinophilic inflammation in the nasal polyposis pathogenesis]. *Zhurnal vushnyh, nosovyh i gorlovyh khvorob*; 2011; 5: 2–7. (in Russian).
15. Zavadskii N. V., Zavadskii A. V., Zavadskaya E. A. Sravnitel'noe izuchenie anamnesticheskikh i klinicheskikh dannykh u bol'nykh polipozom nosa [Comparative study of clinical and anamnestic data in patients with nasal polyposis]. Zhurnal vushnyh, nosovyh i gorlovyh khvorob. 2008; 5: 2–11. (in Russian).
16. Mezentseva O. Yu., Vorob'eva A. A., Ivanov V. P., Polonikov V. A., Bushueva O. Yu. Izuchenie roli polimorfnykh variantov genov fermentov 2 fazy biotransformatsii ksenobiotikov v formirovanii predraspolozhennosti k polipoznomu etmoiditu [The study of the role of polymorphic variants of genes of enzymes of the 2 phase of xenobiotics biotransformation in the development of predisposition to polypous ethmoiditis]. *Rossiiskaya rinologiya*. 2013; 2: 64. (in Russian).

Zavadskii Aleksandr Vasil'evich – MD, Professor of the Chair of Otorhinolaryngology of Medical Academy named after S. I. Georgievsky of V. I. Vernadsky Crimean Federal University. Russia, 295006, Simferopol, 5/7, Lenina boulevard, tel.: +7-978-723-20-70, e-mail: mariazavadskay@gmail.com

Zavadskaya Mariya Aleksandrovna – post-graduate student of the Chair of Nervous Diseases and Neurosurgery of Medical Academy named after S. I. Georgievsky of V. I. Vernadsky Crimean Federal University. Russia, 295006, Simferopol, 5/7, Lenina boulevard, tel.: +7-978-713-97-37, e-mail: mariazavadskay@gmail.com

УДК 616.22+616.23]-008.87-007.271 doi: 10.18692/1810-4800-2017-4-50-54

ХАРАКТЕРИСТИКА МИКРОФЛОРЫ СЛИЗИСТОЙ ОБОЛОЧКИ ДЫХАТЕЛЬНЫХ ПУТЕЙ У БОЛЬНЫХ РУБЦОВЫМИ СТЕНОЗАМИ ГОРТАНИ И ТРАХЕИ

Инкина А. В., Русанова Е. В.

ГБУЗ МО «Московский областной научно-исследовательский клинический институт им. М. Ф. Владимирского», 129110, Москва, Россия
(Директор – проф. Ф. Н. Палеев)

CHARACTERISTIC OF RESPIRATORY WAYS MUCOSA MICROFLORA IN PATIENTS WITH CICATRICAL STENOSES OF LARYNX AND TRACHEA

Inkina A. V., Rusanova E. V.

State-Financed Health Institution of Moscow Region Moscow Regional Scientific and Research Clinical Institute named after M. F. Vladimirskiy, Moscow, Russia

Определен микробный пейзаж слизистых оболочек носа, зева и трахеи у больных с хроническими рубцовыми стенозами гортани и трахеи. Обследовано 42 пациента, все имели трахеостому. Выявлено, что рост микроорганизмов наблюдался в 95–99% случаев, был преимущественно в монокультуре. Среди ассоциаций преобладали двухкомпонентные. Основными микроорганизмами, поддерживающими воспалительную реакцию в трахее, являются *Staphylococcus aureus*, *Streptococcus* группы D, грамотрицательные палочки. Микрофлора слизистой оболочки трахеи соответствовала биоценозу полости носа и глотки, отсюда можно сделать вывод, что обсеменение слизистой оболочки трахеи происходит из вышележащих отделов дыхательных путей при аспирации секрета из полости носа и глотки. Таким образом, для профилактики развития рубцового процесса в гортани и трахее важное значение имеет тщательный уход за полостью носа и глотки у реанимационных пациентов для предотвращения аспирации их отделяемого в нижние отделы дыхательных путей.

Ключевые слова: рубцовый стеноз гортани, трахеи, микрофлора, дисбиоз.
Библиография: 11 источников.

The authors defined microbial landscape of mucous membranes of nose, oropharynx and trachea in patients with chronic cicatrical stenoses of larynx and trachea. 42 patients with tracheostomy have been examined. It was revealed that the growth of microorganism had been observed in 95–99% of cases, mainly in the monoculture. There predominated two-component associations. The main microorganisms supporting inflammatory reaction in trachea are Staphylococcus aureus, Group D Streptococcus, gram-negative bacilli. Tracheal mucosa microflora corresponded to the nasal cavity and pharynx biocenosis, hence it can be concluded that the tracheal mucosa seeding occurs from the upper regions of respiratory tract with the secretion aspiration from the nasal cavity and pharynx. Therefore, comprehensive care of the nasal cavity and pharynx in intensive care patient is essential for prevention of cicatricial process in the larynx and trachea to prevent aspiration of the discharge thereof in the lower respiratory tract.

Key words: cicatrix stenosis of larynx, trachea; microflora; dysbiosis.
Bibliography: 11 sources.

Проблема реабилитации пациентов со стенозами гортани и трахеи находится в ряду важнейших медико-социальных проблем здравоохранения. Большинство пациентов – это люди трудоспособного возраста с инвалидностью, при этом страдает одна из жизненно важных функций организма – дыхательная. Среди причин основное место занимают последствия ятрогенных повреждений (длительная искусственная вентиляция легких у реанимационных пациентов). Выраженности развития рубцовых изменений гортани и трахеи способствует воспалительный процесс слизистой оболочки этой области. В норме верхние отделы дыхательных путей (нос, глотка) имеют достаточно густонаселенный микробный пейзаж, при этом слизистая оболочка гортани и трахеи остается стерильной. Соответственно, источником их инфицирования патогенной флорой могут быть непосредственно интубационная трубка и аспирация содержимого носа и глотки в нижние дыхательные пути в процессе искусственной вентиляции легких. Проблема лечения больных с рубцовыми стенозами гортани и трахеи привлекает особое внимание врачей различных

специальностей – оториноларингологов, хирургов и реаниматологов. Такой интерес обусловлен тем, что сужение просвета полых органов шеи приводит к нарушению дыхательной функции вплоть до летального исхода либо к стойкой инвалидизации больных. Рубцовый стеноз гортани и трахеи – это патологический процесс, связанный с замещением нормальных структур гортанно-трахеальной стенки грубой рубцовой тканью, которая суживает просвет дыхательного пути. Эта трансформация сочетается с утратой каркасной функции гортани и трахеи и появлением участков трахеомаляции [1].

Рубцовый процесс по своей сути является исходом воспаления в стенке гортани и трахеи. Воспаление же само по себе в самых общих чертах является ответной реакцией на повреждение слизистой оболочки нижних дыхательных путей. В нашем случае в роли повреждающих агентов выступают интубационная трубка и наличие патогенной флоры. Следовательно, выраженность воспаления и последующего рубцевания напрямую зависит от наличия патогенной флоры в просвете гортани и трахеи.

Реанимационные пациенты, находящиеся на искусственной вентиляции легких, по разным причинам находятся в состоянии угнетенного сознания. В этом случае снижены или отсутствуют рефлексы, в том числе глоточный и кашлевой. Таким образом, естественный разделительный механизм, который функционирует у здорового человека и ограждает дыхательные пути от попадания в них содержимого полости носа и глотки, у таких пациентов нарушен. Патологический секрет из глотки поступает в гортань, трахею, собирается над манжеткой интубационной трубки и постепенно проходит в нижележащие отделы дыхательных путей. Такая микроаспирация происходит у 89% длительно интубированных пациентов [2].

Широкое внедрение в реанимационную практику методов искусственной вентиляции легких способствует росту числа больных со стриктурами гортани и трахеи. Частота возникновения рубцовых стенозов после ИВЛ по разным данным варьирует весьма широко – от десятых долей до 25% [3–5].

В норме обсемененность слизистой оболочки полости носа характеризуется наличием коагулазонегативных стафилококков (*Staphylococcus epidermidis*, *Staphylococcus saprohyticus, Staphylococcus viridians*), непатогенных каринобактерий в концентрации 10^3 КОЕ/мл каждого. Основными микроорганизмами, определяющими нормоценоз глотки, являются коагулазонегативные стафилококки, *Staphylococcus viridans*, непатогенные нейсерии и непатогенные коринобактерии в концентрации 10^5 КОЕ/мл. Большое значение имеют бифидо- и лактобактерии как стабилизаторы нормофлоры, но в практическом здравоохранении выявление данного вида микроорганизмов не входит в стандарт проведения исследования [6, 7].

У здорового человека слизистая оболочка гортани, трахеи стерильна. Появление микрофлоры в этом отделе дыхательных путей всегда связано с воспалительным процессом и является патологическим. В доступной литературе мы нашли единичные работы, посвященные обсемененности гортани и трахеи у больных с рубцовыми стенозами гортани и трахеи [8–11].

Цель исследования. Изучить микробный пейзаж слизистых оболочек полости носа, зева и трахеи и доказать, что источником обсеменения трахеи у реанимационных больных на искусственной вентиляции легких являются вышележащие отделы дыхательных путей (полость носа и глотки).

Пациенты и методы исследования. Было обследовано 42 пациента с хроническими стенозами гортани и трахеи, находившихся на лечении в ЛОР-клинике МОНИКИ им. М. Ф. Владимирского. Дизайн исследования: кейс-стади. Все пациенты подписывали добровольное информированное согласие на проведение микробиологического исследования слизистой оболочки полости носа, глотки и трахеи. Возраст больных варьировал от 16 до 70 лет (средний возраст 40 лет). Из них 21 мужчина (50%) и 21 женщина (50%). Среди обследованных пациентов в возрасте до 40 лет было 25 пациентов, старше 40 лет – 17 человек. Во всех случаях причинами стеноза были травмы полых органов шеи «медицинского» происхождения, включая длительную интубацию и ношение трахеостомической трубки. Все пациенты имели трахеостому и являлись хроническими трахеальными канюленосителями. Характер изменений в гортани и трахее был следующим: грануляции, деформация, общеравномерное сужение просвета и ограниченные рубцы.

При поступлении у всех пациентов брали мазки со слизистых оболочек носа, зева и трахеи (через трахеостому). Исследование материала на микрофлору проводилось в лаборатории клинической микробиологии МОНИКИ им. М. Ф. Владимирского. Взятие проб осуществлялось стерильными тупферами согласно нормативным документам (Бюллетень нормативных и методических документов Госсанэпиднадзора. Вып. 2. М., 2006). Первичный посев проводился количественным методом на плотные питательные среды: кровяной агар с 5% кровью барана, Сабуро, ЖСА, Эндо, шоколадный агар. Идентификацию выделенных микроорганизмов проводили согласно классификации Берджи, используя анализатор Micro-TAX (Швеция).

Результаты и обсуждение. Исследование обсемененности показало: рост микроорганизмов наблюдался в 95–99% случаев, был преимущественно в монокультуре, что составляло 81% для слизистой оболочки носа, 63% для слизистой оболочки зева и 70% для слизистой оболочки трахеи. Среди ассоциаций преобладали двухкомпонентные: при исследовании слизистой оболочки носа на их долю пришлось 14%, зева – 19%, трахеи – 17,5%. (табл. 1).

Что касается частоты встречаемости микроорганизмов на слизистой оболочке носа, присутствие микрофлоры, определяющей дисбиоз, выявлено в 27,5% случаев (табл. 2). В основном – 17% случаев – определялся *Staphylococcus aureus* в концентрации 10^4–10^5 КОЕ/мл, второй по частоте – 4,5% случаев – была синегнойная палочка в концентрации 10^3 КОЕ/мл. Среди представителей нормофлоры ведущим является *Staphylococcus haemolyticus* в концентрации 10^4–10^6 КОЕ/мл, встречавшийся в 64% случаев.

Наиболее частыми микроорганизмами, определяющими дисбиоз слизистой оболочки зева (табл. 2), были стрептококки группы D, на долю которых пришлось 33,2%. Второе место принадлежало энтерококкам (14,2%), представленным в 8,8% случаев *Enterococcus faecium* и в 5,2% *Enterococcus faecalis*. Частота золотистого стафилококка составила 3,6%, т. е. на 13,4% реже, чем на слизистой оболочке носа. Грибы рода *Candida* выделены в 7,2% случаев, из них *Candida albicans* определялись в 5,4%, *Candida glabrata* – в 1,8%. Нормофлора слизистой оболочки зева составляла 29,2%, что на 43% меньше, чем на слизистой оболочке носа. Частота встречаемости представителей нормофлоры варьировала от 5,2 до 8,8% с концентрацией 10^3–10^7 КОЕ/мл. Следует отметить, что на слизистой оболочке зева в 7,3% случаев встречались лактобактерии, не определявшиеся на слизистых оболочках носа и трахеи.

Как упоминалось выше, слизистая оболочка трахеи в норме должна быть стерильной. В связи с этим любой выявленный микроорганизм можно расценивать как потенциальный возбудитель воспалительного процесса. Анализ обсемененности трахеи (табл. 3) показал, что на долю стафилококков приходится 45%, стрептококков – 17%, энтерококков – 8%, грамотрицательных палочек – 22%, грибов рода *Candida* – 8%. Стафилококки были представлены двумя видами: *Staphylococcus aureus* (21,5%) в концентрации 10^4–10^{10} КОЕ/мл, из которых половина была в концентрации

Таблица 1

Структура микробного пейзажа слизистых оболочек носа, зева и трахеи у пациентов с хроническими рубцовыми стенозами гортани и трахеи

Показатель	Частота встречаемости, %		
	Слизистая оболочка носа	Слизистая оболочка зева	Слизистая оболочка трахеи
Рост отсутствует	5	9	5
Рост в монокультуре	81	63	70
Рост в ассоциации, из них:	14	28	25
двухкомпонентные	14	19	17,5
трехкомпонентные	0	7	7,5
четырехкомпонентные	0	2	0

Таблица 2

Частота встречаемости микроорганизмов на слизистой оболочке носа и зева пациентов с хроническими рубцовыми стенозами гортани и трахеи

Микроорганизмы	Слизистая оболочка носа		Слизистая оболочка зева	
	%	КОЕ/мл	%	КОЕ/мл
Микрофлора, определяющая нормофлору:	72,5	–	29,2	–
Staphylococcus haemolyticus	64	10^4–10^6	8,8	10^3–10^6
Staphylococcus viridians	6,5	10^5	8	10^3–10^7
Neisseriae spp	2	10^3	5,2	10^3–10^6
Lactobacillus spp	0	0	7,2	10^3–10^4
Микрофлора, определяющая дисбиоз:	27,5	–	61,5	–
Staphylococcus aureus	17	10^3–10^6	3,6	10^3–10^6
Streptococcus группы D	2	10^3	33,2	10^3–10^7
Enterococcus spp.	0	0	14,2	10^3–10^6
Enterobacteriaceae	2	$<10^3$	1,8	$<10^3$
Pseudomonas aeruginosa	4,5	10^3–10^4	1,8	10^3
Candida (всего)	2	$<10^3$	6,9	10^3–10^6

Таблица 3

Частота встречаемости микроорганизмов на слизистой оболочке трахеи у пациентов с хроническими рубцовыми стенозами гортани и трахеи

Микроорганизмы	Частота встречаемости	
	%	КОЕ/мл
Staphylococcus haemolyticus	23,5	10^3–10^8
Staphylococcus aureus	21,5	10^3–10^{10}
Staphylococcus viridans	11,0	10^3
Streptococcus группы D	6,0	10^3
Enterococcus spp.	8,0	10^3–10^4
Enterobacteriaceae	10	10^3–10^5
Pseudomonas aeruginosa	10	10^3–10^9
Прочие неферментирующие грамотрицательные бактерии	2	10^3
Candida (всего)	8	10^3
Lactobacillus spp.	0	0

10^5 КОЕ/мл, и *Staphylococcus haemolyticus* (23,5%) с концентрацией 10^3–10^8 КОЕ/мл. Частота встречаемости *Enterococcus spp.* и *Streptococcus* группы D составила 14%. Всего на грамположительные микроорганизмы пришлось 70%. Грамотрицательные палочки были представлены энтеробактериями в 10% случаев, из них в 4% встречались *Proteus mirabilis*, по 2% пришлось на *Escherichia coli*, *Enterobacter spp.* и *Serracia spp.* Синегнойная палочка высевалась в 10% в концентрациях 10^3–10^6 КОЕ/мл. Грибы *Candida albicans* были идентифицированы в 6% и *Candida glabrata* в 2%.

Обсуждение. Реанимационные пациенты, находящиеся на искусственной вентиляции легких, – тяжелая категория больных, лечение которых сопряжено с риском развития большого количества осложнений. Одним из них является развитие рубцового процесса в просвете дыхательных путей со стенозированием просвета гортани и трахеи. Дальнейшая реабилитация пациентов с рубцовыми изменениями просвета полых органов шеи требует наложения трахеостомы, а последующее хирургическое лечение по восстановлению проходимости ларинготрахеального отдела тяжело, длительно и не всегда успешно. Безусловно, лучшим решением данной проблемы является профилактика подобных осложнений.

В нашем исследовании выявленная микрофлора слизистой оболочки трахеи соответствовала микробному пейзажу полости носа и глотки. Полученные данные позволяют утверждать, что содержимое глотки является источником инфицирования нижележащих отделов дыхательных путей. Появление патогенной флоры в трахее усиливает имеющиеся воспалительные изменения и способствует развитию рубцового стеноза гортанно-трахеального отдела.

Заключение. Основываясь на полученных в ходе настоящего исследования результатах, можно сказать, что основными микроорганизмами, поддерживающими воспалительную реакцию в трахее, являются *Staphylococcus aureus* и *Streptococcus* группы D, а также грамотрицательные палочки – *Proyeus mirabilis*, *Escherichia coli*, *Enterobacter spp.*, *Serracia spp.*, *Pseudomonas aeruginosa*, высеваемые в концентрации выше 10^4 КОЕ/мл.

Обсеменение слизистой оболочки трахеи происходит вследствие аспирации содержимого полости глотки в нижележащие отделы дыхательных путей в течение искусственной вентиляции легких, что подтверждается выявленным микробным пейзажем полости носа и глотки.

Для дальнейшей успешной реабилитации пациентов важным моментом профилактики рубцовых стенозов гортани и трахеи является снижение частоты микробной обсемененности полости носа и глотки. При проведении длительной искусственной вентиляции легких необходимо регулярно санировать ротовую полость с помощью антисептических растворов, для механического удаления густой слизи из глотки использовать мягкий санационный катетер.

ЛИТЕРАТУРА

1. Паршин В. Д. Хирургия рубцовых стенозов трахеи. М.: Изд-во РНЦХ РАМН, 2003. 152 с.
2. McIntyre N. R., Branson R. P. Mechanical ventilation. 2nd Edition. 2008. P. 65–67.
3 Зенгер В. Г. Современные проблемы восстановительного лечения последствий и заболеваний полых органов шеи // Рос. оториноларингология. 2004. № 5 (12). С. 73–76.
4. Зенгер В. Г., Наседкин А. Н. Повреждения гортани и трахеи. М.: Медицина, 1991. 221 с.
5. Зенгер В. Г., Наседкин А. Н., Паршин В. Д. Хирургия повреждений гортани и трахеи. М.: Медицина, 2005. 144 с.

6. Кишкун А. А. Руководство по лабораторным методам диагностики. М.: ГЭОТАР-Медиа, 2007. 800 с.
7. Йоргенсен Дж. Х. Микробиологический справочник для клиницистов / Под ред. А. С. Быкова. М.: Мир, 2006. 243 с.
8. Немых О. В., Артемук С. Д. Бактериологическое исследование мазков слизистой оболочки гортани у здоровых лиц // Рос. оториноларингология. 2005. № 1 (14). С. 93–94.
9. Ковалык А. П., Говда А. В. Характеристика микрофлоры слизистой оболочки гортани у здоровых лиц и у больных рубцовыми стенозом гортани // Вестн. оториноларингологии. 2010. № 2. С. 17–20.
10. Bacterial biofilms and increased bacterial counts are associated with airway stenosis / K. Mazhark, M. Gunawardana, P. Webster, C. Hochstim, J. Koempel, N. Kokot, U. Sinha, D. Rice, M. Baum // Otolaryngol. Head Neck Surg. 2014. May. Vol. 150, N 5. P. 834–840.
11. Bacterial colonization of central airways after stenting / M. Noppen, D. Pierard, M. Maystan, I. Claes, W. Vincken // Am Jurn. Respir Crit Care Med. 1999 Aug. Vol. 160, N 2. 672–677.

Инкина Анна Васильевна – канд. мед. наук, науч. сотр. отделения оториноларингологии МОНИКИ им. М. Ф. Владимирского. Россия, 129110, Москва, ул. Щепкина, д. 61/2, тел. 8-916-805-25-22, e-mail: larynx07@rambler.ru.

Русанова Елена Владимировна – канд. мед. наук, зав. лабораторией клинической микробиологии по разделу «Наука» МОНИКИ им. М. Ф. Владимирского. Россия, 129110, Москва, ул. Щепкина, д. 61/2, тел. 8-903-689-64-65, e-mail: e.rysanova@monikiweb.ru

REFERENCES

1. Parshin V. D. Hirurgia rubcovih stenosov trachei [Cicatrical tracheal stenoses surgery]. Moscow: Publishing RNCH RAMN, 2003. 152 (in Russian).
2. McIntyre N. R., Branson R. P. Mechanical ventilation. 2nd Edition. 2008. 65–67.
3. Zenger V. G. Sovremennie problemy vosstanovitel'nogo lechenia posledstviy i zabolevaniy polih organov schei [The present-day problems of rehabilitation treatment of consequences and diseases of hollow neck organs]. *Rossiyskaya otorinolaryngologia*. 2004; 5 (12): 73–76 (in Russian).
4. Zenger V. G., Nasedkin A. N. Povrejdenia gortani i trachei [Larynx and trachea injury]. Moscow: Medicine, 1991. 221 (in Russian).
5. Zenger V. G., Nasedkin A. N., Parshin V. D. Hirurgia povrejdenyi gortani i trachei [Larynx and trachea injury surgery]. Moscow: Medicine, 2005. 144 (in Russian).
6. Kishkun A. A. Rukovodstvo po laboratornim metodam diagnostiki [Guidelines in laboratory diagnostics methods]. Moscow: GEOTAR-Media, 2007. 800 (in Russian).
7. Jorgensen J. Microbiologicheskiy spravochnic dlya clinicistov [A clinician's dictionary of pathogenic microorganisms]. Bikov AC. editors. Moscow: Mir, 2006. 243 (in Russian).
8. Nemyh O. V., Artemuk C. D. Bacteriologicheskoe issledovanie mazcov slizistoy obolochki gortani u zdorovih lic [Bacteriological examination of larynx mucosa swabs in healthy people]. *Rossiyskaya otorinolaryngologia*. 2005; 1(14): 93–94. (in Russian).
9. Kovalyk A. P., Govda A. V. Haracterystika microflory slizistoy obolochki gortany u zdorovyh lic i u bol'nyh rubcovim stenosom gortany [Characteristics of laryngeal mucosa microflora in healthy people and in patients with cicatrical laryngeal stenoses]. *Vestnik otorinolaringologii*. 2010; 2: 17–20. (in Russian).
10. Bacterial biofilms and increased bacterial counts are associated with airway stenosis. Mazhark K., Gunawardana M., Webster P., Hochstim C., Koempel J., Kokot N., Sinha U., Rice D., Baum M. *Otolaryngol Head Neck Surg*. 2014. May; 150(5): 834–840.
11. Bacterial colonization of central airways after stenting. Noppen M., Pierard D., Maystan M., Claes I., Vincken W. *Am Jurn. Respir Crit Care Med*. 1999. Aug; 160(2). P. 672–677.

Inkina Anna Vasil'evna – MD Candidate, research associate of the Department of Otorhinolaryngology of Moscow Regional Scientific and Research Clinical Institute named after M. F. Vladimirskiy. Russia, 129110, Moscow, 61/2, Schepkina str., tel.: 8-916-805-25-22, e-mail: larynx07@rambler.ru

Rusanova Elena Vladimirovna – MD Candidate, Head of Clinical Microbiology Laboratory for Science of Moscow Regional Scientific and Research Clinical Institute named after M. F. Vladimirskiy. Russia, 129110, Moscow, 61/2, Schepkina str., tel.: 8-903-689-64-65, e-mail: e.rysanova@monikiweb.ru

УДК 616.28-009:616.283.1-089.843 doi: 10.18692/1810-4800-2017-4-55-59

ОСОБЕННОСТИ СТАБИЛИЗАЦИИ МАКСИМАЛЬНО КОМФОРТНЫХ УРОВНЕЙ ГРОМКОСТИ И ЗНАЧЕНИЙ СОПРОТИВЛЕНИЯ У ПАЦИЕНТОВ С УЧЕТОМ ЭТИОЛОГИЧЕСКОГО ФАКТОРА СЕНСОНЕВРАЛЬНОЙ ТУГОУХОСТИ

Клячко Д. С.[1], Радионова Ю. О.[2], Мухина Е. В.[3]

[1] ФГБУ «Санкт-Петербургский НИИ уха горла носа и речи» Минздрава России, 190013, Санкт-Петербург, Россия (Директор – засл. врач РФ, акад. РАН, проф. Ю. К. Янов)

[2] ФГБОУ ВО «Северо-Западный государственный медицинский университет им. И. И. Мечникова» Минздрава России, 191015, Санкт-Петербург, Россия (Зав. каф. оториноларингологии – проф. С. А. Артюшкин)

[3] Санкт-Петербургский государственный университет, 199034, Санкт-Петербург, Россия (Ректор – профессор Н. М. Кропачев)

SPECIFIC ASPECTS OF STABILIZATION OF THE MOST COMFORTABLE VOLUME LEVELS AND IMPEDANCE IN PATIENTS IN CONSIDERATION OF ETIOLOGICAL SENSORINEURAL HEARING LOSS FACTOR

Klyachko D. S.[1], Radionova Yu. O.[2], Mukhina E. V.[3]

[1] Federal State Budgetary Institution "Saint Petersburg Research Institute of Ear, Throat, Nose and Speech" Ministry of Health of the Russian Federation, Saint Petersburg, Russia

[2] Federal State Budgetary Institution Higher Vocational Education "North-Western State Medical University named after I. I. Mechnikov" of Ministry of Health of the Russian Federation, Saint Petersburg, Russia

[3] Saint Petersburg State University, Saint Petersburg, Russia

В данном исследовании проведен анализ параметров настройки речевого процессора у имплантированных больных с различной этиологией сенсоневральной тугоухости. Выявлено, что только у детей с глубокими нарушениями слуха после перенесенного менингита достоверно возрастает сопротивление на базальных электродах через 12 месяцев после первого подключения РП, а также достоверно различаются средние значения максимально комфортных уровней громкости через 3 и 12 месяцев после первого курса реабилитации.

Ключевые слова: сенсоневральная тугоухость, гнойный менингит, кохлеарная имплантация, сопротивление электродов, оссификация улитки.

Библиография: 9 источников.

In this study, the authors analyzed the parameters of the speech processor adjustment in implanted patients with different etiology of sensorineural hearing loss. It has been revealed that only in children with severe hearing impairment after meningitis the basal electrodes impedance significantly increases within 12 months after the first activation of speech processor, and the average values of maximally comfortable volume levels definitely vary in 3 and 12 months after the first course of rehabilitation.

Key words: sensorineural hearing loss, purulent meningitis, cochlear implantation, electrode impedance, cochlear ossification.

Bibliography: 9 sources.

Кохлерная имплантация (КИ) является эффективным методом реабилитации больных с глубокими нарушениями слуха [1], в котором точная настройка речевого процессора (РП) играет важную роль [2]. Согласно данным литературы параметры настройки со временем изменяются, однако между исследователями остаются разногласия по срокам стабилизации максимально комфортных уровней (МКУ) громкости и сопротивления электродов у пациентов с кохлеарными имплантами. M. Hughes с соавт. (2001) отмечают, что МКУ громкости не стабилизируются в

течение 12 месяцев после подключения РП [3]. Y. Henkin с соавт. (2006) сделали заключение, что пороговые уровни (ПУ) стабилизируется спустя 3 месяца, а МКУ громкости только через 6 месяцев после подключения РП [4]. K. Franck и S. Norton (2001) установили, что ПУ и МКУ стабилизируются через три месяца после подключения РП [5]. F. Mosca с соавт. (2014) выявили, что у пациентов с различной этиологией сенсоневральной тугоухости (СНТ) достоверно не различаются МКУ громкости через 3 и 6 месяцев, а также через 6 и 12 месяцев после первого подключения РП [6]. В результате проведенного исследования J. Vargas с соавт. (2012) было установлено, что при подключении РП COMBI 40+(MED-EL) стабилизация МКУ громкости наблюдается через 6 месяцев после подключения. При этом комфортные уровни электрической стимуляции повышаются на 54% по сравнению с первоначальными значениями. При измерении сопротивления электродов после первого подключения и в течение 12 месяцев после подключения РП было выявлено, что средние значения сопротивления имеют тенденцию к повышению, однако стабилизируются через 6 месяцев. Прирост сопротивления электродов составил около 0,2 кОм, однако статистически важных различий между значениями выявлено не было [7]. По нашему мнению, вариабельность данных по срокам стабилизации параметров связана с тем, что в проведенных исследованиях не учитывалась этиология СНТ у пациентов, проходивших слухоречевую реабилитацию. В своем предыдущем исследовании мы установили особенности параметров РП у больных с глубокими нарушениями слуха после перенесенного менингита [8], в связи с чем целью настоящего исследования стало выявление особенностей стабилизации МКУ громкости и сопротивления электродов у больных, перенесших менингит.

Пациенты и методы исследования. В соответствии с целью и задачами исследования на базе Санкт-Петербургского НИИ уха, горла, носа и речи Минздрава России проведена реабилитация 92 детей в возрасте от 1 года до 18 лет с СНТ IV степени и глухотой. В зависимости от этиологии СНТ и глухоты имплантированные больные были распределены на три группы:

– в первую группу вошли 35 (38,1%) больных детей, перенесших менингит;

– во вторую группу были включены 18 (19,5%) детей с СНТ высокой степени и глухотой, связанной с применением аминогликозидных антибиотиков;

– в группу сравнения вошли 39 (42,4%) детей с СНТ IV степени и глухотой наследственной этиологии.

Мы оценивали стабилизацию сопротивления электродов через 1 год после первого подключения РП, а стабилизацию МКУ громкости – через 3 и 12 месяцев после первой реабилитации.

Для оценки различий средних значений сопротивления электродов у детей, перенесших менингит, после первого подключения РП и через 12 месяцев был применен критерий Стьюдента для зависимых выборок. В результате выявлено, что достоверно повышаются (p = 0,002) средние значения сопротивления базальных электродов через 12 месяцев после подключения на 0,8±0,2 кОм. Данные представлены на рис. 1.

С помощью критерия Стьюдента для зависимых выборок мы сравнили средние значения сопротивления базальных электродов у детей с наследственной СНТ после первого подключения РП и через 12 месяцев. Достоверных различий вы-

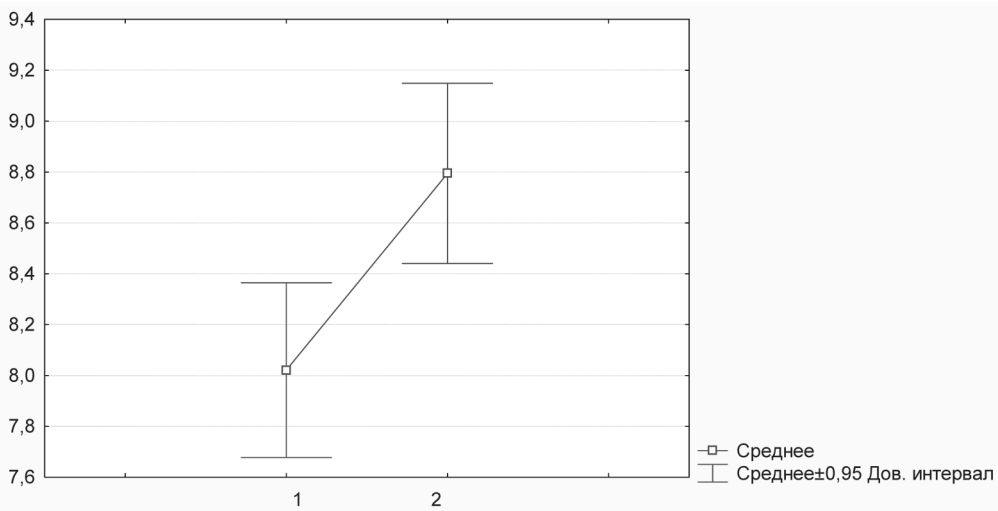

Рис. 1. Сравнительный анализ значений сопротивления базальных электродов у детей, перенесших менингит, после первого подключения и через 12 месяцев после первого подключения речевого процессора. По оси абсцисс: 1 – средние значения сопротивления электродов при первом подключении РП; 2 – средние значения сопротивления электродов через 12 месяцев после первого подключения РП; по оси ординат средние значения сопротивлений электродов, кОм.

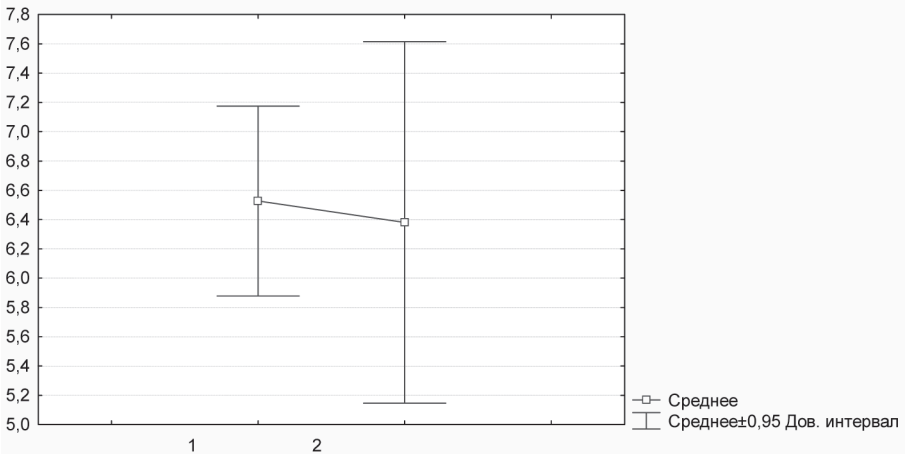

Рис. 2. Средние значения сопротивления на базальных электродах у пациентов с наследственной СНТ и глухотой после первого подключения и через 12 месяцев после первого подключения речевого процессора. По оси абсцисс: 1 – средние значения сопротивления электродов при первом подключении РП; 2 – средние значения сопротивления электродов через 12 месяцев после первого подключения РП; по оси ординат – средние значения сопротивлений электродов, кОм.

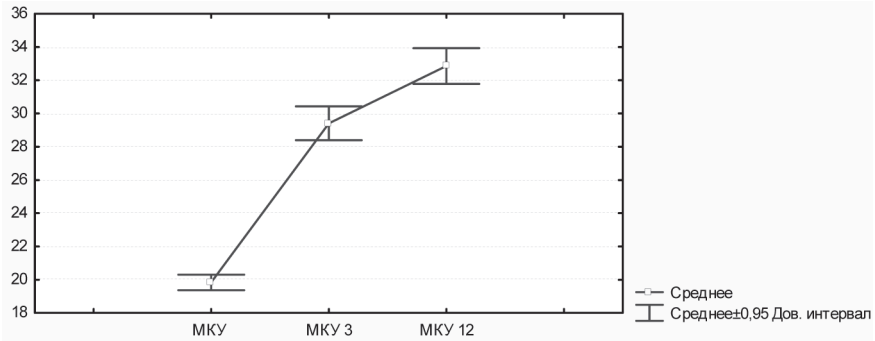

Рис. 3. Средние значения максимально комфортных уровней громкости у пациентов, перенесших менингит, после первого курса реабилитации, через 3 и 12 месяцев после первой реабилитации. По оси абсцисс – МКУ громкости после подключения РП, МКУ3 – через 3 месяца, МКУ12 – через 12 месяцев после первой реабилитации; по оси ординат – средние значения МКУ, qu.

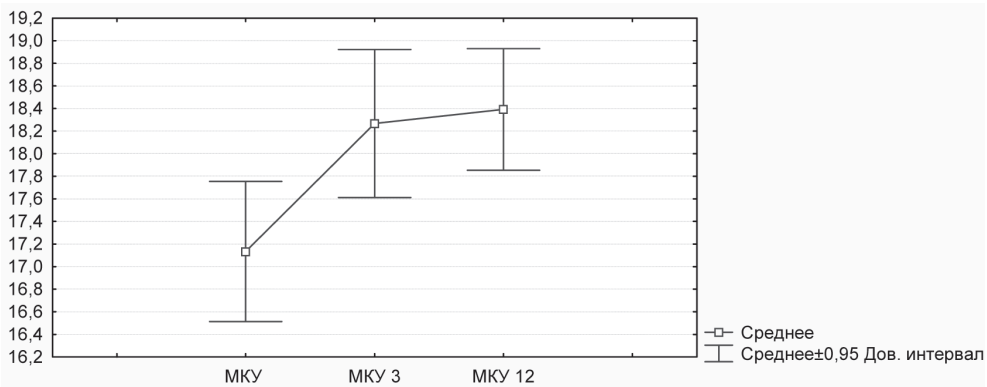

Рис. 4. Средние значения максимально комфортных уровней громкости у детей с ототоксической сенсоневральной тугоухостью после подключения, через 3 и 12 месяцев после первого подключения речевого процессора. По оси абсцисс – МКУ громкости после подключения РП, МКУ3 – через 3 месяца, МКУ12 – через 12 месяцев после первой реабилитации; по оси ординат – средние значения МКУ, qu.

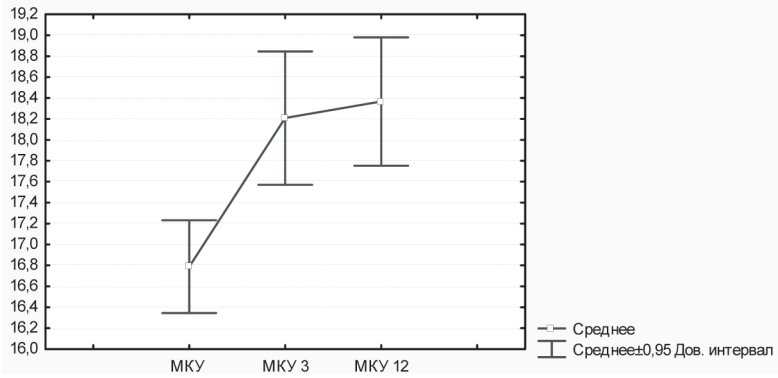

Рис. 5. Средние значения максимально комфортных уровней громкости у детей с наследственной сенсоневральной тугоухостью после подключения речевого процессора, через 3 и 12 месяцев после первого подключения речевого процессора. По оси абсцисс – МКУ громкости после подключения РП, МКУ3 – через три месяца, МКУ12 – через 12 месяцев после первой реабилитации; по оси ординат – средние значения МКУ в qu.

явлено не было (рис. 2), что согласуется с данными Vargas с соавт. [7]. Значимых различий значений сопротивления базальных электродов у детей с ототоксической СНТ и глухотой после первого подключения РП и через 12 месяцев также не обнаружено ($p > 0,05$).

Достоверных различий сопротивления на средних и апикальных электродах после первого подключения РП и через 12 месяцев в группах исследования выявлено не выявлено ($p > 0,05$).

На следующем этапе нашего исследования мы определяли достоверность различий МКУ громкости у пациентов в группах исследования после первого курса реабилитации, спустя 3 месяца и через 12 месяцев после первой реабилитации. В результате проведенного анализа выявлено, что у больных, перенесших менингит, МКУ через 3 месяца после первого подключения процессора кохлеарного импланта достоверно повышаются ($p < 0,05$) на 50% на всех электродах. Также достоверно значимо возрастают средние значения МКУ громкости через 3 и 12 месяцев после первого подключения РП на 10,4% ($p < 0,05$), при этом уровни электрической стимуляции на апикальных электродах повышаются на 4,8%, на средних – на 6%, на базальных электродах прирост уровней составляет 20%. На рис. 3 представлены МКУ громкости в зависимости от времени регистрации.

Сравнительный анализ МКУ у больных с ототоксической СНТ и наследственной СНТ показал, что статистически значимо повышаются уровни электрической стимуляции через 3 месяца после первого подключения РП в обеих группах исследования ($p < 0,05$). Однако достоверных различий уровней электрической стимуляции через 3 и 12 месяцев в этих группах не обнаружено ($p > 0,05$). Данные представлены на рис. 4 и 5.

В результате проведенного исследования выявлено, что у больных после перенесенного менингита возрастает сопротивление на базальных электродах в течение года после первого подключения РП. Данный факт объясняется тем, что процесс оссификации улитки может продолжаться даже после проведенной КИ [9]. На основании выявленных особенностей стабилизации МКУ громкости мы рекомендуем пересматривать комфортные уровни электрической стимуляции у детей, перенесших менингит, через 3, 6 и 12 месяцев после первого подключения РП.

Выводы

У детей с глубокими нарушениями слуха после перенесенного менингита достоверно ($p < 0,05$) возрастает сопротивление на базальных электродах через 12 месяцев после первого подключения РП на 0,8±0,2 кОм. У пациентов с другой этиологией СНТ через год после первого подключения речевого процессора (РП) достоверного повышения сопротивления электродов выявлено не было.

Средние значения максимально комфортных уровней (МКУ) громкости у пациентов, перенесших менингит, достоверно ($p < 0,01$) повышаются через 3 месяца на 50% на всех электродах. Достоверно различаются средние значения МКУ громкости через 3 и 12 месяцев после первого курса реабилитации, при этом уровни электрической стимуляции на апикальных электродах повышаются на 4,8%, на средних электродах – на 6%, на базальных электродах прирост уровней составляет 20%.

У больных с ототоксической и наследственной СНТ статистически значимо повышаются МКУ через 3 месяца после подключения РП, однако достоверных различий уровней между 3 и 12 месяцами не обнаружено.

Больным с сенсоневральной тугоухостью после перенесенного менингита необходимо проводить курсы слухоречевой реабилитации через 3, 6 и 12 месяцев после первого подключения процессора кохлеарного импланта.

ЛИТЕРАТУРА

1. Sorkin D. L., Zwolan T. A. Parental perspectives regarding early intervention and its role in cochlear implantation in children // Otol. Neurotol. 2008. N 29(2). P. 137–141.
2. Янов Ю. К., Пудов В. И., Клячко Д. С. Оптимизация методики регистрации стапедиального рефлекса у пациентов после кохлеарной имплантации // Рос. оториноларингология. 2012. № 2. С. 129–133.
3. Hughes M. L., Vander Werff K. R., Brown C. J., Abbas P. J., Kelsay D. M., Teagle H. F., Lowder M. W. A longitudinal study of electrode impedance, the electrically evoked compound action potential and behavioral measures in nucleus 24 cochlear implant users // Ear Hear. 2001. Vol. 22, N 6. P. 471–486.
4. Henkin Y., Kaplan-Neeman R., Kronenberg J., Migirov L., Hildesheimer M., Muchnik C. A longitudinal study of electrical stimulation levels and electrode impedance in children using the Clarion cochlear implant // Acta Oto-Laryngologica. 2006. Vol. 126, N 6. P. 581–586.
5. Franck K. H., Norton S. J. Estimation of psychophysical levels using the electrically evoked compound action potential measured with the neural response telemetry capabilities of Cochlear Corporation's CI24M // Ear Hear. 2001. N 22 (4). P. 289–299.
6. Mosca F., Grassia R., Leone C. Longitudinal variations in fitting parameters for adult cochlear implant recipients // Acta Otorhinolaryngologica Italica. 2014. N 34. P. 111–116.
7. Vargas J. L., Sainz M., Roldan C., Alvarez I., de la Torre A. Long – term evolution of the electrical stimulation levels for cochlear implant patients // Clin. Exp. Otorhinolaryngol. 2012. Vol. 5, N 4. P. 194–200.
8. Кузовков В. Е., Клячко Д. С., Радионова Ю. О., Пудов В. И. Особенности настройки речевых процессоров у пациентов после кохлеарной имплантации с сенсоневральной тугоухостью различной этиологии // Рос. оториноларингология. 2015. № 5 (78). С. 49–53.
9. Eshraghi A. A., Telischi F. F., Hodges A. V., Odabasi O., Balkany T. J. Changes in programming over time in postmeningitis cochlear implant users // Otolaryngol. Head Neck Surg. 2004. Vol. 131, N 6. P. 885–889.

Клячко Дмитрий Семенович – старший научный сотрудник отдела диагностики и реабилитации нарушений слуха Санкт-Петербургского НИИ уха горла носа и речи. 190013, Санкт-Петербург, ул. Бронницкая д. 9, тел. 8-921-956-53-59, e-mail: Rip.tor@yandex.ru

Радионова Юлия Олеговна – очный аспирант каф. оториноларингологии Северо-Западного государственного медицинского университета им. И. И. Мечникова. 191015, Санкт-Петербург, ул. Кирочная, д. 41; тел. 8-911-149-10-29, e-mail: radionovalor@mail.ru

Мухина Елизавета Владимировна, студентка 6-го курса медицинского факультета Санкт-Петербургского государственного университета. Россия, 199034, Санкт-Петербург, Университетская наб. д. 7–9; тел. +7-911-262-53-37, e-mail: 4424203@mail.ru

REFERENCES

1. Sorkin D. L., Zwolan T. A. Parental perspectives regarding early intervention and its role in cochlear implantation in children. *Otol. Neurotol*. 2008; 29(2): 137–141.
2. Yanov Yu. K., Pudov V. I., Klyachko D. S. Optimizatsiya metodiki registratsii stapedial'nogo refleksa u patsientov posle kokhlearnoi implantatsii [Optimization of the method of stapedial reflex registration in patients after cochlear implantation]. *Rossiiskaya otorinolaringologiya*. 2012; 2: 129–133 (in Russian).
3. Hughes M. L., Vander Werff K. R., Brown C. J., Abbas P. J., Kelsay D. M., Teagle H. F., Lowder M. W. A longitudinal study of electrode impedance, the electrically evoked compound action potential and behavioral measures in nucleus 24 cochlear implant users. *Ear Hear*. 2001; 22(6): 471–486.
4. Henkin Y., Kaplan-Neeman R., Kronenberg J., Migirov L., Hildesheimer M., Muchnik C. A longitudinal study of electrical stimulation levels and electrode impedance in children using the Clarion cochlear implant. *Acta Oto-Laryngologica*. 2006; 126 (6): 581–586.
5. Franck K. H., Norton S. J. Estimation of psychophysical levels using the electrically evoked compound action potential measured with the neural response telemetry capabilities of Cochlear Corporation's CI24M. *Ear Hear.* 2001; 22 (4): 289–299.
6. Mosca F., Grassia R., Leone C. Longitudinal variations in fitting parameters for adult cochlear implant recipients. *Acta Otorhinolaryngologica Italica*. 2014; 34: 111–116.
7. Vargas J. L., Sainz M., Roldan C., Alvarez I., de la Torre A. Long-term evolution of the electrical stimulation levels for cochlear implant patients. *Clin. Exp. Otorhinolaryngol*. 2012; 4: 194–200.
8. Kuzovkov V., Klyachko D., Radionova Y., Pudov V. Osobennosti nastroiki rechevih processorov u pacientov posle kohlearnoi implantacii s sensonevral'noi tugouhost'u raslichnoi etiologii. *Rossiiskaya otorinolaringologiya.* 2015; 5: 49–53 (in Russian).
9. Eshraghi A. A., Telischi F. F., Hodges A. V., Odabasi O., Balkany T. J. Changes in programming over time in postmeningitis cochlear implant users. *Otolaryngol. Head Neck Surg*. 2004; 131(6): 885–889.

Klyachko Dmitrii Semenovich – senior research associate of the Department of Diagnostics and Rehabilitation of Hearing Loss of Saint Petersburg Research Institute of Ear, Throat, Nose and Speech. Russia, 190013, Saint Petersburg, 9, Bronnitskaia str., tel.: 8-921-956-53-59, e-mail: Rip.tor@yandex.ru

Radionova Yuliya Olegovna – day-time post-graduate student of the Chair of Otorhinolaryngology of North-Western State Medical University named after I. I. Mechnikov. Russia, 191015, Saint Petersburg, 41, Kirochnaia str., tel.: 8-911-149-10-29; e-mail: radionovalor@mail.ru

Mukhina Elizaveta Vladimirovna – Student of the 6th year of medical faculty of St. Petersburg State University. Russia, 199034, St. Petersburg, Universitetskaya nab. 7-9; tel. +7-911-262-53-37, e-mail: 4424203@mail.ru

УДК 616.28-008.55 doi: 10.18692/1810-4800-2017-4-60-64

ВАРИАБЕЛЬНОСТЬ ГОЛОВОКРУЖЕНИЙ. РЕДКО ВСТРЕЧАЮЩЕЕСЯ ДОБРОКАЧЕСТВЕННОЕ ПАРОКСИЗМАЛЬНОЕ ПОЗИЦИОННОЕ ГОЛОВОКРУЖЕНИЕ И ЕГО СВЯЗЬ С ГИПЕРТОНИЧЕСКОЙ БОЛЕЗНЬЮ

Коркмазов М. Ю., Ленгина М. А., Коркмазов А. М.

ФГОУ ВО «Южно-Уральский государственный медицинский университет», 454000, г. Челябинск, Россия
(Зав. каф. оториноларингологии – проф. М. Ю. Коркмазов)

VARIABILITY OF VERTIGOS. RARE BENIGN PAROXYSMAL POSITIONAL VERTIGO AND ITS RELATIONSHIP WITH HYPERTENSIVE DISEASE

Korkmazov M. Yu., Lengina M. A., Korkmazov A. M.

State Budgetary Educational Institution of Higher Education South Ural State Medical University, Chelyabinsk, Russia

Доброкачественное пароксизмальное позиционное головокружение (ДППГ) – одно из наиболее частых заболеваний периферического отдела вестибулярного аппарата. Ярко выраженная клиническая симптоматика и ургентность состояния пациента во время приступа головокружения требуют от врача качественного оказания терапевтического пособия. В то же время данная вестибулярная патология вызывает наибольшие диагностические и терапевтические трудности в практике врача-оториноларинголога, невролога, кардиолога и других специалистов из-за многообразия причинно-значимых механизмов возникновения ДППГ, таких как черепно-мозговая травма, вирусный лабиринтит, болезнь Меньера, ототоксическое действие антибиотиков, хирургические вмешательства на внутреннем ухе и др. В статье описаны вариабельность и история возникновения головокружений, а также приведен редко встречающийся клинический пример взаимосвязи возникновения ДППГ у пациентки в период гипертонического криза.

Ключевые слова: доброкачественное пароксизмальное позиционное головокружение, каналолитиаз, купулолитиаз.

Библиография: 17 источников.

Benign paroxysmal positional vertigo (BPPV) is one of the most frequent diseases of the peripheral vestibular apparatus. The pronounced clinical symptoms and the urgent patient's condition during vertigo attacks require high-quality therapeutic aid from the doctor. Meanwhile, this vestibular pathology is one of the most difficult from diagnostic and therapeutic viewpoint in the practice of the otolaryngologist, neurologist, cardiologist and other specialists because of the diversity of causally significant mechanisms of BPPV occurrence such as traumatic brain injury, viral labyrinthitis, Meniere's disease, ototoxic effect of antibiotics, inner ear surgery etc. This article describes the variability and history of vertigo, providing a rare clinical example of interrelation of BPPV in a female patient at the period of hypertensive crisis.

Key words: benign paroxysmal positional vertigo, canalolithiasis, cupulolithiasis.

Bibliography: 17 sources.

В специализированной литературе жалобы пациентов на головокружение являются одними из наиболее частых на приеме врача общей практики (5%), а у невролога или оториноларинголога эти жалобы достигают 10% [1, 2].

Головокружение – это субъективное патологическое ощущение, сопровождающееся дискомфортом, которое проявляется нарушением способности пациента определить положение в пространстве, либо кажущееся вращение собственного тела и (или) окружающих предметов [3, 4].

Само по себе головокружение (vertigo) может возникнуть при заболеваниях, имеющих различную этиологию, но имеется достаточно работ, описывающих полиэтиологический характер головокружений и патогенетическое течение. Отсюда в силу возможного многообразия причинно-значимых механизмов возникновения головокружения принято выделять проприоцептивные,

где пациент испытывает ощущение вращения собственного тела, тактильные, проявляющиеся ощущением движения, качания, неустойчивости опоры под ногами, и зрительные, когда пациент ощущает векторное движение окружающей обстановки вокруг собственного тела. Отсюда при постановке диагноза важно дифференцировать периферические головокружения, вызванные повреждением периферических отделов вестибулярной системы – вестибулярного нерва и внутреннего уха, и центральные головокружения, обусловленные повреждением различных отделов головного мозга, мозжечка и их связей [5, 6].

По литературным данным, при лабиринтном уровне поражения системное приступообразное головокружение начинается остро и может продолжаться несколько дней. Нередко оно носит интенсивный характер, принуждая больного искать опору, сесть или лечь, избегать резких движений и поворотов головы. Как правило, периферическое головокружение сопровождается нарушением равновесия, походки, вегетативными расстройствами (тошнотой, многократной рвотой, повышенной потливостью, сердцебиением), снижением слуха и ушным шумом [7, 8]. Головокружение центрального генеза чаще носит несистемный характер, менее выражено, но более постоянно и длительно с постепенным началом, сопровождается незначительными нарушениями равновесия. Последнее имеет большое значение, поскольку при этом головокружение выявляются очаговые неврологические симптомы в виде нарушений тактильной и болевой чувствительности, глазодвигательных, мозжечковых координаторных и балансных расстройств, головных болей и т. д.

Цель исследования. Разобрать и представить редко встречающееся доброкачественное пароксизмальное позиционное головокружение (ДППГ) и его связь с гипертонической болезнью.

Говоря об эпидемиологии, согласно литературным данным, распространенность этого заболевания колеблется от 17 до 35% всех периферических вестибулярных расстройств [9–11]. Причинами ДППГ являются перемещение фрагментов отолитов в полукружных каналах лабиринта из эллиптического мешочка преддверия в задний полукружный канал и раздражение ампулярного рецептора. По встречаемости мужчины стоят на втором месте, у женщин оно проявляется в два раза чаще и преимущественно в возрасте 45–60 лет. В истории болезни у этих пациентов имеются частые черепно-мозговые травмы, злоупотребление алкоголем, перенесенные острые респираторные вирусные инфекции. Наиболее часто проявляемыми клиническими симптомами заболевания являются кратковременные приступы головокружения системного характера продолжительностью до одной минуты, а иногда немногим более. Пациенты описывают приступ в виде вращательного головокружения, которое возникает при горизонтальном положении тела (поворотах), запрокидывании головы или наклонах вперед, сгибании и разгибании шеи, при укладывании или вставании с кровати. Указанные симптомы в некоторых случаях могут сопровождаться тошнотой, иногда и рвотой [11, 12]. Нистагм, как правило, регистрируется геотропический – ротаторный, направленный вниз к полу. Могут наблюдаться как единичные, так и повторяющиеся приступы, которые заставляют пациента занять вынужденное положение или избегать движений, вызывающих головокружение. В момент головокружения больные могут испытывать болезненные ощущения различной интенсивности в затылочной области. Отоскопическая картина, как правило, без изменений, нарушений слуха, шума в ушах, головной боли не наблюдается. По окончании приступа в течение нескольких часов или даже дней могут сохраняться ощущение неустойчивости, слабость [12–14].

Впервые Barany в 1921 г. описал такое состояние, при котором приступы системного головокружения возникали только при укладывании пациентки на правый бок, носили кратковременный характер (длились до 30 с), сопровождались тошнотой, при этом визуализировался правосторонний ротаторный нистагм. Если сразу же после прекращения приступа больная поворачивала голову направо, то приступа не возникало, а для его повторного возникновения пациентке необходимо было полежать некоторое время на спине или другом боку.

При проведении клинических исследований в последующие десятилетия стало известно о сложной структуре сферического и эллиптического мешочков. Отоконии воспроизводятся в течение всей жизни человека и подвергаются резорбции при естественном старении организма. По мере нарушения звеньев метаболизма отоконий последние накапливаются в саккулюсе и утрикулюсе и при свободном перемещении проникают в эндолимфатическое пространство полукружных каналов [15, 16]. В зависимости от расположения частиц по отношению к купуле и просвету полукружного канала различают купулолитиаз (наличие частиц, прилипших к купуле полукружного канала) и каналолитиаз (наличие свободно плавающих отолитов в просвете полукружного канала).

Чаще всего (60–90% всех случаев) при ДППГ поражается задний полукружный канал (ЗПК), по-видимому, в связи с наиболее низким его расположением как при вертикальном, так и при горизонтальном положении тела человека. Значительно реже регистрируются нахождения

отолитов в горизонтальном полукружном канале (по разным данным, от 1 до 5% случаев) и переднем полукружном канале (крайне редко, около 1% случаев) [1].

Проведенный анализ литературы показывает, что от 50 до 70% случаев причину установить не удается. По мнению большинства авторов, причиной заболевания является перенесенная черепно-мозговая травма, на втором месте лабиринтиты чаще вирусной этиологии, далее болезнь Меньера, ототоксическое действие антибиотиков, хирургические вмешательства на внутреннем ухе, мигрень, обусловленная нейроциркуляторной дистонией, и т. д. [17]. Имеются отдельные исследовательские работы, связывающие ДППГ с нарушениями кровообращения в вертебрально-базилярной системе, приступы головокружения при ДППГ, манифестирующие на фоне подъема артериального давления у пациентов, страдающих артериальной гипертензией [4, 13].

Однако, как показывают наши наблюдения, эти приступы докторами чаще диагностируются не как ДППГ, а как проявления гипертонического криза, и больной, вынужденно госпитализированный в стационар, обследуется, получает гипотензивную терапию, которая не влияет на выраженность вестибулярных нарушений. В результате пациент выписывается из стационара с теми же жалобами на приступы головокружения.

К сожалению, такие случаи встречаются и в нашей клинической практике, и в качестве примера мы бы хотели привести один из них.

В приемное отделение обратилась женщина 59 лет, с жалобами на головокружение, возникающее при поворотах головы, чаще вправо. Вышеуказанные жалобы впервые появились за 6 месяцев до обращения, после резкого подъема артериального давления – 240/140 мм рт. ст. Больная описывает первый приступ головокружения в виде ощущения «внезапного падения с кровати», сопровождающегося появлением звона в ушах и головной боли. Была госпитализирована в стационар, где проведено следующее обследование и выявлено: остеохондроз шейного отдела позвоночника, деформирующий спондилез (рентгенография шейного отдела позвоночника); обнаружен стеноз правой позвоночной артерии, что расценено как недостаточность кровотока (ультразвуковая доплерографии брахицефальных сосудов шеи); очаги демиелинезации сосудистого генеза (магнитно-резонансная томография головного мозга) и изменения миокарда, подтверждающие гипертоническую болезнь (электрокардиография). Больной был поставлен диагноз: гипертоническая болезнь, дисциркуляторная энцефалопатия, синдром выраженных вестибулярных нарушений.

В стационаре пациентке было назначено медикаментозное пособие, направленное только на снижение артериального давления, а специализированного лечения для купирования выраженных вестибулярных нарушений проведено не было. В результате после проведенного лечения при выписке из стационара, больная отмечала положительную динамику в виде снижения артериального давления, тем не менее, головокружение, звон в ушах и головная боль сохранялось той же интенсивности, что и до госпитализации.

При обследовании: общее состояние удовлетворительное, артериальное давление 125/80 мм рт. ст., умеренно выраженная тахикардия – 84 в минуту. В неврологическом статусе менингеальных симптомов не выявлено, очаговой неврологической симптоматики нет. Отоневрологическое обследование: спонтанный нистагм отсутствовал, при выполнении пробы Hallpike и повороте головы вправо возникал позиционный нистагм, ротаторный, направленный в сторону правого уха, сопровождающийся системным головокружением длительностью до 8 с. Спонтанный нистагм возникал после кратковременного латентного периода (2–3 с). Головокружение прекращалось самостоятельно с окончанием позиционного нистагма. При выполнении пробы с поворотом головы влево позиционный нистагм и головокружение не возникали.

На основании проведенного обследования был установлен диагноз отолитиаз заднего полукружного канала правого уха. После проведения препозиционного маневра головокружение полностью прекратилось. Повторно больная была осмотрена спустя 4 недели после проведения маневра. Головокружение не беспокоило; в пробе Hallpike головокружения и позиционного нистагма не возникало.

Спустя 8 недель с момента обращения больная отмечает вновь подъем артериального давления 230/140 мм рт. ст. и вновь появление головокружения, возникающее при поворотах головы вправо. На следующий день после проведения репозиционного маневра головокружение полностью прекратилось. Повторно больная была осмотрена спустя 4 недели после проведения маневра. Головокружение не беспокоило; в пробе Hallpike головокружения и позиционного нистагма не возникало. В течение года пациентка до 4 раз отмечала причинно-следственную связь повышения артериального давления и возникновения приступов системного позиционного головокружения. После приступов в течение нескольких часов отмечала слабость и ощущение неустойчивости.

Приведенное наблюдение иллюстрирует явления, когда повышение артериального давления провоцирует возникновение приступов ДППГ. По нашему мнению, резкое повышение артериально-

го давления усиливает дегенеративные изменения отолитовой мембраны.

Заключение. Данной статьей нам бы хотелось еще раз напомнить, что приступы головокружения могут быть не только одним из ярких симптомов какой-либо нозологии, но и самостоятельным заболеванием.

Мультидисциплинарный подход способен обеспечить своевременную диагностику и высокую эффективность лечения.

ЛИТЕРАТУРА

1. Кунельская Н. Л., Гусева А. Л., Байбакова Е. В., Чистов С. Д., Чугунова М. А. Эффективный алгоритм диагностики и лечения доброкачественного пароксизмального позиционного головокружения // Вестн. оториноларингологии. 2015. № 5. С. 19–22.
2. Морозова С. В., Воробьев П. А., Парфенов В. А., Лесничева М. В., Сулейманов С. Ш., Сарвилина И. В. [и др.]. Головокружение: актуальные аспекты диагностики и лечения с учетом фармако-экономики // Лечащий врач. 2010. № 9. С. 30–34.
3. Brandt T., Dieterich M., Strupp M. Vertigo and dizziness – common complaints. 2nd edit. London: Springer, 2013.
4. Epley T. M. New dimensions of benign paroxysmal positional vertigo // Otolaryngol. Head Neck. Surg. 1980. Vol. 88. P. 599–605.
5. Furman J., Cass S. Benign paroxysmal positional vertigo // N. Engl. Jurn. Med. 1999. Vol. 341. P. 1590–1596.
6. Даниленко М. А., Коркмазов М. Ю., Кочеткова А. П. Кохлеовестибулярная дисфункция, современное состояние проблемы, необходимость совершенствования врачебной тактики // Вестн. Челябинской областной клинической больницы. 2011. № 1. С. 92–93.
7. Ленгина М. А., Коркмазов М. Ю. Кохлеовестибулярная дисфункция, современное состояние проблемы, необходимость совершенствования лечебной тактики (продолжение) // Вестн. Челябинской областной клинической больницы. 2014. № 4. С. 20–21.
8. Helminski J. O., Hain T. C., Reis I. L., Uddin Arch. M. K. Vibration does not improve results of the canalith repositioning procedure // Otolaryngol. Head Neck Surg. 2000. Vol. 126. P. 617–622.
9. Налимова Т. А., Сергеева С. А., Королева В. В., Коркмазов М. Ю. Кохлеовестибулярная дисфункция у больных, перенесших «хлыстовую» травму шейного отдела позвоночника // Рос. оториноларингология. 2012. № 6. С. 118–121.
10. Gross E. M., Ress B. D., Viirre E. S., Nelson J. R., Harris J. P. Intractable benign paroxysmal positional vertigo in patients with Meniere's disease // Laryngoscope. 2000. Vol. 10. P. 655–659.
11. Nuti D., Zee D. Positional vertigo and benign paroxysmal positional vertigo. In: Bronstein A., Oxford textbook of vertigo and imbalance. Oxford, England: Oxford University Press, 2013. P. 217–230.
12. Коркмазов М. Ю., Налимова Т. А., Сергеева С. А., Коркмазов А. М. Об эндолимфатическом гидропсе ушного лабиринта // Международный научно-исследовательский журн. 2016. № 4–5 (46). С. 104–109.
13. Guneri E. A., Kustutan O. The effects of betahistine in addition to epley maneuver in posterior canal benign paroxysmal positional vertigo // Otolaryngol. Head Neck Surg. 2012. Vol. 146. N 1. P. 104-108.
14. Katsarkas A. Benign paroxysmal positional vertigo (BPPV): idiopathic versus post-traumatic // Acta Otolaryngol. 1999. Vol. 119. N 7. P. 745–749.
15. Karlberg M., Hall K., Quickert N., Hinson J., Halmagyi G. M. What inner ear diseases cause benign paroxysmal positional vertigo? // Acta Otolaryngol. 2000. Vol. 120. P. 380–385.
16. Jacobson K. M., Ishiyama A., Baloh R. W. Migraine and benign positional vertigo // Ann. Otol. Rhinol. Laryngol. 2000. Vol. 109. P. 377–380.
17. Atacan E., Sennaroglu L., Gene A., Kaya S. Benign paroxysmal positional vertigo after stapedectomy // Laryngoscope. 2001. Vol. 11. P. 1257–1259.

Коркмазов Мусос Юсуфович – доктор медицинских наук, профессор, зав. каф. оториноларингологии Южно-Уральского ГМУ. Россия, 454000, г. Челябинск, ул. Воровского, д. 64; тел. 8-922-715-66-83, e-mail: korkmazov74@gmail.com

Ленгина Мария Александровна – ассистент каф. оториноларингологии Южно-Уральского ГМУ. Россия, 454000, г. Челябинск, ул. Воровского, д. 64; тел. 8-951-47-01-910, e-mail: Danilenko1910@mail.ru

Коркмазов Арсен Мусосович – ассистент каф. оториноларингологии Южно-Уральского ГМУ. Россия, 454000, г. Челябинск, ул. Воровского, д. 64; тел. 8-952-500-90-09, e-mail: korkmazov09@gmail.com

REFERENCES

1. Kunel'skaya N. L., Guseva A. L., Baibakova E. V., Chistov S. D., Chugunova M. A. Effektivnyi algoritm diagnostiki i lecheniya dobrokachestvennogo paroksizmal'nogo pozitsionnogo golovokruzheniya [An efficient algorithm of diagnostics and treatment of benign paroxysmal positional vertigo]. *Vestnik otorinolaringologii*. 2015; 5: 19–22 (in Russian).
2. Morozova S. V., Vorob'ev P. A., Parfenov V. A., Lesnicheva M. V., Suleimanov S. Sh., Sarvilina I. V. [i dr.]. Golovokruzhenie: aktual'nye aspekty diagnostiki i lecheniya s uchetom farmakoekonomiki [Vertigo: the important aspects of diagnostics and treatment in consideration of pharmacokinetics]. *Lechashchii vrach*. 2010; 9: 30–34.
3. Brandt T., Dieterich M., Strupp M. Vertigo and dizziness – common complaints. 2nd edit. London: Springer, 2013.
4. Epley T. M. New dimensions of benign paroxysmal positional vertigo. *Otolaryngol. Head Neck. Surg*. 1980; 88: 599–605.
5. Furman J., Cass S. Benign paroxysmal positional vertigo. *N. Engl. J. Med*. 1999; 341: 1590–1596.

6. Danilenko M. A., Korkmazov M. Yu., Kochetkova A. P. Kokhleo-vestibulyarnaya disfunktsiya, sovremennoe sostoyanie problemy, neobkhodimost' sovershenstvovaniya vrachebnoi taktiki [Cochleo-vestibular dysfunction, the present-day state of the problem, the necessity of therapeutic practice improvement]. *Vestnik Chelyabinskoi oblastnoi klinicheskoi bol'nitsy*. 2011; 1: 92–93 (in Russian).
7. Lengina M. A., Korkmazov M. Yu. Kokhleo-vestibulyarnaya disfunktsiya, sovremennoe sostoyanie problemy, neobkhodimost' sovershenstvovaniya lechebnoi taktiki (prodolzhenie) [Cochleo-vestibular dysfunction, the present-day state of the problem, the necessity of therapeutic practice improvement (continuation)]. *Vestnik Chelyabinskoi oblastnoi klinicheskoi bol'nitsy*. 2014; 4: 20–21 (in Russian).
8. Helminski J. O., Hain T. C., Reis I. L., Uddin Arch. M. K. Vibration does not improve results of the canalith repositioning procedure. *Otolaryngol. Head Neck Surg*. 2000; 126: 617–622.
9. Nalimova T. A., Sergeeva S. A., Koroleva V. V., Korkmazov M. Yu. Kokhleovestibulyarnaya disfunktsiya u bol'nykh, perenesshikh «khlystovuyu» travmu sheinogo otdela pozvonochnika [Cochleo-vestibular dysfunction in the patients after "whiplash" injury, of the middle region of vertebral column]. *Rossiiskaya otorinolaringologiya*. 2012; 6: 118–121 (in Russian).
10. Gross E. M., Ress B. D., Viirre E. S., Nelson J. R., Harris J.P. Intractable benign paroxysmal positional vertigo in patients with Meniere's disease. *Laryngoscope*. 2000; 10: 655–659.
11. Nuti D., Zee D. Positional vertigo and benign paroxysmal positional vertigo. In: Bronstein A., Oxford textbook of vertigo and imbalance. Oxford, England: Oxford University Press, 2013: 217–230.
12. Korkmazov M. Yu., Nalimova T. A., Sergeeva S. A., Korkmazov A. M. Ob endolimfaticheskom gidropse ushnogo labirinta [On endolymphatic hydrops of ear labyrinth]. *Mezhdunarodnyi nauchno-issledovatel'skii zhurnal*. 2016; 4–5 (46): 104–109 (in Russian).
13. Guneri E. A., Kustutan O. The effects of betahistine in addition to epley maneuver in posterior canal benign paroxysmal positional vertigo. *Otolaryngol. Head Neck Surg*. 2012; 146; 1: 104–108.
14. Katsarkas A. Benign paroxysmal positional vertigo (BPPV): idiopathic versus post-traumatic. *Acta Otolaryngol*. 1999; 119; 7: 745–749.
15. Karlberg M., Hall K., Quickert N., Hinson J., Halmagyi G.M. What inner ear diseases cause benign paroxysmal positional vertigo? *Acta Otolaryngol*. 2000; 120: 380–385.
16. Jacobson K. M., Ishiyama A., Baloh R. W. Migraine and benign positional vertigo. *Ann. Otol. Rhinol. Laryngol*. 2000; 109: 377–380.
17. Atacan E., Sennaroglu L., Gene A., Kaya S. Benign paroxysmal positional vertigo after stapedectomy. *Laryngoscope*. 2001; 11: 1257–1259.

Korkmazov Musos Yusufovich – MD, Professor, Head of the Chair of Otorhinolaryngology of South Ural State Medical University. Russia, 454000, Chelyabinsk, 64, Vorovskogo str., tel.: +8-952-500-90-09, e-mail: korkmazov74@gmail.com

Lengina Mariya Aleksandrovna – teaching assistant of the Chair of Otorhinolaryngology of South Ural State Medical University. Russia, 454000, Chelyabinsk, 64, Vorovskogo str., tel.: 8-951-47-01-910, e-mail: Danilenko1910@mail.ru

Korkmazov Arsen Musosovich – teaching assistant of the Chair of Otorhinolaryngology of South Ural State Medical University. Russia, 454000, Chelyabinsk, 64, Vorovskogo str., tel.: 8-952-500-90-09, e-mail: korkmazov09@gmail.com

УДК 616.28-009-053.2-072.7-071.8 doi: 10.18692/1810-4800-2017-4-65-69

ИССЛЕДОВАНИЕ СЛУХА У ДЕТЕЙ С ПРИМЕНЕНИЕМ ОБЩЕЙ АНЕСТЕЗИИ

Пашков А. В.[1], Наумова И. В.[1], Углова Е. В.[1], Гадалева С. В.[2]

[1] ФГАУ «Национальный научно-практический центр здоровья детей» Минздрава России, 119991, Москва, Россия
(Директор – академик РАН, проф. А. А. Баранов)

[2] ФГАОУ ВО «Первый Московский государственный медицинский университет имени И. М. Сеченова» Минздрава России (Сеченовский Университет), 119991, Москва, Россия
(Зав. каф. болезней уха, горла и носа – проф. В. М. Свистушкин)

TESTING OF HEARING IN CHILDREN USING GENERAL ANESTHESIA

Pashkov A. V.[1], Naumova I. V.[1], Uglova E. V.[1], Gadaleva S. V.[2]

[1] Federal State Autonomous Institution National Scientific and Practical Center of Children's Health of the Ministry of Healthcare of Russia, Moscow, Russia

[2] Federal State Autonomous Educational Institution of Higher Education I. M. Sechenov Moscow State Medical University of the Ministry of Healthcare of Russia, Moscow, Russia

Основным объективным аудиологическим тестом, позволяющим получить информацию о порогах звуковосприятия на основных речевых частотах (500–4000 Гц), является регистрация стационарных слуховых потенциалов – ASSR-тест (Auditory Steady State Responses). Одним из ограничений для проведения данного теста является уровень электроэнцефалографической (ЭЭГ) активности, соответствующий состоянию физиологического сна ребенка. Однако соблюдение данного условия при диагностике слуха далеко не всегда выполнимо у детей с тяжелой неврологической и психоневрологической патологией.

Ключевые слова: ASSR-тест, слуховые потенциалы, электрофизиология слуха, диагностика слуха, наркоз.

Библиография: 6 источников.

Registration of Auditory Steady State Responses – ASSR test – is the main objective test, providing information about hearing thresholds at the basic speech frequencies (500–4000 Hz). One of the limitations for this test is the level of electroencephalographic (EEG) activity, corresponding to child's the physiological sleep condition. However, compliance with this condition in diagnostics of hearing is not always possible in children with severe neurological and neuropsychiatric disorders.

Key words: ASSR test, auditory potentials, electrophysiology of hearing, diagnostics of hearing, anesthesia.

Bibliography: 6 sources.

Проведение слухопротезирования или кохлеарной имплантации (при наличии показаний) детям с тяжелой сочетанной, в том числе неврологической, патологией невозможно без детальной частотно-специфической оценки слуховой функции [1]. Основной объективный метод оценки функции слуха – регистрация коротколатентных слуховых вызванных потенциалов (КСВП) мозга – не дает представления о порогах звуковосприятия на основных речевых частотах (500–4000 Гц), что сужает возможности слухопротезирования. Регистрация стационарных слуховых потенциалов – ASSR-тест (Auditory Steady State Responses) – является тем тестом, который позволяет получать данные о порогах звуковосприятия на каждой частоте речевого спектра [2]. Одним из основных условий для проведения данного теста является уровень электроэнцефалографической (ЭЭГ) активности, соответствующий состоянию физиологического сна ребенка [3, 4]. Выполнение данного требования при диагностике слуха далеко не всегда выполнимо у детей с тяжелой неврологической и психоневрологической патологией. У ряда пациентов продолжительность дневного сна не превышает 20–30 мин, что также недостаточно для проведения ASSR-теста в полном объеме.

Цель исследования. Предложить методику регистрации стационарных слуховых потенциалов в условиях наркоза с учетом концентрации основного препарата (севоран).

Пациенты и методы исследования. В период с января по декабрь 2016 г. в отделе восстановительного лечения детей с патологией ЛОРорганов и челюстно-лицевой области ФГАУ «ННПЦЗД» Минздрава России (далее центр) обследовано 48 пациентов в возрасте от 1 до 10 лет (средний возраст 4 года 2 месяца, σ = 2,13; 45 мальчиков и 38 девочек), обратившихся за первичной консультацией в центр и клинику болезней уха, горла и носа Первого МГМУ им. И. М. Сеченова Минздрава России (Сеченовский университет).

В исследование были включены пациенты с диагнозами:

– последствия перинатального поражения ЦНС (синдром мышечной дистонии по гипотоническому типу или по гипертоническому типу; синдром повышенной нервно-рефлекторной возбудимости; спастический тетрапарез; задержка моторного и психомоторного развития);

– гипертензионно-гидроцефальный синдром;

– двусторонняя сенсоневральная тугоухость;

– расстройства аутистического спектра;

– эмоционально лабильные пациенты.

Перед исследованием проводили отоскопию для подтверждения свободного наружного слухового прохода. Регистрацию ASSR проводили детям в состоянии наркоза после однократной неудачной попытки проведения исследования в условиях физиологического сна.

Первая работа о методике регистрации ASSR-теста была опубликована в 1981 г. (R. Galambos) [5]. Принцип метода основан на так называемом 40-герцовом феномене, с помощью которого из электроэнцефалограммы выделяют ответ, соответствующий характеристикам среднелатентного слухового потенциала. Ответ представляет собой серию негативных и позитивных волн (по отношению к положительному, лобному, электроду). Временной интервал между каждой последующей волной составляет 25 мс. Таким образом, формируются последовательности синусоидальных волн, подаваемых с частотой 40 Гц. Алгоритм программы высчитывает усредненный ответ на стимулы, которые система подает в количестве 40 в течение 1 с (1 волна каждые 25 мс). Можно сказать, что 40-герцовый потенциал – это консолидированный ответ пиков N-P, которые регистрировали на звуки, подаваемые с указанной частотой [5]. Авторами был произведен сравнительный анализ ответов на стимулы, подаваемые с различной частотой, однако наиболее высокоамплитудный ответ (наиболее легко регистрируемый) был получен для серий стимулов, подаваемых с частотой 40 Гц (рис. 1).

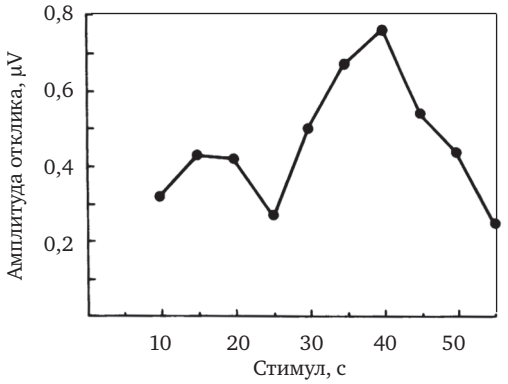

Рис. 1. Амплитуда ответа ASSR, регистрируемых на тональные стимулы, подаваемые с различной частотой (Galambos R., 1981).

Амплитуда ответа находится в прямой зависимости от интенсивности стимула – чем выше значение стимула (дБ), тем больше значение амплитуды (мкВ). Латентность ответа (пик) зависит от значения частоты – чем выше частота, тем меньше латентность; кроме того, латентность ответа также уменьшается при увеличении интенсивности стимула – около 150 мкс /дБ (данные получены для нормально слышащих лиц). Данный ответ, в любом случае, имеет гораздо меньшую интенсивность по сравнению с потенциалами мозга, вызванными мышечной активностью (в том числе непроизвольной), зрительными потенциалами и пр. Таким образом, необходимо многократно регистрировать (серийно) ASSR для исключения артефактов. В основу алгоритма анализа полученных данных положен метод преобразования Фурье – базовый математический алгоритм цифровой обработки сигналов, с помощью которого периодическую функцию представляют суммой отдельных гармонических составляющих. По мере накопления достаточного количества ответов на тестовый стимул алгоритм регистрирует ответ, соответствующий звуковосприятию сигнала определенной частоты и интенсивности.

По мере совершенствования алгоритма ASSR-теста появилась модификация метода с использованием несущей частоты 90 Гц. Показано, что при таком значении происходит регистрация ответов более дистальных отделов слухового анализатора, нежели при использовании параметра 40 Гц [6]. В настоящее время использование несущей частоты 90 Гц рекомендовано для исследования детей младшего возраста.

Таким образом, данный метод исследования позволяет определить пороги ASSR по всему диапазону речевых частот; полученные значения коррелируют с психофизическими (поведенческими) порогами слуха – чем выше значение порога, тем выше корреляция.

Запись стационарных слуховых потенциалов проводят с помощью системы регистрации слухо-

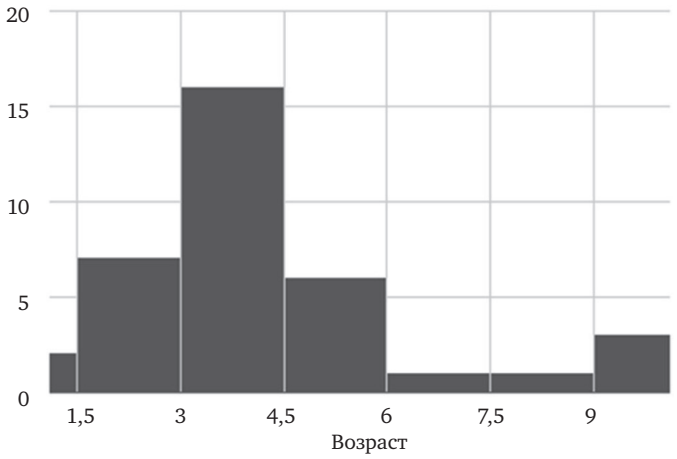

Рис. 2. Распределение пациентов по возрасту.

вых потенциалов мозга. Ответ получают посредством электродов, расположенных на коже лба (граница волосистой части головы) и сосцевидного отростка ипсилатерального уха, куда подают акустические стимулы через внутриканальные телефоны. Исследование проводили в специализированной палате, обустроенной анастезиологическим оборудованием (наркозный аппарат Drager – Primus); использовалась масочная анестезия (лицевая маска – севоран), проводили мониторинг ЧСС, сатурации, ЭКГ и капнографии. Фоновый шум не превышал 60 дБ.

В качестве анестезиологического пособия был выбран севоран, поскольку он является современным управляемым анестетиком и дает возможность перевода пациента в гипнотическую стадию с индивидуальным подбором дозы препарата в зависимости от ЭЭГ-активности, которая имеет сравнительно более высокие значения у пациентов с сочетанной неврологической патологией и, в свою очередь, является препятствием для регистрации ответа ASSR.

Процедура регистрации ASSR. Стимулы, тональные посылки, 500, 1000, 2000 и 4000 Гц подавали одновременно через внутриканальные телефоны EAR Tone 3A. Начальная интенсивность стимула составляет 50 дБ нПс (децибел над порогом слуха). При регистрации ответа интенсивность снижали до 25 дБ – в случае регистрации ответа пороги звуковосприятия считали нормальными; при непрохождении теста интенсивность повышали. Ответ регистрировали через хлорсеребряный электрод, фиксированный на вертексе; референтный электрод был зафиксирован на коже сосцевидного отростка. Параметры стимуляции:

– подача звука – внутриканальные телефоны;
– исследуемые частоты – 0,5, 1, 2, 4 кГц;
– модулирующая частота – ~40 Гц или ~80 Гц;
– полярность стимула – альтернация;
– интенсивность – до 100 дБ нПс;
– режим подачи стимула – бинауральный.

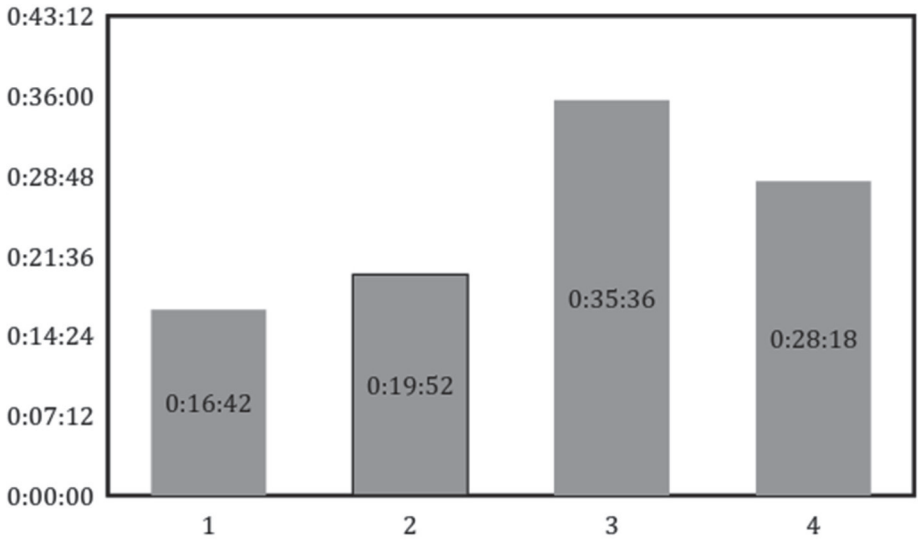

1 – без неврологии/нормальный слух
2 – неврология нормальный слух
3 – неврология/сенсоневральная тугоухость
4 – без неврологии/сенсоневральная тугоухость

Рис. 3. Время исследования пациентов с нормальным слухом и сенсоневральной тугоухостью в зависимости от наличия у них неврологической патологии.

Результаты исследования. Обследовано 48 пациентов, в возрасте от 1 до 9 лет, средний возраст 3,8 лет. Распределение пациентов по возрасту представлено на рис. 2.

Среди обследованных детей были пациенты старше 6 лет, которым проведение тональной пороговой аудиометрии не представлялось возможным ввиду сочетанной неврологической патологии.

Время исследования зависело от наличия или отсутствия неврологической патологии у пациента (рис. 3).

Анализ продолжительности исследования проводили у пациентов с сохранной слуховой функцией (столбцы 1 и 2) и сенсоневральной тугоухостью (столбцы 3 и 4) в зависимости от наличия неврологической патологии.

Полученные результаты демонстрируют, что регистрация ASSR теста занимает больше времени у пациентов с неврологической патологией (столбцы 2 и 3). При этом, возраст пациента не коррелирует с продолжительностью исследования (r = 0,046).

Выводы

Исследование слуха под наркозом возможно в условиях стационара при наличии анестезиологической службы.

Время исследования не зависит от возраста пациента.

Необходимо учитывать наличие анестезиологического пособия при интерпретации полученных результатов.

Наличие сочетанной неврологической патологии увеличивает общее время исследования, как у нормально слышащих пациентов, так и у пациентов с нарушениями слуха и требует индивидуального подбора дозы анестетика севорана.

ЛИТЕРАТУРА

1. Дайхес Н. А., Гузь Е. В., Дергачев В. С., Пашков А. В. Регистр диагностики и лечения нарушений слуха у жителей Российской Федерации // Рос. оториноларингология. 2007. № 3. С. 16–19.
2. Пашков А. В. Частотно-специфическая оценка функции слуха по данным регистрации слухового ответа на постоянный модулированный тон // Рос. оториноларингология. 2004. № 2(9). С. 86–88.
3. Дайхес Н. А., Кербабаев С. Э., Пашков А. В. Особенности объективной оценки функции слухового анализатора у детей // Рос. оториноларингология. 2003. № 3 (6). С. 53–55.
4. Пашков А. В., Савельева Е. Е., Полунина Т. А., Наумова И. В., Самкова А. С. Объективные методы диагностики нарушения слуха у детей первых лет жизни // Педиатрическая фармакология. 2014. № 2 (11). С. 82–85.
5. Galambos R., Makeig S., Talmachoff P. J. A 40-Hz auditory potential recorded from the human scalp // Proc Natl Acad Sci USA. 1981. 78(4). P. 2643–2647.
6. Pethe J., Mühler R., Siewert K., vonSpecht H. Near-threshold recordings of amplitude modulation following responses (AMFR) in children of different ages. Int Jurn. Audiol. 2004. 43. P. 339–345.

Пашков Александр Владимирович – доктор мед. наук, ведущий научный сотрудник ФГАУ «Национальный научно-практический центр здоровья детей» Минздрава России. Россия, 119991, Москва, Ломоносовский пр., д. 2/62; тел. 8-916-740-42-04, e-mail: info@nczd.ru

Наумова Ирина Витальевна – канд. мед. наук, врач сурдолог-оториноларинголог ФГАУ «Национальный научно-практический центр здоровья детей» Минздрава России. Россия, 119991, Москва, Ломоносовский пр., д. 2/62; тел. 8-495-967-14-20, e-mail: info@nczd.ru

Углова Елена Владимировна – доктор мед наук, врач-анестезиолог ФГАУ «Национальный научно-практический центр здоровья детей» Минздрава России. Россия, 119991, Москва, Ломоносовский пр., д. 2/62; тел. 8-495-967-14-20, e-mail: info@nczd.ru

Гадалева Светлана Викторовна – аспирант каф. болезней уха, горла и носа Первого МГМУ им. И. М. Сеченова (Сеченовский Университет). Россия. 119991, Москва, ул. Большая Пироговская, д. 2, стр. 4; тел. 8-499-248-05-53, e-mail: rectorat@sechenov.ru

REFERENCES

1. Daikhes N. A., Guz' E. V., Dergachev V. S., Pashkov A. V. Registr diagnostiki i lecheniya narushenii slukha u zhitelei Rossiiskoi Federatsii [The register of diagnostics and treatment of hearing loss in the Russian Federation]. *Rossiiskaya otorinolaringologiya*. 2007; 3: 16–19 (in Russian).
2. Pashkov A. V. Chastotno-spetsificheskaya otsenka funktsii slukha po dannym registratsii slukhovogo otveta na postoyannyi modulirovannyi ton [Frequency-specific assessment of auditory function according to the data of registration of auditory response to permanent modulated tone]. *Rossiiskaya otorinolaringologiya*. 2004; 2(9): 86–88 (in Russian).
3. Daikhes N. A., Kerbabaev S. E., Pashkov A. V. Osobennosti ob»ektivnoi otsenki funktsii slukhovogo analizatora u detei [Specific features of objective assessment of the auditory analyzer function in children]. *Rossiiskaya otorinolaringologiya*. 2003; 3 (6): 53–55 (in Russian).
4. Pashkov A. V., Savel'eva E. E., Polunina T. A., Naumova I. V., Samkova A. S. Ob"ektivnye metody diagnostiki narusheniya slukha u detei pervykh let zhizni [The objective methods of hearing loss diagnostics in children during the first years of life]. *Pediatricheskaya farmakologiya*. 2014: 2 (11): 82–85 (in Russian).

5. Galambos R., Makeig S., Talmachoff P. J. A 40-Hz auditory potential recorded from the human scalp. *Proc Natl Acad Sci USA*. 1981; 78(4): 2643–2647.
6. Pethe J., Mühler R., Siewert K., vonSpecht H. Near-threshold recordings of amplitude modulation following responses (AMFR) in children of different ages. *Int. Jurn. Audiol*. 2004; 43: 339–345.

Pashkov Aleksandr Vladimirovich – MD, leading research associate of Federal State Autonomous Institution National Scientific and Practical Center of Children's Health of the Ministry of Healthcare of Russia. Russia, 119991, Moscow, 2/62, Lomonosovskii ave., 2, tel.: 8-916-740-42-04, e-mail: info@nczd.ru.

Naumova Irina Vital'evna – MD Candidate, surdologist – otorhinolaryngologist of Federal State Autonomous Institution National Scientific and Practical Center of Children's Health of the Ministry of Healthcare of Russia. Russia, 119991, Moscow, 2/62, Lomonosovskii ave., tel.: 8-495-967-14-20, e-mail: info@nczd.ru.

Uglova Elena Vladimirovna – MD, anesthesiologist of Federal State Autonomous Institution National Scientific and Practical Center of Children's Health of the Ministry of Healthcare of Russia. Russia, 119991, Moscow, 2/62, Lomonosovskii ave., tel.: 8-495-967-14-20, e-mail: info@nczd.ru.

Gadaleva Svetlana Viktorovna – post-graduate student of the Chair of ENT-Diseases of I. M. Sechenov Moscow State Medical University of the Ministry of Healthcare of Russia. Russia 119991, Moscow, 2/4, Bolshaia Pirogovskaia str., rectorat@sechenov.ru, 8-499-248-05-53

УДК 612.8.04; 612.897 doi: 10.18692/1810-4800-2017-4-70-77

ИЗМЕНЕНИЕ ТЕМПЕРАТУРЫ ГОЛОВНОГО МОЗГА В ПЕРИОПЕРАЦИОННОМ ПЕРИОДЕ ПРИ ТОНЗИЛЛЭКТОМИИ КАК ПОКАЗАТЕЛЬ ОСТРОГО ХИРУРГИЧЕСКОГО СТРЕССА ПРИ РАЗЛИЧНЫХ СПОСОБАХ АНЕСТЕЗИОЛОГИЧЕСКОГО ПОСОБИЯ

Попадюк В. И., Шевелев О. А., Ильинская М. В.

ФГАОУ ВО «Российский университет дружбы народов» Министерства образования и науки РФ, 117198, Москва, Россия
(Ректор – академик РАО, проф. В. М. Филиппов)

CHANGES IN BRAIN TEMPERATURE IN POST-TONSILLECTOMY PERIOD AS AN INDICATOR OF ACUTE SURGICAL STRESS AT VARIOUS METHODS OF ANESTHETIC AID

Popadyuk V. I., Shevelev O. A., Il'inskaya M. V.

Federal State Autonomous Educational Institution of Higher Education Russian University of Peoples' Friendship of the Ministry of Education and Science of Russian Federation, Moscow, Russia

В статье представлено исследование температуры головного мозга пациентов до и после тонзиллэктомии с использованием местной анестезии (1-я группа) и общей анестезии (2-я группа). Показано, что у пациентов 1-й группы в точках, соответствующих правым лобной и височной долям головного мозга, температура коры головного мозга была достоверно выше по сравнению со 2-й группой. Изменения показателей при термометрии головного мозга отражают центральные процессы, возникающие при остром хирургическом стрессе (тонзиллэктомии) в правых лобной и височной областях.

Ключевые слова: термометрия, тонзиллэктомия, хирургический стресс.
Библиография: 18 источников.

The article presents a study of brain temperature of the patients before and after tonsillectomy using local anesthesia (group 1) and general anesthesia (group 2). It is shown that in the group 1 patients' brain temperature in the points corresponding to the right frontal and temporal lobe was significantly higher than that of group 2. The changes in the brain thermometry indices reflect the central processes that occur in acute surgical stress (tonsillectomy) in the right frontal and temporal regions.

Key words: thermometry, tonsillectomy, surgical stress.
Bibliography: 18 sources.

Тонзиллэктомия продолжает оставаться одной из наиболее часто проводимых ЛОР-операций. Так, по данным Американской ассоциации оториноларингологии, удаление миндалин является вторым наиболее часто выполняемым хирургическим вмешательством [1]. Несмотря на улучшение анестезиологического пособия и хирургической техники, проблемы послеоперационной боли и стресса при проведении тонзиллэктомии по-прежнему не теряют своей актуальности [2] – пациенты после тонзиллэктомии испытывают сильный болевой синдром вплоть до 3 суток после хирургического вмешательства [3].

Сейчас хорошо известно, что температура головного мозга во многом зависит от метаболической активности тканей самого мозга. Существует тесная взаимосвязь между температурой и метаболизмом. Если метаболизм клеток мозга является основным фактором, определяющим температуру головного мозга, то незначительные изменения в температуре мозга могут привести к значительным изменениям в клеточном метаболизме нейронов и, следовательно, к изменениям функции мозга [4]. Жесткий контроль церебральной температуры имеет решающее значение для оптимального функционирования мозга в различных физиологических условиях, в частности в условиях стресса или травмы. Например, в клинической практике реанимации рекомендуется непрерывный мониторинг «базальной» температуры у больных с черепно-мозговой травмой [5]. Основными преимуществами метода радиотермометрии являются информативность, простота использования, неинвазивность, безвредность, дешевизна исследования. Специфические диэлектрические свойства тканей позволяют измерять температурные распределения даже на глубине под поверхностью кожи человека.

По результатам проведенного обзора научной литературы нами не было обнаружено исследований, посвященных оценке температуры поверхности головы и температуры головного мозга при тонзиллэктомии и ее корреляции с испытываемым хирургическим стрессом.

Цель исследования. Изучение взаимосвязи между методом анестезиологического пособия при проведении тонзиллэктомии и изменениями температурных показателей коры головного мозга и поверхностных тканей головы на фоне хирургического стресса.

Пациенты и методы исследования. Тонзиллэктомии выполнялись у мужчин (35 пациентов) и женщин (70 пациенток) под общей и местной анестезией. Возраст пациентов составил от 18 до 51 года. Случайным образом пациенты были распределены на две группы. В первую группу вошли 50 пациентов, которым планировалась тонзиллэктомия под местной анестезией 1% раствором лидокаина с премедикационным внутримышечным введением 1 мл 2% раствора тримеперидина. Пациенты, которым выполнялась тонзиллэктомия под общей анестезией, в количестве 45 человек составили 2-ю группу. Во 2-й группе проводились тотальная внутривенная анестезия 1% раствором пропофола и интубационная искусственная вентиляция легких с помощью газовой 8% смеси севофлюрана и кислорода 5 л/мин, в качестве местного анестетика использовался 1% раствор лидокаина. Термометрия в обеих группах осуществлялась за 1 ч до операции прибором РТМ-01-РЭС. В течение ближайшего послеоперационного периода (пациенты находились в состоянии сознания) термометрия проводилась в девяти точках правой и левой половины головы (рис. 1).

Статистическую обработку данных проводили с использованием программного обеспечения Excel Microsoft программы Statistica 8. Мы вычисляли значение среднего, ошибки среднего, среднеквадратическое отклонение. При этом использовали t-критерий Стьюдента (за достоверную принималась разность средних при уровне значимости $p \leq 0{,}05$).

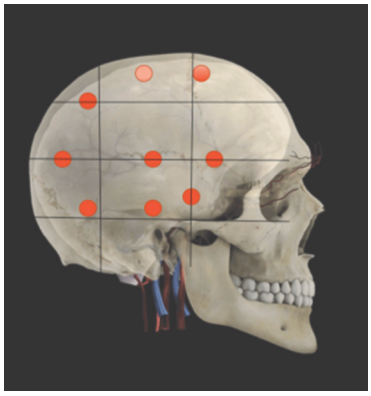

Рис. 1. Проекции точек измерения температуры головного мозга.

Результаты исследования. *Анализ средних значений*. При сравнении средних показателей температуры кожи головы и коры больших полушарий головного мозга между группами, было выявлено, что температура поверхности головы обеих половин была достоверно ниже в группе пациентов, которым была проведена общая анестезия, по сравнению с 1-й группой ($p < 0{,}05$) (рис. 2, табл. 1). Температура коры правого полушария мозга после тонзиллэктомии была достоверно ниже во 2-й группе, по сравнению с аналогичной температурой в 1-й группе ($p < 0{,}05$). Достоверное различие средних значений температур соответствующего полушария головного мозга было выявлено только во 2-й группе после тонзиллэктомии: температура кожи головы правого полушария была достоверно выше, чем температура коры того же полушария ($p < 0{,}05$) (рис. 2, табл. 1).

Анализ температуры головы по точкам. В результате анализа средних температур кожи по точкам, согласно критерию Стьюдента, до тонзиллэктомии оказалось, что при сравнении температур кожи между левой и правой половинами головы обеих групп температура кожи левой половины в 1-й группе была выше только во 2-й точке, по сравнению с таковой 2-й группы (табл. 1, рис. 3, *а*, *б*) ($p < 0{,}05$). Достоверных различий между обеими половинами головы в каждой из групп до хирургического вмешательства выявлено не было ($p < 0{,}05$).

После тонзиллэктомии повышение температуры кожи левой половины головы было выше в 1-й группе по сравнению со 2-й группой во всех точках измерения (табл. 2, рис. 4 *а*, *б*) ($p < 0{,}05$). То же наблюдалось и при измерении температуры кожи правой половины головы (табл. 2, рис. 4, *а*, *б*) ($p < 0{,}05$). Внутригрупповые различия температуры кожи между половинами головы были выявлены только в 1-й группе. Так, в точках 5 и 2 данный показатель был выше в правой половине по сравнению с левой (табл. 2, рис. 4, *а*, *б*) ($p < 0{,}05$).

Сравнение температуры коры головного мозга до тонзиллэктомии между левыми и правыми полушариями обеих групп показало, что в точках 1, 2, 4 температура левого полушария 1-й группы пациентов была выше по сравнению с таковой 2-й группы (табл. 3, рис. 3, *в*, *г*) ($p < 0{,}05$). В точке 1 правого полушария 1-й группы внутренняя температура была выше, чем в том же полушарии 2-й группы, однако в точке 8 она была в 1-й группе ниже по сравнению с таковым показателем группы пациентов, которым операция произведена под наркозом (табл. 3, рис. 3 *в*, *г*)

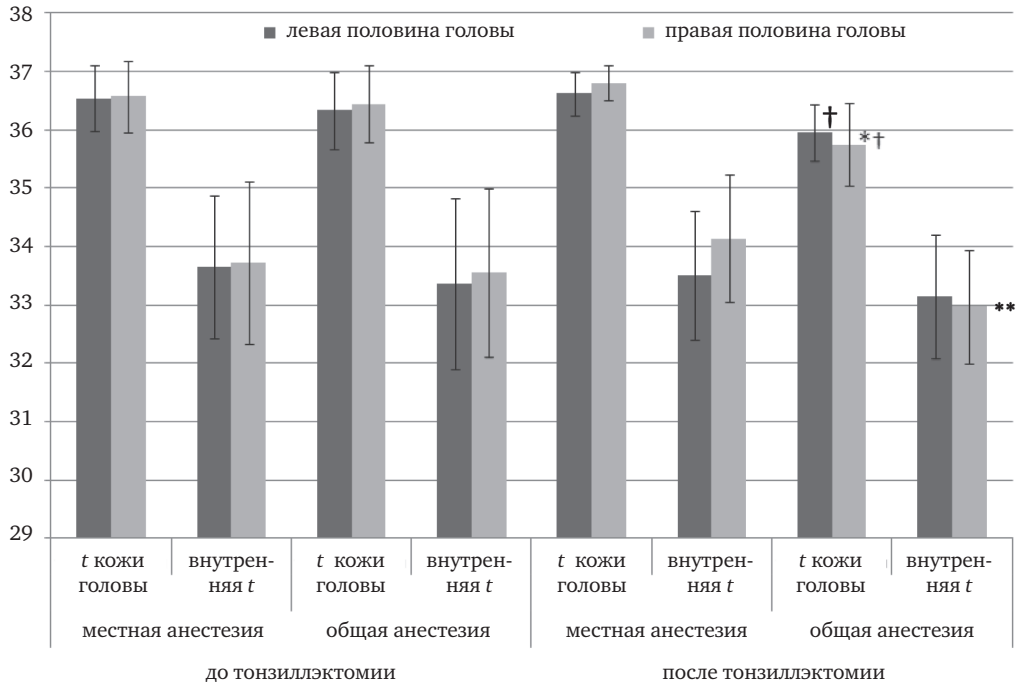

Рис. 2. Сравнение средних значений внутренней и наружной температур головы у пациентов до и после тонзиллэктомии: † – достоверное различие значений температур кожи головы соответствующей половины между группами ($p < 0,05$); ** – достоверное различие значений внутренних температур головы соответствующей половины между группами ($p < 0,05$), * – достоверное различие значений между температурами соответствующей половины головы внутри группы ($p < 0,05$).

Таблица 1

Средние температуры у пациентов накануне и после тонзиллэктомии

Половина головы	До тонзиллэктомии				После тонзиллэктомии			
	местная анестезия		общая анестезия		местная анестезия		общая анестезия	
	t кожи головы, °С	*t* коры полушарий ,°С	*t* кожи головы,°С	*t* коры полушарий ,°С	*t* кожи головы,°С	*t* коры полушарий ,°С	*t* кожи головы,°С	*t* коры полушарий ,°С
левая	36,54±0,56	33,65±1,22	36,33±0,66	33,36±1,45	36,62±0,37	33,51±1,09	35,97±0,48†	33,16±1,05
правая	36,57±0,61	33,72±1,38	36,44±0,66	33,55±1,44	36,80±0,29	34,14±1,09	35,74±0,71†*	32,97±0,98**

Примечание: † – достоверное различие значений температур кожи головы соответствующей половины между группами ($p < 0,05$); ** – достоверное различие значений внутренних температур головы соответствующей половины между группами ($p < 0,05$); * – достоверное различие значений между температурами соответствующей половины головы внутри группы ($p < 0,05$).

($p < 0,05$). Внутригрупповое сравнение температуры коры головного мозга по каждой точке между полушариями не дало достоверных различий ($p < 0,05$).

Послеоперационный анализ температуры коры головного мозга между левыми полушариями обеих групп показал, что в 1-й группе в точке 1 показатель был достоверно выше, чем во 2-й группе ($p < 0,05$). Температура правых полушарий различалась существеннее: в точках 1, 2, 3 и 6 она была достоверно ниже во 2-й группе, чем в 1-й (табл. 4, рис. 4, *в*, *г*) ($p < 0,05$).

Разница температуры коры мозга между полушариями после тонзиллэктомии была выявлена лишь в 1-й группе в точках 3 и 6, в которых температура правого полушария была выше, чем левого (табл. 4, рис. 3, *в*, *г*) ($p < 0,05$).

Обсуждение. В нашем исследовании в группе пациентов, которым тонзиллэктомия проводилась только под местной инфильтрационной анестезией, было выявлено, что после хирургического вмешательства наблюдалось локальное повышение температуры головного мозга в точках 1, 2, 3 и 6 над правым полушарием, что соответствует правой лобной и височной долям. В то время как в группе пациентов, у которых тонзиллэктомия проведена под общим обезболиванием, такой разницы в температурных показателях между полушариями не наблюдалось. Является ли такая асимметрия температур патофизиологически обусловленной закономерностью при проведении тонзиллэктомии под местной анестезией или это физиологическое явление и оно не связано с хирургическим стрессом?

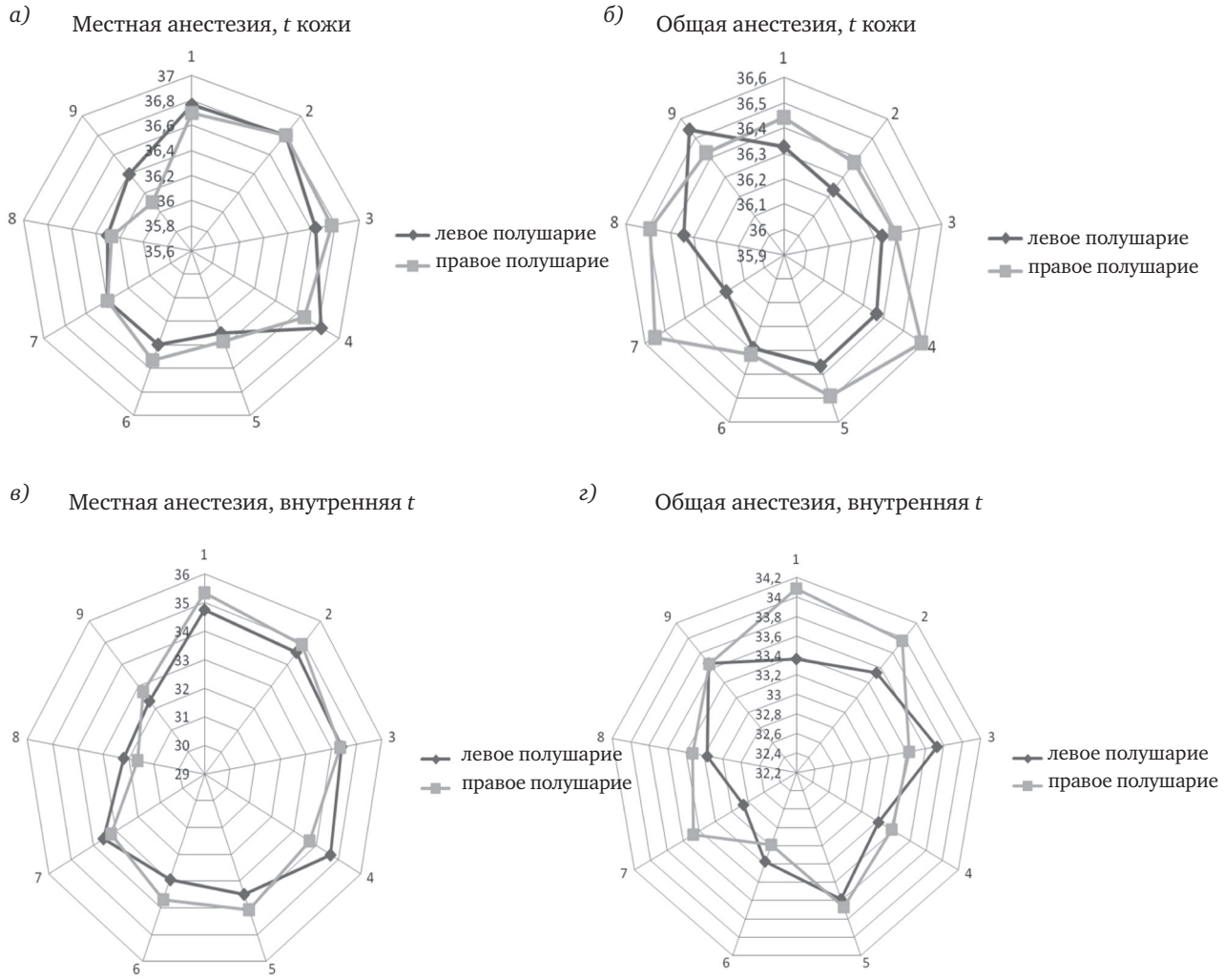

Рис. 3. Средние значения температуры головы по точкам у пациентов до тонзиллэктомии: внутренняя *t* – температура коры полушарий головного мозга.

Во многих исследованиях было показано, что помимо эффектов развития [6] и старения [7] стресс оказывает влияние на функциональную асимметрию мозга (ФАМ) [8]. Показано, что стресс влияет как на структуру мозга, так и на его функцию [9–11], что делает его вероятным кандидатом для автомодуляции ФАМ.

Многие данные свидетельствуют о том, что асимметрия лобных долей в покое может быть предсказана стрессовыми гормональными реакциями, другие исследования показывают, что сам ответ на стресс может включать латерализационные процессы в мозге [12].

Интересное исследование взаимодействия острого стресса с ФАМ представлено A. Jones et al. [13]. Авторы тестировали относительный приток крови в левое и правое полушария у детей после индукции острого стресса с помощью теста на социальный стресс, по сравнению с пребыванием в состоянии покоя. Они [13] обнаружили значительную отрицательную корреляцию между массой тела при рождении и латеральностью кровотока после индукции стресса, но не в состоянии покоя, что указывает на то, что острый стресс приводит к большему латеральному кровотоку у детей, которые испытывали больше стрессовых нагрузок, что отразилось на более низкой массе при рождении. Этот вывод предполагает взаимодействие между эффектами родового стресса и острого стресса и ФАМ. Применительно к нашему исследованию эти данные позволяют судить о том, что острый хирургический стресс провоцирует увеличение мозгового кровотока в тех областях коры больших полушарий, которые ответственны за анализ стрессовой ситуации, а именно в правой лобной и правой височной.

Миндалевидное тело представляет собой медиально расположенную структуру в височной доле и связано с серией эмоциональных процессов [14]. Некоторые исследования показывают, что миндалина играет важную роль в степени внимания к эмоционально выраженным стимулам и ориентации обработки стимулов, которые имеют важное значение для человека [15]. Амигдала ассоциируется с негативным воздействием. Поражения в этой структуре могут

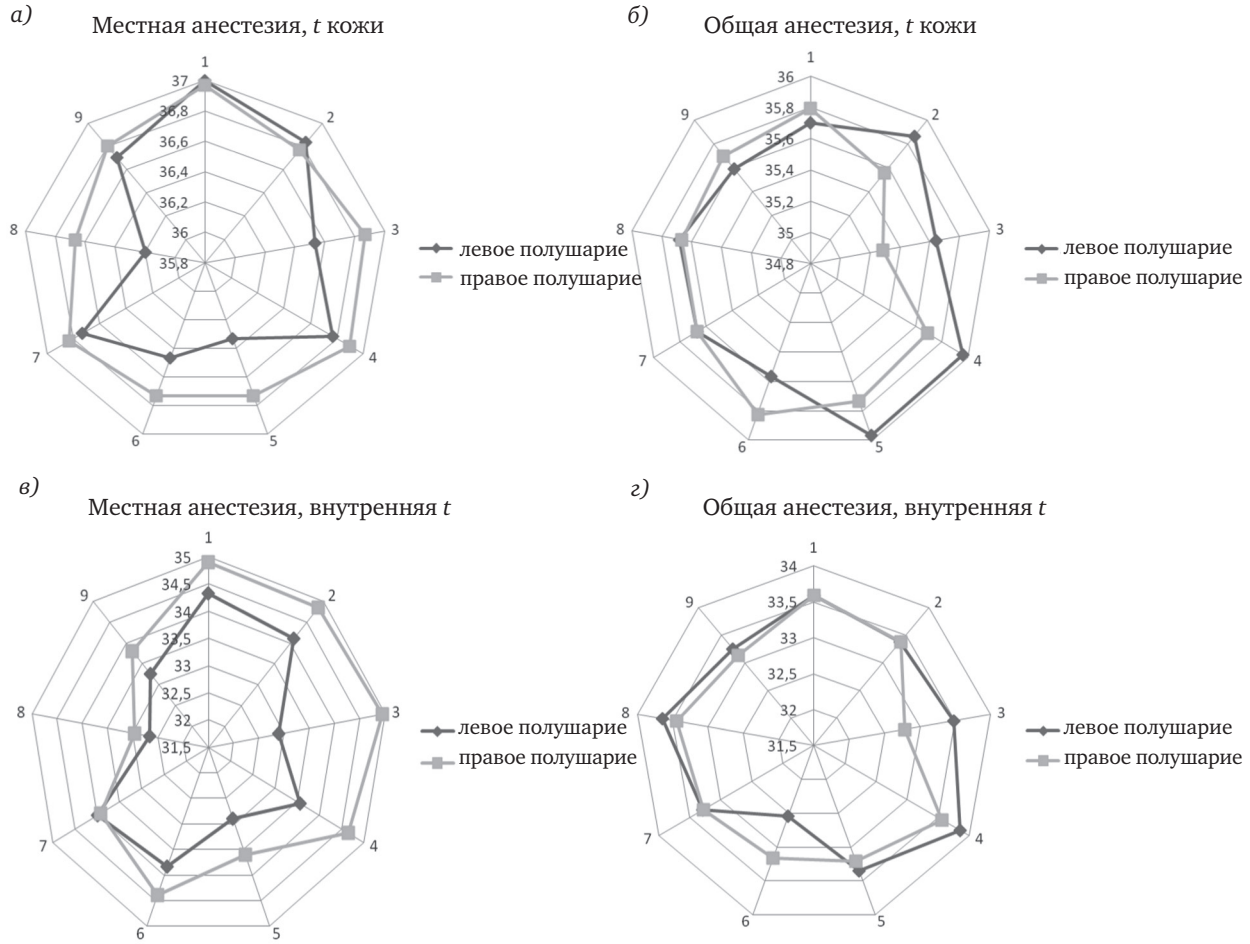

Рис. 4. Средние значения температуры головы по точкам у пациентов после тонзиллэктомии: внутренняя *t* – температурв коры полушарий головного мозга.

Таблица 2

Средние значения температуры кожи головы у пациентов до тонзиллэктомии

Группа	Полушария	Точки								
		1	2	3	4	5	6	7	8	9
1 группа (местная анестезия)	левое	36,77±0,67	36,8±0,52*	36,63±0,59	36,83±0,80	36,3±0,52	36,4±0,46	36,4±0,89	36,3±0,46	36,4±0,6
	правое	36,7±0,72	36,8±0,56	36,77±0,38	36,67±0,51	36,37±0,83	36,53±0,67	36,4±0,52	36,27±0,67	36,1±0,99
2 группа (общая анестезия)	левое	36,32±0,83	36,23±0,72	36,33±0,69	36,37±0,69	36,37±0,62	36,29±0,61	36,19±0,72	36,34±0,68	36,54±0,55
	правое	36,44±0,78	36,38±0,62	36,39±0,72	36,59±0,69	36,49±0,52	36,32±0,60	36,55±0,71	36,49±0,64	36,43±0,63

Примечание: * – достоверное различие температуры между группами в соответствующей точке соответствующего полушария ($p < 0,05$).

Таблица 3

Средние значения температуры кожи головы у пациентов после тонзиллэктомии

Группа	Полушария	Точки								
		1	2	3	4	5	6	7	8	9
1 группа (местная анестезия)	левое	37±0,17*	36,83±0,4*	36,53±0,47*	36,77±0,21*	36,33±0,35*†	36,47±0,38*	36,73±0,15*	36,2±0,46*	36,7±0,27*
	правое	36,97±0,07*	36,77±0,42*	36,87±0,45*	36,9±0,17*	36,73±0,15*	36,73±0,38*	36,83±0,15*	36,67±0,41*†	36,8±0,46*
2 группа (общая анестезия)	левое	35,7±0,87	35,87±0,66	35,65±0,83	35,97±0,56	35,97±0,62	35,57±0,82	35,67±0,66	35,68±0,71	35,59±0,73
	правое	35,79±0,77	35,56±1,04	35,28±1,26	35,69±0,71	35,73±0,68	35,83±0,72	35,67±0,61	35,67±0,63	35,7±0,68

Примечание: * – достоверное различие температуры между группами в соответствующей точке соответствующего полушария ($p < 0,05$).
† – достоверное различие между правым и левым полушариями в соответствующей точке внутри группы ($p < 0,05$).

Таблица 4

Средние значения температуры коры больших полушарий головного мозга у пациентов до тонзиллэктомии

Группа	Полушария	Точки								
		1	2	3	4	5	6	7	8	9
1 группа (местная анестезия)	левое	34,73±0,78*	34,57±0,9*	34,4±0,95	34,67±0,49*	33,5±0,27	32,93±0,12	33,53±0, 9	32,2±1,56	32,33±1,68
	правое	35,35±0,21*†	34,9±1,56	34,35±1,34	33,7±1,13	34,07±0,9	33,7±0,85	33,2±1,15	31,63±1,68*	32,73±1,67
2 группа (общая анестезия)	левое	33,37±1,68	33,53±1,26	33,72±0,95	33,22±1,44	33,58±1,56	33,17±1,25	32,85±1,81	33,17±1,84	33,66±1,27
	правое	34,08±2	33,96±1,26	33,42±0,96	33,38±1,51	33,68±1,22	32,99±0,78	33,48±1,74	33,33±1,5	33,65±1,67

Примечание: * – достоверное различие температуры между группами в соответствующей точке соответствующего полушария ($p < 0,05$); † – достоверное различие между правым и левым полушариями в соответствующей точке внутри группы ($p < 0,05$).

Таблица 5

Средние значения температуры коры больших полушарий головного мозга у пациентов после тонзиллэктомии

Группа	Полушария	Точки								
		1	2	3	4	5	6	7	8	9
1 группа (местная анестезия)	левое	34,33±0,67*	34,10±1,05	32,90±0,36†	33,57±1,27	32,90±1,39	33,83±0,42†	34,0±0,7	32,67±1,17	33±2
	правое	34,90±0,57*	34,85±0,92*	34,95±0,21*	34,65±0,07	33,6±1,6	34,4±0,5*	33,9±0,8	32,9±1,1	33,8±1,9
2 группа (общая анестезия)	левое	33,60±1,06	33,4±1,2	33,48±0,81	33,86±1,18	33,35±1,18	32,54±1,36	33,3±1,2	33,64±1,02	33,26±1,32
	правое	33,6±1,3	33,4±1,1	32,8±1,3	33,5±1,2	33,2±1,4	33,16±0,74	33,28±1,65	33,44±0,99	33,13±0,96

Примечание: * – достоверное различие температуры между группами в соответствующей точке соответствующего полушария ($p < 0,05$). † – достоверное различие между правым и левым полушариями в соответствующей точке внутри группы ($p < 0,05$).

уменьшить эмоциональные реакции и ухудшить узнавание страха и гнева по выражению лица [16]. E. Mervaala et al. [17] обнаружили уменьшение объема левой миндалины у пациентов с основным депрессивным расстройством. Согласно полученным нами данным увеличение температуры головного мозга в области передних отделов правой височной доли, что соответствует миндалевидным телам, может свидетельствовать о том, что в развитии эмоциональной реакции на острый болевой синдром на фоне хирургического стресса также заинтересованы амигдалы. В нашем случае – правое миндалевидное тело. В поддержку этой теории можно привести экспериментальные данные N. Bourbia et al. [18], полученные в опытах на крысах. Так, центральное ядро миндалевидных тел участвует в обработке и регуляции боли. N. Bourbia et al. [18] определили, что при активации правого миндалевидного тела увеличивался сенсорный аспект боли. Согласно нашим данным в правой височной области, в передних ее отделах (анатомически проекция точки термометрии соответствует миндалевидному телу), температура у пациентов 1-й группы была повышена, что косвенно свидетельствует о повышении метаболизма в этой области и может характеризоваться как ответная рекция на хирургический стресс. То же можно сказать и о правой лобной доле, что подтверждается описанными выше данными других авторов.

Выводы

После тонзиллэктомии с применением местной анестезии температура у пациентов повышается в правых лобной и височной долях, что свидетельствует о стрессовых процессах, происходящих на фоне хирургического вмешательства.

Термометрию головного мозга можно использовать для диагностики и локализации ответных реакций головного мозга при остром стрессе.

ЛИТЕРАТУРА

1. Afman C. E., Welge J. A., Steward D. L. Steroids for posttonsillectomy pain reduction meta-analysis of randomized controlled trials // Otolaryngol. Head. Neck. Surg. 2006. Vol. 134. P. 181–186. DOI: 10.1016/j.otohns.2005.11.010
2. Попадюк В. И., Кастыро И. В., Ермакова Н. В., Торшин В. И. Септопластика и тонзиллэктомия: сравнение эффективности местных анестетиков с позиций острого стресс-ответа // Вестн. оториноларингологии. 2016. Т. 81, № 3. С. 7–11. DOI: 10.17116/otorino20168137-11.
3. Попадюк В. И., Кастыро И. В., Зализко А. В. Определение тенденций в исследовании болевого синдрома после тонзиллэктомии (пилотное исследование) // Бюл. ВСНЦ СО РАМН. 2012. № 4 (86). Ч. 2. С. 106–109.

4. Mrozek S., Vardon F., Geeraerts T. Brain Temperature: Physiology and Pathophysiology after Brain Injury // Anesthesiology Research and Practice. 2012; 1–13; doi:10.1155/2012/989487 DOI: 10.1155/2012/989487.
5. Shigemori M., Abe T., Aruga T., Ogawa T., Okudera H., Ono J. [et al.]. Guidelines for the Management of Severe Head Injury, 2nd edition guidelines from the Guidelines Committee on the Management of Severe Head Injury, the Japan Society of Neurotraumatology // Neurologia Medico-Chirurgica. 2012. Vol. 52, N 1. P. 1–30. https://doi.org/10.2176/nmc.52.1.
6. Chiang C. H., Ballantyne A. O., Trauner D. A. Development of perceptual asymmetry for free viewing of chimeric stimuli // Brain Cogn. 2000. Vol. 44. P. 415–424. DOI: 10.1006/brcg.1999.1202.
7. Dolcos F., Rice H. J., Cabeza R. Hemispheric asymmetry and aging: right hemisphere decline or asymmetry reduction // Neurosci. Biobehav. Rev. 2002. Vol. 26. P. 819–825. https://doi.org/10.1016/s0149-7634(02)00068-4
8. Coren S., Porac C. Birth factors and laterality: effects of birth order, parental age, and birth stress on four indices of lateral preference // Behav. Genet. 1980. N 10. P. 123–138. https://doi.org/10.1007/bf01066263.
9. Buwalda B., Kole M. H., Veenema A. H., Huininga M., de Boer S. F., Korte S. M., Koolhaas J. M. Long-term effects of social stress on brain and behavior: a focus on hippocampal functioning // Neurosci. Biobehav. Rev. 2005. N 29. P. 83–97. DOI: 10.1016/j.neubiorev.2004.05.005.
10. Koolhaas J. M., Bartolomucci A., Buwalda B., de Boer S.F., Flügge G., Korte S. M. [et al.]. Stress revisited: a critical evaluation of the stress concept // Neurosci. Biobehav. Rev. 2011. Vol. 35. P. 1291–1301. DOI: 10.1016/j.neubiorev.2011.02.003.
11. McEwen B. S., Morrison J. H. The brain on stress: vulnerability and plasticity of the prefrontal cortex over the life course // Neuron. 2013. Vol. 79. P. 16–29. DOI: 10.1016/j.neuron.2013.06.028.
12. Quaedflieg C. W. E. M., Meyer T., Smulders F. T. Y., Smeets T. The functional role of individual-alpha based frontal asymmetry instress responding // Biological Psychology. 2015. Vol. 104. P. 75–81. http://dx.doi.org/10.1016/j.biopsycho.2014.11.014
13. Jones A., Osmond C., Godfrey K. M., Phillips D. I. Evidence for developmental programming of cerebral laterality in humans // PLoS One. 2011. N 6. e17071. DOI: 10.1371/journal.pone.0017071.
14. Ledoux J. E. Emotion: clues from the brain // Annual Review of Psychology. 1995. Vol. 46. P. 209–235. https://doi.org/10.1146/annurev.psych.46.1.209
15. Davidson R. J. Affective neuroscience and psychophysiology: toward a synthesis. // Psychophysiology. 2003. Vol. 40. P. 655–665. https://doi.org/10.1111/1469-8986.00067
16. Calder A. J., Young A. W., Rowland D., Hodges J. R., Etcoff N. L. Facial emotion recognition after bilateral amygdale damage: differentially severe impairment of fear. // Cognitive Neuropsychology. 1996. N 13. P. 699–745. https://doi.org/10.1080/026432996381890
17. Mervaala E., Fohr J., Kononen M., Valkonen-Korhonem M., Vainio P., Partamen K. [et al.]. Quantitative MRI of the hippocampus and amygdala in severe depression // Psychological Medicine. 2000. N 30. P. 117–125. https://doi.org/10.1017/s0033291799001567
18. Bourbia N., Ansah O. B., Pertovaara A. Corticotropin-releasing factor in the rat amygdala differentially influences sensory-discriminative and emotional-like pain response in peripheral neuropathy // The Journ. of Pain. 2010. N 11 (12). P. 1461–1471 DOI: 10.1016/j.jpain.2010.05.004.

Попадюк Валентин Иванович – заслуженный врач РФ, доктор медицинских наук, профессор, зав. каф. оториноларингологии Медицинского института Российского университета дружбы народов. Россия, 117198, Москва, ул. Миклухо-Маклая, д. 8; тел. +7-495-530-33-14, e-mail: lorval@mail.ru

Шевелев Олег Алексеевич – доктор медицинских наук, профессор каф. общей патологии и патологической физиологии Медицинского института Российского университета дружбы народов. Россия. 117198, Москва, ул. Миклухо-Маклая, д. 8; тел. +7-495-433-12-11, e-mail: shevelev_o@mail.ru

Ильинская Марина Вячеславовна – аспирантка каф. оториноларингологии Медицинского института Российского университета дружбы народов. Россия, 117198, Москва, ул. Миклухо-Маклая, д. 8; тел. +7-916-199-07-58, e-mail: 1990758@mail.ru

REFERENCES

1. Afman C. E., Welge J. A., Steward D. L. Steroids for posttonsillectomy pain reduction meta-analysis of randomized controlled trials. *Otolaryngol. Head. Neck. Surg.* 2006; 134: 181–186. DOI: 10.1016/j.otohns.2005.11.010
2. Popadyuk V. I., Kastyro I. V., Ermakova N. V., Torshin V. I. Septoplastika i tonzillektomiya: sravnenie effektivnosti mestnykh anestetikov s pozitsii ostrogo stress-otveta [Septoplasty and tonsillectomy: acute stress response as a measure of effectiveness of local anesthetics]. *Vestnik otorinolaringologii.* 2016;81(3):7-11. DOI:10.17116/otorino20168137-11 (in Russian)
3. Popadyuk V. I., Kastyro I. V., Zalizko A. V. Opredelenie tendentsii v issledovanii bolevogo sindroma posle tonzillektomii (pilotnoe issledovanie) [Determination of tendencies in the study of pain syndrome after tonsillectomy (pilot research)]. *Byulleten' VSNTs SO RAMN* [Bulletin of the East Siberian Scientific Center of the Siberian Branch of the Russian Academy of Medical Sciences]. 2012; 4(86), Part 2: 106–109 (in Russian).
4. Mrozek S., Vardon F., Geeraerts T. Brain Temperature: Physiology and Pathophysiology after Brain Injury. *Anesthesiology Research and Practice*. 2012; 1–13 doi:10.1155/2012/989487 DOI: 10.1155/2012/989487
5. Shigemori M., Abe T., Aruga T., Ogawa T., Okudera H., Ono J., Onuma T., Katayama Y., Kawai N., Kawamata T., Kohmura E., Sakaki T., Sakamoto T., Sasaki T., Sato A., Shiogai T., Shima K., Sugiura K., Takasato Y., Tokutomi T., Tomita H., Toyoda I., Nagao S., Nakamura H., Park Y.S., Matsumae M., Miki T., Miyake Y, Murai H., Murakami S., Yamaura A., Yamaki T., Yamada K., Yoshimine T. Guidelines for the Management of Severe Head Injury, 2nd edition guidelines from the Guidelines Committee on the Management

of Severe Head Injury, the Japan Society of Neurotraumatology. *Neurologia Medico-Chirurgica*. 2012; 52 (1):1–30. https://doi.org/10.2176/nmc.52.1
6. Chiang C.H., Ballantyne A.O., Trauner D.A. Development of perceptual asymmetry for free viewing of chimeric stimuli. *Brain Cogn*. 2000; 44: 415–424. DOI: 10.1006/brcg.1999.1202
7. Dolcos F., Rice H. J., Cabeza R. Hemispheric asymmetry and aging: right hemisphere decline or asymmetry reduction. *Neurosci. Biobehav. Rev*. 2002; 26: 819–825. https://doi.org/10.1016/s0149-7634(02)00068-4
8. Coren S., Porac C. Birth factors and laterality: effects of birth order, parental age, and birth stress on four indices of lateral preference. *Behav. Genet*. 1980; 10: 123–138. https://doi.org/10.1007/bf01066263
9. Buwalda B., Kole M. H., Veenema A. H., Huininga M., de Boer S. F., Korte S. M., Koolhaas J. M. Long-term effects of social stress on brain and behavior: a focus on hippocampal functioning. *Neurosci. Biobehav. Rev*. 2005; 29: 83–97. DOI: 10.1016/j.neubiorev.2004.05.005
10. Koolhaas J. M., Bartolomucci A., Buwalda B., de Boer S. F., Flügge G., Korte S. M., Meerlo P., Murison R., Olivier B., Palanza P., Richter-Levin G., Sgoifo A., Steimer T., Stiedl O., van Dijk G., Wöhr M., Fuchs E. Stress revisited: a critical evaluation of the stress concept. *Neurosci. Biobehav. Rev*. 2011; 35: 1291–1301. DOI: 10.1016/j.neubiorev.2011.02.003
11. McEwen B. S., Morrison J. H. The brain on stress: vulnerability and plasticity of the prefrontal cortex over the life course. *Neuron*. 2013; 79: 16–29. DOI: 10.1016/j.neuron.2013.06.028
12. Quaedflieg C. W. E. M., Meyer T., Smulders F. T. Y., Smeets T. The functional role of individual-alpha based frontal asymmetry instress responding. *Biological Psychology*. 2015; 104: 75–81 http://dx.doi.org/10.1016/j.biopsycho.2014.11.014
13. Jones A., Osmond C., Godfrey K. M., Phillips D. I. Evidence for developmental programming of cerebral laterality in humans. *PLoS One*. 2011; 6: e17071. DOI: 10.1371/journal.pone.0017071
14. Ledoux J. E. Emotion: clues from the brain. *Annual Review of Psychology*. 1995; 46: 209–235. https://doi.org/10.1146/annurev.psych.46.1.209
15. Davidson R. J. Affective neuroscience and psychophysiology: toward a synthesis. *Psychophysiology*. 2003; 40: 655–665. https://doi.org/10.1111/1469-8986.00067
16. Calder A. J., Young A. W., Rowland D., Hodges J. R., Etcoff N. L. Facial emotion recognition after bilateral amygdale damage: differentially severe impairment of fear. *Cognitive Neuropsychology*. 1996; 13: 699–745. https://doi.org/10.1080/026432996381890
17. Mervaala E., Fohr J., Kononen M., Valkonen-Korhonem M., Vainio P., Partamen K., Artanen J., Tiihonen J., Viinamaki K., Karjalainen A.K., Lehtonen J. Quantitative MRI of the hippocampus and amygdala in severe depression. *Psychological Medicine*. 2000; 30: 117–125. https://doi.org/10.1017/s0033291799001567
18. Bourbia N., Ansah O.B., Pertovaara A. Corticotropin-releasing factor in the rat amygdala differentially influences sensory-discriminative and emotional-like pain response in peripheral neuropathy. *The Journal of Pain*. 2010; 11(12): 1461–1471 DOI: 10.1016/j.jpain.2010.05.004

Popadyuk Valentin Ivanovich – the Honored Doctor of the Russian Federation, MD, Professor, Head of the Chair of Otorhinolaryngology of Medical Institute of Russian University of Peoples' Friendship. Russia, 117198, Moscow, 8, Miklukho-Maklai str., tel.: +7-495-530-33-14, e-mail: lorval@mail.ru

Shevelev Oleg Alekseevich – MD, Professor of the Chair of General Pathology and Pathological Physiology of Medical Institute of Russian University of Peoples' Friendship. Russia, 117198, Moscow, 8, Miklukho-Maklai str., tel.:+7-495-433-12-11 e-mail: shevelev_o@mail.ru

Il'inskaya Marina Vyacheslavovna – postgraduate student of the Chair of Otorhinolaryngology of Medical Institute of Russian University of Peoples' Friendship. Russia, 117198, Moscow, 8, Miklukho-Maklai str., tel.: +7-916-199-07-58, e-mail: 1990758@mail.ru

УДК 616-057(470.43) doi: 10.18692/1810-4800-2017-4-78-81

ОСОБЕННОСТИ СТРУКТУРЫ ПРОФЕССИОНАЛЬНОЙ НЕЙРОСЕНСОРНОЙ ТУГОУХОСТИ В САМАРСКОЙ ОБЛАСТИ

Попов М. Н.[1], Владимирова Т. Ю.[1], Бабанов С. А.[2], Барышевская Л. А.[1]

ФГБОУ ВО «Самарский государственный медицинский университет» Минздрава России, 443099, г. Самара, Россия

([1]Зав. каф. оториноларингологии им. акад. И. Б. Солдатова – доцент Т. Ю. Владимирова; [2] зав. каф. профессиональных болезней и клинической фармакологии – проф. С. А. Бабанов)

SPECIFIC FEATURES OF PROFESSIONAL SENSORINEURAL HEARING LOSS IN SAMARA REGION

Popov M. N.[1], Vladimirova T. Yu.[1], Babanov S. A.[2], Baryshevskaya L. A.[1]

Federal State Budgetary Educational Institution of Higher Education Samara State Medical University of the Ministry of Healthcare of Russia, Samara, Russia

([1] Head of the Chair of Otorhinolaryngology named after Academician I. B. Soldatov [2] Head of the Chair of Professional Diseases and Clinical Pharmacology)

Представлены результаты изучения основных показателей профессиональной заболеваемости в Самарской области за период 2011–2015 гг. Проведен анализ динамики и структуры профессиональной нейросенсорной тугоухости в Самарском регионе. Отмечен устойчивый рост выявляемости нарушений слуха профессионального генеза.

Ключевые слова: профессиональные заболевания, потеря слуха, шум, нейросенсорная тугоухость.
Библиография: 3 источника.

The article presents the results of studying the main indicators of occupational morbidity in Samara region for the period of 2011–2015. The authors have analyzed the dynamics and structure of professional sensorineural hearing loss in Samara region. A steady increase in the frequency of detection of hearing impairments of professional genesis has been noted.

Key words: occupational diseases, hearing loss, noise, sensorineural hearing loss.
Bibliography: 3 sources.

На современном этапе развития экономики Российской Федерации сохранение здоровья работающего населения как важнейшей производительной силы страны является актуальной задачей [1, 2].

Самарская область – один из наиболее экономически развитых регионов Российской Федерации. Занимая территорию свыше 50 000 кв. км, Самарская область включает 11 городов и 27 административных районов. В регионе функционирует более 95 000 предприятий и организаций различных отраслей экономики. За последние 5 лет отмечается рост их числа как в сфере сельского хозяйства, так и в промышленности. В Самарской области в 2013 г. аттестовано 38% рабочих мест, среди них вредные и опасные условия труда составили 63%. Это, в свою очередь, ведет к высокому уровню профессиональных заболеваний.

В экономически развитых странах мира профессиональная тугоухость занимает одно из центральных мест в структуре профессиональной патологии, достигая 50% от всех случаев профессиональных заболеваний. Особое социальное значение диагностики и лечения нейросенсорной тугоухости связано с тем, что она развивается в основном у людей молодого трудоспособного возраста (42–49 лет) и может вести к инвалидизации работников [3].

Самарская область по выявляемости профессиональных заболеваний в 2011, 2012 гг. занимала первое место в РФ (показатель профессиональной заболеваемости составлял в эти годы соответственно 2,56 и 5,1 на 10000 работающих). Необходимо отметить, что этот показатель свидетельствует лишь о выявляемости профессиональных заболеваний, т. е. о деятельности медицинской службы, количество же больных с профессиональными заболеваниями гораздо выше, чем приведенные данные.

Анализ состояния профессиональной заболеваемости Самарской области проводился по результатам работы Областного центра профпатологии на основе экспертного, отчетного и ста-

Таблица

Впервые диагностированная нейросенсорная тугоухость в структуре профессиональной заболеваемости в Самарской области в 2011–2015 гг. (абсолютные и относительные показатели)

Показатель	Годы									
	2011		2012		2013		2014		2015	
	Абс.	%	Абс.	%	Абс.	%	Абс.	%	Абс.	%
Впервые выявленные профессиональные заболевания	557	100	544	100	477	100	638	100	397	100
Нейросенсорная тугоухость, впервые выявленная	204	36,6	213	39,2	215	45	283	44,3	161	40,5

тистического методов. Были изучены и обобщены отчетные материалы основных показателей профессиональной заболеваемости в Самарской области за 2011–2015 гг.

За период 2011–2015 гг. в Самарском регионе выявлено 2613 случаев профзаболеваний:

– в 2011 г. профессиональная патология впервые выявлена у 378 человек (установлено 557 диагнозов, из них 418 у мужчин и 139 у женщин);

– в 2012 г. – у 354 человек (установлено 544 диагноза, из них 342 у мужчин и 202 у женщин);

– в 2013 г. – у 363 человек (установлено 477 диагнозов, из них 256 у мужчин и 107 у женщин);

– в 2014 г. – у 452 человек (установлено 638 диагнозов, из них 324 у мужчин и 128 у женщин);

– в 2015 г. – у 346 человек (установлено 397 заболеваний, из них 265 у мужчин, 81 у женщин).

Среди впервые установленных диагнозов профессиональных заболеваний в Самарском регионе за период с 2011 по 2015 г. доминируют заболевания, обусловленные воздействием физических факторов производственной среды. Лидирующее место в этой группе заболеваний занимает нейросенсорная тугоухость (32,12%) (табл.). У одного пациента, как правило, имеет место сочетание нескольких видов профессиональной патологии, так как в большинстве случаев характерно комплексное воздействие различных по своей природе профессиональных вредностей (рис.).

При анализе структуры профессиональной нейросенсорной тугоухости учитывали показатели: отрасль промышленности, предприятие, форму собственности предприятия, пол, возраст пострадавшего, стаж работы в данной профессии, в том числе в контакте с вредным производственным фактором, вызвавшим профзаболевание, основной и сопутствующие вредные производственные факторы, послужившие причиной профзаболевания, форму, тяжесть профзаболевания.

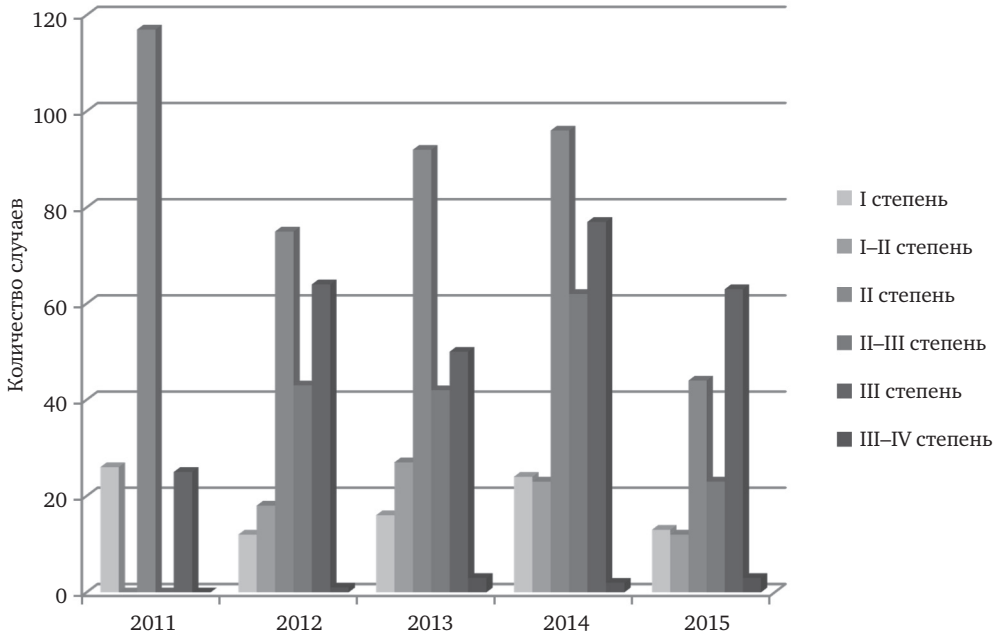

Рис. Распределение впервые выявленной профессиональной нейросенсорной тугоухости по степени снижения слуха.

Анализ динамики потери слуха, вызванной шумом в Самарском регионе, свидетельствует об общей тенденции к росту числа вновь выявленных случаев. Наибольшее число впервые установленных диагнозов нейросенсорной тугоухости было отмечено в 2014 г. – 44,3%, в 2015 г. – 45% случаев, наименьшее количество случаев в 2011 г. – 36,6% и в 2010 г. – 37,4%. При исследовании структур нейросенсорной тугоухости по степени выраженности снижения слуха (рис.) установлено, что наиболее часто регистрировалась II степень (424 случая – 40,22%), далее III степень (279 случая – 26,48%), II–III степень (171 случай – 16,22%), I степень (91 случай – 8,63%), I–II степень (80 случаев – 7,59%), III–IV степень (9 случаев – 0,86%).

При расчете среднего возраста больных с впервые диагностированной нейросенсорной тугоухостью установлено, что в период с 2011 по 2015 гг. более четверти впервые выявленных заболеваний органа слуха шумовой этиологии приходилось на пациентов в возрасте от 50 до 54 лет (в 2011 г. – 27,6%, в 2012 г. – 28,2%, в 2013 г. – 28,6%, в 2014 г. – 28,5%, в 2015 г. – 29,7%). Наименьшие число работников с установленным диагнозом профессиональной тугоухостью были в возрасте до 45 лет (в 2011 г. – 14,3%, в 2012 г. – 12,6%, в 2013 г. – 10,7%, в 2014 г. – 9,1%, в 2015 г. – 6,3%).

Выявлены профессиональные заболевания преимущественно на крупных промышленных предприятиях, где достаточно хорошо функционирует медицинская служба. В Самарском регионе профзаболевания наиболее часто встречаются в летной и космической промышленности (ОАО «Авиакор Авиационный завод», ОАО «Прогресс», ОАО «Кузнецов»), сельском хозяйстве, энергетической промышленности, (ОАО «Самарская ПРП»), химической промышленности (нефтеперерабатывающие заводы), машиностроении, строительной индустрии («Железобетонные заводы, «Балашейские пески», Сокское карьероуправление»), медицине.

Проведен анализ распространенности нейросенсорной тугоухости по профессиональным группам. В Самарском центре профпатологии за последние 5 лет диагноз нейросенсорной тугоухости устанавливался у лиц 45 различных профессий Профессиональная нейросенсорная тугоухость наиболее часто регистрировалась в профессиях, связанных с вождением различных транспортных средств, – в среднем 45% (машинист спецавтотехники, водитель автомобиля, пилот воздушного судна). В 2011 г. наиболее часто профессиональный диагноз органа слуха устанавливался пациентам, работающим по специальностям: машинист – 53 диагноза (25,98%); водитель автомобиля – 46 диагнозов (22,54%); слесарь-сборщик – 22 диагноза (10,78%). В 2012 г.: машинист – 25 диагнозов (11,73%); водитель автомобиля – 37 диагнозов (17,37 %); командир воздушного судна – 61 диагноз (28,60%). В 2013 г.: машинист – 44 диагноза (20,46%); водитель автомобиля – 29 диагнозов (13,48%); командир воздушного судна – 45 диагнозов (20,93%). В 2014 г.: машинист – 47 диагнозов (16,60%); водитель автомобиля – 42 диагноза (14,84%); командир воздушного судна – 52 диагноза (18,37%). В 2015 г.: машинист – 31 диагноз (19,25%); командир воздушного судна – 26 диагнозов (16,4%); слесарь – 14 диагнозов (8,69%). В 19% случаев (204 диагноза) у больных диагностирована нейросенсорная тугоухость в сочетании с вибрационной болезнью от действия общей вибрации и в 10% (107 диагнозов) – от локальной вибрации.

Профессиональная нейросенсорная тугоухость в Самарском центре профпатологии устанавливалась после длительного периода работы в шуме, превышающего предельно допустимый уровень. В 65% случаев (700 диагнозов) первичный диагноз устанавливался при стаже работы от 13 до 19 лет, в 27% случаев (291 диагноз) – при стаже 10–12 лет, в 5% (53 диагноза) – при стаже работы 20 лет и более, в 3% (32 диагноза) – при стаже работы в шумном производстве 9 лет.

Заключение. Таким образом, в Самарской области сохраняется тенденция к росту профессиональной нейросенсорной тугоухости. Потеря слуха, вызванная шумом, является необратимым заболеванием, поэтому основой длительного сохранения слуха является полноценная первичная и вторичная профилактика.

Оптимизация диагностических и лечебных мероприятий должна быть направлена на сохранение и укрепление здоровья работающего населения, так как данная проблема является одной из приоритетных государственных задач, отраженных в концепции долгосрочного социально-экономического развития РФ.

ЛИТЕРАТУРА

1. Бушманов А. Ю. Состояние профпатологической службы в субъектах Российской Федерации и пути ее совершенствования: Доклад на Всероссийском конгрессе «Профессия и здоровье». М., 2010.
2. Горский А. А. О состоянии профессиональной заболеваемости и условиях труда работников в Российской Федерации: доклад на X Всероссийском конгрессе «Профессия и здоровье». М., 2011.
3. Аденинская Е. Е., Горблянский Ю. Ю., Хоружая О. Г. Сравнительный анализ особенностей профессиональной нейросенсорной тугоухости у работников различных отраслей экономики // Бюл. Восточно-Сибирского научного центра Сибирского отделения Российской академии медицинских наук. 2013. № 6 (94). С. 87–91.

Попов Михаил Николаевич – канд. мед. наук, ассистент каф. оториноларингологии им. академика И. Б. Солдатова Самарского ГМУ. Россия, 443099, г. Самара, ул. Чапаевская, д. 89; тел. 8-927-291-19-27, e-mail: mixa063@bk.ru

Владимирова Татьяна Юльевна – канд. мед. наук, доцент, зав. каф. оториноларингологии им. академика И. Б. Солдатова Самарского ГМУ. Россия, 443099, г. Самара, ул. Чапаевская, д. 89; тел. 8-927-004-20-33, e-mail: vladimirovalor@yandex.ru

Барышевская Людмила Андреевна – канд. мед. наук, доцент каф. оториноларингологии им. академика И.Б. Солдатова Самарского ГМУ. Россия, 443099, г. Самара, ул. Чапаевская, д. 89; тел. 8-906-345-10-08, e-mail: baryshevskaya.ludmila@ gmail.com

Бабанов Сергей Анатольевич – докт. мед. наук, зав. каф. профессиональных болезней и клинической фармакологии Самарского ГМУ. Россия, 443099, г. Самара, ул. Чапаевская, д.89; тел. 8-927-265-35-03, e-mail: s.a.babanov@mail.ru

REFERENCES

1. Bushmanov A. Yu. Sostoyanie profpatologicheskoi sluzhby v sub»ektakh Rossiiskoi Federatsii i puti ee sovershenstvovaniya. Doklad na Vserossiiskom kongresse «Professiya i zdorov'e» [The state of professional pathology service in the subjects of the Russian Federation and the ways of its improvement: a report at All-Russian Congress "Profession and Health"]. M., 2010 (in Russian).
2. Gorskii A. A. O sostoyanii professional'noi zabolevaemosti i usloviyakh truda rabotnikov v Rossiiskoi Federatsii: doklad na Kh Vserossiiskom kongresse «Professiya i zdorov'e» [. On the state of professional morbidity and the labor conditions of workers in the Russian Federation: a report at the 10th All-Russian Congress "Profession and Health"]. M., 2011 (in Russian).
3. Adeninskaya E. E., Gorblyanskii Yu. Yu., Khoruzhaya O. G. Sravnitel'nyi analiz osobennostei professional'noi neirosensornoi tugoukhosti u rabotnikov razlichnykh otraslei ekonomiki [The comparative analysis of specific features of professional sensorineural hearing loss in the employees of various industries]. *Byulleten' Vostochno-Sibirskogo nauchnogo tsentra Sibirskogo otdeleniya Rossiiskoi akademii meditsinskikh nauk*. 2013; 6 (94): 87–91 (in Russian).

Popov Mikhail Nikolaevich – MD Candidate, teaching assistant of the Chair of Otorhinolaryngology named after Academician I. B. Soldatov of Samara State Medical University. Russia, 443099, Samara, 89, Chapaevskasa str., tel.: 8-927-291-19-27, e-mail: mixa063@bk.ru

Vladimirova Tat'yana Yul'evna – MD Candidate, Associate Professor, Head of the Chair of Otorhinolaryngology named after Academician I. B. Soldatov of Samara State Medical University. Russia, 443099, Samara, 89, Chapaevskaia str., tel.: 8-927-004-20-33, e-mail: vladimirovalor@yandex.ru

Baryshevskaya Lyudmila Andreevna – MD Candidate, Associate Professor of the Chair of Otorhinolaryngology named after Academician I. B. Soldatov of Samara State Medical University. Russia, 443099, Samara, 89, Chapaevskaia str., tel.: 8-906-345-10-08, e-mail: baryshevskaya.ludmila@gmail.com

Babanov Sergei Anatol'evich – MD, Head of the Chair of Professional Diseases and Clinical Pharmacology of Samara State Medical University. Russia, 443099, Samara, 89, Chapaevskaia str., tel.: 8-927-265-35-03, e-mail: s.a.babanov@mail.ru

УДК 616.213.6-006.52-089.87-072.1 doi: 10.18692/1810-4800-2017-4-82-87

ИНВЕРТИРОВАННАЯ ПАПИЛЛОМА СИНОНАЗАЛЬНОЙ ЛОКАЛИЗАЦИИ: СОВРЕМЕННЫЕ ПРЕДСТАВЛЕНИЯ ОБ ЭТИОЛОГИИ, ПАТОГЕНЕЗЕ, КЛАССИФИКАЦИИ И КЛИНИЧЕСКИХ ПРОЯВЛЕНИЯХ

Сапова К. И.[1], Науменко А. Н.[1], Коноплев О. И.[1], Науменко Н. Н.[2], Мухина Е. В.[3]

[1] ФГБУ «Санкт-Петербургский НИИ уха, горла, носа и речи» Минздрава России, 190013, Санкт-Петербург, Россия (Директор – заслуженный врач РФ, академик РАН, проф. Ю. К. Янов)

[2] ГБОУ ВПО «Северо-Западный государственный медицинский университет им. И. И. Мечникова» Минздрава России, 191015, Санкт-Петербург, Россия (Ректор – докт. мед. наук О. Г. Хурцилава)

[3] ГБОУ ВПО «Санкт-Петербургский государственный университет», 199034, Санкт-Петербург, Россия (Ректор – проф. Н. М. Кропачев)

INVERTED PAPILLOMA OS SINONASAL LOCALIZATION: ETHIOLOGY, PATOGENESIS, KLASSIFICATION AND CLINICAL ISSUES

Sapova K. I.[1], Naumenko A. N.[1], Konoplev O. I.[1], Naumenko N. N.[2], Mukhina E. V.[3]

[1] Federal State Budgetary Institution "Saint Petersburg Research Institute of Ear, Throat, Nose and Speech", Ministry of Health of the Russian Federation, Saint Petersburg, Russia

[2] Federal State Budgetary Institution Higher Vocational Education "North-Western State Medical University named after I. I. Mechnikov" of Ministry of Health of the Russian Federation, Saint Petersburg, Russia

[3] Saint Petersburg State University, Saint Petersburg, Russia

Инвертированная папиллома (ИП) является доброкачественным новообразованием полости носа и околоносовых пазух, которое склонно к рецидивированию, характеризуется агрессивным ростом и имеет тенденцию к малигнизации в виде базальноклеточной карциномы. Из-за высокой частоты процидивов опухолевого процесса и трансформации в злокачественные новообразования существует большое число различных хирургических подходов в лечении данной патологии. На протяжении многих лет наблюдается тенденция перехода от латеральной ринотомии и удаления новообразования единым блоком до использования щадящих эндоскопических методик. Это связано со значительными успехами, достигнутыми в эндоскопической ринохирургии за последние 20 лет. Технологические достижения дают возможность выявлять новообразование на ранних стадиях, до его распространения за пределы сино-назальной области, что позволяет минимально инвазивными методами удалить новообразование. С точки зрения этиологии новообразования доказано, что наличие вируса папилломы человека (ВПЧ) способствует трансформации инвертированной папилломы из доброкачественной опухоли в злокачественную. Такие параметры, как гиперкератоз, гиперплазия плоского эпителия и высокий митотический индекс являются отрицательными прогностическими показателями, которые должны быть учтены у пациентов с данной патологией. В настоящее время не разработана единая классификация инвертированных папиллом, которая бы включала максимально широкий спектр критериев.

Ключевые слова: инвертированная папиллома, этиология, патогенез, классификация, клинические проявления.

Библиография: 26 источников.

Inverted papilloma (IP) is a benign sinonasal lesion that has a known propensity for recurrence, local aggressiveness and an association with transformation to squamous cell carcinoma. Due to the high rate of recurrence, association with malignancy and a tendency of multicentricity, the surgical approaches to treatment are controversial. Over the years there has been a slow evolution from aggressive (en bloc) resection by lateral rhinotomy to endoscopic techniques. This progress corresponds to the advances that have been made in endoscopic sinus surgery over the past 15 years. Technological advances have allowed the detection of sinonasal IP before its extension beyond the sinonasal region, thus enabling minimally invasive techniques to be used in the treatment of selected cases of IP. In terms of aetiology there is certain evidence that the presence of HPV in IP could be predictive of malignant transformation. Parameters such as hyperkeratosis, squamous epithelial hyperplasia and a high mitotic index are negative prognostic indicators, which could be useful in the future follow-up of patients with IP.

Key words: inverted papilloma, ethiology, pathogenesis, classification, clinical issues.

Bibliography: 26 sources.

Инвертированная папиллома (ИП) является новообразованием, поражающим слизистую оболочку носовой полости и околоносовых пазух (рис. 1) [1]. Это доброкачественная эпителиальная опухоль, которая также описана в литературе как вильформный рак, папиллома Шнейдера, переходно-клеточная папиллома, цилиндрично-клеточная папиллома, папиллярный синусит и папиллома Юинга. Инвертированная папиллома является доброкачественным новообразованием эктодермального происхождения, которое обладает местным деструктивным ростом и имеет склонность к процидивам при его неполном удалении. Кроме того, данная опухоль имеет значительный злокачественный потенциал.

C. C. Ward [цит. по 2] был первым, кто описал инвертированную папиллому как отдельное новообразование. Намного позже R. Kramer и M. Som отличили данную патологию от простых полипов [цит. по 3]. Сегодня известно, что инвертированная папиллома является самостоятельной патологией с характерным клиническим процессом. С начала 1980-х годов ведется активно изучение вопроса о целесообразности эндоназального удаления данной опухоли или же применения наружных доступов исходя из принципов хирургии злокачественных новообразований [4].

Инвертированная папилллома – редко встречаемая опухоль, частота случаев колеблется в пределах от 0,5 до 7% всех новообразований данной области. Эпидемиология заболевания оценена в 0,74% на 100 000 человек каждый год. Мужчины страдают данной патологией чаще по сравнению с женщинами (4 : 1), также описано большее число клинических случаев у пациентов европеоидной расы. Пациенты с инвертированной папилломой зачастую находятся в возрастной группе 50–60 лет, средний возраст при представлении составляет 53 года [5]. Описаны единичные наблюдения в педиатрической и ювенильной практиках [6].

Рис. 1. Макроскопическая картина инвертированной папилломы после ее удаления эндоназальным эндоскопическим доступом.

Зачастую инвертированная папиллома описывается как односторонний полип полости носа. Дифференциальный диагноз должен проводиться между антрохоанальным полипом, аллергическим и грибковым синуситом, плоскоклеточной карциномой, аденокарциномой, эстезионейробластомой и другими редкими опухолями. Клиническими симптомами в большинстве случаев являются затруднение носового дыхания на стороне поражения, эпистаксис, ринорея и ощущения давления и распирания в области околоносовых пазух (ОНП) одноименной стороны. Головная боль, гипо- и аносмия, а также эпифора встречаются редко. Наиболее частый симптом – затруднение носового дыхания – наблюдается у 80–98% пациентов [7, 8]. У пациентов с одновременной ассоциацией инвертированной папилломы в злокачественное новообразование эпистаксис является наиболее распространенным клиническим признаком [9]. Средняя продолжительность от появления симптомов до обращения к специалистам составляет от 7,2 до 26 месяцев. Однако некоторые авторы также описывают пациентов с симптоматикой без очевидного прогрессирования роста опухоли в течение 5 лет наблюдений [10, 11].

Хотя этиология инвертированных папиллом до сих пор неизвестна, последние исследования с использованием гибридизации in situ и полимеразной цепной реакцией указывают на наличие вируса папилломы человека (ВПЧ) в 86% случаев [12]. Наличие ДНК ВПЧ в тканях данного новообразования было впервые зарегистрировано в 1987 г. [13, 14]. Наиболее часто встречаются вирусные подтипы 6, 11, 16 и 18 [15, 16]. Загрязнение окружающей среды, в том числе и сигаретный дым, также играют значительную роль в развитии новообразований. Было доказано, что курение увеличивает риск трансформации инвертированной папилломы из доброкачественной опухоли в злокачественную [17]. Аллергия, хронический синусит и другие химические загрязнители также были описаны как основные факторы в этиологии опухолевого процесса [18–20].

До настоящего времени остается спорным вопрос гистогенеза выстилки полости носа и околоносовых пазух, так называемой Шнейдеровской мембраны. Она формируется из эпителия краниального отдела головной кишки. Часть исследователей полагают, что эпителий головной кишки, а следовательно, и полости носа с околоносовыми пазухами суть производного энтодермы [цит. по

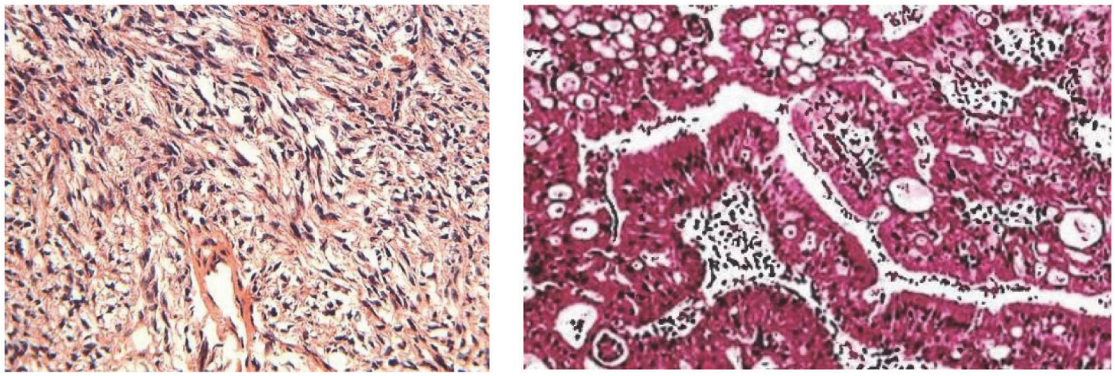

Рис. 2. Микроскопическая картина инвертированной папилломы.

4]. Другая часть группы авторов придерживается мнения, что данный слой является производным эктодермы [14]. Существует еще одно предположение, основанное на ряде особенностей эмбрионального гистогенеза эпителия органов головной кишки, что шнейдеровская мембрана происходит из особой закладки – прехордальной пластинки, уже описанной у низших позвоночных и предположительно у человека [8]. В настоящее время большинством исследователей признается тот факт, что эпителий инвертированной папилломы является производным многорядного мерцательного, подвергшегося своеобразной метаплазии [1]. Морфологически поверхность опухоли покрыта толстым слоем эпителия, в котором различают три зоны (рис. 2). Базальная зона состоит из мелких и темных клеток. Промежуточная зона представлена крупными светлыми клетками, образующими много слоев. Наконец, самая узкая и не везде выраженная зона состоит из уплощенных клеток с оксифильной цитоплазмой и гиперхромными ядрами. Кроме того, эпителий папилломы образует множество выростов в подлежащую соединительную ткань. Иногда встречаются лимфоидные фолликулы. Нормальных желез в строме нет.

Хотя в течение последних 5 лет отмечены успехи в классификации инвертированных папиллом, данный вопрос остается полностью нерешенным. Классификация опухолей со стороны Союза Contre le Cancer была предложена в 2002 г. [21]. Эта система применяется к новообразованиям верхнечелюстных пазух и решетчатого лабиринта, а также с их распространением в полость носа. До сих пор нет принятой классификации для инвертированных папиллом, расположенных в клиновидной и лобной пазухах. Практическое, клиническое и прогностическое использование Т-классификации опухолей в этой области по-прежнему вызывает споры, и альтернативные системы распределения новообразований были предложены за последние несколько лет [22]. Наиболее широко применяется классификация, которая была описана Американским объединенным комитетом по онкологии [23]. В этой системе, обычно описываемой как TNM (опухоль, узел, метастаз), степень и местоположение новообразования отражается на четырех стадиях Т, при этом Т1 – поражение, являющееся наименьшим, Т4 – наиболее обширное. Т1 – опухоли носа и околоносовых пазух ограничены одним отдельным местом без каких-либо костных деструкций. Т4 – поражения, более распространенные с инвагинацией в смежные области. Аналогичная система, которая также имеет практическую значимость, была описана I. Corinci [цит. по 24]. При таком подходе новообразования, ограниченные одной анатомической областью, считаются поражениями Т1, а опухоли, которые распространяются на отдельные области, включая орбиту и основание черепа, поставлены как Т4. Промежуточные поражения включают распространение инвертированной папилломы в полость носа и различные околоносовые пазухи. Помимо данных классификаций, V. Lund [19] и W. McCary [20] изложили свою систему оценки распространения инвертированной папилломы в диапазоне от 0 до 24. В этом методе каждое анатомическое место оценивается отдельно, в зависимости от степени поражения, одно- или двустороннего распространения.

Несколько авторов разработали классификацию инвертированных папиллом в зависмости от стадийности процесса. Первая из таких систем была описана S. B. Cannady [23], который также ввел вторую промежуточную систему для распределения данных новообразований, где рентгенологические признаки рассматривались при определении клинической стадии. Таким образом, стадия I была описана как опухоль, ограниченная носовой полостью, а стадия IV включает эрозию кости и распространение в структуры головного мозга. Промежуточные этапы демонстрировали постепенное вовлечение в опухолевый процесс околоносовых пазух.

Еще одна система, автором которой является J. K. Han [21], основывается на степени, местоположении и злокачественности. Эта категоризация

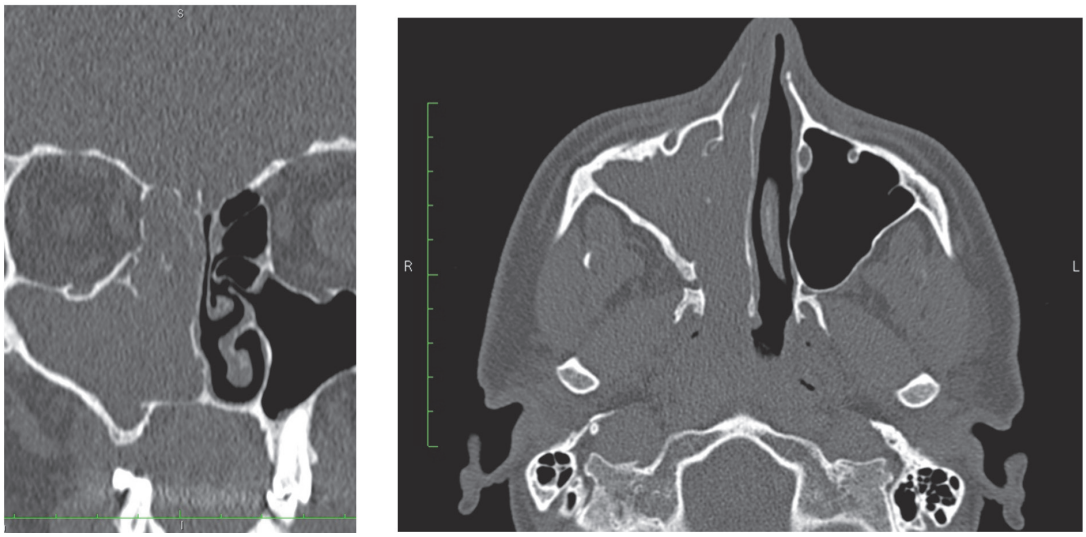

Рис. 3. КТ-картина пациента с инвертированной папилломой полости носа.

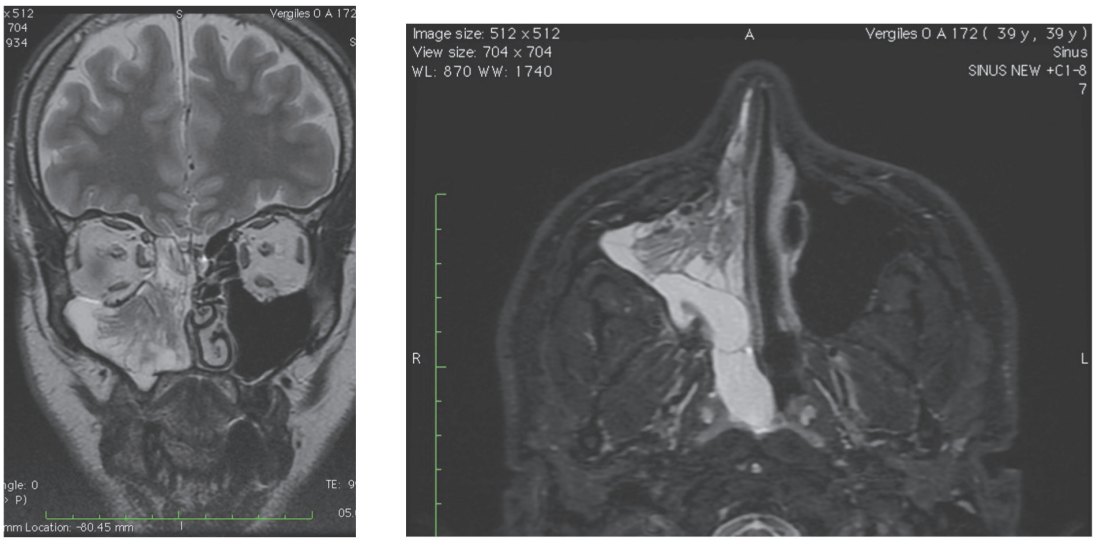

Рис. 4. Данные МРТ пациента с инвертированной папилломой полости носа.

фокусируется на планировании хирургических доступов. Группа 1 включает опухоли, которые можно удалить при эндоназальном эндоскопическом доступе. Группа 2 требует дополнительного трансорального подхода из-за распространения новообразования за задние и боковые отделы верхнечелюстной пазухи. Инвертированные папилломы в группе 3 локализованы в лобной пазухе, для их удаления необходимо применение наружных методов удаления. В группе 4 краниотомия, орбитотомия или другие открытые подходы применяются, так как есть экстраназальный фрагмент опухоли, который не может быть адекватно визуализирован и удален эндоскопически.

J. H. Krouse разработал промежуточную систему, основанную на распространении опухоли в зависимости от эндоскопической картины, КТ- и МРТ-признаков (рис. 3, 4) [24, 25].

Недавно R. Kamel внедрил новую систему классификации инвертированных папиллом, основанную на месте роста опухоли [26]. В типе I опухоль берет начало от носовой перегородки или боковой стенки полости носа. У II типа новообразование возникает из верхнечелюстного синуса.

Частота рецидивов и процидивов опухолевого процесса, а также их зависимость от характера удаления новообразования до сих пор не описаны полноценно.

Заключение. Наличие одностороннего затруднения носового дыхания, выделений из полости носа, носовых кровотечений, зачастую рецидивирующих, позволяет врачу-оториноларингологу заподозрить неопластический процесс полости носа или околоносовых пазух.

Окончательный диагноз можно поставить только после проведения морфологического исследования новообразования.

Единая классификациия инвертированных папиллом не разработана и требует дополнительного исследования.

ЛИТЕРАТУРА

1. Сапова К. И., Науменко А. Н., Коноплев О. И., Науменко Н. Н. Опыт успешного эндоскопически ассистированного удаления инвертированных папиллом полости носа // Рос. оториноларингология. 2016. № 3 (82). С. 85–90.
2. Sauter A. Current advances in the basic research and clinical management of sinonasal inverted papilloma // Oncology reports. 2007. Т. 17, N 3. С. 495–504.
3. Lawson W., Patel Z. M. The evolution of management for inverted papilloma: an analysis of 200 cases // Otolaryngology-Head and Neck Surgery. 2009. Т. 140, N 3. P. 330–335.
4. Kunze E., Schauer A., Schmitt M. Histology and histogenesis of two different types of inverted papillomas // Cancer. 1983. Т. 51, N 2. P. 348–358.
5. Шушляпина Н. О., Журавлёв А. С. Инвертированная переходно-клеточная папиллома полости носа и околоносовых пазух. Случай из практики // Медицина сьогодні і завтра. 2014. № 4. С. 118–123.
6. Павлов В. В. Инвертированная папиллома: первый опыт эндоскопического хирургического лечения // Рос. ринология. 2011. Т. 19, № 2. С. 57.
7. Phillips P. P., Gustafson R. O., Facer G. W. The clinical behavior of inverting papilloma of the nose and paranasal sinuses: report of 112 cases and review of the literature // Laryngoscope. 1990. Т. 100, N 5. P. 463–469.
8. Lawson W., Patel Z. M. The evolution of management for inverted papilloma: an analysis of 200 cases //Otolaryngology-Head and Neck Surgery. 2009. Т. 140, N 3. P. 330–335.
9. Мустафаев Д. М., Свистушкин В. М., Самбулов В. М., Цагадаева С. Б., Носова О. А., Ратова А. В. [и др.] Инвертированная папиллома левой половины носа с распространением в лобную пазуху // Рос. оториноларингология. 2009. № 4. С. 92–97.
10. Lawson W. Inverted papilloma: a report of 112 cases // The Laryngoscope. 1995. Т. 105, N 3. P. 282–288.
11. Lawson W., Kaufman M. R., Biller H. F. Treatment outcomes in the management of inverted papilloma: an analysis of 160 cases // Laryngoscope. 2003. Т. 113, N 9. P. 1548–1556.
12. Weber R. S. Prevalence of human papillomavirus in inverted nasal papillomas // Archives of Otolaryngology-Head& Neck Surgery. 1988. Т. 114, N 1. P. 23–26.
13. Клочихин А. Л., Буниатян А. А. Клинические аспекты лечения инвертированной папилломы полости носа и околоносовых пазух // Рос. ринология. 2012. Т. 20, N 2. P. 33–34.
14. Snyder R. N., Perzin K. H. Papillomatosis of nasal cavity and paranasal sinuses (inverted papilloma, squamous papilloma). A clinicopathologic study // Cancer. 1972. Т. 30, N 3. P. 668–690.
15. William L., Bryan T. H., Christopher M., Hugh F. Inverted papilloma: an analysis of 87 cases // Laryngoscope. 1989. Т. 99. N 11. P. 1117–1124.
16. Pasquini E. A. Inverted papilloma: report of 89 cases // American journal of otolaryngology. 2004. Т. 25. N 3. P. 178–185.
17. Tanvetyanon T. W. Survival outcomes of squamous cell carcinoma arising from sinonasal inverted papilloma: report of 6 cases with systematic review and pooled analysis // American journ. of otolaryngology. 2009. Т. 30, N 1. P. 38–43.
18. Васильев В. В. Инвертированная папиллома носа и околоносовых пазух // Редакционная колонка. 1994. С. 31.
19. Lund V. Optimum management of inverted papilloma // Journ. of Laryngology & Otology. 2000. Т. 114. N 3. P. 194–197.
20. McCary W. S., Gross C., Reibel J., Cantrell R. Preliminary report: endoscopic versus external surgery in the management of inverting papilloma // The Laryngoscope. 1994. Т. 104, N 4. P. 415–419.
21. Han J. K. An evolution in the management of sinonasal inverting papilloma // Laryngoscope. 2001. Т. 111, N 8. P. 1395–1400.
22. Бойко Н. В., Панченко С. Н., Кириченко Ю. Г. К вопросу о морфогенезе инвертированной папилломы носа // Рос. ринология. 2008. Т. 16, N 3. С. 23–28.
23. Cannady S. B. New staging system for sinonasal inverted papilloma in the endoscopic era // Laryngoscope. 2007. Т. 117, N 7. P. 1283–1287.
24. Krouse J. H. Development of a staging system for inverted papilloma // Laryngoscope. 2000. Т. 110, N 6. P. 965–968.
25. Lee D. K. Focal hyperostosis on CT of sinonasal inverted papilloma as a predictor of tumor origin // American Journ. of Neuroradiology. 2007. Т. 28, N 4. P. 618–621.
26. Kamel R. Inverted papilloma of the nasal cavity and paranasal sinuses: clinical data, surgical strategy and recurrence rates // Acta otolaryngologica. 2000. Т. 120, N 2. P. 267–272.

Сапова Ксения Игоревна – аспирант отдела разработки и внедрения высокотехнологичных методов лечения Санкт-Петербургского НИИ уха, носа и речи. Россия, 190013, Санкт-Петербург, ул. Бронницкая, д. 9; тел. (812) 316-25-01, e-mail: ksenia_sapova@mail.ru

Науменко Аркадий Николаевич – канд. мед. наук, н. с. отдела разработки и внедрения высокотехнологичных методов лечения Санкт-Петербургского НИИ уха, носа и речи. Россия, 190013, Санкт-Петербург, ул. Бронницкая, д. 9; тел. (812) 316-25-01, e-mail: naumenko-arcadi@mail.ru

Коноплев Олег Иванович – докт. мед. наук, профессор, главный врач Санкт-Петербургского НИИ ЛОР. 190013, Санкт-Петербург, ул. Бронницкая, д. 9; тел. 8-812-316-25-05.

Науменко Николай Николаевич – докт. мед. наук, проф. каф. оториноларингологии Северо-Западного ГМУ им. И. И. Мечникова. 191015, Санкт-Петербург, ул. Кирочная, д. 41; тел.: 8-911-261-73-77.

Мухина Елизавета Владимировна, студентка 6-го курса медицинского факультета Санкт-Петербургского государственного университета. Россия, 199034, Санкт-Петербург, Университетская наб., д. 7–9; тел. +7-911-262-53-37, e-mail: 4424203@mail.ru

REFERENCES

1. Sapova K. I., Naumenko A. N., Konoplev O. I., Naumenko N. N. Opyt uspeshnogo endoskopicheski assitirovannogo udaleniya invertirovannykh papillom polosti nosa [The experience of successful endoscopically assisted removal of the inverted papillomas of the nasal cavity]. *Rossiiskaya otorinolaringologiya*. 2016; 3 (82): 85–90 (in Russian).
2. Sauter A. Current advances in the basic research and clinical management of sinonasal inverted papilloma. *Oncology reports*. 2007; 17(3): 495–504.
3. Lawson W., Patel Z. M. The evolution of management for inverted papilloma: an analysis of 200 cases. *Otolaryngology-Head and Neck Surgery*. 2009; 140 (3): 330–335.
4. Kunze E., Schauer A., Schmitt M. Histology and histogenesis of two different types of inverted papillomas. *Cancer*. 1983; 51 (2): 348–358.
5. Shushlyapina N. O., Zhuravlev A. S. Invertirovannaya perekhodno-kletochnaya papilloma polosti nosa i okolonosovykh pazukh. Sluchai iz praktiki [Inverted transitional cell papilloma of the nasal cavity and paranasal sinuses. Case from practice]. *Meditsina s'ogodni i zavtra*. 2014; 4: 118–123 (in Russian).
6. Pavlov V. V. Invertirovannaya papilloma: pervyi opyt endoskopicheskogo khirurgicheskogo lecheniya [Inverted papilloma: the first experience of endoscopic surgical treatment]. *Rossiiskaya rinologiya.* 2011; 19 (2): 57 (in Russian).
7. Phillips P. P., Gustafson R. O., Facer G. W. The clinical behavior of inverting papilloma of the nose and paranasal sinuses: report of 112 cases and review of the literature. *The Laryngoscope*. 1990; 100 (5): 463–469.
8. Lawson W., Patel Z. M. The evolution of management for inverted papilloma: an analysis of 200 cases. *Otolaryngology-Head and Neck Surgery.* 2009; 140 (3): 330–335.
9. Mustafaev D. M., Svistushkin V. M., Sambulov V. M., Tsagadaeva S. B., Nosova O. A., Ratova A. V. [et al.]. Invertirovannaya papilloma levoi poloviny nosa s rasprostraneniem v lobnuyu pazukhu [Inverted papilloma of the left half of the nose with spreading into the frontal sinus]. *Rossiiskaya otorinolaringologiya*. 2009; 4: 92–97 (in Russian).
10. Lawson W. Inverted papilloma: a report of 112 cases. *The Laryngoscope*; 1995; 105 (3): 282–288.
11. Lawson W., Kaufman M. R., Biller H. F. Treatment outcomes in the management of inverted papilloma: an analysis of 160 cases. *The Laryngoscope.* 2003; 113 (9): 1548–1556.
12. Weber R. S. Prevalence of human papillomavirus in inverted nasal papillomas. *Archives of Otolaryngology-Head& Neck Surgery*. 1988; 114 (1): 23–26.
13. Klochikhin A. L., Buniatyan A. A. Klinicheskie aspekty lecheniya invertirovannoi papillomy polosti nosa i okolonosovykh pazukh [Clinical aspects of treatment of inverted papilloma of the nasal cavity and paranasal sinuses]. *Rossiiskaya rinologiya*. 2012; 20 (2): 33–34 (in Russian).
14. Snyder R. N., Perzin K. H. Papillomatosis of nasal cavity and paranasal sinuses (inverted papilloma, squamous papilloma). A clinicopathologic study. *Cancer*; 1972; 30 (3): 668–690.
15. William L., Bryan T. H., Christopher M., Hugh F. Inverted papilloma: an analysis of 87 cases. *The Laryngoscope*; 1989; 99 (11): 1117–1124.
16. Pasquini E. A. Inverted papilloma: report of 89 cases. *American journal of otolaryngology*. 2004. T. 25. N 3. P. 178–185.
17. Tanvetyanon T. W. Survival outcomes of squamous cell carcinoma arising from sinonasal inverted papilloma: report of 6 cases with systematic review and pooled analysis. *American journal of otolaryngology*; 2009; 30 (1): 38–43.
18. Vasil'ev V. V. Invertirovannaya papilloma nosa i okolonosovykh pazukh [Inverted papilloma of the nose and paranasal sinuses]. *Redaktsionnaya kolonka*; 1994: 31 (in Russian).
19. Lund V. Optimum management of inverted papilloma. *The Journal of Laryngology & Otology*; 2000; 114 (3): 194–197.
20. McCary W. S., Gross C., Reibel J., Cantrell R. Preliminary report: endoscopic versus external surgery in the management of inverting papilloma. *The Laryngoscope*; 1994; 104 (4): 415–419.
21. Han J. K. An evolution in the management of sinonasal inverting papilloma. *The Laryngoscope*; 2001; 111; 8: 1395–1400.
22. Boiko N. V., Panchenko S. N., Kirichenko Yu. G. K voprosu o morfogeneze invertirovannoi papillomy nosa [On the morphogenesis of inverted papilloma of the nose]. *Rossiiskaya rinologiya*. 2008; 16 (3): 23–28.
23. Cannady S. B. New staging system for sinonasal inverted papilloma in the endoscopic era. *The Laryngoscope*; 2007; 117 (7): 1283–1287.
24. Krouse J. H. Development of a staging system for inverted papilloma. *The Laryngoscope*; 2000; 110 (6): 965–968.
25. Lee D. K. Focal hyperostosis on CT of sinonasal inverted papilloma as a predictor of tumor origin. *American Journal of Neuroradiology*. 2007; 28 (4): 618–621.
26. Kamel R. Inverted papilloma of the nasal cavity and paranasal sinuses: clinical data, surgical strategy and recurrence rates. *Acta otolaryngologica*; 2000; 120 (2): 267–272.

Sapova Kseniya Igorevna – Resident Medical Practitioner of the Department of Development and Implementation of High-Technology Treatment Methods of Saint Petersburg Research Institute of Ear, Throat, Nose and Speech. Russia, 190013, Saint Petersburg, 9, Bronnitskaia Str.; tel. (812) 316-25-01, e-mail: ksenia_sapova@mail.ru

Naumenko Arkadii Nikolaevich – MD Candidate, Research Associate of the Department of Development and Implementation of High-Technology Treatment Methods of Saint Petersburg Research Institute of Ear, Throat, Nose and Speech. Russia, 190013, Saint Petersburg, 9, Bronnitskaia Str.; tel. (812) 316-25-01, e-mail: naumenko-arcadi@mail.ru

Konoplev Oleg Ivanovich – MD, Professor, Chief Doctor of the Research Institute of Ear, Throat, Nose and Speech. Russia, 190013, Saint Petersburg, 9, Bronnitskaia Str.; tel.: 8-812-316-25-05

Naumenko Nikolai Nikolaevich – MD, Professor of the Chair of Otorhinolaryngology of North-Western State Medical University named after I.I. Mechnikov. Russia, 191015, Saint Petersburg, 41 Kirochnaia Str. E-mail: lor@szgmu.ru

Mukhina Elizaveta Vladimirovna – Student of the 6th year of medical faculty of St. Petersburg State University. Russia, 199034, St. Petersburg, Universitetskaya nab. 7-9; tel. +7-911-262-53-37, e-mail: 4424203@mail.ru

УДК 616.216.2-002-079.4 doi: 10.18692/1810-4800-2017-4-88-90

ВАРИАНТ НЕИНВАЗИВНОЙ ДИАГНОСТИКИ ФРОНТИТОВ

Синельников Р. И.

ФГБОУ ВО «Ростовский государственный медицинский университет» Минздрава России, 344022, г. Ростов-на-Дону, Россия
(Зав. каф. болезней уха, горла и носа – проф. А. Г. Волков)

A METHOD OF NONINVASIVE DIAGNOSTICS OF FRONTAL SINUSITISES

Sinelnikov R. I.

Federal State Budgetary Institution Higher Vocational Education 'The Rostov State Medical University" of Ministry of Health of the Russian Federation, Rostov-on-Don, Russia

Воспалительные заболевания околоносовых пазух являются одними из наиболее распространенных патологических состояний, наиболее часто встречающихся в оториноларингологической практике. Риносинуситы составляют более $^2/_3$ от всех обращений к оториноларингологу.

Ранняя экспресс-диагностика воспалительных заболеваний околоносовых пазух является одной из приоритетных задач современной оториноларингологии. Авторами разработан и клинически апробирован прибор для дифференциальной диагностики фронтитов, использование которого не несет лучевой нагрузки на пациента. Устройство имеет простую конструкцию и позволяет проводить скрининговое обследование лобных пазух пациента, поставить достоверный диагноз и определить форму воспалительного процесса.

Ключевые слова: риносинусит, фронтит, диагностика, неинвазивность.
Библиография: 16 источников.

Inflammatory diseases of paranasal sinuses are among the most common medical conditions frequently occurring in ENT practice. Rhinosinusitises account for more than 2/3 of all visits to otorhinolaryngologist.

Early instant diagnostics of inflammatory diseases of paranasal sinuses is one of the priority tasks of the present-day otolaryngology. The authors have developed and clinically tested a device for the differential diagnostics of frontal sinusitises, the use of which makes no radiation exposure on the patient. The device has a simple design and provides screening of the frontal sinuses of the patient, making a definite diagnosis and determining the form of the inflammatory process.

Key words: rhinosinusitis, frontal sinusitis, diagnostics, noninvasivenes.
Bibliography: 16 sources.

Воспалительные заболевания околоносовых пазух (ОНП) являются наиболее распространенными среди патологии верхних дыхательных путей и составляют 87% от всех обращений к оториноларингологу [1]. В последние годы отмечается рост этой группы заболеваний, несмотря на новые методы диагностики и лечения [2]. В Российской Федерации острыми риносинуситами (РС) ежегодно болеют около 10 миллионов человек [3]. Среди РС значительное место занимают фронтиты, которые могут проявляться в отечно-инфильтративной или экссудативной формах [4] и отягощаться орбитальными и внутричерепными осложнениям [5].

Рост числа воспалительных заболеваний ОНП связан с урбанизацией, возрастанием числа острых респираторных вирусных инфекций, ингалируемых аллергенов, снижением резистентности слизистой оболочки верхних дыхательных путей, ростом устойчивости микрофлоры к антибиотикам, нерациональной антибиотикотерапией [6].

Клинические признаки фронтита не всегда могут помочь в постановке диагноза. Ведущий клинический признак – локальный болевой симптом в надбровной области – у значительной части больных может отсутствовать [7]. Исчезновение локальной боли не всегда свидетельствует о выздоровлении больных. Ранее (до 2001 г.) описывалось, что локальная головная боль как при острых фронтитах, так и при обострениях хронического процесса является абсолютным показателем в диагностике заболевания [8]. В последние годы этот тезис подвергся значительному сомнению, были пересмотрены диагностические позиции [9]. У 28–30% больных ведущий клинический признак – локальная головная боль – отсутствовал или был выражен очень слабо [8]. При этом данные КТ-исследований подтверждают наличие патологического процесса в пазухе. Течение хронического фронтита носит латентный характер. Лучевые методы исследования не всегда могут помочь в диагностике, поскольку возможна клини-

ко-рентгенологическая диссоциация, при которой даже наличие гнойного экссудата в пазухе может не вызывать изменения ее прозрачности на рентгенограмме [10]. С другой стороны, изменения на компьютерных томограммах являются случайной находкой, не свидетельствующей о синусите и не требующей лечения. В этом случае превентивное лечение не дает результатов, и на повторных томограммах после лечения снижение прозрачности ОНП и воспаление сохраняются [11].

Дополнительными методами диагностики данной патологии являются: рентгенография ОНП, спиральная компьютерная томография, диафаноскопия, магнитно-резонансная томография, ультразвуковое исследование и эндоназальная риноскопия. Однако использование рентгеновских методов в повседневной практике для выявления воспалительных изменений в ОНП влечет за собой лучевую нагрузку на организм пациента и обслуживающий медицинский персонал [12]. Разнообразие вариантов анатомического строения и топографии лобных пазух, высокая частота аномалий развития, нередко агенезия пазух, наличие латентных форм фронтитов вызывают дополнительные затруднения при диагностике заболевания [8, 13].

Из-за высокой частоты встречаемости и заболеваемости РС, а также связи с патологией верхних дыхательных путей, изменениями в иммунном статусе [14] изучение этиологии, патогенеза и поиск возможных новых методов диагностики и лечения становятся актуальной проблемой современной оториноларингологии [15].

Материалы, пациенты и методы исследования. На кафедре болезней уха, горла, носа Ростовского ГМУ нами (в соавт.) был разработан и клинически апробирован прибор для дифференциальной диагностики фронтитов (ФИПС регистрационный № 2016130476), прототипом которого явилось известное устройство, ранее разработанное на кафедре [16].

Прибор представляет собой диагностический комплекс, конструкция которого включает генератор звуковых колебаний, подключенный через усилитель с регулируемым усилением к источнику звуковых колебаний, два приемника звуковых колебаний и персональный компьютер, элемент памяти, два субблока преобразования звукового сигнала, два субблока логической обработки сигналов, по одному субблоку преобразования звукового сигнала и логической обработки сигналов в каждом канале измерения. Каждый субблок преобразования звукового сигнала содержит последовательно соединенные фильтр, усилитель, детектор и аналого-цифровой преобразователь.

В ходе исследований нами были определены диапазоны полученных результатов, соответствующие той или иной форме воспалительных заболеваний лобных пазух.

Устройство применяется следующим образом: на передние стенки лобных пазух устанавливают пьезоэлектрические датчики (тип holmco KSM 2000). В центре затылочной области фиксируют датчик звуковых колебаний, через который подают звуковые колебания с заданной частотой 1000 Гц и силой звука 50 дБ. Полученные данные регистрируют и сравнивают с показателями контрольной группы. Полученные звуковые сигналы для левой и правой лобных пазух регистрируются в милливольтах (мВ) и отображаются на компьютере, затем их сравнивают с показателями контрольной группы. Так, диапазон значений < 1,8 мВ свидетельствует об отсутствии воспалительного процесса в лобных пазухах, ≥ 1,8 мВ, но < 3,0 мВ указывает на отечно-инфильтративную форму, ≥ 3,0 мВ указывает на экссудативную.

В качестве примера приводим клинический случай. *Больной В., 22 лет, история болезни № 844943, госпитализирован с жалобами на незначительные боли в области лба больше справа, заложенность носа, гипертермию до 37,3 °С. При передней риноскопии отмечаются выраженный отек и инфильтрация слизистой оболочки носа, в правом общем носовом ходе имеется слизистый экссудат. Отмечает незначительную боль при пальпации и перкуссии передней стенки правой лобной пазухи. При визуальной интерпретации данных рентгенограммы околоносовых пазух определяется неравномерное, пристеночное снижение прозрачности в правой лобной пазухе.*

Проведено обследование больного с помощью предлагаемого прибора: на передние стенки лобных пазух установлены пьезоэлектрические датчики, на центр затылочной области с помощью костного телефона подавались непрерывные звуковые колебания определенной частоты и силы звука. Одновременно были выявлены следующие показания: в правой лобной области – 2,2 мВ, в левой лобной области – 1,6 мВ, что соответствует диапазону значений при отечно-инфильтративной форме правостороннего фронтита.

Полученные данные сопоставили с результатами компьютерной томографии: в правой лобной пазухе определялось пристеночное утолщение слизистой оболочки средней плотностью справа 33,51 HU, слева 23,41 HU, соответствующее отеку и инфильтрации слизистой оболочки. На основании проведенного обследования больному В. был поставлен диагноз: острый правосторонний фронтит, отечно-инфильтративная форма, что в дальнейшем было подтверждено другими дополнительными исследованиями и динамикой клиники заболевания.

С помощью предложенного нами устройства, были обследованы 35 больных в ЛОР-клинике РостГМУ. В ходе обследования были получены результаты, совпадающие с данными компьютерной томографии.

Выводы

Предлагаемый прибор конструктивно прост и позволяет проводить скрининговое обследование лобных пазух пациента и поставить достоверный диагноз о наличии отечно-инфильтративной и (или) экссудативной форм фронтита либо констатировать отсутствие воспалительного процесса в одной или обеих лобных пазухах.

ЛИТЕРАТУРА

1. Рябова М. А. К вопросу о рациональной антибактериальной терапии воспалительных заболеваний верхних дыхательных путей // Вестн. оториноларингологии. 2012. № 6. С. 82–86.
2. Пискунов С. З. Риносинусит. М., 2013. 168 с.
3. Клешнин Д. А. Оптимизация лечения воспалительных заболеваний верхнечелюстных пазух в амбулаторно-поликлинической практике // Вестн. оториноларингологии. 2005. № 6. С. 53–55.
4. Волков А. Г. Течение и лечение экссудативных фронтитов на Северном Кавказе // Фундаментальные исследования. 2005. № 2. С. 115–116.
5. Горин Д. С. Современные представления о хирургическом лечении хронического синусита // Рос. оториноларингология. 2014. № 1. С. 41–44.
6. Волков А. Г., Стагниева И. В Острый и хронический фронтит: современный взгляд проблему // Вестн. оториноларингологии. 2012. № 6. С. 98–102.
7. Волков А. Г., Стагниева И. В., Ерошенко А. Ю. Значимость локального болевого симптома при фронтите // Вестн. оториноларингологии. 2010. № 4. С. 38–40.
8. Волков А. Г. Лобные пазухи. Ростов н/Д: Феникс, 2000. 512 с.
9. Стагниева И. В. Роль субстанции Р в патогенезе лицевой боли при риносинусите // Рос. ринология. 2015. № 1. С. 33–35.
10. Волков А. Г., Пужаев С. И. Ошибки при визуальной оценке рентгенограмм у больных параназальными синуситами // Рос. ринология. 2015. Т. 23, № 1. С. 16–19.
11. Thornton M. A., Brown C. Up front about frontal headaches and sinusitis // Ir Med Jurn. 2009. Vol. 102, N 4. P. 120–122.
12. Сергеев С. С., Геращенко С. С. Сравнение ряда методов диагностики фронтитов // Врач. 2003. № 4. С. 35–36.
13. Бобров В. М. Лечение воспалительных заболеваний лобных пазух // Вестн. оториноларингологии. 2002. № 1. С. 27–30.
14. Пискунов Г. З., Пискунов С. З., Козлов В. С., Лопатин А. С. Заболевание носа и околоносовых пазух. Эндомикрохирургия. М., 2003. 202 с.
15. Лопатин А. С., Аллахвердиев С. А. Выбор оптимального хирургического доступа при кистах верхнечелюстных пазух // Рос. ринология. 2010. № 1. С. 32–35.
16. Волков А. Г. Способ диагностики фронтитов. Авторское свидетельство СССР № 1648379 от 15.05.1991 г.

Синельников Руслан Иванович – аспирант II кафедры болезней уха, горла, носа Ростовского государственного медицинского университета. Россия. 344022, Ростов-на-Дону, Нахичеванский пер., д. 29; тел. +7(988)-587-25-84, e-mail: rus-n161@mail.ru

REFERENCES

1. Ryabova M. A. K voprosu o ratsional'noi antibakterial'noi terapii vospalitel'nykh zabolevanii verkhnikh dykhatel'nykh putei [To the problem of reasonable antibiotic therapy of inflammatory diseases of the upper respiratory tract]. *Vestnik otorinolaringologii.* 2012; 6: 82–86 (in Russian).
2. Piskunov S. Z. Rinosinusit [Rinosinusitis]. M., 2013. 168 (in Russian).
3. Kleshnin D. A. Optimizatsiya lecheniya vospalitel'nykh zabolevanii verkhne-chelyustnykh pazukh v ambulatorno-poliklinicheskoi praktike [Optimization of treatment of inflammatory diseases of the maxillary sinuses in outpatient practice]. *Vestnik otorinolaringologii.* 2005; 6: 53–55 (in Russian).
4. Volkov A. G. Techenie i lechenie ekssudativnykh frontitov na Severnom Kavkaze [The progress and treatment of exudative sinusitis in the North Caucasus]. *Fundamental'nye issledovaniya*. 2005; 2: 115–116 (in Russian).
5. Gorin D. S. Sovremennye predstavleniya o khirurgicheskom lechenii khronicheskogo sinusita [The present-day ideas about surgical treatment of chronic sinusitis]. *Rossiiskaya otorinolaringologiya*. 2014; 1: 41–44 (in Russian).
6. Volkov A. G., Stagnieva I. V Ostryi i khronicheskii frontit: sovremennyi vzglyad problemu [Acute and chronic sinusitis: the current view of the problem]. *Vestnik otorinolaringologii*. 2012; 6: 98–102. (in Russian).
7. Volkov A. G., Stagnieva I. V., Eroshenko A. Yu. Znachimost' lokal'nogo bolevogo simptoma pri frontite [Significance of local pain syndrome in patients with frontitis]. *Vestnik otorinolaringologii*. 2010; 4: 38–40. (in Russian).
8. Volkov A. G. Lobnye pazukhi [Frontal sinuses]. Rostov n/D: Phoenix, 2000. 512 (in Russian).
9. Stagnieva I. V. Rol' substantsii R v patogeneze litsevoi boli pri rinosinusite [The role of R-substance in the facial pain pathogenesis in rhinosinusitis]. *Rossiiskaya rinologiya*. 2015; 1: 33–35 (in Russian).
10. Volkov A. G., Puzhaev S. I. Oshibki pri vizual'noi otsenke rentgenogramm u bol'nykh paranazal'nymi sinusitami [The mistakes in the visual evaluation of the X-ray image in patients with paranasal sinusitis]. *Rossiiskaya rinologiya*. 2015; 1; 23: 16–19 (in Russian).
11. Thornton M. A., Brown C. Up front about frontal headaches and sinusitis. *Ir Med Jurn*. 2009; 102 (4): 120–122.
12. Sergeev S. S., Gerashchenko S. S. Sravnenie ryada metodov diagnostiki frontitov [A comparison of a number of methods of diagnosis sinusitis]. *Vrach*. 2003; 4: 35–36 (in Russian).
13. Bobrov V. M. Lechenie vospalitel'nykh zabolevanii lobnykh pazukh [Treatment of inflammatory diseases of the frontal sinus]. *Vestnik otorinolaringologii.* 2002; 1: 27–30 (in Russian).
14. Piskunov G. Z., Piskunov S. Z., Kozlov B. C., Lopatin A. C. Zabolevanie nosa i okolonosovykh pazukh. Endomikrokhirurgiya [Nose and paranasal sinuses diseases. Endomicrosurgery]. M., 2003. 202 (in Russian).
15. Lopatin A. S., Allakhverdiev S. A. Vybor optimal'nogo khirurgicheskogo dostupa pri kistakh verkhnechelyustnykh pazukh [Choosing the best surgical approach with cysts of the maxillary sinuses]. *Rossiiskaya rinologiya.* 2010; 1: 32–35 (in Russian).
16. Volkov A. G. Sposob diagnostiki frontitov. Avtorskoe svidetel'stvo SSSR № 1648379 ot 15.05.1991 [A method for diagnosing sinusitis. USSR author's certificate 1648379 of 15.05.1991] (in Russian)

Sinelnikov Ruslan Ivanovich – post-graduate student of the 2nd Chair of Ear, Nose and Throat Diseases of Rostov State Medical University of the Ministry of Healthcare of Russia. Russia, 344022, Rostov-on-Don, 29, Nakhichevanskii Pereulok str., tel.: +7 (988) 587-25-84 rus-n161@mail.ru

УДК 616.211-002.193-056.3-08 doi: 10.18692/1810-4800-2017-4-91-96

ПЕРСПЕКТИВЫ ЛЕЧЕНИЯ АЛЛЕРГИЧЕСКИХ РИНИТОВ НА ОСНОВЕ ВЫСОКИХ ТЕХНОЛОГИЧЕСКИХ РАЗРАБОТОК

Филатов М. В.[1], Мельник А. М.[2], Дворянчиков В. В.[2], Исаченко В. С.[2], Воронов А. В.[2]

[1] *ФГБУ « Петербургский институт ядерной физики им. Б. П. Константинова», 188300, г. Гатчина, Санкт-Петербург, Россия (Директор – проф. С. Ю. Минкин)*

[2] *ФГКВОУ ВПО «Военно-медицинская академия им. С. М. Кирова» Минобороны России, 194044, Санкт-Петербург, Россия (Начальник каф. отоларингологии – проф. В. В. Дворянчиков)*

THE PROSPECTS OF ALLERGIC RHINITIS THERAPY BASED ON HIGH-TECHNOLOGY DEVELOPMENTS

Filatov M. V.[1], Mel'nik A. M.[2], Dvoryanchikov V. V.[2], Isachenko V. S.[2], Voronov A. V.[2]

[1] *Federal State Budgetary Institution B. P. Konstantinov Petersburg Nuclear Physics Institute, Gatchina, Saint Petersburg, Russia*

[2] *Federal State Budgetary Military Educational Institution of Higher Vocational Education Kirov Military Medical Academy of the Ministry of Defense of the Russian Federation, Saint Petersburg, Russia*

Аллергия является глобальной медицинской проблемой, так как около 25% населения некоторых индустриальных районов страдает каким-либо аллергическим заболеванием, распространенность аллергии неуклонно растет во всем мире, что, видимо, связано с глобальными экологическими изменениями в среде обитания человека.

Достижения последних лет привели к новым медицинским технологиям, основанным на «эксплуатации» дендритных клеток. Дендритные клетки представляют собой профессиональные антиген-представляющие клетки иммунной системы, которые способны как стимулировать, так и подавлять иммунный ответ. Использование иммунорегуляторного потенциала дендритных клеток является многообещающим для лечения онкологических заболеваний, аутоиммунных болезней и предотвращения отторжения трансплантатов. Клинические испытания показывают, что вакцины на основе дендритных клеток могут эффективно вызывать иммунный ответ против тех антигенов, которые были им представлены.

В ходе научно-исследовательских изысканий была разработана концепция о медицинской технологии использования дендритных клеток для лечения аллергий. Полученные из клеток крови пациента дендритные клетки нагружались аллергенами, приводящими к аллергическим реакциям. Полученные таким образом клетки данного человека возвращались ему путем внутрикожной инъекции. По-существу, предлагаемая процедура является усиленным вариантом широко используемого метода гипосенсибилизации. Однако использование дендритных клеток в сочетании с активированными лимфоцитами привело к радикальному повышению эффективности предлагаемого подхода.

Ключевые слова: аллергический ринит, дендритные клетки.

Библиография: 12 источников.

Allergies are a global medical problem, because about 25% of the population in some industrial regions suffers from any allergic disease, the prevalence of allergies is steadily growing around the world, which is apparently associated with the global changes in human environment.

The achievements of the recent years have resulted in new medical technologies based on the «exploitation» of dendritic cells. Dendritic cells are professional antigen-presenting cells of the immune system that are capable of both stimulating and suppressing the immune response. The use of immunoregulatory potential of dendritic cells is promising for treatment of oncological diseases, autoimmune diseases and prevention of transplant rejection. Clinical trials show that dendritic cells-based vaccines can efficiently induce an immune response against the antigens presented to them.

In the course of scientific research, the authors developed a concept of medical technology of using dendritic cells to treat allergies. Dendritic cells, obtained from the patient's blood cells, were loaded with allergens, producing allergic reactions. The cells of the particular person obtained this way were returned to it by means of intradermal injection. In essence, the suggested procedure is an enhanced version of the widely used hyposensitization method. However, the use of dendritic cells in combination with activated lymphocytes resulted in radical increase in the efficiency of the suggested approach.

Key words: allergic rhinitis, dendritic cells.

Bibliography: 12 sources.

Аллергия является глобальной медицинской проблемой, так как около 25% населения некоторых индустриальных районов страдает каким-либо аллергическим заболеванием, распространенность аллергии неуклонно растет во всем мире, что, видимо, связано с глобальными экологическими изменениями в среде обитания человека [1].

Аллергические реакции связаны с аномальным гуморальным иммунным ответом на тот или иной антиген. Избыточная продукция иммуноглобулинов (антител) типа Е – IgE, которые связываются со специфическими рецепторами (FcRε1) на поверхности базофилов и тучных клеток, приводит к тому, что значительная часть этих клеток оказывается нацеленной на узнавание определенного специфического молекулярного агента, попадающего в организм [2, 3]. При его появлении происходит активация этих клеток с выбросом биологически активных веществ, обусловливающих целый ряд последующих реакций на клеточном, системном и организменном уровнях.

Одним из способов предотвращения аллергических реакций может быть выработка на попадающий в организм аллерген иммунного ответа другого типа. Это может быть выработка антител иного изотипа, например иммуноглобулинов G (IgG), или формирование преимущественно клеточного иммунного ответа, который подавляет избыточную продукцию антител. Этот путь довольно давно применяется аллергологами и известен как гипосенсибилизация, или десенсибилизация. В этом подходе используется известный факт, что антигены, попадающие в организм через кожу, в отличие от попадающих через слизистые оболочки, вызывают преимущественно клеточный иммунный ответ и могут подавлять избыточную продукцию IgE вместе со связанными с ней аллергическими реакциями [4, 5]. Гипосенсибилизация, по-существу, представляет собой специфическую форму иммунотерапии, при которой пациент постепенно вакцинируется нарастающими дозами специфического антигена, вызывающего аллергическую реакцию. Это может привести как к снижению тяжести, так и к полной ликвидации гиперчувствительности. Но, как показала длительная общественная (клиническая) практика, такой подход не всегда является эффективным и качественным.

В 2011 г. Ральф Штейнман был удостоен Нобелевской премии за обнаружение дендритных клеток и их уникальную способность активировать и регулировать адаптивный иммунитет (рис. 1) [6].

Достижения последних лет привели к новым медицинским технологиям, основанным на «эксплуатации» дендритных клеток [2, 6]. Дендритные клетки – это профессиональные антиген-представляющие клетки иммунной системы, которые способны как стимулировать, так и подавлять иммунный ответ. Использование иммунорегуляторного потенциала дендритных клеток является многообещающим для лечения онкологических заболеваний, аутоиммунных болезней и предотвращения отторжения трансплантатов. Клинические испытания показывают, что вакцины на основе дендритных клеток могут эффективно вызывать иммунный ответ против тех антигенов, которые были им представлены [7–10] .

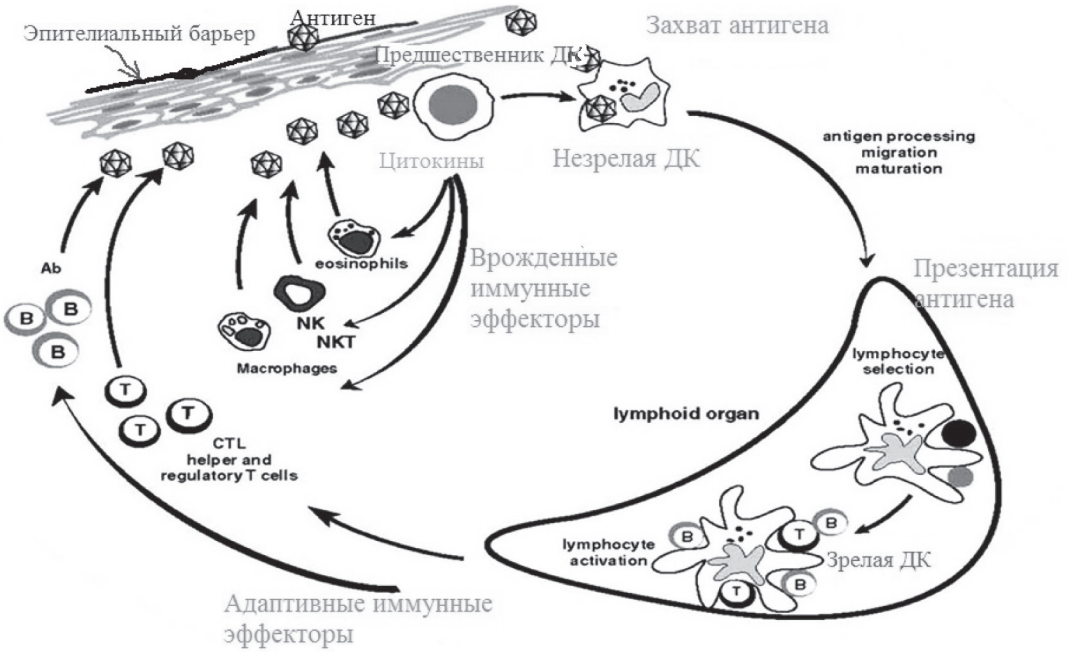

Рис. 1. Функционирование дендритной клетки.

Дендритные клетки, как и другие клетки макрофагального ряда, происходят из костного мозга [2]. Уникальным их свойством является способность с высокой эффективностью захватывать и перерабатывать потенциальный антигенный материал. При этом они мигрируют в ближайший лимфатический узел, где представляют захваченный антиген лимфоцитам, сопровождая это соответствующими молекулярными сигналами. Захватом и переработкой антигенов занимаются незрелые дендритные клетки, но для эффективной стимуляции Т-клеточого иммунного ответа они должны созреть в полностью активированные дендритные клетки, которые экспрессируют на поверхности высокий уровень главных комплексов гистосовместимости (МНС) и костимуляторных молекул. В организме дендритные клетки играют роль стражников фактически во всех тканях, где они сталкиваются с потенциальными антигенами. Даже очень малое число дендритных клеток способно вызвать эффективный иммунный ответ против вирусов, других патогенов и раковых клеток [9, 11].

Вакцины на основе дендритных клеток представляют собой изолированные дендритные клетки, нагруженные антигеном, таким, например, как антигены, связанные с опухолевыми клетками (рис. 2). При введении пациенту такие дендритные клетки должны мигрировать в лимфатические узлы и вызывать специфичный для введенного антигена Т-клеточный иммунный ответ. Первое сообщение о клинических испытаниях вакцин на основе дендритных клеток появилось в 1996 г. [12]. Сегодня значительное число вакцин на основе дендритных клеток используется для стимуляции иммунного ответа против различных опухолевых заболеваний.

В Петербургском институте ядерной физики им. Б. П. Константинова совместно с Российским научно-исследовательским нейрохирургическим институтом им. А. Л. Поленова в течение более 12 лет проводятся работы по использованию дендритных клеток в лечении злокачественных опухолей центральной нервной системы. (Патент на изобретение № 2192263 «Способ лечения злокачественных опухолей головного мозга», приоритет от 17.08.2000 г. по заявке № 200122041).

В ходе научно-исследовательских изысканий была разработана концепция о медицинской технологии использования дендритных клеток для лечения аллергий. Полученные из клеток крови пациента дендритные клетки нагружались аллергенами, приводящими к аллергическим реакциям. Полученные таким образом клетки данного человека возвращались ему путем внутрикожной инъекции. По существу, предлагаемая процедура является усиленным вариантом широко используемого метода гипосенсибилизации. Однако использование дендритных клеток в сочетании с активированными лимфоцитами привело к радикальному повышению эффективности предлагаемого подхода.

Метод приготовления композиции. Перед каждым введением композиции для ее изготовления производят забор 40–60 мл периферической крови больного в вакуумные пробирки (вакутейнеры) с гепарином. Кровь поступит на обработку не позднее 36 ч после забора. Из взятой крови известными методами выделяют мононуклеарные лейкоциты, которые культивируют при 37 °С в среде RPMI1640 с добавлением 10% человеческой сыворотки, полученной от доноров с 4-й группой крови.

Выделение моноцитов и лимфоцитов осуществляют путем центрифугирования на ступенчатом градиенте фикол-урографина (плотность раствора 1,077 г на 1 мл) с последующим прикреплением моноцитов к поверхности культуральных флаконов. Обычно в зависимости от пациента получается $(0{,}5 \div 1) \cdot 10^7$ моноцитов.

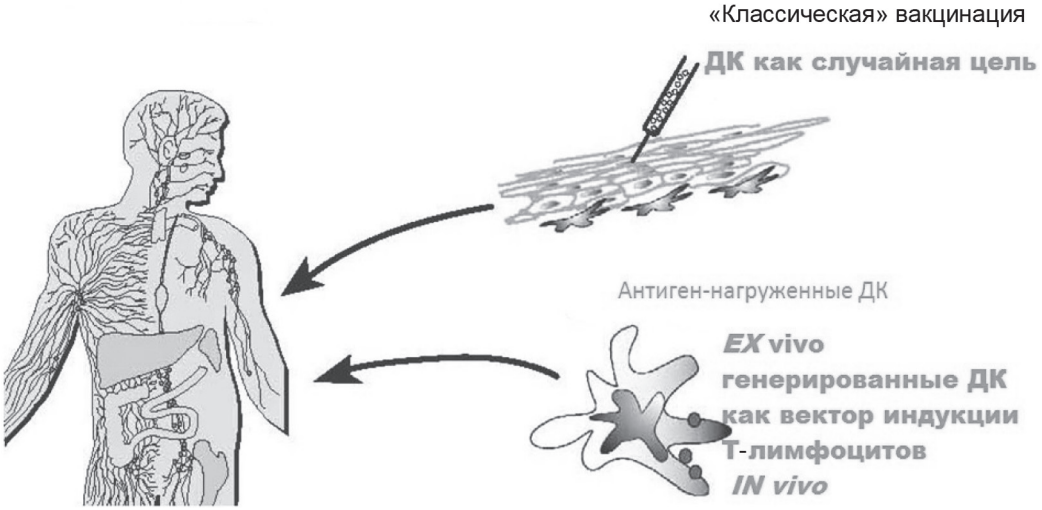

Рис. 2. Дендритные клетки как вектор иммунизации.

Для индукции образования дендритных клеток во флаконы с питательной средой, в которой культивируются полученные моноциты, добавляют ростовые факторы: 1) гранулоцит-макрофаг колоний-стимулирующий фактор (GM-CSF) в концентрации 3000 ед./мл, (в качестве которого можно использовать фармакологические препараты «Лейкомакс» и «Сарграмостим»); 2) интерлейкин 4 (IL 4) в концентрации 500 ед./мл, который может быть заменен на интерлейкин 15 (IL 15) или интерферон-альфа (роферон, интрон-А).

На 4–5-й день в среду к полученным дендритным клеткам добавляют (в конечной концентрации 1 мкг на 1 мл) антигенный материал. Принудительное введение аллергена в клетки осуществляется с помощью прибора для электропорации или другой аналогичной техники. Для реализации электропорации в стандартную кювету, имеющую расстояние между плоскими электродами 0,5 см, наливается 0,4 мл суспензии клеток в физиологическом растворе с добавлением аллергена (1 мкг на 1 мл). Электропорация осуществляется при напряжении 300 В и времени импульса 250 мкс.

Для индукции полного созревания дендритных клеток после введения антигена их в течение суток культивируют в питательной среде с добавлением провоспалительных сигналов: либо кондиционированную среду, полученную от культивировния аутологичных мононуклеаров, либо бактериальный липополисахарид в количестве 0,1–0,3 мкг/мл, либо смесь цитокинов TNFa+IL 1β (по 500 ед./мл каждого).

Подтверждением получения истинных дендритных клеток служат следующие критерии (определяемые с помощью флуоресцентного микроскопа или техники проточной цитометрии):

– рост в неприкрепленном к субстрату состоянии (в отличие от макрофагов, которые плотно прикрепляются к субстрату);

– наличие характерной морфологии дендритных клеток, несущих множественные отростки;

– появление значительного количества поверхностных маркеров, свойственных дендритным клеткам (HLA-DR, HLA-ABC, CD80, CD83).

Одновременно с приготовлением дендритных клеток из той же порции крови получают активированные Т-лимфоциты, для чего из 20 мл крови с помощью центрифугирования в градиенте плотности по стандартной методике выделяют мононуклеарные лейкоциты и с помощью фитогемагглютинина (20 мкг/мл) активируют к пролиферации содержащиеся в этой клеточной смеси Т-лимфоциты в соответствии с известной процедурой.

Активирование Т-лимфоцитов осуществляют путем их обработки фитогемагглютинином (в концентрации 1 мкг на 1 мл). Для преимущественной стимуляции Th1-клеточного пути иммунного ответа к клеткам добавляется бактериальный липополисахарид (0,2 мкг на 1 мл). Полученные активированные лимфоциты [(3÷5) 10^7 клеток] и дендритные клетки [(0,5÷1) 10^7 клеток], несущие вирусный антиген, смешиваются для получения заявляемой композиции. Полученная смесь клеток вводится больному путем внутрикожной инъекции.

Курс применения композиции дендритных клеток и активированных Т-лимфоцитов для лечения аллергий от 3 до 5 недель с еженедельным забором крови и приготовлением порций заявленной композиции.

Активированные лимфоциты и дендритные клетки в количестве 5 (10^5–10^7) клеток/мл, нагруженные аллергеном в стерильных условиях, фасуются в пластиковые ампулы вместимостью 1,5 мл.

Композиция дендритных клеток подлежит хранению в защищенном от света месте при температуре от 2 до 8 °С (в холодильнике). Препарат, подвергшийся замораживанию, использованию не подлежит.

Транспортировка осуществляется в термоконтейнере. Допускается транспортировка при температуре до 25 °С в течение 12 ч.

Цель исследования. Изучение эффективности и безопасности терапевтической вакцины на основе дендритных клеток в комплексном лечении больных с аллергическим риносинуситом.

Пациенты и методы исследования. Эффективность применения «дендритной вакцины» в купировании проявлений сезонного аллергического риносинусита у 15 пациентов в возрасте от 30 до 56 лет, имеющих длительный анамнез заболевания без какого-либо другого вида противоаллергического лечения.

Оценка эффективности проводилась по показателям, характеризующим снижение доли иммунных комплексов, содержащих IgE, переключение иммунного ответа с Th2 на Th1, исчезновение клинических аллергических проявлений.

Заключение. Предварительные положительные результаты проведенных научных исследований получены по всем вышеизложенным критериям уже после 2–3 инъекций дендритной вакцины.

Следует отметить, что предлагаемый способ лечения, по существу, является вариантом аутогемотерапии, так как вводимый препарат представляет собой комбинацию компонентов крови данного больного. И именно этот вариант аутогемотерапии позволяет модифицировать характер иммунного ответа у больных хроническим полипозным риносинуситом.

Мы предлагаем новую комбинацию методологических подходов, что позволяющую оценить

характер иммунного ответа у пациентов методом динамического рассеяния света и модифицированной реакции бласт-трансформации Т-лимфоцитов с интерлейкином 4. Исследование продолжается и об эффекте вакцинации в отдаленном периоде будет сообщено дополнительно.

ЛИТЕРАТУРА

1. Devereux G. The increase in the prevalence of asthma and allergy: food for thought // Nat. Rev. Immunol. 2006. N 6. P. 869–874.
2. Banchereau J., Briere F., Caux C., Davoust J., Lebecque S., Liu Y. J. [at al.]. Immunobiology of dendritic cells // Annu Rev. Immunol. 2000. N 18. P. 767–811.
3. Tomoki Ito, Yong-Jun Liu, Kazuhiko Arima Cellular and Molecular Mechanisms of TSLP Function in Human Allergic Disorders – TSLP Programs the “Th2 code” in Dendritic Cells // Allergol. Int. 2012. Mar. Vol. 61, N 1. P. 35–43.
4. Banchereau J., Steinman R. M. Dendritic cells and the control of immunity // Nature. 1998. Vol. 392. P. 245–252.
5. Moser M., Murphy K. M. Dendritic cell regulation of TH1–TH2 development // Nat. Immunol. 2000. N 1. P. 199–205.
6. Steinman R. M. Decisions about dendritic cells: past, present and future // Annu Rev. Immunol. 2011. Nov. N 17.
7. Diamond M. S., Kinder M., Matsushita H., Mashayekhi M., Gavin P. Dunn, Jessica M. [et al.]. Type I interferon is selectively required by dendritic cells for immune rejection of tumors // Jurn. Exp. Med. 2011. Vol. 208. P. 1989–2003.
8. Liu Y. J., Soumelis V., Watanabe N., Ito T., Wang Y. H., Malefyt Rde W. [et al.]. TSLP: an epithelial cell cytokine that regulates T cell differentiation by conditioning dendritic cell maturation // Annu Rev. Immunol. 2007. N 25. P. 193–219.
9. Pulendran B., Tang H., Manicassamy S. Programming dendritic cells to induce TH2 and tolerogenic responses // Nat. Immunol. 2010. N 11. P. 647–655.
10. Soumelis V., Reche P. A., Kanzler H., Yuan W., Edward G., Homey B. [et al.]. Human epithelial cells trigger dendritic cell mediated allergic inflammation by producing TSLP // Nat. Immunol. 2002. N 3. P. 673–680.
11. Sokol C. L., Barton G. M., Fair A. G., Medzhitov R. A mechanism for the initiation of allergen-induced T helper type 2 responses // Nat. Immunol. 2008. N 9. P. 310–318.
12. Hsu F. J., Benike C., Fagnoni F., Liles T. M., Czerwinski D., Taidi B. [at al.]. Vaccination of patients with B-cell lymphoma using autologous antigen-pulsed dendritic cells // Nat. Med. 1996. N 2. P. 52–58.

Филатов Михаил Валентинович – канд. биол. наук, зав. лабораторией клеточной биологии Петербургского института ядерной физики им. Б. П. Константинова. Россия, 188300, Ленинградская обл., г. Гатчина, мкр. Орлова роща, д. 1, НИЦ «Курчатовский Институт» – ПИЯФ; тел. +7-921-781-32-07, e-mail: fil_53@mail.ru

Дворянчиков Владимир Владимирович – засл. врач РФ, докт. мед. наук, профессор, начальник каф. отоларингологии Военно-медицинской академии им. С. М. Кирова, главный оториноларинголог МО РФ. Россия. 194044, Санкт-Петербург, ул. Лебедева, д. 6; тел. 7-911-722-40-82, e-mail: v.v.dvoryanchikov@mail.ru

Мельник Александр Михайлович – канд. мед. наук, доцент каф. отоларингологии Военно-медицинской академии им. С. М. Кирова. Россия, 194044, Санкт-Петербург, ул. Лебедева, д. 6; тел. +7-911-211-17-15, e-mail: melnik.alexandr@gmail.com

Воронов Алексей Владимирович – канд. мед. наук, старший ординатор клиники оториноларингологии Военно-медицинской академии им. С. М. Кирова. Россия, 194044, Санкт-Петербург, ул. Лебедева, д. 6; тел.. +7-921-939- 47-59, e-mail: voronovdoc@mail.ru

Исаченко Вадим Сергеевич – канд. мед. наук, преподаватель каф. отоларингологии Военно-медицинской академии им. С. М. Кирова. Россия, 194044, Санкт-Петербург, ул. Лебедева, д. 6; тел. +7-921-905-10-11, e-mail: isachen@yandex.ru

Конфликт интересов отсутствует.

REFERENCES

1. Devereux G. The increase in the prevalence of asthma and allergy: food for thought. *Nat Rev Immunol*. 2006; 6: 869–874.
2. Banchereau J., Briere F., Caux C., Davoust J., Lebecque S., Liu Y. J. [at al.]. Immunobiology of dendritic cells. *Annu Rev Immunol.* 2000; 18: 767–811.
3. Tomoki Ito, Yong-Jun Liu, Kazuhiko Arima Cellular and Molecular Mechanisms of TSLP Function in Human Allergic Disorders – TSLP Programs the “Th2 code” in Dendritic Cells. *Allergol Int*. 2012. Mar.; 61 (1): 35–43.
4. Banchereau J., Steinman R. M. Dendritic cells and the control of immunity. *Nature*. 1998; 392: 245–252.
5. Moser M., Murphy K. M. Dendritic cell regulation of TH1–TH2 development. *Nat. Immunol*. 2000; 1: 199–205.
6. Steinman RM. Decisions about dendritic cells: past, present, and future. *Annu Rev Immunol*. 2011. Nov.; 17.
7. Diamond M. S., Kinder M., Matsushita H., Mashayekhi M., Gavin P. Dunn, Jessica M. [et al.]. Type I interferon is selectively required by dendritic cells for immune rejection of tumors. *Jurn. Exp Med*. 2011; 208: 1989–2003.
8. Liu Y. J., Soumelis V., Watanabe N., Ito T., Wang Y. H., Malefyt Rde W. [et al.]. TSLP: an epithelial cell cytokine that regulates T cell differentiation by conditioning dendritic cell maturation. *Annu Rev Immunol*. 2007; 25: 193–219.
9. Pulendran B., Tang H., Manicassamy S. Programming dendritic cells to induce TH2 and tolerogenic responses. *Nat Immunol*. 2010; 11: 647–655.
10. Soumelis V., Reche P. A., Kanzler H., Yuan W., Edward G., Homey B. [et al.]. Human epithelial cells trigger dendritic cell mediated allergic inflammation by producing TSLP. *Nat Immunol*. 2002; 3: 673–680.
11. Sokol C. L., Barton G. M., Fair A. G., Medzhitov R. A mechanism for the initiation of allergen-induced T helper type 2 responses. *Nat. Immunol*. 2008; 9: 310–318.
12. Hsu F. J., Benike C., Fagnoni F., Liles T. M., Czerwinski D., Taidi B. [at al.]. Vaccination of patients with B-cell lymphoma using autologous antigen-pulsed dendritic cells. *Nat Med*. 1996; 2: 52–58.

Filatov Mikhail Valentinovich – Candidate of Biological Sciences, Head of the Laboratory of Cellular Biology of B. P. Konstantinov Petersburg Nuclear Physics Institute. Russia, 188300, Leningrad region, Gatchina, 1, residential district Orlova Roshcha, National Research Center Kurchatov Institute – PNPI, tel.: +7-921-781-32-07, e-mail: fil_53@mail.ru

Dvoryanchikov Vladimir Vladimirovich – the Honored Doctor of the Russian Federation, MD, Professor, Head of the Chair of Otorhinolaryngology of Kirov Military Medical Academy, Chief Otorhinolaryngologist of the Ministry of Defense of the Russian Federation. Russia, 194044, Saint Petersburg, 6, Lebedeva str., tel.: tel.: +7-911-211-17-15, e-mail: v.v.dvoryanchikov@mail.ru

Mel'nik Aleksandr Mikhailovich – MD Candidate, Associate Professor of the Chair of Otorhinolaryngology of Kirov Military Medical Academy. Russia, 194044, Saint Petersburg, 6, Lebedeva str., tel.: +7-911-211-17-15, e-mail: melnik.alexandr@gmail.com

Voronov Aleksei Vladimirovich – MD Candidate, senior resident physician of the Clinic of Otorhinolaryngology of Kirov Military Medical Academy. Russia, 194044, Saint Petersburg, 6, Lebedeva str., tel.: +7-921-939- 47-59, e-mail: voronovdoc@mail.ru

Isachenko Vadim Sergeevich – MD Candidate, teacher of the Chair of Otorhinolaryngology of Kirov Military Medical Academy. Russia, 194044, Saint Petersburg, 6, Lebedeva str., tel.: +7-921-905-10-11, e-mail: isachen@yandex.ru

No conflict of interest.

УДК 616.211.[23+616.28]-06:616.98:578.828.6] doi: 10.18692/1810-4800-2017-4-97-101

ХАРАКТЕРНЫЕ КЛИНИЧЕСКИЕ ПРОЯВЛЕНИЯ ОРОФАРИНГЕАЛЬНОГО КАНДИДОЗА У ПАЦИЕНТОВ НА ПОЗДНИХ СТАДИЯХ ВИЧ-ИНФЕКЦИИ

Чарушин А. О., Еловиков А. М., Чарушина И. П., Воробьева Н. Н.

ФГБОУ ВО «Пермский государственный медицинский университет им. академика Е. А. Вагнера» Минздрава России, 614990, г. Пермь, Россия
(Зав. каф. оториноларингологии – докт. мед. наук А. М. Еловиков;
зав. каф. инфекционных болезней – проф. Н. Н. Воробьева)

CHARACTERISTIC CLINICAL MANIFESTATIONS OF OROPHARYNGEAL CANDIDIASIS IN PATIENTS WITH THE LATE STAGES OF HIV INFECTION

Charushin A. O., Elovikov A. M., Charushina I. P., Vorob'eva N. N.

Federal State Budgetary Educational Institution of Higher Education Perm State Medical University named after Academician E. A. Wagner of the Ministry of Healthcare of the Russian Federation, Perm, Russia

Орофарингеальный кандидоз (ОФК) является наиболее частым оппортунистическим заболеванием при ВИЧ-инфекции.

Материал и методы. Проведено обследование 512 пациентов (мужчин – 311, женщин – 201) в возрасте от 18 до 52 лет в 4-й стадии ВИЧ-инфекции.

Заключение. У пациентов первой группы (со стадией 4А ВИЧ-инфекции) были диагностированы острые кандидозы, а хронические формы грибкового поражения отсутствовали. Не выявлено признаков микотического поражения небных миндалин и слизистой оболочки задней стенки глотки.

Во второй группе (стадия 4Б ВИЧ-инфекции) грибковый процесс имел более распространенный характер, чем у больных со стадией 4А, наблюдались как острые, так и хронические формы ОФК. Уставлены пять различных двух- и трехкомпонентных комбинаций форм ОФК, которые не встречались у больных со стадией 4А. Из всех наблюдений трехкомпонентного комбинированного поражения на долю пациентов со стадией 4Б приходилось 14,5±4,47%.

У пациентов третьей группы со стадией 4В ВИЧ-инфекции среднее количество $CD4^+$ Т-лимфоцитов – 57±2 клетки в 1 мкл крови. Наблюдалась выраженная ксеростомия. Преобладали комбинации хронических клинических форм ОФК (83,5±2,5%). Хроническое течение псевдомембранозного кандидоза установлено у 89,5±2,4% больных, в 67,9±8,2% случаев выявлен хронический гиперпластический кандидоз как в качестве одиночного поражения, так и в составе комбинации. Грибковое поражение слизистой оболочки имело мультилокальный характер с вовлечением небных дужек, небных миндалин, задней стенки глотки. Все случаи тотального поражения слизистой оболочки полости рта и глотки отмечены у пациентов со стадией 4В заболевания.

Ключевые слова: орофарингеальный кандидоз, ВИЧ-инфекция, патология небных миндалин.

Библиография: 8 источников.

Oropharyngeal candidiasis (OPC) is the most common opportunistic disease in HIV infection.

Material and methods. The authors examined 512 patients (311 male and 201 female patients) aged 18 to 52 years, with the stage 4 of HIV infection.

Conclusion. Acute candidiasis was diagnosed in the first group patients (HIV infection, stage 4A), while chronic forms of fungal infection were absent. No signs of mycotic lesions of the tonsils and mucosa of the posterior pharyngeal wall were revealed.

In the second group (HIV infection, stage 4B) fungal process was more common than in patients with stage 4A, both acute and chronic forms of OPC were observed. The authors revealed five different two- and three-component combinations of OPC forms, which had not been observed in the patients with stage 4A. The proportion of patients with the stage 4B in all the observed cases of the three-component combined lesion was 14.5±4.4%.

The average number of CD4+ T-lymphocytes in the patients of the third group with the stage 4C of HIV infection was 57±2 cells per μl of blood. Severe xerostomia was observed. The combinations of OPC chronic clinical forms prevailed (83.5±2.5%). Chronic OPC forms prevailed in patients with 4B stage of HIV infection. Chronic pseudomembranous candidiasis was diagnosed in 89.5±2.4% of patients. 67.9±8.2% of cases had chronic hyperplastic candidiasis both in the form of a solitary lesion and as part of a combination. Fungal infection of the mucous membrane had multilocal nature with the involvement of the palatine arches, palatine tonsils, posterior pharyngeal wall. All cases of the total mucous membrane lesion of the oral cavity and pharynx were observed in patients with stage 4C of the disease.

Key words: oropharyngeal candidiasis, HIV infection, pathology of palatine tonsils.

Bibliography: 8 sources.

Орофарингеальный кандидоз (ОФК) является одним из наиболее частых оппортунистических заболеваний при ВИЧ-инфекции. Он может встречаться на различных стадиях процесса, но является маркерным проявлением именно поздних (четвертой и пятой) стадий [1, 2, 4, 5]. В то же время клинические проявления ОФК при поражении ЛОРорганов изучены недостаточно [1, 2, 8]. Зачастую только грибковое поражение слизистых оболочек полости рта и глотки указывает на иммунодефицитное состояние и наличие ВИЧ-инфекции [5–8]. В связи с этим изучение клинических проявлений ОФК и особенностей микотического поражения ЛОРорганов является актуальной задачей.

Цель исследования. Изучить особенности клинических проявлений ОФК на поздних стадиях ВИЧ-инфекции.

Пациенты и методы исследования. Проведено обследование и лечение 512 пациентов (мужчин – 311, женщин – 201) в возрасте от 18 до 52 лет, проходивших лечение в Пермской краевой клинической инфекционной больнице в 2012–2016 гг.

Все больные с ОФК находились в 4-й стадии ВИЧ-инфекции, по классификации В. И. Покровского 2001 г. Пациенты были распределены на три группы в зависимости от стадии заболевания: 106 (20,71%) имели стадию заболевания 4А, 4Б – 189 (36,89%), 4В-5 – 217 (42,41%) пациентов. Среди сопутствующих заболеваний у 84,22±1,61% наблюдаемых пациентов диагностирован хронический вирусный гепатит С. Это коррелирует с цифрами о путях передачи ВИЧ-инфекции, так как подавляющее число пациентов являлись потребителями инъекционных наркотиков. Туберкулез легких был выявлен у 8,41±1,23%. Синдром алкогольной зависимости имели 48,42±2,21% больных. У большинства пациентов отмечены многочисленные грубые дефекты коронковой части зубов, множественный глубокий кариес и адентия.

Всем пациентам проведено исследование ЛОРорганов, забор биологического материала для бактериологического и микологического исследований. Кроме того, у всех пациентов согласно принятому стандарту проведены иммунологические исследования. Полученные результаты проанализированы с помощью пакетов статистических программ.

Результаты исследования. У пациентов первой группы (стадия 4А ВИЧ-инфекции) средний уровень CD4+Т-лимфоцитов был 362±3 клеток в 1 мкл. У пациентов данной группы преобладали одиночные формы кандидоза – 85,8±3,4% (91 человек). Подавляющее большинство (94,51±2,39%) имели острую псевдомембранозную форму ОФК, которая выражалась в наличии на слизистой оболочке тонких серо-белых налетов, имеющих вид небольших округлых «островков», не склонных к слиянию. Псевдомембранозный процесс во всех случаях был острым, что подтверждалось характером налетов. Они легко снимались инструментом, оставляя под собой гиперемированную гладкую поверхность.

Острую атрофическую форму ОФК выявили у 5,51±2,39%, эта форма характеризовалась плотными сероватыми налетами на истонченной слизистой оболочке. Микотическое поражение у 67,0±4,5% больных ограничивалось слизистой оболочкой щек и (или) языка. У 34,89±4,63% больных выявлена физиологическая увлажненность слизистой оболочки полости рта и глотки. Явления ксеростомии (сухости слизистой оболочки полости рта и глотки) установлены у 65,12±4,63% пациентов.

У подавляющего большинства пациентов (88,71±3,08%) небные миндалины имели размеры, соответствующие норме – не выходили за пределы небных дужек. У 3 больных (2,82±1,60%) выявлена гипертрофия небных миндалин I степени. Преобладали пациенты с физиологическими размерами небных миндалин. В 8,51±2,71% случаев небные миндалины были глубоко спрятанными за дужками, сморщенными, уменьшенными в размерах.

Доля комбинированного поражения составила 14,22±3,39%. У пациентов первой группы выявлена только одна комбинация – сочетание псевдомембранозного кандидоза и ангулярного хейлита (рис. 1, 2). Микотические заеды в углах рта у всех пациентов были короткими, не более 3 мм, и неглубокими.

У пациентов второй группы со стадией 4Б ВИЧ-инфекции средний уровень CD4+ Т-лимфоцитов был 227±2 клеток в 1 мкл. ОФК у них имел следующие клинические особенности. В большинстве случаев налеты располагались не только на слизистой оболочке щек, но и на твердом и мягком небе, языке, деснах, передних небных дужках. У 29,11±3,30% больных они сливались, образуя обширные пленки.

Грибковый процесс имел более распространенный характер, чем у больных со стадией 4А. Выявлены как моноформы (60,30±3,56% случаев), так и микст-формы ОФК (39,70±3,56%). Псевдомембранозная форма установлена примерно у половины больных (49,70±3,64%). Среди всех случаев псевдомембранозного кандидоза у 62,71±3,91% (96) пациентов на этой стадии ВИЧ-инфекции, он носил хронический характер. У 9,52±2,13% больных выявлена хроническая гиперпластическая форма, которая не встречалась у пациентов со стадией 4А (рис. 1, 2). На долю острой атрофической формы у этих больных приходилось 14,81±2,58% случаев, что

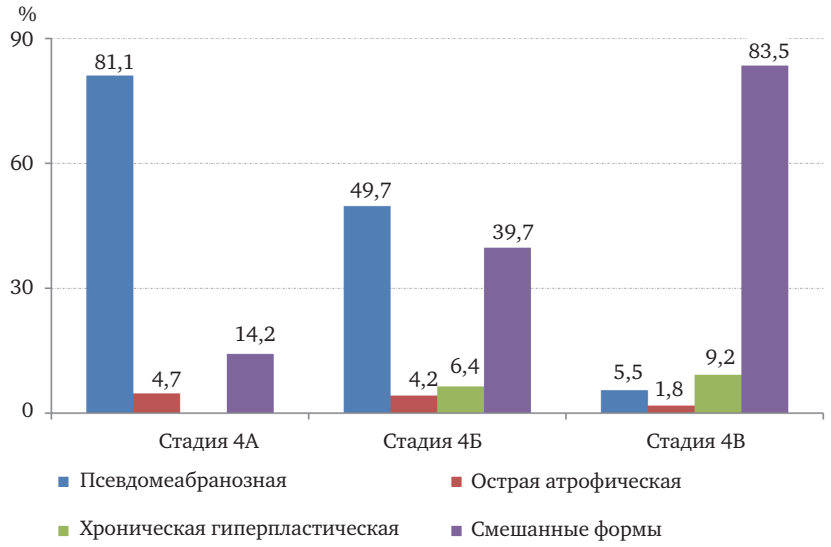

Рис. 1. Встречаемость различных форм орофарингеального кандидоза у пациентов с ВИЧ-инфекцией при различных стадиях процесса (%).

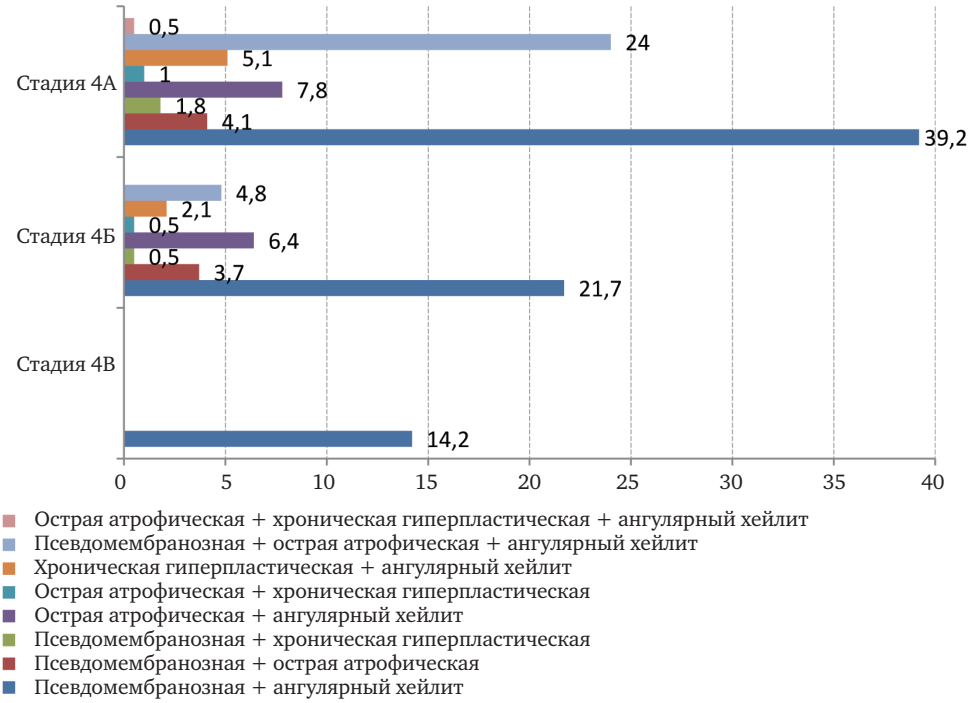

Рис. 2. Распределение комбинированных форм орофарингеального кандидоза у больных с ВИЧ-инфекцией по стадиям (%).

достоверно превышало количество при стадии 4А ($p < 0,05$).

Признаки вовлечения в грибковый процесс небных миндалин отмечены у 11,62±2,33% пациентов второй группы. Налеты были небольшими, имели островчатый, «творожистый» вид. При этом небные миндалины у всех больных были в уменьшенных размерах. У всех пациентов выявлена сухость слизистой оболочки полости рта и глотки.

У пациентов третьей группы со стадией 4В ВИЧ-инфекции среднее количество CD4+ Т-лимфоцитов составляло 57±2 клеток в 1 мкл крови. Отмечена выраженная ксеростомия. Преобладали комбинации клинических форм ОФК, доля которых составила 83,53±2,52% (рис. 1). Следует отметить микст-форму, включающую псевдомембранозный кандидоз и ангулярный хейлит, которая встретилась у 63,22±3,27% пациентов на этой стадии заболевания.

Отмечено значительное превалирование хронических форм микоза над острыми. Так, хронический псевдомембранозный кандидоз установлен у 89,51±2,41% больных, а хронический гиперпластический – в 67,90±8,25% случаев, как в качестве одиночного поражения, так и в составе

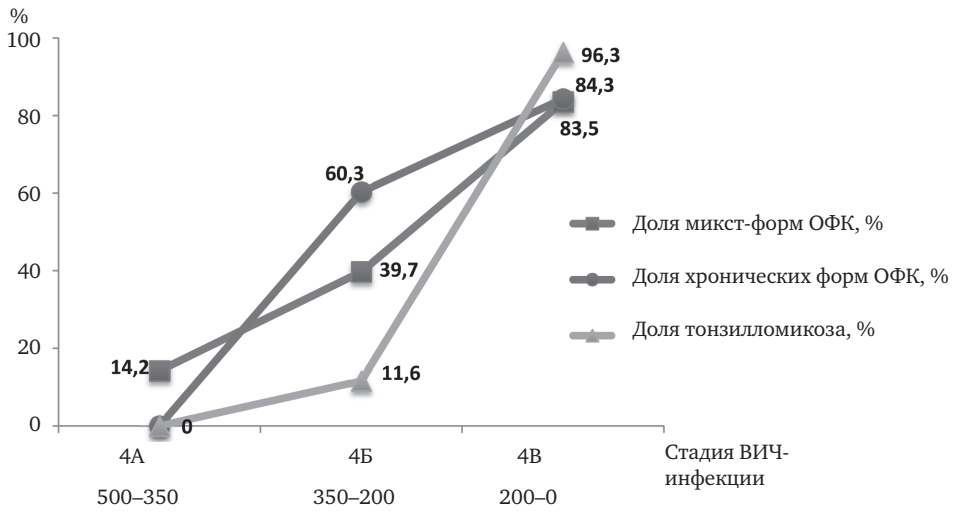

Рис. 3. Встречаемость тонзилломикоза, хронических и микст-формы орофарингеального кандидоза у ВИЧ-инфицированных пациентов на различных стадиях заболевания (%).

комбинации (рис. 2). Грибковое поражение слизистой оболочки имело мультилокальный характер с вовлечением небных дужек, небных миндалин, задней стенки глотки. Все случаи тотального поражения слизистой оболочки полости рта и глотки, включая небные миндалины и заднюю стенку глотки, выявлены только у пациентов со стадией инфекции 4В. У 94,33±3,54% из них налеты распространялись в гортаноглотку и на гортань, были диагностированы ларингомикоз и кандидозный эзофагит.

Следует отметить, что у пациентов со стадией ВИЧ-инфекции 4В небные миндалины были значительно уменьшенными в размерах, вовлечены в микотический процесс в 96,32±1,28% случаев. В 3,0±1,1% случаев кандидоза миндалин налеты были сплошными, полностью покрывали зевную поверхность органа. Только у 3,71±1,28% клинических признаков грибкового поражения небных миндалин при осмотре не отмечалось.

Заключение. При анализе течения ОФК у обследуемых пациентов нами установлено изменение клинической картины микоза по мере снижения уровня CD4+ Т-лимфоцитов при прогрессировании ВИЧ-инфекции. У пациентов первой группы диагностированы острые кандидозы и отсутствовали хронические формы грибкового поражения. Также при стадии 4А не выявлено при осмотре изменений небных миндалин и задней стенки глотки.

У пациентов второй группы (стадия 4Б) клинические проявления микоза были более разнообразными, наблюдались как острые, так и хронические формы ОФК. У больных второй группы установлены пять различных двух- и трехкомпонентных комбинаций форм ОФК, которые не встречались у больных со стадией 4А. Из всех наблюдений трехкомпонентного комбинированного поражения на долю пациентов со стадией 4Б приходилось 14,51±4,47%.

У пациентов со стадией заболевания 4В преобладали хронические формы ОФК и в большинстве случаев наблюдалось субтотальное и тотальное поражение слизистых оболочек полости рта и глотки.

По мере снижения количества CD4+ Т-лимфоцитов при прогрессировании иммунодефицита от стадии 4А к стадии 4В ВИЧ-инфекции отмечалось:

– увеличение доли пациентов, имеющих комбинации клинических форм ОФК;

– уменьшение количества острых форм ОФК и нарастание хронических;

– увеличение площади поражения слизистой оболочки полости рта и глотки.

Установлено увеличение частоты случаев тонзилломикоза и тотального грибкового поражения полости рта и глотки (рис. 3), а также увеличение количества пациентов с ксеростомическим синдромом. Выявлено уменьшение объема лимфоидной ткани глотки, что наиболее заметно по размерам небных миндали. У больных в стадии 4А размер миндалин был нормальный и даже замечена гипертрофия, в стадии 4В небные миндалины имели минимальный размер и были значительно поражены грибковым процессом.

ЛИТЕРАТУРА

1. Лопатин А. С., Овчинников А. Ю. Орофарингеальный кандидоз в практике врача-оториноларинголога // Вестн. оториноларингологии. 2010. № 6. С. 26–29.
2. Свистушкин В. М. Орофарингеальный кандидоз: диагностика и лечение // Клиническая фармакология и терапия. 2010. № 19 (4). С. 67–72.

3. Сергеев А. Ю., Сергеев Ю. В. Грибковые инфекции: руководство для врачей. 2 изд. М.: Бином, 2008. 480 с.
4. Покровский В. В. ВИЧ-инфекция и СПИД: национальное руководство. Краткое изд. М.: ГЭОТАР-Медиа, 2014. 528 с.
5. Patton L. L. Oral Lesions Associated with Human Immunodeficiency Virus Disease // Dental Clinics of North America. 2013. Vol. 57, N 4. P. 673–698.
6. Akpan A., Morgan R. Oral candidiasis // Postgraduate Medical Journ. 2002. Vol. 78. P. 455–459.
7. Климко Н. Н. Микозы: диагностика и лечение: руководство для врачей. М.: Премьер МТ, 2007. 336 с.
8. Millsop J. W., Fazel N. Oral candidiasis // Clinics in Dermatology. 2016. Vol. 34, N 4. P. 487–494.

Чарушин Артем Олегович – аспирант, ассистент каф. оториноларингологии Пермского ГМУ им. акад. Е. А. Вагнера. Россия, 614990, г. Пермь, ул. Петропавловская, д. 26; тел. +7-908-265-26-47, e-mail: art-charushin@yandex.ru

Еловиков Алексей Михайлович – доктор мед. наук, доцент, зав. каф. оториноларингологии Пермского ГМУ им. акад. Е. А. Вагнера. Россия, 614990, г. Пермь, ул. Петропавловская, д. 26; тел. (342) 236-35-38, e-mail: aleks.elovikov@yandex.ru

Чарушина Ирина Петровна – канд. мед. наук., доцент кафедры инфекционных болезней Пермского ГМУ им. акад. Е. А. Вагнера. Россия, 614990, г. Пермь, ул. Петропавловская, д. 26; зав. отд. Пермской краевой клинической инфекционной больницы; тел. (342) 236-45-66, e-mail: ir-charushina@yandex.ru

Воробьева Наталья Николаевна – докт. мед. наук, проф., зав. каф. инфекционных болезней Пермского ГМУ им. акад. Е. А. Вагнера. Россия, 614990, г. Пермь, ул. Петропавловская, д. 26; тел. (342) 236-45-66, e-mail: infect-perm@mail.ru

REFERENCES

1. Lopatin A. S., Ovchinnikov A. Yu. Orofaringeal'nyi kandidoz v praktike vracha-otorinolaringologa [Oropharyngeal candidiasis in the practical work of the otorhinolaryngologist]. *Vestnik otorinolaringologii*. 2010; 6: 26–29. (in Russian).
2. Svistushkin V. M. Orofaringeal'nyi kandidoz: diagnostika i lechenie [Oropharyngeal candidiasis: diagnostics and treatment]. *Klinicheskaya farmakologiya i terapiya*. 2010; 19(4): 67–72. (in Russian).
3. Sergeev A. Yu., Sergeev Yu. V. Gribkovye infektsii. Rukovodstvo dlya vrachei. 2 izd. [Fungal infections. Guidelines for doctors. Edition 2] M.: BINOM; 2008. (in Russian).
4. Pokrovskii V. V. VICh-infektsiya i SPID. Natsional'noe rukovodstvo. Kratkoe izdanie [HIV infection and AIDS. National guidelines. Brief edition]. M.: GEOTAR-Media; 2014: 41–47. (in Russian)
5. Patton L. L. Oral Lesions Associated with Human Immunodeficiency Virus Disease. *Dental Clinics of North America*. 2013; 57(4): 673–698.
6. Akpan A., Morgan R. Oral candidiasis. *Postgraduate Medical Journal*. 2002; 78: 455–459.
7. Klimko N. N. Mikozy: diagnostika i lechenie: rukovodstvo dlya vrachei [Mycoses: diagnostics and treatment: Guideline for doctors]. M.: Prem'er MT, 2007. 336 (in Russian)
8. Millsop J. W., Fazel N. Oral candidiasis. *Clinics in Dermatology*. 2016; 34(4): 487–494.

Charushin Artem Olegovich – post-graduate student, teaching assistant of the Chair of Otorhinolaryngology of Perm State Medical University named after Academician E. A. Wagner. Russia, 614990, Perm, 26, Petropavlovskaia str., tel.: +7-908-265-26-47, e-mail: art-charushin@yandex.ru

Elovikov Aleksei Mikhailovich – MD, Associate Professor, Head of the Chair of Otorhinolaryngology of Perm State Medical University named after Academician E. A. Wagner. Russia, 614990, Perm, 26, Petropavlovskaia str., tel.: (342)236-35-38, e-mail: aleks.elovikov@yandex.ru

Charushina Irina Petrovna – MD Candidate, Associate Professor of the Chair of Infectious Diseases of Perm State Medical University named after Academician E. A. Wagner. Russia, 614990, Perm, 26, Petropavlovskaia str.; Head of the Department of Perm Krai Clinical Infectious Disease; tel.: (342)236-45-66, e-mail: ir-charushina@yandex.ru

Vorob'eva Natal'ya Nikolaevna – MD, Professor, Head of the Chair of Infectious Diseases of Perm State Medical University named after Academician E. A. Wagner. Russia, 614990, Perm, 26, Petropavlovskaia str., tel.: (342)236-45-66, e-mail: infect-perm@mail.ru

УДК 616.284-006.488-006.332-089.87;615.849.5 doi: 10.18692/1810-4800-2017-4-102-111

ОЦЕНКА РЕЗУЛЬТАТОВ СТЕРЕОТАКСИЧЕСКОГО ОБЛУЧЕНИЯ ГЛОМУСНЫХ ОПУХОЛЕЙ ПО КЛИНИКО-РЕНТГЕНОЛОГИЧЕСКИМ ДАННЫМ

Шелеско Е. В., Золотова С. В., Голанов А. В., Пронин И. Н., Капитанов Д. Н., Щурова И. Н., Зинкевич Д. Н., Черникова Н. А.

ФГАУ «Национальный научно-практический центр нейрохирургии им. академика Н. Н. Бурденко» Минздрава России, 125047, Москва, Россия
(Директор – академик РАН А. А. Потапов)

ASSESSMENT OF THE RESULTS OF STEREOTACTIC RADIATION OF GLOMUS TUMORS ACCORDING TO CLINICAL AND RADIOGRAPHIC INFORMATION

Shelesko E. V., Zolotova S. V., Golanov A. V., Pronin I. N., Kapitanov D. N., Shchurova I. N., Zinkevich D. N., Chernikova N. A.

Federal State Autonomous Institution National Scientific and Practical Center of Neurosurgery named after N. N. Burdenko of the Ministry of Healthcare of the Russian Federation, Moscow, Russia

Гломусные опухоли – наиболее встречающиеся опухоли среднего уха, стоят на втором месте среди опухолей височной кости после шванномы вестибуло-кохлеарного нерва. Ткань яремного гломуса представляет собой переплетение капилляров с включением эпителиоидных клеток. Цитологически это доброкачественные новообразования, однако их клиническое течение можно охарактеризовать как агрессивное, что обусловлено их инфильтрирующим ростом и деструкцией окружающей костной ткани. Для лечения гломусных опухолей применяются микрохирургическая резекция, эмболизация сосудистой стромы опухоли, различные виды лучевой терапии и комбинации этих методов. В ФГАУ ННПЦН им. академика Н. Н. Бурденко МЗ РФ большинство пациентов направляются в отделение радиологии и радиохирургии для стереотаксического облучения. В данном исследовании проводятся обобщение и анализ результатов стереотаксического лечения пациентов с гломусными опухолями, как впервые выявленными, так и после микрохирургического удаления с эмболизацией за весь период применения данного метода.

Ключевые слова: отоневрологическое обследование, гломусные опухоли, параганглиомы, стереотаксическая радиохирургия, «гамма-нож».

Библиография: 23 источника.

Glomus tumors are the most common tumors of the middle ear, occupying the second position among the temporal bone tumors after vestibulo-cochlear nerve neurilemmoma. The tissue of the jugular glomus is an interlacing of capillaries with the inclusion of epithelioid cells. Cytologically they are benign neoplasms, however, their clinical course can be described as aggressive due to their infiltrating growth and destruction of surrounding bone tissue. Such methods as microsurgical resection, embolization of the vascular stroma of the tumor, various types of radiotherapy and combinations of these methods are used for glomus tumors therapy. In FSAI NSPCN named after N. N. Burdenko most patients are sent to the Department of Radiology and Radiosurgery for stereotactic radiation. This study summarizes and analyzes the results of stereotactic treatment of patients with glomus tumors, both newly diagnosed and those after microsurgical excision with embolization for the entire period of this method application.

Key words: otoneurological examination, glomus tumors, paragangliomas, stereotactic radiosurgery, Gamma Knife radiosurgery.

Bibliography: 23 sources.

Гломусные опухоли (параганглиомы, или хемодектомы) составляют 0,6% опухолей головы и шеи и 80% опухолей области яремного отверстия. Это наиболее часто встречающиеся опухоли среднего уха и стоят на втором месте среди опухолей височной кости после шванномы вестибулокохлеарного нерва.

Происходят они из параганглиозных клеток симпатической и парасимпатической нервных систем внутри адвентиции луковицы внутренней яремной вены и растут вдоль языкоглоточного и блуждающего нервов [1]. Наиболее правильным считается термин «параганглиома», так как он соответствует понятию о гистологическом стро-

ении данной опухоли и подразумевает общность патогенеза с гомологичными новообразованиями другой локализаций, также развивающимися из параганглионарной ткани, – параганглиомами легких, кожи, надпочечников (феохромоцитома). Ткань яремного гломуса представляет собой переплетение капилляров с включением эпителиоидных клеток. В состав гломусных опухолей также входят хромофинные клетки, что в 1% случаев сопровождается активной секрецией опухолью катехоламинов. Женщины болеют в 6 раз чаще мужчин, средний возраст пациентов от 50 до 60 лет.

В зависимости от локализации параганглиомы принято делить: на опухоли в области бифуркации общей сонной артерии; новообразования яремного гломуса; тимпанические параганглиомы [2].

Цитологически гломусные опухоли относятся к доброкачественным новообразованиям, однако их клиническое течение в большей степени можно охарактеризовать как агрессивное, что обусловлено их инфильтрирующим ростом и деструкцией окружающей костной ткани. Гломусные опухоли распространяются в височную кость и под основание черепа экстракраниально, реже возможно интракраниальное распространение. Степень инвазии опухолью окружающих структур основания черепа и связанная с этим тактика и радикальность их хирургического лечения были положены в основу современной классификации параганглиом основания черепа, разработанной U. Fisch и D. Mattox (1988) [3] и в дальнейшем модифицированной M. Sanna в 2006 г. [4]. Исходя из этой классификации параганглиомы делят на четыре основных типа:

– тип A – опухоль в пределах промонториума;

– тип B – опухоль распространяется в гипотимпанум, но не разрушает яремную ямку и не распространяется в инфралабиринтное пространство;

– тип C – опухоль с поражением инфралабиринтного пространства и распространением в верхушку пирамиды;

– тип D – опухоль с интракраниальным распространением (эпи- и интрадурально).

В связи с топографическими особенностями этих новообразований симптоматику делят:

– на симптомы, связанные с поражением пирамиды височной кости;

– симптомы, вызванные проникновением опухоли в яремную ямку и яремное отверстие;

– симптомы, обусловленные распространением опухоли в полость черепа.

Отоневрологическое обследование на сегодняшний день остается основным в диагностике поражений височной кости, в частности гломусных опухолей. Именно оно позволяет получить целостную картину клинических проявлений за счет обнаружения поражения черепных нервов (VII–XII), определить направление роста опухоли и ее распространенность, наблюдать клиническую симптоматику в динамике и, таким образом, оценить результаты лечения [5].

Основными рентгенологическими методами диагностики гломусных опухолей являются МРТ, КТ и ангиография [6]. Фронтальная реформация из набора первичных КТ срезов улучшает визуализацию объема деструктивных изменений в костной ткани и позволяет точнее определить опухолевые массы интра- и экстракраниальной локализации. При этом внутривенное контрастное усиление является обязательным атрибутом первичной диагностики. Опухоль интенсивно и часто гетерогенно накапливает контрастный препарат. На фоне контрастного усиления часто хорошо идентифицируется твердая мозговая оболочка, разделяющая опухоль и интрадуральное пространство.

На МРТ гломусные опухоли характеризуются гетерогенно измененным сигналом и имеют «крапчатый» вид, что отражает обилие новообразованных сосудов, их разнокалиберность, разнонаправленность кровотока в них и частичное тромбирование [7, 8]. Опухоль интенсивно контрастируется при внутривенном введении контрастных препаратов, при этом можно с большей точностью оценить распространенность опухоли в полость черепа, степень деформации ствола и взаимоотношение с магистральными сосудами, в частности с венозными синусами. МР-ангиография в режимах 2D- и 3D-ТО, несмотря на высокую информативность в отображении артериального и венозного компонентов параганглиомы, в настоящее время служит лишь первичным диагностическим инструментом, позволяющим оценить в общих чертах степень кровоснабжения параганглиомы. Большие возможности в оценке опухолевого кровотока имеет метод болюсной МР-ангиографии, который позволяет увидеть не только артериальную, но и венозную составляющую в ходе выполнения одной диагностической процедуры. Однако прямая ангиография по-прежнему остается ведущим методом, позволяющим одновременно оценить характер и объем кровоснабжения опухоли – артериальные притоки и венозное дренирование, и провести селективную эмболизацию приводящих сосудов опухоли. Более того, до недавнего времени только данные церебральной ангиографии служили главным аргументом в пользу параганглиомы при проведении дифференциального диагноза между различными опухолевыми поражениями основания черепа [9].

Для лечения гломусных опухолей применяются:

– микрохирургическая резекция;

– эмболизация сосудистой стромы опухоли;

– различные виды лучевой терапии;
– комбинации этих методов [10].

Вследствие богатого кровоснабжения, глубинной локализации и комплексной анатомии удаление данных опухолей связано с высоким риском послеоперационных осложнений. Как показал M. E. Ivan с соавт. [11], в метаанализе литературных данных, обобщившем 46 публикаций о проведенном лечении 869 пациентов с гломусными опухолями, частота послеоперационных осложнений в виде поражения черепных нервов колеблется от 7 до 49%. Кроме того, в 8,3% случаев наблюдается послеоперационная ликворея, риск ишемических инсультов составляет в среднем 1,6%, менингитов – 2,1%, а смертность после хирургической операции может достигать 3% [10, 12]. Вследствие этого многими авторами хирургическое удаление опухоли в настоящее время рекомендуется только у пациентов с выраженной внутричерепной гипертензией и компрессией ствола мозга [13].

Эндоваскулярная эмболизация питающих опухоль сосудов сама по себе не предотвращает дальнейший рост параганглиомы и рассматривается как вспомогательная процедура, позволяющая уменьшить кровопотерю во время микрохирургической резекции и в ряде случаев уменьшить объем опухоли, что, в свою очередь, облегчает нейрохирургам визуализацию анатомических структур [14].

Для того чтобы снизить риск послеоперационных осложнений, связанных с тотальным удалением гломусных опухолей, стали использовать фракционированную радиотерапию для облучения остатков опухоли после субтотальной резекции. Так, S. C. Springate и R. R. Weichselbaum [15], обобщив данные литературы за 1965–1988 гг., показали, что контроль опухолевого роста после микрохирургического удаления составил 86%, после субтотального удаления с последующим облучением – 90%, а после фракционированной радиотерапии у больных с впервые выявленными гломусными опухолями – 93%. Но конвенциональная лучевая терапия имела свои недостатки, связанные с использованием широких полей, когда в зону облучения, помимо самой опухоли, попадали многие критические структуры, расположенные вблизи яремного отверстия. Как следствие этого, у больных отмечались некрозы височной кости (1,7%), лучевые некрозы ткани головного мозга (0,84%) и радиоиндуцированная малигнизация (0,28%). Для того чтобы избежать подобных осложнений с прогрессивным усовершенствованием методик лучевого воздействия для лечения в том числе гломусных опухолей стали использовать 3D-конформную радиотерапию, радиотерапию с применением модуляции интенсивности и стереотаксическую радиохирургию.

В последнее время наблюдается увеличение количества публикаций, посвященных применению стереотаксической радиохирургии в лечении больных с гломусными опухолями, что связано с широким распространением данного метода и появлением новых аппаратов для его применения. Однако в них анализируется небольшое количество пациентов (обычно не более 20), в отличие от микрохирургических серий. Z. D. Guss соавт. (2011) [16] опубликовали литературный обзор с матаанализом 19 исследований (всего 335 пациентов) результатов стереотаксического лечения гломусных опухолей. Самое крупное исследование содержит 41 случай, средняя продолжительность наблюдения варьирует от 39 до 137 месяцев [17]. Большой клинический материал (46 пациентов) приведен в статье R. Liscak с соавт. (2014), которые обобщили данные шести европейских центров «Гамма-нож». Период наблюдения составил от 12 до 217 месяцев (средний 118 месяцев) [18]. Наибольшее число пациентов с гломусными опухолями (58 наблюденийя), пролеченными в одном центре на аппарате «Гамма-нож» за 18 лет, со средним сроком наблюдения 86,4 месяца, приведено в статье M. L. Gandía-González (2014) [19]. B. E. Pollock (2004) из клиники Майо (г. Рочестер, США) приводит свой опыт подобного лечения 42 пациентов за 13 лет [20]. S. G. Chun с соавт. описал результаты лечения 31 пациента на аппарате «Кибер-нож» со средним сроком наблюдения 24 месяца (2014) [21]. 46-летний опыт радиотерапии параганглиом представил P. C. Gilbo с соавт. (2014), он включает анализ лечения 131 пациента со средним периодом наблюдения 11,5 года [22]. S. E. Combs с соавт. докладывает о результатах подобного лечения 39 пациентов [23].

Поскольку в настоящее время в нашем институте практически не проводится микрохирургических операций удаления гломусных опухолей (лишь в целях верификации процесса), а эмболизация питающих опухоль сосудов применяется лишь как предварительный этап для уменьшения кровотечения во время операции, практически все пациенты направляются в отделение радиологии и радиохирургии для стереотаксического облучения. Появление в ФГАУ ННПЦН им. академика Н. Н. Бурденко МЗ РФ аппарата «Кибер-нож» в 2009 г. расширило возможности конформного облучения комплексных опухолей основания черепа, в том числе – параганглиом.

Цель исследования. Обобщение и анализ результатов стереотаксического лечения пациентов с гломусными опухолями, как впервые выявленными, так и после микрохирургического удаления с эмболизацией за весь период применения данного метода в ННПЦН им. акад. Н. Н. Бурденко МЗ РФ.

Пациенты и методы исследования. За период с апреля 2009 г. по декабрь 2016 г. в отделении радиологии и радиохирургии ННПЦН им. акад. Н. Н. Бурденко МЗ РФ стереотаксическое облучение на аппаратах «Примус», «Новалис», «Кибернож», «Гамма-нож» проведено 185 пациентам с гломусными опухолями. (36 мужчин и 149 женщин, соотношение 1 : 4,1). Средний возраст составил 50 лет (диапазон от 15 до 75 лет). Чаще опухоль локализовалась справа (55% случаев).

Операции по удалению опухоли проведены 38 пациентам, из них 12 пациентов подверглись повторным хирургическим вмешательствам, 8 пациентам произведена предварительная эмболизация питающих опухоль сосудов. Только эмболизация проведена 20 пациентам. Из них 5 – повторно. Биопсия опухоли через наружный слуховой проход проведена 6 пациентам.

Диагноз был верифицирован гистологически у 38 больных (20,5%), в остальных случаях диагноз гломусной опухоли был установлен на основании клинико-рентгенологических данных (147 пациентов, или 79,5%). У 4 пациентов диагноз звучал как гломус-ангиома.

Клиническую симптоматику оценивали на основании протоколов отоневрологического обследования до и в сроки 0–3, 3–6, 6–12, 12–24 месяцев после стереотаксического лечения. При этом выявлялись нарушения функции ЧМН, мозжечковая и вестибулярная стволовая симптоматика. Размеры гломусных опухолей оценивались по данным МРТ до и в сроки 0–6, 6–12, 12–24 месяцев после стереотаксического облучения.

Показаниями к проведению стереотаксического облучения являлись наличие у пациента гломусной опухоли (впервые выявленной или продолженного роста оперированной ранее) при условии отсутствия выраженной стволовой или гипертензионно-гидроцефальной симптоматики. Методику облучения (стереотаксическая радиохирургия или гипофракционирование) выбирали в зависимости от размеров и распространенности опухоли, выраженности нарушений функции прилегающих черепных нервов и степени компрессии ствола мозга.

Результаты и обсуждение. Данные катамнеза в полном объеме (осмотры отоневролога до и после процедуры, контрольные МРТ с контрастным усилением и др.) удалось собрать в 133 случаях. Выявленная клиническая симптоматика по данным отоневрологического осмотра у пациентов исследуемой группы до и после лечения представлена в табл. 1 и 2.

Нарушение функции тройничного нерва на стороне поражения до начала стереотаксического облучения отмечалось у 47 пациентов (35%). Это проявлялось жалобами на преходящие парестезии или снижением чувствительности слизистой оболочки в полости рта, носа, роговицы на стороне поражения. В течение первых 6 месяцев после облучения у 16 пациентов (12%) наблюдалось нарастание уже имеющихся расстройств чувствительности в виде гипостезии различной степени выраженности и носило временный характер. В период от 6 до 24 месяцев стойкая нейропатия тройничного нерва в нашей серии развилась в 5 случаях (4%).

У 33 пациентов (25%) до облучения наблюдался периферический парез лицевого нерва (3–5 баллов по Хаусу–Брэкману), который сохранялся и после лечения. У 6 пациентов (5%) в различные сроки от 1 до 6 месяцев после облучения развился гемифациальный спазм с последующим регрессом. В 3 случаях развился стойкий парез VII нерва на стороне поражения.

Односторонние нарушения иннервации мышц глотки и гортани наблюдались до лечения у 60 пациентов (45%), при этом у 56 (42%) из них

Таблица 1

Отоневрологическая симптоматика у пациентов с гломусными опухолями до и после стереотаксического лечения

Симптомы	До лечения		1–3 месяца		3–6 месяцев		6–12 месяцев		12–24 месяца	
	N	%	N	%	N	%	N	%	N	%
V	47	35	47	35	47	35	48	36	52	39
VII	33	25	34	26	33	25	35	26	36	27
IX	60	45	61	46	64	48	66	50	68	51
X	56	42	59	44	60	45	61	46	63	47
XII	52	39	52	39	53	40	53	40	58	44
XIII	61	46	59	44	67	50	71	53	74	56
Вестибулярные нарушения	16	12	14	11	14	11	14	11	16	12
Мозжечковая симптоматика	44	33	40	30	39	29	42	32	44	33

Таблица 2

Частота встречаемости слуховых нарушений до и после облучения

Слуховые нарушения	Норма		Уровень слуха по классификации Гарднера–Робертсона								Глухота		Есть шум		Нет шума	
			I класс		II класс		III класс		IV класс							
	N	%	N	%	N	%	N	%	N	%	N	%	N	%	N	%
До	16	12	17	13	18	14	14	11	6	5	62	47	79	59	54	41
1–3	16	12	18	14	17	13	14	11	5	4	63	47	81	61	52	39
3–6	15	11	18	14	15	11	14	11	7	5	64	48	81	61	52	39
6–12	13	10	19	14	15	11	14	11	7	5	65	49	87	65	46	35
12–24	11	8	18	14	14	11	10	8	10	8	70	53	93	70	40	30

диагностировано одновременное поражение IX и X черепных нервов. После проведенного лечения к окончанию срока наблюдения (24 месяца) симптоматика наросла или возникла у 8 пациентов (6%). У одного пациента, 67 лет, с гломусной опухолью справа, распространявшейся экстракраниально до C_2-позвонка, через 5 месяцев после стереотаксического облучения в режиме гипофракционирования (7 фракций по 5 Гр) наблюдалось временное нарушение функции IX черепного нерва справа на фоне признаков выраженной внутричерепной гипертензии, подтвержденной люмбальной пункцией. Через 13 месяцев после облучения на аппарате «Кибер-нож» пациенту было проведено люмбоперитонеальное шунтирование. Нарушения иннервации мышц глотки и гортани у него полностью регрессировали. Нарушение функции XII черепного нерва до лечения наблюдалось у 52 пациентов (39% случаев). Его восстановление после лечения произошло в одном наблюдении у пациентки 39 лет с гломусной опухолью слева, распространявшейся экстракраниально до С3-позвонка и в медиальные отделы средней черепной ямки. Негрубые первоначальные нарушения функции XII левого черепного нерва в виде девиации языка полностью регрессировали через 2 месяца после стереотаксического облучения на аппарате «Кибер-нож» в режиме гипофракционирования (7 фракций по 5 Гр). К 2 годам после облучения стойкое ухудшение функции 12н. развилось у 7 пациентов (5%).

Функция XIII черепного нерва до лечения была нарушена у 61 пациента (46%). Временные нарушения вкуса на передних $^2/_3$ языка на стороне поражения наблюдались у 10 пациентов (8%) в различные сроки. Стойкое снижение вкуса в течение 2 лет наблюдения возникло у 13 больных (10%).

Вестибулярная стволовая симптоматика уровня задней черепной ямки в виде множественного спонтанного нистагма выявлялась у 16 пациентов (12%) с последующим ее регрессом после лечения у 2 пациентов (1,5%) и появлением у 2 пациентов (1,5%). Нарушения статики, походки и координации до проведения стереотаксического облучения имели место у 41 больного (33%). Стойкая отрицательная динамика развилась у 3 пациентов за весь период наблюдения (2%). У одной пациентки, 70 лет, с гломусной опухолью пирамиды правой височной кости мозжечковые симптомы появились через 5 месяцев после лечения и полностью регрессировали через 3 месяца на фоне стероидной терапии.

Наиболее частыми и стойкими клиническими проявлениями гломусных опухолей являются слуховые нарушения в виде снижения слуха различной степени и типа, а также характерный субъективный пульсирующий ушной шум на стороне поражения. В исследуемой нами группе до лечения 62 пациента (47%) были полностью глухими, 20 пациентов (15%) имели «неприемлемый» слух (III и IV ст. по Гарднеру–Робертсону), 35 (26%) – «приемлемый» (I и II ст.). Сохранность нормального и «приемлемого» слуха после облучения составила 69 и 91% соответственно. Причем в 3 случаях наблюдалось улучшение слуха за счет сокращения костно-воздушного разрыва (кондуктивного компонента), что было связано с регрессом сопутствующих явлений воспаления. В целом стойкое ухудшение слуха до глухоты за 2-летний период наблюдения отмечено у 8 пациентов (6%). Субъективный ушной шум до лечения наблюдался у 79 пациентов (59%), в том числе у 3 пациентов с нормальным слухом. У 17 пациентов (13%) к концу срока наблюдения шум усилился или впервые возник. Регресс шума после лечения у 3 пациентов (2%), вероятно, можно объяснить облитерацией сосудов стромы опухоли. В целом динамика отоневрологической симптоматики в различные сроки после облучения гломусных опухолей представлена в табл. 3 и на рис. 1.

При этом за отрицательную или положительную динамику мы принимали изменение одного и более симптомов в сторону ухудшения или улучшения соответственно. Из представленных таблицы и графика следует, что отоневрологическая симптоматика остается относительно стабильной в течение всего срока наблюдения. Отрицательная динамика незначительна и на-

Таблица 3

Динамика отоневрологической симптоматики у пациентов с гломусной опухолью в периоды наблюдения после облучения

Динамика	1–3 месяца		3–6 месяцев		6–12 месяцев		12–24 месяца	
	N	%	N	%	N	%	N	%
Отсутствует	129	97	108	81	115	87	114	86
Отрицательная	2	1,5	12	9	11	8	15	11
Положительная			8	6	5	4	4	3
Отрицательная с последующим восстановлением	2	1,5	5	4	2	1	–	–

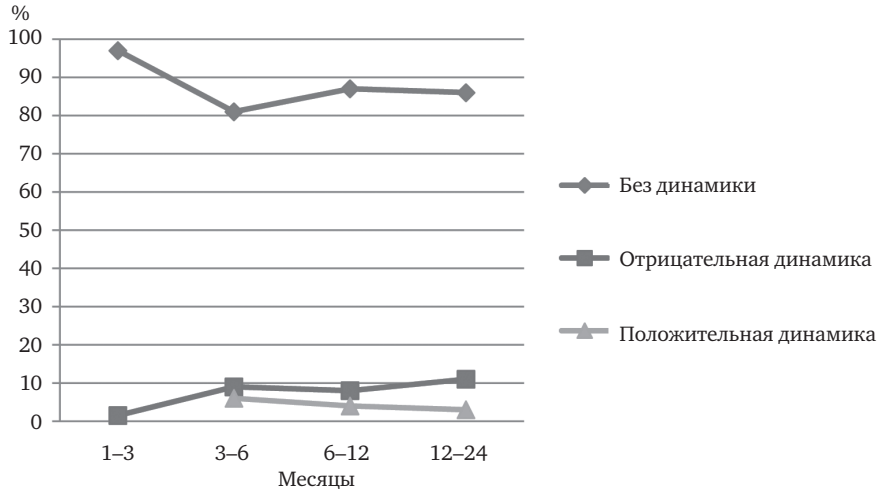

Рис. 1. Динамика отоневрологической симптоматики у пациентов с гломусной опухолью в периоды наблюдения после облучения.

растает к его окончанию. У 9 пациентов (7%) отмечено временное ухудшение неврологической симптоматики в течение 6 месяцев после облучения с последующим полным ее регрессом. Таким образом, клинический контроль в нашей серии наблюдений составил 89%.

Ivan M. E. с соавт. (2011) провели мета-анализ, в котором обобщили данные 46 публикаций по поводу микрохирургического удаления и облучения гломусных опухолей [8] (в общей сложности у 869 больных со средним периодом катамнестического наблюдения 2 года). Авторами было показано, что после тотального удаления гломусной опухоли дефицит IX черепного нерва отмечался в 38% случаев, нарушения функции X черепного нерва – у 26% больных, дисфункция XI черепного нерва встречалась в 40% наблюдений, а выпадение функции XII черепного нерва – у 18% пациентов. В то время как после проведения стереотаксической радиохирургии встречаемость нейропатий каудальной группы нервов была существенно ниже: IX черепного нерва – 9,7%, X черепного нерва – 9,7%, XI черепного нерва – 12% и XII черепного нерва – 8,7%. Это сопоставимо с полученными нами данными.

Основной задачей стереотаксического облучения вне зависимости от вида фракционирования является контроль опухолевого роста. Под ним следует понимать отсутствие увеличения или уменьшение объема опухоли в период после лечения. Он достигается как за счет прямого воздействия радиации на ДНК опухолевой клетки, так и путем облитерации мелких, питающих гломусную опухоль сосудов.

Динамика изменений размеров гломусных опухолей по данным МРТ в периоды после стереотаксического лечения у нашей группы пациентов представлена в табл. 4 и на рис. 2.

Размеры оставались стабильными у большей части пациентов, но их число уменьшалось со временем наблюдения (с 72,7 до 45,5%). При этом к концу периода наблюдений возрастало количество пациентов с уменьшением первоначальных размеров опухоли (с 16,7 до 46,9%). При статистической обработке данных нами не было получено достоверной корреляции между динамикой клинических симптомов и изменением размеров опухоли.

В целом контроль опухолевого роста в нашей серии составил 92,4% к окончанию данной работы. Ни одному пациенту не потребовалось проведения какого-либо дополнительного лечения (микрохирургического удаления или повторного облучения). Однако мы прекрасно понимаем не-

Таблица 4

Динамика размеров гломусных опухолей по данным МРТ в периоды наблюдения после стереотаксического лечения

Динамика изменения размеров	0–6 месяцев		6–12 месяцев		12–24 месяца	
	N	%	N	%	N	%
Стабильные	48	72,7	38	57,6	30	45,5
Уменьшение	11	16,7	23	34,8	31	46,9
Увеличение	7	10,6	5	7,6	5	7,6

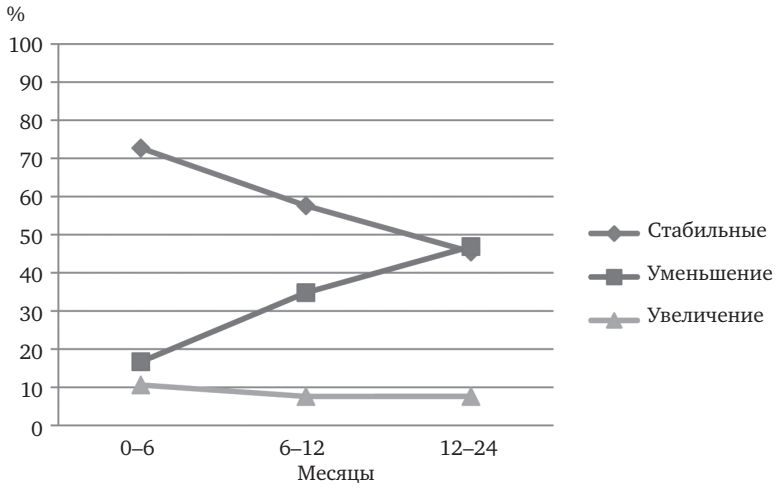

Рис. 2. График динамики размеров гломусных опухолей по данным МРТ в периоды наблюдения после стереотаксического лечения.

Таблица 5

Результаты стереотаксического лечения гломусных опухолей разных авторов по данным литературы

Авторы	Количество наблюдений	Контроль опухолевого роста, %	Клинический контроль, %	Уменьшение размеров опухоли, %
Leonie T.	276	79–100		
Gilbo P.	131	96–99		
Gandía-González M. L.	58	94,8	91,4	67,2
Liscak R.	46		96	77
Pollock B. E.	42	75–100		31
Combs S. E.	39	97	72	
Chun S. G.	31	100		37,3
Данное исследование	133	92,4	89	46,9

достаточность периода катамнестического наблюдения для таких медленно растущих опухолей.

Полученные нами результаты коррелируют с недавно опубликованными данными подобных исследований. Так, по результатам метаанализа Z. D. Guss [16] контроль опухолевого роста в 19 исследованиях 335 пациентов колеблется от 95 до 100%. У P. Gilbo [22] (131 пациент) показатели контроля спустя 5 и 10 лет после радиотерапии составили 99 и 96% соответственно. R. Liscak [18] (46 пациентов) наблюдал улучшение неврологической симптоматики в 42 % случаев и ухудшение – в 4%. Размер опухоли уменьшился в 77% наблюдений.

M. L. Gandía-González [19] (58 пациентов) сообщает о контроле за опухолью в 94,8% случаев, в 67,2% объем опухоли уменьшился в среднем на 40,1% от первоначального. Клинический контроль был достигнут у 91,4% пациентов. В исследовании B. E. Pollock [20] (42 пациента) контроль опухолевого роста в период от 3 до 7 лет после радиохирургии составляет 100%, через 10 лет – 75%. При этом уменьшение размеров опухоли наблюдалось в 31% случаев. Клинический контроль в течение 1–4 лет составил 86–81%. S. G. Chun [21] (31 пациент) достиг контроля роста 100%, а также уменьшения объема опухоли в 37,3% случаев в среднем на 49%. S. E. Combs [23] (39 пациен-

тов) докладывает о контроле опухолевого роста в 97% через 10 лет, положительная клиническая динамика отмечена у 46% пациентов, оставалась стабильной у 26% [13, 17–23]. Для наглядности данные приведены в табл. 5.

O. N. Gottfried с соавт. [12] в 2004 г. провели анализ 7 микрохирургических серий (в общей сложности 374 пациента) и 8 радиохирургических серий (142 больных) за 10 лет (с 1994 по 2004 г.) и показали, что рецидивы после микрохирургического удаления гломусных опухолей встречались в 8% случаев в среднем через 83 месяца (диапазон от 25 до 273 месяцев), а после стереотаксической радиохирургии – в 2% наблюдений в среднем через 39 месяцев (диапазон от 3 до 137 месяцев). Необходимо подчеркнуть, что смертность в микрохирургических сериях составила 1,3%.

Выводы

Стереотаксическая радиохирургия и гипофракционирование являются эффективным методом лечения гломусных опухолей как впервые выявленных, так и после микрохирургического удаления. Ни одному пациенту за период динамического наблюдения не потребовалось какого-либо дополнительного лечения по поводу продолженного роста облученной гломусной опухоли. Ни один пациент не скончался от связанных с опухолью причин.

Стереотаксическое облучение не только эффективно, но и безопасно для пациентов с параганглиомами, даже для пожилых и соматически отягощенных больных.

Нарастание отоневрологической симптоматики после облучения встречается крайне редко и носит в большинстве случаев преходящий характер.

В настоящее время стереотаксическая радиохирургия и радиотерапия являются методом выбора в лечении такой сложной нейрохирургической патологии, как гломусные опухоли.

ЛИТЕРАТУРА

1. Bickerstaff E. R., Howell J. S. The neurological importance of tumours of the glomus jugulare //Brain. 1953. Vol. 76, N 4. P. 576–593.
2. Weber R., Draf W., Bachor E. Simultaneous occurrence of an acoustic neurinoma and a glomus tympanicum tumor in a patient: an unusual constellation an problematic surgical task [German] // HNO 1992. Vol. 40. P. 410–413.
3. Fisch U., Mattox D. Microsurgery of the Skull Base. New York: Thieme, 1988.
4. Sanna M., DeDonato G., Piazza P. Revision Glomus Tumor Surgery // Otolaryngol. Clin. N. Am. 2006. Vol. 39. P. 763–782.
5. Благовещенская Н. С. Клиническая отоневрология при поражениях головного мозга. М.: Медицина, 1976. 392 с.
6. Богомильский М. Р., Турусов Д. А., Кушель Ю. В., Зелекович Е. И., Поляев Ю. А. Гломусные опухоли среднего уха у детей // Вестн. оториноларингологии. 2007. № 5. С. 1–8.
7. Rao A. B., Koeller K. K., Adair C. F. Paragangliomas of the head and neck: radiologic-pathologi correlation. RadioGraphics. 1999. N 19. P. 1605–1632.
8. Noujaim S. E., Wang M., Sanders W. P., Cacciarelli A., Pattekar M. A. Paraganglioma of the Temporal Bone: Role of Magnetic Resonance Imaging versus Computed Tomography // Topics in Magnetic Resonance Imaging. 2000. Vol. 11, N 2. P. 108–122.
9. Корниенко В. Н., Пронин И. Н. Диагностическая нейрорадиология. М.: Антидор, 2008–2012. Т. 4. 170 с.
10. Bobra L. A. B., Araujo J. C., de Oliveira J. D., Giudicissi Filho M., Moro M. S., Tirapelli L. F., Colli B.O. Surgical management of glomus jugulare tumors: proposal for approach selection based on tumor relatonships with the facial nerve // Jurn. Neurosurg. 2010. Vol. 112, N 1. P. 88–98.
11. Ivan M. E., Sughrue M. E., Clark A. J., Kane A. J., Aranda D., Barani I. J., Parsa A. T. A meta-analysis of tumor control rates and treatment-related morbidity for patients with glomus jugulare tumors // Jurn. Neurosurg. 2011. Vol. 114, N 5. P. 1299–1305.
12. Gottfried O. N., Liu J. K., Couldwell W. T. Comparison of radiosurgery and conventional surgery for the treatment of glomus jugulare tumors // Neurosurg. Focus. 2004. Vol. 17, N 2. E4.
13. Lim M., Gibbs I. C., Adler J. R., Chang S. D. Efficacy and safety of stereotactic radiosurgery for glomus jugulare tumors // Neurosurg. Focus. 2004. Vol. 17, N 2. E. 11.
14. Kida Y., Kobayashi T., Tanaka T., Oyama H., Niwa M. A new strategy for the treatment of jugular foramen tumors using radiosurgery // No Shinkei Geka. 1995. N 23. P. 671–675.
15. Springate S. C., Weichselbaum R. R. Radiation or surgery for chemodectoma of the temporal bone: a review of local control and complications // Head Neck. 1990. Jul-Aug. Vol. 12, N 4. P. 303–307.
16. Guss Z. D., Batra S., Limb C. J., Li G., Sughrue M. E., Redmond K., Rigamonti D., Parsa A. T., Chang S., Kleinberg L., Lim M. Radiosurgery of glomus jugulare tumors: a meta-analysis / j.ijrobp.2011.05.006. Epub 2011 Jun 22.
17. Van Hulsteijn L. T., Corssmit E. P., Coremans I. E., Smit J. W., Jansen J. C., Dekkers O. M. Regression and local control rates after radiotherapy for jugulotympanic paragangliomas: systematic review and meta-analysis // Radiother Oncol. 2013. Feb. Vol. 106, N 2. P. 161–168.

18. Liscak R., Urgosik D., Chytka T., Simonova G., Novotny J. Jr., Vymazal J., Guseynova K., Vladyka V. Leksell of the jugulotympanic glomus tumor: long-term results // Jurn. Neurosurg. 2014. Dec. Vol. 121, suppl. P. 198–202.
19. Gandía-González M. L., Kusak M. E., Moreno N. M., Sárraga J. G., Rey G., Álvarez R. M. Jugulotympanic paragangliomas treated with Gamma Knife radiosurgery: a single-center review of 58 cases // Jurn. Neurosurg. 2014. Nov. Vol. 121, N 5. P. 1158–1165.
20. Pollock B. E. Stereotactic radiosurgery in patients with glomus jugulare tumors // Neurosurg. Focus. 2004. Vol. 17, N 2. E10.
21. Chun S. G., Nedzi L. A., Choe K. S., Abdulrahman R. E., Chen S. A., Yordy J. S., Timmerman R. D., Kutz J. W., Isaacson B. A retrospective analysis of tumor volumetric responses to five-fraction stereotactic radiotherapy for paragangliomas of the head and neck (glomus tumors) // Stereotact. Funct. Neurosurg. 2014. Vol. 92, N 3. P. 153–159.
22. Gilbo P., Morris C. G., Amdur R. J., Werning J. W., Dziegielewski P. T., Kirwan J., Mendenhall W. M. Radiotherapy for benign head and neck paragangliomas: a 45-years experience // Cancer. 2014. Dec. Vol. 120, N 23. P. 3738–3743.
23. Combs S. E., Salehi-Allameh B., Habermehl D., Kessel K. A., Welzel T., Debus J. Clinical response and tumor control based on long-term follow-up and patient-reported outcomes in patients with chemodectomas of the skull base and head and neck region treated with highly conformal radiation therapy // Head Neck. 2014. Jan. Vol. 36, N 1. P. 22–27.

Шелеско Елизавета Владимировна – канд. мед. наук, научный сотрудник группы отоневрологии Национального научно-практического центра нейрохирургии им. акад. Н. Н. Бурденко Минздрава России. Россия, 125047, Москва, ул. 4-я Тверская-Ямская, д. 16; тел. 8-926-923-29-91, e-mail: eshelesko@gmail.com

Золотова Светлана Вячеславовна – канд. мед. наук, научный сотрудник отделения радиологии и радиохирургии Национального научно-практического центра нейрохирургии им. акад. Н. Н. Бурденко Минздрава России. Россия, 125047, Москва, ул. 4-я Тверская-Ямская, д. 16; тел. +7 (499) 250-30-43, e-mail: szolotova@nsi.ru

Голанов Андрей Владимирович – профессор, заведующий отделением радиологии и радиохирургии Национального научно-практического центра нейрохирургии им. акад. Н. Н. Бурденко Минздрава России. Россия, 125047, Москва, ул. 4-я Тверская-Ямская, д. 16; тел. +7 (499) 251-80-35, e-mail: agolanov@nsi.ru

Пронин Игорь Николаевич – профессор, ведущий научный сотрудник отделения нейрорентгенологии Национального научно-практического центра нейрохирургии им. акад. Н. Н. Бурденко Минздрава России. Россия, 125047, Москва, ул. 4-я Тверская-Ямская, д. 16; тел.+7 (499) 972-85-55, e-mail: pronin@nsi.ru

Капитанов Дмитрий Николаевич – профессор, руководитель группы отоневрологии Национального научно-практического центра нейрохирургии им. акад. Н. Н. Бурденко Минздрава России. Россия, 125047, Москва, ул. 4-я Тверская-Ямская, д. 16; тел. +7 (499) 972-85-4, e-mail: dkapitanov@nsi.ru

Щурова Ирина Николаевна – канд. мед. наук, научный сотрудник отделения нейрорентгенологии Национального научно-практического центра нейрохирургии им. акад. Н. Н. Бурденко Минздрава России. Россия, 125047, Москва, ул. 4-я Тверская-Ямская, д. 16; тел.+7 (903) 741-91-71, e-mail: irinashurova@mail.ru

Зинкевич Д. Н. – аспирант группы отоневрологии Национального научно-практического центра нейрохирургии им. акад. Н. Н. Бурденко Минздрава России. Россия, 125047, Москва, ул. 4-я Тверская-Ямская, д. 16; тел., +7 (499) 972-85-47, e-mail: dzinkevich@nsi.ru

Черникова Н. А. – ординатор группы отоневрологии Национального научно-практического центра нейрохирургии им. акад. Н. Н. Бурденко Минздрава России. Россия, 125047, Москва, ул. 4-я Тверская-Ямская, д. 16; тел. 8-965-420-87-19, e-mail: chernikhope@gmail.com

REFERENCES

1. Bickerstaff E. R., Howell J. S. The neurological importance of tumours of the glomus jugulare. *Brain*. 1953; 76; 4: 576–593.
2. Weber R., Draf W., Bachor E. Simultaneous occurrence of an acoustic neurinoma and a glomus tympanicum tumor in a patient: an unusual constellation an problematic surgical task [German]. HNO 1992;40:410-413
3. Fisch U., Mattox D. Microsurgery of the Skull Base. New York: Thieme, 1988.
4. Sanna M., DeDonato G., Piazza P. Revision Glomus Tumor Surgery. *Otolaryngol Clin N Am*. 2006; 39: 763–782.
5. Blagoveshchenskaya N. S. Klinicheskaya otonevrologiya pri porazheniyakh golovnogo mozga [Clinical otoneurology in brain lesions]. M.: Meditsina, 1976. 392 (in Russian).
6. Bogomil'skii M. R., Turusov D. A., Kushel' Yu. V., Zelekovich E. I., Polyaev Yu. A. Glomusnye opukholi srednego ukha u detei [Glomus tumors of the middle ear in children]. *Vestnik otorinolaringologii*. 2007; 5: 1–8 (in Russian).
7. Rao A. B., Koeller K. K., Adair C. F. Paragangliomas of the head and neck: radiologic-pathologi correlation. *RadioGraphics*. 1999; 19: 1605–1632.
8. Noujaim S. E., Wang M., Sanders W. P., Cacciarelli A., Pattekar M. A. Paraganglioma of the Temporal Bone: Role of Magnetic Resonance Imaging versus Computed Tomography. *Topics in Magnetic Resonance Imaging*. 2000; 2 (11): 108–122.
9. Kornienko V. N., Pronin I. N. Diagnosticheskaya neiroradiologiya [Diagnostic Neuroradiology]. M: Antidor, 2008–2012; 4. 170 (in Russian).
10. Bobra L. A. B., Araujo J. C., de Oliveira J. D., Giudicissi Filho M., Moro M. S., Tirapelli L. F., Colli B.O. Surgical management of glomus jugulare tumors: proposal for approach selection based on tumor relatonships with the facial nerve. *Jurn. Neurosurg*. 2010; 112; 1: 88–98.
11. Ivan M. E., Sughrue M. E., Clark A. J., Kane A. J., Aranda D., Barani I. J., Parsa A. T. A meta-analysis of tumor control rates and treatment-related morbidity for patients with glomus jugulare tumors. *Jurn. Neurosurg*. 2011; 114; 5: 1299–1305.
12. Gottfried O. N., Liu J. K., Couldwell W. T. Comparison of radiosurgery and conventional surgery for the treatment of glomus jugulare tumors. *Neurosurg. Focus*. 2004; 17; 2: E4.
13. Lim M., Gibbs I. C., Adler J. R., Chang S. D. Efficacy and safety of stereotactic radiosurgery for glomus jugulare tumors. *Neurosurg. Focus*. 2004; 17; 2: E11.

14. Kida Y., Kobayashi T., Tanaka T., Oyama H., Niwa M. A new strategy for the treatment of jugular foramen tumors using radiosurgery. *No Shinkei Geka*. 1995. 23: 671–675 (Jpn).
15. Springate S. C., Weichselbaum R. R. Radiation or surgery for chemodectoma of the temporal bone: a review of local control and complications. *Head Neck*. 1990. Jul-Aug; 12(4): 303–307. Review
16. Guss Z. D., Batra S., Limb C. J., Li G., Sughrue M. E., Redmond K., Rigamonti D., Parsa A. T., Chang S., Kleinberg L., Lim M. / Radiosurgery of glomus jugulare tumors: a meta-analysis./ j.ijrobp.2011.05.006. Epub 2011 Jun 22.
17. van Hulsteijn L. T., Corssmit E. P., Coremans I. E., Smit J. W., Jansen J. C., Dekkers O. M. Regression and local control rates after radiotherapy for jugulotympanic paragangliomas: systematic review and meta-analysis. *Radiother Oncol*. 2013. Feb; 106(2): 161–168.
18. Liscak R., Urgosik D., Chytka T., Simonova G., Novotny J. Jr., Vymazal J., Guseynova K., Vladyka V. Leksell of the jugulotympanic glomus tumor: long-term results. *Jurn. Neurosurg*. 2014. Dec; 121 Suppl: 198–202.
19. Gandía-González M. L., Kusak M. E., Moreno N. M., Sárraga J. G., Rey G., Álvarez R. M. Jugulotympanic paragangliomas treated with Gamma Knife radiosurgery: a single-center review of 58 cases. *Jurn. Neurosurg*. 2014 Nov; 121(5): 1158–1165.
20. Pollock B.E. Stereotactic radiosurgery in patients with glomus jugulare tumors. *Neurosurg. Focus*. 2004; 17; 2: E10.
21. Chun S. G., Nedzi L. A., Choe K. S., Abdulrahman R. E., Chen S. A., Yordy J. S., Timmerman R. D., Kutz J. W., Isaacson B. A retrospective analysis of tumor volumetric responses to five-fraction stereotactic radiotherapy for paragangliomas of the head and neck (glomus tumors). *Stereotact Funct Neurosurg*. 2014; 92(3): 153–159.
22. Gilbo P., Morris C. G., Amdur R. J., Werning J. W., Dziegielewski P. T., Kirwan J., Mendenhall W. M. Radiotherapy for benign head and neck paragangliomas: a 45-years experience. *Cancer*. 2014. Dec1; 120(23): 3738–3743.
23. Combs S. E., Salehi-Allameh B., Habermehl D., Kessel K. A., Welzel T., Debus J. Clinical response and tumor control based on long-term follow-up and patient-reported outcomes in patients with chemodectomas of the skull base and head and neck region treated with highly conformal radiation therapy. Head Neck. 2014. Jan; 36(1): 22–27.

Shelesko Elizaveta Vladimirovna – MD Candidate, research associate of the Group of Otoneurology of Scientific and Practical Center of Neurosurgery named after N. N. Burdenko of the Ministry of Healthcare of the Russian Federation. Russia, 125047, Moscow, 16, 4th Tverskaia-Yamskaia str., tel.: 8-926-923-29-91, e-mail: eshelesko@gmail.com

Zolotova Svetlana Vyacheslavovna – MD Candidate, research associate of the Department of Radiology and Radiosurgery of Scientific and Practical Center of Neurosurgery named after N. N. Burdenko of the Ministry of Healthcare of the Russian Federation. Russia, 125047, Moscow, 16, 4th Tverskaia-Yamskaia str., tel.: +7 (499) 250-30-43, e-mail: szolotova@nsi.ru

Golanov Andrei Vladimirovich – Professor, Head of the Department of Radiology and Radiosurgery of Scientific and Practical Center of Neurosurgery named after N. N. Burdenko of the Ministry of Healthcare of the Russian Federation. Russia, 125047, Moscow, 16, 4th Tverskaia-Yamskaia str., tel.: +7 (499) 251-80-35, e-mail: agolanov@nsi.ru

Pronin Igor' Nikolaevich – Professor, leading research associate of the Department of Neuroradiology of Scientific and Practical Center of Neurosurgery named after N. N. Burdenko of the Ministry of Healthcare of the Russian Federation. Russia, 125047, Moscow, 16, 4th Tverskaia-Yamskaia str., tel.:.+7 (499) 972-85-55, e-mail: pronin@nsi.ru

Kapitanov Dmitrii Nikolaevich – Professor, Head of the Group of Otoneurology of Scientific and Practical Center of Neurosurgery named after N. N. Burdenko of the Ministry of Healthcare of the Russian Federation. Russia, 125047, Moscow, 16, 4th Tverskaia-Yamskaia str., tel.: +7 (499) 972-85-4, e-mail: dkapitanov@nsi.ru

Shchurova Irina Nikolaevna – MD Candidate, research associate of the Department of Neuroradiology of Scientific and Practical Center of Neurosurgery named after N. N. Burdenko of the Ministry of Healthcare of the Russian Federation. Russia, 125047, Moscow, 16, 4th Tverskaia-Yamskaia str., tel.: +7 (903) 741-91-71, e-mail: irinashurova@mail.ru

Zinkevich D. N. – post-graduate student of the Group of Otoneurology of Scientific and Practical Center of Neurosurgery named after N. N. Burdenko of the Ministry of Healthcare of the Russian Federation. Russia, 125047, Moscow, 16, 4th Tverskaia-Yamskaia str., tel.: +7 (499) 972-85-47, e-mail: dzinkevich@nsi.ru

Chernikova N. A. – resident physician of the Group of Otoneurology of Scientific and Practical Center of Neurosurgery named after N. N. Burdenko of the Ministry of Healthcare of the Russian Federation. Russia, 125047, Moscow, 16, 4th Tverskaia-Yamskaia str., tel.: 8-965-420-87-19, e-mail: chernikhope@gmail.com

УДК 616.212.5-053.2-089.844 doi: 10.18692/1810-4800-2017-4-112-116

ХИРУРГИЧЕСКАЯ РЕАБИЛИТАЦИЯ ПРИ ПЕРФОРАЦИЯХ ПЕРЕГОРОДКИ НОСА У ДЕТЕЙ

Юнусов А. С., Молодцова Е. В.

ФГБУ «Научно-клинический центр оториноларингологии» ФМБА России, 123182, Москва, Россия
(Директор – член-корр. РАН, проф. Н. А. Дайхес)

SURGICAL REHABILITATION IN THE NASAL SEPTUM PERFORATION IN CHILDREN

Yunusov A. S., Molodtsova E. V.

Federal State Budgetary Institution "Clinical Research Centre for Otorhinolaryngology" to the Federal Medico-Biological Agency of the Russian Federation, Moscow, Russia

Представлены результаты операций по пластическому закрытию септальных перфораций с использованием разработанного способа у 14 пациентов в возрасте 6–15 лет. Проведен анализ этиологических факторов развития заболевания, подробно описаны авторская методика закрытия субтотальных перфораций, адаптированная для детского возраста, особенности предоперационной подготовки и послеоперационного ведения.

Ключевые слова: перегородка носа, перфорация перегородки носа, пластическое закрытие перфорации перегородки носа, дети.

Библиография: 13 источников.

The article presents the results of operations on plastic closure of septal perforation using a developed method in 14 patients aged 6–15 years. The authors performed analysis of etiological factors of the disease and described in details their original method of subtotal perforation closure, adapted for children's age as well as the specific features of presurgical preparation and postsurgical management.

Key words: nasal septum, nasal septum perforation, plastic closure of nasal septum perforation, children.

Bibliography: 13 sources.

Для хирургического закрытия септальных перфораций предложено множество способов, но ни один из них не гарантирует полного успеха. Неудачи хирургического лечения обусловлены отсутствием четких индивидуальных показаний для выбора определенного способа реставрации дефекта в зависимости от его этиологии, размера и локализации.

Возникновению стойкой перфорации способствуют нарушение питания хряща, дисбаланс между хрящевой, эпителиальной и соединительной тканями [1]. При наличии перфорации перегородки носа происходят патофизиологические изменения ламинарного потока вдыхаемого воздуха на турбулентный [2], что вызывает ухудшение нормального физиологического состояния реснитчатого эпителия слизистой оболочки полости носа, вследствие чего развиваются дегенеративные и трофические изменения, которые приводят к хроническому перихондриту и еще большему некрозу хряща. Вследствие этого увеличивается размер перфорации, формируется седловидная деформация наружного носа и прогрессирует нарастание клинических симптомов. Таким образом, порочный патофизиологический круг замыкается, а разорвать его сможет только хирургическое закрытие дефекта перегородки носа [3].

Технические сложности и неудачи определяются также и тем, что крайне редко удается закрыть перфорацию простым взаимоперемещением и сшиванием лоскутов мукоперихондрия, чаще необходима полная, послойная реставрация каркаса перегородки носа в области дефекта [2–6]. Наиболее перспективным способом является способ закрытия септальных перфораций с использованием слизистой оболочки нижних носовых раковин на питающей ножке. Материал, полученный при этом методе, наиболее оптимально соответствует по гистологическому строению слизистой оболочке перегородки носа у детей [7–10].

Ограничения использования в педиатрической практике травматичных открытых досту-

пов, различных имплантов для закрытия дефекта перегородки носа, а также малые анатомические размеры полости носа и продолжающийся рост лицевого скелета требуют тщательно взвешенного выбора хирургического способа в каждом конкретном клиническом случае. В настоящее время имеются лишь единичные сообщения об опыте пластического закрытия перфораций перегородки носа в детском возрасте [6, 11–13].

Цель исследования. Разработка оптимальных способов пластического закрытия септальных перфораций в детском возрасте на основании ретроспективного анализа результатов хирургического лечения.

Пациенты и методы исследования. Исследуемую группу пациентов составили 14 детей в возрасте 6–15 лет, прооперированных по поводу субтотальной септальной перфорации диаметром до 15 мм.

Причиной перфорации перегородки носа у 5 пациентов являлось инородное тело – дисковый элемент питания (батарейка), пребывание в полости носа которого составляло от 1,5 ч до 24 суток, у 6 пациентов – травма перегородки носа, у 2 пациентов – прижигание сосудов зоны Киссельбаха, у 1 пациента – хирургическое вмешательство (септопластика с одномоментной эндоскопической полисинусотомией).

При подозрении на гранулематоз Вегенера проводился анализ на антинейтрофильные цитоплазматические аутоантитела (АНЦА). Пациентам с перфорациями системного генеза в хирургическом лечении было отказано в связи с высоким риском рецидива и прогрессирующего увеличения размеров септальной перфорации.

Обследование включало тщательный анализ анамнестических данных и жалоб пациента, эндоскопию полости носа стержнелинзовой оптикой, определение размера и локализации перфорации, фотодокументацию, КТ полости носа и околоносовых пазух и биопсию слизистой оболочки и хряща с заднего края перфорации. Гистологическая картина морфологических изменений после химического ожога слизистой оболочки перегородки носа дисковым элементом питания соответствовала постнекротическим изменениям ткани. В препаратах определялись поля гиалинизированных коллагеновых волокон с диффузной лимфоцитарной периваскулярной инфильтрацией. Также отмечены участки ангиогенеза и отложение гемосидерина, что свидетельствует об имевшемся ранее кровоизлиянии (рис. 1).

В качестве предоперационной подготовки всем пациентам промывали и увлажняли полость носа аэрозольными изотоническими растворами на основе морской соли, закапывали либо вводили на тампонах персиковое масло или масляные растворы витаминов А и Е, использовали мази с декспантенолом. Пациентам с большим количеством кровянистых корок назначали аппликации метилурациловой мази. Симптомы заболевания на фоне консервативного лечения, проведенного перед операцией, несколько стихали, однако ни у одного пациента не было отмечено их полного исчезновения и значительного улучшения качества жизни, что не позволило нам и их родителям отказаться от хирургического лечения.

Пациенты были разделены на две группы. В первой группе из 8 пациентов использовали двухэтапный способ пластического закрытия перфораций лоскутом из нижней носовой раковины на питающей ножке [13]. Под интубационным наркозом после гидропрепаровки патологически измененную слизистую оболочку по краям перфорации иссекали циркулярно. Под эндоскопическим контролем отсекали нижний край нижней носовой раковины, формируя донорский лоскут на передней питающей ножке, включающий слизистую оболочку и некоторую часть подслизистого слоя, толщу которого рассекали посередине для уплощения и увеличения площади лоскута. Лоскут мобилизовали кпереди и вшивали циркулярно кетгутовыми швами в область дефекта перегородки носа (рис. 2). На нижней раневой поверхности донорской носовой раковины под эндоскопическим контролем производился тщательный гемостаз с использованием различных радиоволновых насадок в режиме коагуляции. Операцию заканчивали введением на сутки в обе половины носа эластичных латексных тампонов с 5% линиментом синтомицина.

В последующие сутки после операции ежедневно проводили туалет полости носа, эндоскопический мониторинг, туширование раневых поверхностей мукоперихондрия аеколом, парентерально вводились антибиотики.

Следующий этап хирургического лечения предполагает отсечение питающей ножки с радиоволновой деструкцией лишней выступающей ткани донорского лоскута для восстановления полноценной респираторной функции на донорской половине носа. Этот этап мы проводили не ранее 3 месяцев после предыдущего. В послеоперационном периоде в течение 5–7 дней для профилактики образования синехий полость донорской половины носа ежедневно перетампонировали эластичными латексными тампонами, тушируя раневые поверхности аеколом. Полная эпителизация раневых поверхностей слизистой оболочки наступала через 3 недели после проведенной операции.

Во второй группе из 6 пациентов был применен разработанный и запатентованный нами (приоритетная справка о Патенте РФ от 11.11.2016 г., входящий № 071217, регистраци-

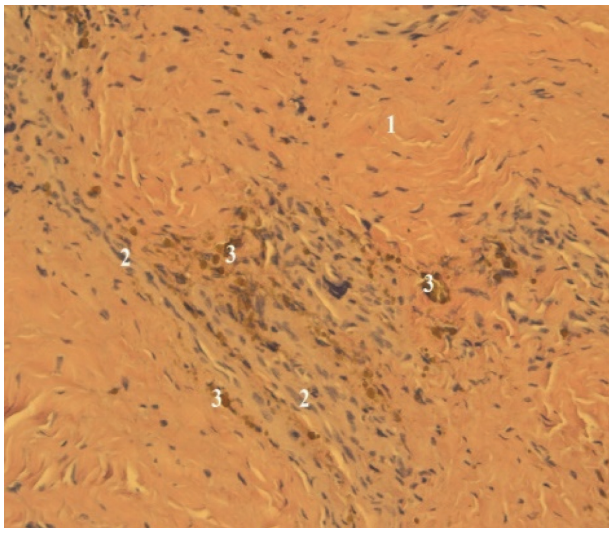

Рис. 1. Гистологической картина морфологических изменений после химического ожога слизистой оболочки перегородки носа дисковым элементом питания: поля гиалинизированных коллагеновых волокон (1) с участками ангиогенеза (2), отложение гемосидерина (3), незначительная диффузная лимфоцитарная инфильтрация. Окраска гематоксилин-эозин. Ув.: ×200.

онный № 2016144413) способ пластического закрытия септальной перфорации с использованием свободной трансплантации аутотканей из нижней носовой раковины. Техника операции заключалась в следующем: под интубационным наркозом после циркулярной отсепаровки мукоперихондрия и мукопериоста на всем протяжении четырехугольного хряща под эндоскопическим контролем выкраивали мукоперихондроостальный лоскут с одной стороны, начиная от самой высокой части колумеллы, доходя до дна полости носа, включая внутреннюю поверхность нижней носовой раковины. Далее полностью выделяли остаток хряща, моделировали и реимплантировали его с хондроинверсией и перемещением участка его перфорации в область сошника. Из этого широкого доступа в некоторых случаях по показаниям устраняли деформацию гребня премаксиллы. Дефект слизистой оболочки в области перфорации с одной стороны закрывали мобилизованным лоскутом мукоперихондрия перегородки носа на передней и задней питающих ножках, встречными лоскутами сшивая их между собой. С противоположной стороны дефект слизистой оболочки в области перфорации закрывали свободным лоскутом слизистой оболочки нижней носовой раковины, выкроенным из средних и задних ее отделов. Лоскут подкладывался под мукоперихондральные листки в области переднего отдела носа. Таким образом, проксимальный конец лоскута оказывался прикрытыми с обеих сторон, а реимплантированный хрящ полностью закрывался лоскутом, дистальный конец которо-

а) *б)*

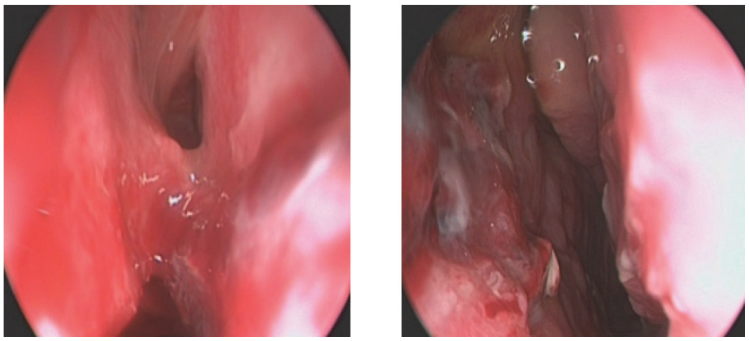

Рис. 2. Эндоскопическая картина после первого этапа закрытия перфорации перегородки носа лоскутом на питающей ножке: вид справа (*а*) и слева (*б*).

а) *б)* *в)*

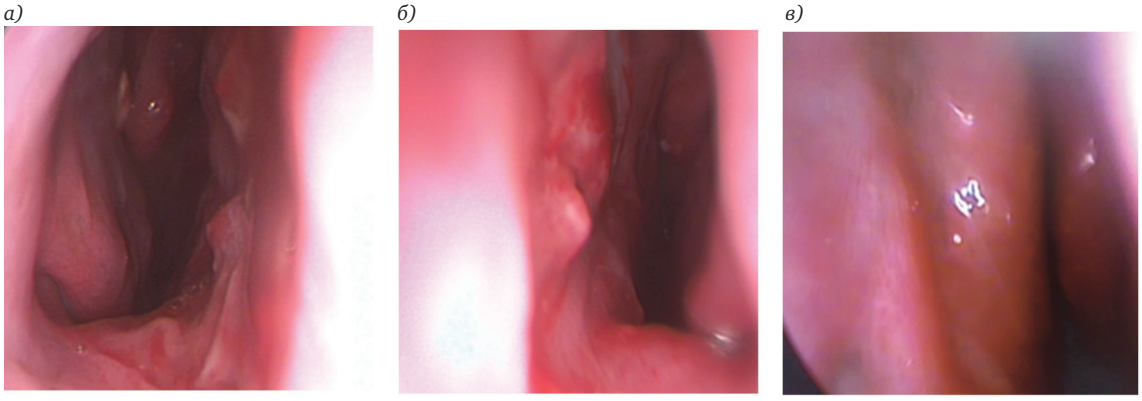

Рис. 3. Эндоскопическая картина после закрытия перфорации перегородки носа с использованием свободной трансплантации аутотканей из нижней носовой раковины: вид справа (*а*), слева (*б*) и слева через 2 месяца после операции (*в*).

го укладывали на перпендикулярную пластину и сошник и сверху прикрывали отсепарованным ранее мукопериостальным лоскутом. Вновь сформированную биоконструкцию реставрированной перегородки фиксировали латексными эластичными тампонами, пропитанными 10% линиментом синтомицина (рис. 3). Послеоперационное ведение было аналогичным с пациентами первой группы.

Обсуждение результатов. У всех прооперированных пациентов послеоперационный период протекал гладко, без осложнений, связанных с операцией. Катамнестическое наблюдение более 1 года после операции показало отсутствие рецидива септальной перфорации у пациентов обеих групп.

Размер донорского лоскута напрямую зависит от размера нижней носовой раковины. Для закрытия малых перфораций мы использовали только односторонние лоскуты, но теоретически при нехватке пластического материала или рецидиве перфорации можно успешно дополнительно использовать второй аналогичный донорский лоскут нижней носовой раковины из противоположной половины носа.

Необходимо отметить, что важным нюансом использования двухэтапного способа пластического закрытия перфораций лоскутом из нижней носовой раковины на питающей ножке (первая группа пациентов) является тот факт, что заживление раневой поверхности с противоположной стороны донорского лоскута идет вторичным натяжением и полная эпителизация наступает через 3–4 недели после операции. Это иногда требует более позднего снятия швов (7–8-е сутки) и более длительного местного лечения и мониторинга. Также после операции происходит естественное ухудшение носового дыхания донорской половиной носа, о чем следует предупреждать пациентов и их родителей.

В случаях пластического закрытия септальной перфорации с использованием свободной трансплантации аутотканей из нижней носовой раковины (вторая группа пациентов), несмотря на существенную травматичность способа, процесс репаративной регенерации в области трансплантации не отличался по сравнению с пациентами первой группы. В сроки около одного месяца свободный трансплантат слизистой оболочки в области бывшей перфорации обретал розовые оттенки и мало отличался от окружающей слизистой оболочки перегородки носа. Вероятно, это обусловлено достаточной трофикой в условиях субмукоперихондриального пребывания краев трансплантированного свободного лоскута. Немаловажными преимуществами разработанного способа являются: одноэтапное выполнение; полная, послойная реставрация каркаса перегородки носа в области дефекта; возможность пластического закрытия септальных перфораций диаметром более 15 мм.

Заключение. Тщательный анализ причин, клинических проявлений, локализации и размеров септальной перфорации в соизмерении с анатомическими размерами внутриносовых структур позволяет индивидуально выбрать оптимальный хирургический способ и при наличии определенного ринохирургического опыта успешно провести ее пластическое закрытие даже в детском возрасте.

ЛИТЕРАТУРА

1. Апостолиди К. Г., Епифанов С. А., Крайник И. В., Бекша И. С., Крайник А. И., Михайлов В. В. Пластическая операция устранения деформации и перфорации перегородки носа // Вестн. Национального медико-хирургического центра им. Н. И. Пирогова. 2011. № 3. С. 114–115.
2. Молоков К. В. Перфорация перегородки носа – причины возникновения и способы лечения: автореф. дис. ... канд. мед. наук. М., 2007. 23 с.
3. Meyer R. Nasal septal perforations must and can be closed // Anesthetic. Plast. Surg. 1994. Vol. 18, N 4. P. 345–355.
4. Устьянов Ю. А. К вопросу о лечении перфорации носовой перегородки // Рос. ринология. 1996. № 1. С. 65–72.
5. Лопатин А. С., Овчинникова Е. В. Особенности хирургического лечения перфораций перегородки носа // Вестн. оториноларингологии. 2012. № 2. С. 13–17.
6. Юнусов А. С., Рыбалкин С. В. Способ пластического закрытия субтотальных перфораций перегородки носа у детей / Пат. на изобретение РФ № 2246910 от 27.02.2005 г.
7. Murakami C. S., Kriet J. D., Ierokomos A. P. Nasal reconstruction using the inferior turbinate mucosal flap // Arch. Facial Plast. Surg. 1999. N 1 (2). P. 97–100.
8. Friedman M., Ibrahim H., Ramakrishnan V. Inferior turbinate flap for repair of nasal septal perforation // Laryngoscope. 2003. N 133 (8). P. 1425–1428.
9. Kilty S. J., Brownrigg P. J., Safar A. Nasal septal perforation repair using an inferior turbinate flap // Jurn. Otolaryngol. 2007. N 36 (1). P. 38–42.
10. Tastan E., Sozen T. Oblique split technique in septal reconstruction //Facial Plast. Surg. 2013. N 29 (6). P. 487–491.
11. Chua D. Y., Tan H. K. Repair of nasal septal perforations using auricular conchal cartilage graft in children: report on three cases and literature review // Jurn. Pediatr. Otorhinolaryngol. 2006. N 70 (7). P. 1219–1224.
12. Русецкий Ю. Ю., Спиранская О. А., Латышева Е. Н., Чернышенко И. О., Махамбетова Э. А. Опыт пластического закрытия перфорации перегородки носа у детей и подростков// Рос. ринология. 2016. № 24 (1). С. 10–15.
13. Юнусов А. С., Дайхес Н. А., Рыбалкин С. В. Реконструктивная ринохирургия детского возраста. М.: ТРИАДА ЛТД., 2016. С. 110–116.

Юнусов Аднан Султанович – докт. мед. наук. профессор, заместитель директора по детству Научно-клинического центра оториноларингологии ФМБА России. Россия, 123182, Москва, Волоколамское ш., д. 20, корп. 2; тел.: +7 (985) 784-10-38, e-mail: doctoradnan@mail.ru

Молодцова Екатерина Викторовна – аспирант отдела детской ЛОР-патологии Научно-клинического центра оториноларингологии ФМБА России. Россия, 123182, Москва, Волоколамское ш., д. 20, корп. 2; тел.: +7 (906) 735-34-80, e-mail: molodtsova.89@mail.ru

REFERENCES

1. Apostolidi K. G., Epifanov S. A., Krainik I. V., Beksha I. S., Krainik A. I., Mikhailov V. V. Plasticheskaya operatsiya ustraneniya deformatsii i perforatsii peregorodki nosa [Plastic surgery for elimination of deformation and perforation of the nasal septum]. *Vestnik Natsional'nogo mediko-khirurgicheskogo tsentra im. N. I. Pirogova*. 2011; 3: 114–115. (in Russian)
2. Molokov K. V. Perforatsiya peregorodki nosa – prichiny vozniknoveniya i sposoby lecheniya: avtoref. dis… kand. med. nauk [Nasal septum perforation – the causes and treatment methods: the extended abstracts of MD Candidate dissertation]. M., 2007. 23 (in Russian)
3. Meyer R. Nasal septal perforations must and can be closed. *Anesthetic. Plast. Surg*. 1994; 18; 4: 345–355.
4. Ust'yanov Yu. A. K voprosu o lechenii perforatsii nosovoi peregorodki [To the problem of the nasal septum perforation treatment]. *Rossiiskaya rinologiya*. 1996; 1: 65–72 (in Russian)
5. Lopatin A. S., Ovchinnikova E. V. Osobennosti khirurgicheskogo lecheniya perforatsii peregorodki nosa [Specific features of surgical treatment of the nasal septum perforations]. *Vestnik otorinolaringologii*. 2012; 2: 13–17.(in Russian)
6. Yunusov A. S., Rybalkin S. V. Sposob plasticheskogo zakrytiya subtotal'nykh perforatsii peregorodki nosa u detei. Patent na izobretenie RF [A method of plastic closure of subtotal nasal septum perforation in children.. RF patent for invention 2246910 from 27.02.2005 (in Russian)
7. Murakami C. S., Kriet J. D., Ierokomos A. P. Nasal reconstruction using the inferior turbinate mucosal flap. *Arch. Facial Plast. Surg*. 1999; 1(2): 97–100.
8. Friedman M., Ibrahim H., Ramakrishnan V. Inferior turbinate flap for repair of nasal septal perforation. *Laryngoscope*. 2003.; 133 (8): 1425–1428.
9. Kilty S. J., Brownrigg P. J., Safar A. Nasal septal perforation repair using an inferior turbinate flap. *J. Otolaryngol*. 2007; 36 (1): 38–42.
10. Tastan, E., Sozen T. Oblique split technique in septal reconstruction. *Facial Plast. Surg*. 2013; 29(6): 487–491.
11. Chua D. Y., Tan K. H. Repair of nasal septal perforations using auricular conchal cartilage graft in children: report on three cases and literature review. *Jurn. Pediatr. Otorhinolaryngol.* 2006; 70 (7): 1219–1224.
12. Rusetskii Yu. Yu., Spiranskaya O. A., Latysheva E. N., Chernyshenko I. O., Makhambetova E. A. Opyt plasticheskogo zakrytiya perforatsii peregorodki nosa u detei i podrostkov [The experience of plastic closure of the nasal septum perforation in children and adolescents]. *Rossiiskaya rinologiya.* 2016; 24(1): 10–15. (in Russian)
13. Yunusov A. S., Daikhes N. A., Rybalkin S. V. Rekonstruktivnaya rinokhirurgiya detskogo vozrasta [Reconstructive rhinosurgery in children]. Moscow: TriadaLTD, 2016: 110–116. (inRussian)

Yunusov Adnan Sultanovich – MD, Professor, Deputy Director for Childhood of Clinical Research Centre of Otorhinolaryngology. Russia, 123182, Moscow, 20/2, Volokolamsk Shosse str., tel.: +7(985) 784-10-38, e-mail: doctoradnan@mail.ru

Molodtsova Ekaterina Viktorovna – post-graduate student of the Department of Children's ENT-Pathology of Clinical Research Centre of Otorhinolaryngology. Russia, 123182, Moscow, 20/2, Volokolamsk Shosse str., tel.: +7(906) 735-34-80, e-mail: molodtsova.89@mail.ru

УДК 616.231/.233-003.6-072.1 doi: 10.18692/1810-4800-2017-4-117-118

НЕОБЫЧНОЕ ИНОРОДНОЕ ТЕЛО (ЗУБНОЙ ПРОТЕЗ) НИЖНИХ ОТДЕЛОВ ДЫХАТЕЛЬНЫХ ПУТЕЙ

Мустафаев Д. М.

ГБУЗ МО «Московский областной научно-исследовательский клинический институт им. М. Ф. Владимирского», 129110, Москва, Россия

AN EXTRAORDINARY FOREIGN OBJECT (DENTAL PROSTHESIS) IN THE LOWER RESPIRATORY TRACT

Mustafaev D. M.

State-Financed Health Institution of Moscow Region Moscow Regional Scientific and Research Clinical Institute named after M. F. Vladimirskiy, Moscow, Russia

Автор представляет случай из практики: необычное инородное тело (зубной протез) в нижних отделах дыхательных путях. Несмотря на большие размеры и необычную форму инородного тела, его удалось удалить через естественные дыхательные пути при ригидной верхней трахеобронхоскопии, избежав при этом осложнений.

Ключевые слова: зубной протез, нижние отделы дыхательных путей, ригидная трахеобронхоскопия.

The author presents a case study: an extraordinary foreign object (dental prosthesis) in the lower respiratory tract. Despite the large size and unusual shape of the foreign object, it was removed through the natural respiratory tract by means of rigid upper tracheobronchoscopy without complications.

Key words: dental prosthesis, lower respiratory tract, rigid tracheobronchoscopy.

Приводим клиническое наблюдение инородного тела нижних отделов дыхательных путей (зубной протез).

Больная Ц., 1982 года рождения, из Мытищинского района Московской области, находилась в отделении оториноларингологии МОНИКИ им. М. Ф. Владимирского с 16.10.2015 г. по 18.10.2015 г. с диагнозом: инородное тело правого главного бронха (зубной протез). Жалобы при поступлении на периодически возникающее свистящее дыхание, одышку смешанного характера, кашель. Со слов пациентки месяц назад упала с лестницы и травмировала передние зубы. 22.10.2015 г. стоматологом был установлен временный зубной протез. 23.10.15 г., около 05:00 утра, во время сна, поперхнулась и вдохнула зубной протез, после чего сразу появились жалобы на ощущение тяжести и умеренно выраженную боль в загрудинной области, приступообразный кашель. Вызвана бригада скорой медицинской помощи, доставлена в приемное отделение ЦРБ Мытищинского района. Проведена обзорная рентгенография органов грудной клетки, в области нижних отделов дыхательных путей справа выявлено инородное тело металлической плотности (зубной протез). После установления диагноза больная по экстренным показаниям направлена в ЛОР-отделение МОНИКИ им. М. Ф. Владимирского.

При поступлении состояние средней степени тяжести, температура тела 36,7 °С, кожные покровы обычной окраски. Пульс 81 в минуту. Дыхание компенсировано в покое и при физической нагрузке, бесшумное. Вспомогательная мускулатура в акте дыхания не участвует, одышки нет. Отмечается редкий сухой кашель. При аускультации в легких дыхание жесткое, справа ослабленное над всей поверхностью, выслушиваются свистящие хрипы в нижних отделах. ЧДД 23 в минуту. Тоны сердца ритмичные. Мягкие ткани шеи не изменены, безболезненны при пальпации.

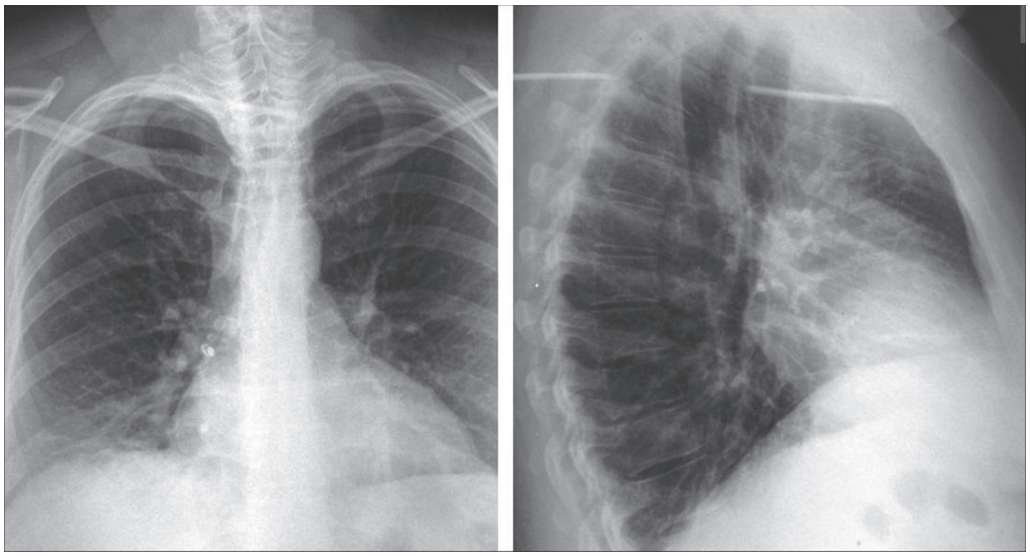

Рис. 1. Рентгенограмма органов грудной клетки в двух проекциях пациентки Ц., 1982 года рождения. В проекции правого главного бронха определяется тень металлической плотности неправильной формы с четкими и ровными контурами (зубной протез).

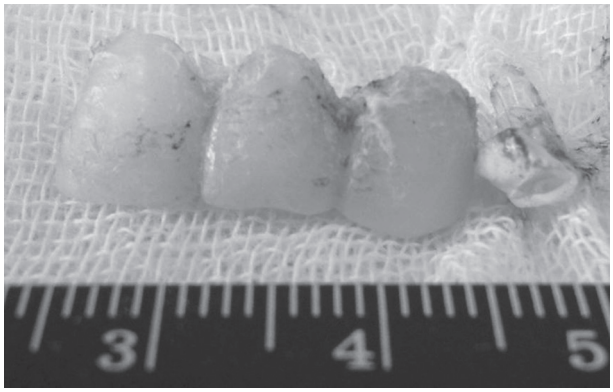

Рис. 2. Зубной протез, извлеченный из правого главного бронха больной Ц., 1982 года рождения.

На повторной обзорной рентгенограмме органов грудной клетки в проекции правого главного бронха определяется тень инородного тела металлической плотности – зубной протез (рис. 1).

Учитывая жалобы, данные анамнеза, физикального обследования и рентгенографии под общей анестезией проведена операция: ригидная верхняя трахеобронхоскопия. Тубус дыхательного бронхоскопа из набора K. Storz введен в трахею, при осмотре в устье правого главного бронха выявлено инородное тело – зубной протез. Последний взят оптическими щипцами типа «крокодил», удален вместе с тубусом (рис. 2).

В послеоперационном периоде больная получала антибактериальную, симптоматическую терапию, массаж грудной клетки, физиолечение. На контрольной рентгенограмме органов грудной клетки от 17.10.2015 г. легочные поля без очагово-инфильтративных теней. Признаки наличия свободного газа и жидкости не определяются.

При выписке состояние больной удовлетворительное, температура тела в пределах нормы, дыхание свободное, при аускультации проводится во все отделы, хрипов нет.

Особенность данного наблюдения в необычности инородного тела и достаточно больших его размерах. Несмотря на большой размер аспирированного предмета, его удалось удалить через естественные дыхательные пути с помощью современной оптической техники, избежав при этом осложнений.

Мустафаев Джаваншир Мамед оглы – кандидат медицинских наук, старший научный сотрудник отделения оториноларингологии МОНИКИ им. М. Ф. Владимирского. Россия, 129110, Москва, ул. Щепкина, д. 61/2, ЛОР-клиника; тел. 8 (495) 631-08-01, e-mail: mjavanshir@mail.ru

Mustafaev Dzhavanshir Mamed ogly – MD Candidate, senior research associate of the Department of Otorhinolaryngology of State-Financed Health Institution of Moscow Region Moscow Regional Scientific and Research Clinical Institute named after M. F. Vladimirskiy. Russia, 129110, Moscow, 61/2, Shcheprkina str., ENT-Clinic; tel.: 8 (495) 631-08-01, e-mail: mjavanshir@mail.ru

УДК 616.281-007.258:616.284.2-002.3-053.36 doi: 10.18692/1810-4800-2017-4-119-121

РЕДКИЙ КЛИНИЧЕСКИЙ СЛУЧАЙ ФИСТУЛЫ ЛАБИРИНТА У РЕБЕНКА

Сайдулаев В. А.[1], Юнусов А. С.[2], Мухамедов И. Т.[2]

[1] Астраханский филиал ФГБУ НКЦО ФМБА России, 414056, г. Астрахань, Россия (Главный врач – засл. врач РФ И. М. Остроухов)

[2] ФГБУ «Научно-клинический центр оториноларингологии» Федерального медико-биологического агентства России, 123182, Москва, Россия (Директор – член-корр. РАН, проф. Н. А. Дайхес)

A REAR CASE OF LABYRINTHINE FISTULA IN A CHILD

Saidulaev V. A.[1], Yunusov A. S.[2], Mukhamedov I. T.[2]

[1] Astrakhan Branch of Federal State Budgetary Institution Clinical Research Centre of Otorhinolaryngology of the Federal Medico-Biological Agency of Russia

[2] Federal State Budgetary Institution "Clinical Research Centre for Otorhinolaryngology" to the Federal Medico-Biological Agency of the Russian Federation, Moscow, Russia

Авторы описывают случай фистулы лабиринта (ФЛ) в области основного завитка улитки и преддверия лабиринта, вызванной хроническим гнойным средним отитом (ХГСО) без холестеатомы у годовалого ребенка. Область основного завитка улитки и преддверия лабиринта является редкой локализацией ФЛ. Особенностью данного клинического наблюдения стало то, что ХГСО предшествовал коревой отит, характеризующийся развитием деструктивного процесса в полостях среднего уха.

Ключевые слова: фистула лабиринта, коревой отит, хронический гнойный средний отит.

Библиография: 7 источников.

The authors described a clinical case of labyrinthine fistula in the region of the basal turn of the cochlea and labyrinth vestibule caused by noncholesteatomous chronic suppurative otitis media in a one year old child. The basal turn of the cochlea and labyrinth vestibule is a rare localization of labyrinthine fistula. A specific feature of this clinical observation is the fact that chronic suppurative otitis media was preceded by the measles otitis media, characterized with the development of destructive process in the middle ear.

Key words: labyrinthine fistula, measles otitis media, chronic suppurative otitis media.

Bibliography: 7 sources.

ФЛ является частым осложнением холестеатомы, вызванной деструкцией костной капсулы лабиринта, и встречается в 4–12% случаев хронического эпитимпано-антрального гнойного среднего отита [1]. Реже ФЛ может быть вызвана грануляционной тканью. ФЛ чаще формируется в области горизонтального полукружного канала [2]. Редко ФЛ наблюдается в области основного завитка улитки по ряду причин. Область промонториума не является местом, где могут скапливаться холестеатомные массы, которые оказывают деструктивное действие, и костная ткань в этой области является одной из самых плотных в организме человека.

Приводим собственное наблюдение ФЛ в области основного завитка улитки и преддверия лабиринта у ребенка.

Больная С., 1 год 2 месяца, поступила в Астраханский филиал НКЦО с жалобами, со слов родителей, на гнойное отделяемое из ушей, отсутствие реакции на звуки.

Из анамнеза: ребенок от первой беременности, родился в срок. Роды протекали без осложнений. В 6-месячном возрасте ребенку был выставлен диагноз: корь, среднетяжелое течение. Через 3 недели после перенесенной болезни у ребенка появилось гнойное отделяемое из ушей, припухлость в заушной области слева. Был выставлен диагноз: двусторонний острый гнойный средний отит, левосторонний отоантрит, субпериостальный абсцесс слева. Под наркозом выполнена операция: вскрытие субпериостального абсцесса, антротомия слева. Через 1 месяц после операции гноетечение из ушей возобновилось вновь, в заушной области слева появился гнойный свищ.

Объективно: общее состояние средней тяжести. Ребенок ходит самостоятельно, походка без особенностей.

В заушной области слева послеоперационный рубец, в верхней трети которого имеется свищевой ход с гнойным отделяемым. В наружном слуховом проходе гнойное отделяемое, имеется

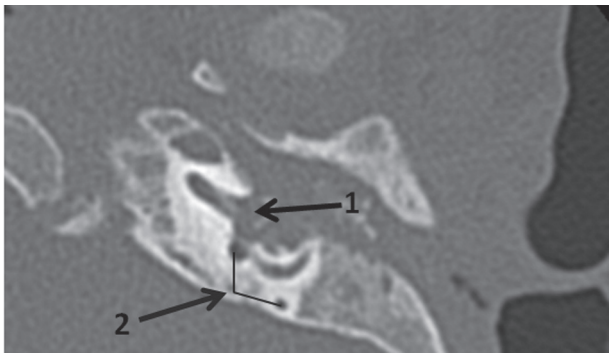

Рис. 1. МСКТ левой височной кости, аксиальная проекция. стрелкой 1 показана фистула в области базального завитка улитки; стрелкой 2 – задний полукружный канал.

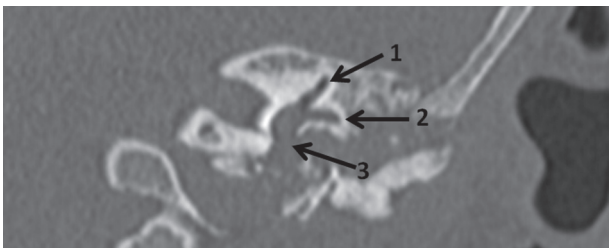

Рис. 2. МСКТ левой височной кости, коронарная проекция: стрелкой 1 показан верхний полукружный канал; стрелкой 2 – горизонтальный полукружный канал; стрелкой 3 – фистула лабиринта в области преддверия.

субтотальный краевой дефект барабанной перепонки.

Справа заушная область не изменена, в наружном слуховом проходе гнойное отделяемое, центральный точечный дефект барабанной перепонки в заднежнем квадранте.

По данным коротколатентных слуховых вызванных потенциалов выявлена левосторонняя сенсоневральная тугоухость 4-й степени, справа – смешанная тугоухость 2-й степени.

При мультиспиральной компьютерной томографии височных костей выявлен патологический субстрат в полостях среднего уха, слуховые косточки не определяются. Среди патологического субстрата в барабанной полости определяются свободно лежащие мелкие участки костной плотности (предположительно секвестры). Определяется дефект в области основного завитка улитки и преддверия лабиринта. Латеральная стенка эпитимпанума разрушена (рис. 1, 2).

Выполнена санирующая операция на левом среднем ухе. Во время операции обнаружено, что свищевой ход уходит в эпитимпанум. В проекции латеральной стенки эпитимпанума имеются деструкция, свободно лежащие мелкие секвестры размерами 0,2×0,3 см. Слуховые косточки разрушены, сохранена рукоятка молоточка. В барабанной полости, антруме выраженный мукозит, грануляции, гнойное отделяемое. Выявлена костная деструкция в области передней стенки эпитимпанума, а также в проекции основного завитка улитки с переходом на преддверие лабиринта. Грануляционная ткань над фистулой удалена, под ней имеется фиброзная ткань, прикрывающая фистулу, перилимфореи не наблюдалось. Зона деструкции улитки и преддверия прикрыта фасцией височной мышцы. Устье слуховой трубы обтурировано надкостницей, взятой с мастоидальной области. Сформирована открытая мастоидальная полость маленьких размеров. Элементы тимпанопластики не были выполнены в связи с глубоким поражением слуховой функции. Послеоперационный период протекал без осложнений. Через 1 месяц после операции сформировалась маленькая послеоперационная полость, способная к самоочищению. Посев гнойного отделяемого из уха выявил рост золотистого стафилококка (Staphylococcus aureus).

В литературе описано несколько случаев развития фистулы основного завитка улитки при хроническом гнойном среднем отите без холестеатомы [3–6].

Особенностью описанного клинического случая является то, что заболевание протекало у ребенка раннего детского возраста, хроническому гнойному среднему отиту предшествовала коревая инфекция. Коревой отит характеризуется деструктивными изменениями в полостях среднего уха, и двустороннее поражение чаще всего имеет гематогенное происхождение [7].

При коревом отите, как и при скарлатинозном, показания к парацентезу расширяются, поскольку отказ от него приводит к выраженным деструктивным изменениям и дает предпосылки для перехода острого процесса в хронический.

Представленное клиническое наблюдение показывает, что ФЛ встречается не только у взрослого контингента больных и не только при холестеатоме среднего уха, но также в раннем детском возрасте, даже при отсутствии холестеатомы.

ЛИТЕРАТУРА

1. Kvestad E., Kvaemer K. J., Mair I. W. Labyrinthine fistula detection: the predictive value of vestibular symptoms and computerized tomography // Acta Otolaryngol. 2001. Vol. 121. P. 622–626.
2. Кулакова Л. А., Трякина Е. Г., Бодрова И. В. Успешное хирургическое лечение фистулы лабиринта на единственном слышащем ухе // Вестн. оториноларингологии. 2012. № 2. С. 71–72.
3. De Zinis L. O., Campovecchi C., Gadola E. Fistula of the cochlear labyrinth in noncholesteatomatous chronic otitis media // Otol. Neurotol. 2005. Vol. 26, N 5. P. 830–833.
4. Hahn Y., Bojrab D. I. Cochlear fistula in a noncholesteatomatous ear // Ear Nose Throat Jurn. 2014. Vol. 93, N 9. P. 9–10.

5. Lee J. H., Jung S. H., Park C. H., Hong S. M. Bilateral promontory fistula due to noncholesteatomatous chronic otitis media // Eur. Arch. Otorhinolaryngol. 2009. Vol. 266, N 6. P. 933–936.
6. Suzuki M., Nishida I., Hirakawa K., Nikaido M., Harada Y. Cochlear fistula found in a naturally healed tympanic cavity // Journ. of laryngology and otology. 1991. Vol. 105, N 8. P. 656–658.
7. Бабияк В. И., Накатис Я. А., Говорун М. И. Оториноларингология: руководство. В 2 т. Т. 2. СПб.: Питер, 2009. С. 559–560.

Сайдулаев Вахарсолта Алиевич – младший научный сотрудник Астраханского филиала ФГБУ НКЦО ФМБА России. Россия, 414056, г. Астрахань, ул. Татищева, д. 2, тел. 8-967-821-47-00, e-mail: sultan070487@mail.ru

Юнусов Аднан Султанович – заслуженный врач России, заместитель директора ФГБУ НКЦО ФМБА России по детству, докт. мед. наук, заведующий оториноларингологическим детским отделением. Россия, 123182, Москва, Волоколамское шоссе, д. 30, корп. 2; e-mail: Doctoradnan@mail.ru

Мухамедов Иса Туктарович – докт. мед. наук, руководитель отдела заболеваний уха Научно-клинического центра оториноларингологии ФМБА России. Россия, 123182, Москва, Волоколамское шоссе, д. 30, корп. 2; email: atall960@mail.ru

REFERENCES

1. Kvestad E., Kvaemer K. J., Mair I. W. Labyrinthine fistula detection: the predictive value of vestibular symptoms and computerized tomography. *Acta Otolaryngol.* 2001; 121: 622–26.
2. Kulakova L. A., Tryakina E. G., Bodrova I. V. Kulakova L. A., Tryakina E. G., Bodrova I. V. Uspeshnoe khirurgicheskoe lechenie fistuly labirinta na edinstvennom slyshashchem ukhe [Successful surgical treatment of labyrinthine fistula on the only hearing ear]. *Vestnik otorinolaringologii*. 2012; 2: 71–72 (in Russian).
3. de Zinis L. O., Campovecchi C., Gadola E. Fistula of the cochlear labyrinth in noncholesteatomatous chronic otitis media. *Otol Neurotol*. 2005; 26(5): 830–833.
4. Hahn Y., Bojrab D. I. Cochlear fistula in a noncholesteatomatous ear. *Ear Nose Throat J*. 2014; 93 (9): 9-10.
5. Lee J. H., Jung S. H., Park C. H., Hong S. M. Bilateral promontory fistula due to noncholesteatomatous chronic otitis media. *Eur Arch Otorhinolaryngol.* 2009; 266(6): 933–936.
6. Suzuki M., Nishida I., Hirakawa K., Nikaido M., Harada Y. Cochlear fistula found in a naturally healed tympanic cavity. *The Journal of laryngology and otology*. 1991; 105 (8): 656–658.
7. Babiyak V. I., Nakatis Ya. A., Govorun M. I. Otorinolaringologiya: Rukovodstvo [Otorinolaringology: Guidelines. In 2 volumes. Volume 2]. Spb.: Piter. 2009: 559–560 (in Russian).

Saidulaev Vakharsolta Alievich – junior research associate of Astrakhan Branch of Federal State Budgetary Institution Clinical Research Centre of Otorhinolaryngology of the Federal Medico-Biological Agency of Russia. Russia, 414056, Astrakhan, 2, Tatishcheva str., tel.: 8-967-821-47-00, e-mail: sultan070487@mail.ru

Yunusov Adnan Sultanovich – the Honored Doctor of Russia, Deputy Director for Childhood of Clinical Research Centre of Otorhinolaryngology, MD, Head of Children's Otorhinolaryngology Department. Russia, 123182, Moscow, 30/2, Volokolamsk Shosse str., e-mail: doctoradnan@mail.ru

Mukhamedov Isa Tuktarovich – MD, Head of the Department of Ear Diseases of Clinical Research Centre of Otorhinolaryngology, MD, Head of Children's Otorhinolaryngology Department. Russia, 123182, Moscow, 30/2, Volokolamsk Shosse str., e-mail: atall960@mail.ru

УДК 617.53-001.44:616.89-008.441.44 doi: 10.18692/1810-4800-2017-4-122-128

РАНЕНИЯ ШЕИ ПРИ СУИЦИДАЛЬНЫХ И АУТОАГРЕССИВНЫХ ДЕЙСТВИЯХ

Мустафаев Д. М., Егоров В. И.

ГБУЗ МО «Московский областной научно-исследовательский клинический институт им. М. Ф. Владимирского», 129110, Москва, Россия (Директор – Ф. Н. Палеев)

NECK WOUNDS IN SUICIDAL AND SELF-INJURIOUS ACTIONS

Mustafaev D. M., Egorov V. I.

State-Financed Health Institution of Moscow Region Moscow Regional Scientific and Research Clinical Institute named after M. F. Vladimirskiy, Moscow, Russia

В настоящей статье представлен материал, посвященный вопросам диагностики и лечения ранений шеи, полученных в результате суицидальных и аутоагрессивных действий, с описанием характера ранений и ведущего психического расстройства. Характер ранений и тяжесть течения послеоперационного периода зависят от характера и выраженности психических расстройств у пациентов. Авторы представляют собственное наблюдение сложной раны шеи с благоприятным исходом.

Ключевые слова: шея, ранения, психические расстройства, суициды.

Библиография: 18 источников.

This article presents the materials devoted to the diagnostics and treatment of neck injuries obtained because of suicidal and self-injurious actions, providing a description of the nature of injuries and the predominant mental disorder. The nature of injuries and the severity of the postoperative period depend on the nature and severity of mental disorders in patients. The authors present their observation of a complex wound of the neck with favorable outcome.

Key words: neck, injuries, mental disorders, suicides.

Bibliography: 18 sources.

За последние два десятилетия в России отмечается неуклонное увеличение числа ранений шеи среди гражданского населения. При этом нарастает удельный вес множественных и сочетанных ранений этой области. В значительной степени это связано с ухудшением социальных условий, криминалитетом, распространением алкоголизма и наркомании. Особенности диагностики и хирургической тактики при таких ранениях освещены в ряде публикаций как отечественных, так и зарубежных авторов [1–6].

Значительная часть ранений, нанесенных как холодным, так и огнестрельным оружием, является следствием суицидальных и аутоагрессивных действий. Особенности этой клинической группы пострадавших в литературе практически не освещены, в то время как для хирурга знание этих аспектов имеет важное значение. За последние 50 лет устойчивая тенденция к увеличению числа суицидальных попыток и аутоагрессивных действий отмечается во всех странах. По данным Всемирной организации здравоохранения, на рубеже веков число пытавшихся покончить жизнь самоубийством превышало 5 млн человек в год [7–12].

При попытках самоубийства раны шеи (иногда – множественные) располагаются высоко, между подъязычной костью и хрящами гортани. Резаные раны передней поверхности третьей зоны шеи с пересечением щитоподъязычной мембраны, а иногда и надгортанника приводят к смещению его свободного края вверх вместе с подъязычной костью вследствие тяги мышц дна полости рта. Образуется зияющий дефект гортани, через который видна ее задняя стенка, а смещение надгортанника создает определенные трудности для

анестезиолога в ходе оротрахеальной интубации. Такой же зияющий дефект возникает и при пересечении конической связки между нижним краем щитовидного хряща и верхним краем перстневидного хряща (вторая зона). При внимательном изучении морфологии такой раны можно заметить, что часто один из углов раны имеет большую глубину, а далее рана постепенно становится мельче, что зависит от того, какой рукой суицидент наносил повреждение. При нанесении удара правой рукой наибольшая глубина раны расположена на левой половине шеи, при нанесении левой рукой – наоборот, на правой стороне шеи. Если резаная рана нанесена другим лицом, глубина ее, как правило, одинакова на всем протяжении. Язык может оказаться отсеченным от основания и, западая кзади, также вызвать асфиксию. Такие раны имеют весьма драматический внешний вид, не только в связи с большим расхождением краев, но и с выбрасыванием при частом кашле пузырящейся слюны и слизи с примесью крови. Если задняя стенка трахеи (мембранозная часть) сохранена, расхождение раны не превышает 1,5–2 см. Однако при пересечении трахеи ниже уровня щитовидной железы (в первой зоне шеи) ее дистальный отдел уходит глубоко, более чем на 4 см, в средостение, а проксимальный вместе с гортанью подтягивается вверх к телу подъязычной кости. Если при этом пересекается и пищевод, на дне раны видна предпозвоночная фасция, покрывающая передние поверхности тел шейных позвонков. Такая ситуация создает большие технические трудности для наложения первичных швов на пищевод и трахею [13–18].

Повреждения язычной, наружной челюстной, наружной и внутренней сонных артерий, и яремных вен быстро приводят к смерти от наружного кровотечения и аспирации крови. Чаще всего повреждается верхняя щитовидная артерия с одной или с обеих сторон. По выражению Г. Тилльманса «самоубийца, намеревающийся перерезать шею бритвой, обычно не попадает на надлежащее место». Кроме того, при запрокидывании головы сонные артерии и внутренние яремные вены натягиваются и уходят на несколько сантиметров вглубь и латерально под прикрытие грудино-ключично-сосцевидных мышц, так что даже при пересечении гортани и трахеи сосуды остаются неповрежденными [15–18].

Что касается психического статуса, то наиболее часто тяжелые ранения (глубокие, проникающие, с повреждением полых органов) наблюдаются у пациентов с эндогенными заболеваниями (81,8%) [13]. В эту группу включены больные с острым психотическим расстройством, нанесшие себе повреждение под воздействием галлюцинаторно-бредовых переживаний, в 77% наблюдений, имевших угрожающий характер и сопровождающихся тревожно-депрессивным аффектом, страхом. У этих больных отсутствуют критическое отношение к своему поступку, однако они при этом ищут помощи, поскольку, совершая аутоагрессивные действия, преследуют цели избавиться от неприятных, пугающих переживаний, а не лишить себя жизни. По данным авторов у 33% пациентов этой группы выявлялись истинные суицидальные тенденции. Эти больные под воздействием болезненных переживаний действительно хотели лишить себя жизни, как правило, с альтруистической целью (спасти мир, избавить родных и детей от опасности). В состоянии психоза они наносили себе множественные, зачастую вычурные, с особой жестокостью ранения различных областей тела. У них длительно сохранялись галлюцинаторно-бредовые расстройства с депрессивным аффектом, страхом и отсутствием понимания тяжести своего состояния [9, 13].

У больных с нарушением эмоций и поведения в состоянии выраженного алкогольного опьянения глубокие ранения шеи наблюдаются реже. Свой поступок они определяют, как «глупость», совершенную в состоянии сильного алкогольного опьянения. Аутоагрессивные действия у них бывают импульсивные, спровоцированные ссорами с родственниками или значимыми в их жизни людьми. У больных с алкогольной зависимостью нанесение самоповреждений связано с галлюцинаторной симптоматикой угрожающего характера в рамках делирия или острого алкогольного галлюциноза. Аутоагрессивные действия у большинства из них имеют шантажно-демонстративный характер [9, 13, 14].

После проведения хирургического лечения у данной категории пациентов длительное время сохраняются пониженное настроение и мысли о собственной ненужности и нежелании жить, суицидальные намерения, нередко тщательно скрываемые от окружающих. Тяжелый характер самоповреждения, а также безразличное и (или) негативное отношение этих больных к лечению повышают риск развития таких осложнений, как пролежни, пневмония, сепсис, тромбоз вен нижних конечностей. Необходимо обратить особое внимание на то, что около 10% пациентов, страдающих психическими расстройствами, сопровождающимися стойкими мыслями о нежелании жить, неоднократно предпринимали суицидальные попытки, скрывали свои истинные намерения от окружающих, диссимулируя свое состояние. Данная группа пациентов требует усиленного наблюдения, а также массивной антидепрессивной и антипсихотической терапии и нуждается в продолжении лечения в условиях психиатрического стационара [9, 13, 14].

Приводим собственное наблюдение. *Больной С., 34 года, в октябре 2016 г. бригадой*

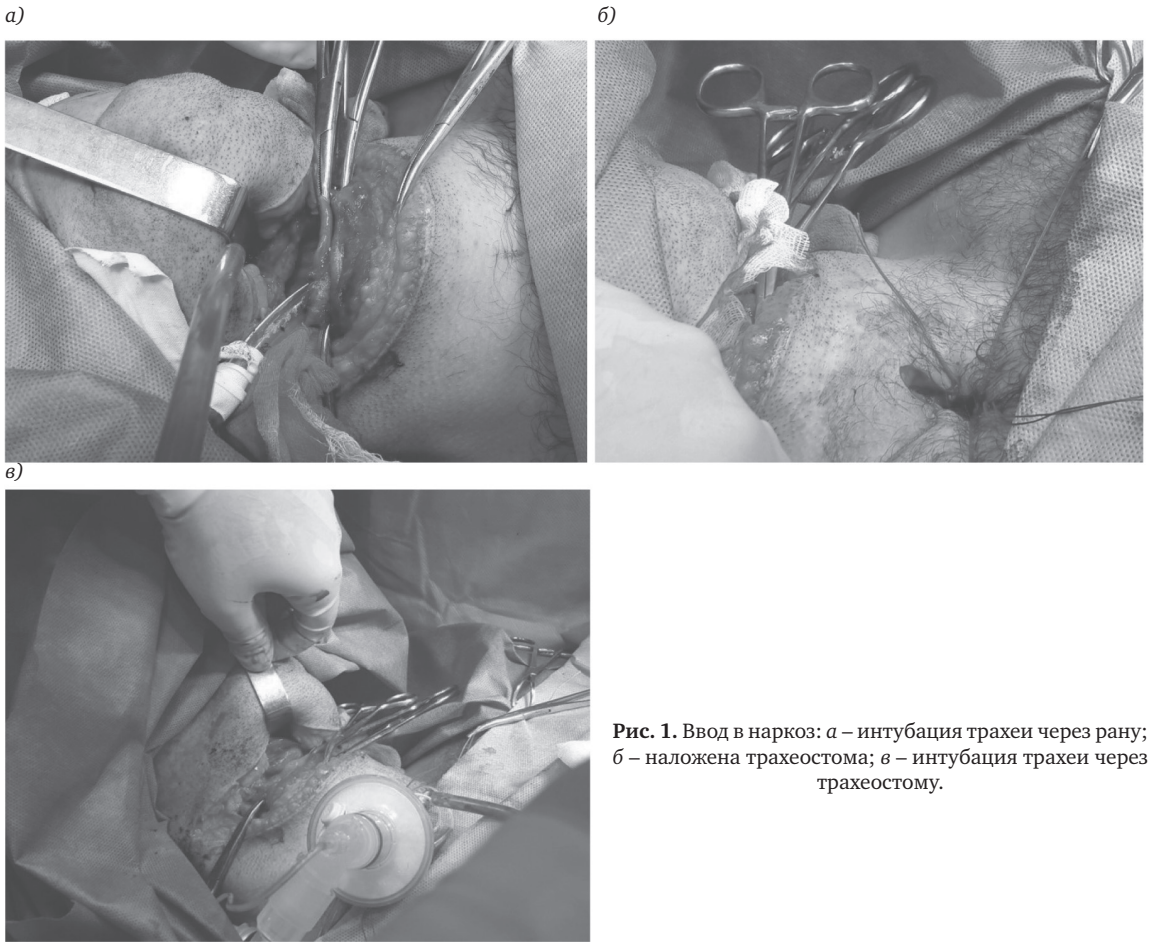

Рис. 1. Ввод в наркоз: *а* – интубация трахеи через рану; *б* – наложена трахеостома; *в* – интубация трахеи через трахеостому.

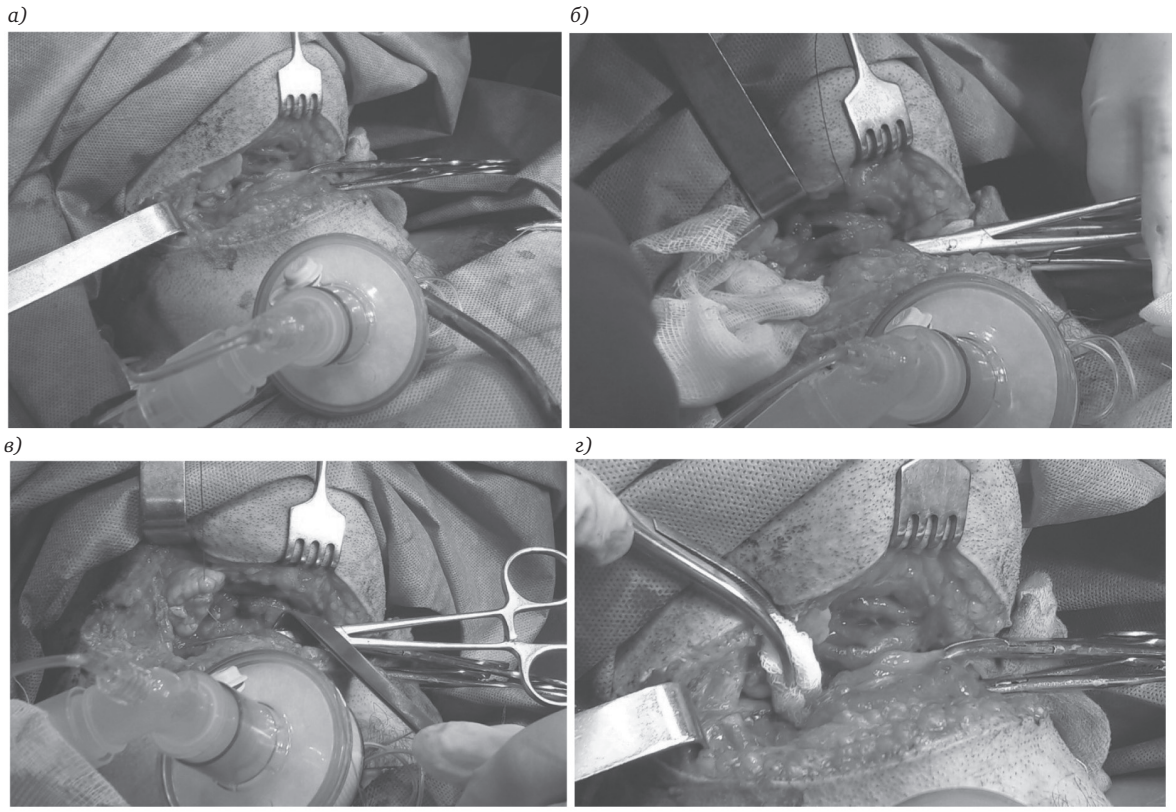

Рис. 2. Первично-хирургическая обработка раны: *а* – общий вид раны; *б* – раны корня языка ушиты; *в* – раны подчелюстной железы ушиты; *г* – наружная сонная артерия.

а) б)

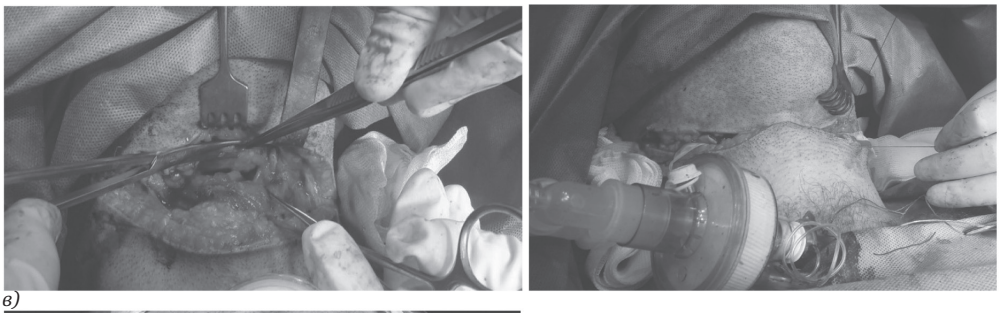

в)

Рис. 3. Послойное ушивание раны: *а* – ушивание глотки; *б* – послойное ушивание раны; *в* – в рану установлены резиновые выпускники.

а) б)

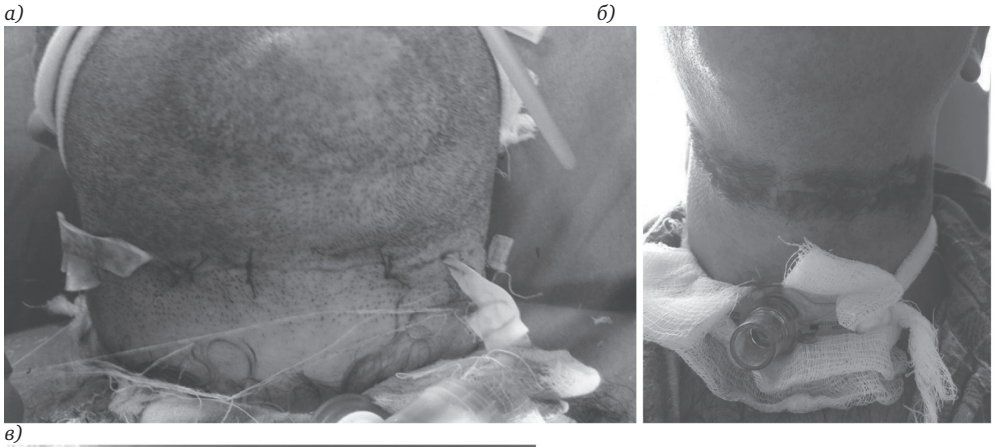

в)

Рис. 4. Послеоперационный период: *а* – 1-е сутки; *б* – 5-е сутки; *в* – 10-е сутки.

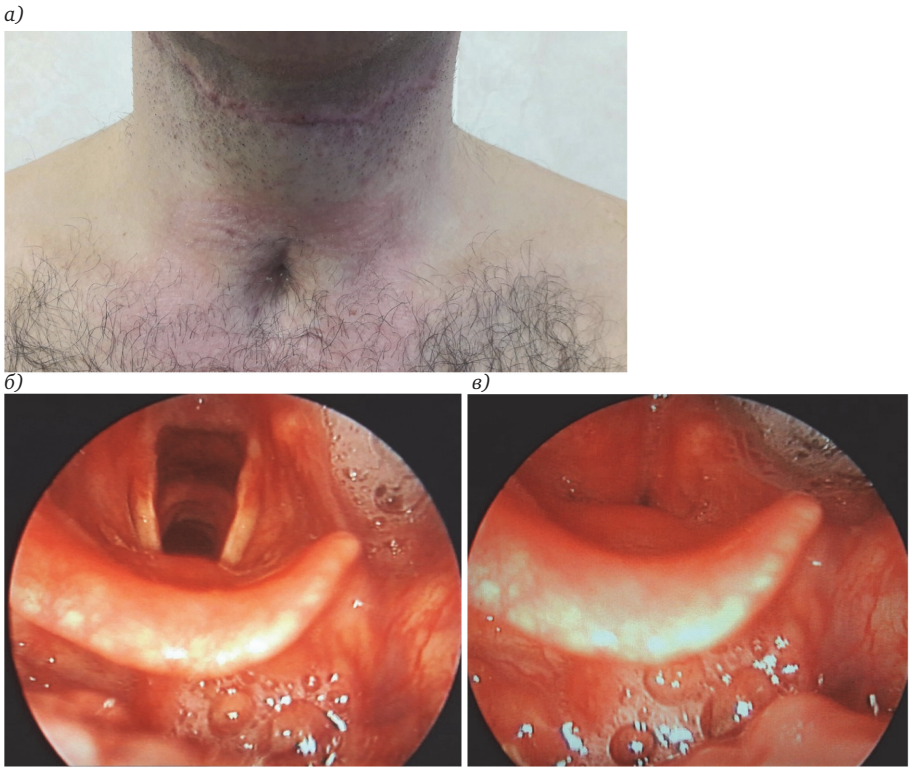

Рис. 5. Отдаленные результаты (через 3 месяца): *а* – общий вид; *б* – эндофотография гортани при дыхании; *в* – эндофотография гортани при фонации.

скорой медицинской помощи доставлен в ЛОР-отделение МОНИКИ им. М. Ф. Владимирского в крайне тяжелом состоянии. С суицидальной целью, находясь в состоянии алкогольного опьянения, нанес себе обширную, длиной 22 см, поперечную резаную рану шеи несколько выше подъязычной кости.

В момент поступления состояние пациента крайне тяжелое, что обусловлено: нестабильной гемодинамикой (пульс 75–120 в минуту, АД 80/60 мм рт. ст.), нарушением дыхания (выраженная одышка – ЧДД 30–35 в мин, цианоз кожных покровов), выраженным возбужденным состоянием. На шее повязка, через которую отмечается умеренное кровотечение. В связи с крайне тяжелым состоянием пациент без дооперационного обследования был взят в операционную.

На операционном столе: одновременно с внутривенной седацией проведена ревизия раны. Рана имеет весьма драматический внешний вид: выявлено полное пересечение мышц надподъязычной группы выше подъязычной кости; отмечается зияющий дефект глотки, через который видна ее задняя стенка, подъязычная кость вместе с гортанью смещены вниз, язык отсечен от основания и западает кзади, что также вызывает нарушения дыхания и угрозу асфиксии, что, в свою очередь, создает трудности для анестезиолога для оротрахеальной интубации. Расхождение краев раны составляет 1,5–2 см. В ране отмечаются выраженное кровотечение и затек слюны. Источником массивного кровотечения является пересеченная правая верхнещитовидная артерия. Поврежденная артерия взята на зажим. Было принято решение провести интубацию трахеи через рану. Подъязычная кость и надгортанник взяты на зажимы, гортань смещена вверх и проведена временная интубация трахеи через рану (рис. 1, а). Сразу же пациент введен в наркоз, проведен временный эффективный гемостоз раны. Через отдельный разрез на уровне второго-третьего колец трахеи наложена трахеостома (рис. 1, б), в трахею введена интубационная трубка с манжетой (рис. 1, в). Из глотки и полости рта удалено большое количество крови и сгустков, после чего проведен назогастральный зонд.

Ревизия и первично-хирургическая обработка раны (рис. 2, а): резаная рана передней поверхности третьей зоны шеи длиной около 22 см в поперечном направлении несколько выше подъязычной кости с пересечением мышц надподъязычной группы. На дне раны видны задняя стенка глотки и назогастральный зонд. Подъязычная кость вместе с гортанью смещены вниз, корень языка вверх вследствие тяги мышц дна полости рта. Правая верхнещитовидная артерия перевязана. В области корня языка визуализируются три резаные раны, последние ушиты (рис. 2, б). Также повреждена правая подчелюстная железа (рис. 2, в), у латерального угла в ране зияет наружная сонная артерия (рис. 2, г).

Рана на уровне глотки ушита двухрядным швом рассасывающейся нитью на атравматической игле (рис. 3, а). Рана шеи ушита послойно (рис. 3, б), установлены резиновые выпускники (рис. 3, в). Асептическая повязка.

Послеоперационный период протекал гладко (рис. 4, а, б). Трахеостомическая трубка удалена на 7-е сутки, дыхание свободное. Назогастральный зонд – на 10-е сутки. Рана зажила первичным натяжением (рис. 4, в). Больной выписан в удовлетворительном состоянии на 14-е сутки после операции. В отдаленном периоде (через 3 месяца) проведен осмотр: на передней поверхности шеи послеоперационный линейный рубец и в типичном месте рубец после трахеостомии, признаков стеноза глотки, гортани и трахеи не обнаружено (рис. 5, а–в).

Клинический интерес данного наблюдения заключается в целесообразности индивидуального выбора рациональной анестезиологической и хирургической тактики, также послеоперационного лечения, позволивших добиться успешного исхода при столь сложном ранении.

ЛИТЕРАТУРА

1. Абакумов М. М., Джаграев К. Р. Диагностика и лечение ранений шеи // Хирургия. 1998. № 8. С. 10–13.
2. Абакумов М. М., Погодина А. Н., Леменев В. А., Иофик В. В. Ранения шеи // Вестн. хирургии. 2005. № 2. С. 105.
3. Абакумов М. М. Множественные и сочетанные ранения шеи, груди, живота. М.: Бином, 2013. 687 с.
4. Коровкина Е. Н. Ранения шеи // Хирургия. 2014. № 11. С. 92–94.
5. Demetriades D., Asensio J. A., Velmahos G., Thai E. Complex problems in penetrating neck trauma // Surg. Clinics of North America. 1996. Vol. 76, N 4. P. 267–276.
6. Demetriades D., Theodorou D., Cornwell E., Berne T. V., Asensio J., Belzberg H. [et al.]. Evaluation of penetrating injuries of the neck: prospective study of 223 patients // World Jurn. Surg. 1997. N 1. P. 41–47.
7. Напрасная смерть: причины и профилактика самоубийств / Под ред. Д. Вассермана. М: Смысл, 2005. 310 с.
8. Цыганков Б. Д., Ваулин С. В. Анализ качества оказания суицидологической помощи в сети специализированных психиатрических учреждений // Вестн. неврологии, психиатрии и нейрохирургии. 2011. № 7. С. 23–27.
9. Цыганков Б. Д., Ваулин С. В. Суициды и суицидальные попытки (клиника, диагностика, лечение). Смоленск: СГМА, 2012. 232 с.
10. Figures and Facts about Suicide. Geneva: WHO, 1999. 195 p.
11. World Health Organization / Euro Multicentre Study on Parasuicide. Facts and Figures. Ed U. Bille-Brahe. Denmark: WHO, 1993. 194 p.
12. World Health Organization. Figures and Facts about Suicide. Doc WHO/MNH/MBD/99.1. WHO: Geneva 1999. 69 p.
13. Абакумов М. М., Захарова Н. М. Ранения шеи, груди и живота при суицидальных и аутоагрессивных действиях // Хирургия. 2011. № 1. С. 6–11.
14. Абакумов М. М., Зубарева О. В., Радченко Ю. А. Лечение пациентов с ранениями шеи, груди и живота при суицидальных и аутоагрессивных действиях // Хирургия. 2013. № 4. С. 4–8.
15. Буренков Г. И. Хирургическая обработка огнестрельных ран шеи // Вестн. оториноларингологии. 2011. № 3. С. 20–23.
16. Долгоруков М. И., Михайлов А. П., Фокин А. А., Кулагин В. И., Карелов В. С., Пащенко С. А. [и др.]. Диагностика и хирургическое лечение ранений шеи // Вестн. хирургии. 1999. № 6. С. 47–51.
17. Трунин Е. М., Михайлов А. П. Лечение ранений и повреждений шеи. СПб: ЭЛБИ-СПб, 2004. 158 с.
18. Завражнов А. А., Самохвалов И. М., Ерошенко А. В. Хирургическая тактика при ранениях шеи в условиях лечебного учреждения мирного времени // Вестн. хирургии. 2006. № 5. С. 50–55.

Мустафаев Джаваншир Мамед оглы – канд. мед. наук, старший научный сотрудник отделения оториноларингологии МОНИКИ им. М. Ф. Владимирского. Россия, 129110, Москва, ул. Щепкина, д. 61/2; тел.: 8 (495) 631-08-01, 8 (926) 564-35-93, e-mail: mjavanshir@mail.ru

Егоров Виктор Иванович – докт. мед. наук, профессор. руководитель ЛОР-клиники ГБУЗ МО МОНИКИ им. М. Ф. Владимирского. Россия, 129110, Москва, ул. Щепкина, д. 61/2; тел.: 8 (495) 631-08-01, 8 (925) 509-20-10, e-mail: evi.lor-78@mail.ru

REFERENCES

1. Abakumov M. M., Dzhagraev K. R. Diagnostika i lechenie ranenii shei [Diagnostics and treatment of neck injuries]. *Khirurgiya*. 1998; 8: 10–13. (in Russian)
2. Abakumov M. M., Pogodina A. N., Lemenev V. A., Iofik V. V. Raneniya shei [Neck injuries]. *Vestnik khirurgii*. 2005; 2: 105. (in Russian)
3. Abakumov M. M. Mnozhestvennye i sochetannye raneniya shei, grudi, zhivota [Multiple and concomitant injuries of the neck, chest, abdomen]. M.: Binom; 2013. 687. (in Russian)
4. Korovkina E. N. Raneniya shei [Neck injuries]. *Khirurgiya*. 2014; 11: 92-94. (in Russian)
5. Demetriades D., Asensio J.A., Velmahos G., Thai E. Complex problems in penetrating neck trauma. *Surg. Clinics of North America*. 1996; 76(4): 267–276.
6. Demetriades D., Theodorou D., Cornwell E., Berne T.V., Asensio J., Belzberg H. et al. Evaluation of penetrating injuries of the neck: prospective study of 223 patients. *World Jurn. Surg*. 1997; 1: 41–47.
7. Naprasnaya smert': prichiny i profilaktika samoubiistv. Pod red. D. Vassermana [Useless death: causes and prevention of suicides. Under the editorship of D. Vasserman]. M: Smysl, 2005. 310. (in Russian)

8. Tsygankov B. D., Vaulin S. V. Analiz kachestva okazaniya suitsidologicheskoi pomoshchi v seti spetsializirovannykh psikhiatricheskikh uchrezhdenii [Analysis of quality of suicidological aid provision in a network of specialized psychiatric institutions]. *Vestnik nevrologii, psikhiatrii i neyrokhirurgii.* 2011; 7: 23–27. (in Russian)
9. Tsygankov B. D., Vaulin S. V. Suitsidy i suitsidal'nye popytki (klinika, diagnostika, lechenie) [Suicides and suicide attempts (clinical picture, diagnostics, treatment)]. Smolensk: SGMA; 2012. 232. (in Russian)
10. Figures and Facts about Suicide. Geneva: WHO; 1999. 195.
11. World Health Organization/Euro Multicentre Study on Parasuicide. Facts and Figures. Ed U. Bille-Brahe. Denmark: WHO 1993; 194.
12. World Health Organization. Figures and Facts about Suicide. Doc WHO/MNH/MBD/99.1. WHO: Geneva 1999; 69.
13. Abakumov M. M., Zakharova N. M. Raneniya shei, grudi i zhivota pri suitsidal'nykh i autoagressivnykh deistviyakh [Wounds of the neck, chest and abdomen with suicidal and self-injurious actions]. *Khirurgiya*. 2011; 1: 6–11. (in Russian)
14. Abakumov M. M., Zubareva O. V., Radchenko Yu. A. Lechenie patsientov s raneniyami shei, grudi i zhivota pri suitsidal'nykh i autoagressivnykh deistviyakh [Treatment of patients with neck, chest and abdomen injuries in suicidal and self-injurious actions]. *Khirurgiya*. 2013; 4: 4–8. (in Russian)
15. Burenkov G. I. Khirurgicheskaya obrabotka ognestrel'nykh ran shei [Surgical treatment of gunshot neck wounds]. *Vestnik otorinolaringologii*. 2011; 3: 20–23. (in Russian)
16. Dolgorukov M. I., Mikhailov A. P., Fokin A. A., Kulagin V. I., Karelov B. C., Pashchenko S. A. [et al.]. Diagnostika i khirurgicheskoe lechenie ranenii shei [Diagnostics and surgical treatment of neck injuries]. *Vestnik khirurgii*. 1999; 6: 47–51. (in Russian)
17. Trunin E. M., Mikhailov A. P. Lechenie ranenii i povrezhdenii shei [Treatment of neck wounds and injuries]. SPb: ELBI-SPb; 2004. 158. (in Russian)
18. Zavrazhnov A. A., Samokhvalov I. M., Eroshenko A. V. Khirurgicheskaya taktika pri raneniyakh shei v usloviyakh lechebnogo uchrezhdeniya mirnogo vremeni [Surgical approach in neck injuries under the peacetime treatment facility conditions]. *Vestnik khirurgii*. 2006; 5: 50–55. (in Russian)

Mustafaev Dzhavanshir Mamed ogly – MD Candidate, senior research associate of the Department of Otorhinolaryngology of State-Financed Health Institution of Moscow Region Moscow Regional Scientific and Research Clinical Institute named after M. F. Vladimirskiy. Russia, 129110, Moscow, 61/2, Shcheprkina str., tel.: 8 (495) 631-08-01,. e-mail: mjavanshir@mail.ru

Egorov Viktor Ivanovich – MD, Professor, Head of ENT-Clinic of State-Financed Health Institution of Moscow Region Moscow Regional Scientific and Research Clinical Institute named after M. F. Vladimirskiy. Russia, 129110, Moscow, 61/2, Schepkina str., tel.: 8 (495) 631 08-01; mob. tel.: 8 (925) 509 20-10. e-mail: evi.lor-78@mail.ru

УДК 616.211-002.153-08-039.73 doi: 10.18692/1810-4800-2017-4-129-135

ТЕРАПЕВТИЧЕСКИЙ ЭФФЕКТ МЕСТНОГО ЛЕЧЕНИЯ ХРОНИЧЕСКОГО КАТАРАЛЬНОГО РИНИТА 2% ВОДНЫМ РАСТВОРОМ ПРОТЕИНАТА СЕРЕБРА

Киселев А. Б.[1], Чаукина В. А.[1], Автушко А. С.[1], Каримов О. С.[1], Морозов Д. В.[2]

[1] *ФГБОУ ВО «Новосибирский государственный медицинский университет» Минздрава России, 630091, г. Новосибирск, Россия*
(Зав. каф. оториноларингологии – проф. А. Б. Киселев)

[2] *МБУЗ Новосибирской области «Городская клиническая больница № 1», 630047, г. Новосибирск, Россия*
(Главный врач – Ю. И. Бравве)

THERAPEUTIC EFFECT OF LOCAL TREATMENT OF CHRONIC CATARRHAL RHINITIS WITH 2% AQUEOUS SOLUTION OF SILVER PROTEINATE

Kiselev A. B.[1], Chaukina V. A.[1], Avtushko A. S.[1], Karimov O. S.[1], Morozov D. V.[2]

[1] *State Budgetary Educational Institution of Higher Vocational Education Novosibirsk State Medical University of the Ministry of Healthcare of the Russian Federation, Novosibirsk, Russia*

[2] *Municipal Budgetary Institution of Healthcare of Novosibirsk Region Municipal Clinical Hospital N 1, Novosibirsk, Russia*

Проведено исследование сопоставимости лечебного эффекта при хроническом катаральном рините 2% водного раствора протеината серебера (протаргол) и современного антисептика, рекомендованного для наружного применения и применения на слизистых оболочках. Терапевтический эффект оценен по противомикробной активности (in vitro), динамике клинических симптомов за семидневный период наблюдения, морфологическому и иммуногистохимическому исследованию биоптатов слизистой оболочки полости носа. Показано, что антисептические средства протаргол и октенисепт обладают сходным противомикробным действием относительно микроорганизмов, типичных для хронического катарального ринита. При местном применении как 2% протаргола, так и октенисепта в разведении 1:6 происходит восстановление эпителиального барьера и его защитной функции, со снижением имеющегося напряжения морфофункционального состояния эпителия с тенденцией к нормализации.

Ключевые слова: хронический катаральный ринит, 2% протеинат серебра.
Библиография: 3 источника

The authors performed a study of comparability of therapeutic effect in chronic catarrhal rhinitis of 2% silver proteinate aqueous solution (protargol) and a modern antiseptic recommended for external application and for applications on mucous membranes. The therapeutic effect is evaluated based on its antimicrobial activity (in vitro), the dynamics of clinical symptoms over the seven-day observation period, morphological and immunohistochemical study of biopsy specimens of the nasal cavity mucosa. It is shown that the antiseptic agents protargol and octenisept have similar antimicrobial effect on microorganisms, typical of chronic catarrhal rhinitis. When applied topically both 2% protargol and octenisept as diluted 1:6 provide restoration of the epithelial barrier and its protective function, with the reduction of stress of morphofunctional state of epithelium with the tendency to normalization.

Key words: chronic catarrhal rhinitis, 2% silver proteinate.
Bibliography: 3 sources.

Хронический катаральный ринит (ХКР) отличается доминированием симптома скудной, постоянной ринореи. Поскольку воспалительный процесс носит достаточной поверхностный характер, то в лечении наиболее часто используются топические средства для механического удаления экссудата и лекарственные препараты с противомикробным эффектом. Оптимально применять средства, обладающие комплексным фармакологическим действием [1, 2]. Такими свойствами обладает протаргол (Protargolum) – синоним: серебра протеинат, Argentum proteinicum.

Протаргол оказывает вяжущее, антисептическое и противовоспалительное действия. Диссоциирует с образованием ионов серебра. Ионы серебра препятствуют размножению бактерий, связываясь с их ДНК [3].

В основе механизма действия протаргола на поврежденную в результате воспалительного процесса слизистую оболочку или поверхность кожи лежит образование защитной пленки, возникающей за счет осаждения серебром белков, уменьшает чувствительность слизистых оболочек, кожи и активирует сужение сосудов, следовательно приводит к торможению воспалительных реакций. Также ионы серебра обладают способностью подавлять размножение различных бактерий, грибковой флоры и в меньшей степени вирусов. В меньшей процентной концентрации коллоидный раствор протаргола обладает бактериостатическим действием, а в более высокой – оказывает бактерицидное воздействие на бактериальную и грибковую патогенную флору [3].

Приказом Министерства здравоохранения СССР от 12 августа 1991 г. № 223 «Об утверждении сборника унифицированных лекарственных прописей» протаргол рекомендуется к медицинскому применению как противомикробная жидкость для наружного применения, промываний, смазывания слизистых оболочек. Действие и показания: как вяжущее, антисептическое и противовоспалительное средство для смазывания слизистых оболочек верхних дыхательных путей (1; 2; 5%), а также как противомикробные капли в нос (раствор протаргола 1; 2; 3%): по 2–3 капли в нос 3 раза в день.

Протаргол используется в медицине с 1964 г. Учитывая высокие приспособительные возможности современной патогенной микрофлоры возникает вопрос о сопоставимости лечебного эффекта протаргола и современных антисептиков.

Цель исследования. Определить взаимозаменяемость изготовленного аптечной организацией 2% водного раствора протаргола (в дальнейшем – протаргол) и препарата «Октенисепт»® (в дальнейшем – октенисепт) (Schulke & Mayr GmbH, Германия) при топическом интраназальном применении.

Октенисепт также относится к фармакологической группе «антисептики и дезинфицирующие препараты», обладает широким спектром антимикробного, фунгицидного и вирулицидного действий за счет гидрофобного взаимодействия октенидина дигидрохлорида и феноксиэтанола с цитоплазматическими мембранами патогенных микроорганизмов. Для нанесения на слизистые оболочки октенисепт разводят водой 1:6.

Таким образом, протаргол и октенисепт относятся к одной фармацевтической группе, имеют идентичный спектр показаний для применения в оториноларингологии, идентичные режим и способ использования. Оба препарата рекомендовано использовать для промывания полостей околоносовых пазух, обработки слизистой оболочки верхних дыхательных путей и глаз.

Пациенты и методы исследования. В исследование включены пациенты в возрасте старше 18 лет с установленным диагнозом искривление перегородки носа, хронический катаральный ринит, $t < 37$ °C, СОЭ < 15 мм/ч, направленные на плановую септопластику. В группе исследования (интраназальное лечение проведено протарголом) под наблюдением находились 25 пациентов, возраст 18–43 лет, средний возраст 32,4±3,7 года; из них мужчин – 17, женщин – 8. В группе сравнения (интраназальное лечение проведено октенисептом) под наблюдением находились 25 пациентов в возрасте 21–42 лет, средний возраст 30,1± 4,2 года; из них мужчин – 14, женщин – 11. Диагноз хронический катаральный ринит, искривление перегородки носа установлен на основании клинических данных (жалобы на персистирующую скудную или умеренную ринорею слизистого, слизисто-гнойного характера; затруднение носового дыхания; наличие субъективной попеременной заложенности правой или левой половин носа; цитологическое подтверждение нейтрофильного характера воспалительного процесса при мазке-отпечатке слизистой оболочки полости носа при отсутствии эозинофилов в мазке-отпечатке; данные риноскопии). Согласно данным анамнеза заболевания длительность жалоб у наблюдаемых пациентов превышала 1 год. Исследование проведено по схеме:

с 1-го по 7-й день – подготовительный период: отмена всех применяемых интраназально препаратов;

с 8-го по 14-й день – контрольный период интраназальной терапии: все пациенты 3 раза в день (утром, днем и вечером) закапывают 3 капли тестируемого препарата в привычном для себя положении, после чего находятся в положении сидя или стоя 30 мин;

15-й день участия в исследовании: утром – клиническая оценка пациентом комплаентности и переносимости терапии; оценка врачом при-

знаков воспалительного процесса при риноскопии; плановое оперативное вмешательство: септопластика, забор биоптата слизистой оболочки нижних носовых раковин.

Терапевтическая эффективность препаратов оценена по визуальным признакам воспалительного процесса при риноскопии в баллах (застойная гиперемия слизистой оболочки полости носа; корки: 0 – нет, 1 – есть; жидкое отделяемое в полости носа: 0 баллов – отсутствие; 1 балл – скудное слизистое; 2 балла – умеренные слизистые, слизисто-гнойные выделения; 3 балла – обильные слизистые, слизисто-гнойные выделения; отечность нижней носовой раковины: 0 баллов – отсутствие отечности, 1 балл – отечность имеется, раковина не соприкасается с носовой перегородкой, 2 балла – отечность имеется, раковина соприкасается с носовой перегородкой), морфологическим признакам воспалительного процесса (выраженность лейкоцитарной инфильтрации, признаки венозного стаза, обильность десквамации покровного эпителия, толщина сосудистых стенок), гистохимической характеристикам лимфоваскулярной системы.

Предварительное исследование видового состава микрофлоры полости носа у включенных в исследование пациентов с ХКР на фоне искривления перегородки носа выявило кокковую микрофлору с явным преобладанием гемолитического стрептококка (*Str. pyogenes*) и золотистого стафилококка (*St. aureus*). В обеих группах высок процент пациентов, у которых до лечения не выявлен рост микрофлоры в носовом секрете, несмотря на достаточное количество отделяемого. Такие больные в I группе составили 6 человек (24%), во II группе – 5 человек (20%). При наличии роста микрофлоры из полости носа наиболее часто высеян гемолитический стрептококк (*Str. pyogenes*) – 14 больных, при этом определена высокая степень роста – более 40 КОЕ/тампон. Золотистый стафилококк выделен у 12 больных, наблюдался умеренный и обильный рост культуры (от 18 до 46 КОЕ/тампон), с преобладанием умеренного роста. Эпидермальный стафилококк выделен у 8 пациентов, степень роста составила от 16 до 42 КОЕ/тампон. У 3 больных из назального секрета выделен умеренный рост энтерококка (*Str. faecalis* = *Enterococcus faecalis*) – 12–14 КОЕ/тампон.

На основании результатов выделенной микрофлоры определен спектр тестируемых in vitro бактериальных культур – *Staphylococcus aureus, Streptococcus pyogenes*, *Staphylococcus epidermalis*, *Enterococcus faecalis*.

В качестве тест-штаммов использовали грамположительные микроорганизмы из состава коллекции бактерий ГБУЗ НСО ГКБ № 1.

Использован диффузионный метод исследования бактериостатического, бактерицидного действия препаратов при высеве тест-штаммов на агаризованные среды (лунки, капли). Для определения антимикробной активности протаргола и октенисепта суточные агаровые культуры тест-штаммов микроорганизмов суспендировали в физиологическом растворе до оптической плотности $(1 \div 5)10^{5-6}$ кл./мл и по 100 мкл равномерно распределяли на поверхности агаризованной питательной среды в чашках Петри. В асептических условиях в засеянной агаровой пластинке вырезали лунки («колодцы»), вносили в них по 100 мкл испытуемых препаратов и помещали в холодильник при температуре 6–9 °С для диффузии препаратов в слой агара. Период диффузии составил 7 ч. Рост культур в этих температурных условиях замедлен или приостанавливается. Далее чашки с высевами инкубировали в течение 24–48 ч при температуре, оптимальной для каждой культуры (28–37 °С). Положительный результат устанавливали по наличию вокруг лунки с препаратом зоны отсутствия (лизиса) или угнетения роста тест-штамма. Образцы исследованы в двух повторах, в результатах указано среднее значение (зона лизиса в миллиметрах). Зону лизиса прослеживали в течение 7 суток на предмет продолжительности действия препаратов.

Для морфологического, иммуногистохимического исследования с диагностической целью были взяты биоптаты размерами 0,2×0,2 см из нижней носовой раковины, отступя 1–1,5 см в глубь от переднего края. Биоптаты фиксировали в 10% забуференном растворе формалина, после приготовления тонких срезов окрашивали гематоксилином и эозином, ставили ШИК-реакцию, в целях оценки пролиферативных изменений покровных, собственных железистых структур, степени васкуляризации проводился ряд иммуногистохимических реакций. Контролем служили 15 биоптатов слизистой оболочки нижней носовой раковины пациентов с идентичным диагнозом, не получавших интраназального лечения в подготовительном периоде септопластики.

Результаты исследования. В результате in vitro исследования у тестируемых средств выявлена сопоставимая противомикробная активность (табл. 1) в отношении микрофлоры, типичной для ХКР. Наибольшая чувствительность отмечена у гемолитического стрептококка (*Streptococcus pyogenes*), наименьшая у фекального стрептококка (*Enterococcus faecalis*). В отношении *Enterococcus faecalis* наблюдалась размытая граница зоны лизиса для препарата протаргол, что указывает на дозозависимый эффект противомикробной активности.

За период лечения с 9-х по 14-е сутки наблюдалось достоверное уменьшение выраженности симптомов ХКР. В группах сравнения на 15-е сутки наблюдения все контролируемые симптомы

Таблица 1

Противомикробное действие in vitro антисептических средств протаргол 2% и октенисепт, разведение 1 : 6

Тест-культура	Колодцы: исследуемый образец 100 мкл, зона лизиса, мм	
	Протаргол 2%	Октенисепт, разведение 1 : 6
Staphylococcus aureus	18,9	19,1
Streptococcus pyogenes	23,6	22,8
Staphylococcus epidermalis	21,3	21,6
Enterococcus faecalis	14,1	13,9

Таблица 2

Состояние симптомов хронического катарального ринита в группах сравнения на 8-е и 15-е сутки наблюдения, баллы ($M \pm m$)

Контролируемые симптомы хронического катарального ринита	Группа исследования (протаргол 2%), $n = 25$		Группа контроля (октенисепт, 1:6), $n = 25$	
	8-е сутки	15-е сутки	8-е сутки	15-е сутки
Застойная гиперемия слизистой оболочки нижней носовой раковины	1,0±0,0	1,0±0,0	1,0±0,0	1,0±0,0
Отделяемое в полости носа	2,20±0,11	0,64±0,29	2,40±0,14	0,68 ± 0,29
Корки в полости носа	0,73±0,02	0,31±0,24	0,76±0,22	0,20 ±0,21
Отечность нижних носовых раковин	1,83±0,16	0,72±0,24	1,75±0,14	0,67±0,29

ХКР сопоставимы, достоверных различий между группами нет (табл. 2).

Тканевые изменения слизистой оболочки нижней носовой раковины при интраназальном применении тестируемых антисептиков

В контрольных образцах слизистой оболочки полости носа найдены следующие особенности. Гистологически эпителиальный покров слизистой оболочки полости носа отличался вариабельными воспалительными явлениями, признаками гипертрофии, участками метаплазии по плоскоклеточному типу, умеренно выраженным отечным разрыхлением эпителиального пласта с диссоциацией клеточных элементов.

При ШИК-реакциях в цитоплазме эптелиоцитов видны скопления гранул красного цвета, что связано с избыточным образованием слизи, базальная мембрана неодинаковой толщины, в некоторых участках отмечалась ее прерывистость за счет проникновения лейкоцитов, при этом четко выражены дистрофические и некробиотические изменения эпителиальных клеток. На поверхности эпителия были видны скопления слизи и нейтрофилов, клеточный эпителиальный ряд разнонаправленный, в отдельных участках наблюдалось слущивание поверхностно расположенных клеток с сохранением только клеток базального слоя, структурно отмечалось отсутствие четко выраженной дифференцировки по всем слоям покровного эпителия (рис. 1, 2). Межклеточные пространства чаще резко расширены особенно в базальной части эпителия, в утолщенной базальной мембране и под ней определялись капилляры, эндотелиоциты которых отечные, выступали в просвет и занимали большую его часть. Воспалительный инфильтрат обнаруживался как в супрабазальных, базальных слоях, так и в подэпителиальной ткани, тучные клетки единичные, эозинофилы не определены, много тканевых макрофагов, нейтрофилов, собственные слизистые железы преимущественно с повышенной секрецией, большим количеством бокаловидных клеток; микроциркуляторное русло с повышенной сосудистой проницаемостью, многочисленными диапедезными кровоизлияниями, просвет сосудов то щелевидной, то неправильной овальной формы, лимфатические коллекторы с расширенным просветом.

Заключение по гистологическому исследованию биоптатов слизистой оболочки нижней носовой раковины контрольных образцов: структурно-клеточная картина слизистой оболочки нижней носовой раковины соответствует гипертрофии слизистой оболочки носовой раковины при хроническом воспалении.

После интраназального применения тестируемых антисептических препаратов в первой группе (октенисепт в разведении 1 : 6) и во второй группе (2% протаргол) определена сходная гистологическая картина биоптатов, которая характеризовалась следующими данными.

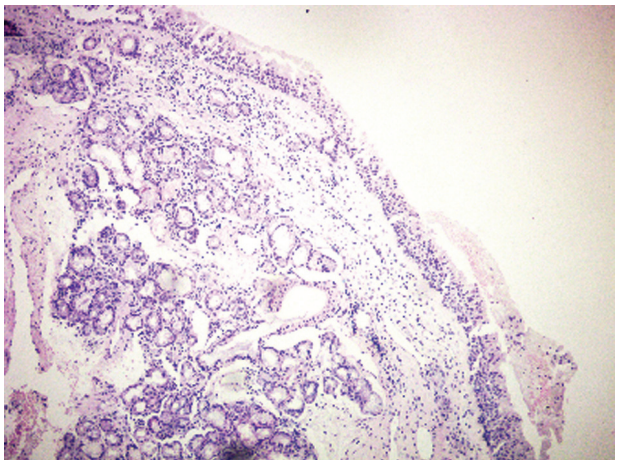

Рис. 1. Гипертрофия слизистой оболочки полости носа с отеком, пролиферацией собственных слизистых желез. Окраска гематоксилин и эозин, ×200.

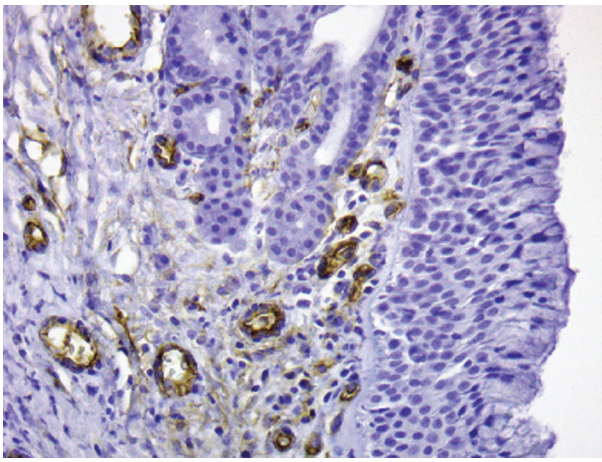

Рис. 2. Гиперплазия желез, сосудов капиллярного типа, расширение лимфатических щелей. Реакция на CD-34 (маркер стволовых гемопоэтических клеток, клеток эндотелия, эмбриональных фибробластов, клеток Лангерганса и дендритических клеток), ×200.

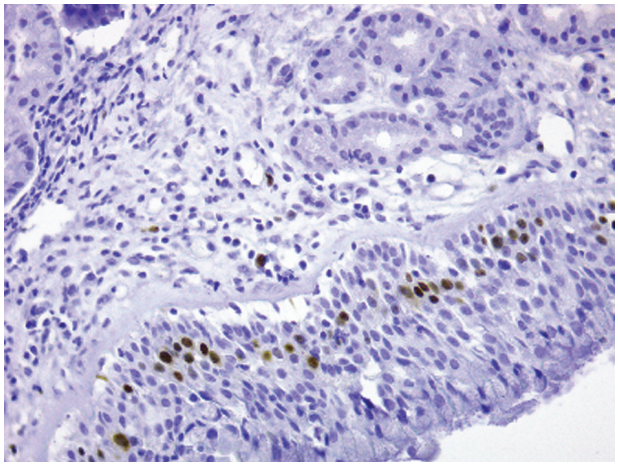

Рис. 3. Уменьшение отека, снижение воспалительной инфильтрации, восстановление стратификации эпителиального пласта, умеренная пролиферативная активность покровного эпителия. Реакция на Ki-67 (маркер пролиферации), ×200.

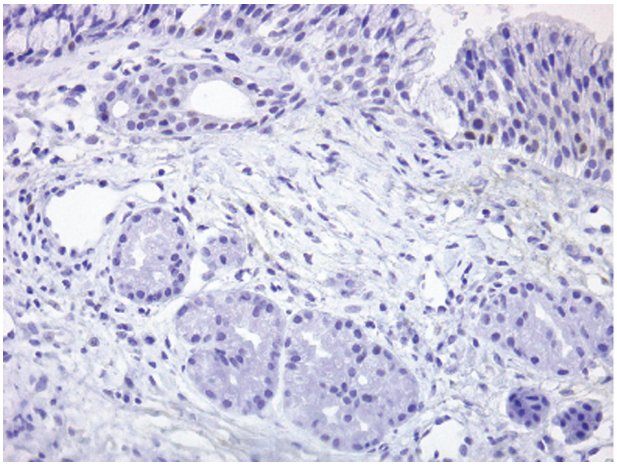

Рис. 4. Уменьшение отека, снижение пролиферативной активности покровного эпителия. Реакция на Ki-67 (маркер пролиферации), ×200.

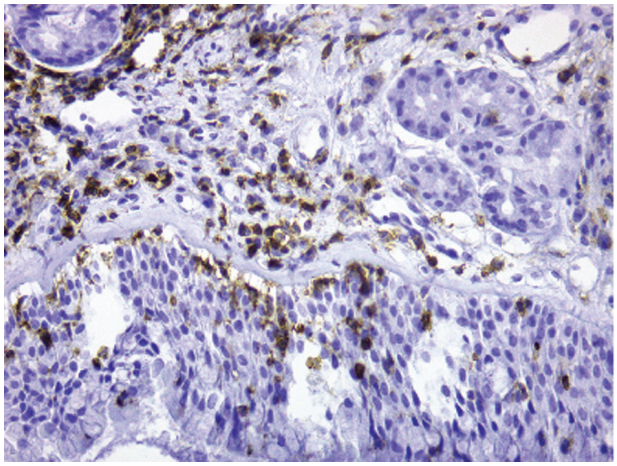

Рис. 5. Активация системы Т-лимфоцитов. Реакция на CD-45 (Leucocyte Common Antigen) / (общий лейкоцитарный антиген), ×200.

В эпителиальном пласте четко выделялись полигональные базальные и цилиндрические клетки двух типов: реснитчатые и бокаловидные, в некоторых наблюдениях в толще пласта определялись внутриэпителиальные лимфоциты, располагающиеся преимущественно в базальной части (рис. 3). Железы собственной пластинки слизистой оболочки (белково-слизистые) оказывались в разном функциональном состоянии, что оценивалось по количеству выделяемого секрета. В межуточной части желез, а также около сосудов определялись круглоклеточные элементы с примесью тучных клеток, местами в большом количестве, кровеносные капилляры субэпителиального слоя разной плотности расположения, при этом количество экстравазатов из эритроцитов достоверно уменьшилось, клеточные мезенхимальные реакции сохранялись по типу

слабо выраженных. Определен незначительный отек преимущественно в субэпителиальной зоне (рис. 4).

В целом наблюдалась более упорядоченная структура покровного слоя. Количество плазматических клеток в эпителии меньше по сравнению с контролем, хотя их можно было обнаружить в субэпителиальном слое. В строме незначительно увеличилось количество тучных клеток. Кроме того, при местном применении активировались реакции клеточного иммунитета, что выразилось в увеличении количества Т-лимфоцитов (рис. 5), а также повышением активности эндотелиоцитов посткапиллярных венул, что выражается в увеличении числа фигур деления, формировании вновь образованных сосудов.

Морфологические сопоставления биоптатов контроля и групп наблюдения позволили выявить коррелятивные связи изменений слизистой оболочки носа при использовании обоих тестируемых средств. Выявлена примерно равная площадь (%) покровного эпителия в контроле и в эксперименте (14,3±2,8; 13,6±1,5) соответственно, площадь стромальных структур (32,6±1,0; 37,8±1,5) соответственно.

Заключение. Гистоморфологическая картина слизистой оболочки в биоптатах 1-й и 2-й групп наблюдения идентична. По сравнению со слизистой оболочкой биоптатов контрольных образцов гистоморфологические изменения указывают на тенденцию к нормализации структуры слизистой оболочки.

Выводы

Тестируемые антисептические средства протаргол и октенисепт обладают сходным противомикробным действием относительно микроорганизмов, типичных для хронического катарального ринита.

По данным передней риноскопии на 15-е сутки наблюдения имеет место идентичная клиническая эффективность нанесения на слизистую оболочку полости носа препаратов протаргол 2% и октенисепт в разведении 1 : 6.

Местное применение протаргола 2% и октенисепта в разведении 1 : 6 нормализует структуру слизистой оболочки полости носа за счет уменьшения отека эпителия, активации Т-лимфоцитов, обеспечивающих барьерную функцию, нормализацию системы сосудистого русла, оживлению клеточных стромальных реакций с адекватным увеличением числа тучных клеток.

При местном применении как 2% протаргола, так и октенисепта в разведении 1 : 6 происходит восстановление эпителиального барьера и его защитной функции со снижением имеющегося напряжения морфофункционального состояния эпителия с тенденцией к нормализации.

ЛИТЕРАТУРА

1. Оториноларингология: национальное руководство. 2-е изд., перераб. и доп. / Под ред. В. Т. Пальчуна. М.: ГЭОТАР-медиа, 2016.
2. Заболотный Д. И., Митин Ю. В., Безшапочный С. Б. Оториноларингология. Киев: Медицина, 2010.
3. Регистр лекарственных средств России (РЛС). Энциклопедия лекарств / Под ред. Г. Л. Вышковского. М.: РЛС/РЛС-2004, 2004.

Киселев Алексей Борисович – докт. мед. наук, профессор, зав. каф. оториноларингологии Новосибирского ГМУ Минздрава России, главный внештатный оториноларинголог Министерства здравоохранения Новосибирской области. Россия, 630091, г. Новосибирск, Красный пр., д. 52; тел.: 8-383-226-63-52; +7-913-949-63-22, e-mail: kislor@list.ru

Чаукина Виктория Александровна – канд. мед. наук, доцент, доцент каф. оториноларингологии Новосибирского ГМУ Минздрава России. Россия, 630091, г. Новосибирск, Красный пр., д. 52; тел.: 8-383-226-63-52; +7-923-231-70-81, e-mail: vict.chau@mail.ru

Автушко Александр Сергеевич – канд. мед. наук, ассистент каф. оториноларингологии Новосибирского ГМУ. Россия, 630091, г. Новосибирск, Красный пр., д. 52; тел.: 8-383-226-63-52; +7-952-900-69-87, e-mail: dr.avtushko@mail.ru

Морозов Дмитрий Вильевич – канд. мед. наук, врач-патоморфолог патоморфологического отделения Городской клинической больницы № 1. Россия, 630047, г. Новосибирск, ул. Залесского, д. 6; тел.: 8 -383-225-08-63; +7-913-987-56-80, e-mail: mdvil07@mail.ru

Каримов Орзу Сафарович – очный аспирант каф. оториноларингологии Новосибирского ГМУ. Россия, 630091, г. Новосибирск, Красный пр., д. 52; тел. 8-383-226-63-52; +7-953-892-78-54, e-mail: karimov-orzu@mail.ru

REFERENCES

1. Otorinolaringologiya. Natsional'noe rukovodstvo. 2-e izd., pererab. i dopolnennoe [Otorhinolaryngology. National guidelines: edition 2, revised and enlarged; under the editorship of V. T. Pal'chun]; pod red. V. T. Pal'chuna. M.: GEOTAR-media, 2016 (in Russian).

2. Zabolotnyi D. I., Mitin Yu. V., Bezshapochnyi S. B. Otorinolaringologiya [Otorhinolaryngology]. Kiev: VSI «Meditsina», 2010 (in Russian).
3. Registr lekarstvennykh sredstv Rossii (RLS). Entsiklopediya lekarstv pod red. G. L. Vyshkovskogo [The register of medicinal preparations of Russia (RLS). Encyclopedia of medicines. Under the editorship of G. L. Vyshkovskii]. M.: RLS/RLS-2004, 2004 (in Russian).

Kiselev Aleksei Borisovich – MD, Professor, Head of the Chair of Otorhinolaryngology of Novosibirsk State Medical University, Chief External Otorhinolaryngologist of the Ministry of Healthcare in Novosibirsk region. Russia, 630091, Novosibirsk, 52, Krasnyi ave., tel.: 8-383-226-63-52; +7-913-949-63-22, e-mail: kislor@list.ru

Chaukina Viktoriya Aleksandrovna – MD Candidate, Associate Professor, Associate Professor of the Chair of Otorhinolaryngology of Novosibirsk State Medical University. Russia, 630091, Novosibirsk, 52, Krasnyi ave., tel.: 8-383-226-63-52; +7-923-231-70-81, e-mail: vict.chau@mail.ru

Avtushko Aleksandr Sergeevich – MD Candidate, Teaching Assistant of the Chair of Otorhinolaryngology of Novosibirsk State Medical University. Russia, 630091, Novosibirsk, 52, Krasnyi ave., tel.: 8-383-226-63-52; +7-952-900-69-87, e-mail: dr.avtushko@mail.ru

Morozov Dmitrii Vil'evich – MD Candidate, pathomorphologist of the Department of Pathomorphology of Municipal Clinical Hospital No. 1. Russia, 630047, Novosibirsk, 6, Zalesskogo str., tel.: 8 -383-225-08-63; +7-913-987-56-80, e-mail: mdvil07@mail.ru

Karimov Orzu Safarovich – day-time post-graduate student of the Chair of Otorhinolaryngology of Novosibirsk State Medical University. Russia, 630091, Novosibirsk, 52, Krasnyi ave., tel.: 8-383-226-63-52; +7-953-892-78-54, e-mail: karimov-orzu@mail.ru

ТРЕБОВАНИЯ К ОФОРМЛЕНИЮ ПРИСТАТЕЙНОГО СПИСКА ЛИТЕРАТУРЫ
(изменены в соответствии с требованиями ВАК и Scopus)

• Список литературы подается на русском языке и в романском латинском алфавите (Reference in Roman script)

• Список литературы должен содержать не менее 8–10 источников

• Не допускаются ссылки на учебники и учебные пособия!

• Рекомендуется приводить ссылки на публикации в зарубежных периодических изданиях

• Возраст ссылок на российские периодические издания не должен превышать 3–5 лет

• Не рекомендуются ссылки на диссертации и авторефераты диссертаций (малодоступные источники). Вместо ссылок на диссертации рекомендуется приводить ссылки на статьи, опубликованные по результатам диссертационной работы в периодических изданиях

• Ссылки на нормативную документацию желательно включать в текст статьи или выносить в сноски.

УДК 616.211-009.86-08:615.015.32 doi: 10.18692/1810-4800-2017-4-136-143

МАЗЬ ФЛЕМИНГА® В ТЕРАПИИ ОСТРЫХ И ХРОНИЧЕСКИХ ВАЗОМОТОРНЫХ РИНИТОВ

Рязанцев С. В., Кривопалов А. А., Шаталов В. А., Шервашидзе С. В.

ФГБУ «Санкт-Петербургский научно-исследовательский институт уха, горла, носа и речи» Минздрава России, 190013, Санкт-Петербург, Россия

„OINTMENT FLEMINGS" IN THE TREATMENT OF ACUTE AND CHRONIC VASOMOTOR RHINITIS

Ryazantsev S. V., Krivopalov A. A., Shatalov V. A., Shervashidze S. V.

Federal State Budgetary Institution "Saint Petersburg Research Institute of Ear, Throat, Nose and Speech", Ministry of Health of the Russian Federation, Saint Petersburg, Russia

В развитии вазомоторного ринита имеет значение множество этиологических и патогенетических факторов. Это диктует необходимость комплексного подхода к терапии этого широко распространенного заболевания.

Цель исследования. Оценка эффективности комплексного гомеопатического препарата для местного применения Мазь Флеминга® при лечении вазомоторного ринита.

Пациенты и методы. В исследование были включены 30 взрослых пациентов обоего пола (15 мужчин и 15 женщин) в возрасте от 18 до 59 лет с установленным диагнозом вазомоторный ринит. Исследуемым препаратом для наружного применения Мазь Флеминга® смазывали слизистую оболочку полости носа или закладывали турунды с мазью на 3–5 мин 2–3 раза в день. Курс лечения составлял 7–10 дней. Эффективность лечения оценивали по динамике клинических данных и степени выраженности субъективных симптомов заболевания.

Результаты. Апостериорные попарные сравнения данных балльных показателей повторной оценки статуса пациентов относительно сроков применения препарата Мазь Флеминга® выявили отчетливую равномерную положительную динамику со стороны клинической картины и субъективных жалоб.

Выводы. На основании проведенных исследований, благодаря высокому профилю эффективности и безопасности, комплексный гомеопатический препарат для местного применения Мазь Флеминга® рекомендуется к широкому применению в лечении вазомоторного ринита.

Ключевые слова: оториноларингологическая специализированная помощь, вазомоторный ринит.

Библиография: 13 источников.

Abstract: Summary. In the development of vasomotor rhinitis, many etiological and pathogenetic factors are important. This dictates the need for an integrated approach to the therapy of this widespread disease.

Objective: To evaluate the effectiveness of a complex homeopathic preparation for topical application „Ointment Flemings" in the treatment of vasomotor rhinitis.

Materials and methods. The study included 30 adult patients of both sexes (15 men and 15 women) aged 18 to 59 years with a diagnosis of vasomotor rhinitis. With the drug for external use, „Ointment Flemings" lubricated the mucosa of the nasal cavity or layed turuns with ointment for 3–5 minutes. 2–3 times a day. The course of treatment was 7–10 days. The effectiveness of treatment was assessed by the dynamics of clinical data and the severity of subjective symptoms of the disease.

Results. Aposteriori pairwise comparisons of these ball gauges of re-evaluation of the patients' status relative to the timing of the use of the „Ointment Flemings" revealed a distinct uniform positive dynamics in the clinical picture and subjective complaints.

Conclusions. Based on the studies conducted, the high profile of efficacy and safety, the complex homeopathic preparation for topical application „Ointment Flemings" is recommended for wide application in the treatment of vasomotor rhinitis.

Key words: ENT care, neurosurgical care, vasomotor rhinitis.

Bibliography: 13 sources.

Вазомоторный ринит (ВР) – заболевание, имеющее широкую распространенность, с которым приходится сталкиваться не только оториноларингологам, но и врачам других специальностей. По данным R. A. Settipane (2003), в США насчитывается до 19 миллионов больных ВР, а еще 26 миллионов пациентов – со смешанными формами хронического ринита [1–3].

Понятие «вазомоторный ринит» происходит от названия нервных волокон, иннервирующих гладкую мускулатуру артерий и вен. В основе патогенеза ВР – нарушение нервно-рефлекторных

механизмов симпатической (вызывающей сосудосуживающий эффект) и парасимпатической (сопровождающейся сосудорасширяющим эффектом) регуляции тонуса кровеносных сосудов слизистой оболочки полости носа. Основные симптомы ВР – периодическая заложенность носа, имеющая попеременный характер, и выделения, стекающие в носоглотку, – связаны с лабильностью и повышенным кровенаполнением сосудов носовых раковин. Дисфункция вегетативной нервной системы полости носа вызывает изменение проницаемости сосудистой стенки, отек, увеличение объема носовых раковин, нарушение носового дыхания, ринорею, приступы чихания, снижение обоняния и сопровождается выраженным нарушением качества жизни пациента [4, 5].

В большинстве клинических случаев вегетативный дисбаланс не ограничивается только нервной системой полости носа, а сопровождается проявлениями общей вегетативной дистонии. Развитию вегетососудистой дисфункции часто способствует перенесенная респираторная инфекция [1]. Также появление симптомов ВР может быть связано с воздействием химических, физических факторов, изменением эмоционального, гормонального фона, общими нарушениями сосудистого тонуса (артериальная гипертензия), заболеваниями желудочно-кишечного тракта (гастрит, гастроэзофагеальный, ларингофарингеальный рефлюкс) [6, 7].

При наличии аллергического компонента в этиопатогенезе ВР наряду с нейрогенными нарушениями имеет значение развитие специфической иммунной реакции «антиген-антитело» и выброс биологически активных медиаторов воспаления. В качестве антигенов могут выступать как экзогенные факторы (бытовая пыль, пыльца растений и т. д.), так и эндоаллергены. Возможен переход нейровегетативной формы ВР в аллергическую. В связи с этим деление заболевания на две формы во многом условно, с современных позиций это две стороны одного патологического состояния [8].

Медикаментозный ринит – это воспалительный процесс слизистой оболочки полости носа, развивающийся в результате длительного воздействия лекарственного препарата. Нарушение пациентом режима дозирования деконгестантов (сосудосуживающих капель) ведет к развитию тахифилаксии – снижению эффективности сосудосуживающего эффекта и привыканию к его частому использованию. Медикаментозный ринит сопровождается глубокими патоморфологическими изменениями: метаплазией цилиндрического реснитчатого эпителия в многослойный плоский, снижением чувствительности рецепторов к норадреналину, атрофией респираторного эпителия, застоем назального секрета, инфицированием, образованием корочек, сужением просвета носовых ходов [9].

Таким образом, особенности этиологии и патогенеза ВР обусловливают необходимость комплексного подхода к лечению заболевания путем воздействия на основные звенья развития патологического процесса. В этой связи в настоящее время особый интерес представляют комплексные гомеопатические препараты, имеющие доказанную клиническую эффективность и высокий профиль безопасности [10, 11].

С 2001 г. накоплен большой опыт применения препарата для местного применения Мазь Флеминга в клинической и в том числе оториноларингологической практике. Широкий спектр фармакологических эффектов лекарственного средства Мазь Флеминга®, разработанного и запатентованного в России, обусловлен фитохимическим составом и терапевтическими показаниями ее компонентов, которые включены в состав препарата в аллопатических концентрациях. Препарат не имеет возрастных ограничений, случаи непереносимости компонентов, введенных в состав, не зарегистрированы [12, 13].

Эффект нормализации тонуса кровеносных сосудов слизистой оболочки полости носа обеспечивают компоненты препарата, обладающие венотоническим эффектом: Эукулюс (Aesculus hippocastanum L. – Конский каштан) и Гамамелис (Hamamelis virginica L. – Гамамелис виргинский). Как и другие растительные компоненты Календула (Calendula officinalis) обладает выраженным противовоспалительным эффектом. Цинк обладает антисептическим действием и снижает экссудацию (подсушивающий эффект) [12].

В комплексный состав Мази Флеминга® входит также ментол. Ментол традиционно включен в ставшие классическими мази для лечения ринитов – Мазь Симановского, мазь «Сунореф» и т. д. В настоящее время ментол активно добавляют ко многим современным препаратам для лечения ринитов и в форме спрея, и в форме капель.

Интересно, что ментол не влияет на носовое сопротивление как таковое. Зарегистрировать изменение носового сопротивления из-за введения одного лишь ментола не удается. «Секрет» ментола заключается в том, что он воздействует на гипоталамические центры, создавая ощущение глубокого, полного, свежего дыхания.

При этом нельзя односторонне оценивать действие ментола исключительно как субъективное. В составе комплексных лекарственных препаратов роль ментола исключительно важна: он обладает противовоспалительным и мягким сосудосуживающим эффектом. Кроме этого, ментол обеспечивает противомикробный, противовирусный и противовоспалительный эффекты [10].

Таким образом, комбинация компонентов в препарате для местного применения Мазь Флеминга® и значительный положительный опыт использования препарата в оториноларингологической практике послужили основанием для проведения клинического исследования.

Цель исследования. Оценка эффективности комплексного гомеопатического препарата Мазь Флеминга® при лечении вазомоторного ринита.

Пациенты и методы исследования. В исследование были включены 30 взрослых пациентов обоего пола (15 мужчин и 15 женщин) в возрасте от 18 до 59 лет с установленным диагнозом вазомоторный ринит (табл. 1). По данным анамнеза длительность заболевания составила от 3 месяцев до 12 лет. Сопутствующая патология в виде гипертонической болезни 1–2-й стадии имела место у 4 пациентов.

Исследуемый препарат – Мазь Флеминга® РУ Р N000727/01. Исследуемым препаратом для наружного применения Мазь Флеминга® смазывали слизистую оболочку полости носа или закладывали турунды с мазью на 3–5 мин 2–3 раза в день. Курс лечения составлял 7–10 дней.

Сопутствующая терапия: 3 пациентам проводилась ирригационная терапия растворами морской соли в соответствии с утвержденными инструкциями к ним (орошение полости носа 2 раза в день). В течение периода клинического наблюдения 13 пациентов периодически прибегали к применению интраназальных сосудосуживающих препаратов.

Основные критерии эффективности терапии. В течение 3 визитов к ЛОР-специалисту оценивались выраженность и длительность регистрации основных клинических симптомов ринита:

– степень заложенности носа, количество отделяемого из носа и его характер, чиханье и зуд в полости носа;

– интенсивность головных болей;

– нарушение обоняния;

– степень нарушения качества жизни;

– выраженность першения, сухости в горле;

– выраженность кашля.

Степень выраженности данных субъективных симптомов оценивалась по 10-балльной визуально-аналоговой шкале (ВАШ). Субъективную оценку жалоб дополняла характеристика степени нарушений ночного сна пациента в баллах.

Таблица 1

Возрастная и гендерная характеристика исследуемых пациентов

Характеристика	Значение
Возраст: Me [Q25; Q75] Мин : Макс	36,3 [25; 38,5] 18 : 59
Мужчины	15 (50 %)
Женщины	15 (50 %)

Объективная оценка состояния слизистой оболочки полости носа производилась по результатам риноскопии в течение периода клинического наблюдения.

При первом визите к ЛОР-врачу проводили: оценку жалоб пациента с использованием ВАШ, сбор анамнестических данных (аллергические реакции, сопутствующие заболевания), клиническую оценку состояния больного, оториноларингологический осмотр, изучение результатов дополнительных методов обследования, постановку диагноза, назначение лечения – применение препарата Мазь Флеминга® интраназально согласно инструкции по медицинскому применению.

При втором визите пациента – на 5–7-й день от начала терапии – проводили: оценку жалоб пациента с использованием ВАШ, клиническую оценку состояния больного, оториноларингологический осмотр, оценку переносимости и терапевтической эффективности препарата Мазь Флеминга®.

Заключительный визит (на 14–20-й день от начала наблюдения) включал: оценку жалоб пациента с использованием ВАШ, клиническую оценку состояния больного, оториноларингологический осмотр, оценку переносимости и терапевтической эффективности, оценку безопасности препарата Мазь Флеминга®.

Результаты клинической динамики при каждом визите пациента фиксировались ЛОР-специалистом в дневнике клинического наблюдения. Для удобства статистической обработки данных и интерпретации результатов исследования все объективные критерии клинического наблюдения были индексированы в баллах (табл. 2). В целях повышения объективности и комплексности оценки жалоб пациентов, клинических проявлений заболевания, объективного статуса ЛОРорганов при визите к врачу, а также для удобства последующей статистической обработки и интерпретации полученных данных баллы ВАШ, субъективной оценки нарушений сна и дневников клинического наблюдения (табл. 2) были суммированы относительно визитов пациента к ЛОР-врачу.

Оценка безопасности препарата комплексного гомеопатического препарата для местного применения Мазь Флеминга® основана на регистрации нежелательных явлений в ходе всего периода исследования.

Статистический анализ. В исследовании были использованы методы описательной и аналитической статистики. Рассматривались как категориальные (наличие или отсутствие изучаемого фактора, пол), так и количественные дан-

Таблица 2

Дневник клинического наблюдения за состоянием пациента

Признак	Интенсивность каждого признака	
Степень затруднения носового дыхания	☐ 0 ☐ 1 ☐ 2 ☐ 3	нормальное дыхание (свободное) умеренное затруднение выраженное затруднение отсутствие носового дыхания
Уровень ринореи	☐ 0 ☐ 1 ☐ 2 ☐ 3	отсутствие выделений незначительное количество выделений умеренные выделения обильные выделения
Характер носового секрета	☐ 0 ☐ 1 ☐ 2 ☐ 3	прозрачный слизистый слизисто-гнойный гнойный
Цвет слизистой оболочки носа	☐ 0 ☐ 1 ☐ 2 ☐ 3	бледно-розовый инъекция сосудистая бледный синюшный
Характер отека слизистой оболочки носа	☐ 0 ☐ 1 ☐ 2 ☐ 3 ☐ 4	нет слабый умеренный выраженный тотальный
Носовые ходы	☐ 0 ☐ 1 ☐ 2 ☐ 3	свободные умеренно сужены выраженно сужены нет просвета

ные (суммы баллов дневников пациента и клинического наблюдения) (табл. 2). Анализируемые параметры категориальных данных представлены в виде долей и частот от общего числа исследуемых (%). Поскольку все из представленных количественных данных согласно критерию Shapiro–Wilk не соответствовали закону нормального распределения, их параметры в исследовании представлены в виде медианы (Me) и 25, 75% квартилей [Q25; Q75].

Оценка эффекта лечения при повторных измерениях проводилась за счет сравнительной статистической оценки суммы баллов дневников пациентов и клинического наблюдения. Выявление различий в субъективном и объективном статусах пациентов на фоне исследуемой терапии проводилось с использованием непараметрического критерии $\chi^2(2)$ Friedman. В целях уточнения скорости наступления лечебного эффекта проводились апостериорные множественные попарные сравнения балльных и термометрических показателей каждого из дневников между собой (post hoc анализ) с использованием непараметрического Z-критерия Wilcoxon с поправкой Bonferroni для критического уровня значимости: p/m, m – количество возможных гипотез (сравнений). Таким образом, для трех групп сравнения, касающегося оценки динамики баллов ВАШ и дневников клинического наблюдения за статусом пациента относительно 3 визитов к врачу, критический уровень с учетом поправки Bonferroni составлял 0,017. При обработке данных использовался программный пакет IBM SPSS Statistics 22 (Armonk, NY, USA).

Результаты исследования. Все пациенты прошли лечение и наблюдение в соответствии с установленным исследованием протоколом. При этом был достигнут удовлетворительный комплаенс. Все обследуемые отметили очень хорошую переносимость препарата. В ходе наблюдения нежелательных явлений при лечении препаратом Мазь Флеминга® зарегистрировано не было. Нежелательных явлений взаимодействия препарата с другими лекарственными средствами сопутствующей терапии выявлено не было.

Применение в терапии вазомоторного ринита препарата Мазь Флеминга® демонстрировало достижение статистически значимой положительной динамики клинической картины основного заболевания при повторных осмотрах пациентов (табл. 3).

На фоне терапии вазомоторного ринита препаратом Мазь Флеминга® была зарегистрирована статистически значимая выраженная

Таблица 3

Результаты сравнительного анализа клинического статуса пациентов при повторных осмотрах

Номер визита к ЛОР-врачу	Медиана баллов дневников пациентов, Me [Q25; Q75]	$\chi^2_{(2)}$*	*p***
1	13 [12; 13]	58,615	< 0,001
2	8 [5; 12]		
3	4,5 [4; 5]		

* Значение критерия Friedman для повторных наблюдений – $\chi^2_{(2)}$; ** Значение достигнутого уровня значимости (*p*) для критерия Friedman.

положительная динамика объективного состояния слизистой оболочки полости носа (рис. 1). Апостериорные попарные сравнения данных балльных показателей повторной оценки клинического статуса пациентов относительно номера визита к ЛОР-специалисту выявили отчетливую равномерную положительную его динамику начиная со 2-го визита (рис. 2).

Использование препарата для местного применения Мазь Флеминга® при лечении пациентов с вазомоторным ринитом продемонстрировало достижение статистически значимой положительной динамики субъективного статуса пациентов при динамическом его контроле (табл. 4).

При динамической оценке субъективных жалоб пациентов по 10-балльной ВАШ была отмечена статистически значимая положительная динамика со стороны выраженности ринологических симптомов (рис. 3). На фоне снижения интенсивности жалоб все пациенты с вазомоторным ринитом, пролеченные с использованием препарата Мазь Флеминга®, отметили общую положительную динамику качества жизни (рис. 4).

Апостериорные попарные сравнения данных балльных показателей повторной оценки субъективного статуса пациентов относительно сроков применения препарата Мазь Флеминга® выявили отчетливую равномерную положительную динамику со стороны интенсивности, характера ринита, степени выраженности общей интоксикации начиная со 2-го визита к ЛОР-врачу (рис. 5).

На фоне терапии комплексным гомеопатическим препаратом Мазь Флеминга® пациентов с вазомоторным ринитом была зарегистрирована равномерная стойкая статистически значимая

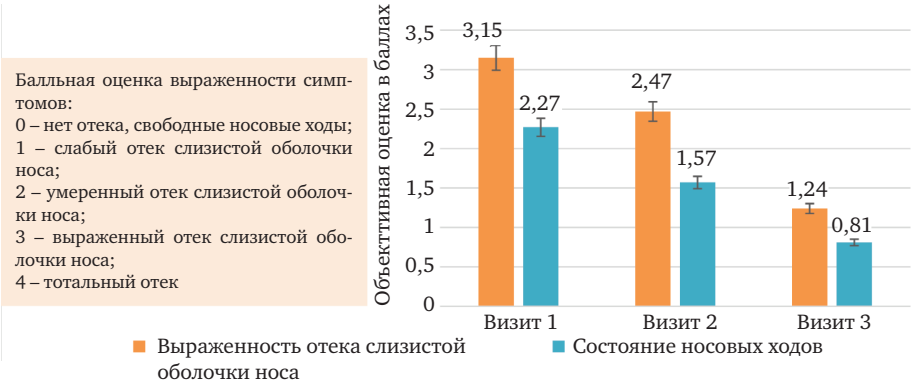

Рис. 1. Динамическая объективная балльная оценка состояния полости носа пациентов на фоне терапии препаратом Мазь Флеминга® .



Рис. 2. Сравнительная характеристика балльных показателей динамики клинического статуса пациентов с вазомоторным ринитом, получавших терапию препаратом Мазь Флеминга®. Ось *X* – градация баллов; ось *Y* – номер визита к ЛОР-специалисту; *p* – достигнутый уровень значимости для Z-критерия Wilcoxon (критический уровень значимости с учетом поправки Bonferroni = 0,017).

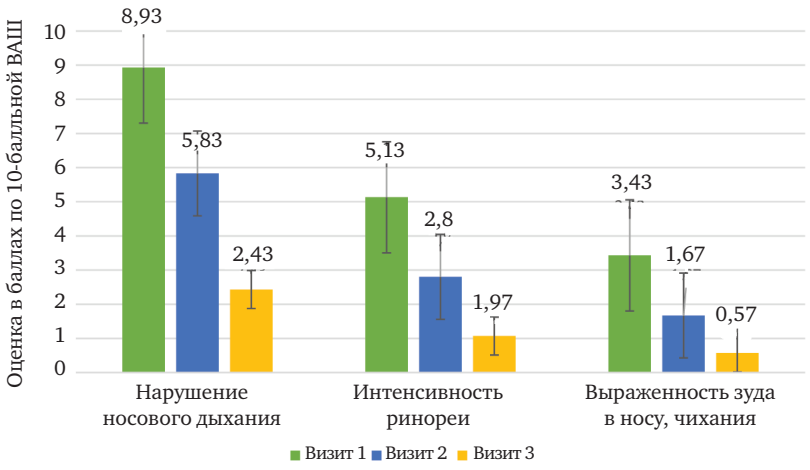

Рис. 3. Динамическая оценка субъективных жалоб пациентов с вазомоторным ринитом на фоне терапии препаратом Мазь Флеминга®.

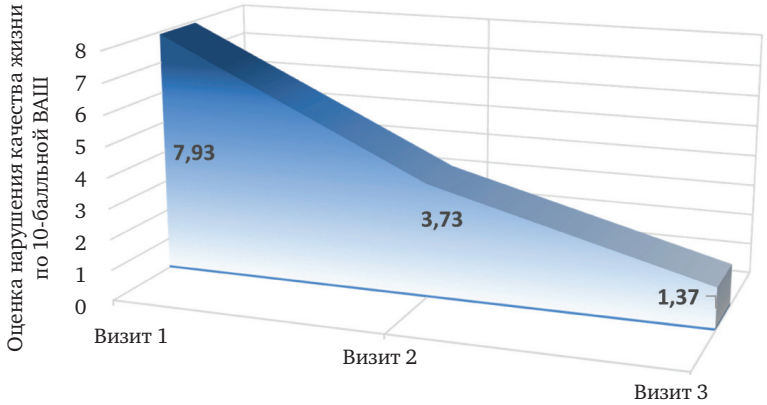

Рис. 4. Динамическая оценка степени нарушения качества жизни пациентов с вазомоторным ринитом на фоне терапии препаратом Мазь Флеминга®.



Рис. 5. Сравнительная характеристика балльных показателей динамики жалоб пациентов с вазомоторным ринитом, получавших терапию препаратом Мазь Флеминга®. Ось *X* – градация баллов; ось *Y* – номер визита к ЛОР-специалисту; *p* – достигнутый уровень значимости для Z-критерия Wilcoxon (критический уровень значимости с учетом поправки Bonferroni = 0,017).

Таблица 4

Результаты сравнительного анализа субъективного статуса пациентов при лечении препаратом Мазь Флеминга® относительно номера визита к ЛОР-врачу

Номер визита к ЛОР-врачу	Медиана суммы баллов дневника клинического наблюдения, Me [Q25; Q75]	$\chi^2_{(2)}$*	*p***
1	32,5 [27; 33]	60,0	0,001
2	15 [14; 18]		
3	9 [8; 10,25]		

* Значение критерия Friedman для повторных наблюдений – $\chi^2_{(2)}$. ** Значение достигнутого уровня значимости (*p*) для критерия Friedman.

положительная динамика клинической картины заболевания (по данным оценки объективного статуса ЛОР-специалистом) начиная со 2-го визита (5–7-й день от начала терапии).

При ежедневной регистрации состояния пациента выявлена стойкая равномерная статистически значимая положительная динамика субъективного статуса аналогично с показателями клинической картины начиная со 2-го визита.

Достигнуты хорошая клиническая эффективность и профиль безопасности при терапии пациентов с вазомоторным ринитом комплексным гомеопатическим препаратом Мазь Флеминга®. Отмечена хорошая переносимость препарата, нежелательных явлений не выявлено.

Выводы

Монотерапия или добавление в схему терапии пациентов с вазомоторным ринитом препарата Мазь Флеминга® позволяет достигнуть положительных результатов лечения как в виде уменьшения общеклинических проявлений, так и в виде купирования основных симптомов заболевания: ринореи, заложенности носа, чихания и отека слизистой оболочки полости носа. Наблюдается положительная тенденция состояния непосредственно слизистой оболочки.

На фоне терапии препаратом Мазь Флеминга® были отмечены уменьшение отечности слизистой оболочки полости носа и снижение выраженности экссудативного синдрома, что подтверждалось субъективными данными (анкеты больных), результатами объективного оториноларингологического обследования. Начиная со второго визита наблюдалась положительная динамика купирования заложенности носа и связанных с ней ринологических симптомов, кашля, нарушения сна. Все полученные данные подтверждены результатами анализа ранжированных показателей клинической картины и субъективного статуса и использованием методов описательной и аналитической статистики.

Отмечена хорошая переносимость препарата, нежелательных явлений не выявлено.

Полученные результаты позволяют судить о генезе позитивного влияния исследуемого препарата на симптомокомплекс вазомоторного ринита, связанного с противовоспалительным, антисекреторным и сосудосуживающим эффектами. Применение комплексного гомеопатического препарата для местного применения Мазь Флеминга® в терапии вазомоторного ринита показало достаточную клиническую эффективность, которая сохранялась на протяжении всего периода наблюдения. Сравнительные показатели относительно визитов к ЛОР-специалисту и дней наблюдения статистически достоверны.

На основании проведенных исследований, благодаря высокому профилю эффективности и безопасности, комплексный гомеопатический препарат для местного применения Мазь Флеминга® рекомендуется к широкому применению в лечении вазомоторного ринита.

ЛИТЕРАТУРА

1. Дайняк Л. Б. Вазомоторный ринит. М.: Медицина, 1966.
2. Рязанцев С. В., Шкабарова Е. В. Неаллергические риниты, или к вопросу о классификации и лечении ринитов // Рос. оториноларингология. 2000. № 2(33). С. 124–127.
3. Settipane R. A. Rhinitis: a dose of epidemiological reality // Allergy Asthma Proc. 2003. Vol 24, N 3. P. 147–154.
4. Пухлик С. М. Вазомоторный ринит – роль вегетативной нервной системы в патогенезе. Методы диагностики и лечения // Рос. ринология. 1999. № 3. С. 23–29.
5. Сватко Л. Г. Значение нейровегетативных нарушений в клинике и лечении вазомоторного ринита // Вестн. оториноларингологии. 2008. № 6. С. 17–19.
6. Braat J. P., Fokkens W. J., Mulder P. G. [et al.]. Forced expirations through the nose is a stimulus for NANIPER but not for controls // Rhinology. 2000 Dec. Vol. 38, N 4. P. 172–176.
7. Loehrl T. A., Smith T. L., Darling R. J. [et al.]. Autonomic dysfunctions, vasomotor rhinitis, and extraesophageal manifestations of gastroesophageal reflux // Otolaryngol Haed Neck Surg. 2002. Vol. 126, N 4. P. 382–387.
8. Рязанцев С. В., Кривопалов А. А., Кривопалова Л. И. Новые возможности в лечении аллергического ринита // Мед. совет. 2015. № 4. С. 26–29.
9. Кржечковская Г. К. О тактике оториноларинголога при медикаментозной ринопатии // Рос. ринология. 1996. № 2–3. С. 126–127.
10. Вавилова Н. М. Гомеопатическая фармакодинамика. М.: Эверест, 1994.
11. Осипов Л. Б. Лечение вазомоторного ринита с использованием гомеопатических лекарственных средств: автореф. … канд. мед. наук. 2000. 24 с.
12. Пономарева А. Ф., Григорьев Е. Д. Практический опыт применения гомеопатического лекарственного средства Мазь Флеминга в лечении вазомоторного ринита и аллергического дерматита: практич. рекоменд. СПб., 2003. 14 с.
13. Мазь Флеминга. Инструкция по медицинскому применению препарата.

Рязанцев Сергей Валентинович – профессор, доктор медицинских наук, заместитель директора по научно-координационной работе с регионами Санкт-Петербургского научно-исследовательского института уха, горла, носа и речи. Россия, 190013, Санкт-Петербург, ул. Бронницкая, д. 9; тел. (812) 316-28-52, e-mail: professor.ryazantsev@mail.ru

Кривопалов Александр Александрович – канд. мед. наук, ст. научный сотрудник отдела разработки и внедрения высокотехнологичных методов диагностики и лечения Санкт-Петербургского НИИ уха, горла, носа и речи. Россия, 190013, Санкт-Петербург, ул. Бронницкая, д. 9; тел. (812) 316-25-01, e-mail: krivopalov@list.ru

Шаталов Владислав Андреевич – клинический ординатор Санкт-Петербургского НИИ уха, горла, носа и речи. Россия, 190013, Санкт-Петербург, ул. Бронницкая, д. 9; тел +7(900) 653-50-60, e-mail: mdshateau@yandex.ru

Шервашидзе Софья Виссарионовна – клинический ординатор ординатор Санкт-Петербургского НИИ уха, горла, носа и речи. Россия, 190013, Санкт-Петербург, ул. Бронницкая, д. 9; тел. +7(952)224-20-70, e-mail: shesophia@ya.ru

REFERENCES

1. Dainyak L. B. Vazomotornyi rinit [Vasomotor rhinitis]. Moscow: Meditsina, 1966 (in Russian).
2. Ryazantsev S. V., Shkabarova E. V. Neallergicheskie rinity, ili k voprosu o klassifikatsii i lechenii rinitov [Non-allergic rhinitis, or the issue of the classification and treatment of rhinitis]. *Rossiiskaya otorinolaringologiya*. 2008; 2(33): 124–127 (in Russian).
3. Settipane R. A. Rhinitis: a dose of epidemiological reality. *Allergy Asthma Proc*. 2003; 24(3): 147–154.
4. Pukhlik S. M. Vazomotornyi rinit – rol' vegetativnoi nervnoi sistemy v patogeneze. Metody diagnostiki i lecheniya [Vasomotor rhinitis – the role of the autonomic nervous system in pathogenesis. Methods of diagnosis and treatment]. *Rossiiskaya rinologiya*. 1999; 3: 23–29 (in Russian).
5. Svatko L. G. Znachenie neirovegetativnykh narushenii v klinike i lechenii vazomotornogo rinita [The importance of neurovegetative disorders in the clinic and the treatment of vasomotor rhinitis]. *Vestnik otorinolaringologii*. 2008; 6: 17–19. (in Russian).
6. Braat J. P., Fokkens W. J., Mulder P. G. et al. Forced expirations through the nose is a stimulus for NANIPER but not for controls. *Rhinology*. 2000 Dec; 38 (4): 172–176.
7. Loehrl T. A., Smith T. L., Darling R. J. et al. Autonomic dysfunctions, vasomotor rhinitis, and extraesophageal manifestations of gastroesophageal reflux. Otolaryngol Haed Neck Surg. 2002; 126(4): 382–387.
8. Ryazantsev S. V., Krivopalov A. A., Krivopalova L. I. Novye vozmozhnosti v lechenii allergicheskogo rinita // [New possibilities in the treatment of allergic rhinitis]. *Meditsinskii sovet*. 2015; 4: 26–29 (in Russian).
9. Krzhechkovskaya G. K. O taktike otorinolaringologa pri medikamentoznoi rinopatii [On the tactics of an otorhinolaryngologist for medical rhinopathy]. *Rossiiskaya rinologiya*. 1996; 2–3: 126–127 (in Russian).
10. Vavilova N. M. Gomeopaticheskaya farmakodinamika [Homeopathic Pharmacodynamics]. Moscow: Meditsina, 1994 (in Russian).
11. Osipov L. B. Lechenie vazomotornogo rinita s ispol'zovaniem gomeopaticheskikh lekarstvennykh sredstv[Treatment of vasomotor rhinitis using homeopathic medicines]: avtoref. … kand. med. nauk. Moscow, 2000. (in Russian).
12. Ponomareva A. F., Grigor'ev E. D. Prakticheskii opyt primeneniya gomeopaticheskogo lekarstvennogo sredstva Maz' Fleminga v lechenii vazomotornogo rinita i allergicheskogo dermatita. Prakticheskie rekomendatsii [Practical experience of using a homeopathic medicine Fleming's ointment in the treatment of vasomotor rhinitis and allergic dermatitis]. 2003. SPb. 14. (in Russian).
13. Maz' Fleminga. Instruktsiya po meditsinskomu primeneniyu preparata [Flemming ointment. Instructions for the medical use of the drug] (in Russian).

Ryazantsev Sergei Valentinovich – MD, Professor, Deputy Director for Scientific and Coordination Work with the Regions of Saint Petersburg Research Institute of Ear, Throat, Nose and Speech of the Ministry of Healthcare of Russia, Russia, 190013, Saint Petersburg, 9, Bronnitskaia str., tel.: +7(812) 316-28-52, e-mail: professor.ryazantsev@mail.ru

Krivopalov Aleksandr Aleksandrovich – MD Candidate, senior research associate of the Department of Development and Implementation of High-Technology Treatment Methods of Saint Petersburg Research Institute of Ear, Throat, Nose and Speech. Russia, 190013, Saint Petersburg, 9, Bronnitskaia str., tel:. (812)316-25-01, e-mail: krivopalov@list.ru

Shatalov Vladislav Andreevich – Clinical resident of Saint Petersburg Research Institute of Ear, Throat, Nose and Speech of the Ministry of Healthcare of Russia, Russia, 190013, Saint Petersburg, 9, Bronnitskaia str., tel. +7(900)653-50-60, e-mail: mdshateau@yandex.ru

Shervashidze Sof'ya Vissarionovna – Clinical resident of Saint Petersburg Research Institute of Ear, Throat, Nose and Speech of the Ministry of Healthcare of Russia, Russia, 190013, Saint Petersburg, 9, Bronnitskaia str.; tel. +7(952)224-20-70, e-mail: shesophia@ya.ru

ПРАВИЛА ДЛЯ АВТОРОВ

1. Представляемая статья должна быть с направлением учреждения, в котором она выполнена, с визой научного руководителя, подписью руководителя учреждения, заверенной печатью. В конце работы обязательно должны быть указаны фамилия, имя, отчество авторов полностью, должность, ученая степень, место работы, адрес места работы с почтовым индексом, контактный телефон, электронная почта на русском и английском языках.

Образец:

УДК: 616.28-072:616.283.1-089.843

Восприятие частоты стимулов при тестировании кандидатов на кохлеарную имплантацию

Петров С. М.

ФГБУ «Санкт-Петербургский НИИ уха, горла, носа и речи» Минздрава России, 190013, Санкт-Петербург, Россия

(Директор – засл. врач РФ, проф., академик РАН Ю. К. Янов)

Perception frequency stimulus by test candidates of cochlear implants

Petrov S. M.

Federal State Budgetary Institution “Saint Petersburg Research Institute of Ear, Throat, Nose and Speech”,
Ministry of Health of the Russian Federation, Saint Petersburg, Russia

В состав электронной версии статьи должен входить файл, содержащий текст статьи (в формате Microsoft Word – любая версия, без переносов слов). Если в файл со статьей включены иллюстрации и таблицы, то необходимо дополнительно представить файлы с иллюстрациями и таблицами.

При посылке файлов по e-mail желательно придерживаться следующих правил:

– указывать в поле subject (тема) фамилию первого автора и дату представления статьи (например, egorov12.01.2007; egorov11.01.2007. Ris-1; egorov12.01. 2007_Tabl);

– использовать вложение файлов;

– в случае больших файлов следует использовать общеизвестные архиваторы (RAR, ARJ, ZIP).

2. Оформление статьи должно соответствовать ГОСТу 7.89–2005 «Оригиналы текстовые авторские и издательские» и ГОСТу 7.0.7–2009 «Статьи в журналах и сборниках». Диагнозы заболеваний и формы расстройств поведения следует соотносить с МКБ-10. Единицы измерений приводятся по ГОСТу 8.471–2002 «Государственная система обеспечения единства измерений. Единицы величин».

3. Текст статьи набирается шрифтом Times New Roman 12, интервал полуторный. Поля с каждой стороны по 2 см. Объем передовых и обзорных статей не должен превышать 15 стр., экспериментальных и общетеоретических исследований – 10 стр. В этот объем входят текст, иллюстрации (фотографии, рисунки) – не более четырех, таблицы (не более трех) и литература.

4. Схема построения статьи:

а) название статьи (обычным строчным шрифтом) инициалы и фамилии авторов, учреждение и его адрес (указываются для каждого из авторов);

б) реферат, ключевые слова;

в) краткое введение;

г) методы (материалы и методы);

д) результаты и анализ исследований;

е) заключение (выводы);

ж) литература.

5. Реферат объемом не менее 1/3 стр., ключевые слова, сведения об авторах, переведенные на английский язык, дополнительно представляются на отдельном листе, англоязычные названия учреждений приводятся так, как они представлены в Уставе учреждения.

6. Литература должна содержать в порядке цитирования. Кроме основополагающих, публикации за последние 5–10 лет и соответствовать ГОСТу 7.0.5–2008 «Библиографическая ссылка...». В экспериментальных и общетеоретических статьях цитируются не более 10–15 документов.

Для книг (статей), независимо от количества авторов, библиографическое описание приводится с заголовка, который содержит, как правило, фамилии и инициалы всех авторов.

Воячек В. И. Основы оториноларингологии. Л.: Медгиз, 1963. 348 с.

Ковалева Л. М., Мефедовская Е. К. Этиология и патогенез сфеноидитов у детей // Новости оториноларингологии и логопатологии. 2002. № 2. С. 20–24.

Обязательно следует приводить место издания (издательство, если оно имеется), год издания, общее количество страниц. Для отдельных глав, статей приводятся страницы начала и конца документа.

В тексте статьи следует приводить порядковый номер списка литературы [в квадратных скобках]. Литературные источники в тексте и списке должны соответствовать друг другу.

7. Требования к рисункам: формат файла – TIFF, любая программа, поддерживающая этот формат (Adobe PhotoShop, CorelDRAW и т. п.); разрешение – не менее 300 dpi; ширина рисунка – не более 150 мм, высота рисунка – не более 130 мм, легенда рисунка должна быть легко читаемой, шрифт не менее 8–9 пт.

8. Вопрос о публикации статьи, носящей рекламный характер, решается после согласования с соответствующей фирмой.

9. В одном номере журнала может быть опубликовано не более двух работ одного автора (авторов).

10. Публикация статьи осуществляется только после заключения лицензионного договора между редакцией и автором (авторами) статьи. Образец договора см. на сайте **www.entru.org**

Присланные статьи рецензируются членами редколлегии, редакционного совета и ведущими специалистами отрасли. При положительном отзыве статьи принимаются к печати. Рукописи авторам не возвращаются.