I S S N 1810-4800

РОССИЙСКАЯ ОТОРИНОЛАРИНГОЛОГИЯ

Медицинский научно-практический журнал

Основан в 2002 году
(Выходит один раз в два месяца)
Решением Президиума ВАК издание включено в перечень рецензируемых журналов, входящих в бюллетень ВАК
*Для физических лиц индекс **41225** в каталоге «Пресса России» (годовая подписка)*
*Для юридических лиц индекс **41223** в каталоге «Пресса России» (годовая подписка)*

Совместное издание

Федеральное государственное бюджетное учреждение «Научно-клинический центр оториноларингологии» ФМБА России

Федеральное государственное бюджетное учреждение «Санкт-Петербургский научно-исследовательский институт уха, горла, носа и речи» Минздрава России

Национальная медицинская ассоциация оториноларингологов

РЕДАКЦИОННАЯ КОЛЛЕГИЯ

Ю. К. Янов – *главный редактор*
Н. А. Дайхес – *зам. главного редактора*
С. В. Рязанцев – *зам. главного редактора*
В. Н. Тулкин – *ответственный секретарь, научный редактор*

Абдулкеримов Х. Т. *(Екатеринбург)*
Аникин И. А. *(Санкт-Петербург)*
Антонив В. Ф. *(Москва)*
Арефьева Н. А. *(Уфа)*
Артюшкин С. А. *(Санкт-Петербург)*
Богомильский М. Р. *(Москва)*
Борзов Е. В. *(Иваново)*
Волков А. Г. *(Ростов-на-Дону)*
Гаджимирзаев Г. А. *(Махачкала)*
Гаращенко Т. И. *(Москва)*
Дворянчиков В. В. *(Санкт-Петербург)*
Егоров В. И. *(Москва)*
Заболотный Д. И. *(Киев, Украина)*
Завалий М. А. *(Симферополь)*
Карнеева О. В. *(Москва)*
Карпищенко С. А. *(Санкт-Петербург)*
Киселев А. С. *(Санкт-Петербург)*
Кокорина В. Э. *(Хабаровск)*
Коноплев О. И. *(Санкт-Петербург)*
Кочеровец В. И. *(Москва)*
Кошель В. И. *(Ставрополь)*
Крюков А. И. *(Москва)*
Кунельская Н. Л. *(Москва)*
Лиленко С. В. *(Санкт-Петербург)*
Левченко О. В. *(Москва)*
Мальцева Г. С. *(Санкт-Петербург)*
Накатис Я. А. *(Санкт-Петербург)*
Осипенко Е. В. *(Москва)*
Отвагин И. В. *(Смоленск)*
Пальчун В. Т. *(Москва)*
Панкова В. Б. *(Москва)*
Пащинин А. Н. *(Санкт-Петербург)*
Пискунов Г. З. *(Москва)*
Попадюк В. И. *(Москва)*
Свистушкин В. М. *(Москва)*
Староха А. В. *(Томск)*
Степанова Ю. Е. *(Санкт-Петербург)*
Таварткиладзе Г. А. *(Москва)*
Шахов А. В. *(Нижний Новгород)*
Шукурян А. К. *(Ереван, Армения)*
Юнусов А. С. *(Москва)*

№ 4(95) 2018 г.

РЕДАКЦИОННЫЙ СОВЕТ

Абабий И. И. *(Кишинев, Молдова)*
Алиметов Х. А. *(Казань)*
Амонов Ш. Э. (*Ташкент*)
Бабияк В. И. *(Санкт-Петербург)*
Боджоков А. Р. *(Майкоп)*
Беляев В. М. *(Вологда)*
Блоцкий А. А. *(Благовещенск)*
Бобошко М. Ю. *(Санкт-Петербург)*
Бойко Н. В. *(Ростов-на-Дону)*
Бойко С. Г. *(Сыктывкар)*
Бойкова Н. Э. *(Москва)*
Бокучава Т. А. *(Мурманск)*
Бороноев С. А. *(Улан-Удэ)*
Быковский В. Н. *(Псков)*
Вахрушев С. Г. *(Красноярск)*
Виницкий М. Е. *(Ростов)*
Вишняков В. В. *(Москва)*
Гилифанов Е. А. *(Владивосток)*
Гуляева Л. В. *(Симферополь)*
Гусейнов Н. М. *(Баку, Азербайджан)*
Гюсан А. О. *(Черкесск)*
Давудов Х. Ш. *(Москва)*
Джандаев С. Ж. *(Астана, Казахстан)*
Джамалудинов Ю. А. *(Махачкала)*
Джапаридзе Ш. В. *(Тбилиси, Грузия)*
Дроздова М. В. *(Санкт-Петербург)*
Еловиков А. М. *(Пермь)*
Енин И. П. *(Ставрополь)*
Еремина Н. В. *(Санкт-Петербург)*
Завадский А. В. *(Симферополь)*
Захарова Г. П. *(Санкт-Петербург)*
Золотарева М. В. *(Симферополь)*
Иванов Н. И. *(Сыктывкар)*
Игнатьева Е. Л. *(Петрозаводск)*
Извин А. И. *(Тюмень)*
Калинин М. А. *(Архангельск)*
Карпова Е. П. *(Москва)*
Киселев А. Б. *(Новосибирск)*
Клочихин А. Л. *(Ярославль)*
Козлов В. С. *(Москва)*
Коркмазов М. Ю. *(Челябинск)*
Кравцова Е. Н. *(Петрозаводск)*
Кравчук А. П. *(Ижевск)*
Красножен В. Н. *(Казань)*
Кржечковская Г. К. *(Ставрополь)*
Кротов Ю. А. *(Омск)*
Кузовков В. Е. *(Санкт-Петербург)*
Лавренова Г. В. *(Санкт-Петербург)*
Лопатин А. С. *(Москва)*
Макарина-Кибак Л. Е. *(Минск, Беларусь)*
Мареев О. В. *(Саратов)*
Маркова Т. Г. *(Москва)*
Машкова Т. А. *(Воронеж)*
Меркулова Е. П. *(Минск, Беларусь)*
Михайлов Ю. Х. *(Чебоксары)*
Нажмудинов И. И. *(Москва)*
Назарочкин Ю. В. *(Астрахань)*
Никонов Н. А. *(Воронеж)*
Носуля Е. В. *(Москва)*
Овчинников А. Ю. *(Москва)*
Павлов П. В. *(Санкт-Петербург)*
Панин В. И. *(Рязань)*
Петров А. П. *(Якутск)*
Петрова Л. Г. *(Минск, Беларусь)*
Пискунов В. С. *(Курск)*
Полякова С. Д. *(Воронеж)*
Портенко Г. М. *(Тверь)*
Портнов В. Г. *(Ленинградская обл.)*
Пудов В. И. *(Санкт-Петербург)*
Радциг Е. Ю. *(Москва)*
Русецкий Ю. Ю. *(Москва)*
Семенов Ф. В. *(Краснодар)*
Сергеев М. М. *(Краснодар)*
Сергеев С. В. *(Пенза)*
Статюха В. С. *(Уссурийск)*
Субботина М. В. *(Иркутск)*
Тимен Г. Е. *(Киев, Украина)*
Тулебаев Р. К. *(Астана, Казахстан)*
Уханова Е. А. *(Великий Новгород)*
Фанта И. В. *(Санкт-Петербург)*
Фридман В. Л. *(Владимир)*
Хакимов А. М. *(Ташкент, Узбекистан)*
Хоров О. Г. *(Гродно, Беларусь)*
Храбриков А. Н. *(Киров)*
Храппо Н. С. *(Самара)*
Худиев А. М. *(Баку, Азербайджан)*
Чернушевич И. И. *(Санкт-Петербург)*
Шабалдина Е. В. *(Кемерово)*
Шантуров А. Г. *(Иркутск)*
Шахова Е. Г. *(Волгоград)*
Шидловская Т. В. *(Киев, Украина)*
Шульга И. А. *(Оренбург)*
Шустова Т. И. *(Санкт-Петербург)*

Журнал зарегистрирован Государственным комитетом РФ по печати.
Регистрационное свидетельство ПИ № 77–13147 от 15 июля 2002 г.
Журнал издается по согласованию с Министерством здравоохранения Российской Федерации и Российской академией медицинских наук.

Учредители:
Федеральное государственное бюджетное учреждение «Научно-клинический центр оториноларингологии ФМБА России»
Федеральное государственное бюджетное учреждение «Санкт-Петербургский научно-исследовательский институт уха, горла, носа и речи» Минздрава России

Издатель:
ООО «Полифорум Групп»

Все права на данное издание зарегистрированы. Перепечатка отдельных статей и журнала в целом без разрешения издателя запрещена.

Ссылка на журнал «Российская оториноларингология» обязательна.

Редакция и издатель журнала не несут ответственности за содержание и достоверность рекламной информации.

Ответственные за выпуск: *С. В. Рязанцев, В. Н. Тулкин, С. М. Ермольчев*
Адрес редакции:
190013, Россия, Санкт-Петербург,
ул. Бронницкая, д. 9.
Тел./факс: (812) 316-29-32,
e-mail: tulkin19@mail.ru; tulkin@pfco.ru
сайт: http://entru.org

Компьютерная верстка: *Т. М. Каргапольцева*
Подписано в печать 06.08.2018 г.
Формат: 60×90 1/8. Объем: усл. печ. л. 19,75.
Тираж: 3000 экз. (1-й завод – 500 экз.)

Отпечатано с готовых диапозитивов
в типографии «Политехника-принт».
Санкт-Петербург, Измайловский пр., 18-д.
Лицензия *ПЛД № 69 291* от 19.10.1998 г.
Зак. тип. 2569.

© СПбНИИ уха, горла, носа и речи Минздрава России, 2018
© Научно-клинический центр оториноларингологии ФМБА России, 2018

I S S N 1810-4800

RUSSIAN OTORHINOLARYNGOLOGY

Medical scientific journal

Founded in 2002
(Published once every two months)
By the decision of the State Commission for Academic Degrees and Titles Presidium
The edition is entered in the list of peer-reviewed journals included
in the newsletter of the State Commission for Academic Degrees and Titles
*For individuals, the index **41225** in the catalog „The Russian Press“ (annual subscription)*
*For legal entities index **41223** in the catalog „The Russian Press“ (annual subscription)*

Joint publication

Federal State Institution
„Research and Clinical Center of Otorhinolaryngology“ FMBA of Russia

Federal State Institution
„St. Petersburg Research Institute of
Ear, Nose and Throat and Speech“ Ministry of Health of the Russian Federation

National Medical Association of otolaryngologists

EDITORIAL BOARD

Yu. Yanov – *chief editor*
N. Daykhes – *deputy chief editor*
S. Ryazancev – *deputy chief editor*
V. Tulkin – *executive secretary, science editor*

Abdulkerimov H. *(Yekaterinburg)*
Anikin I. *(St. Petersburg)*
Antoniv V. *(Moscow)*
Arefeva N. *(Ufa)*
Artyushkin S. *(St. Petersburg)*
Bogomilsky M. *(Moscow)*
Borzov E. *(Ivanovo)*
Volkov A. *(Rostov-on-Don)*
Gadzhimirzaev G. *(Makhachkala)*
Garashchenko T. *(Moscow)*
Dvorjanchikov V. *(St. Petersburg)*
Egorov V. *(Moscow)*
Zabolotnyi D. *(Kiev, Ukraine)*
Zavalii M. *(Simferopol')*
Karneeva O. *(Moskow)*
Karpischenko S. *(St. Petersburg)*
Kiselev A. *(St. Petersburg)*
Kokorina V. *(Khabarovsk)*
Konoplev O. *(St. Petersburg)*
Kocherovets V. *(Moscow)*
Koshel V. *(Stavropol)*
Kryukov A. *(Moscow)*
Kunelskaya N. *(Moscow)*
Lilenko S. *(St. Petersburg)*
Levchenko O. *(Moscow)*
Maltseva G. *(St. Petersburg)*
Nakatis Y. *(St. Petersburg)*
Osipenko E. *(Moscow)*
Otvagin I. *(Smolensk)*
Palchun V. *(Moscow)*
Pankova V. *(Moscow)*
Paschinin A. *(St. Petersburg)*
Piskunov G. *(Moscow)*
Popadyuk V. *(Moscow)*
Svistushkin V. *(Moscow)*
Staroha A. *(Tomsk)*
Stepanova Y. *(St. Petersburg)*
Tavartkiladze G. *(Moscow)*
Shahov A. *(Nizhny Novgorod)*
Shukuryan A. *(Yerevan, Armenia)*
Yunusov A. *(Moscow)*

N 4 (95) 2018

EDITORIAL COUNCIL

Ababii I. *(Chishinev, Moldova)*
Alimetov H. *(Kazan)*
Amonov Sh. *(Tashkent)*
Babiyak V. *(St. Petersburg)*
Bodzhokov A. *(Maikop)*
Belyaev V. *(Vologda)*
Blotskii A. *(Blagoveshchensk)*
Boboshko M. *(St. Petersburg)*
Boyko N. *(Rostov-on-Don)*
Boyko S. *(Syktyvkar)*
Boikova N. *(Moscow)*
Bokuchava T. *(Murmansk)*
Boronoev S. *(Ulan-Ude)*
Bykovskii V. *(Pskov)*
Vakhrouchev S. *(Krasnoyarsk)*
Vinitskii M. *(Rostov)*
Vishnjakov V. *(Moscow)*
Gilifanov E. *(Vladivostok)*
Gulyaeva L. *(Simferopol)*
Guseynov N. *(Baku, Azerbaijan)*
Gyusan A. *(Vladikavkaz)*
Davudov H. *(Moscow)*
Dzandaev S. *(Astana, Kazakhstan)*
Dzhamaludinov Y. *(Makhachkala)*
Dzaparidze S. *(Tbilisi, Georgia)*
Drozdova M. *(St. Petersburg)*
Elovikov A. *(Perm)*
Enin I. *(Stavropol)*
Eremina N. *(St. Petersburg)*
Zawadzkii A. *(Simferopol)*
Zakharova G. *(St. Petersburg)*
Zolotareva M. *(Simferopol)*
Ivanov N. *(Syktyvkar)*
Ignatieva E. *(Petrozavodsk)*
Izvin A. I. *(Tyumen)*
Kalinin M. *(Arkhangelsk)*
Karpova E. *(Moscow)*
Kiselev A. *(Novosibirsk)*
Klochikhin A. *(Yaroslavl)*
Kozlov V. *(Moscow)*
Korkmazov M. *(Chelyabinsk)*
Kravtsova E. *(Petrozavodsk)*
Kravchuk A. *(Izhevsk)*
Krasnozhen V. *(Kazan)*
Krzhechkovskaya G. *(Stavropol)*
Krotov Yu. (Omsk)
Kuzovkov V. *(St. Petersburg)*
Lavrenova G. *(St. Petersburg)*
Lopatin A. *(Moscow)*
Makarina-Kibak L. *(Minsk, Belarus)*
Mareev O. *(Saratov)*
Markova T. *(Moscow)*
Mashkova T. *(Voronezh)*
Merkulova E. *(Minsk, Belarus)*
Mikhailov Yu. *(Cheboksary)*
Nazarochkin V. *(Astrakhan)*
Nazhmudinov *(Moscow)*
Nikonov N. *(Voronezh)*
Nosulya E. *(Moscow)*
Ovchinnikov A. *(Moscow)*
Pavlov P. *(St. Petersburg)*
Panin V. *(Ryazan)*
Petrov A. *(Yakutsk)*
Petrova L. *(Minsk, Belarus)*
Piskunov V. *(Kursk)*
Polyakova S. *(Voronezh)*
Portenko G. *(Tver)*
Portnov V. *(Leningrad region)*
Pudov V. *(St. Petersburg)*
Radtsig E. *(Moscow)*
Rusetsky Yu. *(Moscow)*
Semenov F. *(Krasnodar)*
Sergeev M. *(Krasnodar)*
Sergeyev S. *(Penza)*
Statyuha V. *(Ussurijsk)*
Subbotina M. *(Irkutsk)*
Timen G. *(Kiev, Ukraine)*
Tulebayev R. *(Astana, Kazakhstan)*
Ukhanova E. *(Veliky Novgorod)*
Fanta I. *(St. Petersburg)*
Fridman V. *(Vladimir)*
Khakimov A. *(Tashkent, Uzbekistan)*
Chorov O. *(Grodno, Belarus)*
Hrabrikov A. *(Kirov)*
Hrappo N. *(Samara)*
Hudiev A. *(Baku, Azerbaijan)*
Chernushevich I. *(St. Petersburg)*
Shabaldina E. *(Kemerovo)*
Shanturov A. *(Irkutsk)*
Shahova E. *(Volgograd)*
Shidlovskaya T. *(Kiev, Ukraine)*
Shulga I. *(Orenburg)*
Shustova T. *(St. Petersburg)*

The journal is registered by the State Press Committee of the Russian Federation.
Registration certificate N 77-13147 PI, July 15, 2002
The journal is published in coordination with the Ministry of Health of the Russian Federation and the Russian Academy of Medical Sciences.

Founders:
Federal State Institution
„Research and Clinical Center of Otorhinolaryngology FMBA of Russia“
Federal State Institution „Saint-Petersburg Research Institute of Ear, Throat, Nose and Speech“ Ministry of Health of the Russian Federation
Publisher:
Ltd. „Poliforum Group“

All rights in this publication are registered. Reprinting of individual articles and journal without the permission of the publisher is prohibited.
Link to the journal «Russian otorhinolaryngology» is obligatory.
The editors and publisher are not responsible for the content or accuracy of the advertisements.

© St. Petersburg Research Institute of Ear, Nose and Throat and Speech, Ministry of Health of the Russian Federation, 2018
© Research and Clinical Center of Otorhinolaryngology FMBA of Russia, 2018

Responsible for the production: *S. Ryazancev, V. Tulkin, S. Ermolchev*
Editorial address:
190013, Russia, St. Petersburg,
Str. Bronnitskaya Str., 9.
Tel./Fax: (812) 316-29-32,
e-mail: tulkin19@mail.ru; tulkin@pfco.ru
http://entru.org

Computer makeup: *T. Kargapoltseva*
Approved 06.08.2018.
Format: 60×90 1/8. Conventional sheets: 19.75.
No of printed copies: 3000.
Printed in Publishing „Politechnika-print“.
St. Petersburg, Izmailovsky Ave., 18 d.

Содержание

Научные статьи

Бабияк В. И., Воронов В. А., Демиденко Д. Ю., Левин С. В., Левина Е. А., Моисеева Е. А., Руднева Ю. А.
Способ диагностики поражения переднего полукружного канала в клинической практике 9

Бабияк В. И., Демиденко Д. Ю., Воронов В. А., Стрижанков И. М., Левин С. В., Иванова О. В., Левина Е. А.
Доброкачественное пароксизмальное позиционное головокружение, возникающее на фоне мультифакториальных заболеваний желудочно-кишечного тракта. 14

Волков А. Г., Золотова Т. В., Тюкин Ю. В.
Диссоциации в диагностике поражений клиновидной пазухи 18

Волков А. Г., Золотова Т. В., Лешина Л. С.
Современный алгоритм диагностики храпа и синдрома апноэ сна 22

Гизингер О. А., Коркмазов А. М., Коркмазов М. Ю.
Локальный иммунный статус и свободнорадикальное окисление у ринохирургических больных в ранний послеоперационный период. 26

Гюсан А. О., Гербекова И. Д., Узденова Х. А.
Отоневрологическая симптоматика в диагностике переломов пирамиды височной кости у пострадавших с черепно-мозговой травмой 33

Диаб Х. М., Дайхес Н. А., Корвяков В. С., Юсифов К. Д., Пащинина О. А., Михалевич А. Е., Кондратчиков Д. С.
О систематизации причин осложнений кохлеарной имплантации 37

Икромов М. К., Гуломов З. С., Назирмадова М. Б.
Использование материалов из никелида титана для восстановления послеоперационных костных дефектов передней стенки лобной пазухи. 44

Киселев А. С., Морозов А. Д., Харламов Д. А.
Бранхиогенные боковые кисты шеи 48

Корвяков В. С., Диаб Х. М., Джамалудинов Ю. А., Михалевич А. Е., Гамзатов К. Н., Салгириева К. И.
Нетипичные (редкие) случаи осложнений стапедопластик у больных отосклерозом 54

Корнеенков А. А., Лиленко С. В., Лиленко А. С., Вяземская Е. Э., Бахилин В. М.
Возможности ROC-анализа для категоризации переменных в модели прогноза исхода оперативного лечения у пациентов с болезнью Меньера. 62

Красильникова С. В., Елисеева Т. И., Шахов А. В., Балаболкин И. И.
Коморбидная патология верхних дыхательных путей у детей с атопической бронхиальной астмой 69

Портенко Г. М., Портенко Е. Г., Шматов Г. П.
Диагностика хронического тонзиллофарингита нейросетевым алгоритмом по инфракрасным энергоинформационным показателям слюны 78

Преображенская Ю. С., Дроздова М. В.
Предрасполагающие факторы к развитию экссудативного среднего отита у детей с кохлеарной имплантацией. 84

Семенов Ф. В., Мисюрина Ю. В.
Сравнение техники каналопластики и отоэндоскопии при плохом обзоре переднего меатотимпанального угла во время тимпанопластики 89

Сидоренко Д. Р., Терскова Н. В., Шнайдер Н. А.
Реальное положение и «вынужденный» спрос опознавания неврологической коморбидности при хроническом аденоидите. 92

Обзоры

Клячко Д. С., Пашков А. В., Гадалева С. В., Наумова И. В.
Электрически вызванный потенциал действия слухового нерва. Обзор литературы 99

Красножен В. Н., Андреева И. Г., Токарев П. В.
Экссудативный средний отит у детей с врожденными расщелинами губы и неба 121

Из практики

Егоров В. И., Марченко А. С.
Туберкулез среднего уха – клинический случай 128

Мустафаев Д. М., Марченко А. С.
Открытая английская булавка в пищеводе у годовалого ребенка 131

Школа фармакотерапии и инновационных технологий

Владимирова Т. Ю., Храппо Н. С., Миронова Е. Ю., Родионова С. В., Соловьева Л. В., Айзенштадт Л. В.
Эффективность применения препарата Нозефрин в комплексной терапии острого гнойного риносинусита 134

Шабалдина Е. В., Шабалдин А. В., Коростелев А. А., Кандауров И. Ф.
Эффективность топической терапии аллергического и неаллергического ринита у детей препаратом Нозефрин^{R} (мометазон фуроат) 139

Юбилей

Киселев А. С.
К 60-летию ЛОР-отделения ГБ № 20 (Санкт-Петербург) 151

Contens

Science articles

Babiyak V. I., Voronov V. A., Demidenko D. Yu., Levin S. V., Levina E. A., Moiseeva E. A., Rudneva Yu. A.
A method of diagnostics of superior semicircular canal damage in clinical practice 9

Babiyak V. I., Demidenko D. Yu., Voronov V. A., Strizhankov I. M., Levin S. V., Ivanova O. V., Levina E. A.
BPPV in multifactorial diseases of the gastrointestinal tract. 14

Volkov A. G., Zolotova T. V., Tyukin Yu. V.
Dissociations in diagnostics of the damage of sphenoid sinus 18

Volkov A. G., Zolotova T. V., Leshina L. S.
Modern algorithm of diagnostics of the shape and apnoe sleep syndrome 22

Gizinger O. A., Korkmazov A. M., Korkmazov M. Yu.
Local immune status and free radical oxidation in rhinosurgical patients in early post-surgical period. 26

Gyusan A. O., Gerbekova I. D., Uzdenova Kh. A.
Otonevrological symptomatic in diagnostics of facials pyramids of the temporal bone in patients with cranial and cerebral injury 33

Diab Kh. M., Daikhes N. A., Korvyakov V. S., Yusifov K. D., Pashchinina O. A., Mikhalevich A. E., Kondratchikov D. S.
On systematization of causes of complications of cochlear implantation 37

Ikromov M. K., Gulomov Z. S., Nazirmadova M. B.
The use of titanium nickelide materials for restoration of postoperative bone defects of the anterior wall of the frontal sinus 44

Kiselev A. S., Morozov A. D., Kharlamov D. A.
Branchiogenous lateral cysts of neck 48

Korvyakov V. S., Diab Kh. M., Dzhamaludinov Yu. A., Mikhalevich A. E., Gamzatov K. N.[3], Salgirieva K. I.
Atypical (rare) cases of complications after stapedoplasty in the patients with otosclerosis 54

Korneenkov A. A., Lilenko S. V., Lilenko A. S., Vyazemskaya E. E., Bakhilin V. M.
The opportunities of ROC-analysis for categorization of variables in the model for forecasting the outcome of surgical treatment in the patients with Meniere's disease 62

Krasil'nikova S. V., Eliseeva T. I., Shakhov A. V., Balabolkin I. I.
Comorbid pathology of upper respiratory tract in children with atopic bronchial asthma 69

Portenko G. M., Portenko E. G., Shmatov G. P.
Diagnostic of chronic tonsillopharyngitis with neural network algoritnm based on infrared energyinfirmation indicators of saliva 78

Preobrazhenskaya Yu. S., Drozdova M. V.
Predisposing factors to the development of exudative otitis media in children after cochlear implantation 84

Semenov F. V., Misyurina Yu. V.
The comparison of canaloplasty and otoendoscopy techniques against the background of poor visibility of the front meatotympanal angle during tympanoplasty. 89

Sidorenko D. R., Terskova N. V., Shnayder N. A.
The actual situation and the "forced" demand for identification of neurological comorbidity in chronic adenoiditis. 92

Reviews

Klyachko D. S., Pashkov A. V., Gadaleva S. V., Naumova I. V.
The electrically evoked compound action potential of the auditory nerve. Literature review 99

Krasnozhen V. N., Andreeva I. G., Tokarev P. V.
Exudative otitis media in children with congenital cleft lip and palate 121

From practice

Egorov V. I., Marchenko A. S.
The middle ear tuberculosis – description of a clinical case 128

Mustafaev D. M., Marchenko A. S.
Open safety pin in the esophagus in a one-year-old infant 131

School of pharmacotherapy and innovative technologies

Vladimirova T. Yu., Khrappo N. S., Mironova E. Yu., Rodionova S. V., Solov'eva L. V., Aizenshtadt L. V.
The efficacy of application of the preparation nozefrine in complex treatment of acute suppurative rhinosinusitis 134

Shabaldina E. V., Shabaldin A. V., Korostelev A. A., Kandaurov I. F.
The efficacy of topical therapy of allergic and non-allergic rhinitis in children with nozefriner (mometasone furoate) 139

Jubilee

Kiselev A. S.
To the 60th anniversary of the ENT department of City Hospital N 20 (St. Petersburg) 151

УДК 616.28-008.55-02:616.282.6-072.7 DOI: 10.18692/1810-4800-2018-4-9-13

СПОСОБ ДИАГНОСТИКИ ПОРАЖЕНИЯ ПЕРЕДНЕГО ПОЛУКРУЖНОГО КАНАЛА В КЛИНИЧЕСКОЙ ПРАКТИКЕ

Бабияк В. И.[1], **Воронов В. А.**[1], **Демиденко Д. Ю.**[1], **Левин С. В.**[2], **Левина Е. А.**[2], **Моисеева Е. А.**[1], **Руднева Ю. А.**[1]

[1] *ФГБОУ ВО «Северо-Западный государственный медицинский университет им. И. И. Мечникова» Минздрава России, 195067, Санкт-Петербург, Россия (Зав. каф. оториноларингологии – проф. С. А. Артюшкин)*

[2] *ФГБУ «Санкт-Петербургский научно-исследовательский институт уха, горла, носа и речи» Минздрава России, 190013, Санкт-Петербург, Россия (Директор – засл. врач РФ, академик РАН, проф. Ю. К. Янов)*

A METHOD OF DIAGNOSTICS OF SUPERIOR SEMICIRCULAR CANAL DAMAGE IN CLINICAL PRACTICE

Babiyak V. I.[1], **Voronov V. A.**[1], **Demidenko D. Yu.**[1], **Levin S. V.**[2], **Levina E. A.**[2], **Moiseeva E. A.**[1], **Rudneva Yu. A.**[1]

[1] *Federal State Budgetary Institution Higher Education "North-Western State Medical University named after I. I. Mechnikov" of Ministry of Healthcare of the Russian Federation, Saint Petersburg, Russia*

[2] *Federal State Budgetary Institution "Saint Petersburg Research Institute of Ear, Throat, Nose and Speech" Ministry of Healthcare of the Russian Federation, Saint Petersburg, Russia*

Головокружение является распространенной жалобой пациентов на приеме как у оториноларинголога, так и у врачей других специальностей. Наиболее частой причиной головокружения является доброкачественное пароксизмальное позиционное головокружение. Нами предложен способ диагностики доброкачественного пароксизмального позиционного головокружения, вызванного поражением переднего полукружного канала, заключающийся в проведении специального позиционного маневра. Данная проба отличается большей специфичностью для диагностики поражения переднего полукружного канала, а также менее выраженной вегетативной симптоматикой по сравнению с пробой Дикса–Холлпайка. Описан клинический случай.

Ключевые слова: головокружение, доброкачественное пароксизмальное позиционное головокружение, передний полукружный канал, диагностика поражения переднего полукружного канала.

Библиография: 19 источников.

Vertigo is a common complaint of patients visiting both otorhinolaryngologist and other doctors. The most common cause of vertigo is the benign paroxysmal positional vertigo. We have suggested a method for diagnostics of benign paroxysmal positional vertigo caused by the damage of superior semicircular canal, by means of a special positional maneuver. This test is more specific for diagnostics of the superior semicircular canal damage and has less pronounced vegetative symptoms in comparison with the Dix-Hallpike test. The article presents a case history.

Key words: vertigo, benign paroxysmal positional vertigo, superior semicircular canal, diagnostics of superior semicircular canal damage.

Bibliography: 19 sources.

Головокружение является одним из самых распространенных поводов обращения пациентов к врачам различных специальностей. Это объясняется многочисленностью заболеваний, сопровождающихся вестибулярными расстройствами. Головокружение и расстройства равновесия встречаются при различных неврологических, психических, сердечно-сосудистых заболеваниях, патологии органа зрения, а не только при поражении внутреннего уха, что значительно затрудняет диагностику и приводит к неоправданному использованию дорогостоящих методов исследования.

В настоящее время в нашей стране не разработано единого стандарта обследования таких больных, пациентам с головокружением часто ставится неправильный диагноз и назначается неэффективное лечение. В большинстве случаев головокружение ошибочно трактуется как проявление вертебрально-базилярной недостаточности, дисциркуляторной энцефалопатии или заболевания шейного отдела позвоночника [1, 2]. Нередко проходит несколько месяцев, прежде чем пациентам ставится правильный диагноз.

В ходе ряда исследований было показано, что доброкачественное пароксизмальное позиционное головокружение (ДППГ) является одной из самых частых причин периферического головокружения [3, 4].

Частота встречаемости ДППГ колеблется от 10 до 64 случаев на 100 000 населения [5–9]. ДППГ может развиваться в любом возрасте. Однако идиопатические формы чаще встречаются у пациентов старше 40 лет, а пик заболеваемости приходится на возраст между 50 и 60 годами. Женщины болеют в 2–3 раза чаще, чем мужчины [5, 6].

Выделяют три патогенетические формы ДППГ:

– за счет вовлечения полукружного канала заднего (75–90%);

– горизонтального (10–20%);

– переднего (1–5%), а также их сочетания [10–13].

Для диагностики ДППГ используются провокационные пробы. Терапия сводится к специальным лечебным маневрам.

Для диагностики поражения заднего полукружного канала используют классическую пробу Dix–Hallpike и маневр «укладывание на бок». При выполнении пробы пациент сидит на кушетке так, чтобы врач мог его быстро положить на спину (вдоль кушетки), голова повернута на 45° в сторону тестируемого уха (полукружный канал). Врач относительно резко кладет пациента на спину, чтобы голова свешивалась с края кушетки на 30°. При этом голова все время остается повернутой на 45° в сторону тестируемого уха и пациент не должен закрывать глаза. Проба считается положительной, если у пациента появляется характерный для з-ДППГ нистагм (ротаторный).

Для диагностики г-ДППГ используют вращательный тест Маклюра–Пагнини. Пациент лежит на спине, врач резко поворачивает его голову на 90° в одну из сторон и ожидает не менее 30 секунд появления нистагма, отмечает его длительность и направление. Затем голова возвращается в исходное положение и удерживается в нем до угасания нистагма. При этом возникает горизонтальный нистагм, направленный либо вниз (геотопический), либо вверх (антигеотопический). Нистагм более выражен при повороте головы в сторону пораженного уха [14]. Первый вариант характерен для каналолитиаза, второй – для купулолитиаза [15].

Наибольшие трудности представляет диагностика поражения переднего полукружного канала, которое может возникать после травм, оперативных вмешательств на внутреннем ухе, при неправильном выполнении лечебных маневров, а также при проведении вестибулярной гимнастики пациентом.

Заподозрить наличие отолитов в переднем ПК можно при проведении пробы Dix–Hallpike, в ходе которой появляется торсионно-ротаторный нистагм, направленный геотопически. При таком нистагме верхний полюс глаза бьет в сторону пораженного уха [16]. Главной особенностью данной формы ДППГ является то, что она требует особенно тщательной дифференциальной диагностики с поражением структур задней черепной ямки, при котором также может отмечаться похожий нистагм (центральный позиционный) [11, 12]. Для лечения п-ДППГ используется наиболее признанный в клинической практике маневр Воронова–Бабияка, который проводится следующим образом: из положения сидя врач резким движением укладывает пациента на спину, голова запрокинута на 30°. После прекращения нистагма врач резко поднимает голову пациента на 60° и удерживает ее в таком положении не меньше 1 минуты, после чего пациент возвращается в положение сидя [17]. Были предложены также маневры D. Yacovino и Y. Kim, которые пока не завоевали популярности среди клиницистов [18, 19].

Описание специфического способа диагностики доброкачественного пароксизмального позиционного головокружения, вызванного поражением только переднего полукружного канала, в доступной литературе нами не обнаружено.

Нами предложен способ диагностики доброкачественного пароксизмального позиционного головокружения, вызванного поражением переднего полукружного канала, заключающийся в проведении позиционного маневра, характеризующегося тем, что пациента из положения сидя с вытянутыми вперед ногами укладывают на спину, запрокидывая при этом его голову на 30° на-

зад, и после принятия пациентом горизонтального положения при сохранении врачом положения запрокинутой головы пациента на 30° назад при возникновении у пациента головокружения, а также быстрого компонента нистагма диагностируют доброкачественное пароксизмальное позиционное головокружение, а при последующем поочередном повороте головы пациента вправо и влево, не превышающем 30°, в целях создания импульсного возбуждения. По большей степени выраженности нистагма определяют поражение правого или левого переднего полукружного канала.

Данная проба отличается большей специфичностью для диагностики поражения переднего полукружного канала, а также менее выраженной вегетативной симптоматикой (тошнота, рвота) по сравнению с пробой Дикса–Холлпайка.

Проиллюстрировать практическое применение данной пробы можно на следующем клиническом примере.

Больной С., 46 лет, направлен невропатологом на консультацию к отоневрологу.

Жалобы на шаткость, чувство проваливания при ходьбе, головокружение, которое носит позиционный характер и появляется в положении лежа, особенно при положении головы прямо. При подъеме с кровати головокружение появляется, но менее интенсивное. Выраженное головокружение при запрокидывании головы.

Из анамнеза: больной работает мастером по ремонту подвижного состава на железной дороге Нижнего Новгорода. 8 месяцев назад, находясь на крыше вагона, оступился и упал вниз на щебень. Ударился левой ногой и плечом. Переломов, потери сознания врачами не было отмечено. Осмотрен неврологом – данных о ЗЧМТ не выявлено. Находился на больничном листе по поводу обширных гематом руки и тела. На четвертый день после травмы отметил головокружение утром в постели при перевороте с бока на бок. Попытался встать с постели, головокружение появилось опять. Лег обратно, что спровоцировало сильное и продолжительное головокружение и рвоту. Жена вызвала скорую помощь, пациент был госпитализирован на неврологическое отделение. При обследовании данных об острой неврологической патологии не выявлено. КТ головы без особенностей. В течение 3 дней головокружение уменьшилось по интенсивности и стало появляться только при попытке лечь и вставании с кровати, а также при запрокидывании головы. Выписан из стационара на амбулаторное долечивание с диагнозом шейный остеохондроз. Амбулаторно прошел курс массажей, магнитотерапии, гирудотерапии, иглорефлексотерапии без выраженного эффекта. У пациента развился страх больших помещений, страх вождения автомобиля. Выполнено МРТ головного мозга – патологии не выявлено. ЭЭГ – эпилептической активности не выявлено.

Отоневрологически. Пациент нормостенического телосложения, хорошо развит физически. Эмоционально подавлен. Выраженная тревожность. Спонтанного нистагма нет. В позе Ромберга устойчив. Указательную пробу Барани выполняет удовлетворительно. Фланговая походка удовлетворительная. При ходьбе шаткость. При пробе Унтербергера разворот влево. Шейкинг-проба положительная справа в виде 5 диагональных нистагменных движений. Импульс-тест положительный вправо. В пробе Холлпайка определяются элементы вертикального нистагма без ротаторного компонента в правосторонней позиции. Проба МакКрюгера без особенностей.

При укладывании пациента на спину и небольшом запрокидывании головы возникает вертикальный направленный вверх нистагм, который в связи с запрокидыванием головы в положении лежа на спине может расцениваться как геотопический. В связи с наличием вертикального нистагма предположена плоскость переднего полукружного канала. При повороте головы вправо и влево на 30° выявлены усиление нистагменной реакции при повороте вправо и соответственно затухание при повороте влево. Нистагм, соответствуя общепринятым характеристикам позиционного головокружения, возникает после латентного периода и истощается в течение 40 секунд.

Выставлен диагноз доброкачественного пароксизмального позиционного головокружения по типу каналолитиаза уровня переднего полукружного канала.

В целях лечения был выполнен лечебный маневр Воронова–Бабияка с положительным клиническим результатом.

Таким образом, выполнение нетрудоемкой, однако достаточно специфичной пробы позволило выставить окончательный диагноз, чего не удалось достичь при применении рутинного неврологического осмотра, а также при применении высокотехнологичных методов исследования, таких как КТ и МРТ, использование которых все же нельзя исключать в качестве проведения дифференциальной диагностики с ОНМК в остром периоде заболевания.

Внедрение данной пробы, ввиду ее высокой специфичности, простоты исполнения и обучения врачей, в практику как оториноларинголога, так и невролога позволит значительно улучшить диагностику, а значит, и найти верный подход к лечению пациентов с ДППГ с поражением переднего полукружного канала.

ЛИТЕРАТУРА

1. Brandt T., Dieterich M. Vertigo and dizziness: common complains. London: Springer, 2004. 208 p.
2. Бестужева Н. В., Парфенов В. А., Антоненко Л. М. Диагностика и лечение доброкачественного пароксизмального позиционного головокружения в амбулаторной практике // Неврология, нейропсихиатрия, психосоматика. 2014. С. 26–30.
3. Parnes L. S., Agrawal S. K., Atlas J. Diagnosis and management of benign paroxysmal positional vertigo (BPPV) // CMAJ. 2003. Vol. 169. P. 681–693.
4. Neuhauser H. K. Epidemiology of vertigo // Curr Opin Neurol. 2007. N 20. P. 40–46.
5. Пальчун В. Т., Гусева А. Л., Чистов С. Д. Доброкачественное пароксизмальное позиционное головокружение: клинические аспекты диагностики и лечения // Consilium Medicum. 2015. № 3. С. 46–52.
6. Froehling D., Silverstein M., Mohr D., Beatty C. W., Offord K. P., Ballard D. J. Benign positional vertigo: incidence and prognosis in a population-based study in Olmsted County, Minnesota // Mayo Clin Proc. 1991. Vol 66, N 6. P. 596–601.
7. Von Brevern M., Radtke A., Lezius F., Feldmann M., Ziese T., Lempert T. [et al.]. Epidemiology of benign paroxysmal positional vertigo: a population based study // Jurn. Neurol Neurosurg Psychiat. 2007. Vol. 78. P. 710–715.
8. Пальчун В. Т., Кунельская Н. Л., Ротермель Е. В. Диагностика и лечение доброкачественного пароксизмального позиционного головокружения // Вестн. оториноларингологии. 2007. № 1. С. 4–7.
9. Bhattacharyya N., Baugh R., Orvidas L., Barrs D., Bronston L. J., Cass S., Chalian A. A. [et al.]. Clinical practice guideline: benign paroxysmal positional vertigo // Otolaryngol. Head. Neck. Surg. 2008. Nov. Vol. 139 (5 Suppl 4). S. 47–81.
10. Кутлубаев М. А. Доброкачественное позиционное пароксизмальное головокружение // Журн. неврологии и психиатрии им. С. С. Корсакова. 2016. С. 73–78.
11. Davies R., Luxon L., Bamiou D.-E., Shorvon S. Neuro-Otology: Problems of Dizziness, Balance and Hearing In Neurology: a Queen Square textbook. 1st ed. Eds. Clarke Ch. [et al.]. Blackwell Publishing, 2009.
12. Kaski D., Bronstein A. M. Epley and beyond: an update on treating positional vertigo // Pract. Neurol. 2014. N 14. P. 210–221.
13. Lempert T., Gresty M. A., Bronstein A. M. Benign positional vertigo: recognition and treatment // BMJ. 1995. P. 489–491.
14. Косяков А. В. Курлова А. В., Гунненков Ю. В. Минавина С. Я. Головокружение. Путеводитель амбулаторного врача: учеб. пособие. М: ООО «Артишок-Продакшн», 2015. 76 с.
15. Воронов В. А. Купулолитиаз // Вестн. Российской воен.-мед. академии. 2011. Прил. №1 (33). С. 357–358.
16. Воронов В. А., Левин С. В., Захаренкова О. В. Сравнение эффективности методов лечения отолитиаза // Профилактическая и клиническая медицина. 2011. № 1 (38). С. 295–296.
17. Бабияк В. И., Захаренкова О. В., Пащинин А. Н., Воронов В. А. Способ лечения больных с ДППГ с поражением переднего полукружного канала. Пат. на изобретение RU 2487693.
18. Yacovino D. A., Hain T. C., Gualtieri F. New therapeutic maneuver for anterior canal benign paroxysmal positional vertigo // Jurn. Neurol. 2009. Vol. 256. P. 1851–1855. /s00415-009-5208-1.
19. Kim Y. K., Shin J. E., Chung J. W. The effect of canalith repositioning for anterior semicircular canal canalithiasis // ORL Jurn. Otorhinolaryngol. Relat. Spec. 2005. Vol. 67. P. 56–60.

REFERENCES

1. Brandt T., Dieterich M. Vertigo and dizziness: common complains. London: Springer, 2004. 208.
2. Bestuzheva N. V., Parfenov V. A., Antonenko L. M. Diagnostika i lechenie dobrokachestvennogo paroksizmal'nogo pozitsionnogo golovokruzheniya v ambulatornoi praktike [Diagnosis and treatment of benign paroxysmal positional vertigo in outpatient practice]. *Nevrologiya, Neiropsikhiatriya, Psikhosomatika*.2014:26-30 (in Russian).
3. Parnes L. S., Agrawal S. K., Atlas J. Diagnosis and management of benign paroxysmal positional vertigo (BPPV). *CMAJ*. 2003; 169:681-693.
4. Neuhauser H. K. Epidemiology of vertigo. *Curr Opin Neurol.* 2007;20:40–6.
5. Pal'chun V. T., Guseva A. L., Chistov S. D. Dobrokachestvennoe paroksizmal'noe pozitsionnoe golovokruzhenie: klinicheskie aspekty diagnostiki i lecheniya [Benign paroxysmal positional dizziness: clinical aspects of diagnosis and treatment]. *Consilium Medicum.* 2015; 3:46-52 (in Russian).
6. Froehling D., Silverstein M., Mohr D., Beatty C. W., Offord K. P., Ballard D. J. Benign positional vertigo: incidence and prognosis in a population-based study in Olmsted County, Minnesota. *Mayo Clin Proc.* 1991;66 (6):596-601.
7. Von Brevern M., Radtke A., Lezius F., Feldmann M., Ziese T., Lempert T. et al. Epidemiology of benign paroxysmal positional vertigo: a population based study. *Jurn. Neurol Neurosurg Psychiat.* 2007;78:710-715.
8. Pal'chun V. T., Kunel'skaya N. L., Rotermel' E. V. Diagnostika i lechenie dobrokachestvennogo paroksizmal'nogo pozitsionnogo golovokruzheniya [Diagnosis and treatment of benign paroxysmal positional vertigo. To conduct otorhinolaryngology]. *Vestnik otorinolaringologii*. 2007;1:4-7 (in Russian).
9. Bhattacharyya N., Baugh R., Orvidas L., Barrs D., Bronston L. J., Cass S., Chalian A. A. et al. Clinical practice guideline: benign paroxysmal positional vertigo. *Otolaryngol Head Neck Surg.* 2008;139 (Suppl. 4): s47–81.
10. Kutlubaev M. A. Dobrokachestvennoe pozitsionnoe paroksizmal'noe golovokruzhenie [Benign positional paroxysmal dizziness]. *Zhurnal nevrologii i psikhiatrii im. S. S. Korsakova.* 2016:73-78 (in Russian).
11. Davies R., Luxon L., Bamiou D.-E., Shorvon S. Neuro-Otology: Problems of Dizziness, Balance and Hearing In Neurology: a Queen Square textbook. 1st ed. Eds. Clarke Ch. et al. Blackwell Publishing, 2009.
12. Kaski D., Bronstein A. M. Epley and beyond: An update on treating positional vertigo. *Pract Neurol*. 2014;14:210-221.
13. Lempert T., Gresty M. A., Bronstein A. M. Benign positional vertigo: recognition and treatment. *BMJ*. 1995; 489-491.

14. Kosyakov A. V. Kurlova A. V., Gunnenkov Yu. V. Minavina S. Ya. Golovokruzhenie. Putevoditel' ambulatornogo vracha: uchebnoe posobie. M: OOO «Artishok-Prodakshn» [Vertigo. Guide to an outpatient: a textbook]. Moscow: Artishok-Production LLC, 2015. 76 (in Russian).
15. Voronov V. A. Kupulolitiaz [Kupulolithiasis]. *Vestnik rossiiskoi voenno-meditsinskoi akademii.* 2011. Prilozhenie 1. 2011:357-358 (in Russian).
16. Voronov V. A., Levin S. V., Zakharenkova O. V. Sravnenie effektivnosti metodov lecheniya otolitiaza [Comparison of the effectiveness of methods of treatment of otolithiasis]. *Profilakticheskaya i klinicheskaya meditsina*. 2011;1(38):295-296 (in Russian).
17. Babiyak V. I., Zakharenkova O. V., Pashchinin A. N., Voronov V. A. Sposob lecheniya bol'nykh s DPPG s porazheniem perednego polukruzhnogo kanala. Patent na izobretenie [The method of treatment of patients with DPPH with lesion of the anterior semicircular canal. Patent for invention RU 2487693 (in Russian).
18. Yacovino D. A., Hain T. C., Gualtieri F. New therapeutic maneuver for anterior canal benign paroxysmal positional vertigo. *J Neurol.* 2009; 256:1851- 1855. /s00415-009-5208-1.
19. Kim Y. K., Shin J. E., Chung J. W. The effect of canalith repositioning for anterior semicircular canal canalithiasis. *ORL J Otorhinolaryngol Relat Spec*. 2005;67:56-60.

Бабияк Вячеслав Иванович – доктор медицинских наук, профессор кафедры оториноларингологии ФГБОУ ВО «Северо-Западный государственный медицинский университет им. И. И. Мечникова» Минздрава России. Россия, 191015, Санкт-Петербург, Кирочная ул., д. 41.

Воронов Виктор Алексеевич – кандидат медицинских наук, отоневролог, доцент кафедры оториноларингологии ФГБОУ ВО «Северо-Западный государственный медицинский университет им. И. И. Мечникова» Минздрава России, руководитель центра «Шум и головокружение». Россия, 191015, Санкт-Петербург, Кирочная ул., д. 41; тел. 8-911-216-06-28, e-mail: voronov.ent@yandex.ru

Демиденко Диана Юрьевна – кандидат медицинских наук, отоневролог, ассистент кафедры оториноларингологии ФГБОУ ВО «Северо-Западный государственный медицинский университет им. И. И. Мечникова» Минздрава России. Россия, 191015, Санкт-Петербург, Кирочная ул., д. 41; тел: 8-911-845-40-40, e-mail: Terra_rasa@mail.ru

Моисеева Екатерина Александровна – студентка 6-го курса лечебного факультета ФГБОУ ВО «Северо-Западный государственный медицинский университет им. И. И. Мечникова» Минздрава России. Россия, 191015, Санкт-Петербург, Кирочная ул., д. 41; тел: 8-921-633-22-08, e-mail: moiseevaszgmu@yandex.ru

Левин Сергей Владимирович – кандидат медицинских наук, старший научный сотрудник ФГБУ «Санкт-Петербургский научно-исследовательский институт уха, горла, носа и речи» Минздрава России. Россия, 190013, Санкт-Петербург, ул. Бронницкая, д. 9; тел. 8-921-632-45-78, e-mail: megalor@gmail.ru

Левина Елена Алексеевна – кандидат медицинских наук, научный сотрудник ФГБУ «Санкт-Петербургский научно-исследовательский институт уха, горла, носа и речи» Минздрава России. Россия, 190013, Санкт-Петербург, ул. Бронницкая, д. 9; тел. 8-921-944-61-20, e-mail: megalor@gmail.ru

Руднева Юлия Александровна – студентка 6-го курса лечебного факультета ФГБОУ ВО «Северо-Западный государственный медицинский университет им. И. И. Мечникова» Минздрава России. Россия, 191015, Санкт-Петербург, ул. Кирочная, д. 41; тел. 8-905-215-53-93, e-mail: yliyaformaldegid48@mail.ru

Vyacheslav Ivanovich Babiyak – MD, Professor of the Chair of Otorhinolaryngology of North-Western State Medical University named after I. I. Mechnikov of the Ministry of Healthcare of Russia. Russia, 191015, Saint Petersburg, 41, Kirochnaia str.

Viktor Alekseevich Voronov – MD Candidate, otoneurologist, Associate Professor of the Chair of Otorhinolaryngology of North-Western State Medical University named after I. I. Mechnikov of the Ministry of Healthcare of Russia, Head of the Center «Noise and Vertigo». Russia, 191015, Saint Petersburg, 41, Kirochnaia str., tel.: 8-911-216-06-28; e-mail: voronov.ent@yandex.ru

Diana Yur'evna Demidenko – MD Candidate, otoneurologist, teaching assistant of the Chair of Otorhinolaryngology of North-Western State Medical University named after I. I. Mechnikov of the Ministry of Healthcare of Russia. Russia, 191015, Saint Petersburg, 41, Kirochnaia str., tel.: 8-911-845-40-40, e-mail: Terra_rasa@mail.ru

Ekaterina Aleksandrovna Moiseeva – the 6th year student of General Medicine Department of North-Western State Medical University named after I. I. Mechnikov of the Ministry of Healthcare of Russia. Russia, 191015, Saint Petersburg, 41, Kirochnaia str., tel.: 8-921-633-22-08, e-mail: moiseevaszgmu@yandex.ru

Sergei Vladimirovich Levin – MD Candidate, senior research associate of Saint Petersburg Research Institute of Ear, Throat, Nose and Speech of the Ministry of Healthcare of Russia. Russia, 190013, Saint Petersburg, 9, Bronnitskaia str., tel.: 8-921-632-45-78, e-mail: megalor@gmail.ru

Elena Alekseevna Levina – MD Candidate, research associate of Saint Petersburg Research Institute of Ear, Throat, Nose and Speech of the Ministry of Healthcare of Russia. Russia, 190013, Saint Petersburg, 9, Bronnitskaia str., tel.: 8-921-944-61-20, e-mail: megalor@gmail.ru

Yuliya Aleksandrovna Rudneva – the 6th year student of General Medicine Department of North-Western State Medical University named after I. I. Mechnikov of the Ministry of Healthcare of Russia. Russia, 191015, Saint Petersburg, 41, Kirochnaia str., tel.: 8-905-215-53-93, e-mail: yliyaformaldegid48@mail.ru

УДК 616.28-008.55-02:616.33/.34 DOI: 10.18692/1810-4800-2018-4-14-17

ДОБРОКАЧЕСТВЕННОЕ ПАРОКСИЗМАЛЬНОЕ ПОЗИЦИОННОЕ ГОЛОВОКРУЖЕНИЕ, ВОЗНИКАЮЩЕЕ НА ФОНЕ МУЛЬТИФАКТОРИАЛЬНЫХ ЗАБОЛЕВАНИЙ ЖЕЛУДОЧНО-КИШЕЧНОГО ТРАКТА

Бабияк В. И. [1], **Демиденко Д. Ю.**[1], **Воронов В. А.**[1], **Стрижанков И. М.**[1], **Левин С. В.**[2], **Иванова О. В.**[1], **Левина Е. А.**[2]

[1] *ФГБОУ ВО «Северо-Западный государственный медицинский университет им. И. И. Мечникова» Минздрава России, 193015, Санкт-Петербург, Россия (Зав. каф. оториноларингологии – проф. С. А. Артюшкин)*

[2] *ФГБУ «Санкт-Петербургский научно-исследовательский институт уха, горла, носа и речи» Минздрава России, 190013, Санкт-Петербург, Россия (Директор – засл. врач РФ, академик РАН, проф. Ю. К. Янов)*

BPPV IN MULTIFACTORIAL DISEASES OF THE GASTROINTESTINAL TRACT

Babiyak V. I. [1], **Demidenko D. Yu.**[1], **Voronov V. A.**[1], **Strizhankov I. M.**[1], **Levin S. V.**[2], **Ivanova O. V.**[1], **Levina E. A.**[2]

[1] *Federal State Budgetary Institution Higher Education "North-Western State Medical University named after I. I. Mechnikov" of Ministry of Healthcare of the Russian Federation, Saint Petersburg, Russia*

[2] *Federal State Budgetary Institution "Saint Petersburg Research Institute of Ear, Throat, Nose and Speech" of Ministry of Healthcare of the Russian Federation, Saint Petersburg, Russia*

Целью нашей работы стало изучение случаев доброкачественного пароксизмального позиционного головокружения, возникающего на фоне целиакии и других мультифакториальных заболеваний желудочно-кишечного тракта, а также определение особенностей течения и лечения ДППГ в этих случаях.

Ключевые слова: доброкачественное пароксизмальное позиционное головокружение (ДППГ), целиакия, мультифакториальные заболевания.

Библиография: 12 источников.

The objective of this work is the study of the cases of benign paroxysmal positional vertigo associated with gluten enteropathy and other multifactorial pathologies of gastrointestinal tract, as well as the identification of specific features of the progress and treatment of BPPV in such cases

Key worlds: benign paroxysmal positional vertigo, (BPPV), gluten enteropathy, multifactorial diseases.

Bibliography: 12 sources.

Доброкачественное пароксизмальное позиционное головокружение (ДППГ) считается одной из самых частых и распространенных причин системного головокружения среди пациентов всех возрастных групп.

Впервые в медицинской литературе позиционное головокружение описали Adler и R. Barany. Robert Barany определил доброкачественное позиционное головокружение как «заболевание, характеризующееся приступами головокружения, возникающего при перемене положения головы, и обусловленное, вероятно, проникновением отолитовых частиц в полукружные каналы внутреннего уха» [1, 2].

M. Dix и C. Hallpike, основываясь на ведении более чем 100 пациентов с доброкачественным пароксизмальным позиционным головокружением (ДППГ), описали клиническую картину заболевания и предложили позиционный диагностический тест, который впоследствии был назван тестом Dix–Hallpike [3].

H. Schuknecht, обнаружив частицы отоконий на купуле полукружного канала, предложил теорию «купулолитиаза» в развитии ДППГ [4].

В попытке объяснить патогенез ДППГ S. Hall, а позднее и Epley предложили теорию «каналолитиаза», которая была подтверждена L. Parnes и J. McClure, обнаружившими свободные частицы отоконий в полукружном канале во время хирургической операции на внутреннем ухе. Вскоре Epley предложил репозиционный маневр для лечения ДППГ заднего полукружного канала [2].

В настоящее время не теряют актуальности обе теории развития доброкачественного пароксизмального позиционного головокружения: и теория «купулолитиаза», предложенная

H. Schuknecht, и теория «каналолитиаза» S. Hall и Epley, позволяющие объяснить различные варианты течения ДППГ [2].

С точки зрения этиологии заболевания 70% случаев ДППГ считаются идиопатическими, на черепно-мозговую травму авторы отводят до 10%, заболевания внутреннего уха – болезнь Меньера, вестибулярный нейронит, лабиринтит – являются причиной ДППГ, по данным литературы, от 0,5 до 30% случаев [5, 6]. В настоящее время более широко в литературе обсуждается нарушение обмена витамина Д как причины возникновения заболевания у пожилых пациентов, доля которых, как известно, несколько выше [7, 8].

Пациенты и методы исследования. В клинике оториноларингологии Северо-Западного государственного медицинского университета им. И. И. Мечникова было проведено обследование и лечение 16 пациентов с доброкачественным пароксизмальным позиционным головокружением, возникшим у пациентов с целиакией и неспецифическим язвенным колитом. Во всех описываемых случаях заболевание носило рецидивирующий, двусторонний характер, с многоканальным поражением. В межприступном периоде отмечалось наличие постоянной неустойчивости.

Всем пациентам проводилось стандартное отоневрологическое обследование, включающее исследование спонтанного нистагма, выполнение статокинетических и статокоординаторных проб, пробы Хальмаги–Куртойза, head-shaking-теста, Фукуда и гипервентиляционной пробы [9, 10]. В целях диагностики доброкачественного позиционного пароксизмального головокружения выполнялись диагностические тесты Dix–Hallpike, Roll-тест [11, 12]. Также выполнялся тест Воронова–Бабияка для диагностики ДППГ переднего полукружного канала. Пациента из положения сидя укладывают на спину с вытянутыми ногами, запрокидывая голову на 30°. Тест считается положительным при возникновении головокружения и нистагма. Кроме того, выполнялась видеонистагмография с исследованием спонтанного, установочного и позиционного нистагма, зрительных саккад, плавных следящих движений глаз, оптокинетического и калорического нистагма.

Результаты исследования. У пациентов с целиакией и неспецифическим язвенным колитом доброкачественное пароксизмальное позиционное головокружение имело атипичный характер течения: приступы носили рецидивирующий характер с поликанальным поражением, в межприступном периоде сохранялись выраженная неустойчивость и нарушение равновесия.

Обменные нарушения, возникающие при целиакии и неспецифическом язвенном колите, ведут к накоплению глиадина, оказывающего токсическое действие на отолитовый аппарат, а также к нарушению усваивания витамина D, что вызывает изменения функционального состояния отолитовых рецепторов и приводит к возникновению доброкачественного пароксизмального позиционного головокружения, а также к атипичному течению заболевания.

Проводимое лечение пациентов требовало системного подхода: многократного проведения репозиционного маневрирования, а также коррекции сопутствующей патологии.

Выводы

Мультифакториальные заболевания могут вызывать нарушения обменных процессов всего организма и приводить к изменениям функционального состояния вестибулярных рецепторов, проявляющегося в виде атипичного течения доброкачественного пароксизмального позиционного головокружения.

Комплексное обследование и адекватное лечение пациентов с нетипичным течением ДППГ позволяют уменьшить количество рецидивов и улучшить качество жизни этих пациентов.

ЛИТЕРАТУРА

1. Воячек В. И. Роберт Барани // Архив современной оториноларингологии. 1936. № 4. С. 339–340.
2. Хананашвили Я. А., Бойко Н. В., Волков А. Г., Харахашян А. А. Исторические основы современной вестибулологии и отоневрологии (к 100-летию присуждения Нобелевской премии) // Журн. фундаментальной медицины и биологии. 2014. № 2. С. 9–16.
3. Dix M. R. Hallpike C. S. The pathology, symptomatology and diagnosis of certain common disorders ot the vestibular sysem // Proc Royal Soc Med. 1952. N 45. P. 341–354.
4. Schuknecht H., Sutton S. Hearing losses after experimental lesions in basal coil of cochlea // Arch Otolaryngol. 1953. Vol. 57. P. 129–142.
5. Von Brevern M., Radtke A., Lezius F., Feldmann M., Lempert T., Neuhauser H. Epidemiology of benign paroxysmal positional vertigo: a population based study // Jurn. Neurol. Neurosurg. Psychiatry. 2007. Vol. 78. P. 710–715.
6. Furman J. M., Cass S. P. Benign paroxysmal positional vertigo // N. Engl. Jurn. Med. 1999. Vol. 341. P. 1590–1596.
7. Karlberg M., Hall K., Quickert N., Hinson J., Halmagyi G.M. What inner ear diseases cause benign paroxysmal positional vertigo // Acta Otolaryngol. 2000. Vol. 120, N 3. P. 380–385.

8. Jang Y. S., Hwang C. H., Chin J. Y., Bae W. Y., Kim L. S. Age-related changes on the morphology of the otoconica // Laryngoscope. 2006. Vol. 116, N 6. P. 996–1001. DOI:10.1097/01.mlg.0000217238.84401.03
9. Кунельская Н. Л., Гусева А. Л., Байбакова Е. В., Чистов С. Д., Чугунова М. А. Эффективный алгоритм диагностики и лечения доброкачественного пароксизмального позиционного головокружения // Вестн. оториноларингологии. 2015. № 5 (80). С. 19–22. DOI:10/17116/otorini201580519-22.
10. Замерград М. В., Парфенов В. А., Яхно Н. Н., Мельников О. А., Морозова С. В. Диагностика системного головокружения в амбулаторной практике // Неврологический журн. 2014. № 2 (19). С. 23–29. DOI: 10.18821/1560-9545-2014-19-2-23-29.
11. Антоненко Л. М., Бестужева Н. В., Парфенов В. А. Диагностика и лечение головокружения в амбулаторной практике // Неврология, нейропсихиатрия, психосоматика. 2015. № 1 (7). С. 55–60. DOI:10.14412/2074-2711-2015-1-55-60.
12. Parnes L. S., Agrawal S. K., Atlas J. Diagnosis and management of benign paroxysmal positional vertigo (BPPV) // CMAJ. 2003. Vol. 169. P. 681–693.

REFERENCES

1. Voyachek V. I. Robert Barani [Robert Barani]. *Arkhiv sovremennoi otorinolaringologii*.1936;4:339-340 (in Russian).
2. Khananashvili Ya. A., Boiko N. V., Volkov A. G., Kharakhashyan A. A. Istoricheskie osnovy sovremennoi vestibulologii i otonevrologii (k 100-letiyu prisuzhdeniya nobelevskoi premii) [Historical background of contemporary vestibulogy and otoneurology (to the 100th anniversary of the Noble Prize Award)]. *Zhurnal fundamental'noi meditsiny i biologii*. 2014;2:9-16.
3. Dix M. R. Hallpike C. S. The pathology, symptomatology and diagnosis of certain common disorders ot the vestibular sysem. *Proc Royal Soc Med*. 1952;45:341-354.
4. Schuknecht H., Sutton S. Hearing losses after experimental lesions in basal coil of cochlea. *Arch Otolaryngol*. 1953;57:129-142.
5. Von Brevern M., Radtke A., Lezius F., Feldmann M., Lempert T., Neuhauser H. Epidemiology of benign paroxysmal positional vertigo: a population based study. *Jurn. Neurol. Neurosurg. Psychiatry*. 2007;78:710-715.
6. Furman J. M., Cass S. P. Benign paroxysmal positional vertigo. *N. Engl. J. Med*. 1999;341:1590–1596.
7. Karlberg M., Hall K., Quickert N., Hinson J., Halmagyi G.M. What inner ear diseases cause benign paroxysmal positional vertigo. *Acta Otolaryngol*. 2000;120;3:380-385.
8. Jang Y. S., Hwang C. H., Chin J. Y., Bae W. Y., Kim L. S. Age-related changes on the morphology of the otoconica. *Laryngoscope*. 2006;116;6:996-1001. Dol:10.1097/01.mlg.0000217238.84401.03.
9. Kunel'skaya N. L., Guseva A. L., Baibakova E. V., Chistov S. D., Chugunova M. A. Effektivnyi algoritm diagnostiki i lecheniya dobrokachestvennogo paroksizmal'nogo pozitsionnogo golovokruzheniya [The efficient algorithm of diagnostics and treatment of benign paroxysmal positional vertigo]. *Vestnik otorinolaringologii*. 2015;5(80):19-22. DOI:10/17116/otorini201580519-22 (in Russian).
10. Zamergrad M. V., Parfenov V. A., Yakhno N. N., Mel'nikov O. A., Morozova S. V. Diagnostika sistemnogo golovokruzheniya v ambulatornoi praktike [Diagnostics of systemic vertigo in outpatient practice]. *Nevrologicheskii zhurnal*.2014;2(19):23-29. DOI: 10.18821/1560-9545-2014-19-2-23-29 (in Russian).
11. Antonenko L. M., Bestuzheva N. V., Parfenov V. A. Diagnostika i lechenie golovokruzheniya v ambulatornoi praktike [Diagnostics and treatment of vertigo in outpatient practice]. *Nevrologiya, neiropsikhiatriya, psikhosomatika.* 2015;1(7):55-60. DOI:10.14412/2074-2711-2015-1-55-60 (in Russian).
12. Parnes L. S., Agrawal S. K., Atlas J. Diagnosis and management of benign paroxysmal positional vertigo (BPPV). *CMAJ*. 2003;169:681-693.

Бабияк Вячеслав Иванович – доктор медицинских наук, профессор кафедры оториноларингологии ФГБОУ ВО «Северо-Западный государственный медицинский университет им. И. И. Мечникова» Минздрава России. Россия, 191015, Санкт-Петербург, Кирочная ул., д. 41.

Демиденко Диана Юрьевна – кандидат медицинских наук, отоневролог, ассистент кафедры оториноларингологии ФГБОУ ВО «Северо-Западный государственный медицинский университет им. И. И. Мечникова» Минздрава России. Россия, 191015, Санкт-Петербург, Кирочная ул., д. 41; тел: 8-911-845-40-40, e-mail: Terra_rasa@mail.ru

Воронов Виктор Алексеевич – кандидат медицинских наук, отоневролог, доцент кафедры оториноларингологии ФГБОУ ВО «Северо-Западный государственный медицинский университет им. И. И. Мечникова» Минздрава России, руководитель центра «Шум и головокружение». Россия, 191015, Санкт-Петербург, Кирочная ул., д. 41; тел. 8-911-216-06-28, e-mail: voronov.ent@yandex.ru

Стрижанков Иннокентий Максимович – студент 6-го курса ФГБОУ ВО «Северо-Западный государственный медицинский университет им. И. И. Мечникова» Минздрава России. Россия, Санкт-Петербург, Пискаревский пр., д. 47; тел. 8952-379-00-35, e-mail: strizh-95@mail.ru

Левин Сергей Владимирович – кандидат медицинских наук, старший научный сотрудник ФГБУ «Санкт-Петербургский научно-исследовательский институт уха, горла, носа и речи» Минздрава России. Россия, 190013, Санкт-Петербург, ул. Бронницкая, д. 9; тел. 8-921-632-45-78, e-mail: megalor@gmail.ru

Иванова Ольга Валерьевна – студентка 6-го курса ФГБОУ ВО «Северо-Западный государственный медицинский университет им. И. И. Мечникова» Минздрава России. Россия, Санкт-Петербург, Пискаревский пр., д. 47; тел. 8964-373-36-55, e-mail: strizh-95@mail.ru

Левина Елена Алексеевна – кандидат медицинских наук, научный сотрудник ФГБУ «Санкт-Петербургский научно-исследовательский институт уха, горла, носа и речи» Минздрава России. Россия, 190013, Санкт-Петербург, ул. Бронницкая, д. 9; тел. 8-921-944-61-20, e-mail: megalor@gmail.ru

Vyacheslav Ivanovich Babiyak – MD, Professor of the Chair of Otorhinolaryngology of Federal State Budgetary Institution of Higher Vocational Education North-Western State Medical University named after I. I. Mechnikov of the Ministry of Healthcare of Russia. Russia, 191015, Saint Petersburg, 41, Kirochnaia str.

Diana Yur'evna Demidenko – MD Candidate, otoneurologist, teaching assistant of the Chair of Otorhinolaryngology of Federal State Budgetary Institution of Higher Vocational Education North-Western State Medical University named after I. I. Mechnikov of the Ministry of Healthcare of Russia. Russia, 191015, Saint Petersburg, 41, Kirochnaia str., tel.: 8-911-845-40-40, e-mail: Terra_rasa@mail.ru

Viktor Alekseevich Voronov – MD Candidate, otoneurologist, Associate Professor of the Chair of Otorhinolaryngology of Federal State Budgetary Institution of Higher Vocational Education North-Western State Medical University named after I. I. Mechnikov of the Ministry of Healthcare of Russia, Head of the Centre «Noise and Vertigo». Russia, 191015, Saint Petersburg, 41, Kirochnaia str., tel.: 8-911-216-06-28; e-mail: voronov.ent@yandex.ru

Innokentii Maksimovich Strizhankov – the 6th year student of Federal State Budgetary Institution of Higher Vocational Education North-Western State Medical University named after I. I. Mechnikov of the Ministry of Healthcare of Russia. Russia, Saint Petersburg, 47, Piskarevskii ave., tel.: 8952-379-00-35, e-mail: strizh-95@mail.ru

Sergei Vladimirovich Levin – MD Candidate, senior research associate of Federal State Budgetary Institution Saint Petersburg Research Institute of Ear, Throat, Nose and Speech of the Ministry of Healthcare of Russia. Russia, 190013, Saint Petersburg, 9, Bronnitskaia str., tel.: 8-921-632-45-78, e-mail: megalor@gmail.ru

Ol'ga Valer'evna Ivanova – the 6th year student of Federal State Budgetary Institution of Higher Vocational Education North-Western State Medical University named after I. I. Mechnikov of the Ministry of Healthcare of Russia. Russia, Saint Petersburg, 47, Piskarevskii ave., tel.: 8964-373-36-55, e-mail: strizh-95@mail.ru

Elena Alekseevna Levina – MD Candidate, research associate of Federal State Budgetary Institution Saint Petersburg Research Institute of Ear, Throat, Nose and Speech of the Ministry of Healthcare of Russia. Russia, 190013, Saint Petersburg, 9, Bronnitskaia str., tel.: 8-921-944-61-20, e-mail: megalor@gmail.ru

УДК 616.216.3-002.828-073.756.8 DOI: 10.18692/1810-4800-2018-4-18-21

ДИССОЦИАЦИИ В ДИАГНОСТИКЕ ПОРАЖЕНИЙ КЛИНОВИДНОЙ ПАЗУХИ

Волков А. Г.[1], Золотова Т. В.[1], Тюкин Ю. В.[2]

[1] ФГБОУ ВО «Ростовский государственный медицинский университет» Минздрава России, 344022, г. Ростов-на-Дону, Россия
(Зав. каф. оториноларингологии – проф. А. Г. Волков)

[2] МБУЗ «ГБ № 1 им. Н. А. Семашко», 344010, г. Ростов-на-Дону, Россия
(Главный врач – засл. врач РФ, проф. Д. В. Сизякин)

DISSOCIATIONS IN DIAGNOSTICS OF THE DAMAGE OF SPHENOID SINUS

Volkov A. G.[1], Zolotova T. V.[1], Tyukin Yu. V.[2]

[1] Federal State Budgetary Educational Institution of Higher Education Rostov State Medical University of the Ministry of Healthcare of Russia,Rostov-on-Don, Russia

[2] Municipal Budgetary Health Institution Municipal Hospital No. 1 named after N. A. Semashko, Rostov-on-Don, Russia

Количество заболеваний околоносовых пазух ежегодно растет, как и число их осложнений. Развитию воспаления слизистой оболочки пазух способствуют факторы как общего, так и местного характера. Значительно реже других происходят воспаления клиновидных пазух, но за последние десятилетия значительно увеличилось количество сообщений о поражении данной пазухи, реже сообщается о редких наблюдениях мицетом клиновидных пазух.

Ключевые слова: параназальные синуситы, компьютерная томография, диагностика, мицетома, грибковое тело.

Библиография: 16 источников.

The incidence of paranasal sinus diseases, as well as the complications thereof, increases year by year. The development of sinus mucosa inflammation is evoked by both general and local factors. Sphenoid sinus inflammation occurs much rarer, however, the number of reports about this sinus damage has increased in the recent decades; the mycetomas of sphenoid sinuses are more seldom reported about.

Key words: paranasal sinusitises, computer-aided tomography, diagnosis, mycetoma, mycotic body.

Bibliography: 16 sources.

Количество заболеваний околоносовых пазух (ОНП) ежегодно растет, как и их осложнений [1]. Триггерными факторами для развития острого риносинусита могут выступать аллергены, различные элементы окружающей среды, что характерно для региона Северного Кавказа [2], а также инфекционные возбудители – вирусные, бактериальные и грибковые [3]. Развитию воспаления слизистой оболочки ОНП способствуют условия как общего, так и местного характера, к общим относят состояние индивидуальной реактивности, конституционные предпосылки, иммунные силы организма, а также различные неблагоприятные факторы внешней среды. Среди местных условий наиболее часто воспалению в пазухах способствуют нарушения дренажной и вентиляционной функций выводных отверстий, а также мукоцилиарный клиренс – главная барьерная функция слизистой оболочки носа и ОНП [4]. К патофизиологическим факторам, способствующим прогрессированию воспалительного процесса в ОНП, можно отнести:

– нарушение функции желез слизистой оболочки носа, приводящее к скоплению или недостатку секрета;

– изменение направления струи вдыхаемого и выдыхаемого воздуха в полости носа, приводящее к нарушению газообмена в ОНП;

– формирование агрессивных ассоциаций патогенов;

– угнетение функции мерцательного эпителия слизистой оболочки [1, 5].

Средствами, позволяющими резко уменьшить отек слизистой оболочки, выполняющей просвет соустьев ОНП, и тем самым на некоторое время восстановить их проходимость и мукоцилиарный клиренс, являются деконгестанты [6, 7].

Значительно реже других ОНП происходит воспаление клиновидных пазух, расположенных в значительном отдалении от основных защитных элементов носа, где сформировались механизмы специфического иммунитета, обладающие значительно более выраженной направленностью защитного действия и являющиеся составной ча-

стью местного иммунитета [8], что является причиной возникновения более редких заболеваний грибковой этиологии. В последние десятилетия значительно увеличилось количество сообщений об этой патологии ОНП [9], и большинство клиницистов скопления грибковых масс в просвете пазух называют «грибковым телом или мицетомой». Грибковые сфеноидиты проявляются выделениями в носоглотку, хотя клинические признаки этой патологии отличаются неопределенностью [3]. Одна из первых публикаций о грибковых поражениях (аспергиллезе) клиновидных пазух была представлена E. W. Nielsen at. [10], причем диагноз поставлен на основании данных компьютерной томографии. Подробно и многократно грибковые тела ОНП были описаны С. З. Пискуновым [8, 11]. В последние годы чаще всего встречаются публикации о мицетомах клиновидных пазух [12–14].

По данным Г. О. Миненкова и соавт. [14] на КТ мицетома описывается как объемное образование, содержащее гиперинтенсивные включения в виде округлых или линейных очагов, на фоне которых иногда выявляются утолщения стенок пазухи или ее слизистой оболочки, а С. К. Терновой и соавт. [15] относят мицетомы к неинвазивным микозам ОНП с небольшими высокоплотными включениями, нередко расположенными в различных карманах клиновидных пазух [16].

Представляем два случая наблюдения мицетом из нашей практики.

Больная С., 56 лет, и. б. № 2521. В течение 3 лет беспокоили не очень обильные выделения, с различной регулярностью выделяющиеся в носоглотку. Во время первичного осмотра: при орофарингоскопии и задней риноскопии видны слизисто-гнойные выделения желто-зеленого цвета на задней стенке носоглотки слева. Передняя риноскопия и эндоскопия гибким эндоскопом фирмы Storz 0° справа выявила незначительное количество слизи в среднем носовом ходе. На КТ в аксиальной проекции (рис. 1) отмечается гомогенное снижение прозрачности содержимого неоднородного качества плотностью 36Н, разрушена передняя стенка левой клиновидной и клетки решетчатых пазух. Другие ОНП не изменены.

Во время эндоназального вскрытия левой группы пазух: после редрессации средней носовой раковины из-под нее выделилось небольшое количество слизисто-гнойного экссудата. В средних и задних отделах открывшегося хода обнаружено плотное образование черного цвета размерами 1,5×2,5 см, которое в результате дальнейшего исследования оказалось грибковым телом *Aspergillius niger*. Все патологические и измененные образования из пазух удалены, сформировано полноценное сообщение клиновидной и остатков решетчатых пазух с полостью носа. В клиновидную пазуху введен фрагмент гемостатической губки, который фиксирован небольшим тампоном. Послеоперационное лечение стандартное, выписана на 3-й день. Осмотрена через 3 месяца – жалоб нет, носовое дыхание обеими половинами носа свободное, слизистая оболочка носа и носоглотки чистая.

Рис. 1. Рентгенограмма б-й С., 56 лет. Аксиальная проекция. Гомогенное снижение прозрачности в области левой клиновидной и большей части решетчатых пазух с небольшим количеством неоднородных включений. 36 Н.

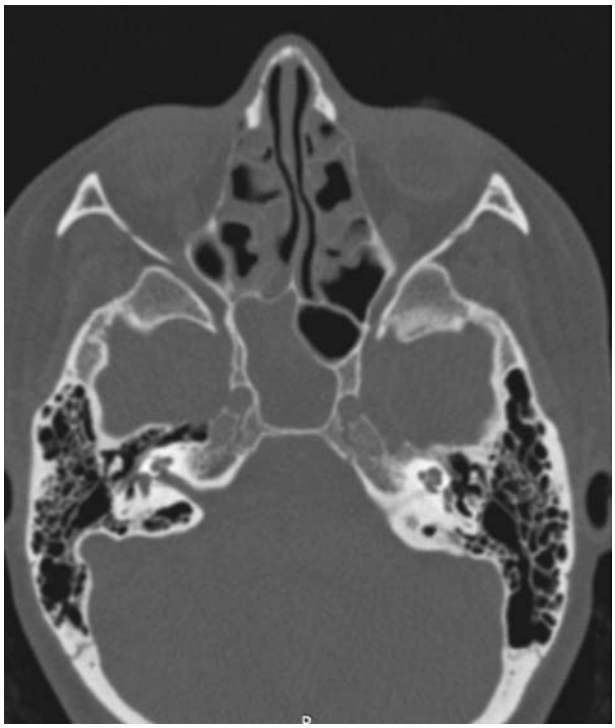

Рис. 2. Рентгенограмма б-й С., 36 лет. Аксиальная проекция. Гомогенное снижение прозрачности в области левой клиновидной и большей части решетчатых пазух без разрушений костных структур. 32 Н.

Другой клинический случай. Больная С., 36 лет, и. б. № 91. В течение полугода отмечает небольшие выделения из правой половины носа, чаще всего – в носоглотку, преимущественно слизистого характера. Во время первичного осмотра: при традиционных передней и задней риноскопиях, а также эндоскопии полости носа и носоглотки эндоскопом фирмы Storz 0°, кроме незначительного искривления перегородки носа, других изменений не обнаружено. На КТ (рис. 2) отмечено гомогенное снижение прозрачности правой клиновидной и большинства решетчатых пазух, левые решетчатые пазухи неоднородно затемнены. Плотность содержимого правой клиновидной пазухи 32 Н.

На следующий день проведено эндоназальное вскрытие правой группы ОНП: после вскрытия передней группы пазух обнаружены умеренное количество железистых полипов и гнойный экссудат желто-коричневого цвета. По ходу вскрытия клеток решетчатых пазух до задней стенки клиновидной пазухи обнаружено образование черного цвета неоднородной плотности размерами 23×20 мм, лежащее на задней стенке пазухи.

Микробиологическое исследование определило, что образование состоит из массива грибка *Aspergillius niger*. Все патологическое из пазух удалено, пазухи промыты, сформировано широкое соустье с полостью носа. В соустье введен фрагмент гемостатической губки, фиксированный тампоном.

В послеоперационном периоде проведено традиционное лечение, при выписке больной назначено продолжать лечение левостороннего этмоидита. Выписана после эндоскопического осмотра обеих половин носа на 7-й день после вмешательства. Повторный осмотр проведен через 3 месяца – жалоб нет. Носовое дыхание обеими половинами носа свободное, во время эндоскопии носа и носоглотки отмечено, что слизистые оболочки не изменены.

Выводы

Представленные случаи объединены общностью клинических проявлений одного и того же заболевания (грибкового сфеноидита) – отсутствием типичной головной боли в затылке и близкими по характеру рентгеновскими признаками без вовлечения в воспалительный процесс верхнечелюстных пазух.

ЛИТЕРАТУРА

1. Абдулкеримов Х. Т., Гаращенко Т. И., Кошель В. И., Рязанцев С. В., Свистушкин В. М. Принципы этиопатогенетической терапии острых синуситов. СПб.: Полифорум Групп, 2014. 40 с.
2. Волков А. Г., Трофименко С. Л. Клинические проявления вторичного иммунодефицита при заболеваниях ЛОР органов. LAP и Lambert Academic Publishing GmbH & Co KG. 3-е изд. (доп.), Saarbrücken, 2012. 190 с.
3. Киселев А. С. Хронический сфеноидит. СПб.: ВМедА, 1997. 47 с.
4. Захарова Г. П., Янов Ю. К., Шабалин В. В. Мукоцилиарная система верхних дыхательных путей. СПб.: Диалог, 2010. 360 с.
5. Плужников М. С., Шантуров А. Г., Лавренова Г. В., Носуля Е. В. Слизистая оболочка носа (механизмы гомеостаза и гомеокинеза). СПб., 1995. 105 с.
6. Волков А. Г., Киселев В. В., Морозов Н. М. Принципы и методы применения сосудосуживающих препаратов в оториноларингологии: учеб. пособие. Ростов н/Д., 2006. 34 с.
7. Рязанцев С. В., Коноплев О. И., Кривопалов А. А., Шаталов В. А. Противовоспалительная терапия острых риносинуситов // Мед. совет. 2015. № 15. С. 8–11.
8. Пискунов С. З., Пискунов Г. З., Харченко В. В., Должиков А. А. Функциональная анатомия и хирургия носа и околоносовых пазух. Курск, 2004. 116 с.
9. Кунельская В. Я. Микозы в оториноларингологии. М.: Медицина, 1989. 320 с.
10. Nielsen E. W., Weisman R. A., Savino P. J., Schartz N. J. Aspergillosis of the shenoid sinus presenting as orbital pseudotumor // Otolaring. Head. Neck. Surg. 1983. Vol. 91. P. 699–703.
11. Пискунов С. З. О хирургических вмешательствах на лобной пазухе // Рос. ринология. 2008. Т. 16, № 2. С. 32.
12. Eloy P., Grenier J., Pirlet A., Poirrier A.L., Stephens J.S., Rombaux P. Sphenoid sinus fungall ball: a retrospective study over a 10-year period // Rhinology. 2013 Jun. Vol. 51, N 2. P. 181–188.
13. Ткаченко М. С. Грибковое тело клиновидной пазухи носа // Межд. студ. науч. вестн. 2015. № 2. С. 71–72.
14. Миненков Г. О., Насыров В. А., Исламов И. М., Солодченко Н. В., Скоробогатова О. В. Современные возможности МСКТ в диагностике мицетом параназальных синуситов // Вестн. оториноларингологии. 2017. Т. 82, № 2. С. 22–24.
15. Терновой С. К., Араблинский А. В., Синицын В. Е. Современная лучевая диагностика заболеваний придаточных пазух носа. М., 2004. 120 с.
16. Пискунов И. С., Пискунов В. С. Клиническая анатомия решетчатой и клиновидной костей и формирующихся в них пазух. Курск: ГОУ ВПО КГМУ Росздрава, 2011. 296 с.

REFERENCES

1. Abdulkerimov Kh. T., Garashchenko T. I., Koshel' V. I., Ryazantsev S. V., Svistushkin V. M. Printsipy etiopatogeneticheskoi terapii ostrykh sinusitov [The principles of etiopathogenetic therapy of acute sinusitises]. SPb.: Poliforum Grupp, 2014. 40 (in Russian).
2. Volkov A. G., Trofimenko S. L. Klinicheskie proyavleniya vtorichnogo immunodefitsita pri zabolevaniyakh LOR organov [Clinical manifestations of secondary immunodeficiency in ENT-diseases]. LAP i Lambert Academic Publishing GmbH & Co KG. 3-e izd. (dop.), Saarbrücken; 2012. 190 (in Russian).
3. Kiselev A. S. Khronicheskii sfenoidit [Chronic sphenoiditis]. SPb.: VMedA, 1997. 47 (In Russian).
4. Zakharova G. P., Yanov Yu. K., Shabalin V. V. Mukotsiliarnaya sistema verkhnikh dykhatel'nykh putei [Mucosillary system of the upper respiratory tract]. SPb.: Dialog, 2010. 360 (in Russian).
5. Pluzhnikov M.S., Shanturov A.G., Lavrenova G.V., Nosulya Ye.V. Slizistaya obolochka nosa (mekhanizmy gomeostaza i gomeokineza) [Nasal mucosa (the mechanisms of homeostasis and homeokinesis)]. SPb., 1995. 105 (in Russian).
6. Volkov A. G., Kiselev V. V., Morozov N. M. Printsipy i metody primeneniya sosudosuzhivayushchikh preparatov v otorinolaringologii. Uchebnoe posobie [The principles and methods of application of vasoconstricting preparations in otorhinolaryngology. Manual]. Rostov n/D., 2006. 34 (in Russian).
7. Ryazantsev S. V., Konoplev O. I., Krivopalov A. A., Shatalov V. A. Protivovospalitel'naya terapiya ostrykh rinosinusitov [Anti-inflammatory therapy of acute rhinosinusitises]. *Meditsinskii sovet.* 2015;15:8-11 (in Russian).
8. Piskunov S. Z., Piskunov G. Z., Kharchenko V. V., Dolzhikov A. A. Funktsional'naya anatomiya i khirurgiya nosa i okolonosovykh pazukh [Functional anatomy and surgery of nose and paranasal sinuses]. Kursk, 2004. 116 (in Russian).
9. Kunel'skaya V. Ya. Mikozy v otorinolaringologii [Mycoses in otorhinolaryngology]. M.: Meditsina 1989. 320 (in Russian).
10. Nielsen E. W., Weisman R. A., Savino P. J., Schartz N. J. Aspergillosis of the shenoid sinus presenting as orbital pseudotumor. *Otolaring. Head. Neck. Surg*. 1983;91:699-703.
11. Piskunov S.Z. O khirurgicheskikh vmeshatel'stvakh na lobnoi pazukhe [About surgical interferences on frontal sinus]. *Rossiiskaya rinologiya*.2008;16;2:32 (in Russian).
12. Eloy P., Grenier J., Pirlet A., Poirrier A. L., Stephens J. S., Rombaux P. Sphenoid sinus fungall ball: a retrospective study over a 10-year period. *Rhinology*. 2013 Jun; 51(2):181-188.
13. Tkachenko M. S. Gribkovoe telo klinovidnoi pazukhi nosa [Mycotic body of sphenoid sinus of the nose]. *Mezhdunarodnyi studencheskii nauchnyi vestnik*. 2015;2:71-72 (In Russian).
14. Minenkov G. O., Nasyrov V. A., Islamov I. M., Solodchenko N. V., Skorobogatova O. V. Sovremennye vozmozhnosti MSKT v diagnostike mitsetom paranazal'nykh sinusitov [The present-day opportunities of MSCT in the diagnostics of paranasal sinus mycetomas]. *Vestnik otorinolaringologii*. 2017;82;2:22-24.
15. Ternovoi S. K., Arablinskii A. V., Sinitsyn V. E. Sovremennaya luchevaya diagnostika zabolevanii pridatochnykh pazukh nosa [The present-day X-ray diagnostics of paranasal sinus diseases]. M., 2004. 120 (in Russian).
16. Piskunov I. S., Piskunov V. S. Klinicheskaya anatomiya reshetchatoi i klinovidnoi kostei i formiruyushchikhsya v nikh pazukh [Clinical anatomy of ethmoid and sphenoid bone and the sinuses generated in them]. Kursk: GOU VPO KGMU Roszdrava, 2011. 296 (in Russian).

Волков Александр Григорьевич – заслуженный врач России, доктор медицинских наук, профессор, заведующий кафедрой оториноларингологии ФГБОУ ВО «Ростовский государственный медицинский университет» Минздрава России. Россия, 344019, г. Ростов-на-Дону, пер. Нахичеванский, д. 29, e-mail: alvolk19@mail.ru

Золотова Татьяна Викторовна – доктор медицинских наук, профессор, профессор кафедрой оториноларингологии ФГБОУ ВО «Ростовский государственный медицинский университет» Минздрава России. 344019, г. Ростов-на-Дону, пер. Нахичеванский, д. 29; e-mail: zolotovatatvik@gmail.com

Тюкин Юрий Владимирович – ординатор 2-го ЛОР-отделения МБУЗ «ГБ № 1 им. Н. А. Семашко». 344010, г. Ростов-на-Дону, пр. Ворошиловский, д. 105; e-mail: tyukin@lor.ru

Aleksandr Grigor'evich Volkov – the Honored Doctor of Russia, MD, Professor, Head of the Chair of Otorhinolaryngology of Rostov State Medical University of the Ministry of Healthcare. Russia, 344019, Rostov-on-Don, 29, Nakhichevanskii Pereulok str., e-mail: alvolk19@mail.ru

Tat'yana Viktorovna Zolotova – MD, Professor, Professor of the Chair of Otorhinolaryngology of Rostov State Medical University. Russia, 344019, Rostov-on-Don, 29, Nakhichevanskii Pereulok str., e-mail: zolotovatatvik@gmail.com

Tyukin Yurii Vladimirovich – resident physician of the 2nd ENT-Department of Municipal Hospital No. 1 named after N. A. Semashko. 344010, Rostov-on-Don, 105, Voroshilovskii ave., e-mail: tyukin@lor.ru

УДК 616.24-008.444-07-08 DOI: 10.18692/1810-4800-2018-4-22-25

СОВРЕМЕННЫЙ АЛГОРИТМ ДИАГНОСТИКИ ХРАПА И СИНДРОМА АПНОЭ СНА

Волков А. Г., Золотова Т. В., Лешина Л. С.

ФГБОУ ВО «Ростовский государственный медицинский университет» Минздрава России, 344022, г. Ростов-на-Дону, Россия
(Ректор – проф. С. В. Шлык)

MODERN ALGORITHM OF DIAGNOSTICS OF THE SHAPE AND APNOE SLEEP SYNDROME

Volkov A. G., Zolotova T. V., Leshina L. S.

Federal State Budgetary Institution Higher Vocational Education „The Rostov State Medical University" of Ministry of Healthcare of the Russian Federation, Rostov-on-Don, Russia

Обследовано 118 пациентов клиники ЛОР-болезней. Нарушения дыхания во сне выявлены у 88 человек (74,6%). Выделены группы: 1 – «неосложненный храп», 2 – «синдром обструктивного апноэ сна легкой формы», 3 – «синдром обструктивного апноэ сна средней и тяжелой формы». Ночной респираторный мониторинг был выполнен у 42 человек, прошедших курс электростимуляции мышц мягкого неба. В группе 1 более чем в 7 раз уменьшился храп, в 4 раза снизилось количество дыхательных циклов с флоулимитацией. В группе 2 достоверно уменьшились индекс апноэ/гипопноэ. У 85,7% пациентов групп 1 и 2 (36 человек) зафиксирован переход из состояния более тяжелой степени в менее тяжелую и норму, из них 20 человек (47,6%) после лечения показали соответствие нормальному дыханию во сне, 16 человек (38%) из группы с СОАС легкой степени перешли в группу с неосложненным храпом. У 6 человек (14,3%) не было выявлено положительной динамики. Электростимуляция мышц мягкого неба является эффективным нехирургическим способом лечения пациентов с неосложненным храпом, обусловленным гипотонией мышц мягкого неба и при СОАС легкой степени тяжести.

Ключевые слова: храп, синдром апноэ сна, электромиография, электростимуляция мягкого неба, алгоритм диагностики.

Библиография: 7 источников.

The authors examined 118 patients of ENT clinic. Respiratory disorders were revealed in 88 people (74.6%). Three groups were distinguished: 1 – "uncomplicated snoring", 2 – "mild obstructive sleep apnea syndrome", 3 – "moderate and severe obstructive sleep apnea syndrome". Night respiratory monitoring was performed in 42 people who had undergone a course of electric stimulation of the soft palate muscles. In group 1, snoring decreased by more than 7 times, and the number of respiratory cycles with flow-filtration decreased by 4 times. In group 2, apnea/hypopnea index significantly decreased. In 85.6% of patients in groups 1 and 2 (36 people), a transition from more severe to less severe stage and normal state was observed, where 20 people (46.7%) after treatment displayed the correspondence to normal respiration in sleep, 16 people (38%) moved from mild OSAS to the group with uncomplicated snoring. Six people (14.3%) had no positive dynamics. Electric stimulation of the soft palate muscles is an efficient non-surgical method of treatment of patients with uncomplicated snoring, preconditioned by the soft palate muscles hypotonia, and with mild OSAS.

Key words: snoring, sleep apnea syndrome, electromyography, electric stimulation of the soft palate, diagnostic algorithm..

Bibliography: 7 sources.

Актуальность исследования обоснована тем, что постоянный храп отмечается у 30% пациентов старше 30 лет, храп приводит к хронической травме мягкого неба и других структур глотки, является предвестником и одним из основных симптомов синдрома обструктивного апноэ сна (СОАС). Определение оптимальной тактики лечения пациента с храпом и СОАС является для врача сложной задачей [1].

Цель исследования. Повышение эффективности диагностики и консервативного лечения больных неосложненным храпом и храпом при СОАС легкой степени тяжести методом электростимуляции, для чего были поставлены следующие задачи:

– разработать набор инструментов для проведения неинвазивной миографии, снижающий погрешность при записи миограмм;

– предложить и внедрить способ контактной неинвазивной миографии мышц мягкого неба;

– изучить особенности показателей миографии мягкого неба у пациентов с неосложненным храпом и СОАС легкой степени тяжести и сравнить их с показателями у лиц контрольной группы;

– определить характеристики миограмм, которые являются показанием к лечению неосложненного храпа и храпа при СОАС легкой степени тяжести методом электростимуляции мышц мягкого неба;

– за счет усовершенствования диагностики повысить эффективность терапии методом электростимуляции;

– провести оценку динамики показателей электромиографии и параметров дыхания во сне после курсового лечения электромиостимуляцией.

Наша работа включала два этапа: первичное и контрольное обследование (после проведенного лечения). На первом этапе были проведены:

– ночной респираторный мониторинг (НРМ) с исключением из последующего исследования лиц с индексом апноэ/гипопноэ более 15 в час;

– анкетирование, заполнение унифицированной карты пациента и антропометрические измерения;

– клинико-оториноларингологическое обследование пациентов, рентгеновское исследование;

– выполнение интерференционной электромиографии мышц мягкого неба (ИЭМГ) лицам контрольной группы и пациентам с жалобами на храп;

– определение нормальных показателей ИЭМГ у лиц контрольной группы;

– обработка данных.

Второй этап включал проведение амбулаторной терапии неосложненного храпа и храпа при СОАС легкой степени тяжести методом электростимуляции.

Пациенты и методы исследования. Нами было обследовано 118 пациентов клиники ЛОР-болезней Ростовского ГМУ, в 2009–2016 гг., их них 78 мужчин и 40 женщин. По результатам первичного НРМ 30 человек составили лица, у которых по результатам обследования не было выявлено храпа и апноэ сна, условно обозначенные нами как группа здоровых лиц. Они были включены в контрольную группу. Количество пациентов с выявленными нарушениями дыхания во сне составило 88 человек, из них мужчин 65 (73,9%), женщин 23 (26,1%). По риску возникновения СОАС они были условно разделены нами на следующие группы: группа 1 (лица с неосложненным храпом), группа 2 (лица с диагнозом «синдром обструктивного апноэ сна легкой формы») и группа 3 (лица с диагнозом «синдром обструктивного апноэ сна средней и тяжелой формы»).

В контрольной группе были получены данные, характерные для нормальных показателей мониторирования сна: средний ИАГ у всех обследованных составил 3,1±1,0 эпизода в час, средняя сатурация – 96,4±1,5%, выявлялись единичные эпизоды храпа длительностью до 20 с, общее количество за время сна 3,7±1,2%, количество дыхательных циклов с флоулимитацией 2,1±2,0%. В группу 1 вошел 31 человек (35,2%). У всех обследованных индекс апноэ/гипопноэ не превышал 5 эпизодов в час, среднее значение 4,0±0,9 в час, средняя сатурация составила 96,0±1,6%, зафиксированы длительные эпизоды храпа (в 2 случаях – непрерывные) длительностью более 5 мин, общее количество за время сна 49,6±17,6%, количество дыхательных циклов с флоулимитацией 8,8±3,7%. Для пациентов второй группы (28 человек – 31,8%) были выявлены следующие показатели: индекс апноэ/гипопноэ 9,7±2,6 эпизода в час, сатурация 95,9±1,6%, эпизоды храпа длительностью более 5 мин, общее количество за время сна 48,2±17,4%, количество дыхательных циклов с флоулимитацией 12,9±5,0%. В 3-й группе изучались данные 29 человек (33,0%). В этой группе индекс апноэ/гипопноэ составил 37,3±20,3 эпизода в час. Данные пациенты были направлены к специалисту для инициации СИПАП-терапии [1].

После анкетирования мы провели осмотр ЛОР органов у 89 обследуемых. У лиц, не предъявляющих жалобы на храп и остановки дыхания во сне (здоровые лица, 30 человек), видимая патология ЛОР органов отсутствовала и дальнейшее углубленное обследование не проводилось. Пациентам первой и второй групп (59 человек) был проведен углубленный эндоскопический осмотр ЛОР органов с использованием ригидных эндоскопов (0°), затем пациентам было выполнено рентгенологическое обследование носа и околоносовых пазух. Анатомо-физиологическая и (или) функциональная патология носа, околоносовых пазух, гортани была выявлена у 17 пациентов, они исключались из работы и были направлены на лечение к ЛОР-хирургу. Таким образом, в дальнейшее исследование вошли 22 пациента с неосложненным храпом, 20 больных с СОАС легкой степени тяжести, 30 здоровых лиц (контрольная группа).

Для уточнения состояния мягкого неба у лиц контрольной группы (30 человек) и пациентов с жалобами на храп (42 человека) мы использовали электромиографию. Результаты пациентов с храпом и храпом при СОАС легкой степени тяжести до и после курса лечения сравнивались с показателями тонуса мышц мягкого неба в контрольной группе. Нами предложено и использовано устройство для неинвазивной электромиографии мышц мягкого неба, позволяющее

фиксировать электроды к мягкому небу, освобождая при этом руки исследователя. В ходе исследования использовалась интерференционная (поверхностная) ЭМГ (ИЭМГ), которая является ценным методом исследования, так как в отличие от игольчатой ЭМГ – неинвазивная и безболезненная. Безболезненность особенно важна при исследовании мягкого неба, так как позволяет достигнуть состояния покоя и выявить наличие спонтанной активности, что невозможно при раздражении неба иглой в ходе игольчатой ЭМГ [5].

В нашей работе проводилось исследование мышц мягкого неба с помощью ИЭМГ с анализом спонтанной активности в состоянии покоя, амплитуды и частоты интерференционной кривой и типа ЭМГ. Исследование проводилось на нейромиоанализаторе отечественного производства поверхностными электродами диаметром 9 мм при межэлектродном расстоянии 12 мм, жестко укрепленными на пластинке, специальным приспособлением прижатой к мышцам мягкого неба. В покое и при функциональной нагрузке длительность записи составляла 5 секунд. Запись велась в двух режимах: покоя и максимального произвольного напряжения (функциональной нагрузки – имитация храпа пациентом). В полость рта вводился оральный расширитель, поверхностные электроды устанавливались над двигательными точками m. tensor veli palatini и m. levator veli palatini, общее время исследования (с предшествующей подготовкой) занимало не более 15 минут [4]. Оценка электрической активности мышц производилась согласно классификации, предложенной Ю. С. Юсевич (1970), переработанной и дополненной И. Э. Гаусмановой-Петрусевич (1971), Л. Ф. Касаткиной (1997), выделяющих нейрональный и первично-мышечный тип миограмм [7]. По результатам расшифровки электромиограмм мышц мягкого неба у 28 пациентов (93,3%) в режиме покоя полученные данные были отнесены к «первому» типу, у 2 пациентов (6,7%) в режиме покоя был выявлен «второй А» тип миограммы). Полученные данные можно связать с физиологической активацией части двигательных единиц, обусловленной минимальным уровнем напряжения мышц мягкого неба, что было расценено как вариант нормы. В режиме функциональной нагрузки у всех исследуемых регистрировался «первый» тип ЭМГ (наличие активности, частота колебаний более 60 в секунду, рисунок равномерный). При физической нагрузке анализ ИЭМГ контрольной группы показал среднюю амплитуду 510±186 мкВ, среднюю частоту 229±21 Гц. Этот тип миограммы можно отнести к нормальному при активации мышечного волокна.

У больных неосложенным храпом и СОАС легкой степени в состоянии покоя была выявлена спонтанная активность в виде потенциалов фибрилляции (ПФ). При физической нагрузке получены следующие результаты: средняя амплитуда – 1460±516 мкВ, средняя частота – 110±12 Гц. Тип ИЭМГ – I. Таким образом, у пациентов были увеличены амплитуда и снижена частота интерференционного паттерна по сравнению с показателями здоровых лиц контрольной группы, что соответствует аксональному типу поражения исследуемых мышц. Полученные данные электромиографии отражали особенности функционального состояния нервно-мышечного аппарата, так как в ходе исследования регистрировалось состояние тонуса мышц мягкого неба. Изменения на ЭМГ пациентов с храпом и СОАС (42 человека) указали на неврогенный (аксональный) уровень поражения, что позволило проводить им электростимуляцию мышц мягкого неба [3, 4].

В основе предлагаемого способа лечения храпа лежит электростимуляция мышц мягкого неба импульсным электрическим током с помощью электрода оригинальной конструкции. Для достижения этой цели использовался электростимулятор ЭСОТ-1, разработанный в НИИ нейрокибернетики Ростовского государственного университета. Электростимуляция (ЭС) осуществлялась прямоугольными, отрицательной полярности, импульсами тока, следующими в пачечном режиме. Курс лечения состоял из 10–12 сеансов электровоздействия на мягкое небо. Активный модифицированный электрод электростимулятора устанавливали на среднюю линию мягкого неба, а затем в парацентральных точках справа и слева; поочередно осуществляли воздействие прямоугольными электрическими импульсами. Параметры импульсного тока регулировались индивидуально в зависимости от чувствительности пациента до ощущения «покалывания» в области мягкого неба [2, 3].

После проведенного лечения у пациентов исследуемой группы (42 человека с неосложненным храпом и СОАС легкой степени) получены следующие результаты: исчезновение спонтанной активности, средняя амплитуда – 480±150 мкВ, средняя частота – 190±18 Гц. Следовательно, отмечаются снижение амплитуды и увеличение частоты интерференционного паттерна до параметров, близких к параметрам контрольной группы, что свидетельствует о прекращении аксонального процесса и нормализации состояния исследуемых мышц. Мы расцениваем полученные данные как положительную электрофизиологическую динамику.

Критерием эффективности проведенного лечения явился ночной респираторный мониторинг (НРМ) [6]. НРМ был выполнен у 42 человек, прошедших курс электростимуляции мышц мягкого неба, в сроки от 2 до 4 месяцев после лечения, в среднем через 3,0±0,4 месяца. У пациентов 1-й

группы после проведенного лечения достоверно уменьшился храп более чем в семь раз, в четыре раза снизилось количество дыхательных циклов с флоулимитацией. Во второй группе после лечения достоверно уменьшились ИАГ, представленность храпа и количество дыхательных циклов с флоулимитацией.

У 36 пациентов первой и второй групп из 42 человек, прошедших лечение электростимуляцией, зафиксирован переход из состояния более тяжелой степени в менее тяжелую степень заболевания и норму, 20 человек (46,7%) после лечения показали результаты, соответствующие нормальному дыханию во сне, 16 человек (38%) из группы лиц с СОАС легкой степени тяжести перешли в группу лиц с неосложненным храпом. У 6 человек (14,4%) не было выявлено положительной динамики.

Заключение. Электростимуляция мышц мягкого неба является эффективным нехирургическим способом лечения пациентов с неосложненным храпом и храпом при СОАС легкой степени тяжести, обусловленным гипотонией мышц мягкого неба. В ходе электростимуляции лечебный фактор воздействует на важнейший элемент патогенеза храпа – тонус мышц мягкого неба, сохраняя при этом целостность анатомических структур. Это способствует поддержанию постоянного просвета верхних дыхательных путей и устранению или уменьшению храпа во время сна.

ЛИТЕРАТУРА

1. Бузунов Р. В., Легейда И. В., Царева Е. В. Храп и синдром обструктивного апноэ сна у взрослых и детей: практическое руководство для врачей. М.: ФГУУД Президента РФ, 2013. 124 с.
2. Волков А. Г., Золотова Т. В., Давыдова Л. С. Электровоздействие и радиоволновая хирургия в лечении храпа и синдрома обструктивного апноэ сна // Рос. ринология. 2008. № 2. С. 55–56.
3. Золотова Т. В., Лешина Л. С. Основополагающие позиции диагностики и лечения ронхопатии и синдрома апноэ сна: матер. XIX съезда оториноларингологов России. Казань, 2016. С. 35–36.
4. Лешина Л. С. Оптимизация диагностики храпа посредством электромиографии // Рос. оториноларингология. 2016. № 4 (83). С. 27–30.
5. Лешина Л. С. Место электромиографии мышц мягкого неба в алгоритме диагностики храпа. Мат. второй Рос. конф. «Клиническая сомнология». М., 2016. С. 61.
6. Золотова Т. В., Давыдова А. П., Лешина Л. С. Оптимизация схемы обследования и лечения при ронхопатии // Рос. ринология. 2013. № 2. С. 92–93.
7. Юсевич Ю. С. Очерки по клинической электромиографии. М., 1972. 187 с.

REFERENCES

1. Buzunov R. V., Legeida I. V., Tsareva E. V. Khrap i sindrom obstruktivnogo apnoe sna u vzroslykh i detei: prakticheskoe rukovodstvo dlya vrachei [Snoring and sleep apnea syndrome in adults and children: practical guidelines for doctors]. M.: FGUUD Prezidenta RF, 2013. 124 (in Russian).
2. Volkov A. G., Zolotova T. V., Davydova L. S. Elektrovozdeistvie i radiovolnovaya khirurgiya v lechenii khrapa i sindroma obstruktivnogo apnoe sna [Electric stimulation and radio-wave surgery in the treatment of snoring and sleep apnea syndrome]. *Rossiiskaya rinologiya.* 2008;2:55-56 (in Russian).
3. Zolotova T. V., Leshina L. S. Osnovopolagayushchie pozitsii diagnostiki i lecheniya ronkhopatii i sindroma apnoe sna. Mater. XIX s"ezda otorinolaringologov Rossii [The fundamental elements of diagnostics and treatment of rhonchopathy and sleep apnea syndrome. The materials of the 19th Congress of Otorhinolaryngologists of Russia]. Kazan', 2016:35-36 (in Russian).
4. Leshina L. S. Optimizatsiya diagnostiki khrapa posredstvom elektromiografii [Improvement of snoring diagnostics by means of electromyography]. *Rossiiskaya otorinolaringologiya*. 2016;4(83):27-30 (in Russian).
5. Leshina L. S. Mesto elektromiografii myshts myagkogo neba v algoritme diagnostiki khrapa. Mat. vtoroi Rossiiskoi konferentsii «Klinicheskaya somnologiya» [The position of electromyography of the soft palate muscles in the algorithm of snoring diagnostics. The materials of the Second Russian Conference "Clinical Somnology".]. M., 2016:61 (in Russian).
6. Zolotova T. V., Davydova A. P., Leshina L. S. Optimizatsiya skhemy obsledovaniya i lecheniya pri ronkhopatii [Optimization of examination and treatment scheme in rhonchopathy]. *Rossiiskaya rinologiya*. 2013;2:92-93.
7. Yusevich Yu. S. Ocherki po klinicheskoi elektromiografii [The essays on clinical electromyography]. M., 1972:187 (in Russian).

Волков Александр Григорьевич – заслуженный врач РФ, доктор медицинских наук, профессор, заведующий кафедрой болезней уха, горла, носа ФГБОУ ВО «Ростовский государственный медицинский университет» Министерства здравоохранения Российской Федерации. Россия, 344022, г. Ростов-на-Дону, Нахичеванский пер., д. 29; тел. +7 (918) 555-28-35; e-mail: alvolk19@mail.ru

Золотова Татьяна Викторовна – докт. мед. наук, профессор – профессор кафедры болезней уха, горла, носа ФГБОУ ВО «Ростовский государственный медицинский университет» Министерства здравоохранения Российской Федерации. Россия, 344022, г. Ростов-на-Дону, Нахичеванский пер., д. 29; тел. +7(928)104-91-01; e-mail: zolotovatatvik@gmail.com

Лешина Людмила Сергеевна – аспирант каф. болезней уха, горла, носа ФГБОУ ВО «Ростовский государственный медицинский университет» Министерства здравоохранения Российской Федерации. Россия, 344022, г. Ростов-на-Дону, Нахичеванский пер., д. 29; тел. +7 (903)407-53-47

Aleksandr Grigor'evich Volkov – the Honored Doctor of Russia, MD, Professor, Head of the Chair of Ear, Nose and Throat Diseases of Rostov State Medical University of the Ministry of Healthcare of the Russian Federation. Russia, 344022, Rostov-on-Don, 29, Nakhichevanskii Pereulok str., tel.: +7(918)5552835, e-mail: alvolk19@mail.ru

Tat'yana Viktorovna Zolotova – MD, Professor, Professor of the Chair of Ear, Nose and Throat Diseases of Rostov State Medical University of the Ministry of Healthcare of the Russian Federation. Russia, 344022, Rostov-on-Don, 29, Nakhichevanskii Pereulok str., e-mail: zolotovatatvik@gmail.com

Lyudmila Sergeevna Leshina – post-graduate student of the Chair of Ear, Nose and Throat Diseases of Rostov State Medical University of the Ministry of Healthcare of the Russian Federation. Russia, 344022, Rostov-on-Don, 29, Nakhichevanskii Pereulok str., tel.:+7(903)4075347

УДК 616.211-089.168.1-085.837 DOI: 10.18692/1810-4800-2018-4-26-32

ЛОКАЛЬНЫЙ ИММУННЫЙ СТАТУС И СВОБОДНОРАДИКАЛЬНОЕ ОКИСЛЕНИЕ У РИНОХИРУРГИЧЕСКИХ БОЛЬНЫХ В РАННИЙ ПОСЛЕОПЕРАЦИОННЫЙ ПЕРИОД

Гизингер О. А., Коркмазов А. М., Коркмазов М. Ю.

ГБОУ ВО «Южно-Уральский государственный медицинский университет» Минздрава России, 454092, г. Челябинск, Россия

LOCAL IMMUNE STATUS AND FREE RADICAL OXIDATION IN RHINOSURGICAL PATIENTS IN EARLY POST-SURGICAL PERIOD

Gizinger O. A., Korkmazov A. M., Korkmazov M. Yu.

Federal State Budgetary Educational Institution of Higher Education South Ural State Medical University of the Ministry of Healthcare of Russia, Chelyabinsk, Russia

Представлены результаты краткосрочного проспектового рандомизированного исследования процессов свободнорадикального окисления, качественного и количественного состава лейкоцитов, их функционально-метаболического статуса и цитокинового профиля в смывах со слизистой оболочки полости носа у ринохирургических пациентов, оперированных по поводу искривления носовой перегородки, в первые сутки после хирургического вмешательства. Установлено, что в смывах у больных после тампонады развивается нейтрофильный лейкоцитоз, снижается поглотительная и активируется лизосомальная активность, снижается НСТ-редуцирующая способность нейтрофильных гранулоцитов, повышается концентрация интерлейкинов (ИЛ): ИЛ-8, ИЛ-1β, ИЛ-4, уменьшается содержание ИЛ-2, снижается активность ферментов супероксиддисмутазы (СОД), каталазы.

Ключевые слова: риносептопластика, носовая перегородка, врожденный иммунитет, антиоксидантная защита, цитокины.

Библиография: 16 источников.

The article presents results of a short-term prospective randomized study of free radial oxidation processes, qualitative and quantitative composition of leukocytes, their functional-metabolic status and cytokine profile in the swabs of the nasal cavity mucous membrane in rhinosurgical patients operated for deflected nasal septum on the first day after the surgery. It has been established that the following processes develop in the swabs of the patients after the 24th tamponage: the neutrophilic leukocytosis develops, absorptive activity reduces and lysosomal activity activates, NBT-reducing ability of neutrophilic granulocytes reduces, IL-1β, IL-8, IL-4 concentration increases, IL-2 content decreases, the activity of superoxide dismutase (SOD) and catalase decreases.

Key words: rhinoseptoplasty, nasal septum, congenital immunity, antioxidant protection, cytokines.

Bibliography: 16 sources.

Риносептопластика является одной из самых распространенных операций в оториноларингологии [1]. В послеоперационном периоде у больных, перенесших септопластику, развивается ряд патогенетических изменений, характеризующихся как ответная реакция организма на операционную травму: дисбаланс иммунных факторов, нарушение оксигенации тканей, приводящих в конечном итоге к дезорганизации между окислительными и антиоксидантными процессами, формирующими окислительный стресс и нарушающими иммунный гомеостаз слизистых оболочек полости носа [2, 3]. Последствия вышеуказанных нарушений приводят к значительным нарушениям процессов перекисного окисления липидов и окислительной модификации белков, замедляя темпы регенерации [4]. Нарушение процессов липопероксидации инициирует образование свободных радикалов с высокой реакционной способностью. Эффекты свободных радикалов проявляются в виде повреждения белков, нуклеиновых кислот и липидов биологических мембран клеток [5]. Антиоксидантная система организма с помощью высокоспециализированных ферментов, эндогенных природных антиоксидантов способна инактивировать то количество активных форм кислорода, которое формируется в условиях иммунного гомеостаза, однако в ответ на хирургическое вмешательство регистрируется высокий уровень свободных радикалов, которые антиоксидантная система не в состоянии инактивировать, в результате образуется избыточное

количество крайне активных форм кислорода в тканях способных к деструкции веществ, участвующих в процессах клеточного метаболизма: белков, липидов, углеводов, нуклеиновых кислот. Наибольшее значение при хирургическом стрессе имеют процессы перекисного окисления липидов и окислительной модификации белковых молекул:

- диеновых конъюгатов;
- кетодиенов;
- сопряженных триенов;
- шиффовых оснований.

Диеновые конъюгаты (первичные продукты перекисного окисления липидов) нестойки и, как правило, подвергаются дальнейшей окислительной деструкции в процессе перекисного окисления липидов. В ходе окислительной деградации липидов, происходящей в основном под действием свободных радикалов, происходит расширенное воспроизводство новых активных форм кислорода. В результате накапливается большое количество вторичных продуктов (ненасыщенные альдегиды, малоновый диальдегид и продукты его взаимодействия с аминосодержащими соединениями), а также конечных продуктов дегидратации липидов – шиффовых оснований [4]. Вышеперечисленные биохимические механизмы патогенетических изменений не оставляют сомнений в том, что показатели перекисного окисления липидов и антиоксидантной защиты слизистой оболочки полости носа могут характеризовать степень тяжести патологического процесса в ранний послеоперационный период [5].

В момент повреждения тканей и ранний послеоперационный период развивается типичная локальная воспалительная реакция на повреждение с высвобождением из мононуклеарных фагоцитов и эндотелиальных клеток провоспалительных цитокинов ИЛ-1, ФНО-α и ускоренным расходом ИЛ-2 [6]. Далее указанные цитокины активируют местный и системный воспалительный каскад, призванный контролировать прогрессию тканевого повреждения, элиминировать патогены, предупреждая бактериальную агрессию [7]. Дисфункции нейтрофильных гранулоцитов определяют вектор развития инфекционного процесса на слизистых оболочках носа в ранний послеоперационный период [8]. Установлено, что под влиянием операционного стресса достоверно уменьшается активность фагоцитирующих клеток при снижении экспрессии на мембране гранулоцитов HLA-DR. Такая функциональная недостаточность может быть связана со снижением их способности аккумулировать ионы кальция, играющие ключевую роль в активации клеток [9]. Не исключено, что следствием данного дефекта в функционировании фагоцитов является и нарушение секреции этими клетками интерлейкинов ИЛ-1, ИЛ-2, ИЛ-4, ИЛ-8, IL-6, ФНО-α с последующими явлениями иммунного дисбаланса [9].

Цель исследования. Исследовать клеточные факторы врожденного иммунитета, цитокины и показатели свободнорадикального окисления у больных, оперированных по поводу искривления носовой перегородки в ранний послеоперационный период.

Пациенты и методы исследования. Исследование выполнено на базе отделения оториноларингологии Челябинской клинической больницы № 1, НИИ иммунологии ЮУГМУ ФГОУ ВО г. Челябинска, биохимического отдела Центральной научно-исследовательской лаборатории ЮУГМУ ФГОУ ВО г. Челябинска, Федеральной лаборатории «Гемотест» (Москва). Период проведения исследования: январь–июнь 2017 г. Для проведения исследования были отобраны 30 пациентов в возрасте 37,24±3,29 года, от которых до начала оперативного вмешательства было получено письменное добровольное информированное согласие на проведение оперативного вмешательства и участие в исследовании в соответствии с Приказами МЗ РФ от 19.07.2003 г. № 266; Росздравнадзора от 17.10.2006 г. № 2325-Пр/06. Основанием для оперативного вмешательства послужили жалобы, предъявляемые пациентами, результаты анамнеза, инструментального исследования ЛОР органов с применением эндоскопической техники, рентгенографии носа и околоносовых пазух. Критерии исключения из исследования:

- аллергическая форма вазомоторного ринита;
- хронический гнойный риносинусит;
- острые инфекционные заболевания;
- хронические заболевания в стадии декомпенсации.

Забор назальных смывов был произведен в первые 24 часа после тампонады и хирургического вмешательства. Исследование клеточных факторов врожденного иммунитета включало:

- подсчет качественного и количественного (%) состава лейкоцитов назального смыва;
- анализ фагоцитарной, лизосомальной активности нейтрофильных гранулоцитов назального смыва;
- кислородзависимый метаболизм НГ назального смыва в НСТ-тесте (тест восстановления нитросинего тетразолия) [9].

Для определения концентрации цитокинов до и после оперативного вмешательства были использованы бесклеточные фракции назальных смывов с использованием наборов реагентов производства Вектор-бест (Новосибирск) и анализатора Personal Lab (Италия). Концентрацию цитокинов вычисляли методом перерасчета на 1 г белка с учетом общего белка, определяемого

Таблица

Относительное содержание клеточных факторов врожденного иммунитета в назальных смывах у ринохирургических пациентов в раннем послеоперационном периоде

Клеточный состав назального секрета	После операции, % (n = 30)	До операции, % (n = 30)
Нейтрофильные гранулоциты сегментоядерные	90,50±0,13*	25,11±0,47
Нейтрофильные гранулоциты палочкоядерные	5,01±0,11*	2,01±0,01*
Лимфоциты	2,28±0,11*	3,15±0,057
Эпителиальные клетки	2,15±0,06*	24,19±0,42
Моноциты	4,49±0,03*	1,37±0,11
Эозинофилы	0,07±0,02*	0,01±0,01

* Статистически значимые различия между показателями пациентов до и после оперативного вмешательства ($p < 0,05$).

биуретовым методом. Активность супероксиддисмутазы (СОД) в назальном смыве определяли по методу С. Чевари с соавторами, активность каталазы – по методу М. А. Королюка, содержание первичных (диеновых конъюгатов) и вторичных (кетодиенов и сопряженных триенов) молекулярных продуктов перекисного окисления липидов оценивали спектрофотометрически в липидном экстракте назальных смывов [10]. Полученные данные обрабатывались с использованием программы Statistica 10.0 for Windows. Достоверность различий средних значений между выборками определяли с применением непараметрического критерия Манна–Уитни, значимые различия считали при p <0,05.

Результаты исследования и их обсуждение. В назальном смыве со слизистых оболочек полости носа у ринохирургических больных после оперативного вмешательства преобладающими клеточными элементами были НГ, содержание которых в 3,6 раза превышало показатели у неоперированных людей ($p < 0,05$): 95,50±0,13 и 27,11±0,47% соответственно. У пациентов, прооперированных по поводу искривления носовой перегородки, в первые 24 часа после оперативного вмешательства в назальных смывах отмечается лейкоцитоз за счет увеличения сегментоядерных нейтрофильных гранулоцитов. Данный процесс может быть связан с физиологической ролью данной клеточной популяции в очаге воспалительной реакции на фоне хирургического стресса [11, 12] (табл.).

Изучение функциональной и метаболической активности НГ как преобладающих клеток в изучаемом смыве на момент проведения исследования выявило снижение показателей активности и интенсивности фагоцитоза гранулоцитов назального смыва при повышении уровня лизосомальных ферментов в цитоплазме НГ (рис. 1).

Результаты исследования позволили установить, что у пациентов после хирургического вмешательства увеличиваются активность и интенсивность спонтанного НСТ-теста при снижении функционального резерва нейтрофильных гранулоцитов (рис. 2).

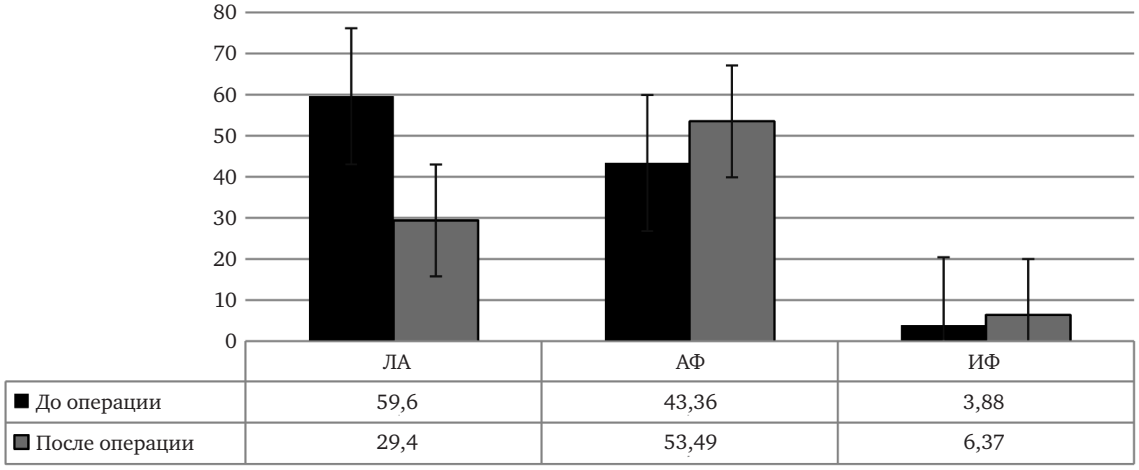

	ЛА	АФ	ИФ
До операции	59,6	43,36	3,88
После операции	29,4	53,49	6,37

Рис. 1. Фагоцитарная активность нейтрофильных гранулоцитов назального смыва у пациентов в раннем послеоперационном периоде ($M \pm m$). Приведены статистически значимые различия между показателями ($p < 0,05$), ЛА – лизосомальная активность, АФ – активность фагоцитоза, ИФ – интенсивность фагоцитоза нейтрофильных гранулоцитов.

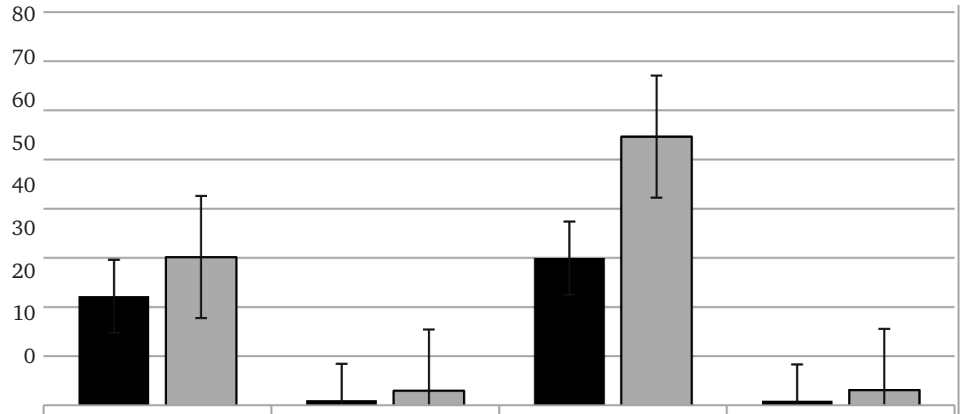

	НСТ Сп, %	НСТ Сп, у. е.	НСТ Ин, %	НСТ Ин, у. е.
До операции	22,18	0,99	29,96	0,87
После операции	30,18	2,99	54,67	3,11

Рис. 2. Метаболическая активность нейтрофильных гранулоцитов назального секрета по результатам НСТ-теста. Приведены статистически значимые различия между показателями до и после операции ($p < 0,05$). НСТ-тест – восстановление нитросинего тетразолия, Сп – спонтанная активность НГ, Ин – индуцированная частицами монодисперсного полистирольного латекса активность НГ в НСТ-тесте.

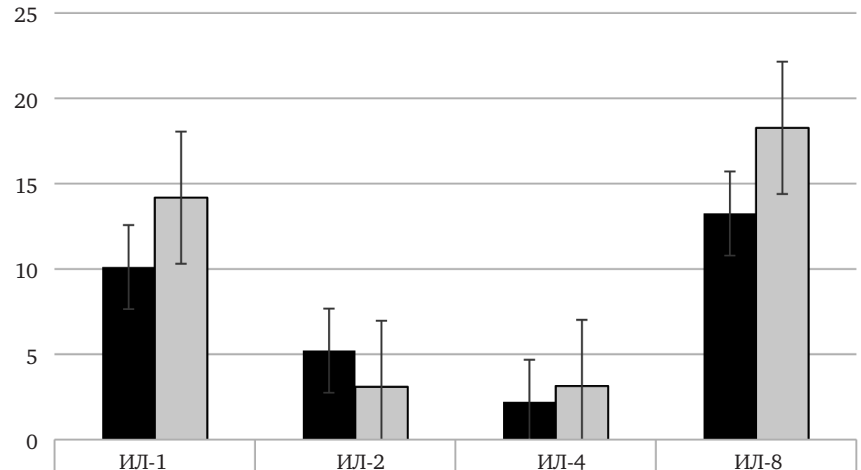

	ИЛ-1	ИЛ-2	ИЛ-4	ИЛ-8
До операции	10,11	5,21	22,1	13,25
После операции	14,18	3,09	3,14	18,27

Рис. 3. Содержание некоторых цитокинов (пг/мл) в назальных смывах в раннем послеоперационном периоде. Приведены статистически значимые различия между показателями до и после операции ($p < 0,05$).

Можно предположить, что увеличение показателей активности метаболизма НГ в НСТ-тесте является неблагоприятным прогностическим признаком в данной клинической ситуации, поскольку избыточное присутствие НГ в назальных смывах в ранний послеоперационный период и выработка ими активных форм кислорода, участвующих в процессах перекисного окисления липидов, будут негативно влиять на процессы иммунного гомеостаза, эпителизацию поврежденных слизистых оболочек [13].

Функциональный резерв нейтрофильных гранулоцитов (ФРН), оцениваемый по отношению активности и интенсивности показателей НСТ-теста, значимо снижен по сравнению с показателями пациентов до операции. По нашему мнению, в основе снижения ФРН НГ лежит непропорциональное увеличение показателей, регистрируемых в спонтанном НСТ-тесте относительно показателей индуцированного НСТ-теста, что косвенно свидетельствует об уменьшении незадействованного в генерации активных форм кислорода потенциала ключевого фермента гексозомонофосфатного цикла – НАДФН-оксидазы, известной как оксидаза «кислородного взрыва» [14].

В назальном смыве повышается содержание провоспалительных цитокинов ИЛ-1β, ИЛ-8, что свидетельствует об активации эффекторных функций клеток врожденного иммунитета и со-

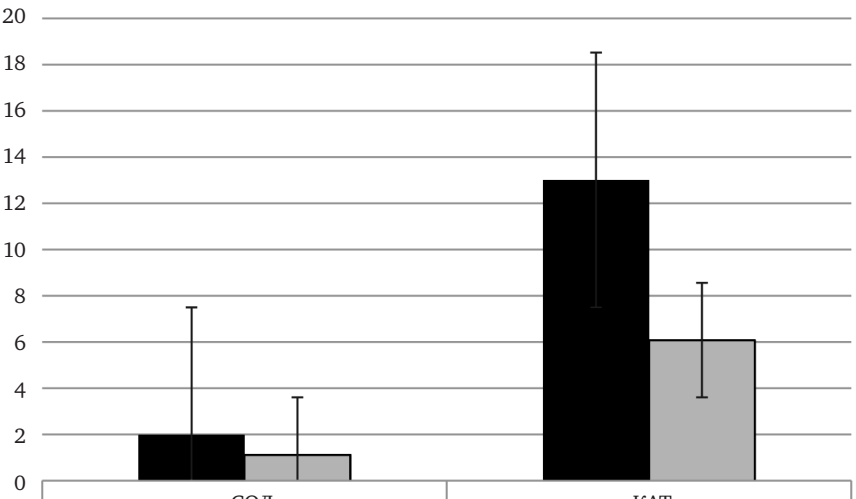

	СОД	КАТ
До операции	1,98	13,01
После операции	1,12	6,08

Рис. 4. Содержание супероксиддисмутазы (ед./мл) и каталазы (мкат/л) в назальных смывах в раннем послеоперационном периоде после риносептопластики. Приведены статистически значимые различия между показателями до и после операции ($p < 0,05$). СОД – супероксиддисмутаза, КАТ – каталаза.

ответствует ранее полученным авторами результатам [15] и данным, продемонстрированным в процессе исследования (рис. 1, 2). В назальных смывах повышается концентрация ИЛ-4, что свидетельствует о противовоспалительных эффектах, являющихся следствием стимуляции Th-2 типа иммунного ответа (рис. 3).

Анализ содержания первичных, вторичных и конечных продуктов перекисного окисления липидов (ПОЛ) в гептановой и изопропанольной фазах липидного экстракта назального смыва не выявил статистически значимых различий между значениями до и после оперативного вмешательства. При этом зарегистрирована активация процессов свободнорадикального окисления, данный факт установлен нами на основе анализа снижения активности ферментов антиокислительной системы: супероксиддисмутазы и каталазы (рис. 4).

Таким образом, мы видим, что естественная антиоксидантная система слизистых оболочек не может полностью контролировать образование и редукция свободных радикалов вследствие оксидативного стресса, возникшего на фоне оперативного вмешательства и послеоперационной тампонады, что приводит к высокому уровню накопления активных форм кислорода в смывах со слизистой оболочки полости носа при выполнении внутриносового хирургического вмешательства и препятствует эпителизации.

Таким образом, проведенное исследование свидетельствует о существующих постоперационных проблемах, затрагивающих функционирование иммунных и редокс-патогенетических механизмов, что, безусловно, является поводом для поиска эффективных и доступных средств и методов реабилитации больных в раннем постоперационном периоде [16].

Выводы

У больных через 24 часа после хирургического вмешательства по поводу искривления носовой перегородки в назальных смывах выявлено нарушение функционирования ряда факторов местной противоинфекционной защиты слизистой оболочки полости носа. Это выражается в повышении общего числа нейтрофилов, лизосомальной активности, спонтанной и индуцированной НСТ-редуцирующей активности, снижении функционального резерва нейтрофилов, угнетении активности и интенсивности фагоцитоза этих клеток, повышении ИЛ-8, ИЛ-1β, ИЛ-4, снижении ИЛ-2.

У больных через 24 часа после хирургического вмешательства по поводу искривления носовой перегородки в назальных смывах выявлено снижение активности супероксиддисмутазы и каталазы.

ЛИТЕРАТУРА

1. Роздильская О. Н. Эффективность включения методов физиотерапии в восстановительное лечение больных с искривлением носовой перегородки в раннем периоде после операции септопластики // Мед. реабилитация, курортология, физиотерапия. 2014. Т. 2. С. 20–23.

2. Саватеева Д. М. Состояние обонятельной функции у пациентов с искривлением носовой перегородки до и после хирургического лечения // Вестн. оториноларингологии. 2011. № 5. С. 22.
3. Черток Н. В., Мамылина Н. В., Гизингер О. А., Струков В., Елистратов Д., Прохоров Н. Реэнцефологические показатели в постиммобилизационном периоде у женщин в постменопаузе с переломом лучевой кости // Врач. 2016. № 4. С. 63–68.
4. Оковитый С. В. Клиническая фармакология антиоксидантов. Клиническая фармакология. Избранные лекции. М.: ГЭОТАР-Медиа, 2009. 602 с.
5. Borelli E. Lipid peroxydation and lung ultrastuctural changes in an experimental model of leucocyte // Mediated Pulmonary Injury Lung. 1990. Vol. 168. P. 35–42.
6. Пискунов С. З., Должиков О. Ю., Мезенцева О. Ю. Морфофункциональные особенности слизистой оболочки полости носа, развивающиеся при искривлении носовой перегородки // Рос. оториноларингология. 2004. № 2. С. 90–92.
7. Пискунов В. С. Исследование аэродинамики воздушного потока в полости носа // Рос. ринология. 2000. № 2. С. 12–15.
8. Hilbery O., Pedersen O. F. Acoustic rhinometry: recommendation for technical specifications and standard operating procedures // Rhinology. 2000. Vol. 16. P. 3–17.
9. Гизингер О. А. Влияние низкоинтенсивного лазерного излучения на нейтрофилы и факторы мукозального иммунитета: дис. … докт. биол. наук. Челябинск, 2010. 356 с.
10. Волчегорский И. А., Налимов А. Г., Яровинский Б. Г. [и др.]. Сопоставление различных подходов к определению продуктов перекисного окисления липидов в гептан-изопропанольных экстрактах крови // Вопр. мед. химии. 1989. № 1. С. 127–131.
11. Lefkovits G. Nasal reconstruction with irradiated homograft costal cartilage // Plast. Reconstr. Surg. 2004. Vol. 113, N 4. P. 1291–1292.
12. Куулар Ч. Ю., Рымша М. А. Реабилитация больных после проведенного комплексного хирургического вмешательства у пациентов с патологией полости носа и носоглотки // Мед. наука и образование Урала. 2007. Т. 8, № 5. С. 104–106.
13. Гизингер О. А., Ишпахтина К. Г., Колесников О. Л. Влияние низкоинтенсивного лазерного излучения на нейтрофилы периферической крови доноров в условиях эксперимента // Иммунология. 2009. № 5. С. 263–267.
14. Долгушин И. И., Гизингер О. А. Влияние низкоинтенсивного лазерного излучения на нейтрофилы цервикального секрета у женщин с микоплазменной инфекцией // Вопр. курортологии, физиотерапии и лечеб. физ. культуры. 2008. № 4. С. 29–31.
15. Гизингер О. А., Долгушин И. И. Система провоспалительных цитокинов у женщин с урогенитальным трихомониазом // Мед. иммунология. 2005. № 5–6. С. 601–604.
16. Шехтман В. И. Изменение некоторых функций слизистой оболочки носа под влиянием тампонады марлевыми и биологическими тампонами // Вестн. оториноларингологии. 1978. № 1. С. 78–80.

REFERENCES

1. Rozdil'skaya O. N. Effektivnost' vklyucheniya metodov fizioterapii v vosstanovitel'noe lechenie bol'nykh s iskrivleniem nosovoi peregorodki v rannem periode posle operatsii septoplastiki [The effectiveness of the inclusion of physiotherapy methods in the rehabilitation treatment of patients with curvature of the nasal septum in the early period after the operation of septoplasty] *Meditsinskaya reabilitatsiya, kurortologiya, fizioterapiya*. 2014;2:20-23 (in Russian).
2. Savateeva D. M. Sostoyanie obonyatel'noi funktsii u patsientov s iskrivleniem nosovoi peregorodki do i posle khirurgicheskogo lecheniya [Condition of olfactory function in patients with curvature of nasal septum before and after surgical treatment]. *Vestnik otorinolaringologii*. 2011;5:22 (in Russian).
3. Chertok N. V., Mamylina N. V., Gizinger O. A., Strukov V., Elistratov D., Prokhorov N. Reentsefologicheskie pokazateli v postimmobilizatsionnom periode u zhenshchin v postmenopauze s perelomom luchevoi kosti [Reencephological parameters in postimmobilization period in postmenopausal women with fracture of radius] Vrach. 2016;4:63-68 (in Russian).
4. Okovityi S. V. Klinicheskaya farmakologiya antioksidantov. Klinicheskaya farmakologiya. Izbrannye lektsii [Clinical pharmacology of antioxidants. Clinical pharmacology. Selected lectures]. M.: GEOTAR-Media, 2009:602 (in Russian).
5. Borelli E. Lipid peroxydation and lung ultrastustural shanges in an experimental model of leusosyte. *Mediated Pulmonary Injury Lung*. 1990;168:35-42.
6. Piskunov S. Z., Dolzhikov O. Yu., Mezentseva O. Yu. Morfofunktsional'nye osobennosti slizistoi obolochki polosti nosa, razvivayushchiesya pri iskrivlenii nosovoi peregorodki [Morphofunctional features of the mucous membrane of the nasal cavity, developing in the curvature of the nasal septum]. *Rossiiskaya otorinolaringologiya.* 2004;2:90-92 (in Russian).
7. Piskunov B. S. Issledovanie aerodinamiki vozdushnogo potoka v polosti nosa [Investigation of aerodynamics of air flow in the cavity the nose]. *Rossiiskaya rinologiya*. 2000;2:12-15 (in Russian).
8. Hilbery O. Pedersen O.F. Asoustis rhinometry: resommendation for teshnisal spesifisations and standard operating prosedures. *Rhinology*. 2000;16:13-17.
9. Gizinger O.A. Vliyanie nizkointensivnogo lazernogo izlucheniya na neitrofily i faktory mukozal'nogo immuniteta: diss. … dokt. biol. nauk. [The effect of low-intensity laser radiation on neutrophils and the mucosal immunity factors: dissertation of Doctor of Biological Sciences]. Chelyabinsk. 2010. 356 (in Russian).
10. Volchegorskii I. A., Nalimov A. G., Yarovinskii B. G. [et al.] Sopostavlenie razlichnykh podkhodov k opredeleniyu produktov perekisnogo okisleniya lipidov v geptan-izopropanol'nykh ekstraktakh krovi [Comparison of different approaches to the determination of lipid peroxidation products in heptane-isopropanol extracts of blood]. *Voprosy meditsinskoi khimii*. 1989;1:127-131 (in Russian)
11. Lefkovits G. Nasal resonstrustion with irradiated homograft sostal sartilage. *Plast Resonstr Surg*. 2004;113(4):1291-1292

12. Kuular Ch. Yu., Rymsha M. A. Reabilitatsiya bol'nykh posle provedennogo kompleksnogo khirurgicheskogo vmeshatel'stva u patsientov s patologiei polosti nosa i nosoglotki [Rehabilitation of patients after complex surgical intervention in patients with pathology of the nasal cavity and nasopharynx] *Meditsinskaya nauka i obrazovanie Urala.* 2007;8(5):104-106 (in Russian)
13. Gizinger O. A., Ishpakhtina K. G., Kolesnikov O. L. Vliyanie nizkointensivnogo lazernogo izlucheniya na neitrofily perifericheskoi krovi donorov v usloviyakh eksperimenta [Influence of low-intensity laser radiation on neutrophils of peripheral blood of donors under experimental conditions]. *Immunologiya.* 2009;5:263-267 (in Russian)
14. Dolgushin I. I., Gizinger O. A. Vliyanie nizkointensivnogo lazernogo izlucheniya na neitrofily tservikal'nogo sekreta u zhenshchin s mikoplazmennoi infektsiei [Influence of low-intensity laser radiation on neutrophils of cervical secret in women with mycoplasmal infection. *Voprosy kurortologii, fizioterapii i lechebnoi fizicheskoi kul'tury*. 2008;4:29-31(in Russian)
15. Gizinger O. A., Dolgushin I. I. Sistema provospalitel'nykh tsitokinov u zhenshchin s urogenital'nym trikhomoniazom [The system of pro-inflammatory cytokines in women with urogenital trichomoniasis] Meditsinskaya immunologiya. 2005;5-6:601-604 (in Russian)
16. Shekhtman V. I. Izmenenie nekotorykh funktsii slizistoi obolochki nosa pod vliyaniem tamponady marlevymi i biologicheskimi tamponami [Change of some functions of the nasal mucosa under the influence of tamponade with gauze and biological tampons]. *Vestnik otorinolaringologii.* 1978;1:78-80 (in Russian)

Гизингер Оксана Анатольевна – доктор биологических наук, профессор кафедры микробиологии, вирусологии, иммунологии и клинической лабораторной диагностики ГБОУ ВО «Южно-Уральский государственный медицинский университет» Минздрава России. Россия, 454097, г. Челябинск, ул. Воровского, д. 64; тел. +7-919-319-46-04, e-mail: ogizinger@gmail.com

Коркмазов Арсен Мусосович – ассистент кафедры оториноларингологии ГБОУ ВО «Южно-Уральский государственный медицинский университет» Минздрава России. Россия, 454097, г. Челябинск, ул. Воровского, д. 64; тел.+7-919-319-46-04, e-mail: MKorkmazov@gmail.com

Коркмазов Мусос Юсуфович – доктор медицинских наук, профессор, заведующий кафедрой оториноларингологии ГБОУ ВО «Южно-Уральский государственный медицинский университет» Минздрава России. Россия, 454097, г. Челябинск, ул. Воровского, д. 64; тел. +7-919-319-46-04, e-mail: MKorkmazov@gmail.com

Oksana Anatol'evna Gizinger – Doctor of Biological Sciences, Professor of the Chair of Microbiology, Virology, Immunology and Clinical Laboratory Diagnostics of State Budgetary Educational Institution of Higher Education South Ural State Medical University of the Ministry of Healthcare of Russia. Russia, 454097, Chelyabinsk, 64, Vorovskogo str., tel.: +7-919-319-46-04, e-mail: ogizinger@gmail.com

Arsen Musosovich Korkmazov – teaching assistant of the Chair of Otorhinolaryngology of State Budgetary Educational Institution of Higher Education South Ural State Medical University of the Ministry of Healthcare of Russia. Russia, 454097, Chelyabinsk, 64, Vorovskogo str., tel.:+7-919-319-46-04, e-mail: MKorkmazov@gmail.com

Musos Yusufovich Korkmazov – MD, Professor, Head of Chair of Otorhinolaryngology of State Budgetary Educational Institution of Higher Education South Ural State Medical University of the Ministry of Healthcare of Russia. Russia, 454097, Chelyabinsk, 64, Vorovskogo str., tel.: +7-919-319-46-04, e-mail: MKorkmazov@gmail.com

Конфликт интересов

Авторы статьи заявляют об отсутствии финансовых или каких-либо других существенных конфликтов интересов, которые могут быть расценены как повлиявшие на результаты исследования или их интерпретацию. В работе частично использованы средства гранта студентов и молодых ученых ФГОУ ВО ЮУГМУ г. Челябинска, полученного А. М. Коркмазовым в 2017 г.

УДК 616. 831-001-036.11 DOI: 10.18692/1810-4800-2018-4-33-36

ОТОНЕВРОЛОГИЧЕСКАЯ СИМПТОМАТИКА В ДИАГНОСТИКЕ ПЕРЕЛОМОВ ПИРАМИДЫ ВИСОЧНОЙ КОСТИ У ПОСТРАДАВШИХ С ЧЕРЕПНО-МОЗГОВОЙ ТРАВМОЙ

Гюсан А. О., Гербекова И. Д., Узденова Х. А.

ФГБОУ ВО «Медицинский институт Северо-Кавказской государственной гуманитарно-технологической академии» Министерства образования и науки РФ, 369000, г. Черкесск, Карачаево-Черкесия, Россия (Зав. каф. оториноларингологии-хирургии головы и шеи – засл. врач РФ, проф. А. О. Гюсан)

РГБ ЛПУ «Карачаево-Черкесская республиканская клиническая больница» Минздрава России, 369000, г. Черкесск, Россия (Главный врач – засл. врач КЧР, канд. мед. наук И. Д. Гербекова)

OTONEVROLOGICAL SYMPTOMATIC IN DIAGNOSTICS OF FACIALS PYRAMIDS OF THE TEMPORAL BONE IN PATIENTS WITH CRANIAL AND CEREBRAL INJURY

Gyusan A. O., Gerbekova I. D., Uzdenova Kh. A.

Federal State Budgetary Educational Institution of Higher Education Medical Institute of North Caucasian State Humanitarian Technological Academy of the Ministry of Education and Science of the Russian Federation, 369000, Cherkessk, Karachay-Cherkessia, Russia

Republican State Hospital Healthcare Facility Karachay-Cherkessia Republican Clinical Hospital of the Ministry of Healthcare of Russia, Cherkessk, Russia

В статье представлен опыт диагностики переломов пирамиды височной кости у 46 обследуемых пациентов на основании изучения особенностей клинической симптоматики, механизма травмы, оценена информативность данных обследования для диагностики вида перелома. Целью работы являлась оценка информативности данных обследования для диагностики пострадавших с переломами пирамиды височной кости. Диагноз ставился на основании анамнеза, жалоб пострадавших, клинических данных, оценки отоскопической картины, в том числе с применением увеличительной техники, исследования слуховой и вестибулярной функций. Всем проведена пороговая тональная аудиометрия с использованием клинического аудиометра АЦ-40 в звукоизолированной камере. Основными методами обследования при ЧМТ были рентгенологические исследования: снимки по Шюллеру, Майеру, Стенверсу с широким применением КТ в аксиальной проекции, МРТ головного мозга.

Делается вывод о том, что участие оториноларинголога в комплексном обследовании пострадавшего с ЧМТ позволяет своевременно установить правильный диагноз и предпринять меры для профилактики возможных осложнений, усугубляющих течение основного заболевания.

Ключевые слова: клиническая симптоматика, диагностика переломов, пирамида височной кости.

Библиография: 11 источников.

The article presents the experience of diagnosing the fractures of the temporal bone pyramid in 46 examined patients based on the study of specific features of clinical symptoms, the mechanism of injure, assessing the informative value of the examination data for diagnosing the type of fracture. The objective of the work was to assess the informative value of the examination data for diagnosing the injured with the temporal bone pyramid fractures. The diagnosis was made on the basis of medical history, the complaints of the injured, clinical data, evaluation of the otoscopic picture, inter alia, with the use of magnifying technique, the study of auditory and vestibular functions. All the patients underwent threshold tonal audiometry with the use of a clinical audiometer ATs-40 in a soundproof chamber. The main CCI examination methods were X-ray studies: Schuller, Meyer, Stenvers view with the wide application of CT in the axial projection, brain MRI.

It is concluded that the participation of an otorhinolaryngologist in a comprehensive examination of the injured with CCI provides timely and correct diagnosing and makes it possible to prevent various complications aggravating the progress of the underlying disease.

Key words: clinical symptoms, diagnostics of fractures, temporal bone pyramid.

Bibliography: 11 sources.

Технический прогресс, рост чрезвычайных ситуаций, увеличение транспортного движения, неудовлетворительная криминальная обстановка способствовали увеличению травматизма населения. Наиболее тяжелыми травмами считаются черепно-мозговые, которые, по данным некоторых авторов, в 36% случаев сопровождаются переломом основания черепа. При этом нередко отмечается перелом пирамиды височной кости [1–3], ведущий к выраженному поражению органа слуха [4–6]. ЧМТ остается одной из главных причин смертности и инвалидизации населения [7, 8].

Известно, что при ЧМТ помощь больным в первую очередь оказывают нейрохирурги. Тяжелое общее состояние пострадавших вынуждает откладывать обследование и оказание им специализированной оториноларингологической помощи [9, 10]. Между тем в поздние сроки после травмы терапевтические возможности реабилитации нарушений органа слуха бывают довольно ограниченными.

Поэтому диагностика уровня поражения слухового анализатора при острой ЧМТ с переломом височной кости является актуальной и своевременной проблемой.

Цель исследования. Изучить особенности клинической симптоматики и оценить информативность данных обследования для диагностики пострадавших с переломами пирамиды височной кости.

Пациенты и методы исследования. Материалом исследования послужили результаты обследования 46 пациентов с переломами височной кости в остром периоде черепно-мозговой травмы. Все пострадавшие были в возрасте от 18 до 64 лет, т. е. трудоспособного возраста. Мужчин 32, женщин 14. Большое значение для определения наличия и локализации перелома пирамиды височной кости имело тщательное клиническое обследование пациента и установление механизма травмы и ее локализации. Диагноз ставился на основании анамнеза, жалоб пострадавших, клинических данных, оценки отоскопической картины, в том числе с применением увеличительной техники, исследования слуховой и вестибулярной функций. Всем проведена пороговая тональная аудиометрия с использованием клинического аудиометра АЦ-40 в звукоизолированной камере. Основными методами обследования при ЧМТ были рентгенологические исследования: снимки по Шюллеру, Майеру, Стенверсу с широким применением КТ в аксиальной проекции, МРТ головного мозга. КТ выполнялось с помощью рентгеновского аппарата Philips Brilliance CT 64-slice configuration в аксиальной плоскости, что позволило диагностировать вид перелома, наличие отека и степень дислокации мозга. Данный метод исследования позволяет оценить целостность анатомических структур височной кости, рассмотреть отделы среднего уха и стенки барабанной полости и лабиринта [11].

МРТ нейрохирурги применяли для определения смещения и деформации мозга при дислокационном синдроме, при травме задней черепной ямки.

Пострадавшие с переломом пирамиды височной кости поступали в нейрохирургическое отделение, 17 из них были переведены в реанимационное отделение. Все поступившие были без сознания. Уровень нарушения сознания пациентов оценивался по шкале Глазго (ШКГ). У 13 пострадавших кроме ЧМТ отмечались переломы костей и повреждения внутренних органов. У всех отмечались те или иные повреждения мягких тканей головы (кровоподтеки, параорбитальные и позадиушные гематомы, рваные раны, ссадины). Почти у всех больных при поступлении отмечались выделения крови из носа и ушей. У 19 пострадавших отмечено повреждение лицевого нерва. При этом полная неподвижность мимических мышц наблюдалась у 11 пострадавших и у 8 – частичная (парез).

Во время первичного осмотра ЛОР-врачом пациентов с ЧМТ и подозрением на перелом пирамиды височной кости в приемном покое у 36 (78,3%) пострадавших отмечено повреждение наружного и среднего уха. Характерны были следующие изменения: рваная рана ушной раковины и наружного слухового прохода, отгематома, разрыв барабанной перепонки, кровотечение и ликворея из наружного слухового прохода. Проверить слуховую и вестибулярную функции в первый день поступления, как правило, не представлялось возможным.

Результаты исследования и их обсуждение. Наиболее частой причиной перелома пирамиды височной кости оказалось падение с высоты собственного роста 33 (71,7%), затем травма при дорожно-транспортном происшествии 8 (17,4%) и на третьем месте криминальная травма 5 (10,9%).

В результате КТ головного мозга были выявлены три формы повреждения пирамиды височной кости: продольный, поперечный и комбинированный перелом.

У 37 (80,4%) пострадавших выявлен продольный перелом пирамиды височной кости, у 6 (13,1%) поперечный и у 3 (6,5%) комбинированный. Мы провели анализ зависимости вида перелома пирамиды височной кости от места травмы черепа.

При продольном переломе пирамиды височной кости место травмы определялось в затылочно-теменной области. Линия перелома проходила от чешуи височной кости по переднему краю пирамиды, крыше барабанной полости и заканчивалась в области остистого отверстия средней черепной ямки. В большинстве случаев это были

трещины. Степень нарушения сознания и комы у этих пострадавших оценивалась по шкале Глазго от глубокого оглушения до легкого оглушения (12–14 баллов).

Эти пострадавшие приходили в сознание, как правило, в первые, реже вторые сутки после травмы. Основными их жалобами была головная боль, кровотечение или ликворея из уха, снижение остроты слуха. При более детальном осмотре и обследовании этих пострадавших после туалета наружного слухового прохода у всех обнаружен разрыв барабанной перепонки, перелом верхнезадней стенки наружного слухового прохода и ликворея, обусловленная разрывом твердой мозговой оболочки в области крыши барабанной полости. У всех отмечалась тугоухость по типу нарушения звукопроведения. Необходимо отметить, что при проведении аудиометрического исследования у 3 пострадавших отмечено снижение остроты слуха одновременно и по дискантному типу. У 7 пострадавших отмечен парез лицевого нерва, причем у 4 он появился сразу после травмы, а у 3 – на третий день после травмы. Мы отметили, что именно у них наблюдалось сильное кровотечение из наружного слухового прохода. Вестибулярные нарушения были незначительные.

Пострадавшие с поперечными переломами пирамиды височной кости поступали значительно реже, но их состояние было гораздо тяжелее. Степень нарушения сознания у них оценивалась по шкале Глазго от умеренной комы до сопора (от 7–8 до 9–11 баллов).

В сознание они приходили значительно позже, и их отоневрологическое обследование было затруднительно. У 4 таких пострадавших травма черепа была в затылочно-височной области, а у 2 – в височной. Линия перелома проходила перпендикулярно к краю пирамиды через внутренний слуховой проход, преддверие, улитку, полукружные каналы и канал лицевого нерва.

У 3 пострадавших этой группы наблюдался паралич мимических мышц на стороне поражения, у всех полностью выпадала функция лабиринта. Все пациенты отмечали сильное головокружение, головную боль, потерю слуха на стороне травмы. Отоневрологическое обследование этим пострадавшим мы смогли провести на 6–7-й день.

У всех пострадавших наружное и среднее ухо было без повреждений, у 4 пострадавших отметили гематотимпанум, а у одного – выделение ликвора через нос. У всех пострадавших отмечена полная глухота на стороне повреждения. Тимпанометрия – тип А. Статокоординаторные пробы: пальце-пальцевая, пальце-носовая выполнялись. У всех определялся горизонтальный нистагм в здоровую сторону.

У 3 пострадавших отмечался комбинированный перелом, т. е. сочетание продольного и поперечного переломов пирамиды височной кости. Все эти пострадавшие были в крайне тяжелом состоянии. Трудно было выделить характерную симптоматику.

Линия перелома шла от пирамиды к рваному отверстию и включала заднюю стенку наружного слухового прохода, крышу барабанной полости, канал лицевого нерва и внутреннее ухо. К сожалению, эти пострадавшие были с сочетанными тяжелыми травмами.

Заключение. Таким образом, характерная клиническая картина и симптоматика различных видов переломов пирамиды височной кости, локализация травмы, рентгенологические методы исследования позволяют определить при ЧМТ наличие перелома пирамиды височной кости и ее вид.

Наибольшую опасность для органа слуха представляют поперечные и комбинированные переломы пирамиды височной кости. Необходимо иметь в виду, что при ЧМТ повреждение слуха может происходить и на противоположной от травмы стороне.

Участие оториноларинголога в комплексном обследовании пострадавшего с ЧМТ позволяет своевременно установить правильный диагноз и предпринять меры для профилактики возможных осложнений, усугубляющих течение основного заболевания.

ЛИТЕРАТУРА

1. Singh G., Singh B., Singh D. Prospective study of ontological injury secondary to head trauma // Ind. Jurn. Otolaryngol. Head Neck Surg. 2013. Vol. 65, suppl. 3. P. 498–504.
2. Erbele I. D., Sorensen M. P., Rivera A. Otologic and temporal bone injuries, triage, and management // Atlas Oral Maxillofac Surg Clin North Am. 2013. Vol. 21, N 1. P. 117–125.
3. Гусева А. А., Левина Ю. В., Поливода А. М., Дербенева М. Л., Довлатова Е. А. Двусторонний травматический поперечный перелом височных костей с поражением кохлеовестибулярного анализатора // Вестн. оториноларингологии. 2014. № 6. С. 66–68.
4. Благовещенская Н. С., Левушкина Л. Н. Значение отоневрологических данных для прогнозирования исходов при тяжелой черепно-мозговой травме // Вопр. нейрохирургии им. Бурденко. 1976. № 2. С. 23–27.
5. Благовещенская Н. С., Цветкова В. П. Отоневрологическая симптоматика при легкой черепно-мозговой травме в острый период // Журн. невропатологии и психиатрии им. Корсакова. 1985. Т. 85, вып. 5. С. 674–677.
6. Гюсан А. О. Дифференциальная диагностика нарушений остроты слуха у пострадавших с черепно-мозговой травмой. Материалы научно-практической конференции с международным участием «Дифференциальная диагностика нарушений остроты слуха у пострадавших с черепно-мозговой травмой». 28.02–1.03.2006. Суздаль; Москва, 2006. С. 61–62.

7. Преображенский Н. А., Константинова Н. П., Гусейнов Н. М. Острая нейросенсорная тугоухость как следствие черепно-мозговой травмы // Вестн. оториноларингологии. 1988. № 1. С. 8–10.
8. Авакян Г. Н., Маслова Н. Н. Посттравматическая эпилепсия как последствие черепно-мозговой травмы // Нейрохирургия. 2003. № 3. С. 26–30.
9. Гюсан А. О., Хохлачев С. М. Оториноларингологическая помощь при черепно-мозговой травме // Успехи современного естествознания. 2006. № 1. С. 63.
10. Гюсан А. О. Роль оториноларинголога в оказании лечебной помощи пострадавшим с черепно-мозговой травмой / Мат. 10-го Всероссийского конгресса оториноларингологов // Вестн. оториноларингологии. 2011. № 5. Приложение. С. 20–21.
11. Иванова И. В. Мультиспиральная компьютерная томография в оценке анатомических структур височной кости (лекция). Ч. II // Радиология-практика. 2013. № 3. С. 50–56.

REFERENCES

1. Singh G., Singh B., Singh D. Prospective study of ontological injury secondary to head trauma. *Ind J Otolaryngol Head Neck Surg.* 2013;65: Suppl 3:498-504.
2. Erbele I. D., Sorensen M. P., Rivera A. Otologic and temporal bone injuries, triage, and management. *Atlas Oral Maxillofac Surg Clin North Am.* 2013;21:1:117-125.
3. Guseva A. A., Levina Yu. V., Polivoda A. M., Derbeneva M. L., Dovlatova E. A. Dvustoronnii travmaticheskii poperechnyi perelom visochnykh kostei s porazheniem kokhleovestibulyarnogo analizatora [Bilateral traumatic transversal fracture of temporal bones with the cochleovestibular analyzer damage]. *Vestnik otorinolaringologii*. 2014;6:66-68 (in Russian).
4. Blagoveshchenskaya N. S., LevushkinaL. N. Znachenie otonevrologicheskikh dannykh dlya prognozirovaniya iskhodov pri tyazheloi cherepno-mozgovoi travme [The significance of otoneurological data for prediction of outcomes in severe cranio-cerebral injury]. *Voprosy neirokhirurgii im. Burdenko*. 1976;2:23-27 (in Russian).
5. Blagoveshchenskaya N. S., Tsvetkova V. P. Otonevrologicheskaya simptomatika pri legkoi cherepno-mozgovoi travme vostryi period [Otoneurological symptoms in mild cranio-cerebral injury in acute period]. *Zhurnal nevropatologii i psikhiatrii im. Korsakova.* 1985;85;5:674-677 (in Russian).
6. Gyusan A. O. Differentsial'naya diagnostika narushenii ostroty slukha u postradavshikh s cherepno-mozgovoi travmoi. Materialy nauchno-prakticheskoi konferentsii s mezhdunarodnym uchastiem «Differentsial'naya diagnostika narushenii ostroty slukha u postradavshikh s cherepno-mozgovoi travmoi» [Differential diagnostics of hearing impairment in the patients with cranio-cerebral injury. The materials of Scientific and Practical Conference with International Participation "Differential Diagnostics of Hearing Impairment in the Patients with Cranio-Cerebral Injury"]. 28.02–1.03.2006. Suzdal'. Moskva, 2006:61-62 (in Russian).
7. Preobrazhenskii H. A., Konstantinova N. P., Guseinov N. M. Ostraya neirosensornaya tugoukhost' kak sledstvie cherepno-mozgovoi travmy [Acute sensorineural hearing loss as the consequence of cranio-cerebral injury]. *Vestnik otorinolaringologii*. 1988;1:8-10 (in Russian).
8. Avakyan G. N., Maslova N. N. Posttravmaticheskaya epilepsiya kak posledstvie cherepno-mozgovoi travmy [Post-traumatic epilepsy as the consequence of cranio-cerebral injury]. *Neirokhirurgiya*. 2003;3:26-30 (in Russian).
9. Gyusan A. O. Khokhlachev S. M. Otorinologicheskaya pomoshch' pri cherepno-mozgovoi travme [Otorhinolaryngological aid in cranio-cerebral injury]. *Uspekhi sovremennogo estestvoznaniya.* 2006;1:63 (in Russian).
10. Gyusan A. O. Rol' otorinolaringologa v okazanii lechebnoi pomoshchi postradavshim s cherepno-mozgovoi travmoi.Materialy 10 Vserossiiskogo Kongressa otorinolaringologov [The role of otorhinolaryngologist in rendering the medical aid to the patients with cranio-cerebral injury. The materials of All-Russian Congress of Otorhinolaryngologists]. *Vestnik otorinolaringologii.* 2011;5; Prilozhenie:20-21 (in Russian).
11. Ivanova I. V. Mul'tispiral'naya komp'yuternaya tomografiya v otsenke anatomicheskikh struktur visochnoi kosti (lektsiya). Chast' II [Multispiral computed tomography in the assessment of anatomic structures of the temporal bone (lecture). Part 2]. *Radiologiya-praktika*. 2013;3:50-56 (in Russian).

Гюсан Арсентий Оникович – заслуженный врач РФ, доктор медицинских наук, профессор, заведующий кафедрой оториноларингологии-хирургии головы и шеи ФГБОУ ВО «Медицинский институт Северо-Кавказской государственной гуманитарно-технологической академии» Министерства образования и науки РФ; заведующий ЛОР-отделением РГБ ЛПУ «Карачаево-Черкесская республиканская клиническая больница» Минздрава России. Россия, 369000, Черкесск, Спортивная ул., д. 29; тел. +7-928-386-99-57, e-mail: gujsan@mail.ru

Гербекова Ирина Джашауовна – заслуженный врач КЧР, кандидат медицинских наук, доцент кафедры оториноларингологии-хирургии головы и шеи ФГБОУ ВО «Медицинский институт Северо-Кавказской государственной гуманитарно-технологической академии» Министерства образования и науки РФ, главный врач РГБ ЛПУ «Карачаево-Черкесская республиканская клиническая больница» Минздрава России. Россия, 369000, г. Черкесск, Гвардейская ул., д. 1; тел. 8-928-026-55-11, e-mail: irinagerb@yandex.ru

Узденова Халимат Азретовна – ассистент кафедры оториноларингологии-хирургии головы и шеи ФГБОУ ВО «Медицинский институт Северо-Кавказской государственной гуманитарно-технологической академии» Министерства образования и науки РФ, врач-ординатор ЛОР-отделения РГБ ЛПУ «Карачаево-Черкесская республиканская клиническая больница» Минздрава России. Россия, 369000, г. Черкесск, Гвардейская ул., д. 1; тел. 8-928-397-55-28.

Gyusan Arsentii Onikovich – the Honored Doctor of the Russian Federation, MD, Professor, Head of the Chair of Otorhinolaryngology – Head and Neck Surgery of Federal State Budgetary Educational Institution of Higher Education Medical Institute of North Caucasian State Humanitarian Technological Academy of the Ministry of Education and Science of the Russian Federation. Head of ENT-Department of Republican State Hospital Healthcare Facility Karachay-Cherkessia Republican Clinical Hospital of the Ministry of Healthcare of Russia. Russia, 369000, Cherkessk, 29, Sportivnaia str., tel.: +7928-386-99-57, e-mail: gujsan@mail.ru

Irina Dzhashauovna Gerbekova – the Honored Doctor of Karachay-Cherkessia, MD Candidate, Associate Professor of the Chair of Otorhinolaryngology – Head and Neck Surgery of Federal State Budgetary Educational Institution of Higher Education Medical Institute of North Caucasian State Humanitarian Technological Academy of the Ministry of Education and Science of the Russian Federation, Chief Doctor of Republican State Hospital Healthcare Facility Karachay-Cherkessia Republican Clinical Hospital of the Ministry of Healthcare of Russia. Russia, 369000, Cherkessk, 1, Gvardeiskaia str., tel.: 8928-026-55-11, e-mail: irinagerb@yandex.ru

Khalimat Azretovna Uzdenova – teaching assistant of the Chair of Otorhinolaryngology – Head and Neck Surgery of Federal State Budgetary Educational Institution of Higher Education Medical Institute of North Caucasian State Humanitarian Technological Academy of the Ministry of Education and Science of the Russian Federation, resident physician of ENT-Department of Republican State Hospital Healthcare Facility Karachay-Cherkessia Republican Clinical Hospital of the Ministry of Healthcare of Russia. Russia, 369000, Cherkessk, 1, Gvardeiskaia str., tel.: 8-928-397-55-28

УДК 616.283.1-089.843-06-048.445 DOI: 10.18692/1810-4800-2018-4-37-43

О СИСТЕМАТИЗАЦИИ ПРИЧИН ОСЛОЖНЕНИЙ КОХЛЕАРНОЙ ИМПЛАНТАЦИИ

Диаб Х. М.[1,2], Дайхес Н. А.[1], Корвяков В. С.[1], Юсифов К. Д.[1,3], Пащинина О. А.[1], Михалевич А. Е.[1], Кондратчиков Д. С.[1]

[1] ФГБУ «Научно-клинический центр оториноларингологии» ФМБА России, 123182, Москва, Россия (Директор – член-корр. РАМН, проф. Н. А. Дайхес)

[2] ФГБОУ ВО «Российский национальный исследовательский медицинский университет им. Н. И. Пирогова» Минздрава России, 117997, Москва, Россия (Зав. каф. оториноларингологии – докт. мед. наук, профессор А. И. Крюков)

[3] ГУ «Республиканский госпиталь им. А. Гейдарова» МВД Азербайджанской Республики, AZ 1069, г, Баку, Азербайджанская Республика (Начальник отделения оториноларингологии– канд. мед. наук К. Д. Юсифов)

ON SYSTEMATIZATION OF CAUSES OF COMPLICATIONS OF COCHLEAR IMPLANTATION

Diab Kh. M.[1,2], Daikhes N. A.[1], Korvyakov V. S.[1], Yusifov K. D.[1,3], Pashchinina O. A.[1], Mikhalevich A. E.[1], Kondratchikov D. S.[1]

[1] Federal State Budgetary Institution "Clinical Research Centre for Otorhinolaryngology of the Federal Medico-Biological Agency of the Russian Federation", Moscow, Russia

[2] Federal State Budgetary Educational Institution of Higher Education „Pirogov Russian National Research Medical University" of the Ministry of Healthcare of Russia, Moscow, Russia

[3] State Institution Republic Hospital named after A. Hejdarov of the Ministry of Internal Affairs of the Republic of Azerbaijan AZ 1069, Baku, the Republic of Azerbaijan

В статье описаны осложнения кохлеарной имплантации, разделяющиеся на дооперационные, интраоперационные, послеоперационные; проведен анализ причин их возникновения, а также проведена попытка их систематизации. Представлена рабочая классификация осложнений кохлеарной имплантации.

Ключевые слова: кохлеарная имплантация, осложнения кохлеарной имплантации, кохлеарный имплант, классификация осложнений кохлеарной имплантации.

Библиография: 18 источников.

The article describes the complications of cochlear implantation, divided into preoperative, intraoperative, postoperative; the authors have analyzed the causes of such complications and made an attempt to systematize them. The work provides a temporary classification of the cochlear implantation complications.

Key words: cochlear implantation, cochlear implantation complications, cochlear implant, classification of cochlear implantation complications.

Bibliography: 18 sources.

Кохлеарная имплантация (КИ) является эталоном лечения глубокой сенсоневральной потери слуха. КИ, как и любое хирургическое вмешательство, имеет сопутствующий потенциал возможных осложнений [1–4].

Недостаточно данных о возможных осложнениях после КИ, особенно в контексте развивающихся стран [1, 5]. Осложнения КИ не только важны с точки зрения ухода за пациентами, увеличения расходов на здравоохранение [1, 6], но и с позиции их систематизации.

Как правило, все классификации систематизируют осложнения по какому-то определенному признаку, который, на взгляд авторов, является наиболее существенным. И действительно, одни авторы, занимающиеся проблемой КИ и ее осложнениями, подразделяют последние на большие и малые [7–13], другие – на осложнения, связанные непосредственно с устройством, медицинские и хирургические [14], третьи – на хирургические и нехирургические [15]. В литературе также имеется пример адаптирования классификации обще-

хирургических осложнений, разработанной и дополненной P. A. Clavien et al. [16, 17] применительно к осложнениям КИ [18].

Мы предлагаем рабочую классификацию осложнений КИ в расширенном виде, которая отражает все ее этапы.

I. Дооперационные

1. Общемедицинские.
2. Социально-бытовые.
3. Диагностические:

а) субъективные;

б) объективные.

II. Интраоперационные.

1. Общехирургические:

а) легкой степени тяжести;

б) средней степени тяжести;

в) тяжелой степени тяжести.

2. Отохирургические:

а) легкой степени тяжести;

б) средней степени тяжести;

в) тяжелой степени тяжести.

3. Специфические:

а) легкой степени тяжести;

б) средней степени тяжести;

с) тяжелой степени тяжести.

III. Послеоперационные

1. По времени наступления:

а) ранние (до 3 месяцев)

б) поздние (более 3 месяцев)

2. По топике поражения:

а) внутричерепные;

б) внутрилабиринтные;

в) экстралабиринтные.

3. По этиологическому фактору:

а) посттравматические;

б) инфекционные;

в) иммунологические;

г) идиопатические;

д) связанные с неправильным расположением электродной решетки или техническими неисправностями импланта.

В зависимости от этапа КИ все ее осложнения подразделяются на три группы: дооперационные, интраоперационные и послеоперационные. В свою очередь, дооперационные делятся на общемедицинские, социально-бытовые и диагностические. Общемедицинские и социально-бытовые осложнения – это не столько осложнения в значении данного понятия, сколько недоработки комиссии на предварительном этапе КИ, которая должна установить все особенности и нюансы соматического и психического состояния пациента, а также бытовые условия его проживания и полную заинтересованность родственников в его длительной реабилитации. К сожалению, приходится констатировать, что в ряде случаев такие недочеты вынуждают отохирурга прибегнуть к эксплантации функционирующего импланта в послеоперационном периоде. Естественно, что такое решение принимается коллегиально специальной комиссией, в состав которой входит и отохирург. В своей практической деятельности мы столкнулись с двумя такими случаями: одному пациенту 16 лет удалили работающий имплант через 2 года после КИ по его психическому состоянию (по настоятельной просьбе его мамы и на основании заключения психиатра), второму ребенку 5 лет также провели эксплантацию спустя 3 года после КИ в связи с социально-бытовыми условиями (родители не проявляли заинтересованности в его слухоречевой реабилитации). Казалось бы, такие случаи единичны, однако, на них следует обращать особое внимание в целях их недопущения в дальнейшей работе. И дело здесь заключается даже не столько в экономическом аспекте, сколько в морально-этическом. Последний аспект касается всех сторон: как пациента и его окружения, так и отохирурга, который вынужден удалять функционирующий имплант.

Однако перейдем к рассмотрению осложнений, связанных с диагностическими погрешностями, которые и встречаются чаще, и непосредственно касаются предстоящего хирургического этапа. Эти погрешности могут носить как субъективный, так и объективный характер. Естественно, что оценка полученных диагностических данных является приоритетом отохирурга, а следовательно в этом смысле является субъективной. Эта оценка складывается из анализа нескольких составляющих: жалоб и анамнеза жизни и заболевания, лабораторных данных и визуального осмотра и, наконец, специальных методов исследования – аудиометрии тональной пороговой (ТПА) и импедансной (ИА) (тимпанометрия и акустическая рефлексометрия), регистрация отоакустической эмиссии (ОАЭ) и коротко-латентных слуховых вызванных потенциалов (КСВП), компьютерной томографии (КТ) и магнитно-ядерного резонанса (МРТ) височных костей. В первом приближении представляется, что наибольшее количество диагностических погрешностей, которые в дальнейшем могут привести к осложнениям КИ, связаны с субъективными методами исследования: данные жалоб и анамнеза, осмотр ЛОР органов и ТПА и полностью должны быть исключены при выполнении объективных методик: ИА, ОАЭ, КСВП, КТ и МРТ. Однако, на самом деле, ошибки в диагностике встречаются при использовании как субъективных, так и объективных методов исследования. И если в первом случае они связаны с субъективной интерпретацией полученных данных (т. е. полностью лежат на совести врача), то во втором – с разрешающими способностями аппаратуры (объективный фактор) и, опять же, с интерпретацией этих данных врачом (субъективный

фактор). Постараемся пояснить и конкретизировать данные позиции. Погрешности в диагностике, которые могут привести к осложнениям КИ, связанные исключительно с субъективным фактором: наличие экссудата в барабанной полости, наличие холестеатомы, полость после санирующей операции, особенности строения кожи височной области. Несомненно, что осмотр заушной области, и в первую очередь кожи: ее толщины, тургора, эластичности, подвижности – имеет существенное значение для процессов заживления в послеоперационном периоде, возможности ее инфицирования и нагноения, а следовательно, смещения или экструзии импланта. Поэтому выявление и анализ особенностей строения элементов заушной области будет влиять не только на место положения импланта, но и на снижение количества осложнений КИ. Как известно, экссудативный средний отит не является противопоказанием к проведению КИ, так как, как правило, для его разрешения в конце операции достаточно провести шунтирование барабанной полости. Однако, и это также известно, не во всех случаях шунтирование барабанной полости приводит к выздоровлению, что может быть связано как с гипертрофией аденоидной ткани в носоглотке и хроническим аденоидитом, поддерживающим воспалительный процесс в среднем ухе (чаще у детей), так и с другими причинами. В некоторых случаях после установки шунта отмечается гиперсекреция слизистого отделяемого из барабанной полости, что, возможно, связано с реакцией на его установку, в других, наиболее неблагоприятных, нагноение экссудата, что теоретически и практически может привести к развитию гнойного лабиринтита и менингита (восходящий путь распространения инфекции через кохлеостому) или расплавлению мягких тканей заушной области (нисходящий путь распространения инфекции через сосцевидный отросток) и экструзии импланта. Конечно, в большинстве случаев для разрешения экссудативного среднего отита достаточно шунтирования барабанной полости, но где те критерии, по которым можно с достаточной долей уверенности судить о том, что воспалительный процесс пойдет по пути выздоровления, а не нагноения. Отсюда следует, что прежде чем брать такого пациента на КИ, необходимо взвесить все за и против и в сомнительных случаях вначале купировать экссудативный средний отит, тем более в случаях, когда он является следствием аденоидных вегетаций, – провести аденотомию, а вторым этапом выполнить КИ. Данное положение в большей степени относится к пациентам, страдающим хроническим гнойным средним отитом (ХГСО). Однако в тех случаях, когда у больного с двусторонней глухотой имеет место «сухой» перфоративный средний отит или ограниченная аттикальная холестеатома, опытный отохирург может принять решение об одномоментном проведении КИ и тимпанопластики в первом случае и КИ и аттикотомии с удалением холестеатомы с пластикой латеральной стенки аттика – во втором. В случаях хронического вялотекущего катарального воспаления слизистой оболочки, а тем более распространенной холестеатомы, первым этапом необходимо провести санацию полостей среднего уха, а вторым – КИ. То же положение относится и к больным с хроническим оперированным средним отитом, у которых имеет место полость после радикальной операции. Данная полость должна быть «сухой» и эпидермизированной, в случаях же «болезни послеоперационной полости» показана повторная санирующая операция, а следующим этапом – КИ. Помимо этого, у этой категории больных, в особенности в тех случаях, когда первая санирующая операция выполнялась по «закрытому» варианту, т. е. одномоментная санация с элементами реконструкции костных стенок среднего уха аутохрящом ушной раковины, необходимо выявить – существует ли дефицит пластического материала (аутохряща), который будет использован для укрытия электродов при КИ. Если такой дефицит существует, то следует на дооперационном этапе определить, какой пластический материал будет использоваться и места его забора.

Естественно, чтобы минимизировать количество субъективных погрешностей, выявляемых при осмотре, которые могут привести к осложнениям КИ, используются объективные методики: КТ и МРТ. Однако разрешающая способность этих методов исследования, в зависимости от возможностей используемой аппаратуры, составляет от 60 до 90%, т. е. всегда сохраняется достаточно высокий процент погрешностей, а следовательно, ошибок в диагностике, которые могут вызвать затруднения при проведении хирургического этапа КИ. Эти погрешности могут касаться структур как среднего, так и внутреннего уха. Для проведения КИ со стороны среднего уха при КТ-исследовании отохирурга в особенности интересуют следующие структуры: состояние сосцевидного отростка, выраженность антрума, предлежание сигмовидного синуса, положение синодурального угла, луковицы яремной вены, лицевого нерва (в кости, «оголен» по краю, без костного канала), окна улитки, выраженность пирамидального отростка, глубина фациального синуса, гипотимпанума. К сожалению, не во всех случаях данные КТ соответствуют интраоперационным находкам. Как правило, эти несоответствия заключаются в том, что последние либо вовсе не отображены на КТ, либо выраженность их проявлений значительно различается. Те же несоответствия между данными КТ и интраоперационными находками могут

иметь место и при исследовании внутреннего уха, в особенности при аномалиях его развития и облитерациях завитков улитки. При аномалиях развития внутреннего уха по данным КТ не во всех случаях в достаточной степени можно судить о наличии перегородки между общей полостью и внутренним слуховым проходом, а следовательно, и возможности ликвореи после наложения кохлеостомы. О степени оссификации завитков улитки по данным КТ можно судить с достаточной долей уверенности, для выявления же фиброзной облитерации необходимо МРТ-исследование. Однако даже данные КТ и МРТ не во всех случаях являются гарантом отсутствия облитерации завитков улитки. Помимо этого, следует помнить, что КТ- и МРТ-исследования височных костей необходимо проводить накануне КИ, в противном случае несоответствия между данными КТ и МРТ и операционными находками могут быть значительными. Данное правило следует соблюдать неукоснительно во всех случаях, а не только у детей после перенесенного менингита, который стал причиной не только глухоты, но и приводит к облитерации полостей улитки.

Из всего вышеизложенного следует, что для профилактики возникновения осложнений КИ дооперационный этап имеет не меньшее значение, чем последующие. Если отохирург на дооперационном этапе уделит должное внимание всем выявленным диагностическим особенностям и нюансам и в соответствии с этим наметит план предстоящей операции, то он минимизирует возможность появления осложнений во время выполнения последующих этапов КИ, хотя бы с точки зрения субъективного фактора.

Следующей группой осложнений, в зависимости от этапа КИ, являются интраоперационные (хирургические) осложнения. По количеству и значимости эти осложнения КИ занимают ведущее положение. Они подразделяются на общехирургические, отохирургические и специфические, т. е. связанные с установкой импланта. Понятное дело, что общехирургические осложнения присущи всем видам хирургических вмешательств и могут проявляться в зависимости от временного промежутка как в момент проведения самой операции, так и в ближайшем послеоперационном периоде.

Основным общехирургическим осложнением, возникающим в момент проведения операции, является ненадежный гемостаз и, как следствие, кровотечение. Кровотечение по ходу оперативного вмешательства является «нормой» и связано оно с повреждением целостности сосудов. Другое дело, что выраженность кровотечения может быть различной и во многом зависит от доступа, пути и объема операции. Естественно, что обильное кровотечение значительно затрудняет выполнение оперативного вмешательства. Но в любом случае проведенный надежный гемостаз позволяет остановить возникшее кровотечение, а следовательно, и избежать возникновения осложнений, соответственно – ненадежный гемостаз может привести к образованию гематом или повторному кровотечению, что потребует принятия соответствующих мер, вплоть до выполнения экстренного повторного хирургического вмешательства для его остановки. Отсюда следует, что по ходу операции хирург должен принять все необходимые меры не только для остановки возникшего кровотечения, но и для профилактики его возможного повторения. В связи с этим следует помнить, что используемые в настоящее время способы остановки кровотечения – коагуляция сосудов в любом ее виде – не во всех случаях позволяют достичь надежного гемостаза. Поэтому в некоторых случаях следует прибегать к лигированию или прошиванию, в особенности крупных приводящих сосудов, что будет являться профилактикой повторных кровотечений и образования гематом, а помимо этого сохранит жизнеспособность здоровых тканей, которые некротизируются при коагуляции и в дальнейшем являются источником их инфицирования и нагноения.

К отохирургическим осложнениям КИ относятся те, которые присущи всем отохирургическим операциям: повреждение стенок слухового прохода, барабанной перепонки, барабанной струны, лицевого нерва, сигмовидного синуса, полукружных каналов, твердой мозговой оболочки. Важным моментом при возникновении такого рода осложнений является их интраоперационная диагностика (не пропустить) и устранение по ходу операции с помощью проведения соответствующих мероприятий. Однако следует признать, что не все вышеперечисленные осложнения должны и могут быть устранены по ходу оперативного вмешательства. Это положение касается повреждений барабанной струны и лицевого нерва. В первом случае изменения вкусовой чувствительности носят преходящий характер, и компенсация наступает, как правило, к 1–1,5 месяцам после операции. Во втором случае необходимо уточнить причину возникновения пареза лицевого нерва, который диагностируется в послеоперационном периоде. Однако если воздействие на лицевой нерв было непосредственным и связано с использованием инструментов, то необходимо принять все меры к устранению причины по ходу операции – удалению костных отломков, гематом, в некоторых случаях провести частичную декомпрессию; если воздействие было опосредованным (термическим, за счет работы бором) и осталось незамеченным, то соответствующее консервативное лечение следует начать

незамедлительно в раннем послеоперационном периоде.

Специфические операционные осложнения связаны непосредственно с имплантом и его установкой. Осложнения, связанные с функционированием импланта, в полной мере не могут быть отнесены к истинным осложнениям, так как не связаны собственно с операцией, а исключительно с техническими неисправностями самого импланта. Специфические же осложнения, связанные с установкой импланта, могут быть подразделены на экстра- и интралабиринтные. Экстралабиринтные – связаны с формированием ложа для корпуса импланта, его фиксацией и укрытием мягкими тканями, а также расположением активного электрода не в улитке, а в среднем ухе. Интралабиринтные специфические осложнения связаны с неправильным расположением электродной решетки во внутреннем ухе, а в некоторых случаях и за его пределами (от внутреннего слухового прохода до мостомозжечкового угла), а также ликвореей.

По степени тяжести (выраженности проявлений) операционные осложнения КИ делятся на тяжелые, средней тяжести и легкие. К тяжелым осложнениям относятся те, которые представляют угрозу жизни больного непосредственно по ходу выполнения оперативного вмешательства или в раннем послеоперационном периоде. К ним относятся: кровотечения, ликворея, менингит. К осложнениям средней степени тяжести относятся: парез лицевого нерва, не устраненные по ходу операции дефекты барабанной перепонки или задней стенки наружного слухового прохода, введение активного электрода в область гипотимпанума либо в полукружные каналы, во внутренний слуховой проход, неполное его введение в улитку. К легким осложнениям КИ относятся: головокружения, не связанные с неправильным введением электродной решетки, нарушения вкусовой чувствительности, судороги. В соответствии с принятой классификацией осложнений КИ Европейским сообществом осложнения тяжелые и средней тяжести соответствуют большим осложнениям, а легкие – малым.

Третья группа осложнений КИ по отношению к ее этапу – послеоперационные осложнения. По времени наступления они делятся на ранние, которые выявляются до 3 месяцев после операции КИ, и поздние – свыше 3 месяцев. По локализации послеоперационные осложнения можно условно подразделить:

– на внутричерепные (менингит, энцефалит, ликворея, связанная с дефектом твердой мозговой оболочки);

– внутрилабиринтные (лабиринтит; ликворея, связанная с поступлением ликвора из кохлеостомы; расположение электродной решетки не в улитке, но в пределах внутреннего уха);

– экстралабиринтные (расположение активного электрода в среднем ухе, чаще всего в гипотимпануме; средний отит с или без перфорации барабанной перепонки; пролапс электрода в наружный слуховой проход или послеоперационную полость, гематома или нагноение в области послеоперационной раны, экструзия импланта или его смещение, проблемы в работе импланта, связанные с техническими неисправностями).

По этиологическому фактору послеоперационные осложнения делятся на посттравматические, инфекционные, связанные с реакциями отторжения (несовместимости), с неправильным расположением электродной решетки, идиопатические (причину установить не представляется возможным) и вследствие неисправностей в работе импланта.

Особую группу послеоперационных осложнений представляют осложнения, связанные с возрастом ребенка до и после 2 лет. У детей до 2 лет чаще развиваются такие послеоперационные осложнения, как: менингит, острый средний отит, что связано с продолжающимся формированием среднего уха (мастоида) и воздушности его полостей (рассасывание миксоидной ткани), а также наличием дегисценций между ним и твердой мозговой оболочкой.

Заключение. Представив рабочую классификацию осложнений КИ, несложно проследить некую преемственность этих осложнений от этапа к этапу. И действительно, все явные и скрытые погрешности на диагностическом этапе КИ вносят существенный вклад в сложности выполнения операции и формирование осложнений на операционном этапе. В свою очередь, операционный этап КИ является поставщиком осложнений в послеоперационном периоде. Отсюда следует, что для профилактики возникновения осложнений КИ существенными являются все ее этапы.

ЛИТЕРАТУРА

1. Akbar P., Ahmad P., Mohammad K. Complications related to cochlear implants: experience in Tehran // JPMA. 2011. Vol. 61, N 7. P. 622–624.
2. Hall W. H. NIH statement on cochlear implants // CMAJ. 1996. Vol. 155, N 1. P. 20.
3. Gifford R. H., Dorman M. F., Shallop J. K. Evidence for the expansion of adult cochlear implant candidacy // Ear Hear. 2010. Vol. 31, N 2. P. 186–194.
4. Valencia D. M., Rimell F. L., Friedman B. J.Cochlear implantation in infants less than 12 months of age // Int Jurn. Pediatr Otorhinolaryngol. 2008. Vol. 72, N 6. P. 767–773.
5. Zeng F. G. Trends in Cochlear Implants // Trends Amplif. 2004. Vol. 8, N 1. P. 1–34.

6. Cheng A. K., Rubin H. R., Powe N. R. Cost-utility analysis of the cochlear implant in children // JAMA. 2000. Vol. 284, N 7. P. 850–856.
7. Cohen N. L, Hoffman R. A. Complications of cochlear implant surgery in adults and children // Ann. Otol. Rhinol. Laryngol. 1991. Vol. 100, N 9. P. 708–711.
8. Terry B., Kelt R. E., Jeyakumar A. Delayed complications after cochlear implantation // JAMA. Otolaryngol Head Neck Surg. 2015. Vol. 141, N 11. P. 1012–1017.
9. Orhan K. S., Guldiken Y., Basaran B.Complications and Their Management Following Pediatric Cochlear Implantations // Int. Adv. Otol. 2012. Vol. 8, N 2. P. 244–252.
10. Wang J. T., Wang A. Y., Psarros C.Rates of revision and device failure in cochlear implant surgery: a 30-year experience // Laryngoscope. 2014. Vol. 124, N 10. P. 2393-2399.
11. Yu-Lan M. Y., Jerry W. L., John S. O. Cochlear Implant Electrode Misplacement: Incidence, Evaluation and Management. // Laryngoscope. 2013. Vol. 123, N 3. P. 757–766.
12. Янов Ю. К., Дайхес Н. А. Предоперационное обследование и хирургическое лечение пациентов с сенсоневральной тугоухостью IV степени и глухотой: клин. рекомендации. М., 2015. 8 с.
13. Федосеев В. И., Милешина Н. А., Бахшинян В. В. Реоперации после кохлеарной имплантации // Вестн. оториноларингологии. 2016. № 6 (82). С. 9–12.
14. Cohen N., Roland J. Complications of cochlear implant surgery / In: Susan B., Waltzman J., Roland T. Cochlear implants. New York. Thieme, 2006. P. 126–130.
15. Hugh T. Criteria for defining complications in cochlear implantation / In Hugh T., Marilyn J. F. Safe Medical Devices for Children. Washington: National Academies Press, 2005. 480 p.
16. Clavien P. A., Sanabria J. R., Strasberg S. M. Proposed classification of complications of surgery with examples of utility in cholecystectomy // Surgery. 1992. Vol. 111, N 5. P. 518–526.
17. Dindo D., Demartines N., Clavien P. A. Classification of surgical complications: a new proposal with evaluation in a cohort of 6336 patients and results of a survey // Ann. Surg. 2004. Vol. 240, N 2. P. 205–213.
18. Кузовков В. Е. Современные хирургические подходы к проведению кохлеарной имплантации: автореф. дис. … докт. мед. наук. СПб., 2011. 44 с.

REFERENCES

1. Akbar P., Ahmad P., Mohammad K. Complications related to cochlear implants: experience in Tehran. *JPMA.* 2011;61(7):622-624.
2. Hall W. H. NIH statement on cochlear implants. *CMAJ*. 1996;155(1):20.
3. Gifford R. H., Dorman M. F., Shallop J. K. Evidence for the expansion of adult cochlear implant candidacy. *Ear Hear.* 2010;31(2):186-194.
4. Valencia D. M., Rimell F. L., Friedman B. J.Cochlear implantation in infants less than 12 months of age. *Int J Pediatr Otorhinolaryngol*. 2008;72(6):767-773.
5. Zeng F. G. Trends in Cochlear Implants. *Trends Amplif.* 2004; 8(1):1-34.
6. Cost-utility analysis of the cochlear implant in children. Cheng A. K., Rubin H. R., Powe N. R. *JAMA*. 2000; 284(7): 850-856.
7. Cohen N. L, Hoffman R. A. Complications of cochlear implant surgery in adults and children. *Ann Otol Rhinol Laryngol*. 1991; 100(9): 708-711.
8. Terry B., Kelt R. E., Jeyakumar A. Delayed complications after cochlear implantation. *JAMA. Otolaryngol Head Neck Surg.* 2015; 141(11): 1012-1017.
9. Orhan K. S., Guldiken Y., Basaran B.Complications and Their Management Following Pediatric Cochlear Implantations. *Int. Adv. Otol.* 2012; 8(2): 244-252.
10. Wang J. T., Wang A. Y., Psarros C.Rates of revision and device failure in cochlear implant surgery: a 30-year experience.*Laryngoscope*. 2014;124(10):2393-2399.
11. Yu-Lan M. Y., Jerry W. L., John S. O. Cochlear Implant Electrode Misplacement: Incidence, Evaluation, and Management. *Laryngoscope*. 2013; 123(3): 757-766.
12. Yanov Yu. K., Daikhes N. A. Predoperatsionnoe obsledovanie i khirurgicheskoe lechenie patsientov s sensonevral'noi tugoukhost'yu IV stepeni i glukhotoi: klinicheskie rekomendatsii [Preoperaive examination and surgical treatment of the patients with degree 4 sensorineural hearing loss and deafness: recommended practice]. M., 2015:8 (in Russian).
13. Fedoseev V. I., Mileshina N. A., Bakhshinyan V. V. Reoperatsii posle kokhlearnoi implantatsii [Reoperations after cochlear implantation]. *Vestnik otolaringologii*. 2016;6:9-12 (In Russian).
14. Cohen N., Roland J. Complications of cochlear implant surgery. In: Susan B., Waltzman J., Thomas Roland. Cochlear implants. New York: Thieme; 2006; 126-130.
15. Hugh T. Criteria for defining complications in cochlear implantation «In Hugh T., Marilyn J. F. Safe Medical Devices for Children».- Washington: National Academies Press, 2005:480.
16. Clavien P. A, Sanabria J. R, Strasberg S.M. Proposed classification of complications of surgery with examples of utility in cholecystectomy. Surgery, 1992; 111(5):518-526.
17. Dindo D., Demartines N., Clavien P. A. Classification of surgical complications: a new proposal with evaluation in a cohort of 6336 patients and results of a survey. Ann Surg. 2004; 240(2):205-213.
18. Kuzovkov V. E. Sovremennye khirurgicheskie podkhody k provedeniyu kokhlearnoi implantatsii: avtoref. diss. … dok. med. nauk [The advanced surgical approaches to cochlear implantation: the extended abstracts of MD dissertation]. SPb: 2011:44 (in Russian)

Диаб Хассан Мохамад – доктор медицинских наук, главный научный сотрудник II научно-клинического отдела заболеваний уха ФГБУ НКЦ оториноларингологии ФМБА России. Россия, 123182, Москва, Волоколамское шоссе, д. 30, стр. 2; тел. 8-919-101-33-00, e-mail: Hasandiab@mail.ru.

Дайхес Николай Аркадьевич – член-корреспондент РАН, доктор медицинских наук, профессор, директор ФГБУ НКЦ оториноларингологии ФМБА России. Россия, 123182, Москва, Волоколамское шоссе, д. 30, стр. 2; тел. +7(499) 968-69-25 e-mail: admin@otolar.ru.

Корвяков Василий Сергеевич – доктор медицинских наук, главный научный сотрудник II научно-клинического отдела заболеваний уха ФГБУ «Научно-клинический центр оториноларингологии» ФМБА России. Россия, 123182, Москва, Волоколамское шоссе, д. 30, стр. 2; тел. 8-910-443-69-40, e-mail: Korvyakov56@mail.ru

Юсифов Кямиль Дилавар оглы – кандидат медицинских наук, заочный докторант ФГБУ «Научно-клинический центр оториноларингологии» ФМБА России, начальник отделения оториноларингологии, майор медицинской службы; Республиканский Госпиталь МВД Азербайджанской Республики им. А. Гейдарова. г. Баку, пр. З. Буньядова, д. 36; тел.: +9-9412-590-66-34, +9-9450-288-17-47, e-mail: ykd@yandex.ru

Пащинина Ольга Александровна – кандидат медицинских наук, заведующая отделением II научно-клинического отдела заболеваний уха ФГБУ «Научно-клинический центр оториноларингологии» ФМБА России. Россия, 123182, Москва, Волоколамское шоссе, д. 30, стр. 2; тел. 8-916-024-83-83, e-mail: Olga83@mail.ru

Михалевич Антон Евгеньевич – кандидат медицинских наук, младший научный сотрудник научно-клинического отдела заболеваний уха ФГБУ «Научно-клинический центр оториноларингологии» ФМБА России. Россия, 123182, Москва, Волоколамское шоссе, д. 30, стр. 2; тел. 8-926-104-90-45, e-mail: MikhalevichAE@mail.ru

Кондратчиков Дмитрий Сергеевич – младший научный сотрудник II научно-клинического отдела заболеваний уха ФГБУ «Научно-клинический центр оториноларингологии» ФМБА России. Россия, 123182, Москва, Волоколамское шоссе, д. 30, стр. 2; тел. 8-916-544-91-05, e-mail: Kondratchikov@gmail.com

Diab Khassan Mokhamad – MD, chief research associate of the 2nd Scientific Clinical Department of Ear Diseases of Federal State Budgetary Institution Clinical Research Centre of Otorhinolaryngology of the Federal Medico-Biological Agency of the Russian Federation. Russia, 123182, Moscow, 30/2, Volokolamsk Shosse str., tel.: 8-919-101-33-00, e-mail: Hasandiab@mail.ru

Nikolai Arkad'evich Daikhes – MD, Professor, Associate Member of the Russian Academy of Sciences, Director of Federal State Budgetary Institution Clinical Research Centre of Otorhinolaryngology of the Federal Medico-Biological Agency of the Russian Federation. Russia, 123182, Moscow, 30/2, Volokolamsk Shosse str., e-mail: admin@otolar.ru

Vasilii Sergeevich Korvyakov – MD, chief research associate of the 2nd Clinical Research Department of Ear Diseases of Federal State Budgetary Institution Clinical Research Centre of Otorhinolaryngology of the Federal Medico-Biological Agency of the Russian Federation. Russia, 123182, Moscow, 30/2, Volokolamsk Shosse str., tel.: 8-910-443-69-40, e-mail: Korvyakov56@mail.ru

Kyamil' Dilavar ogly Yusifov – MD Candidate, extramural doctoral student of the Department of Ear Diseases of Federal State Budgetary Institution Clinical Research Centre of Otorhinolaryngology of the Federal Medico-Biological Agency of the Russian Federation, Head of Otorhinolaryngology Department, Major of Medical Service; the Republic Hospital named after A. Hejdarov of the Ministry of Internal Affairs of the Republic of Azerbaijan. Baku, 36, Z. Bun'jatova ave., tel.: +994-502-881-747, e-mail: ykd@yandex.ru

Ol'ga Aleksandrovna Pashchinina – MD Candidate, Head of Division of the 2nd Clinical Research Department of Ear Diseases of the Federal Medico-Biological Agency of the Russian Federation. Russia, 123182, Moscow, 30/2, Volokolamsk Shosse str., tel.: 8-916-024-83-83, e-mail: Olga83@mail.ru

Anton Evgen'evich Mikhalevich – MD Candidate, junior research associate of Scientific Clinical Department of Ear Diseases of Federal State Budgetary Institution Clinical Research Centre of Otorhinolaryngology of the Federal Medico-Biological Agency of the Russian Federation. Russia, 123182, Moscow, 30/2, Volokolamsk Shosse str., tel.: 8-926-104-90-45, e-mail: MikhalevichAE@mail.ru

Dmitrii Sergeevich Kondratchikov – junior research associate of the 2nd Scientific Clinical Department of Ear Diseases of Federal State Budgetary Institution Clinical Research Centre of Otorhinolaryngology of the Federal Medico-Biological Agency of the Russian Federation. Russia, 123182, Moscow, 30/2, Volokolamsk Shosse str., tel.: 8-916-544-91-05, e-mail: Kondratchikov@gmail.com

УДК 616.716.1-084-089.168.1-06 DOI: 10.18692/1810-4800-2018-4-44-47

ИСПОЛЬЗОВАНИЕ МАТЕРИАЛОВ ИЗ НИКЕЛИДА ТИТАНА ДЛЯ ВОССТАНОВЛЕНИЯ ПОСЛЕОПЕРАЦИОННЫХ КОСТНЫХ ДЕФЕКТОВ ПЕРЕДНЕЙ СТЕНКИ ЛОБНОЙ ПАЗУХИ

Икромов М. К.[1], Гуломов З. С.[2], Назирмадова М. Б.[1]

[1] ГУ «Национальный медицинский центр „Шифобахш“» МЗ и СЗ Республики Таджикистан, 734026, г. Душанбе, Республика Таджикистан (Директор –канд. мед. наук Н. Ш. Хаетзода)

[2] ГУ «Таджикский государственный медицинский университет им. Абуали ибни Сино», 734003, г. Душанбе, Республика Таджикистан

THE USE OF TITANIUM NICKELIDE MATERIALS FOR RESTORATION OF POSTOPERATIVE BONE DEFECTS OF THE ANTERIOR WALL OF THE FRONTAL SINUS

Ikromov M. K.[1], Gulomov Z. S.[2], Nazirmadova M. B.[1]

[1] State Institution National Medical Centre Shifobahsh of the Ministry of Health and Social Protection of the Republic of Tajikistan,734026, Dushanbe, the Republic of Tajikistan

[2] State Institution Avicenna Tajik State Medical University, Dushanbe, the Republic of Tajikistan

Статья посвящена одной из серьезных проблем оториноларингологии – восстановительной хирургии послеоперационных костных дефектов пазух носа, в частности передней стенки фронтальной пазухи. Об актуальности данной патологии говорят многочисленные исследования и предложения трансплантатов для замещения костных дефектов. Авторы на своих клинических наблюдениях описывают эффективность пластики послеоперационных костных дефектов передней стенки фронтальной пазухи материалом на основе никелида титана.

Ключевые слова: пазуха, никелид титана, трансплантат, хирургическое лечение.

Библиография: 10 источников.

The article is dedicated to one of the serious problems of otorhinolaryngology – the reconstructive surgery of postoperative bone defects of nasal sinuses, in particular, the anterior wall of the frontal sinus. The relevance of this pathology is proven by the numerous studies and the offers for grafts for bone defects replacement. Based on their clinical observations, the authors describe the efficacy of the plastic of postoperative bone defects of anterior wall of the frontal sinus using the titanium nickelide-based materials.

Key words: sinus, titanium nickelide, graft, surgical treatment.

Bibliography: 10 sources.

Реконструктивная хирургия лица уходит своими корнями в глубокую древность. Во второй половине девятнадцатого века, когда началась эра асептики и антисептики, хирургия бурно развивалась, и это дало сильный толчок к изучению методов хирургического лечения опухолей органов головы и шеи, а также методов замещения возникающих дефектов. Разрабатываются способы пластического восстановления лица [1, 2].

Заместительное восстановление органов и тканей пораженной области организма является одной из важных проблем современной медицины, в связи с этим поиск специализированных биосовместимых материалов является приоритетной задачей. Биоматериалы должны выполнять и поддерживать объем дефекта. Чем больше дефект, тем больше вероятность неудовлетворительного результата лечения. Поэтому замещение послеоперационных костных дефектов пазух носа в ринохирургии остается актуальной проблемой [3–5].

В качестве трансплантатов для пластики костных и хрящевых дефектов авторы предлагают различные материалы и способы их использования. Современная медицина характеризуется все более активным внедрением трансплантатов небиологического происхождения. Они должны быть биологически инертными к тканям человеческого организма и устойчивыми ко всем известным путям биодеструкции [6, 7].

По данным литературы, авторы предлагают много видов трансплантатов, позволяющих про-

извести коррекцию послеоперационных костных дефектов (пористый политетрафторэтилен, никелид титана с памятью формы и с ситалловым напылителем, силикон, хрящи ребра и носовой перегородки, деминерализованные костные трансплантаты и др.). Некоторые из них являются дорогостоящими, что часто создает проблемы в их получении [4, 7, 8].

Использование современных медицинских технологий и правильный выбор материала для устранения костного дефекта играют ведущую роль для благоприятного исхода лечения и реабилитации больных [1, 9]. Многократные испытания показали, что образцы из сплава никелида титана TiNiMo(Fe)-TN-10 не оказывают на тестовые клеточные культуры цитотоксического действия, не вызывают хромосомных отклонений, увеличения количества микроядер. Не инициируют аллергических реакций в течение теста на сенсибилизацию, также не оказывают мутагенного и генетического воздействия на бактериальные клетки [3, 10].

Цель исследования. Изучить эффективность и биосовместимость материалов из никелида титана при одномоментном замещении послеоперационных костных дефектов передней стенки лобной пазухи после удаления патологического очага.

Пациенты и методы исследования. За период 2015–2017 гг. в отделении оториноларингологии Национального медицинского центра «Шифобахш» под нашим наблюдением находились трое больных, двое мужчин и одна женщина, в возрасте от 18 до 49 лет. Объединяющими жалобами больных были головные боли, которые концентрировались в области лба. Из анамнеза ранее перенесли травму лобной области. При обследовании и на основе компьютерной томографии костей черепа двоим пациентам был выставлен диагноз гигантская остеома лобной пазухи, у третьего пациента диагностировано обострение хронического гнойного двухстороннего фронтоэтмоидита, осложненное остеомиелитом передней стенки лобной пазухи. После предварительной подготовки и сбора клинических анализов больных госпитализировали на оперативное лечение в оториноларингологическое отделение.

Под эндотрахеальным наркозом фронтальные пазухи больных очистили от патологических тканей, после чего оставался дефект передней стенки лобных пазух. Для хорошей аэрации полости лобной пазухи расширяли лобно-носовое соустье. Костный дефект одномоментно замещали сетчатым материалом из никелида титана, который фиксировали на надкостнице в четырех-пяти местах. Кожу укладывали сверху импланта, на края раны накладывали викриловые асептические швы. Больных выписывали из стационара на 10-е сутки после операции.

Приводим пример. Больная Р. М., 49 лет, обратилась в ЛОР-клинику с жалобами на головные боли, локализованные в области лба. Себя считает больной в течение 1,5 лет. Боли сначала были периодическими с меньшей интенсивностью, затем носили постоянный характер. Нарастающий характер интенсивности головных болей вынудил больную обратиться за помощью в медицинское учреждение. После тщательного сбора анамнеза уточнилось, что несколько лет (более 5 лет) тому назад получила травму в области фронтальной пазухи, чему не придала значения. Больной было рекомендовано провести компьютерную томографию пазух носа, где выявлена гигантская остеома лобной пазухи слева. Также было обнаружено сращение костной опухоли с передней стенкой лобной пазухи (рис. 1).

После сбора необходимых клинических анализов 26.12.2016 года больная была госпитализирована в I ЛОР-отделение Национального медицинского центра. После предварительной подготовки 28.12.2016 года больной проведено удаление остеомы лобной пазухи слева. Так как опухоль занимала переднюю и частично передний отдел нижней стенки лобной пазухи слева, после операции остался большой костный

Рис. 1. КТ-грамма больного Р. М., 49 лет. Остеома лобной пазухи слева.

Рис. 2. КТ-грамма больного Р. М., 49 лет через год после операции удаления остеомы фронтальной пазухи слева и замещения костного дефекта материалом из никелида титана.

дефект, захватывающий почти всю переднюю стенку и частично передний отдел нижней стенки левой фронтальной пазухи. Для лучшей аэрации и дренажа послеоперационных выделений из фронтальной пазухи слева расширено лобно-носовое соустье и вставлена дренажная трубка из полиэтилена. Больной произведена пластика передненижней стенки лобной пазухи слева сетчатым материалом из никелида титана, предварительно смоделировав его по форме и размеру костного дефекта. Края имплантата фиксировали в четырех местах к надкостнице. Кожа этой области сшита асептическими швами, обработана 5% настойкой йода и покрыта стерильной повязкой.

Результаты исследования и их обсуждение. Продолжительность пребывания в стационаре больных составила 10 дней. Заживление ран происходило первично, швы снимали на 8-е сутки. Период наблюдения больных от 1 месяца до 1 года. Контрольные осмотры проводились через 1 неделю, 1, 6, 12 месяцев после выписки из стационара. На серии повторной компьютерной томограммы, проведенной через год после операции, имплантированный материал из никелида титана на передней стенке лобной пазухи слева держится хорошо без субъективных ощущений (рис. 2).

Биосовместимость пористых материалов на основе никелида титана позволяет им длительно функционировать в организме, не отторгаясь, обеспечивая хорошее механическое сцепление, надежную фиксацию с тканями организма путем образования и роста ткани в порах импланта, а также химическое воздействие с компонентами элементного состава импланта.

Заключение. Применение правильно выбранных костно-пластических материалов (в нашем случае никелид титана) способствует эффективному восстановлению больших размеров костных дефектов, что не только укорачивает послеоперационный реабилитационный период больных, но и помогает сохранить эстетические данные пациента.

Материал из никелида титана обладает высокой биосовместимостью с тканями человека и не рассасывается в организме.

ЛИТЕРАТУРА

1. Хушвахтов Д. И., Шакиров М. Н., Мирзоев М. Ш. Совершенствование хирургических методов лечения больных с нагноившимися одонтогенными кистами челюстей с использованием пористых гранул из никелида титана // Вестн. последипломного образования в сфере здравоохранения. 2017. № 3. С. 54–58.
2. Митрошенков П. Н. Реконструктивная хирургия тотальных и субтотальных дефектов верхней, средней и нижней зон лицевого скелета. СПб.: Синтез бук, 2010. С. 368–375.
3. Мирзоев М. Ш. Современный взгляд на различные материалы для замещения дефектов костей лицевого скелета // Вестн. последипломного образования в сфере здравоохранения. 2017. № 3. С. 83–89.
4. Тюкин Ю. В. Использование пористого политетрафторэтилена для замещения костных дефектов околоносовых пазух // Рос. оториноларингология. 2013. № 1 (62). С. 204–207.
5. Волков А. Г., Боджоков А. Р. Закрытие послеоперационного дефекта передней стенки верхнечелюстной пазухи имплантатом из никелида титана / Мат. V Всерос. науч.-практ. конф. М., 2006. С. 201–202.
6. Бариков И. М. Использование пористых материалов при лечении посттравматических деформаций лицевого скелета / Мат. Нац. конгресса «Пластическая хирургия». М., 2011. 140 с.
7. Волков А. Г. Деминерализованные костные трансплантаты на этапе хирургического лечения осложнений гнойных фронтитов / Мат. Нац. конгресса «Пластическая хирургия». М., 2011. С. 67–68.
8. Волков А. Г., Боджоков А. Р. Пластика передней стенки верхнечелюстной пазухи сеткой из титана с ситалловым покрытием / Мат. II Науч.-практ. конф. оториноларингологов ЮФО. 2006. С. 18–19.
9. Великородов А. В., Тырков А. Д. Зеленая химия. Методы, реагенты и инновационные технологии. Астрахань: Астрахан. ун-т. 2010. 258 с.
10. Гюнтер В. Э. Материалы и имплантаты с памятью формы в медицине. Томск: МИЦ, 2014. 342 с.

REFERENCES

1. Khushvakhtov D. I., Shakirov M. N., Mirzoev M. Sh. Sovershenstvovanie khirurgicheskikh metodov lecheniya bol'nykh s nagnoivshimisya odontogennymi kistami chelyustei s ispol'zovaniem poristykh granul iz nikelida titana [The improvement of surgical methods of treatment the patients with suppurative odontogenic maxilla cysts using the titanium nickelide porous granules]. *Vestnik poslediplomnogo obrazovaniya v sfere zdravookhraneniya.* 2017;3:54-58 (in Russian).
2. Mitroshenkov P. N. Rekonstruktivnaya khirurgiya total'nykh i subtotal'nykh defektov verkhnei, srednei i nizhnei zon litsevogo skeleta [Reconstructive surgery of total and subtotal defects of the upper, middle and lower regions of facial skeleton]. SPb.: Sintez buk, 2010:368-375 (in Russian).
3. Mirzoev M. Sh. Sovremennyi vzglyad na razlichnye materialy dlya zameshcheniya defektov kostei litsevogo skeleta [The present-day view of various materials for replacement of facial skeleton bone defects]. *Vestnik poslediplomnogo obrazovaniya v sfere zdravookhraneniya*. 2017;3:83-89 (in Russian).
4. Tyukin Yu.V. Ispol'zovanie poristogo politetraftoretilena dlya zameshcheniya kostnykh defektov okolonosovykh pazukh [The use of porous polytetrafluorethylene for replacement of paranasal sinus bone defects]. *Rossiiskaya otorinolaringologiya*. 2013;1(62):204-207 (in Russian).
5. Volkov A. G., Bodzhokov A. R. Zakrytie posleoperatsionnogo defekta perednei stenki verkhnechelyustnoi pazukhi implantatom iz nikelida titana. Mat. V Vseros. nauch.-prakt. konf. [Closure of postoperative defect of anterior wall of maxillary sinus with titanium nickelide implant. The materials of the V All-Russ. research-to-practice conf. M., 2006:201-202 (in Russian).
6. Barikov I. M. Ispol'zovanie poristykh materialov pri lechenii posttravmaticheskikh deformatsii litsevogo skeleta.Materialy Natsional'nogo kongressa «Plasticheskaya khirurgiya» [The use of porous materials for treatment of post-injury deformations of facial skeleton. The materials of the National Congress "Plastic Surgery"]. M., 2011. 140 (in Russian).
7. Volkov A. G. Demineralizovannye kostnye transplantaty na etape khirurgicheskogo lecheniya oslozhnenii gnoinykh frontitov. Materialy Natsional'nogo kongressa «Plasticheskaya khirurgiya» [Demineralized bone grafts at the stage of surgical treatment of suppurative frontitis complications. The materials of the National Congress "Plastic Surgery"]. M., 2011:67-68 (in Russian).
8. Volkov A. G., Bodzhokov A. R. Plastika perednei stenki verkhnechelyustnoi pazukhi setkoi iz titana s sitallovym pokrytiem. Materialy II nauchno-prakticheskoi konferentsii otorinolaringologov YuFO [The plastics of anterior wall of maxillary sinus with a titanium mesh with sitall coating. The materials of the 2nd Scientific and Practical Conference of Otorhinolaryngologists of the Southern Federal District]. 2006:18-19 (in Russian).
9. Velikorodov A. V., Tyrkov A. D. Zelenaya khimiya. Metody, reagenty i innovatsionnye tekhnologii [Green chemistry. Methods, reagents and innovative technologies]. Astrakhan': Astrakhanskii universitet. 2010:258 (in Russian).
10. Gyunter V. E. Materialy i implantaty s pamyat'yu formy v meditsine [Shape memory materials in medicine]. Tomsk: MITs. 2014. 342 (in Russian).

Икромов Махмадуло Курбонович – врач-оториноларинголог ГУ «Национальный медицинский центр „Шифобахш"» МЗ и СЗ Республики Таджикистан. Республика Таджикистан, 734026, г. Душанбе, ул. И. Сомони; д. 59, тел. (+992) 918-53-08-98, e-mail: Ikromov.mk-71@mail.ru

Гуломов Зафарходжа Саидбекович – кандидат медицинских наук, ассистент кафедры ГУ «Таджикский государственный медицинский университет им. Абуали ибни Сино». Республика Таджикистан, 734003, г. Душанбе, ул. Рудаки, д. 139; тел. (+992) 918-64-85-14, e-mail: gulomov 170366@mail.ru

Назирмадова Мохира Бадаргаевна – врач-оториноларинголог ГУ «Национальный медицинский центр „Шифобахш"» МЗ и СЗ Республики Таджикистан, 734026, г. Душанбе, ул. И. Сомони, д. 59; тел. (+992)918-77-23-56.

Конфликт интересов отсутствует.

Makhmadulo Kurbonovich Ikromov – otorhinolaryngologist of State Institution National Medical Centre Shifobahsh of the Ministry of Health and Social Protection of the Republic of Tajikistan The Republic of Tajikistan, 734026, Dushanbe, 139, I. Somoni str., tel.: (+992) 918-53-08-98, e-mail: Ikromov.mk-71@mail.ru

Zafarkhodzha Saidbekovich Gulomov – MD Candidate, teaching assistant of State Institution Avicenna Tajik State Medical University. The Republic of Tajikistan, 734003, Dushanbe, 139, Rudaki ave., tel.: +992-918-64-85-14, e-mail: gulomov170366@mail.ru

Mokhira Badargaevna Nazirmadova – otorhinolaryngologist of State Institution National Medical Centre Shifobahsh of the Ministry of Health and Social Protection of the Republic of Tajikistan The Republic of Tajikistan, 734026, Dushanbe, 139, I. Somoni str., tel.: (+992) 918-77-23-56

No conflict of interests

УДК 617.53-006.2-053.1 DOI: 10.18692/1810-4800-2018-4-48-53

БРАНХИОГЕННЫЕ БОКОВЫЕ КИСТЫ ШЕИ

Киселев А. С.[1], Морозов А. Д.[1], Харламов Д. А.[2]

[1] ФГБВОУ ВПО «Военно-медицинская академия им. С. М. Кирова» Минобороны России, 190044, Санкт-Петербург, Россия
(Начальник каф. отоларингологии – засл. врач РФ, проф. В. В. Дворянчиков)

[2] ГБУЗ «Городская больница № 20», 196066, Санкт-Петербург, Россия
(Главный врач – Т. В. Суровцева)

BRANCHIOGENOUS LATERAL CYSTS OF NECK

Kiselev A. S.[1], Morozov A. D.[1], Kharlamov D. A.[2]

[1] Federal State Budgetary Educational Institution of Higher Vocational Education Kirov Military Medical Academy of the Ministry of Defense of Russia, Saint Petersburg, Russia

[2] State-Financed Health Institution Municipal Hospital No. 20, Saint Petersburg, Russia

В статье рассматриваются клиника, диагностика и хирургическое лечение бранхиогенных боковых кист шеи на примере трех случаев. В одном из них развилась карцинома.
Ключевые слова: бранхиогенные боковые кисты шеи, карцинома.
Библиография: 9 источников.

The article deals with the clinical picture, diagnostics and surgical treatment of branchiogenous lateral cysts of neck, describing three case studies. One of the cases resulted in the development of carcinoma.
Key words: branchiogenous lateral cysts of neck, carcinoma.
Bibliography: 9 sources.

Бранхиогенные боковые кисты шеи (от гр. – branchia жабры, kystis – пузырь) являются сравнительно редкими аномалиями эмбрионального периода, составляя 5% всех новообразований лица и шеи [1, 2]. Врожденные кисты шеи развиваются в среднем у одного из 3000 новорожденных [3]. Бранхиогенные кисты возникают при нарушении эмбрионального формирования органов головы и шеи из остатков нередуцированного бранхиогенного (жаберного) аппарата зародыша, который развивается в начальном отделе его передней кишки. В монографии Л. И. Фалина «Эмбриология человека» наглядно представлен этот период эмбрионального развития [4], иллюстрируемый на рис. 1.

Первая жаберная дуга (мандибулярная) является самой крупной. Из нее развиваются верхняя и нижняя челюсти. Вторая дуга (гиоидная) дает начало подъязычной кости. Третья дуга участвует в образовании щитовидного хряща. Что же касается жаберных карманов и их производных, то из первой пары возникают полость среднего уха и слуховая труба. Из второй пары жаберных карманов образуются небные миндалины, а из третьей и четвертой пар закладываются околощитовидные железы и тимус.

При своем нормальном развитии бранхиогенные щели полностью облитерируются. В случае их незаращения образуются жаберные свищи, а при закрытии просвета щели с двух сторон создаются условия для формирования бранхиогенной кисты. При этом она развивается преимущественно из второй жаберной щели и находится в непосредственной близости от бифуркации общей сонной артерии [5]. Гораздо реже встречаются



Рис. 1. Бранхиогенный аппарат – жаберные дуги, карманы и щели на продольном (парамедиальном) разрезе зародыша длиной 4 мм. Об. 10, ок. 10:
1 – первая (мандибулярная) жаберная дуга; *2* – вторая (гиоидная) жаберная дуга; *3* – третья жаберная дуга; *4* – четвертая жаберная дуга; *5* – первая и вторая жаберные щели; *6* – третья жаберная щель; *7* – жаберные артерии; *8* – остатки глоточной перепонки; *9* – перикард; *10* – сердце (по Л. И. Фалину).

кисты, возникающие из четвертой бранхиогенной расщелины, составляя 2% от всех аномалий жаберного аппарата [6]. Бранхиогенные кисты развиваются и клинически проявляются чаще всего в юношеском и молодом возрасте, примерно до 30 лет, и, как исключение, могут возникать не только в среднем, но и в пожилом периоде жизни [1]. Для них характерен медленный рост в течение довольно продолжительного времени. Однако различные неблагоприятные условия, прежде всего охлаждение и простуда, могут вызвать быстрое клиническое проявление боковой кисты с развитием нагноительного процесса. При его вскрытии образуется незаживающий свищ с серозно-слизистым отделяемым. В этом случае возможно инфицирование отделяемого из свища, оно становится гнойным, что приводит к мацерации окружающей кожи [7].

Боковые кисты шеи у пациентов старше 50 лет могут перерождаться в злокачественное новообразование. Частота озлокачествления у мужчин и женщин одинакова [1, 8].

Локализация бранхиогенных боковых кист шеи достаточно типична. Они располагаются по внутреннему краю грудино-ключичной мышцы шеи, чаще всего в ее средней трети. При объективном обследовании боковые кисты шеи, не осложненные воспалительным процессом, имеют округлую или, скорее, овальную форму с четкими границами. Они становятся отчетливо заметными на шее при повороте головы в противоположную сторону. Кожа над кистой не изменена, пальпация безболезненная. При этом определяется флюктуирующее образование, тугоэластической консистенции. Размещаясь под грудино-ключичной мышцей, вблизи сосудисто-нервного пучка шеи, боковые кисты находятся в интимной связи с окружающими органами и тканями. Распознавание бронхиальных кист не всегда просто. Их необходимо дифференцировать с метастазами в лимфатические узлы шеи, лимфосаркомой, бранхиогенным раком, опухолями каротидной, щитовидной и паращитовидных желез, тератомой шеи, липомой, аневризмой сосудов. При нагноении кисты ее можно принять за лимфаденит и аденофлегмону [6, 9]. В настоящее время при диагностике боковых кист шеи используется КТ- или МРТ-графия, УЗИ и пункционная биопсия для цитологического исследования.

Лечение бранхиогенных кист, как и свищей, только хирургическое – радикальная экстирпация кисты и свища.

Под нашим наблюдением находились три пациента разного возраста, у которых клиническое проявление кисты началось после охлаждения, после чего припухлось, возникшая на боковой поверхности шеи, начинала быстро прогрессировать. Время обращения к врачу после ее появления не превышало 3 месяцев. У одного из них наступило озлокачествление кисты.

Первое наблюдение. Больной К-н, 18 лет, поступил в ЛОР-отделение Санкт-Петербургской ГБ № 20 в 2006 г. по поводу припухлости на боковой поверхности шеи, которая появилась за 3 месяца до обращения к врачу и затем стала быстро увеличиваться. При наружном осмотре, справа по боковой поверхности шеи по внутреннему краю грудино-ключичной мышцы, было обнаружено новообразование овальной формы, эластичное и безболезненное при пальпации, размером, превышающим куриное яйцо. Кожа над образованием обычного вида, легко бралась в складку и не была спаяна с подлежащим образованием. Нельзя не заметить, что по сравнению с первич-

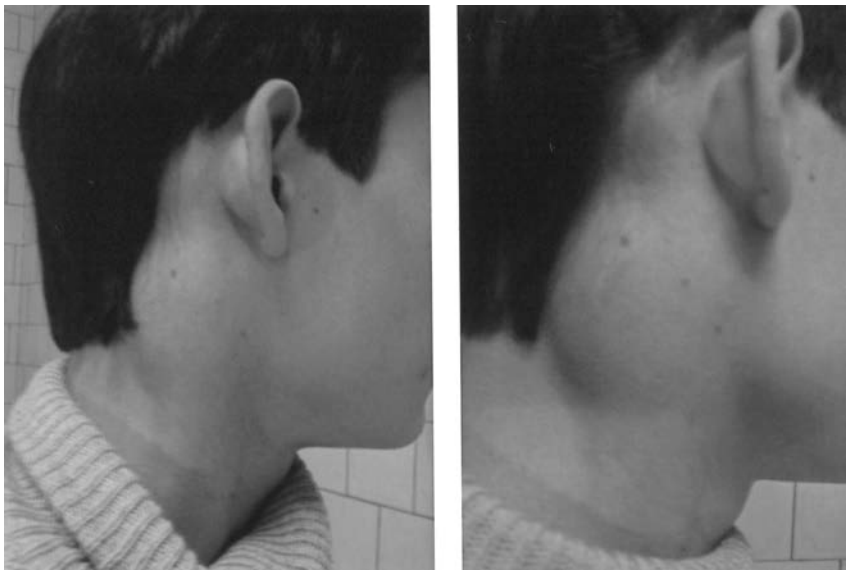

Рис. 2. Динамика прогрессирующего увеличения боковой (бранхиогенной) кисты шеи больного К-на, 18 лет, в течение 10 дней.

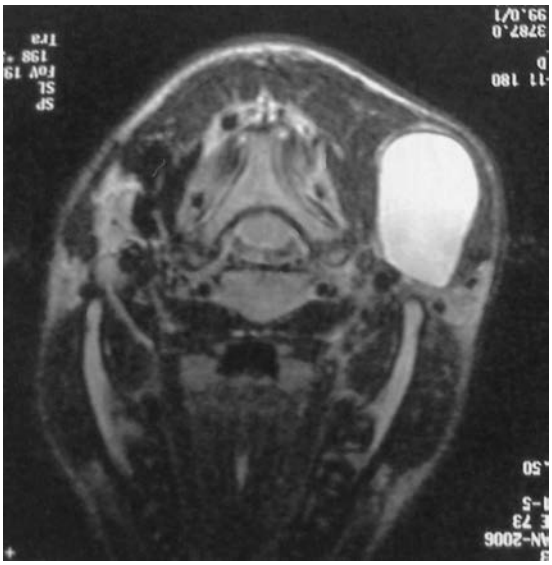

Рис. 3. МРТ больного К-на. По задней поверхности грудино-ключичной мышцы определяется округлое капсульное образование, заполненное жидкостным содержимым размерами 4,6×3,5×3,9 см.

ным осмотром пациента, проведенного на амбулаторном приеме за 10 дней до госпитализации, опухоль заметно увеличилась в размере (рис. 2). Общее состояние больного и его клинические анализы, сделанные накануне госпитализации, были в пределах нормы.

При МРТ-обследовании (рис. 3) было установлено наличие капсульного жидкостного образования, расположенного по задней поверхности грудино-ключичной мышцы. Предварительный диагноз: нагноившаяся боковая киста шеи.

Киста, тесно прилегавшая к сосудисто-нервному пучку, была удалена под общей анестезией. После ее разреза оказалось, что она была заполнена кашицеобразной массой. При патоморфологическом исследовании (рис. 4) стенка кисты выстлана многослойным плоским эпителием. В подлежащей ткани имелась выраженная воспалительная инфильтрация с большим количеством полинуклеарных лейкоцитов, что указывало на развитие нагноительного процесса в кисте. Исследование проведено профессором Н. М. Хмельницкой.

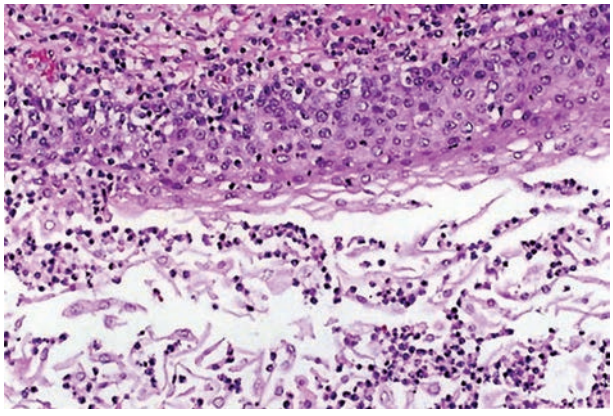

Рис. 4. Препарат боковой кисты шеи больного К-на. Описание в тексте.

Рис. 5. Внешний вид боковой кисты шеи больной М-н, 36 лет.

Второе наблюдение. Больная М-н, 36 лет, обратилась в ГБ № 20 в 2012 г. по поводу припухлости правой половины шеи (рис. 5) с аналогичными симптомами, имевшими место у первого пациента. На КТ (рис. 6) и УЗИ (рис. 7) четко определяется боковая киста шеи, прилежащая к

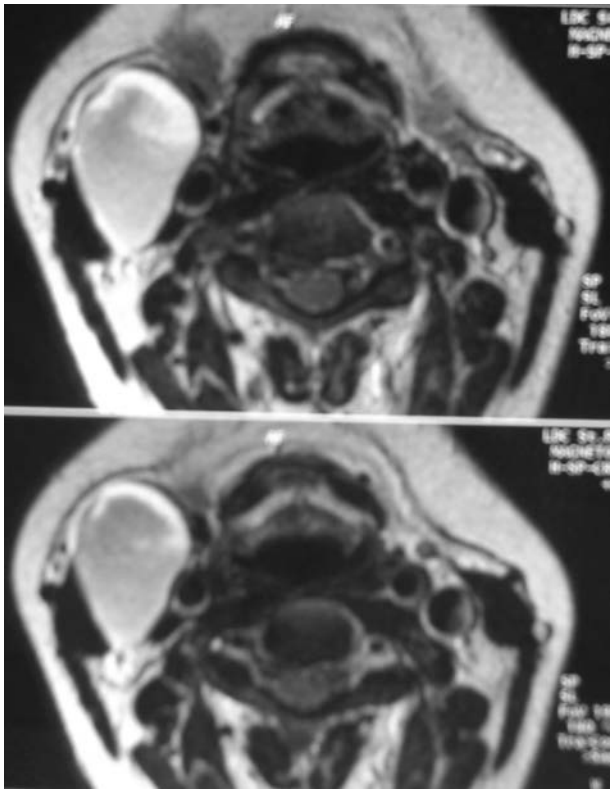

Рис. 6. КТ больной М-н. Аксиальная проекция. Четко определяется округлое жидкостное образование с капсулой.

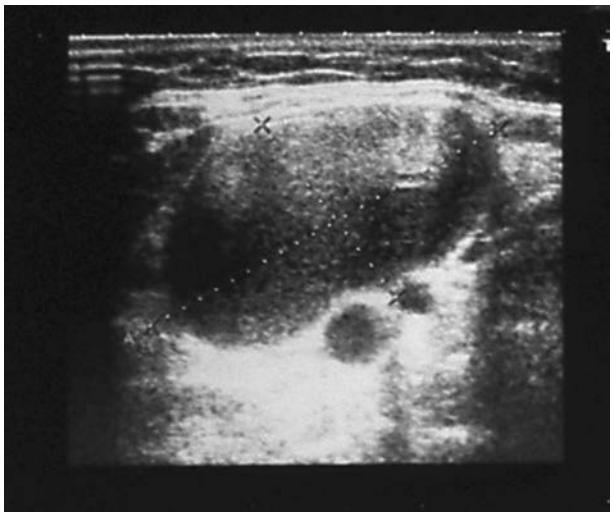

Рис. 7. УЗИ шеи больной М-н. Отчетливо виден тесный контакт кисты с магистральными сосудами шеи.

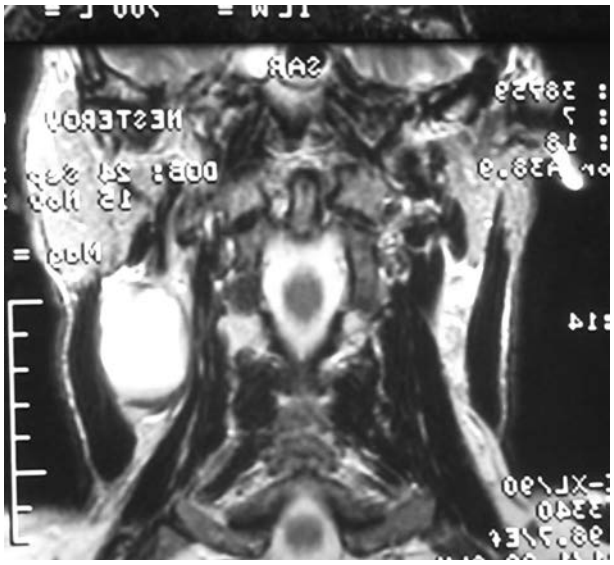

Рис. 9. МРТ больного Н-ва, 57 лет. Описание в тексте.

сосудисто-нервному пучку шеи. Удаление кисты прошло без осложнений.

Патологоанатомическое исследование аналогично предыдущему случаю.

Третье наблюдение. Больной Н-в, 57 лет, 18.12.2017 г. поступил в ту же больницу по поводу появившейся припухлости в левой половине шеи, которая возникла около 1,5 месяца назад, после длительной поездки на автомобиле с полуоткрытым окном. При этом припухлость продолжала постоянно увеличиваться. При осмотре общее состояние больного удовлетворительное, органы грудной и брюшной полостей в пределах возрастной нормы. ЛОР органы: в полости носа небольшое количество носовых полипов, без существенного нарушения носового дыхания. Другие ЛОР органы без видимой патологии. На боковой поверхности шеи, по внутреннему краю грудино-ключичной мышцы, определяется новообразование овально-продолговатой формы, по длине не менее 7 см и до 3–4 см в поперечнике. Новообразование особенно заметно со стороны спины пациента (рис. 8). Кожа над новообразованием не изменена, подвижна и легко собирается в складки.

До поступления в стационар были произведены общеклинические и специальные исследования: МРТ, УЗИ и пункционная биопсия опухолевидного образования.

МРТ (рис. 9). Под левой грудино-ключичной мышцей на уровне C_3–C_5 визуализируется кистозно-солидное объемное образование с четким ровным контуром, округлой формы, размерами 31×37×39 мм, без признаков инвазии в оттесненную яремную вену и в мышцы шеи. Вдоль грудино-ключичной мышцы визуализируются лимфоузлы овальной формы обычных размеров. Другие органы шеи без видимой патологии. Заключение. Объемное образование в левых отделах мягких тканей шеи, без признаков инвазии, шейная лимфаденопатия. Данные УЗИ (рис. 10): под задней поверхностью левой грудино-ключичной мышцей определяется капсульное жидкостное образование размерами 42×25 мм.

Рис. 8. Внешний вид боковой кисты шеи больного Н-ва, 57 лет.

Рис. 10. УЗИ больного Н-ва, 57 лет. Описание в тексте.

Рис. 11. Момент выделения боковой кисты шеи.

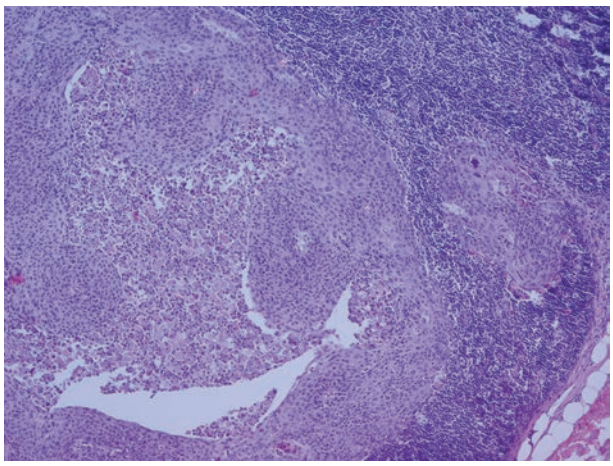

Рис. 12. Препарат боковой кисты шеи больного Н-ва, 57 лет. Описание в тексте.

В Санкт-Петербургском клиническом научно-практическом онкоцентре произведена пункционная биопсия, показавшая наличие лейкоцитарно-макрофагальной гнойной массы, без признаков озлокачествления. Клинический диагноз – воспаленная ретенционная киста левой половины шеи.

19.11.2017 г. под общей анестезией через разрез по переднему краю левой грудино-ключичной мышцы произведено выделение и удаление боковой кисты шеи, тесно прилежащей к сосудисто-нервному пучку шеи. Момент выделения кисты представлен на рис. 11.

Рядом с кистой обнаружен и удален крупный лимфатический узел размерами 4×1,5 см. Содержимое кисты, разрезанной после операции, – гнойная кашицеобразная масса. Послеоперационный период протекал благоприятно.

Патогистологическое исследование операционного материала: умеренно дифференцированная плоскоклеточная карцинома стенки кисты с выраженным воспалительным компонентом. Метастаз плоскоклеточной карциномы в прилегающий лимфатический узел (рис. 12). Исследование проведено профессором Н. М. Хмельницкой. Пациент был направлен в онкологическое учреждение для проведения лучевой терапии.

Заключение. Рассмотренные наблюдения показывают, что бранхиогенная боковая киста шеи может клинически проявляться не только в молодые годы (в нашем наблюдении в 18 и 36 лет), но и в более позднем периоде жизни (в приведенном случае в возрасте 57 лет). Во всех трех случаях киста возникала после простуды, с тенденцией к увеличению и нагноению. С возрастом она может злокачественно перерождаться. При этом обследование, проведенное у третьего, возрастного, пациента, включающее МРТ, УЗИ и пункционную биопсию, не смогло установить развитие опухолевого процесса в кисте.

ЛИТЕРАТУРА

1. Ивасенко П. И., Иванов С. В., Иванович В. А. [и др.]. Эмбриональные кисты и свищи головы // Тр. ин-та стоматологии. Омск. 1999. № 1. С. 24–27.
2. Дрегалкина А. А., Герасимова Л. Д., Кроншталова Ю. П. Проблемы дифференциальной диагностики врожденных боковых кист шеи // Проблемы стоматологии. 2010. № 2. С. 8–11.
3. Хирургическая стоматология: учеб. под ред. Т. Г. Робустовой. 3-е изд., исправ. и доп. М.: Медицина, 2003. 504 с.
4. Фалин Л. И. Эмбриология человека: атлас. М.: Медицина, 1976. 543 с.
5. Пипилюк Н. В., Гобжелянова Т. А., Чумакова А. Н., Пипилюк Д. Н. Диагностика и лечение врожденных кист и свищей шеи // Вестн. стоматологии. 2011. № 2 (75). С. 44–50.
6. Chamdi S., Freegman A., Just N. [et al.]. Fourth branchial cleff cyst // Jurn. Otolaryngol. 1992. Vol. 105. N 9. P. 909–912.
7. Choi S. S., Zabzal G. N. Branchial anamalies: A rewiew of 52 cases // Laryngoscope. 1995. Vol. 105. N 9. P. 909–913.
8. Дергачев А. И., Ильин А. А. Эхография и лечение бронхиальных кист шеи // Sono Ace International. 2001. № 9.
9. Ahhuja A. T., King C. B., Metrewell A. J. Second brachial cleft cyst: variability of sonographic apperancel in adult cases // A. J. Neuradiol. 2001. Vol. 21, N 2. P. 315– 319.

REFERENCES

1. Ivasenko P. I., Ivanov S. V., Ivanovich V. A. [et al.]. Embrional'nye kisty i svishchi golovy Trudy Instituta stomatologii [Branchial cyst and fistula of head. Works of institute stomatology. Omsk. 1991;1:24-27 (in Russian).
2. Dregalkina A. A., Gerasimova L. D., Kronshtalova Yu. P. Problemy differentsial'noi diagnostiki vrozhdennykh bokovykh kist shei [Problems of differential diagnosis congenital lateral cysts of the neck] *Problemy stomatologii.* 2010;2:8-11 (in Russian).

3. Khirurgicheskaya stomatologiya: uchebnik pod red. T. G. Robustovoi. 3 izd., isprav. i dop [Surgical dentistry. Text-book under editor T. G. Robustova. Third revised and enlarged edition]. M.: Meditsina, 2003:504 (in Russian).
4. Falin L. I. Embriologiya cheloveka. Atlas [Human Embriology. Atlas]. M.: Meditsina, 1976. 543 (in Russian).
5. Pipilyuk N. V., Gobzhelyanova T. A., Chumakova A. N., Pipilyuk D. N. Diagnostika i lechenie vrozhdennykh kist i svishchei shei. [Diagnosis and treatment congenital cysts and fistula of neck]. *Vestnik stomatologii*. 2011;2(75):44-50 (in Russian).
6. Chamdi S., Freegman A., Just N. et al. Fourth branchial cleff cyst. *J. Otolaryngol*. 1992;105(9):909-912.
7. Choi S. S., Zabzal G. N. Branchial anamalies: A rewiew of 52 cases. *Laryngoscope*;1995;105(9):909-913.
8. Dergachev A. I., Il'in A. A. Ekhografiya i lechenie bronkhial'nykh kist shei [Sonography and treatment branchial cyst of neck]. *Sono Ace International*. 2001;9 (in Russian).
9. Ahhuja A. T., King C. B., Metrewell A. J. Second brachial cleft cyst: variability of sonographic apperancel in adult cases. *A. J. Neuradiol*. 2001;21;2:315-319.

Киселев Алексей Сергеевич – заслуженный врач РФ, профессор кафедры отоларингологии ФГБВОУ ВПО «Военно-медицинская академия им. С. М. Кирова» Минобороны России. Россия, 194044, Санкт-Петербург, ул. Академика Лебедева, д. 6; тел.: 8 (812) 329-71-94; 8-921-753-52-28: e mail: lor_kas @ mail.ru

Морозов Александр Дмитриевич – адъюнкт кафедры отоларингологии ФГБВОУ ВПО «Военно-медицинская академия им. С. М. Кирова» Минобороны России. 194044, Санкт-Петербург, ул. Академика Лебедева, д. 6; тел.: 8 (812) 329-71- 94; 8-790-309-23-160.

Харламов Дмитрий Анатольевич – врач высшей категории, заведующий ЛОР-отделением ГБ № 20. Россия, 196066, Санкт-Петербург, ул. Гастелло, д. 21; тел.: 373-30-31, 8-921-954-82-52.

Aleksei Sergeevich Kiselev – the Honored Doctor of the Russian Federation, Professor of the Chair of Otorhinolaryngology of Kirov Military Medical Academy of the Ministry of Defense of the Russian Federation. Russia, 194044, Saint Petersburg, 6, Akademika Lebedeva str., tel.: 8-921-753-52-28, e-mail: lor_kas@ mail.ru

Aleksandr Dmitrievich Morozov – junior scientific assistant of the Chair of Otorhinolaryngology of Kirov Military Medical Academy of the Ministry of Defense of the Russian Federation. Russia, 194044, Saint Petersburg, 6, Akademika Lebedeva str., tel.: 8 (812) 329-71- 94; 8-790-309- 23-160.

Dmitrii Anatol'evich Kharlamov – Board Certified Doctor, Head of ENT-Department of Municipal Hospital No. 20. Russia, 196066, Saint Petersburg, 21, Hastello str., tel.: 373-30-31, 8-921-954-82-52.

УДК 616.284-004-089.853-06 DOI: 10.18692/1810-4800-2018-4-54-61

НЕТИПИЧНЫЕ (РЕДКИЕ) СЛУЧАИ ОСЛОЖНЕНИЙ СТАПЕДОПЛАСТИК У БОЛЬНЫХ ОТОСКЛЕРОЗОМ

Корвяков В. С.[1], Диаб Х. М.[1,2], Джамалудинов Ю. А.[3], Михалевич А. Е.[1], Гамзатов К. Н.[3], Салгириева К. И.[1]

[1] ФГБУ «Научно-клинический центр оториноларингологии» ФМБА России, 123182, Москва, Россия (директор – член-корр. РАН, проф. Н. А. Дайхес)

[2] ФГБОУ ВО «Российский национальный исследовательский медицинский университет имени Н. И. Пирогова», 117197, Москва, Россия (ректор – акад. РАН С. А. Лукьянов)

[3] ФГБОУ ВО «Дагестанский государственный медицинский университет» Минздрава России, 367000, г. Махачкала, Дагестан, Россия (ректор – проф. С. Н. Маммаев)

ATYPICAL (RARE) CASES OF COMPLICATIONS AFTER STAPEDOPLASTY IN THE PATIENTS WITH OTOSCLEROSIS

Korvyakov V. S.[1], Diab Kh. M.[1,2], Dzhamaludinov Yu. A.[3], Mikhalevich A. E.[1], Gamzatov K. N.[3], Salgirieva K. I.[1]

[1] Federal State Budgetary Institution «Clinical Research Centre of Otorhinolaryngology» of the Federal Medico-Biological Agency of the Russian Federation, Moscow, Russia

[2] Federal State Budgetary Institution Higher Vocational Education "Pirogov Russian National Research Medical University" of the Ministry of Healthcare of Russia, Moscow, Russia

[3] Federal State Budgetary Educational Institution of Higher Education Dagestan State Medical University, Makhachkala, Dagestan Republic, Russia

В статье представлены случаи нетипичных, крайне редко встречающихся осложнений стапедопластик у больных отосклерозом, а также возможные механизмы их возникновения и способы устранения.
Ключевые слова: отосклероз, стапедопластика, перелимфа, ликвор.
Библиография: 5 источников.

The article presents the cases of atypical, extremely rare complications of stapedoplasty in the patients with otosclerosis, as well as the possible mechanisms of their occurrence and elimination methods.
Key words: otosclerosis, stapedoplasty, perilymph, liquor.
Bibliography: 5 sources.

Отосклероз – специфическое заболевание, которое характеризуется двусторонним очаговым остеодистрофическим поражением костной капсулы лабиринта и проявляется двусторонней тугоухостью. Этиология данного заболевания до сих пор не установлена. Отосклероз принято подразделять на клинический, проявляющийся соответствующей симптоматикой, и гистологический – бессимптомный. Если первый отмечается у 1–2% населения, то второй – у 10% [1, 2]. Клинический отосклероз, в зависимости от данных тональной пороговой аудиометрии (ТПА), подразделяется на следующие формы: тимпанальную, смешанную и кохлеарную.

В настоящее время единственным методом хирургической реабилитации слуха у пациентов с отосклерозом является стапедопластика, которая в основном выполняется при тимпанальной и смешанной формах. Стапедопластика – операция, подразумевающая удаление всего или части стремени, с одномоментным восстановлением трансформационной системы среднего уха посредством протезов различного происхождения и конструкции. В мировой практике отохирургии наибольшее распространение получила поршневая методика стапедопластики. В РФ, помимо нее, в некоторых центрах применяется стапедопластика аутохрящом на вену. Сторонники порш-

невой методики стапедопластики основным недостатком всех операций, с полным удалением основания стремени, считают большой риск операционного повреждения структур внутреннего уха – попадания в преддверие костных отломков, крови, дефицита перилимфы. Однако данное утверждение не выдерживает никакой критики.

При правильном и умелом выполнении всех этапов операции стапедопластики аутохрящом на вену полностью исключается возможность попадания костных отломков в преддверие, минимальна возможность попадания крови (очень редко – по нашим данным, в одном случае на сто операций отмечается кровотечение из сосудов эндоста, которое, кстати, может иметь место и при частичной платинэктомии, но, как правило, не диагностируется). Дефицит перилимфы по объему, как правило, соответствует толщине удаленного основания стремени, а так как он образуется медленно (соответствует времени удаления подножной пластины) и устраняется по ходу операции либо за счет самовосполнения перилимфы, либо за счет физиологического раствора при раскладывании аутовены, обильно им смоченной, то он не вызывает гидродинамического удара и не оказывает существенного влияния на конечный функциональный результат.

Авторы статьи являются сторонниками и пропагандистами именно данной методики и не только потому, что она является более эффективной в плане долгосрочного улучшения слуха, но и потому, что позволяет оценить состояние перилимфы преддверия (прозрачность, дефицит, его выраженность, попадание крови) по ходу выполнения оперативного вмешательства с возможностью использования необходимых мер для устранения негативных факторов (восполнение дефицита перилимфы или частичной ее замены в объеме преддверия на физиологический раствор). В отличие от методики аутохрящ на вену поршневая подразумевает выполнение операции по отношению к преддверию «вслепую»: глубина погружения протеза в преддверие, дефицит перилимфы и его выраженность, попадание крови в преддверие – остаются тайной за семью печатями, тем более возможность их коррекции. А с учетом того что при поршневой методике стапедопластики не производится надлежащая и достаточная подготовка ниши окна преддверия, как в случаях с методикой аутохрящ на вену, т. е. не отсепаровывается слизистая оболочка со всех стенок ниши, не удаляются отосклеротические очаги, кровотечение со стенок ниши бывает значительным, что заставляет отохирурга пользоваться аспиратором, что, в свою очередь, при перфорированной подножной пластинке стремени может привести к неконтролируемому, молниеносно развивающемуся дефициту перилимфы (а значит, к гидродинамическому удару) и попаданию крови в преддверие и, как следствие, к выраженному сенсоневральному компоненту тугоухости. Нам представляется, что основным и единственным моментом, оправдывающим такое широкое распространение поршневой методики стапедопластики, является относительная простота ее выполнения по сравнению с методикой аутохрящ на вену.

Методика стапедопластики аутохрящом на вену существует уже более 70 лет, и способ ее выполнения представлен на страницах большого количества публикаций, начиная от разработчика данной методики В. Ф. Никитиной (за что она с коллективом соавторов была удостоена звания лауреата Ленинской премии в 1964 г.) [3] и заканчивая исследовательскими работами последних лет [4], поэтому мы не будем останавливаться на описании данного способа стапедопластики. Помимо этого, публикация не преследует цели представить нюансы (детали выполнения) стапедопластики аутохрящом на вену при возникновении типичных осложнений, которые могут иметь место вследствие особенностей строения (глубокая, узкая ниша окна преддверия, нависание лицевого нерва, в особенности при отсутствии его костного канала) и (или) самого патологического процесса (локализация, выраженность и характер отосклеротических очагов), они также достаточно подробно описаны на страницах соответствующей специальной литературы.

В данной статье мы остановимся на сложных случаях стапедопластик и нетипичных осложнениях, которые, по счастью, возникают редко и связаны они с крайними проявлениями гидродинамики перилимфатического пространства внутреннего уха, которые отчасти объясняются состоянием ликвородинамики. В доступной литературе нам встретилось описание лишь одного случая ликвореи при стапедопластике, для устранения которой в послеоперационном периоде потребовалось прибегнуть к наложению люмбального дренажа [5]. Данный факт свидетельствует о том, что, во-первых, такое осложнение стапедопластики встречается крайне редко, а во-вторых, вызывает серьезные сложности при его устранении.

Авторами данной статьи на протяжении 30 лет произведено более 2000 операций стапедопластик у больных отосклерозом по методике аутохрящ на вену и лишь в шести случаях пришлось столкнуться с такого рода осложнениями, о которых и пойдет речь при дальнейшем изложении материала.

При стапедопластике возникают ситуации, которые встречаются крайне редко (1–2 случая на сотни или тысячи стапедопластик), но о них следует иметь представление. К таким ситуациям относятся:

– поступление перилимфы (а точнее ликвора) под давлением;

– пульсирующее поступление перилимфы;

– поступление перилимфы совместно с кровью;

– «отсутствие» перилимфы в преддверии.

Истинная перилимфорея (ликворея), когда барабанная полость заполняется ликвором в течение нескольких десятков секунд или минут, отмечена нами у 2 пациентов на 2000 операций аутохрящ на вену. Оба пациента поступили в ЛОР-отделение ФГБУЗ ГКБ № 86 (где ранее базировалось отделение «Заболевания уха» НКЦО ФМБА РФ), один (пациент Л., 42 лет) в апреле 2006 г., другой (И., 36 лет) в июне 2009 г., с диагнозом: отосклероз, смешанная форма. Обоим больным проведена стапедопластика аутохрящом на вену, по ходу выполнения которой после перфорации основания стремени возникла ликворея. Для того чтобы снизить интенсивность поступления ликвора, головной конец операционного стола приподнимали. Дальнейшее проведение операции продолжали в таком положении больного. Для эвакуации ликвора мы использовали электроаспиратор при открытом преддверии – это единственная ситуация, при которой нам пришлось прибегнуть к данному техническому приему, для того чтобы визуализировать подножную пластину и удалить ее. Во всех остальных случаях стапедопластик мы никогда не работаем электроаспиратором в нише окна преддверия, даже при неперфорированной подножной пластинке стремени, используя для целей удаления крови ватные шарики, которые всегда находятся на мысе и после удаления излишков крови с которых мы перемещаем их в нишу окна преддверия по мере необходимости. После удаления основания стремени необходимо было предпринять все меры к остановке истечения ликвора в операционной; раскладывание аутовены в нише окна преддверия было невозможно по понятным причинам (ее выталкивает поступающая под давлением спинномозговая жидкость). Для остановки ликвореи мы выполняли следующий технический прием: на проксимальный конец подготовленного заранее аутохрящевого протеза надевается аутовена в виде чехла и в таком состоянии протез помещается в нишу, дистальный конец с вырезкой подводится под сесамовидную косточку длинной ножки наковальни. Для того чтобы остановить продолжающееся истечение ликвора из-под периферических участков аутовены, их необходимо плотно прижать к раме окна преддверия дополнительными фрагментами аутохряща различной конфигурации (лучше всего использовать дугообразные), которые всегда в избытке остаются при изготовлении протеза, фиксируя их под лицевой нерв, пирамидальный отросток, дополнительно используя кусочки аутовены, желатиновой губки. Такая техника операции позволила нам в обоих случаях остановить ликворею в операционной и улучшить слух [при выписке из стационара у обоих больных по данным тональной пороговой аудиометрии (ТПА) отмечено полное закрытие костно-воздушного интервала (КВИ) на низкие и средние частоты с некоторым ухудшением показателей костной проводимости на высокие частоты в пределах 10–15 дБ].

Пульсирующее поступление перилимфы под давлением совместно с кровью мы наблюдали дважды у одной и той же больной при стапедопластике обоих ушей. Больная М, 24 г., поступила в отделение «Заболевания уха» ФГБУ НКЦО ФМБА РФ 14.09.2015 г. с диагнозом: отосклероз, ювенильная форма, активная стадия, состояние после стапедопластики правого уха от 2010 г. При поступлении больная предъявляла жалобы на снижение слуха на оба уха, больше на левое, постоянный высокочастотный шум в ушах. Из анамнеза известно, что слух на оба уха снижается постепенно с детского возраста, шум в ушах появился позднее, вначале носил смешанный характер, а затем стал более высокочастотным. Учитывая данные камертональных исследований и тональной пороговой аудиометрии в феврале 2010 г. была произведена операция правого уха в ЛОР-отделении ГКБ № 86 – стапедопластика аутохрящом на вену. При ревизии барабанной полости были выявлены следующие находки:

– слизистая оболочка барабанной полости утолщена, кровенаполнена, с инъекцией сосудов, в особенности в нише окна преддверия;

– слуховые косточки сохранены, молоточек и наковальня подвижны, стремечко неподвижно;

– отосклеротические очаги локализуются на мысе, в области переднего полюса и под лицевым нервом – мягкие, кровоточивые.

После формирования ниши окна преддверия, т. е. отсепаровки слизистой оболочки и удаления отоочагов, произведен перелом ножек стремени с последующей экстракцией арки стремени. Установлено: подножная пластинка утолщена, белого цвета, имеет вид сита; при ее удалении крошится, перилимфа поступает под давлением прерывисто, совпадая с пульсом, окрашена кровью. Произведена частичная платинэктомия (удалено $^{2}/_{3}$ подножной пластинки), в нишу окна преддверия уложена аутовена, между последней и сесамовидной косточкой длинного отростка установлен протез из аутохряща длиной 3,5 мм. Слух улучшился на операционном столе, вестибулярные явления не выражены, субъективный ушной шум значительно уменьшился. При выписке из стационара на 12-е сутки после операции, по данным тональной пороговой аудиометрии, отмечено полное закрытие костно-воздушного

интервала за счет понижения порогов слуха по воздушному звукопроведению, костная проводимость на прежнем уровне, отмечается ее незначительное снижение на 4 и 8 кГц (в пределах 10–15 дБ). Так как больная проживает в городе Махачкале, повторная явка в наш центр состоялась только при повторной госпитализации в сентябре 2015 г. Жалобы при поступлении указаны выше; при отоскопии – симптом Шварце, характерный для активной стадии отосклероза, отрицательный. На ТПА – смешанная форма тугоухости на оба уха, справа – I степени, слева – II–III степени, с КВИ на правое ухо в пределах 5–10 дБ, на левое 25–30 дБ по всей тональной шкале. Принято решение оперировать левое – хуже слышащее – ухо, где отмечается достаточный костно-воздушный интервал для прироста слуха в послеоперационном периоде. Учитывая отрицательный симптом Шварце и длительность времени между двумя операциями более 4 лет, мы были склонны предполагать, что активность отосклеротического процесса в левом ухе будет менее выраженной, чем при операции на правом; хотя незначительная кондуктивная тугоухость на оперированное (правое) ухо свидетельствовала о том, что подвижность аутохрящевого протеза ограничена и это косвенно подтверждало предположение о продолжающейся активности отоочагов с их ростом в сторону протеза, что и привело к ограничению его мобильности. Так или иначе, но 15.09.2015 г. была произведена стапедопластика левого уха аутохрящом на вену. При операции были выявлены те же находки, что и в правом ухе: толстая кровенаполненная слизистая оболочка, активные – мягкие, кровоточивые отоочаги по всему периметру ниши окна преддверия, подножная пластинка – толстая, рыхлая, имеет ячеистое строение; при ее перфорации и дальнейшем удалении перилимфа поступала периодически под давлением (в виде гейзера) синхронно с пульсом, совместно с кровью, которая несомненно поступала со стороны преддверия, что расценено нами как кровотечение из сосудов эндоста, т. е. лабиринтной поверхности платины, пораженной отосклеротическим процессом. Учитывая все вышеперечисленное и во избежание дополнительной травматизации внутреннего уха удалено $^{2}/_{3}$ подножной пластинки, в нишу окна преддверия разложена аутовена, установлен протез из аутохряща длиной 3,5 мм; по периметру вены уложены дополнительные полоски аутохряща между рамой и пирамидальным отростком и лицевым нервом, а также кусочки аутовены и желатиновой губки, чтобы остановить продолжающееся поступление перилимфы из-под ее краев. Слух на операционном столе улучшился, более 6 м разговорной речи, головокружений нет, субъективный ушной шум уменьшился. Больная выписана из стационара на 12-е сутки после операции с хорошим функциональным эффектом, с полным закрытием костно-воздушного интервала по данным ТПА. Этот пример интересен по нескольким соображениям: отрицательный симптом Шварце не во всех случаях свидетельствует об отсутствии активности отосклеротического процесса, при данной патологии можно предположить в позднем послеоперационном периоде снижение слуха на оперированное ухо вследствие продолжающегося отосклеротического процесса, который приводит к нарушению мобильности аутохрящевого протеза; данный случай демонстрирует особенности стапедопластики при поступлении перилимфы под давлением, что требует применения дополнительных пластин аутохряща, которыми обкладывается периферия аутовены.

В представленных выше случаях речь идет о ликворее при стапедопластике в виде ее постоянного или прерывистого истечения. Нам представляется интересным вопрос об этипатогенезе данного грозного осложнения при стапедопластике у больных отосклерозом. Гипотетически его можно представить следущим образом. Несомненным является факт сообщающихся двух замкнутых полостей – перилимфатического и субарахноидального, заполненных соответственно перилимфой и ликвором за счет водопровода улитки. При сохранении нормальных анатомо-физиологических взаимоотношений между этими полостями и соединяющим их водопроводом улитки, когда градиент гидростатического давления в перилимфатическом пространстве (около 100 мм рт. ст.) выше, чем в субарахноидальном (от 5 до 15 мм рт. ст. в покое), перилимфа течет через водопровод улитки в сторону ликворного пространства по градиенту давления. Для того чтобы изменилось направление движения этих жидкостей, т. е. ликвор стал поступать в перилимфатическое пространство, непременно должно выполняться условие – изменение градиента давления, перилимфы – в сторону понижения, до уровня, достигающего значений ниже давления в субарахноидальном пространстве. Данному обстоятельству способствует переход замкнутого перилимфатического пространства в состояние открытого при перфорации основания стремени. Что мы и наблюдаем в большинстве случаев стапедопластик, когда после перфорации подножной пластинки в нишу окна преддверия поступает незначительное количество перилимфатической жидкости. Надо полагать, что количество истекшей в нишу окна преддверия перилимфы находится в прямой зависимости от градиентов ее давления и ликвора; поступление перилимфы в нишу прекратится, как только давление жидкостей выровняется. Для того, чтобы возникла истинная ликворея, т. е. истечение ликвора под давлением, одного выше

представленного условия явно недостаточно. По нашему мнению, необходимо существование как минимум двух факторов: повышенное внутричерепное давление и возможность широкого сообщения между перилимфатическим и субарахноидальным пространством. Наличие первого фактора у такой категории пациентов можно подтвердить соответствующей неврологической симптоматикой, данными лучевых методов исследования (КТ и МРТ), люмбальной пункцией. Что касается второго фактора, то он может иметь место у пациентов с отосклерозом в сочетании с костными мальформациями внутреннего уха, которые диагностируются исключительно лучевыми методами исследования. Данная патология может быть представлена либо широким водопроводом улитки (изолированная патология), либо гипоплазиями улитки II типа, или неполным разделением улитки (дисплазиями) I и III типа, при которых возможен дефект между внутренним слуховым проходом и улиткой, в некоторых случаях в сочетании с широким водопроводом улитки, а у пациентов с гипоплазией улитки II типа и дисплазией I типа еще и в сочетании с патологией подножной пластины стремени (ликворная киста). По нашему мнению, только при сочетании повышенного давления спинномозговой жидкости и широкого водопровода улитки следует ожидать возникновения ликвореи при стапедопластике у больных отосклерозом.

Далее будут представлены два, на наш взгляд, уникальных случая осложнений стапедопластики.

Больная А., 28 лет, поступила в ЛОР-отделение ГКБ № 86 в октябре 2007 г. с диагнозом: отосклероз, смешанная форма. По профессии – педиатр. Больной произведена стапедопластика аутохрящом на надхрящницу левого уха. Операция проходила стандартно до момента укладки аутотрансплантата: после удаления супраструктуры стремени, сформирована ниша окна преддверия, произведена платинэктомия, при раскладывании аутовены в нише окна преддверия, последняя резко погрузилась в преддверие в виде воронкообразного закручивания и исчезла из поля зрения в течение нескольких секунд, при этом не отмечено каких-либо особенностей в состоянии перилимфы (после перфорации подножной пластинки в нишу окна преддверия поступило незначительное количество перилимфы, после платинэктомии прозрачность перилимфы сохранена, дефицита нет). Попыток поиска и извлечения аутовены из преддверия не предпринималось в связи с возможностью травмирования структур внутреннего уха, тем более что после платинэктомии в преддверии визуализировались сферический и край эллиптического мешочков. Герметизация внутреннего уха произведена надхрящницей, взятой из остатков аутохряща для приготовления протеза стремени. Процесс приготовления надхрящницы и раскладывания ее в нише окна преддверия занял буквально 1–2 мин (это время, больше которого не рекомендуется оставлять преддверие открытым в среднее ухо, во избежание его инфицирования). На аутонадхрящницу установлен протез из аутохряща длиной 3,5 мм. В конце операции головокружений у больной не отмечалось, слух улучшился (р.р. более 6 м). При выписке из стационара на 10-е сутки после операции, по данным ТПА, отмечено полное закрытие КВИ, костная проводимость на прежнем уровне, головокружений нет. Так как больная иногородняя, полное следующее обследование ее состоялось через 10 месяцев – в момент поступления для операции на другом ухе (август 2008 г.). При диагностическом исследовании выявлено: головокружений нет, слух на оперированное (левое) ухо снизился до границы I–II степени тугоухости по сенсоневральному типу, на правое (хужеслышащее) ухо отмечалась смешанная тугоухость II степени с КВИ до 25 дБ по всей тон-шкале аудиометрической кривой. Больной произведена стапедопластика аутохрящом на вену правого уха без особенностей. При выписке из стационара, по данным ТПА, отмечается полное закрытие КВИ, костная проводимость на прежнем уровне.

Данный случай стапедопластики представлен нами из следующих соображений. Уникальность осложнения стапедопластики – быстрое (практически молниеносное) погружение аутовены с исчезновением из поля зрения за пределами преддверия внутреннего уха, объяснить механизм которого мы не в состоянии. При такого рода осложнениях (что-то подобное отмечено нами в 1987 г., когда при операции стапедопластики аутохрящом на вену, которую выполняла В. Ф. Никитина, в момент удаления основания стремени отломился кончик микрокрючка, который погрузился во внутреннее ухо), когда трансплантат или инородное тело (отломок микрокрючка) погрузились во внутреннее ухо и исчезли из поля зрения, не следует предпринимать попыток по их обнаружению и извлечению по ходу операции по понятным причинам. Следует незамедлительно предпринять меры к герметизации преддверия с использованием имеющихся под рукой материалов – надхрящницы (как в нашем случае), аутофасции, жировой ткани (из мочки уха), желатиновой губки и т. д. Операцию в обязательном порядке следует завершить. В послеоперационном периоде при отсутствии осложнений со стороны внутреннего уха (нет головокружений, положительная динамика прироста слуха) нет особой необходимости в проведении дополнительных диагностических мероприятий [КТ и (или) МРТ исследование височных костей] на предмет локализации погрузившегося во вну-

треннее ухо материала. Однако при возникновении такого рода осложнений настоятельно требуется их проведение. На наш взгляд, в любом случае, если возникло такое осложнение, проявляющееся головокружением системного характера, следует придерживаться выжидательной тактики (возможность адгезии и фиксации погрузившейся аутовены к стенкам внутреннего уха или к внутренней поверхности надхрящницы) с проведением надлежащих мер консервативной терапии. К лабиринтэктомии следует прибегать как к крайней мере при неэффективности других методов лечения. В представленном нами случае у пациентки отмечалось позднее послеоперационное осложнение в виде сенсоневральной потери слуха. По понятным причинам КТ-исследование височных костей мы не проводили, а МРТ, проведенное при повторной госпитализации, не дало дополнительной информации о локализации погрузившейся во внутреннее ухо аутовены. Данная пациентка приезжала к нам на консультацию спустя 2 года после операции на правом ухе. При обследовании установлено: головокружений нет, слух по данным ТПА на левое ухо соответствует II степени сенсоневральной тугоухости, на правое – первой. Пациентка продолжает работать по профессии – педиатром.

Следующий случай нетипичных осложнений стапедопластик в нашей практической деятельности имел место также однократно и заключался он в следующем.

Больной Р., 39 лет, поступил в отдел заболеваний уха ФГБУ НКЦО в январе 2018 г. с диагнозом: отосклероз, смешанная форма. По данным ТПА имеется двухсторонняя смешанная форма тугоухости, справа I степени, слева – III, с КВИ на левое ухо 25–30 дБ, костная проводимость – 20 дБ на средние и низкие частоты, 35–50 дБ – на высокие. При КТ-исследовании височных костей отмечаются отсутствие костного канала лицевого нерва в тимпанальной его части, признаки фенестральной формы отосклероза, другой явной патологии со стороны внутреннего уха не выявлено.

Больному произведена стапедопластика аутохрящом на вену на левом (хужеслышащем) ухе. По ходу стапедопластики были выявлены следующие операционные находки: ниша окна преддверия сужена за счет нависания «оголенного» лицевого нерва и разрастания отосклеротических очагов со стороны мыса и переднего полюса. В связи с этим, после удаления супраструктуры стремени и отсепаровки слизистой оболочки из ниши окна преддверия (исключая «оголенный» лицевой нерв) произведено удаление отосклеротических очагов с мыса и переднего полюса, последние плотные, не кровоточивые, дополнительно удалена часть костной стенки основного завитка улитки в области окна преддверия для лучшей визуализации основания стремени. После выполнения данной манипуляции подножная пластинка визуалиризуется практически полностью. При перфорации последней перилимфа не только не поступает в нишу окна преддверия, но отмечается ее отсутствие в преддверии, что и подтверждается при дальнейшем удалении основания стремени – костные фрагменты его свободно провисают в «пустое» преддверие, удерживаясь только на эндосте. После полного удаления подножной пластинки – перилимфы в преддверии не выявлено. Произведено заполнение преддверия физиологическим раствором до его рамы, в нише разложена аутовена, на которую установлен протез из аутохряща длиной 3,5 мм меатотимпанальный лоскут уложен на место. Слух в операционной у пациента значительно улучшился, более 6 м. р. р. При выписке больного из стационара на 10-е сутки после операции, по данным ТПА, отмечается полное закрытие КВИ, костная проводимость улучшилась до значений 5–10 дБ по всей тон-шкале (т. е. уровень слуха соответствует практической норме).

Данный случай «отсутствия» перилимфы (не путать с рукотворным дефицитом перилимфы) при стапедопластике встретился нам впервые, и он интересен по некоторым соображениям. Понятное дело, что до перфорации основания стремени перилимфатическое пространство внутреннего уха было заполнено перилимфой, поэтому слово «отсутствие» взято в кавычки. Если бы такая ситуация имела место, т. е. перилимфа действительно изначально отсутствовала хотя бы в преддверии, то у пациента на дооперационном этапе полностью отсутствовал бы слух в связи с невозможностью звукопроведения по структурам внутреннего уха. Также полностью исключается возможность непреднамеренного (рукотворного) удаления перилимфы из преддверия по ходу выполнения операции. Тогда возникает закономерный вопрос: куда «исчезла» перилимфа из перилимфатического пространства в момент выполнения перфорации подножной пластины стремени? Ответ следует искать в особенностях гидродинамики перилимфатического пространства и связанного с ним через водопровод улитки ликворного пространства. Выше, при изложении механизма образования ликвореи при стапедопластике, мы указали, что для этого необходимо наличие нескольких факторов: широкого водопровода улитки и повышенного давления спинномозговой жидкости. По аналогии с этим механизмом можно предположить, что для «отсутствия» перилимфы в преддверии после перфорации основания стремени необходимым является условие – пониженное давление спинномозговой жидкости при функционирующем (не обязательно – широком) водопроводе улитки. Только при

соблюдении этого условия появляется возможность достаточно быстрого перемещения перилимфы из перилимфатического пространства в сторону ликворного, после того как перилимфатическое пространство из состояния закрытого перешло в открытое (после перфорации подножной пластинки стремени). Возможно существует и другое объяснение данного механизма, но представленный нами кажется наиболее вероятным. Особенностью выполнения стапедопластики в этом случае является восстановление объема перилимфы внутреннего уха за счет физиологического раствора. Данная манипуляция, правда в виде частичной замены искусственно вызванного дефицита перилимфы на физиологический раствор, широко применяется нами при хирургическом лечении кохлеарной формы отосклероза, что позволяет нам добиться улучшения костной проводимости в среднем на 15–20 дБ и полностью закрыть КВИ.

Заключение. На страницах данной публикации мы не только постарались представить нетипичные, по счастью редко встречающиеся, осложнения стапедопластик у больных отосклерозом, но и выразили свою точку зрения на механизм их возникновения, а также возможные методы их устранения.

ЛИТЕРАТУРА

1. Пальчун В. Т., Сакалинскас М. А. Клиника и хирургия отосклероза. Вильнюс, 1976. 287 с.
2. Хилов К. Л., Преображенский Н. А. Отосклероз. Л., 1965. 239 с.
3. Никитина В. Ф. Опыт хирургического лечения анкилоза стремени у больных отосклерозом: автореф. дис. … канд. мед. наук. М., 1966. 23 с.
4. Арнаутова Е. М. Алгоритм выбора методики стапедопластики у больных отосклерозом: автореф. дис. … канд. мед. наук. М., 2013. 24 с.
5. Белякова Л. В., Смирнов В. А. Ликворея во время стапедэктомии // Вестн. оториноларингологии. Приложение. 2007. № 5. С. 35–36.

REFERENCES

1. Pal'chun V. T., Sakalinskas M. A. Klinika i khirurgiya otoskleroza [Clinical picture and surgery of otosclerosis]. Vil'nyus, 1976:287 (in Russian).
2. Khilov K. L., Preobrazhenskii N. A. Otoskleroz [Otosclerosis]. L., 1965:239 (in Russian).
3. Nikitina V. F. Opyt khirurgicheskogo lecheniya ankiloza stremeni u bol'nykh otosklerozom: avtoref. dis. … kand. med. nauk [The experience of surgical treatment of stapedial ankylosis in the patients with otosclerosis: the extended abstracts of MD Candidate dissertation]. M., 1966:23 (in Russian).
4. Arnautova E. M. Algoritm vybora metodiki stapedoplastiki u bol'nykh otosklerozom: avtoref. dis. … kand. med. nauk [The algorithm of selection of stapedoplasty method in the patients with otosclerosis: the extended abstracts of MD Candidate dissertation]. M., 2013:24 (in Russian).
5. Belyakova L. V., Smirnov V. A. Likvoreya vo vremya stapedektomii [Liquorrhea during stapedectomy]. *Vestnik otorinolaringologii*. Prilozhenie. 2007;5:35-36 (in Russian).

Корвяков Василий Сергеевич – доктор медицинских наук, главный научный сотрудник научно-клинического отдела заболеваний уха ФГБУ «Научно-клинический центр оториноларингологии» ФМБА России. Россия, 123182, Москва, Волоколамское шоссе, д. 30, стр. 2; тел. 8-910-443-69-40, e-mail: Korvyakov56@mail.ru

Диаб Хассан Мохамад Али – доктор медицинских наук, главный научный сотрудник, руководитель научно-клинического отдела заболеваний уха ФГБУ «Научно-клинический центр оториноларингологии» ФМБА России. Россия, 123182, Москва, Волоколамское шоссе, д. 30, стр. 2; тел. 8-919-101-33-00, e-mail: Hasandiab@mail.ru

Джамалудинов Юнускади Асхабалиевич – доктор медицинских наук, профессор кафедры оториноларингологии ФГБОУ ВО «Дагестанский государственный медицинский университет» Минздрава России. Республика Дагестан, 367000, г. Махачкала, пл. им. В. И. Ленина, д. 1; тел. 8-928-230-50-71, e-mail: unus@yandex.ru

Михалевич Антон Евгеньевич – кандидат медицинских наук, младший научный сотрудник научно-клинического отдела заболеваний уха ФГБУ «Научно-клинический центр оториноларингологии» ФМБА России. Россия, 123182, Москва, Волоколамское шоссе, д. 30, стр. 2; тел. 8-926-104-90-45, e-mail: MikhalevichAE@mail.ru

Гамзатов Калсын Нурмагомедович – заочный аспирант кафедры оториноларингологии ФГБОУ ВО «Дагестанский государственный медицинский университет» Минздрава России. Республика Дагестан, 367000, г. Махачкала, пл. им. В. И. Ленина д. 1; тел. 8-977-810-44-38, e-mail: Gamzatov.kalsyn@mail.ru

Салгириева Карина Исаевна – ординатор научно-клинического отдела заболеваний уха ФГБУ «Научно-клинический центр оториноларингологии» ФМБА России. Россия, 123182, Москва, Волоколамское шоссе, д. 30, стр. 2; тел. 8-968-894-61-44, e-mail: k.salgirieva@gmail.com

Vasilii Sergeevich Korvyakov – MD, chief research associate of Clinical Research Department of Ear Diseases of Federal State Budgetary Institution Clinical Research Centre of Otorhinolaryngology of the Federal Medico-Biological Agency of the Russian Federation. Russia, 123182, Moscow, 30/2, Volokolamsk Shosse str., tel.: 8-910-443-69-40, e-mail: Korvyakov56@mail.ru

Khassan Mokhamad Ali Diab – MD, chief research associate, Head of Scientific Clinical Department of Ear Diseases of Federal State Budgetary Institution Clinical Research Centre of Otorhinolaryngology of the Federal Medico-Biological Agency of the Russian Federation. Russia, 123182, Moscow, 30/2, Volokolamsk Shosse str., tel.: 8-919-101-33-00, e-mail: Hasandiab@mail.ru

Yunuskadi Askhabalievich Dzhamaludinov – MD, Professor of the Chair of Otorhinolaryngology of State Budgetary Educational Institution of Higher Education Dagestan State Medical University of the Ministry of Healthcare of Russia. The Republic of Dagestan, 367000, Makhachkala, 1, V. I. Lenina sq., tel.: 8-928-230-50-71, e-mail: unus@yandex.ru

Anton Evgen'evich Mikhalevich – MD Candidate, junior research associate of Scientific Clinical Department of Ear Diseases of Federal State Budgetary Institution Clinical Research Centre of Otorhinolaryngology of the Federal Medico-Biological Agency of the Russian Federation. Russia, 123182, Moscow, 30/2, Volokolamsk Shosse str., tel.: 8-926-104-90-45, e-mail: MikhalevichAE@mail.ru

Kalsyn Nurmagomedovich Gamzatov – extramural post-graduate student of the Chair of Otorhinolaryngology of State Budgetary Educational Institution of Higher Education Dagestan State Medical University of the Ministry of Healthcare of Russia. The Republic of Dagestan, 367000, Makhachkala, 1, V. I. Lenina sq., tel.: 8-977-810-44-38, e-mail: Gamzatov.kalsyn@mail.ru

Karina Isaevna Salgirieva – resident physician of Clinical Research Department of Ear Diseases of Federal State Budgetary Institution Clinical Research Centre of Otorhinolaryngology of the Federal Medico-Biological Agency of the Russian Federation. Russia, 123182, Moscow, 30/2, Volokolamsk Shosse str., tel.: 8-968-894-61-44, e-mail: k.salgirieva@gmail.com.

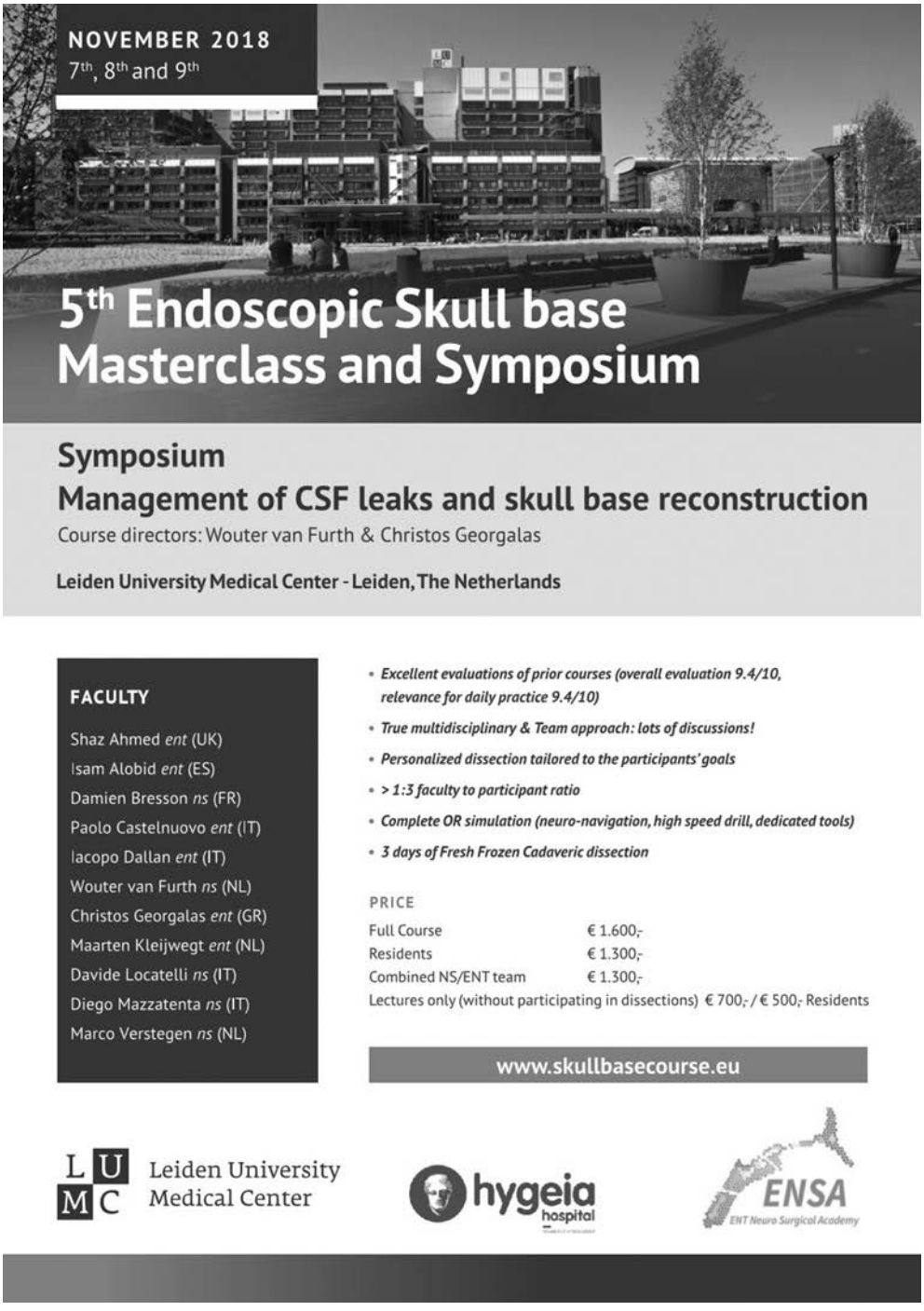

УДК 519.23/.25:616.281-008.55-07-089 DOI: 10.18692/1810-4800-2018-4-62-68

ВОЗМОЖНОСТИ ROC-АНАЛИЗА ДЛЯ КАТЕГОРИЗАЦИИ ПЕРЕМЕННЫХ В МОДЕЛИ ПРОГНОЗА ИСХОДА ОПЕРАТИВНОГО ЛЕЧЕНИЯ У ПАЦИЕНТОВ С БОЛЕЗНЬЮ МЕНЬЕРА

Корнеенков А. А., Лиленко С. В., Лиленко А. С., Вяземская Е. Э., Бахилин В. М.

ФГБУ «Санкт-Петербургский НИИ уха, горла, носа и речи» Минздрава России, 190013, Санкт-Петербург, Россия
(Директор – засл. врач РФ, акад. РАН, проф. Ю. К. Янов)

THE OPPORTUNITIES OF ROC-ANALYSIS FOR CATEGORIZATION OF VARIABLES IN THE MODEL FOR FORECASTING THE OUTCOME OF SURGICAL TREATMENT IN THE PATIENTS WITH MENIERE'S DISEASE

Korneenkov A. A., Lilenko S. V., Lilenko A. S., Vyazemskaya E. E., Bakhilin V. M.

Federal State Budget Institution "Saint Petersburg Research Institute of Ear, Throat, Nose and Speech" Ministry of health of the Russian Federation, Saint Petersburg, Russia

Цель исследования состояла в категоризации с помощью ROC-анализа переменных длительности заболевания и возраста пациента в модели прогноза исхода оперативного вмешательства при болезни Меньера. Таким образом, для использования в модели прогноза исхода оперативного вмешательства при болезни Меньера показатели возраста и длительности заболевания могут быть статистически обоснованно упрощены в вид дискретных предикторов. Вместо количественного показателя «возраст пациента» в модели может быть использован предиктор «возраст менее или равен 45 годам», а вместо показателя «длительность заболевания» может быть использован предиктор «длительность заболевания менее или равна 10 годам».

Ключевые слова: ROC-анализ, метод А. Вальда, болезнь Меньера, дренирование эндолимфатического мешка.

Библиография: 8 источников.

The objective of the study was to categorize, using ROC-analysis, the variables of the disease duration and the patient's age in the model of forecast of the outcome of surgical intervention in Meniere's disease. Therefore, to be used in the model of prognosis of the outcome of surgical intervention in Meniere's disease, the parameters of age and duration of the disease can be statistically reasonably simplified in the form of discrete predictors. Instead of the quantitative indicator "patient's age", the predictor "age less than or equal to 45" can be used in the model, and instead of the indicator "duration of disease" a predictor "duration of disease less than or equal to 10 years" can be used.

Key words: ROC-analysis, A. Wald's method, Meniere's disease, endolymphatic sac drainage.

Bibliography: 8 sources.

Одним из примеров использования модифицированного метода последовательного анализа А. Вальда для разработки прогностических моделей в оториноларингологии является модель прогноза исхода оперативного лечения у пациентов с болезнью Меньера, описанная в статье Корнеенкова А., Лиленко С., Лиленко А., Вяземской Е. (2018) [1]. Эта модель имеет достаточно хорошую диагностическую способность дифференциации исхода операции при болезни Меньера (диагностическая точность – 84,6%) и удобна для использования в практической деятельности врача-специалиста. В качестве предикторов для модели применяются диагностические признаки, которые могут быть зафиксированы у пациента до начала операции: длительность заболевания более 10 лет; наличие двусторонней формы болезни Меньера; возраст более 45 лет; предлежание сигмовидного синуса; наличие рвоты до операции; наличие спонтанного нистагма до операции.

Как правило, для таких моделей предикторы представляют собой категориальные переменные или признаки, имеющие конечное, счетное число возможных значений. Многие разработчики всегда используют метод категоризации количественных переменных, который позволяет облегчить обработку выбросов и экстремальных значений количественных переменных; упро-

стить интерпретацию данных; отразить сложные нелинейные связи. Кроме того, использование категориальных переменных в прогностических моделях дает важные преимущества – наглядность и простота модели, отсутствие необходимости использования вычислительных средств при ее высокой диагностической точности [2–4].

Категоризация количественных переменных чаще всего происходит путем разделения возможных значений переменной с помощью определенного критерия на несколько диапазонов, каждому из которых присваивается код, категория. Поиск такого критерия или разделяющего значения представляет собой достаточно сложную задачу.

В данной статье обсуждается способ нахождения разделяющего значения на основе ROC-анализа (англ. receiver operating characteristic), который позволил определить, почему для предиктора прогностической модели, отражающего длительность заболевания, именно 10 лет является критерием, разделяющим диапазоны значений переменной с разным риском неблагоприятного исхода. Этот же способ использовался и для категоризации переменной возраста больного с помощью разделяющего значения в 45 лет.

Цель исследования. Категоризация предикторов длительности заболевания и возраста пациента в модели прогноза исхода оперативного вмешательства при болезни Меньера с помощью ROC-анализа.

Пациенты и методы исследования. В исследовании были использованы данные о наблюдаемых симптомах и клинических исходах оперативного вмешательства у 39 пациентов с болезнью Меньера, проходивших лечение в Федеральном государственном бюджетном учреждении «Санкт-Петербургский научно-исследовательский институт уха, горла, носа и речи» Министерства здравоохранения Российской Федерации (ФГБУ «СПб НИИ ЛОР» Минздрава России) [5, 6]. По оценке состояния пациента в послеоперационном периоде было принято решение о результате оперативного вмешательства: если симптомы болезни практически или вовсе пропадали, то результат оценивался как благоприятный. В противном случае – результат оперативного вмешательства оценивался как неблагоприятный.

В модели оценки прогноза результатов оперативного вмешательства, описанной в статье Корнеенкова А. А. с соавт. [1], обосновано использование шести симптомов, предикторов: длительность заболевания более 10 лет; наличие двусторонней формы болезни Меньера; возраст более 45 лет; предлежание сигмовидного синуса; наличие рвоты до операции; наличие спонтанного нистагма до операции.

Как минимум два из этих предикторов в исходном виде не были дискретными случайными величинами с двумя возможными значениями: длительность заболевания и возраст больного. Процедура нахождения разделяющего значения для этих переменных включала три этапа.

1 этап. Оценивалась неслучайность ассоциации определенного результата оперативного вмешательства и значений выбранных переменных. Проверялись статистические гипотезы о различиях средних возраста и длительности заболевания при разных результатах операции (с помощью параметрических или непараметрических тестовых статистик).

2 этап. Находился разделяющий порог (или оптимальная пороговая точка, точка отсечки (англ. cut-off)).

3 этап. Оценивались рабочие характеристики (меры валидности) диагностического теста.

1 и 3 этапы выполняются стандартными, хорошо описанными в современных руководствах по биомедицинской статистике статистическими методами [7].

Для того чтобы найти разделяющий порог для выбранных переменных, был использован ROC-анализ [8]. ROC-кривая (англ. receiver operating characteristic, рабочая характеристика приемника) – график, позволяющий оценить качество диагностического теста. Он отражает соотношение между долей истинно-положительных результатов теста [также называемой чувствительностью теста (Sensitivity, сокращенно Se)] и долей ложноположительных результатов теста [эта доля равна 1 – специфичность теста (Specificity, сокращенно Sp)] при варьировании разделяющего порога.

Количественную интерпретацию ROC-кривой дает показатель AUC (англ. area under curve, площадь под ROC-кривой) – площадь, ограниченная ROC-кривой и осью доли ложных положительных результатов теста. Чем выше показатель AUC, тем качественнее классификатор, при этом значение 0,5 демонстрирует непригодность выбранного метода классификации (соответствует случайному гаданию). Значение менее 0,5 говорит, что классификатор действует с точностью до наоборот: если положительные назвать отрицательными и наоборот, тест будет работать лучше.

Для определения оптимальной пороговой точки из кривой ROC используются различные методы. В качестве оптимальной пороговой точки рассчитываются, например:

– точка на ROC-кривой, ближайшей к координатам (0, 1);

– индекс Юдена J (Youden);

– критерий минимальной стоимости.

Первые два метода расчета дают равный вес чувствительности и специфичности и не налагают никаких стоимостных или этических ограничений, также не учитывают распространенность болезни. Третий критерий учитывает затраты, ко-

торые в основном включают финансовые затраты на правильный и ложный диагноз, стоимость дискомфорта для человека, вызванного лечением, и стоимость дальнейшего обследования, когда это необходимо. Этот метод редко используется в медицинской литературе, поскольку трудно оценить соответствующие затраты.

Индекс Юдена J является наиболее часто используемым критерием, потому что этот показатель отражает качество теста и легко вычисляется. Индекс Юдена J является точкой на кривой ROC, которая наиболее далека от линии бесполезного теста (диагональная линия, на любой точке которой положительный результат теста с одинаковой вероятностью может быть истинным или ложным). Основная цель индекса Youden – максимизировать разницу между долей истинно-положительных результатов теста (чувствительностью) и долей ложно положительных результатов теста (1 – специфичность). В виде математического выражения индекс Юдена представляется как J = max [Se + Sp].

В данном исследовании индекс Юдена J использовался в качестве критерия нахождения оптимальной пороговой точки или разделяющего значения.

Результаты исследования. Категоризация переменных применялась для двух количественных переменных: возраст и длительность заболевания.

Возраст. Оценка ассоциации возраста и эффекта от проведенной операции проводилась по результатам проверки соответствующей статистической гипотезы с помощью непараметрического U-критерия Манна–Уитни, позволяющей выявлять различия в значении параметра между двумя независимыми выборками по уровню какого-либо признака, измеренного количественно.

Как показал статистический анализ, выявлены статистически значимые различия ($p < 0,05$) между возрастом пациентов в группе с положительным исходом операции (18 чел.) и таковым в группе с отрицательным исходом (21 чел.) операции (U = 78,0, p-level = 0,001766).

На рис. 1 представлены медиана (Mn), интерквартильный размах (25–75%), минимальное и максимальное значение (Min-Max) возраста пациентов в группах с разным эффектом от операции при болезни Меньера. Видно, что у 75% пациентов в группе с положительным эффектом от операции возраст не превысит 45 лет, а у 75% пациентов с отсутствием эффекта возраст не будет меньше 46 лет.

Для того чтобы найти значение пороговой точки, критерия, которое разделяло возраст на два диапазона: в одном диапазоне с высокой вероятностью будет положительный эффект; в другом – с высокой вероятностью будет отрицательный эффект, был использован ROC-анализ.

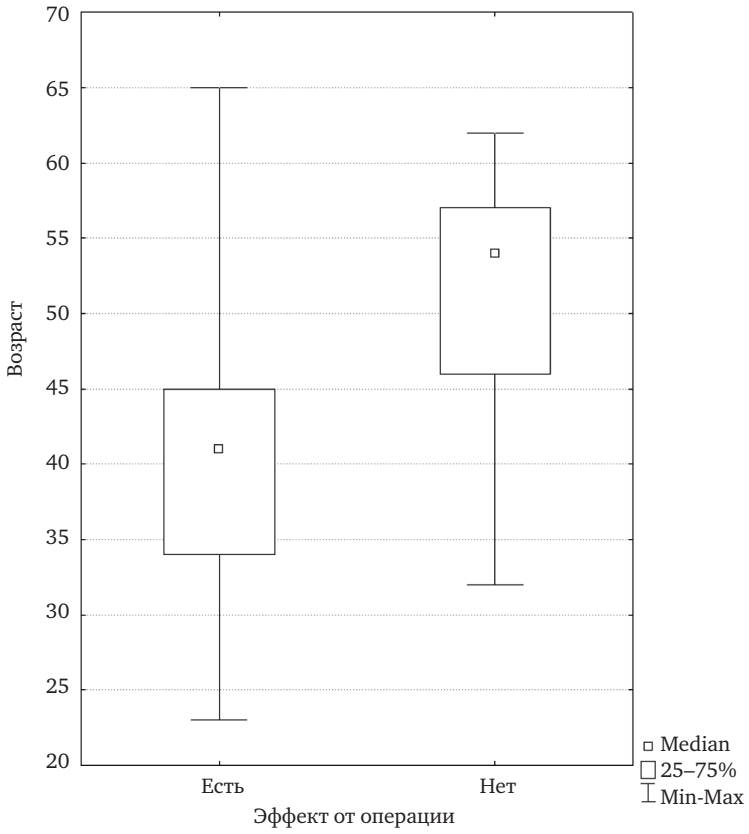

Рис. 1. Медиана, интерквартильный размах, минимальное и максимальное значения возраста пациентов в группах с разным эффектом от операции при болезни Меньера.

Таблица 1

Значения критерия и координаты ROC-кривой

Критерий	Чувствительность (Se)	Специфичность (Sp)	Отношение правдоподобия положительного результата теста (+LR)	Отношение правдоподобия отрицательного результата теста (–LR)	Индекс Youden (J)
<23	0	100	–	1	0
≤28	16,67	100	–	0,83	16,67
≤32	22,22	95,24	4,67	0,82	17,46
≤34	27,78	95,24	5,83	0,76	23,02
≤36	27,78	90,48	2,92	0,8	18,26
≤40	50	90,48	5,25	0,55	40,48
≤41	50	85,71	3,5	0,58	35,71
≤42	61,11	80,95	3,21	0,48	42,06
≤45	77,78	80,95	4,08	0,27	58,73
≤47	77,78	61,9	2,04	0,36	39,68
≤48	83,33	61,9	2,19	0,27	45,23
≤50	88,89	57,14	2,07	0,19	46,03
≤54	88,89	42,86	1,56	0,26	31,75
≤55	94,44	42,86	1,65	0,13	37,3
≤62	94,44	0	0,94	–	–5,56
≤65	100	0	1	–	0

В табл. 1 приведены значения пороговой точки (критерия), координаты ROC-кривой, а также операционные характеристики диагностического теста при использовании соответствующего критерия. Как показывают представленные результаты вычислений, наибольшее значение индекса Юдена J = 58,73 соответствуют критерию возраста 45 лет.

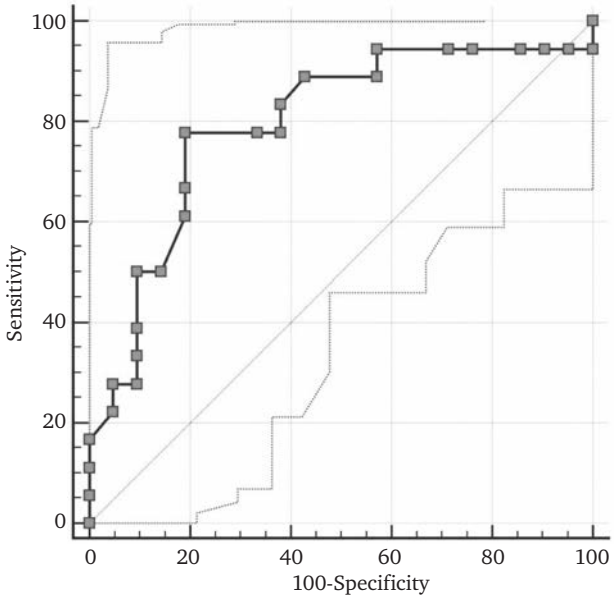

Рис. 2. ROC-кривая диагностического теста, в котором в качестве диагностического признака исхода операции используется возраст пациента.

На рис. 2 представлена ROC-кривая диагностического теста, в котором в качестве диагностического признака исхода операции используется возраст пациента.

При использовании этого значения (45 лет) в качестве разделяющего положительный и отрицательный исход, чувствительность (Se) составляет 77,8%, а специфичность (Sp) – 80,9%. Показатель AUC составил 79,4%, что соответствует хорошей диагностической точности теста.

Длительность заболевания. Как показал статистический анализ с помощью непараметрического U-критерия Манна–Уитни, выявлены статистически значимые различия ($p < 0,05$) между длительностью заболевания в группе с положительным исходом операции и таковым в группе с отрицательным исходом операции (U = 3,5, p-level = 0,000135).

На рис. 3 представлены медиана (Mn), интерквартильный размах (25–75%), минимальное и максимальное значения (Min-Max) длительности заболевания в группах с разным эффектом от операции при болезни Меньера. На диаграмме видно, что у 75% пациентов в группе с положительным эффектом от операции длительность заболевания не превысит 9 лет, а у 75% пациентов с отсутствием эффекта длительность заболевания не будет меньше 12 лет.

В табл. 2 приведены значения критерия и координаты ROC-кривой. Как показывают пред-

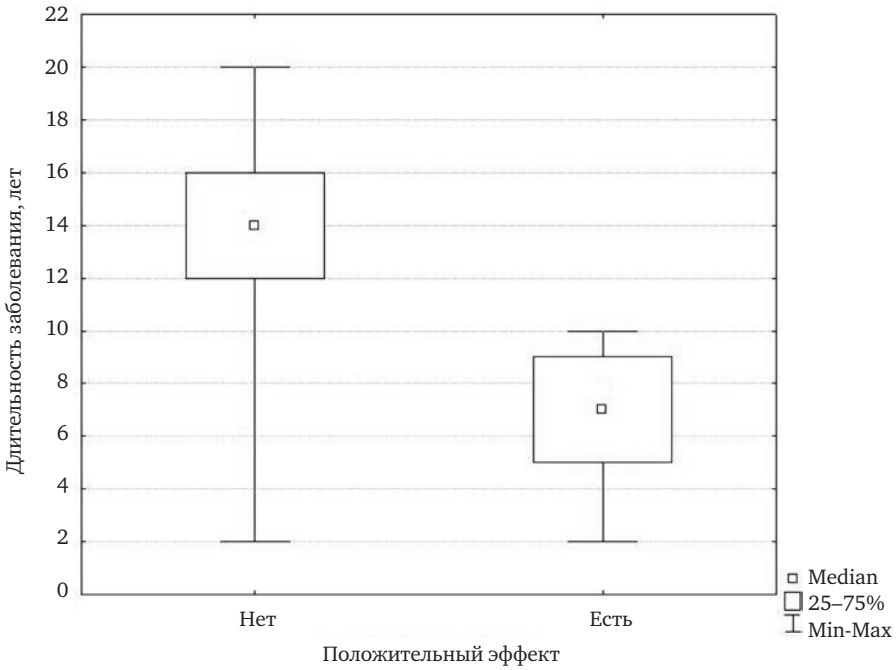

Рис. 3. Медиана, интерквартильный размах, минимальное и максимальное значения длительности заболевания пациентов в группах с разным эффектом от операции при болезни Меньера.

Таблица 2

Значения критерия и координаты ROC-кривой

Критерий	Чувствительность (Se)	Специфичность (Sp)	Отношение правдоподобия положительного результата теста (+LR)	Отношение правдоподобия отрицательного результата теста (– LR)	Индекс Youden (J)
<2	0	100	–	1	0
≤2	16,67	95,24	3,5	0,88	11,91
≤3	22,22	95,24	4,67	0,82	17,46
≤5	33,33	85,71	2,33	0,78	19,04
≤6	44,44	80,95	2,33	0,69	25,39
≤10	100	80,95	5,25	0	80,95
≤20	100	0	1	–	0

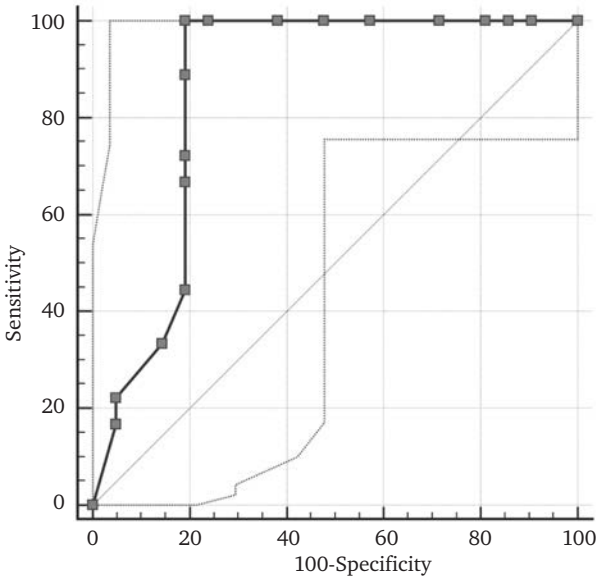

Рис. 4. ROC-кривая диагностического теста, в котором в качестве диагностического признака исхода операции используется длительность заболевания пациента.

ставленные результаты вычислений, наибольшее значение индекса Юдена J = 80,95 соответствует критерию длительности заболевания 10 лет.

На рис. 4 представлена ROC-кривая диагностического теста, в котором в качестве диагностического признака исхода операции используется длительность заболевания пациента.

При использовании этого значения в качестве разделяющего положительный и отрицательный исход чувствительность (Se) составляет 100%, а специфичность (Sp) – 80,9%. Показатель AUC составил 85,8%, что соответствует хорошей диагностической точности теста.

Выводы

Для использования в модели прогноза исхода оперативного вмешательства при болезни Меньера показатели возраста и длительности заболевания могут быть статистически обоснованно упрощены и категорированы в вид дискретных предикторов. Для предиктора «возраст пациента» в исходных значениях лет может быть использован предиктор «возраст менее или равен 45 годам», а вместо показателя «длительность заболевания» может быть использован предиктор «длительность заболевания менее или равна 10 годам».

ЛИТЕРАТУРА

1. Корнеенков А. А., Лиленко С. В., Лиленко А. С., Вяземская Е. Э., Бахилин В. М. Использование модифицированной процедуры последовательного распознавания Вальда для определения исхода оперативного лечения у пациентов с болезнью Меньера // Рос. оториноларингология. 2018. № 3 (94). С. 54–59. DOI: 10.18692/1810-4800-2018-3-54-59.
2. Вальд А. Последовательный анализ. М.: Физматлит, 1960. 328 с.
3. Янов Ю. К., Корнеенков А. А., Левина Е. А., Серова Е. Э., Левин С. В., Кузовков В. Е., Астащенко С. В. Клинические особенности шума в ушах у пациентов с кохлеарным имплантом // Consilium medicum. 2017. Т. 19, № 11. С. 10–15. DOI: 10.26442/2075-1753_19.11.10-15.
4. Янов Ю. К., Корнеенков А. А., Левина Е. А., Серова Е. Э., Левин С. В., Кузовков В. Е., Астащенко С. В. Влияние кохлеарной имплантации на выраженность ушного шума у пациентов с глубоким снижением слуха и глухотой // Мед. акад. журн. 2017. Т. 17, № 2. С. 48–53.
5. Лиленко А. С., Диаб Х. М. Хирургическое лечение пациентов с болезнью Меньера // Рос. оториноларингология. 2012. № 2 (57). С. 93–99.
6. Лиленко С. В. Слуховые и вестибулярные расстройства на ранней стадии болезни Меньера: диагностика и лечение // Лечение заболеваний нервной системы. 2009. № 2 (2). С. 17–21.
7. Altman D. G., Machin D., Bryant T. N., Gardner M. J. Statistics with confidence. 2 ed. London: BMJ Books, 2000. 254 p.
8. Rosner B. Fundamentals of biostatistics. 7 ed. Boston, Mass.: Cengage Learning. 2010. 888 p.

REFERENCES

1. Korneenkov A. A., Lilenko S. V., Lilenko A. S., Vyazemskaya E. E., Bakhilin V. M. Ispol'zovanie modifitsirovannoi protsedury posledovatel'nogo raspoznavaniya Val'da dlya opredeleniya iskhoda operativnogo lecheniya u patsientov s bolezn'yu Men'era [Use of the modified procedure of Wald's sequential probability ratio test for determining the outcome of a surgical treatment in patients with Meniere's disease]. *Rossiyskaya otorinolaringologiya*. 2018;3:54-59 (in Russian) DOI: 10.18692/1810-4800-2018-3-54-59.
2. Wald A. Posledovatel'nyi analiz [Sequential analysis]. Moscow: Fizmatlit, 1960: 328 (in Russian).
3. Yanov Y. K., Korneenkov A. A., Levina E. A., Serova E. E., Levin S. V., Kuzovkov V. E., Astaschenko S. V. Klinicheskie osobennosti shuma v ushakh u patsientov s kokhlearnym implantom [Clinical features of tinnitus in patients with cochlear implant]. *Consilium medicum*. 2017;19;11:10-15. DOI: 10.26442/2075-1753_19.11.10-15 (in Russian).
4. Yanov Y. K., Korneenkov A. A., Levina E. A., Serova E. E., Levin S. V., Kuzovkov V. E., Astaschenko S. V. Vliyanie kokhlearnoi implantatsii na vyrazhennost' ushnogo shuma u patsientov s glubokim snizheniem slukha i glukhotoi [Influence of cochlear implantation on the degree of tinnitus in patients with profound hearing loss and deafness]. *Meditsinskii akademicheskii zhurnal*. 2017;17;2:48-53 (in Russian).
5. Lilenko A. S., Diab H. M. Hirurgicheskoe lechenie patsientov s boleznyu Menera [Surgical treatment of patients with Meniere's disease]. *Rossiyskaya otorinolaringologiya*. 2012;2:93-99 (in Russian).
6. Lilenko S. V. Slukhovye i vestibulyarnye rasstroistva na rannei stadii bolezni Men'era: diagnostika i lechenie [Auditory and vestibular disorders in the early stages of Meniere's disease: diagnosis and treatment]. *Lechenie zabolevanii nervnoi sistemy* [Treatment of diseases of the nervous system]. 2009;2(2):17-21 (in Russian).
7. Altman D. G., Machin D., Bryant T. N., Gardner M. J. Statistics with confidence, 2 ed. London, BMJ Books, 2000:254.
8. Rosner B. Fundamentals of biostatistics, 7 ed. Cengage Learning. 2010:888.

Корнеенков Алексей Александрович – доктор медицинских наук, профессор, заведующий лабораторией информатики и статистики ФГБУ «Санкт-Петербургский НИИ уха, горла, носа и речи» Минздрава России. Россия, 190013, Санкт-Петербург, Бронницкая ул., д. 9; тел. +7 (812) 595-74-48, e-mail: korneyenkov@gmail.com

ORCID 0000-0001-5870-8042

Лиленко Сергей Васильевич – доктор медицинских наук, профессор, ведущий научный сотрудник отдела разработки и внедрения высокотехнологичных методов лечения, руководитель вестибулярной лаборатории ФГБУ «Санкт-Петербургский НИИ уха, горла, носа и речи» Минздрава России. Россия, 190013, Санкт-Петербург, Бронницкая ул., д. 9; тел. +7 (812) 400-15-34; e-mail: lilenko@mail.ru

ORCID 0000-0001-9858-5219

Лиленко Андрей Сергеевич – младший научный сотрудник отдела диагностики и реабилитации нарушений слуха ФГБУ «Санкт-Петербургский НИИ уха, горла, носа и речи» Минздрава России. Россия, 190013, Санкт-Петербург, Бронницкая ул., д. 9; тел. +7 (812) 316-25-01; e-mail: aslilenko@gmail.com

ORCID 0000-0003-1641-506X

Вяземская Елена Эмильевна – инженер лаборатории информатики и статистики ФГБУ «Санкт-Петербургский НИИ уха, горла, носа и речи» Минздрава России. Россия, 190013, Санкт-Петербург, Бронницкая ул., д. 9; тел. +7 (911) 996-08-89, e-mail: vyazemskaya.elena@gmail.com

ORCID 0000-0002-4141-2226

Бахилин Виктор Михайлович – научный сотрудник лаборатории информатики и статистики ФГБУ «Санкт-Петербургский НИИ уха, горла, носа и речи» Минздрава России. Россия, 190013, Санкт-Петербург, Бронницкая ул., д. 9; тел. +7 (921) 973-05-62, e-mail: sc.victor.6219@gmail.com
ORCID 0000-0002-0116-9890

Aleksei Aleksandrovich Korneenkov – MD, Professor, Head of the Laboratory of Informatics and Statistics of Federal State Budgetary Institution Saint Petersburg Research Institute of Ear, Throat, Nose and Speech of the Ministry of Healthcare of Russia. Russia, 190013, Saint Petersburg, 9, Bronnitskaia str., tel.: +7 (812) 595-74-48, e-mail: korneyenkov@gmail.com
ORCID 0000-0001-5870-8042

Sergei Vasil'evich Lilenko – MD, Professor, leading research associate of the Department of Development and Implementation of High-Technology Treatment Methods, Head of Vestibular Laboratory of Federal State Budgetary Institution Saint Petersburg Research Institute of Ear, Throat, Nose and Speech of the Ministry of Healthcare of Russia. Russia, 190013, Saint Petersburg, 9, Bronnitskaia str., tel.: +7 (812) 400 1534, e-mail: lilenko@mail.ru
ORCID 0000-0001-9858-5219

Andrei Sergeevich Lilenko – junior research associate of the Department of Diagnostics and Rehabilitation of Hearing Impairments of Federal State Budgetary Institution Saint Petersburg Research Institute of Ear, Throat, Nose and Speech of the Ministry of Healthcare of Russia. Russia, 190013, Saint Petersburg, 9, Bronnitskaia str., tel.: (812) 316-25-01, e-mail: aslilenko@gmail.com
ORCID 0000-0003-1641-506X

Elena Emil'evna Vyazemskaya – engineer of the Laboratory of Informatics and Statistics of Saint Petersburg Research Institute of Federal State Budgetary Institution Ear, Throat, Nose and Speech of the Ministry of Healthcare of Russia. Russia, 190013, Saint Petersburg, 9, Bronnitskaia str., tel.: +7 (911) 996-08-89, e-mail: vyazemskaya.elena@gmail.com
ORCID 0000-0002-4141-2226

Viktor Mikhailovich Bakhilin – research associate of the Laboratory of Informatics and Statistics of Federal State Budgetary Institution Saint Petersburg Research Institute of Ear, Throat, Nose and Speech of the Ministry of Healthcare of Russia. Russia, 190013, Saint Petersburg, 9, Bronnitskaia str., tel.: +7 (921) 973-05-62, e-mail: sc.victor.6219@gmail.com
ORCID 0000-0002-0116-9890

УДК 616.248+616.211/.232-053.2 DOI: 10.18692/1810-4800-2018-4-69-77

КОМОРБИДНАЯ ПАТОЛОГИЯ ВЕРХНИХ ДЫХАТЕЛЬНЫХ ПУТЕЙ У ДЕТЕЙ С АТОПИЧЕСКОЙ БРОНХИАЛЬНОЙ АСТМОЙ

Красильникова С. В.[1], Елисеева Т. И.[1], Шахов А. В.[1], Балаболкин И. И.[2]

[1] ФГБОУ ВО «Приволжский исследовательский медицинский университет» Минздрава России, 603005, Нижний Новгород, Россия
(И. о. ректора – докт. мед. наук, доцент Н. Н. Карякин)

[2] ФГБУ «Научный центр здоровья детей» РАН, 119991, Москва, Россия
(И. о. директора – проф. А. П. Фисенко)

COMORBID PATHOLOGY OF UPPER RESPIRATORY TRACT IN CHILDREN WITH ATOPIC BRONCHIAL ASTHMA

Krasil'nikova S. V.[1], Eliseeva T. I.[1], Shakhov A. V.[1], Balabolkin I. I.[2]

[1] Federal State Budgetary Educational Institution of Higher Vocational Education „Privolzhskiy Research Medical University" of the Ministry of Healthcare of Russia, 603005, Nizhny Novgorod, Russia

[2] Federal State Budgetary Institution Scientific Center for Children's Health of the Russian Academy of Sciences, Moscow, Russia

Цель исследования – изучить патологию верхних дыхательных путей у детей с атопической бронхиальной астмой (БА).

Пациенты и методы. Обследовано 280 детей с атопической БА, средний возраст – 10,5±4,2 года. Контрольную группу составили 108 детей с жалобами на нарушения носового дыхания, сопоставимых по возрасту (10,3±5,8) и полу, не имевших БА. Помимо стандартного общеклинического, аллергологического, функционального обследования у всех пациентов выполнено видеоэндоскопическое исследование полости носа и носоглотки, передняя активная риноманометрия, количественная оценка назальных симптомов с использованием тестов SNOT-20, TNSS, оценка уровня контроля БА с использованием теста ACQ-5.

Результаты. У всех детей с астмой выявлены симптомы аллергического ринита (АР) различной степени тяжести, с преобладанием персистирующих форм. Установлена положительная корреляционная взаимосвязь уровня контроля астмы и выраженности симптомов АР. Для пациентов с БА характерно снижение назальной респираторной функции по сравнению с группой контроля. При этом назальная обструкция обусловлена не только аллергическим воспалением слизистой оболочки носа, но и иными вариантами патологии полости носа и носоглотки. Патология верхних дыхательных путей (ВДП) у 198 (82,5%) детей с атопической БА носила полиморфный характер. Нарушения архитектоники носа выявлены у 137 (48,9%) детей, гипертрофический ринит – у 28 (10%) пациентов, неспецифический инфекционный ринит – 44 (15,71%) обследованных, патология глоточной миндалины – у 175 (62,5%) пациентов с БА. Установлена взаимосвязь степени гипертрофии глоточной миндалины с возрастом детей – более высокая степень гипертрофии была характерна для детей младшей возрастной группы. В группе контроля патология ВДП диагностирована достоверно реже ($p < 0,0001$).

Заключение. Результаты обследования у детей с БА демонстрируют, что для данных пациентов характерно наличие АР, в том числе в сочетании с иными вариантами патологии носа и носоглотки. Детализировать причины назальной обструкции у пациентов с астмой позволяет видеоэндоскопический метод диагностики. Верификация причин назальной обструкции позволяет индивидуализировать терапию у пациентов с БА и нивелировать отрицательное влияние патологии ВДП путей на течение астмы.

Ключевые слова: бронхиальная астма, видеориноэндоскопия, патология верхних дыхательных путей, аллергический ринит, дети.

Библиография: 24 источника.

The objective of the work is to study the upper respiratory tract pathology in children with atopic bronchial asthma (BA). Patients and methods. The authors have examined 280 children with atopic BA, their average age is 10.5±4.2 years. The control group consists of 108 children with the complaints of nasal breathing obstruction, comparable in terms of age (10.3±5.8) and sex, without BA. Alongside with the standard, general

clinic, allergological functional test, all the patients have undergone videoendoscopic examination of nasal cavity and nasopharynx, anterior active rhinomanometry, quantitative assessment of nasal symptoms using SNOT-20, TNSS, BA control level assessment was performed using ACQ-5 test. Results. The symptoms of allergic rhinitis (AR) of variable severity, with the predominance of persistent forms have been revealed in all children. The authors have established the positive correlational interrelation between asthma control level and the intensity of AR symptoms. The patients with bronchial asthma are characterized with the impaired nasal respiratory function in comparison with the control group. The nasal obstruction is caused by allergic inflammation of the nasal mucosa, as well as by other variants of the nasal cavity and nasopharynx pathology. The pathology of the upper respiratory tract (URT) in 198 (82.5%) children with atopic BA had polymorphic nature. The nasal architectonics defects were detected in 137 (48.9%) children, hypertrophic rhinitis – in 28 (10%) patients, nonspecific infectious rhinitis – in 44 (15.71%) examined persons, pharyngeal tonsil pathology – in 175 (62.5%) patients with bronchial asthma. The authors established the interrelation between the degree of the pharyngeal tonsil hypertrophy and the age of the children – a higher degree of hypertrophy was characteristic for children of younger age group. In the control group, the URT pathology was diagnosed reliably rarer ($p < 0.0001$). Conclusion. The results of the examination of children with bronchial asthma prove that these patients generally have AR, inter alia, in combination with other variants of nasal and nasopharynx pathology. Videoendoscopic method makes it possible to itemize the causes of nasal obstruction in the patients with asthma. Verification of causes of nasal obstruction provides individualization of therapy in patients with bronchial asthma and elimination of the negative impact of URT pathology on the progress of asthma.

Key words: bronchial asthma, videorhinoendoscopy, upper respiratory tract pathology, allergic rhinitis, children.

Bibliography: 24 sources.

Бронхиальная астма (БА) у детей является серьезной медико-социальной и экономической проблемой, ее распространенность в некоторых регионах достигает 15%. [1] Основной целью терапии БА современные согласительные документы постулируют достижение контроля над симптомами, течением и факторами риска обострения заболевания [2]. Внедрение данной концепции в клиническую практику наряду с развитием фармакологии позволило добиться серьезных успехов в лечении БА. Однако у значительной доли пациентов достичь должного уровня контроля не удается [3, 4].

Такое положение обусловливает пристальное внимание к исследованию влияния на течение астмы коморбидных состояний, среди которых особое значение имеет патология ВДП [5, 6]. Наиболее изученными при этом являются аллергический ринит (АР), аллергический риносинусит, полипозный ринит (риносинусит) [7–9]. Сочетание данных заболеваний с БА оценивается с позиций «единые дыхательные пути – единая болезнь» [10]. Патогенетической основой этих заболеваний признается персистирующее аллергическое воспаление, локализующееся преимущественно в слизистой оболочке респираторного тракта. Применение топических и системных противовоспалительных препаратов при лечении АР у значительной доли пациентов позволяет улучшить носовое дыхание и позитивно сказывается на течении БА, однако в ряде случаев сопровождается сохранением назальной обструкции [11].

Одной из наиболее распространенных причин назальной обструкции в детском возрасте является гипертрофия глоточной миндалины (ГГМ) [12]. Данные, приводимые в литературе о степени ГГМ у детей с атопией и без, весьма противоречивы. В некоторых исследованиях отмечена более высокая степень ГГМ у детей с БА, чем в популяции в целом [13, 14]. В других работах указывается на наличие более высокой степени гипертрофии ГМ у детей, не имеющих аллергической патологии [15]. Истинную распространенность гипертрофии ГМ и ассоциированных с ней заболеваний у детей с БА в настоящее время нельзя считать установленной. Симптомы хронической назальной обструкции могут быть обусловлены не только аллергическим воспалением и ГГМ, но и нарушениями архитектоники носовой полости, часто формирующимися в детском и подростковом возрасте [16]. Однако данная патология не всегда своевременно диагностируется, что влечет за собой функциональные и органические изменения со стороны ВДП [17]. Значительно расширить диагностические возможности при оценке состояния ВДП позволяет метод видеоэндоскопии.

В настоящее время к комплексной оценке состояния ВДП у пациентов с астмой и другими аллергическими заболеваниями респираторного тракта приковано внимание исследователей, однако имеющиеся публикации единичны и не отражают в полной мере причины назальной обструкции у детей с БА [18].

Пациенты и методы исследования. Данное исследование было одобрено локальным Комитетом по этике исследований ФГБОУ ВО «НижГМА» Минздрава России.

Проведен анализ результатов обследования 280 пациентов с атопической БА различной степени тяжести в сочетании с патологией ВДП, в возрасте от 3 до 17 лет (средний возраст –

10,3±4,1 года), из них мальчиков – 192, девочек – 88. Выделены следующие возрастные группы:

– дошкольный возраст (от 3 до 6 лет) – 65 детей;

– младший школьный возраст (от 7 до 11 лет) – 76;

– старший школьный возраст (от 12 до 14 лет) – 89;

– подростковый возраст (от 15 до 17 лет) – 50.

Контрольную группу составили 108 детей без БА, имеющих жалобы на нарушение носового дыхания, сопоставимых по возрасту и полу: дошкольный возраст – 34 ребенка, младший школьный возраст – 39 детей, старший школьный возраст – 20, подростковый возраст – 15. Верификация БА и АР проводилась в соответствии с имеющимися отечественными и международными согласительными документами [2, 19]. У всех детей был выявлен симптомокомплекс, характерный для БА и АР, была проведена оценка семейного анамнеза, связанного с атопией (астма, АР, конъюнктивит, атопический дерматит, крапивница), получены положительные результаты кожных тестов или выявлены высокие титры специфических иммуноглобулинов класса Е по крайней мере для одного из наиболее распространенных аэроаллергенов Волго-Вятского региона Российской Федерации.

Всем пациентам проведено детальное исследование общесоматического статуса и оториноларингологическое обследование:

– рутинный оториноларингологический осмотр;

– видеоэндоскопическое обследование ВДП;

– риноманометрическое обследование;

– культуральное исследование посевов со слизистой оболочки полости носа на флору;

– цитологическое исследование назального секрета;

– количественная оценка назальных симптомов с использованием тестов Sino-Nasal Outcome Test-20 (SNOT-20) [20] и Total Nasal Symptom Score (TNSS) [21] в баллах.

Количественную оценку уровня контроля БА у пациентов проводили с использованием опросника Asthma control Questionnaire-5 (ACQ-5) [22]. При значениях теста ACQ-5 менее 0,75 балла уровень контроля БА считали полным, при значениях ACQ-5 от 0,75 до 1,5 балла уровень контроля БА расценивали как частичный, результаты теста ACQ-5 более 1,5 балла расценивали как отсутствие контроля БА [22, 23].

Оценка проходимости верхних дыхательных путей. Респираторную функцию носа оценивали методом передней активной риноманометрии с использованием компьютерного риноманометра Rhino 31 ATMOS в соответствии со стандартными международными рекомендациями [24].

Видеоэндоскопическое обследование ВДП проводилось с применением эндоскопической техники и эндоскопического фотографирования. Применяли гибкий назофарингоскоп 3,2 мм и жесткие риноскопы фирмы Karl Storz с углом зрения 0 и 30°, диаметром 2,7 и 4,0 мм; видеоларингоскопию выполняли ларингоскопом 90° и видеофиксацию – видеокамерой. Видеориноэндоскопическое обследование проводили после инстилляции 2% раствора лидокаина на слизистую оболочку полости носа и аппликационной анестезии с применением 0,1% раствора адреналина гидрохлорида и 10% лидокаина. Обработку и архивирование результатов видеоэндоскопического обследования осуществляли на персональном компьютере в графическом редакторе Adobe Photoshop.

Статистический анализ. Статистические исследования были выполнены с использованием программного обеспечения StatGraphics версии 9.1 для Windows (SAS Institute, Cary, NC), демоверсия. Данные представлены в виде Me [Q1; Q2], где Me – медиана [Q1; Q2] – 95% доверительный интервал. Взаимосвязь между результатами тестов TNSS и SNOT-20 оценивали с использованием линейных моделей, сравнение между величинами проводилось с использованием непарного t-критерия, ANOVA, критериев Вилкоксона (W), Kruskal-Wallis-теста (KWT), качественные – с использованием критерия χ^2. Уровень различий считался значимым при p менее 0,05.

Результаты исследования и обсуждение. Детальное обследование патологии ВДП у детей с атопической БА различной степени тяжести, имевших жалобы на затруднение носового дыхания, позволило выявить у них различные варианты нарушений, при этом отмечено явное преобладание изменений со стороны носовой полости.

У всех обследованных детей с атопической БА был диагностирован АР различной степени тяжести, как в стадии ремиссии, так и в стадии обострения. Распределение пациентов по степени тяжести АР при различном течении БА представлено в табл. 1.

Персистирующее течение АР диагностировано у 234 (83,6%) детей, интермиттирующее – у 46 (16,4%) пациентов с атопической БА. Отмечена тенденция к увеличению доли детей с персистирующим течением АР по мере утяжеления течения БА (p = 0,058).

У 80 пациентов с БА изучена ассоциация симптомов БА и ринита с использованием тестов ACQ-5, SNOT-20, TNSS. Опрос проводился врачом, результаты соотносили с объективными признаками заболеваний. Установлена положительная корреляционная взаимосвязь уровня контроля БА (количественной оценки симптомов по ACQ-5 в баллах) и выраженности симптомов АР (TNSS) –

Таблица 1

Тяжесть течения аллергического ринита при различном течении атопической бронхиальной астмы

Тяжесть течения аллергического ринита	Бронхиальная астма							
	легкой степени тяжести		средней степени тяжести		тяжелого течения		Всего	
	абс.	%	абс.	%	абс.	%	абс.	%
Легкое	24	8,57	7	2,50	0	0,00	31	11,07
Средняя степень	94	33,57	78	27,86	18	6,43	190	67,86
Тяжелое	10	3,57	29	10,36	20	7,14	59	21,07
Статистика	$\chi^2 = 46{,}14$; $p < 0{,}0001$							

Таблица 2

Корреляционные взаимосвязи клинических параметров контроля бронхиальной астмы и назальных симптомов

Назальный симптом x	Уравнение корреляции с ACQ-5	Коэффициент корреляции R	p
SNOT-20	$0{,}50 + 0{,}04\,x$	0,31	0,03
TNSS	$0{,}18 + 0{,}20\,x$	0,49	0,0004

коэффициент корреляции $R = 0{,}49$, $p = 0{,}0004$ (табл. 2). Менее выраженная положительная корреляционная взаимосвязь установлена и между результатами теста ACQ-5 (уровень контроля БА) и результатами теста SNOT-20, отражающего клиническое состояние параназальных синусов, $R = 0.31$, $p = 0{,}03$. Это свидетельствует, что выраженность симптомов БА и АР у детей с атопической БА достаточно четко связана между собой, в то время как связь экспрессии симптомов БА и симптомов синусита менее очевидна. В целом полученные данные соответствуют концепции «единые дыхательные пути – единая болезнь» в отношении коморбидности атопической БА и АР [10].

Анализ респираторной функции, по данным передней активной риноманометрии, позволил установить снижение суммарного объемного потока у детей с атопической БА по сравнению с детьми контрольной группы. Средние значения суммарного объемного потока у детей с атопической БА составили 463 ± 222 (см$^2 \cdot$ с), а в контрольной группе – 961 ± 37 см^2/с ($p = 0{,}0001$), суммарное сопротивление у пациентов с БА было выше и составило в среднем $0{,}41 \pm 0{,}27$ Па/(см$^2 \cdot$ с), в контрольной группе – $0{,}15 \pm 0{,}01$ Па/(см$^2 \cdot$ с) ($p = 0{,}037$).

В целях установления причин назальной обструкции всем пациентам проведено видеоэндоскопическое обследование ВДП. Данные видеориноэндоскопии свидетельствовали, что у подавляющего большинства обследованных детей с атопической БА – 198 (82,5%) – выявлен полиморфный характер патологии ВДП. Анализ коморбидной патологии ВДП позволил установить, что степень коморбидности патологии ВДП была выше у пациентов, имевших более тяжелое течение БА (табл. 3)

В группе сравнения сочетанную патологию ЛОР органов диагностировали достоверно реже, чем у детей с атопической БА: сочетание двух и более вариантов патологии ВДП было установлено у 11 (10,2%) детей ($p < 0{,}0001$).

У 44 (15,71%) детей с атопической БА на фоне АР был диагностирован неспецифический инфекционный ринит, нередко имевший торпид-

Таблица 3

Частота выявления сочетанной патологии верхних дыхательных путей у детей с различным течением атопической бронхиальной астмы

Количество нозологических вариантов патологии верхних дыхательных путей	Бронхиальная астма						Всего ($n = 280$)	
	легкая ($n = 128$)		средней тяжести ($n = 114$)		тяжелая ($n = 38$)			
	абс.	%	абс.	%	абс.	%	абс.	%
Монопатология (аллергический ринит)	19	14,8	3	2,6	0	0	22	7,9
2 варианта	56	43,8	62	54,4	15	33,3	133	47,5
3 варианта и более	53	41,4	49	43	23	60,5	125	44,6
Статистика	$p = 0{,}0006$; $\chi^2 = 19{,}45$							

ное течение. Для пациентов этой группы было характерно персистирование патогенной и условно-патогенной флоры на слизистой оболочке носа. Бактериологическое исследование посевов со слизистой оболочки носовой полости, выполненное у 174 пациентов с БА, позволило выявить колонизацию *St. Aureus* у 79 (45,40%) детей, у 51 (29,31%) ребенка – *St. Epidermidis*, у единичных 12 (6,9%) пациентов – *H. Influence* (3 пациента), *Kl. Pneumoniae* (3 пациента), *Str. Pneumoniae* (4 пациента), *Proteus* (2 пациента).В группах пациентов с колонизацией слизистой оболочки носовой полости *St. aureus* (IgE = 316±283 мЕ/мл) и *St. epidermidis* (IgE =353±356 мЕ/мл) уровень общего IgE в сыворотке крови был достоверно выше, чем у пациентов с иными вариантами микробиоты слизистых оболочек (IgE =163±108 мЕ/мл) и в группе пациентов, со слизистой оболочки полости носа которых патогенная и условно-патогенная флора не выделена (IgE =179 ± 143 мЕ/мл) (p = 0,023). Это может отражать вовлечение в инициацию аллергического воспаления механизмов, ассоциированных с респираторным эпителием, ILC2-клетками врожденного иммунитета, изменением микробиома респираторного тракта, воздействием суперантигенов *St. aureus*. В контрольной группе неспецифический инфекционный ринит был диагностирован у 3 (2,8%) пациентов, что ниже доли детей с данной патологией при атопической БА (p = 0,001).

В ходе видеориноэндоскопии у 28(10%) детей с БА были выявлены гиперпластические изменения слизистой оболочки носовой полости. Данную патологию достоверно реже наблюдали у пациентов с легким течением БА (p = 0,005) и диагностировали чаще по мере утяжеления течения астмы. В контрольной группе детей с данной патологией выявлено не было. Анализ 360 видеориноэндоскопических исследований, проведенных нами у детей без установленной БА, позволил выявить гиперпластические изменения слизистой оболочки носа лишь у 5 (1%) детей, что статистически значимо ниже, чем у детей с атопической БА (p < 0,000). При этом у 24 (8,6%) человек с гипертрофическим ринитом и БА отмечали наличие структурных нарушений архитектоники носовой полости.

Аномалии развития носовых структур (включая искривления носовой перегородки, девиации носовых раковин, крючковидного отростка) были диагностированы в целом у 137 (48,9%) детей (рис. 1).

Из них у 51 пациента БА имела легкое течение (39,8% от числа всех пациентов с легким течением БА), у 58 – среднюю степень тяжести (50,9% от числа всех пациентов с БА средней степени тяжести), у 28 – тяжелое течение (73,7% от числа пациентов с тяжелым течением БА). При этом доля пациентов с наличием АВНС среди детей с легким и среднетяжелым течением БА статистически значимо ниже, чем среди детей с тяжелым течением БА (Z = 3,48, p = 0,001 и Z = 2,26, p = 0,025). Нарушения архитектоники носовой полости в контрольной группе диагностированы у 11 (10,2%) детей, что достоверно реже, чем у детей с БА (p < 0,000).

Применение метода видеоэндоскопии позволило детально исследовать у пациентов с БА состояние глоточной миндалины. Гипертрофия глоточной миндалины (ГГМ) выявлена у 175 (62,5%) пациентов с БА, что, очевидно, служило дополнительной причиной нарушения носового дыхания. Корреляции данной патологии с тяжестью течения БА не обнаружено (F = 0,91; p = 0,34).

По данным риновидеоэндоскопического обследования ГГМ II степени (глоточная миндалина закрывала просвет хоан не менее чем на $^1/_2$) была установлена у 106 (37,9%) детей. Аденоидные вегетации III степени наблюдались у 69 (24,6%) пациентов. В данной группе ткань ГГМ закрывала просвет хоан на $^2/_3$ и более. Поскольку аденотонзиллярная гипертрофия имеет возрастные закономерности, с помощью риновидеоэндоскопии проведен анализ частоты встречаемости ГГМ с учетом возраста детей с БА. Установлено, что пациенты с ГГМ встречаются во всех возрастных группах. Средний возраст детей с БА, имеющих нормальные размеры глоточной миндалины, составил 13,6±2,6 года. Дети с ГГМ в целом были статистически значимо младше – средний возраст данных пациентов составил 8,3±3,5 года (p < 0,0001). При этом средний возраст пациентов с ГГМ II степени составил 8,9±3,6 года, пациентов с ГГМ III степени – 7,3±3,2 года (p = 0,002).

У пациентов младшей возрастной группы (n = 65) эндоскопическое исследование носа и носоглотки проводилось преимущественно с использованием гибкой оптики. ГГМ в этой группе диагностирована у 64 (98,5%) детей. По мере увеличения возраста детей отмечалось снижение частоты встречаемости ГГМ. У детей младшего школьного возраста патология глоточной миндалины была установлена у 62 (81,6 % от числа обследованных этой возрастной группы) пациентов. Среди детей с БА старшей возрастной группы ГГМ присутствовала у 44 (49,4%) человек. Несмотря на то что для пациентов с БА подростковой возрастной группы (n = 50) в целом ГГМ не была характерна, применение метода риновидеоэндоскопии помогло выявить у 5 (10%) из них.

Кроме нарушения носового дыхания, беспокоившего больных с ГГМ, у многих пациентов, особенно в стадии обострения АР, отмечались жалобы на кашель, усиливающийся в горизонтальном положении (в том числе в ночные часы), что у детей с БА требует дифференцированного подхода

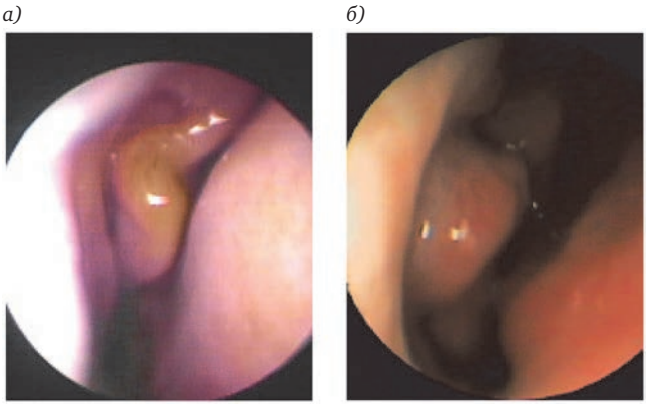

Рис. 1. Пациент М. Н., 11 лет, БА средней степени тяжести, обострение. Сезонный аллергический ринит, персистирующий, ремиссия. На фото эндоскопии вид полости носа справа, девиация средней носовой раковины (*а*). Пациент Е., 14 лет. БА средней степени тяжести, атопическая, контролируемая, аллергический круглогодичный ринит, персистирующий, средней степени тяжести. На фото эндоскопии вид полости носа справа, искривление носовой перегородки в хрящевом отделе, носовая перегородка контактирует с нижней носовой раковиной, аномалии развития носовых раковин (*б*).

Рис. 2. Фрагмент риновидеоэндоскопии пациента С., 8 лет. БА атопическая персистирующая, обострение. Аллергический ринит, персистирующий, тяжелое течение, обострение. Аллергический аденоидит, аденоиды 3 ст. На фото эндоскопии вид хоаны справа: лимфоидная ткань носоглоточной миндалины закрывает на $^{2}/_{3}$ просвет хоан, глоточная миндалина отечная, на поверхности – слизистое отделяемое.

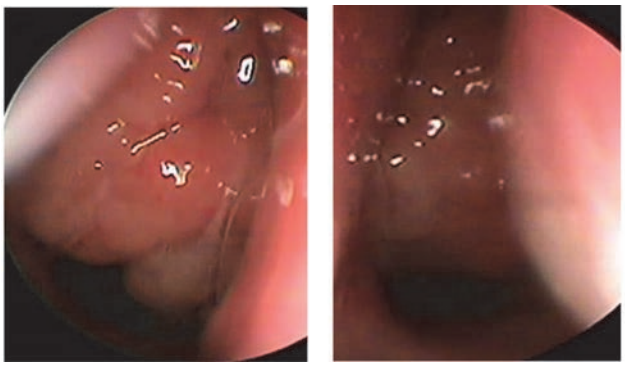

Рис. 3. Фрагменты риновидеоэндоскопии пациентки К. Я., 12 лет. БА атопическая средней степени тяжести, ремиссия. Круглогодичный аллергический ринит, персистируюший, средней степени тяжести, медикаментозная ремиссия. Аденоиды 3 ст. На фото эндоскопии вид хоаны справа (*а*) и слева (*б*); лимфоидная ткань носоглоточной миндалины закрывает на $^{2}/_{3}$ просвет хоан.

Таблица 4

Состояние глоточной миндалины у детей различных возрастных групп с атопической бронхиальной астмой и без нее

Возраст	0–1-й степени (норма)		2-й степени		3-й степени	
	абс.	%	абс.	%	абс.	%
Дети с бронхиальной астмой ($\chi^2 = 123{,}4$; $p < 0{,}0001$)						
Дошкольный ($n = 65$)	1	1,5	31	47,7	33	50,8
Младший школьный ($n = 76$)	14	18,4	37	48,7	25	32,9
Старший школьный ($n = 89$)	45	50,6	34	38,2	10	11,2
Подростковый ($n = 50$)	45	90	4	8	1	2
Всего ($n = 280$)	105	37,5	106	37,6	69	24,6
Дети без бронхиальной астмы ($\chi^2 = 24{,}2$; $p = 0{,}004$)						
Дошкольный ($n = 34$)	16	47,1	12	35,3	6	17,6
Младший школьный ($n = 39$)	28	71,8	7	20,0	4	10,2
Старший школьный ($n = 20$)	18	90,0	2	10,0	0	0,0
Подростковый ($n = 15$)	15	100,0	0	0,0	0	0,0
Всего ($n = 108$)	77	71,3	21	19,4	10	9,3

к диагностике и терапии кашля. Эндоскопически для таких пациентов было характерно скопление в задних отделах нижних носовых ходов и на поверхности глоточной миндалины слизистого секрета (рис. 2).

Таким образом, по данным риновидеоэндоскопии, ГГМ встречалась ожидаемо чаще у детей с БА дошкольного и младшего школьного возраста, чем среди пациентов старшей возрастной группы ($p < 0{,}0001$), однако обращает на себя внимание отсутствие редукции глоточной миндалины у значительной доли детей с БА старшей возрастной группы и даже у некоторых подростков.

Анализ возрастного состава у пациентов с БА и у детей контрольной группы показал, что ГГМ наиболее характерна для детей дошкольного и младшего школьного возраста как при БА, так и в контрольной группе, но при этом во все возрастные периоды величина глоточной миндалины у пациентов с БА в целом выше, чем у детей, не имеющих диагноза БА. Метод риновидеоэндоскопии позволил установить сохранение ГГМ у достаточно большого количества детей (у детей с БА старшей возрастной группы 49,4% и даже у единичных пациентов в подростковой группе 10%), что продемонстрировано на рис. 3.

Различия в состоянии глоточной миндалины у детей с БА и у детей без БА установлены во всех возрастных группах: в дошкольном возрасте – $\chi^2 = 29{,}9$; $p < 0{,}0001$; в младшем школьном возрасте – $\chi^2 = 30{,}7$; $p < 0{,}0001$; в старшем школьном возрасте – $\chi^2 = 11{,}8$; $p = 0{,}0006$. Среди подростков контрольной группы ГГМ не выявлена, тогда как среди подростков с БА у 4 пациентов отмечена ГГМ II степени. Риновидеоэндоскопические исследования подтвердили взаимосвязь степени ГГМ с возрастом как у детей контрольной группы (не имеющих БА), так и у пациентов с БА (табл. 4). Однако в целом для детей с БА во всех возрастных группах характерна бóльшая степень ГГМ, чем у пациентов контрольной группы.

Заключение. У большинства детей с атопической бронхиальной астмой (БА) патология ВДП носит полиморфный характер. Степень коморбидности патологии ВДП коррелирует со степенью тяжести течения БА, также отмечается корреляция выраженности назальных симптомов с уровнем контроля астмы.

Для пациентов с БА характерно снижение назальной респираторной функции по сравнению со здоровыми детьми. При этом назальная обструкция обусловлена не только аллергическим воспалением слизистой оболочки носа, но и иными вариантами патологии полости носа и носоглотки, что необходимо учитывать при ведении детей с атопической БА.

ЛИТЕРАТУРА

1. Балаболкин И. И., Терлецкая Р. Н., Модестов А. А. Аллергическая заболеваемость детей в современных экологических условиях // Сибирское медицинское обозрение. 2015. № 1. С. 63–67.
2. GINA, Asthma G. I. f. GINA report, global strategy for asthma management and prevention. http://ginasthmaorg/2017-gina-report-global-strategy-for-asthma-managementand-prevention 2017
3. Papaioannou A. I., Kostikas K., Zervas E., Kolilekas L., Papiris S., Gaga M. Control of asthma in real life: still a valuable goal? // Eur. Respir. Rev. 2015. N 24. Vol. 136. P. 361–369. https://doi.org/ 10.1183/16000617.00001615
4. Braido F., Brusselle G., Guastalla D., Ingrassia E., Nicolini G., Price D. [et al.]. Determinants and impact of suboptimal asthma control in Europe: The international cross-sectional and longitudinal assessment on asthma control (liaison) study // Respir. Res. 2016. Vol. 17, N 1. P. 51. https://doi.org/10.1186/s12931-016-0374-z
5. Licari A., Brambilla I., De Filippo M.,Poddighe D., Castagnoli R., Marseglia G. L. The role of upper airway pathology as a co-morbidity in severe asthma // Expert. Rev. Respir. Med. 2017. Vol. 11, N 11. P. 855–865. https://doi.org/10.1080/17476348.2017.1381564
6. Красильникова С. В., Елисеева Т. И., Ремизова Н. В., Соодаева С. К., Шахов А. В., Прахов А. В. Патология носа и параназальных синусов у детей с бронхиальной астмой // Пульмонология. 2012. № 4. С. 45–49.
7. Bousquet J., Schunemann H. J., Samolinski B., Demoly P., Baena-Cagnani C. E., Bachert C. [et al.]. Allergic Rhinitis and its Impact on Asthma (ARIA): achievements in 10 years and future needs // J. Allergy Clin. Immunol. 2012. Vol. 130, N 5. P. 1049–1062. https://doi.org/10.1016/j.jaci.2012.07.053
8. Bousquet J., Khaltaev N., Cruz A. A., Denburg J., Fokkens W. J., Togias A. et al. Allergic Rhinitis and its Impact on Asthma (ARIA) 2008 update (in collaboration with the World Health Organization, GA (2)LEN and AllerGen) // Allergy. 2008. Vol. 86, N 63. P. 8–160. https://doi.org/10.1111/j.1398-9995.2007.01620.x
9. Licari A., Caimmi S., Bosa L., Marseglia A., Marseglia G. L., Caimmi D. Rhinosinusitis and asthma: a very long engagement // Int. Jurn. Immunopathol. Pharmacol. 2014. Vol. 27, N 4. P. 499–508. https://doi.org/10.1177/039463201402700405
10. Grossman J. One airway, one disease // Chest. 1997. Vol. 11, N 2. P. 11–16.
11. Dixon A. E., Castro M., Gerald L. B., Holbrook J. T., Henderson R. J., Casale T. B. [et al.]. Effect of intranasal corticosteroids on allergic airway disease in asthma // Jurn. Allergy Clin. Immunol. Pract. 2017. Vol. 5, N 4. P. 1125–1128. https://doi.org/10.1016/j.jaip.2017.02.022
12. Богомильский М. Р. Аденоиды // Вестн. оториноларингологии. 2013. № 3. С. 61–64.
13. Modrzynski M., Zawisza E. An analysis of the incidence of adenoid hypertrophy in allergic children // Int. Jurn. Pediatr. Otorhinolaryngol. 2007. Vol. 71, N 5. P. 713–719. https://doi.org/10.1016/j.ijporl.2006.12.018

14. Красильникова С. В., Елисеева Т. И., Шахов А. В., Геппе Н. А. Возможности риновидеоэндоскопии в диагностике состояния носоглоточной миндалины у детей с бронхиальной астмой // Соврем. технологии в медицине. 2016. № 8 (3). С. 126–136.
15. Nuhoglu C., Nuhoglu Y., Bankaoglu M., Ceran O. A retrospective analysis of adenoidal size in children with allergic rhinitis and nonallergic idiopathic rhinitis // Asian Pac. Jurn. Allergy Immunol. 2010. N 28 (2–3). P. 136–140.
16. Юнусов А. С., Рыбалкин С. В., Молчанова Е. Б. Нарушение носового дыхания в детском возрасте // Московский мед. журн. 2011. № 2. С. 33–34.
17. Marino-Sanchez F.S. Valls-Mateus M., Ruiz-Echevarria K., Alobid I., Cardenas-Escalante P., Jiménez-Feijoo R. [et al.]. Nasal obstructive disorders induce medical treatment failure in paediatric persistent allergic rhinitis (The NODPAR Study) // Pediatr. Allergy Immunol. 2017. Vol. 28, N 2. P. 176–184. https://doi.org/10.1111/pai.12679
18. Cingi C., Gevaert P., Mosges R., Rondon C., Hox V., Rudenko M. et al. Multi-morbidities of allergic rhinitis in adults: European Academy of Allergy and Clinical Immunology Task Force Report // Clin. Transl. Allergy. 2017. N 7. P. 17. https://doi.org/10.1186/s13601-017-0153-z
19. Геппе Н. А., Колосова Н. Г., Кондюрина Е. Г., Малахов А. Б., Мизерницкий Ю. Л., Ревякина В. А. Национальная программа «Бронхиальная астма у детей. Стратегия лечения и профилактика». М.: Оригинал-макет, 2017. 160 с.
20. Piccirillo J. F., Merritt M. G., Richards M. L. Psychometric and clinimetric validity of the 20-Item Sino-Nasal Outcome Test (SNOT-20) // Otolaryngol. Head Neck Surg. 2002. Vol. 126, N 1. P. 41–47. https://doi.org/10.1067/mhn.2002.121022
21. Downie S. R., Andersson M., Rimmer J., Leuppi J. D., Xuan W., Akerlund A. [et al.]. Symptoms of persistent allergic rhinitis during a full calendar year in house dust mite-sensitive subjects // Allergy. 2004. Vol. 59, N 4. P. 406–414.
22. Juniper E.F, Bousquet J., Abetz L., Bateman E.D. GOAL Committee. Identifying 'well-controlled' and 'not well-controlled' asthma using the Asthma Control Questionnaire // Respir. Med. 2006. Vol. 100, N 4. P. 616–621.
23. Елисеева Т. И., Князева Е. В, Геппе Н. А., Балаболкин И. И. Взаимосвязь спирографических параметров и бронхиальной гиперреактивности с уровнем контроля астмы у детей (по результатам тестов ACQ-5 И ACT-C) // Современные технологии в медицине. 2013. № 5 (2). С. 47–52.
24. Clement P. A., Gordts F., Standardisation Committee on Objective Assessment of the Nasal Airway, IRS and ERS. Consensus report on acoustic rhinometry and rhinomanometry // Rhinology. 2005. Vol. 43, N 3. P. 169–179.

REFERENCES

1. Balabolkin I. I., Terletskaya R. N., Modestov A. A. Allergicheskaya zabolevaemost' detei v sovremennykh ekologicheskikh usloviyakh. [Allergic case rate of children in the modern ecological conditions]. *Sibirskoe meditsinskoe obozrenie.* 2015;1:63-67. (In Russian)
2. GINA, Asthma G.I.f. GINA report, global strategy for asthma management and prevention. http://ginasthmaorg/2017-gina-report-global-strategy-for-asthma-managementand-prevention 2017
3. Papaioannou A. I., Kostikas K., Zervas E., Kolilekas L., Papiris S. and Gaga M. Control of asthma in real life: still a valuable goal? *Eur. Respir. Rev.* 2015;24(136):361-369. https://doi.org/ 10.1183/16000617.00001615
4. Braido F., Brusselle G., Guastalla D., Ingrassia E., Nicolini G., Price D. et al. Determinants and impact of suboptimal asthma control in Europe: The international cross-sectional and longitudinal assessment on asthma control (liaison) study. *Respir. Res.* 2016; 17(1):51. https://doi.org/10.1186/s12931-016-0374-z
5. Licari A., Brambilla I., De Filippo M.,Poddighe D.,Castagnoli R., Marseglia G.L. The role of upper airway pathology as a co-morbidity in severe asthma. *Expert. Rev. Respir. Med.* 2017;11(11):855-865. https://doi.org/10.1080/17476348.2017.1381564
6. Krasil'nikova S.V., Eliseeva T.I., Remizova N.V., Soodaeva S.K., Shakhov A.V., Prakhov A.V. Patologiya nosa i paranazal'nykh sinusov u detei s bronkhial'noi astmoi [Nose and paranasal sinuses pathology in children with bronchial asthma]. *Pul'monologiya.* 2012;(4):45-49, https://doi.org/10.18093/0869-0189-2012-0-4-45-49 (In Russian).
7. Bousquet J., Schunemann H. J., Samolinski B., Demoly P., Baena-Cagnani C. E., Bachert C. et al. Allergic Rhinitis and its Impact on Asthma (ARIA): achievements in 10 years and future needs. *J. Allergy Clin. Immunol.* 2012;130(5):1049-1062. https://doi.org/10.1016/j.jaci.2012.07.053
8. Bousquet J., Khaltaev N., Cruz A. A., Denburg J., Fokkens W. J., Togias A. et al. Allergic Rhinitis and its Impact on Asthma (ARIA) 2008 update (in collaboration with the World Health Organization, GA (2)LEN and AllerGen). *Allergy*. 2008;63(86):8-160. https://doi.org/10.1111/j.1398-9995.2007.01620.x
9. Licari A., Caimmi S., Bosa L., Marseglia A., Marseglia G.L., Caimmi D. Rhinosinusitis and asthma: a very long engagement. *Int. J. Immunopathol. Pharmacol*. 2014; 27(4): 499-508. https://doi.org/10.1177/039463201402700405
10. Grossman J. One airway, one disease. *Chest*. 1997;11(2):11-16.
11. Dixon A.E., Castro M., Gerald L.B., Holbrook J.T., Henderson R.J., Casale T.B. et al. Effect of intranasal corticosteroids on allergic airway disease in asthma. *J. Allergy Clin. Immunol. Pract.* 2017; 5(4): 1125-8. https://doi.org/10.1016/j.jaip.2017.02.022
12. Bogomil'skii M. R. Adenoidy [Adenoids]. *Vestnik otorinolaringologii*. 2013;3:61-64 (In Russian).
13. Modrzynski M., Zawisza E. An analysis of the incidence of adenoid hypertrophy in allergic children. *Int. J. Pediatr. Otorhinolaryngol.* 2007; 71(5): 713-719. https://doi.org/10.1016/j.ijporl.2006.12.018
14. Krasil'nikova S. V., Eliseeva T. I., Shakhov A. V., Geppe N. A. Vozmozhnosti rinovideoendoskopii v diagnostike sostoyaniya nosoglotochnoi mindaliny u detei s bronkhial'noi astmoi [Capabilities of Nasal Videoendoscopy in Diagnostics of Pharyngeal Tonsil Condition in Children with Bronchial Asthma]. Sovremennye tekhnologii v meditsine. 2016; 8(3):126-136 (In Russian)] https://doi.org/http://dx.doi.org/10.17691/stm2016.8.3.15.
15. Nuhoglu C., Nuhoglu Y., Bankaoglu M., Ceran O. A retrospective analysis of adenoidal size in children with allergic rhinitis and nonallergic idiopathic rhinitis. *Asian Pac. J. Allergy Immunol.* 2010;28(2-3):136-140.
16. Yunusov A. S., Rybalkin S. V., Molchanova E. B. Narushenie nosovogo dykhaniya v detskom vozraste [Impairment of nasal breathing in childhood]. *Moskovskii meditsinskii zhurnal.* 2011;2:33-34 (In Russian).
17. Marino-Sanchez F.S. Valls-Mateus M., Ruiz-Echevarria K., Alobid I., Cardenas-Escalante P., Jiménez-Feijoo R et al. Nasal obstructive disorders induce medical treatment failure in paediatric persistent allergic rhinitis (The NODPAR Study). *Pediatr. Allergy Immunol*. 2017; 28(2):176-184. https://doi.org/10.1111/pai.12679

18. Cingi C., Gevaert P., Mosges R., Rondon C., Hox V., Rudenko M. et al. Multi-morbidities of allergic rhinitis in adults: European Academy of Allergy and Clinical Immunology Task Force Report. *Clin. Transl. Allergy.* 2017; 7: 17. https://doi.org/10.1186/s13601-017-0153-z
19. Geppe N. A., Kolosova. N. G., Kondyurina E. G., Malakhov A. B., Mizernitskii Yu. L., Revyakina V. A. Natsional'naya programma «Bronkhial'naya astma u detei. Strategiya lecheniya i profilaktika» [National Program «Bronchial asthma in children. Treatment strategy and prevention»] M.: Original-maket; 2017. 160 (In Russian).
20. Piccirillo J. F., Merritt M. G., Richards M. L. Psychometric and clinimetric validity of the 20-Item Sino-Nasal Outcome Test (SNOT-20). *Otolaryngol. Head Neck Surg.* 2002; 126(1):41-47. https://doi.org/10.1067/mhn.2002.121022
21. Downie S. R., Andersson M., Rimmer J., Leuppi J. D., Xuan W., Akerlund A. et al. Symptoms of persistent allergic rhinitis during a full calendar year in house dust mite-sensitive subjects. *Allergy*. 2004;59(4):406-414.
22. Juniper E. F, Bousquet J., Abetz L., Bateman E. D. GOAL Committee. Identifying 'well-controlled' and 'not well-controlled' asthma using the Asthma Control Questionnaire. *Respir. Med.* 2006;100(4):616-621.
23. Eliseeva T. I., Knyazeva E. V, Geppe N. A., Balabolkin I. I. Vzaimosvyaz' spirograficheskikh parametrov i bronkhial'noi giperreaktivnosti s urovnem kontrolya astmy u detei (po rezul'tatam testov ACQ-5 I AST-S) [The Relationship of Spirographic Parameters and Bronchial Responsiveness with Asthma Control Level in Children (According to ACQ-5 and ACT-C Data)]. Sovremennye tekhnologii v meditsine. 2013;5(2):47-52 (In Russian).
24. Clement P. A., Gordts F. Standardisation Committee on Objective Assessment of the Nasal Airway, IRS and ERS. Consensus report on acoustic rhinometry and rhinomanometry. *Rhinology*. 2005;43(3):169-179.

Красильникова Светлана Викторовна – ассистент кафедры болезней уха, горла и носа ФГБОУ ВО «Приволжский исследовательский медицинский университет» Минздрава России. Россия, 603005, Нижний Новгород, пл. Минина и Пожарского, д. 10/1; тел. +7-960-177-65-09, e-mail: mashkovasv@mail.ru

Елисеева Татьяна Ивановна – доктор мед. наук, профессор каф. госпитальной педиатрии ФГБОУ ВО «Приволжский исследовательский медицинский университет» Минздрава России. Россия, 603005, Нижний Новгород, пл. Минина и Пожарского, д. 10/1; тел. +7-920-291-15-87 e-mail: eliseevati@yandex.ru

Шахов Андрей Владимирович – доктор медицинских наук, профессор, заведующий кафедрой болезней уха, горла и носа ФГБОУ ВО «Приволжский исследовательский медицинский университет» Минздрава России. Россия, 603005, Нижний Новгород, пл. Минина и Пожарского, д. 10/1; тел. +7-951-905-02-86, e-mail: shakhov@semashko.nnov.ru

Балаболкин Иван Иванович – доктор медицинских наук, профессор, член-корр. РАН, главный научный сотрудник отделения пульмонологии и аллергологии ФГБУ «Научный центр здоровья детей» РАН. Россия, 119991, Москва, Ломоносовский пр., д. 2; тел. +7-495-967-14-20, e-mail: balabolkin.ivan@yandex.ru

Svetlana Viktorovna Krasil'nikova – teaching assistant of the Chair of ENT Diseases of Federal State Budgetary Educational Institution of Higher Vocational Education Privolzhskiy Research Medical University of the Ministry of Healthcare of Russia. Russia, 603005, Nizhny Novgorod, 10/1, Minina I Pozharskogo sq., tel.:+7-960-177-65-09, e-mail: mashkovasv@mail.ru

Tat'yana Ivanovna Eliseeva – MD, Professor of the Chair of Hospital Pediatrics of Federal State Budgetary Educational Institution of Higher Vocational Education Privolzhskiy Research Medical University of the Ministry of Healthcare of Russia. Russia, 603005, Nizhny Novgorod, 10/1, Minina I Pozharskogo sq., tel.: +7-920 291-15-87, e-mail eliseevati@yandex.ru

Andrei Vladimirovich Shakhov – MD, Professor, Head of Chair of ENT Diseases of Federal State Budgetary Educational Institution of Higher Vocational Education Privolzhskiy Research Medical University of the Ministry of Healthcare of Russia. Russia, 603005, Nizhny Novgorod, 10/1, Minina I Pozharskogo sq., tel.:+7-951-905-02-86, e-mail: shakhov@semashko.nnov.ru

Ivan Ivanovich Balabolkin – MD, Professor, Associate Member of the Russian Academy of Sciences, chief research associate of Pulmonology and Allergology Department of Federal State Budgetary Institution Scientific Center for Children's Health of the Russian Academy of Sciences. Russia, 119991, Moscow, 2, Lomonosovsky ave., tel.: +7(495) 967-14-20, e-mail: balabolkin.ivan@yandex.ru

УДК 616.322-002.2-07: 616.316-008.8-073.584 DOI: 10.18692/1810-4800-2018-4-78-83

ДИАГНОСТИКА ХРОНИЧЕСКОГО ТОНЗИЛЛОФАРИНГИТА НЕЙРОСЕТЕВЫМ АЛГОРИТМОМ ПО ИНФРАКРАСНЫМ ЭНЕРГОИНФОРМАЦИОННЫМ ПОКАЗАТЕЛЯМ СЛЮНЫ

Портенко Г. М.[1], Портенко Е. Г.[1], Шматов Г. П.[2]

[1] ФГБОУ ВО «Тверской государственный медицинский университет» Минздрава России, 170100, г. Тверь, Россия
(Зав. каф. оториноларингологии – засл. врач РФ, проф. Г. М. Портенко)

[2] ФГБОУ ВО «Тверской государственный технический университет», 170026, г. Тверь, Россия
(Зав. каф. информатики и прикладной математики – проф. Н. К. Жиганов)

DIAGNOSTIC OF CHRONIC TONSILLOPHARYNGITIS WITH NEURAL NETWORK ALGORITNM BASED ON INFRARED ENERGYINFIRMATION INDICATORS OF SALIVA

Portenko G. M.[1], Portenko E. G.[1], Shmatov G. P.[2]

[1] Federal State Budgetary Institution of Higher Vocational Education Tver State Medical University of the Ministry of Healthcare of Russia, Tver, Russia

[2] Federal State Budgetary Institution of Higher Vocational Education Tver State Technical University, Tver, Russia

Разработана технология эффективной диагностики хронического тонзиллофарингита на основе принципа инфракрасной спектрометрии в сочетании с вероятностной нейронной сетью по энергоинформационному показателю пробы слюны.

Ключевые слова: хронический тонзиллофарингит, инфракрасная спектрометрия, нейронная сеть, диагностика.

Библиография: 10 источника.

The authors developed a technology of effective diagnostics of chronic tonsillopharyngitis based on the principle of infrared spectrometry in combination with a probabilistic neural network based on energoinformational parameters of saliva sample.

Key words: chronic tonsillopharyngitis, infrared spectrometry. neural network, diagnostics.

Bibliography: 10 sources.

Диагностика хронического тонзиллита обладает сильно выраженной неопределенностью. При этом заболевании нет ни одного патогномоничного симптома [1, 2].

Диагностика хронического тонзиллофарингита с приемлемой достоверностью существующими методами становится трудно разрешимой [1, 3].

Научную основу предлагаемого метода составляют: исследования молекулярных особенностей водной составляющей биологической жидкости (слюны), проявляющихся при просвечивании образца инфракрасным электромагнитным излучением (метод инфракрасной спектрометрии), и обработка полученных данных современными обучающимися алгоритмами.

Метод ИК-спектрометрии получил широкое распространение [4, 5]. В последнее время убедительно доказано, что даже кратковременные и незначительные химические и метаболические нарушения в организме, сопровождающие общесоматические патологические состояния, способны изменять внутримолекулярные и межмолекулярные взаимодействия и реологические свойства слюны.

Появление в медицинских учреждениях высокопроизводительных персональных компьютеров привело к возможности реализации в практической деятельности врача идей кибернетики. В частности, моделирование работы весьма простой биологической нервной системы привело к созданию искусственной нейронной сети. Под искусственной нейронной сетью подразумевается вычислительная структура, которая моделирует простые биологические процессы, обычно ассоциируемые с процессами человеческого мозга,

способные к адаптивному обучению путем анализа исходных данных (обучающая выборка). Искусственная нейронная сеть оказалась высокоэффективной благодаря способности анализировать большие цифровые массивы и отыскивать закономерности в сложных медицинских данных. Нейронная сеть очень полезна при решении задач классификации (диагностики). Нейронные сети не программируются, но обучаются тому, как правильно решить диагностическую задачу.

Достоинства и возможности искусственных нейронных сетей способствовали их медицинскому применению в различных отраслях медицины [6].

Цель исследования. На основе метода инфракрасной спектрометрии и нейросетевого алгоритма разработать экспрессивную бесконтактную технологию диагностики хронического тонзиллофарингита,

Материалы и методы. В оториноларингологическом отделении Тверской областной клинической больницы нами были обследованы две группы пациентов в количестве 249 человек. Одна группа 56 человек – условно здоровые лица (контрольная группа, норма) – и 193 больных с клинически установленным хроническим тонзиллофарингитом [3]. По возрасту, полу, социальной принадлежности и клиническим данным группы были репрезентативны. По результатам обследований были сформированы два типа групп (выборок): обучающая клиническая группа, предназначенная для настройки нейронной сети (50 условно здоровых человек и 180 человек больных хроническим тонзиллофарнгитом) и тестирующая клиническая группа, созданная для определения качества диагностической способности обученной нейросети (6 условно здоровых человек и 13 человек с хроническим тонзиллофарингитом).

В качестве исследуемого биологического материала использовалась слюна пациента. Слюна собиралась путем сплевывания в пробирку в количестве не менее 10 мл. Забор слюны осуществляется без стимуляции утром натощак через 15 минут после полоскания ротовой полости дистиллированной водой. Если предполагалось, по каким-либо причинам проводить отложенное исследование (накопление данных о группе пациентов, транспортировка образцов в лабораторию, иные причины), то проба слюны замораживалась и хранилась при температуре –20 °С.

Измерение спектральных характеристик слюны проводилось модернизированным отечественным лабораторным инфракрасным фурье-спектрометром ФСМ 1201 (диапазон 400–7800 $см^{-1}$; разрешающая способность по частоте 1 $см^{-1}$; интерферометр с самокомпенсацией) с доработанным базовым программным обеспечением [2, 6].

Проба слюны помещалась в ванночку, дно которой образовано призмой из ZnSe (селенид цинка), в которой были созданы условия для применимости метода многократного нарушенного полного внутреннего отражения (МНПВО) инфракрасного излучения. Метод МНПВО представляет собой высокоточный аналитический инструмент исследования химического состава биологических жидкостей. Толщина поглощающего слоя воспроизводится с высокой точностью, в отличие от толщины оптических кювет, и находится в диапазоне 5–10 мкм.

Рабочим являлся диапазон длин волн 930–1570 $см^{-1}$, в котором с шагом 20 $см^{-1}$ с частотным разрешением 8 $см^{-1}$ в течение 16 секунд регистрировалось 256 спектров по 32 отсчета в каждом.

Таким образом, состояние пациента ассоциировалось с ансамблем из 32 случайных процессов, который преобразовывался в три вектора: вектор средних значений, вектор дисперсий и вектор информационных оценок распределений вероятностей процессов, являющихся компонентами энергоинформационного показателя пробы слюны.

Эти векторы анализировались тремя вероятностными нейронными сетями с одинаковой структурой. Диагностическое решающее правило формировалось по логическому объединению выходных откликов всех сетей (рис. 1).

Обработку результатов измерения спектральных данных проб слюны и моделирование нейронной сети проводили IBM совместимым компьютером с процессором Pentium Dual-Core CPU E6700 с операционной системой Windows 7 Ultimate 64-bit в вычислительной среде системы компьютерной математики MatLab R2013b с пакетом расширения Neural Network Toolbox [7].

Обсуждение. Известно, что вода обладает рядом особых свойств, отличающих ее от других жидкостей. Эти свойства обычно связывают со способностью молекул воды образовывать водородные связи. Образованием водородных связей,

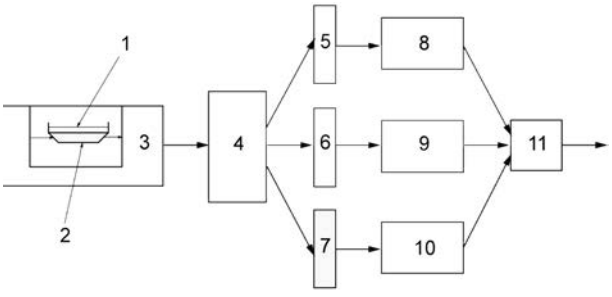

Рис. 1. Схема этапов энергоинформационного анализа пробы слюны:
1 – проба слюны; 2 – призма МНПВО; 3 – спектрометр ФСМ 1201; 4 – матрица спектров (256 строк и 32 столбца); 5 – вектор средних значений (32 элемента); 6 – вектор дисперсий (32 элемента); 7 – вектор информационных оценок (32 элемента); 8–10 – вероятностные нейронные сети; 11 – блок решающего правила.

в частности, объясняют предполагаемую склонность молекул воды к образованию кластеров различных размеров, что приводит к нестабильности во времени спектральных параметров тонкого слоя воды [6]. Причиной такой нестабильности (динамики) спектральных параметров являются действия сверхмалых количеств веществ, находящихся в воде и вызывающих неустойчивость ее структуры [4].

В настоящем исследовании в качестве исходного исследуемого математического объекта используется матрица спектров 4 (рис. 1). Матрица отражает структурно-динамическую организацию водной компоненты слюны, которая, в свою очередь, порождена процессами, протекающими в организме пациента, следовательно, она является сигналом, переносящим информацию от организма через пробу слюны представленным цифровым массивом. Модель такого сигнала включает ансамбль из 32 случайных (шумовых) процессов [8].

Далее вычисляются числовые характеристики случайных процессов. Вектор средних значений и вектор дисперсий, которые характеризуют энергетическое свойство ансамбля. Также вычисляется количественная информационная оценка (количество информации) каждого случайного процесса как мера энтропии эмпирического распределения вероятностей процесса [9]. Таким образом, формируется энергоинформационный показатель, состоящий из трех самостоятельных, но взаимосвязанных векторов 5, 6, 7 (рис. 1). В результате таких преобразований состояние каждого из обследованных пациентов будет характеризоваться тремя 32-элементными векторами.

В нашем исследовании решение задачи диагностики хронического тонзиллофарингита будем искать с помощью вероятностной нейронной сети обладающей высокими характеристиками классификатора и способностью быстро обучаться на ограниченном наборе исходных данных.

Техническая реализация нейросетевого алгоритма представляет собой параллельную вычислительную систему. В исследовательской практике алгоритм эмулируют специализированным программным обеспечением. Для создания вероятностной нейронной сети в системе компьютерной математики MatLab предназначена функция:

$$net = newpnn(X, group),$$

где X – транспонированные векторы 5, 6, 7; group – колонка индексов состояния пациента: 1 – норма, 2 – хронический тонзиллит.

Функция newpnn возвращает переменную net типа структуры ячеек, описывающую структуру нейронной сети.

Формирование архитектуры, которая одинакова для всех нейронных сетей (рис. 2) и их обучение происходило в процессе изучения сетями векторов энергоинформационного показателя обучающей клинической группы.

Вероятностная нейронная сеть имеет три слоя: входной, радиально-базисный и выходной.

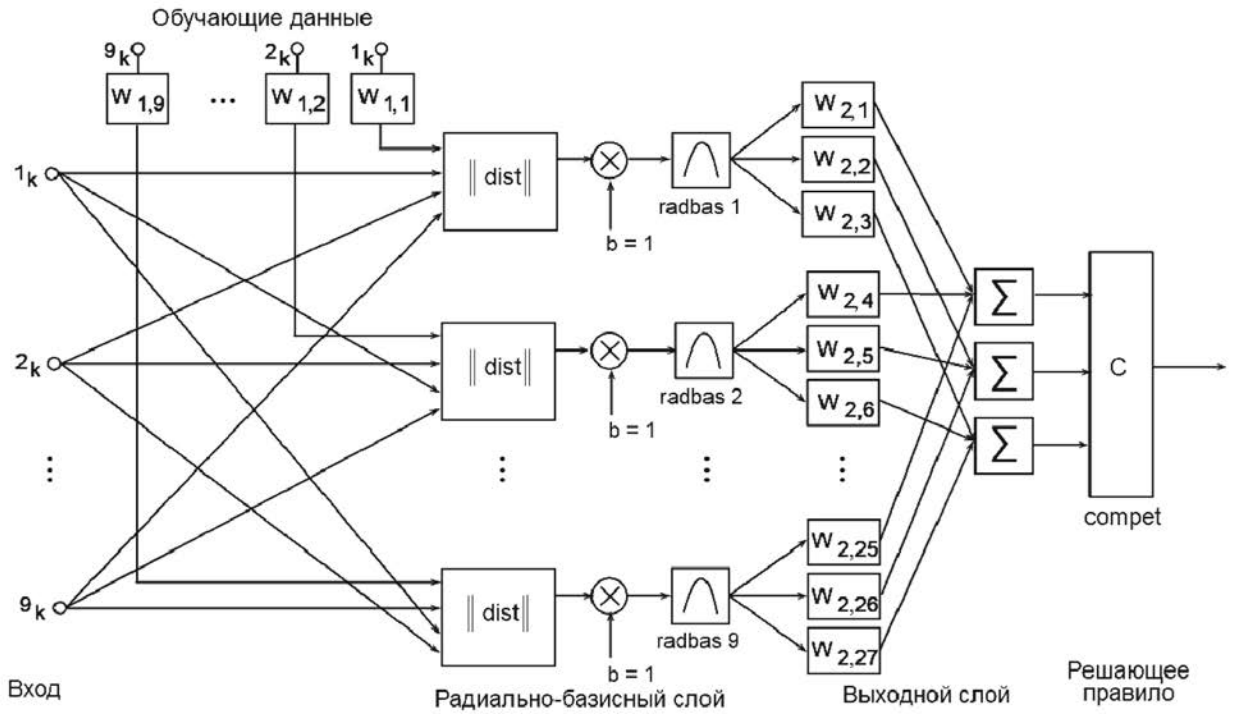

Рис. 2. Архитектура вероятностной нейронной сети.

Во входном слое никаких преобразований исходных данных не происходит. Радиально-базисный слой состоит их радиальных элементов (radbas), реализующих так называемые ядерные функции. Чаще в качестве ядерных функций берут функции гауссовского вида. Выход сети (compet) можно интерпретировать как оценки вероятности принадлежности состояния пациента к определенному классу (норма или хронический тонзиллофарингит). Вероятностная нейронная сеть учится оценивать функцию плотности вероятности. Задача оценки плотности вероятности относится к области байесовской статистики. Если вектор энергоинформационного показателя пробы слюны пациента с некоторым состоянием расположен в данной точке пространства, тогда в этой точке есть определенная плотность вероятности. Группы из рядом расположенных точек свидетельствуют, что в этом месте плотность вероятности большая. В методе ядерных оценок в точке, которая отвечает состоянию каждого пациента, помещается радиально-базисная функция, потом они все суммируются и в результате получается оценка для общей плотности вероятности. Наибольшая оценка общей плотности вероятности, относящаяся к одному из индексов, определяет диагностируемое состояние организма.

Моделирование вероятностной нейронной сети обучающей клинической выборкой выполняется функцией

$$A = \text{sim}\,(\text{net}, X),$$

где A – вектор индексов состояний пациентов сформированный сетью net по спектральным данным обучающей выборки.

Апостериорная вероятность принадлежности конкретной пробы слюны, по результатам инфракрасной спектрометрии и нейросетевому анализу, к состоянию пациента рассчитывается в блоке решения 11 (см. рис. 1).

После обучения методом обратного распространения ошибки нейронную сеть net можно использовать для классификации результата спектрального анализа пробы конкретного пациента, не входящего в обучающую выборку.

Числовые характеристики диагностики хронического тонзиллофарирнгита нового пациента обученными нейронными сетями представлены в табл. 1.

Оценим эффективность решающих правил [10] диагностики хронического тонзиллофарингита. Точность диагностики по решающим правилам, под которой понимают относительную частоту правильного отнесения пациентов обучающей выборки к своему индексу (табл. 1), приведена в табл. 2.

Характеристики эффективности диагностики вычисляются по формулам:

чувствительность – это относительная частота отнесения истинно больного тонзиллофарингитом к состоянию «больной»: $100a\,/(a + b) = 100 \cdot 178 / 180 = 98{,}9\%$;

специфичность – это относительная частота отнесения условно здорового пациента к состоянию «здоровый»: $100d / (c + d) = 100 \cdot 48 / 50 = 96{,}0\%$;

Таблица 1

Оценка результатов диагностики хронического тонзиллофарингита нейросетевым алгоритмом

	Корректная диагностика (%)	Контрольная группа	Хронический тонзиллофарингит
Контрольная группа ($n = 50$)	96,0	48	2
Хронический тонзиллофарингит ($n = 180$)	98,9	2	178
Общая	98,3	50	180

Таблица 2

Частоты для диагностируемых состояний

Группы пациентов обучающей выборки	Результаты диагностики по решающим правилам		Всего
	Больной	Здоровый	
Больной	a	b	$a + b$
	178	2	180
Здоровый	c	d	$c + d$
	2	48	50
Всего	$a + c$	$b + d$	$a + b + c + d$
	180	50	230

точность – это относительная частота принятия безошибочных решений, как по отношению к здоровому пациенту, так и больного тонзиллофарингитом: 100 $(a + d) / (a + b + c + d) = 100 \cdot (178 + 48) / 230 = 98{,}3\%$;

ложноотрицательный ответ (ошибка первого рода) – это относительная частота отнесения состояния «больной» к состоянию «здоровый»: $100b / (a + b) = 100 \cdot 2 / 180 = 1{,}1\%$;

ложноположительный ответ (ошибка второго рода) – это относительная частота отнесения состояния «здоровый» к состоянию «больной»: $100c / (c + d) = 100 \cdot 2 / 50 = 4\%$.

На основе приведенных оценок эффективности выработанные решающие правила диагностики хронического тонзиллофарингита следует признать весьма успешными. Пациенты контрольной группы выявлены на 96,0%. Два человека из контрольной группы отнесены к состоянию «больной», что потребует для них проведения дополнительного обследования. Все пациенты, имеющие клинически подтвержденный тонзиллофарингит, диагностированы на 98,9%. Два человека с хроническим тонзиллофарингитом отнесены к условно здоровым людям.

Общая успешная диагностика по всем пациентам (учтена ошибка отнесения условно здорового пациента к больному тонзиллофарингитом и больного к здоровому) будет составлять: $(48 + 178) / 230 = 98{,}3\%$.

Результаты проверки тестирующей выборкой показали, что из 6 человек условно здоровых правильно диагностированы 5, одному пациенту диагноз условно здоровый был поставлен с вероятностью 76,0%. Из 13 человек больных хроническим тонзиллофарингитом диагностированы без ошибок 12 человек и один больной с вероятностью 85,0%.

Результаты проведенных исследований и разработанная технология позволяют уже на основе полученных экспериментальных данных проводить быструю диагностику хронического тонзиллофарингита и могут служить основой для дальнейшего развития спектральных методов экспресс-анализа диагностики заболеваний и контроля лечения.

Выводы

Разработанная технология на основе принципа ИК-спектрометрии, аппаратная часть которой реализована на базе отечественного фурье-спектрометра ФСМ 1201 в сочетании с вероятностной нейронной сетью по энергоинформационному показателю пробы слюны, позволяет с высокой эффективностью диагностировать наличие (или отсутствие) у пациента хронического тонзиллофарингита.

ЛИТЕРАТУРА

1. Портенко Г. М., Портенко Е. Г., Шматов Г. П. Новая технология диагностики и лечения хронического тонзиллита. Тверь, 2008. 222 с.
2. Цветков Э. А. Аденотонзиллиты и их осложнения. Лимфоэпителиальное глоточное кольцо в норме и патологии. СПб.: ЭЛБИ, 2003. 123 с.
3. Портенко Г. М., Шматов Г. П. Хронический тонзиллофарингит и информационная технология его диагностики // Рос. оториноларингология. 2017. № 6 (91). С. 100–106.
4. Использование ИК-спекроскопии в медицине, экологии и фармации / Под ред. проф. А. В. Каргаполова. Тверь: Триада, 2003. 216 с.
5. Портенко Г. М., Портенко Е. Г., Портенко Ю. Г., Шматов Г. П. Современный метод диагностики в медицине в виде инфракрасной спектрометрии биологических жидкостей // Рос. оториноларингология. 2008. № 4 (35). С. 152–157.
6. Bigatti L. O., Ho L., Hoffman D. [et. al.]. Automatic identification of glaucomatous visual field patterns with Artificial Neural Network // IOVS. 2001. N 4. S. 231.
7. Дьяконов В. П., Круглов В. В. MATLAB 6.5 SP1/7/7 SP1/7 SP2 + Simulinr 5/6. Инструменты искусственного интеллекта и биоинформатики. Серия «Библиотека профессионала». М.: СОЛОН-ПРЕСС, 2006. 456 с.
8. Перегудов Ф. И., Тарасенко Ф. П. Введение в системный анализ. М.: Высш. шк., 1989. 367 с.
9. Елесеева И. И. Общая теория статистики. М.: Финансы и статистика, 2005. 656 с.
10. Юнкеров В. И., Григорьев С. Г. Математико-статистическая обработка данных медицинских исследований. СПб.: ВМедА, 2002. 266 с.

REFERENCES

1. Portenko G. M., Portenko E. G., Shmatov G. P. Novaya tekhnologiya diagnostiki i lecheniya khronicheskogo tonzillita [A new technique of diagnostics and treatment of chronic tonsillitis]. Tver', 2008. 222 (in Russian).
2. Tsvetkov E. A. Adenotonzillity i ikh oslozhneniya. Limfepitelial'noe glotochnoe kol'tso v norme i patologii [Adenotonsillites and complications thereof. Lymphoepithelial pharyngeal ring in normal state and pathology]. SPb.: ELBI, 2003. 123 (in Russian).
3. Portenko G. M., Shmatov G. P. Khronicheskii tonzillofaringit i informatsionnaya tekhnologiya ego diagnostiki [Chronic tonsillopharyngitis and the informational technology of its diagnostics]. *Rossiiskaya otorinolaringologiya.* 2017;6(91):100-106 (in Russian).
4. Ispol'zovanie IK-spekroskopii v meditsine, ekologii i farmatsii. Pod red. prof. A. V. Kargapolova [The use of IR-spectroscopy in medicine, environmental science and pharmacology Ed.: Prof. A. V. Kargapolov]. Tver': Triada, 2003. 216 (in Russian).

5. Portenko G. M., Portenko E. G., Portenko Yu. G., Shmatov G. P. Sovremennyi metod diagnostiki v meditsine v vide infrakrasnoi spektrometrii biologicheskikh zhidkostei [The present-day method of diagnostics in medicine in the form of infrared spectrometry of body fluids]. *Rossiiskaya otorinolaringologiya.* 2008;4(35):152–157 (in Russian).
6. Bigatti L.O., Ho L., Hoffman D. [et. al.]. Automatic identification of glaucomatous visual field patterns with Artificial Neural Network. *IOVS*. 2001;4:231.
7. D'yakonov V. P., Kruglov V. V. MATLAB 6.5 SP1/7/7 SP1/7 SP2 + Simulinr 5/6. Instrumenty iskusstvennogo intellekta i bioinformatiki [The instruments of artificial intelligence and bioinformatics]. Seriya «Biblioteka professionala». M.: SOLON-PRESS, 2006. 456 (in Russian).
8. Peregudov F. I., Tarasenko F. P. Vvedenie v sistemnyi analiz [Introduction into systemic analysis]. M.: Vysshaya shkola, 1989. 367 (in Russian).
9. Eleseeva I. I. Obshchaya teoriya statistiki [The general theory of statistics]. M.: Finansy i statistika, 2005. 656 (in Russian).
10. Yunkerov V. I., Grigor'ev S. G. Matematiko-statisticheskaya obrabotka dannykh meditsinskikh issledovanii [Mathematical and statistical processing of results of medical studies]. SPb.: VMedA, 2002. 266 (in Russian).

Портенко Геннадий Михайлович – заслуженный врач РФ, доктор медицинских наук, профессор, заведующий кафедрой оториноларингологии ФГБОУ ВО «Тверской государственный медицинский университет» Минздрава России. Россия, 170100, г. Тверь, Советская ул., д. 4; тел. 8 (4822) 77-54-40, e-mail: gennadijj-portenko@yandex.ru

Портенко Елена Геннадьевна – доктор медицинских наук, доцент, профессор кафедры оториноларингологии ФГБОУ ВО «Тверской государственный медицинский университет» Минздрава России. 170100, г. Тверь, Советская ул., д. 4; тел. (4822) 77-54-14; E-mail: gennadijj-portenko@yandex.ru

Шматов Геннадий Павлович – кандидат технических наук, доцент кафедры информатики и прикладной математики ФГБОУ ВО «Тверской государственный технический университет». 170026, Тверь, Набережная А. Никитина, д. 22, тел. 8 (4822) 52-64-37, e-mail: gshmatov@yandex.ru

Gennadii Mikhailovich Portenko – the Honored Doctor of the Russian Federation, MD, Professor, Head of the Chair of Otorhinolaryngology of Federal State Budgetary Institution of Higher Vocational Education Tver State Medical University. Russia, 170100, Tver, 4, Sovetskaia str., tel.: 8 (4822) 77-54-40, e-mail: gennadijj-portenko@yandex.ru

Elena Gennad'evna Portenko – MD, Associate Professor, Professor of the Chair of Otorhinolaryngology of Federal State Budgetary Institution of Higher Vocational Education Tver State Medical University. Russia, 170100, Tver, 4, Sovetskaia str., tel.: 8 (4822) 77-54-40, e-mail: gennadijj-portenko@yandex.ru

Gennadii Pavlovich Shmatov – Candidate of Engineering Sciences, Associate Professor of the Chair of Informatics and Applied Mathematics of Federal State Budgetary Institution of Higher Vocational Education Tver State Technical University. 170026, Tver, 22, Naberezhnaia A. Nikitina str., tel.: 8 (4822) 52-64-37, e-mail: gshmatov@yandex.ru

УДК 616.283.1-089.873:616.284-003.2]-053.2 DOI: 10.18692/1810-4800-2018-4-84-88

ПРЕДРАСПОЛАГАЮЩИЕ ФАКТОРЫ К РАЗВИТИЮ ЭКССУДАТИВНОГО СРЕДНЕГО ОТИТА У ДЕТЕЙ С КОХЛЕАРНОЙ ИМПЛАНТАЦИЕЙ

Преображенская Ю. С., Дроздова М. В.

ФГБУ «Санкт-Петербургский НИИ уха, горла, носа и речи» Минздрава России, 190013, Санкт-Петербург, Россия
(Директор – заслуженный врач РФ, акад. РАН, проф. Ю. К. Янов)

PREDISPOSING FACTORS TO THE DEVELOPMENT OF EXUDATIVE OTITIS MEDIA IN CHILDREN AFTER COCHLEAR IMPLANTATION

Preobrazhenskaya Yu. S., Drozdova M. V.

Federal State Budgetary Institution Saint Petersburg Research Institute of Ear, Throat, Nose and Speech of the Ministry of Health of Russia, Saint Petersburg, Russia

Проведено клинико-аудиологическое обследование 100 детей, кандидатов на операцию кохлеарная имплантация. В ходе работы установлена частота встречаемости экссудативного среднего отита (до 21%) у детей с сенсоневральной тугоухостью высокой степени. Проанализирована взаимосвязь между наличием определенного инфекционного агента (вируса Эпштейна–Барр, цитомегаловируса) и выраженностью лимфопролиферативного синдрома, а также аллергических состояний. В группе со смешанной формой тугоухости отягощенный аллергоанамнез выявлен более чем в 66% случаев, а лимфопролиферативный синдром – более чем в 52% случаев, что значимо превосходит данные, полученные в группе с изолированной сенсоневральной тугоухостью.

Ключевые слова: сенсоневральная тугоухость, кохлеарная имплантация, экссудативный средний отит, цитомегаловирус, вирус Эпштейна–Барр, дети.

Библиография: 13 источников.

The authors carried out clinical and audiological examination of 100 children with indications for cochlear implantation. In the process of the study, the frequency of exudative otitis media (up to 21%) in children with high degree of sensoneural hearing loss was established. The interrelation between the infection agent (CMV, EBV) and the intensity of lymphoproliferative syndrome as well as allergic conditions were analyzed. In the group of patients with mixed hearing loss, the positive allergical anamnesis was identified in 66% of cases, and the lymphoproliferative syndrome – in 52% of patients which statistically exceeds the same data in the group of patients with isolated sensorineural hearing loss.

Key words: sensorineural hearing loss, cochlear implantation, exudative otitis media, cytomegalovirus (CMV), Epstein–Barr virus (EBV), children.

Bibliography: 13 sources.

Кохлеарная имплантация является основным эффективным методом реабилитации пациентов с сенсоневральной тугоухостью высокой степени. В настоящее время в мире насчитывается более 350 000 пользователей кохлеарных протезов. На сегодняшний день в России кохлеарные импланты используют более 7000 пациентов [1]. Вне зависимости от причины снижения слуха, вызванного внутриутробной инфекцией, GJB2-обусловленной глухотой или тугоухостью неясного генеза, после оперативного лечения дети получают возможность полноценной интеграции в общество при условии адекватной настройки кохлеарного импланта. Использование объективных физиологических методов для контроля работоспособности кохлеарного импланта, таких как определение порога стапедиального рефлекса на электрические стимулы (ЭСР), регистрируемого с помощью импедансометра, в 30% случаев не представляется возможным [2]. Этот факт может быть связан с патологией улитки (оссификация), патологией ствола мозга (нейроинфекция, черепно-мозговая травма), а также при наличии воспалительного процесса в барабанной полости, в том числе и при экссудативном среднем отите (ЭСО).

Патофизиологические аспекты развития ЭСО сводятся к наличию нарушений дренажной и вентиляционной функций слуховой трубы вследствии ее обтурации за счет воспаления, вторичного отека, гипертрофии лимфоидной ткани носоглотки и глотки [3–5]. Установлено, что гиперпластические процессы в области лимфоидного кольца глотки у детей являются одной из важных причин нарушения вентиляции среднего

уха и образования экссудата, что, по мнению ряда авторов, может быть проявлением персистенции лимфотропных инфекций (например, герпесвирусных) [6]. Обладая выраженной пантропностью, герпесвирусы способны реплицироваться в большинстве клеток жизненно важных органов человека, в том числе и с вовлечением в патологический процесс лимфоидного кольца глотки и среднего уха. Цитопатогенное действие ВЭБ, ЦМВ на мукоцилиарную систему среднего уха обусловливает развитие рецидивирующего, упорного течения экссудативного среднего отита [7–10].

Значительные изменения в структуре инфекционной патологии человека с преобладанием латентных инфекций (герпесвирусных, микоплазменных и др.), их длительная персистенция приводят к развитию воспалительной патологии верхних дыхательных путей. Необходимость своевременного проведения кохлеарной имплантации с дальнейшей адекватной настройкой кохлеарного импланта в отношении слухового восприятия и речевого развития обусловливает важность своевременной диагностики дисфункции слуховой трубы, которая может быть связана с персистенцией герпесвирусной инфекции.

Цель исследования. Изучение этиологических факторов, затрудняющих процесс реабилитации детей после проведения операции кохлеарная имплантация.

Пациенты и методы исследования. На базе детского хирургического отделения СПб НИИ ЛОР проведено клинико-аудиологическое обследование 100 детей от 2 до 7 лет. Отбор пациентов осуществлялся из числа кандидатов для проведения операции кохлеарной имплантации.

В дополнение к стандартным методам обследования, таким как сбор жалоб и данных анамнеза, регистрации КСВП, импедансометрии, тональной пороговой аудиометрии, компьютерной томографии височных костей, всем детям выполнены иммуноферментный анализ (ИФА) с определением антител IgM и IgG к антигенам цитомегаловируса (ЦМВ), к раннему, ядерному, вирусному капсидному антигенам вируса Эпштейна–Барр (ВЭБ), ПЦР-диагностика биологического материала (кровь, слюна) с определением ДНК ВЭБ, ЦМВ.

Результаты исследования. Согласно рекомендациям Американской ассоциации речи, языка и слуха [American Speech-Language-Hearing Association (ASHA)] детям в возрасте от 25 до 60 месяцев все поведенческие тесты [игровая аудиометрия (CPA-Conditioned Play Audiometry) и аудиометрия с визуальным подкреплением (VRA-Visual Reinrorcement Audiometry)] необходимо подтверждать регистрацией слуховых вызванных потенциалов, отоакустической эмиссией [11]. В нашей работе всем детям на дооперационном этапе выполнено клинико-аудиологическое обследование. На основании оценки данных, полученных при проведении поведенческих тестов, регистрации КСВП, ОАЭ выявлена сенсоневральная тугоухость высокой степени. Наличие экссудативного среднего отита было установлено по данным компьютерной томографии височных костей, импедансной аудиометрии. С использованием классификации Н. С. Дмитриева и соавторов (1996) была определена стадия экссудативного среднего отита. У 21% детей с сенсоневральной тугоухостью высокой степени (глухотой) выявлена катаральная и секреторная стадии экссудативного среднего отита.

На основании полученных данных выделены две группы сравнения. Первая группа (основная группа) – 21 ребенок с сенсоневральной тугоухостью высокой степени и с экссудативным средним отитом. Вторая группа – 79 детей без экссудативного среднего отита.

При проведении сравнительного анализа клинико-анамнестических данных у детей двух групп установлено, что у детей со смешанной формой тугоухости чаще встречались аллергические реакции (пищевые, бытовые), проявления заболеваний аллергического генеза (атопического дерматита, бронхиальной астмы), более чем в 66,7% (n = 14) случаев, в то время как у детей 2-й группы в 41,8% (n = 33) случаев (табл. 2). Статистически значимой разницы при анализе анамнестических данных, таких как отягощенный акушерский анамнез у матери (угроза прерывания беременности на ранних сроках, гестозы на поздних сроках беременности), дефицит массы тела, наличие резидуально-органического поражения центральной нервной системы, гидроцефальный синдром, в ходе работы выявлено не было. Но необходимо отметить высокую частоту встречаемости данных показателей у детей в двух группах исследования (табл. 1).

В рамках работы проанализирована взаимосвязь между наличием инфекционного агента и выраженностью лимфопролиферативного синдрома (ЛПС), которая оценивалась по степени гипертрофии небных и глоточной миндалин, наличию шейного и подчелюстного лимфаденита. По полученным данным, лимфопролиферативный синдром у детей 1-й группы был установлен в 52,3% (n = 11) случаев, во 2-й группе – у 15,2% (n = 12) детей (табл. 2).

По результатам ИФА и ПЦР-диагностики у детей 1-й группы лимфопролиферативный синдром сочетался с комбинацией герпесвирусных инфекций. ЦМВ-инфекция, вирус Эпштейна–Барр определялись в 77,8% (n = 7) случаев, из которых в 28,6% (n = 2) случаев присутствовали маркеры активного инфицирования ЦМВ-инфекцией. Во второй группе процент пациентов с наличием

Таблица 1

Сравнительный анализ анамнестических данных у детей в двух группах

Критерии сравнения	1-я группа (n = 21)		2-я группа (n = 79)		Всего (n = 100)	
	n	Доля, %	n	Доля, %	n	Доля, %
Дефицит массы тела	4	19,0	8	10,1	12	12,0
Отягощенный акушерский анамнез (гестозы, угроза прерывания)	11	52,3	31	39,24	42	42,0
Отставание в психомоторном развитии в возрасте до 1 года	3	14,3	3	4,0	6	6,0
Наличие поражения ЦНС (резидуально-органического поражения центральной нервной системы)	9	42,80	27	34,20	36	36,00
Наличие гидроцефального синдрома	7	33,30	11	13,9	18	18,00

Таблица 2

Анализ клинико-анамнестических и лабораторных данных у детей двух групп

Критерии сравнения	1-я группа (n = 21)		2-я группа (n = 79)		Всего (n = 100)	
	n	Доля, %	n	Доля, %	n	Доля, %
Отягощенный аллергоанамнез	14	66,7	33	41,8	47	47,0
Наличие лимфопролиферативного синдрома (гипертрофия небных и глоточной миндалин, шейный и подчелюстной лимфаденит)	11	52,3	12	15,2	23	23,0

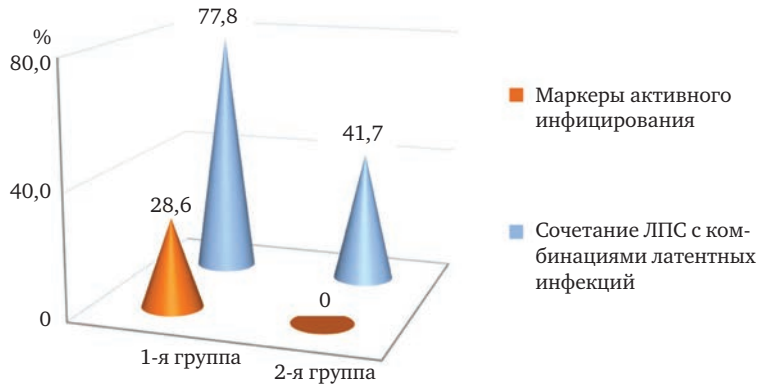

Рис. 1. Частота встречаемости лимфопролиферативного синдрома в сочетании с латентными инфекциями, с том числе и с маркерами активации, у детей в двух группах исследования, % случаев.

маркеров ВЭБ, ЦМВ-инфекции значимо уменьшился до 41,7% (n = 5), а серологические маркеры активного инфекционного процесса обнаружены не были (рис. 1).

Заключение. По мнению ряда авторов, предрасполагающими факторами к развитию ЭСО могут являться недоношенность, низкая масса тела ребенка при рождении, искусственное вскармливание, посещение детского учреждения, низкое социально-экономическое положение семьи и др. [12]. Эти данные подтверждены нашими исследованиями, в ходе которых выявлено, что более чем в 21% случаев у детей, кандидатов для проведения операции кохлеарная имплантация, определяется экссудативный средний отит.

Учитывая наличие косвенных признаков внутриутробного инфицирования, высокую частоту встречаемости ЦМВ-инфекции, отягощенного акушерского анамнеза у матери, дефицита массы тела, резидуально-органического поражения центральной нервной системы, можно предположить врожденную ЦМВ-инфекцию с поражением различных звеньев слухового анализатора.

По данным литературы, ЦМВ-инфекция может передаваться трансплацентарно и нередко являться причиной врожденных уродств и тяжелых заболеваний постнатального периода. Согласно ряду авторов ЦМВ-инфекции отводится ведущая роль в возникновении сенсоневральной тугоухости [13].

Однако наряду с внутриутробной передачей ЦМВ-инфекции, возможна приобретенная ВЭБ, ЦМВ-инфекция. На фоне снижения реактивности организма цитопролиферативная активность герпесвирусов вызывает местную гиперплазию лимфоидной ткани, что приводит к поражению глоточной и небных миндалин.

Лимфопролиферативный синдром герпесвирусной этиологии был установлен у 23% детей, кандидатов для проведения операции кохлеарная имплантация (в том числе у 52,3% основной группы). Учитывая высокую частоту встречаемости заболеваний, аллергического генеза (более чем в 66% случаев), а также способность герпесвирусов (ВЭБ, ЦМВ) вызывать лимфоидную пролиферацию, длительно персистировать, реактивироваться в условиях ослабления иммунитета организма, говорит о высокой вероятности развития дисфункции слуховой трубы.

Полученные данные свидетельствуют о высокой частоте сочетания серологических и молекулярно-генетических маркеров инфицирования ВЭБ и ЦМВ с экссудативным средним отитом у детей.

Наличие экссудативного среднего отита нарушает процесс адекватной настройки кохлеарного импланта, что значительно усложняет процесс реабилитации детей после проведения операции кохлеарная имплантация.

ЛИТЕРАТУРА

1. Королева И. В. Кохлеарная имплантация глухих детей и взрослых (электродное протезирование слуха). СПб.: КАРО, 2008. 752 с.
2. Королева И. В. Реабилитация глухих детей и взрослых после кохлеарной и стволомозговой имплантации. СПб.: КАРО, 2015. 872 с.
3. Пчеленок С. В., Богомильский М. Р., Ганковская Л. В., Бельская Е. А., Моисеева Т. Б., Гаспарян И. Н. Шейные лимфаденопатии при хронических воспалительных процессах лимфоглоточного кольца у детей // Детская больница. 2007. № 2 (28). С. 24–29.
4. Hong C. K., Park D. C., Kim S. W., Cha C. I., Cha S. H. Effect of paranasal sinusitis on the development of otitis media with effusion: Influence of Eustachian tube function and adenoid immunity // Int. Jurn. Pediatr. Otorhinolaryngol. 2008. Vol. 72, N 11. P. 1609–1618.
5. Phua Y. S., Salkeld L. J. Middle ear disease in children with cleft palate: Protocols for management // Int. Jurn. Pediatr. Otorhinolaryngol. 2009. Vol. 73, N 2. P. 307–313.
6. Преображенская Ю. С., Дроздова М. В., Тырнова Е. В. Экссудативный средний отит у детей с хроническим лимфопролиферативным синдромом // Рос. оториноларингология. 2011. № 4 (53). С. 62–68.
7. Кунельская Н. Л., Ивойлов А. Ю., Пакина В. Р., Яновский В. В. Экссудативный средний отит в детском возрасте // Вестн. оториноларингологии. 2015. № 1 (80). С. 75–79.
8. Львов Н. Д. Герпесвирусы человека – системная, интегративная, лимфопролиферативная иммуноонкопатология // Рос. мед. журн. 2012. № 22. С. 3–12.
9. Овчинников А. Ю., Колбанова И. Г. Роль атипичной микрофлоры в этиопатогенезе синуситов. Особенности антибактериальной терапии // Consilium medical. 2011. № 11 (13). С. 38–43.
10. Савенко И. В., Комарова Е. А. Роль Эпштейна–Барр-вирусной инфекции в формировании патологии ЛОР органов в детском возрасте // Рос. оториноларингология. 2007. № 6 (31). С. 138–144.
11. Madell J. R., Flexer C. Pediatric aydiology. Diagnosis, technology, and management. New York: Thieme, 2008. 352 p.
12. Савенко И. В., Бобошко М. Ю., Лопотко А. И., Цвылева И. Д. Экссудативный средний отит. СПб., 2010. 72 с.
13. Бобошко М. Ю., Вихнина С. М., Савенко И. В. Внутриутробные инфекции как фактор риска развития сенсоневральной тугоухости // Вестн. оториноларингологии. 2016. № 2. С. 82–87.

REFERENCES

1. Koroleva I. V. Kokhlearnaya implantatsiya glukhikh detei i vzroslykh (elektrodnoe protezirovanie slukha) [Cochlear implantation of deaf children and adults (electrode hearing prosthetics)]. SPb.: KARO, 2008. 752 (in Russian).
2. Koroleva I. V. Reabilitatsiya glukhikh detei i vzroslykh posle kokhlearnoi i stvolomozgovoi implantatsii [Rehabilitation of deaf children and adults after cochlear and brainstem implantation]. SPb.: KARO, 2015. 872 (in Russian).
3. Pchelenok S. V., Bogomil'skii M. R., Gankovskaya L. V., Bel'skaya E. A., Moiseeva T. B., Gasparyan I. N. Sheinye limfadenopatii pri khronicheskikh vospalitel'nykh protsessakh limfoglotochnogo kol'tsa u detei [Cervical lymphadenopathy in chronic inflammatory processes of lymphoid ring in children]. *Detskaya bol'nitsa*. 2007;2(28):24-29 (in Russian).
4. Hong C. K., Park D. C., Kim S. W., Cha C. I., Cha S. H. Effect of paranasal sinusitis on the development of otitis media with effusion: Influence of Eustachian tube function and adenoid immunity. *Int. J. Pediatr. Otorhinolaryngol*. 2008; 72;11:1609-1618.
5. Phua Y. S., Salkeld L.J. Middle ear disease in children with cleft palate: Protocols for management. *Int. J. Pediatr. Otorhinolaryngol.* 2009;73(2):307-313.
6. Preobrazhenskaya Yu. S., Drozdova M. V., Tyrnova E. V. Ekssudativnyi srednii otit u detei s khronicheskim limfoproliferativnym sindromom [Exudative otitis media in children with chronic lymphoproliferative syndrome]. *Rossiiskaya otorinolaringologiya*. 2011;4(53):62-68 (in Russian).
7. Kunel'skaya N. L. Ivoilov A. Yu., Pakina V. R., Yanovskii V. V. Ekssudativnyi srednii otit v detskom vozraste [Exudative otitis media in children]. *Vestnik otorinolaringologii*. 2015;1(80):75-79 (in Russian).
8. L'vov N. D. Gerpesvirusy cheloveka – sistemnaya, integrativnaya, limfoproliferativnaya immunoonkopatologiya [Human herpesviruses – systemic, integrative, lymphoproliferative immunooncopathology]. *Rossiiskii meditsinskii zhurnal.* 2012;22:3-12 (in Russian).

9. Ovchinnikov A. Yu., Kolbanova I. G. Rol' atipichnoi mikroflory v etiopatogeneze sinusitov. Osobennosti antibakterial'noi terapii [The role of atypical microflora in etiopathogenesis of sinusitis. The specific feature of antibacterial therapy]. *Consilium medical*. 2011;11(13):38-43 (in Russian).
10. Savenko I. V., Komarova E. A. Rol' Epshteina–Barr-virusnoi infektsii v formirovanii patologii LOR organov v detskom vozraste [The role of Epstein-Barr virus in ENT-pathologies in children]. *Rossiiskaya otorinolaringologiya*. 2007;6(31):138-144.
11. Madell J. R., Flexer C. Pediatric aydiology. Diagnosis, technology, and management. New York: Thieme 2008. 352.
12. Savenko I. V., Boboshko M. Yu., Lopotko A. I., Tsvyleva I. D. Ekssudativnyi srednii otit [Exudative otitis media]. SPb., 2010. 72 (in Russian).
13. Boboshko M. Yu., Vikhnina S. M., Savenko I. V. Vnutriutrobnye infektsii kak faktor riska razvitiya sensonevral'noi tugoukhosti [Congenital infections as a risk factor of sensorineural hearing loss]. *Vestnik otorinolaringologii*. 2016;2:82–87 (in Russian).

Преображенская Юлия Сергеевна – кандидат медицинских наук, научный сотрудник отдела диагностики и лечения нарушений слуха ФГБУ «Санкт-Петербургский НИИ уха, горла, носа и речи» Минздрава России. Россия, 190013, Санкт-Петербург, Бронницкая ул., д. 9; тел. 8 (812) 316-28-88, e- mail: PreobrazhenskayaYS@yandex.ru

Дроздова Марина Владимировна – доктор медицинских наук, заведующая детской хирургической клиникой ФГБУ «Санкт-Петербургский НИИ уха, горла, носа и речи» Минздрава России. Россия, 190013, Санкт-Петербург, Бронницкая ул., д. 9; тел. 8 (812) 316-28-88, e-mail: drozdova1504@yandex.ru

Yuliya Sergeevna Preobrazhenskaya – MD Candidate, research associate of the Department of Diagnostics and Treatment of Hearing Impairment of Saint Petersburg Research Institute of Ear, Throat, Nose and Speech of the Ministry of Healthcare of Russia. Russia, 190013, Saint Petersburg, 9, Bronnitskaia str., tel.: 8 (812) 316-28-88, e- mail: PreobrazhenskayaYS@yandex.ru

Marina Vladimirovna Drozdova – MD, Head of Children's Surgical Clinic of Saint Petersburg Research Institute of Ear, Throat, Nose and Speech of the Ministry of Healthcare of Russia. Russia, 190013, Saint Petersburg, 9, Bronnitskaia str., tel.: 8 (812) 316-28-88, e-mail: drozdova1504@yandex.ru

УДК 616.284:616.284.1-089 DOI: 10.18692/1810-4800-2018-4-89-91

СРАВНЕНИЕ ТЕХНИКИ КАНАЛОПЛАСТИКИ И ОТОЭНДОСКОПИИ ПРИ ПЛОХОМ ОБЗОРЕ ПЕРЕДНЕГО МЕАТОТИМПАНАЛЬНОГО УГЛА ВО ВРЕМЯ ТИМПАНОПЛАСТИКИ

Семенов Ф. В., Мисюрина Ю. В.

ФГБОУ ВО «Кубанский государственный медицинский университет» Минздрава РФ, 350063, г. Краснодар, Россия
(Ректор – канд. мед. наук С. Н. Алексеенко)

THE COMPARISON OF CANALOPLASTY AND OTOENDOSCOPY TECHNIQUES AGAINST THE BACKGROUND OF POOR VISIBILITY OF THE FRONT MEATOTYMPANAL ANGLE DURING TYMPANOPLASTY

Semenov F. V., Misyurina Yu. V.

State Budgetary Educational Institution of Higher Vocational Education Kuban State Medical University of the Ministry of Healthcare of Russia, 350063, Krasnodar, Russia

Произведено сравнение техники каналопластики и отоэндоскопии в случаях недостаточного обзора переднего меатотимпанального угла при 92 операциях на среднем ухе. Больным I группы (n = 45) выполнена каналопластика наружного слухового прохода под операционным микроскопом с последующей тимпанопластикой, во II группу (n = 47) вошли пациенты, которым манипуляции в труднообозримой зоне выполнены под контролем ригидного эндоскопа диаметром 2,7 мм с углом обзора 0° и 30°. Эндоскопический подход позволяет избежать дополнительной травмы кожи и костной ткани наружного слухового прохода, что способствует более благоприятному течению регенеративных процессов в послеоперационном периоде, и сократить время хирургического вмешательства. Применение эдоскопической техники после некоторого периода адаптации хирурга может стать альтернативой проведению каналопластики в большинстве случаев плохого обзора переднего меатотимпанального угла при операциях на среднем ухе.

Ключевые слова: тимпанопластика, операции на среднем ухе, каналопластика, отоэндоскопия, ригидный эндоскоп, операционный микроскоп.

Библиография: 4 источника.

The authors compared the techniques of canaloplasty and otoendoscopy in the cases of insufficient visibility of the front meatotympanal angle in 92 operations on the middle ear. The patients of the 1st group (n = 45) have undergone the canaloplasty of the external acoustic meatus under the surgical microscope with the following tympanoplasty, the 2nd group (n = 47) included the patients exposed to the manipulation in the area of poor visibility by means of endoscope with the diameter of 2.7 mm and the viewing angle of 0° and 30°. The endoscopic approach makes it possible to avoid the additional injury of skin and bone tissue of the external acoustic meatus providing more favorable course of regenerative processes in the postoperative period and decreasing the duration of surgical intervention. The use of the endoscopic technique after a certain period of adaptation for the surgeon may become an alternative for canaloplasty in most cases of poor visibility of the front meatotympanal angle in the operations on the middle ear.

Key words: tympanoplasty, operations on the middle ear, canaloplasty, otoendoscopy, rigid endoscope, operating microscope.

Bibliography: 4 sources.

Одной из технических проблем тимпанопластики является осуществление манипуляций в области переднего меатотимпанального угла. Плохой обзор этого анатомического отдела наружного слухового прохода при использовании операционного микроскопа затрудняет подготовку реципиентного участка к трансплантации и установку донорских тканей для замещения дефекта барабанной перепонки. Существует несколько способов, направленных на удаление костного «навеса» в области передней стенки наружного слухового прохода при максимальном сохранении кожи путем формирования лоскута на питающей ножке – каналопластика.

Каналопластика обеспечивает достаточный обзор переднего меатотимпанального угла при

использовании операционного микроскопа как при эндауральном, так и при заушном подходе, а также хорошее заживление в послеоперационном периоде [1]. В то же время каналопластика приводит к дополнительному травмированию кожи слухового прохода и костной ткани, а также к удлинению времени операции. Многочисленные сведения об эффективном использовании эндоскопической техники при хирургии среднего уха позволяют рассматривать ее как возможный альтернативный способ решения и этой проблемы.

Цель исследования. Сравнение техники каналопластики и отоэндоскопии в случаях недостаточного обзора переднего меатотимпанального угла при операциях на среднем ухе.

Пациенты и методы исследования. В проспективное исследование включены 92 пациента с плохим обзором меатотимпанального угла, прооперированные в 2014–2017 гг. по поводу хронического среднего отита. Пациенты методом случайной выборки распределены на 2 группы. Больным I группы (n = 45) выполнена каналопластика наружного слухового прохода под операционным микроскопом с последующей тимпанопластикой, во II группу (n = 47) вошли пациенты, которым манипуляции в труднообозримой зоне выполнены под контролем ригидного эндоскопа диаметром 2,7 мм с углом обзора 0° и 30°. Для исключения влияния на результаты исследования особенностей патологического процесса в среднем ухе нами были отобраны только те пациенты, которым при сохраненной целостности и подвижности цепи слуховых косточек требовалась тимпанопластика 1-го типа. Во всех случаях операция была проведена заушным доступом с использованием фасции височной мышцы, уложенной под остатки барабанной перепонки.

В ходе исследования отмечали суммарное время операции в минутах и интраоперационный объем кровопотери в миллилитрах. Последний определяли как объем жидкости в отсосе за вычетом объема жидкости, использованной для орошения рабочего конца бормашины. Учитывали также сроки эпителизации неотимпанального лоскута, состояние кожного лоскута, отслоенного при проведении каналопластики (отоскопия через 1, 3 и 6 месяцев).

Результаты исследования. В табл. 1 представлены результаты оценки времени хирургического вмешательства и интраоперационной кровопотери. Из таблицы следует, что использование эндоскопа существенно сокращает время операции, а также позволяет снизить объем кровопотери.

Однако необходимо отметить особенность, свойственную всем операциям, которые проводятся под контролем эндоскопа, – активная работа возможна только одной рукой. Выработанный ранее практический навык работы под микроскопом может в первое время стать помехой для отохирурга при использовании эндоскопа. Усложняет эндоскопическую технику и кровотечение с раневой поверхности в условиях маленького операционного поля. Хотя в целом объем кровопотери при стандартной каналопластике значительно больше, при эндоскопии отсутствие возможности одномоментного использования отсоса затрудняет манипуляции в области оперативного вмешательства. Тем не менее после выполнения 10–15 операций с использованием эндоскопа указанные недостатки практически не ощущаются. Руки «привыкают» манипулировать эндоскопом и микроинструментом, а кровоточивость операционного поля можно существенно снизить введением транексама и аппликацией в область манипуляций ватного шарика с адреналином.

Результаты отоскопии в разные сроки послеоперационного периода представлены в табл. 2.

Как видно из табл. 2, использование эндоскопической техники способствует более ранней эпителизации неотимпанальной мембраны. Последнее, по-видимому, можно объяснить сохранением трофики со стороны неповрежденной кожи передних отделов наружного слухового прохода. Отоскопическая картина при каналопластике свидетельствует о значительных инфильтративно-воспалительных изменениях в коже слухового прохода в первые несколько недель после операции. Слуховой проход значительно сужен, отмечается наличие экссудата и фибринозного налета в области разрезов, сопровождающих стандартную каналопластику.

Таким образом, применение эндоскопической техники после некоторого периода адаптации хирурга может стать альтернативой проведению каналопластики в большинстве случаев плохого обзора переднего меатотимпанального угла при операциях на среднем ухе. Помимо сокращения

Таблица 1

Время проведения операции и объем интраоперационной кровопотери

Критерии оценки	I группа (n = 45)	II группа (n = 47)	p
Суммарное время операции, мин	79 ±14	44 ± 8	< 0,05
Объем кровопотери, мл	81 ±17	50 ± 8	< 0,05

Таблица 2

Результаты отоскопии после тимпанопластики с использованием каналопластики и эндоскопической техники (количество больных)

Критерии оценки	1 месяц			3 месяца			6 месяцев		
	I (n = 45)	II (n = 47)	p	I (n = 45)	II (n = 47)	p	I (n = 45)	II (n = 47)	p
				1					
Эпителизация неотимпанальной мембраны:									
частичная	33	13	<0,01	7	1	<0,05	–	–	–
полная	12	34	<0,01	38	46	<0,05	45	47	<0,01
				2					
Наружный слуховой проход:									
без признаков инфильтрации и отека	8	47	<0,01	40	47	<0,05	43	47	<0,01
сужен за счет отечно-инфильтративных и рубцовых изменений кожи	37	–	<0,01	5	–	<0,05	2	–	

времени хирургического вмешательства, эндоскопический подход позволяет избежать дополнительной травмы кожи и костной ткани наружного слухового прохода, что способствует более благоприятному течению регенеративных процессов в послеоперационном периоде.

ЛИТЕРАТУРА

1. Тос Мирко. Руководство по хирургии среднего уха. Подходы, миринготластика, оссикулопластика и тимпанопластика. Томск: СибГМУ, 2004. 412 с.
2. Bennett M. L., Zhang D., Labadie R. F., Noble J. H. Comparison of Middle Ear Visualization With Endoscop and Microscopy // Otol. Neurotol. 2016 Apr. Vol. 37, N 4. P. 362–366. DOI: 10.1097/MAO.0000000000000988.
3. Furukawa T., Watanabe T., Ito T., Kubota T., Kakehata S. Feasibility and advantages of transcanal endoscopic myringoplasty // Otol. Neurotol. 2014. Apr. Vol. 35, N 4. e140–145. DOI: 10.1097/MAO.0000000000000298.
4. Rehl R. M., Oliaei S., Ziai K., Mahboubi H., Djalilian H. R. Tympanomastoidectomy with otoendoscopy // Ear Nose Throat Jurn. 2012. Dec. Vol. 91, N 12. P. 527–532.PMID:23288818.

REFERENCES

1. Tos Mirko. Rukovodstvo po khirurgii srednego ukha. Podkhody, miringoplastika, ossikuloplastika i timpanoplastika [Guidelines in the middle ear surgery. Approaches, myringoplasty, ossiculoplasty and tympanoplasty]. Tomsk: SibGMU, 2004. 412 (in Russian).
2. Bennett M. L., Zhang D., Labadie R. F., Noble J. H. Comparison of Middle Ear Visualization With Endoscop and Microscopy. *Otol Neurotol*. 2016 Apr.;37(4):362-366.doi: 10.1097/MAO.0000000000000988
3. Furukawa T., Watanabe T., Ito T., Kubota T., Kakehata S. Feasibility and advantages of transcanal endoscopic myringoplasty. *Otol Neurotol*. 2014. Apr.;35(4):e140-145. doi: 10.1097/MAO.0000000000000298
4. Rehl R. M., Oliaei S., Ziai K., Mahboubi H., Djalilian H. R. Tympanomastoidectomy with otoendoscopy. *Ear Nose Throat J*. 2012. Dec.; 91(12):527-532.PMID:23288818

Семенов Федор Вячеславович – доктор медицинских наук, профессор, заведующий кафедрой ЛОР-болезней ФГБОУ ВО «Кубанский государственный медицинский университет» Минздрава РФ. Россия, 350063, Краснодарский край, г. Краснодар, ул. Митрофана Седина, д. 4; тел. 8 (918) 431-27-02, e-mail: ent@mail.kuban.ru

Мисюрина Юлия Викторовна – кандидат медицинских наук, ассистент кафедры ЛОР-болезней ФГБОУ ВО «Кубанский государственный медицинский университет» Минздрава РФ. 350063, Краснодарский край, г. Краснодар, ул. Митрофана Седина, д. 4, тел. 8 (918) 462-08-89, e-mail: ms.miss.yulia@mail.ru

Fedor Vyacheslavovich Semenov – MD, Professor, Head of the Chair of ENT Diseases of State Budgetary Educational Institution of Higher Vocational Education Kuban State Medical University. Russia, 350063, Krasnodar, 4, Mitrofana Sedina str., tel.: + 7-861-268-99-49, e-mail: ent@mail.kuban.ru

Yuliya Viktorovna Misyurina – MD Candidate, teaching assistant of the Chair of ENT Diseases of Kuban State Medical University. Russia, 350063, Krasnodar, 4, Mitrofana Sedina str., tel.: 8(918)46 20 889, e-mail: ms.miss.yulia@mail.ru

УДК 616.323-007 DOI: 10.18692/1810-4800-2018-4-92-98

РЕАЛЬНОЕ ПОЛОЖЕНИЕ И «ВЫНУЖДЕННЫЙ» СПРОС ОПОЗНАВАНИЯ НЕВРОЛОГИЧЕСКОЙ КОМОРБИДНОСТИ ПРИ ХРОНИЧЕСКОМ АДЕНОИДИТЕ

Сидоренко Д. Р., Терскова Н. В., Шнайдер Н. А.

ФГБОУ ВО «Красноярский государственный медицинский университет им. проф. В. Ф. Войно-Ясенецкого», 660022, г. Красноярск, Россия
(Зав. каф. ЛОР-болезней с курсом последипломного образования – проф. С. Г. Вахрушев)

THE ACTUAL SITUATION AND THE “FORCED” DEMAND FOR IDENTIFICATION OF NEUROLOGICAL COMORBIDITY IN CHRONIC ADENOIDITIS

Sidorenko D. R., Terskova N. V., Shnayder N. A.

Federal State Budgetary Educational Institution of Higher Vocational Education Krasnoyarsk State Medical University named after Prof. V. F. Voino-Yasenetsky of the Ministry of Healthcare of the Russian Federation, Krasnoyarsk, Russia

Хронический аденоидит является одной из самой актуальной патологий ЛОР органов. В клинической практике хронический аденоидит у детей дошкольного и младшего школьного возраста интересен в сопряженности с соматической коморбидностью. Среди врачей-оториноларингологов проведено анонимное анкетирование присутствующих на заседании регионального общества оториноларингологов для оценки информированности специалистов по вопросам организации медицинской помощи пациентам с хроническим аденоидитом.

Ключевые слова: дети, хронический аденоидит, анкетирование, междисциплинарный подход, коморбидность.

Библиография: 6 источников.

Chronic adenoiditis is one of the most relevant pathologies of ENT organs. In clinical practice, chronic adenoiditis of pre-school and primary school-aged children is interesting in conjunction with somatic comorbidity. The authors have conducted an anonymous questionnaire survey among the otorhinolaryngologists-attendees of a meeting of the Regional Society of Otorhinolaryngologists to assess the awareness of the specialists of the problems of organization of medical care for patients with chronic adenoiditis.

Key words: children, chronic adenoiditis, questionnaire survey, interdisciplinary approach, comorbidity.

Bibliography: 6 sources.

Состояние здоровья населения является одним из важнейших критериев благополучия общества. Сохранение и укрепление здоровья зависят во многом от уровня квалификации специалиста, в связи с этим повышение профессиональной грамотности специалистов является чрезвычайно актуальным [1]. Анкетирование – одно из основных технических средств конкретного исследования, которое применяется в медицинских, социально-психологических, экономических и других видах исследования. При помощи метода анкетирования можно с наименьшими затратами получить высокий уровень массовости исследования. Особенностями этого метода можно назвать его анонимность (личность респондента не регистрируется, фиксируются лишь его ответы) и возможность оценки общих знаний по специальности, что позволяет получить наиболее точную информацию [2, 3]. Известно, что хронический аденоидит (ХА) в структуре оториноларингологической патологии у детей имеет высокую распространенность, с превалированием в дошкольном и раннем школьном периодах от 45,2 до 70% [4, 6].

Цель исследования. Оценка информированности врачей-оториноларингологов г. Красноярска по вопросам организации медицинской помощи пациентам с хроническим аденоидитом.

Материалы и методы исследования. Всего в Красноярском крае 278 врачей-оториноларингологов, из них 150 работают в г. Красноярске. На сентябрьском заседании регионального общества оториноларингологов (РОО) присутствовало 78 врачей. Роздано 78 анкет (52,00%). Откликнулись на анкетирование 43/78 (55,13%) специалиста, из которых 2/43 (4,65%) сдали пустые бланки, т. е. врачи проигнорировали просьбу в заполнении анкеты, но анкеты вернули. 33/78 (42,31%) специалиста посчитали не нужным отвечать на вопросы, относящиеся к актуальности проблемы ХА среди ЛОР-патологии (анкеты, незаполненные и не вернувшиеся обратно). Всего 7/41 (17,07%) врачей, принимавших участие в анкетировании, имели стаж работы по специальности «оториноларингология» менее 10 лет, 35/41 (85,37%) – более 10 лет. У 1/41 врача (2,32%) – вторая категория, у 3/41 (6,97%) – первая категория, 22/41 (51,16%) имели высшую категорию по специальности «оториноларингология», но 5/41 (11,62%) не имели категории и 13 (30,25%) не указали сведений о наличии категории по специальности.

Из опрошенных врачей 11/41 (26,83%) работали в детских поликлиниках или больницах, 24/41 (58,54%) – во взрослых поликлиниках или больницах, 14/41 (34,15%) – вели смешанный прием в частных медицинских организациях или поликлиниках.

Результаты исследования и обсуждение. Ответы на вопрос степени нуждаемости пациентов с ХА в консультации других специалистов распределились следующим образом: 39/41 (95,12%) считали ХА актуальной проблемой оториноларингологии; 38/41 (92,68%) считали ХА актуальной проблемой клинической иммунологии; 38/41 (92,68%) – педиатрической проблемой, 1/41 (2,44%) специалист считал, что ХА должен заниматься только врач-аллерголог. Врачи со стажем работы менее 5 лет были не объективны в своих ответах, пропускали вопросы, вероятно, ввиду недостаточности уровня знаний в отношении данной проблемы. Все присутствовавшие врачи-оториноларингологи посчитали, что ХА – это междисциплинарная проблема не только ЛОР-врача, но и педиатра, и иммунолога.

Из самостоятельно предложенных ответов врачей на вопрос «В каком специалисте еще нуждается пациент с ХА?» были предложены следующие варианты: 33/41 (80,49%) – во враче-сомнологе, 4/41 (9,76%) – в сурдологе и 1/41 (2,44%) – в инфекционисте (табл. 1).

При изучении мнения оториноларингологов о желательной частоте консультаций специалистов для пациентов с ХА 41/41 (100%) врач указал консультацию врача-оториноларинголога и иммунолога; 36/41 (87,80%) опрошенных считали, что необходима консультация совместно с педиатром; 34/41 (82,93%) врача указали на необходимость консультации врача-сомнолога, невролога и врача функциональной диагностики. Кроме того, участники анкетирования в качестве дополнительных консультантов предложили привлекать кардиолога 32/41 (78,05%) и нефролога 29/41 (70,73%) с частотой 1 раз в год. Указанное мнение отмечали опытные врачи со стажем работы более 10 лет. Однако они не объясняли свое мнение (табл. 2).

Оценивая мнение специалистов о возможностях возникновения оториноларингологических осложнений у пациентов с ХА, среди всех предложенных осложнений ХА большинство врачей отметили негнойные отиты и кондуктивную тугоухость (35/41; 85,37%). В то же время 3/41 (7,32%) врача со стажем работы от 19 до 30 лет указали на сенсоневральную тугоухость. Большинство врачей (28/41; 68,29%) считали основным осложнением ХА синдром обструктивного апноэ/гипопноэ сна (СОАГС); 23/41 (56,10%) – синусит и 5/41 (12,20%) тонзиллит (табл. 3).

Среди необходимых дополнительных методов исследования у пациентов с ХА 3 врача-оториноларинголога отметили, что необходим: в первую очередь эндоскопический осмотр носоглотки па-

Таблица 1

Структура нуждаемости в консультации специалистов-неоториноларингологов пациентов с хроническим аденоидитом

Вариант ответа	Количество ответов	
	абс.	%
Оториноларинголог	39	95,12
Иммунолог	38	92,68
Педиатр	38	92,68
Сомнолог	33	80,49
Сурдолог	4	9,76
Инфекционист	1	2,44
Аллерголог	1	2,44

Таблица 2

Частота консультаций специалистов-неоториноларингологов пациентов с хроническим аденоидитом

Вариант ответа	Частота (абс. ч. / %)		
	1 раз в год	1 раз в 6 месяцев	По необходимости
Оториноларинголог	0/41 (0,00%)	41 (100%)	0/41 (0,00%)
Педиатр	0/41 (0,00%)	0/41 (0,00%)	36/41 (82,93%)
Иммунолог	0/41 (0,00%)	41(100%)	0/41 (0,0%)
Сомнолог	0/41 (0,00%)	0/41 (0,00%)	34/41 (82,93%)
Невролог	0/41 (0,00%)	0/41 (0,00%)	
Врач функциональной диагностики	0/41 (0,00%)	0/41 (0,00%)	
Нефролог	29/41 (70,73%)	0/41 (0,00%)	0/41 (0,00%)
Кардиолог	32/41 (78,05%)	0/41 (0,00%)	0/41 (0,00%)
Другие специалисты аллерголог сурдолог	0/41 (0,00%)	0/41 (0,00%)	5/41 (12,20%) 3/41 (7,32%)

Таблица 3

Оториноларингологические осложнения у пациентов с хроническим аденоидитом

Вариант ответа	Количество (абс. ч. / %)
Отит (с гноетечением)	0/41 (0,0%)
Отит (без гноетечения)	35/41 (85,37%)
Тугоухость кондуктивная	35/41 (85,37%)
Тугоухость сенсоневральная	3/41 (7,32%)
Синдром обструктивного апноэ сна (СОАС)	28/41 (68,29%)
Синусит	23/41 (56,10%)
Тонзиллит	5/41 (12,20%)
Острый фарингит	0/41 (0,0%)

циента (9/41; 95,12%), иммунный статус – 38/41 (92,68 %), 36/41 (87,80%) – серологические исследования (антитела к вирусу простого герпеса 1-го и 2-го типа, цитомегаловирусу, вирусу Эпштейна–Барр), 27/41 (65,85%) – кардиореспираторный мониторинг (КРМ).

В то же время не считают необходимым проводить электроэнцефалограмму (ЭЭГ) 6/41 (14,63%) врачей, полисомнографию (ПСГ) 7/41 (17,07%), серологические исследования 4/41 (9,73%), КРМ и иммунный статус 3/41 (7,32%), переднюю активную риноманометрию (ПАРМ) и респираторный мониторинг с пульсоксиметрией 2/41 (4,88%). По необходимости показана консультация врача-аллерголога (2/41; 4,88%) и бактериологический мазок на микрофлору (1/41; 2,44%); «в большинстве случаев» – общий анализ крови и глюкоза крови (1/41; 2,44%), а из «обязательных исследований» отмечены анализ крови на общий иммуноглобулин Е (1/41; 2,44%) и риноцитограмма (2/41; 4,88%).

Оценивая потребность в междисциплинарном ведении пациента с ХА, только 24/41 (58,54%) врача-оториноларинголога указали, что потребность высокая; 11/41 (26,83%) – средняя, а 2/41 (4,88%) врача считали потребность ниже средней; лишь 5/41 (12,20 %) специалистов оценили как очень высокую потребность в междисциплинарном ведении пациента с ХА (табл. 4).

Таблица 4

Потребность в междисциплинарном ведении пациентов с хроническим аденоидитом

Вариант ответа	Количество (абс./ %)
Низкая	0/41 (0,0%)
Ниже средней	2/41 (4,88%)
Средняя	11/41 (26,83%)
Высокая	24/41 (58,54%)
Очень высокая	5/41 (12,20%)

Таблица 5

Осложнения неоториноларингологического характера у пациентов с хроническим аденоидитом

Вариант ответа	Количество (абс./ %)
Аллергические реакции	0/41 (0,0%)
Нарушения желудочно-кишечного тракта:	
гастрит	0/41 (0,0%)
ГЭРБ	4/41 (14,63%).
дискинезия желчевыводящих путей	0/41 (0,0%)
другое (укажите)	0/41 (0,0%)
Нарушения сердечно-сосудистой системы:	
повышение АД	1/41 (2,44%)
миокардиты, эндокардиты	2/41 (4,88%)
нарушения ритма сердца	4/41 (9,76%)
Заболевания бронхолегочной системы:	
трахеит	22/41 (53,66%)
бронхит	21/41 (51,22%)
астматические приступы	13/41 (31,71%)
пневмония	0/41 (0,0%)
Неврологические проявления:	
эпилепсия	2/41 (4,88%)
аноксические приступы	4/41 (9,73%)
задержка речевого развития	20/41 (48,78%)
задержка психоневрологического развития	18/41 (43,90%)

Мнения участников анкетирования о неоториноларингологических осложнениях ХА были вариабельными: 22/41 (53,66 %) – трахеит; 21/41 (51,22%) – бронхит; 13/41 (31,71%) – астматические приступы; 4/41 (14,63%) – гастроэзофагеальная рефлексная болезнь (ГЭРБ); 4/41 (9,76%) – нарушения ритма сердца, 2/41 (4,88%) – миокардиты, эндокардиты, 1/41 (2,44%) – повышение артериального давления.

В целом неврологические осложнения, по мнению врачей-оториноларингологов, не характерны для пациентов с ХА, хотя специалисты указывали на задержку психоневрологического развития (18/41; 43,90%), задержку речевого развития (20/41; 48,78%), аноксические приступы (4/41; 9,73%), эпилепсию (2/41; 4,88%). Среди опрошенных 4/41 (9,76%) врача-оториноларинголога никак не прокомментировали и не ответили на данный вопрос специалиста (табл. 5).

Обсуждение. По данным анонимного анкетирования врачей-оториноларингологов, присутствовавших на заседании РОО, привлекает внимание факт, что опытные специалисты со стажем работы более 10 лет (35/41; 85,37%), из которых 22/41 (51,16%) имели высшую категорию по специальности «оториноларингология», определяют значимость проблемы ХА как междисциплинарную. Однако аспекты междисциплинарности касаются, по большинству мнений, области иммунологии и педиатрии. При этом компетенции специалистов указанных областей паритетные. Положительным можно считать наличие информированности о нарушениях сна. Поскольку первично оториноларинголог может констатировать нарушения сна у детей с ХА только со слов родителей, в частности при звуковых феноменах – храпе, пробуждающих как тех, так и других, то храп во время сна обусловил расширение спектра обследований, привлечение к ведению детей с ХА врачей-сомнологов.

Неожиданно малое число опрошенных врачей, которые отмечали необходимость консультирования детей с ХА аллергологом, несмотря на широкое обсуждение в научных работах особенностей течения хронического процесса с формированием отечно-катаральной формы ХА. Вероятным объяснением можно считать полное делегирование ведения такого ребенка на аллерголога и «механическое» исключение его из своего, оториноларингологического поля зрения. Выявленный необоснованный подход заслуживает вновь внимания оториноларингологов, так как эффективность ирригации, санация очагов инфекции и прочие диспансерные методы по профилю оториноларингологии у детей с ХА гарантируют исход заболевания без оперативного вмешательства. Не исключая консолидированного ведения больного ребенка сурдологом, инфекционистом, аллергологом, ни один специалист не принял во внимание нуждаемости в консультации неврологом. Идентичность ответов в отношении необходимости консультации невролога констатирована при изучении мнения оториноларингологов о желательной частоте консультаций узких специалистов для пациентов с ХА.

Парадоксально, но очевидно, что имеется противоречие в осознанности значимости проблемы ХА как междисциплинарной проблемы и потреб-

ности в междисциплинарном ведении этих пациентов. Суммарно 31,13% оториноларингологов оценили ее как среднюю и ниже. Другой парадокс заключается в том, что при исключительно отрицательном ответе в 100% случаев на нуждаемость пациента с ХА в неврологической консультации почти половина респондентов подтверждали факт неврологических осложнений. Расхождение ответов, по нашему мнению, основано на отсутствии информированности о коморбидной неврологической патологии при ХА у детей, формирующее «незнание», крайний дефицит настороженности у практикующих врачей-оториноларингологов. При этом отсутствие неврологической коморбидности предопределяет как психофизиологическое и физическое здоровье ребенка с ХА, так и социальную адаптацию, успешность индивида в проспективе.

Следует согласиться с тем, что констатировано несоответствие между «балансом» консультаций оториноларинголога и педиатра по частоте. В табл. 2 отображен «догоняющий» характер незапланированных осмотров, который создает «ложную некурабельность» заболевания и риск нерационального расходования средств. С позиции превентивности резонным было бы запланированное курирование педиатром с ранжированными приемами оториноларинголога в соответствии с характером течения ХА [5]. Это позволило бы минимизировать «хаотичные» обращения (направления) к иммунологу, которые ЛОР-врачи отметили в 100%. Исторически сформированные принципы профилактики ревматических и ревматоидных состояний при аденотонзиллярной проблеме обусловили достаточную грамотность в отношении необходимости консультирования нефрологом и кардиологом, поскольку патология может иметь стрептококк-ассоциированный генез.

Среди обследований при ХА лидирует эндоскопический осмотр, но возникает вопрос: оториноларингологи утратили навык пальцевого исследования носоглотки? Отдавая дань инновациям, необходимо осознавать, что оснащенность лечебных учреждений не предрасполагает к желаемой полноте диагностики, поэтому выполнение стандарта обследования следует сохранять.

В контексте современного развития иммунологии расширение перечня серологических исследований в оториноларингологии диктует необходимость не только назначений обследования, но и грамотной их клинической интерпретации. Поэтому внесение в рабочие программы усовершенствования последипломного образования по специальности «оториноларингология» уместных дополнений улучшит эффективность терапии пациентов с ХА. Однако констатированная приоритетность иммунологических методов не должна покрывать специфику оториноларингологического обследования. Так, неоправданное сокращение использования результативности микробиологического, цитологического, функционального обследования пациента с ХА не способствует мониторингу состояния больного и своевременному принятию решения.

Мы не ставили задачу ангажировать врачей на неврологические обследования, но ожидали, что признанный факт неврологических нарушений у детей с ХА заставит задуматься об их обследовании. В целом задумываются о такой коморбидности 85,37% оториноларингологов, но не направляют пациентов к неврологу, а 14,63% оториноларингологов не считают это необходимым вообще.

Интерес вызывает мнение специалистов о возможностях возникновения оториноларингологических осложнений у пациентов с ХА. Большинство специалистов отметили отит без гноетечения, кондуктивную тугоухость. В то же время гнойный отит был полностью исключен из ответов. Возможно, ситуация объясняется применением своевременной и порой избыточной системной антибиотикотерапии, которая способна провести эрадикацию инфекции, но не способна купировать воспаление. Результат также можно объяснить вирусным генезом отита с провоцирующим действием на ХА, каскадом патофизиологических процессов.

Сочетанность поражения ЛОР органов при ХА в форме синусита заложена в особенностях анатомии внутриносовых структур с инфундибулярным паттерном, сложности ирригации у детей и, в принципе, не вызывает дискуссии.

Требует обсуждения малая доля вовлечения ткани небных миндалин в сочетанный процесс при ХА. С нашей точки зрения, при воспалительном процессе с локализацией очага в глоточной миндалине на примере ХА накопление в органе-мишени В-лимфоцитов из-за целесообразности антителообразования относительно уменьшает их в аналогичном сопредельном органе, кровеносном русле. Закономерно, что одновременное вовлечение множества миндалин является атипичным и результатом массивной и агрессивной антигенной нагрузки, что подтверждается практикой.

Актуальность проблемы осложнения ХА в форме синдрома обструктивного апноэ (гипопноэ) сна синхронизировано с ответами по актуальности нарушения сна (вторичной инсомнией) и не вызывает сомнений у практикующих врачей-оториноларингологов.

Осложнения неоториноларингологического характера при ХА определяют первое место для патологии нижних дыхательных путей, а второе – для неврологической патологии. В перечне неврологической патологии в основном это

функциональные состояния, которые превышают частоту нарушений со стороны ЛОР органов желудочно-кишечного тракта в 4 раза, патологию сердечно-сосудистой системы в 2 раза. При этом оториноларингологи знакомы с коморбидной при ХА эпилепсией. При анализе анонимных анкет оториноларингологов, указавших на данную коморбидность, оказалось, что стаж их работы более 20 лет, а квалификационная категория соответствует высшей. Ответы врачей не противоречат сведениям литературы. Так, продемонстрировано неслучайное сочетание генов и генетически детерминированного иммунного цитокинового провоспалительного ответа с высокой экспрессией интерлейкина-1β при ХА [5]. При этом течение ХА является осложненным, с частотой обострений 1 раз в 3 месяца и чаще, дети имеют характерный (аденоидный) вид, для них характерно наличие сопряженных заболеваний. Кроме того, высокий провоспалительный ответ с высокой экспрессией интерлейкина-1β способен создавать патологический фенотип не только оториноларингологического заболевания, но и иных, так называемых синтропных заболеваний [5].

Выводы

Мнения и ответы оториноларингологов не были ангажированы или подготовлены, а значит, ликвидность использованной нами анкеты и проведенного анализа следует признать действительным положением актуальной проблемы коморбидности в оториноларингологии.

Таким образом, все присутствовавшие врачи-оториноларингологи считают, что ХА – это междисциплинарная проблема. По мнению большинства врачей – 34/41 (82,93 %), имеется необходимость в консультации сомнолога, невролога и врача функциональной диагностики. Обращает на себя внимание, что врачи-оториноларингологи недостаточно информированы по поводу показаний для направления к специалистам, а также на нейрофизиологические и сомнологические методы исследования, в связи с этим есть потребность в совершенствовании программы последипломного образования врачей разных специальностей (оториноларингологов, неврологов, сомнологов).

ЛИТЕРАТУРА

1. Щепин О. В., Любенко О. Г. Стоматологическая помощь инвалидам в условиях городской поликлиники // Проблемы социальной гигиены, здравоохранения и истории медицины. 2010. № 4. С. 50–53.
2. Хелимская И. В. Значение анкетирования в современных медицинских исследованиях // Дальневосточный мед. журн. 2009. № 4. С. 134–137.
3. Маруева Н. А., Ширшов Ю. А., Шибанова Н. М., Шнайдер Н. А., Артюхов И. П., Шульмин А. В., Шилкина О. С. Оценка информированности об эпилепсии у детей среди педагогов коррекционных учреждений // Сиб. мед. обозрение. 2017. № 1 (103). С. 44–48.
4. Терскова Н. В., Николаева А. И., Вахрушев С. Г., Смбатян А. С. Эпидемиологическая и клиническая характеристика хронических болезней миндалин и аденоидов (на примере г. Красноярска) // Рос. оториноларингология. 2013. № 3 (64). С. 139–145.
5. Терскова Н. В. Хронический аденоидит // Сиб. мед. обозрение. 2015. № 4 (94). С. 85–92.
6. Сидоренко Д. Р. Нарушение дыхания у детей с хроническим аденоидитом // Здоровье и образование в XXI веке. 2016. Т. 18, № 9. С. 38–42.

REFERENCES

1. Shchepin O. V., Lyubenko O. G. Stomatologicheskaya pomoshch' invalidam v usloviyakh gorodskoi polikliniki [Dental care of the disabled people under the conditions of a municipal polyclinic]. *Problemy sotsial'noi gigieny, zdravookhraneniya i istorii meditsiny*. 2010;4:50-53 (in Russian).
2. Khelimskaya I. V. Znachenie anketirovaniya s sovremennykh meditsinskikh issledovaniyakh [Significance of questionnaire survey for the present-day medical studies]. *Dal'nevostochnyi meditsinskii zhurnal*. 2009;4:134-137 (in Russian).
3. Marueva N. A., Shirshov Yu. A., Shibanova N. M., Shnaider N. A., Artyukhov I. P., Shul'min A. V., Shilkina O. S. Otsenka informirovannosti ob epilepsii u detei sredi pedagogov korrektsionnykh uchrezhdenii [The assessment of awareness of epilepsy among the pedagogists of correction institutions]. *Sibirskoe meditsinskoe obozrenie*. 2017;1(103):44-48 (in Russian).
4. Terskova N. V., Nikolaeva A. I., Vakhrushev S. G., Smbatyan A. S. Epidemiologicheskaya i klinicheskaya kharakteristika khronicheskikh boleznei mindalin i adenoidov (na primere g. Krasnoyarska) [Epidemiological and clinical characteristics of chronic diseases of tonsils and adenoids (case study of Krasnoyarsk)]. *Rossiiskaya otorinolaringologiya*. 2013;3 (64):139-145 (in Russian).
5. Terskova N. V. Khronicheskii adenoidit [Chronic adenoiditis]. *Sibirskoe meditsinskoe obozrenie*. 2015;4(94):85-92 (in Russian).
6. Sidorenko D. R. Narushenie dykhaniya u detei s khronicheskim adenoiditom [Respiratory obstructions in children with chronic adenoiditis]. *Zhurnal nauchnykh statei Zdorov'e i obrazovanie v XXI veke*. 2016;18;9:38-42 (in Russian).

Сидоренко Динара Рамильевна – заочный аспирант кафедры ЛОР-болезней с курсом ПО, врач-оториноларинголог Неврологического центра эпилептологии, нейрогенетики и исследований мозга Университетской клиники ФГБОУ ВО «Красноярский государственный медицинский университет им. проф. В. Ф. Войно-Ясенецкого». Россия, 660021, г. Красноярск, ул. Карла Маркса, д. 124; тел. +7 (950) 432-03-91, e-mail: sidorenko-dinara@mail.ru

Терскова Наталья Викторовна – доктор медицинских наук, профессор кафедры ЛОР-болезней с курсом ПО, врач-оториноларинголог Неврологического центра эпилептологии, нейрогенетики и исследований мозга Университетской клиники ФГБОУ ВО «Красноярский государственный медицинский университет им. проф. В. Ф. Войно-Ясенецкого». Россия, 660021, г. Красноярск, ул. Карла Маркса, д. 124; тел.+7(903)923-14-03, e-mail: terskovanatasha@mail.ru

Шнайдер Наталья Алексеевна – доктор медицинских наук, профессор, заведующая кафедрой медицинской генетики и клинической нейрофизиологии ИПО, руководитель Неврологического центра эпилептологии, нейрогенетики и исследований мозга Университетской клиники ФГБОУ ВО «Красноярский государственный медицинский университет им. проф. В. Ф. Войно-Ясенецкого». Россия, 660021, г. Красноярск, ул. Карла Маркса, д. 124; тел. +7 (913) 535-47-77, e-mail: naschnaider@yandex.ru

Dinara Ramil'evna Sidorenko – extramural post-graduate student of the Chair of ENT-Diseases with Post-Graduate Course, otorhonolaryngologist. Neurological Center for Epileptology, Neurogenetics and Brain Study of the University Clinic of Krasnoyarsk State Medical University named after Prof. V. F. Voino-Yasenetsky. Russia, 660021, Krasnoyarsk, 124, Karla Marksa str., tel.: +7 (950) 432-03-91, e-mail: sidorenko-dinara@mail.ru

Natal'ya Viktorovna Terskova – MD, Professor of the Chair of ENT-Diseases with the Post-Graduate Course, otorhonolaryngologist. Neurological Centre for Epileptology, Neurogenetics and Brain Study of the University Clinic of Krasnoyarsk State Medical University named after Prof. V. F. Voino-Yasenetsky. Russia, 660021, Krasnoyarsk, 124, Karla Marksa str., tel.: +7(903)923-14-03, e-mail: terskovanatasha@mail.ru

Natal'ya Alekseevna Shnaider – MD, Professor, Head of the Chair of Medical Genetics and Clinical Neurophysiology of the Institute of Post-Graduate Education, Head of Neurological Center for Epileptology, Neurogenetics and Brain Study of the University Clinic of Krasnoyarsk State Medical University named after Prof. V. F. Voino-Yasenetsky. Russia, 660021, Krasnoyarsk, 124, Karla Marksa str., tel.: +7 (913) 535-47-77, e-mail: naschnaider@yandex.ru

УДК 612.858.7:616.283-089.843(048.8) DOI: 10.18692/1810-4800-2018-4-99-120

ЭЛЕКТРИЧЕСКИ ВЫЗВАННЫЙ ПОТЕНЦИАЛ ДЕЙСТВИЯ СЛУХОВОГО НЕРВА. ОБЗОР ЛИТЕРАТУРЫ

Клячко Д. С. [1], Пашков А. В.[2], Гадалева С. В.[3], Наумова И. В.[2]

[1] ФГБУ «Санкт-Петербургский НИИ уха, горла, носа и речи» Минздрава России, 190013, Санкт-Петербург, Россия, (Директор – академик РАН, проф. Ю. К. Янов)

[2] ФГАУ «Национальный медицинский исследовательский центр здоровья детей» Минздрава России, 119192, Москва, Россия (Директор – академик РАН, проф. А. А. Баранов)

[3] ФГАОУ ВО «Первый Московский государственный медицинский университет им. И. М. Сеченова» Минздрава России (Сеченовский университет), 119991, Москва, Россия (Зав. каф. болезней уха, горла и носа – проф. В. М. Свистушкин)

THE ELECTRICALLY EVOKED COMPOUND ACTION POTENTIAL OF THE AUDITORY NERVE. LITERATURE REVIEW

Klyachko D. S.[1], Pashkov A. V.[2], Gadaleva S. V.[3], Naumova I. V.[2]

[1] Federal State Budgetary Institution "Saint Petersburg Research Institute of Ear, Throat, Nose and Speech" Ministry of Health of the Russian Federation, Saint Petersburg, Russia

[2] Federal State Autonomous Institution National Medical Research Centre of Children's Health of the Ministry of Healthcare of the Russian Federation, Moskow, Russia

[3] Federal State Budgetary Educational Institution of Higher Vocational Education I. M. Sechenov First Moscow State Medical University of the Ministry of Healthcare of the Russian Federation, Moskow, Russia

Электрически вызванный потенциал действия (Evoked Compound Action Potentials – eCAP) слухового нерва представляет собой синхронный ответ популяции нервных волокон слухового нерва на электрическую стимуляцию. Он может быть записан непосредственно от хирургически обнаженного нервного ствола у животных или от установленного в улитку электрода кохлеарного импланта. Последние два десятилетия eCAP широко регистрировали как у животных, так и у пациентов с установленными системами кохлеарной имплантации (КИ), используя различные алгоритмы тестирования. В данной статье представлен обзор методик регистрации и характеристик ответа eCAP, а также его потенциального использования в исследованиях и клинической практике.

Ключевые слова: электрически вызванный потенциал действия, слуховой нерв, кохлеарная имплантация.

Библиография: 50 источников.

The electrically evoked compound action potential (eCAP) of the auditory nerve is the synchronous response of a population of the auditory nerve fibers to electrical stimulation. It can be recorded directly from the surgically exposed nerve trunk in animals or from an intra-cochlear electrode of a cochlear implant. Over the recent two decades, eCAP has been widely recorded both in animals and in the patients with the cochlear implantation systems using various testing algorithms. This paper provides a review of recording methods and response characteristics of eCAP, as well as its potential applications in research and clinical practice.

Key words: electrically evoked compound action potential, auditory nerve, cochlear implantation.

Bibliography: 50 sources.

Электрически вызванный потенциал действия слухового нерва (Evoked Compound Action Potentials – eCAP) представляет собой синхронизированный ответ, генерируемый группой электрически активированных нервных волокон слухового нерва. Современные кохлеарные импланты имеют модуль телеметрии, позволяющий проводить «ближнепольную» (через катушку системы КИ) регистрацию eCAP с использованием интракохлеарных электродов. По сравнению с другими электрофизиологическими измерениями eCAP имеет несколько преимуществ, которые делают его полезным для аудиологов и специалистов, исследующих слуховую функцию. Во-первых, измерение eCAP у пациентов с КИ не требует дополнительного оборудования и внешнего регистрирующего электрода; исследование проводят при помощи программатора системы кохлеарной имплантации. Во-вторых, результат исследования не зависит от состояния пациента, что является важным преимуществом при работе с детьми. Кроме того, полученные данные отличаются стабильностью у пациентов с КИ и поэтому могут служить надежным индикатором изменений.

Электрические стимулы, подаваемые от КИ, воспринимаются и кодируются слуховым нервом, а затем передаются на более высокие слуховые нейронные структуры. Теоретически способность слухового нерва правильно кодировать и обрабатывать электрические стимулы должна быть важной для результатов КИ. Результаты нескольких исследований показывают, что физиологический статус (т. е. количество и чувствительность нейронов) слухового нерва может быть важным для результатов КИ [1–3], поскольку eCAP позволяет оценить физиологический статус слухового нерва. Во многих исследованиях основное внимание было уделено оценке возможности использования eCAP для определения уровней стимуляции на отдельных электродах у пациентов с КИ [4–7]. За последние 10 лет резко возросло число исследований с использованием eCAP для оценки различных аспектов ответов слухового нерва и их связи с результатами КИ у взрослых и детей [8, 9]. В данной статье представлен обзор этих исследований с акцентом на потенциальное применение eCAP в теоретических и клинических ситуациях у пациентов после КИ.

Общий обзор. *История вопроса.* Несмотря на то что акустически вызванный потенциал действия (CAP) широко используют в базовых и клинических исследованиях уже более шестидесяти лет, возможность измерения eCAP у животных или пациентов появилась только в конце 1980-х годов [10]. Это связано, прежде всего, с отсутствием методики распознавания ответа и проблемой минимизации артефакта при проведении исследования. В 1990 году C. J. Brown et al. разработали метод прямой маскировки для измерения eCAP с интракохлеарного электрода у пациентов после КИ [11]. Этот метод может успешно минимизировать артефакт стимула и позволяет записывать eCAP. Функция телеметрии стала коммерчески доступной для записи eCAP в 1998 году, когда производитель систем КИ Cochlear (Австралия) использовал телеметрию с применением двухсторонней линии передачи данных в кохлеарном импланте Nucleus CI24 (Neural Response Telemetry – NRT). В 2001 году производитель Advanced Bionics (США) включил возможность телеметрии в свои устройства (Neural Response Imaging – NRI). Модуль телеметрии от производителя систем КИ MED-EL (Австрия) (Auditory Response Telemetry – ART) начали широко применять в 2007 году.

Морфология eCAP. eCAP, зарегистрированный с использованием интракохлеарного электрода системы КИ, обычно имеет двухфазную морфологию. Верхняя часть на рис. 1 показывает пример eCAP, записанного у ребенка с прелингвальной глухотой, использующего КИ Cochlear 24RE. Двухфазный eCAP состоит из одного отрицательного пика (N1), который возникает через 0,2–0,4 миллисекунды (мс) после подачи стимула, с последующим положительным пиком (P2), который возникает через 0,6–0,8 мс [11, 12]. Такой двухфазный eCAP выявляют более чем в 80% всех измерений. Кроме того, были зарегистрированы eCAP с двумя позитивными пиками (P1 и P2). Этот тип ответа упоминается как двойной пик или ответ типа II. Для этого типа ответа eCAP P1 обычно возникает около 0,4–0,5 мс, а P2 обычно появляется около 0,6–0,7 мс. Частота ответа типа II составляет около 10–20%. Нижняя часть на рис. 1 показывает пример записи ответа II типа у ребенка с прелингвальной глухотой, использующего КИ Cochlear. Основываясь на результатах, записанных у кошек, P. H. Stypulkowski и C. van den Honert (1984) [13] предположили, что пики P1 и P2 возникают из потенциалов действия генерируемых аксонами и дендритами, соответственно. Различия в латентности между этими двумя пиками могут отражать время распространения возбуждения вдоль дендрита и через тело клетки спирального ганглия. Эта «двухкомпонентная» гипотеза согласуется с результатами симуляции математической модели, включающей линейную комбинацию ответов, генерируемых аксонами и дендритами [14].

Амплитуда eCAP может достигать 1–2 милливольт (мВ). Благодаря большой амплитуде eCAP относительно устойчив к помехам, связанным с миогенной активностью. Кроме того, из-за его периферического происхождения eCAP не зависит от созревания центральных отделов слухового анализатора. В результате морфологические

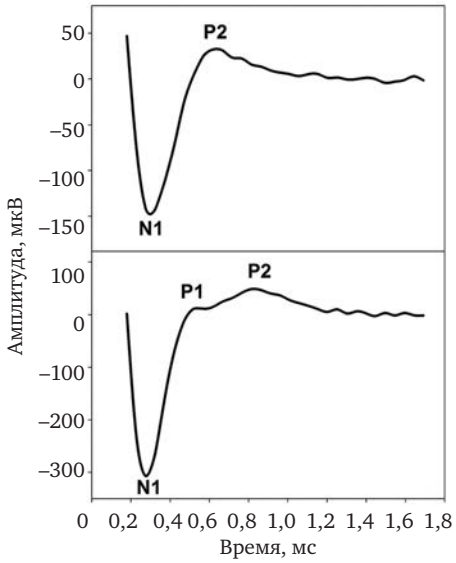

Рис. 1. eCAP с одним (верхний рисунок) или двумя положительными пиками (нижний рисунок). Эти ответы регистрировались с использованием интракохлеарных электродов у детей с Cochlear Nucleus CI с прелингвальной глухотой.

характеристики eCAP, записанные у взрослых и детей с КИ, схожи [6, 7, 11] и минимально (или вообще) не изменяются, вне зависимости от продолжительности использования КИ. Тем не менее амплитуда и латентность eCAP, зарегистрированного у пользователей КИ, зависят от внешних факторов, таких как уровень стимуляции, расположение интракохлеарных электродов, расстояние между стимулирующим и записывающим электродами, полярности стимула и т. д. Например, амплитуда eCAP увеличивается по мере увеличения уровня стимуляции. Скорость увеличения можно определить по наклону функции роста амплитуды eCAP. Кроме того, eCAP, записанные на апикальных электродах, имеют тенденцию к большим амплитудам, чем те, которые регистрируются на базальных электродах при одинаковых уровнях стимуляции [15]. Увеличение амплитуды eCAP в апикальной области объясняют лучшей сохранностью нейронов, меньшим расстоянием между тестовым электродом и стимулируемой нейронной структурой на верхушке улитки. Если расстояние между стимулирующим и записывающим электродами нарастает, латентность eCAP может уменьшаться из-за потенциальных изменений в месте возникновения потенциала действия. Наконец, eCAP, вызываемый анодным двухфазным импульсом, имеет большую амплитуду и более короткую латентность, чем у eCAP, который вызван катодным двухфазным импульсом при одинаковом уровне стимуляции. Предполагаемой нейрофизиологической основой данного механизма является то, что волокна слухового нерва с дегенеративно измененными или немиелинизированными периферическими отростками более чувствительны к анодной, чем к катодной стимуляции [16]. Более подробно данный механизм описан ниже.

Методы уменьшения артефакта. eCAP не регистрируют с того же интракохлеарного электрода, с которого подают стимул из-за остаточных затухающих зарядов (т. е. артефакта). Этот артефакт часто достаточно велик для насыщения усилителя записи. Когда усилитель насыщен, до его восстановления не может быть записан никакой ответ, что проблематично для измерения eCAP из-за его короткой латентности. На практике стимулирующий и записывающий электроды, используемые для интракохлеарного измерения eCAP, обычно разделяются одним или двумя электродами. К сожалению, физическое разделение между стимулирующим и регистрирующим электродами не может полностью устранить искажение, вызванное артефактом стимула. Дополнительные методы сокращения артефактов обычно необходимы для измерения бездефектного eCAP.

На рис. 2 показаны схематические изображения трех широко используемых методов уменьшения артефактов для измерения интракохлеарного eCAP: переменная полярность (рис. 2, а), вычитание подпорогового шаблона (рис. 2, б) и

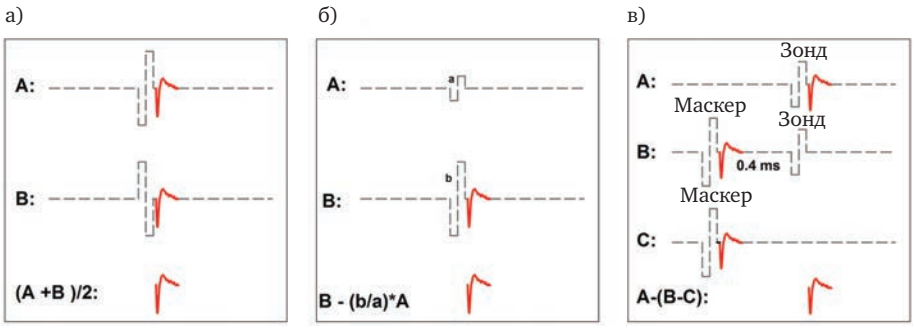

Рис. 2. Схематическое изображение трех методов минимизации артефакта стимула в записях eCAP: переменная полярность (а), вычитание подпорогового шаблона (б) и двухимпульсный алгоритм прямой маскировки (в). Серые пунктирные линии и красные сплошные линии указывают на двухфазные электрические импульсы и ответы eCAP, соответственно.

двухимпульсный алгоритм прямой маскировки (рис. 2, в). Метод переменной полярности используется в программах NRI Advanced Bionics и ART MED-EL. Все три метода предлагаются в качестве опций в программе NRT Cochlear. В методе переменной полярности записываются ответы (включая артефакт и eCAP), вызываемые катодным (график А) и анодным (график В) двухфазными импульсами. Полярность артефакта стимула на этих двух кривых меняется на противоположную, полярность eCAP при этом остается неизменной. Артефакт стимула устраняется или сводится к минимуму, и eCAP получается путем усреднения ответов обеих полярностей, т. е. (А + В) / 2. Будучи простым в теории, успех этого метода зависит от основного предположения о том, что eCAP, вызванные катодными или анодными двухфазными импульсами идентичны. К сожалению, это предположение неверно. Результаты последних исследований показали, что волокна слухового нерва более чувствительны к анодным, чем к катодным двухфазным импульсам. В результате eCAP в ответ на стимулы с переменной полярностью различаются по амплитуде и латентности. Поэтому использование метода переменной полярности для уменьшения артефакта стимула может привести к искажению eCAP [17].

Метод подпорогового вычитания шаблонов (рис. 2, б) был впервые предложен C. A. Miller et al. (1998) [18] в исследованиях на животных. В этом методе записывают ответ, вызванный двухфазным импульсом, который ниже порога возбуждения нервной системы (график А). Эта кривая содержит только артефакт стимула, который служит в качестве шаблона. График В содержит артефакт стимула и eCAP, вызванный надпороговым двухфазным импульсом. Затем шаблон масштабируется, чтобы соответствовать величине артефакта стимула на кривой В. eCAP получается путем вычитания масштабированного шаблона из графика В. Успешная реализация этого алгоритма требует точной и безошибочной записывающей системы с линейным усилителем записи, низкого уровня окружающего шума и способности точно отбирать артефакт стимула. В результате метод вычитания подпорогового шаблона используется реже, чем два других метода в исследованиях с пользователями КИ.

Двухимпульсный алгоритм прямой маскировки (рис. 2, в) использует преимущество рефрактерных свойств слухового нерва [11]. В этом алгоритме ответы записываются в четырех случаях стимуляции. В первом случае (график А) записывается ответ, вызываемый одним двухфазным импульсом (т. е. зондом). Этот ответ включает артефакт стимула и вызванный с помощью зонда eCAP. Во втором случае (график В) два двухфазных импульса представлены последовательно с относительно коротким межимпульсным интервалом. Уровень стимуляции первого импульса (т. е. маскера) обычно выше, чем у второго импульса (т. е. зонда). Когда интервал между маскером и зондом (masker-probe-interval – MPI) достаточно короткий (350–400 микросекунд, мкс), считается, что ответ на маскер оставляет нерв в рефрактерном состоянии, так что он не может генерировать нейронный ответ на зонд. Поэтому кривая, записанная при этих условиях, включает артефакты, вызванные маскером и зондом, и eCAP, вызванный маскером. В третьем случае (график С) отображается только маскер, и записанный ответ включает артефакт и eCAP, вызванные маскером. Четвертый случай (не показан на этой иллюстрации) используется для контроля артефакта включения записывающей системы. eCAP, вызванный зондом, может быть получен путем вычитания артефакта, вызванного зондом (т. е. В–С) из ответа, вызванного зондом (т. е. А–(В–С)). Успех этого алгоритма зависит от отсутствия нервного ответа, вызванного зондом на графике В. Непреднамеренный нейронный ответ на зонд будет получен в случаях, когда эффект маскера будет недостаточным из-за слишком длинного (короткого) MPI или слишком низкого уровня маскера.

Применение. Потенциальное клиническое применение eCAP было широко изучено. Несмотря на то что многие исследования проводились у пациентов с КИ Cochlear Nucleus, общие знания, полученные в результате этих исследований, относятся к любым пользователям КИ. Большая часть ранней литературы по этой теме была посвящена использованию eCAP для определения программируемых уровней стимуляции на каждом электроде КИ [4, 5, 7, 12]. Накопленные данные свидетельствуют о том, что состояние слухового нерва может быть важным для результатов КИ [2, 3]. Кроме того, было показано, что eCAP являются чувствительными к размещению электродов и состоянию волокон слухового нерва вблизи регистрирующего электрода. Поэтому в недавней литературе основное внимание уделяют использованию eCAP для оценки сохранности нервных волокон [1, 2, 19], спектрального и временного кодирования электрического стимула на уровне слухового нерва и их связи со слуховым восприятием у пользователей КИ [9, 15, 20–23].

На рис. 2 показаны схематические изображения трех широко используемых методов уменьшения артефактов для измерения интракохлеарного eCAP: переменная полярность (рис. 2, а), вычитание подпорогового шаблона (рис. 2, б) и двухимпульсный алгоритм прямой маскировки (рис. 2, в).

Клиническое применение. Программирование процессора КИ требует определения самого низ-

кого уровня, который могут обнаружить пациенты (уровень T – threshold), и определения верхнего предела стимуляции, который пациенты считают комфортным (уровень C – comfort или M – maximal comfort) для нескольких стимулирующих электродов. Оптимальный уровень C позволяет получить доступ к громкому звуку, не испытывая дискомфорта. Было показано, что точное определение уровня T важно для понимания тихой речи и речи в шуме [24]. Еще более усложняет программирование тот факт, что некоторые пользователи КИ имеют ограниченные возможности для обеспечения надежных поведенческих реакций из-за их молодого возраста или других сопутствующих заболеваний. Имея объективные инструменты для определения уровней стимуляции, можно ускорить процесс программирования, и это особенно важно для пациентов, которые не могут самостоятельно оценить свои психофизические пороги звуковосприятия и комфорта.

Возможность использования eCAP, вызванного одним двухфазным импульсом, для оценки уровней T и C была широко изучена как у взрослых, так и у детей, использующих КИ [4–7, 12, 25, 26]. В целом результаты этих исследований показывают, что стимул на уровне порога eCAP всегда слышим для пациентов. Тем не менее существует только корреляция, от слабой до умеренной, между порогами eCAP и поведенческими уровнями T или C как у взрослых, так и у детей. Коэффициенты корреляции варьируются в различных исследованиях. Коэффициент корреляции между пороговым значением eCAP и уровнем T варьируется от 0,5 до 0,9. Коэффициент корреляции между пороговым значением eCAP и уровнем C варьируется от 0,1 до 0,9. Корреляция между порогами eCAP и уровнями T и C является более сильной на апикальных электродах по сравнению с базальными [7]. Несмотря на то что порог eCAP обычно попадает между поведенческими уровнями T и C, имеются существенные различия как между пациентами, так и между электродами КИ у отдельных пациентов. Общим для порога eCAP является превышение уровня C, особенно при высоких скоростях стимуляции [7].

Было высказано предположение о том, что разница в стимулах, используемых для eCAP (один импульс, представленный на частоте 80 Гц или ниже), и поведенческие измерения (последовательность импульсов с частотой 250 импульсов в секунду или выше) может, по крайней мере, частично, объяснить отсутствие надежной корреляции между этими двумя измерениями [27]. В частности, eCAP для одного двухфазного импульса относительно независим от истории предшествующей нейронной активности и в основном отражает возбудимость электродно-нейронного интерфейса. Напротив, поведенческие T- и C-уровни, измеренные с использованием последовательности импульсов, зависят от дополнительных периферических и центральных факторов. Например, чувствительность слухового нерва к импульсным стимулам зависит от многих свойств нейронных ответов, включающих нейронную рефрактерность после перистимуляции и адаптацию, так же как и восстановление рефрактерности и адаптации, вызванных предшествующей стимуляцией. Кроме того, слуховое восприятие последовательности импульсов зависит от временной слуховой интеграции, которая, как обычно считается, происходит в центральной слуховой системе. Поэтому в некоторых исследованиях попытались решить эту проблему, используя аналогичные стимулы для eCAP и поведенческих измерений. Корреляция между порогами eCAP и поведенческими уровнями T и C улучшается, когда импульсы с низкой частотой (например, 80 Гц или ниже) используют в обоих измерениях [25]. Тем не менее существенные меж- и внутрисубъектные вариации в соотношении между этими двумя измерениями все еще существуют. C. M. McKay и соавт. (2013) [28] изучили возможность использования eCAP, вызванного последовательностью двухфазных импульсов при разной частоте стимуляции для прогнозирования поведенческих T и C как у взрослых, так и у детей с КИ. К сожалению, их результаты показали недостаточную прогностическую способность измерения eCAP для установки уровней программ у отдельных пациентов.

Было предложено несколько методов для улучшения корреляции между порогом eCAP и поведенческими уровнями T и C. Например, C. J. Brown (2000) [4] и M. L. Hughes (2000) [5] построили функцию зависимости порогов eCAP от места нахождения электрода. Затем эту функцию сдвигали вверх и вниз, основываясь на разнице в уровне стимуляции между порогом eCAP и поведенческими уровнями T и C, которые измерялись для одного электрода. Этот метод улучшает общую корреляцию между пороговым значением eCAP и поведенческими уровнями T и C у взрослых и детей с КИ. Однако он не подходит для пациентов, чьи поведенческие уровни T и C по сравнению с контурами электродов отличаются от порогов eCAP. Кроме того, настроечные карты, созданные с использованием этого метода, не приводят к улучшению понимания речи у пациентов с КИ [29]. Объединение порога eCAP с наклоном функции роста амплитуды eCAP показало улучшение корреляции между порогом eCAP и поведенческими уровнями C [26]. «Наклонный» порог eCAP по сравнению с контуром электрода более сильно коррелирует с поведенческими уровнями T, чем абсолютный порог eCAP. Следовательно, варьирование наклона и кривизны в дополнение

к смещению контура вверх и вниз также были рекомендованы [29]. Тем не менее остается неизвестным, помогут ли эти два дополнительных метода получить оптимальные уровни программ для результатов КИ.

Таким образом, порог eCAP может предоставить информацию для клиницистов о функции внутреннего устройства и его взаимодействии с нейронными элементами. Кроме того, он может обеспечить первоначальную оценку уровней программ, что важно для работы с пациентами, которые не могут обеспечить надежные поведенческие ответы. Однако слабая прогностическая способность порога eCAP для поведенческих уровней T и C не позволяет использовать его как единственный индикатор для установки уровней программ у пациентов. Для оптимальных параметров программирования по-прежнему требуется точное определение поведенческих уровней T и C.

Спектральное разрешение. Известно, что по сравнению с людьми с нормальным слухом пользователи КИ имеют нарушенное спектральное разрешение и тяжесть этого нарушения коррелирует с их возможностью воспринимать речь [30, 31]. Количество отдельных электродов, которые обеспечивают восприятие различной спектральной информации (т. е. эффективные спектральные каналы), является важным фактором для спектрального разрешения звуковой (речевой) информации пользователями КИ [31]. Электрический ток, подаваемый каждым электродом КИ, создает электрическое поле, которое стимулирует окружающую нервную ткань. Электрические поля, созданные разными электродами, обычно перекрываются друг другом, что приводит к межканальному взаимодействию, при котором одна и та же популяция нейронов возбуждается более чем одним стимулирующим электродом.

Отсутствие независимости между волокнами уменьшает количество «эффективных спектральных каналов» многоканального КИ, что ухудшает восприятие речи у имплантированных пациентов [31].

Электрофизиологические измерения eCAP могут быть использованы для оценки взаимодействия каналов в электродно-нейронном соединении (т. е., распространение возбуждения, spread of excitation – SOE). Распространение возбуждения может быть оценено на основе амплитуд eCAP, измеренных при различном расстоянии между маскером и зондом. Чтобы оценить распространение возбуждения, eCAP можно измерить, используя двухимпульсный алгоритм прямой маскировки и канального взаимодействия [20–23, 32] или модифицированный метод вычитания шаблона [32]. В обоих методах зонд, как правило, фиксирован, а маскер перемещается по всей электродной решетке.

На рис. 3, а, в, д показаны схематические изображения взаимосвязей между электродно-пространственными разделениями и нейронными группами, активированными зондом и маскером. На рис. 3, б, г, е схематично показаны условия измерения eCAP с использованием алгоритма двухимпульсной прямой маскировки и канального взаимодействия. На рис. 3, а маскер и зонд

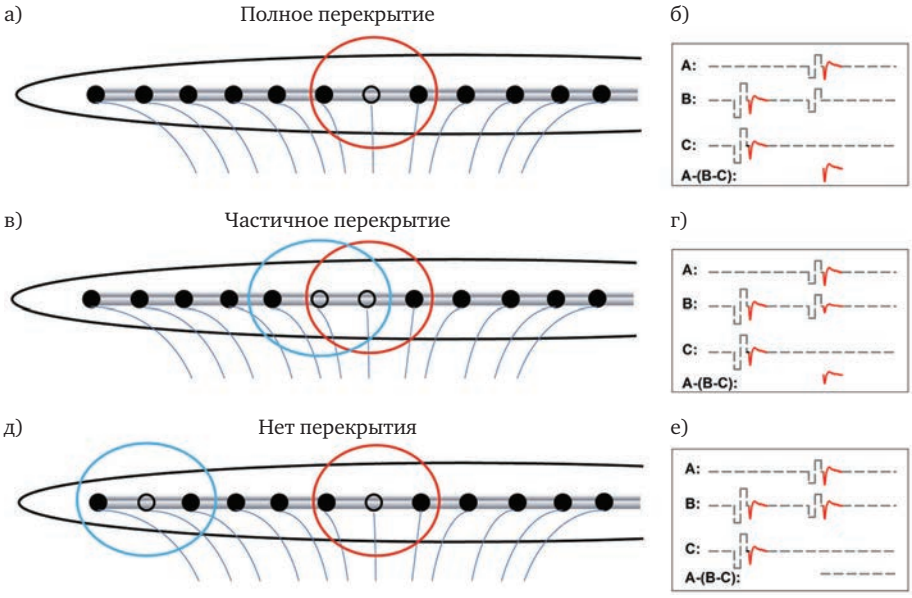

Рис. 3. Схематическое изображение эффекта увеличения расстояния между маскером и зондом на записанный ответ eCAP. Синие и красные круги указывают поле электрода, вызванное маскером и зондом, соответственно: а, б – показано состояние, при котором маскер и зонд подаются на один и тот же электрод; в, г – показано состояние, когда маскер и зонд расположены близко друг к другу, что дает частично перекрывающиеся электрические поля; д, е – показано состояние, при котором присутствует большое расстояние между маскером и зондом, что приводит к двум отдельным электрическим полям.

представлены на одном и том же стимулирующем электроде (черный незаштрихованный круг). Электрические поля (красный круг), создаваемые этими двумя импульсами, полностью перекрываются, что приводит к активации только одной группы нейронов. Из-за короткого MPI все нейроны, которые реагируют на зонд (график A), переходят в рефрактерное состояние под влиянием маскера, что приводит к отсутствию нервного ответа при стимуляции электродом-пробой на графике B на рис. 3, б. Полученный eCAP (нижний график на рис. 3, б) имеет наибольшую амплитуду из всех вариантов, показанных на рис. 3. На рис. 3, в маскер и зонд представлены на двух смежных электродах. Электрическое поле, созданное маскером (синий круг), частично перекрывается полем, которое создается зондом (красный круг), что оставляет подгруппу нейронов, которая не подверглась воздействию импульса маскера и, следовательно, может быть активирована зондом. Следовательно, график B на рис. 3, г содержит небольшой ответ, генерируемый этой группой нейронов в ответ на зонд, что приводит к получению небольшого eCAP при вычитании графиков (A– [B–C]). На рис. 3, д маскер и зонд представлены двумя электродами, которые разделены большим расстоянием. Перекрытия между электрическими полями, создаваемыми этими двумя электродами, нет. Группа нейронов, которая реагирует на зонд, не подвержена влиянию маскера. В результате eCAP, вызванный зондом, записан в графике B на рис. 3, е. После вычитания eCAP не получается (нижний график на рис. 3, е). Поэтому амплитуды eCAP как функции зависимости пространственного разделения между маскирующим и зондирующим электродами указывают на степень перекрытия в стимулируемых нейронных популяциях. Это может быть использовано для количественной оценки взаимодействия каналов в периферийной слуховой системе. По сравнению с алгоритмом двухимпульсной прямой маскировки и канального взаимодействия модифицированный метод вычитания шаблона реже используется и не применяется у производителей КИ. Подробная информация об этом методе была описана ранее [32]. Принцип метода в том, что артефакт, вызванный зондирующим импульсом, получается путем вычитания графика C из графика B в тех случаях, когда маскер и зонд представлены на одном и том же электроде (рис. 3, б), который служит «шаблоном артефакта». Артефакт стимула на записанных eCAP затем удаляется или сводится к минимуму путем вычитания этого «шаблона артефактов» из вычитаемого графика (B-C), записанного, когда маскер представлен на разных электродах. Метод вычитания шаблона приводит к наименьшему eCAP, когда перекрытие нейронов является наибольшим и наоборот.

Левая часть на рис. 4 показывает пример одной серии ответов eCAP, измеренных с использованием алгоритма двухимпульсной прямой маскировки и канального взаимодействия у ребенка, использующего КИ Cochlear Nucleus 5. Зонд был закреплен на электроде 9, а расположение маскера систематически перемещалось от электрода 2 до электрода 22. Очевидно, что меньшее пространственное разделение между зондом и маскером приводит к увеличению eCAP. На правой части отображаются амплитуды eCAP, построенные в зависимости от местоположения маскировочных электродов (т. е. функции SOE), измеренные на двух уровнях стимуляции. Функция, измеренная при 709 мкА (пустые круги), шире функции, которая измеряется при 648 мкА (сплошные круги). Функции, измеренные на обоих уровнях, являются асимметричными, с большим распространением нервного возбуждения на апикальных маскерах. Эта асимметрия в схеме возбуждения согласуется с результатами, приведенными в предыдущих исследованиях [23, 32, 33]. Функция распространения возбуждения отличается по общей амплитуде, ширине и форме как среди пациентов, так и между электродами у пользователей КИ. Факторы, влияющие на эти различия, включают уровень стимула, степень и структуру сохранности нейронов, положение электродов по отношению к стимулируемым нейронам, ориентацию электродов и результирующее электрическое поле, а также сопротивление на пути распространения электрического тока. Для количественной оценки функции распространения возбуждения eCAP, амплитуды eCAP обычно сравниваются с амплитудой eCAP, полученной при расположении маскера и зонда на одном и том же электроде.

Исследования, оценивающие связь между функцией распространения возбуждения eCAP, расположением электрода и восприятием речи, дают смешанные результаты. Хотя в большинстве этих исследований не было установлено никакой связи между результатами eCAP и поведенческими оценками [20, 24], в других исследованиях сообщалось, что функция распространения возбуждения eCAP была связана с расположением электрода и восприятием речи у пользователей КИ [23, 34]. Различия в методологии, используемой в этих исследованиях, могут объяснить разницу в результатах. Например, M. L. Hughes и P. J. Abbas (2006) [20] измеряли ширину функции распространения возбуждения eCAP при 75% от нормализованной амплитуды и оценивали ее связь с определением высоты электрода и восприятием речи у пользователей КИ. Их результаты не выявили связи между результатами этих измерений.

Тем не менее M. L. Hughes (2008) [34] повторно проанализировал один и тот же набор данных

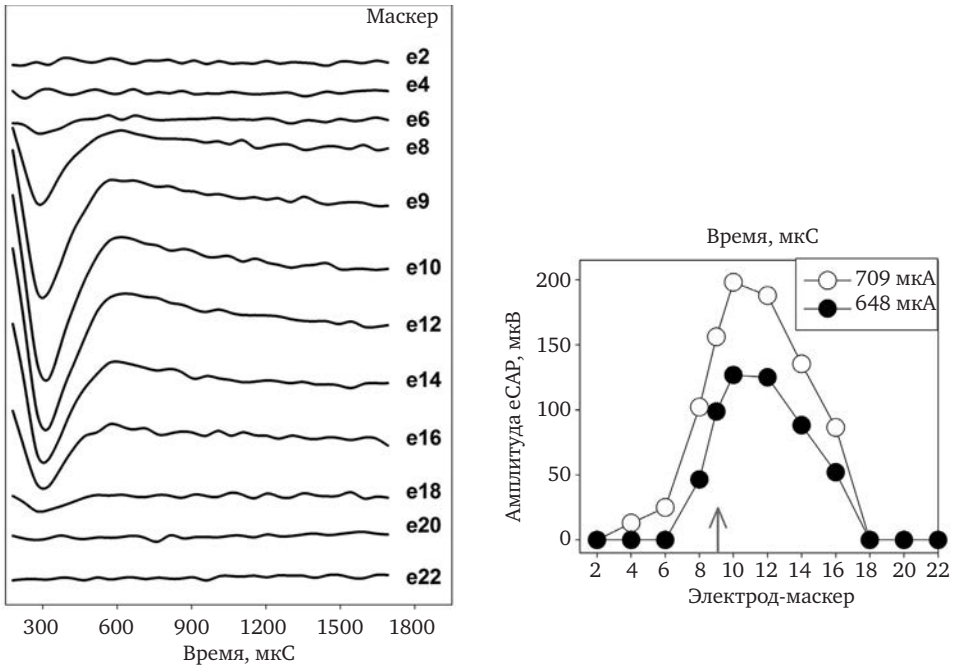

Рис. 4. На левой панели показана серия ответов eCAP, измеренная с использованием канального взаимодействия у 2-го пациента. Каждая волна является eCAP, измеренным для зондового импульса, подаваемого на электрод 9 при 709 мкА. Номер электрода маскера обозначен для каждого графика. Правая панель показывает канальное взаимодействие, измеренное при 709 мкА (пустые символы) и 648 мкА (заполненные символы) для зондового электрода 9 (стрелка) у 2-го пациента.

с использованием индекса разделения каналов (channel-separation index – CSI) eCAP для количественной оценки функции распространения возбуждения. Результаты показали значительную корреляцию между функцией распространения возбуждения eCAP и способностью определения высоты электрода, функция распространения возбуждения eCAP с меньшим перекрытием связана с более точной оценкой положения электрода. По сравнению с шириной функции распространения возбуждения eCAP индекс разделения каналов более чувствителен к различию в локализации и общим формам функции распространения возбуждения eCAP. Кроме того, он обеспечивает способ количественного определения функции распространения возбуждения. Поэтому он использовался во многих недавних исследованиях [23]. Число тестируемых электродных локаций может быть еще одним важным фактором для обсуждения. Измерение функции распространения возбуждения eCAP на нескольких участках стимулирующего электрода может не показать вероятную изменчивость функции распространения возбуждения вдоль улитки, что может частично объяснить отсутствие корреляции между функцией распространения возбуждения и восприятием речи, о котором сообщалось в некоторых исследованиях [24].

Таким образом, электрофизиологические измерения eCAP могут быть использованы для оценки структуры функции распространения возбуждения, происходящей при электродно-нейронном взаимодействии. Индекс разделения каналов – лучший параметр для количественной оценки функции распространения возбуждения eCAP, чем ширина функции. Несмотря на то что в более ранней литературе не было обнаружено никакой связи между функцией распространения возбуждения eCAP и поведенческими показателями определения высоты тона или восприятием речи, недавние исследования с использованием усовершенствованного метода количественной оценки и более длинных стимулирующих электродов показали значительную корреляцию между этими измерениями. Поскольку eCAP генерируется слуховым нервом, то он не дает информации о слуховой обработке в центральной слуховой системе, которая также важна для восприятия речи. R. A. Scheperle и P. J. Abbas (2015a) [23] обнаружили, что функции распространения возбуждения eCAP могут учитывать только часть дисперсии, наблюдаемой при нейронном кодировании спектральной информации в центральной слуховой системе. Поэтому функция распространения возбуждения eCAP не должна использоваться в качестве единственного объективного показателя для прогнозирования восприятия речи или дискриминации электрода у пользователей КИ. Однако это измерение может предоставить полезную информацию о межканальном влиянии, происходящем на уровне электродно-нейронного соединения, что оставляет возможность для ново-

го практического применения. Например, такой тест может потенциально использоваться для контроля введения электрода во время операции (у пациентов с остаточным слухом). Необходимы дальнейшие исследования для проверки этого предположения.

Временная реакция. Временная информация важна для восприятия речи у пользователей КИ, поскольку этим пациентам доступны только минимальные спектральные сигналы. Временные сигналы, особенно быстрые спектральные и амплитудные изменения акустических нагрузок, представлены в разрядах структур слухового нерва. Данные недавних исследований показывают, что временная реакция слухового нерва играет важную роль в кодировании речевых сигналов [15]. Используя разные алгоритмы стимуляции, результаты измерения eCAP могут обеспечить данные о многих свойствах временного ответа слухового нерва, включая рефрактерное восстановление, нейронную адаптацию, адаптационное восстановление, способность кодирования амплитудных модуляций сигналов и т. д.

Рефрактерность и восстановление. Рефрактерность относится к состоянию, в котором нейроны не способны создавать потенциал действия сразу после предыдущей стимуляции. Это фундаментальное временное свойство слухового нерва, которое увеличивает точность синхронизации потенциалов действия. Время, в течение которого потенциал действия не может быть сгенерирован независимо от величины стимула, определяется как абсолютный рефрактерный период (absolute refractory period – ARP). После ARP следует относительный рефрактерный период (relative refractory period – RRP), в течение которого нейрон может быть активирован сильным стимулом. Было показано, что рефрактерность оказывает значительное влияние на нейронное кодирование электрических импульсов, доставляемых КИ к слуховому нерву.

У пациентов после КИ ARP и RRP можно оценить, основываясь на функции восстановления рефрактерности eCAP (refractory recovery function – RRF). RRF eCAP обычно измеряется двумя двухфазными, сбалансированными по заряду, электрическими импульсами с использованием модифицированного метода вычитания шаблона [35]. Схематическое изображение этого метода показано на рис. 5. В этом алгоритме графики были вызваны двумя парами маскер–зонд. Интервал первой пары маскер–зонд периодически изменялся от 300 до 10000 мкС (график A).

По мере увеличения интервала слуховой нерв постепенно восстанавливается от рефрактерности, вызванной маскером, что приводит к увеличению eCAP при большем интервале на графике A. Вычитая график B из графика A (т. е. A–B), мы убираем артефакт и получаем eCAP, вызванный зондом. Интервал второй пары маскер–зонд обычно составлял около 300 мкс, что минимизировало нейронный ответ, вызываемый зондом (график C) [36]. Вычитание графика D из графика C (т. е. C–D) приводит к артефакту, вызванному зондом. Разница между этими двумя производными графиками (т. е. A–B– [C–D]) является eCAP, вызванный первым зондом. RRF eCAP получается путем построения амплитуд eCAP в зависимости от межэлектродного интервала.

Левая часть на рис. 6 показывает серию ответов eCAP, полученных при разных межэлектродных интервалах на электроде 12 у ребенка с КИ. Межэлектродные интервалы, используемые для получения этих ответов, указаны на рисунке. Эти данные показывают, что eCAP становится больше по мере увеличения интервала. В этом случае амплитуда eCAP была нормализована до амплитуды eCAP, измеренной с интервалом 10 мс. RRF eCAP был получен путем построения амплитуды eCAP (красный круг) как функции межэлектродного интервала, который показан в правой части на рис. 6. RRF eCAP обычно моделируется экспоненциальной функцией распада [19, 36, 37] в виде

$$eCAP_N = A[1 - e^{-(MPI-t_0)/\tau}],$$

где $eCAP_N$ представляет нормированную амплитуду eCAP, t_0 является ARP, τ является мерой скорости восстановления от относительной рефрактерности (т. е. RRP), и A представляет собой максимальную амплитуду eCAP, вызванную зондом после достаточно длинного межэлектродного интервала. Линия в правой части рис. 6 показывает результаты получения данных с использованием этой экспоненциальной функции распада. Значения t_0 и τ показаны в нижнем правом углу.

Скорость восстановления от рефрактерности зависит от уровня стимула, с более быстрым восстановлением на более высоких уровнях. Медианы/средние значения ARP и RRP, измеренные на уровне C у «типичных» пользователей КИ, колеблются от 276 до 645 мкс и примерно от 600 до 1350 мкс соответственно [22, 36]. Показатели рефрактерности для виртуальных и физических каналов сопоставимы [33]. В нескольких исследованиях были изучены рефрактерные свойства слухового нерва в некоторых специальных группах пациентов, включая детей со слуховой нейропатией [37], пожилых пользователей КИ [8] и детей с гипоплазией слухового нерва. Результаты этих исследований показали, что у детей со слуховой нейропатией и у детей с обычной сенсоневральной тугоухостью время восстановления от рефрактерности было одинаковым [37]. Нет связи между временем восстановления от рефрактерности и возрастом [8]. Однако RRP имеет

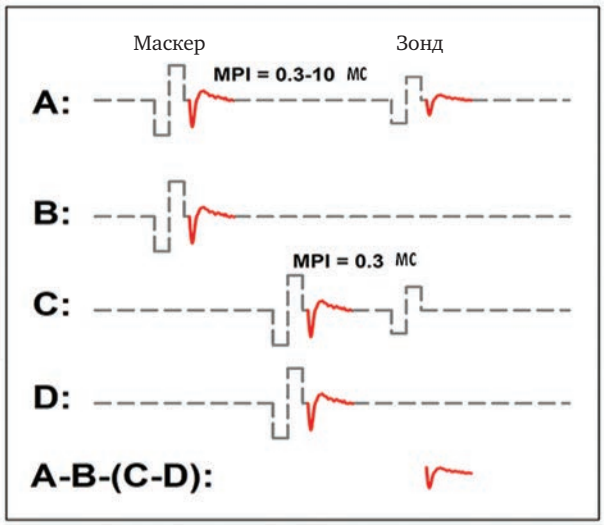

Рис. 5. Схематическое изображение модифицированного метода вычитания шаблона для измерения функции восстановления рефрактерности eCAP. Штриховые и сплошные линии указывают на двухфазные электрические импульсы и ответы eCAP, соответственно.

тенденцию к удлинению у пациентов с более длительной потерей слуха [8, 19]. По сравнению с имплантированными детьми с сохранным слуховым нервом имплантированные дети с гипоплазией слухового нерва имеют более длительные ARP, но аналогичные RRP. Исследования, в которых изучались потенциальные клинические возможности RRF eCAP для оптимизации уровней программирования и прогнозирования результатов КИ показали статистически незначимые результаты [11, 38]. T. Shpak и соавт. (2004) [38] сообщили о положительной корреляции между временем восстановления от рефрактерности и предпочтительными уровнями программирования, но этот вывод не был воспроизведен ими в последующем исследовании. Более быстрое восстановление после рефрактерности, как сообщается, коррелирует с лучшим восприятием речи [11, 37]. Однако эта связь не наблюдалась в других исследованиях [8]. Причины, объясняющие эти несоответствия, неясны. Одна из них может заключаться в том, что RRF eCAP может зависеть от других факторов, кроме временной реакции слухового нерва. Например, было предположено, что время восстановления от рефрактерности зависит от размера популяции нейронов. В частности, было показано, что длительный ARP был связан с уменьшенной плотностью слухового нервного волокна у крыс [39]. Эти результаты согласуются с длительными ARP, полученными у детей с гипоплазией слухового нерва. Основываясь на результатах вычислительной модели, A. Botros и C. Psarros (2010) [19] предположили, чтобы более длительные RRP были связаны с лучшей нейронной выживаемостью у пациентов с КИ. Однако эта теория не поддерживается относительно нормальными RRP, которые выявлены у детей с гипоплазией слухового нерва, предположительно уменьшающей число нейронов. Другие факторы, такие как разные режимы стимуляции (биполярный или монополярный) и размеры выборки, могут также относиться к несогласованным условиям этих исследований.

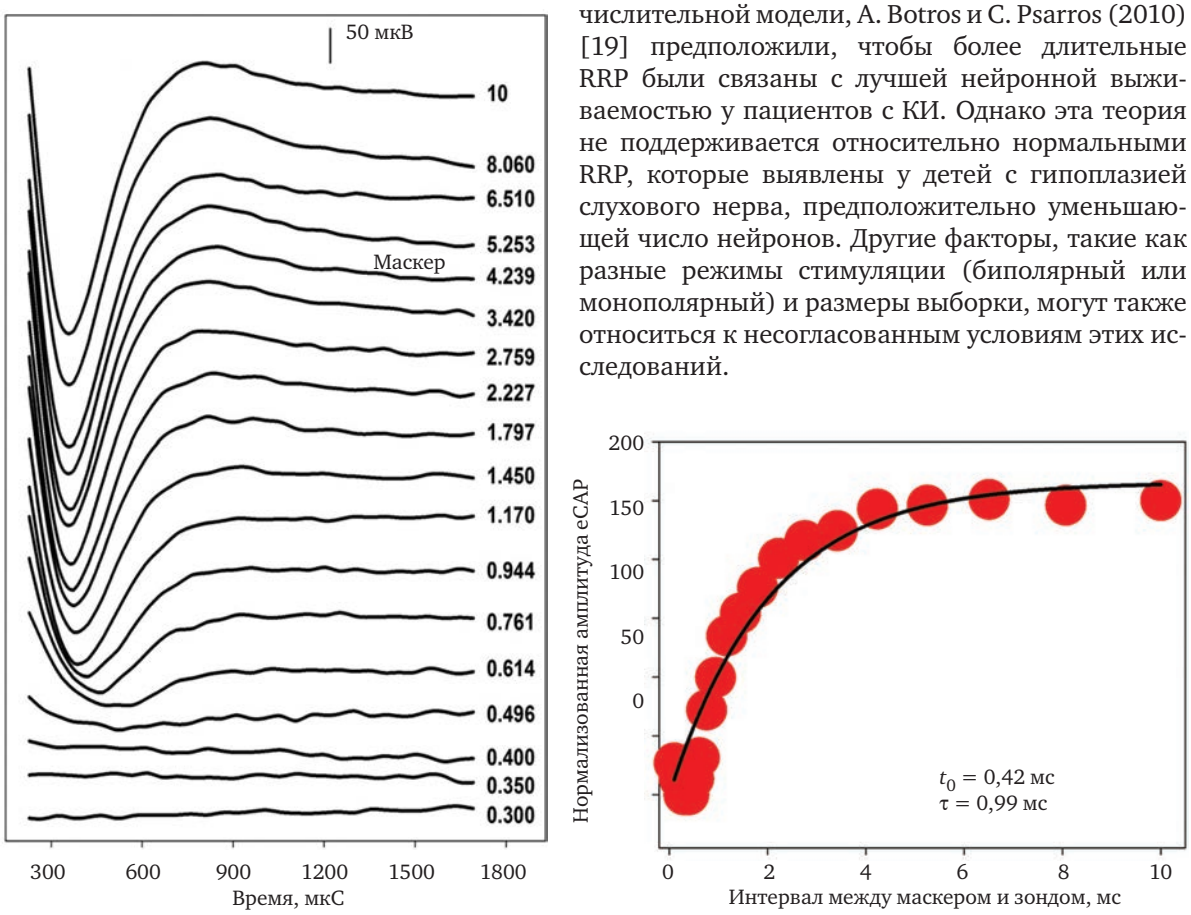

Рис. 6. Серия ответов eCAP (слева) и полученная функция восстановления рефрактерности eCAP (справа), измеренная на электроде 12 у 1-го пациента.

Таким образом, ARP и RRP электрически стимулированного слухового нерва можно оценить на основе функции распространения возбуждения eCAP. На сегодняшний день потенциальное клиническое применение функции распространения возбуждения eCAP неясно из-за ограниченных результатов исследований. Необходимы дальнейшие исследования с большим размером выборки.

Нейронная адаптация и восстановление адаптации. Возбудимость слухового нерва быстро возрастает до максимума в начале продолжительной стимуляции, а затем следует постепенное снижение возбудимости (т. е. нейронная адаптация); нейронная активность и реактивность к последующей стимуляции сокращаются на короткий период после прекращения начальной стимуляции, приводящей к эффекту прямой маскировки. Нейронная адаптация играет важную роль в кодировании речи на уровне слухового нерва [40]. Быстрая нейронная адаптация и восстановление после предшествующей стимуляции имеют большое значение для получения пиковых значений в скорости разряда слухового нерва, которые служат для усиления акустических компонентов в речевом сигнале. Аномальные нейронные адаптационные модели, чрезмерная адаптация и (или) медленное восстановление от адаптации могут привести к неполному представлению временных огибающих на слуховом нерве и могут способствовать плохому восприятию речи у некоторых пользователей КИ.

У имплантированных пациентов нейронная адаптация слухового нерва может быть оценена путем измерения амплитуд eCAP в ответ на индивидуальные импульсы в последовательности импульсов с постоянной амплитудой, используя модифицированный алгоритм прямой маскировки [9, 35]. На рис. 7 схематично изображен этот алгоритм. Левая сторона рис. 7 показывает классический алгоритм двухимпульсной прямой маскировки [11]. Вычитание графика C из графика B дает шаблон артефакта зонда. Для того чтобы выделить eCAP для каждого из других импульсов в последовательности импульсов, требуется модификация техники прямой маскировки, которая схематически показана в правой части рис. 7. В этом алгоритме межимпульсный интервал скорректирован в соответствии с периодом пульсации минус продолжительность одного двухфазного импульса. Например, межимпульсный интервал составляет 1,943 мкс, если частота пульсации составляет 500 импульсов в секунду (период = 2000 мкс) и длительность импульса составляет 57 мкс.

При такой увеличенной длительности межимпульсного интервала, в сочетании с постоянной интенсивностью импульсов, ожидается, что некоторый нейронный отклик будет вызван каждым последующим импульсом из-за частичного восстановления после рефрактерности. В повторяющемся процессе число импульсов, содержащих маскер, увеличивается на единицу, причем конечный импульс в последовательности импульсов всегда обозначается как зонд. Для каждого повторения ответ на окончательный зондирующий импульс выглядит как $(B_n–C_n) – (B_1–C_1)$, что и показано в правой части на рис. 7. Успех этого метода зависит от одного основного условия: артефакт зонда остается постоянным во время последовательной импульсной стимуляции. Однако это условие может быть недействительным в некоторых случаях [9, 15], что приводит к неполному удалению артефакта. Тщательный осмотр полученных сигналов eCAP настоятельно рекомендован для любого исследования, использующего этот алгоритм стимуляции, для выявления случаев, когда существует остаточный артефакт. К сожалению, до сих пор не существует метода, который может быть использован для преодоления этой технической проблемы.

На рис. 8 показаны амплитуды eCAP в ответ на индивидуальные импульсы последовательности

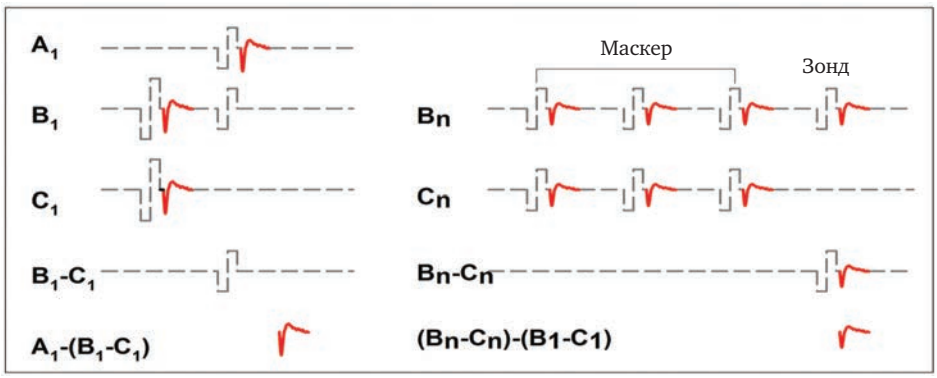

Рис. 7. Схематическое изображение модифицированного алгоритма прямой маскировки, который может использоваться для измерения eCAP, вызванного отдельными импульсами в последовательности импульсов. Серые штриховые линии и красные сплошные линии указывают на двухфазные электрические импульсы и ответы eCAP, соответственно.

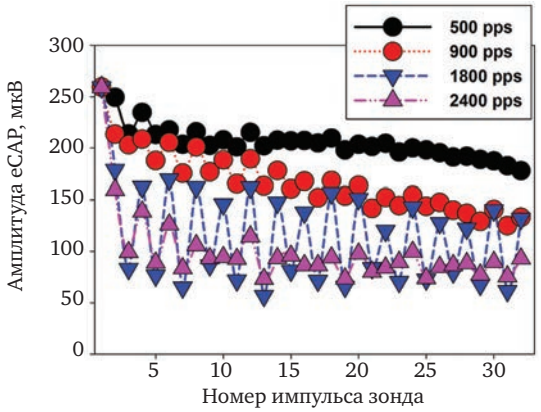

Рис. 8. Амплитуды eCAP, измеренные для отдельных импульсов в последовательности из 32 импульсов. Результаты, измеренные при разных частотах, указаны с использованием разных символов и цветов.

из 32 импульсов, измеренные на электроде 3 у имплантированного ребенка с СНТ (7-й пациент). Результаты показаны для четырех частот, от 500 до 2400 импульсов в секунду. Эти данные показывают, что амплитуды eCAP, измеренные при 500 импульсах в секунду (черные символы), быстро снижаются в первые несколько миллисекунд после начала стимула, после чего следует более плавное снижение. Важно отметить, что это снижение амплитуды eCAP нетипично для частоты пульсации 200 импульсов в секунду или ниже, что предполагает, что в этих условиях возбудимость нервных слуховых волокон полностью восстанавливается между двумя импульсами [41]. При частоте стимуляции 900 импульсов в секунду (красные символы) амплитуды eCAP в зависимости от очередности импульса начинают демонстрировать чередующийся шаблон ответа, eCAP для нечетных импульсов будет иметь большую амплитуду, чем для четных. Этот чередующийся шаблон обычно имеет место при частоте стимуляции 400–2400 импульсов в секунду [22] и является результатом рефрактерных свойств слухового нейрона [41]. Теоретически, все нейроны в электрическом поле, генерируемом первым импульсом, доступны для активации при максимальной возбудимости. Пока эти нейроны находятся в рефрактерной фазе, они будут невосприимчивы или будут иметь сниженную возбудимость на второй импульс, если время между этими импульсами будет менее 3 или 4 мс (т. е. рефрактерный период). К третьему импульсу многие из этих нейронов достаточно восстановятся для возбуждения. Следовательно, амплитуда eCAP третьего импульса будет больше, чем амплитуда второго импульса. Этот восстановительно-рефрактерный процесс происходит в течение всей последовательной стимуляции, что приводит к этой чередующейся схеме.

Изменение амплитуды eCAP становится более стабильным при частоте стимуляции 1800 импульсов в секунду (синие символы), о чем свидетельствует большая разница в амплитуде eCAP, вызванной нечетными и четными импульсами. Частоты, при которых происходит максимальное чередование, обычно составляют от 900 до 1800 импульсов в секунду и предположительно «резонируют» с RRP стимулируемого слухового нерва [22, 41]. В дополнение к этому простому чередованию в некоторых исследованиях были описаны более сложные варианты, когда увеличение и уменьшение амплитуды повторялись через каждые три–шесть ответов [9, 22]. Основной механизм сложного чередования или его клинической связи с результатами КИ или программными параметрами настройки остается неизвестным. Дальнейшее увеличение скорости стимуляции до 2400 импульсов в секунду (желтые символы на рис. 8) уменьшает картину чередования амплитуды eCAP из-за стохастической независимости среди слуховых нервных волокон. Это стохастическое состояние обусловлено совместными эффектами неполного восстановления рефрактерности, увеличением нейронной адаптации и увеличенным временным колебанием. Частота, на которой происходит стохастическое состояние, обычно составляет 2000 импульсов в секунду или выше [22]. Несмотря на то что высокие частоты стимуляции первоначально не рекомендовались из-за их способности индуцировать стохастическое состояние, в котором происходят «псевдоспонтанные» нейронные разряды, существуют исследования, которые показывают, что высокие частоты стимуляции полезны для восприятия речи у пользователей КИ. Несмотря на хорошо известные основные свойства eCAP, вызванные последовательными импульсами, попрежнему остается неизвестным, связаны ли эти ответы eCAP с речевыми и языковыми результатами и могут ли они использоваться для выбора оптимального программирования у отдельных пациентов с КИ. Данные, отраженные на рис. 8, показывают, что амплитуда eCAP уменьшается по мере увеличения частоты импульса. Уменьшение амплитуды eCAP (т. е. адаптация) может быть количественно оценено путем сравнения амплитуд eCAP, вызванных поздними импульсами, к амплитудам eCAP, вызванных ранними импульсами [9, 22]. Хотя в нескольких исследованиях eCAP использовались для оценки нейронной адаптации у пациентов с КИ [9, 22], сравнение результатов этих исследований является сложным из-за различий в продолжительности стимуляции (от 13 до 50 мс), частоте стимуляции (от 250 до 5000 импульсов в секунду) и времени, используемого для вычисления нейронной адаптации.

На сегодняшний день связь между нейронной адаптацией слухового нерва и слуховым восприятием у пациентов после КИ оценивалась толь-

ко в одном исследовании. В этом исследовании F. Zhang с коллегами [42] измерили нейронную адаптацию слухового нерва, вызванную импульсной стимуляцией длительностью 50 мс с частотой 1000 импульсов в секунду на одном электроде у 14 постлингвальных взрослых пользователей КИ. Для каждого субъекта они измеряли поведенческий порог обнаружения интервала (gap detectoin threshold – GDT) и оценивали восприятие речи. Их результаты не показали никакой связи между нейронной адаптацией слухового нерва и GDT или оценкой восприятия речи. Однако эти результаты следует интерпретировать с осторожностью, поскольку только один электрод тестировался для адаптации слухового нерва у каждого субъекта, несмотря на то что адаптация варьируется в зависимости от места стимуляции у отдельных пациентов [9, 22]. Напротив, поведенческие GDT и восприятие речи оценивались через речевой процессор с использованием звукового поля на относительно высоких уровнях стимуляции. Как следствие, результаты F. Zhang et al. (2013) [42] не давали прямых доказательств влияния адаптации слухового нерва на чувствительность восприятия к временным интервалам или на возможность восприятия речи у пользователей КИ. На сегодняшний день остается неизвестным, в какой степени нейронная адаптация слухового нерва влияет на слуховую временную обработку и возможность восприятия речи у пользователей КИ.

Дальнейшие исследования оправданы, чтобы заполнить эти пробелы в знаниях. Восстановление от нейронной адаптации на уровне слухового нерва можно оценить, измеряя амплитуду eCAP в ответ на импульс зонда в разные моменты времени после импульса-маскера. Для этой цели использовались два алгоритма стимуляции. Схематическое изображение первого алгоритма показано на рис. 9. Он похож на модифицированный алгоритм прямой маскировки, показанный на рис. 7, за исключением различного межэлектродного интервала между зондом и маскером (правая часть на рис. 9). По мере увеличения межэлектродного интервала eCAP, вызванный зондирующим импульсом (т. е. [B'–C'] – [B–C]), постепенно восстанавливается от нейронной адаптации, вызванной импульсом маскера. Функция восстановления адаптации (adaptation recovery function – ARF) может быть получена путем построения амплитуд eCAP в зависимости от межэлектродного интервала. В дополнение к этому алгоритму модифицированная последовательность чередования полярности недавно использовалась для получения ARF у пациентов после КИ. Левая часть на рис. 10 показывает серию ответов eCAP, измеренных при различных интервалах на электроде 20 у 3-го пациента. Маскером была последовательность импульсов длительностью 100 мс с частотой 2400 импульсов в секунду, представленная на уровне C. Интервалы, используемые для измерения этих eCAP, варьировались от 2 до 256 мс. Эти данные показывают, что амплитуды eCAP больше при более длинных интервалах. Правая часть показывает ARF, измеренные с четырьмя различными частотами от 500 до 2400 импульсов в секунду на одном и том же электроде. Эти ARF следуют за экспоненциальными распределениями. Амплитуды eCAP достигают плато при более длинных интервалах при более высоких частотах, что предполагает более медленное восстановление адаптации при более высоких частотах. В результате ARF, измеренные с большими частотами (зеленые и синие символы), кажутся более плоскими, чем те, которые были измерены при более низкой частоте (черные и красные символы). Список литературы, связанной с восстановлением нервной адаптации слухового нерва у пользователей КИ, относительно скуден. На сегодняшний день только несколько исследований были посвящены этому вопросу, которые показали, что ARF могут состоять максимум из трех компонентов с начальным быстрым увеличением (быстрое восстановление), сопровождаемым быстрым уменьшением (усиление адаптации), и вторичным медленным увеличением (медленное восстановление) амплитуды eCAP. Пример ARF со всеми тремя компонентами показан на рис. 11. В этом примере наблюдается быстрое восстановление для интервалов длительностью 1–2 мс, за которым следует усиление адаптации, происходящее при интервалах 2–8 мс. Медленное восстановление наблюдается при интервалах 16–256 мс. Этот пример представляет собой сложный ARF, наблюдаемый у пользователей КИ. Не все ARF имеют все три компонента. Медленное восстановление является наиболее часто наблюдаемым компонентом у пользователей КИ. Было предположено, что быстрое восстановление произошло из-за увеличенной нервной синхронии слуховых нервных волокон и усиление адаптации возможно происходит вследствие потери текущей интеграции в нервной мембране из-за длинного MPI. Медленное восстановление, как полагают, отражает восстановление после нервной адаптации. Однако эти интерпретации могут быть упрощены. Высокий уровень маскера или низкий уровень зонда дают более продолжительное восстановление адаптации как у взрослых, так и у детей с КИ. При фиксированном уровне заряда увеличение частоты дает длительное восстановление нейронной адаптации. Предварительные данные показали, что слуховые нервные волокна у более опытных пользователей КИ могут иметь более медленное восстановление адаптации, чем у молодых пациентов с КИ. На сегодняшний день наше понимание восстановления адаптации

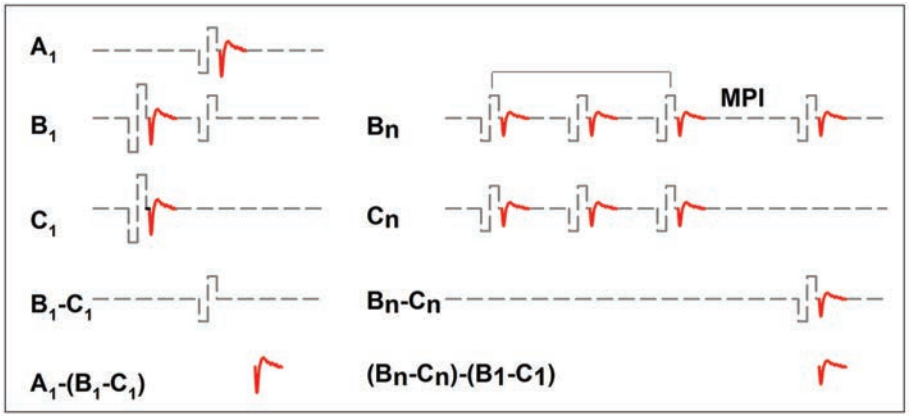

Рис. 9. Схематическое изображение модифицированного алгоритма прямой маскировки, который может быть использован для оценки восстановления от нейронной адаптации, вызванной последовательностью импульсов с использованием записей eCAP. Серые штриховые линии и красные сплошные линии указывают на двухфазные электрические импульсы и ответы eCAP, соответственно.

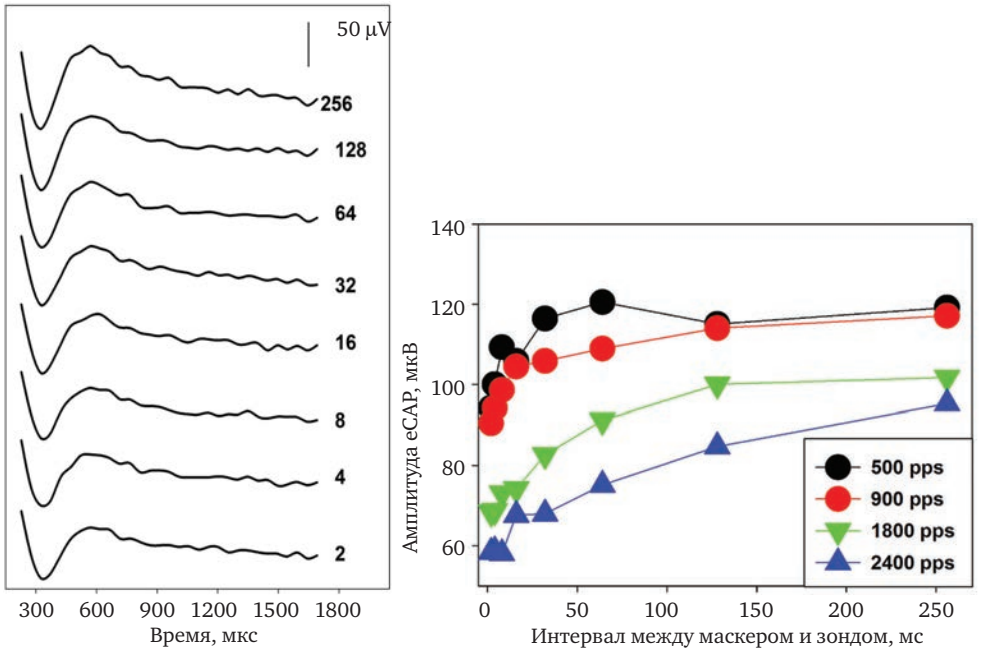

Рис. 10. Функция восстановления нервной адаптации, измеренная при четырех различных частотах стимуляции у 3-го пациента. Эти результаты были измерены для электрода 20 у пациента с КИ Cochlear. Результаты, записанные с разной скоростью, указываются с использованием различных символов.

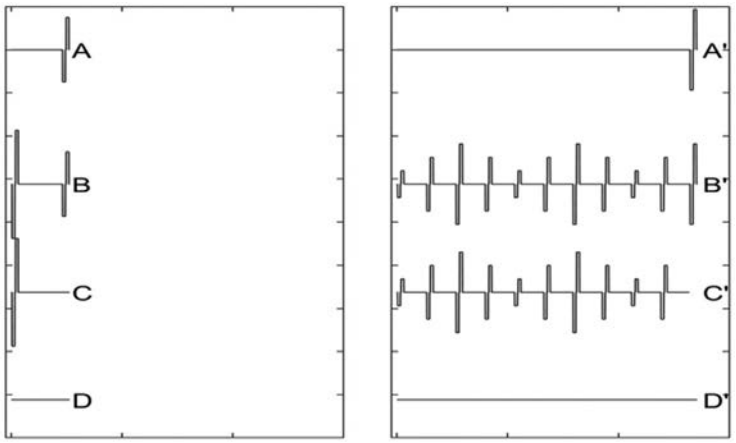

Рис. 11. Схематическое изображение алгоритма стимуляции, который может быть использован для измерения eCAP, вызванных отдельными импульсами синусоидальной амплитудно-модулированной последовательности импульсов.

электростимулированного слухового нерва у людей по-прежнему очень ограничено. В результате потенциальная клиническая значимость ARF eCAP не понятна.

Кодирование амплитудной модуляции. Нейронное кодирование сигналов амплитудной модуляции на уровне слухового нерва может быть оценено путем измерения eCAP, вызванных отдельными импульсами, в амплитудно-модулированной (AM) импульсной последовательности с использованием алгоритма стимуляции, показанного на рис. 12. Этот алгоритм такой же, как модифицированный алгоритм прямой маскировки, показанный на рис. 7, с двумя важными исключениями. Во-первых, последовательность импульсов (правая часть) модулируется по амплитуде. Во-вторых, уровень зонда, используемый в алгоритме двухимпульсной прямой маскировки (левая часть), должен быть таким же, как и уровень зондирующего импульса в последовательности импульсов AM (правая часть). eCAP, вызванный отдельными импульсами амплитудно-модулированной последовательности импульсов, определяется вычитанием (B'–C') – (B–C).

На рис. 13, а показана серия сигналов eCAP, вызванных импульсной последовательностью длительностью 200 мс с частотой 2000 импульсов в секунду с синусоидальной модуляцией амплитуды (sinusoidally amplitude modulated – SAM) при частоте 40 Гц на 20-м электроде у одного взрослого пользователя КИ. Эти записи eCAP охватывают один цикл SAM. Эти ответы показывают периодическое изменение по амплитуде, которая стремится следовать за SAM стимула. На рис. 13, б показаны амплитуды eCAP для импульсных последовательностей с частотой SAM 20 Гц (красные символы) и 200 Гц (синие символы), построенные в зависимости от времени измерения на 20-м электроде у 10-го и 11-го пациентов (сверху и снизу, соответственно). Оба субъекта являются постлингвально оглохшими взрослыми пользователями КИ. Амплитуды eCAP, вызванные одиночными импульсами на каждом уровне стимуляции зонда, используемые в амплитудной модуляции последовательности импульсов, показаны черным. Эти результаты показывают, что слуховой нерв около электрода 20 у обоих испытуемых может надежно кодировать амплитудно-модулированные сигналы, вызываемые одноимпульсной стимуляцией. Однако амплитудно-модулированные сигналы, полученные путем последовательной стимуляции, лучше передаются слуховым нервом у 10-го пациента, чем у 11-го при обеих частотах амплитудной модуляции, что показывает большую глубину модуляции амплитуд eCAP, измеренных у 10-го пациента, чем значений, записанных у 11-го. Для обоих испытуемых есть фазовый сдвиг в ответах eCAP, вызванных импульсной последовательностью относительно eCAP, вызванных одиночным импульсом. Эти данные согласуются с результатами, полученными у пользователей КИ [15] и морских свинок с острой глухотой. Предполагается, что этот сдвиг фаз обусловлен нелинейным ростом амплитуды eCAP и комбинированным эффектом рефрактерности, адаптации и упрощения.

Связь между тем, как слуховой нерв реагирует на амплитудно-модулированные стимулы, и слуховым восприятием у пользователей КИ, является наименее понятной функцией среди всех рассмотренных в этом обзоре. Несмотря на то, что возможность измерения eCAP с использованием синусоидальных амплитудно-модулированных импульсных последовательностей была установлена почти 20 лет назад, эта функция у пользователей КИ была изучена только в двух исследованиях [15]. Ученые оценили связь между амплитудно-модулированным нейронным кодированием, оцениваемым по показателям eCAP и восприятию частоты у пользователей КИ. Их результаты показали, что способность слухового нерва правильно кодировать и передавать амплитудно-модулированные сигналы может быть важна для восприятия частоты. Факторы, обусловливающие ограничения частотного различения, находились вне слухового нерва. V. D. Tejani и соавт. (2017) [15] оценили, насколько хорошо слуховой нерв кодирует SAM сигналы путем измерения eCAP в ответ на последовательность SAM импульсов с частотой 4000 импульсов в секунду и AM частотой 125, 250, 500 и 1000 Гц у взрослых пользователей КИ. Кроме того, они изучили связь между результатами eCAP и психофизическими показателями порога обнаружения амплитудной модуляции (amplitude modulation detection threshold – AMDT) при этих частотах AM (амплитудная модуляция) у этих пациентов. Их результаты показали, что амплитуды eCAP в ответ на SAM последовательность импульсов отражают общую периодичность стимулов. Изменение амплитуды eCAP коррелировало с AMDT при частотах SAM до 500 Гц с большей вариативностью, связанной с более низкими AMDT.

Тем не менее связь между результатами eCAP и поведенческими измерениями не наблюдалась при частоте SAM 1000 Гц, что указывает на ограничение центрального слухового кодирования и обработки AM сигналов с высокой частотой [15]. Степень модуляции амплитуды eCAP зависит от глубины модуляции стимула и от расположения электрода. Было показано, что более сильные модуляции амплитуды eCAP вызываются стимулами с большей глубиной модуляции. На фиксированной глубине модуляции eCAP, записанные на апикальных электродах, демонстрируют более сильную модуляцию по амплитуде.

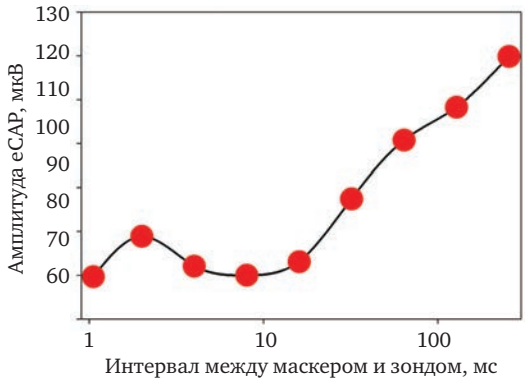

Рис. 12. Амплитуды eCAP, измеренные при различных MPI на 2-м электроде у одного взрослого пациента с КИ CI. Стимулом была последовательность импульсов длительностью 100 мс с постоянной амплитудой с частотой 2400 импульсов в секунду, представленная на максимально комфортном уровне. MPI показаны в логарифмической шкале.

Нейронное выживание. Из-за скомпрометированного функционального состояния слуховой системы у пациентов с ослабленным слухом заведомо меньше «каналов», которые предоставляют полезную информацию для слухового восприятия, чем у людей с обычным слухом. Число доступных «функциональных каналов» теоретически должно ассоциироваться с речевыми и языковыми результатами у пациентов с КИ. В периферической слуховой системе характер и степень нейронного выживания слуховых волокон может быть важным фактором для числа доступных «функциональных каналов». Разработка инструментов для оценки количества выживших слуховых волокон и прогнозирования результатов КИ для отдельных пациентов была предметом исследований в течение многих лет. Увеличился интерес к использованию eCAP для оценки ней-

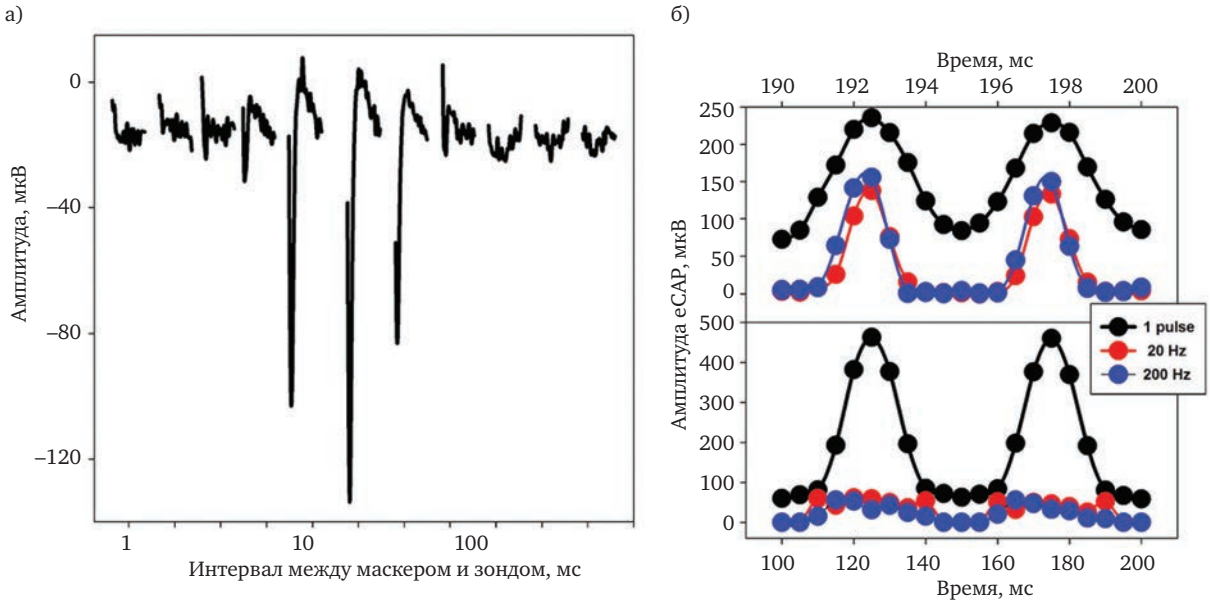

Рис. 13. Ответы eCAP, записанные на 20-м электроде у 10-го пациента (а) и амплитудно-модулированные функции eCAP, измеренные на 20-м электроде у 10-го и 11-го пациента (б).

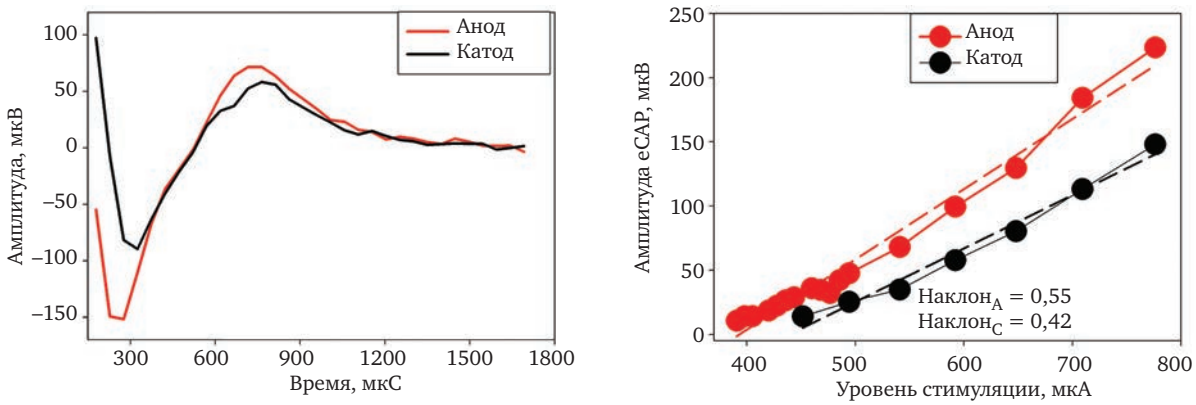

Рис. 14. Ответы eCAP и функции роста амплитуды, измеренные с использованием стимулов с обратными полярностями на 12-м электроде у 5-го пациента.

ронной выживаемости слуховых нервных волокон. Поэтому животные модели используются для определения измерений eCAP, чувствительных к нейронному выживанию. Эти измерения впоследствии использовали у пациентов с КИ для оценки их корреляции с поведенческими измерениями слухового восприятия и (или) восприятия речи [1, 2, 11, 43]. В этом разделе рассматриваются исследования, связанные с одним измерением eCAP, которое изучали в течение многих лет (т. е. наклон функции роста амплитуды eCAP), и три последних разработанных измерения eCAP (чувствительность к межфазному интервалу, длительность фазы и полярность импульса).

Наклон функции роста амплитуды eCAP. Обнаружено, что на моделях животных более крутые наклоны функций роста амплитуды eCAP обычно связаны с более высокой плотностью спирального ганглия [2]. Однако плотность спирального ганглия обеспечивала лишь 50% вариабельности наклона функции роста амплитуды eCAP. Было обнаружено, что у людей с КИ более пологий наклон связан с большей продолжительностью потери слуха [43]. Исследования, оценивающие связь между наклоном функции роста амплитуды eCAP и восприятием речи у пользователей КИ, показывают противоречивые результаты. В то время как в некоторых исследованиях сообщалось о лучших показателях восприятия речи у пациентов с КИ с более крутыми наклонами [1, 11], другие исследования не обнаружили никакой связи между этими двумя показателями [26]. К факторам, влияющим на несогласованность, относятся относительный малый размер выборки, ограниченное местоположение электрода и гетерогенность пациентов, прошедших тестирование в этих исследованиях.

Интерфазный промежуток и длительность фазы. У морских свинок чувствительность eCAP к изменениям в межфазном интервале (interphase gap – IPG) и длительности фазы (phase duration – PD) двухфазного импульса коррелирует с сохранностью слухового нерва. Результаты этих исследований на животных показали, что увеличение IPG и (или) PD снижает порог и увеличивает амплитуду eCAP, по-видимому, из-за текущей интеграции, происходящей в клеточной мембране. Низкая выживаемость спирального ганглия уменьшает IPG и PD. На сегодняшний день, влияние увеличения IPG на ответы eCAP у пациентов с КИ было рассмотрен только в одном исследовании. K. C. Schvartz-Leyzac и B. E. Pfingst (2016) [43] изучали влияние увеличения IPG от 7 до 30 мкс на амплитуду eCAP и наклон функции роста амплитуды у пациентов с КИ. Их результаты показали, что увеличение IPG в целом увеличивали амплитуду eCAP и крутизну наклона функции роста амплитуды. Однако этот эффект варьировался между пациентами и расположением электродов. Остается неизвестным, влияют ли изменения чувствительности к IPG на слуховое восприятие или результаты КИ. Эффект PD не был исследован среди пользователей КИ.

Чувствительность полярности. Сбалансированный по заряду двухфазный импульс, используемый в КИ, состоит из катодной фазы, за которой следует анодная фаза. Оба катодных и анодных стимула могут генерировать пики в слуховых нервных волокнах [13, 18].

Результаты симуляции с использованием биофизических моделей показали, что места генерации пиков различаются для анодного и катодного стимулов [16]. В сохранных слуховых нервных волокнах как катодные, так и анодные импульсы активируют периферические отростки для генерации пиков на низком уровне стимуляции. При высоком уровне стимуляции катодные импульсы все еще стимулируют периферические отростки, тогда как анодные стимулы подавляют периферические отростки и генерируют пики на центральных аксонах. В тех случаях, когда периферические отростки отсутствуют или демиелинизированы, единственным местом, которое может быть деполяризовано (активировано) катодными стимулами, является тело клетки. По сравнению с центральным аксоном тело клетки имеет гораздо более высокий порог, который приводит к более высокому катодному порогу. В этих случаях возбудимость центрального аксона на анодный стимул при высоких уровнях стимуляции не наступает. В результате при одинаковом уровне стимуляции катодные импульсы более эффективны при выявлении нейронного ответа от интактных слуховых нервных волокон, тогда как анодные импульсы более эффективны, когда периферические отростки отсутствуют или демиелинизированы [16]. Таким образом, сравнение разницы в eCAP, вызванных катодными и анодными импульсами, дает полезную информацию о сохранности нервных волокон слухового нерва. В нескольких исследованиях изучалась чувствительность полярности волокон слухового нерва с использованием записей eCAP у пользователей КИ [44]. Результаты этих исследований показали, что слуховые нервные волокна у пациентов с КИ более чувствительны к анодной фазе, чем к катодной фазе импульса. В частности, при фиксированном уровне стимула eCAP, вызванные анодными двухфазными импульсами, показывают большие амплитуды и более короткие латентности, чем те, которые вызываются катодными двухфазными импульсами. Кроме того, функции роста амплитуды eCAP, измеренные для анодных стимулов, имеют более низкие пороговые значения и более крутые наклоны, чем те, которые измеряются для катодных импульсов. Эти результаты согласуются с общим мнением о том, что периферические отростки у пациентов

с глухотой демиелинизированы и дегенерированы. В верхней части рис. 14 показаны eCAP, вызванный анодно-катодным импульсом (красная линия), и eCAP, вызванный катодно-анодным импульсом (черная линия), измеренные на электроде 12 у пользователя КИ с Cochlear 24RE. Очевидно, что eCAP, вызванный анодным импульсом, имеет большую амплитуду и меньшую латентность, чем тот, который вызван катодным импульсом. В нижней части показаны функции роста амплитуды eCAP, измеренные для обеих полярностей. Штриховые линии показывают результаты линейной регрессии. Наклоны этих функций указаны в правом нижнем углу. Эти результаты показывают, что функция роста амплитуды eCAP для анодного импульса (красные символы) имеет более низкий порог и более крутой наклон, чем измеренная для катодного импульса (черные символы). Несмотря на эти захватывающие и многообещающие результаты, связь между способностью восприятия речи и чувствительностью к полярности не была оценена у пользователей КИ.

Заключение. В настоящей статье были проанализированы результаты исследований, посвященных востребованности eCAP в научной и клинической практике с уделением особого внимания новым достижениям в науке, которые были получены за последние 10 лет.

Потенциальное практическое применение eCAP, обсуждаемое в этой статье, включает определение уровня стимула, оценку пространственной избирательности, оценку временных свойств ответа и оценку нейронного выживания слуховых нервных волокон. Следует отметить, что во всех исследованиях, рассмотренных в этой статье, сообщалось о существенных меж- и внутрисубъектных изменениях между стимулирующими электродами и (или) частотами импульсов, что может отражать различия в функциональном статусе нейронных популяций, которые реагировали на электрические стимулы, передаваемые КИ. Эти вариации подчеркивают важность исследования того, в какой степени различия в физиологическом статусе слухового нерва могут объяснять вариации слухового восприятия и восприятия речи между пользователями КИ, а также различными участками стимуляции у отдельных пользователей КИ.

Представляется перспективным проведение настроек процессора у пациентов с КИ исходя из результатов так называемых объективных методик, к которым относится регистрация eCAP, что в конечном итоге позволит повысить эффективность слухоречевой реабилитации пациентов с глухотой за счет оптимизации параметров настройки процессора [45–50].

ЛИТЕРАТУРА

1. Kim J. R., Abbas P. J., Brown C. J., Etler C. P., O'Brien S., Kim L. S. The relationship between electrically evoked compound action potential and speech perception: a study in cochlear implant users with short electrode array // Otol. Neurotol. 2010. Vol. 31. P. 1041–1048.
2. Pfingst B. E., Hughes A. P., Colesa D. J., Watts M. M., Strahl S. B., Raphael Y. Insertion trauma and recovery of function after cochlear implantation: evidence from objective functional measures // Hear. Res. 2015b. Vol. 330. P. 98–105.
3. Pfingst B. E., Zhou N., Colesa D. J., Watts M. M., Strahl S. B., Garadat S. N. [et al.]. Importance of cochlear health for implant function // Hear. Res. 2015a. Vol. 322. P. 77–88.
4. Brown C. J., Hughes M. L., Luk B., Abbas P. J., Wolaver A., Gervais J. The relationship between EAP and EABR thresholds and levels used to program the nucleus 24 speech processor: data from adults // Ear Hear. 2000. N 21. P. 151–163.
5. Hughes M. L., Brown C. J., Abbas P. J., Wolaver A. A., Gervais J. P. Comparison of ECAP thresholds with MAP levels in the nucleus 24 cochlear implant: data from children // Ear Hear. 2000. N 21. P. 164–174.
6. Gordon K. A., Papsin B. C., Harrison R. V. Toward a battery of behavioral and objective measures to achieve optimal cochlear implant stimulation levels in children // Ear Hear. 2004. N 25. P. 447–463.
7. Eisen M. D., Franck K. H. Electrically evoked compound action potential amplitude growth functions and HiResolution programming levels in pediatric CII implant users // Ear Hear. 2004. N 25. P. 528–538.
8. Lee E. R., Friedland D. R., Runge C. L. Recovery from forward masking in elderly cochlear implant users // Otol. Neurotol. 2012. Vol. 33. P. 355–363.
9. He S., Abbas P. J., Doyle D. V., McFayden T. C., Mulherin S. Temporal response properties of the auditory nerve in children with auditory neuropathy spectrum disorder and implanted children with sensorineural hearing loss // Ear Hear. 2016a. N 37. P. 397–411.
10. Abbas P. J., Brown C. J. Electrically evoked brainstem potentials in cochlear implant patients with multi-electrode stimulation // Hear. Res. 1988. Vol. 36. P. 153–162.
11. Brown C. J., Abbas P. J., and Gantz B. Electrically evoked whole nerve action potentials: data from human cochlear implant users // Jurn. Acoust. Soc. Am. 1990. Vol. 88. P. 1385–1391.
12. Abbas P. J., Brown C. J., Shallop J. K., Firszt J. B., Hughes M. L., Hong S. H. [et al.]. Summary of results using the nucleus CI24M implant to record the electrically evoked compound action potential // Ear Hear. 1999. N 20. P. 45–59.
13. Stypulkowski P. H., van den Honert C. Physiological properties of the electrically stimulated auditory nerve. I. Compound action potential recordings // Hear. Res. 1984. N 14. P. 205–223.

14. Lai W. K., Dillier N. A simple two-component model of the electrically evoked compound action potential in the human cochlea // Audiol. Neurotol. 2000. N 5. P. 333–345.
15. Tejani V. D., Abbas P. J., Brown C. J. Relationship between peripheral and psychophysical measures of amplitude modulation detection in cochlear implant users // Ear Hear. 2017. Vol. 38, N 5. 268–284.
16. Rattay F., Lutter P., Felix H. A model of the electrically excited human cochlear neuron. I. Contribution of neural substructures to the generation and propagation of spikes // Hear. Res. 2001. Vol. 153. P. 43–63.
17. Baudhuin J. L., Hughes M. L., Goehring J. L. A comparison of alternating polarity and forward masking artifact-reduction methods to resolve the electrically evoked compound action potentials // Ear Hear. 2016. N 4. P. 247–255.
18. Miller C. A., Abbas P. J., Rubinstein J. T., Robinson B. K., Matsuoka A. J., Woodworth G. Electrically evoked compound action potentials of guinea pig and cat: responses to monopolar, monophasic stimulation // Hear. Res. 1998. Vol. 119. P. 142–154.
19. Botros A., Psarros C. Neural response telemetry reconsidered: II. The influence of neural population on the ECAP recovery function and refractoriness // Ear Hear. 2010. Vol. 31. P. 380–391.
20. Hughes M. L., Abbas P. J. The relation between electrophysiologic channel interaction and electrode pitch ranking in cochlear implant recipients // Jurn. Acoust. Soc. Am. 2006. Vol. 119. P. 1527–1537.
21. Hughes M. L., Stille L. J. Psychophysical versus physiological spatial forward masking and the relation to speech perception in cochlear implants // Ear Hear. 2008. Vol. 29. P. 435–452.
22. Hughes M. L., Castioni E. E., Goehring J. L., Baudhuin J. L. Temporal response properties of the auditory nerve: data from human cochlear-implant recipients // Hear. Res. 2012. Vol. 285. P. 46–57.
23. Scheperle R. A., Abbas P. J. Peripheral and central contributions to cortical responses in cochlear implant users // Ear Hear. 2015a. Vol. 36. P. 430–440.
24. Van der Beek F. B., Briaire J. J., Frijns J. H. Population-based prediction of fitting levels for individual cochlear implant recipients // Audiol. Neurootol. 2015. N 20. P. 1–16.
25. Brown C. J., Abbas P. J., Gantz B. Preliminary experience with Neural Response Telemetry in the Nucleus CI24M cochlear implant // Am. Jurn. Otol. 1998. N 19. P. 320–327.
26. Franck K. H., Norton S. J. Estimation of psychophysical levels using the electrically evoked compound action potential measured using the neural response telemetry capabilities of Cochlear Corporation's CI24M device // Ear Hear. 2001. Vol. 22. P. 289–299.
27. McKay C. M., Fewster L., Dawson P. A different approach to using neural response telemetry for automated cochlear implant processor programming // Ear Hear. 2005. Vol. 26. P. 38–44.
28. McKay C. M., Chandan K., Akhoun I., Siciliano C., Kluk K. Can ECAP measures be used for totally objective programming of cochlear implants? // Jurn. Assoc. Res. Otolaryngol. 2013. Vol. 14. P. 879–890.
29. Smoorenburg G. F., Willeboer C., van Dijk J. E. Speech perception in Nucleus CI24M cochlear implant users with processor settings based on electrically evoked compound action potential thresholds // Audiol. Neurotol. 2002. N 7. P. 335–347.
30. Fu Q. J., Shannon R. V., Wang X. S. Effects of noise and spectral resolution on vowel and consonant recognition: acoustic and electric hearing // Jurn. Acoust. Soc. Am. 1998. Vol. 104. P. 3586–3596.
31. Friesen L. M., Shannon R. V., Baskent D., Wang X. Speech recognition in noise as a function of the number of spectral channels: comparison of acoustic hearing and cochlear implants // Jurn. Acoust. Soc. Am. 2001. Vol. 110. P. 1150–1163.
32. Abbas P. J., Hughes M. L., Brown C. J., Miller C. A., South H. Channel interaction in cochlear implant users evaluated using the electrically evoked compound action potential // Audiol. NeuroOtol. 2004. N 9. P. 203–213.
33. Hughes M. L., Goulson A. M. Electrically evoked compound action potential measures for virtual channels versus physical electrodes // Ear Hear. 2011. Vol. 32. P. 323–330.
34. Hughes M. L. A re-evaluation of the relation between physiological channel interaction and electrode pitch ranking in cochlear implants // Jurn. Acoust. Soc. Am. 2008. Vol. 124. P. 2711–2714.
35. Miller C. A., Abbas P. J., Brown C. J. An improved method of reducing stimulus artifact in the electrically evoked whole-nerve potential // Ear Hear. 2000. Vol. 21. P. 280–290.
36. Morsnowski A., Charasse B., Collet L., Killian M., Müller-Deile J. Measuring the refractoriness of the electrically stimulated auditory nerve // Audiol. Neurotol. 2006. N 11. P. 389–402.
37. Fulmer S. L., Runge C., Jensen J. W., Friedland D. R. Rate of neural recovery in implanted children with auditory neuropathy spectrum disorder // Otolaryngol. Head Neck Surg. 2011. Vol. 144. P. 274–279.
38. Shpak T., Berlin M., Luntz M. Objective measurements of auditory nerve recovery function in Nucleus CI24 implantees in relation to subjective preference of sitmuluation rate // Acta Otolaryngol. 2004. Vol. 124. P. 679–683.
39. Shepherd R. K., Roberts L. A., Paolini A. G. Long-term sensorineural hearing loss induces functional changes in the rat auditory nerve. Eur. Jurn. Neurosci. 2004. Vol. 20. P. 3131–3140.
40. Delgutte B. Auditory neural processing of speech / In: W. J. Hardcast, J. Laver eds. The Handbook of Phonetic Sciences. Hoboken, NJ: Blackwell Publishers, 1997. P. 507–538.
41. Matsuoka A. J., Abbas P. J., Rubinstein J. T., Miller C. A. The neuronal response to electrical constant-amplitude pulse train stimulation: evoked compound action potential recordings // Hear. Res. 2000a. Vol. 149. P. 115–128.
42. Zhang F., Benson C., Murphy D., Boian M., Scott M., Keith R. [et al.]. Neural adaptation and behavioral measures of temporal processing and speech perception in cochlear implant recipients // PLoS ONE. 2013. N 8 (12). P. e84631.
43. Schvartz-Leyzac K. C., Pfingst B. E. Across-site patterns of electrically evoked compound action potential amplitude-growth functions in multichannel cochlear implant recipients and the effects of the interphase gap // Hear. Res. 2016. Vol. 341. P. 50–65.

44. Hughes M. L., Goehring J. L., Baudhuin J. L. Effects of Stimulus Polarity and artifact Reduction Method on the Electrically Evoked Compound Action Potential // Ear Hear. 2017. Vol. 38, N 3. P. 332–343.
45. Кузовков В. Е., Клячко Д. С., Радионова Ю. О., Пудов В. И. Особенности настройки речевых процессоров у пациентов после кохлеарной имплантации с сенсоневральной тугоухостью различной этиологии // Рос. оториноларингология. 2015. № 5 (78). С. 49–53.
46. Клячко Д. С., Янов Ю. К., Пудов В. И., Азизов Г. Р. Влияние субъективного уровня максимально комфортной громкости и порога стапедиального рефлекса на разборчивость речи у пациентов после кохлеарной имплантации // Рос. оториноларингология. 2013. № 2 (63). С. 51–56.
47. Дайхес Н. А., Пашков А. В., Петров С. М., Щукина А. А., Янов Ю. К. Модифицированный способ регистрации стапендиального рефлекса у имплантированных пациентов при настройке речевого процессора // Рос. оториноларингология. 2007. № 3. С. 19–21.
48. Дайхес Н. А., Таварткиладзе Г. А., Яблонский С. В., Ясинская А. А., Гвелесиани Т. Г., Куян С. М., Загорянская М. Е., Пашков А. В., Гузь Е. В. Универсальный аудиологический скрининг новорожденных и детей первого года. Новая медицинская технология / ФГУ «Научно-клинический центр оториноларингологии» Росздрава; ФГУ «Рос. научно-практический центр аудиологии и слухопротезирования» Росздрава. М., 2008. 28 с.
49. Грычыньский М., Хоффманн Б., Яськевич М., Котыло П., Лятанович Я., Лятковский Б., Дайхес Н.А., Яблонский С. В., Пашков А. В., Давудов Х. Ш., Куян С. М., Маковский А., Миляс В., Модзелевская Э., Моравец-Байда А., Павлячик-Лущинска М., Шиманьский П., Шнайдер П., Сливиньска-Ковальска М., Вышогродска-Кухарска А. [и др.]. Руководство по аудиологии и слухопротезированию. М.: МИА, 2009. 240 с.
50. Дайхес Н. А., Пашков А. В., Яблонский С. В. Методы исследования слуха: учеб.-метод. пособие. М.: ФГУ «Научно-клинический центр оториноларингологии ФМБА России», 2009. 119 с.

REFERENCES

1. Kim J. R., Abbas P. J., Brown C. J., Etler C. P., O'Brien S., Kim L. S. The relationship between electrically evoked compound action potential and speech perception: a study in cochlear implant users with short electrode array. *Otol. Neurotol.* 2010;31:1041-1048.
2. Pfingst B. E., Hughes A. P., Colesa D. J., Watts M. M., Strahl S. B., and Raphael, Y. Insertion trauma and recovery of function after cochlear implantation: evidence from objective functional measures. *Hear. Res*. 2015b;330:98-105.
3. Pfingst, B. E., Zhou, N., Colesa, D. J., Watts, M. M., Strahl, S. B., Garadat, S. N.,et al. Importance of cochlear health for implant function. *Hear. Res.* 2015a;322:77-88.
4. Brown C. J., Hughes M. L., Luk B., Abbas P. J., Wolaver A., and Gervais J. The relationship between EAP and EABR thresholds and levels used to program the nucleus 24 speech processor: data from adults. *Ear Hear.* 2000;21:151-163.
5. Hughes M. L., Brown C. J., Abbas P. J., Wolaver A. A., Gervais J. P. Comparison of ECAP thresholds with MAP levels in the nucleus 24 cochlear implant: data from children. *Ear Hear.* 2000;21:164-174.
6. Gordon K. A., Papsin B. C., Harrison R. V. Toward a battery of behavioral and objective measures to achieve optimal cochlear implant stimulation levels in children. *Ear Hear.* 2004;25:447-463.
7. Eisen M. D., Franck K. H. Electrically evoked compound action potential amplitude growth functions and HiResolution programming levels in pediatric CII implant users. *Ear Hear*. 2004;25:528-538.
8. Lee E. R., Friedland D. R., Runge C. L. Recovery from forward masking in elderly cochlear implant users. *Otol. Neurotol*. 2012;33:355-363.
9. He S., Abbas P. J., Doyle D. V., McFayden T. C., Mulherin S. Temporal response properties of the auditory nerve in children with auditory neuropathy spectrum disorder and implanted children with sensorineural hearing loss. *Ear Hear.* 2016a;37:397-411.
10. Abbas P. J., Brown C. J. Electrically evoked brainstem potentials in cochlear implant patients with multi-electrode stimulation. *Hear. Res.* 1988;36:153-162.
11. Brown C. J., Abbas P. J., and Gantz B. Electrically evoked whole nerve action potentials: data from human cochlear implant users. *J. Acoust. Soc. Am*. 1990;88:1385-1391.
12. Abbas P. J., Brown C. J., Shallop J. K., Firszt J. B., Hughes M. L., Hong S. H., et al. Summary of results using the nucleus CI24M implant to record the electrically evoked compound action potential. *Ear Hear.* 1999;20:45-59.
13. Stypulkowski P. H., van den Honert C. Physiological properties of the electrically stimulated auditory nerve. I. Compound action potential recordings. *Hear. Res*. 1984;14:205-223.
14. Lai W. K., Dillier N. A simple two-component model of the electrically evoked compound action potential in the human cochlea. *Audiol. Neurotol*. 2000;5:333-345.
15. Tejani, V. D., Abbas, P. J., and Brown, C. J. Relationship between peripheral and psychophysical measures of amplitude modulation detection in cochlear implant users. *Ear Hear*. 2017;38(5):268-284.
16. Rattay F., Lutter P., Felix H. A model of the electrically excited human cochlear neuron. I. Contribution of neural substructures to the generation and propagation of spikes. *Hear. Res.* 2001;153:43-63.
17. Baudhuin J. L., Hughes M. L., Goehring J. L. A comparison of alternating polarity and forward masking artifact-reduction methods to resolve the electrically evoked compound action potentials. *Ear Hear.* 2016;4:247-255.
18. Miller C. A., Abbas P. J., Rubinstein J. T., Robinson B. K., Matsuoka A. J., Woodworth G. Electrically evoked compound action potentials of guinea pig and cat: responses to monopolar, monophasic stimulation. *Hear. Res.* 1998;119:142-154.
19. Botros A., Psarros C. Neural response telemetry reconsidered: II. The influence of neural population on the ECAP recovery function and refractoriness. *Ear Hear*. 2010;31:380-391.
20. Hughes M. L., Abbas P. J. The relation between electrophysiologic channel interaction and electrode pitch ranking in cochlear implant recipients. *J. Acoust. Soc. Am*. 2006;119:1527-1537.
21. Hughes M. L., Stille L. J. Psychophysical versus physiological spatial forward masking and the relation to speech perception in cochlear implants. *Ear Hear.* 2008;29:435-452.
22. Hughes M. L., Castioni E. E., Goehring J. L., Baudhuin J. L. Temporal response properties of the auditory nerve: data from human cochlear-implant recipients. *Hear. Res.* 2012; 285:46-57.
23. Scheperle R. A., Abbas P. J. Peripheral and central contributions to cortical responses in cochlear implant users. *Ear Hear.* 2015a; 36:430-440.

24. van der Beek F. B., Briaire J. J., Frijns J. H. Population-based prediction of fitting levels for individual cochlear implant recipients. *Audiol. Neurootol.* 2015;20:1-16.
25. Brown C. J., Abbas P. J., Gantz B. Preliminary experience with Neural Response Telemetry in the Nucleus CI24M cochlear implant. *Am. J. Otol.* 1998;19:320-327.
26. Franck K. H., Norton S. J. Estimation of psychophysical levels using the electrically evoked compound action potential measured using the neural response telemetry capabilities of Cochlear Corporation's CI24M device. *Ear Hear.* 2001;22:289-299.
27. McKay C. M., Fewster L., Dawson P. A different approach to using neural response telemetry for automated cochlear implant processor programming. *Ear Hear.* 2005;26:38-44.
28. McKay C. M., Chandan K., Akhoun I., Siciliano C., Kluk K. Can ECAP measures be used for totally objective programming of cochlear implants? *J. Assoc. Res. Otolaryngol*. 2013;14:879-890.
29. Smoorenburg G. F., Willeboer C., van Dijk J. E. Speech perception in Nucleus CI24M cochlear implant users with processor settings based on electrically evoked compound action potential thresholds. *Audiol. Neurotol*. 2002;7:335-347.
30. Fu Q. J., Shannon R. V., Wang X. S. Effects of noise and spectral resolution on vowel and consonant recognition: acoustic and electric hearing. *J. Acoust. Soc. Am*. 1998;104:3586-3596.
31. Friesen L. M., Shannon R. V., Baskent D., Wang X. Speech recognition in noise as a function of the number of spectral channels: comparison of acoustic hearing and cochlear implants. *J. Acoust. Soc. Am.* 2001;110:1150-1163.
32. Abbas P. J., Hughes M. L., Brown C. J., Miller C. A., and South, H. Channel interaction in cochlear implant users evaluated using the electrically evoked compound action potential. *Audiol. NeuroOtol*. 2004;9:203-213.
33. Hughes, M. L., and Goulson, A. M. Electrically evoked compound action potential measures for virtual channels versus physical electrodes. *Ear Hear.* 2011;32:323-330.
34. Hughes M. L. A re-evaluation of the relation between physiological channel interaction and electrode pitch ranking in cochlear implants. *J. Acoust. Soc. Am*. 2008;124:2711-2714.
35. Miller C. A., Abbas P. J., Brown C. J. An improved method of reducing stimulus artifact in the electrically evoked whole-nerve potential. *Ear Hear.* 2000;21:280-290.
36. Morsnowski A., Charasse B., Collet L., Killian M., Müller-Deile J. Measuring the refractoriness of the electrically stimulated auditory nerve. *Audiol. Neurotol*. 2006;11:389-402.
37. Fulmer S. L., Runge C., Jensen J. W., Friedland D. R. Rate of neural recovery in implanted children with auditory neuropathy spectrum disorder. *Otolaryngol. Head Neck Surg*. 2011;144:274-279.
38. Shpak T., Berlin M., Luntz M. Objective measurements of auditory nerve recovery function in Nucleus CI24 implantees in relation to subjective preference of sitmuluation rate. *Acta Otolaryngol*. 2004;124:679-683.
39. Shepherd R. K., Roberts L. A., Paolini A. G. Long-term sensorineural hearing loss induces functional changes in the rat auditory nerve. *Eur. J. Neurosci.* 2004;20:3131-3140.
40. Delgutte B. Auditory neural processing of speech. In: W. J. Hardcast, J. Laver eds. The Handbook of Phonetic Sciences. Hoboken, NJ: Blackwell Publishers; 1997:507-538.
41. Matsuoka A. J., Abbas P. J., Rubinstein J. T., Miller C. A. The neuronal response to electrical constant-amplitude pulse train stimulation: evoked compound action potential recordings. *Hear. Res.* 2000a;149:115-128.
42. Zhang F., Benson C., Murphy D., Boian M., Scott M., Keith R., et al. Neural adaptation and behavioral measures of temporal processing and speech perception in cochlear implant recipients. *PLoS ONE*. 2013;8(12):e84631.
43. Schvartz-Leyzac K. C., Pfingst B. E. Across-site patterns of electrically evoked compound action potential amplitude-growth functions in multichannel cochlear implant recipients and the effects of the interphase gap. *Hear. Res.* 2016;341:50-65.
44. Hughes M. L, Goehring J. L, Baudhuin J. L. Effects of Stimulus Polarity and artifact Reduction Method on the Electrically Evoked Compound Action Potential. *Ear Hear.* 2017;38(3):332-343.
45. Kuzovkov V. E., Klyachko D. S., Radionova Yu. O., Pudov V. I. Osobennosti nastroiki rechevykh protsessorov u patsientov posle kokhlearnoi implantatsii s sensonevral'noi tugoukhost'yu razlichnoi etiologii [The specific features of adjustment of speech processors in the patients after cochlear implantation with sensorineural hearing loss of various etiologies]. *Rossiiskaya otorinolaringologiya*. 2015;5(78):49-53.
46. Klyachko D. S., Yanov Yu. K., Pudov V. I., Azizov G. R. Vliyanie sub»ektivnogo urovnya maksimal'no komfortnoi gromkosti i poroga stapedial'nogo refleksa na razborchivost' rechi u patsientov posle kokhlearnoi implantatsii [The effect of subjective level of maximally comfortable sound level and stapedial reflex threshold on speech intelligibility in the patients after cochlear implantation]. *Rossiiskaya otorinolaringologiya*. 2013;2(63):51-56 (in Russian).
47. Daikhes N. A., Pashkov A. V., Petrov S. M., Shchukina A. A., Yanov Yu. K. Modifitsirovannyi sposob registratsii stapendial'nogo refleksa u implantirovannykh patsientov pri nastroike rechevogo protsessora [A modified method of registration of stapedial reflex in implanted patients during adjustment of speech processor]. *Rossiiskaya otorinolaringologiya*. 2007;3:19-21 (in Russian).
48. Daikhes N. A., Tavartkiladze G. A., Yablonskii S. V., Yasinskaya A. A., Gvelesiani T. G., Kuyan S. M., Zagoryanskaya M. E., Pashkov A. V., Guz' E. V. Universal'nyi audiologicheskii skrining novorozhdennykh i detei pervogo goda. Novaya meditsinskaya tekhnologiya. FGU «Nauchno-klinicheskii tsentr otorinolaringologii» Roszdrava; FGU «Ros. nauchno-prakticheskii tsentr audiologii i slukhoprotezirovaniya» Roszdrava [A multifunctional screening of neonates and infants. New medical technology. FSI "Scientific and Clinical Center of Otorhinolaryngology" of Roszdrav; FSI "Russian Scientific and Practical Center of Audiology and Hearing prosthetics" of Roszdrav]. M., 2008. 28 (in Russian).
49. Grychyn'skii M., Khoffmann B., Yas'kevich M., Kotylo P., Lyatanovich Ya., Lyatkovskii B., Daikhes N. A., Yablonskii S. V., Pashkov A. V., Davudov Kh. Sh., Kuyan S. M., Makovskii A., Milyas V., Modzelevskaya E., Moravets-Baida A., Pavlyachik-Lushchinska M., Shiman'skii P., Shnaider P., Slivin'ska-Koval'ska M., Vyshogrodska-Kukharska A. [et al.]. Rukovodstvo po audiologii i slukhoprotezirovaniyu [Guidelines in audiology and hearing prosthetics]. M.: MIA, 2009. 240 (in Russian).
50. Daikhes N. A., Pashkov A. V., Yablonskii S. V. Metody issledovaniya slukha: ucheb.-metodicheskoe posobie [Hearing examination methods: guidance manual]. M.: FGU «Nauchno-klinicheskii tsentr otorinolaringologii FMBA Rossii», 2009. 119 (in Russian).

Клячко Дмитрий Семенович – кандидат медицинских наук, старший научный сотрудник отдела диагностики и реабилитации нарушений слуха ФГБУ «Санкт-Петербургский НИИ уха, горла, носа и речи» Минздрава России. Россия, 190013, Санкт-Петербург, Бронницкая ул., д. 9; тел. 8-921-956-53-59, e-mail: rip.tor@yandex.ru

Пашков Александр Владимирович – доктор медицинских наук, главный научный сотрудник лаборатории научных основ оториноларингологии отдела детской хирургии ФГАУ «Национальный медицинский исследовательский центр здоровья детей»

Министерства здравоохранения Российской Федерации. Россия, 119991, Москва, Ломоносовский пр., д. 2; тел. 8-916-740-42-04, e-mail: avpashkovmail@gmail.com

Гадалева Светлана Викторовна – ассистент кафедры болезней уха, горла и носа ФГАОУ ВО «Первый Московский государственный медицинский университет им. И. М. Сеченова» Министерства здравоохранения Российской Федерации (Сеченовский университет), 119991, Москва, Трубецкая ул., д. 8, стр. 2; тел. 8-964-577-93-07, e-mail: gadaleva@inbox.ru

Наумова Ирина Витальевна – кандидат медицинских наук, врач-сурдолог-оториноларинголог ФГАУ «Национальный медицинский исследовательский центр здоровья детей» Министерства здравоохранения Российской Федерации. 119991, Москва, Ломоносовский пр., д. 2, e-mail: irinanaumova22@gmail.com

Dmitrii Semenovich Klyachko – MD Candidate, senior research associate of the Department of Diagnostics and Rehabilitation of Hearing Impairments of Federal State Budgetary Institution Saint Petersburg Research Institute of Ear, Throat, Nose and Speech of the Ministry of Healthcare of Russia. Russia, 190013, Saint Petersburg, 9, Bronnitskaia str., tel.: +7 (921) 956-53-59, e-mail: rip.tor@yandex.ru

Aleksandr Vladimirovich Pashkov – MD, chief research associate of the Laboratory of Scientific Foundations of Otorhinolaryngology of the Department of Children's Surgery of Federal State Autonomous Institution National Medical Research Center of Children's Health of the Ministry of Healthcare of the Russian Federation. Russia, 119991, Moscow, 2/1, Lomonosovskii ave., tel.: 8-916-740-42-04, e-mail: avpashkov.mail@gmail.com

Svetlana Viktorovna Gadaleva – teaching assistant of the Chair of Ear, Throat and Nose Diseases of Federal State Autonomous Institution I. M. Sechenov First Moscow State Medical University of the Ministry of Healthcare of Russia (Sechenov University). Russia, 119991, Moscow, 8/2, Trubetskaia str., tel.: 8-964-577-93-07, e-mail: gadaleva@inbox.ru

Irina Vital'evna Naumova – MD Candidate, surdologist-otorhinolaryngologist of Federal State Autonomous Institution National Medical Research Center of Children's Health of the Ministry of Healthcare of the Russian Federation. Russia, 119991, Moscow, 2, Lomonosovskii ave., tel.: 8-916-684-44-47, e-mail: irinanaumova22@gmail.com

УДК 616.284-002-053.2:616.315-007.254 DOI: 10.18692/1810-4800-2018-4-121-127

ЭКССУДАТИВНЫЙ СРЕДНИЙ ОТИТ У ДЕТЕЙ С ВРОЖДЕННЫМИ РАСЩЕЛИНАМИ ГУБЫ И НЕБА

Красножен В. Н.[1], Андреева И. Г.[1,2], Токарев П. В.[2]

[1] ФГБОУ ДПО «Казанская государственная медицинская академия» – филиал ФГБОУ ДПО РМАНПО Минздрава России, 420012, г. Казань, Россия
(Директор– засл. врач РФ и РТ, член-корр. РАН, проф. Р. Ш. Хасанов)

[2] ГАУЗ «Детская республиканская клиническая больница» Минздрава Республики Татарстан, 420138, г. Казань, Россия
(Главный врач– канд. мед. наук Р. Ф. Шавалиев)

EXUDATIVE OTITIS MEDIA IN CHILDREN WITH CONGENITAL CLEFT LIP AND PALATE

Krasnozhen V. N.[1], Andreeva I. G.[1,2], Tokarev P. V.[2]

[1] Federal State Budgetary Educational Institution of Further Vocational Education Kazan State Medical Academy – Branch of FSBEI FVE Russian Medical Academy of Continuing Professional Education of the Ministry of Healthcare of Russia, Kazan, Russia

[2] State Autonomous Health Institution Children's Republican Clinical Hospital of the Ministry of Healthcare of the Republic of Tatarstan, Kazan, Russia

Возникновение экссудативного среднего отита (ЭСО) у детей с врожденной расщелиной верхней губы и неба (ВРГН) является наиболее частой сопутствующей ЛОР-патологией и причиной тугоухости, которая оказывают значимое влияние на способность к обучению и интеллектуальное развитие, формирование речи ребенка, на социальную адаптацию и качество жизни. Количество детей с челюстно-лицевой патологией растет, поэтому проблема весьма актуальна. Основой для развития ЭСО при ВРГН является запрограммированная дисфункция слуховой трубы (СТ) – неспособность m. tensor veli palatini открывать слуховую трубу при глотании на фоне ВРГН. Выделяют дополнительные факторы, способствующие ЭСО при ВРГН: недоразвитие слуховой трубы, анатомические особенности черепно-лицевого скелета, несостоятельность барьерной функции неба, сфинктерный механизм глотания, патологический заброс в носоглотку жидкости и пищи. Сложность данного порока развития диктует необходимость в междисциплинарном подходе разных специалистов к проблеме реабилитации пациентов с врожденной челюстно-лицевой патологией.

Ключевые слова: слуховая труба, экссудативный отит, тугоухость, врожденная расщелина губы и неба.

Библиография: 37 источников.

Exudative otitis media (EOM) in children with congenital cleft lip and palate (CCLP) is the most frequent concomitant ENT pathology and the cause of hearing loss which significantly affects the child's learning ability and intellectual development, the formation of child's speech, social adaptation and life quality. The number of children with maxillofacial pathology is increasing, therefore, the problem is rather urgent. The basis for the development of EOM in patients with CCLP is the programmed auditory tube (AT) dysfunction – the inability of m. tensor veli palatini to open the auditory tube when swallowing, associated with CCLP. The additional factors contributing to EOM in CCLP are: the hypoplasia of the auditory tube, anatomical features of the cranio-facial skeleton, failure of the barrier function of the palate, sphincter mechanism of swallowing, pathological reflux of liquid and food into the nasopharynx. The complexity of this congenital abnormality dictates the need for an interdisciplinary approach of various specialists to the problem of rehabilitation of patients with congenital maxillofacial pathology.

Key words: auditory tube, exudative otitis media, hearing loss, congenital cleft lip and palate.

Bibliography: 37 sources.

Экссудативный средний отит (ЭСО) является негнойным заболеванием среднего уха, которое характеризуется накоплением экссудата в полостях среднего уха. Постепенные дегенеративные проявления при малосимптомном течении приводят к кондуктивной или смешанной тугоухости, которые оказывают значимое влияние на способность к обучению и интеллектуальное раз-

витие, формирование речи детей, на социальную адаптацию и качество жизни пациента любого возраста [1, 2].

По данным С. В. Яблонского (2004), в структуре больных с негнойными заболеваниями среднего уха больные с ЭСО составляют 75,1–80% [3]. Распространенность ЭСО зависит от возраста и чрезвычайно высока среди детей в возрасте до 6 лет [4, 5]. H. L. Burrows и соавт. (2013) отмечают, что от 80 до 90% детей дошкольного возраста имеют по крайней мере один эпизод ЭСО [6]. Эти данные согласуются с результатами других исследований. R. M. Rosenfeld и соавт. (2016) также отмечают, что примерно у 90% детей развивается ЭСО до достижения школьного возраста, в основном в возрасте от 4 месяцев до 6 лет [7].

Возникновение ЭСО у детей с врожденной расщелиной верхней губы и неба (ВРГН) является наиболее частой сопутствующей ЛОР-патологией и причиной тугоухости. Количество детей с челюстно-лицевой патологией растет, поэтому проблема весьма актуальна [8]. Данный факт диктует необходимость в междисциплинарном подходе разных специалистов к проблеме реабилитации пациентов с врожденной челюстно-лицевой патологией: пластического и челюстно-лицевого хирурга, стоматолога, логопеда, оториноларинголога, сурдолога, ортодонта.

Н. С. Дмитриев и соавт. (1996) описывают четыре стадии течения ЭСО.

I стадия – катаральная – характеризуется формированием отрицательного давления в барабанной полости (БП) с появлением транссудата в течение 1 месяца.

II стадия – секреторная – отличается появлением метапластических изменений слизистой оболочки среднего уха в виде увеличения числа секреторных желез и бокаловидных клеток, что приводит к образованию слизистого содержимого (экссудата) в БП, продолжительность от 1 до 12 месяцев.

При III стадии – мукозной – содержимое БП становится густым и вязким. Мукозная стадия развивается при длительности заболевания от 12 до 24 месяцев.

IV стадия – фиброзная – (более 24 месяцев) с преобладанием дегенеративных процессов в слизистой оболочке барабанной полости. Она характеризуется снижением продукции слизи и наступлением фиброзной трансформации слизистой оболочки с вовлечением в процесс слуховых косточек [9].

Частые отиты у детей, оперированных по поводу ВРГН, в возрасте старше 3 лет способствуют формированию кондуктивной тугоухости и развития ЭСО в 90% случаев [10].

Разнообразные факторы влияют на развитие ЭСО при ВРГН, прежде всего это запрограммированная дисфункция слуховой трубы (СТ). СТ состоит из костного, хрящевого отделов и перешейка, который менее выражен у детей. M. tensor veli palatine при сокращении напрягает мягкое небо и растягивает его в стороны, расширяет устье СТ, но суживает просвет остальной ее части. При акте глотания при сокращении глоточных мышц происходит закрытие глоточного устья СТ и расширение просвета в верхней хрящевой части – «канала безопасности Рюдингера» одновременно. Из-за разницы давления в СТ и барабанной полости, своеобразного клапанного механизма происходит обмен воздухом между этими структурами [11]. Нарушение клапанного механизма открытия СТ, неспособность m. tensor veli palatini открывать СТ при глотании на фоне ВРГН, либо атрофия мышцы в детском возрасте, либо неправильное ее прикрепление являются основополагающими причинами развития ЭСО [12, 13]. Однако можно выделить дополнительные факторы, способствующие ЭСО при ВРГН:

– недоразвитие слуховой трубы;

– анатомические особенности черепно-лицевого скелета;

– несостоятельность барьерной функции неба;

– сфинктерный механизм глотания;

– патологический заброс в носоглотку жидкости и пищи.

Причинами вентиляционных нарушений СТ являются обтурация устья СТ и ее зияние. T. Takahara и соавт. (1986) выделяют два типа обтурации СТ: механическую («внутреннюю» или чаще встречающуюся «внешнюю») и функциональную. Причинами механической («внешней») обтурации СТ могут быть гипертрофия аденоидных вегетаций в носоглотке, а также гипертрофии трубной миндалины и трубного валика. Функциональная обтурация может быть обусловлена нарушением механизма открытия устья СТ, выраженной или низкой податливостью стенок хрящевой части СТ [14, 15].

По мнению А. И. Крюкова с соавт. (2014), выделяют три патогенетических типа дисфункции СТ: обструктивную, зияющую СТ и рефлюкс-дисфункцию. На обструкцию СТ влияют: механические причины (например, гипертрофия аденоидов, трубной миндалины, опухоли, рубцовые изменения); нейровегетативные (нарушение иннервации мышечного аппарата); воспалительные (аллергические и инфекционные); врожденные (пороки развития). Для рефлюкс-дисфункции характерен патологический заброс секрета из носоглотки, описан при гипертрофии трубных валиков, низком расположении устья и чаще в детском возрасте [16].

В работе Н. В. Бойко с соавт. (2014) с использованием трансназальной эндоскопии вы-

явлено, что в основе патологии при хирургии зияющей СТ является вогнутый дефект переднебоковой стенки клапана вследствие уменьшения объема хрящевой ткани, м. tensor veli palatine, слизистой оболочки или подслизистого слоя. Предрасполагающими факторами могут быть ревматические заболевания, потеря массы тела, рубцевания после хирургических вмешательств в носоглотке, облучения и т. д. Таким образом, применение диагностической фото- и видеоэндоскопии носоглоточного устья СТ дает информацию о типе ее дисфункции, о состоянии ее просвета и смыкания [17].

Понимание физиологии СТ и прогнозирование вероятной ее дисфункции являются важными компонентами при ВРГН. Поэтому крайне важно не только обеспечить первичное закрытие неба, но приложить усилия для реабилитации слуха, важнейшей составляющей для образовательного и социального успеха всех людей [18].

Н. С. Дмитриев и соавт. (2000) провели обследование 41 ребенка с ВРГН. Нарушения слуха при ВРГН отмечены у 56% больных, и авторы обратили внимание на позднее выявление ЭСО. У 23 детей с ВРГН кондуктивный характер тугоухости был обусловлен ЭСО [19].

P. Sheahan и соавт. (2003) сообщают, что у детей с ВРГН заболевание среднего уха протекает более длительно, потеря слуха чаще значимая и высок риск образования холестеатомы по сравнению с их сверстниками без данной патологии [20].

А. В. Соколова (2003) сообщает, что при аудиологическом обследовании детей с ВРГН, в возрасте от 0 до 16 лет, у 28% детей патологии периферической части слухового анализатора выявлено не было. У 62% пациентов диагностирован ЭСО на разных стадиях заболевания и у 10% выявлена другая патология слухового анализатора. Автор отмечает, что степень выраженности челюстно-лицевой патологии не влияет прямым образом на возникновение ЭСО, однако при врожденной скрытой расщелине неба и при синдроме Пьера Робена во всех случаях наблюдался двусторонний процесс. Проводимая челюстно-лицевым хирургом ранняя уранопластика позволяет уменьшить развитие кондуктивной тугоухости у 43% детей и является профилактикой развития ЭСО. Проводимые консервативная терапия и тимпаностомия до и после уранопластики при ЭСО показали свою эффективность [21].

По данным К. А. Матвеева (2009), у 80% обследованных детей с ВРГН выявлены различные признаки патологического состояния глоточного устья СТ. В 36% наблюдалась обструкция устья СТ, связанная с гипертрофией лимфоидной ткани глоточной миндалины и задних концов нижней носовой раковины, в 24% наблюдений была зарегистрирована зияющая слуховая труба, из них в 4% случаев выявлен патологический рефлюкс. Снижение слуха по кондуктивному типу зарегистрировано у 84% обследованных детей с ВРГН после операции уранопластики. Наименьшая потеря слуха наблюдалась при неполной расщелине (50% наблюдений), а максимальная – при полной двусторонней (100% наблюдений). Эти пациенты нуждаются в дальнейшей реабилитации (консервативной и хирургической) слуха [22].

По наблюдениям Д. С. Джалилова и соавт. (2013), у больных с изолированной формой расщелины твердого и мягкого неба изменения со стороны ЛОР органов были выражены значительно меньше. У детей со сквозной полной расщелиной губы, альвеолярного отростка, твердого и мягкого неба нарушения со стороны ЛОР органов были более значительные [23].

А. М. Ешиев и соавт. (2015) отмечают, что до 90% пациентов с ВРГН 4–5 раз в год страдают воспалительными заболеваниями ЛОР органов. У 69,2% детей с ВРГН при отоскопии отмечались утолщение и ретракция барабанных перепонок, неполный или отсутствующий световой рефлекс, сглаженность контуров барабанной перепонки [24].

М. Е. Сарафанова и соавт. (2011) сообщают, что у детей, перенесших уранопластику в возрасте старше 3 лет, тимпанограммы (ТГ) типа В определялись в 86% случаев, независимо от вида расщелин, тип С выявлялся у 13% пациентов. После проведения консервативного лечения у 9% детей полностью восстановились отоскопическая картина и аудиологический профиль, у 32% детей на ТГ определялся тип В или тип С, повышение порогов звукопроведения до 10–20 дБл, у 59% детей с повышением порогов звукопроведения до 40 дБ не отмечалось видимого эффекта консервативной терапии [25].

М. М. Умаровой (2017) на основании анализа результатов клинического и аудиологического обследования 123 детей с ВРГН сделан вывод, что эта врожденная патология относится к факторам риска по тугоухости и глухоте, так как, по данным автора, у 62% детей диагностирован ЭСО. Раннее проведение хирургического лечения позволило снизить развитие кондуктивной тугоухости у детей с ВРГН. Считается, что в плохо развитом сосцевидном отростке развивается ЭСО. М. М. Умаровой (2017) подтвержден профилактический фактор тимпаностомии для пневматизации сосцевидных отростков во время уранопластики [26].

В большом ретроспективном анализе осложнений при первичной операции на небе Z. Zhang и соавт. (2014) в период с января 2005 года по январь 2012 года из 2100 пациентов китайской популяции заболевания среднего уха встретились у 18 пациентов [27].

X. Ma и соавт. (2016) показали, что 17% из 148 китайских детей с ВРГН имели кондуктивную тугоухость: 12% одностороннюю, в 5% случаев двустороннюю. Однако распространенность периферической потери слуха, вероятно, меньше, чем у западных детей с подобной патологией. Этнические (расовые) особенности могут быть основными факторами, влияющими на расхождения между текущими результатами и западными исследованиями [28].

По мнению B. Tengroth и соавт. (2017), у детей с ВРГН наблюдается высокая распространенность ЭСО с флуктуирующей потерей слуха на низких и средних частотах и риском для постоянной потери слуха на более высоких частотах. Использование вентиляционных трубок (ВТ) с возрастом улучшало пороги слуха на речевые частоты. Среди отдаленных последствий авторы отмечали перфорацию барабанной перепонки у 6,1%, у 6,1% – холестеатому. Вот почему регулярное наблюдение сурдолога и ЛОР-врача необходимо [29].

M. G. Crowson и соавт. (2017) показали эффективность применения интранального флутиказона при консервативном лечении 676 пациентов с дисфункцией СТ. Однако положительный эффект менее заметен у детей с ВРГН и синдромом Дауна [30].

T. Flynn и соавт. (2009) сообщают, что у детей с ВРГН отмечается более выраженная потеря слуха по сравнению с группой контроля. Группе детей с ВРГН чаще производят установку тимпаностомической трубки на фоне ЭСО по сравнению с детьми, страдающими ЭСО без челюстно-лицевых аномалий [31].

Пациенты с рецидивами ЭСО угрожаемы по развитию хронического гнойного среднего отита (ХГСО), в том числе с холестеатомой. S. Dominguez и соавт. (1988) в ретроспективном анализе выявили, что у детей с ВРГН риск развития ХГСО с холестеатомой в 20 раз выше, чем в популяции здоровых детей [32].

По данным A. Minovi и соавт. (2014), ежегодная заболеваемость ХГСО с холестеатомой у детей определяется как 3 на 100 000 жителей. Распространенность ХГСО в Европе составляет 0,1%, однако у детей с челюстно-лицевой патологией ХГСО с холестеатомой встречается в 2,6%. Дети с ВРГН, а также дети с синдромом Дауна являются пациентами с высоким риском возникновения ЭСО [33].

J. C. D. Mello с соавт. (2007) оценили речевую функцию у 43 пациентов, перенесших уранопластику, три четверти пациентов (75%) имели проблемы со слухом. Ожидание, что функция среднего уха улучшается после проведенной коррекции неба без вмешательства оториноларинголога не подтверждается ретроспективными наблюдениями [34].

По мнению R. K. Sharma с соавт. (2009), за всеми детьми с ВРГН, начиная с рождения и даже спустя десятилетия после успешной операции, выполненной челюстно-лицевыми хирургами, должны наблюдать оториноларингологи. Эти пациенты должны иметь тщательный отологический и аудиологический контроль и при небходимости подвергаться хирургической коррекции [35].

В исследовании A. Frisina и соавт. (1998) 14 пациентов с ЭСО, перенесших уранопластику, наблюдали в период от 2 месяцев до 5 лет. Во всех случаях у пациентов с ЭСО консервативная терапия была малоэффективна. Поэтому авторы придерживаются протокола лечения, который включает миринготомию и применение тимпаностомических трубок во время первой общей анестезии при операции на небе [36].

Нередко наряду с тимпанотомией проводится одновременная аденоидэктомия. По мнению специалистов, аденоидэктомия и применение тимпаностомических трубок являются наиболее адекватными методами лечения данной патологии, так как значительно сокращают продолжительность течения ЭСО и улучшают слух в короткие сроки.

S. C. Jury (1997) отметил, что нарушение звукопроведения, глотания и функционального состояния верхних дыхательных путей обусловлены морфологическими и функциональными изменениями у пациентов с расщелиной губы и неба, способствуя развитию ЭСО и его осложнений, являясь предрасполагающими факторами при дисфункциях евстахиевых труб. Автор подчеркнул необходимость скоординированного междисциплинарного подхода пластического хирурга, стоматолога, логопеда в целях восстановления морфологической и функциональной реконструкции для ранней вентиляции среднего уха [37].

Заключение. Врожденная челюстно-лицевая патология – сложная проблема, требующая привлечения разных специалистов. Экссудативный средний отит (ЭСО) является самым частым сопутствующим заболеванием ЛОР органов у пациентов с врожденными расщелинами губы и неба (ВРГН).

Наблюдение за такими пациентами должно быть длительным. Угроза дегенеративных изменений в среднем ухе и, как следствие, формирование стойкой тугоухости диктуют необходимость выработки оториноларингологами определенного алгоритма наблюдения за органом слуха у пациентов с ВРГН.

Конфликт интересов: авторы заявляют об отсутствии потенциального конфликта интересов.

Conflict of interest: The authors declare that there is no potential conflict of interest requiring disclosure in this article.

ЛИТЕРАТУРА

1. Богомильский М. Р. Детская отоларингология в России – реалии, проблемы и перспективы // Вестн. оториноларингологии. 2006. № 1. С. 4–7.
2. Золотова Т. В., Манукян А. Г. Роль патологии риносинусотубарного комплекса в развитии экссудативного среднего отита у детей // Рос. ринология. 2014. № 2. С. 49–50.
3. Яблонский С. В. Современные подходы к диагностике и лечению отоантритов у детей // Рос. оториноларингология. 2004. № 4. С. 91–99.
4. Косяков С. Я. Избранные вопросы практической отохирургии. М.: МЦФЭР, 2012. 224 с.
5. Robb P., Williamson I. Otitis media with effusion in children: current management // Paediatrics and Child Health. 2012. Vol. 22, N 1. P. 9–12. DOI: 10.1016/j.paed.2015.09.002.
6. Burrows H. L., Blackwood R. A., Cooke J. M. [et al.]. Otitis Media Guideline Team // University of Michigan Health System: Otitis Media Guideline. 2013, http://www.med.umich.edu/1info/fhp/practiceguides/om/OM.pdf
7. Rosenfeld R. M., Shin J. J., Schwartz S. R. [et al.]. Clinical practice guideline: otitis media with effusion executive summary (update) // Otolaryngol. Head. Neck. Surg. 2016. Vol. 154, N 2. P. 201–214. DOI: 10.1177/0194599815624407.
8. Загорянская М. Е., Румянцева М. Г., Васильева Л. Д. Профилактика нарушений слуха у детей с врожденной расщелиной неба // Научно-практ. конф. Курск, 2000. С. 128–131.
9. Дмитриев Н. С., Милешина Н. А., Колесова Л. И. Экссудативный средний отит у детей (патогенетический подход к лечению): метод. рекомендации. М.: Медицина, 1996. 21 с.
10. Соколова А. В. Профилактика и коррекция нарушений слуха, обусловленных экссудативным средним оститом у детей с врожденной расщелиной верхней губы и неба: автореф. дис. … канд. мед. наук. М., 2003. 23 с.
11. Бобошко М. Ю., Лопотко А. И. Слуховая труба. СПб.: Диалог, 2014. 384 с.
12. Дмитриева В. С., Ландо Р. Л. Хирургическое лечение врожденных и послеоперационных дефектов неба. М.: Медицина, 1968. 220 с.
13. Takasaki K., Sando I., Balaban C. D. [et al.]. Postnatal development of eustachian tube cartilage. A study of normal and cleft palate cases // Int. Jurn. Pediatr. Otorhinolaryngol. 2000. Vol. 52, N 1. P. 31–36.
14. Takahara T., Sando I., Bluestone C. D., Myers E. N. Lymphoma invading the anterior Eustachian tube. Temporal bone histopathology of functional tubal obstruction // Ann. Otol. Rhinol. Laryngol. 1986. Vol. 95, N 1 (pt. 1). P. 101–105.
15. Богородицкая А. В., Сарафанова М. Е., Радциг Е. Ю., Притыко А. Г. Состояние среднего уха и слуховой функции у пациентов с врожденной расщелиной губы и неба в различные периоды детства // Вестн. РГМУ. 2015. № 1. С. 65–67.
16. Крюков А. И., Гаров Е. В., Сидорина Н. Г., Акмулдиева Н. Р. Тубарная дисфункция // Вестн. оториноларингологии. 2014. № 5. С. 80–84.
17. Бойко Н. В., Колесников В.Н. Роль эндоскопического исследования носоглотки в диагностике синдрома зияющей слуховой трубы // Рос. ринология. 2014. Т. 22, № 2. С. 33–34.
18. Berryhill W. Otologic concerns for cleft lip and palate patient // Oral. Maxillofac. Surg. Clin. North Am. 2016. Vol. 28, N 2. P. 177–179.
19. Дмитриев Н. С., Соколова А. В., Мамедов Ад. А. [и др.]. Экссудативный средний отит у детей с врожденной расщелиной губы и неба // Новости оториноларингологии и логопатологии. 2000. № 4. С. 37–39.
20. Sheahan P., Miller I., Sheahan J. N. [et al.]. Incidence and outcome of middle ear disease in cleft lip and/or cleft palate // Int. J. Pediatr. Otolaryngol. 2003. Vol. 67. P. 785–793.
21. Соколова А. В. Профилактика и коррекция нарушений слуха, обусловленных экссудативным средним оститом у детей с врожденной расщелиной верхней губы и неба: автореф. дис. … канд. мед. наук. М., 2003. 23 с.
22. Матвеев К. А. Особенности патологических состоянии ЛОР-органов у больных после уранопластики: автореф. дис. … канд. мед. наук. СПб., 2009. 20 с.
23. Джалилов Д. С., Гасымов Д. Л., Панахиан В. М., Талыбов Д. М. Патология ЛОР-органов при врожденных зубочелюстных аномалиях // Журн. вушних, носових і горлових хвороб. 2013. № 2. С. 54–56.
24. Ешиев А. М., Давыдова А. К. Анализ выявления сопутствующей и сочетанной патологии у детей с расщелинами губы и неба // Фундам. исследования. 2013. № 9. С. 42–45.
25. Сарафанова М. Е., Притыко А. Г. Расщелины верхней губы и неба в различные периоды детства // Quantum satis. 2017. Т. I, № 1. С. 50–53.
26. Umarova M. M. X-ray planimetrical reseach of mastoid process // ISJ. Theoretical & Applied Science. 2017. Vol. 45, № 1. P. 124–127. DOI: 10.15863/TAS.2017.01.45.24.
27. Zhang Z., Fang S., Zhang Q., Chen L, Liu Y, Li K, Zhao Y. Analysis of complications in primary cleft lips and palates surgery // Jurn. Craniofac. Surg. 2014. Vol. 25, № 3. P. 968–971. DOI: 10.1097/SCS.0000000000000832.
28. Ma X., Li Y.W., Ma L., McPherson B. Chinese children with nonsyndromic cleft lip/palate: factors associated with hearing disorder // Int. Jurn. Pediatr. Otorhinolaryngol. 2016. Vol. 88. P. 117–123. doi: 10.1016/j.ijporl.2016.06.054.
29. Tengroth B., Hederstierna C., Neovius E., Flynn T. Hearing thresholds and ventilation tube treatment in children with unilateral cleft lip and palate // Int. Jurn. Pediatr. Otorhinolaryngol. 2017. Vol. 97. P. 102–108. DOI: 10.1016/j.ijporl.2017.03.031.
30. Crowson M. G., Ryan M. A., Ramprasad V. H. Choi K. J., Raynor E. Intranasal fluticasone associated with delayed tympanostomy tube placement in children with eustachian tube dysfunction // Int. Jurn. Pediatr. Otorhinolaryngol. 2017. Vol. 94. P. 121–126. DOI: 10.1016/j.ijporl.2017.01.023.
31. Flynn T., Möller C., Jönsson R. The high prevalence of otitis media with effusion in children with cleft lip and palate as compared to children without clefts // International journ. of pediatric otorhinolaryngology. 2009. Vol. 73, N 10. P. 1441–1446. DOI: 10.1016/j.ijporl.2009.07.015.

32. Dominguez S., Harker L.A. Incidence of cholesteatoma with cleft palate // Ann. Otol. Rhinol. Laryngol. 1988. Vol. 97, N 6, pt 1. P. 659–660. DOI: 10.1177/000348948809700614.
33. Minovi A., Dazert S. Diseases of the middle ear in childhood // GMS Curr. Top. Otorhinolaryngol. Head. Neck. Surg. 2014. Vol. 13, Doc11. DOI: 10.3205/cto000114.
34. D'Mello J., Kumar S. Audiological findings in cleft patients attending speech camp // Ind. Jurn. Med. Res. 2007. Vol. 125, N 6. P. 777–782.
35. Sharma R. K., Nanda V. Problems of middle ear and hearing in cleft children // Indian. Jurn. Plast. Surg. 2009. Vol. 42 (Suppl). P. 144–148. DOI: 10.4103/0970-0358.57198.
36. Frisina A., Piazza F., Pasanisi E., Bacciu S., Cerasoli G. Cleft palate and dysfunction of the eustachian tube // Acta Biomed Ateneo Parmense. 1998. Vol. 69, N 5–6. P. 129–132.
37. Jury S. C. Prevention of severe mucosecretory ear disease and its complications in patients with cleft lip and palate malformations // Folia Phoniatr Logop. 1997. Vol. 49, N 3–4. P. 177–180. DOI: 10.1159/000266452.

REFERENCES

1. Bogomil'skii M. R. Detskaya otolaringologiya v Rossii – realii, problemy i perspektivy [Children's otolaryngology in Russia – realities, problems and prospects]. *Vestnik otorinolaringologii*.2006;1:4-7 (in Russian).
2. Zolotova T. V., Manukyan A. G. Rol' patologii rinosinusotubarnogo kompleksa v razvitii ekssudativnogo srednego otita u detei [The role of pathology of the rhinosinusotubar complex in the development of otitis media with effusion in children]. *Rossiiskaya rinologiya*. 2014;2:49-50 (in Russian).
3. Yablonskii S. V. Sovremennye podkhody k diagnostike i lecheniyu otoantritov u detei [Modern approaches to the diagnosis and treatment of otoanthritis in children]. *Rossiiskaya otorinolaringologiya*. 2004;4:91–99 (in Russian).
4. Kosyakov S. Ya. Izbrannye voprosy prakticheskoi otokhirurgii [Selected issues of practical otosurgery]. M.: MTsFER, 2012. 224 (in Russian).
5. Robb P., Williamson I. Otitis media with effusion in children: current management. Paediatrics and Child Health. 2012;22(1):9-12. doi: 10.1016/j.paed.2015.09.002.
6. Burrows H. L., Blackwood R. A., Cooke J. M. [et al.]. Otitis Media Guideline Team // University of Michigan Health System: Otitis Media Guideline. 2013, http://www.med.umich.edu/1info/fhp/practiceguides/om/OM.pdf.
7. Rosenfeld R. M., Shin J. J., Schwartz S. R. [et al.] Clinical practice guideline: otitis media with effusion executive summary (update). *Otolaryngol. Head. Neck. Surg.* 2016;154(2):201-214. doi: 10.1177/0194599815624407.
8. Zagoryanskaya M. E., Rumyantseva M. G., Vasil'eva L. D. Profilaktika narushenii slukha u detei s vrozhdennoi rasshchelinoi neba. Nauchno-prakticheskaya konferentsiya [Prevention of hearing impairment in children with congenital cleft palate. Scientific and practical conference]. Kursk, 2000:128-131 (in Russian).
9. Dmitriev N. S., Mileshina N. A., Kolesova L. I. Ekssudativnyi srednii otit u detei (patogeneticheskii podkhod k lecheniyu): metodicheskie rekomendatsii [Exudative otitis media in children (pathogenetic approach to treatment): method. recommendations]. M.: Meditsina, 1996.21 (in Russian).
10. Sokolova A. V. Profilaktika i korrektsiya narushenii slukha, obuslovlennykh ekssudativnym srednim otitom u detei s vrozhdennoi rasshchelinoi verkhnei guby i neba: avtoref. dis. … kand. med. nauk [Prophylaxis and correction of hearing disorders due to exudative otitis media in children with congenital cleft lip and palate: the extended abstracts of MD Candidate dissertation]. M., 2003. 23 (In Russian).
11. Boboshko M. Yu., Lopotko A. I. Slukhovaya truba [Auditory tube]. SPb.: Dialog, 2014. 384 (in Russian).
12. Dmitrieva V. S., Lando R. L. Khirurgicheskoe lechenie vrozhdennykh i posleoperatsionnykh defektov neba. [Surgical treatment of congenital and postoperative palate defects]. M.: Meditsina, 1968. 220 (in Russian).
13. Takasaki K., Sando I., Balaban C. D. [et al.]. Postnatal development of eustachian tube cartilage. A study of normal and cleft palate cases. *Int. J. Pediatr. Otorhinolaryngol.* 2000;52(1):31-36.
14. Takahara T., Sando I., Bluestone C.D., Myers E.N. Lymphoma invading the anterior Eustachian tube. Temporal bone histopathology of functional tubal obstruction. *Ann. Otol. Rhinol. Laryngol*. 1986;95;1(pt 1):101-105.
15. Bogoroditskaya A. V., Sarafanova M. E., Radtsig E. Yu., Prityko A. G. Sostoyanie srednego ukha i slukhovoi funktsii u patsientov s vrozhdennoi rasshchelinoi guby i neba v razlichnye periody detstva [The state of the middle ear and auditory function in patients with congenital cleft lip and palate at different periods of childhood]. *Vestnik RGMU.* 2015;1:65–67 (in Russian).
16. Kryukov A. I., Garov E. V., Sidorina N. G., Akmuldieva N. R. Tubarnaya disfunktsiya [Tubal dysfunction]. *Vestnik otorinolaringolog ii*.2014;5:80-84 (in Russian).
17. Boiko N. V., Kolesnikov V.N. Rol' endoskopicheskogo issledovaniya nosoglotki v diagnostike sindroma ziyayushchei slukhovoi truby [The role of endoscopic examination of the nasopharynx in the diagnosis of the syndrome of a gaping auditory tube]. *Rossiiskaya rinologiya*. 2014;22(2):33-34 (in Russian).
18. Berryhill W. Otologic concerns for cleft lip and palate patient. *Oral Maxillofac Surg Clin North Am*. 2016;28(2):177-179.
19. Dmitriev N. S., Sokolova A. V., Mamedov Ad. A. [et al.]. Ekssudativnyi srednii otit u detei s vrozhdennoi rasshchelinoi guby i neba [Exudative otitis media in children with congenital cleft lip and palate]. Novosti otorinolaringologii i logopatologii. 2000;4:37-39 (in Russian).
20. Sheahan P., Miller I., Sheahan J. N. [et al.]. Incidence and outcome of middle ear disease in cleft lip and/or cleft palate. *Int. J. Pediatr. Otolaryngol*. 2003;67:785-793.
21. Sokolova A. V. Profilaktika i korrektsiya narushenii slukha, obuslovlennykh ekssudativnym srednim otitom u detei s vrozhdennoi rasshchelinoi verkhnei guby i neba: avtoref. dis. … kand. med. nauk [Prophylaxis and correction of hearing disorders due to exudative otitis media in children with congenital cleft lip and palate: the extended abstracts of MD Candidate dissertation]. M., 2003. 23 (In Russian).
22. Matveev K. A. Osobennosti patologicheskikh sostoyanii LOR-organov u bol'nykh posle uranoplastiki: avtoref. dis. … kand. med. nauk [Features of the pathological condition of the ENT organs in patients after uranoplasty: the extended abstracts of MD Candidate dissertation]. SPb, 2009. 20 (In Russian).
23. Dzhalilov D. S., Gasymov D. L., Panakhian V. M., Talybov D. M. Patologiya LOR-organov pri vrozhdennykh zubochelyustnykh anomaliyakh [Pathology of ENT organs with congenital dentoalveolar anomalies]. *Zhurnal vushnih, nosovih i gorlovih hvorob*. 2013;2:54–56 (In Russian).

24. Eshiev A. M., Davydova A. K. Analiz vyyavleniya soputstvuyushchei i sochetannoi patologii u detei s rasshchelinami guby i neba [Analysis of the detection of concomitant and associated pathology in children with cleft lip and palate]. *Fundamental'nye issledovaniya*. 2013;9:42-45 (In Russian).
25. Sarafanova M. E., Prityko A.G. Rasshcheliny verkhnei guby i neba v razlichnye periody detstva [Clefts of the upper lip and palate at different periods of childhood]. *Quantum satis.* 2017;I(1):50-53 (In Russian).
26. Umarova M. M. X-ray planimetrical reseach of mastoid process. ISJ. *Theoretical & Applied Science.* 2017;45(1):124–127. doi: 10.15863/TAS.2017.01.45.24.
27. Zhang Z., Fang S., Zhang Q. [et al.]. Analysis of complications in primary cleft lips and palates surgery. *J Craniofac Surg.* 2014;25(3):968–971. doi: 10.1097/SCS.0000000000000832.
28. Ma X., Li Y.W., Ma L. [et al.]. Chinese children with nonsyndromic cleft lip/palate: factors associated with hearing disorder. *Int J Pediatr Otorhinolaryngol.* 2016;88:117-123. doi: 10.1016/j.ijporl.2016.06.054.
29. Tengroth B., Hederstierna C., Neovius E. [et al.]. Hearing thresholds and ventilation tube treatment in children with unilateral cleft lip and palate. *Int J Pediatr Otorhinolaryngol.* 2017;97:102-108. doi: 10.1016/j.ijporl.2017.03.031.
30. Crowson M. G., Ryan M. A., Ramprasad V. H. [et al.]. Intranasal fluticasone associated with delayed tympanostomy tube placement in children with eustachian tube dysfunction. *Int J Pediatr Otorhinolaryngol.* 2017;94:121-126. doi: 10.1016/j.ijporl.2017.01.023.
31. Flynn T., Möller C., Jönsson R. [et al.]. The high prevalence of otitis media with effusion in children with cleft lip and palate as compared to children without clefts. *International journal of pediatric otorhinolaryngology.* 2009;73(10):1441-1446. doi: 10.1016/j.ijporl.2009.07.015.
32. Dominguez S., Harker L.A. Incidence of cholesteatoma with cleft palate. *Ann Otol Rhinol Laryngol.* 1988;97(6 Pt 1):659-660. doi: 10.1177/000348948809700614.
33. Minovi A., Dazert S. Diseases of the middle ear in childhood. *GMS Curr Top Otorhinolaryngol Head Neck Surg*. 2014;13(Doc11). doi: 10.3205/cto000114.
34. D'Mello J., Kumar S. Audiological findings in cleft patients attending speech camp. *Ind J Med Res.* 2007;125(6):777-782.
35. Sharma R. K., Nanda V. Problems of middle ear and hearing in cleft children. *Indian J Plast Surg.* 2009;42(Suppl):144-148. doi: 10.4103/0970-0358.57198.
36. Frisina A., Piazza F., Pasanisi E. [et al.]. Cleft palate and dysfunction of the eustachian tube. *Acta Biomed Ateneo Parmense.* 1998;69(5-6):129–132.
37. Jury S.C. Prevention of severe mucosecretory ear disease and its complications in patients with cleft lip and palate malformations. *Folia Phoniatr Logop.* 1997;49(3–4):177-180. doi: 10.1159/000266452.

Красножен Владимир Николаевич – доктор медицинских наук, профессор, заведующий кафедрой оториноларингологии ФГБОУ ДПО «Казанская государственная медицинская академия» – филиал ФГБОУ ДПО РМАНПО Минздрава России – филиал ФГБОУ ДПО РМАНПО Минздрава России; главный внештатный оториноларинголог г. Казани. Россия, 420012, г. Казань, ул. Муштари, д. 11; тел. 8-917-291-33-22, e-mail: vn_krasnozhon@mail.ru

SPIN-код : 4020-8920; orcid.org/0000-0002-1564-7726

Андреева Ирина Геннадьевна – заочный аспирант кафедры оториноларингологии ФГБОУ ДПО «Казанская государственная медицинская академия» – филиал ФГБОУ ДПО РМАНПО Минздрава России; врач-оториноларинголог ГАУЗ «Детская республиканская клиническая больница» Минздрава Республики Татарстан. Россия, 420138, г. Казань, Оренбургский тракт, д. 140, тел. 8-905-025-57-17, e-mail: arisha.andreeva2008@mail.ru

Токарев Павел Владимирович – заведующий отделением челюстно-лицевой хирургии ГАУЗ «Детская республиканская клиническая больница» Минздрава Республики Татарстан. 420138, Россия, г. Казань, Оренбургский тракт, д. 140, тел. 8-905-317-58-41, e-mail: facesurg@yandex.ru

Vladimir Nikolaevich Krasnozhen – MD, Professor, Head of the Chair of Otorhinolaryngology of Federal State Budgetary Educational Institution of Further Vocational Education Kazan State Medical Academy – Branch of FSBEI FVE Russian Medical Academy of Continuing Professional Education of the Ministry of Healthcare of Russia, chief outside otorhinolaryngologist of Kazan. Russia, 420012, Kazan, 11, Mushtari str., tel. 8-917-291-33-22, e-mail: vn_krasnozhon@mail.ru

Irina Gennad'evna Andreeva – extramural post-graduate student of the Chair of Otorhinolaryngology of Federal State Budgetary Educational Institution of Further Vocational Education Kazan State Medical Academy – Branch of FSBEI FVE Russian Medical Academy of Continuing Professional Education of the Ministry of Healthcare of Russia, otorhinolaryngologist of State Autonomous Health Institution Children's Republican Clinical Hospital of the Ministry of Healthcare of the Republic of Tatarstan, Russia, 420138,, Kazan, 140, Orenburgskii Tract str., tel. 8-905-025-57-17, e-mail: arisha.andreeva2008@mail.ru

Pavel Vladimirovich Tokarev – Head of the Department of Maxillofacial Surgery of State Autonomous Health Institution Children's Republican Clinical Hospital of the Ministry of Healthcare of the Republic of Tatarstan, Russia, 420138, Kazan, 140, Orenburgskii Tract str., tel. 8-905-317-58-41, e-mail: facesurg@yandex.ru

УДК 616.284-002.4 DOI: 10.18692/1810-4800-2018-4-128-130

ТУБЕРКУЛЕЗ СРЕДНЕГО УХА – КЛИНИЧЕСКИЙ СЛУЧАЙ

Егоров В. И., Марченко А. С.

ГБУЗ МО «Московский областной научно-исследовательский клинический институт им. М. Ф. Владимирского», 129110, Москва, Россия
(Директор – проф. Д. Ю. Семенов)

THE MIDDLE EAR TUBERCULOSIS – DESCRIPTION OF A CLINICAL CASE

Egorov V. I., Marchenko A. S.

State-Financed Health Institution of Moscow „Region Moscow Regional Scientific and Research Clinical Institute named after M. F. Vladimirskiy“, Moscow, Russia

Несмотря на научные достижения в области диагностики и лечения, профилактики заболеваний, вызванных микобактериями туберкулеза, данная проблема до сих пор остается актуальной для врачей различных специальностей. Представлено описание клинического случая вторичного туберкулеза среднего уха у ребенка 2 лет, находившегося на стационарном лечении в ГБУЗ МО МОНИКИ им. М. Ф. Владимирского. Проведен анализ медицинской документации.

Ключевые слова: туберкулез, средний отит, дети.
Библиография: 6 источников.

Despite the scientific advances in diagnostics, treatment and prevention of diseases caused by Mycobacterium Tuberculosis, the problem is still relevant for doctors of various specialties. The article provides the description of a clinical case of the secondary middle ear tuberculosis in a 2 years old child hospitalized to State-Financed Health Institution of Moscow Region Moscow Regional Scientific and Research Clinical Institute named after M. F. Vladimirskiy. The authors have analyzed medical records.

Key words: tuberculosis, otitis media, children.
Bibliography: 6 sources.

Современная литература демонстрирует обширные знания о проявлениях туберкулезного процесса наиболее распространенных локализаций, что нельзя сказать о таких редко встречающихся клинических ситуациях, как, например, туберкулезный средний отит.

Туберкулез – широко распространенное в мире инфекционное заболевание, является одним из смертельно опасных для человека. В общей структуре смертности на долю туберкулеза приходится 7% [1]. По данным Всемирной организации здравоохранения, это одна из 10 ведущих причин смерти в мире. В 2015 г. туберкулезом заболели 10,4 млн человек, 1,8 млн человек умерло от этой болезни. По оценкам в 2015 г., 1 млн детей заболели туберкулезом. При этом отмечается, что заболеваемость и смертность в России остаются на высоком уровне, а в ряде регионов даже выросла. По статистическим данным России, заболеваемость детей активной формой туберкулеза в возрасте 0–14 лет за период с 2005–2014 гг. составила 3 тысячи человек ежегодно. Заболеваемость детей раннего возраста составила 13,4%. Туберкулезная инфекция на весь организм влияет неблагоприятно, и в том числе на ЛОР органы. Туберкулез уха в настоящее время в цивилизованных странах почти не встречается. По данным разных источников, в начале XX в. туберкулез среднего уха составил 3,5% от всех случаев хронических гнойных средних отитов. Туберкулез уха может наблюдаться в любом возрасте, даже у грудничков. В большинстве случаев туберкулезный отит возникает вторично, когда в легких или лимфатических узлах уже существует очаг поражения [5]. Но все же в литературе описаны случаи, когда туберкулез уха – это первичный

очаг [4, 6]. Туберкулез уха у маленьких детей при отсутствии специализированной терапии быстро переходит в некротическую фазу с разрушением барабанной перепонки и костной деструкцией [2, 3].

Цель исследования. Описание клинического случая у пациента 2 лет, наблюдавшегося в МОНИКИ им М. Ф. Владимирского с диагнозом: туберкулез внутригрудных лимфоузлов средостения, с двусторонним поражением и формированием бронходулярных свищей, двусторонней деструктивной пневмонией, МБТ (+). Остеомиелит лобной кости. Двусторонний гнойный средний (туберкулезный) отит, мастоидит слева.

Пациент Д., возраст 2 года, переведен в МОНИКИ им. М. Ф. Владимирского с диагнозом: острая двусторонняя деструктивная пневмония, с абсцедированием справа; остеомиелит правой лобной кости, осумкованный абсцесс; сепсис; задержка психомоторного развития. Анамнез практически не известен (ребенок доставлен по акту беспризорного и безнадзорного). До поступления КТ грудной клетки – двусторонняя субтотальная пневмония, с формированием множественных полостных очагов. КТ головного мозга – выраженные признаки гидроцефалии, перивентрикулярного отека мозговой ткани. Объемное образование тела внутренней пластины лобной кости слева с отсутствием наружной пластины (остеома), с выраженным мягкотканым отеком медиальной части глазницы. При первичном осмотре общее состояние тяжелое. Тяжесть состояния обусловлена интоксикационным синдромом: температура тела 37,6 °С, пульс 130 ударов в минуту, адинамия. Ребенок не вступает в контакт, гипостенического телосложения, отмечаются признаки дыхательной недостаточности (ЧДД 30 в мин, в легких дыхание жесткое, проводится во все отделы, единичные хрипы в нижней доле правого легкого), менингеальная симптоматика (слабоположительный симптом Кернига, ригидность затылочных мышц). Кожные покровы и видимые слизистые бледные. На коже нижних и верхних конечностей, туловища имеются участки сливной сыпи, ярко-красного цвета. Локально: в области правой лобной пазухи пальпаторно отмечается флюктуация, на пальпацию ребенок реагирует плачем, кожные покровы в зоне поражения обычной окраски.

На рентгенограмме: в легких с обеих сторон – картина инфильтративных изменений в легочной ткани, наиболее выраженных в средних и нижних отделах. Справа более четко выражена полость деструкции, по междолевой плевре. Слева в базальных отделах подозрение на формирование полости деструкции. Купол диафрагмы не дифференцируется. ЦПК слева. Рентген – картина двусторонней полисегментарной пневмонии (справа – деструктивной).

В лабораторных анализах обращает на себя внимание нейтрофильный лейкоцитоз со сдвигом формулы влево, лимфоцитоз. Умеренная анемия. СОЭ 18 мм/ч. Анализ спинномозговой жидкости – прозрачность полная, реакция Панди слабоположительная; белок 0,288 г/л; цитоз 4/3 в 1 мкл; лимфоциты 2, нейтрофилы 1. Больной осмотрен ЛОР-врачом – на речь ребенок не реагирует. Проверка слуха не представляется возможной. При осмотре: слева – в заушной области пальпируется дефект, без признаков острого воспаления, оттопыренной ушной раковины нет. На пальпацию ребенок реагирует плачем. Слуховой проход сужен, кожа слухового прохода инфильтрирована, отечна. Отмечается наличие большого количества гнойного отделяемого. Визуализируется тотальная перфорация, с наличием бледных грануляций в барабанной полости. Справа – околоушная, заушная области не изменены, при пальпации безболезненны. Слуховой проход сужен, имеется наличие гнойного отделяемого. Визуализируется перфорация, с неровными краями. Заключение: двусторонний гнойный средний отит. Начата консервативная терапия – антибактериальная, инфузионная терапия, местно – антибактериальные капли. Рекомендовано повторное КТ височных костей. Наблюдение ЛОР-врачом в динамике. Повторное РКТ-исследование органов грудной клетки – двусторонняя субтотальная деструктивная пневмония. Увеличение внутригрудных лимфатических узлов с наличием зон некроза, с формированием бронхомедиастинального свища. КТ головного мозга – абсцесс мягких тканей лобно-орбитальной области справа. Расширение ликворных пространств головного мозга. КТ височных костей: справа – наружный слуховой проход, полости среднего уха и мелкие клетки сосцевидного отростка тотально заполнены субстратом, без накопления контрастного препарата. Слуховые косточки визуализируются порозными. Слева – определяется дефект наружной стенки сосцевидного отростка с наличием узкого хода, достигающего антральной клетки. Наружный слуховой проход, полости среднего уха и клетки сосцевидного отростка, в том числе дефекта – тотально выполнены субстратом. После введения контраста в заушной области кнаружи от дефекта определяется дополнительное образование пониженной плотности, накапливающее контрастное вещество. Слуховые косточки на фоне субстрата прослеживаются не в полном объеме. КТ-картина текущего острого двустороннего среднего отита. Субпериостальный абсцесс левой заушной области. Дефект сосцевидного отростка слева (деструкция). Консервативная терапия без выраженного эффекта. Выполнена операция – двусторонняя антромастоидотомия. Гистология – небольшие фрагменты грануляци-

онной ткани с примесью многоядерных клеток Пирогова–Лангханса, эпителиоидных клеток и казеозоподобные некротические массы с лейкоцитарной инфильтрацией. При окраске по Цилю–Нильсену выявлены кислотоустойчивые микобактерии. Изменения не противоречат диагнозу туберкулез.

На основании клинико-лабораторных данных, гистологического исследования выставлен диагноз – двусторонний гнойный средний (туберкулезный) отит. Мастоидит слева. На фоне начатой противотуберкулезной терапии, острый процесс купировался. Отмечается нормализация лабораторных показателей. Нормализовалась температура. При осмотре – прекратилось гноетечение из ушей, слуховой проход широкий, свободный. Симптомы острого отита купированы на фоне противотуберкулезной терапии, ребенок переведен на 13-е сутки в специализированное учреждение.

Заключение. Развитие туберкулезного поражения среднего уха на фоне системной диссеминации процесса является довольно редким и потому трудно диагностируемым осложнением. Значительную роль в патогенезе, без сомнения, следует отвести системным иммунологическим нарушениям, прежде всего в Т-клеточном звене. Туберкулез способен поражать все отделы уха, а также кость сосцевидного отростка. В большинстве случаев приходится иметь дело с вторичным туберкулезом уха и височной кости. Однако по данным литературы, имеются случаи первичного туберкулеза уха.

Являясь редким и потому трудно диагностируемым состоянием, туберкулезный средний отит имеет место в наше время. Своевременная диагностика и, как следствие, раннее начатое лечение, определяют благоприятный исход заболевания.

ЛИТЕРАТУРА

1. Перельман М. И. Фтизиатрия: нац. руководство. М.: ГЭОТАР-Медиа, 2007. С. 82–84.
2. Чумаков Ф. И., Дерюгина О. В. ЛОР-органы и туберкулез. М.: Медицина, 2004. С. 98–100.
3. Meher R., Singh I., Yadav S. P., Gathwala G. Tubercular otitis media in children // Otolaryngol. Head Neck Surg. 2006 Oct. Vol. 135, N 4. P. 650-652. DOI: https://doi.org/10.1016/j.otohns.2005.06.027.
4. Munoz A., Ruiz-Contreras J., Jimenez A., Maté I., Calvo M., Villafruela M., del-Pozo G. Bilateral tuberculous otomastoiditis in an immmunocompetent 5-year-old child: CT and MRI findings (2009: 3b) // Eur Radiol. 2009. Jun; N 19 (6). P. 1560–1563. Epub 2009 Apr 30. DOI: 10.1007/s00330-008-1130-7.
5. Tang I. P., Prepageran N., Ong C. A. Diagnostic challenges in tuberculous otitis media // Jurn. Laryngol. Otol. 2010 Aug. Vol. 124, N 8. P. 913–915. Epub 2010 Apr 29., Puraviappan PORL Department, Faculty of Medicine, University Malaysia Sarawak, Kuching, Sarawak, Malaysia. ingptang@yahoo.com. DOI: 10.1017/S0022215110000265
6. Liktor B., Liktor B., Liktor B. Jr., Kálmán J., Horváth B., Sziklai I., Karosi T. Primary tuberculosis of the middle ear cleft: diagnostic and therapeutic considerations // Eur Arch Otorhinolaryngol. 2014. Jul. Vol. 271, N 7. P. 2083–2089. Epub 2014 Mar 8. DOI: 10.1007/s00405-014-2977-7.

REFERENCES

1. Perel'man M. I. Ftiziatriya: natsional'noe rukovodstvo [Phthisiology of national leadership]. GEOTAR-Media, 2007. 82-84 (in Russian).
2. Chumakov F. I., Deryugina O. V. Lor-organy i tuberkulez [Lor-organs and tuberculosis]. M.: Meditsina, 2004. 98-100 (in Russian).
3. Meher R., Singh I., Yadav S. P., Gathwala G. Tubercular otitis media in children. Otolaryngol Head Neck Surg. 2006 Oct; 135(4):650-652. DOI https://doi.org/10.1016/j.otohns.2005.06.027
4. Munoz A., Ruiz-Contreras J., Jimenez A., Maté I., Calvo M., Villafruela M., del-Pozo G. Bilateral tuberculous otomastoiditis in an immmunocompetent 5-year-old child: CT and MRI findings (2009: 3b). Eur Radiol. 2009 Jun; 19(6):1560-3. Epub 2009 Apr 30. DOI: 10.1007/s00330-008-1130-7.
5. Tang I. P., Prepageran N., Ong C. A. Diagnostic challenges in tuberculous otitis media. J Laryngol Otol. 2010 Aug;124(8):913-5.. Epub 2010 Apr 29., Puraviappan PORL Department, Faculty of Medicine, University Malaysia Sarawak, Kuching, Sarawak, Malaysia. ingptang@yahoo.com. DOI: 10.1017/S0022215110000265
6. Liktor B., Liktor B., Liktor B. Jr., Kálmán J., Horváth B., Sziklai I., Karosi T. Primary tuberculosis of the middle ear cleft: diagnostic and therapeutic considerations. Eur Arch Otorhinolaryngol. 2014 Jul;271(7):2083-9 Epub 2014 Mar 8. Doi: 10.1007/s00405-014-2977-7.

Егоров Виктор Иванович – доктор медицинских наук, профессор, руководитель ГБУЗ МО «Московский областной научно-исследовательский клинический институт им. М. Ф. Владимирского». Россия, 129110, Москва, ул. Щепкина, д. 61/2; тел.: 8 (495) 631-33-45, 8 (925) 509-20-10, e-mail: evi.lor-87@mail.ru

Марченко Александра Сергеевна – младший научный сотрудник ГБУЗ МО «Московский областной научно-исследовательский клинический институт им. М. Ф. Владимирского». Россия, 129110, Москва, ул. Щепкина, д. 61/2; тел. 8-925-189-25-60, e-mail: suni-89@mail.ru

Viktor Ivanovich Egorov – MD, Professor, Head of State-Financed Health Institution of Moscow Region Moscow Regional Scientific and Research Clinical Institute named after M. F. Vladimirskiy. Russia, 129110, Moscow, 61/2, Shchepkina str., tel.: 8-495-631 08-01; 8-925-509 20-10, e-mail: evi.lor-78@mail.ru

Aleksandra Sergeevna Marchenko – junior research associate of State-Financed Health Institution of Moscow Region Moscow Regional Scientific and Research Clinical Institute named after M. F. Vladimirskiy. Russia, 129110, Moscow, 61/2, Shchepkina str., tel.: 8-925-189-25-60, e-mail: suni-89@mail.ru.

УДК 616.329-003.6-072.1-053.36 DOI: 10.18692/1810-4800-2018-4-131-133

ОТКРЫТАЯ АНГЛИЙСКАЯ БУЛАВКА В ПИЩЕВОДЕ У ГОДОВАЛОГО РЕБЕНКА

Мустафаев Д. М., Марченко А. С.

ГБУЗ МО « Московский областной научно-исследовательский клинический институт им. М. Ф. Владимирского», 129110, Москва, Россия (Директор – проф., Д. Ю. Семенов)

OPEN SAFETY PIN IN THE ESOPHAGUS IN A ONE-YEAR-OLD INFANT

Mustafaev D. M., Marchenko A. S.

State-Financed Health Institution of Moscow „Region Moscow Regional Scientific and Research Clinical Institute named after M. F. Vladimirskiy“, Moscow, Russia

Авторы представляют случай из практики: инородное тело (открытая английская булавка) в пищеводе у годовалого ребенка. Данный случай подчеркивает риск случайного проглатывания ребенком английской булавки, которая может привести к серьезным осложнениям.

Ключевые слова: английская булавка, пищевод, ригидная эзофагоскопия.

Библиография: 3 источника.

The authors present a case study: a foreign object (open safety pin) in the esophagus of a one-year-old child. This case highlights the risk of accidental swallowing of a safety pin by a child, which may result in serious complications.

Key words: safety pin, esophagus, rigid esophagoscopy.

Bibliography: 3 sources.

Инородные тела пищевода у детей встречается довольно часто [1].

Инородное тело в виде английской булавки в пищеводе у детей встречается редко [1, 2]. Данные литературы из развитых стран показывают, что частота встречаемости английской булавки в пищеводе у детей резко сократилась после применения одноразовых пеленок [1–3].

Приводим наблюдение успешного удаления открытой английской булавки из пищевода у годовалого ребенка.

Ребенок Р., 1 год 2 мес., из города Протвино Московской области, находился в ЛОР-клинике МОНИКИ им. М. Ф. Владимирского с 31.01.2018 по 02.02.2018 г. с диагнозом: инородное тело пищевода (английская булавка).

Из анамнеза известно, что 31.01.2018 г. около 21.00 ребенок на глазах у матери проглотил открытую английскую булавку. Сразу после глотания булавки у ребенка появился кашель, остановки дыхания не отмечалось. Была однократная рвота съеденной пищей, булавки не было. Ребенок бригадой скорой медицинской помощи доставлен в приемное отделение ЦРБ г. Протвино. Выполнена обзорная рентгенография органов грудной клетки, выявлена металлическая тень инородного тела в проекции верхней трети пищевода (рис. 1). В экстренном порядке ребенок был переведен в ЛОР-отделение МОНИКИ им. М. Ф. Владимирского.

При поступлении: температура тела 36,9 °С. Кожные покровы чистые, бледно-розовые. Отмечается периодическое покашливание. Грудная клетка симметрично участвует в акте дыхания. Ребенок активен, на осмотр реагирует спокойно. При аускультации легких дыхание пуэрильное. ЧДД 26 в минуту. Тоны сердца ясные, ритмичные. ЧСС 100 в минуту. Мягкие ткани шеи не изменены, безболезненны при пальпации.

Проведено повторное рентгенологическое исследование: обзорная рентгенография органов грудной клетки в двух проекциях, боковая рентгенография шеи по Земцову, рентгенография пищевода с водорастворимым контрастом: на уровне Th2–Th4 в проекции пищевода определяется инородное тело – открытая металлическая английская булавка в виде буквы V с длиной дужек 2 см, во фронтальной плоскости острыми концами вниз (рис. 2).

Ребенок консультирован педиатром. Анализы крови и мочи без отклонений от нормы. Клинический диагноз: инородное тело верхней трети пищевода (открытая английская булавка).

31.01.2018 г. под общей анестезией выполнена ригидная эзофагоскопия с помощью эзофагоскопа из набора Karl Storz № 3. При осмотре на расстоянии 18 см от верхних резцов в просвете пищевода обнаружено инородное тело в виде открытой английской булавки. Головка замка булавки находится в просвете пищевода, продолжающаяся

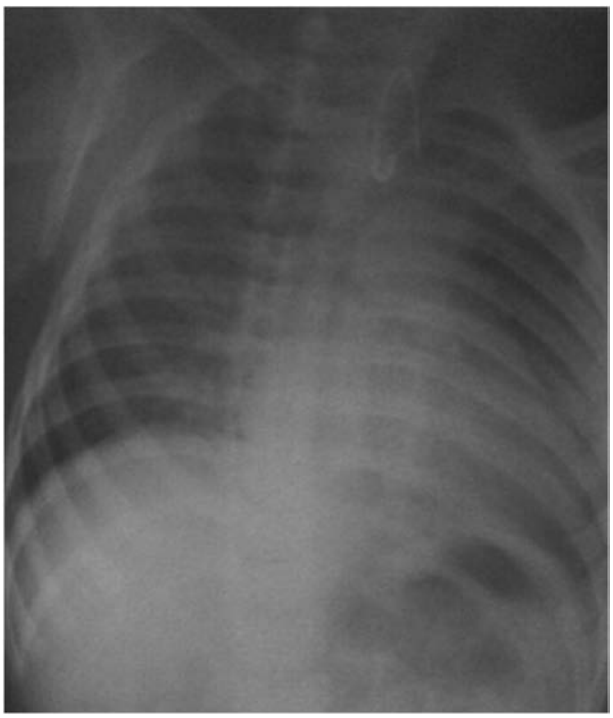

Рис. 1. Обзорная рентгенография органов грудной клетки. Определяется металлическая тень инородного тела в проекции верхней трети пищевода.

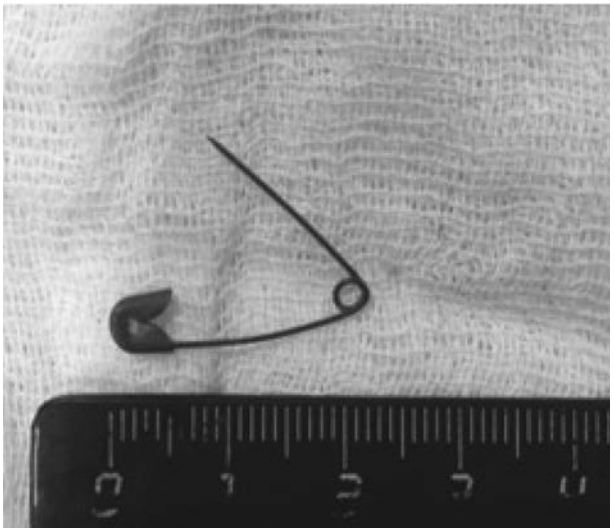

Рис. 3. Английская булавка, удаленная из пищевода у годовалого ребенка.

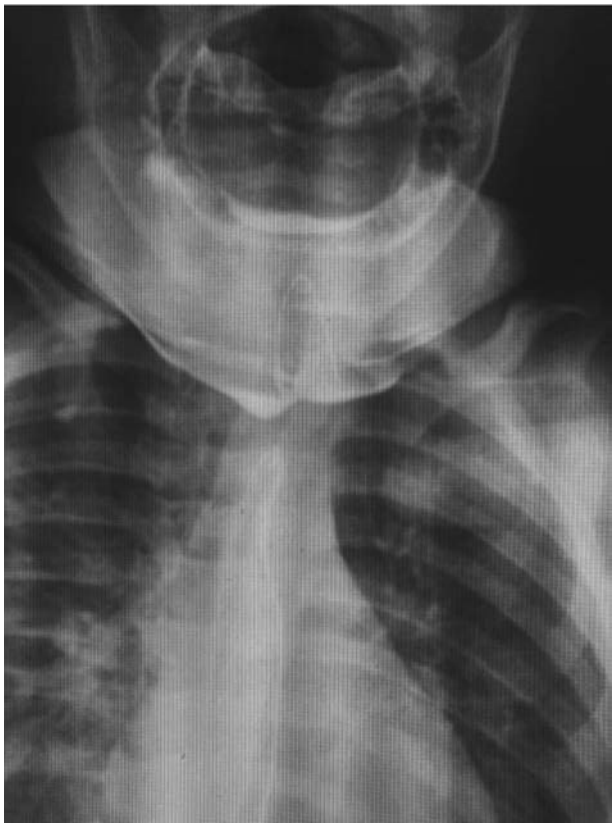

Рис. 2. Рентгенография пищевода с водорастворимым контрастом. На уровне Th2–Th4 в проекции пищевода определяется инородное тело – открытая металлическая английская булавка.

Рис. 4. Рентгенография пищевода с водорастворимым контрастом после операции. Проходимость пищевода сохранена на всем протяжении, контуры ровные, четкие. Затеков контраста за пределы пищевода не определяется.

часть от головки замка располагается вертикально по правой латеральной стенке, другая часть с острым концом располагается поперечно по отношению к оси и острым концом внедрено в левую боковую стенку пищевода. Острый конец булавки освобожден от стенки пищевода с помощью щипцов типа «крокодил». При помощи щипцов булавка введена в тубус эзофагоскопа и удалена через него целиком (рис. 3). Осложнений во время хирургического вмешательства не было.

На контрольной рентгенографии пищевода с водорастворимым контрастом через 2 часа после операции: превертебральные мягкие ткани не расширены, проходимость пищевода сохранена на всем протяжении, контуры ровные, четкие. Затеков контраста за пределы пищевода не определяется (рис. 4).

В послеоперационном периоде ребенок получал симптоматическую терапию.

Ребенок на 2-е сутки после операции в удовлетворительном состоянии выписан из стационара. При выписке температура тела в пределах нормы, дыхание свободное, при аускультации проводится во все отделы легких, хрипов нет, питание удовлетворительное.

Особенностью представленного клинического наблюдения является наличие в пищеводе необычного инородного тела достаточно больших размеров в виде открытой английской булавки у годовалого ребенка. Несмотря на возраст ребенка, большие размеры и определенную форму инородного тела с острым концом, его удалось удалить с помощью ригидного эзофагоскопа, избежав при этом осложнений.

ЛИТЕРАТУРА

1. Avishay Golz, Aviram Netzer, Arie Gordin, S. Thomas Westerman, Henry Z. Joachims Safe extraction of an impacted open safety pin from the esophagus: report of 9 cases // American Journ. of Otolaryngology. 2006. Vol. 27, N 6. P. 413-417. DOI: https://doi.org/10.1016/j.amjoto.2006.01.006.
2. John G. Bizakis, Emmanuel P. Prokopakis, Chariton E. Papadakis, Charalambos E. Skoulakis, George A. Velegrakis, Emmanuel S. Helidonis The challenge of esophagoscopy in infants with open safety pin in the esophagus: report of two cases // American Journ. of Otolaryngology. 2000. Vol. 21, N 4. P. 255–258. DOI: https://doi.org/10.1053/ajot.2000.8387.
3. Charalampos Skoulakis, Jiannis Hajiioannou, Chaido Dava, Argyro Bizald, Dimitris Valagiannis, John Bizakis Safe extraction of an impacted open safety pin from the esophagus: report of three cases // International journal of pediatric otorhinolaryngology. 2010. Vol. 74, N 5. P. 556. DOI: https://doi.org/10.1016/j.ijporl.2010.03.035.

REFERENCES

1. Avishay Golz, Aviram Netzer, Arie Gordin, S. Thomas Westerman, Henry Z. Joachims Safe extraction of an impacted open safety pin from the esophagus: report of 9 cases. *American Journal of Otolaryngology*. 2006;27(6):413-417. DOI: https://doi.org/10.1016/j.amjoto.2006.01.006
2. John G. Bizakis, Emmanuel P. Prokopakis, Chariton E. Papadakis, Charalambos E. Skoulakis, George A. Velegrakis, Emmanuel S. Helidonis The challenge of esophagoscopy in infants with open safety pin in the esophagus: report of two cases. *American Journal of Otolaryngology.* 2000;21(4):255-258. DOI: https://doi.org/10.1053/ajot.2000.8387
3. Charalampos Skoulakis, Jiannis Hajiioannou, Chaido Dava, Argyro Bizald, Dimitris Valagiannis, John Bizakis Safe extraction of an impacted open safety pin from the esophagus: report of three cases. *International journal of pediatric otorhinolaryngology.* 2010;74(5):556. DOI: https://doi.org/10.1016/j.ijporl.2010.03.035

Мустафаев Джаваншир Мамед оглы – кандидат медицинских наук, старший научный сотрудник отделения оториноларингологии ГБУЗ МО «Московский областной научно-исследовательский клинический институт им. М. Ф. Владимирского». Россия, 129110, Москва, ул. Щепкина, д. 61/2; тел.: 8 (495) 631-08-01, 8 (926) 564-35-93, e-mail: mjavanshir@mail.ru

Марченко Александра Сергеевна – младший научный сотрудник ГБУЗ МО «Московский областной научно-исследовательский клинический институт им. М. Ф. Владимирского». Россия, 129110, Москва, ул. Щепкина, д. 61/2; тел.: 8 (495) 631-08-01, 8 (925) 189-25-60, e-mail: suni-89@mail.ru

Dzhavanshir Mamed ogly Mustafaev – MD Candidate, senior research associate of ENT Department of State-Financed Health Institution of Moscow Region Moscow Regional Scientific and Research Clinical Institute named after M. F. Vladimirskiy. Russia, 129110, Moscow, 61/2, Shchepkina str., tel.: 8 (495) 631-08-01, 8 (926) 564-35-93, e-mail: mjavanshir@mail.ru

Aleksandra Sergeevna Marchenko – junior research associate of State-Financed Health Institution of Moscow Region Moscow Regional Scientific and Research Clinical Institute named after M. F. Vladimirskiy. Russia, 129110, Moscow, 61/2, Shchepkina str., tel.: 8-925-189-25-60, e-mail: suni-89@mail.ru

УДК 616.211/.216-002.3-085:615.357:615.451.35 DOI: 10.18692/1810-4800-2018-4-134-138

ЭФФЕКТИВНОСТЬ ПРИМЕНЕНИЯ ПРЕПАРАТА НОЗЕФРИН В КОМПЛЕКСНОЙ ТЕРАПИИ ОСТРОГО ГНОЙНОГО РИНОСИНУСИТА

Владимирова Т. Ю., Храппо Н. С., Миронова Е. Ю., Родионова С. В., Соловьева Л. В., Айзенштадт Л. В.

ФГБОУ ВО «Самарский государственный медицинский университет» Миздрава России, 443096, Самара, Россия
(Зав. кафедрой и клиникой оториноларингологии им. академика И. Б. Солдатова канд.мед.наук, доцент Т. Ю. Владимирова)

THE EFFICACY OF APPLICATION OF THE PREPARATION NOZEFRINE IN COMPLEX TREATMENT OF ACUTE SUPPURATIVE RHINOSINUSITIS

Vladimirova T. Yu., Khrappo N. S., Mironova E. Yu., Rodionova S. V., Solov'eva L. V., Aizenshtadt L. V.

Federal State Budgetary Educational Institution of Higher Education Samara State Medical University of the Ministry of Healthcare of Russia, Samara, Russia

Целью исследования являлась оценка эффективности применения интраназального глюкокортикостероида Нозефрин в комплексном лечении пациентов с острым гнойным РС. Проведено исследование 20 пациентов (средний возраст составил 36±4,3 года), у которых на фоне ОРЗ развился острый гнойный РС. В дополнение к антибиотикотерапии, промыванию околоносовых пазух под отрицательным давлением раствором фурациллина все пациенты получали инГКС Нозефрин по две дозы (по 50 мкг) в каждый носовой ход один раз в сутки. Оценку самочувствия проводили по шкале тяжести состояния больного, клиническим симптомам, данным риноэндоскопии и рентгенографии околоносовых пазух. Для объективной оценки носового дыхания использовали метод передней активной риноманометрии (ПАРМ). Исследование показало, что отечественный препарат «Нозефрин» является достойным аналогом зарубежных интраназальных, противовоспалительных средств и может быть рекомендован при лечении острых воспалительных заболеваний полости носа и околоносовых пазух.

Ключевые слова: острый гнойный риносинусит, интраназальный глюкокортикостероид, комплексная терапия.

Библиография: 8 источников.

The objective of the study was to evaluate the efficacy of application of intranasal glucocorticosteroid Nozefrine in the complex treatment of patients with acute suppurative rhinosinusitis. The authors examined 20 patients (the average age was 36±4.3 years) with acute suppurative rhinosinusitis developed against the background of acute respiratory disease. Alongside with antibiotic therapy and lavage of paranasal sinuses under negative pressure with furacin solution, all the patients were treated with intranasal glucocorticosteroid Nozefrine – two doses (50 μg each) per nasal passage once a day. The general condition was assessed according to the scale of severity of patient's condition, clinical symptoms, results of rhinoendoscopy and radiography of paranasal sinuses. For objective assessment of nasal breathing, the authors used the method of anterior active rhinomanometry (AARM). The study showed that the domestic preparation Nozefrine is a recommendable analogue of foreign intranasal anti-inflammatory drugs, it can be recommended for treatment of acute inflammatory diseases of the nasal cavity and paranasal sinuses.

Key words: acute suppurative rhinosinusitis, intranasal glucocorticosteroid, complex therapy.

Bibliography: 8 sources.

Острый риносинусит (РС) занимает одно из первых мест среди заболеваний ЛОР органов, являясь частой причиной обращений за неотложной медицинской помощью как в поликлиники, так и в стационары. В России данное заболевание ежегодно переносят около 10 млн человек, однако реальное количество больных в несколько раз выше указанных цифр, так как многие пациенты не обращаются к врачу при легких катаральных формах заболевания [1].

Высокая распространенность заболевания связана с развитием РС на фоне острой респираторной вирусной инфекции (ОРЗ). Согласно эпидемиологическим данным взрослые переносят 2–3 эпизода ОРЗ в год, и в 90% случаев в процесс вовлекаются околоносовые пазухи (ОНП). Однако лишь у 2% пациентов течение ОРЗ осложняется бактериальным синуситом, что, тем не менее, составляет внушительную долю от общего числа больных с РС [2].

Предрасполагающими факторами развития гнойного воспаления ОНП являются анатомические особенности полости носа, снижение специфических и неспецифических факторов местной защиты, заболевания, сопровождающиеся замедлением мукоцилиарного транспорта, а также появление резистентных штаммов в результате неконтролируемого применения антибиотиков широкого спектра действия и повышение вирулентности патогенной микрофлоры [3].

Основными возбудителями острого бактериального РС у взрослых являются *Streptococcus pneumoniae* (до 48%) и *Haemophilus influenzae* (более 25%), ассоциация этих возбудителей (около 7%). Среди прочих возбудителей встречаются *Moraxella catarrhalis*, *Staphylococcus aureus, Streptococcus pyogenes, Streptococcus viridans* [4]. Спектр возбудителей может варьировать в зависимости от географических, социально-экономических условий.

Согласно современным клиническим рекомендациям диагностика острого гнойного РС основывается на наличии не менее двух основных и не менее двух дополнительных симптомов (табл. 1) [5].

При постановке диагноза учитываются данные риноскопии (риноэндоскопии). К риноскопическим признакам РС относят наличие гнойного отделяемого в носовых ходах, отечность и гиперемию слизистой оболочки носа. На основании клинической картины может быть назначена рентгенография ОНП, однако данное исследование не является обязательным для постановки диагноза. Назначение компьютерной томографии ОНП показано при появлении у пациента с острым РС признаком орбитальных и внутричерепных осложнений (отек век глаза, выраженная головная боль).

Актуальность проблемы лечения синуситов обусловлена частотой данной патологии, развитием рецидивирующих форм заболевания, переходом острого процесса в хронический, возможностью развития орбитальных и внутричерепных осложнений из-за использования не достаточно эффективных средств и методов терапии. РС не только приводит к временной потере трудоспособности, но и к ухудшению качества жизни пациента, причем это ухудшение более выражено, чем при ишемической болезни сердца и хронической обструктивной болезни легких.

Основными целями лечения острого РС являются: 1) сокращение длительности заболевания, 2) предупреждение развития осложнений, 3) эрадикация возбудителя, 4) восстановление носового дыхания [6]. С этих позиций базисным методом лечения острого бактериального РС являются эмпирическая антибиотикотерапия, сосудосуживающие и муколитические препараты, антигистаминные средства, промывание полости носа солевыми и антисептическими растворами [7].

Основным направлением современной фармакотерапии ринологической патологии на сегодняшний день считается противовоспалительная терапия. Согласно Европейским рекомендациям EPOS 2012 получены убедительные доказательства эффективности интраназальных глюкокортикостероидов (инГКС) в лечении острых РС [8].

ИнГКС приводят к снятию воспаления и отека слизистой оболочки носа, способствуют улуч-

Таблица 1

Диагностические критерии острого риносинусита (IDSA 2012)

Основные симптомы	Дополнительные симптомы
Гнойные выделения из полости носа	Головная боль
Гнойные выделения по задней стенке глотки	Боль, чувство распирания в ухе
Заложенность носа	Галитоз
Чувство распирания, давления в области лица	Боль в зубах
Гипосмия	Кашель
Лихорадка	Утомляемость

шению дренирования ОНП, восстановлению их аэрации, снижают секреторную активность желез слизистой оболочки носа, уменьшая выраженность и продолжительность симптомов РС.

Цель исследования. Оценка эффективности применения интраназального глюкокортикостероида «Нозефрин» в комплексном лечении пациентов с острым гнойным РС.

«Нозефрин» – первый российский инГКС (производитель АО «ВЕРТЕКС», Санкт-Петербург), действующим веществом которого является Мометазона Фуроат из группы полусинтетических ГКС. Действие препарата заключается в торможении миграции макрофагов и купировании высвобождения медиаторов воспаления, предупреждении краевого скопления нейтрофилов, снижении образования субстанции хемотаксиса, за счет чего происходят уменьшение процессов инфильтрации и грануляции, снятие воспалительной и аллергической реакций.

В России зарегистрировано пять групп ГКС препаратов для местного применения (беклометазона дипропионат, будесонид, мометазона фуроат, флутиказона фуроат и флуказона пропионат), из которых только мометазон, входящий в состав Нозефрина, зарегистрирован как препарат для лечения РС. При неосложненной форме заболевания он может быть назначен в качестве монотерапии, а при гнойном воспалении – в комбинации с антибиотиками, что достоверно уменьшает выраженность симптомов острого гнойного РС.

Системная биодоступность мометазона при интраназальном применении составляет менее 1%. Начало действия препарата обычно отмечается клинически уже через 12 часов после первого применения. Возможно его назначение детям уже с 2-летнего возраста. Для взрослых терапевтическая доза составляет два впрыскивания (по 50 мкг) в каждый носовой ход один раз в сутки (суточная доза – 200 мкг), с дальнейшим уменьшением дозировки при достижении лечебного эффекта, для детей до 12 лет – одно впрыскивание (50 мкг) в каждый носовой ход один раз в сутки.

Нами было проведено исследование 20 пациентов (средний возраст составил 36±4,3 года), у которых на фоне ОРЗ развился острый гнойный РС. Давность заболевания составляла 3±1,2 дня (табл. 2).

В дополнение к антибиотикотерапии (амоксициллин/клавулановая кислота 875/125 мг) и промыванию ОНП под отрицательным давлением раствором фурациллина все пациенты полу-

Таблица 2

Оценка динамики лечения пациентов

	До начала лечения (1-е сутки)	На 3-и сутки от начала лечения	На 7-е сутки от начала лечения
Шкала тяжести состояния больного	13 человек «очень плохое»	2 человека «плохое»	9 человек «хорошо»
	4 человека «плохое»	15 человек «удовлетворительное»	11 человек «очень хорошее»
	3 человека «удовлетворительное»	3 человека «хорошее»	
Клинические симптомы	20 человек обильные гнойные выделения из полости носа	2 человека обильные гнойные выделения из полости носа	20 человек отсутствие гнойного отделяемого из полости носа
	20 человек заложенность носа	18 человек незначительные гнойные выделения из полости носа	
	20 человек головная боль, усиливающаяся при наклоне вперед	10 человек заложенность носа	
	20 человек утомляемость		
ПАРМ	478,4±123,7 см^3/с	585,5±121,2 см^3/с	789,3±112,1 см^3/с
Рентгенография ОНП	9 человек уровень жидкости в обеих верхнечелюстных пазухах	–	7 человек пристеночный отек в верхнечелюстных пазухах
	17 человек признаки отека слизистой оболочки клеток решетчатого лабиринта		13 человек отсутствие патологических изменений в ОНП
	5 человек признаки фронтита		

чали инГКС Нозефрин по две дозы (по 50 мкг) в каждый носовой ход один раз в сутки.

Оценку самочувствия проводили по шкале тяжести состояния больного от 1 до 5 (1 – очень хорошо, 2 – хорошо, 3 – удовлетворительно, 4 – плохо, 5 – очень плохо), клиническим симптомам, данным риноскопии (риноэндоскопии) и рентгенографии ОНП. Для объективной оценки носового дыхания мы использовали метод передней активной риноманометрии (ПАРМ). Степень носовой обструкции констатировали по значениям суммарного объемного потока носового дыхания в горизонтальном положении.

Результат лечения, а также субъективные ощущения при использовании препарата и его возможные побочные действия оценивались в динамике на 3-е и 7-е сутки от начала комплексной терапии.

До начала лечения 13 человек (65%) оценивали свое самочувствие как «очень плохое», 4 человека (20%) – как «плохое», 3 человека (15%) – как «удовлетворительное».

Клиническая симптоматика у больных не отличалась разнообразием, беспокоили гнойные выделения из полости носа, заложенность носа, головная боль, усиливающаяся при наклоне вперед, и утомляемость.

При объективном обследовании гнойное отделяемое в носовых ходах, отечность и гиперемия слизистой оболочки полости носа выявлены у 100% пациентов.

При оценке ПАРМ среднее значение суммарного объемного потока носового дыхания на первые сутки составляло 478,4±123,7 см^3/с.

На рентгенографии ОНП у 9 человек (45%) имелся уровень жидкости в обеих верхнечелюстных пазухах, у 17 (85%) человек – признаки отека слизистой оболочки клеток решетчатого лабиринта, у 5 человек (25%) – признаки фронтита.

В результате лечения состояние больных довольно быстро улучшилось. На 3-й день 15 человек (75%) оценивали свое самочувствие как «удовлетворительное», 3 человека (15%) – как «хорошее», на 7-е сутки 9 человек (45%) чувствовали себя «хорошо», 11 человек (55%) – «очень хорошо».

Головная боль, усиливающаяся при наклоне головы вперед, и утомляемость исчезли на 3-й день лечения у всех обследованных, объективно в полости носа у 2 пациентов (10%) еще сохранялись обильное гнойное отделяемое, отечность и гиперемия слизистой, у 18 пациентов (90%) данные клинические симптомы были выражены незначительно. На 7-е сутки гнойные выделения из полости носа у всех пациентов прекратились, значительно спали отек и гиперемия слизистой полости носа.

При оценке ПАРМ среднее значение суммарного объемного потока носового дыхания на 3-и сутки составило 585,5±121,2 см^3/с, на 7-е сутки – 789,3±112,1 см^3/с.

По данным рентгенографии ОНП, которая проводилась на 7-е сутки от начала лечения, у всех пациентов пазухи были пневматизированы, у 7 человек (35%) имелся пристеночный отек слизистой оболочки верхнечелюстных пазух.

По свидетельствам 20 пациентов (100%) препарат не имеет вкуса и запаха, 2 человека ощущали стекание препарата по задней стенке глотки сразу после его применения. Ни один не отметил носового кровотечения, жжения, зуда, ощущения сухости в полости носа за 7 дней применения Нозефрина.

Таким образом, отечественный препарат Нозефрин является достойным аналогом зарубежных интраназальных, противовоспалительных средств и может быть рекомендован при лечении острых воспалительных заболеваний полости носа и околоносовых пазух.

ЛИТЕРАТУРА

1. Anand V. K. Epidemiology and economic impact of rhinosinusitis // Ann. Otol. Rhinol. Laryngol. Suppl. 2004. Vol. 193. P. 3–5 https://doi.org/10.1177/00034894041130s502
2. Артюшкин С. А., Еремина Н. В. Дифференциальная диагностика и рациональная терапия вирусных поражений верхних дыхательных путей // РМЖ. 2016. № 4. С. 245–250.
3. Dykewicz M. S., Hamilos D. L. Rhinitis and sinusitis // Jurn. Allergy Clin. Immunol. 2010. Vol. 125 (2 suppl 2). P. 103–115. https://doi.org/10.1016/j.jaci.2009.12.989
4. Каманин Е. И., Козлов Р. С., Веселов А. В. Острый бактериальный риносинусит // Клин. микробиология и антимикробная химиотерапия. 2008. № 10(1). С. 43–54.
5. Book I. Treatment modalities for bacterial rhinosinusitis // Expert Opin Pharmacother. 2010. N 11. P. 755–769. https://DOI.org/10.1517/14656561003598901
6. Абдулкеримов Х. Т., Гаращенко Т. И., Кошель В. И., Рязанцев С. В., Свистушкин В. М. Принципы этиопатогенетической терапии острых синуситов: метод. рекомендации / Под ред. С. В. Рязанцева. СПб.: Полифорум Групп, 2015.
7. Горохов А. А., Попов Д. О., Галомзик А. Н. К вопросу о лечении острых гайморитов у лиц молодого возраста // Рос. ринология. 2009. № 2. С. 13.
8. Meltzer E. O., Bachert C., Staudinger H. Treatind acute rhinosinusitis: comparing efficacy and safety of mometasone furoate nasal spray, amoxillin and placebo // Jurn. Allergy Clin. Immunol. 2005. Vol. 116. P. 1289–1295. https://DOI.org/10.1016/j.jaci.2005.08.044

REFERENCES

1. Anand VK. Epidemiology and economic impact of rhinosinusitis. *Ann Otol Rhinol Laryngol Suppl*. 2004;193:3-5 https://doi.org/10.1177/00034894041130s502
2. Artyushkin S. A., Eremina N. V. Differentsial'naya diagnostika i ratsional'naya terapiya virusnykh porazhenii verkhnikh dykhatel'nykh putei [Differential diagnostics and reasonable therapy of viral diseases of upper respiratory tract]. *RMZh.* 2016,4:245-250 (in Russian).
3. Dykewicz M. S., Hamilos D. L. Rhinitis and sinusitis. *J Allergy Clin Immunol.* 2010;125 (2 suppl 2): 103-115. https://doi.org/10.1016/j.jaci.2009.12.989
4. Kamanin E.I., Kozlov R.S., Veselov A.V. Ostryi bakterial'nyi rinosinusit [Acute bacterial rhinosinusitis]. *Klinicheskaya mikrobiologiya i antimikrobnaya khimioterapiya.* 2008,10(1):43-54 (in Russian).
5. Book I. Treatment modalities for bacterial rhinosinusitis. *Expert Opin Pharmacother.* 2010;11:755-769. https://doi.org/10.1517/14656561003598901
6. Abdulkerimov Kh. T., Garashchenko T. I., Koshel' V. I., Ryazantsev S. V., Svistushkin V. M. Printsipy etiopatogenetiche-skoi terapii ostrykh sinusitov. Metodicheskie rekomendatsii. Pod red. S. V. Ryazantseva [The principles of etiopathogenetic therapy of acute sinusitis. Recommended practice. Ed.:. S. V. Ryazantsev]. SPb.: Poliforum Grupp, 2015 (in Russian).
7. Gorokhov A.A., Popov D.O., Galomzik A.N. K voprosu o lechenii ostrykh gaimoritov u lits molodogo vozrasta [To the problem of treatment of acute maxillary sinusitis in young patients]. *Rossiiskaya rinologiya*. 2009;2:13 (in Russian).
8. Meltzer E. O., Bachert C., Staudinger H. Treatind acute rhinosinusitis: comparing efficacy and safety of mometasone furoate nasal spray, amoxillin and placebo. *J Allergy Clin Immunol.* 2005;116:1289-1295. https://doi.org/10.1016/j.jaci.2005.08.044

Владимирова Татьяна Юльевна – кандидат медицинский наук, доцент, заведующая кафедрой и клиникой оториноларингологии им. академика И.Б. Солдатова ФГБОУ ВО «Самарский государственный медицинский университет» Миздрава России, 443099, г. Самара, Чапаевская ул., д. 89; тел. +7-927-004-20-33, e-mail: vladimirovalor@yandex.ru

ORCID 0000-0003-1915-247X

Храппо Нина Степановна – доктор медицинских наук, профессор, профессор кафедры оториноларингологии им. академика И. Б. Солдатова ФГБОУ ВО «Самарский государственный медицинский университет» Миздрава России, 443099, г. Самара, Чапаевская ул., д. 89; тел. +7-919-805-08-64, e-mail: vosxodmoy@rambler.ru

ORCID 0000-0002-5859-4329

Миронова Елена Юрьевна – кандидат медицинский наук, ассистент кафедры оториноларингологии им. академика И. Б. Солдатова ФГБОУ ВО «Самарский государственный медицинский университет» Миздрава России, 443099, г. Самара, Чапаевская ул., д. 89; тел. +7-917-127-15-80, e-mail: vostok777elena@yandex.ru

ORCID 0000-0001-8981-6150

Родионова Светлана Викторовна – заведующая отделением оториноларингологии Клиник ФГБОУ ВО «Самарский государственный медицинский университет» Миздрава России, 443079, г. Самара, ул. Карла Маркса, д. 165 Б; тел. +7-917-940-78-46, e-mail: valia.rodionov@yandex.ru

ORCID 0000-0002-2726-8758

Соловьёва Любовь Вадимовна – ассистент кафедры оториноларингологии им. академика И. Б. Солдатова ФГБОУ ВО «Самарский государственный медицинский университет» Миздрава России, 443099, г. Самара, Чапаевская ул., д. 89; тел. +7-905-303-62-64, e-mail: s-amor@inbox.ru

ORCID 0000-0001-6458-1914

Айзенштадт Любовь Витальевна – ординатор кафедры оториноларингологии им. академика И. Б. Солдатова ФГБОУ ВО «Самарский государственный медицинский университет» Миздрава России, 443099, г. Самара, Чапаевская ул., д. 89; тел. +7-917-105-76-83, e-mail: lav2203@yandex.ru

ORCID 0000-0002-9303-3818

Tat'yana Yul'evna Vladimirova – MD Candidate, Associate Professor, Head of the Chair and Clinic of Otorhinolaryngology named after Academician I. B. Soldatov of Federal State Budgetary Educational Institution of Higher Education Samara State Medical University of the Ministry of Healthcare of Russia. Russia, 443099, Samara, 89, Chapaevskaia str., tel.: +7-927-004-20-33, e-mail: vladimirovalor@yandex.ru

ORCID 0000-0003-1915-247X

Nina Stepanovna Khrappo – MD, Professor, Professor of the Chair of Otorhinolaryngology named after Academician I. B. Soldatov of Federal State Budgetary Educational Institution of Higher Education Samara State Medical University of the Ministry of Healthcare of Russia. Russia, 443099, Samara, 89, Chapaevskaia str., tel.: +7-919-805-08-64, e-mail: vosxodmoy@rambler.ru

ORCID 0000-0002-5859-4329

Elena Yur'evna Mironova – MD Candidate, teaching assistant of the Chair of Otorhinolaryngology named after Academician I. B. Soldatov of Federal State Budgetary Educational Institution of Higher Education Samara State Medical University of the Ministry of Healthcare of Russia. Russia, 443099, Samara, 89, Chapaevskaia str., tel.: +7-917-127-15-80, e-mail: vostok777elena@yandex.ru

ORCID 0000-0001-8981-6150

Svetlana Viktorovna Rodionova – Head of the Department of Otorhinolaryngology of Clinics of Federal State Budgetary Educational Institution of Higher Education Samara State Medical University of the Ministry of Healthcare of Russia. Russia, 443079, Samara, 165B, Karla Marksa str., tel.: +7-917-940-78-46, e-mail: valia.rodionov@yandex.ru

ORCID 0000-0002-2726-8758

Lyubov' Vadimovna Solov'eva – teaching assistant of the Chair of Otorhinolaryngology named after Academician I. B. Soldatov of Federal State Budgetary Educational Institution of Higher Education Samara State Medical University of the Ministry of Healthcare of Russia. Russia, 443099, Samara, 89, Chapaevskaia str., tel.: +7 905 303 62 64, e-mail: s-amor@inbox.ru

ORCID 0000-0001-6458-1914

Lyubov' Vital'evna Aizenshtadt – resident physician of the Chair of Otorhinolaryngology named after Academician I. B. Soldatov of Federal State Budgetary Educational Institution of Higher Education Samara State Medical University of the Ministry of Healthcare of Russia. Russia, 443099, Samara, 89, Chapaevskaia str., tel.: +7-917-105-76-83, e-mail: lav2203@yandex.ru

ORCID 0000-0002-9303-3818

УДК 616.322-007.61-053.2 DOI: 10.18692/1810-4800-2018-4-139-150

ЭФФЕКТИВНОСТЬ ТОПИЧЕСКОЙ ТЕРАПИИ АЛЛЕРГИЧЕСКОГО И НЕАЛЛЕРГИЧЕСКОГО РИНИТА У ДЕТЕЙ ПРЕПАРАТОМ НОЗЕФРИН^{R} (МОМЕТАЗОН ФУРОАТ)

Шабалдина Е. В., Шабалдин А. В., Коростелев А. А., Кандауров И. Ф.

ФГБОУ ВПО «Кемеровский государственный медицинский университет» Минздрава России (Ректор – проф., докт мед. наук Т. В. Попонникова)

THE EFFICACY OF TOPICAL THERAPY OF ALLERGIC AND NON-ALLERGIC RHINITIS IN CHILDREN WITH NOZEFRINER (MOMETASONE FUROATE)

Shabaldina E. V., Shabaldin A. V., Korostelev A. A., Kandaurov I. F.

Federal State Budgetary Educational Institution of Higher Vocational Education „Kemerovo State Medical University“ of the Ministry of Healthcare of Russia, Kemerovo, Russia

Эпидемиологические исследования заболеваний верхних отделов респираторного тракта у детей показали, что аллергический ринит является доминирующей патологией и охватывает 11,7% детей Российской Федерации. Роль неаллергического ринита в структуре хронических ринитов у детей и особенности его этиологии и патогенеза продолжает изучаться. Иммунному воспалению при неаллергическом рините отводят доминирующую роль.

Целью настоящего исследования было изучение эффективности снижения локального воспалительного процесса у детей с аллергическим и неаллергическим ринитом (иммуновоспалительная нозология) при топическом применении отечественного препарата мометазона фуроата.

Было обследовано две группы детей школьного возраста: 48 детей с аллергическим ринитом и 37 детей с неаллергическим ринитом, сопоставимых по возрасту и гендерному составу.

Все дети получали Нозефрин^{R} (мометазон фуроат) в течение одного месяца по 50 мкг в оба носовых хода 1 раз в день. Учет клинических проявлений ринита, исследования концентраций цитокинов IL-4, IL-1β, TNF-α, ING-γ, INF-α в назофарингеальном смыве и клеточного состава риноцитограммы проводили до начала лечения и через 1 месяц после его окончания.

Клинические проявления ринита (назальная обструкция, отек слизистой оболочки носа, ринорея) исчезли у 73% детей с аллергическим ринитом после лечения Нозефрином^{R}, а также достоверно значимо уменьшились в мазках-отпечатках количество нейтрофильных лейкоцитов, концентрации IL-4, TNF-α в назофарингеальном смыве и увеличилась в нем концентрациия INF-g.

Лечение Нозефрином^{R} неаллергического ринита привело к снижению клинических проявлений ринита (назальная обструкция, отек слизистой оболочки носа, ринорея) лишь у 46% пациентов, но достоверно значимо уменьшилось локальное иммунное воспаление за счет подавления синтеза IL-4, IL-1β, TNF-α, ING-γ. Количество эозинофильных и нейтрофильных лейкоцитов уменьшилось в в мазках-отпечатках у детей с неаллергическим ринитом после лечения Нозефрином^{R}.

Ключевые слова: аллергический ринит, неаллергический ринит, мометазон фуроат, IL-4, IL-1β, TNF-α, ING-γ, INF-α.

Библиография: 26 источников.

Epidemiological studies of upper respiratory tract diseases in children showed that allergic rhinitis is the predominant pathology, it covers 11.7% of children in the Russian Federation. The role of non-allergic rhinitis in the structure of chronic rhinitis in children and the specific features of its etiology and pathogenesis are still being studied. Immune inflammation in non-allergic rhinitis is considered to play the dominant role.

The objective of this work was to study the efficacy of decreasing the local inflammatory process in children with allergic and non-allergic rhinitis (immunoinflammatory nosology) during topical application of mometasone furoate.

The authors examined two groups of school-age children: 48 children with allergic rhinitis and 37 children with non-allergic rhinitis, comparable in terms of age and gender composition.

All children were administered NozefrineR (mometasone furoate) for one month, 50 mcg into both nasal passages once per day. The clinical manifestations of rhinitis, the study of the concentrations of cytokines IL-4, IL-1b, TNF-a, ING-g, INF-a in the nasopharyngeal wash and the cellular composition of the rhinocytogram were registered prior to the administration and 1 month after its termination.

Clinical manifestations of rhinitis (nasal obstruction, rhinedema, rhinorrhea) disappeared in 73% of children with allergic rhinitis after administration of NozefrineR, the number of neutrophilic leukocytes in impression smears, concentrations of IL-4, TNF-a in nasopharyngeal swabs significantly decreased and the concentration of INF-g in it increased.

The treatment of non-allergic rhinitis with NozefrineR resulted in the reduction of clinical manifestations of rhinitis (nasal obstruction, rhinedema, rhinorrhea) only in 46% of patients, but local inflammation significantly decreased due to suppression of the synthesis of IL-4, IL-1b, TNF- a, ING-g. The number of eosinophilic and neutrophilic leukocytes in impression smears of children with non-allergic rhinitis decreased after treatment with NozefrineR.

Key words: allergic rhinitis, non-allergic rhinitis, mometasone furoate, IL-4, IL-1b, TNF-a, ING-g, INF-a
Bibliography: 26 sources.

Рецидивирующие респираторные заболевания у детей протекают преимущественно с симптомами риносинусита [назальной обструкцией и (или) ринореей, катаром и (или) отеком слизистой оболочки носа, отделяемого по среднему носовому ходу], фарингита (катар слизистой оболочки глотки, задняя ринорея) и тонзиллофарингита (дополнительные симптомы со стороны небных миндалин) [1, 2]. По международной классификации у детей раннего и дошкольного возраста выделяют: инфекционный ринит (риносинусит), аллергический ринит (риносинусит), неаллергический ринит (риносинусит) с эозинофильным синдромом, неаллергический ринит (риносинусит) [3, 4]. И если инфекционный ринит (риносинусит) у детей дошкольного и школьного возраста может быть проявлением транзиторной иммунной недостаточности мукозального адаптивного иммунитета или вторичной (на фоне микроэлементоза – дефицит железа) недостаточности врожденного иммунитета, то аллергический и неаллергический ринит (риносинусит) относят к хроническим заболеваниям, требующим пролонгированного противовоспалительного лечения.

Эпидемиологические исследования заболеваний верхних отделов респираторного тракта у детей раннего и дошкольного возраста показали, что аллергический ринит является доминирующей патологией и охватывает 11,7% детей Российской Федерации [5]. Аллергический ринит может сочетаться с гипертрофией миндалин лимфоидного глоточного кольца, с экссудативным отитом и с бронхиальной астмой.

Аллергический ринит (риносинусит) – хроническое воспалительное заболевание слизистой оболочки носа, связанное с IgE-опосредованным аллергическим воспалением, индуцированное воздействием различных аллергенов [5]. Данная патология относится к атопическим заболеваниям, для которых характерна конституциональная склонность иммунной системы к гиперпродукции антител класса IgE к экзогенным аллергенам с последовательным вовлечением в патологический процесс нескольких систем организма [6].

Исследование особенностей локального воспалительного процесса при аллергическом рините показало повышение в назальном секрете провоспалительных и проаллергических цитокинов, таких как интерлейкин 4 (IL-4), интерлейкин 13 (IL-13) интерлейкин 6 (IL-6) и интерлейкин 10 (IL-10) [7], а также интерлейкин 17 (IL-17), колониестимулирующих факторов эозинофилов (интерлейкин 5 – IL-5), гранулоцитов (интерлейкин 3 – IL-3) и грануломоноцитарного ростка (GM-CSF) [8]. Наиболее значимыми при аллергическом рините, как сезонном, так и круглогодичном, являются высокие концентрации в назальном секрете хемокинов, таких как моноцитарный хемоаттрактантный протеин (MCP-1 или CCL-2), макрофагальный воспалительный интерлейкин (MIP-1 или CCL-3, CCL-4). Именно эти хемокины привлекают в очаг воспаления нейтрофильные, эозинофильные и базофильные лейкоциты, а также стимулируют синтез макрофагальными клетками IL-1β, IL-6, TNF-α [9].

Формирование аллергического ринита у детей связано и с особенностями клеточного состава слизистой оболочки носа. Это прежде всего доминирование дендритных клеток второго типа (DC2) и Т-лимфоцитов хелперов второго типа (Th2). Кроме того, в настоящее время уделяется важное значение повышенному синтезу эпителиальными клетками верхних отделов респираторного тракта цитокина TSLP (Thymic stromal lymphopoietin), способного перестраивать DC2 на экспрессию костимулирующей молекулы OX40L. Именно через эту молекулу и соответствующий рецептор на Т-лимфоцитах последние дифференцируются в аллергические Th2. Выявлены особенности аллергических Th2, главная из которых состоит в секреции наряду с классическими Th2-цитокинами провоспалительного цитокина – фактора некроза опухоли (TNF-α) [10].

В настоящее время идет поиск дополнительных молекулярных маркеров аллергического ринита [11]. Исследованиями С. Ю. Нетесовой и Е. В. Просековой (2014) была показана возможность использования концентраций IL-4, IL-13 и INF-γ в диагностике аллергического ринита у детей, при котором уровень IL-4 и IL-13 на порядок повышался, а коэффициент отношений INF-γ к

IL-4 и IL-13 на порядок снижался от отношению к здоровым детям [12].

Неаллергический ринит (риносинусит) также является важной иммуновоспалительной нозологией, стартующей у детей раннего и дошкольного возраста и скрывающейся под маской рецидивирующиего ринита (риносинусита). В современной отечественной классификации хронических ринитов у детей выделяют вазомоторный ринит. В европейской классификации ринитов у взрослых пациентов выделяют неаллергический ринит и неаллергический эозинофильный ринит [3, 4, 13]. Патогенез неаллергического ринита имеет общие звенья с механизмом формирования вирус-индуцированной бронхиальной астмы [13], в частности конституциональную гиперреактивность регуляторных иммунокомпетентных клеток. Прежде всего речь идет о трех субтипах лимфоидных клеток врожденного иммунитета (ILCs1, ILCs2, ILCs3) [14]. Особое значение в развитии вирус-индуцированной бронхиальной астмы и неаллергического ринита (риносинусита) уделено ILCs2. Именно эти клетки обладают хелперной функцией в отношении миелоидных клеток врожденного иммунитета, включающих эозинофильные, нейтрофильные и базофильные гранулоцитарные лейкоциты. Эти эффекторные клетки участвуют в ликвидации клеточного мусора, активно формирующегося при гибели клеток на границе внешней и внутренней среды (желудочно-кишечный, респираторный тракты и кожа). Гиперреактивность ILCs2 через цитокиновые мессенджеры (IL-4, IL-5, IL-9, IL-13) передается к эффекторным миелоидным клеткам, которые формируют воспаление на слизистой оболочке респираторного, желудочно-кишечного трактов и кожи. В данном случае клеточный мусор и молекулярные фрагменты, ассоциированные с повреждением (DAMP), будут являться своеобразными аллергенами, на которые направлен иммунный ответ миелоидных клеток. И если понятие сенсибилизации в отношении клеток-мусорщиков не приемлемо, то в отношении естественных хелперных лимфоцитов вполне допустимо. С этих позиций в патогенезе этой формы бронхиальной астмы и неаллергического ринита присутствуют элементы аллергии по клеточному врожденному иммунитету. Триггерами этой патологии могут быть рецидивирующие вирусные инфекции, при которых увеличивается количество погибших эпителиальных клеток, а значит, и степень сенсибилизации ILCs2. В свою очередь, активаторами ILCs2 являются такие цитокины как IL-7, IL-25, IL-33, активно продуцируемые стромальными, дендритными и тучными клетками слизистой оболочки респираторного тракта [14]. Как видно, активация ILCs2 также связана с особенностями клеточного микроокружения и особенностями экспрессии рецепторов на их мембране к IL-25 и IL-33. Кроме того, отводится роль особенностям синтеза ILCs2 амфирегулина и через него усиления или ослабления локального воспаления на слизистой оболочке респираторного тракта [15]. Надо отметить, что ILCs2 участвуют в развитии и атопического иммунного ответа с участием Th2-лимфоцитов и синтезом аллерген-специфических антител класса Е [14]. Вопрос о том, при каких обстоятельствах развивается изолированное ILCs2-индуцированное воспаление, а когда с привлечением Th2-лимфоцитов, остается открытым. Возможно, что особенности функционирования ILCs1 и ILCs3 являются определяющим фактором в развитии атопического и неатопического локального воспаления на слизистой оболочке носа и придаточных пазух.

У детей школьного возраста с неаллергическим ринитом отмечено увеличение в назальном секрете IL-5 и IL-8, причем уровень IL-5 коррелировал с количеством эозинофильных лейкоцитов в назальном секрете, а IL-8 – с нейтрофильными лейкоцитами [16].

Необходимо отметить, что при аллергическом и неаллергическом рините (риносинусите) иммуновоспалительный процесс распространяется и на слизистую оболочку глоточной миндалины.

Проведено исследование синтеза цитокинов на слизистой оболочке носа, гайморовых пазух и глоточной миндалины у детей с хроническим риносинуситом и атопической бронхиальной астмой и без нее, а также у детей с изолированными аденоидными вегетациями [17]. Было показано, что наиболее выраженные различия по экспрессии цитокинов на клетках слизистой оболочки аденоидов касались детей с изолированным хроническим риносинуситом и изолированными аденоидными вегетациями. При хроническом изолированном риносинусите была повышена экспрессия провоспалительных и регуляторных цитокинов на клетках слизистой оболочки глоточной миндалины: TNF-β, INF-γ, IL-6, IL-5, IL-12, IL-15, VEGF, MCP-3. Соответственно эти показатели были снижены у пациентов с изолированными аденоидными вегетациями. В то время как на слизистой оболочке самих синусов уровень экспрессии этих цитокинов был сопоставим в сравниваемых группах и только IL-12 и TNF-α и β был выше в группе детей с хроническим риносинуситом. Эти данные указывают на то, что хроническое воспаление на слизистой оболочке носа и придаточных пазух в большей степени трансформируется на глоточную миндалину и воспаление в ней носит реактивный характер [17]. Эти данные еще раз доказывают, что изолированного хронического аденоидита не существует, а при хроническом риносинусите всегда имеет место и аденоидит [18].

Исходя из того что аллергический и неаллергический риниты являются заболеваниями с хроническим иммунным воспалением, применение топических глюкортикостероидов патогенетически обосновано. У отечественного препарата Нозефрин^{R} (мометазон фуроат, АО «ВЕРТЕКС», Россия) имеются показания к применению при вазомоторном и аллергическом ринитах, хроническом синусите и остром рините, с возрастным ограничением для аллергического ринита свыше 2 лет.

Цель исследования. Изучение эффективности снижения локального воспалительного процесса у детей с аллергическим и неаллергическим ринитами (иммуновоспалительная нозология) при топическом применении отечественного препарата мометазона фуроата (Нозефрина^{R}).

Пациенты и методы исследования. Для выполнения поставленной задачи было обследовано 48 детей с аллергическим ринитом (АР) и 37 детей с неаллергическим ринитом (иммуновоспалительная нозология). Возраст детей с АР был в пределах 7–15 лет (средний возраст 10,3±2,7 года), мальчиков было 32, девочек – 16. Возраст детей с неаллергическим ринитом (НАР) был в пределах 12–16 лет (средний возраст 13,2±3,7 года), мальчиков было 19, девочек – 18.

Родители подписывали информированное согласие на участие их детей в научно-исследовательской работе по теме НИР Кемеровского государственного медицинского университета «Иммунологические аспекты хронической патологии ЛОР органов у детей и подростков», утвержденной на Этическом комитете (заседание от 14.12.2017 г., № 21).

Группы детей с аллергическим и неаллергическим ринитами формировались при обследовании часто и длительно болеющих детей на базе ООО «Современные медицинские технологии» г. Кемерово, при клиническом обследовании иммунологом-аллергологом и оториноларингологом.

Проводился сбор анамнеза. Учитывались наследственная отягощенность по аллергическим заболеваниям, наличие проявлений атопического дерматита с первого года жизни, пищевой, лекарственной аллергии, а также респираторной аллергии на бытовые и пыльцевые аллергены. Объективный осмотр ЛОР органов включал эндоскопическое обследование полости носа и носоглотки жесткими эндоскопами с полями зрения 45 и 90°.

Лабораторное обследование детей проводилось на базе ООО «Современные медицинские технологии», г. Кемерово. Всем детям были выполнены общий анализ крови и исследования концентрации иммуноглобулина Е общего в периферической крови с помощью иммуноферментного анализа (ИФА) на коммерческих наборах (ООО «Алькорбио», Санкт-Петербург). ИФА определялась концентрация специфических антител класса Е в периферической крови к бытовым, пищевым и пыльцевым аллергенам на коммерческих наборах (ООО «Алькорбио», Санкт-Петербург). Всем детям выполнялись риноцитограмма и забор назофарингеального смыва по описанной ранее методике [19]. В назофарингеальном смыве с помощью ИФА исследовали концентрацию IL-1β, IL-4, INF-α, INF-γ, TNF-α. Были использованы коммерческие наборы ООО «Вектор-Бест» (Кольцово, г. Новосибирск). Особенности проведения ИФА для установления концентрации цитокинов в назофарингеальном смыве описаны в ранее опубликованных работах [19].

С учетом клинико-иммунологических характеристик формировались группы АР и НАР. Основным критерием для АР и НАР было наличие симптомов интермиттирующего и персистирующего ринитов – ринорея и назальная обструкция.

Термин «эпизодический (или интермиттирующий)» означал, что проявления симптома ринита беспокоили ребенка менее 4 дней в неделю или менее 4 недель в году.

Термин «частое наличие симптомов (персистирующее)» означал, что пациент отмечал проявление симптомов заболевания более 4 дней в неделю или более 4 недель в году.

Иммуноаллергологические симптомы АР оценивались с учетом рекомендаций и алгоритма при детском аллергическом рините (РАДАР, научно-практическая программа, 2-е издание).

Иммунные критерии НАР как иммуновоспалительного заболевания оценивались с учетом литературных данных, представленных выше. В патогенезе НАР лежит иммунное (неинфекционное) воспаление, без системного повышения иммуноглобулина Е и с отсутствием сенсибилизации к бытовым, пыльцевым, пищевым, грибковым и инфекционным аллергенам.

Тяжесть течения ринита оценивалась по выраженности затрудненности дыхания:

0 баллов – отсутствие симптомов затруднения носового дыхания (легкая степень тяжести ринита),

1 балл – дневное затруднение носового дыхания (легкая степень тяжести ринита),

2 балла – ночное затруднение носового дыхания (среднетяжелая степень тяжести ринита),

3 балла – стойкое дневное и ночное затруднение носового дыхания (тяжелая степень тяжести ринита).

Критерии включения в группу АР и НАР представлены ниже.

Критерии включения в группу с АР.

1. Наличие интермиттирующего или персистирующего ринита.

2. Возраст детей старше 7 лет.

3. Наличие отягощенной наследственности по аллергии по линии матери и отца ребенка.

4. Наличие атопического дерматита и клинически значимых проявлений респираторной аллергии на бытовые, пыльцевые и пищевые аллергены.

5. Повышение в периферической крови иммуноглобулина Е свыше возрастной нормы (80 МЕ/мл).

6. Наличие сенсибилизации по IgE типу свыше 1,5 МЕ/мл к одному и более пыльцевому, пищевому, бытовому аллергену.

Критерии исключения из группы АР.

1. Отсутствие у ребенка хотя бы одного критерия включения в группу с АР.

2. Наличие невоспалительной и врожденной патологии носа и носоглотки.

Критерии включения в группу с НАР.

1. Наличие интермиттирующего или персистирующего ринита.

2. Возраст детей старше 12 лет.

3. Наличие локальной эозинофилии (свыше 5%) и (или) нейтропении (свыше 90%) по данным риноцитограммы.

4. Концентрация IL-4 в назофарингеальном смыве свыше 10 пг/мл.

5. Концентрация INF-g в назофарингеальном смыве свыше 100 пг/мл.

6. Концентрация иммуноглобулина Е в периферической крови не выше возрастной нормы (100 МЕ/мл).

Критерии исключения из группы НАР.

1. Отсутствие у ребенка хотя бы одного критерия включения в группу с АР.

2. Наличие не воспалительной и врожденной патологии носа и носоглотки.

Все дети получали препарат Нозефрин^{R}, назначенный по показаниям в дозе 50 мкг в оба носовых хода 1 раз в день в течение одного месяца. Дополнительная терапия включала водно-солевые назальные спреи по 1 дозе в оба носовых хода 3 раза в день на 20 дней. По показаниям назначались антиконгестанты и системные антигистаминные препараты.

Повторное обследование детей проводилось через 1 месяц после окончания курса топической терапии Нозефрином^{R}. Оценивали клинические симптомы заболевания, в частности характер течения заболевания интерпретировали с учетом повторения симптомов ринита за 4 недели (интермиттирующий – менее 4 дней в неделю, персистирующий – более 4 раз в неделю), тяжесть заболевания – с учетом выраженности назальной обструкции (баллы представлены выше). Проводили исследования общего анализа крови, иммуноглобулина Е общего и специфического, риноцитограммы и определение концентрации цитокинов в назальном секрете. Оценивалась динамика клинических симптомов ринита, а также уровней системного иммуноглобулина Е общего и специфического, системной и локальной эозинофилии и нейтропении, концентрации цитокинов назофарингеального смыва – за два месяца от начала лечения.

Статистическую обработку полученных результатов проводили с помощью стандартных статистических методов, используя пакет прикладных программ Statistica for Windows 7.0. Проводили сравнение средних значений уровней метрических показателей в различных группах детей с помощью непараметрических тестов Краскела–Уоллиса и Манна–Уитни. Непараметрические количественные показатели сравнивали с помощью критерия Манна–Уитни, а параметрические – с помощью критерия Стьюдента. Результаты считали достоверными при ошибке менее 5%, что соответствует медико-биологическим исследованиям [20].

Результаты исследования. Проведенное исследование показало, что в группе детей с АР достоверно чаще, чем в группе с НАР встречалась отягощенность наследственного анамнеза по аллергии (табл. 1). По другим анамнестическим и клиническим данным АР не отличался от НАР. В частности, были сопоставимы характер течения ринита (интермиттирующий, персистирующий) и тяжесть заболевания (легкая, средняя, тяжелая). В группе детей с АР все дети имели круглогодичный ринит и атопической сенсибилизации свыше 1,5 МЕ/мл к пыльцевым аллергенам не обнаружено ни у одного ребенка.

В то же время с учетом критериев включения в группы АР и НАР при АР была достоверно выше, чем при НАР, концентрация иммуноглобулина Е в периферической крови. Кроме того, при АР было достоверно выше, чем при НАР, количество атопических сенсибилизаций, выявленных по специфическому иммуноглобулину Е в периферической крови, к различным бытовым, пыльцевым и пищевым аллергенам, а также уровень эозинофильных лейкоцитов в периферической крови.

Эти данные еще раз демонстрируют, что аллергический ринит – это конституционально обусловленное иммунное воспаление слизистой оболочки носа, индуцированное иммунными ответами по IgE-типу к различным аллергенам макро- и микроокружения.

По данным риноцитограммы НАР отличался от АР по выраженности местных реакций на слизистой оболочке носа с присутствием нейтрофильных лейкоцитов, а также по высокой концентрации IL-4 и INF-g в назофарингеальном смыве. Уровень эозинофильных лейкоцитов в мазках-отпечатках со слизистой оболочки носа был сопоставим при АР и НАР.

Таблица 1

Клинико-иммунологические критерии аллергического и неаллергического ринитов у детей

Клинико-иммунологические критерии	Аллергический ринит, $n = 48$			Неаллергический ринит, $n = 37$			p
	Me	P25	P75	Me	P25	P75	
Наследственная отягощенность, в баллах (0 – нет, 1 – по отцовской линии, 2 – по материнской линии, 3 – по отцовской и материнской линиям)	1,909*	0,858	2,960	0,636	0,005	1,648	<0,05
Атопический дерматит после года, качественно (есть – 1, нет – 0)	0,73	0,027	1,428	0,182	0,005	0,789	>0,05
Характер течения ринита, в баллах (интермиттирующий – 1 балл, персистирующий – 2 балла)	1,364	0,607	2,120	1,182	0,575	1,789	>0,05
Тяжесть ринита (легкая – 1 балл, среднетяжелая – 2 балла, тяжелая – 3 балла)	1,364	0,607	2,120	1,273	0,303	2,243	>0,05
Пищевая аллергия на коровье молоко, качественно (есть – 1, нет – 0)	0,727	0,027	1,428	0,364	0,005	1,120	>0,05
Пищевая аллергия на куриное яйцо, качественно (есть – 1, нет – 0)	0,091	0,005	0,543	0,182	0,005	0,789	>0,05
Пищевая аллергия на пищевые изделия с пшеничной мукой, качественно (есть – 1, нет – 0)	0,455	0,005	1,238	0,182	0,005	0,789	>0,05
% эозинофилов в периферической крови	4,01*	0,783	7,217	1,273	0,005	2,928	<0,05
% эозинофилов по риноцитограмме	2,636	0,005	5,802	3,636	0,005	8,249	>0,05
% нейтрофилов по риноцитограмме	15,82	0,005	33,322	82,46*	43,028	121,88	<0,001
Концентрация в периферической крови иммуноглобулина Е, нг/мл	184,55*	36,17	332,92	58,091	26,817	89,365	<0,001
Количество сенсибилизаций по IgE типу свыше 1,5 МЕ/мл к различным аллергенам	1,909*	0,342	3,476	0,091	0,005	0,543	<0,05
Концентрация IL-4 в назофарингеальном смыве, пг/мл	9,909	6,875	12,943	15,636*	7,691	23,581	<0,01
Концентрация IL-1β в назофарингеальном смыве, пг/мл	7,545	1,532	13,559	10,636	3,009	18,263	>0,05
Концентрация INF-γ в назофарингеальном смыве, пг/мл	75,636	45,12	106,15	142,09*	86,658	197,52	<0,001
Концентрация INF-α в назофарингеальном смыве, пг/мл	4,091	1,454	6,728	5,273	2,120	8,426	>0,05
Концентрация TNF-α в назофарингеальном смыве, пг/мл	8,727	4,273	13,182	7,727	2,932	12,522	>0,05

* Достоверно значимое превышение показателя.

Эти данные указывают, что НАР является иммуновоспалительным заболеванием, где доминируют IL-4 опосредованные иммунные реакции с привлечением в очаг воспаления нейтрофильных и эозинофильных лейкоцитов. При данной патологии также имеет место наследственная отягощенность по аллергическим заболеваниям у родственников, но менее выраженная, чем при АР. Атопический дерматит как проявление пищевой аллергии у небольшого процента детей с НАР манифестировал на первом году жизни.

Исходя из того что АР и НАР связаны с иммунным воспалением на слизистой оболочке носа и с учетом инструкции по применению лекарственного препарата мометазона фуроата этим детям был назначен топический глюкокортикостероид Нозефрин^{R} по 50 мкг в оба носовых хода 1 раз в день на 30 дней. Согласно дизайну исследования повторные клинико-иммунологические исследования проводились через 30 дней после отмены лекарственного препарата и, соответственно, через 60 дней после начала терапии. В течение ме-

сяца после приема Нозефрина^{R} оценивались клинические симптомы ринита с позиции характера и тяжести заболевания. Сравнение клинических и лабораторных показателей для АР и НАР до начала лечения и после него представлены в табл. 2 и 3.

Как видно из табл. 2, топическая терапия Нозефрином^{R} в течение одного месяца привела к достоверному снижению клинических проявлений ринита. Так, в течение последующего месяца после отмены лекарственного препарата у 35 пациентов (72,9%) симптомы ринита полностью отсутствовали. У пациентов с сохраняющимися клиническими проявлениями ринита достоверно снизилась тяжесть течения заболевания. Кроме того, отмечена положительная динамика в маркерах местного иммунного воспалительного процесса. В частности, по данным риноцитограммы уменьшилось количество нейтрофильных лейкоцитов в мазках-отпечатках. Снизилась концентрация IL-4 и TNF-α в назофарингеальном смыве и увеличилась в этом биологическом материале концентрация INF-γ. Эти данные указывают на уменьшение уровня аллергического воспаления, связанного с продукцией провоспалительных и проаллергических цитокинов. Исследование показало, что месячный курс топической глюкортикостероидной терапии аллергического ринита не уменьшает системные проявления атопии, такие как уровень иммуноглобулина Е в периферической крови и выраженность специфических атопических сенсибилизаций к аллергенам макро- и микроокружения, а также местные и системные эозинофильные реакции. Влияние на эти факторы патогенеза заболевания зависит от комплексного лечения АР, включающего длительную гипоаллергенную диету и гипоаллергенный быт, применение других фармацевтических и иммунобиологических препаратов.

Применение Нозефрина^{R} у детей школьного возраста с НАР привело к уменьшению клинических проявлений заболевания (табл. 3). Так, у 17 детей (45,9%) клинические симптомы ринита не проявлялись в течение последующего месяца после окончания топической глюкортикостероидной терапии. Статистическая оценка изменения характера течения заболевания и выраженности его тяжести не выявила статистических различий между началом лечения и его окончанием. Тем самым можно говорить о том, что при НАР иммуновоспалительный процесс носит более выраженный характер и месячного курса лечения Нозефрином^{R} недостаточно для полного купирования симптомов ринита у более половины обследованных лиц.

Таблица 2

Динамика клинико-иммунологических критериев аллергического ринита у детей до лечения и после лечения Нозефрином^{R}

Клинико-иммунологические критерии	Аллергический ринит до лечения, n = 48			Аллергический ринит после лечения, n = 48			p
	Me	P25	P75	Me	P25	P75	
Характер течения ринита, в баллах (отсутствие признаков ринита – 0 баллов, интермиттирующий – 1 балл, персистирующий – 2 балла)	1,36	0,61	2,12	0,27	0,05	0,97	<0,05*
Тяжесть ринита (отсутствие признаков ринита – 0 баллов, легкая – 1 балл, средне-тяжелая – 2 балла, тяжелая – 3 балла)	1,36	0,61	2,12	0,36	0,05	1,12	<0,05*
% эозинофилов в периферической крови	4,00	0,78	7,22	3,27	0,85	5,70	>0,05
% эозинофилов по риноцитограмме	2,64	0,05	5,80	1,45	0,05	3,01	>0,05
% нейтрофилов по риноцитограмме	15,82	0,05	33,32	7,55	2,29	12,80	<0,05*
Концентрация в периферической крови иммуноглобулина Е, нг/мл	184,55	36,17	332,92	178,91	40,91	316,91	>0,05
Концентрация IL-4 в назофарингеальном смыве, пг/мл	9,91	6,88	12,94	7,64	2,34	12,93	<0,05*
Концентрация IL-1β в назофарингеальном смыве, пг/мл	7,55	1,53	13,56	5,91	0,01	11,81	>0,05
Концентрация INF-γ в назофарингеальном смыве, пг/мл	75,64	45,12	106,15	81,36	61,87	100,86	<0,05*
Концентрация INF-α в назофарингеальном смыве, пг/мл	4,09	1,45	6,73	4,27	1,50	7,05	>0,05
Концентрация TNF-α в назофарингеальном смыве, пг/мл	8,73	4,27	13,18	4,64	1,01	8,27	<0,05*

* Достоверно значимое превышение показателя.

Таблица 3

Динамика клинико-иммунологических критериев неаллергического ринита у детей до лечения и после лечения Нозефрином^{R}

Клинико-иммунологические критерии	Неаллергический ринит до лечения, n = 37			Неаллергический ринит после лечения, n = 37			p
	Me	P25	P75	Me	P25	P75	
Характер течения ринита, в баллах (отсутствие признаков ринита – 0 баллов, интермиттирующий – 1 балл, персистирующий – 2 балла)	1,18	0,58	1,79	0,64	0,05	1,39	>0,05
Тяжесть ринита (отсутствие признаков ринита – 0 баллов, легкая – 1 балл, среднетяжелая – 2 балла, тяжелая – 3 балла)	1,27	0,30	2,24	0,64	0,05	1,39	>0,05
% эозинофилов в периферической крови	1,27	0,05	2,93	0,91	0,05	1,96	>0,05
% эозинофилов по риноцитограмме	3,64	0,05	8,25	1,27	0,05	3,51	<0,05*
% нейтрофилов по риноцитограмме	82,45	43,03	121,88	64,64	36,56	92,71	<0,01*
Концентрация в периферической крови иммуноглобулина Е, нг/мл	58,09	26,82	89,36	55,18	22,46	87,90	>0,05
Концентрация IL-4 в назофарингеальном смыве, пг/мл	15,64	7,69	23,58	7,36	2,51	12,21	<0,01*
Концентрация IL-1β в назофарингеальном смыве, пг/мл	10,64	3,01	18,26	5,36	0,38	10,35	<0,05*
Концентрация INF-γ в назофарингеальном смыве, пг/мл	142,09	86,66	197,52	80,45	63,05	97,86	<0,001*
Концентрация INF-α в назофарингеальном смыве, пг/мл	5,27	2,12	8,43	4,00	1,58	6,42	>0,05
Концентрация TNF-α в назофарингеальном смыве, пг/мл	7,73	2,93	12,52	5,36	2,13	8,60	<0,05*

* Достоверно значимое превышение показателя.

В то же время динамика местных клеточных и гуморальных реакций у детей с НАР достоверно значимо изменялась за месяц топического применения мометазона фуроата.

Из табл. 3 видно, что через один месяц после окончания топической терапии глюкортикостероидами в риноцитограмме уменьшалось количество нейтрофильных и эозинофильных лейкоцитов, а в назофарингеальном смыве снижалась концентрация провоспалительных цитокинов: IL-1β, TNF-α, INF-γ и проаллергического – IL-4. Тем самым, можно говорить о том, что при НАР лекарственный препарат Нозефрин^{R} активно уменьшает локальное иммунное воспаление на слизистой оболочке носа. Сохраняющиеся симптомы ринита, такие как назальная обструкция и ринорея, могут быть обусловлены вазомоторным компонентом данного вида ринита. Нарушения вегетативной иннервации сосудов слизистой оболочки носа обусловливают длительное сохранение ее отека и проявлений клинических симптомов ринита.

Обсуждения. Этиология и патогенез аллергического и неаллергического ринита продолжают активно изучаться, в том числе с позиций новых знаний о роли иммунокомпетентных клеток в регуляции и реализации иммунного воспаления слизистой оболочки носа и способах эффективного лечения этих иммуновоспалительных заболеваний.

Как уже говорилось выше, АР рассматривается как мультифакториальное заболевание, где генетическому детерминированию патологической регуляции иммунных функций, через гипер- и гипопродукцию тех или иных цитокинов, отводится ведущая роль [6]. Прежде всего это гены интерлейкинов 4 и 13 (IL4, IL13), стимулирующих выработку плазматическими клетками антител класса IgE; ген альфа-цепи рецептора к IL-4 и IL-13 (IL4RA) и ген Fc-фрагмента высокоаффинного рецептора IgE (MS4A2). Эти гены детерминируют перестройку иммунного реагирования на аллергены на Th2-иммунный ответ (аллергический иммунный ответ, связанный с активацией Т-лимфоцитов хелперов второго типа). Вторая группа генов кодирует медиаторы воспаления и тем самым определяет вовлечение в аллергический процесс других миелоидных и лимфоидных клеток. Прежде всего, это ген фермента лейкотриен-С4-синтаза (LTC4S), который участвует в синтезе цистеиниловых лейкотриенов, важнейших факторов тканевого воспаления при аллергии [21, 22]. Кроме того, в ограничении клеточного иммунного ответа (индукция

анергии Т-лимфоцитов хелперов первого типа) участвуют такие цитокины, как интерлейкин 10 (IL-10) и трансформирующий ростовой фактор бета 1 (TGF-β1), а соответствующие гены также ассоциированы с аллергическими заболеваниями. Усиление «аллергических» свойств Th2 происходит под влиянием TSLP (Thymic stromal lymphopoietin), синтезируемого эпителиальными клетками слизистой оболочки респираторного тракта. Для полиморфного участка гена TSLP (rs 1837253) показана ассоциация минорного аллеля и генотипа с аллергическим ринитом у детей, сочетающегося с бронхиальной астмой [23]. Через данный генотип детерминируется повышенный синтез собственно TSLP, влияющего на Th2 и превращающего их в аллергические Th2 с повышенным синтезом TNF-α. Развитие иммунного воспаления определяется особенностями презентации антигенов иммунокомпетентным клеткам, в этих процессах участвуют молекулы главного комплекса тканевой совместимости HLA-DR и HLA-DQ. Для аллелей и генотипов генов HLADRB1 и HLADQB1 выявлены положительные ассоциации с аллергическим ринитом и бронхиальной астмой у детей [6]. Для аллергического ринита и бронхиальной астмы у детей показана значимость мутантных аллелей в промоторе гена CD14 (-1145G/A). Молекула CD14 вместе с толл-лайк-рецептором 4-го типа (TLR-4) входит в рецепторный комплекс распознавания бактериальных липополисахаридов [24] и тем самым регулирует этап антигенного распознавания, необходимого для активации сигнальных паттерн-распознающих рецепторов. Именно от этих рецепторов через каскадные цитоплазматические цепи сигнал об индукции синтеза интерлейкинов 4 и 13 поступает в ядро клетки. Особенности первичного распознавания антигена (аллергена) может влиять и на характер синтеза проаллергических интерлейкинов. В отношении оценки роли различных генов в формировании мультифакториальных хронических заболеваний хорошо зарекомендовал себя электронный ресурс HuGE Navigator [25], позволяющий оценить вклад различных генов в развитие оцениваемого заболевания.

Проведенное исследование показало, что при АР наследственная отягощенность по аллергическим заболеваниям у родственников и проявления аллергической патологии у самих детей достоверно выше, чем в группе с НАР. Было выявлено, что при лечении детей с АР Нозефрином^{R} происходило не только уменьшение симптомов ринита, но и снижение концентрации в назофарингеальном смыве проаллергического IL-4, провоспалительного TNF-α, с одновременным увеличением INF-γ. Эти результаты указывают, что мометазон фуроат подавляет активность аллергических Th2, синтезирующих IL-4 и TNF-α одновременно. Компенсаторная активация Th1 приводит к увеличению синтеза INF-γ. Тем самым можно считать, что именно такое изменение локального цитокинового статуса отображает процесс выздоровления слизистой оболочки носа. Соответственно Нозефрин^{R} является эффективным лекарственным средством для лечения аллергического ринита у детей.

Неаллергический ринит является полиморфным по этиологии и патогенезу заболеванием. В европейских рекомендациях выделяют идиопатический ринит и неаллергический ринит с эозинофильным синдромом [3, 4]. Отечественная классификация хронического ринита у детей включает неаллергический ринит с эозинофильным синдромом и вазомоторный ринит.

Анализ научных исследований, посвященных изучению особенностей локального воспаления при НАР и АР, показал, что при обеих нозологиях повышались по отношению к контролю (здоровые пациенты) IL-3, IL-4, IL-5, IL-6, G-CSF, MIP-1β, триптаза и ECP, но при неаллергическом рините IL-4, IL-6, G-CSF и ECP доминировали по сравнению с персистирующим аллергическим ринитом [8]. Авторы исследования акцентируют внимание, что повышенная выработка при неаллергическом рините с эозинофильным синдромом IL-17 является основой для привлечения в воспалительный процесс нейтрофильных лейкоцитов и для ремоделирования слизистой оболочки носа [8].

Другое исследование локальных иммунологических показателей у детей и взрослых пациентов с аллергическим и неаллергическим ринитами показало, что уровни IL-10 и INF-γ в назальном секрете были выше у детей с НАР, чем у пациентов с АР. Исследования локального клеточного иммунитета с помощью проточной цитометрии назального секрета показали, что уровень макрофагов выше у детей с неаллергическим ринитом по сравнению с аллергическим ринитом. И уровень макрофагов в назальном секрете имел отрицательную корреляцию с концентрациями в этой биологической жидкости иммуноглобулина Е (IgE) и IL-4. Авторы акцентируют внимание на гиперреактивности врожденного клеточного иммунитета при неаллергическом рините у детей [26].

Конституциональная предрасположенность к гиперреактивности врожденного иммунитета и к формированию НАР может реализовываться через полиморфные варианты генов IL-17RB (кодирующих рецептор как к IL-17B, так и к IL-25), IL1-RL1 (кодирующих рецептор к IL-33), а также AREG (кодирующих амфирегулин), экспрессирующихся в регуляторных клетках врожденного иммунитета (ILCs2) и индуцирующих иммунное воспаление без активации Th2 иммунного ответа [14].

Тем самым при НАР ведущими локальными медиаторами являются IL-3, IL-4, IL-5 и IL-17. Концентрация INF-G в назальном секрете может быть дифференциальным критерием между АР и НАР. В проведенном исследовании из всех выше указанных цитокинов исследовались IL-4 и INF-γ (как более доступные для рутинных лабораторных исследований). Локальное повышение этих цитокинов рассматривалось в настоящем исследовании как диагностический критерий иммуновоспалительных реакций.

Проведенное исследование показало, что при НАР также имеются наследственная отягощенность по аллергическим заболеваниям у родственников обследованных детей, проявления пищевой аллергии на белки коровьего молока и развитие атопического дерматита на первом году жизни у самих детей. Эти показатели были достоверно ниже, чем при АР. В то же время при НАР (по данным риноцитограммы) нейтрофильные реакции на слизистой оболочке носа носили более выраженный характер, чем при АР. В назофарингеальном смыве концентрации IL-4 и INF-γ были достоверно выше, чем при АР. Эти данные указывают, что в исследуемой выборке детей воспаление на слизистой оболочке носа развивалось по иммунному типу с преимущественным участием нейтрофильных лейкоцитов.

Применение лекарственного средства Нозефрин^{R} в течение одного месяца способствовало уменьшению клинических проявлений ринита, но достоверно ниже АР. После топической терапии Нозефрином^{R} НАР в назофарингеальном смыве у детей достоверно значимо уменьшалась концентрация IL-4, INF-γ, TNF-α, IL-1β, что указывало на подавление иммунного воспаления. Учитывая представленные литературные данные об иммунных звеньях патогенеза НАР и собственные результаты об особенностях цитокинового профиля назофарингеального смыва при НАР по отношению к АР, можно считать, что Нозефрин^{R} является эффективным лекарственным средством в лечении НАР у детей.

Принимая во внимание литературные данные и собственные исследования по характеру локального воспаления у детей с неаллергическим ринитом, можно утверждать о том, что НАР является иммуновоспалительным заболеванием с общими для АР звеньями патогенеза. В частности, речь идет о конституционально обусловленной гиперреактивности регуляторных лимфоцитов (Th2 – для аллергического ринита, ILCs2 – для неаллергического ринита) с синтезом схожих по функциональным качествам цитокинов. Исходя из этого применение топической глюкортикостероидной терапии (мометазоном фуроатом) при НАР должно быть расширенно до возрастного ограничения при АР.

Заключение. Таким образом, месячный курс топической терапии Нозефрином^{R} (мометазон фуроат) аллергического и неаллергического ринитов у детей уменьшил выраженность клинических проявлений ринита и локального воспаления, отраженного в концентрациях провоспалительных и проаллергических цитокинов назального секрета.

При лечении Нозефрином^{R} аллергического ринита у 73% детей полностью исчезали клинические проявления ринита (назальная обструкция, отек слизистой оболочки носа, ринорея), достоверно значимо уменьшаются количество нейтрофильных лейкоцитов (по данным риноцитограммы), концентрации IL-4, TNF-α в назофарингеальном смыве и увеличивается концентрация INF-γ.

Лечение Нозефрином^{R} неаллергического ринита приводит к снижению клинических проявлений ринита (назальная обструкция, отек слизистой оболочки носа, ринорея) лишь у 46% пациентов, но достоверно значимо уменьшает локальное иммунное воспаление за счет подавления синтеза IL-4, IL-1β, TNF-α, ING-γ. Кроме того, по данным риноцитограммы на слизистой оболочке носа у детей с неаллергическим ринитом после лечения Нозефрином^{R} уменьшается количество эозинофильных и нейтрофильных лейкоцитов.

ЛИТЕРАТУРА

1. Романцев М. Г. Ершов Ф. И. Часто болеющие дети: современная фармакотерапия. М.: ГЭОТАР-Медиа, 2006. 192 с.
2. Кушнарева М. В., Виноградова Т. В., Кешишян Е. С., Парфенов В. В., Кольцов В. Д., Брагина Г. С. [и др.]. Особенности иммунного статуса и системы интерферона у детей раннего возраста // Рос. вестн. перинатологии и педиатрии. 2016. № 3 (61). С. 12–21. DOI:10.21508/1027-4065-2016-61-3-12-21.
3. Hardjojo A., Shek L. P. C., van Bever H. P. S., Lee Bee W. Rhinitis in children less than 6 years of age: current knowledge and challenges // Asia Pac Allergy. 2011. N 1. P. 115–122. http://dx.doi.org/10.5415/apallergy.2011.1.3.115.
4. Bousquet J., Khaltaev N., Cruz A. A., Denburg J., Fokkens W. J., Togias A. [et al.]. Allergic Rhinitis and its Impact on Asthma (ARIA) 2008 update (in collaboration with the World Health Organization, GA2LEN and AllerGen) // Allergy. 2008. Vol. 63, suppl. 86. P. 8–160.
5. РАДАР. Аллергический ринит у детей: рекомендации и алгоритм при детском аллергическом рините. 2-е изд., перераб. и доп. М: Оригинал-макет, 2017. 80 с.
6. Фрейдин М. Б., Пузырев В. П. Генетика человека: синтропные гены аллергических заболеваний // Генетика. 2010. Т. 46, № 2. С. 255–261.

7. Benson M., Strannegard I.-L., Strannegard O., Wennergren G. Topical steroid treatment of allergic rhinitis decreases nasal fluid TH2 cytokines, eosinophils, eosinophil cationic protein, and IgE but has no significant effect on IFN-γ, IL-1β, TNF-α, or neutrophils // Journ. of Allergy and Clinical Immunology. 2000. Vol. 106, is. 2. P. 307–312.
8. Gröger M., Klemens C., Wendt S., Becker S., Canis M., Havel M. [et al.]. Mediators and cytokines in persistent allergic rhinitis and nonallergic rhinitis with eosinophilia syndrome // Int Arch Allergy Immunol. 2012. Vol. 159 (2). P. 171–178. DOI: 10.1159/000336169. Epub 2012 May 31.
9. König K., Klemens Ch., Eder K., San Nicol M., Becker S., Kramer M. F., Gröger M. Cytokine profiles in nasal fluid of patients with seasonal or persistent allergic rhinitis // Allergy, Asthma & Clinical Immunology. 2015. N 11. P. 26–37.
10. Ярилин А. А. Иммунология: учеб. М.: ГЭОТАР-Медиа, 2010. 752 с.
11. Aryan Z., Holgate S.T., Radzioch D., Rezaei N. A New Era of Targeting the Ancient Gatekeepers of the Immune System: Toll-Like Agonists in the Treatment of Allergic Rhinitis and Asthma // Int Arch Allergy Immunol. 2014. Vol. 164. P. 46–63. https://DOI.org/10.1159/000362553.
12. Просекова Е. В., Нетесова С. Ю., Забелина Н. Р., Сабыныч В. А., Сотниченко С. А. Структура цитокинового профиля назального секрета при аллергическом рините у детей // Тихоокеан. мед. журн. 2014. № 1. С. 38–42.
13. Sin B., Togias A. Pathophysiology of Allergic and Nonallergic Rhinitis // All Annals ATS Issues. 2011. Vol. 8, N 1. Mar 01. Article Tools.
14. Woo Y., Jeong D., Chung D. H., Kim H. Y. The Roles of Innate Lymphoid Cells in the Development of Asthma // Immune Network. 2014. Vol. 14, N 4. P. 171–181.
15. Monticelli L. A., Sonnenberg G. F., Abt M. C., Alenghat T., Ziegler C. G., Doering T. A. [et al.]. Innate lymphoid cells promote lung-tissue homeostasis after infection with influenza virus // Nat. Immunol. 2011. DOI: 10.1031/ni.2131.
16. Benson M., Strannegård I. L., Wennergren G., Strannegård O. Interleukin-5 and interleukin-8 in relation to eosinophils and neutrophils in nasal fluids from school children with seasonal allergic rhinitis // Pediatr Allergy Immunol. 1999. Aug. N 10 (3). P. 178–185.
17. Anfuso A., Ramadan H., Terrell A., Demirdag Y., Walton Ch., Skoner D. P. Sinus and adenoid inflammation in children with chronic rhinosinusitis and asthma // Annals of Allergy, Asthma & Immunology. Vol. 114, is. 2. P. 103–110.
18. Карпова Е. П., Тулупов Д. А. Хронический аденоидит у детей: пособие для врачей. М.: РМАПО, 2009. 54 с.
19. Шабалдина Е. В. Нарушения системной и локальной иммунной регуляции при гипертрофии миндалин лимфоидного глоточного кольца у детей раннего и дошкольного возраста. автореф. дис. … докт. мед. наук. СПб., 2016. 32 с.
20. Лакин Г. Ф. Биометрия. М.: Высш. шк., 1990. 352 с.
21. Penrose J. F., Baldasaro M. H. Leukotriene C4 synthase, a candidate gene for the aspirin_intolerant asthmatic phenotype // Allergy Asthma Proc. 1999. Vol. 20. P. 353–360.
22. Palikhe N. S., Kim S. H., Park H. S. What do we know about the genetics of aspirin intolerance? // Jurn. Clin. Pharm. Ther. 2008. Vol. 33. P. 465–472.
23. Bunyavanich S., Melen E., Wilk J. B., Granada M., Soto-Quiros M. E., Avila L. [et al.]. Thymic stromal lymphopoietin (TSLP) is associated with allergic rhinitis in children with asthma // Clin. Mol. Allergy. 2011. N 9. P. 211–219.
24. Nabih E. S., Kamel H. F., Kamel T. B. Association Between CD14 Polymorphism (-1145G/A) and Childhood Bronchial Asthma // Biochem Genet. 2016. Feb. Vol. 54 (1). P. 50–60.
25. https://phgkb.cdc.gov/PHGKB/hNHome.action
26. Lee K. S., Yu. J., Shim D., Choi H., Jang M.-Y., Kim K. R. [et al.]. Local Immune Responses in Children and Adults with Allergic and Nonallergic Rhinitis // PLoS ONE. 2016. N 11 (6). P. e0156979. DOI:10.1371/ journal.pone.0156979

REFERENCES

1. Romantsev M. G. Ershov F. I. Chasto boleyushchie deti: sovremennaya farmakoterapiya [Sickly children: the present-day pharmacotherapy]. M.: GEOTAR-Media, 2006. 192 (in Russian).
2. Kushnareva M. V., Vinogradova T. V., Keshishyan E. S., Parfenov V. V., Kol'tsov V. D., Bragina G. S., Parshina O. V., Guseva T. S. Osobennosti immunnogo statusa i sistemy interferona u detei rannego vozrasta [The specific features of immune status and interferon system in infants]. *Rossiiskii vestnik perinatologii i pediatrii*. 2016;3(61): 12-21. DOI:10.21508/1027-4065-2016-61-3-12-21 (in Russian).
3. Hardjojo A., Shek L. P. C., van Bever H. P. S., Lee Bee W. Rhinitis in children less than 6 years of age: current knowledge and challenges. *Asia Pac Allergy.*2011;1:115-122. http://dx.doi.org/10.5415/apallergy.2011.1.3.115;
4. Bousquet J., Khaltaev N., Cruz A. A., Denburg J., Fokkens W. J., Togias A. [et al.]. Allergic Rhinitis and its Impact on Asthma (ARIA) 2008 update (in collaboration with the World Health Organization, GA2LEN and AllerGen). *Allergy.* 2008;63;Suppl.86:8-160.
5. RADAR. Allergicheskii rinit u detei: rekomendatsii i algoritm pridetskom allergicheskom rinite. 2-e izd., pererab. i dop. M: Original-maket, 2017. 80 (in Russian).
6. Freidin M. B., Puzyrev V. P. Genetika cheloveka: sintropnye geny allergicheskikh zabolevanii. *Genetika*. 2010;46;2:255-261.
7. Benson M., Strannegard I-L., Strannegard O., Wennergren G. Topical steroid treatment of allergic rhinitis decreases nasal fluid TH2 cytokines, eosinophils, eosinophil cationic protein, and IgE but has no significant effect on IFN-γ, IL-1β, TNF-α, or neutrophils. *Journal of Allergy and Clinical Immunology*. 2000;106, issue 2:307-312.
8. Gröger M., Klemens C., Wendt S., Becker S., Canis M., Havel M., Pfrogner E., Rasp G., Kramer M.F. Mediators and cytokines in persistent allergic rhinitis and nonallergic rhinitis with eosinophilia syndrome. *Int Arch Allergy Immunol.* 2012;159(2):171-178. DOI: 10.1159/000336169. Epub 2012 May 31.
9. König K., Klemens Ch., Eder K., San Nicol M., Becker S., Kramer M. F., Gröger M. Cytokine profiles in nasal fluid of patients with seasonal or persistent allergic rhinitis. *Allergy, Asthma & Clinical Immunology*. 2015;11:26-37.
10. Yarilin A. A. Immunologiya: uchebnik [Immunology: manual]. M.: GEOTAR-Media, 2010. 752 (in Russian).

11. Aryan Z., Holgate S. T., Radzioch D., Rezaei N. A New Era of Targeting the Ancient Gatekeepers of the Immune System: Toll-Like Agonists in the Treatment of Allergic Rhinitis and Asthma. *Int Arch Allergy Immunol*. 2014;164:46-63 https://doi.org/10.1159/000362553.
12. Prosekova E. V., Netesova S. Yu., Zabelina N. R., Sabynych V. A., Sotnichenko S. A. Struktura tsitokinovogo profilya nazal'nogo sekreta pri allergicheskom rinite u detei [The structure of nasal secretion cytokine profile in allergic rhinitis in children]. *Tikhookeanskii meditsinskii zhurnal*. 2014;1:38-42 (in Russian).
13. Sin B., Togias A. Pathophysiology of Allergic and Nonallergic Rhinitis. *All Annals ATS Issues*. 2011;8;1. Mar 01. Article Tools.
14. Woo Y., Jeong D., Chung D. H., Kim H. Y. The Roles of Innate Lymphoid Cells in the Development of Asthma. *Immune Network*. 2014;14(4):171-181.
15. Monticelli L. A., Sonnenberg G. F., Abt M. C., Alenghat T., Ziegler C. G., Doering T. A., Angelosanto J. M. [et al.]. Innate lymphoid cells promote lung-tissue homeostasis after infection with influenza virus. *Nat. Immunol*. 2011. DOI: 10.1031/ni.2131.
16. Benson M., Strannegård I. L., Wennergren G., Strannegård O. Interleukin-5 and interleukin-8 in relation to eosinophils and neutrophils in nasal fluids from school children with seasonal allergic rhinitis. *Pediatr Allergy Immunol*. 1999.Aug.;10(3):178–185.
17. Anfuso A., Ramadan H., Terrell A., Demirdag Y., Walton Ch., Skoner D. P. Sinus and adenoid inflammation in children with chronic rhinosinusitis and asthma. *Annals of Allergy, Asthma & Immunology.* 114, issue 2:103-110.
18. Karpova E. P., Tulupov D. A. Khronicheskii adenoidit u detei: posobie dlya vrachei [Chronic adenoiditis in children: manual for doctors]. M.: RMAPO, 2009. 54 (in Russian).
19. Shabaldina E. V. Narusheniya sistemnoi i lokal'noi immunnoi regulyatsii pri gipertrofii mindalin limfoidnogo glotochnogo kol'tsa u detei rannego i doshkol'nogo vozrasta. avtoref. dis. … dokt. med. nauk [The disorders of systemic and local immune regulation in hypertrophy of tonsils of lymphoid pharyngeal ring in infants and pre-school children. The extended abstracts of MD dissertation]. SPb., 2016. 32 (in Russian).
20. Lakin G. F. Biometriya [Biometry]. M.: Vysshaya shkola, 1990. 352 (in Russian).
21. Penrose J. F., Baldasaro M. H. Leukotriene C4 synthase, a candidate gene for the aspirin_intolerant asthmatic phenotype. *Allergy Asthma Proc*. 1999. Vol. 20. P. 353–360.
22. Palikhe N. S., Kim S. H., Park H. S. What do we know about the genetics of aspirin intolerance? *J. Clin. Pharm. Ther*. 2008;33: 465-472.
23. Bunyavanich S., Melen E., Wilk J. B., Granada M., Soto-Quiros M. E., Avila L. [et al.]. Thymic stromal lymphopoietin (TSLP) is associated with allergic rhinitis in children with asthma. *Clin. Mol. Allergy*. 2011;9:211-219.
24. Nabih E. S., Kamel H. F., Kamel T. B. Association Between CD14 Polymorphism (-1145G/A) and Childhood Bronchial Asthma. *Biochem Genet.* 2016. Feb;54(1):50-60.
25. https://phgkb.cdc.gov/PHGKB/hNHome.action
26. Lee K. S., Yu. J., Shim D., Choi H., Jang M.-Y., Kim K. R. [et al.]. Local Immune Responses in Children and Adults with Allergic and Nonallergic Rhinitis. *PLoS ONE*. 2016;11(6):e0156979. DOI:10.1371/ journal.pone.0156979

Шабалдина Елена Викторовна – доктор медицинских наук, доцент, заведующая кафедрой оториноларингологии и клинической иммунологии ФГБОУ ВПО «Кемеровский государственный медицинский университет» Минздрава России. Кемерово, Россия, 65000, ул. Ворошилова, д. 22а, тел. +7-951-163-90-11, e-mail: weit2007@yandex.ru

ORCID 0000-0002-0450-2767

Шабалдин Андрей Владимирович – доктор медицинских наук, профессор кафедры оториноларингологии и клинической иммунологии ФГБОУ ВПО «Кемеровский государственный медицинский университет» Минздрава России. Россия, 65000, г. Кемерово, ул. Ворошилова, д. 22а, тел. +7-903-907-51-97, e-mail: weit2007@yandex.ru

ORCID 0000-0002-8785-7896

Коростелев Александр Алексеевич – доктор медицинских наук, профессор, профессор кафедры оториноларингологии и клинической иммунологии ФГБОУ ВПО «Кемеровский государственный медицинский университет» Минздрава России. Россия, 65000, г. Кемерово, ул. Ворошилова, д. 22а; тел. +7-903-993-33-04, e-mail: alex_koro@mail.ru

ORCID 0000-0002-1369-8204

Кадауров Иван Федорович – кандидат медицинских наук, доцент кафедры оториноларингологии и клинической иммунологии ФГБОУ ВПО «Кемеровский государственный медицинский университет» Минздрава России. Россия, 65000, г. Кемерово, ул. Ворошилова, д. 22а; тел. +7-904-994-31-06, e-mail: elginas.i@mail.ru

ORCID 0000-0002-5262-7767

Elena Viktorovna Shabaldina – MD Candidate, Associate Professor, Head of the Chair of Otorhinolaryngology and Clinical Immunology of Kemerovo State Medical Academy. Russia, 650056, Kemerovo, 22a, Voroshilova str., tel.: 8(3842)39-64-29, 8-951-163-90-11, e-mail: weit2007@ya.ru

ORCID 0000-0002-0450-2767

Andrei Vladimirovich Shabaldin – MD, Teaching Assistant of the Chair of Otorhinolaryngology and Clinical Immunology of Kemerovo State Medical Academy. Russia, 650056, Kemerovo, 22a, Voroshilova str., tel.: 8(3842)39-64-29, 8-951-163-90-11, e-mail: weit2007@ya.ru

ORCID 0000-0002-8785-7896

Aleksandr Alekseevich Korostelev – Professor, MD, Professor of the Chair of Otorhinolaryngology and Clinical Immunology of Kemerovo State Medical Academy. Russia, 650056, Kemerovo, 22a, Voroshilova str., tel.: +7-903-993-33-04, e-mail: alex_koro@mail.ru

ORCID 0000-0002-1369-8204

Ivan Fedorovich Kandaurov – Associate Professor, MD Candidate of the Chair of Otorhinolaryngology and Clinical Immunology of Kemerovo State Medical Academy. Russia, 650056, Kemerovo, 22a, Voroshilova str., tel.:+7-904-994-31-06, e-mail: elginas.i@mail.ru

ORCID 0000-0002-5262-7767

Киселев А. С.

К 60-ЛЕТИЮ ЛОР-ОТДЕЛЕНИЯ ГОРОДСКОЙ БОЛЬНИЦЫ № 20 (САНКТ-ПЕТЕРБУРГ)

Среди больниц Санкт-Петербурга городская больница № 20, где находится ЛОР-отделение, о котором пойдет речь, известна в городе не только как клиническая больница, но и как больница на ул. Гастелло, или просто на Гастелло. В этом, 2018 году, больница отмечает свое 60-летие.

Она стала первой больницей в городе, построенной после войны. Тогда, в 50-е годы, это была еще окраина Московского района и большого города. Рядом с ней оказались известные в нашей истории Чесменский дворец и Чесменская церковь Иоанна Предтечи с мемориальным воинским кладбищем. Своим парадным фасадом большого шестиэтажного корпуса и двумя двухэтажными флигелями, больница выходит на широчайший проспект, ставший, со временем, прекрасным бульваром, покрытым ветвистыми кронами разросшихся деревьев. В 1961 году, в честь первого в мире космонавта, проспект получил имя Юрия Гагарина. С двух сторон больницу охватывают довольно тихие и спокойные улицы – Авиационная и Гастелло. При этом ул. Гастелло, с двумя рядами лип, превратившихся за прошедшие годы из маленьких саженцев в роскошные деревья, также стала настоящим бульваром. Свой городской адрес – ул. Гастелло, д. 21, больница получила, скорее всего, не потому, что подъезд к ней санитарного и других видов транспорта производится с ул. Гастелло, а потому, что в то время, когда она строилась и открывалась, проспект Юрия Гагарина представлял собой еще недостроенный и недостаточно обустроенный старый Нарымский проспект. Теперь больница окружена со всех сторон густо разросшимися деревьями, которые ограждают ее от городского шума, вероятно, и от дурного взгляда, не позволяя, при этом, сделать парадного снимка.

Городская больница № 20

В первый год работа в больнице не складывалась, и городское руководство приняло решение поставить во главе ее нового энергичного и деятельного главного врача. Им оказалась Полина Тихоновна Качалова, проявившая себя, как успешный начмед хирургических отделений крупнейшей городской больницы им. Куйбышева. Сейчас больнице вернули ее историческое имя, и она снова называется Мариинской.

Одним из первых решений П. Т. Качаловой, когда она стала главным врачом новой больницы, было приглашение ряда клиник Военно-медицинской академии, среди которых была и ЛОР-клиника. Кроме того, Полина Тихоновна вошла в контакт с директором Института экспериментальной медицины акад. Н. П. Бехтеревой. Тогда на базе неврологического отделения стали работать сотрудники института и производиться сложные нейрохирургические операции. Больница стала клинической, и пришедшие клиники резко повысили уровень оказания помощи населению Московского района, и, со временем, ее известность шагнула далеко за пределы этого крупного района. В то же время, больница предоставила академии свой коечный фонд, а он составлял 300 коек, что позволило успешно проходить клиническую практику военным врачам, прикомандированным к академии для усовершенствования. Разнообразная клиническая патология, которая разбиралась и анализировалась профессорами и преподавательским составом академии, способствовали повышению клинического уровня не только врачей-курсантов, но и собственному больничному персоналу.

Большое значение для подготовки военных врачей в больнице оказывали суточные дежурства по всему городу. Начальник ЦВМУ, генерал-полковник медицинской службы академик АМН СССР Ф. И. Комаров, одно время руководивший кафедрой терапии усовершенствования врачей академии № 2, которая, в свое время, была развернута на базе этой больницы, дал ей высокую оценку в плане повышения квалификации военных врачей. Он неоднократно подчеркивал, что лучшего способа подготовки военных врачей в мирное время к нестандартным ситуациям, которые могут возникать при оказании медицинской помощи во время боевых действий, чем суточные дежурства по скорой помощи, в условиях многомиллионного города, трудно представить. Действительно, врачи, прошедшие подготовку в больнице на Гастелло, а потом принимавшие участие в боевых действиях в Афганистане, Чечне и других регионах, где происходили военные конфликты, всегда вспоминали с благодарностью эти годы учебы.

ЛОР-отделение на протяжении первых пятидесяти лет размещалось в правом двухэтажном флигеле больницы, если смотреть с парадного ее фасада, выходящего на проспект Юрия Гагарина, и занимало его полностью. Первым заведующим ЛОР-отделением стала Инна Васильевна Мохнач. Она оказалась ярким человеком и отличным руководителем отделения. Во время войны, в блокадном Ленинграде, имея на руках маленького сына, она смогла окончить 2-й Ленинградский медицинский институт, где уже тогда проявила интерес к отоларингологии, посещая ЛОР-кафедру, которой в то время руководил профессор К. Л. Хилов. После войны Мохнач работала в ЛОР-отделении военного госпиталя, и там зарекомендовала себя энергичным и деятельным врачом. Когда в городе открылась новая больница на Гастелло, она была рекомендована на должность начальника довольно большого ЛОР-отделения, имевшего 60 коек. Тогда на должности ордина-

П. Т. Качалова – первый главный врач больницы.

И. В. Мохнач – первый заведующий ЛОР-отделением.

торов работали два демобилизованных военных врача, имевшие немалый опыт, полученный во время войны и окончившие курсы усовершенствования при клинике профессора В. И. Воячека. В ЛОР-отделении производились все основные хирургические операции, известные в то время. Кроме того, ЛОР-отделение один раз в неделю несло суточные дежурства по скорой помощи по всему городу, которые начинались с воскресного дня. В понедельник, когда дежурство заканчивалось, число больных, находившихся в отделении, доходило до 80 и более. При этом, как правило, несколько больных оставались весьма тяжелыми, их Инна Васильевна называла «больные номер один», и они находились под пристальным вниманием. Это могли быть и пациенты с фурункулом носа и с отогенным менингитом, и с тяжелым носовым кровотечением с большой потерей крови. После того, как между больницей и академией был заключен обоюдовыгодный договор, в отделение из ЛОР-клиники академии, руководимой в то время профессор К. Л. Хиловым, пришли военные врачи. Обычно, это были врачи двухлетнего факультета усовершенствования врачей, проходившие первый год подготовки на базе больницы. С ними находился один из преподавателей академии. При этом профессор К. Л. Хилов, живший недалеко от больницы, неоднократно посещал отделение в дежурные (воскресные) дни. Факультет готовил выпускников на должность начальников ЛОР-отделения госпиталя или старшего ординатора крупного госпиталя. Поэтому, среди прочего, требовалось, чтобы они конкретно научились выполнять операцию на перегородке носа, операцию на среднем ухе (РО), эзофагоскопию для удаления инородных тел пищевода (тогда еще не было врачей-эндоскопистов), а также уметь удалять фиброму голосовых складок. Большинство курсантов успешно одолевали первые три задачи, за исключением четвертой, из-за отсутствия соответствующих пациентов.

В подвале ЛОР-отделения, который, вероятно, рассматривался как бомбоубежище (угроза войны еще не забылась), курсанты активно отрабатывали оперативные приемы РО на загипсованных височных костях. Для их фиксации, в известном НПО «Ленинец», расположенном по соседству на Московском проспекте, для этого был сделан прекрасный и удобный фиксатор. Это же учреждение часто помогало и в производстве отдельных инструментов. Бронхоскопия была редкой, в то время как эзофагоскопия, в целях удаления инородных тел пищевода и обычно производимая в дежурные дни, была довольно частой. Вначале она производилась под местной, а затем под общей анестезией.

В конце 60-х годов, в качестве преподавателя, в ЛОР-отделение больницы был направлен доцент В. П. Воскресенский. Это был выдающийся врач, имевший большой клинический и жизненный опыт, прошедший всю войну в качестве отоларинголога армейского уровня, владевший техникой ЛОР-операций в широком диапазоне. Его лекции, семинары и практические занятия, наполненные глубокими знаниями и личным опытом, способствовали быстрому клиническому росту врачей факультета. К сожалению, Владимир Павлович, по состоянию здоровья, не смог долго работать на этой клинической базе. На его место был направлен А. С. Киселев, недавно ставший кандидатом наук. Вспоминаю, как меня пригласил к себе в кабинет новый начальник кафедры профессор А. Е. Курашвили, который в 1969 году сменил профессора К. Л. Хилова, и неожиданно сообщил, что принято решение направить меня в больницу на Гастелло куратором врачей факультета. На мои

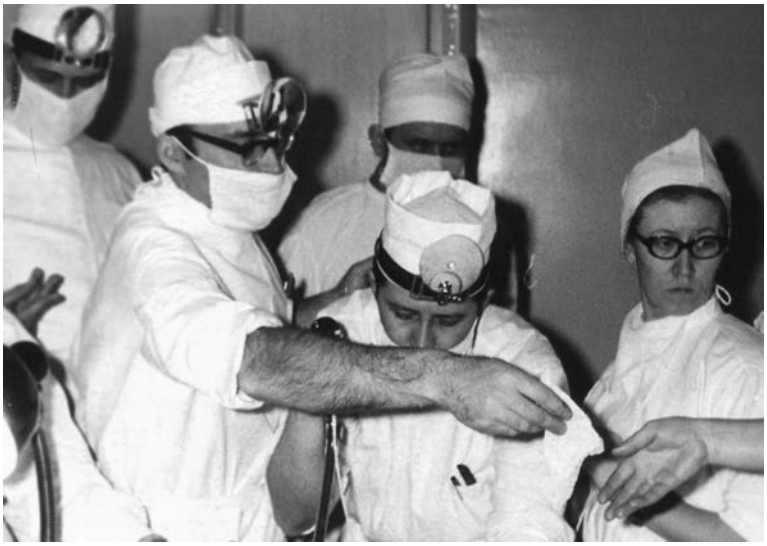

Эзофагоскопия. Проводится врачами факультета, руководитель – преподаватель А. С. Киселев.

Доцент В. П. Воскресенский.

возражения, что я еще не знаю, не подготовлен, ответил спокойно: «Вот будешь их учить, и сам научишься». Деваться было некуда, пришлось с головой окунуться в новую работу, ежедневно учиться и учить, читать и читать. Прошло не так уж много времени, и я смог не только освоиться с новым вызовом судьбы, но и накопить немалый клинический опыт. А вызовов было немало.

Нельзя не вспомнить один уникальный случай, произошедший с пациентом, приехавшим из Узбекистана в начале 90-х годов. Его доставили из гостиницы, где он неожиданно стал мочиться, стоя у своей кровати. Когда его, в дежурный день привезли в приемный покой больницы, он уже терял сознание. Неврологические симптомы указывали, что у него имеется патология в правом полушарии мозга. При этом в правом ухе была обнаружена ободковая перфорация барабанной перепонки без явных признаков обострения так называемого хронического мезотимпанита. Консилиум, в котором принимал участие известный ленинградский нейрохирург Ф. А. Гурчин, постановил сделать радикальную операцию на правом ухе, подозревая отогенный абсцесс височной доли мозга, что казалось логичным. Пункции височной доли мозга, проведенные нейрохирургом в разных направлениях, после обнажения твердой мозговой оболочки, абсцесса мозга не выявили. Произведенная экстренная пневмовентрикулография, сделанная после нанесения трепанационных отверстий лобной кости в проекции боковых желудочков мозга, обнаружила резкое смещение всей желудочковой системы слева направо. Это указывало на наличие большого объемного процесса в левом полушарии. Последовавшая костно-пластическая трепанация левой теменно-височной области позволила обнаружить и удалить крупную инкапсулированную субдуральную гематому объемом более 150 мл, расположенную над всем левым полушарием мозга. Как выяснилось, после выздоровления пациента, гематома, возникшая в результате автомобильной аварии и удара по голове без потери сознания, медленно, в течение полугода прогрессировала. Наличие гомолатерального к гематоме неврологического симптомокомплекса было объяснено дислокационными явлениями, вызвавшим смещением мозга и, очевидно, сдавлением проводящих путей, расположенных в правой ножке мозга, что и вызвало затруднение в диагностике истинной патологии.

В эти годы в ЛОР-отделении был прекрасный коллектив, о котором нельзя не вспомнить. Старшей сестрой отделения работала опытная и много знающая Марина Алексеевна Пояркова, потом ее сменила очень симпатичная и широкообразованная Галина Васильевна Глазычева. Сестрой хозяйкой долгое время была Марина Ларионовна Виноградова, настоящий цербер чистоты и порядка, часто повторявшая, что чистота в отделении будет не потому, что убирают, а потому, что не сорят. Операционные сестры были, как всегда, быстрые и умелые. Особенно запомнились Зоя Петровна Соколова и Татьяна Васильевна Адрианова. Вскоре Адриановой показались пресными наши операции, и она перевелась в главное здание, где работали хирурги из клиники хирургии усовершенствования врачей № 2, руководимой крупным хирургом профессором И. Д. Житнюком. Вскоре Адрианова заняла место главной хирургической сестры всей больницы.

Молодая хирургическая сестра Паулина Леонидовна Иванова, пришедшая в конце 60-х годов, и ныне работает в ЛОР-отделении. Теперь она стала ее живой историей. Ее муж, профессор академической терапевтической кафедры, Александр Иванович Иванов являлся нашим сверхштатным консультантом, помогая в диагностике и лечении сложных больных, которых всегда хватало в отделении. Нельзя не вспомнить и еще одну незаурядную личность, какой являлся муж заведующей отделением – В. О. Мохнач. Он, хотя и не работал в больнице, но оказывал на ее работу немалое влияние. Владимир Онуфриевич Мохнач был человеком удивительной судьбы. Он был арестован в трагическом 1937 году, тогда еще молодым и талантливым биохимиком. Мохнач провел на Колыме, а потом в ссылке на поселении долгие девятнадцать лет. Там, на Колыме он предложил амилойодин (йод в крахмальном киселе, или синий йод), который спасал людей от дизентерии и других болезней. После реабилитации, став доктором наук и сотрудни-

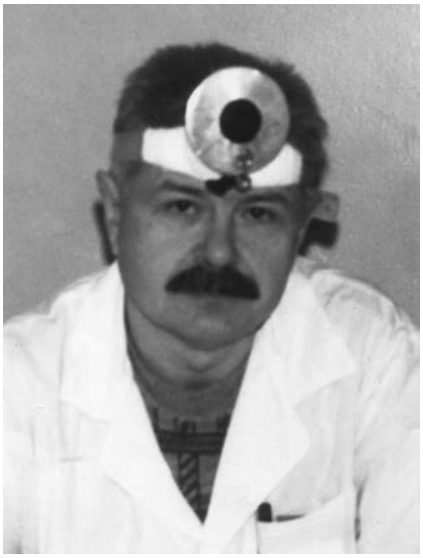

Доктор В. Ф. Головин.

Профессор В. В. Дворянчиков.

ком Ленинградского ботанического института, он создал йодинол – широко известный препарат (йод на полимерной основе), который одно время широко применялся в медицине, в частности в отоларингологии, и теперь продолжает сохранять свои позиции, особенно в ветеринарии. Йодинол в те годы широко использовался в ряде отделений больницы для лечения воспалительных процессов, и, конечно, в отделении, которым руководила Инна Васильевна Мохнач.

В 1968 г. в отделении стала работать доктор Людмила Викторовна Блохина, которая сменила на посту заведующего отделением И. В. Мохнач, и на этой должности работала до выхода на пенсию в 1990 году, оставив после себя добрую память.

Доктор Е. П. Офицеров.

Затем заведующим отделением стал молодой доктор А. В. Фролов. Александр Владимирович также в течение несколько лет был в служебной командировке в Сомали и смог хорошо познакомиться с тропической медициной, переболев при этом малярией. В те годы пришел в отделение Виталий Федорович Головин, опытный специалист, прошедший подготовку как онколог в больнице № 8, где работал крупный отечественный онколог профессор Н. А. Карпов. Головин свободно оперировал на органах шеи, и это было особенно важно для обучения военных врачей. Тогда же исполнял обязанности ординатора и Евгений Петрович Офицеров, пришедший в больницу на Гастелло из ЛОР-отделения больницы крупного объединения «ЛОМО». Оба врача заслужили любовь персонала, и грусть, вызванную их преждевременным уходом из жизни.

Это было время становления как врача-клинициста будущего профессора и начальника ЛОР-кафедры Военно-медицинской академии Владимира Владимировича Дворянчикова. Он также, как и профессор Юрий Константинович Янов, ныне директор СПб ЛОР НИИ, а теперь и академик Российской академии наук, с благодарностью вспоминают ЛОР-отделение больницы на Гастелло, где они получали клиническую подготовку. Они всегда оказывают больнице и ЛОР-отделению необходимую клиническую помощь.

Большой след в истории ЛОР-отделения больницы оставил Г. А. Кочергин, один из известнейших отомикрохирургов нашего города, а возможно и страны. Геннадий Александрович, выпускник академии, после клинической подготовки, в том числе проведенной в больнице на Гастелло, был направлен в один из отдаленных районов нашей

Тимпанопластика. Оперирует доцент Г. А. Кочергин, операционная медсестра Т. Б. Зарубина.

страны. Там он получил большую практику по отохирургии и подготовил диссертацию. Вскоре он стал доцентом кафедры и очередным преподавателем кафедры, руководящим подготовкой военных врачей в больнице Гастелло. Всего в этой больнице он работал в период с 1995 по 2012 год. Здесь Г. А. Кочергин широко развернул микрохирургическую практику, и ЛОР-отделение больницы стало одним из центров высококвалифицированной отомикрохирургии. В настоящее время Г. А. Кочергин – главный специалист-отоларинголог МЧС РФ.

Длительное время в ЛОР-отделении работал А. И. Дубасов. Он также окончил академию и прошел клиническую подготовку в больнице на Гастелло. В 1993 году Андрей Иванович вернулся в родную больницу и на ее клиническом материале смог написать и защитить в 2004 году кандидатскую диссертацию, посвященную диагностике и лечению хронического гайморита. Он был один из любимцев отделения. К сожалению, болезнь жены потребовала сменить место работы, и в 2012 году Дубасов расстался с больницей.

В период, когда больница подошла к своему полувековому рубежу, ее возглавила Татьяна Викторовна Суровцева. Она известный в городе врач-гинеколог и общественный деятель. Под ее руководством больница получила дальнейшее развитие. К 50-летию больницы произведен капитальный ремонт не только ее зданий, но и окружающей территории. Появился магнитно-резонансный томограф, открылось гинекологическое отделение, произошли и многие другие значительные структурные преобразования. ЛОР-отделение оставило свой двухэтажный корпус и перешло в главное здание больницы, получив новый операционный блок, оснащенный современным оборудованием. В отделении имеется отдельный учебный кабинет, позволяющий проводить семинарские занятия с использованием аппаратуры для демонстраций и презентаций.

Жизнь больницы и ее ЛОР-отделения продолжается. Ныне это сильный и хорошо подготовленный коллектив, который с 2004 года возглавляет опытный и широкоэрудированный врач высшей категории Дмитрий Анатольевич Харламов. В ЛОР-отделении работают квалифицированные

Т. В. Суровцева – главный врач больницы настоящего времени.

Заведующий ЛОР-отделением последних лет доктор Д. А. Харламов.

Эндоскопическая ринохирургия. Оперирует канд. мед. наук А. А. Рыбин.

Канд. мед. наук. С. М. Бабин фиксирует результаты работы за компьютером.

Старшая медицинская сестра Л. П. Рыбешко.

Коллектив ЛОР-отделения ГБ № 20.

врачи – Александр Анатольевич Рыбин и Сергей Михайлович Бабин. Оба они окончили Военно-медицинскую академию, проходили клиническую подготовку в этой же больнице, стали кандидатами медицинских наук. В качестве врачей-дежурантов работают опытные врачи-специалисты – кандидаты медицинских наук Иван Михайлович Волошин и Ашот Михайлович Азнавурян, а также Павел Викторович Киреев, ныне сотрудник ЛОР-кафедры Военно-медицинской академии. В настоящее время сестринский коллектив, возглавляет опытная старшая медицинская сестра Людмила Петровна Рыбешко.

Отделение, начавшее свою историю с 1958 года, продолжает традиции, заложенные предыдущими поколениями врачей и среднего медицинского персонала. Оно оказывает высококвалифицированную и специализированную медицинскую помощь населению Санкт-Петербурга и продолжает участвовать в подготовке военных и гражданских врачей, проходящих усовершенствование в Военно-медицинской академии.

Киселев Алексей Сергеевич – засл. врач РФ, профессор каф. отоларингологии Военно-медицинской академии им. С.М. Кирова. Россиия, 194044, ул. Академика Лебедева, д. 6; Тел.: 8(812) 329-71-94; 8-921-753-52-28; e-mail:LOR_KAS@mail.ru

Aleksey Sergeevich Kisekev – the Honored Doctor of Russia, the Head of the Chair of Otolaryngology of S.M. Kirov Military Medical Academy. Russia, 194044, St. Petersburg, 6, Academica Lebedeva Str., tel. 8-921-573-52-28, e-mail: LOR_KAS@maik.ru