ISSN 1810-4800 (print)
ISSN 2413-4309 (online)

Российская оториноларингология

Медицинский научно-практический журнал

Том 18, № 5 (102), 2019

Russian Otorhinolaryngology

Medical scientific journal

Vol. 18, No. 5 (102), 2019

Российская оториноларингология

(*Rossiiskaya otorinolaringologiya*)

Медицинский научно-практический журнал

Журнал «Российская оториноларингология» основан в 2002 г. и является преемником журнала «Новости оториноларингологии и логопатологии», выходившего в 1994–2002 гг. Решением Президиума ВАК издание включено в перечень рецензируемых журналов, входящих в бюллетень ВАК.

Медицинский научно-практический рецензируемый журнал, публикует статьи, научные публикации, обзоры и исследования по проблемам, связанным с физиологией и патологией уха, горла, носа и речи; представляет информационные материалы о прошедших и будущих мероприятиях по проблемам оториноларингологии, сурдологии и патологии голоса и речи.

(Выходит один раз в два месяца)

*Для физических лиц индекс **41225** в каталоге «Пресса России» (годовая подписка)*

*Для юридических лиц индекс **41223** в каталоге «Пресса России» (годовая подписка)*

Основные разделы журнала:

- Оригинальные статьи
- Научные статьи
- Дискуссионный раздел
- Из практики
- Обзоры
- Исторический раздел
- Школа фармакотерапии и инновационных технологий
- Информационный раздел

Главный редактор:
Юрий Константинович Янов – доктор медицинских наук, академик РАН, профессор, *Санкт-Петербург, Россия*

Заместители главного редактора:
Николай Аркадьевич Дайхес – доктор медицинских наук, профессор, член-корр. РАН, директор, Федеральный научно-клинический центр оториноларингологии ФМБА России, *Москва, Россия*

Сергей Валентинович Рязанцев – доктор медицинских наук, профессор, зам. директора по научно-координационной работе ФГБУ «Санкт-Петербургский научно-исследовательский институт уха, горла, носа и речи» Минздрава России.

Журнал зарегистрирован Государственным комитетом РФ по печати.
Регистрационное свидетельство ПИ № 77–13147 от 15 июля 2002 г.
Журнал издается по согласованию с Министерством здравоохранения Российской Федерации и Российской академией медицинских наук.

Учредители:
Федеральное государственное бюджетное учреждение «Научно-клинический центр оториноларингологии ФМБА России»
Федеральное государственное бюджетное учреждение «Санкт-Петербургский научно-исследовательский институт уха, горла, носа и речи» Минздрава России

Издатель:
ООО «Полифорум Групп»

Все права на данное издание зарегистрированы. Перепечатка отдельных статей и журнала в целом без разрешения издателя запрещена.

Ссылка на журнал «Российская оториноларингология» обязательна.

Редакция и издатель журнала не несут ответственности за содержание и достоверность рекламной информации.

© СПбНИИ уха, горла, носа и речи Минздрава России, 2019
© Научно-клинический центр оториноларингологии ФМБА России, 2019

Ответственные за выпуск: *С. В. Рязанцев, С. М. Ермольчев*
Адрес редакции:
Россия, 190013, Санкт-Петербург,
ул. Бронницкая, д. 9.
Тел./факс: (812) 316-29-32,
e-mail: tulkin@pfco.ru; text@pfco.ru
сайт: http://entru.org

Компьютерная верстка: *Т. М. Каргапольцева*
Подписано в печать 25.10.2019 г.
Формат: 60×90 1/8. Объем: усл. печ. л. 16,0.
Тираж: 3000 экз. (1-й завод – 500 экз.)

Отпечатано с готовых диапозитивов
в типографии «Политехника сервис».
Санкт-Петербург, Измайловский пр., 18-д.
Лицензия *ПЛД № 69 291* от 19.10.1998 г.
Зак. тип. 2569.

Редакционная коллегия

Абдулкеримов Хийир Тагирович, докт. мед. наук, проф., Уральский государственный медицинский университет Минздрава России, *Екатеринбург, Россия*

Аникин Игорь Анатольевич, докт. мед. наук, проф., Санкт-Петербургский научно-исследовательский институт уха, горла, носа и речи Минздрава России, *Санкт-Петербург, Россия*

Арефьева Нина Алексеевна, докт. мед. наук, проф., Башкирский государственный медицинский университет, *г. Уфа, Россия*

Артюшкин Сергей Анатольевич, докт. мед. наук, проф., Северо-Западный государственный медицинский университет имени И. И. Мечникова» Минздрава России, *Санкт-Петербург, Россия*

Блоцкий Александр Антонович, докт. мед. наук, проф., Амурская государственная медицинская академия, *г. Благовещенск, Россия*

Бобошко Мария Юрьевна, докт. мед. наук, проф., Первый Санкт-Петербургский государственный медицинский университет имени академика И. П. Павлова Минздрава России, *Санкт-Петербург, Россия*

Бойко Наталья Владимировна, докт. мед. наук, проф., Ростовский государственный медицинский университет, *г. Ростов-на-Дону, Россия*

Богомильский Михаил Рафаилович, докт. мед. наук, проф., член-корр. РАН, Российский национальный исследовательский медицинский университет имени Н. И. Пирогова Минздрава России, *Москва, Россия*

Вахрушев Сергей Геннадиевич, докт. мед. наук, проф., Красноярский государственный медицинский университет имени профессора В. Ф. Войно-Ясенецкого Минздрава России, *г. Красноярск, Россия*

Волков Александр Григорьевич, докт. мед. наук, проф., заслуженный врач РФ, Ростовский государственный медицинский университет Минздрава России, *г. Ростов-на-Дону, Россия*

Гаращенко Татьяна Ильинична, докт. мед. наук, проф., Федеральный научно-клинический центр оториноларингологии ФМБА России, *Москва, Россия*

Карнеева Ольга Витальевна, докт. мед. наук, проф., Федеральный научно-клинический центр оториноларингологии ФМБА России, *Москва, Россия*

Карпищенко Сергей Анатольевич, докт. мед. наук, проф., Первый Санкт-Петербургский государственный медицинский университет им. И. П. Павлова Минздрава России, *Санкт-Петербург, Россия*

Карпова Елена Петровна, докт. мед. наук, проф., Российская медицинская академия непрерывного профессионального образования, *Москва, Россия*

Козлов Владимир Сергеевич, докт. мед. наук, проф., Центральная клиническая больница с поликлиникой Управления делами Президента Российской Федерации, *Москва, Россия*

Кочеровец Владимир Иванович, докт. мед. наук, проф. по специальности «микробиология» и старший научный сотрудник по специальности «аллергология и иммунология», профессор, Первый МГМУ им. И. М. Сеченова Минздрава России, *Москва, Россия*

Кошель Владимир Иванович, докт. мед. наук, проф., Государственное бюджетное учреждение здравоохранения Ставропольского края «Ставропольская краевая клиническая больница», *г. Ставрополь, Россия*

Кротов Юрий Александрович, докт. мед. наук, проф., Омский государственный медицинский университет, *г. Омск, Россия*

Крюков Андрей Иванович, докт. мед. наук, проф., Московский научно-практический центр оториноларингологии им. Л. И. Свержевского ДЗМ, *Москва, Россия*

Кузовков Владислав Евгеньевич, докт. мед. наук, Санкт-Петербургский научно-исследовательский институт уха, горла, носа и речи Минздрава России, *Санкт-Петербург, Россия*

Кунельская Наталья Леонидовна, докт. мед. наук, проф., Московский научно-практический центр оториноларингологии им. Л. И. Свержевского» ДЗМ, *Москва, Россия*

Лавренова Галина Владимировна, докт. мед. наук, проф., Первый Санкт-Петербургский государственный медицинский университет им. И. П. Павлова Минздрава России, *Санкт-Петербург, Россия*

Лиленко Сергей Васильевич, докт. мед. наук, профессор, Санкт-Петербургский научно-исследовательский институт уха, горла, носа и речи Минздрава России, *Санкт-Петербург, Россия*

Лопатин Андрей Станиславович, докт. мед. наук, проф., Поликлиника № 1 Управления делами Президента РФ, президент Российского общества ринологов, *Москва, Россия*

Мальцева Галина Семеновна, докт. мед. наук, Санкт-Петербургский научно-исследовательский институт уха, горла, носа и речи Минздрава России, *Санкт-Петербург, Россия*

Накатис Яков Александрович, докт. мед. наук, проф., Клиническая больница № 122 им. Л. Г. Соколова ФМБА России, *Санкт-Петербург, Россия*

Носуля Евгений Владимирович, докт. мед. наук, проф., Российская медицинская академия последипломного образования Минздрава России, *Москва, Россия*

Пальчун Владимир Тимофеевич, докт. мед. наук, проф., заслуженный деятель науки РФ, член-корр. РАН, Российский национальный исследовательский медицинский университет имени Н. И. Пирогова Минздрава России, *Москва, Россия*

Панкова Вера Борисовна, докт. мед. наук, проф., Всероссийский научно-исследовательский институт железнодорожной гигиены Роспотребнадзора, *Москва, Россия*

Пискунов Геннадий Захарович, докт. мед. наук, проф., член-корр. РАН, Российская медицинская академия последипломного образования Минздрава России, *Москва, Россия*

Радциг Елена Юрьевна, докт. мед. наук, проф., Российский национальный исследовательский медицинский университет имени Н. И. Пирогова, *Москва, Россия*

Свистушкин Валерий Михайлович, докт. мед. наук, проф., Первый Московский государственный медицинский университет им. И. М. Сеченова, *Москва, Россия*

Семенов Федор Вячеславович, докт. мед. наук, проф., заведующий кафедрой ЛОР-болезней, Кубанский государственный медицинский университет, *г. Краснодар, Россия*

Староха Александр Владимирович, докт. мед. наук, проф., Сибирский государственный медицинский университет, Томский филиал Федерального научно-клинического центра оториноларингологии ФМБА России, *г. Томск, Россия*

Степанова Юлия Евгеньевна, докт. мед. наук, Санкт-Петербургский научно-исследовательский институт уха, горла, носа и речи» Минздрава России, *Санкт-Петербург, Россия*

Таварткиладзе Георгий Абелович, докт. мед. наук, проф., Российский научно-практический центр аудиологии и слухопротезирования ФМБА, *Москва, Россия*

Шахов Андрей Владимирович, докт. мед. наук, Нижегородская государственная медицинская академия, *Нижний Новгород, Россия*

Юнусов Аднан Султанович, докт. мед. наук, проф., заместитель директора по детству, Федеральный научно-клинический центр оториноларингологии ФМБА России, *Москва, Россия*

Баумгартнер Вольф-Дитер, докт. мед. наук, проф., Венский медицинский университет, *Вена, Австрия*

Вичева Диляна, проф., докт. мед. наук, проф. каф. оториноларингологии, Медицинский университет, *Пловдив, Болгария*

Камесваран Мохан, докт. мед. наук, проф., Исследовательский фонд Мадрас ЛОР (MERF), *Индия*

Мюллер Йоахим, докт. мед. наук, проф., клиника и поликлиника оториноларингологии, Университет Вюрцбурга, *Вюрцбург, Германия*

Оссама Хамид, засл. проф. каф. отоларингологии, больница Элдемердаш, *Каир, Египет*

Скаржиньски Хенрик, докт. мед. наук, проф., Институт физиологии и патологии слуха, *Варшава, Польша*

Russian Otorhinolaryngology

(*Rossiiskaya otorinolaringologiya*)

Medical scientific journal

The magazine «Russian otorhinolaryngology» was founded in 2002 and is the successor of the magazine «News of Otorhinolaryngology and lalopathology», published in 1994–2002. By decision of the Presidium of HAC (Higher Attestation Committee), publication included into the list of peer-reviewed journals included in the bulletin of HAC.

The medical scientific and practical peer-reviewed journal, publishes articles, scientific publications, reviews and studies on problems related to the physiology and pathology of the ear, throat, nose and speech; presents information materials about past and future events on problems of otorhinolaryngology, hearing and speech pathology and pathology.

(Published once every two months)

For individuals, the index 41225 in the catalog „The Russian Press“ (annual subscription)

For legal entities index 41223 in the catalog „The Russian Press“ (annual subscription)

Sections:

- Original articles
- Science articles
- Discussion section
- From practice
- Reviews
- Historical section
- School of pharmacotherapy and innovative technologies
- Informational section

Chief Editor:
Yurii K. Yanov – MD, Academician of the Russian Academy of Sciences, Professor, director of Saint Petersburg Research Institute of Ear, Throat, Nose and Speech of the Ministry of Healthcare of Russia, Saint Petersburg, Russia

Deputy chief editor:
Nikolai A. Daikhes – MD, Professor, associate member of the Russian Academy of Sciences, director, Federal Scientific-Clinical Center of Otorhinolaryngology of the Russian Federal Medico-Biological Agency of Russia, Moscow, Russia

Deputy chief editor:
Sergey V. Ryazantsev – MD, Professor, deputy director for scientific and coordination work, Saint Petersburg Research Institute of Ear, Throat, Nose and Speech of the Ministry of Healthcare of Russia, Saint Petersburg, Russia

The journal is registered by the State Press Committee of the Russian Federation.
Registration certificate N 77-13147 PI, July 15, 2002
The journal is published in coordination with the Ministry of Health of the Russian Federation and the Russian Academy of Medical Sciences.

Founders:
Federal State Institution
„Research and Clinical Center of Otorhinolaryngology FMBA of Russia“
Federal State Institution „Saint-Petersburg Research Institute of Ear, Throat, Nose and Speech“ Ministry of Health of the Russian Federation
Publisher:
Ltd. „Poliforum Group“

All rights in this publication are registered. Reprinting of individual articles and journal without the permission of the publisher is prohibited.
Link to the journal «Russian otorhinolaryngology» is obligatory.
The editors and publisher are not responsible for the content or accuracy of the advertisements.

Responsible for the production: *S. Ryazancev, S. Ermolchev*
Editorial address:
9, Bronnitskaya Str., Saint Petersburg, 190013, Russia.
Tel./Fax: (812) 316-29-32,
e-mail: tulkin@pfco.ru; text@pfco.ru
http://entru.org

Computer makeup: *T. Kargapoltseva*
Apploved 25.10.2019.
Format: 60×90 1/8. Conventional sheets: 16.0.
No of printed copies: 3000.
Printed in Publishing „Politechnika servis“.
St. Petersburg, Izmailovsky Ave., 18 d.

© St. Petersburg Research Institute of Ear, Nose and Throat and Speech, Ministry of Health of the Russian Federation, 2019
© Research and Clinical Center of Otorhinolaryngology FMBA of Russia, 2019

Editorial board

Khiiir T. Abdulkerimov, MD, Professor, Ural State Medial University Ministry of Healthcare of Russia, *Yekaterinburg, Russia*

Igor' A. Anikin, MD, Professor, Saint Petersburg Research Institute of Ear, Throat, Nose and Speech Ministry of Healthcare of Russia, *Saint Petersburg, Russia*

Nina A. Aref'eva, MD, Professor, Bashkir State Medical University, *Ufa, Russia*

Sergei A. Artyushkin, MD, Professor, Mechnikov North-Western State Medical University Ministry of Healthcare of Russia, *Saint Petersburg, Russia*

Aleksandr A. Blotskii, MD, Professor, Amur State Medical Academy, *Blagoveshchensk, Russia*

Mariya Yu. Boboshko, MD, Professor, Pavlov First Saint Petersburg State Medical University Ministry of Healthcare of Russia, *Saint Petersburg, Russia*

Natal'ya V. Boiko, MD, Professor, Rostov State Medical University, *Rostov-on-Don, Russia*

Mikhail R. Bogomil'skii, MD, Professor, Pirogov Russian National Research Medical University Ministry of Healthcare of Russia, *Moscow, Russia*

Sergei G. Vakhrushev, MD, Professor, Prof. V. F. Voino-Yasenetsky Krasnoyarsk State Medical University Ministry of Healthcare of Russia, *Krasnoyarsk, Russia*

Aleksandr G. Volkov, MD, Professor, Rostov State Medical University Ministry of Healthcare of Russia, *Rostov-on-Don, Russia*

Tat'yana I. Garashchenko, MD, Professor, Federal Scientific-Clinical Center of Otorhinolaryngology Russian Federal Medico-Biological Agency, *Moscow, Russia*

Ol'ga V. Karneeva, MD, Professor, Federal Scientific-Clinical Center of Otorhinolaryngology of the Russian Federal Medico-Biological Agency, *Moscow, Russia*

Sergei A. Karpishchenko, MD, Professor, Pavlov First Saint Petersburg State Medical University Ministry of Healthcare of Russia, *Saint Petersburg, Russia*

Elena P. Karpova, MD, Professor, Russian Medical Academy of Continuous Professional Education, *Moscow, Russia*

Vladimir S. Kozlov, MD, Professor, Central Clinical Hospital with Policlinic of the Administrative Directorate of the President of the Russian Federation, *Moscow, Russia*

Vladimir I. Kocherovets, MD, Professor of Microbiology and senior research associate of allergology and immunology, Professor, Sechenov First Moscow State Medical University of the Ministry of Healthcare of Russia, Chair of Pharmaceutical Technology and Pharmacology, *Moscow, Russia*

Vladimir I. Koshel', MD, Professor, State Budgetary Institution of Healthcare of Stavropol Territory "Stavropol Territorial Clinical Hospital", *Stavropol', Russia*

Yurii A. Krotov, MD, Professor, Omsk State Medical University, *Omsk, Russia*

Andrei I. Kryukov, MD, Professor, Sverzhevskii Otorhinolaryngology Healthcare Research Institute of the Department of Healthcare of Moscow, *Moscow, Russia*

Vladislav E. Kuzovkov, MD, Saint Petersburg Research Institute of Ear, Throat, Nose and Speech of the Ministry of Healthcare of Russia, *Saint Petersburg, Russia*

Natal'ya L. Kunel'skaya, MD, Professor, Sverzhevskiy Otorhinolaryngology Healthcare Research Institute of the Department of Healthcare of Moscow, *Moscow, Russia*

Galina V. Lavrenova, MD, Professor, Pavlov First Saint Petersburg State Medical University of the Ministry of Healthcare of Russia, *Saint Petersburg, Russia*

Sergei V. Lilenko, MD, Professor, Saint Petersburg Research Institute of Ear, Throat, Nose and Speech of the Ministry of Healthcare of Russia, *Saint Petersburg, Russia*

Andrei S. Lopatin, MD, Professor, Policlinic No 1 of the Administrative Directorate of the President of the Russian Federation, President of the Russian Society of Rhinologists, *Moscow, Russia*

Galina S. Mal'tseva, MD, Saint Petersburg Research Institute of Ear, Throat, Nose and Speech of the Ministry of Healthcare of Russia, *Saint Petersburg, Russia*

Yakov A. Nakatis, MD, Professor, L. G. Sokolov Clinical Hospital No 122 of the Russian Federal Medico-Biological Agency, *Saint Petersburg, Russia*

Evgenii V. Nosulya, MD, Professor, Russian Medical Academy of Post-Graduate Education of the Ministry of Healthcare of Russia, *Moscow, Russia*

Vladimir T. Pal'chun, MD, the Honored Worker of Science of the Russian Federation, associate member of the Russian Academy of Sciences, Professor of the Chair of Otorhinolaryngology of General Medicine Department, Pirogov Russian National Research Medical University of the Ministry of Healthcare of Russia, *Moscow, Russia*

Vera B. Pankova, MD, Professor, All-Russian Scientific Research Institute of Railway Hygiene of Rospotrebnadzor, *Moscow, Russia*

Gennadii Z. Piskunov, MD, Professor, Russian Medical Academy of Post-Graduate Education of the Ministry of Healthcare of Russia, *Moscow, Russia*

Elena Yu. Radtsig, MD, Professor, Pirogov Russian National Research Medical University of the Ministry of Healthcare of Russia, *Moscow, Russia*

Valerii M. Svistushkin, MD, Professor, Sechenov First Moscow State Medical University, *Moscow, Russia*

Fedor V. Semenov, MD, Professor, Kuban State Medical University, *Krasnodar, Russia*

Aleksandr V. Starokha, MD, Professor, Siberian State Medical University, Tomsk Branch of Federal Scientific-Clinical Center of Otorhinolaryngology of the Russian Federal Medico-Biological Agency, *Tomsk, Russia*

Yuliya E. Stepanova, MD, Saint Petersburg Research Institute of Ear, Throat, Nose and Speech of the Ministry of Healthcare of Russia, *Saint Petersburg, Russia*

Georgii A. Tavartkiladze, MD, Professor, Russian Scientific Practical Center of Audiology and Hearing Prosthetics of the Russian Federal Medico-Biological Agency, *Moscow, Russia*

Andrei V. Shakhov, MD, Nizhnii Novgorod State Medical Academy, *Nizhnii Novgorod, Russia*

Adnan S. Yunusov, MD, Professor, Federal Scientific Clinical Center of Otorhinolaryngology of the Russian Federal Medico-Biological Agency, *Moscow, Russia*

Wolf-Dieter Baumgartner, MD, professor, Medical University of Vienna, *Vienna, Austria*

Dilyana Vicheva, prof., MD, prof. Department of Otorhinolaryngology, Medical University, Plovdiv, Bulgaria

Mohan Kameswaran, MD, professor, Madras ENT Research Foundation (MERF), *India*

Joachim Müller, MD, professor, Clinic and Polyclinic of Otorhinolaryngology, University of Würzburg, *Germany*

Hamid Ossama, Professor Emeritus, Department of Otolaryngology, eldemerdash hospital, *Cairo, Egypt*

Henryk Skarzynski, MD, prof., Institute of Physiology and Pathology of Hearing, *Warsaw, Poland*

Содержание

Научные статьи

А. А. Багаутдинов, М. И. Аникин
Способ мирингопластики у больных хроническим гнойным туботимпанальным средним отитом 8

В. М. Бахилин
Влияние динамических характеристик датчиков дыхания на оценку кардиореспираторной синхронизации у больных с заиканием 15

А. В. Быкова, М. В. Дроздова, С. Н. Ларионова, А. В. Карелин, М. М. Гарифуллин
Отражение современных концепций патогенеза экссудативного среднего отита у детей в клинической практике. 20

Е. В. Гаров, В. Э. Киселюс, Е. Е. Загорская, В. Н. Зеленкова
Показания и эффективность вариантов ассистенции при стапедопластике у больных отосклерозом 25

Ю. Е. Еременко
Оценка роли факторов гуморального иммунитета в рецидивировании хронического полипозного риносинусита 31

К. К. Киселева, П. В. Павлов
Корреляционный анализ факторов, влияющих на качество жизни детей – хронических трахеоканюляров 36

А. Л. Клочихин, А. Л. Чистяков, В. В. Бырихина
Реконструктивные аспекты хирургического лечения новообразований кожи наружного носа 40

В. С. Корвяков, Х. М. Диаб, Х. Ш. Давудов, Ю. А. Джамалудинов, К. Н. Гамзатов
Результаты хирургического лечения пациентов с кохлеарной формой отосклероза 46

Ж. В. Привалова, А. Н. Пащинин, Р. Ф. Галеев, Д. М. Кузьмин, В. А. Воронов, А. С. Жорина
Влияние отолитиаза на результаты слухоулучшающих операций. 54

И. В. Рахманова, И. Н. Дьяконова, А. Г. Матроскин, Ю. С. Ишанова, А. Р. Зашляхин, А. Н. Радциг
Динамика акустического ответа улитки у недоношенных детей первого года жизни по данным факторного анализа 61

Н. В. Сиренко, А. А. Корнеенков, С. И. Алексеенко, С. А. Артюшкин
Клинические особенности паратонзиллярного абсцесса у детей в условиях многопрофильного стационара. 67

Обзоры

Х. М. Диаб, В. С. Корвяков, А. А. Каибов, О. А. Пащинина, А. С. Мачалов, Л. И. Терехина
Кохлеарная имплантация при отосклерозе с IV степенью тугоухости и глухотой 74

Д. Д. Стяжкин, В. В. Дворянчиков, Ф. А. Сыроежкин, П. А. Коровин
Актуальные вопросы мастоидопластики при реконструктиивных операциях на среднем ухе 82

Из практики

И. А. Аникин, С. В. Астащенко, Н. Н. Хамгушкеева, М. А. Будковая
Клинический случай открытого ведения трепанационной полости после удаления массивной лабиринтной-апикальной холестеатомы пирамиды височной кости. 89

А. А. Кривопалов, Д. В. Лейко, А. Ю. Щербук, Ю. А. Щербук, П. А. Шамкина, А. М. Маркова
Множественные отогенные абсцессы головного мозга у ребенка 96

А. В. Пашков, В. М. Свистушкин, С. В. Гадалева, И. В. Наумова, Д. С. Клячко
Аномалия развития уха у ребенка с синдромом Пфайффера 102

Школа фармакотерапии

Т. И. Гаращенко, О. В. Карнеева, Г. Д. Тарасова, А. С. Тулина, А. С. Юнусов, Л. И. Ильенко, М. В. Гаращенко
Гипертонический раствор морской воды как альтернатива топическим деконгестантам. 106

М. В. Дроздова, С. В. Рязанцев
Опыт применения препарата Арника монтана С9 (БУАРОН) у детей после операции аденотомии 115

Информационный раздел

Резолюция Круглого стола экспертов Национальной медицинской ассоциации оториноларингологов по вопросам импортозамещения. 122

А. М. Еловиков, В. А. Еловиков, А. И. Иванов
IV всероссийская студенческая олимпиада по оториноларингологии с международным участием. Продолжение прежних традиций 124

Contents

Science articles

A. A. Bagautdinov, M. I. Anikin
A method of myringoplasty in patients with chronic suppurative tubotimpanal otitis media 8

V. M. Bakhilin
The effect of dynamic characteristics of respiratory sensors on the assessment of cardiorespiratory synchronization in the patients with stutter. 15

A. V. Bykova, M. V. Drozdova, S. N. Larionova, A. V. Karelin, M. M. Garifullin
The reflection of present-day concepts of the pathogenesis of exudative otitis media in children in clinical practice 20

E. V. Garov, V. E. Kiselyus, E. E. Zagorskaya, V. N. Zelenkova
Indications and efficacy of assistance options in stapedoplasty in the patients with otosclerosis 25

Yu. E. Eremenko
The assessment of the role of humoral immunity factors in the recurrence of chronic polypous rhinosinusitis . . . 31

K. K. Kiseleva, P. V. Pavlov
Correlation analysis of the factors affecting the life quality of tracheostomy-dependent children 36

A. L. Klochikhin, A. L. Chistyakov, V. V. Byrikhina
Reconstructive aspects of surgical treatment of external nose skin neoplasms 40

V. S. Korvyakov, Kh. M. Diab, Kh. Sh. Davudov, Yu. A. Dzhamaludinov, K. N. Gamzatov
The results of surgical treatment of the patients with a cochlear form of otosclerosis 46

Zh. V. Privalova, A. N. Pashchinin, R. F. Galeev, D. M. Kuz'min, V. A. Voronov, A. S. Zhorina
The effect of otolytiasis on the results of hearing improvement operations 54

I. V. Rakhmanova, I. N. D'yakonova, A. G. Matroskin, Yu. S. Ishanova, A. R. Zashlyakhin, A. N. Radtsig
The dynamics of cochlear acoustic response in premature babies of the first year of life according to the factor analysis data 61

N. V. Sirenko, A. A. Korneenkov, S. I. Alekseenko, S. A. Artyushkin
Clinical features of peritonsillar abscess in children in a multidisciplinary inpatient department 67

Reviews

Kh. M. Diab, V. S. Korvyakov, A. A. Kaibov, O. A. Pashchinina, A. S. Machalov, L. I. Terekhina
Cochlear implantation in otosclerosis with degree IV hearing loss and deafness 74

D. D. Styazhkin, V. V. Dvoryanchikov, F. A. Syroezhkin, P. A. Korovin
The important issues of mastoidoplasty during reconstructive operations on the middle ear. 82

From practice

I. A. Anikin, S. V. Astashchenko, N. N. Khamgushkeeva, M. A. Budkovaya
A clinical case of open management of trepanation cavity after surgical removal of massive labyrinth-apical cholesteatoma of the petrous temporal bone 89

A. A. Krivopalov, D. V. Leiko, A. Yu. Shcherbuk, Yu. A. Shcherbuk, P. A. Shamkina, A. M. Markova
Multiple otogenic brain abscesses in a child. 96

A. V. Pashkov, V. M. Svistushkin, S. V. Gadaleva, I. V. Naumova, D. S. Klyachko
Ear abnormality in a child with Pfeiffer syndrome 102

School of pharmacotherapy

T. I. Garashchenko, O. V. Karneeva, G. D. Tarasova, A. S. Tulina, A. S. Yunusov, L. I. Il'enko, M. V. Garashchenko
Hypertonic seawater solution as an alternative to topical decongestants 106

M. V. Drozdova, S. V. Ryazantsev
Experience with Arnica Montana C9 (BOIRON) in children after adenotomy surgery 115

Informational section

Resolution of the Round Table of Experts of the National Medical Association of Otorhinolaryngologists on import substitution 122

A. M. Elovikov, V. A. Elovikov, A. I. Ivanov
IV Russian national student otorhinolaryngology olympiade with international participation. Continuation of previous traditions 124

УДК: 616.284-002.2-089.847 https://doi.org/10.18692/1810-4800-2019-5-8-14

Способ мирингопластики у больных хроническим гнойным туботимпанальным средним отитом

А. А. Багаутдинов[1], М. И. Аникин[1]

[1] Оренбургский государственный медицинский университет, Оренбург, 460000, Россия
(Заведующий кафедрой оториноларингологии, канд. мед. наук, доцент – М. И. Аникин)

A method of myringoplasty in patients with chronic suppurative tubotimpanal otitis media

A. A. Bagautdinov[1], M. I. Anikin[1]

[1] Orenburg State Medical University, Orenburg, 460000, Russia

В данной статье описан оригинальный способ мирингопластики у пациентов с хроническим гнойным туботимпанальным средним отитом, способствующий повышению эффективности результатов тимпанопластики. Кратко рассмотрены классические способы мирингопластики, их особенности и недостатки в зависимости от расположения трансплантата. Проанализированы характерные особенности укладки трансплантата барабанной перепонки разработанным способом, позволяющие сформировать передний меатотимпанальный угол и предотвратить западение трансплантата. Проведено хирургическое лечение 30 пациентов основной группы с хроническим гнойным туботимпанальным средним отитом в стадии ремиссии разработанным способом, 30 пациентам контрольной группы классическим способом мирингопластики в возрасте от 18 до 60 лет. Проведен сравнительный анализ морфологических и функциональных результатов лечения пациентов в основной и контрольной группах в раннем (через 1 и 3 месяца) и в отдаленном (через 6 и 12 месяцев) послеоперационном периодах. Произведена сравнительная аудиологическая оценка функциональных результатов лечения пациентов. На основе проведенной статистической обработки результатов исследования в раннем и отдаленном послеоперационном периодах показана эффективность использования разработанного способа мирингопластики у пациентов с хроническим гнойным туботимпанальным средним отитом.
Ключевые слова: мирингопластика, латерализация, затупление переднего меатотимпанального угла, неотимпанальная мембрана, тимпанопластика.

Для цитирования: Багаутдинов А. А., Аникин М. И. Способ мирингопластики у больных хроническим гнойным туботимпанальным средним отитом. *Российская оториноларингология.* 2019;18(5):8–14. https://doi.org/10.18692/1810-4800-2019-5-8-14

This article describes the original method of myringoplasty in patients with chronic suppurative tubotimpanal otitis media, aimed at the improvement of efficacy of tympanoplasty. The authors have given a brief description of classical myringoplasty methods, their features and drawbacks depending on the graft location. They have analyzed the specific features of laying the eardrum graft using the authors' method, which makes it possible to form the anterior meatotympanic angle and prevent the graft from sinkage. The authors' method was used in surgical treatment of 30 patients of the main group with suppurative tubotimpanal otitis media in the remission stage, whereas 30 patients of the control group were operated on using the classical myringoplasty method; the age of the patients varied from 18 to 60 years. The authors conducted a comparative analysis of morphological and functional results of treatment of the patients in the main and control groups in the early (in 1 and 3 months) and in the late (in 6 and 12 months) postsurgical period and performed a comparative audiological assessment of the functional results of the treatment. Based on the statistical processing of the study results in the early and late postsurgical periods, the article presents the efficacy of using the authors' myringoplasty method in patients with chronic suppurative tubotimpanal otitis media.

© Коллектив авторов, 2019

Keywords: myringoplasty, lateralization, blunting of the anterior meatotympanal angle, neotympanal membrane, tympanoplasty.

For citation: Bagautdinov A. A., Anikin M. I. A method of myringoplasty in patients with chronic suppurative tubotimpanal otitis media. *Rossiiskaya otorinolaringologiya*. 2019;18(5):8–14. https://doi.org/10.18692/1810-4800-2019-5-8-14

Одним из основных методов лечения хронического гнойного туботимпанального среднего отита является тимпанопластика. При туботимпанальной форме хронического гнойного среднего отита основным этапом тимпанопластики является формирование тимпанальной мембраны (мирингопластика) [1–6].

Несмотря на общепризнанные основополагающие принципы в технике выполнения тимпанопластики, до сих пор остаются нерешенными аспекты, в частности касающиеся способа укладки трансплантата барабанной перепонки на этапе мирингопластики.

В настоящее время выделяют два основных классических способа мирингопластики, которые зависят от укладки трансплантата относительно фиброзного слоя барабанной перепонки.

Отохирурги, предпочитающие устанавливать трансплантат кнаружи от фиброзного слоя остатков барабанной перепонки и фиброзного кольца (onlay-методика), считают, что при данном варианте благодаря опоре (фиброзный слой) по всему периметру предотвращается западение трансплантата внутрь барабанной полости. Однако при данной технике мирингопластики часто нарушается естественный «острый» угол между барабанной перепонкой и передней стенкой наружного слухового прохода, происходит латерализация передних отделов барабанной перепонки с последующим затуплением переднего меатотимпанального угла [7–11]. Кроме того, при недостаточной деэпидермизации остатков барабанной перепонки создаются условия для рецидива перфорации или развития ятрогенной холестеатомы.

В связи с этим ряд отохирургов предлагают помещать трансплантат под фиброзный слой барабанной перепонки (underlay-методика). Данная методика также имеет свои недостатки, в частности: возможность западения трансплантата в барабанную полость в связи с отсутствием достаточной опоры в виде фиброзного слоя барабанной перепонки и рецидив перфорации. Поэтому в настоящее время предложено множество методик для обеспечения опоры трансплантату, которые, к сожалению, не всегда эффективны [12–15].

В клинике ОрГМУ разработан и внедрен способ мирингопластики при хроническом гнойном туботимпанальном среднем отите, представляющий собой своеобразную комбинацию двух классических методов мирингопластики (патент на изобретение № 2649303).

Пациенты и методы исследования

Работа выполнена в ЛОР-клинике ФГБОУ ВО ОрГМУ Минздрава России на базе оториноларингологического отделения ГБУЗ «ГКБ № 1» Оренбурга.

Пациенты с хроническим гнойным туботимпанальным средним отитом были разделены на две группы: основную группу (группа 1) составили 30 пациентов, мирингопластика которым была произведена с использованием разработанного нами способа (патент на изобретение № 2649303). Контрольная группа пациентов (группа 2) – 30 пациентов, которым была проведена мирингопластика классическими способами (25 пациентам – onlay-методика, 5 пациентам – underlay-методика).

Основная и контрольная группы пациентов принимавших участие в исследовании, были сопоставимы по возрасту (40±11 лет и 39±11 лет, $p = 0,639$) и по диагнозам.

Выявленные у пациентов обеих групп патологические изменения тканей, обладающие наибольшим влиянием на результаты хирургического лечения: тимпаносклероз, изменения слизистой оболочки барабанной полости, состо-

Таблица 1

Состояние слуховых косточек у пациентов основной и контрольной групп

Table 1

The state of auditory bones in the patients of the main and control group

Группа		Состояние слуховых косточек		
		Сохранены	Изменения наковальни	Изменения стремени
Основная	абс.	20	10	0
	%	67	33	0
Контрольная	абс.	23	7	0
	%	77	23	0

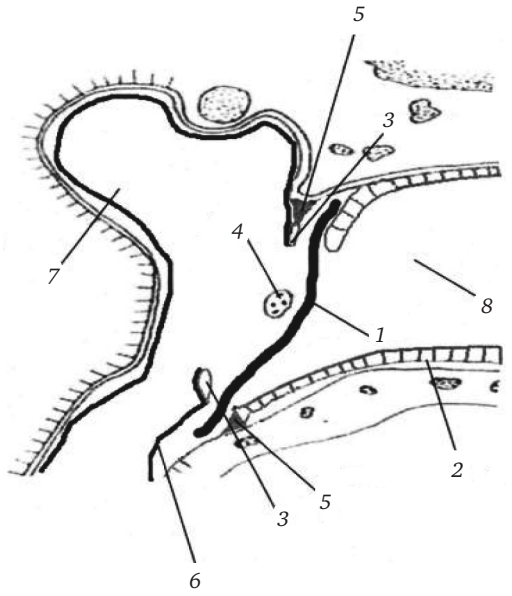

Рис. 1. Способ мирингопластики (вид сверху). Стрелкой указан, трансплантат, помещенный под слизистую оболочку барабанной полости кнаружи от фиброзного кольца барабанной перепонки:

1 – трансплантат; *2* – эпидермис наружного слухового прохода; *3* – фиброзное кольцо барабанной перепонки; *4* – рукоятка молоточка; *5* – костное кольцо барабанной перепонки; *6* – слизистая оболочка барабанной полости; *7* – барабанная полость; *8* – наружный слуховой проход.

Fig. 1. Myringoplasty method (plan view). The arrow points to a graft placed under the tympanic cavity mucous membrane, outward of the annulus fibrosus tympanicus

1 – graft; *2* – epidermis of external auditory meatus; *3* – annulus fibrosus tympanicus; *4* – the handle of malleus; *5* – tympanic bone; *6* – tympanic cavity mucous membrane; *7* – tympanic cavity; *8* – external auditory meatus.

яние слуховых косточек, а также функциональное состояние слуховой трубы были сопоставимы (табл. 1). Слуховые трубы были проходимы у всех пациентов контрольной и основной групп.

Разработанный способ мирингопластики (патент на изобретение № 2649303 – способ мирингопластики) заключается в следующем (рис. 1): барабанная перепонка расслаивается и остатки ее деэпидермизируются. Заднюю часть тимпанального трансплантата помещают под эпидермис наружного слухового прохода кнаружи от фиброзного слоя барабанной перепонки и рукоятки молоточка, а переднюю часть трансплантата помещают кнутри от барабанного костного кольца на 3–4 мм внутрь барабанной полости кнаружи от предварительно отслоенных фиброзного слоя барабанной перепонки и слизистой оболочки барабанной полости.

Трансплантат укладывается на заранее подготовленное «ложе» и совмещается с рукояткой молоточка. Укладка его производится без натяжения. По периферии аутофасциальный трансплантат прикрывается предварительно смещенной кожей наружного слухового прохода

В послеоперационном периоде всем больным проводили стандартную противоспалительную, антибактериальную терапию и назначали деконгестанты в нос.

Результаты и анализ исследования

Сравнительный анализ анатомических результатов хирургического лечения пациентов основной и контрольной групп (через 6 и 12 месяцев), проводился в раннем (через 1 и 3 месяца) и в отдаленном послеоперационном периодах с применением отовидеоэндоскопии и отомикроскопии.

В раннем послеоперационном периоде хороший анатомический результат достигнут у 100% пациентов основной группы и у 86,6% – контрольной группы (табл. 2).

Неудовлетворительный морфологический результат проведенного оперативного лечения наблюдался у 4 пациентов контрольной группы (13,4%). Основной причиной отрицательного анатомического результата у данной категории

Таблица 2

Анатомо-морфологические результаты операций у пациентов основной и контрольной групп в ближайшем послеоперационном периоде (через 1–3 месяца)

Table 2

Anatomy-morphological results of surgery in the patients of the main and control group in the early postsurgical period (in 1–3 months)

Группа	Результат (статистически достоверная разница, $p<0,05$)									
	Удовлетворительный		Неудовлетворительный							
			Затупление переднего меатотимпанального угла, латерализация лоскута		Втяжение, ателектаз неотимпанальной мембраны		Фиброзная облитерация барабанной полости		Реперфорация	
	N	*n*, %	*N*	*n*, %	*N*	*n*, %	*N*	*n*, %	*N*	*n*, %
Основная, *N* = 30	30	100	0	0	0	0	0	0	0	0
Контрольная, *N* = 30	26	86,6	4	13,4	0	0	0	0	0	0

Таблица 3

Анатомо-морфологические результаты операций у пациентов основной и контрольной групп в отдаленном послеоперационном периоде (через 6–12 месяцев)

Table 3

Anatomy morphological results of surgery in the patients of the main and control group in the late postsurgical period (in 6–12 months)

Группа	Результат (статистически достоверная разница, $p < 0,05$)									
	Удовлетворительный		Неудовлетворительный							
			Затупление переднего меатотимпанального угла, латерализация лоскута		Втяжение, ателектаз неотимпанальной мембраны		Фиброзная облитерация барабанной полости		Рецидив перфорации	
	N	*n*, %	*N*	*n*, %	*N*	*n*, %	*N*	*n*, %	*N*	*n*, %
Основная, *N* = 30	28	80	0	0	0	0	2	20	0	0
Контрольная, *N* = 30	19	63,3	7	23,3	1	3,3	1	3,3	2	6,7

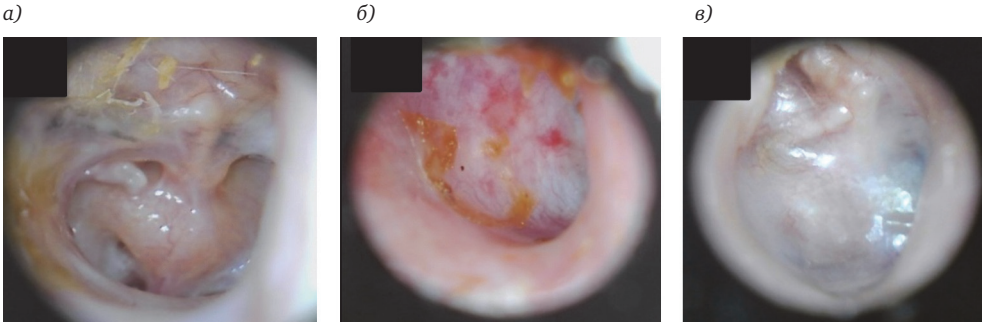

Рис. 2. Пациентка Н. Основная группа. Хронический левосторонний туботимпанальный гнойный средний отит. Отовидеоэндоскопия до операции (*а*), через 3 месяца (*б*) и через 1 год (*в*) после операции. Визуализируется перламутровой окраски неотимпанальная мембрана с сформированным меатотимпанальным углом.

Fig. 2. Patient N. The main group. Chronical left-sided tubotimpanal suppurative otitis media. Otovideoendoscopy before surgery (*a*), 3 months (*b*) and 1 year after the surgery (*c*). It is possible to visualize a neotympanic membrane with a shaped meatotympanal angle of pearly color.

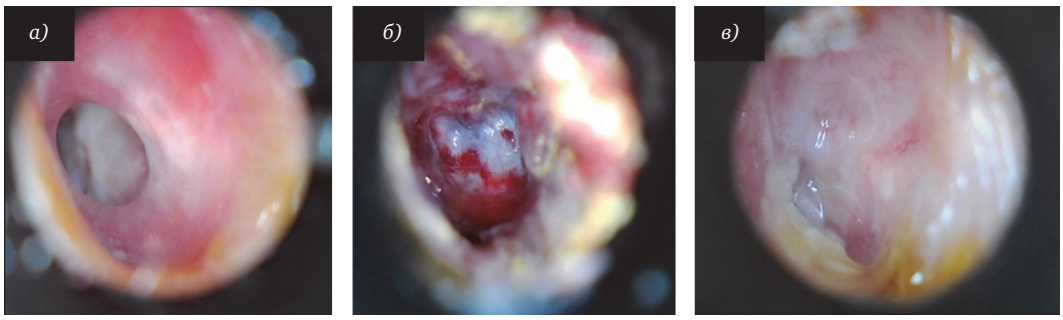

Рис. 3. Пациент Е. Контрольная группа. Хронический правосторонний туботимпанальный средний отит. Отовидеоэндоскопия до операции (*а*), через 1 месяц (*б*) и через 6 месяцев (*в*) после операции. Визуализируется затупление меатотимпанального угла.

Fig. 3. Patient E. Control group. Chronical right-sided tubotimpanal suppurative otitis media. Otovideoendoscopy before surgery (*a*), 1 month (*b*) and 6 months after the surgery (*c*). It is possible to visualize the blunting of the anterior meatotympanal angle.

пациентов явилось развитие затупления переднего меатотимпанального угла (рис. 2, 3).

В отдаленные сроки наблюдения у 28 пациентов основной группы (80%) удалось сформировать подвижную неотимпанальную мембрану. Это позволило признать анатомический результат операции у пациентов основной группы как удовлетворительный (табл. 3).

Оценка функциональных результатов проводилась по данным тональной пороговой аудиометрии у пациентов основной и контрольной групп в указанные сроки наблюдения. До опера-

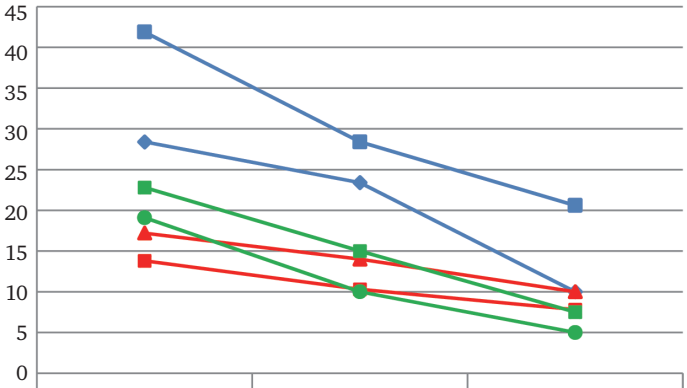

Основная группа Воздушная проводимость	28,4	23,4	10
Контрольная группа Воздушная проводимость	41,9	28,4	20,6
Основная группа Костная проводимость	17,2	14	10
Контрольная группа Костная проводимость	13,8	10,3	7,8
Основная группа Костно-воздушный интервал	22,8	15	7,5
Контрольная группа Костно-воздушный интервал	19,1	10	5

Рис. 4. Динамика средних показателей уровня воздушной проводимости, костной проводимости и костно-воздушного интервала у пациентов обеих групп в послеоперационном периоде.
Fig. 4. The dynamics of average indices of air conduction, bone conduction and the air-bone gap in the patients of both groups in post-surgical period.

тивного лечения статистически значимой разницы средних значений воздушной проводимости между группами не отмечено ($p > 0,05$). В послеоперационном периоде на всех этапах исследования (1–3 месяца, 6–12 месяцев) зафиксированы статистически значимые различия ($p < 0,05$) средних значений воздушной проводимости в основной и контрольной группах. Статистически достоверных различий средних значений уровня костной проводимости между группами как в предоперационном периоде, так и в течение последующего наблюдения не отмечено ($p > 0,05$). Анализ динамики средних значений костно-воздушного интервала выявил статистически достоверное различие ($p < 0,05$) между уровнями на дооперационном периоде и на всех этапах дальнейшего наблюдения между группами (рис. 4).

Заключение

Таким образом, мирингопластика разработанным способом у пациентов, страдающих хроническим гнойным средним отитом, позволяет достичь высоких анатомических и функциональных результатов в ближайшие и отдаленные сроки после операции.

Авторы заявляют об отсутствии конфликта интересов.

ЛИТЕРАТУРА

1. Дворянчиков В. В., Кочергин Г. А., Сыроежкин Ф. А. Современные возможности фиксации многослойных трансплантатов при мирингопластике. *Вестник оториноларингологии.* 2012;4:51–53. https://mediasphera.ru/issues/vestnik-otorinolaringologii/2012/4/030042-46682012415
2. Аникин И. А., Чернушевич И. И., Аникин М. И., Бокучава Т. А., Кузовков В. Е. Длительная вентиляция барабанной полости после реконструктивной слухоулучшающей операции. *Российская оториноларингология*. 2007;6(31):3–8. http://www.entru.org/en/files/j_rus_LOR_6_2007.pdf#page=3
3. Haisch A., Harder J., Hopfenmüller W., Sedlmaier B. Functional and audiological results of tympanoplasty type I using pure perichondrial grafts. *HNO*. 2013;61(7):602–608. doi: 10.1007 / s00106-013-2675-6
4. Hod R., Buda I., Hazan A., Nageris B. I. Inlay „butterfly" cartilage tympanoplasty. *Am. J. Otolaryngol*. 2013;34(1): 41–43. doi: 10.1016 / j.amjoto.2012.08.004
5. Peng R., Lalwani A. K. Efficacy of „hammock" tympanoplasty in the treatment of anterior perforations. *Laryngoscope*. 2013;123(5):1236–1240. doi: 10.1002/lary.23747

6. Аникин И. А., Бокучава Т. А., Хамгушкеева Н. Н. Клинические особенности и результаты хирургического лечения приобретенной холестеатомы натянутой части барабанной перепонки. *Российская оториноларингология*. 2017;5(90):9–18. doi: 10.18692/1810-4800-2017-5-9-18.
7. Onal K., Arslanoglu S., Oncel S., Songu M., Kopar A., Demiray U. Perichondrium cartilage island flap and temporalis muscle fascia in type I tympanoplasty. *J. Otolaryngol. Head Neck Surg*. 2011;40(4):295–299. doi: 10.2310/7070.2011.100267.
8. Tos M. Cartilage tympanoplasty methods: proposal of a classification. *Otolaryngol. Head. Neck. Surg*. 2008;139(6):747–758. doi: 10.1016 / j.otohns.2008.09.021.
9. Павлуш Д. Г., Гилифанов Е. А., Клемешова Т. П. Анализ материалов, используемых для мирингопластики. *Российская оториноларингология.* 2015;3(76):103–106. http://entru.org/files/j_rus_LOR_3_2015.pdf#page=103
10. Аникин И. А., Астащенко С. В., Бокучава Т. А. Причины неудовлетворительных результатов оперативного лечения хронического гнойного среднего отита. *Российская оториноларингология*. 2007;5(30):3–8. http://www.entru.org/en/files/j_rus_LOR_5_2007.pdf#page=3
11. Федосеев В. И., Белокопытова Е. Ю. Состояние кровоснабжения барабанной перепонки при мирингопластике. *Российская оториноларингология*. 2009;1:275–280. http://www.entru.org/files/j_rus_LOR_1_2009.pdf
12. Еремин С. А., Шинкарева А. Е., Салихова Г. С., Фанта А. И. Способ хирургического лечения приобретенной мягкотканой атрезии костного отдела наружного слухового прохода. *Российская оториноларингология*. 2018;2(93):30–35. doi: 10.18692/1810-4800-2018-2-30-34
13. Аникин М. И. Способ устранения латерализации тимпанальной мембраны. *Российская оториноларингология.* 2008. Приложение № 2. С. 203–207. https://elibrary.ru/contents.asp?id=33962055&selid=23053339
14. Шпотин В. П., Еремина Н. В., Проскурин А. И., Мухтаров К. М. Отдаленные клинико-функциональные результаты санирующих операций на ухе с мастоидопластикой у больных хроническим гнойным средним отитом. *Российская оториноларингология.* 2015;4(77):105–110. doi: 10.18692/1810-4800-2015-4-105-109
15. Аникин М. И. Хирургическая тактика при латерализации тимпанальной мембраны // Surgical tactics for lateralization of the tympanal membrane. *Российская оториноларингология*. 2009. Приложение № 3. С. 107–110. http://entru.org/files/j_rus_LOR_4_2008.pdf#page=3

REFERENCES

1. Dvoryanchikov V. V., Kochergin G. A., Syroezhkin F. A. Modern possibilities of fixation of multilayer grafts in myringoplasty. *Vestnik otorinolaringologii*. 2012;4:51–53. (in Russ.). https://mediasphera.ru/issues/vestnik-otorinolaringologii/2012/4/030042-46682012415
2. Anikin I. A., Chernushevich I. I., M. I. Anikin, Bokuchava T. A., Kuzovkov V. E. Long ventilation of the tympanic cavity after reconstructive hearing-improving operation. *Rossiiskaya otorinolaringologiya*. 2007;6(31):3–8. (in Russ.). http://www.entru.org/en/files/j_rus_LOR_6_2007.pdf#page=3
3. Haisch A., Harder J., Hopfenmüller W., Sedlmaier B. Functional and audiological results of tympanoplasty type I using pure perichondrial grafts. *HNO*. 2013;61(7):602–608. doi: 10.1007/s00106-013-2675-6
4. Hod R., Buda I., Hazan A., Nageris B. I. Inlay “butterfly” cartilage tympanoplasty. *Am. J. Otolaryngol*. 2013;34(1):41–43. doi: 10.1016 / j.amjoto.2012.08.004
5. Peng R., Lalwani A.K. Efficacy of “hammock” tympanoplasty in the treatment of anterior perforations. *Laryngoscope*. 2013;123(5): 1236–240. doi: 10.1002 / lary.23747
6. Anikin I. A., Bokuchava T. A., Khamgushkeeva N. N. Clinical features and the results of surgical treatment of the acquired cholesteatoma in the pars tensa of the tympanic membrane. *Rossiiskaya otorinolaringologiya*. 2017;5(90):9–18. (in Russ.). doi: 10.18692/1810-4800-2017-5-9-18
7. Onal K., Arslanoglu S., Oncel S., Songu M., Kopar A., Demiray U. Perichondrium cartilage island flap and temporalis muscle fascia in type I tympanoplasty. *J. Otolaryngol. Head Neck Surg*. 2011;40(4):295–299. doi: 10.2310 / 7070.2011.100267
8. Tos M. Cartilage tympanoplasty methods: proposal of a classification. *Otolaryngol. Head. Neck. Surg*. 2008;139(6):747–758. doi: 10.1016 / j.otohns.2008.09.09.021
9. Pavlush D. G., Gilifanov E. A., Klemeshova T. P. Analysis of materials used for miringoplasty. *Rossiiskaya otorinolaringologiya*. 2015;3(76):103–106 (in Russ.). http://entru.org/files/j_rus_LOR_3_2015.pdf#page=103
10. Anikin I. A., Astaschenko S. V., Bokuchava T. A. Causes of unsatisfactory results of surgical treatment of chronic suppurative otitis media. *Rossiiskaya otorinolaringologiya*. 2007;5(30):3–8. (in Russ.). http://www.entru.org/en/files/j_rus_LOR_5_2007.pdf#page=3
11. Fedoseev V. I., Belokopytova E. Yu. The state of blood supply to the tympanic membrane in myringoplasty. *Rossiiskaya otorinolaringologiya*. 2009;1:275–80. (in Russ.). http://www.entru.org/files/j_rus_LOR_1_2009.pdf
12. Eremin S. A., Shinkareva A. E., Salikhova G. S., Fanta A. I. The method of surgical treatment of acquired soft tissue atresia of the bone part of the external auditory canal. *Rossiiskaya otorinolaringologiya*. 2018;2(93):30–35. (in Russ.). doi: 10.18692/1810-4800-2018-2-30-34
13. Anikin M. I. Method of eliminating lateralization of the tympanic membrane. *Rossiiskaya otorinolaringologiya*. 2008. Appendix No 2: 203–207 (in Russ.). https://elibrary.ru/contents.asp?id=33962055&selid=23053339
14. Shpotin V. P., Eremina N. V., Proskurin A. I., Mukhtarov K. M. Long-term clinical results functional sanitize ear surgery with mastoidoplastikoy in patients with chronic suppurative otitis media. *Rossiiskaya otorinolaringologiya*. 2015;4(77):105–110. (in Russ.). doi: 10.18692/1810-4800-2015-4-105-109
15. Anikin M. I. Surgical tactics for lateralization of the tympanal membrane. *Rossiiskaya otorinolaringologiya*. 2009. Appendix No 3:107–110. (in Russ.). http://entru.org/files/j_rus_LOR_4_2008.pdf#page=3

Информация об авторах

✉ **Аникин Максим Игоревич** – кандидат медицинских наук, доцент, заведующий кафедрой оториноларингологии, Оренбургский государственный медицинский университет (460000, Россия, Оренбург, Советская ул., д. 6), тел.: 8-903-360-85-67, e-mail:m.anikin@mail.ru

Багаутдинов Азамат Ахметович – ассистент кафедры оториноларингологии, Оренбургский государственный медицинский университет (460000, Россия, Оренбург, Советская ул., д. 6); тел.: 8-922-627-40-08, e-mail:bradikardia@mail.ru

Information about authors

✉ **Maksim I. Anikin** – MD Candidate, Associate Professor, Head of the Chair of Otorhinolaryngology, Orenburg State Medical University (460000, Orenburg Region, Orenburg, 6, Sovetskaya Str.); tel.: 8-903-360-85-67, e-mail: m.anikin@mail.ru

Azamat A. Bagautdinov – teaching assistant of the Chair of Otorhinolaryngology, Orenburg State Medical University (460000, Orenburg Region, Orenburg, 6, Sovetskaya Str.); tel.: 8-922-627-40-08; e-mail: bradikardia@mail.ru

УДК 615.471: 616.12-7:612. 216 https://doi.org/10.18692/1810-4800-2019-5-15-19

Влияние динамических характеристик датчиков дыхания на оценку кардиореспираторной синхронизации у больных с заиканием

В. М. Бахилин[1]

[1] *Санкт-Петербургский научно-исследовательский институт уха, горла, носа и речи, 190013, Санкт-Петербург, Россия*
(И. о. директора – докт. мед. наук, проф. С. А. Карпищенко)

The effect of dynamic characteristics of respiratory sensors on the assessment of cardiorespiratory synchronization in the patients with stutter

V. M. Bakhilin[1]

[1] *Saint Petersburg Research Institute of Ear, Throat, Nose and Speech, Saint Petersburg, 190013, Russia*

При оценке диагностических показателей, основанной на анализе одновременных измерений дыхания и ЭКГ, таких как кардиореспираторная синхронизация, используются различные типы датчиков. К числу наиболее часто используемых датчиков относятся термодатчики, преимуществами которых являются простота, возможность работы без специальных масок, что особенно важно в отоларингологии, так как часто необходимо бывает записывать речевое дыхание. Недостатком таких датчиков является инерционность, которую также необходимо учитывать при проведении исследований. Методы оценки кардиореспираторной синхронизации чувствительны к динамическим характеристикам датчиков дыхания. Оценить степень чувствительности методов синхронизации к динамическим характеристикам датчиков – основная цель данной работы. В настоящей работе исследуются динамические характеристики термодатчика дыхания ДДТ-4-20, наиболее часто используемого в медицинских исследованиях, и их влияние на показатели кардиореспираторной синхронизации. В качестве контрольного используется безынерционный датчик давления CJMCU-36. Сравниваются показатели кардиореспираторной синхронизации, рассчитанные по одновременным измерениям инерционным термодатчиком ДДТ-4-20 и безынерционным датчиком давления CJMCU-36. Было установлено, что инерционность тестируемого датчика незначительно нарушает отношение синхронизации, более существенно влияние инерционности датчика на количество и длины инспираторных цепочек.
Ключевые слова: инерционный датчик, безынерционный датчик, кардиореспираторная синхронизация.

Для цитирования: Бахилин В. М. Влияние динамических характеристик датчиков дыхания на оценку кардиореспираторной синхронизации у больных с заиканием. *Российская оториноларингология.* 2019;18(5):15–19. https://doi.org/10.18692/1810-4800-2019-5-15-19

Various types of sensors are used for assessment of diagnostic indicators based on the analysis of simultaneous measurements of respiration and ECG, such as cardiorespiratory synchronization. One of the most commonly used types of sensors is the thermal sensor, the advantages of which are the simplicity, the possibility to work without specialized masks, which is especially important in otolaryngology since it is often necessary to record speech breathing. The disadvantage of such sensors is the inertia, which should also be taken into consideration in the process of examination. The methods of cardiorespiratory synchronization assessment are sensitive to dynamic characteristics of respiratory sensors. To assess the degree of synchronization methods sensitivity to the dynamic characteristics of sensors is the main objective of this work. In this paper, we study the dynamic characteristics of the respiratory thermal sensor DDT-4-20, most commonly used in medical examinations, and its effect on cardiorespiratory synchronization parameters. An inertialess pressure sensor CJMCU-36 is used as a control device. The authors compare the cardiorespiratory synchronization indicators calculated by simultaneous measurements of inertial thermal sensor DDT-4-20 and inertialess pressure sensor CJMCU-36. It has been found that the inertia of the tested sensor slightly violates the synchronization ratio, the effect of the sensor inertia on the number and length of the inspiratory chains is more significant.
Keywords: inertial sensor, inertialess sensor, cardiorespiratory synchronization.

© В. М. Бахилин, 2019

For citation: Bakhilin V. M. The effect of dynamic characteristics of respiratory sensors on the assessment of cardiorespiratory synchronization in the patients with stutter. *Rossiiskaya otorinolaringologiya*. 2019;18(5):15–19. https://doi.org/10.18692/1810-4800-2019-5-15-19

Введение

В отоларингологии показатели, основанные на анализе одновременных измерений дыхания и ЭКГ, используются при исследованиях заикания. При проведении обследований заикающихся пациентов в отделении патологии голоса и речи ФГБУ «Санкт-Петербургский НИИ ЛОР», использовался термодатчик дыхания ДДТ-4-20. Особенностью данного типа датчиков является их тепловая инерционность. Если для измерения частоты дыхания больших требований к техническим характеристикам датчиков дыхания не предъявляется, так как задача измерения частоты дыхания сводится только к выделению дыхательных циклов и их счету за единицу времени [1], то при оценке диагностических показателей, основанных на анализе одновременных измерений дыхания и ЭКГ, таких как кардиореспираторная синхронизация, технические характеристики датчиков дыхания, их динамические характеристики, необходимо учитывать.

В настоящей работе исследуется влияние динамических характеристик контактного термодатчика дыхания ДДТ-4-20 на показатели кардиореспираторной синхронизации. Сравниваются две синхрограммы, построенные по измерениям термодатчика ДДТ-4-20 и датчика давления, вдыхаемого (выдыхаемого) воздушного потока CJMCU-36.

Термодатчик ДДТ-4-20 представляет собой три терморезистора, соединенных параллельно, сопротивления которых зависят от температуры. Массы оболочки и самих сопротивлений создают инерционность термодатчиков при измерении температуры. Однако они часто используются на практике вследствие их простоты и удобства. Термодатчики можно использовать для записи речевого дыхания, так как искажения речи и дыхания при применении термодатчиков минимальны [2–4]. Датчики, измеряющие давление воздушного потока, безынерционные, однако при их применении необходимо использовать специальные маски.

Цель исследования

Оценить влияние динамических характеристик термодатчика ДДТ-4-20 на точность оценки кардиореспираторной синхронизации.

Материалы и методы исследования

Тестировался датчик дыхания ДДТ-4-20. Принцип его работы основан на изменении сопротивления при изменении температуры окружающей среды. Данные безынерционного датчика давления CJMCU-36 использовались в качестве контрольной записи. Для записи ЭКГ использовался датчик AD8232. Синхрограммы построены методом, предложенным в [5]. Для статистической обработки данных использовалась программная среда R, находящая в последнее время все более широкое применение [6].

Результаты и обсуждение исследования

Понятие фазовой синхронизации подразумевает появление выраженной взаимосвязи между фазами двух осцилляторов (дыхания и сердечного ритма), в то время как амплитуды могут быть некоррелированными. На участках выраженной взаимосвязи (эпохах синхронизации) выполняется условие $|n\varphi_1(t) - m\varphi_2(t)| < \delta$, где $\varphi_{1,2}(t)$ – фазы сердечного ритма и дыхания [4, 5], соответственно; n, m – целые числа; δ – малое число. Мерой синхронизации, как правило, является суммарная длительность эпох синхронизации, отнесенная к длительности всей записи; такая мера, естественно, зависит от выбора числа δ.

В компьютер были записаны результаты измерений ЭКГ при одновременных измерениях дыхания датчиками ДДТ-4-20 и CJMCU-36. Средний период дыхания в записи составил 2,4 с, среднее отставание тестируемого датчика ДДТ-4-20 – 0,5 с, что составляет 21% от периода дыхания. Средний период сердечного ритма 0,75 с.

Разница между синхрограммами состоит в основном в сдвиге вверх синхрограммы, построенной по данным тестируемого датчика, относительно синхрограммы, построенной по данным контрольного датчика, приблизительно на 0,11 по углу φ_i. На обеих синхрограммах можно выделить эпохи синхронизации, включающие с 15-го по 18-й циклы дыхания, на которых для обеих синхрограмм выполняется условие: $|n\varphi_1(t) - m\varphi_2(t)| < 0{,}015$. Количественная оценка синхрограмм (равная, согласно [5], отношению суммарной длительности эпох синхронизации к общей длине записи) совпадает и равна 0,045. Как видно из таблицы и рис. 1 по количеству соотношений $n : m$ синхрограммы также близки к друг к другу: количества наиболее часто встречающихся соотношений 3 : 1 и 4 : 1 различаются на 1,5 и 1,1 процента соответственно.

Однако имеются и существенные различия: во-первых, инерционность датчика нарушает отношение синхронизации. Так, на 11-м цикле дыхания на контрольной синхрограмме отмечено 4 сердечных удара, тогда как на тестируемой синхрограмме – 3 сердечных удара; на 13-м цикле дыхания наоборот: 3 сердечных удара на кон-

Таблица

Количество соотношений *n : m* в синхрограммах по измерениям дыхания контрольным и тестируемым датчиками

Table

The number of ratios n:m in synchrograms based on the respiration measurement with control and tested sensors

n : m	Контрольный датчик		Тестируемый датчик		Разница, %
	Количество	%	Количество	%	
2:1	10	9,26	8	7,48	1,78
3:1	70	64,81	71	66,36	1,54
4:1	24	22,22	25	23,36	1,14
5:1	3	2,78	0	0,00	2,78
6:1	1	0,93	3	2,80	1,88

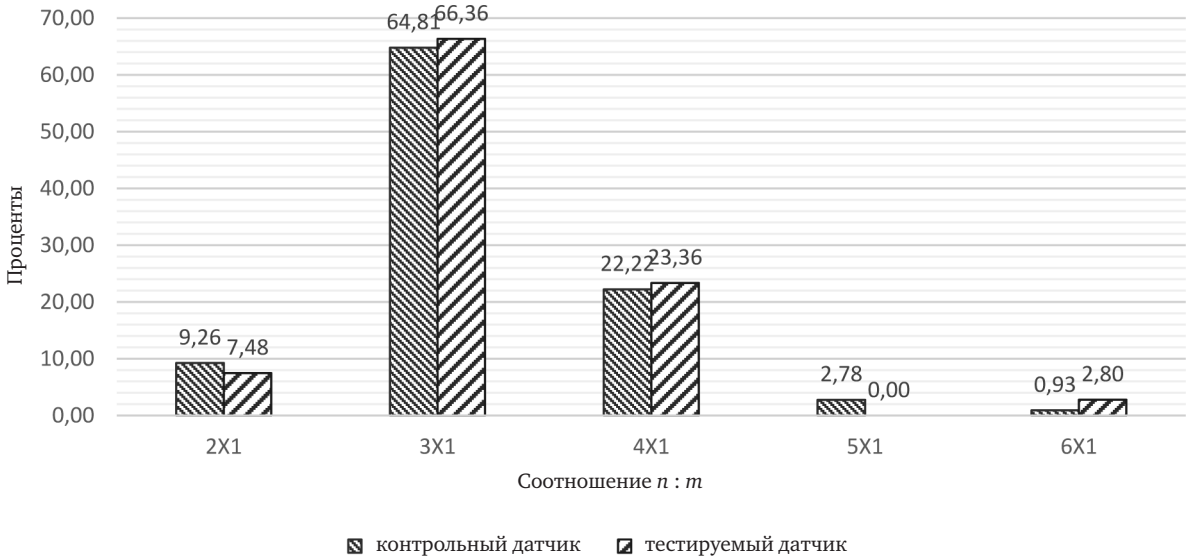

Рис. 1. Количество соотношений *n* : *m*, в процентах.
Fig. 1. The number of *n* : *m* ratios, percent.

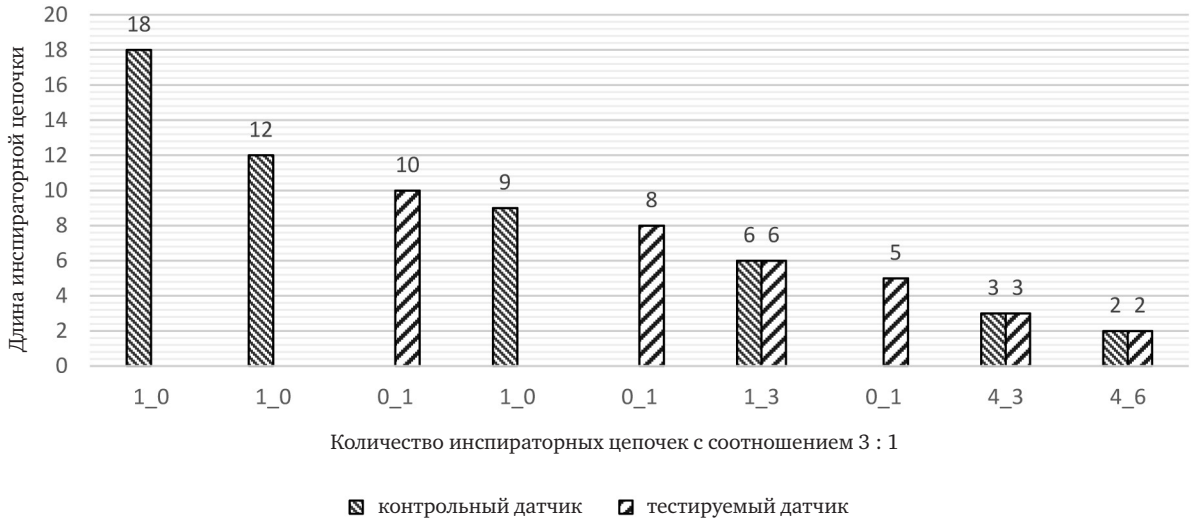

Рис. 2. Частоты встречаемости и длины инспираторных цепочек с соотношением 3 : 1.
Fig. 2. The rate of incidence and inspiratory chain length with the ratio 3 : 1.

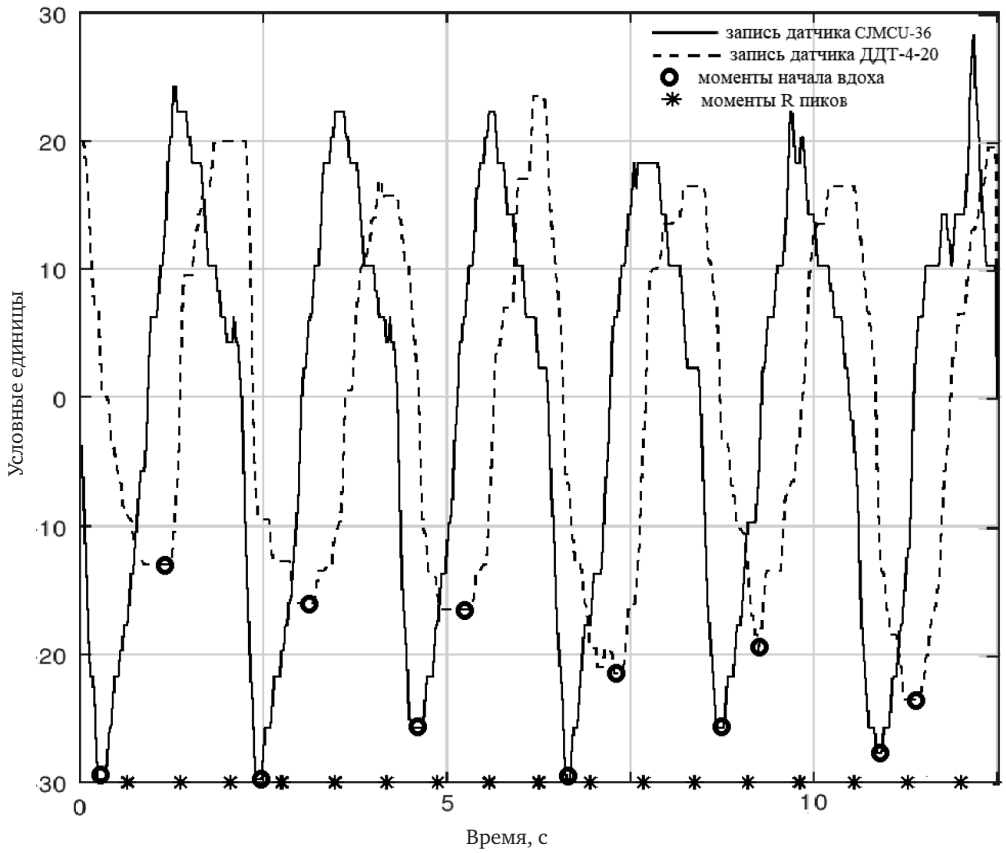

Рис. 3. Фрагмент одновременной записи дыхания двумя датчиками.
Fig. 3. A fragment of simultaneous record of respiration with two sensors.

трольной синхрограмме и 4 сердечных удара на испытуемой синхрограмме. Во-вторых, различны количества и длины инспираторных цепочек фиксированных соотношений $n : m$, и, в-третьих, в записях контрольного и тестируемого датчиков в 60 из 110 дыхательных циклов один и тот же сердечный удар принадлежит различным (соседним) дыхательным циклам. Для оценки различий сравним количество соотношений $n : m$, а также количество и длины инспираторных цепочек соотношений $n : m$.

Количество и длина инспираторных цепочек наиболее часто встречающихся соотношений $n : m$ в двух синхрограммах иллюстрируются и рис. 2.

Этот рисунок демонстрирует разницу длин и частот встречаемости инспираторных цепочек 3 : 1 в синхрограммах, построенных по измерениям дыхания контрольным и тестируемым датчиками. В измерениях дыхания контрольного датчика длина цепочки достигает 18 и 12 циклов дыхания, тогда как в измерениях тестируемого датчика длина цепочки не превышает 10 дыхательных циклов.

Длины и частоты инспираторных цепочек соотношений 3 : 1 в контрольной и тестируемой синхрограммах различаются по критерию Стьюдента ($p = 0{,}039$), что наглядно демонстрируется рис. 2.

На рис. 3 представлен фрагмент одновременной записи дыхания двумя датчиками и снизу звездочками отмечены моменты сердечных ударов. Заметно, что время запаздывания тестируемого датчика соизмеримо с RR-интервалами, а 5 из 6 сердечных ударов находятся на разных дыхательных циклах, измеренных различными датчиками.

При последовательном попадании (непопадании) R-пиков в интервал отставания тестируемого датчика нарушаются последовательность и длина инспираторных цепочек.

Выводы

Синхрограммы, построенные по одновременным записям ЭКГ и дыхания, одновременно измеряемого двумя датчиками, не различаются по количественной оценке.

Длины и частоты встречаемости инспираторных цепочек 3 : 1 в синхрограммах, построенных по измерениям дыхания контрольным и тестируемым датчиками, статистически значимо различаются по критерию Стьюдента ($p < 0{,}05$).

Более половины (53%) R-пиков, близких по времени появления к точкам начал дыхательных циклов контрольной синхрограммы, оказались расположенными в предыдущих дыхательных циклах тестируемой синхрограммы.

Для синхрогаммы, построенной по данным контрольного датчика, соотношение дыхательных циклов с одинаковым $n : m$ (3 : 1) в последовательности всех дыхательных циклов составила 59,1% (65 из 110 циклов). Для синхрограммы, построенной по данным тестируемого датчика, соотношение дыхательных циклов с одинаковым $n : m$ (3 : 1) в последовательности всех дыхательных циклов составила 56,4% (62 из 110 циклов).

Заключение

Значительная инерционность тестируемого датчика нарушает отношение синхронизации. Еще более значительным может оказаться влияние инерционности на количество и длины инспираторных цепочек. Это необходимо учитывать при выборе датчика для обследования.

Автор заявляет об отсутствии конфликта интересов.

ЛИТЕРАТУРА

1. Divya S. Avalur, Marco Aiello, Human Breath Detection using a Microphone, Master's thesis August 30, 2013.
2. Корнеенков А. А., Бахилин В. М., Абдурахманов М. А., Сердюков С. В. Математико-статистические методы анализа кардиореспираторной координации у больных с заиканием. *Российская оториноларингология*. 2018; 5:50–57. doi: 10.18692/1810-4800-2018-5-50-57
3. Корнеенков А. А., Бахилин В. М., Абдурахманов М. А., Сердюков С. В. Анализ кардиореспираторной координации у больных с заиканием. *Русский медицинский журнал.* 2018;10:59–63. https://www.rmj.ru/articles/otorinolaringologiya/Analiz_kardiorespiratornoy_koordinacii_u_bolynyh_s_zaikaniem/
4. Reilly K. J., Moore C. A. Respiratory Sinus Arrhythmia during Speech Production. *J. Speech Lang Hear Res*. 2003 February; 46(1):164–177.
5. Schäfer C., Rosenblum M. G., Abel H. H., Kurths J. Synchronization in the human cardiorespiratory system. *Physical Review E*. 1999;60;1.
6. Корнеенков А. А. Визуализация мета анализа клинических исследований. *Российская оториноларингология*. 2019;1:8–15. doi: 10.18692/1810-4800-2019-1-8-15

REFERENCES

1. Divya S. Avalur, Marco Aiello, Human Breath Detection using a Microphone, Master's thesis August 30, 2013.
2. Korneenkov A. A., Bakhilin V. M., Abdurakhmanov M. A., Serdyukov S. V. Mathematical and statistical methods for analyzing cardiorespiratory coordination in patients with stuttering. *Rossiiskaya otorinolaringologiya.* 2018;5:50-57. (in Russ.). doi: 10.18692/1810-4800-2018-5-50-57
3. Korneenkov A. A., Bakhilin V. M., Abdurakhmanov M. A., Serdukov S. V. Analysis of cardiorespiratory coordination in patients with stuttering. *Russkii meditsinskii zhurnal.* 2018;10:59-63. (in Russ.). https://www.rmj.ru/articles/otorinolaringologiya/Analiz_kardiorespiratornoy_koordinacii_u_bolynyh_s_zaikaniem/
4. Reilly K. J., Moore C. A. Respiratory Sinus Arrhythmia during Speech Production. *J. Speech Lang Hear Res.* 2003 February; 46(1):164–177.
5. Schäfer C., Rosenblum M. G., Abel H. H., Kurths J. Synchronization in the human cardiorespiratory system. *Physical Review E.* 1999;60;1.
6. Korneenkov A. A. Visualization meta analysis of clinical studies. *Rossiiskaya otorinolaringologiya.* 2019;1:8-15. (in Russ.). doi: 10.18692/1810-4800-2019-1-8-15

Информация об авторе

✉ **Бахилин Виктор Михайлович** – научный сотрудник лаборатории информатики и статистики, Санкт-Петербургский научно-исследовательский институт уха, горла, носа и речи (190013, Россия, Санкт-Петербург, Бронницкая ул., д. 9); тел.: 8-921-973-06-62, e-mail: sc.victor.6219@gmail.com

ORCID: https://orcid.org/0000-0002-0116-9890

Information about author

✉ **Victor M. Bahilin** – research associate of the Laboratory of Informatics and Statistics, Saint Petersburg Research Institute of Ear, Throat, Nose and Speech (Russia, 190013, Saint Petersburg, 9, Bronnitskaia str.); tel.: 8-921-973-06-62, e-mail: sc.victor.6219@gmail.com

ORCID: https://orcid.org/0000-0002-0116-9890

УДК 616.284-002.1-008.14 https://doi.org/10.18692/1810-4800-2019-5-20-24

Отражение современных концепций патогенеза экссудативного среднего отита у детей в клинической практике

А. В. Быкова[1], М. В. Дроздова[1], С. Н. Ларионова[1], А. В. Карелин[1], М. М. Гарифуллин[1]

[1] Санкт-Петербургский научно-исследовательский институт уха, горла, носа и речи, 190013, Санкт-Петербург, Россия
(И. о. директора – докт. мед. наук, проф. С. А. Карпищенко)

The reflection of present-day concepts of the pathogenesis of exudative otitis media in children in clinical practice

A. V. Bykova[1], M. V. Drozdova[1], S. N. Larionova[1], A. V. Karelin[1], M. M. Garifullin[1]

[1] Saint Petersburg Research Institute of Ear, Throat, Nose and Speech, Saint Petersburg, 190013, Russia

В научной работе представлены данные наблюдения 52 пациентов с сочетанной патологией лимфо-эпителиального глоточного кольца и экссудативным средним отитом, поступивших для планового хирургического лечения. Полученные в исследовании результаты указывают, что патология лимфоэпителиального кольца глотки сопровождалась существенным нарушением тубарной функции с развитием катаральной и экссудативной стадий секреторного среднего отита у 47 пациентов (90,38%) и мукозной стадии («клейкое ухо») у 5 детей (9,62%), нуждающихся в установке тимпаностомической трубки. Рассмотрены ключевые проблемы этиопатогенеза экссудативного среднего отита в детском возрасте на основе анализа как собственного клинического опыта, так и современных клинико-экспериментальных работ, авторитетных монографий. По данным отдельных авторов, высказано предположение, что некоторые случаи наличия экссудата в барабанной полости являются результатом неполного разрешения гнойного процесса. На это косвенно могут указывать данные посева материала для выявления бактериальной флоры и определения клеточного состава (признаки инфекционной этиологии). Полученные результаты свидетельствуют, что вирусные и бактериальные инфекции играют важную роль в патогенезе ЭСО. Вероятно, применение антибактериальной терапии в некоторых случаях приводит к вялотекущему воспалительному процессу и сохранению экссудата в барабанной полости. Однако в 46,2% случаев пациенты с диагнозом «экссудативный средний отит» не имели острых средних отитов в анамнезе. Асептический характер ушного секрета выявился в 88,5% случаев при изучении его бактериологическим методом, а данные цитологического анализа в 57,7% случаев косвенно указывают на перенесенное воспаление инфекционной этиологии. Наличие аллергологического анамнеза у 38 человек (73%), в частности аллергического ринита у 19 человек (36,5%), также могло ускорить и (или) послужить толчком к развитию ЭСО.

Ключевые слова: экссудативный средний отит, острый средний отит, лимфоэпителиальное глоточное кольцо, хирургическое лечение, тугоухость, часто болеющие дети, аллергические заболевания, аллергический ринит, нейтрофилы, макрофаги.

Для цитирования: Быкова А. В., Дроздова М. В., Ларионова С. Н., Карелин А. В., Гарифуллин М. М. Отражение современных концепций патогенеза экссудативного среднего отита у детей в клинической практике. *Российская оториноларингология.* 2019;18(5):20–24. https://doi.org/10.18692/1810-4800-2019-5-20-24

The scientific work presents the data of observation of 52 patients with combined lymphoepithelial pharyngeal ring pathology and exudative otitis media (EOM), admitted for routine surgical treatment. The study results indicate, that the pathology of the lymphoepithelial pharyngeal ring was accompanied by a significant Eustachian tube dysfunction with the development of catarrhal and serous stages of secretory otitis media in 90.38% (47 patients) and mucoid stage (the «glue ear») in 9.62% (5 children) who needed tympanostomy tube. The authors have considered the key problems of etiopathogenesis of suppurative otitis media in children based on the analysis of their own clinical experience and the present-day clinical experimental works, reputable monographs. According to some authors, some cases of tympanic cavity exudate are supposedly the result of incomplete resolution of previous acute purulent inflammation. It is indirectly indicated by the data of inoculation of material for detection of bacterial flora and identification of cellular composition (the signs of infectious etiology). The results prove, that the viral and bacterial infections play an important role in the pathogenesis of EOM. The use of antibacterial therapy in some cases will probably result in a sluggish inflammatory process and

© Коллектив авторов, 2019

the preservation of exudation in the tympanic cavity. However, in 46.2% cases, the patients diagnosed with the exudative otitis media had no acute otitis media in anamnesis. The aseptic nature of ear secret was revealed by bacteriological method in 88.5% cases, but the data of cytological analysis in 57.7% cases indirectly indicate the previous inflammation of infectious etiology. The allergic anamnesis in 73% (38 people), in particular, allergic rhinitis in 36.5% (19 people), could also accelerate and/or trigger the development of EOM.
Keywords: exudative otitis media, acute otitis media, lymphoepithelial pharyngeal ring, surgical treatment, hearing loss, sickly children, allergic diseases, allergic rhinitis, neutrophils, macrophages.

For citation: Bykova A. V., Drozdova M. V., Larionova S. N., Karelin A. V., Garifullin M. M. The reflection of present-day concepts of the pathogenesis of exudative otitis media in children in clinical practice. *Rossiiskaya otorinolaringologiya*. 2019;18(5):20–24. https://doi.org/10.18692/1810-4800-2019-5-20-24

На сегодняшний день негнойные заболевания среднего уха не только значительно распространены, но и имеют тенденцию к выраженному росту среди детского населения [1–4]. Особо пристальное внимание уделяется экссудативному среднему отиту (ЭСО) – заболеванию, которое характеризуется скоплением в барабанной полости жидкого негнойного содержимого. Механизм образования жидкости такого характера остается недостаточно ясным. Формированию секрета способствуют нарушение аэрации и дренирования среднего уха, нерациональная антибиотикотерапия и, вероятно, иммунные нарушения [3–6].

Большинство авторов сходится во мнении, что основа этиологии экссудативного среднего отита – сочетание вялотекущего воспаления и тубарной дисфункции [2–6]. Нарушение проходимости слуховой трубы может быть связано с ее механической обструкцией либо с неэффективностью механизма ее активного открытия (например, у пациентов с расщелиной неба) [4, 5]. Несмотря на многолетний опыт исследований, посвященных профилактике, диагностике и лечению данного заболевания, ЭСО остается актуальной и широко дискутируемой проблемой в детской оториноларингологии [1, 2, 4]. В России ЭСО считается основной причиной понижения слуха у детей 2–7 лет (при массовых осмотрах пациентов этой возрастной группы обнаруживается в 30,2% случаев). Данное осложнение развивается, в том числе, по причине несвоевременной диагностики, связанной с возрастными анатомо-физиологическими особенностями, отсутствием ярко выраженных клинических симптомов и невозможностью использования полного спектра исследований [3, 4].

До сих пор нет единого мнения о необходимости выделения экссудативного среднего отита как отдельной нозологии [1, 3, 6]. По версии одних авторов, ЭСО – своеобразная форма воспаления среднего уха с образованием и длительным сохранением транссудата в барабанной полости, а другие рассматривают ЭСО как продолжение острого среднего отита с формированием «порочного круга» и предлагают считать его латентным неперфоративным гнойным средним отитом. При этом существует позиция, что ЭСО как нозология выделяется искусственно, только из-за наличия экссудата в барабанной полости [1].

На основании изученных данных мы предполагаем существование различных вариантов возникновения и развития экссудативного среднего отита, которые имеют определенные этиопатогенетические особенности течения в зависимости от преобладающего фактора у конкретного пациента.

Цель исследования

Провести анализ клинических случаев экссудативного среднего отита у детей при хирургической санации лимфоэпителиального глоточного кольца.

Задачи исследования

1. Установить превалирующий механизм патогенеза ЭСО у обследованных детей.
2. Определить количество пациентов, имеющих диагноз ЭСО без эпизодов острых средних отитов в анамнезе.
3. Вычислить наиболее распространенную стадию ЭСО среди обследованных пациентов.
4. Оценить значение микробиологического и цитологического методов исследования ушного секрета в этиопатогенезе ЭСО.

Пациенты и методы исследования

Для достижения поставленной цели в детском хирургическом отделении СПб НИИ ЛОР обследовались и получали лечение 52 ребенка (33 мальчика и 19 девочек) в возрасте от 2 до 12 лет (средний возраст – 4 года 7 мес.) с диагнозом «экссудативный средний отит». Двусторонний патологический процесс отмечен у 46 детей (88,5%), односторонний – у 6 (11,5%). Этап диагностики включал сбор жалоб, анамнеза заболевания, стандартный осмотр ЛОР-органов, тимпанометрию, забор секрета из барабанной полости для последующих бактериологического и цитологического исследований, динамическое наблюдение больных. Применен комплексный подход к хирургическому лечению детей с хроническими процессами в миндалинах лимфоэпителиального

кольца и экссудативным средним отитом, включающий мероприятия, направленные на эвакуацию секрета из барабанной полости, а также создание обходного пути вентиляции барабанной полости со стороны барабанной перепонки. Секрет из барабанной полости забирался в стерильный одноразовый шприц во время тимпанопункции или тимпаностомии методом смывов или аспированием после обработки раковины и наружного слухового прохода антисептиком. При бактериологическом исследовании материал помещался на стандартную питательную среду (кровяной агар) и выдерживался в термостате при температуре 37 °С в течение 18–24 часов. При наличии роста проводили идентификацию бактериоскопическим методом с окраской по Граму. Цитологический анализ включал морфологический учет гранулоцитов и макрофагов по общепринятой методике с последующим вычислением относительных величин соотношения клеток (%). Стадия экссудативного среднего отита определялась согласно классификации И. С. Дмитриева и соавторов (1996). Тимпанограммы оценивали по критериям J. Jerger (1970). Статистический анализ проводили с помощью программы MS Office Excel 2007.

Результаты и обсуждение исследования

При наличии предрасполагающих факторов (частые ОРВИ, аллергические заболевания) развитию ЭСО способствует патология лимфоидного кольца глотки и носа [4, 6, 9]. По нашим данным, у 100% детей выявлена гипертрофия глоточной миндалины, в 27 (51,9%) случаях – в сочетании с гипертрофией небных миндалин. Аллергические заболевания установлены у 38 (73,1%) человек. Группу часто болеющих детей составили 27 детей (согласно критериям А. А. Баранова). У всех детей при отомикроскопии отмечались явные или косвенные признаки экссудативного среднего отита. Только 24 (46,2%) пациента и (или) их родители предъявляли жалобы на снижение слуха у детей. В 53,8% случаев (28 детей) такой симптом обнаруживался исключительно по данным объективного изучения слуховой функции с помощью метода акустической импедансометрии – тимпанометрии. Тимпанограммы «тип В» определялись у 45 (86,5%) детей, «тип С» – у 7 (13,5%). Полученные собственные результаты и данные литературы дают представление о механизмах возможного перехода от инфекционного поражения к экссудативному среднему отиту. У 6 (11,5%) пациентов в результате микробиологического исследования были идентифицированы бактерии *P. aeruginosa* (1 случай), *St. epidermidis* (5 случаев). Данные цитологического исследования разделились на 2 группы: 1-й тип – клеточные ассоциации из нейтрофилов, лимфоцитов, эозинофилов, макрофагов в различном соотношении (30 человек – 57,7%), 2-й тип – отсутствие клеточных элементов (22 пациента – 42,3%). В литературе описано достаточно клинических случаев повышения количества клеток фагоцитарного звена как в составе риноцитограмм, так и в аспирированном секрете среднего уха у детей с сочетанной патологией лимфоэпителиального глоточного кольца и экссудативным средним отитом [6–9].

По данным отдельных авторов, высказано предположение, что некоторые случаи наличия экссудата в барабанной полости являются результатом неполного разрешения гнойного процесса [1, 10–12]. Об этом косвенно могут свидетельствовать данные посева материала для выявления бактериальной флоры и определения клеточного состава (признаки вирусной или бактериальной этиологии). Мы согласны с мнением о том, что вирусные и бактериальные инфекции играют важную роль в патогенезе ЭСО. Вероятно, применение антибактериальной терапии в некоторых случаях приводит к вялотекущему воспалительному процессу и сохранению экссудата в барабанной полости. Однако 24 (46,2%) пациента с диагнозом «экссудативный средний отит» не имели острых средних отитов в анамнезе. Наличие аллергологического анамнеза у 38 (73%) человек, в частности аллерического ринита у 19 (36,5%) человек, также могло ускорить и (или) послужить толчком к развитию ЭСО. Это же иллюстрируют данные научных работ, где аллергические заболевания рассматриваются как одна из причин тубарной дисфункции, а также возможное влияние противоаллергических лекарственных средств на течение ЭСО [13, 14]. Полученные данные свидетельствуют о высокой частоте (47 человек – 90,38% случаев) катаральной и экссудативной (2 и 45 человек соответственно) стадий секреторного среднего отита. Мукозная стадия («клейкое ухо») в собственной практике была диагностирована значительно реже – у 5 (9,62%) детей. На основании изучения секрета барабанной полости бактериологическим методом можно утверждать, что в 88,5% случаев (46 человек) диагноз «экссудативный средний отит» представлял собой асептическое воспаление среднего уха. Данные цитологического исследования (30 человек – 57,7%) с обнаруженными ассоциациями нейтрофилов, макрофагов и лимфоцитов косвенно указывают на перенесенное воспаление инфекционной этиологии. Именно это и подтверждает теорию об ЭСО как о вялотекущем воспалении среднего уха с индивидуальными проявлениями у части пациентов – по причине обнаружения представленных микробиологических (11,5%) и цитологических (57,7%) находок.

Выводы

Представленные данные указывают, что патология лимфоэпителиального кольца глотки сопровождалась существенным нарушением тубарной функции с развитием катаральной и экссудативной стадий секреторного среднего отита у 47 (90,38%) пациентов. Мукозная стадия («клейкое ухо») была диагностирована у 5 (9,62%) детей , нуждающихся в установке тимпаностомической трубки.

Мы полагаем, что более глубокий анализ этиопатогенетических особенностей экссудативного среднего отита у детей, а также длительности их соматического состояния и промежуточных результатов лечения позволит в дальнейшем четко определять показания и сроки консервативного и хирургического лечения, что, в свою очередь, уменьшит процент осложнений и рецидивов развития ЭСО.

Авторы заявляют об отсутствии конфликта интересов.

ЛИТЕРАТУРА

1. Портенко Г. М., Портенко Е. Г., Локтева А. А., Шматов Г. П. Экссудативный средний отит с позиций современных информационных технологий. Тверь: ИП Орлова З. П, 2013. 71 с.
2. Преображенский Н. А., Гольдман И. И. Экссудативный средний отит. М: Медицина, 1987. 192 с.
3. Савенко И. В., Бобошко М. Ю., Лопотко А. И., Цвылева И. Д. Экссудативный средний отит. СПб.: Диалог, 2010. 72 с.
4. Рязанцев С. В., Преображенская Ю. С., Дроздова М. В. Особенности средних отитов у детей на современном этапе. *Медицинский совет.* 2017;16:84–87.
5. Красножен В. Н., Андреева И. Г., Токарев П. В. Экссудативный средний отит у детей с врожденными расщелинами губы и неба. *Российская оториноларингология*. 2018;4(95):121–127. doi: 10.18692/1810-4800-2018-4-121-127
6. Дроздова М. В., Преображенская Ю. С., Тырнова Е. В. Экссудативный средний отит у детей с хроническим лимфопролиферативным синдромом. *Российская оториноларингология*. 2011;4(53):62–68. http://entru.org/2011-4.html
7. Крюков А. И., Ивойлов А. Ю., Пакина В. Р., Яновский В. В. Патогенетический подход к лечению экссудативного среднего отита в детском возрасте. *Российский медицинский журнал.* 2013;11:545. https://www.rmj.ru/articles/otorinolaringologiya/Patogeneticheskiy_podhod_k_lecheniyu_ekssudativnogo_srednego_otita_v_detskom_vozraste/
8. Свистушкин В. М., Никифорова Г. Н., Шевчик Е. А., Золотова А. В. Экссудативный средний отит – современные возможности консервативного лечения. *Российская оториноларингология.* 2014;2(69):153–161. http://entru.org/2014-2.html
9. Кологривова Е. Н., Плешко Р. И., Щербик Н. В., Староха А. В. Особенности функционирования фагоцитарного звена иммунитета у детей с аденоидитом, осложненным экссудативным средним отитом. *Иммунопатология, аллергология, инфектология.* 2015;3:25–30. http://www.immunopathology.com/ru/article.php?carticle=648
10. Stol K., Verhaegh S. J., Graamans K., Engel J. A., Sturm P. D., Melchers W. J. Microbial profiling does not differentiate between childhood recurrent acute otitis media and chronic otitis media with effusion. *International Journal of Pediatric Otorhinolaryngology.* 2013. Apr; 77(4):488–493.
11. Aydin E. et al. Concurrent assay for four bacterial species including alloiococcus otitidis in middle ear, nasopharynx and tonsils of children with otitis media with effusion: a preliminary report. *Clinical and Experimental Otorhinolaryngology.* 2012. Jun;5(2):81–85.
12. Daniel M., Imtiaz-Umer S., Fergie N., Birchall J. P., Bayston R. Bacterial involvement in otitis media with effusion. *International Journal of Pediatric Otorhinolaryngology*. 2012. Oct; 76(10):1416–1422.
13. Hurst D. S. The role of Allergy in Otitis Media with Effusion. *Otolaryngologic Clinics of North America*. 2011;44(3):637–654.
14. Pelikan Z. The role of nasal allergy in chronic secretory otitis media. *Annals of Allergy, Asthma and Immunology.* 2007. Nov;99(5):401–407.

REFERENCES

1. Portenko G. M., Portenko E. G., Lokteva A. A., Shmatov G. P. *Ekssudativnyi srednii otit s pozitsii sovremennykh informatsionnykh tekhnologii*: monografiya. Tver': IP Orlova Z. P, 2013. 71 p. (in Russ.)
2. Preobrazhenskii N. A., Gol'dman I. I. *Ekssudativnyi srednii otit*. M: Meditsina, 1987. 192 p. (in Russ.)
3. Savenko I. V., Boboshko M. Yu., Lopotko A. I., Tsvyleva I. D. *Ekssudativnyi srednii otit.* SPb.: Dialog, 2010. 72 p. (in Russ.)
4. Ryazancev S. V., Preobrazhenskaya Y. S., Drozdova M. V. Features of otitis media in children on the modern stage. *Medical Council.* 2017;(16):84–87. (In Russ.) https://doi.org/10.21518/2079-701X-2017-16-84-87
5. Krasnozhen V. N., Andreeva I. G., Tokarev P. V. Exudative otitis media in children with congenital cleft lip and palate. *Rossiiskaya otorinolaringologiya.* 2018;4(95):121–127. (In Russ.) doi: 10.18692/1810-4800-2018-4-121-127
6. Drozdova M. V., Preobrazhenskaya Yu. S., Tyrnova E. V. Exudative otitis media in the children with chronic lymphoproliferative syndrome. *Rossiiskaya otorinolaringologiya.* 2011;4(53):62–68. (In Russ.) http://entru.org/2011-4.html
7. Kryukov A. I., Ivoilov A. Yu., Pakina V. R., Yanovskii V. V. Patogeneticheskij podhod k lecheniyu ekssudativnogo srednego otita v detskom vozraste. *Rossiiskii meditsinskii zhurnal.* 2013;11:545. (In Russ.) https://www.rmj.ru/articles/otorinolaringologiya/Patogeneticheskiy_podhod_k_lecheniyu_ekssudativnogo_srednego_otita_v_detskom_vozraste/

8. Svistushkin V. M., Nikiforova G. N., Shevchik E. A., Zolotova A. V. Otitis media with effusion – modern capabilities of conservative treatment. *Rossiiskaya otorinolaringologiya.* 2014;2(69):153–161. (In Russ.) http://entru.org/2014-2.html
9. Kologrivova E. N., Pleshko R. I., Shcherbik N. V., Starokha A. V. The phagocyte function in children with adenoiditis and otitis media with effusion. *Immunopatologiya, allergologiya, infektologiya.* 2015;3:25–30. (In Russ.) http://www.immunopathology.com/ru/article.php?carticle=648
10. Stol K., Verhaegh S. J., Graamans K., Engel J. A., Sturm P. D., Melchers W. J. Microbial profiling does not differentiate between childhood recurrent acute otitis media and chronic otitis media with effusion. *International Journal of Pediatric Otorhinolaryngology*. 2013. Apr;77(4):488–493.
11. Aydin E. [et al.] Concurrent assay for four bacterial species including alloiococcus otitidis in middle ear, nasopharynx and tonsils of children with otitis media with effusion: a preliminary report. *Clinical and Experimental Otorhinolaryngology*.2012.Jun;5(2):81–85.
12. Daniel M., Imtiaz-Umer S., Fergie N., Birchall J. P., Bayston R. Bacterial involvement in otitis media with effusion. International Journal of Pediatric Otorhinolaryngology. 2012. Oct; 76(10):1416–1422.
13. Hurst D. S. The role of Allergy in Otitis Media with Effusion. *Otolaryngologic Clinics of North America.* 2011;44;3:637–654.
14. Pelikan Z. The role of nasal allergy in chronic secretory otitis media. *Annals of Allergy, Asthma and Immunology*. 2007; Nov;99(5):401–407.

Информация об авторах

✉ **Быкова Анастасия Васильевна** – клинический ординатор, Санкт-Петербургский научно-исследовательский институт уха, горла, носа и речи (190013, Россия, Санкт-Петербург, Бронницкая ул., д. 9); тел.: 8-961-084-86-13, e-mail: valeetamame@gmail.com

Дроздова Марина Владимировна – доктор медицинских наук, заведующая детским хирургическим отделением, Санкт-Петербургский научно-исследовательский институт уха, горла, носа и речи (190013, Россия, Санкт-Петербург, Бронницкая ул., д. 9); тел.: 8-921-655-84-99, e-mail: drozdova1504@yandex.ru

Ларионова Софья Николаевна – врач-оториноларинголог детского хирургического отделения, младший научный сотрудник, Санкт-Петербургский научно-исследовательский институт уха, горла, носа и речи (190013, Россия, Санкт-Петербург, Бронницкая ул., д. 9); тел.: 8-921-315-00-38, e-mail: larionova33@rambler.ru

Карелин Алексей Владимирович – врач-оториноларинголог детского хирургического отделения, Санкт-Петербургский научно-исследовательский институт уха, горла, носа и речи (190013, Россия, Санкт-Петербург, Бронницкая ул., д. 9); тел.: 8-911-820-30-00, e-mail: nbg@lenta.ru

Гарифуллин Марат Марсельевич – клинический ординатор, Санкт-Петербургский научно-исследовательский институт уха, горла, носа и речи (190013, Россия, Санкт-Петербург, Бронницкая ул., д. 9); тел.: 8-921-561-82-50, e-mail: garifullin.mm32@gmail.com

Information about authors

✉ **Anastasiya V. Bykova** – resident medical practitioner, Saint Petersburg Research Institute of Ear, Throat, Nose and Speech (Russia, 190013, Saint Petersburg, 9, Bronnitskaia str.); tel.: +7961-084-86-13, e-mail: valeetamame@gmail.com

Marina V. Drozdova – MD, Head of Children's Surgical Department, Saint Petersburg Research Institute of Ear, Throat, Nose and Speech (Russia, 190013, Saint Petersburg, 9, Bronnitskaia str.); tel.: +7 (812) 316-28-88, e-mail: drozdova1504@yandex.ru

Sofiya N. Larionova – otorhinolaryngologist of Children's Surgical Department, junior research associate, Saint Petersburg Research Institute of Ear, Throat, Nose and Speech (Russia, 190013, Saint Petersburg, 9, Bronnitskaia str.); tel.: +7921-315-00-38, e-mail: larionova33@rambler.ru

Aleksei V. Karelin – otorhinolaryngologist of Children's Surgical Department, Saint Petersburg Research Institute of Ear, Throat, Nose and Speech (Russia, 190013, Saint Petersburg, 9, Bronnitskaia str.); tel.: +7911-820-30-00, e-mail: nbg@lenta.ru

Marat M. Garifullin – resident medical practitioner, Saint Petersburg Research Institute of Ear, Throat, Nose and Speech (Russia, 190013, Saint Petersburg, 9, Bronnitskaia str.); tel.: +7921-561-82-50, e-mail: garifullin.mm32@gmail.com

УДК 616.284-002:616.283.1:616.287.4 https://doi.org/10.18692/1810-4800-2019-5-25-30

Показания и эффективность вариантов ассистенции при стапедопластике у больных отосклерозом

Е. В. Гаров[1], В. Э. Киселюс[1], Е. Е. Загорская[1], В. Н. Зеленкова[1]

[1] *Научно-исследовательский клинический институт оториноларингологии им. Л. И. Свержевского, Москва, 117152, Россия*
(директор – засл. деятель науки РФ, проф. А. И. Крюков)

Indications and efficacy of assistance options in stapedoplasty in the patients with otosclerosis

E. V. Garov[1], V. E. Kiselyus[1], E. E. Zagorskaya[1], V. N. Zelenkova[1]

[1] *Sverzhevskiy Clinical Research Institute of Otorhinolaryngology, Moskow, 117152, Russia*

В современной отечественной литературе, посвященной хирургии стремени, нет достаточных сведений об эффективности и безопасности применения средств ассистенции, таких как: микроборы и лазерные системы, их преимуществах и недостатках, а также о критериях их рационального выбора. Цель исследования – оценка показаний, безопасности и эффективности использования CO_2-лазера и микробора на этапе стапедотомии у больных отосклерозом. На основе анализа результатов обследования и хирургического лечения 100 больных с различными формами отосклероза, которым были выполнены поршневая методика стапедоластики (50 пациентов) и методика установки металлизированного протеза стремени на аутовенозный трансплантат (50 пациентов) с помощью CO_2-лазерной системы (n = 50) и микробора (n = 50), представлены данные об их безопасном применении и эффективности, а также критерии выбора средств ассистенции. Выявлено, что на выбор методики стапедопластики влияют использование в диагностике КТ височных костей, распространение очагов отосклероза, анатомическое строение ниши окна преддверия и особенности проведения операции. Отмечено преимущество в эффективности методики установки протеза стремени на венозный аутотрансплантат после проведенной широкой стапедотомии, независимо от используемых средств ассистенции.
Ключевые слова: отосклероз, стапедопластика, микробор, CO_2-лазер.

Для цитирования: Гаров Е. В., Киселюс В. Э., Загорская Е. Е., Зеленкова В. Н. Показания и эффективность вариантов ассистенции при стапедопластике у больных отосклерозом. *Российская оториноларингология.* 2019;18(5):25–30. https://doi.org/10.18692/1810-4800-2019-5-25-30

The present-day Russian literature on stapes surgery has no sufficient information about the efficacy and safety of using the assistance facilities such as microdrills and laser systems, as well as their advantages and drawbacks and the criteria of their rational choice.
The objective of the study is to assess the indications, safety, and efficacy of the use of CO2 laser and micro drill at the stage of stapedotomy in the patients with otosclerosis. Based on the analysis of the results of examination and surgical treatment of 100 patients with various forms of otosclerosis, who underwent a piston stapoplasty (50 patients) and a method of installation of metallized stapes prosthesis on an autovenous graft (50 patients) using a CO2-laser system (n = 50) and micro drill (n = 50), the article presents the data on their safe use and efficacy, as well as the criteria of selection of the assistance facilities. It has been revealed that the choice of stapedoplasty method is affected by the use of temporal bones in the CT diagnostics, the expansion of otosclerosis foci, the anatomical structure of the oval window niche and the specific features of the surgery. The authors pointed out the advantage of efficacy of the method of installation of stapes prosthesis on an autovenous graft after extensive stapedotomy, regardless the assistance facilities.
Keywords: otosclerosis, stapedoplasty, micro drill, CO2-laser.

For citation: Garov E. V., Kiselyus V. E., Zagorskaya E. E., Zelenkova V. N. Indications and efficacy of assistance options in stapedoplasty in the patients with otosclerosis. *Rossiiskaya otorinolaringologiya*. 2019;18(5):25–30. https://doi.org/10.18692/1810-4800-2019-5-25-30

© Коллектив авторов, 2019

В настоящее время больные отосклерозом (ОС) составляют 5–8% от общего числа пациентов оториноларингологических отделений Москвы [1]. Заболеванию подвержена наиболее социально активная и трудоспособная часть населения в возрасте от 15 до 45 лет, оно проявляется прогрессирующим снижением слуха и ушным шумом. Многие исследователи отмечают увеличение распространенных форм ОС со смешанным характером тугоухости [2, 3], что требует совершенствования диагностики и хирургической тактики для повышения эффективности реабилитации пациентов с этим заболеванием. Стапедопластика является эффективным методом реабилитации тугоухости у больных ОС [4]. И большинство отохирургов отдают предпочтение поршневой методике вследствие легкости ее выполнения и достаточной эффективности независимо от формы тугоухости [5–8]. В то же время около 20% запланированных стапедотомий из-за технических сложностей заканчиваются стапедэктомией [5].

Использование современных микроборов и лазерных систем облегчает выполнение стапедотомии и снижает риск развития осложнений. Лазерная ассистенция успешно и широко применяется как при обычном, так и при эндоскопическом подходе, контактно и бесконтактно [3, 9–11]. В то же время имеются исследования, свидетельствующие об отсутствии статистически значимой разницы между порогами костной проводимости (КП) до и после стапедопластики, выполненной с помощью лазера и микробора [11]. Другие исследователи выявили, что использование лазера при низком шумовом воздействии менее травматично вследствие низкого риска мобилизации и фрагментации основания стремени по сравнению с микробором за счет отсутствия механического воздействия [10, 12, 13]. Риск повышения порогов КП при использовании микроинструментария и микробора выше в сравнении с использованием лазера [14].

Таким образом, учитывая ограниченное применение современной ассистенции при операциях на стремени у больных ОС в отечественной литературе нет достаточных сведений об эффективности и безопасности применения средств ассистенции (микроборы и лазерные системы) при стапедопластике, их преимуществах и недостатках, а также о критериях их рационального выбора.

Цель исследования

Оценка показаний, безопасности и эффективности использования CO_2-лазера и микробора на этапе стапедотомии у больных отосклерозом.

Пациенты и методы исследования

За период с 2015 по 2018 год в отделе микрохирургии уха Института были обследованы и прооперированы 100 больных ОС. В исследование были включены пациенты от 20 до 70 лет (средний возраст 45,8±4,3 года). Женщин было 65, мужчин – 35. Был проведен анализ жалоб, анамнеза, данных отомикроскопии, аудиологического обследования (до операции и в динамике до 1 года) и компьютерной томографии (КТ) височных костей с денситометрией. По данным тональной пороговой аудиометрии (ТПА) в соответствии с классификацией отосклероза Н. А. Преображенского и О. К. Патякиной (1973) тимпанальная форма (средние пороги КП в диапазоне 0,5–2 кГц до 20 дБ) выявлена у 26 пациентов, смешанная I (от 20 до 30 дБ) – у 40, смешанная II (>30 дБ) – у 34 [15]. Показаниями к операции являлись: неактивная форма заболевания и костно-воздушный интервал (КВИ) по данным ТПА ≥ 25 дБ.

Больные были распределены на две группы в зависимости от методики стапедопластики и использования средств ассистенции. В первой группе 50 пациентам с ОС была проведена стапедопластика (1а: 25 больных – поршневая методика, 1б: 25 – методика с установкой протеза стремени на венозный аутотрансплантат), где стапедотомию (0,6–1 мм) выполняли с помощью CO_2-лазера (λ = 10,6 мкм) (Acuspot 30C, Lumenis, США). Во второй группе 50 пациентам с ОС были проведены аналогичные варианты стапедопластики (2а и 2б: по 25 больных, соответственно), но на этапе стапедотомии (0,6–1 мм) использовали моторную систему (Medtronic Xomed, США) и фрезы 0,6–1,0 мм. Во всех случаях применяли металлизированный протез стремени 4,25–0,5 мм, сертифицированный для использования по показаниям.

Хирургическое лечение всем пациентам проводили под местной инфильтрационной анестезией. Интрамеатальным доступом выполняли разрез кожи наружного слухового прохода, выделяли меатотимпанальный лоскут и вскрывали барабанную полость. После выделения барабанной струны частично удаляли костный «навес» над стременем до визуализации ниши окна преддверия, пирамидального отростка и тимпанального отдела канала лицевого нерва. При проверке подвижности цепи слуховых косточек у всех пациентов выявляли неподвижность стремени за счет фиксации очагами ОС. После рассечения сухожилия m. stapedius проводили дезартикуляцию наковальне-стременного сочленения. Арку стремени удаляли инструментально. Проводили подробную оценку локализации очагов ОС. Перед стапедотомией проводили забор и подготовку венозного аутотрансплантата. При частичной стапедотомии диаметр фенестрации основания стремени составлял 0,6–0,8 мм, а при широкой стапедотомии – 0,8–1,0 мм.

Фенестрацию основания стремени в 1-й группе пациентов выполняли с помощью бесконтактной CO_2-лазерной системы с флэшсканером в режиме «superpulse». Фокусное расстояние лазерной системы совпадало с фокусным расстоянием операционного микроскопа и составляло 250 мм. Использованный режим был предназначен для работы на стремени. Диаметр расфокусированного режима лазерного луча составлял 0,6–1,0 мм, мощность импульса колебалась от 20 до 26 Вт. Выбор настроек зависел от распространенности ОС, толщины основания стремени и анатомических особенностей ниши окна преддверия. Длительность воздействия импульса рассчитывалась автоматически лазерной системой.

Для проведения фенестрации основания стремени во 2-й группе пациентов была использована моторная система Skeeter Otologic Drill System. Диаметр используемых микроборов составлял 0,6–1,0 мм, в зависимости от выполняемого диаметра фенестрации, которые имели карбидное и алмазное покрытие. Скорость вращения не превышала 10 000 оборотов в минуту. Данный метод предназначен для работы на стремени.

Операцию заканчивали введением в барабанную полость раствора дексаметазона, возвращением меатотимпанального лоскута в прежнее положение и оценкой остроты слуха пациента. После этого по линии разреза укладывали латексные протекторы и в наружный слуховой проход устанавливали тампоны Merocell (Medtronic, США) с антисептиком.

Ежедневные перевязки пациентов осуществляли с постановкой камертональных проб (опыты Вебера, Ринне, Федеричи) для скрининговой оценки состояния слуха. Эвакуацию тампонов и протекторов осуществляли на 2–3-е сутки после операции. Выписку пациентов проводили на 7–8-е сутки пребывания в стационаре, при отсутствии жалоб и признаков кохлеовестибулярных нарушений. Срок наблюдения за пациентами после хирургического лечения составил 1 год.

Эффективность операций оценивали по данным ТПА в динамике до 1 года. «Отличным» результатом хирургического лечения у больных ОС принято считать костно-воздушный интервал (КВИ) ≤ 10 дБ на речевых частотах 0,5–2 кГц аудиометрической тон-шкалы, остающийся после операции, «хорошим» – 11–20 дБ, «удовлетворительным» – более 20 дБ [16].

Результаты исследования

Распределение больных по форме ОС в соответствии с используемой классификацией в подгруппах было равноценным, что свидетельствует о достоверности клинического исследования (табл. 1). У 74% больных отмечалась смешанная форма ОС.

При сопоставлении форм ОС на основании данных ТПА и КТ височных костей на дооперационном этапе было выявлено, что по ТПА тимпанальная форма выявлена у 26% пациентов, а смешанная – у 74%, тогда как по данным КТ фенестральная форма – у 78% пациентов, смешанная – у 18%, ретрофенестральная – у 1%. При этом у 3% больных по данным КТ не было выявлено признаков ОС. Полученные данные свидетельствуют о возможном смешанном характере тугоухости при наличии фенестральной локализации очагов ОС, а также о возможности вторичной оссификации анулярной связки, сопровождающейся тугоухостью при отсутствии признаков ОС по данным КТ. В то же время при определении показаний к операции данные диагностических исследований следует оценивать в совокупности. А качественность результата КТ височных костей во многом определяется уровнем подготовки рентгенолога.

При анализе в подгруппах возраста пациентов, формы отосклероза (по данным ТПА) и способа стапедопластики была отмечена зависимость повышения порогов КП от увеличения возраста больных, а также применения поршневой методики стапедопластики у лиц более молодого возраста (табл. 2). Однако статистически значимых различий выявлено не было ($p < 0,05$).

Для оценки безопасности использования средств ассистенции на этапе стапедотомии было проведено сравнение динамики средних значений порогов КП на всем измеряемом диапазоне

Таблица 1

Распределение больных по форме отосклероза в обеих группах (n = 100)

Table 1

Distribution of patients according to otosclerosis form in both groups (n = 100)

Форма отосклероза	Подгруппа				Всего, %
	1а	1б	2а	2б	
Тимпанальная	7	6	7	6	26
Смешанная I	10	12	10	8	40
Смешанная II	8	7	8	11	34
Всего	25	25	25	25	100

Таблица 2

Соотношение возраста пациентов, формы отосклероза и способа стапедопластики (n = 100)

Table 2

Correlation of the age of patients, the form of otosclerosis and stapedoplasty method (n = 100)

Подгруппа	Форма отосклероза			Средний возраст
	Тимпанальная n = 26 ($M \pm m$)	Смешанная I n = 40 ($M \pm m$)	Смешанная II n = 34 ($M \pm m$)	
1а	38,0±3,3	42,1±4,5	47,5±4,4	42,5±4,1
1б	40,7±5,7	46,3±2,5	45,8±4,1	44,3±4,1
2а	43,0±4,8	37,5±4,5	55,3±5,1	45,3±4,8
2б	48,9±4,3	50,8±3,0	53,1±4,8	50,9±4,0
Средний возраст	42,7±4,6	44,2±3,6	50,4±4,6	45,8±4,3

частот (от 0,125 до 8 кГц) в различные периоды после операции. В результате анализа было выявлено повышение порогов КП на 3-е и 7-е сутки и их снижение ниже дооперационного уровня через 1 месяц после операции независимо от использованных средств ассистенции и методики операции (табл. 3). Через 3, 6 и 12 месяцев после хирургического вмешательства средние значения порогов КП продолжают умеренно снижаться. Разница значений между группами является статистически не значимой ($p < 0,05$).

Для оценки эффективности методик стапедопластики выполнено сравнение динамики изменения КВИ на всем измеряемом диапазоне частот (от 0,125 до 8 кГц) в различные периоды после операции. В обеих группах у всех пациентов достигнут положительный функциональный результат хирургического лечения. Статистически значимого различия при оценке динамики сокращения среднего значения КВИ не выявлено ($p < 0,05$). В то же время в подгруппах, где использовалась поршневая методика стапедопластики (1а и 2а), имелась тенденция к более медленному сокращению КВИ (табл. 4). Так, сокращение КВИ ≤10 дБ в речевом диапазоне частот (0,5–4,0 кГц) после поршневой стапедопластики через 7 дней достигнуто у 13 (26%) больных, через 1 месяц – у 23 (46%), через 1 год – у 41 (82%), тогда как по-

Таблица 3

Динамика изменения среднего значения порогов КП в обеих группах (n = 100)

Table 3

The dynamics of changes in the mean value of bone conductivity limits in both groups (n = 100)

Подгруппа	Средние значения КП (0,125–8,0 кГц), дБ ($M \pm m$)						
	До операции	После операции					
		3-и сутки	7-е сутки	1 месяц	3 месяца	6 месяцев	12 месяцев
1а	26,6±2,9	27,7±2,8	28,4±2,7	24,3±2,4	24,3±2,3	23,2±2,3	21,9±2,2
1б	25,1±2,9	27,3±2,9	28,6±3,0	24,7±2,8	23,5±2,3	22,3±2,4	19,9±1,7
2а	26,6±3,3	29,8±3,3	29,4±3,3	25,9±2,8	25,7±2,7	22,9±2,4	22,3±2,2
2б	27,7±3,2	26,4±3,0	28,6±3,1	25,5±2,9	25,3±2,7	24,9±2,8	24,6±2,7

Таблица 4

Динамика изменения среднего значения КВИ в обеих группах (n = 100)

Table 4

The dynamics of changes in the mean value of air-bone gap in both groups (n = 100)

Подгруппа	Средние значения КВИ (0,125–8,0 кГц), дБ ($M \pm m$)					
	До операции	После операции				
		7-е сутки	1 месяц	3 месяца	6 месяцев	12 месяцев
1а	36,4±3,0	17,9±1,9	14,7±1,7	12,5±1,8	11,5±1,5	10,8±1,4
1б	36,1±3,1	17,6±2,0	9,9±1,3	9,0±1,1	7,4±0,8	9,3±1,1
2а	36,2±4,0	18,8±2,5	16,3±2,0	14,5±1,9	12,6±1,7	11,9±1,6
2б	38,1±3,9	18,8±2,8	12,3±2,0	10,6±1,5	9,0±1,3	8,6±1,2

сле стапедопластики протезом на аутовену – у 17 (34%), у 45 (90%) и у 47 (94%), соответственно.

Помимо данных предоперационного обследования на выбор методики стапедопластики и средств ассистенции оказывают влияние и особенности проведения операции. Повышенная геморрагия и сужение ниши окна преддверия очагами ОС предопределяют применение поршневой методики стапедопластики из-за опасности широкой стапедотомии (0,8–1 мм). Исходя из исследования, использование микроборов предпочтительнее при распространенных и облитерирующих формах ОС, а лазерной ассистенции – при ограниченных. При облитерирующей форме ОС требуется несколько лазерных импульсов, способных вызвать развитие послеоперационных осложнений, а применение микробора при тонком и хрупком основании стремени сопряжено с его мобилизацией и фрагментацией с аналогичными последствиями. Кроме того, при анатомическом расположении длинного отростка наковальни, которое затрудняет обзор заднего полюса основания стремени, использование CO_2-лазера становится невозможным, в связи с высоким риском его травматизации. В данной ситуации наиболее рациональным является применение микробора с аккуратной инструментальной тракцией длинной ножки наковальни.

Анализ динамики средних значений порогов костной проводимости (КП) после операции до 1 года свидетельствует о безопасности применения CO_2-лазера и моторной системы в качестве средств ассистенции на этапе стапедотомии при фенестрации основания стремени. Отсутствие влияния фактора времени открытого преддверия после стапедотомии на пороги КП можно объяснить сохранением поверхностного натяжения жидкости при фенестрации основания стремени до 1 мм, препятствующего проникновению крови в преддверие. Достоверной зависимости реакции от методики стапедопластики и средства ассистенции выявлено не было. На основании оценки динамики сокращения КВИ в послеоперационном периоде выявлено статистически достоверное преимущество в эффективности методики установки протеза стремени на аутовенозный трансплантат после проведенной широкой стапедотомии (0,8–1,0 мм), независимо от используемых средств ассистенции.

Выводы

Использование КТ височных костей на дооперационном этапе является важным диагностическим методом, позволяющим определить распространенность очагов ОС и их плотность, особенности строения ниши окна преддверия и выявить факторы, усложняющие проведение стапедопластики. Современные средства ассистенции (лазерная система и микробор) безопасны, облегчают выполнение стапедотомии, при рациональном их использовании, и сокращают время операции. При сужении ниши окна преддверия отоочагами, толстом основании стремени, облитерирующих формах ОС и анатомическом расположении длинного отростка наковальни над задним отделом основания стремени предпочтительным является использование моторной системы. При неплотной фиксации стремени, тонком основании стремени, а также повышенной интраоперационной геморрагии наиболее рациональным является использование CO_2-лазерной системы. Функциональный результат стапедопластики в большей степени зависит от выполняемой методики установки протеза стремени, чем от выбора средства ассистенции.

Авторы заявляют об отсутствии конфликта интересов.

ЛИТЕРАТУРА/ REFERENCES

1. Крюков А. И., Гаров Е. В. Статистика хирургического лечения больных отосклерозом в г. Москве. Тезисы XV Московской научно-практической конференции «Фармакологические и физические методы лечения в оториноларингологии», посвященной 150-летию со дня рождения профессора Л. И. Свержевского [Kryukov A. I., Garov E. V. *Statistika khirurgicheskogo lecheniya bol'nykh otosklerozom v g. Moskve.* Tezisy XV Moskovskoi nauchno-prakticheskoi konferentsii «Farmakologicheskie i fizicheskie metody lecheniya v otorinolaringologii», posvyashchennoi 150-letiyu so dnya rozhdeniya professora L. I. Sverzhevskogo. (in Russ.)]. M., 2017:29.
2. Дондитов Д. Ц. Функциональные результаты хирургического и инактивирующего лечения отосклероза: автореф. дис. … канд. мед. наук. М., 2000. 30 с. [Donditov D. Ts. *Funktsional'nye rezul'taty khirurgicheskogo i inaktiviruyushchego lecheniya otoskleroza*: avtoref. dis. … kand. med. nauk. M., 2000. 30 p. (in Russ.)].
3. Зеленкова В. Н. Лазерная стапедопластика у больных отосклерозом: автореф. дис. … канд. мед. наук. М., 2013. 29 с. [Zelenkova V. N. *Lazernaya stapedoplastika u bol'nykh otosklerozom*: avtoref. diss… kand. med. nauk. M., 2013. 29 p. (in Russ.)]
4. Корвяков В. С., Диаб Х. М., Пащинина О. А., Ахмедов Ш. М., Михалевич А. Е., Гамзатов К. Н. Хирургическое лечение больных кохлеарной формой отосклероза. *Российская оториноларингология.* 2017;5(90):35–43 [Korvyakov V. S., Diab Kh. M., Pashchinina O. A., Akhmedov Sh. M., Mikhalevich A. E., Gamzatov K. N. Surgical treatment of patients with the cochlear form of otosclerosis. *Rossiiskaya otorinolaringologiya.* 2017;5(90):35–43. (in Russ.)]. doi: 10.18692/1810-4800-2017-5-35-43.

5. Тос М. Руководство по хирургии среднего уха. Т. 4. Хирургические решения при кондуктивной тугоухости. Томск: Орион, 2012. 274 с. [Tos M. *Rukovodstvo po khirurgii srednego ukha. T. 4: Khirurgicheskie resheniya pri konduktivnoi tugoukhosti.* Tomsk: Orion, 2012. 274 p. (in Russ.)]
6. Marches M., Cianfrone F., Passali G. C., Paludetti G. Hearing results after stapedotomy: role of prosthesis diameter. *Audiol Neurootol.* 2007;12(4):221-5. doi:10.1159/000101329
7. Quaranta N., Besozzi G., Fallacara R. A., Quaranta A. Air and bone conduction change after stapedotomy and partial stapedectomy for otosclerosis. *Otolaryngol Head Neck Surg*. 2005;133(1):116–120. doi:10.1016/j.otohns.2005.03.011
8. Somers T., Vercruysse J.-P., Zarowski A., Verstreken M., Offeciers E. Stapedotomy with microdrill or carbon dioxide laser: influence on inner ear function. *Ann of Otology.* 2006;11(12):880-885. doi:10.1177/000348940611501203
9. Сударев П. А. Стапедопластика в реабилитации тугоухости у больных тимпаносклерозом: автореф. дис… канд. мед. наук. М., 2016. 28 с. [Sudarev P. A. *Stapedoplastika v reabilitatsii tugoukhosti u bol'nykh timpanosklerozom*: avtoref. diss… kand. med. nauk. M., 2016. 28 p. (in Russ.)]
10. Barbara M., Lazzarino A. I., Mure C., Macri C., Volpini L., Monini S. Laser versus drill-assisted stapedotomy for the treatment of otosclerosis: a randomized-controlled trial. *J. Int. Adv. Otol.* 2011;7(3):283-288. http://advancedotology.org/sayilar/74/buyuk/1-Barbara.pdf
11. Galli J., Parrilla C., Fiorita A., Marchese M. R., Paludetti G. Erbium: yttrium-aluminum-garnet laser application in stapedotomy. Otolaryngol Head Neck Surg. 2005; 133: 923–8. doi:10.1016/j.otohns.2005.04.007
12. Du L.-J., Gao H. G., Tong J., Chen W. W., Shan L., Cai X. H. Comparative analysis of laser and non-laser stapes surgeries. J. Int. Adv. 2017;11(1):32-5. doi:10.5152/iao.2017.2789
13. Kamalski D., Verdaasdonk R. M., de Boorder T., Vincent R., Versnel H., Grolman W. Comparing mechanical effects and sound production of KTP, thulium, and CO_2 laser in stapedotomy. *Otol Neurotol.* 2014;35:1156–62. doi:10.1097/MAO.0000000000000465
14. Wegner I., van Waes A. M., Bittermann A. J., Buitinck S. H., Dekker C. F., Kurk S. A. et al. A Systematic review of the diagnostic value of CT imaging in diagnosing otosclerosis. *Otol Neurotol.* 2016;37(1):9-15. doi:10.1097/MAO.0000000000000924
15. Преображенский Н. А., Патякина О. К. Стапедэктомия и стапедопластика при отосклерозе. М.: Медицина, 1973. 272 с. [Preobrazhenskii N. A., Patyakina O. K. *Stapedektomiya i stapedoplastika pri otoskleroze*. M.: Meditsina; 1973. 272 p. (in Russ.).]
16. Fish U. Tympanoplasty, mastoidectomy and stapes surgery. Thieme Verlag: Stuttgart-New York, 1994;240. doi:10.1308/003588410X12518836440441d

Информация об авторах

Гаров Евгений Вениаминович – доктор медицинских наук, заведующий научно-исследовательским отделом микрохирургии уха, Научно-исследовательский клинический институт оториноларингологии им. Л. И. Свержевского (117152, Россия, Москва, Загородное шоссе, д. 18А, стр. 2); тел.: 8 (495) 633-96-73, e-mail: egarov@yandex.ru

ORCID: https://orcid.org/0000-0003-2473-3113

✉ **Киселюс Витаутас Эдуардо** – кандидат медицинских наук, научный сотрудник отдела микрохирургии уха, Научно-исследовательский клинический институт оториноларингологии им. Л. И. Свержевского (117152, Россия, Москва, Загородное шоссе, д. 18А, стр. 2); тел.: 8 (495) 633-99-38, e-mail: moomer@mail.ru

ORCID: https://orcid.org/0000-0003-4853-9112

Загорская Елена Евгеньевна – кандидат медицинских наук, ведущий научный сотрудник научно-исследовательского отдела сурдологии и патологии внутреннего уха, Научно-исследовательский клинический институт оториноларингологии им. Л. И. Свержевского (117152, Россия, Москва, Загородное шоссе, д. 18А, стр. 2); тел.: 8(495)633-99-38, e-mail: zagorskaya_elena@mail.ru

ORCID: https://orcid.org/0000-0001-6327-1359

Зеленкова Виктория Николаевна – кандидат медицинских наук, ведущий научный сотрудник научно-исследовательского отдела микрохирургии уха, Научно-исследовательский клинический институт оториноларингологии им. Л. И. Свержевского (117152, Россия, Москва, Загородное шоссе, д. 18А, стр. 2); тел.: 8(495)633-99-38, e-mail: Zelenkova.07.78@mail.ru

ORCID: https://orcid.org/0000-0002-5103-1080

Information about authors

Evgenii V. Garov – MD, Head of Scientific Research Department of Ear Microsurgery, Sverzhevskiy Clinical Research Institute of Otorhinolaryngology (Russia, 117152, Moscow, 18a/2, Zagorodnoe Shosse str.); tel.: 8(495)633-96-73, e-mail: egarov@yandex.ru

ORCID: https://orcid.org/0000-0003-2473-3113

✉ **Vitautas E. Kiselyus** – MD Candidate, research associate of the Department of Ear Microsurgery, Sverzhevskiy Clinical Research Institute of Otorhinolaryngology (Russia, 117152, Moscow, 18a/2, Zagorodnoe Shosse str.); tel.: 8(495)633-99-38, e-mail: moomer@mail.ru

ORCID: https://orcid.org/0000-0003-4853-9112

Elena E. Zagorskaya – MD Candidate, leading research associate of the Department of Ear Microsurgery, Sverzhevskiy Clinical Research Institute of Otorhinolaryngology (Russia, 117152, Moscow, 18a/2, Zagorodnoe Shosse str.); tel.: 8(495)633-99-38, e-mail: zagorskaya_elena@mail.ru

ORCID: https://orcid.org/0000-0001-6327-1359

Viktoriya N. Zelenkova – MD Candidate, leading research associate of the Department of Ear Microsurgery, Sverzhevskiy Clinical Research Institute of Otorhinolaryngology (Russia, 117152, Moscow, 18a/2, Zagorodnoe Shosse str.); tel.: 8(495)633-99-38, e-mail: Zelenkova.07.78@mail.ru

ORCID: https://orcid.org/0000-0002-5103-1080

УДК 616.211/.216-006.5-036.12-036.87-097 https://doi.org/10.18692/1810-4800-2019-5-31-35

Оценка роли факторов гуморального иммунитета в рецидивировании хронического полипозного риносинусита

Ю. Е. Еременко[1]

[1] *Республиканский научно-практический центр оториноларингологии, Минск, 220004, Республика Беларусь (Директор – канд. мед. наук Н. И. Гребень)*

The assessment of the role of humoral immunity factors in the recurrence of chronic polypous rhinosinusitis

Yu. E. Eremenko[1]

[1] *Republican Scientific and Practical Centre of Otorhinolaryngology, Minsk, 220004, Belarus*

Влияние факторов гуморального иммунитета на течение хронического полипозного риносинусита остается до сих пор не до конца изученным, нет данных об их роли в рецидивировании заболевания. Целью исследования явилась оценка прогностической значимости факторов гуморального иммунитета (иммуноглобулинов) сыворотки крови пациентов с хроническим рецидивирующим полипозным риносинуситом. Факторы гуморального иммунитета определены у 82 пациентов с хроническим полипозным риносинуситом (ХПРС). Удельный вес пациентов с уровнем иммуноглобулинов M, E, sIgA выше нормы был статистически значимо выше у пациентов с рецидивами хронического полипозного процесса, чем у пациентов без рецидивов ($p < 0{,}001$). Установлено, что риск развития рецидива у пациентов с уровнем IgE выше нормы в 3,5 раза выше, чем у пациентов с уровнем IgE, соответствующим норме: RR 3,50 (1,83–6,70), уровнем sIgA выше нормы в 2,93 раза выше, чем у пациентов с уровнем sIgA, соответствующим норме RR 2,93 (1,31–6,57). Наиболее значимыми показателями гуморального иммунитета, характеризующими риск развития рецидива у пациентов с хроническим полипозным риносинуситом, определены: уровни выше нормы иммуноглобулинов E, sIgA в сыворотке крови пациентов, которые могут быть включены в построение модели прогноза возникновения рецидива хронического полипозного риносинусита.

Ключевые слова: хронический полипозный риносинусит, факторы гуморального иммунитета (иммуноглобулины), риск развития рецидива.

Для цитирования: Еременко Ю. Е. Оценка роли факторов гуморального иммунитета в рецидивировании хронического полипозного риносинусита. *Российская оториноларингология.* 2019;18(5):31–35. https://doi.org/10.18692/1810-4800-2019-5-31-35

The effect of humoral immunity factors on the progress of chronic polypous rhinosinusitis remains unclear, there is no evidence of their role in the recurrence of the disease. The objective of the study was to assess the prognostic significance of humoral immunity factors (immunoglobulins) in the blood serum of patients with chronic recurrent polypous rhinosinusitis. The humoral immunity factors (immunoglobulins) were identified in 82 patients with chronic polypous rhinosinusitis (ChPRS). The share of the patients with the level of immunoglobulins M, E, sIgA above the normal range was statistically significantly higher in the patients with the recurrence of the chronic polypous process than in those without the recurrence ($p < 0.001$). It has been established that the risk of recurrence in the patients with IgE level above the normal range is 3.5 times higher than that in the patients with normal IgE level (RR 3.50 (1.83–6.70)), and with sIgA level exceeding the normal range it is 2.93 times higher than that in the patients with normal sIgA level (RR 2.93 (1.31–6.57)). The most significant humoral immunity factors characterizing the risk of recurrence in the patients with chronic polypous rhinosinusitis are the level of immunoglobulins E, sIgA in blood serum above the normal range in the patients who may be included in the building of a model of predicting the recurrence of chronic polypous rhinosinusitis.

Keywords: chronic polypous rhinosinusitis, humoral immunity factors (immunoglobulins), risk of recurrence.

For citation: Eremenko Yu. E. The assessment of the role of humoral immunity factors in the recurrence of chronic polypous rhinosinusitis. *Rossiiskaya otorinolaringologiya*. 2019;18(5):31–35. https://doi.org/10.18692/1810-4800-2019-5-31-35

© Е. Ю. Еременко, 2019

Хронический полипозный риносинусит (ХПРС) – хроническое воспалительное заболевание слизистой оболочки полости носа и околоносовых пазух, характеризующееся образованием и рецидивирующим ростом полипов [1]. Распространенность полипозного риносинусита в общей популяции жителей Европы составляет около 4% [1].

Одной из нерешенных проблем остается рецидивирование полипов при хроническом полипозном риносинусите, которое происходит в 30–60% случаев, при этом четкие прогностические критерии риска рецидивирования патологического процесса отсутствуют [2, 3].

В патогенезе хронического полипозного риносинусита важную роль играют нарушения в системе гуморального и клеточного иммунитета. ХПРС рассматривается некоторыми авторами как проявление иммунного воспаления, развитие которого предопределено морфофункциональной организацией слизистой оболочки носа и ОНП [4]. В настоящее время некоторые авторы относят ХПРС к вторичным иммунодефицитным состояниям [5, 6].

Влияние факторов гуморального иммунитета на течение хронического полипозного процесса остается до сих пор не до конца изученным [5, 7], нет данных об их роли в рецидивировании заболевания. Перспективным является дальнейшее изучение показателей гуморального иммунитета у пациентов с хроническим рецидивирующим полипозным риносинуситом в целях их дальнейшего использования в качестве прогностических критериев.

Цель исследования

Оценить прогностическую значимость факторов гуморального иммунитета (иммуноглобулинов) сыворотки крови пациентов с рецидивирующим хроническим полипозным риносинуситом.

Пациенты и методы исследования

Сформирована выборочная группа из 82 пациентов с первичным полипозным риносинуситом, средний возраст которых составил 44,12±0,63 года ($M+m$), среди пациентов было 39 мужчин (47,5%) и 43 женщины (52,5%) Объем данной выборки был рассчитан по номограмме Альтмана, формирование выборки осуществлялось по типологическому признаку (наличие у пациентов хронического полипозного риносинусита) на основании критериев включения:

1) установленный впервые диагноз: «хронический полипозный риносинусит».

2) длительность заболевания не более 2 лет.

Критерии исключения пациентов из исследуемой группы были следующие:

1) наличие острых воспалительных заболеваний в момент проведения клинических исследований;

2) наличие тяжелой соматической сопутствующей патологии;

3) хронический полипозный риносинусит на фоне генетической патологии (синдром Картагенера, муковисцидоз и др.);

4) хронический полипозный риносинусит как симптом триады Видаля «аспириновая триада»);

5) проведенное ранее консервативное или хирургическое лечение ХПРС.

Средняя длительность заболевания пациентов исследуемой группы составила 1,1±0,2 года.

На первом этапе исследования у пациентов определено количественное содержание иммуноглобулинов классов G, M, A, E и sIgA.

Исследования проведены путем твердофазного иммуноферментного анализа (ИФА) с применением тест-систем производства ЗАО «Вектор-Бест» (Россия). Постановку реакции выполняли согласно прилагаемой производителем инструкции. Принцип метода заключается в образовании комплекса антиген-антитело, состоящего из иммобилизированных моноклональных антител и исследуемого вещества. Иммунный комплекс выявляли цветной ферментативной реакцией с использованием тетраметилбензидина в качестве субстрата. Измерение оптической плотности раствора в лунках планшета проводилось с помощью спектрофотометра вертикального сканирования Stat Fax 3200 (США). Интенсивность окрашивания была пропорциональна концентрации исследуемого вещества в анализируемом образце. На основании калибровочного графика определяли концентрацию исследуемого вещества в анализируемых образцах сывороток.

Показатели нормы согласно калибровочным стандартам составили (M, 95% ДИ): IgG (г/л): 12,37(9,33 – 15,27); IgM (г/л): 1,63 (1,17–2,09); IgE (МЕ/л): 50,0 (37,5–62,5); IgA (г/л): 2,15 (1,3–3,0); sIgA (г/л): 5,47 (3,78–7,16).

Следующим этапом проведено проспективное когортное исследование в течение 4 лет для определения признаков рецидивирования полипозного процесса по данным эндоскопического исследования полости носа. Через 4 года выполнена поэтапная стратификация совокупности по признаку наличия либо отсутствия нарушений в уровнях исследованных иммуноглобулинов.

Результаты и анализ исследований

Анализ иммуноглобулинового статуса пациентов с ХПРС на первом этапе исследования показал, что уровни IgG, IgE, секреторного IgA были статистически значимо выше по сравнению с показателями нормы ($p < 0,001$). Удельный вес пациентов с уровнем IgG выше нормы соста-

Таблица 1

Удельный вес пациентов с ХПРС с различными уровнями сывороточных иммуноглобулинов (n = 82)

Table 1

The share of the patients with CPRS with various levels of serum immunoglobulins (n = 82)

Классы Ig	Уровни Ig					
	выше нормы		норма		ниже нормы	
	n	%	n	%	n	%
IgG	74	90,2	7	8,6	1	1,2
IgM	44	53,7	7	8,6	31	37,7
IgE	37	45,1	40	48,8	5	6,1
IgA	37	45,1	45	54,9	0	0
sIgA	26	31,7	25	30,5	31	37,8

вил 90,2% (n = 74), уровнем IgM выше нормы – 53,7% (n = 44), уровнем IgE выше нормы – 45,1% (n = 37), общего IgA – 45,1% (n = 37) и sIgA –31,7% пациентов (n = 26) (табл. 1).

Статистически значимых отличий от показателей нормы уровней IgM и общего IgA не установлено ($p > 0,05$).

Проспективное исследование выявило рецидив ХПРС у 21 пациента (25,6%). Сравнительный анализ уровня Ig в сыворотках крови пациентов с рецидивами и без рецидивов выявил статистически значимые различия удельного веса пациентов с различными уровнями данных показателей (табл. 2).

У большинства пациентов с рецидивами и без рецидивов ХПРС наблюдался уровень IgG выше нормы – 95,2 и 88,6% соответственно (Fisher exact p, two-tailed p = 0,4). Установлено, что удельный вес пациентов с уровнем IgM выше нормы был статистически значимо выше у пациентов с рецидивами, чем без рецидивов и составлял 80,9 и 47,5% соответственно (Fisher exact p, two-tailed p = 0,01). Значения IgE выше нормы отмечались у всех пациентов с рецидивами ХПРС (100%) и у 26,2% пациентов без рецидивов (Yates corrected χ^2 = 24,3, p = 0,0001; Fisher exact p, two-tailed p = 0,0001). Удельный вес пациентов с уровнем IgA выше нормы статистически значимо не отличался у пациентов с рецидивами (42,9%) и без рецидивов ХПРС (45,9%), p = 1,0. Удельный вес пациентов с уровнем sIgA выше нормы был статистически значимо выше у пациентов с рецидивами ХПРС, чем у пациентов без рецидивов и составлял 80,9 и 14,7% соответственно (χ^2 = 32,1, p = 0,0001). Примечательно, что уровень данного показателя ниже нормы отмечен только у 1 пациента с рецидивом ХПРС (4,8%), что противоречит данным о пониженном содержании секреторного иммуноглобулина А у пациентов с хроническими рецидивирующими риносинуситами [9].

Уровни IgM, IgE и sIgA были статистически значимо выше у пациентов с рецидивами полипозного процесса, чем без рецидивов ($p < 0,01$). Уровни IgG и общего IgA у пациентов с рециди-

Таблица 2

Удельный вес пациентов с рецидивами (n = 21) и без рецидивов ХПРС (n = 61) в зависимости от иммуноглобулинового статуса

Table 2

The share of the patients with (n = 21) and without (n = 61) CPRS recurrences depending on immunoglobulin status

Классы Ig	Пациенты с рецидивами						Пациенты без рецидивов						p
	Уровни Ig												
	ниже нормы		норма		выше нормы		ниже нормы		норма		выше нормы		
	n	%	n	%	n	%	n	%	n	%	n	%	
IgG	0	0	1	4,8	20	95,2	1	1,6	6	9,8	54	88,6	0,4
IgM	3	14,3	1	4,8	17	80,9	27	44,3	5	8,2	29	47,5	0,01
IgE	0	0	0	0	21	100	5	8,2	40	65,6	16	26,2	0,0001
IgA	0	0	12	57,1	9	42,9	0	0	33	54,1	28	45,9	1,0
sIgA	1	4,8	3	14,3	17	80,9	30	49,2	22	36,1	9	14,7	0,0001

Примечание: p – статистическая значимость различия (Chi-square test, Fisher exact p, two-tailed p)

вами и без рецидивов полипозного процесса статистически значимо друг от друга не отличались ($p > 0,05$).

Установлено наличие взаимосвязей между числом рецидивов у пациентов и уровнем IgE выше нормы ($r = 0,9$, $p < 0.01$), уровнем sIgA выше нормы ($r = 0,5$, $p < 0.01$) и уровнем IgM выше нормы ($r = 0,3$, $p < 0,01$), что свидетельствует о том, что увеличение уровней данных иммуноглобулинов приводит к росту количества рецидивов у пациентов с ХПРС.

Определены уровни относительных рисков иммунологических показателей сыворотки крови, расцененных как значимые в отношении рецидивирования: IgM, IgE, sIgA.

Частота рецидива у пациентов с уровнем IgM выше нормы статистически значимо выше ($p < 0,01$), чем у пациентов с уровнем IgM ниже нормы или соответствует норме и составляет 77,3 (95% ДИ 64,8–89,7). Однако уровень относительного риска развития рецидива у пациентов с уровнем IgM выше нормы или ниже нормы составляет RR выше нормы/ниже нормы = 1,76 (95% ДИ 0,96–3,23), а уровень относительного риска фактора IgM RR выше нормы/норма составляет 1,15((95% ДИ 0,63–2,12), что свидетельствует о том, что данный показатель не может быть включен для разработки модели прогноза риска развития рецидива у пациентов с ХПРС. Таким образом, фактор «уровень IgM выше нормы» исключен из построения модели прогноза как незначимый.

Частота рецидива у пациентов с уровнем IgE выше нормы статистически значимо выше ($p <0,001$), чем у пациентов, у которых уровень IgE соответствует норме [2,4 (95% ДИ 0–6,9) случая на 100 пациентов] или ниже нормы [14,3 (95% ДИ 0–38,5) случая на 100 пациентов], и соответственно составляет 116,2 (95% ДИ 112,7–119,7) случая на 100 пациентов. Было установлено, что риск развития рецидива у пациентов с уровнем IgE выше нормы в 3,50 раза выше, чем у пациентов с уровнем IgE, соответствующим норме [RR выше нормы/норма = 3,50 (95% ДИ 1,83–6,70)]. Таким образом, уровень IgE выше нормы является фактором риска развития рецидива у пациентов с ХПРС.

Частота рецидива у пациентов с уровнем sIgA выше нормы статистически значимо выше ($p < 0,001$), чем у пациентов, у которых уровень sIgA соответствует норме [8,9 (95% ДИ 10,4–45,6) случаев на 100 пациентов] или ниже нормы [9,7 (95% ДИ 0,7–20,1) случая на 100 пациентов], и соответственно составляет 138,4 (95% ДИ 133,9–142,9) случая на 100 пациентов. Было установлено, что риск развития рецидива у пациентов с уровнем sIgA выше нормы в 2,93 и 4,09 раза выше, чем у пациентов с уровнем sIgA, соответствующим норме [RRвыше нормы/норма = 2,93 (95% ДИ 1,31–6,57)] и ниже нормы [RRвыше нормы/ниже нормы = 4,09 (95% ДИ 1,82–9,18)]. Таким образом, уровень sIgA выше нормы является фактором риска развития рецидива у пациентов с ХПРС.

Выводы

Анализ иммунного статуса пациентов с ХПРС выявил статистически значимое повышение уровней IgG, IgE, секреторного IgA ($p < 0,001$). Удельный вес пациентов с уровнем IgM выше нормы был статистически значимо выше у пациентов с рецидивами, чем без рецидивов [80,9 и 47,5% соответственно ($p < 0,05$)]. Значения IgE выше нормы отмечались у всех пациентов с рецидивами ХПРС (100%) и у 26,2% пациентов без рецидивов ($p < 0,05$).

Удельный вес пациентов с уровнем sIgA выше нормы был статистически значимо выше у пациентов с рецидивами ХПРС, чем у пациентов без рецидивов [80,9 и 14,7% соответственно ($p < 0,05$)]. Установлено, что риск развития рецидива у пациентов с уровнем IgE выше нормы в 3,50 раза выше, чем у пациентов с уровнем IgE, соответствующим норме [RR 3,50 (1,83–6,70)], уровнем sIgA выше нормы в 2,93 раза выше, чем у пациентов с уровнем sIgA, соответствующим норме [RR 2,93 (1,31–6,57)].

Проведенный анализ показал, что наиболее значимыми факторами риска развития рецидива среди иммунологических показателей сыворотки крови пациентов являются: уровень выше нормы IgE, sIgA, которые в последующем могут быть включены в построение модели прогноза возникновения рецидива хронического полипозного риносинусита у пациентов.

Автор заявляет об отсутствии конфликта интересов.

ЛИТЕРАТУРА/REFERENCES

1. Leunig A., Berghaus A. New information on chronic rhinisinusitis and polyposis nasi. *MMW Fortschr. der Med.* 2005;147(39):28–32.
2. Bachert C. Current and future treatment options for adult chronic rhinosinusitis: focus on nasal polyposis. *The J. of Allergy and Clin. Immunol.* 2015;136(6):1431–1440.
3. Nakagawa T. et al. Interaction between fibronectim and eosinophils in the growth of nasalf polyps. *The Laryngoscope*. 1999;109(4):557–561.
4. Liang Z. et al. The role of dendritic cells in immune regulation of nasal polyps. *Histol Histopathol.* 2017;32(1):87–97.

5. Balzar S. et al. Subtle immunodeficiency in severe asthma: IgA and IgG2 correlate with lung function and symptoms. *Int. Arch. Allergy Immunol.* 2006;104(2):96–102.
6. Salvi S. Could the airway epithelium play an important role in mucosal immunoglobulin A production? / S. Salvi, S. T. Holgate. *Clin. Exp. Allergy.* 1999;29(12):1597–1605.
7. Woof J. M., Kerr M. A. The function of immunoglobulin A in immunity. *J. Pathol*. 2006;208(2):270–282.

Информация об авторе

Еременко Юлия Евгеньевна – начальник научно-исследовательского отдела, Республиканский научно-практический центр оториноларингологии (Республика Беларусь, 220004, Минск, ул. Сухая, д. 8); тел.: +375-200-68-53, e-mail: julia_by74@mail.ru

Information about author

Yuliya E. Eremenko – Head of Scientific Research Department, Republican Scientific and Practical Centre of Otorhinolaryngology (The Republic of Belarus, 220004, Minsk, 8, Sukhaya str.); tel.: +375-200-68-53, e-mail: julia_by74@mail.ru

УДК 616-035.9:616.231-089.819.4 https://doi.org/10.18692/1810-4800-2019-5-36-39

Корреляционный анализ факторов, влияющих на качество жизни детей – хронических трахеоканюляров

К. К. Киселева[1], П. В. Павлов[1]

[1] *Санкт-Петербургский государственный педиатрический медицинский университет, Санкт-Петербург, 194100, Россия*
(Ректор – докт. мед. наук Д. О. Иванов)

Correlation analysis of the factors affecting the life quality of tracheostomy-dependent children

K. K. Kiseleva[1], P. V. Pavlov[1]

[1] *Saint Petersburg State Pediatric Medical University, Saint Petersburg, 194100, Russia*

Количество детей – хронических трахеоканюляров неуклонно растет. Комплексно оценить состояние здоровья таких детей, учитывая психологическую и социальную дезадаптацию ребенка, позволяет исследование качества жизни. Цель исследования: оценить качество жизни хронических канюленосителей детского возраста, выявить наиболее значимые факторы, влияющие на показатели общего функционирования, провести корреляционный анализ этих факторов с показателями качества жизни хронических канюленосителей. Проспективное исследование качества жизни хронических канюленосителей и деканюлированных детей, проходивших обследование и лечение в Санкт-Петербургском государственном педиатрическом медицинском университете в течение 2018 года. Оценка качества жизни проводилась с помощью опросника PedsQL™4.0. Также родители заполняли социодемографическую карту, включающую данные анамнеза жизни и заболевания ребенка и факторы окружающей среды. За период 2018 года в клинике оториноларингологии СПбГПМУ наблюдалось 48 детей – хронических трахеоканюляров. В ходе исследования было выявлено, что коморбидность оказывает наиболее отрицательное влияние на качество жизни детей, в связи с чем необходим мультидисциплинарный подход к лечению таких пациентов. Также дети с трахеостомой старшего возраста хуже переносят необходимость ношения трахеостомы. Таким образом, врачебная тактика должна быть направлена на более раннюю деканюляцию таких детей.
Ключевые слова: качество жизни, хронические канюленосители, деканюлированные дети, трахеостома, общее функционирование, коморбидность, корреляционный анализ.

Для цитирования: Киселева К. К., Павлов П. В. Корреляционный анализ факторов, влияющих на качество жизни детей – хронических трахеоканюляров. *Российская оториноларингология.* 2019;18(5):36–39. https://doi.org/10.18692/1810-4800-2019-5-36-39

The number of tracheostomy-dependent children has been continuously growing. The analysis of life quality makes it possible to conduct a comprehensive assessment of the health of such children with respect to their psychological and social disadaptation. The objective of the study is to assess the life quality of tracheostomy-dependent children, to identify the most important factors affecting the life quality, to conduct the correlation analysis of these factors with life quality of tracheostomy-dependent children. Method: a prospective study of life quality of tracheostomy-dependent children and decannulated children examined and treated at Saint Petersburg State Pediatric Medical University in 2018. The life quality was assessed using the PedsQL4.0 questionnaire. Besides, the parents filled out a socio-demographic card, including the data of patients' life history and diseases as well as the environmental factors. In 2018, 48 tracheostomy-dependent children were observed in Otorhinolaryngology Clinic of Saint Petersburg State Pediatric Medical University. The study reveals that comorbidity has the most negative effect on the children's life quality, therefore, the treatment of such patients calls for multidisciplinary approach. Besides, older children with tracheostomy tolerate the necessity to use the tracheostomy worse. Therefore, the therapeutic approach should be aimed at earlier decannulation of such children.
Keywords: life quality, tracheostomy-dependent children, decannulated children, tracheostomy, general functioning, comorbidity, correlation analysis.

For citation: Kiseleva K. K., Pavlov P. V. Correlation analysis of the factors affecting the life quality of tracheostomy-dependent children. *Rossiiskaya otorinolaringologiya.* 2019;18(5):36–39. https://doi.org/10.18692/1810-4800-2019-5-36-39

© Коллектив авторов, 2019

Продолжающийся рост числа больных детей с рубцовыми и паралитическими стенозами гортани и трахеи приводит к повышению числа трахеостомированных больных [1]. Врожденные пороки развития гортани включают целый ряд состояний, вызывающих синдромы нарушения дыхания, голосообразования и разделительной функции гортани у новорожденных и детей старших возрастных групп, что может потребовать наложения трахеостомы [2]. Также в последние десятилетия отмечается рост приобретенных параличей гортани, основной причиной которых становятся ятрогенные параличи после кардиологических операций [3].

Более активно стала проводиться трахеотомия в связи с нарушением биомеханики и нервной регуляции дыхания, а также в целях проведения ИВЛ и санации трахеобронхиального дерева [4]. Трахеостомия является общепризнанной операцией, широко применяемой также у детей с неврологическими нарушениями и высоким риском аспирационной пневмонии [1].

Таким образом, увеличение количества детей – хронических трахеоканюляров в практике оториноларинголога подтверждает необходимость комплексной оценки состояния здоровья таких детей.

К стандартным методам обследования хронических канюленосителей детского возраста относятся инструментальные методы обследования (гибкая фиброназофаринголарингоскопия, рентгенография шеи в боковой проекции, рентгенография органов грудной клетки, прямая опорная диагностическая микровидеоларингоскопия) и лабораторные методы исследования. Однако традиционные методы обследования дают одностороннее представление о болезни и эффективности лечения, но не позволяют оценить психологическую, социальную дезадаптацию ребенка, его отношение к своему состоянию. В контексте медико-социальных исследований одним из приоритетных направлений является использование качества жизни как комплексного критерия здоровья [5].

Качество жизни – интегральная характеристика физического, психологического, эмоционального и социального функционирования здорового или больного ребенка, основанная на его субъективном восприятии и (или) субъективном восприятии родителей или других лиц из ближайшего окружения ребенка [6]. В клинической медицине показатель качества жизни входит в стандарты обследования и лечения больных, с его помощью осуществляют индивидуальный мониторинг в процессе лечения больного, оценивают эффективность терапии и прогноз заболевания [5].

Длительное ношение трахеостомы может оказать значительное влияние на качество жизни пациента, а знание особенностей этого влияния на различные аспекты качества жизни может способствовать оптимизации лечебных и реабилитационных мероприятий [5, 7]. Своевременная и адекватная оценка качества жизни как до лечения, так и во время его проведения и после окончания позволяет максимально индивидуализировать подход к больному [8].

Цель исследования

Оценить качество жизни хронических канюленосителей детского возраста, выявить наиболее значимые факторы, влияющие на показатели общего функционирования, провести корреляционный анализ этих факторов с показателями качества жизни хронических канюленосителей.

Пациенты и методы исследования

Проспективное исследование качества жизни хронических канюленосителей и деканюлированных детей, проходивших обследование и лечение в Санкт-Петербургском государственном педиатрическом медицинском университете в течение 2018 года.

Дети с 5 лет и их родители заполняли форму опросника PedsQL™4.0 в соответствии с возрастом. При исследовании детей с 2 до 5 лет форму опросника PedsQL™4.0 заполняли только их родители. Также родители заполняли социодемографическую карту, включающую данные анамнеза жизни и заболевания ребенка и факторы окружающей среды. Родителям и детям старше 14 лет выдавался бланк информации для законного представителя пациента и бланк информации для пациента.

Корреляционный анализ полученных данных проводился с помощью программы Microsoft Excel из пакета приложений Microsoft Office. Корреляционная связь оценивалась по коэффициенту корреляции (r): сильная (r от $\pm 0{,}7$ до ± 1), средняя (r от $\pm 0{,}3$ до $\pm 0{,}699$) и слабая (r от 0 до $\pm 0{,}299$). При положительном коэффициенте корреляции связь считалась прямой, при отрицательном – обратной.

Результаты исследования

За период 2018 года в клинике оториноларингологии СПбГПМУ наблюдалось 48 детей хронических трахеоканюляров, из них 32 мальчика и 16 девочек. На момент исследования 33 ребенка являлись носителями трахеостомы и 16 детей были деканюлированы. Один ребенок вошел в группу носителей трахеостомы, а после деканюляции – в группу деканюлированных детей.

Среди обследованных детей 4 страдали врожденными пороками развития гортани, 29 – хроническими рубцовыми стенозами гортани и трахеи, 5 – хроническими паралитическими стеноза-

ми гортани, 10 – новообразованиями гортани. Возраст детей от 2 до 16 лет, средний возраст составил 6,3±4,48 года.

У хронических канюленосителей детского возраста выявлена слабая обратная корреляционная связь показателей качества жизни с длительностью ношения трахеостомы (r = –0,27). То есть показатели качества жизни были хуже у детей с более долгим сроком ношения трахеостомы.

Средняя прямая корреляционная связь была обнаружена между показателями качества жизни деканюлированных детей и возрастом наложения трахеостомы (r = 0,32): чем позже ребенку была наложена трахеостома, тем лучший балл общего функционирования он демонстрировал.

Корреляционная связь между качеством жизни и уровнем доходов семьи как у детей трахеоканюляров, так и у деканюлированных детей была слабая (r = 0,29 и r = 0,01 соответственно). Полученные результаты подтверждены в некоторых исследованиях: существует слабая взаимосвязь между условиями жизни и субъективным самоощущением. Например, высокий уровень жизни сопровождается нагрузками и стрессами, и в результате качество жизни снижается.

Также было оценено влияние обустроенности региона в котором проживает ребенок на качество жизни: корреляционная связь оказалась слабой и у хронических канюленосителей (r = –0,05), и у деканюлированных детей (r = 0,28).

Был произведен анализ в соответствии с возрастом пациента на момент опроса. У детей с трахеостомой была обнаружена средняя обратная корреляционная связь возраста и показателей качества жизни (r = –0,39), что объясняется большими переживаниями детей старшего возраста по поводу ношения трахеостомы, особенно в подростковом периоде. У деканюлированных детей корреляционная связь оказалась средней прямой (r = 0,3).

При оценке коморбидности детей с трахеостомой и деканюлированных детей была выявлена средняя обратная корреляционная связь с показателями качества жизни (r = –0,41). Дети с более тяжелой сопутствующей патологией имели худшие результаты при оценке качества жизни.

Корреляционная связь качества жизни хронических канюленосителей с количеством операций слабая прямая (r = 0,14) и у деканюлированных детей средняя прямая (r = 0,33). Результаты объясняются тем, что в данной выборке большое количество операций было выполнено у детей с рецидивирующим папилломатозом гортани, не имеющим тяжелой сопутствующей патологии.

Выводы

В ходе корреляционного анализа наиболее значимая корреляционная связь была выявлена между показателями качества жизни и коморбидностью. Таким образом, коморбидность оказывает наиболее отрицательное влияние на качество жизни детей, в связи с чем необходим мультидисциплинарный подход к лечению таких пациентов. Также значимая корреляционная связь была обнаружена между показателями качества жизни и возрастом пациента на момент опроса: дети с трахеостомой старшего возраста хуже переносят необходимость ношения трахеостомы. Таким образом, врачебная тактика должна быть направлена на более раннюю деканюляцию таких детей.

Авторы заявляют об отсутствии конфликта интересов.

ЛИТЕРАТУРА

1. Захарова М. Л., Павлов П. В., Саулина А. В. Трахеостомия у детей: 17-летний опыт Санкт-Петербургского государственного педиатрического медицинского университета. *Российская оториноларингология.* 2015;4:54–60. doi: 10.18692/1810-4800-2015-4-54-60
2. Захарова М. Л., Павлов П. В. Врожденные пороки развития гортани у детей. *Российская оториноларингология.* 2017;1:31–35. doi: 10.18692/1810-4800-2017-1-31-35
3. Захарова М. Л., Павлов П. В. Параличи гортани у детей. Материалы конгресса «Здоровые дети – будущее страны». 2017;8:122. https://cyberleninka.ru/article/v/paralichi-gortani-u-detey
4. Захарова М. Л. Осложнения при трахеотомии у детей. *Российская оториноларингология*. 2004;1:48–50. http://entru.org/files/j_rus_LOR_1_2004.pdf
5. Баранов А. А., Альбицкий В. Ю., Винярская И. В. Изучение качества жизни в педиатрии. Сер. Социальная педиатрия. М.: Союз педиатров России, 2010. 267 с. https://elibrary.ru/item.asp?id=19552777&
6. Новик А. А., Ионова Т. И. Исследование качества жизни в педиатрии. М.: Российская академия естественных наук, 2017. 171 с. https://elibrary.ru/item.asp?id=19545753
7. Smith K. A., Bosch J. D., Pelletier G., MacKenzie M., Hoy M. Y. The development of a tracheostomy-specific quality of life questionnaire: a pilot study. *Annals of Otology, Rhinology & Laryngology*. 2016;125;8:667–671. doi: 10.1177/0003489416644619
8. Муратов М. В. Медицинские предпосылки к изучению качества жизни у детей с хронической патологией ЛОР-органов. *Новости оториноларингологии и логопатологии.* 2001;1:67–68. https://scholar.google.ru/scholar_host?q=info:UDoeRSMPucYJ:scholar.google.com/&output=viewport&pg=67&hl=ru&as_sdt=0,5

REFERENCES

1. Zakharova M. L., Pavlov P. V., Saulina A. V. Seventeen year – experience with tracheostomy in children at saint-petersburg state pediatric medical university. *Rossiiskaya otorinolaringologiya*. 2015;4:54–60. (in Russ.) doi: 10.18692/1810-4800-2015-4-54-60
2. Zakharova M. L., Pavlov P. V. Congenital larynx diseases in children. *Rossiiskaya otorinolaringologiya*. 2017;1:31–35. (in Russ.). doi: 10.18692/1810-4800-2017-1-31-35
3. Zakharova M. L., Pavlov P. V. Paralichi gortani u detei. Materialy kongressa «Zdorovye deti – budushchee strany». 2017;8:122. (in Russ.) https://cyberleninka.ru/article/v/paralichi-gortani-u-detey
4. Zakharova M. L. Oslozhneniya pri trakheotomii u detei. *Rossiiskaya otorinolaringologiya.* 2004:48–50. (in Russ.) http://entru.org/files/j_rus_LOR_1_2004.pdf
5. Baranov A. A., Al'bitskii V. Yu., Vinyarskaya I. V. *Izuchenie kachestva zhizni v pediatrii.* Sotsial'naya pediatriya. M.: Soyuz pediatrov Rossii, 2010. 267 p. (in Russ.) https://elibrary.ru/item.asp?id=19552777&
6. Novik A. A., Ionova T. I. *Issledovanie kachestva zhizni v pediatrii.* M.: Rossiiskaya akademiya estestvennykh nauk, 2017. 171 p. (in Russ.) https://elibrary.ru/item.asp?id=19545753
7. Smith K. A., Bosch J. D., Pelletier G., MacKenzie M., Hoy M. Y. The development of a tracheostomy-specific quality of life questionnaire: a pilot study. *Annals of Otology, Rhinology & Laryngology.* 2016;125;8;667–671. doi: 10.1177/0003489416644619
8. Muratov M. V. Meditsinskie predposylki k izucheniyu kachestva zhizni u detei s khronicheskoi patologiei LOR-organov. *Novosti otorinolaringologii i logopatologii.* 2001;1:67–68. (in Russ.) https://scholar.google.ru/scholar_host?q=info:UDoeRSMPucYJ:scholar.google.com/&output=viewport&pg=67&hl=ru&as_sdt=0,5

Информация об авторах

✉ **Киселева Ксения Константиновна** – аспирант кафедры оториноларингологии, Санкт-Петербургский государственный педиатрический медицинский университет (Россия, 194100, Санкт-Петербург, ул. Литовская, д. 2); тел.:+7 (999) 041-53-31, e-mail: kseniarachkova@yandex.ru.ru

ORCID: https://orcid.org/0000-0001-9746-2516

Павлов Павел Владимирович – заведующий кафедрой оториноларингологии, Санкт-Петербургский государственный педиатрический медицинский университет (Россия, 194100, Санкт-Петербург, ул. Литовская, д. 2); тел.: +7(921) 905-62-78, e-mail: pvpavlov@mail.ru

ORCID: https://orcid.org/0000-0002-4626-201X

Information about author

✉ **Kseniya K. Kiseleva** – post-graduate student of the Chair of Otorhinolaryngology, Saint-Petersburg State Pediatric Medical University (Russia, 194100, Saint Petersburg, 2, Litovskaia str.); tel.: +7 (999) 041-53-31, e-mail: kseniarachkova@yandex.ru

ORCID: 0000-0001-9746-2516

Pavel V. Pavlov – Head of the Chair of Otorhinolaryngology, Saint-Petersburg State Pediatric Medical University (Russia, 194100, Saint Petersburg, 2, Litovskaia str.); tel.: +7(921) 905-62-78, e-mail: pvpavlov@mail.ru

ORCID: 0000-0002-4626-201X

УДК 616.5:616.212-006.6-089.844 https://doi.org/10.18692/1810-4800-2019-5-40-45

Реконструктивные аспекты хирургического лечения новообразований кожи наружного носа

А. Л. Клочихин[1], А. Л. Чистяков[2], В. В. Бырихина[1]

[1] *Ярославский государственный медицинский университет, Ярославль, 150000, Россия*

[2] *Клиническая онкологическая больница, Ярославль, 150047, Россия*

Reconstructive aspects of surgical treatment of external nose skin neoplasms

A. L. Klochikhin[1], A. L. Chistyakov[2], V. V. Byrikhina[1]

[1] *Yaroslavl State Medical University, Yaroslavl, 150000, Russia*

[2] *Clinical Oncology Hospital, Yaroslavl, 150047, Russia*

Неудовлетворительные результаты лечения опухолей кожи наружного носа являются важной социальной проблемой. Поскольку нос является центральной и наиболее заметной составной частью лица, даже незначительные дефекты этой зоны воспринимаются пациентами очень болезненно. Социальная значимость расположения опухолей кожи в области лица является превалирующей при выборе метода лечения. Лучевая терапия, криодеструкция и лазерное иссечение злокачественных опухолей кожи позволяют добиться в равной степени благоприятных результатов при I–II стадиях процесса. Однако при данных видах лечения довольно высок процент рецидивов опухоли. Чаще причина рецидивирования заключается в недостаточно широком иссечении опухоли из-за желания одномоментного замещения дефекта местными тканями. Чем радикальнее и на более раннем этапе заболевания проведено лечение, тем меньше вероятность появления рецидивов. Цель исследования: улучшить онкологические и функциональные результаты хирургического лечения новообразований кожи наружного носа. Проанализированы результаты хирургического лечения злокачественных опухолей кожи носа у 93 пациентов, из них 45 мужчин, 48 женщин. Операция заключалась в широком иссечении новообразования с одномоментным закрытием образовавшегося дефекта с помощью какого-либо вида пластики. Средний возраст пациентов составил 70,5 года. По гистологической структуре у 62 больных наблюдался базально-клеточный рак кожи носа, у 21 – плоскоклеточный рак, у 5 – метатипичный рак, у 4 – меланома, у 1 – ганглионейробластома. Распределение больных по системе TNM выглядело следующим образом: T1 – 50 пациентов; T2 – 29; T3 – 3; T4 – 11. Использована реконструкция дефектов наружного носа различными видами лоскутов. Заживление ран первичным натяжением отмечено у 75 больных из 93, что составило 80,6%. У 18 больных (19,4%) отмечено осложненное заживление раны: трофические нарушения – у 3 больных (3,2%), нагноение послеоперационной раны – у 4 (4,3%), частичный некроз лоскута – у 11 (11,8%). Предложенный новый способ пластики наружного носа обеспечивает благополучное заживление послеоперационной раны и хороший косметический результат.

Ключевые слова: кожа носа, новообразование, дефект, реконструктивная хирургия, раневой процесс, заживление раны.

Для цитирования: Клочихин А. Л., Чистяков А. Л., Бырихина В. В. Реконструктивные аспекты хирургического лечения новообразований кожи наружного носа. *Российская оториноларингология.* 2019;18(5):40–45. https://doi.org/10.18692/1810-4800-2019-5-40-45

The unsatisfactory results of treatment of external nose skin neoplasms is a serious social problem. The nose is the central and most visible part of the face, therefore, the patients are very sensitive even to minor defects in this area. The social significance of the location of skin tumors on the face is the predominant factor of the choice of a treatment method. Radiation therapy, cryodestruction and laser excision of malignant skin tumors provide equally favorable results at stages I–II of the process. However, with these types of treatment, the percentage of tumor recurrences is rather high. In most cases, the cause of recurrence is the inadequate excision of the tumor due to the desire of simultaneous replacement of the defect with local tissues. The more radical the treatment is and the earlier

© Коллектив авторов, 2019

it is carried out, the lower is the probability of recurrence. The objective of study: to improve the oncological and functional results of surgical treatment of external nose skin neoplasms. The authors have analyzed the results of surgical treatment of external nose skin neoplasms in 93 patients, including 45 men and 48 women. The operation included wide excision of neoplasm with simultaneous closure of the formed defect with the help of some kind of plastics. The average age of patients was 70.5 years. According to the histological structure, 62 patients had basal cell carcinoma of the nasal skin, 21 had squamous cell carcinoma, 5 had metatypical cancer, 4 had melanoma, and 1 patient had ganglioneuroblastoma. The distribution of patients according to TNM system was as follows: T1 – 50 patients; T2 – 29; T3 – 3; T4 – 11. The reconstruction of external nose defects was performed using various types of flaps. The wound healing by primary intention was observed in 75 of 93 patients, which accounted for 80.6%. Complicated wound healing was observed in 18 patients (19.4%): trophic disorders were observed in 3 patients (3.2%), postoperative wound suppuration – in 4 (4.3%); partial flap necrosis – in 11 (11.8%). The suggested new method of external nose plastics provides safe healing of postoperative wounds and good cosmetic results.
Keywords: nose skin, tumor, defect, reconstructive surgery, wound process, wound healing.

For citation: Klochikhin A. L., Chistyakov A. L., Byrikhina V. V. Reconstructive aspects of surgical treatment of external nose skin neoplasms. *Rossiiskaya otorinolaringologiya*. 2019;18(5):40–45. https://doi.org/10.18692/1810-4800-2019-5-40-45

Среди онкологических заболеваний злокачественные опухоли кожи занимают III место по частоте встречаемости. При этом из числа всех злокачественных новообразований кожи лица 30% локализуются на коже носа [1, 2]. Базально-клеточный рак чаще располагается в области эмбриональных линий соединения лицевых складок – на крыльях носа, по ходу носогубной складки. Плоскоклеточный рак кожи чаще встречается на коже спинки и крыла носа [4]. Неудовлетворительные результаты лечения опухолей кожи наружного носа являются важной социальной проблемой. Поскольку нос является центральной и наиболее заметной составной частью лица, даже незначительные дефекты этой зоны воспринимаются пациентами очень болезненно [3, 8].

Социальная значимость расположения опухолей кожи в области лица является превалирующей при выборе метода лечения [5]. Лучевая терапия, криодеструкция и лазерное иссечение злокачественных опухолей кожи позволяют добиться в равной степени благоприятных результатов при I – II стадиях процесса [3, 4]. Однако при данных видах лечения довольно высок процент рецидивов опухоли. Так, по данным литературы, при близкофокусной рентгенотерапии опухолей кожи лица он составляет 10–30%, при лазеродеструкции – от 2,8 до 6,9%, при криодеструкции – 18–22% [9]. Риск развития рецидива опухоли во многом зависит от типа гистологического строения опухоли. Морфеаподобный, микронодулярный, инфильтрирующий и поверхностно распространяющийся типы гистологического строения базально-клеточного рака кожи относятся к факторам высокого риска рецидива [10]. Проблема частого рецидивирования рака кожи носа представляет особую опасность, поскольку именно при этой локализации кожа близко прилежит к костям и нервам, что обусловливает в послеоперационном периоде обширный косметический дефект и выраженный болевой синдром. Чаще причина рецидивирования заключается в недостаточно широком иссечении опухоли из-за желания одномоментного замещения дефекта местными тканями. Чем радикальнее и на более раннем этапе заболевания проведено лечение, тем меньше вероятность появления рецидивов. Отмечено, что рецидивы чаще встречаются у молодых людей, чем у пожилых [9].

При хирургическом лечении по поводу даже небольших по размеру опухолей кожи носа (диаметром до 2 см) часто требуется реконструкция дефекта, образовавшегося после иссечения новообразования. При планировании реконструктивных операций на коже носа особенное внимание должно быть уделено не только профилю носа, но и симметрии спинки и крыльев носа, так как даже небольшая девиация в ту или иную сторону создает значительное косметическое нарушение, а также приводит к нарушению носового дыхания [9]. При хирургическом лечении рака кожи носа вопросы кожной пластики решаются индивидуально для каждого больного. При небольших новообразованиях (диаметром до 1 см) используется пластика местными тканями (отсепарованной окружающей кожей). При более крупных опухолях (диаметром до 2–3 см) для закрытия дефекта используются различные виды локальных кожно-жировых лоскутов. Так, при новообразованиях кожи корня носа чаще всего используется скользящий лоскут со лба или U-образный лоскут из кожи области глабеллы. При расположении опухоли на спинке, скате или крыле носа оптимальным способом реконструкции является пластика ротационным щечным лоскутом. При этом из кожи щеки соответствующей стороны согласно предварительной разметке выкраивается треугольный кожно-жировой лоскут, ось которого совпадает с направлением носощечной

складки. После мобилизации лоскут истончается, ротируется на зону дефекта и подшивается кожными швами. Благодаря хорошей подвижности кожи щеки и наличию естественной носощечной складки после ушивания донорской раны остается незаметный рубец. Возможные осложнения этого способа пластики – краевой некроз лоскута, а также эстетический недостаток, связанный с чрезмерным выбуханием лоскута, если он недостаточно истончен. Нагноение послеоперационной раны при данной операции встречается крайне редко. При опухолях ската носа хороший косметический эффект обеспечивает пластика скользящим щечным лоскутом.

Особенностью анатомического строения кончика носа является то, что кожа в этой зоне малоподвижна и плотно сращена с подлежащим хрящом, вследствие чего ушивание дефекта кончика носа за счет отсепаровки окружающей кожи невозможно. В данном случае применяется пластика скользящим U-образным лоскутом с глабеллы или пластика свободным полнослойным кожным лоскутом. Последний предпочтительно брать из заушной или надключичной области, где кожа достаточно подвижна и близка по толщине к коже кончика носа. Послеоперационное кровотечение и недостаточное питание лоскута часто приводят к его некрозу. В случае избыточного рубцевания или пигментации лоскута возможна коррекция контура и цвета с помощью световой дермабразии.

Сложной хирургической задачей является замещение обширного дефекта наружного носа, включающего дефект ската носа и полнослойный дефект крыла носа после удаления злокачественной опухоли. Известна методика пластики крыла носа, описанная К. П. Сусловым в 1898 г. [7]. Эта методика применяется при сквозных дефектах крыла носа диаметром до 3 см и заключается в свободной пересадке части ушной раковины, взятой из края во всю толщу, в зону дефекта свободной части крыла носа. Трансплантат подшивают обнаженным краем к освеженному краю дефекта встык наружным и внутренним швами, при этом наружная и внутренняя выстилка крыла носа образована кожей. Дефект ушной раковины закрывают, сшивая его края с обеих сторон. Недостаток данного способа в том, что трансплантат соприкасается с освеженным краем дефекта на небольшом протяжении, на участке в виде узкой полосы, вследствие чего пересаженный лоскут часто подвержен некрозу из-за недостаточного питания. Наиболее близким по технической сущности является способ И. Йозефа, предложенный в 1931 г. [7]. Сущность способа заключается в создании длинного кожно-жирового носогубного лоскута на одноименной стороне лица, после мобилизации лоскута дистальная его половина подворачивается внутрь и подшивается к слизистой носа в области сквозного дефекта, за счет чего создается внутренняя выстилка крыла носа. Проксимальная часть лоскута образует наружную кожную выстилку крыла носа. Существенным недостатком данного способа является отсутствие жесткого каркаса ноздри, в результате чего крыло носа за счет клапанного эффекта на вдохе пролабирует внутрь и прижимается к перегородке носа, затрудняя носовое дыхание.

Цель исследования

Улучшение онкологических и функциональных результатов лечения рака и меланомы кожи носа.

Задачи исследования

Определить частоту послеоперационных осложнений при иссечении злокачественных опухолей кожи носа с пластикой дефекта свободными и перемещенными кожными лоскутами; оценить эффективность нового метода реконструкции наружного носа.

Пациенты и методы исследования

Мы проанализировали результаты хирургического лечения злокачественных опухолей кожи носа у 93 пациентов, из них 45 мужчин, 48 женщин. Операция заключалась в широком иссечении новообразования с одномоментным закрытием образовавшегося дефекта с помощью какого-либо вида пластики. Средний возраст пациентов составил 70,5 года. По гистологической структуре у 62 больных наблюдался базальноклеточный рак кожи носа, у 21 – плоскоклеточный рак, у 5 – метатипичный рак, у 4 – меланома, у 1 – ганглионейробластома. Распределение больных по системе TNM выглядело следующим образом: T1 – 50 пациентов; T2 – 29; T3 – 3; T4 – 11. Использована реконструкция дефектов наружного носа следующими видами лоскутов: скользящий кожно-жировой лоскут – 34; ротационный кожно-жировой лоскут со щеки – 38; свободный полнослойный – 4; свободный кожно-хрящевой трансплантат из ушной раковины – 9; кожно-апоневротический лоскут со лба – 3; комбинированный кожно-жировой с использованием хрящевого трансплантата из ушной раковины – 5. В ряде случаев по поводу распространенного рецидивного рака кожи носа с вовлечением в процесс костных структур носа или орбиты выполнены экзентерация орбиты (4 наблюдения), фронто-, этмоидотомия (2). В одном случае больной с ганглионейробластомой кожи корня носа (рецидив после лазеродеструкции и хирургического лечения с метастазами в лимфоузлы шеи справа и слева) одномоментно с операцией на первичном очаге выполнена двусторонняя шейная лимфодиссекция.

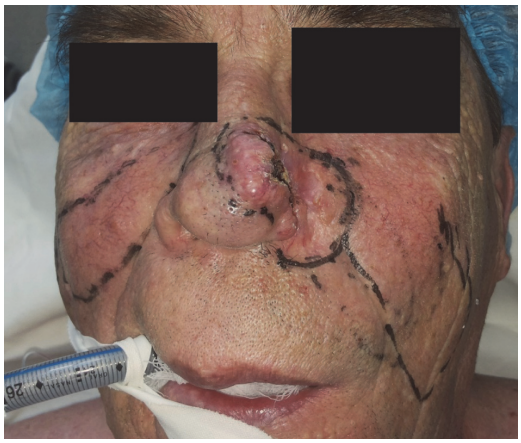

Рис. 1. Базально-клеточный рак кожи носа, разметка перед операцией.
Fig. 1. Basal cell carcinoma of the nasal skin, marking before surgery.

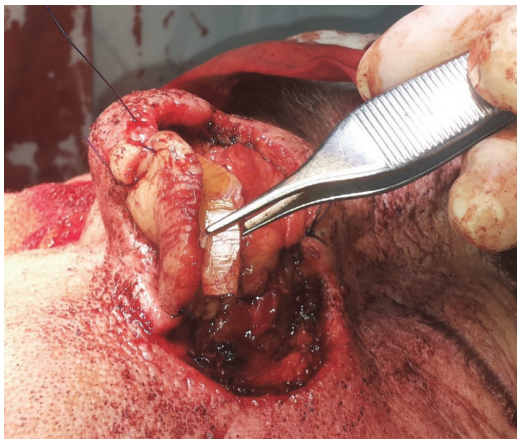

Рис. 2. Лоскут проведен через подкожный тоннель и уложен на дефект кожей внутрь.
Fig. 2. The flap is passed through the subcutaneous tunnel and laid on the defect, skin inside.

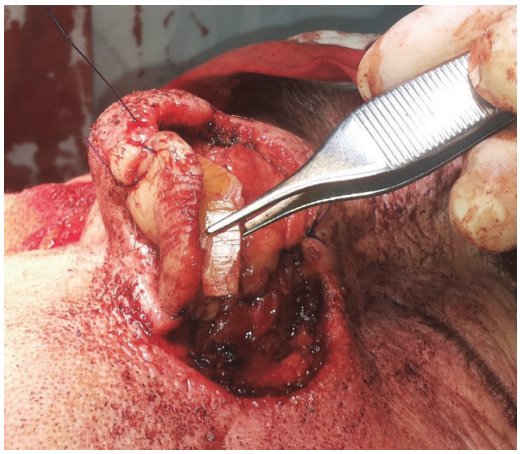

Рис. 3. Хрящевой трансплантат помещен между листками кожной дубликатуры.
Fig. 3. The cicatricial graft is placed between the sheets of skin duplicates.

Рис. 4. Сформирован свободный край крыла носа.
Fig. 4. A free edge of the nasal alar is shaped.

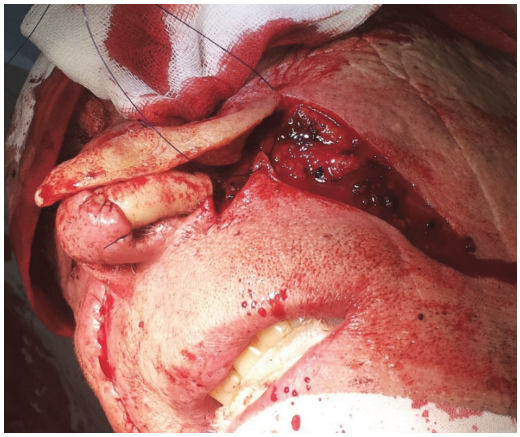

Рис. 5. Транспозиционный лоскут уложен на дефект (наружная выстилка).
Fig. 5. Transposition flap is laid on the defect (external lining).

Рис. 6. Внешний вид пациента в конце операции.
Fig. 6. Patient's appearance at the end of the surgery.

В целях реконструкции сквозного дефекта ската и крыла наружного носа мы применили новый способ пластики. Методика операции заключается в следующем. После иссечения опухоли ската и крыла носа (рис. 1) из кожи щечной области противоположной стороны формируют транспозиционный листовидный кожно-жировой лоскут, который разворачивают на 180 градусов, проводят через подкожный тоннель спинки носа, укладывают на дефект кожной поверхностью внутрь и подшивают к краям раны, формируя внутреннюю выстилку ската носа на стороне удаленной опухоли (рис. 2). Дистальный конец транспозиционного лоскута загибают кверху кожной поверхностью кнаружи, за счет чего формируется дубликатура кожи, образующая свободный край крыла носа. Между листками кожи помещают и фиксируют швами предварительно взятый из XI ребра справа хрящевой трансплантат, соответствующий размерам свободного края крыла носа (рис. 3). За счет этого создается хрящевой каркас крыла носа (рис. 4). Донорскую рану закрывают первичным швом за счет простого сближения краев раны. Из кожи щеки на стороне удаленной опухоли выкраивают транспозиционный кожно-жировой лоскут соответствующей длины и ширины, укладывают на дефект ската и крыла носа, фиксируют швами (рис. 5). Донорскую рану на щеке закрывают местными тканями (рис. 6). В полость носа помещают турунду с метилурациловой мазью. В рану ставят резиновый дренаж, который удаляют через сутки.

В качестве примера приводим следующее наблюдение.

Больной П., 55 лет, поступил в отделение 26.05.2018 г. с жалобами на наличие опухоли в области наружного носа. При осмотре – опухоль кожи наружного носа слева в виде язвы диаметром до 4,5 см, с прорастанием всей толщи ската носа и полным разрушением крыла носа слева. Цитология (от 21.05.2018 г.): базалиома. Выставлен диагноз: базалиома кожи носа справа T4N0M0, II ст.

27.05.2018 года выполнена операция: под эндотрахеальным наркозом иссечена опухоль наружного носа справа, отступя от краев опухоли 1 см. Гемостаз. Из кожи щечной области справа сформирован транспозиционный листовидный кожно-жировой лоскут, который развернут на 180 градусов, проведен через подкожный тоннель спинки носа на левую сторону, уложен на дефект кожной поверхностью внутрь и подшит к краям раны, таким образом сформирована внутренняя выстилка ската носа слева. Дистальный конец транспозиционного лоскута завернут кверху кожной поверхностью кнаружи, сформирована дубликатура кожи, образующая свободный край крыла носа. Между листками кожи помещен и фиксирован швами предварительно взятый из XI ребра справа хрящевой трансплантат. Донорская рана правой половины лица закрыта первичным швом простым сближением краев раны. Из кожи левой щеки выкроен транспозиционный кожно-жировой лоскут соответствующей длины и ширины, уложен на дефект ската и крыла носа, фиксирован швами. Донорская рана на щеке закрыта местными тканями. В полость носа слева поставлена турунда с метилурациловой мазью. В рану на щеке справа и слева поставлены резиновые дренажи, которые удалены через сутки. Заживление раны первичное. При контрольном осмотре через месяц – хороший косметический результат, носовое дыхание свободное.

Предлагаемый способ реконструкции наружного носа позволяет сформировать наружную и внутреннюю выстилку ската и крыла носа, а также создать плотный хрящевой каркас воссозданного крыла носа, обеспечивая хороший функциональный и косметический результат операции.

Выводы

Заживление раны первичным натяжением наблюдалось у 80,6% больных.

Предложенный способ реконструкции сквозного дефекта ската и крыла наружного носа демонстрирует хорошее заживление послеоперационной раны и обеспечивает оптимальный косметический результат.

Авторы заявляют об отсутствии конфликта интересов.

ЛИТЕРАТУРА

1. Гречишникова Т. В., Конопацкова О. М. Пути улучшения выявления базально-клеточного рака кожи. Современные технологии в онкологии: Материалы VI Всероссийского съезда онкологов. 2005:24–25.
2. Давыдов М. И., Аксель Е. М. Заболеваемость злокачественными новообразованиями населения России и стран СНГ в 2005 г. *Вестник Российского онкологического научного центра имени Н. Н. Блохина РАМН.* 2007;2:54.
3. Капинус В. Н., Каплан М. А. Фотодинамическая терапия злокачественных новообразований кожи головы и шеи. *Сибирский онкологический журнал.* 2012;4:76–77.
4. Лысов А. А., Кропотов М. А., Бржезовский В. Ж. и др. Реконструкция комбинированных дефектов свода черепа у больных со злокачественными опухолями волосистой части головы. *Клиническая и экспериментальная хирургия.* 2015;4:56–62. http://www.cesurg.ru/ru/jarticles_cesurg/150.html?SSr=000134166d12ffffffff27c__07e3081d0c0013-4ec

5. Осмонбекова Н. С., Курбанов Ф. С., Добровольский С. Р. Значение и методика анализа качества жизни хирургических больных. *Хирургия. Журнал им. Н. И. Пирогова.* 2012;(5):84-87.
6. Пачес А. И. *Опухоли головы и шеи.* М.: Медицина, 2000. 479 с.
7. Рауэр А. Э. Пластические операции на лице. М.: Медгиз, 1985;251.
8. Petres J., Rompel R., Robins P. Dermatologic Surgery. 1996; 3:522. https://doi.org/10.1007/978-3-642-60992-3
9. Salgarelli A. C., Bellini P., Multinu A., Magnoni C., Francomano M., Fantini F., Consolo U., Seidenari S. Reconstruction of Nasal Skin Cancer Defects with Local Flaps. *J. Skin Cancer.* 2011;7: 1-8. https://doi.org/10.1155/2011/181093
10. Weerda H. Reconstructive Facial Plastic Surgery. 2015. https://doi.org/10.1055/b-0034-99023

REFERENCES

1. Grechishnikova T. V., Konopatskova O. M. *Puti uluchsheniya vyyavleniya bazal'no-kletochnogo raka kozhi. Sovremennye tekhnologii v onkologii*: Materialy VI Vserossiiskogo s"ezda onkologov. 2005:24–25. (in Russ.).
2. Davydov M. I., Aksel' E. M. *Zabolevaemost' zlokachestvennymi novoobrazovaniyami naseleniya Rossii i stran SNG v 2005 g*. Vestnik Rossiiskogo onkologicheskogo nauchnogo tsentra imeni N. N. Blokhina RAMN. 2007;2:54. (in Russ.)
3. Kapinus V. N., Kaplan M. A. Fotodinamicheskaya terapiya zlokachestvennykh novoobrazovanii kozhi golovy i shei. *Sibirskii onkologicheskii zhurnal.* 2012;4:76–77. (in Russ.).
4. Lysov A. A., Kropotov M. A., Brzhezovskii V. Zh. et al. Reconstruction of the combined defects of the cranial vault in patients with malignant tumors of the scalp. *Klinicheskaya i eksperimental'naya khirurgiya.* 2015;4:56–62. (in Russ.) http://www.cesurg.ru/ru/jarticles_cesurg/150.html?SSr=000134166d12ffffffff27c__07e3081d0c0013-4ec
5. Osmonbekova N. S., Kurbanov F. S., Dobrovol'skii S. R. The importance and evaluation methods of the quality of life in surgical patients. *Khirurgiya*. Zhurnal im. N. I. Pirogova. 2012;(5):84–87. (in Russ.).
6. Paches A. I. *Opukholi golovy i shei.* M.: Meditsina, 2000. 479 p. (in Russ.).
7. Rauer A. E. *Plasticheskie operatsii na litse.* M.: Medgiz, 1985. 251 p. (in Russ.).
8. Petres J., Rompel R., Robins P. Dermatologic Surgery. 1996;3:522. https://doi.org/10.1007/978-3-642-60992-3
9. Salgarelli A. C., Bellini P., Multinu A., Magnoni C., Francomano M., Fantini F., Consolo U., Seidenari S. Reconstruction of Nasal Skin Cancer Defects with Local Flaps. *J. Skin Cancer.* 2011;7: 1-8. https://doi.org/10.1155/2011/181093
10. Weerda H. Reconstructive Facial Plastic Surgery. 2015. https://doi.org/10.1055/b-0034-99023

Информация об авторах

Клочихин Аркадий Львович – доктор медицинских наук, профессор, заведующий кафедрой оториноларингологии, Ярославский государственный медицинский университет (150000, Россия, г. Ярославль, Революционная ул., д. 5); e-mail: klochikhin@yndex.ru

ORCID: https://orcid.org/0000-0003-2660-8578

Чистяков Андрей Леонидович – доктор медицинских наук, врач-онколог торакального отделения, Клиническая онкологическая больница (150047, Россия, г. Ярославль, пр. Октября, д. 67); e-mail: chistyakov2006@yandex.ru

ORCID: https://orcid.org/0000-0002-5759-1417

✉ **Бырихина Виктория Владимировна** – кандидат медицинских наук, доцент кафедры оториноларингологии, Ярославский государственный медицинский университет (150000, Россия, г. Ярославль, Революционная ул., д. 5); e-mail: sweetvika1973@gmail.com

ORCID: https://orcid.org/0000-0001-9013-1140

Information about authors

Arkadii L. Klochikhin – MD, Professor, Head of the Chair of Otorhinolaryngology, Yaroslavl State Medical University (Russia, 150000, Yaroslavl, 5, Revolutsionnaia str.); e-mail: klochikhin@yandex.ru

ORCID: https://orcid.org/0000-0003-2660-8578

Andrei L. Chistyakov – MD, oncologist of Thoracic Department, Clinical Oncology Hospital (Russia, 150000, Yaroslavl, Russia, 67, Oktiabria ave.) e-mail: chistyakov2006@yandex.ru

ORCID: https://orcid.org/0000-0002-5759-1417

✉ **Viktoriya V. Byrikhina** – MD Candidate, Associated Professor of the Chair of Otorhinolaryngology, Yaroslavl State Medical University (Russia, 150000, Yaroslavl, 5, Revolutsionnaia str.); tel.: +8-903-824-24-04, e-mail: sweetvika1973@gmail.com

ORCID: https://orcid.org/0000-0001-9013-1140

УДК 616.284-004:616.283.1-089.843 https://doi.org/10.18692/1810-4800-2019-5-46-53

Результаты хирургического лечения пациентов с кохлеарной формой отосклероза

В. С. Корвяков[1], Х. М. Диаб[1,3], Х. Ш. Давудов[1], Ю. А. Джамалудинов[2], К. Н. Гамзатов[2]

[1] *Научно-клинический центр оториноларингологии, Москва, 123182, Россия (Директор – член-корр. РАН, проф. Н. А. Дайхес)*

[2] *Дагестанский государственный медицинский университет, Махачкала, 367000, Республика Дагестан, Россия (Ректор – проф. С. Н. Маммаев)*

[3] *Кафедра оториноларингологии, факультет дополнительного профессионального образования, Российский национальный исследовательский медицинский университет имени Н. И. Пирогова, Москва, 117197, Россия (Ректор – докт. биол. наук, акад. РАН С. А. Лукьянов)*

The results of surgical treatment of the patients with a cochlear form of otosclerosis

V. S. Korvyakov[1], Kh. M. Diab[1,3], Kh. Sh. Davudov[1], Yu. A. Dzhamaludinov[2], K. N. Gamzatov[2]

[1] *Otorhinolaryngology Clinical Research Centre, Moscow, 123182, Russia*

[2] *Dagestan State Medical University, Makhachkala, Dagestan Republic, 367000, Russia*

[3] *Department of Otorhinolaryngology, Faculty of Additional Vocational Education, Pirogov Russian National Research Medical University, Moscow, 117197, Russia*

Несмотря на успехи в отохирургии, эффективное лечение больных кохлеарной формой отосклероза (по классификации Н. А. Преображенского 1962 г.) на сегодняшний день остается актуальной задачей. Авторами разработана и внедрена в практику усовершенствованная методика стапедопластики, которая позволяет улучшить слух у данной категории больных, а также описаны методы дифференциальной диагностики для отбора пациентов по разработанной методике. В статье подробно описаны ранние и отдаленные функциональные результаты хирургического лечения 60 пациентов с кохлеарной и смешанной II формами отосклероза, которые были разделены на основную и контрольную группы. Основная группа представлена 30 пациентами, которым была произведена стапедопластика аутохрящом на вену по усовершенствованной методике. Контрольная группа включала 30 человек, из которых 18 больным произведена методика стапедопластики аутохрящом на вену, разработанная лауреатом Ленинской премии В. Ф. Никитиной, и 12 пациентов, которым проведена поршневая методика стапедопластики по В. Т. Пальчуну. Полученные результаты показывают статистически значимое улучшение показателей костной проводимости в основной группе в среднем на 15–20 дБ по всей тон-шкале (за исключением высоких частот у части больных) и полное закрытие костно-воздушного интервала с последующим сохранением полученных результатов. На основании полученных данных представлены целесообразность и перспективность внедрения в практику усовершенствованной методики стапедопластики.

Ключевые слова: отосклероз, усовершенствованная стапедопластика, замена перилимфы.

Для цитирования: Корвяков В. С., Диаб Х. М., Давудов Х. Ш., Джамалудинов Ю. А., Гамзатов К. Н. Результаты хирургического лечения пациентов с кохлеарной формой отосклероза. *Российская оториноларингология.* 2019;18(5):46–53. https://doi.org/10.18692/1810-4800-2019-5-46-53

Despite the progress in otosurgery, the efficient treatment of patients with the cochlear form of otosclerosis (according to the classification of N.A. Preobrazhensky, 1962) remains an important task. The authors have developed and implemented an advanced stapedoplasty method, providing the improvement of hearing in this

© Коллектив авторов, 2019

category of patients. and described the methods of differential diagnostics for selection of patients according to the developed method. The article describes in details the early and long-term functional results of surgical treatment of 60 patients with cochlear and mixed II forms of otosclerosis, divided into the main and control groups. The main group is represented by 30 patients who underwent a cartilage-on-vein stapedoplasty according to the improved method. The control group included 30 patients, in which 18 people underwent a cartilage-on-vein stapedoplasty according to the method developed by Lenin Prize winner V. F. Nikitina, and 12 people who underwent V. T. Palchun's piston stapedoplasty. The results demonstrate a statistically significant improvement of bone conduction in the main group in average by 15–20 dB throughout the entire tone scale (except for high frequencies in some patients) and the complete closure of the bone-air interval with subsequent preservation of the results. Based on the obtained data, the authors present the expediency and perspectivity of implementation of the advanced stapedoplasty method.
Keywords: otosclerosis, improved stapedoplasty, perilymph replacement.

For citation: Korvyakov V. S., Diab Kh. M., Davudov Kh. Sh., Dzhamaludinov Yu. A., Gamzatov K. N. The results of surgical treatment of the patients with a cochlear form of otosclerosis. *Rossiiskaya otorinolaringologiya.* 2019;18(5):46–53. https://doi.org/10.18692/1810-4800-2019-5-46-53

Введение

Отосклероз – специфическое заболевание, представляющее собой первичное метаболическое поражение костной капсулы ушного лабиринта, выражающееся особой формой остеодистрофии с преимущественно двусторонним очаговым поражением энхондрального слоя капсулы [1]. Согласно классификации Н. А. Преображенского выделяют три формы отосклероза: тимпанальную, смешанную и кохлеарную [2]. Хирургическое лечение больных отосклерозом заключается в реконструкции неподвижного стремени путем проведения операции – стапедопластики. При кохлеарной форме отосклероза, которая характеризуется высокими показателями костной проводимости по данным тональной пороговой аудиометрии (ТПА) (более 40 дБ), стапедопластика является мало- или вовсе неэффективной [3]. В настоящее время кохлеарная имплантация (КИ) считается единственным результативным способом слухоречевой реабилитации при отосклерозе, у лиц с выраженным снижением слуха и глухотой [4]. Вышеуказанное обстоятельство обусловлено тем, что реконструкция стремени не оказывает влияния на костную проводимость (за исключением зубца Кархарта). Следует отметить, что точная причина возникновения сенсоневрального компонента тугоухости остается до конца не изученной. Имеется множество теорий на этот счет. На наш взгляд, сенсоневральный компонент тугоухости у больных кохлеарной формой отосклероза в подавляющем большинстве случаев является вторичным и связан с нарушением гидродинамики внутреннего уха и изменением физико-химического состава перилимфы [5].

Исходя из этого нами усовершенствована и внедрена в практику методика стапедопластики аутохрящом на вену с заменой части перилимфы (в объеме преддверия) на физиологический раствор. Данная методика позволяет изменить физико-химический состав перилимфы в сторону ее нормализации и уменьшить ее вязкость путем удаления измененной части перилимфы. Все это позволяет изменить нарушения гидродинамики внутреннего уха в сторону нормализации и улучшить показатели микрофонного и сумационного потенциалов улитки за счет нормализации электролитного состава пери- и эндолимфы, а следовательно, улучшить показатели костного звукопроведения по данным ТПА [4, 5].

Цель исследования

Провести сравнительный анализ функциональных результатов стапедопластики у больных, страдающих кохлеарной формой отосклероза: а) по классической методике, б) с преднамеренной заменой части перилимфы (в объеме преддверия) физиологическим раствором.

Пациенты и методы исследования

В Научно-клиническом центре оториноларингологии ФМБА России за период с 2016 по 2019 г. было проведено обследование и хирургическое лечение 60 пациентов с кохлеарной и смешанной II формами отосклероза, которые были разделены на две группы. В исследование вошло 11 мужчин и 49 женщин в возрасте от 21 до 77 лет с длительностью клинических проявлений заболевания от 3 до 39 лет. Более 78% пациентов были старше 40 лет.

Диагноз «отосклероз» устанавливали на основании общепринятой стандартной методики обследования. Жалобы на снижение слуха на одно или чаще на оба уха отмечали все пациенты. 46 (76,7%) пациентов беспокоило снижение слуха на оба уха. Жалобы на одностороннее снижение слуха предъявляли преимущественно пациенты, ранее оперированные на другое ухо. У 30 (50,0%) больных из обеих групп отсутствовало восприятие шепотной речи. У 18 (30,0%) пациентов восприятие шепотной речи было менее 3 метров. У 22 (36,7%) пациентов уровень восприятия разговорной речи у ушной раковины. А у 31(51,7 %)

больных уровень восприятия разговорной речи менее 3 метров. Уровни восприятия шепотной и разговорной речи у пациентов обеих групп были сопоставимы.

Вентиляционная функция слуховых труб у всех пациентов во всех группах была 1-й степени.

Субъективный ушной шум отмечали 52 (86,6%) пациента, чаще всего он был средней интенсивности и носил низкочастотный или среднечастотный характер. При сборе анамнеза уделяли внимание продолжительности снижения слуха, динамике и характеру ушного шума, субъективным причинам снижения слуха, наличию диагностированного отосклероза у родственников. Таким образом, семейный анамнез удалось проследить в 7 (11,6%) случаях. Дебют заболевания связывали с беременностью и родами 10 пациенток (16,6%), с воспалительными заболеваниями носа, околоносовых пазух и ушей – 5 (8,3%) пациентов, с травмами головы – 2 (3,3%) пациента, с шумной работой 2 (3,3%) пациента. 34 (56,6%) пациента не смогли указать причину развития заболевания.

Отоскопическая картина у всех пациентов соответствовала норме.

Смешанная тугоухость по данным ТПА, отсутствие регистрации акустического рефлекса стременной мышцы при импедансометрии была у всех обследованных больных. Тугоухость при отосклерозе была 3-й и 4-й степеней. Однако представленные данные констатируют факт потери слуха в той или иной мере, но не конкретизируют характер этой потери.

В связи с этим всем больным проводились дополнительные обследования, которые подтверждали вторичность сенсоневрального компонента тугоухости: нормальные показатели костной проводимости на высоких частотах (от 8000 до 20 000 Герц) при тональной пороговой аудиометрии в расширенном диапазоне частот; нормальные показатели чувствительности к ультразвуку (до 15 В); 100%-ная разборчивость речи при комфортном уровне громкости.

Компьютерную томографию височных костей проводили у части пациентов (всего 21 пациент) из различных групп по показаниям.

Перед хирургическим лечением проводили общеклиническое обследование пациентов.

Первая (основная) группа представлена 30 пациентами, которым была произведена стапедопластика аутохрящом на вену по усовершенствованной методике, которая заключается в замене части перилимфы физиологическим раствором в объеме преддверия.

Контрольная группа включала 30 человек, из которых 18 больным произведена методика стапедопластики аутохрящом на вену, разработанная лауреатом Ленинской премии В. Ф. Никитиной [6]; 12 пациентам проведена поршневая методика стапедопластики по В. Т. Пальчуну [7].

С кохлеарной формой отосклероза (по классификации Н. А. Преображенского) в основной и контрольной группах было 23 (73,3%) и 19 (60,0%) пациентов соответственно. У остальных пациентов отмечалась смешанная форма II (рис. 1).

Усредненные показатели костно-воздушного интервала (КВИ) в сравниваемых группах по данным ТПА представлены на рис. 2.

Наименьшие показатели КВИ получены на частоте 2000 Гц, что обусловлено повышением порогов костного проведения – так называемым зубцом Кархарта. Этот аудиометрический признак является патогномоничным для фиксации стремени любой этиологии [7]. Зубец Кархарта выявлен у 23 (38,3%) пациентов. Усредненные пороги слуха по воздушному и костному звукопроведению в сравниваемых группах больных по данным ТПА представлены на рис. 3.

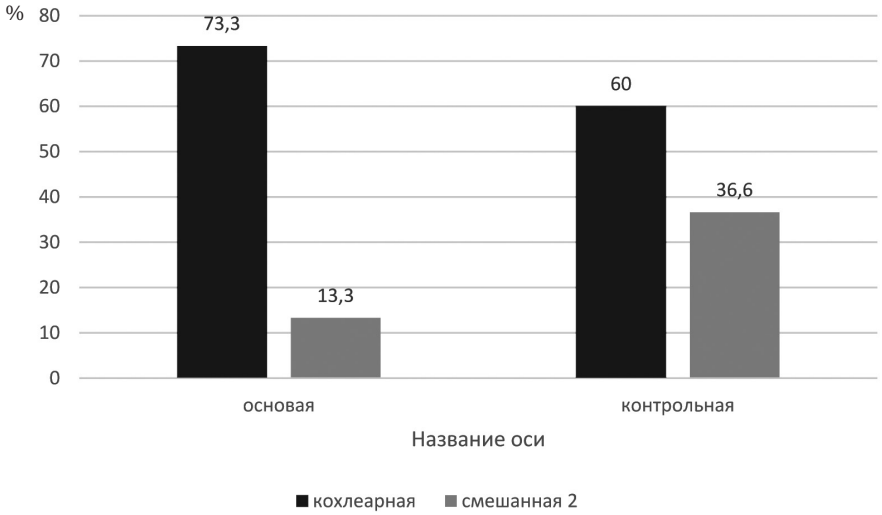

Рис. 1. Распределение пациентов по клиническим формам заболевания.
Fig. 1. Distribution of patients according to the clinical forms of the disease.

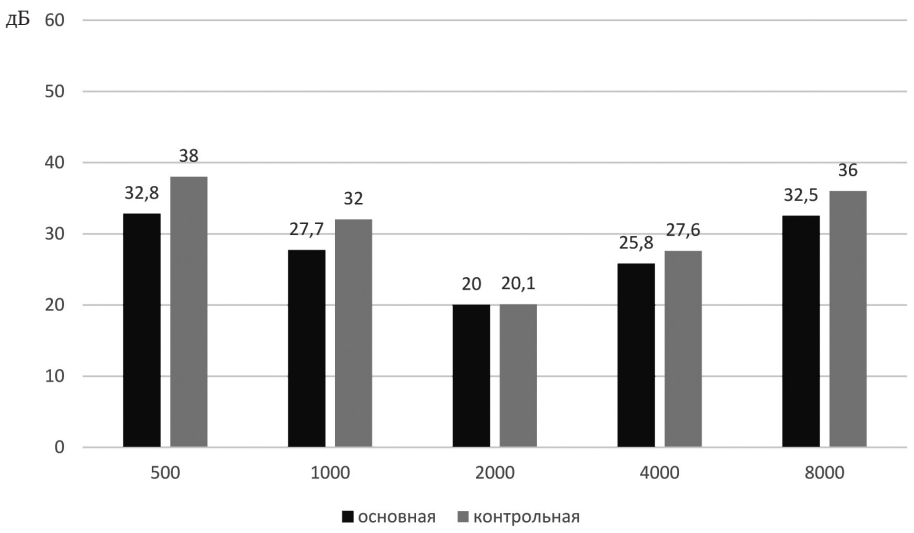

Рис. 2. Усредненные показатели костно-воздушного интервала (КВИ) в основной и контрольной группах больных.
Fig. 2. The average indices of bone-air gap (BAG) in the main and control group of patients.

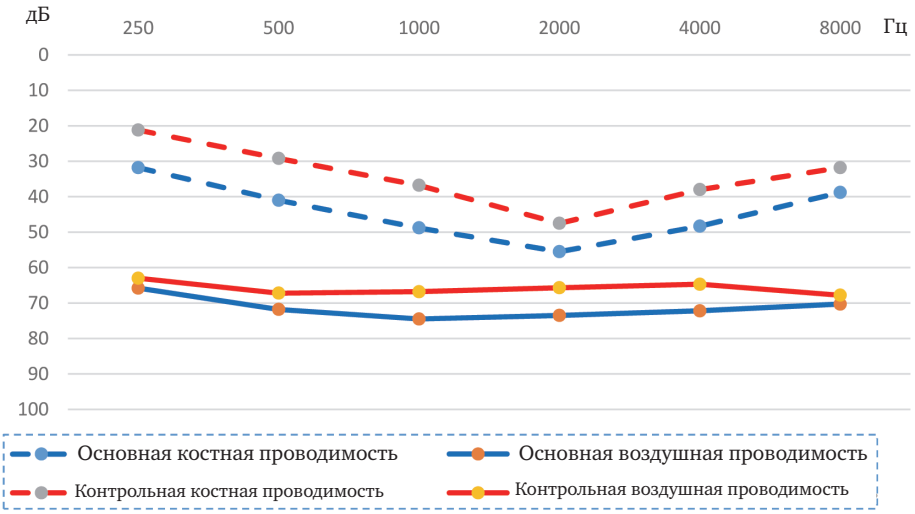

Рис. 3. Усредненные пороги слуха по воздушному и костному звукопроведению в основной и контрольной группах больных.
Fig. 3. The average hearing thresholds of air and bone conduction in the main and control group of patients.

Таким образом, представленная характеристика больных отосклерозом позволяет сделать заключение об однородности сравниваемых групп по основным показателям, которые характерны для данного заболевания, что позволяет сравнить полученные функциональные результаты после хирургического лечения.

Результаты хирургического лечения

Функциональные результаты оценивались непосредственно после операции (на 10–14-е сутки) и через 6 месяцев после операции, так как к этому времени полностью завершались репаративные процессы в среднем и внутреннем ухе. Для оценки стойкости полученных результатов проводилось повторное обследование пациентов через 1 год после операции.

Клиническая картина в послеоперационном периоде

Жалобы в раннем послеоперационном периоде включали дискомфортное восприятие звуков, снижение разборчивости речи, шум в ушах, редко – боль в ухе, приступы системного головокружения, тошноту, ощущение заложенности в оперированном ухе. Большая часть вышеуказанных жалоб была связана с реактивными изменениями среднего и внутреннего уха и носила транзиторный характер. Через 6 месяцев после операции частота жалоб значительно снизилась: шум в опе-

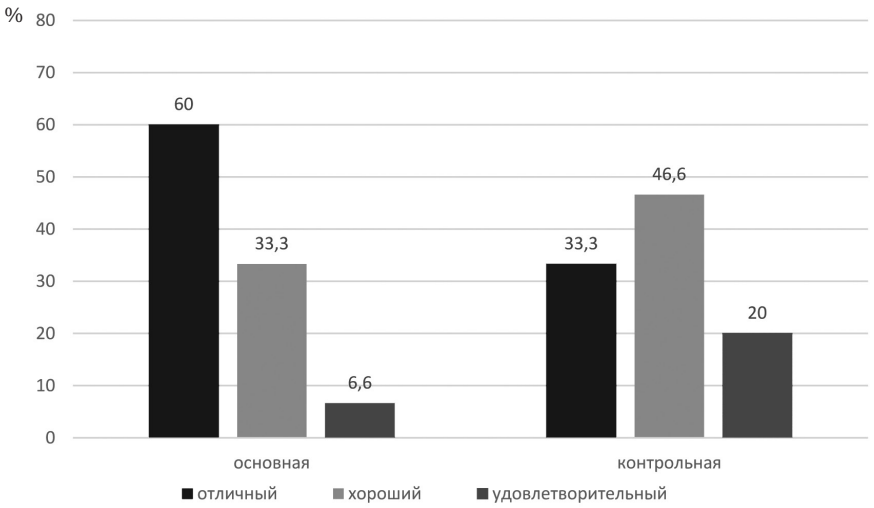

Рис. 4. Полученные слухоулучшающие результаты через 10–14 дней после операции.
Fig. 4. Hearing improvement results 10–14 days after the surgery.

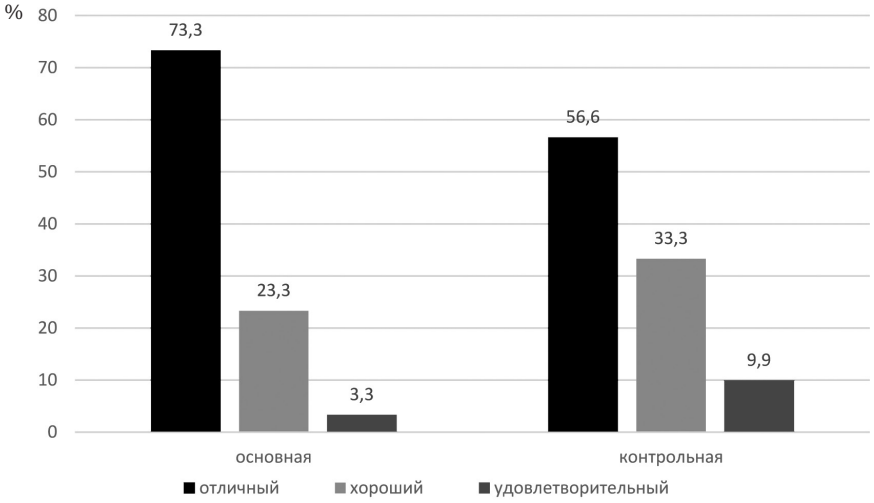

Рис. 5. Полученные слухоулучшающие результаты через 6 месяцев после операции.
Fig. 5. Hearing improvement results 6 months after the surgery.

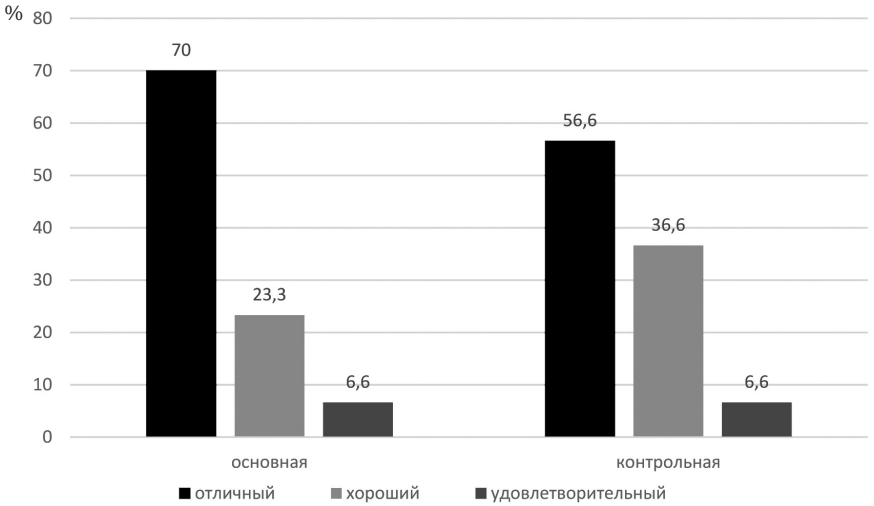

Рис. 6. Полученные слухоулучшающие результаты через 1 год после операции.
Fig. 6. Hearing improvement results 12 months after the surgery.

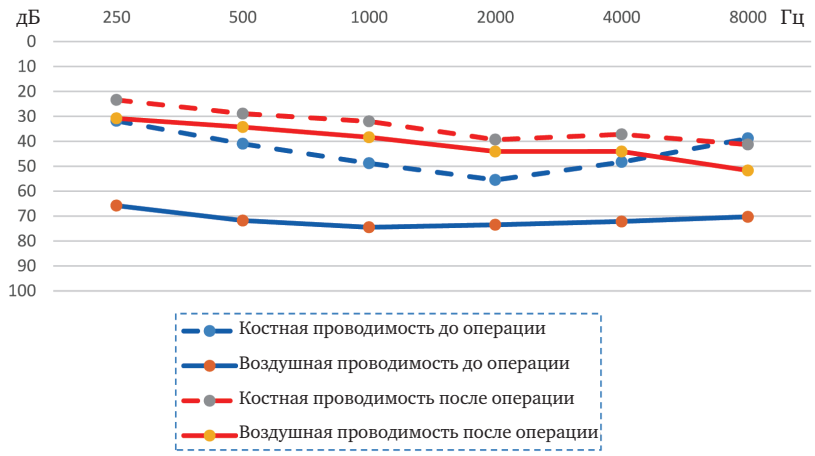

Рис. 7. Усредненные пороги слуха по данным ТПА до и после операции (через 1 год) у пациентов основной группы.
Fig. 7. The average hearing thresholds according to tonal threshold audiometry (TTA) before and after the surgery (in 1 year) in the main group patients.

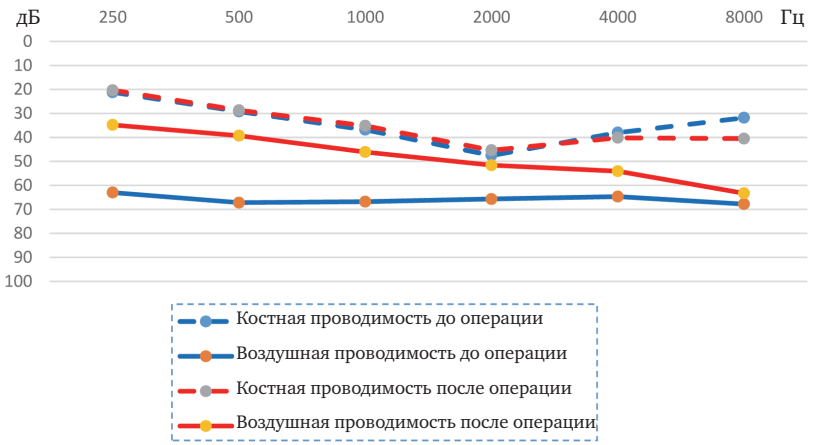

Рис. 8. Усредненные пороги слуха по данным ТПА до и после операции (через 1 год) у пациентов контрольной группы.
Fig. 8. The average hearing thresholds according to TTA before and after the surgery (in 1 year) in the control group.

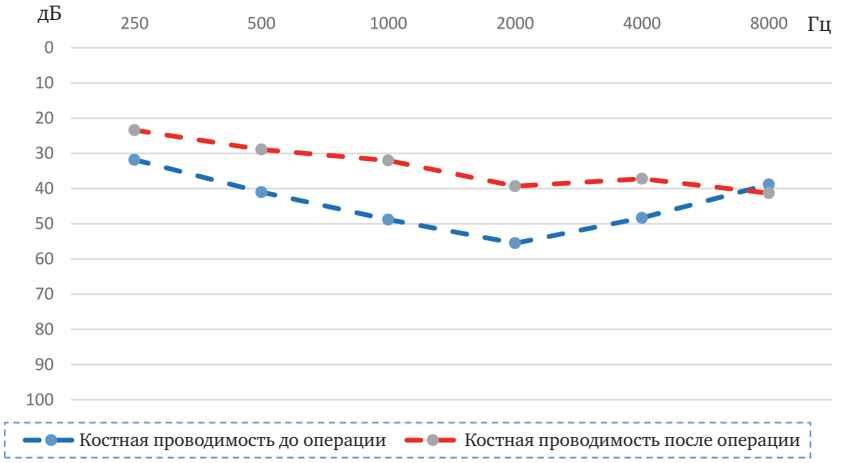

Рис. 9. Усредненные показатели костной проводимости по данным ТПА до и после операции (через 1 год) у пациентов основной группы.
Fig. 9. The average bone conduction indices according to TTA before and after the surgery (in 1 year) in the main group of patients.

рированном ухе снизился с 65 до 38,3% либо вовсе исчез у 15%; гиперакузия: с 71,6 до 0%.

Вестибулярные расстройства отмечались у 20 (33,3%) больных в первые сутки после операции и характеризовались кратковременными приступами головокружения при быстрой перемене положения головы, небольшой шаткостью при ходьбе и тошнотой. Вышеуказанные жалобы носили временный характер и прекращались в течение 1 месяца после операции.

Анатомический результат после стапедопластики не подлежит визуальному контролю. При отомикроскопии в динамике наблюдали заживление послеоперационной раны, реактивные изменения кожи наружного слухового прохода, барабанной перепонки, которые полностью купировались через 1 месяц после операции. Осложнения в виде острого среднего отита и перфорации барабанной перепонки не наблюдались.

Изменение слуха также оценивалось с помощью восприятия «живой» речи и камертональных проб.

Уровни восприятия шепотной и разговорной речи у пациентов из обеих групп значительно улучшились. У 30 (50,0%) больных из обеих групп шепотная речь стала более 3 метров, из которых 7 (11,6%) пациентов отметили улучшение слуха до 6 метров шепотной речи (6 пациентов из основной группы и 1 пациент из контрольной группы). 28 (46,6%) пациентов отметили улучшение шепотной речи до 3 метров. И только у 2 (3,3%) пациентов из обеих групп (по одному в каждой группе) отметили улучшение шепотной речи до 1 метра. Улучшение слуха более 6 метров разговорной речи отметили 18 (30%) пациентов в основной и 7 (11,6%) в контрольной группах.

Из-за различной выраженности сенсоневрального компонента тугоухости эти показатели позволяют констатировать только факт улучшения слуха, не давая информации о полноте восстановления звуковосприятия. Данные ТПА являются наиболее информативными для оценки эффективности проведенного хирургического лечения.

Первый аудиометрический контроль слуха проводился перед выпиской пациента из стационара: через 10–14 дней после операции, затем через 6, 12 месяцев и в последующем ежегодно. Обследование через 10–14 дней, 6 месяцев и через 1 год проведено у 60 (100%) пациентов, через 2 года – у 38 (63,3%) пациентов. Результаты обследования, полученные через 2 года после хирургического лечения, не подлежат статистической обработке в связи с небольшим числом наблюдений и неоднородностью распределения по группам. В данной статье представлены функциональные результаты через 10–14 дней, 6 месяцев и 1 год после операции.

Общепринятым критерием эффективности стапедопластики является усредненное значение резидуального костно-воздушного интервала в речевом диапазоне частот (500–4000 Гц).

В раннем послеоперационном периоде (через 10–14 дней) количество «отличных» и «хороших» результатов достигнуто у 52 (86,6%) пациентов общего числа прооперированных больных. У 6 (20,0%) пациентов из контрольной группы и 2 (6,6%) пациентов из основной группы были отмечены «удовлетворительные» результаты.

«Неудовлетворительных» (КВИ более 30 дБ) результатов не получено (рис. 4).

Через 6 месяцев после операции количество «отличных» (КВИ до 10 дБ) и «хороших» (КВИ 10–20 дБ) результатов составило 56 (93,4%) пациентов из обеих групп. «Удовлетворительные» (КВИ 20–30 дБ) результаты отмечались у 1 (3,3%) пациента из основной группы и у 4 (13,3%) пациентов из контрольной группы (рис. 4). «Неудовлетворительных» (КВИ более 30 дБ) результатов не получено (рис. 5).

«Отличные» (КВИ до 10 дБ) и «хорошие» (КВИ 10–20 дБ) результаты через 1 год после операции у пациентов из обеих групп остались прежними – 56 (93,4%) пациентов. «Удовлетворительные» (КВИ 20–30 дБ) результаты отмечались у 2 пациентов из каждой группы. «Неудовлетворительных» (КВИ более 30 дБ) результатов не получено (рис. 6).

Основной целью нашего исследования являлась оценка показателей костной проводимости у больных отосклерозом с вторичным сенсоневральным компонентом тугоухости, прооперированных по усовершенствованной и классической методикам стапедопластики.

В основной группе по данным ТПА через 10–14 дней после операции отмечено улучшение показателей КП в разговорном диапазоне частот у 28 (93,3%) пациентов. Через 6 месяцев и через 1 год после операции данные показатели сохранялись у 27 (90%) пациентов. Причем у 11 (36,6%) пациентов отмечено повышение порогов костной проводимости на 20 дБ и более. У 13 (43,3%) пациентов наблюдается повышение порогов костной проводимости на 10–15 дБ. В контрольной группе отмечено повышение порогов костной проводимости лишь на 10 дБ только у 2 (6,6%) пациентов. Полученные результаты представлены на рис. 7–9 в виде усредненных аудиограмм.

Полученные результаты показывают статистически значимое улучшение показателей костной проводимости в основной группе в среднем на 15–20 дБ по всей тон-шкале и полное закрытие костно-воздушного интервала с последующим сохранением полученных результатов. На основании полученных данных представляется целесообразным и перспективным внедрение в практику усовершенствованной методики стапедопластики.

Авторы заявляют об отсутствии конфликта интересов.

ЛИТЕРАТУРА

1. Крюков А. И., Кунельская Н. Л., Гаров Е. В., Белякова Л. В. Диагностика и лечение различных форм отосклероза: методические рекомендации. М., 2014. 4 с.
2. Преображенский Н. А., Патякина О. К. Стапедэктомия и стапедопластика при отосклерозе. М.: Медицина, 1973. 272 с.
3. Корвяков В. С., Диаб Х. М., Пащинина О. А, Ахмедов Ш. М., Михалевич А. Е., Гамзатов К. Н. Хирургическое лечение больных кохлеарной формой отосклероза. *Российская оториноларингология.* 2017;5(90):35–43. doi: 10.18692/1810-4800-2017-5-35-43
4. Диаб Х. М., Дайхес Н. А., Каибов А. А., Мачалов А. С. Кохлеарная имплантация при отосклерозе с выраженным снижением слуха и глухотой. VII Петербургский форум оториноларингологов России: тезисы докладов. СПб., 2017:171–172. http://vii-forum-spb2018.ent-congress.ru/the-materials-of-the-forum.html
5. Корвяков В. С., Диаб Х. М., Джамалудинов Ю. А., Ахмедов Ш. М., Пащинина О. А., Михалевич А. Е., Гамзатов К. Н. Сенсоневральный компонент тугоухости у больных отосклерозом. *Российская оториноларингология.* 2018;5 (96):41–50. doi: 10.18692/1810-4800-2018-5-41-49.
6. Никитина В. Ф. Опыт хирургического лечения анкилоза стремени у больных отосклерозом: автореф. дис. … канд. мед наук. М., 1966. 24 с.
7. Пальчун В.Т., Сакалинскас М. А. Клиника и хирургия отосклероза. Вильнюс, 1976. 287 с.

REFERENCES

1. Kryukov A. I., Kunel'skaya N. L., Garov E. V., Belyakova L. V. *Diagnostika i lechenie razlichnykh form otoskleroza*: *metodicheskie rekomendatsii*. Moscow, 2014. 4 p. (in Russ.).
2. Preobrazhenskii N. A., Patyakina O. K. *Stapedektomiya i stapedoplastika pri otoskleroze.* M.: Meditsina, 1973. 272 p. (in Russ.).
3. Korvyakov V. S., Diab Kh. M., Pashchinina O. A, Akhmedov Sh. M., Mikhalevich A. E., Gamzatov K. N. Surgical treatment of patients with the cochlear form of otosclerosis. *Rossiiskaya otorinolaringologiya.* 2017;5(90):35–43. (in Russ.). doi: 10.18692/1810-4800-2017-5-35-43.
4. Diab Kh. M., Daikhes N. A., Kaibov A. A., Machalov A. S. Cochlear implantation in otosclerosis with severe hearing loss and deafness. *VII St. Petersburg Forum Otorinolarin of Russia*. SPb., 2017:171–172. (in Russ.). http://vii-forum-spb2018.ent-congress.ru/the-materials-of-the-forum.html.
5. Korvyakov V. S., Diab Kh. M., Dzhamaludinov Yu. A., Akhmedov Sh. M., Pashchinina O. A., Mikhalevich A. E., Gamzatov K. N. Sensoneural component of hearing loss in patients with otosclerosis. *Rossiiskaya otorinolaringologiya.* 2018;5(96):41–50. (in Russ.). doi: 10.18692 / 1810-4800-2018-5-41-49.
6. Nikitina V. F. The experience of surgical treatment of ankylosis of stirrup in patients with otosclerosis: author. diss ... cand. medical sciences. M., 1966. 24 p. (in Rus).
7. Palchun V. T., Sakalinskas M. A. Clinic and surgery otosclerosis. Vilnius, 1976. 287 p. (in Russ).

Информация об авторах

Корвяков Василий Сергеевич – доктор медицинских наук, главный научный сотрудник научно-клинического отдела заболеваний уха, Научно-клинический центр оториноларингологии (Россия, 123182, Москва, Волоколамское шоссе, д. 30, стр. 2); тел.: 8-910-443-69-40, e-mail: Korvyakov56@mail.ru

Диаб Хассан Мохамад Али – доктор медицинских наук, главный научный сотрудник, руководитель научно-клинического отдела заболеваний уха, Научно-клинический центр оториноларингологии (Россия, 123182, Москва, Волоколамское шоссе, д. 30, стр. 2); тел.: 8-919-101-33-00, e-mail: Hasandiab@mail.ru

ORCID: https://orcid.org/0000-0001-5337-3239

Давудов Хасан Шахманович – доктор медицинских наук, профессор, заместитель директора, Научно-клинический центр оториноларингологии (Россия, 123182, Москва, Волоколамское шоссе, д. 30, стр. 2).

Джамалудинов Юнускади Асхабалиевич – доктор медицинских наук, профессор, кафедра оториноларингологии, Дагестанский государственный медицинский университет (Россия, Республика Дагестан, 367000, Махачкала, ул. Ленина, д. 1); тел.: 8-928-230-50-71, e-mail:unus@yandex.ru

✉ **Гамзатов Калсын Нурмагомедович** – аспирант кафедры оториноларингологии, Дагестанский государственный медицинский университет (Россия, Республика Дагестан, 367000, Махачкала, ул. Ленина, д. 1); тел.: 8-920-663-00-03, e-mail: Gamzatov.kalsyn@mail.ru

Information about authors

Vasilii S. Korvyakov – MD, chief research associate of Scientific Clinical Department of Ear Diseases, Clinical Research Centre of Otorhinolaryngology (Russia, 123182, Moscow, 30/2, Volokolamsk Shosse str.); tel.: 8-910-443-69-40, e-mail: korvyakov56@mail.ru

Hassan M. Diab – MD, chief research associate, Head of Scientific Clinical Department of Ear Diseases, Clinical Research Centre of Otorhinolaryngology (Russia, 123182, Moscow, 30/2, Volokolamsk Shosse str.); tel.: 8-919-101-33-00, e-mail: hasandiab@mail.ru

Hasan Sh. Davudov – MD, Professor, Deputy Director, Clinical Research Centre of Otorhinolaryngology (Russia, 123182, Moscow, 30/2, Volokolamsk Shosse str.)

https://orcid.org/0000-0001-5337-3239

Yunuskadi A. Dzhamaludinov – MD, Professor, Chair of Otorhinolaryngology, Dagestan State Medical University (Russia, the Republic of Dagestan, 367000, Makhachkala, 1, Lenina str.); tel.: 8-928-230-50-71, e-mail: unus@yandex.ru

✉ **Kalsyn N. Gamzatov** – post-graduate student of the Chair of Otorhinolaryngology, Dagestan State Medical University (Russia, the Republic of Dagestan, 367000, Makhachkala, 1, Lenina str.); 8-920-663-00-03, e-mail: Gamzatov.kalsyn@mail.ru

ORCID: https://orcid.org/0000-0002-0057-8262

УДК 616.284-002.2:616.285-089.844 https://doi.org/10.18692/1810-4800-2019-5-54-60

Влияние отолитиаза на результаты слухоулучшающих операций

Ж. В. Привалова[1], А. Н. Пащинин[1], Р. Ф. Галеев[1], Д. М. Кузьмин[1], В. А. Воронов[1], А. С. Жорина[1]

[1] Северо-Западный государственный медицинский университет им. И. И. Мечникова, Санкт-Петербург, 191015, Россия
(Зав. каф. оториноларингологии – проф. С. А. Артюшкин)

The effect of otolytiasis on the results of hearing improvement operations

Zh. V. Privalova[1], A. N. Pashchinin[1], R. F. Galeev[1], D. M. Kuz'min[1], V. A. Voronov[1], A. S. Zhorina[1]

[1] Mechnikov North-Western State Medical University, Saint Petersburg, 191015, Russia

Цель исследования – повышение эффективности слухоулучшающих операций при отосклерозе и хроническом гнойном среднем отите. Результаты. За период с 2015 по 2019 г. на базе кафедры оториноларингологии СЗГМУ им. И. И. Мечникова было обследовано 210 пациентов: 95 пациентов с диагнозом отосклероз и 115 пациентов с хроническим гнойным средним отитом. Для выявления частоты возникновения отолитиаза в послеоперационном периоде после слухоулучшающих операций всем пациентам с отосклерозом, а также пациентам с ХГСО при наличии жалоб со стороны вестибулярной системы выполнялись позиционные диагностические тесты Dix–Hallpike и Pagnini–McClure. По результатам позиционных тестов в послеоперационном периоде после стапедопластики отолитиаз диагностирован у 20 (21%) пациентов, а после тимпанопластики – у 1 (0,8%) пациента. Для оценки влияния отолитиаза на функциональные результаты стапедопластики всем пациентам было выполнено аудиометрическое исследование. В результате исследования выявлено, что возникновение отолитиаза в послеоперационном периоде у больных с отосклерозом не влияет на функциональные результаты стапедопластики. Об этом свидетельствуют существенное улучшение слуха и сокращение костно-воздушного интервала, а также сохранение костной проводимости на дооперационном уровне. Отолитиаз после стапедопластики является распространенным осложнением, но редко встречается после тимпанопластики.
Ключевые слова: отолитиаз, стапедопластика, вестибулярные нарушения, отосклероз, тимпанопластика, хронический гнойный средний отит.

Для цитирования: Привалова Ж. В., Пащинин А. Н., Галеев Р. Ф., Кузьмин Д. М., Воронов В. А., Жорина А. С. Влияние отолитиаза на результаты слухоулучшающих операций. *Российская оториноларингология.* 2019;18(5):54–60. https://doi.org/10.18692/1810-4800-2019-5-54-60

The objective of the study is to improve the efficacy of hearing improving operations in otosclerosis and chronic suppurative otitis media (CSOM). Results. 210 patients were examined in the premises of the Chair of Otorhinolaryngology of Mechnikov North-Western State Medical University at the period of 2015 through 2019. 95 patients were diagnosed with otosclerosis and 115 patients – with chronic suppurative otitis media. To identify the incidence of otolithiasis in the postsurgical period after hearing-improving operations, all patients with otosclerosis, as well as the patients with CSOM having the complaints of the vestibular system, were performed positional diagnostic Dix–Hallpike and Pagnini–McClure tests. Based on the results of positional tests in the postsurgical period after stapedoplasty, otolithiasis was diagnosed in 20 (21%) patients, after tympanoplasty – in 1 (0.8%) patient. To assess the effect of otolithiasis on the functional results of stapedoplasty, all the patients underwent an audiometric examination. The examination revealed that the occurrence of otolithiasis in the postsurgical period in patients with otosclerosis did not affect the functional results of stapedoplasty. It is seen from the significant improvement of hearing and the reduction of the bone-air interval, as well as the preservation of bone conduction at presurgical level. Otolithiasis after stapedoplasty is a common complication, but it is rarely observed after tympanoplasty.
Keywords: otolithiasis, stapedoplasty, vestibular disorders, otosclerosis, tympanoplasty, chronic suppurative otitis media.

For citation: Privalova Zh. V., Pashchinin A. N., Galeev R. F., Kuz'min D. M., Voronov V. A., Zhorina A. S. The effect of otolytiasis on the results of hearing improvement operations. *Rossiiskaya otorinolaringologiya.* 2019;18(5):54–60. https://doi.org/10.18692/1810-4800-2019-5-54-60

© Коллектив авторов, 2019

Слухоулучшающие операции являются эффективным методом лечения тугоухости при отосклерозе и хроническом гнойном среднем отите (ХГСО). Эффективность слухоулучшающих операций, по данным различных авторов, составляет до 95% при тимпанопластике и до 78% при стапедопластике [1–3]. Тем не менее, несмотря на высокий процент успешных результатов, могут возникать различные осложнения. Одним из часто встречающихся осложнений раннего послеоперационного периода являются вестибулярные нарушения [4, 5].

Вестибулярные нарушения обычно не длятся более 3–5 суток и связаны с операционной травмой лабиринта. Тем не менее существует ряд осложнений, которые вызывают более длительное и интенсивное нарушение вестибулярной функции, к таким осложнениям относится отолитиаз [6–9].

Отолитиаз представляет собой состояние, при котором частицы, образовавшиеся в результате деструкции отолитовой мембраны, свободно перемещаются или (реже) фиксированы на купуле ампулярного рецептора полукружных каналов, и проявляется доброкачественным пароксизмальным позиционным головокружением. Перемещение отолитовых частиц внутри полукружного канала при движениях головой вызывает приступ системного головокружения, которое сопровождается специфическим позиционным (вертикально-торсионным или горизонтальным) нистагмом, направление которого зависит от того, какой из полукружных каналов поражен [10, 11]. Отолитиаз после стапедопластики может возникать в 30% случаев [6], а после тимпанопластики гораздо реже, и не превышает 1% [12]. Деструкция отолитовой мембраны после стапедопластики возникает в результате механической травмы эллиптического мешочка протезом при глубоком его проникновении в преддверие лабиринта [13, 14], после тимпанопластики от воздействия вибрации при сверлении кости [12].

Несмотря на высокую распространенность данного осложнения в послеоперационном периоде, нет данных о влиянии его на функциональные результаты слухоулучшающих операций. Хотя в литературе имеются различные мнения о влиянии глубокого проникновения протеза на послеоперационное восстановление слуха.

Пациенты и методы исследования

В целях улучшения качества хирургического лечения пациентов с отосклерозом и ХГСО на базе кафедры оториноларингологии СЗГМУ им. И. И. Мечникова за период с 2015 по 2019 г. нами было обследовано 210 пациентов.

Исследуемую группу пациентов составили:

– 95 пациентов с диагнозом отосклероз: 75 (78,9%) женщин и 20 (21,1%) мужчин в возрасте от 21 до 70 года, средний возраст 48±13,2 года, Me показателя 47 лет (LQ 39; UQ 61));

– 115 пациентов с диагнозом ХГСО: 70 (60%) женщин и 45 (40%) мужчин в возрасте от 19 до 65 лет, средний возраст 40±14,2 года, Me показателя составила 39 лет (LQ 31; UQ 57)); хронический туботимпанальный гнойный средний отит был диагностирован у 95 (82,6%) пациентов, хронический аттикоантральный гнойный средний отит – у 20 (17,4%) пациентов.

Всем пациентам в настоящую госпитализацию были выполнены слухоулучшающие операции: пациентам с отосклерозом – классическая поршневая стапедопластика с установкой титанового протеза k-piston, пациентам с ХГСО – тимпанопластика различных типов.

Распределение пациентов с ХГСО по типам выполненных операций представлено в таблице.

Для всех пациентаов проводился сбор жалоб и анамнеза, стандартный осмотр ЛОР-органов, аудиометрическое исследование. Аудиометрическое исследование пациентов с отосклерозом проводилось до операции, на 7-е сутки послеоперационного периода и через 6 месяцев, пациентов с ХГСО – до операции, на 14-е сутки и через 6 месяцев. Показатели тональной пороговой аудиометрии оценивались в зоне речевых частот 500, 1000, 2000, 4000 Гц.

Для выявления частоты возникновения отолитиаза после слухоулучшающих операций всем пациентам с отосклерозом, а также пациентам с ХГСО при наличии жалоб со стороны вестибулярной системы выполнялись позиционные диагностические тесты. Тест Dix–Hallpike для выявления отолитиаза в заднем и переднем полукружных каналах и тест Pagnini–McClure, для выявления отолитиаза в горизонтальном полукружном канале (до операции, на 6–7-е сутки послеоперационного периода, через 1 и 6 месяцев) [6, 15, 16].

По результатам позиционных тестов дооперативного лечения отолитиаз не выявлен ни у кого из обследуемых. В послеоперационном периоде после стапедопластики отолитиаз диагностирован у 20 (21%) пациентов, а после тимпанопластики – у 1 (0,8%) пациента.

Для оценки влияния отолитиаза на функциональные результаты стапедопластики мы посчитали целесообразным сформировать две группы пациентов с отосклерозом.

У этих групп пациентов проводились сравнительная оценка функциональных результатов стапедопластики на основании данных тональной пороговой аудиометрии, а также отоневрологический осмотр с использованием видеонистагмографии.

Первая группа – пациенты после стапедопластики с диагностированным отолитиазом в послеоперационном периоде (n = 20).

Таблица

Распределение пациентов с хроническим гнойным средним отитом по типам выполненных операций

Table

Distribution of patients with chronic otitis media by type of operations performed

Тип операции	Пациенты	
	абс.	%
Хронический туботимпанальный гнойный средний отит		
Тимпанопластика 1-го типа	48	41,7
Аттикотомия с тимпанопластикой 1–3-го типов	21	18,3
Аттикоадитомия тимпанопластикой 1–3-го типов	17	14,8
Аттикоадитоантротомия тимпанопластикой 1–3 типов	9	7,8
Хронический аттико-антральный гнойный средний отит		
Аттикотомия по закрытому типу	6	5,2
Аттикоадитотомия по закрытому типу	4	3,5
Аттикоантромастоидотомия по закрытому типу	4	3,5
Оперативные вмешательства по открытому типу	6	5,2
Всего	115	100

Вторая группа – пациенты, у которых не возник отолитиаз после стапедопластики – группа сравнения (n = 23, 6 (26%) мужчин и 17 (74%) женщин, средний возраст 46,6±14,2 лет, Me показателя 47 лет (LQ 37; UQ 58)).

Цель исследования

Повышение эффективности слухоулучшающих операций при отосклерозе и хроническом гнойном среднем отите

Результаты исследования

При обследовании пациентов с отосклерозом позиционные тесты были положительны на 6-е сутки послеоперационного периода. Чаще был поражен задний полукружный канал 18 (90%) пациентов (у 8 – слева, у 10 – справа), реже горизонтальный полукружный канал (каналолитиаз) у 2 (2,1%) обследуемых. Заболевшими являлись женщины n = 20 (100%), средний возраст 49,4±10,8 лет, Me показателя составила 43,5 лет.

Для оценки влияния отолитиаза на функциональные результаты стапедопластики мы сравнивали показатели тональной пороговой аудиометрии пациентов первой и второй группы, до оперативного вмешательства и в послеоперационном периоде.

Для анализа слуховой функции мы использовали показатель медианы воздушной и костной проводимости.

При сравнительном анализе медианы порогов воздушной проводимости в дооперационном периоде, данные показатели отличались статистически не значимо в первой и второй группах ($p > 0,05$). Это свидетельствует о равных значениях исходного слуха в данных группах.

При внутригрупповом сравнении медианы порогов воздушной проводимости между разными сроками послеоперационного периода и в сравнении с дооперационным периодом наблюдалось статистически значимое снижение данных параметров, как в первой, так и во второй группах ($p < 0,05$).

При межгрупповом сравнении медианы порогов воздушной проводимости в раннем послеоперационном периоде на 7-е сутки и в отдаленные сроки через 6 месяцев статистически значимая межгрупповая разница не выявлена ($p > 0,05$). Это говорит об одинаковой прибавке слуха в исследуемых группах в разные сроки послеоперационного периода. На рис. 1 представлены медианы порогов воздушной проводимости в различные сроки после операции.

При сравнительном анализе медианы порогов костной проводимости в исследуемых группах данные показатели различались статистически незначимо в первой и второй группах в дооперационном периоде ($p > 0,05$).

При внутригрупповом и межгрупповом сравнении медианы порогов костной проводимости в раннем послеоперационном периоде статистически значимой разницы не выявлено ($p > 0,05$). Это свидетельствует о том, что медиана порогов костной проводимости на 7-е сутки и через 6 месяцев оставалась на прежнем уровне в первой и второй группах ($p > 0,05$).

На рис. 2 представлены медианы порогов костной проводимости в первой и во второй группах до операции и в разные сроки послеоперационного периода.

Костно-воздушный интервал (КВИ) является показателем эффективности стапедопластики при отосклерозе.

В нашем исследовании у пациентов первой и второй групп оценивалась медиана костно-воздушного интервала.

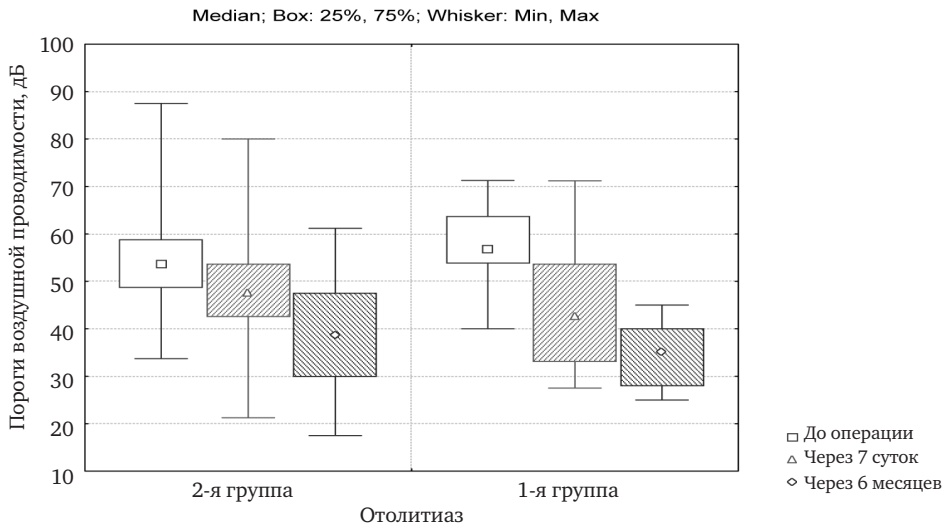

Рис. 1. Медиана порогов воздушной проводимости в первой и во второй группах в различные сроки после стапедопластики.
Fig. 1. The median line of air conduction thresholds in the first and the second group in various postsurgical periods after stapedoplasty

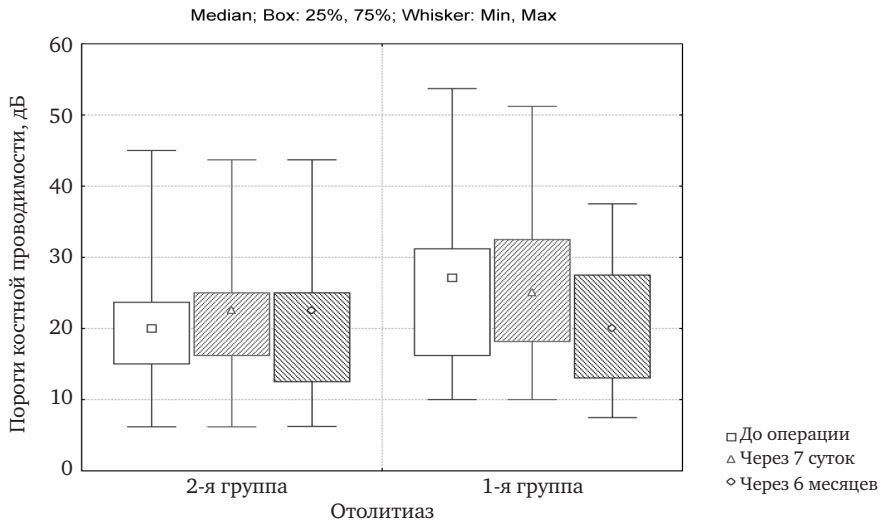

Рис. 2. Медиана показателей порогов костной проводимости в первой и во второй группах до операции и в различные сроки после операции.
Fig. 2. The median line of bone conduction thresholds in the first and the second group in various postsurgical periods

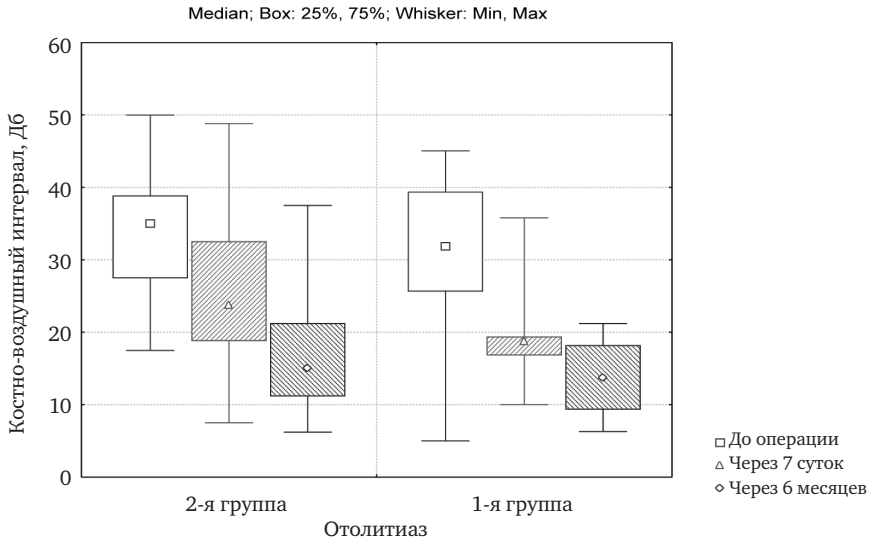

Рис. 3. Медиана костно-воздушного интервала в первой и во второй группах до оперативного лечения, на 7-е сутки и через 6 месяцев после стапедопластики.
Fig. 3. The median line of the bone-air gap in the first and the second group before surgery, on the 7th day and 6 months after stapedoplasty

При внутригрупповом анализе медианы костно-воздушного интервала выявлено достоверное его сокращение на 7-е сутки и через 6 месяцев по сравнению с дооперационным периодом как в первой, так и во второй группах ($p < 0,05$).

При анализе межгрупповой разницы костно-воздушного интервала до операции статистически значимых различий не выявлено ($p > 0,05$). На 7-е сутки и через 6 месяцев наблюдалось статистически значимое сокращение костно-воздушного интервала в первой и во второй группах за счет повышения порогов воздушного звукопроведения ($p < 0,05$).

Сокращение костно-воздушного интервала продемонстрировано на рис. 3.

Таким образом, при обследовании выявлены достоверное улучшение слуха и сокращение КВИ как в группе больных с отолитиазом в послеоперационном периоде, так и в группе без данного осложнения.

Все пациенты с отолитиазом были пролечены с помощью лечебных маневров не ранее 6 суток послеоперационного периода. При локализации патологического процесса в заднем полукружном канале использовался маневр Epley и (или) Semont. В случае повреждения горизонтального полукружного канала выполнялся маневр Лемперт. Эффективность лечебных позиционных маневров была 100%.

В результате обследования пациентов после тимпанопластики положительный позиционный тест Dix–Hallpike был выявлен у 1 (0,8%) пациента с жалобами на вестибулярную дисфункцию.

Клинический случай: пациентка 68 лет поступила в клинику оториноларингологии Северо-Западного государственного медицинского университета имени И. И. Мечникова с диагнозом хронический туботимпанальный гнойный средний отит для планового оперативного лечения. ХГСО пациентка страдала в течение 20 лет. При отомикроскопии выявлена перфорация барабанной перепонки с врастанием эпидермиса на мыс. По данным тональной пороговой аудиометрии – тугоухость IV степени, повышение порогов слуха по смешанному типу с преобладанием кондуктивного компонента. Под местной анестезией была выполнена ревизионная тимпанотомия с удалением большого количества спаек и рубцов в барабанной полости, в том числе в области подножной пластинки стремени. Мирингопластика выполнялась аутофасцией височной мышцы по методу overlay.

На 4-е сутки послеоперационного периода пациентка предъявила жалобы на системное головокружение, возникающее при изменении положения головы.

При отоневрологическом осмотре спонтанного нистагма, как явного, так и при фиксационном подавлении взора, не выявлено. При выполнении статокинетических и статокоординаторных проб патологии не выявлено.

При проведении вестибулометрического обследования тесты исследования саккад, плавного слежения, оптокинетическое исследование, проба де Клейна без отклонений.

При проведении теста Dix–Hallpike, в положении на спине с запрокинутой головой, выявлялся горизонтально-рототорный, ритмичный, мелкоразмашистый нистагм, направленный в сторону обследуемого уха, длившийся не более 30 с. Латентный период составлял 5 с. Нистагм сопровождался системным головокружением и тошнотой. При переводе пациента в исходное положение фиксировались реверсивный нистагм и легкое головокружение, направленное в противоположную сторону.

Таким образом, отолитиаз локализовался в заднем полукружном канале, на стороне оперированного уха, и выявлен на 4-е сутки послеоперационного периода.

Для лечения отолитиаза на 4-е сутки послеоперационного периода под контролем видеонистагмографии был выполнен репозиционный маневр Epley – осложнение купировано. В дальнейшем пациентка наблюдалась в течение 6 месяцев, рецидивов за вышеуказанный период не выявлено. На аудиограмме на 14-е сутки послеоперационного периода наблюдалось сокращение костно-воздушного интервала.

Таким образом, отолитиаз после стапедопластики является распространенным осложнением, но редко встречается после тимпанопластики.

Возникновение отолитиаза в послеоперационном периоде у больных с отосклерозом не влияет на функциональные результаты стапедопластики. Об этом свидетельствуют существенное улучшение слуха и сокращение костно-воздушного интервала, а также сохранение костной проводимости на дооперационном уровне.

Авторы заявляют об отсутствии конфликта интересов.

ЛИТЕРАТУРА/REFERENCES

1. Daniels R. L., Krieger L. W., Lippy W. H. The other ear: findings and results in 1800 bilateral stapedectomies. *Otol. Neurotol*. 2001;22:603–607. https://www.ncbi.nlm.nih.gov/pubmed/11568665
2. Singh M., Rai A., Bandyopadhyay S., Gupta S. Comparative study of the un-derlay and overlay techniques of myringoplasty in large and subtotal perfora-tions of the tympanic membrane. *J. Laryngology&Otology*. 2003;117;6:444–448. doi:10.1258/002221503321892262

3. Boone R., Gardner E., Dornhoffer J. Success of cartilage grafting in revision tympanoplasty without mastoidectomy. *Otol. Neurotol.* 2004;25;5:678–681. https://www.ncbi.nlm.nih.gov/pubmed/15353995
4. Somers T., Govaerts P., Marquet T., Offeciers E. Statistical analysis of otosclerosis surgery performed by Jean Marquet/ *Ann. Otol. Rhinol. Laryngol*. 1994;103:945–951. https://doi.org/10.1177/000348949410301204
5. Tribukait A., Bergenius J. The subjective visual horizontal after stapedotomy: evidence for an increased resting activity in otolithic afferents. *Acta Otolaryngologica.* 1998;118;3:299–306. http://dx.doi.org/10.1080/00016489850183368
6. Воронов В. А., Захаренкова О. В., Левин С. В., Левина Е. А. Осложнения после стапедопластики: некоторые подходы к диагностике и лечению. *Профилактическая и клиническая медицина.* 2012;1:42–44 [Voronov V. A., Zakharenkova O. V., Levin S. V., Levina E. A. Complications after stapedoplasty: some approaches to diagnostics and treatment. *Profilakticheskaya i klinicheskaya meditsina*. 2012;1:42–44. (in Russ.)]. szgmu.ru/files/clinmed/PIK1-2012
7. Morgenstern C., Greven C. Rare complications following stapes operation and their surgical treatment. *HNO.* 1986;34;8:325–326. https://www.ncbi.nlm.nih.gov/pubmed/3759514
8. Collison P. J., Kolberg A. Canalith repositioning procedure for relief of post-stapedectomy benign paroxysmal positional vertigo. *D. J. Med.* 1998;51;3:85–87. https://www.ncbi.nlm.nih.gov/pubmed/9550927
9. Atacan E., Sennaroglu L., Genc A., Kaya S. Benign paroxysmal positional vertigo after stapedectom. *Laryngoscope*. 2001;11:1257. doi: 10.1097/00005537-200107000-00021
10. Замерград М. В. Вестибулярные расстройства в неврологической и общемедицинской практике. *Современная терапия в психиатрии и неврологии.* 2012;2:20–25 [Zamergrad M. V. Vestibulyarnye rasstroistva v nevrologicheskoi i obshchemeditsinskoi praktike. *Sovremennaya terapiya v psikhiatrii i nevrologii.* 2012;2:20–25. (in Russ.). https://elibrary.ru/item.asp?id=18413754
11. Воронов В. А., Захаренкова О. В., Барсуков А. Ф., Левин С. В., Бабияк В. И., Тулкин В. Н. Подходы к лечению доброкачественного пароксизмального позиционного головокружения с последующей реабилитацией больных. *Российская оториноларингология.* 2012;6:28–32 [Voronov V. A., Zakharenkova O. V., Barsukov A. F., Levin S. V., Babiyak V. I., Tulkin V. N. Approaches to the treatment of benign paroxysmal positional vertigo with subsequent rehabilitation of patients. *Rossiiskaya otorinolaringologiya.* 2012;6:28–32. (In Russ)]. https://elibrary.ru/item.asp?id=18413754
12. Park S. K., Kim S. Y., Han K. H., Hong S. K., Kim J. S., Koo J. W. Benign paroxysmal positional vertigo after surgical drilling of the temporal bone. *Otol. Neurotol.* 2013;34;8:1448–1455.
13. Привалова Ж. В., Кузьмин Д. М., Жорина А. С. Отолитиаз при слухоулучшающих операциях. *Российская оториноларингология.* 2019;18(2):64–69 [Privalova Zh. V., Kuz'min D. M., Zhorina A. S. Otolitiasis in hearing improvement surgery. *Rossiiskaya otorinolaringologiya*. 2019;18(2):64–69. (in Russ.)]. https://doi.org/10.18692/1810-4800-2019-2-64-69.
14. Привалова Ж. В., Кузьмин Д. М., Воронов В. А. Некоторые причины вестибулярной дисфункции в послеоперационном периоде после стапедопластики. *Российская оториноларингология*. 2018;1:98–101 [Privalova Zh. V., Kuz'min D. M., Zhorina A. S. Some causes of vestibular dysfunction in the post-surgical period after stapedoplasty. *Rossiiskaya otorinolaringologiya*. 2018;1:98–101. (in Russ)]. doi: 10.18692/1810-4800-2018-1-98-101
15. Pagnini P., Nuti D., Vannucchi P. Benign paroxysmal vertigo of the horizontal canal. *ORL Jurn. Otorhinolaryngol. Relat. Spec.* 1989;1;3:161–170.
16. Кунельская Н. Л., Байбакова Е. В., Чугунова М. А., Янюшкина Е. С., Заоева З. О., Никиткина. Я. Ю., Манаенкова Е. А. Доброкачественное пароксизмальное позиционное головокружение горизонтального полукружного канала: диагностика и лечение. *Российская оториноларингология*. 2017;1:60–66 [Kunel'skaya N. L., Baybakova E. V., Chugunova M. A., Yanyushkina E. S., Nikitkina Ya. Yu., Manaenkova E. A. Benign paroxysmal positional vertigo of horizontal semicircular canal: diagnostics and treatment. *Rossiiskaya otorinolaringologiya*. 2017;1:60–66. (in Russ.)]. doi: 10.18692/1810-4800-2017-1-60-67

Информация об авторах

Пащинин Александр Николаевич – доктор медицинских наук, профессор кафедры оториноларингологии, Северо-Западный государственный медицинский университет им. И. И. Мечникова (Россия, 191015, Санкт-Петербург, ул. Кирочная, д. 41); тел.: 8 (812) 303-50-00, e-mail: pachtchinine@mail.ru

Галеев Радик Фаритович – кандидат медицинских наук, доцент кафедры оториноларингологии, Северо-Западный государственный медицинский университет им. И. И. Мечникова (Россия, 191015, Санкт-Петербург, ул. Кирочная, д. 41); тел.: 8 (812) 303-50-00, e-mail: 2681840@mail.ru

ORCID: https://orcid.org/0000-0003-3715-3070

✉ **Привалова Жанна Викторовна** – аспирант кафедры оториноларингологии, Северо-Западный государственный медицинский университет им. И. И. Мечникова (Россия, 191015, Санкт-Петербург, ул. Кирочная, д. 41); тел.:+7-905-215-24-65, e-mail: zhanna.privalova05@mail.ru

ORCID: https://orcid.org/0000-0002-0253-5987

Кузьмин Денис Михайлович – кандидат медицинских наук, ассистент кафедры оториноларингологии, Северо-Западный государственный медицинский университет им. И. И. Мечникова (Россия, 191015, Санкт-Петербург, ул. Кирочная, д. 41); тел.: +7-951-668-13-81; e-mail: kuzmindenis1985@yandex

ORCID: https://orcid.org/0000-0002 – 3728-2692

Жорина Анна Сергеевна – врач лучевой диагностики, Северо-Западный государственный медицинский университет им. И. И. Мечникова (Россия, 191015, Санкт-Петербург, ул. Кирочная, д. 41); тел.: +7-905-275-22-68, e-mail: zhorina.anna@gmail.ru

ORCID: https://orcid.org/0000-0001- 6487-6894

Воронов Виктор Алексеевич – кандидат медицинских наук, доцент кафедры оториноларингологии, Северо-Западный государственный медицинский университет им. И. И. Мечникова (Россия, 191015, Санкт-Петербург, ул. Кирочная, д. 41); тел.: 8 (812) 543-94-13, e-mail: voronov_v-r@mail.ru
ORCID: https://orcid.org/0000-0002 -3859 -6298

Information about authors
Aleksandr N. Pashchinin – MD, Professor of the Chair of Otorhinolaryngology, Mechnikov North-Western State Medical University (Russia, 191015, Saint Petersburg, 41, Kirochnaia str.); tel.: 7-905-215-24-65, e-mail: zhanna.privalova05@mail.ru
Radik F. Galeev – MD Candidate, Associate Professor of the Chair of Otorhinolaryngology, Mechnikov North-Western State Medical University (Russia, 191015, Saint Petersburg, 41, Kirochnaia str.); tel.: 8 (812) 303 – 50 – 00, e-mail: 2681840@mail.ru
ORCID: https://orcid.org/0000-0003-3715-3070
✉ **Zhanna V. Privalova** – post-graduate student of the Chair of Otorhinolaryngology, Mechnikov North-Western State Medical University (Russia, 191015, Saint Petersburg, 41, Kirochnaia str.); tel.: +79052152465; e-mail: zhanna.privalova05@mail.ru
ORCID: https://orcid.org/0000-0002-0253-5987
Denis M. Kuz'min – MD Candidate, teaching assistant of the Chair of Otorhinolaryngology, Mechnikov North-Western State Medical University (Russia, 191015, Saint Petersburg, 41, Kirochnaia str.); tel.: +7-951-668-13-81; e-mail: kuzmindenis1985@yandex
ORCID: https://orcid.org/0000-0002 – 3728-2692
Anna S. Zhorina – radiologist, Mechnikov North-Western State Medical University (Russia, 191015, Saint Petersburg, 41, Kirochnaia str.); tel.: +79052752268; e-mail: zhorina.anna@gmail.ru
ORCID: https://orcid.org/0000-0001-6487-6894
Viktor A. Voronov – MD Candidate, Associate Professor of the Chair of Otorhinolaryngology, Mechnikov North-Western State Medical University (Russia, 191015, Saint Petersburg, 41, Kirochnaia str.); tel.: 8 (812) 543-94-13 e-mail: voronov.ent@yandex.ru
ORCID: https://orcid.org/0000-0002-3859-6298

УДК 616.282.1-053.32/.36-072.7 https://doi.org/10.18692/1810-4800-2019-5-61-66

Динамика акустического ответа улитки у недоношенных детей первого года жизни по данным факторного анализа

И. В. Рахманова[1], И. Н. Дьяконова[1], А. Г. Матроскин[1], Ю. С. Ишанова[1], А. Р. Зашляхин[2], А. Н. Радциг[1]

[1] *Российский национальный исследовательский медицинский университет им. Н. И. Пирогова, Москва, 117997, Россия*
(Ректор – академик РАН, проф. С. А. Лукьянов)

[2] *Морозовская детская городская клиническая больница, Москва, 119049, Россия*
(Главный врач – докт. мед. наук, проф. Е. Е. Петряйкина)

The dynamics of cochlear acoustic response in premature babies of the first year of life according to the factor analysis data

I. V. Rakhmanova[1], I. N. D'yakonova[1], A. G. Matroskin[1], Yu. S. Ishanova[1], A. R. Zashlyakhin[2], A. N. Radtsig[1]

[1] *Pirogov Russian National Research Medical University, Moscow, 117997, Russia*

[2] *Morozov Children's Municipal Clinical Hospital, Moscow, 119094, Russia*

В настоящий момент остается открытым вопрос о развитии улитки у недоношенных детей. Данная статья посвящена оценке динамически акустического ответа улитки в зависимости от срока гестации и возраста обследования ребенка, а также выявлен ведущий фактор, определяющий функциональное созревание внутреннего уха. Всего было обследовано 852 ребенка различного возраста гестации. Все дети распределены относительно срока гестации на 4 группы. В первую группу вошли дети, рожденные на сроке до 28 недель, во вторую 29–32 недели, третью 33–36 недель, а четвертую доношенные дети (37–40 недель). Обследование детей проводилось на протяжении первого года жизни в 3, 6 и 12 мес. жизни с помощью отоакустической эмиссии на частоте продукта искажения. Работа выполнялась в 2 этапа. На первом этапе проводили анализ усредненной амплитуды ответа (мощности акустического ответа) улитки для частот 1, 2, 4, 6 кГц как между, так и внутри каждой группы. Второй этап работы заключался в анализе влияний факторов (в настоящей работе – это срок гестации и возраст ребенка на момент исследования) на усредненную амплитуду ответа улитки (мощность). В данной работе использовали метод главных компонент с варимаксным нормализованным вращением осей в факторном пространстве. Результаты. Проведенный анализ значений мощности акустического ответа улитки детей в 3 мес. жизни выявил достоверные различия только у детей II и III групп. При анализе данных как в 6, так и в 12 мес. жизни были получены достоверные различия в значениях мощности ответа улитки между I и III, II и III, III и IV группами. Внутригрупповое сравнение данных мощности акустического ответа улитки в I группе (до 28 нед.) не выявил достоверных различий в разные сроки обследования. Во II группе (29–32 нед.) выявлены достоверные различия между значениями, полученными в 3 и 6 мес. ($p = 0{,}007$), в III группе (33–36 нед.) выявлены достоверные различия в 3 и 12 мес. ($p = 0{,}01$), а в IV группе (после 36 нед.) – в 6 и 12 мес. ($p = 0{,}036$). Проведенный в конце многофакторный анализ показал, что основным фактором, определяющим амплитуду акустического ответа улитки при проведении ПИОАЭ, является возраст гестации.

Ключевые слова: недоношенные дети, слуховая функция, ПИОАЭ, статистические методы.

Для цитирования: Рахманова И. В., Дьяконова И. Н., Матроскин А. Г., Ишанова Ю. С., Зашляхин А. Р., Радциг А. Н. Динамика акустического ответа улитки у недоношенных детей первого года жизни по данным факторного анализа. *Российская оториноларингология.* 2019;18(5):61–66. https://doi.org/10.18692/1810-4800-2019-5-61-66

© Коллектив авторов, 2019

Currently, the question of the development of the cochlea in premature children remains open. This article is devoted to the evaluation of dynamic acoustic cochlear response depending on gestation period and the age of the baby's examination; besides, it reveals the main factor determining the functional maturation of the inner ear. The authors have examined a total of 852 children of different gestation age. The children were distributed into 4 groups according to gestation period. The first group included the children born before 28 weeks, the second – at 29 to 32 weeks, the third – at 33 to 36 weeks, and the fourth one consisted of the full-term babies (37 to 40 weeks). The children had been examined over the first year of life at the age of 3, 6 and 12 months using otoacoustic emission at the distortion product frequency. The work was carried out in 2 stages. At the first stage, the analysis of the averaged response amplitude (acoustic response power) of the cochlea for frequencies 1, 2, 4, 6 kHz, was performed both among and inside the groups. The second stage of the work consisted of the analysis of the effect of the factors (herein, the factors were the gestational period and the age of a child at the moment of the study) on the cochlea averaged response amplitude (power). In this study we used the method of principal components with varimax normalized rotation of axes in the factor space. Results: The conducted analysis of the values of the cochlear acoustic response power of 3 months old children revealed the reliable differences only in the children of groups II and III. The analysis of data both at 6 and 12 months of life has provided reliable differences in the values of the cochlear response power between groups I and III, II and III, III and IV. The intra-group comparison of the data of cochlea acoustic response power in the 1st group (before 28 weeks) did not reveal any reliable differences in various periods of examination. In group II (29–32 weeks), the reliable differences were found between the values obtained at 3 and 6 months ($p = 0.007$), in group III (33–36 weeks), the reliable differences were found at 3 and 12 months ($p = 0.01$) and in group IV (over 36 weeks), at 6 and 12 months ($p = 0.036$). The multiple factor analysis conducted in conclusion has shown that the main factor determining the amplitude of the cochlea acoustic response during distortion product otoacoustic emission (DPAE) is the age of gestation.
Keywords: premature children, acoustic function, DPAE, statistical methods.

For citation: Rakhmanova I. V., D'yakonova I. N., Matroskin A. G., Ishanova Yu. S., Zashlyakhin A. R., Radtsig A. N. The dynamics of cochlear acoustic response in premature babies of the first year of life according to the factor analysis data. *Rossiiskaya otorinolaringologiya.* 2019;18(5):61–66. https://doi.org/10.18692/1810-4800-2019-5-61-66

Частота рождения недоношенных детей увеличивается с каждым годом. Процент патологии слуха среди недоношенных новорожденных колеблется от 10 [1] до 30% [2].

Несвоевременная диагностика нарушений слуха у детей первого года жизни ведет к развитию глухонемоты и, как следствие, к последующей инвалидности [3–5]. Поскольку недоношенные дети рождаются с незрелым органом слуха, для врачей, проводящих аудиологический скрининг, имеют значение знание как ведущих факторов, обусловливающих функциональную незрелость слухового анализатора, так и возможных нормальных границ диапазона объективных показателей, отображающих степень созревания внутреннего уха в соответствии с возрастом гестации.

Одним из неинвазивных объективных методов, позволяющих судить о функциональном созревании улитки у недоношенных детей, является метод вызванной отоакустической эмиссии (ВОАЭ) [6–10]. Однако в настоящий момент в литературе нет достаточной информации о факторах, определяющих динамику созревания вызванного акустического ответа улитки у недоношенных детей, как и нет четких данных, позволяющих достоверно судить о должной степени зрелости улитки.

Цель исследования

Изучение динамики акустического ответа улитки в зависимости от срока гестации и возраста обследования ребенка, а также выявление ведущего фактора, определяющего функциональное созревание внутреннего уха.

Пациенты и методы исследования

Учитывая поставленную цель, на базе КЦ Морозовской ДГКБ (гл. врач Е. Е. Петряйкина) было проведено аудиологическое исследование 852 детей (1704 уха) в возрасте от 3 до 12 мес., которое заключалось в исследовании слуха методом отоакустической эмиссии на частоте продукта искажения (ПИОАЭ) на протяжении первого года жизни.

Критериями включения в исследование были:

1) наличие нормальной слуховой функции по данным слуховых вызванных потенциалов и высокочастотной тимпанометрии, выполненных у каждого ребенка на момент исследования в 3, 6 мес. и 1 год жизни;

2) отсутствие аномалий развития и воспалительных процессов со стороны наружного слухового прохода и среднего уха в течение первого года жизни;

3) отсутствие отягощенного анамнеза и генетических заболеваний у ребенка, сопряженных с возможным развитием тугоухости и глухоты.

Все дети в зависимости от срока гестации при рождении и срока обследования были распределены на группы. Так, в зависимости от срока гестации выделялось 4 группы. I группу составили дети, рожденные в срок до 28 нед. – 47 детей (94 уха); II группу – в срок от 29 до 32 нед. – 80 де-

тей (160 ушей); III группу – от 33 до 36 нед. – 89 детей (177 ушей); IV группу составили доношенные дети – 88 детей (175 ушей).

Отоакустическая эмиссия всегда осуществлялась в одних и тех же условиях на одном и том же аппарате Eclipse (Interacoustics, Дания).

Анализ полученных данных проводился в 2 этапа.

На первом этапе проводили анализ усредненной амплитуды ответа (мощности акустического ответа) улитки для частот 1, 2, 4, 6 кГц как между, так и внутри каждой группы. Анализ данных внутри групп в зависимости от срока обследования осуществляли по принципу продольности, когда анализируются данные одного и того же ребенка, но в разные периоды.

Второй этап работы заключался в анализе влияний факторов (в настоящей работе – это срок гестации и возраст ребенка на момент исследования) на усредненную амплитуду ответа улитки (мощность).

Для этого провели факторный анализ значений показателей с применением метода главных компонент с варимаксным нормализованным вращением осей в факторном пространстве.

Результаты и обсуждение исследования

На первом этапе исследования, при сравнении данных между группами в 3 мес. жизни, были выявлены достоверные различия в показателях мощности ответа улитки (усредненного значения амплитуды ответа улитки для частот 1, 2, 4, 6 кГц) только у детей II и III групп.

При анализе данных как в 6, так и в 12 мес. жизни были получены достоверные различия в значениях мощности ответа улитки между I и III, II и III, III и IV группами.

Проведенный межгрупповой анализ свидетельствует, что различия, обнаруженные в 3 мес. жизни, не только сохраняются в течение всего первого года жизни, но даже проявляются в 6 мес. между недоношенными и доношенными детьми. А это указывает, что созревание слуховой функции у детей разных гестационных групп происходит по-разному.

Далее внутригрупповое сравнение данных мощности акустического ответа улитки в I группе (до 28 нед.) не выявил достоверных различий в разные сроки обследования, т. е. мощность ответа для группы существенным образом не изменилась в течение всего первого года (табл. 1).

Во II группе (29–32 нед.) выявлены достоверные различия между значениями, полученными в 3 и 6 мес. (p = 0,007). Следовательно, мощность ответа улитки в этой гестационной группе претерпевает изменения в течение первого полугодия, а далее остается без изменений. В III группе (33–36 нед.) выявлены достоверные различия в 3 и 12 мес. (p = 0,01), что свидетельствует о продолжающемся процессе созревания в течение всего первого года жизни (табл. 1). В IV группе (после 36 нед.) различия отмечены в 6 и 12 мес. (p = 0,036), что позволяет думать об изменении мощности только во второй половине первого года жизни (табл. 1).

Поскольку при объективном обследовании слуховой функции у недоношенных детей первого года жизни необходимо ответить на вопрос о соответствии полученных данных с возрастной нормой конкретного пациента, то в этом исследовании были рассчитаны коридоры значений (доверительные интервалы на уровне p = 95%) усредненных значений (мощности) ответа улитки для частот 1, 2, 4 и 6 кГц для исследуемого постнатального возраста с учетом возраста гестации. Рассчитанные доверительные интервалы при уровне достоверности 95% приведены в табл. 2.

Анализ полученных значений доверительных интервалов показал, что они в разных гестационных группах различны и по-разному изменяются

Таблица 1

Динамические изменения среднего значения мощности акустического ответа улитки у детей разного гестационного возраста в течение первого года жизни ($M \pm m$)

Table 1

Dynamic changes of average value of power of the acoustic answer of a snail at children of different gestational age within the first year of life ($M \pm m$)

Срок гестации	Срок обследования		
	3 мес.	6 мес.	12 мес.
	Среднее значение мощности акустического ответа улитки		
до 28 нед.	7,75± 7,1	7,15± 5,4	8,33± 6,3
29–32 нед.	7,25*± 6,1	8,05*± 5,6	8,26± 5,4
33–36 нед.	8,74*± 5,8	9,74± 5,4	10,03*± 5,2
37–40 нед.	8,50± 5,9	8,31*± 6,6	8,52*± 6,4

* Достоверные различия при сравнении средних значений ответов амплитуд улитки при внутригрупповом сравнении в 3, 6 и 12 мес.

Таблица 2

Динамические изменения коридоров значений мощности акустического ответа улитки у детей разного гестационного возраста в течение первого года жизни

Table 2

Dynamic changes of corridors of values of power of the acoustic answer of a snail at children of different gestational age within the first year of life

Срок гестации, нед.	Коридор (доверительный интервал, p = 95%) значений мощности акустического ответа улитки		
	3 мес.	6 мес.	12 мес.
до 28	6,62–8,82	5,96*–8,31*	6,96*–9,72*
29–32	6,27–8,13	7,19–8,85	7,40–9,12
33–36	7,95–9,53	9,03–10,46	9,27–10,84
37–40	7,40–9,79	7,40–9,25	7,49–9,61

* Достоверные различия при сравнении средних значений ответов амплитуд улитки при внутригрупповом сравнении в 3,6 и 12 мес.

в зависимости от постнатального возраста. Так, для первой гестационной группы с возрастом наблюдалось некоторое расширение доверительного интервала. В группах II и III доверительные интервалы практически не изменились, а в группе IV – произошло сужение к 6 мес. жизни.

На втором этапе работы был проведен факторный анализ для выявления основного агента (постнатального или гестационного возраста), влияющего на показатель усредненного значения амплитуды акустического ответа улитки (его мощность).

Как видно из результата анализа, представленного на рисунке, основным фактором, определяющим амплитуду акустического ответа улитки при проведении ПИОАЭ, является возраст гестации.

Обсуждение

В настоящий момент в оториноларингологической практике отоакустическая эмиссия (ВОАЭ) оценивается только по степени прохождения («тест пройден» или» тест не пройден»). При этом не учитываются показатели характеристик самой эмиссии. Хотя, как известно, наличие зарегистрированной отоакустической эмиссии свидетельствует только о сохранности функций внутреннего уха, а именно наружных волосковых клеток (НВК). Ее же интенсивность (амплитуда ответа) отражает уровень звукового давления

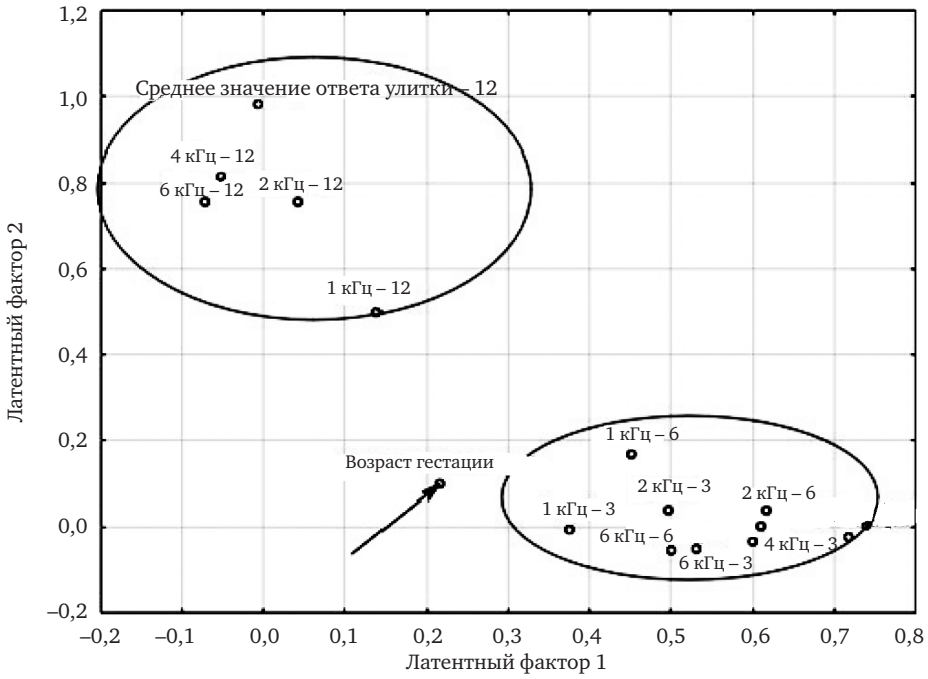

Рис. Распределение отдельных составляющих латентных факторов в пространстве двух главных латентных факторов (метод варимакс нормализованный).

Fig. Distribution of the separate making latent factors in space of two main latent factors (a method varimaks normalized).

(УЗД) в дБ, который формируется в наружном слуховом проходе в результате активности наружных волосковых клеток, т. е. является показателем степени электромотильности, или функциональной зрелости НВК.

НВК обладают электромотильностью, т. е. способностью менять длину клетки в зависимости от величины мембранного рецепторного потенциала. Клеточная электромотильность определяется конформационными изменениями белковых молекул клеточных мембран. Силы, генерируемые клеточной электромотильностью, находятся в зависимости от механических свойств латеральных мембран, определяемых их цитоскелетом [11].

Найденные в данной работе коридоры (доверительные интервалы) значений средней амплитуды акустического ответа улитки, полученные при регистрации ПИОАЭ в различные сроки обследования у недоношенных детей различного гестационного возраста, дают объективную оценку функциональной электромотильности наружных волосковых клеток, тем самым углубляют возможности метода, что, в свою очередь, позволяет специалисту объективно оценить возрастные особенности слуховой функции и выявить возможные отклонения.

Выводы

Дети в первый год жизни в одни и те же сроки постнатального возраста имеют различный диапазон значений средней амплитуды акустического ответа улитки, полученных при регистрации ПИОАЭ.

Сравнительный анализ мощности акустического ответа по данным ПИОАЭ у детей первого года жизни разного гестационного возраста продемонстрировал неоднозначные изменения: для группы до 28 нед. существенных изменений в течение первого года жизни не выявлено; для детей с возрастом гестации 29–32 нед. изменения наблюдались только в течение первого полугодия; для детей с возрастом гестации 33–36 нед. изменения наблюдались в течение всего первого года жизни; для детей с возрастом гестации 37–40 нед. изменения мощности зарегистрированы только во второй половине первого года жизни. Все это указывает на влияние сроков гестации на формирование отоакустического ответа улитки.

Проведенный факторный анализ подтвердил определяющую роль срока гестации во влиянии на амплитуду акустического ответа.

Авторы заявляют об отсутствии конфликта интересов.

ЛИТЕРАТУРА

1. Marlow N., Wlke D., Bracewell M. A., Samara M. Neurologic and developmental disability at six years of age after extremely preterm birth. *N. Engl. J. Med.* 2005;352:9–19. doi: 10.1056/NEJMoa041367
2. Cone-Wesson B., Vohr B. R., Sininger Y. S., Widen J. E., Folsom R. C., Gorga M. P., Norton S. J. Identification of neonatal hearing impairment: infants with hearing loss. *Ear Hear.* 2000;21: 488–507https://journals.lww.com/ear-hearing/Abstract/2000/10000/Identification of Neonatal Hearing Impairment 12.aspx
3. Кунельская Н. Л., Скрябина Л. Ю. Нарушения слуха у лиц молодого возраста. *Вестник оториноларингологии.* 2014;1:24–28 https://www. mediasphera.ru/issues/vestnik-otorinolaringologii/2014/1/030042-4668201417
4. Бобошко М. Ю., Голованова Л. Е., Владимирова О. Н. К вопросу об оценке степени тугоухости. *Российская оториноларингология.* 2015;5(78):24–27. doi: 10.18692/1810-2015-5-24-27
5. Карелина И. Б. Комплексная реабилитация неговорящих детей раннего возраста. Новосибирск: АНС «СибАК». 2017. 156 с. file:///C:/Users/user/ Downloads/karelina%20(5).pdf
6. Савенко И. В., Бобошко М. Ю. Слуховая функция детей, родившихся недоношенными. *Вестник оториноларингологии.* 2015;80(6):71–76. doi: 10.17116/otorino 201580671-76
7. Арефьева Н. А., Савельева Е. Е. Объективная диагностика порогов слуха у детей раннего возраста. *Российская оториноларингология.* 2016;6(85):17–23. doi: 10.18692/1810-4800-2016-6-17-26
8. Дайхес Г. А., Таварткиладзе Г. А., Яблонский С. В., Пашков А. В. Универсальный аудиологический скрининг новорожденных и детей первого года жизни: методические рекомендации М., 2012. http://www.rsmu.ru/fileadmin/rsmu/img/ fuv/c_lor/met_rekomendacii .pdf
9. Joyce P. R., George J. O., Varadaraj S. K. Distortion Product Otoacoustic Emissions in Infant screening.Volume 4. Issue 1 2014. http://www.alliedacademies.org/articles/distortion-product-otoacoustic-emissions-in-infant-screening.pdf
10. Khaled Al.-N. Distortion product otoacoustic emission for the screening of cochlear damage in children treated with cisplatin. *The Laryngoscope.* 2011;4:15. doi: 10.1002/lary.21740
11. Michio M., Naohiro Y., Koji I., Shun K., Toshimitsu K., Hiroshi W. Local mechanical properties of mouse outer hair cells: atomic force microscopic study. *Auris, Nasus, Larynx.* 2006;33(2):149–157. doi: 10.1016/j.anl.2005.11.009

REFERENCES

1. Marlow N., Wlke D., Bracewell M. A., Samara M. Neurologic and developmental disability at six years of age after extremely preterm birth. *N Engl J Med*. 2005;352:9–19. doi: 10.1056/NEJMoa041367
2. Cone-Wesson B., Vohr B. R., Sininger Y. S., Widen J. E., Folsom R. C., Gorga M. P., Norton S. J. Identification of neonatal hearing impairment: infants with hearing loss. *Ear Hear.* 2000;21: 488–507https://journals.lww.com/ear-hearing/Abstract/2000/10000/Identification of Neonatal Hearing Impairment 12.aspx

3. Kunel'skaya N. L., Skryabina L. Yu. A hearing disorder at persons of young age. *Vestnik otorinolaringologii*. 2014;1:24–28 (In Russ.) https://www.mediasphera.ru/issues/vestnik-otorinolaringologii/2014/1/030042-4668201417
4. Boboshko M. Yu., Golovanova L. E., Vladimirova O. N. Assessmant of the degree of hearing loss. *Rossiiskaya otorinolaringologiya.* 2015;5(78):24–27. (in Russ.) doi10.18692/1810-2015-5-24-27
5. Karelina I. B. *Kompleksnaya reabilitatsiya negovoryashchikh detei rannego vozrasta.* Novosibirsk: ANS «SibAK». 2017. 156 p. (In Russ.) file:///C:/Users/user/ Downloads/karelina%20(5).pdf
6. Savenko I. V., Boboshko M. Yu. Universal audiological screening of newborns and children of the first year of life. *Vestnik otorinolaringologii.* 2015;80(6):71–76. doi:10.17116/otorino 201580671-76
7. Aref'eva N. A., Savel'eva E. E. Objective diagnostics of hearing frequency threholds in infants. *Rossiiskaya otorinolaringologiya.* 2016;6(85):17–23 (In Russ.) doi10.18692/1810-4800-2016-6-17-26
8. Daikhes G. A., Tavartkiladze G. A., Yablonskii S. V., Pashkov A. V. *Universal'nyi audiologicheskii skrining novorozhdennykh i detei pervogo goda zhizni*: metodicheskie rekomendatsii. M., 2012. (in Russ.) http://www.rsmu.ru/ fileadmin/rsmu/img/ fuv/c_lor/ met_rekomendacii .pdf
9. Joyce P. R., George J.O., Varadaraj S. K. Distortion Product Otoacoustic Emissions in Infant screening. Volume 4. Issue 1. 2014. http://www.alliedacademies.org/articles/distortion-product-otoacoustic-emissions-in-infant-screening.pdf
10. Khaled Al.-N. Distortion product otoacoustic emission for the screening of cochlear damage in children treated with cisplatin. *The Laryngoscope.*2011;4:15.
11. Michio M., Naohiro Y., Koji I, Shun K, Toshimitsu K, Hiroshi W Local mechanical properties of mouse outer hair cells: atomic force microscopic study. *Auris, Nasus, Larynx.* 2006;33(2):149–157. doi:10.1016/j.anl.2005.11.009

Информация об авторах

Рахманова Ирина Викторовна – профессор, доктор медицинских наук, заведующая НИЛ клинической и экспериментальной детской оториноларингологии, Российский национальный исследовательский медицинский университет им. Н. И. Пирогова (117997, Россия, Москва, ул. Островитянова, д. 1); тел.: 8-916-966-06-54, e-mail: shurum2006@yandex.ru

ORCID: https://orcid.org/0000-0003-1315-5354

Дьяконова Ирина Николаевна – профессор, доктор медицинских наук, кафедра физиологии МБФ, заведующая учебной частью, Российский национальный исследовательский медицинский университет им. Н. И. Пирогова (117997, Россия, Москва, ул. Островитянова, д. 1); тел.: 8-905-575-74-08, e-mail: i-dyak@mail.ru

ORCID: https://orcid.org/0000-0002-6602-1600

✉ **Матроскин Александр Геннадьевич** – кандидат медицинских наук, научный сотрудник, НИЛ клинической и экспериментальной детской оториноларингологии, Российский национальный исследовательский медицинский университет им. Н. И. Пирогова (117997, Россия, Москва, ул. Островитянова, д. 1); e-mail: antrax@mail.ru

ORCID: https://orcid.org/0000-0003-3692-7660

Ишанова Юлия Сергеевна – кандидат медицинских наук, старший научный сотрудник, старший научный сотрудник НИЛ клинической и экспериментальной детской оториноларингологии, Российский национальный исследовательский медицинский университет им. Н. И. Пирогова (117997, Россия, Москва, ул. Островитянова, д. 1); тел.: 8-916-185-01-56, e-mail: ishanova@hotmail.com

ORCID: https://orcid.org/0000-0001-8894-357X

Зашляхин Андрей Рафаилович – врач высшей категории, заведующий консультативно-диагностическим центром, Морозовская детская городская клиническая больница (119049, Россия, Москва, 4-й Добрынинский пер., д. 1/9); тел.: 8-925-079-81-25; e-mail: zaanaf@yandex.ru

ORCID: https://orcid.org/0000-0002-7568-1408

Радциг Антон Николаевич – студент 6-го курса педиатрического факультета, Российский национальный исследовательский медицинский университет им. Н. И. Пирогова (117997, Россия, Москва, ул. Островитянова, д. 1); тел.: 8-926-223-31-72; e-mail.ru: barmaglot1296@gmail.com

ORCID: https://orcid.org/0000-0001-7572-8512

Information about authors

Irina V. Rakhmanova – Professor, MD, Pirogov Russian National Research Medical University, Head of Scientific and Research Laboratory of Clinical and Experimental Pediatric Otorhinolaryngology (Russia, 117997, Moscow, 1, Ostrovitianova str.); tel.: 89161767562; e-mail: shurum2006@yandex.ru

ORCID: https://orcid.org/0000-0003-1315-5354

Irina N. Dyakonova – Professor, MD, the Chair of Physiology of Medico-Biological Department, Director of Studies, Pirogov Russian National Research Medical University, (Russia, 117997, Moscow, 1, Ostrovitianova str.); tel.: 8-905-575-74-08, e-mail: i-dyak@mail.ru

ORCID: https://orcid.org/0000-0002-6602-1600

✉ **Aleksandr G. Matroskin** – MD Candidate, Pirogov Russian National Research Medical University, research associate, Scientific, and Research Laboratory of Clinical and Experimental Pediatric Otorhinolaryngology (Russia, 117997, Moscow, 1, Ostrovitianova str.); tel.: 8-499-236-45-38; e-mail: antrax@mail.ru

ORCID: https://orcid.org/0000-0003-3692-7660

Yuliya S. Ishanova – MD Candidate, senior research associate, Pirogov Russian National Research Medical University, senior research associate of Scientific and Research Laboratory of Clinical and Experimental Pediatric Otorhinolaryngology (Russia, 117997, Moscow, 1, Ostrovitianova str.); tel.: 8-916-185-01-56, e-mail: ishanova@hotmail.com

ORCID: https://orcid.org/0000-0001-8894-357X

Andrey R. Zashlyakhin – higher category doctor, Head of Consulting and Diagnostic Center, Morozov Children's Municipal Clinical Hospital (Russia, 119049, Moscow, 1/9, 4th Dobryninskii Pereulok); tel.: 8-925-079-81-25; e-mail: zaanaf@yandex.ru

ORCID: https://orcid.org/0000-0002-7568-1408

Anton N. Radtsig – the 6th year student of Pediatric Department, Pirogov Russian National Research Medical University, (Russia, 117997, Moscow, 1, Ostrovitianova str.); tel.: 8-926-223-31-72; e-mail: barmaglot1296@gmail.com

ORCID: https://orcid.org/0000-0001-7572-8512

УДК 616.322-007.64-053.2-083.98-082.3 https://doi.org/10.18692/1810-4800-2019-5-67-73

Клинические особенности паратонзиллярного абсцесса у детей в условиях многопрофильного стационара

Н. В. Сиренко[1], А. А. Корнеенков[2], С. И. Алексеенко[2,3], С. А. Артюшкин[3]

*[1] Детский городской многопрофильный клинический центр высоких медицинских технологий им. К. А. Раухфуса,
Санкт-Петербург, 193036, Россия
(Главный врач – засл. врач РФ, докт. мед. наук В. Ю. Детков)*

*[2] Санкт-Петербургский научно-исследовательский институт уха, горла, носа и речи,
190013, Санкт-Петербург, Россия
(И. о. директора – докт. мед. наук, проф. С. А. Карпищенко)*

*[3] Северо-Западный государственный медицинский университет им. И. И. Мечникова,
Санкт-Петербург, 191015, Россия
(Зав. каф. оториноларингологии – проф. С. А. Артюшкин)*

Clinical features of peritonsillar abscess in children in a multidisciplinary inpatient department

N. V. Sirenko[1], A. A. Korneenkov[2], S. I. Alekseenko[2,3], S. A. Artyushkin[3]

*[1] Rauchfus Children's Municipal Multidisciplinary Clinical Center for High Medical Technologies,
Saint Petersburg, 193036, Russia*

*[2] Saint Petersburg Research Institute of Ear, Throat, Nose and Speech,
Saint Petersburg, 190013, Russia*

*[3] Mechnikov North-Western State Medical University,
Saint Petersburg, 190013, Russia*

Несмотря на значительные успехи, достигнутые в диагностике и лечении пациентов с паратонзиллярным абсцессом (ПТА), на сегодняшний день существует ряд вопросов этиопатогенеза паратонзиллярного абсцесса именно в детском возрасте. Все это заставляет искать адекватные критерии дифференциальной диагностики бактериального процесса глотки, своевременного назначения антибактериальных препаратов, а также четкого алгоритма хирургического лечения паратонзиллярного абсцесса у детей. Целью данного исследования является описание клинико-этиологического профиля пациентов детского возраста с ПТА по результатам их обследования и лечения в ДГМКЦ ВМТ им. К. А. Раухфуса. Длительность проспективного наблюдения пациентов с ПТА составила 5 лет. Проанализированы такие клинические данные, как жар, дисфагия, изменение голоса, тризм жевательной мускулатуры. Оценивались гендерные и возрастные особенности течения паратонзиллярного абсцесса. Были учтены данные о впервые возникшем ПТА и рецидивирующем, а также о наличии сопутствующих и сопряженных заболеваний. Всем пациентам с ПТА были выполнены вскрытие и дренирование гнойной полости с последующим назначением антибактериальной терапии. Результаты анализа статистически обработаны с помощью программы R (Version 3.5.3). Результаты представлены в таблицах.

Ключевые слова: срочная помощь, паратонзиллярный абсцесс, разрез, дренирование, антибиотик, боль в горле, дети.

Для цитирования: Сиренко Н. В., Корнеенков А. А., Алексеенко С. И., Артюшкин С. А. Клинические особенности паратонзиллярного абсцесса у детей в условиях многопрофильного стационара. *Российская оториноларингология.* 2019;18(5):67–73. https://doi.org/10.18692/1810-4800-2019-5-67-73

Despite the significant progress in diagnostics and treatment of patients with paratonsillar abscess (PTA), today there is a number of issues of etiopathogenesis of paratonsillar abscess in children. All these factors necessitate the search for adequate criteria of differential diagnostics of the bacterial process of the pharynx, timely prescription of antibacterial drugs, as well as a clear algorithm for surgical treatment of paratonsillar abscess in children. The objective of this study is to describe the clinical and etiological profile of pediatric patients with PTA based on the results of their examination and treatment at Children's Municipal Multidisciplinary Clinical Center for High Medical Technologies named after K. A. Rauhfus, Saint Petersburg. The duration of

© Коллектив авторов, 2019

prospective follow-up of patients with PTA was 5 years. The authors have analyzed such clinical data as fever, dysphagia, voice change, masticatory spasm. Besides, they assessed the gender and age characteristics of the progress of paratonsillar abscess. The data on the newly diagnosed and recurrent PTA, as well as the presence of concomitant and associated diseases were taken into account. All patients with PTA underwent the incision and drainage of the purulent cavity, followed by antibiotic therapy. The analysis results were statistically processed using the R program (Version 3.5.3). The results are presented in the tables.
Keywords: emergency care, paratonsillar abscess, incision, drainage, antibiotic, sore throat, children..

For citation: Sirenko N. V., Korneenkov A. A., Alekseenko S. I., Artyushkin S. A. Clinical features of peritonsillar abscess in children in a hospital. *Rossiiskaya otorinolaringologiya.* 2019;18(5):67–73. https://doi.org/10.18692/1810-4800-2019-5-67-73

Введение

Паратонзиллярный абсцесс (ПА) – это одно из наиболее распространенных отоларингологических состояний, требующих срочной медицинской помощи [1]. Классическая симптоматическая картина выглядит следующим образом: дисфагия, жар, изменение голоса, тризм жевательных мышц. При осмотре зева наблюдается асимметрия паратонзиллярной области с обеих сторон с отеком и покраснением, а также со смещением небного язычка к противоположной стороне [1].

ПА чаще является осложнением острого тонзиллита. ПА проявляется скоплением гноя в клетчатке, расположенной между капсулой небной миндалины и верхним констриктором глотки. Лечение обычно включает разрез и дренирование с последующим использованием антибактериальной терапии. ПА также может наблюдаться у стационарных пациентов, у которых в анамнезе отсутствовали проявления тонзиллита [2]. ПА затрагивает людей любого возраста, но самый высокий уровень заболеваемости наблюдается среди взрослых людей трудоспособного возраста – от 20 до 40 лет [3, 4]. Результаты недавнего исследования показали, что частота заболевания стала выше среди пациентов детского возраста. ПА чаще всего встречается у детей подросткового возраста. В последнее время нередки случаи данной патологии у детей младшего возраста [2].

ПА почти всегда может диагностировать семейный врач и педиатр. Своевременное распознавание заболевания и его лечение имеют важное значение для предотвращения потенциальных серьезных последствий.

В литературе эпидемиология ПА представлена в недостаточном объеме. По разным данным исследований, частота заболевания в России – 2,6% от всех гнойных процессов глотки [5]. По данным прошлых исследований, в США ежегодно заболевает 1 человек из 6500, в Северной Ирландии – 1 человек из 10 000 пациентов. Средний возраст пациентов 26,4 года [6]. Однако, насколько нам известно, по таким развивающимся странам, как Нигерия подобных данных нет. Кроме того, в литературе разнятся данные о бактериях, являющихся причиной развития заболевания. Одни авторы утверждают, что это грамположительные кокки (преимущественно β-гемолитический стрептококк группы А), другие считают, что причиной заболевания являются анаэробные и грамотрицательные палочки [7].

Цель исследования

Описать клинико-эпидемиологический профиль ПА в детском возрасте, так как это заболевание является одним из распространенных инфекционных осложнений патологии области шеи среди пациентов нашего детского многопрофильного центра.

Пациенты и методы исследования

Мы провели проспективное исследование с участием всех пациентов, которым был поставлен клинический диагноз ПА (Международная классификация болезней МКБ-10). Проанализированы следующие данные: возраст, пол, расположение абсцесса, клиническая картина, симптомы, результаты осмотра и пребывание в больнице. Мы также получили данные о рецидивах тонзиллита, предыдущих ПА, сопутствующих заболеваниях и осложнениях. Всем пациентам с ПА делали разрез и дренирование. Все полученные данные были внесены в статистическое программное обеспечение, описательно проанализированы и впоследствии представлены в таблицах. Статистический анализ полученных данных проводился в свободно распространяемой программной среде R. Для статистического оценивания переменных использовались стандартные методы описательной статистики, расчета частот. При проверке статистических гипотез для категориальных переменных использовался критерий Хи-квадрат (Chi-square). Критическое значение ошибки I рода $\alpha = 0{,}05$.

Результаты исследования

Отбор пациентов для исследования проводили в 9-м отоларингологическом отделении Детской городской клинической больницы № 19 им. К. А. Раухфуса Санкт-Петербурга с 2012 по 2016 год. В исследование было включено 115 детей, больных острым паратонзиллярным абсцессом, в возрасте от 2 до 18 лет, из них 75 (56,4%) – мальчики, 58 (43,6%) – девочки. В группу

Таблица 1

Распределение пациентов по полу

Table 1

Sex distribution of patients

Возрастная группа	Мальчики	Девочки	Всего
1-я (3–8 лет)	9 (7,83%)	10 (8,70%)	19 (16,52%)
2-я (9–14 лет)	27 (23,48%)	23 (20,0%)	50 (43,48%)
3-я (15–17 лет)	26 (22,61%)	20 (17,39%)	46 (40%)
Всего	62 (53,91%)	53(46,09%)	115 (100%)

исследования не были включены пациенты с диагнозом: паратонзиллярный инфильтрат и лакунарная ангина, осложненная паратонзиллярным абсцессом. Исключались пациенты с инфильтаративной стадией ПА, у которых во время вскрытия паратонзиллярного абсцесса не было получено гнойное отделяемое. Длительность заболевания по анамнезу составляла не менее 1–3 дней, что позволило судить о возможном присоединении бактериальной инфекции. В зависимости от возраста, исходя из анатомо-топографических особенностей, пациенты были разделены на 3 группы. В первую группу вошли дети с 3 до 8 лет, во вторую – от 9 до 14 лет, в третью – от 15 до 17 лет включительно. Выбор возраста определялся тем, что с 3-летнего возраста, согласно анатомическим особенностям, может формироваться паратонзиллярный абсцесс, в возрасте до 3 лет случаи абсцесса, по данным литературы единичные (табл. 1).

У всех больных собирался анамнез жизни, при этом особое внимание акцентировалось на наличие сопутствующих и сопряженных заболеваний. У 95 больных паратонзиллярный абсцесс впервые выявлен. У 20 – паратонзиллярный абсцесс наблюдался повторно (табл. 2).

У 12 больных – от 1 до 3 ангин в раннем детстве (у 2 – паратонзиллярный абсцесс), у 62 больных наблюдался правосторонний паратонзиллярный абсцесс, у 51 пациента – левосторонний, у 2 пациентов выявлен двусторонний паратонзиллярный абсцесс (табл. 3).

Во всех возрастных группах зафиксированы первичные и рецидивирующие паратонзиллярные абсцессы. Во 2-й группе определялось наибольшее количество первичных паратонзилляр-

Таблица 2

Распределение пациентов с впервые выявленным и рецидивирующим ПТА

Table 2

Distribution of patients with newly diagnosed and recurrent PTA

Возрастная группа	Первичный абсцесс, количество пациентов (относительная частота)	Повторный абсцесс, количество пациентов (относительная частота)	Всего
1-я (3–8 лет)	18 (15,65%)	1 (0,87%)	19 (16,52%)
2-я (9–14 лет)	42 (36,52%)	8 (6,96%)	50 (43,48%)
3-я (15–17 лет)	35 (30,43%)	11 (9,57%)	46 (40%)
Всего	95 (82,61%)	20 (17,39%)	115 (100%)

Таблица 3

Частота пациентов по расположению ПТА

Table 3

Frequency of patients according to PTA location

Возрастная группа	Правосторонний абсцесс, количество пациентов (относительная частота)	Левосторонний абсцесс, количество пациентов (относительная частота)	Двусторонний асбцесс, количество пациентов (относительная частота)	Всего
1-я (3–8 лет)	14 (12,17%)	5 (4,35%)	0	19 (16,5%)
2-я (9–14 лет)	22 (19,13%)	24 (24,35%)	0	50 (43,48%)
3-я (15–17 лет)	26 (22,61%)	18 (15,65%)	2 (1,74%)	46 (40,0%)
Всего	62 (53,91%)	51 (44,35%)	2 (1,74%)	115 (100%)

ных абсцессов, с тенденцией к уменьшению в 3-й возрастной группе. Повторные паратонзиллярные абсцессы встречались наиболее часто в 3-й возрастной группе, что скорее всего связано с возрастными особенностями, а также с наличием сопутствующих заболеваний, таких как: хронический синусит, бактериальное носительство в носоглотке и т. д., не указанных в анамнезе. Статистически значимой ассоциации этого признака рецидива и возрастной группы не обнаружено ($p > 0,05$).

В 1-й и во 2-й возрастных группах среди всех поступивших детей двусторонние паратонзиллярные абсцессы не встречались в связи с редкой встречаемостью этой патологии, что соответствует данным предыдущих исследований в литературе. Статистически значимой ассоциации стороны паратонзиллярного абсцесса и возрастной группы не обнаружено ($p > 0,05$).

При поступлении у 98 пациентов определялось повышение температуры тела до 38 °С (табл. 4). Боль в горле определялась у 114 пациентов. Тризм наблюдался у всех без исключения пациентов.

Повышение температуры тела при поступлении в стационар наблюдалось у большинства пациентов – 85,22%, что обусловлено тяжелым гнойным воспалительным процессом (табл. 4).

Повышение температуры до фебрильной чаще отмечалось в 1-й группе – 13,91%, тогда как в 3-й группе лишь у 33,91%, вероятнее всего, это связано с более высокой реактивностью организма у детей младшего возраста. Статистически значимой ассоциации наличия лихорадки и возрастной группы не обнаружено ($p > 0,05$).

Как видно из представленной таблицы, подавляющее количество пациентов с паратонзиллярным абсцессом, поступивших в стационар не имели в анамнезе заболеваний ангиной – 84,35%. Большинство пациентов с отсутствием ангины в анамнезе наблюдались во 2-й и в 3-й возрастных группах – 39,13 и 32,17% соответственно, что объясняется нарастанием декомпенсации хронического тонзиллита к подростковому возрасту. Наличие ангин в анамнезе в 1-й возрастной группе 3,48% косвенно подтверждает, что за последнее десятилетие наблюдается тенденция к формированию хронического декомпенсированного тонзиллита у детей младшего возраста [8]. Статистически значимой ассоциации наличия ангины в анамнезе и возрастной группы не обнаружено ($p > 0,05$).

Всем пациентам назначалась эмпирическая антибактериальная терапия. В течение проведенной работы в качестве эмпирической антибактериальной терапии использовались следующие препараты: цефатоксим, цефтриаксон и амоксиклав. Дозировка и кратность введения рассчитывалась по медицинскому применению конкретного препарата, учитывая детский возраст, каждый препарат рассчитывался на массу тела: цефотаксим согласно инструкции рассчитывался 100 мг/кг, цефтриак-

Таблица 4

Частота и интенсивность лихорадки

Table 4

Frequency and intensity of fever

Возрастная группа	Лихорадка (более 38 °С) Есть, количество пациентов (относительная частота)	Лихорадка (менее 38 °С) Нет, количество пациентов (относительная частота)	Всего
1-я	16 (13,91%)	3 (2,61%)	19 (16,52%)
2-я	43 (37,39%)	7 (6,09%)	50 (43,48%)
3-я	39 (33,91%)	7 (6,09%)	46 (40%)
Всего	98 (85,22%)	17 (14,78%)	115 (100%)

Таблица 5

Частота ангины в анамнезе у пациентов, поступивших с паратонзиллярным абсцессом

Table 5

Frequency of tonsillitis in the patients admitted with paratonsillar abscess

Возрастная группа	Наличие ангин в анамнезе, количество пациентов (относительная частота)	Отсутствие ангин в анамнезе, количество пациентов (относительная частота)	Всего
1-я	4 (3,48%)	15 (13,04%)	19 (16,52%)
2-я	5 (4,35%)	45 (39,13%)	50 (43,48%)
3-я	9 (7,83%)	37 (32,17%)	46 (40%)
Всего	18 (15,65%)	97 (84,35%)	115 (100%)

сон в дозировке 80 мг/кг, а амоксиклав – 45 мг/кг. Учитывая, что паратонзиллярый абсцесс относится к тяжелому заболеванию, все препараты назначались в максимальной дозировке. В случае клинической неэффективности проводилась коррекция антибактериальной терапии с учетом результатов бактериологического исследования.

Результаты лечения пациентам с паратонзиллярными абсцессами оценивались по клинической симптоматике заболевания:

1) уменьшение тризма жевательной мускулатуры;

2) купирование болевого синдрома;

3) отсутствие гнойного отделяемого при разведении краев абсцесса;

4) нормализация температуры тела;

5) уменьшение объективных жалоб пациента.

Как видно из представленной таблицы, результат лечения детей с паратонзиллярными абсцессами оказался эффективным во всех возрастных группах. Отсутствие болевого синдрома в горле у большинства пациентов во всех возрастных группах отмечалось уже на 1–3-и сутки лечения у 93% пациентов. Примерно равное отношение пациентов во всех группах отмечали полное купирование боли в горле на 4–5-е сутки – 18% от общего количества пациентов. Сохранение болевого синдрома на 6–7-е сутки отмечалось только у 4 пациентов (3,4%) в 3-й возрастной группе, что по-видимому, связано с более выраженным спаечным процессом при наличии хронического тонзиллита в анамнезе, а также в связи с повторными случаями абсцесса.

Нормализация температуры тела отмечалась на 2–3-и сутки практически у всех пациентов разных возрастных групп – у 95% от общего количества. У 2 пациентов из 1-й возрастной группы и 3 пациентов из 2-й возрастной группы, всего 4,3% от общего количества, сохранялся подъем температуры тела на 4–5-е сутки.

У всех пациентов 3-й возрастной группы (n = 46) отмечалась нормализация температуры тела на 1–3-и сутки, очевидно, это связано с большей реактивностью организма у пациентов данного возраста.

Отсутствие тризма жевательной мускулатуры на фоне лечения отмечалось уже на 1–3-и сутки у пациентов всех возрастных групп примерно в равной степени – 90,4% от общего количества пациентов. Тризм на 4–5-е сутки сохранялся у 1 пациента из 1-й возрастной группы, у 4 пациентов из 2-й группы и у 5 пациентов из 3-й возрастной группы – всего у 8,6% пациентов от общего количества. Сохранение тризма на 6–7-е сутки отмечалось только у одного пациента 3-й возрастной группы.

Отсутствие гнойного отделяемого из полости абсцесса при разведении краев incisio фиксировалось уже на 1–3-и сутки лечения практически у пациентов всех возрастных групп – у 87,7% от общего числа. Сохранялось гнойное отделяемое на 4–5-е сутки только у 1 пациента из 1-й возрастной группы и у 4 пациентов 2-й и 3-й возрастных групп соответственно – у 7,8% пациентов от общего количества. Отмечается полное отсутствие гнойного отделяемого на 6–7-е сутки лечения у пациентов 1-й возрастной группы по-видимому, связано с небольшой полостью абсцесса у пациентов данного возраста, следовательно, более с эффективным местным лечением.

Таблица 6

Критерии эффективности лечения пациентов с паратонзиллярным абсцессом

Table 6

The criteria of the efficacy of treatment of patients with paratonsillar abscess

Критерий эффективности лечения (n = 115)	Дни	1-я группа (n = 19)	2-я группа (n = 50)	3-я группа (n = 46)	Всего	%
Болевой синдром	1–3	16 (84,2%)	41 (82%)	36 (78%)	93	80,8
	4–5	3 (15,7%)	9 (18%)	6 (13%)	18	15,6
	6–7	–	–	4 (8,6%)	4	3,4
Повышение температуры тела	1–3	17 (89,4%)	47 (94%)	46	110	95
	4–5	2 (10,5%)	3 (6%)	–	5	4,3
	6–7	–	–	–	–	–
Наличие тризма	1–3	18 (94,7%)	46 (92%)	40 (86,9%)	104	90,4
	4–5	1 (5,2%)	4 (8%)	5 (10,8%)	10	8,6
	6–7	–	–	1 (2,1%)	1	0,86
Наличие гнойного отделяемого из раны	1–3	18 (94,7%)	40 (80%)	43 (93%)	101	87,8
	4–5	1 (5,2%)	4 (8%)	4 (8%)	9	7,8
	6–7	–	2 (4%)	3 (6,5%)	5	4,3

ПТА – это скопление гноя между фиброзными капсулами миндалин, обычно в верхней части горла и верхнем констрикторе глотки. Заболевание может коснуться человека в любом возрасте, но большинство пациентов – это молодые люди в возрасте от 20 до 50 лет, что удивительно, так как пик заболеваемости ПА приходится на детский возраст, следовательно, этиология заболевания может быть намного сложнее [9–11]. В рамках нашего исследования мы выявили что заболевание преимущественно встречается в группе пациентов 8–17 лет. Согласно нашему исследованию ПА встречается практически одинаково часто как у мальчиков, так и у девочек, что совпадает с данными в литературе. Миндалины – это парный орган, который располагается в зеве, поэтому ПА может развиваться с любой стороны. По результатам нашего исследования чаще всего ПА встречается с правой стороны, а другие исследования выявили, что ПА чаще всего затрагивает левую сторону [12]. Мы столкнулись лишь с двумя случаями двустороннего ПА, это довольно редкий феномен, и о нем не часто сообщают в литературе. Мы провели обзор литературы от авторов из разных стран [11–13], где описывается, что пациенты с ПА жалуются на жар и общее состояние недомогания, что наблюдалось и у наших пациентов. Почти все пациенты из нашего исследования (85,22%) имели жар при поступлении в больницу. У некоторых пациентов было также чувство общего недомогания, несмотря на начало лечения. Среди других жалоб отмечались боль в горле, дисфагия или боль в ушах, об этих симптомах также сообщается в литературе [11–13]. Боль в горле сильнее всего проявляется со стороны возникновения абсцесса, что, вероятно, объясняется воспалением, отечностью, напряжением. Дополнительная информация, касающаяся связи между ПА и фаринготонзиллитом, может быть связана с неожиданным расхождением между пиком развития ПА и тонзиллита среди детей и молодых взрослых [12]. При осмотре пациентов обычно выявляется тризм жевательных мышц, это было замечено у всех наших пациентов, но степень тяжести варьировалась от незначительной до средней из-за боли, вызванной воспалением и тризмом жевательных мышц [14]. Глотание вызывало боль, в связи с чем у пациентов отмечалось обильное слюноотделение [12–14]. Все пациенты говорили приглушенным голосом. Симптомы сохранялись в среднем до 7 дней. Данное состояние обычно диагностируется на основании истории болезни, осмотра, в том числе осмотра ротовой полости и зева. Аспират с гнойным материалом отправляли на микроскопическое исследование чувствительности. В большинстве случаев пациенты испытывали ослабление симптомов после начала антибактериальной терапии, основанной на медицинских стандартах лечения данной патологии, до того как результаты анализа на флору возбудителя и антибиотикочувствительность были готовы, а именно через 24–48 ч после поступления в больницу [11, 12]. Почти все пациенты испытали быстрое облегчение боли и ослабление симптомов после вскрытия дренирования абсцесса. Всем пациентам было проведено дренирование через разрез.

Выводы

Паратонзиллярный абсцесс – это состояние, требующее неотложной медицинской помощи. Чаще всего заболевание встречается у детей 8–17 лет, в нашем исследовании ПА чаще случался у мальчиков, а лечение по-прежнему в первую очередь заключается в неотложной хирургической помощи – разрезе и дренировании. Паратонзиллярные абсцессы в детском возрасте не теряют актуальности в вопросах диагностики и лечения.

Авторы заявляют об отсутствии конфликта интересов.

ЛИТЕРАТУРА/REFERENSES

1. Farmer S. E. J., Khatwa M. A., Zeitoun H. M. M. Peritonsillar abscess after tonsillectomy: a review of the literature. *Ann. R. Coll. Surg. Engl.* 2011;93(5):353–357. doi: 10.1308/ 003588411X579793
2. Macnamara M. Acute and chronic pharyngeal infection. In: Gleeson M., Browning G. G., Burton M. J., Clarke R., Hibbert J., Jones N. S. et al., editors. 7th ed. London (LDN): Hodder Arnold; 2008:1981–2024.
3. Steyer T. E. Peritonsillar abscess: diagnosis and treatment [Published correction appears in Am. Fam. Physician. 2002;66(1):30] *Am. Fam. Physician.* 2002;65(1):93–96.
4. Khayr W., Taepke J. Management of peritonsillar abscess: needle aspiration versus incision and drainage versus tonsillectomy. *Am. J. Ther.* 2005;12(4):344–350.
5. Кондрашев П. А., Эртель А. И. Местные осложнения хронического тонзиллита и их место в структуре ургентной патологии лор-органов. *Российская оториноларингология*. 2015;3(76):64–66 [Kondrashev P. A., Ertel' A. I. Local complications of chronic tonsillitis and their place in the structure urgent pathology of ent. *Rossiiskaya otorinolaringologiya*. 2015;3(76):64–66 (in Russ.)]. http://www.entru.org/files/preview/2015/03/64/
6. Hanna B. C., McMullan R., Gallagher G., Hedderwick S. The epidemiology of peritonsillar abscess disease in Northern Ireland. *J Infect.* 2006;52(4):247–253. doi: 10.1016/j.jinf.2005.07.002 .

7. Megalamani S. B., Suria G., Manickam U., Balasubramanian D., Jothimahalingam S. Changing trends bacteriology of peritonsillar abscess. *J. Laryngol. Otol.* 2008;122(9):928–930. doi: 10.1017/S0022215107001144 .
8. Passy V. Pathogenesis of peritonsillar abscess. *Laryngoscope*. 1994;104:185–190.
9. Хушвакова Н. Ж., Исакова Ю. Н., Нуралиев У. К. Оптимизация консервативного лечения хронического тонзиллита. *Российская оториноларингология*. 2014;3(70):111–113 [Khushvakova N. Zh., Isakova Yu. N., Nuraliev U. K. Optimization conservative treatment chronic tonsillitis. *Rossiiskaya otorinolaringologiya*. 2014;3(70):111–113. (in Russ.)]. http://www.entru.org/files/preview/2014/03/111/
10. Powell J., Wilson J. A. An evidence-based review of peritonsillar abscess. *Clin. Otolaryngol.* 2012;37(2):136–145. doi: 10.1111/j.1749-4486.2012.02452.x .
11. Nicholas J. G. Peritonsillar abscess. *Am Fam Physician.* 2008;77(2):199–202.
12. Marom T., Cinamon U., Itskoviz D., Roth Y. Changing trends of peritonsillar abscess. *Am. J. Otolaryngol.* 2010;31(3):162–167. doi: 10.1016/j.amjoto.2008.12.003.
13. Nwe T. T., Singh B. Management of pain in peritonsillar abscess. *J. Laryngol. Otol.* 2000;114(10):765–767.
14. Wang X., Moshi N. H. Management of peritonsillar abscess. *E. Centr. Afr. J. Surg.* 2000;5(2):15–16.

Информация об авторах

✉ **Сиренко Никита Вячеславович** – врач-оториноларинголог, Детский городской многопрофильный клинический центр высоких медицинских технологий им. К. А. Раухфуса (193036, Россия, Санкт-Петербург, Лиговский пр., д. 8); тел.: 8-921-384-36-21, e-mail: sirenkonikita-82@mail.ru

ORCID: https://orcid.org/0000-0003-0459-0311

Корнеенков Алексей Александрович – доктор медицинских наук, профессор, заведующий лабораторией информатики и статистики, Санкт-Петербургский научно-исследовательский институт уха, горла, носа и речи (190013, Россия, Санкт-Петербург, Бронницкая ул., д. 9); тел.: +7 (812) 595-74-48, e-mail: korneyenkov@gmail.com

ORCID: https://orcid.org/0000-0001-5870-8042

Алексеенко Светлана Иосифовна – кандидат медицинских наук, заведующая отделением оториноларингологии, Детский городской многопрофильный клинический центр высоких медицинских технологий им. К. А. Раухфуса (193036, Россия, Санкт-Петербург, Лиговский пр., д. 8); тел.: 8-921-310-91- 55, e-mail: svolga-lor@mail.ru

ORCID: https://orcid.org/0000-0002-3377-8711

Артюшкин Сергей Анатольевич – доктор медицинских наук, профессор, заведующий кафедрой оториноларингологии, Северо-Западный государственный медицинский университет им. И. И. Мечникова (191015, Санкт-Петербург, Кирочная ул., д. 41); тел.: 8 (812) 303-50-00, e-mail: Sergei.Artyushkin@spbmapo.ru

ORCID: https://orcid.org/0000-003-4482-6157

Information about authors

✉ **Nikita N. Sirenko** – otorhinolaryngologist, Rauchfus Children's Municipal Multidisciplinary Clinical Center for High Medical Technologies (Russia, 191015, Saint Petersburg, 8, Ligovskii ave.); tel.: 8-921-384-36-21, e-mail: sirenkonikita-82@mai.ru

ORCID: https://orcid.org/0000-0003-0459-0311

Aleksei A. Korneenkov – MD, Professor, Head of the Laboratory of Informatics and Statistics, Saint Petersburg Research Institute of Ear, Throat, Nose and Speech (Russia, 190013, Saint Petersburg, 9, Bronnitskaia str.); tel.: +7 (812) 595-74-48, e-mail: korneyenkov@gmail.com

ORCID: https://orcid.org/0000-0001-5870-8042

Svetlana I. Alekseenko – MD Candidate, Head of ENT-Department, Rauchfus Children's Municipal Multidisciplinary Clinical Center for High Medical Technologies (Russia, 191015, Saint Petersburg, 8, Ligovskii ave.); tel.: 8-921-310-91-55, e-mail: svolga-lor@mail.ru

ORCID: https://orcid.org/0000-0002-3377-8711

Sergei A. Artyushkin – MD, Professor, Head of the Chair of Otorhinolaryngology, Mechnikov North-Western State Medical University (Russia, 191015, Saint Petersburg, 41, Kirochnaia str.); tel.: +8 (812) 303-50-00, e-mail: Sergei.Artyushkin@szgmu.ru

ORCID: https://orcid.org/0000-003-4482-6157

УДК: 616.284-004-06; 616.28-008.14-089.819.843 https://doi.org/10.18692/1810-4800-2019-5-74-81

Кохлеарная имплантация при отосклерозе с IV степенью тугоухости и глухотой

Х. М. Диаб[1,2], В. С. Корвяков[1], А. А. Каибов[1], О. А. Пащинина[1], А. С. Мачалов[1], Л. И. Терехина[1]

[1] Научно-клинический центр оториноларингологии, Москва, 123182, Россия (Директор – член-корр. РАН, проф. Н. А. Дайхес)

[2] Кафедра оториноларингологии, факультет дополнительного профессионального образования, Российский национальный исследовательский медицинский университет имени Н. И. Пирогова, Москва, 117197, Россия

Cochlear implantation in otosclerosis with degree IV hearing loss and deafness

Kh. M. Diab[1,2], V. S. Korvyakov[1], A. A. Kaibov[1], O. A. Pashchinina[1], A. S. Machalov[1], L. I. Terekhina[1]

[1] Scientific and Clinical Center of Otorhinolaryngology, Moscow, 123182, Russia

[2] Department of Otorhinolaryngology, Faculty of Additional Vocational Education, Pirogov Russian National Research Medical University, Moscow, 117197, Russia

В статье представлен обзор литературы, посвященной такой патологии, как отосклероз с тяжелой степенью тугоухости и глухотой. В статье подробно описываются данная патология, методы исследования, анализируются статистические данные и разные методики хирургического лечения отосклероза с IV степенью тугоухости и их результаты. Описаны применяемые современные методы исследования диагностики и дифференциальной диагностики с другими патологиями в предоперационном периоде при отосклерозе с тяжелой тугоухостью и глухотой, опыт разных авторов в предоперационной подготовке больных с отосклерозом с тяжелой степенью тугоухости при КИ. Дан подробный анализ каждой методики при КИ, описаны сложности и осложнения (интраоперационные и послеоперационные), существенно влияющие на результаты реабилитации при кохлеарной имплантации у пациентов с отосклерозом с IV степенью тугоухости и глухотой. Остается открытым вопрос интраоперационной диагностики при данной патологии. Предлагаются разные способы регистрации рефлексов, но при этом они неэффективны при анкилозе стремени или после стапедопластики. Указываются нерешеные проблемы при данной патологии, которые необходимо будет решить для улучшения результатов реабилитации после КИ.
Ключевые слова: отосклероз, глухота, сенсоневральная тугоухость, кохлеарная имплантация.

Для цитирования: Диаб Х. М., Корвяков В. С., Каибов А. А., Пащинина О. А., Мачалов А. С., Терехина Л. И. Кохлеарная имплантация при отосклерозе с IV степенью тугоухости и глухотой. *Российская оториноларингология.* 2019;18(5):74–81. https://doi.org/10.18692/1810-4800-2019-5-74-81

The article presents a literature review devoted to such pathology as otosclerosis with severe hearing loss and deafness. The article describes in details this pathology, research methods, analysis of statistical data and different methods of surgical treatment of otosclerosis with degree IV hearing loss, as well as their results. The article describes the present-day methods of diagnostics and differential diagnostics with other pathologies in the preoperative period in otosclerosis with severe hearing loss and deafness. The experience of various authors in preoperative preparation of patients with otosclerosis with severe hearing loss in cochlear implantation (CI).

© Коллектив авторов, 2019

The detailed analysis of each CI technique, complexity and complications (intraoperative and postoperative), which significantly affects the results of rehabilitation in cochlear implantation in patients with otosclerosis with degree IV hearing loss and deafness. The problem of intraoperative diagnosis of this pathology remains unsolved. The authors suggest various ways of registration of reflexes, however, they are not effective in stapes ankylosis or after stapedoplasty. The article points out the unsolved problems in this pathology that need further development to improve the results of rehabilitation after CI.
Keywords: otosclerosis, deafness, sensorineural hearing loss, cochlear implantation.

For citation: Diab Kh. M., Korvyakov V. S., Kaibov A. A., Pashchinina O. A., Machalov A. S., Terekhina L. I. Cochlear implantation in otosclerosis with degree IV hearing loss and deafness. *Rossiiskaya otorinolaringologiya*. 2019;18(5):74–81. https://doi.org/10.18692/1810-4800-2019-5-74-81

Цель статьи: представить современное состояние вопроса на основе изучения научной литературы по проблеме хирургического лечения пациентов с отосклерозом с IV степенью тугоухости и глухотой.

Отосклероз – прогрессирующее ремоделирование костной капсулы лабиринта и костной спиральной пластинки, приводящее к дегенеративным изменениям мембранного лабиринта с полиморфным замещением вновь образованной костью спонгиозного или склеротического строения, что приводит к прогрессирующему снижению слуха, вплоть до глухоты.

По классификации Н. А. Преображенского (1962) в зависимости от данных тональной пороговой аудиометрии (ТПА) отосклероз подразделяется на тимпанальную, смешанную и кохлеарную формы. При смешанной и кохлеарной формах отосклероза, по классификации Н. А. Преображенского (1962), патологическому диффузному остеодистрофическому процессу подвержены все отделы костной капсулы лабиринта, в том числе и ниша окна преддверия (анкилоз стремени), поэтому у этих пациентов нарушено не только внутритимпанальное звукопроведение за счет неподвижности стремени, но, в некоторых случаях, и внутрилабиринтное – за счет изменений гидродинамики лабиринта, а также звуковосприятие – за счет нарушений электролитного состава жидкостей внутреннего уха, возможного «токсического» влияния метаболитов жизнедеятельности отосклеротических очагов на сенсорный эпителий лабиринта, который меняет свое функциональное состояние до парабиоза, а в некоторых случаях, возможно, и морфологическое – вплоть до его гибели [1]. То есть по данным ТПА у этих пациентов отмечается смешанная форма тугоухости, причем костно-воздушный интервал (КВИ) во всех случаях обусловлен нарушением внутритимпанального звукопроведения, т. е. является истинным, а у части больных имеет сочетанный характер, когда к внутритимпанальным присоединяются нарушения, связанные с внутрилабиринтным звукопроведением (который мы называем – «ложный» КВИ). При истинной кохлеарной форме отосклероза звукопроведение на уровне среднего уха (внутритимпанальное) не страдает, так как отсутствует анкилоз стремени, нарушено только внутрилабиринтное звуковосприятие, т. е. у этих пациентов по данным ТПА отмечаются сенсоневральная тугоухость в «чистом» виде без КВИ либо смешанная с небольшим КВИ, который является «ложным», так как обусловлен изменениями внутрилабиринтного звукопроведения. Следует заметить, что «ложный» КВИ при кохлеарной форме отосклероза отмечается только в случаях нарушения гидродинамики внутреннего уха, а потому не является постоянным. Для уточнения не только нарушений звукопроведения и (или) звуковосприятия у больных отосклерозом по данным ТПА, а также из соображений преимущественной локализации патологического процесса на основе КТ височных костей предложено внести изменения в рабочую классификацию отосклероза [1].

Истинная кохлеарная форма отосклероза впервые была описана H. P. House, J. L. Sheehy (1961), они отмечали воздушную проводимость порогов более 85 дБ и неопределенный порог костной проводимости (из-за ограничения возможностей аудиометров). Согласно недавним исследованиям кохлеарная форма отосклероза встречается у 1,5–2,3% пациентов с хронической СНТ, из них у 10% – с прогрессирующим ее течением [2].

Прогрессирующее течение деминерализации костной капсулы лабиринта при данной патологии может привести к двусторонней смешанной или глубокой СНТ вплоть до полной потери слуха, шуму в ушах, вестибулярным нарушениям (Arnold W., 1999).

Расположение деминерализованных очагов при отосклерозе можно встретить в разных отделах внутреннего уха: в улитке, полукружных каналах, внутреннем слуховом проходе и водопроводе преддверия, что в последующем вызывает тугоухость медленно или быстро прогрессирующего характера с сенсоневральным компонентом. Отосклеротические изменения полукружных каналов, как считается, возможно, являются причиной вестибулярных симптомов, что может быть связано с изменениями биохимического состава перилимфы [3].

Гистопатологические исследования показывают, что СНТ у пациентов с кохлеарной формой отосклероза проявляется отосклеротическими поражениями улиткового эндоста с последующей гиалинизацией спиральной связки и атрофией сосудистой полоски.

Противоречивые сообщения продолжают порождать неопределенность этиологии сенсоневральной потери слуха при отосклерозе [4]. Наличие СНТ объясняют нарушением кальциевого обмена, токсическим влиянием протеолитических ферментов (гидролаз) в отосклеротических очагах и продуктов активной костной перестройки, попадающих в эндолимфу, на слуховые волосковые клетки органа Корти и спирального органа; снижением кровотока в улитке вследствие вовлечения в процесс эндостального слоя ее капсулы в области сосудистой полоски и сброса крови через венозные шунты.

Имеется достаточное количество наблюдений связи между тяжестью СНТ и степенью кохлеарного эндостального поражения при отосклерозе [5].

Однако в некоторых случаях отмечается несоответствие между степенью поражения капсулы улитки и показателями аудиограмм [6]. Elonka Applebaum (1981) также наблюдали обширные отосклеротические изменения с участием кохлеарного эндоста, но при выявлении легкой степени тугоухости. Многие авторы указывают на изменения, наблюдаемые у пациентов с кохлеарной формой отосклероза: перикохлеарное расположение очагов, утолщение или истончение костной капсулы за счет деминерализации, сужение просвета улитки из-за единичных или множественных отосклеротических очагов или диффузное поражение; в то же время ряд авторов указывают на случаи, когда имелось истончение отической капсулы вплоть до дефекта стенки улитки [3, 4, 7].

Большое значение имеет правильная диагностика отосклероза у пациентов с «тяжелой» тугоухостью и глухотой. Больных смешанной или кохлеарной формой отосклероза обычно беспокоит субъективный ушной шум, в основном низкочастотного характера («шипение», «шум прибоя») в отличие от типичной СНТ, для которой характерен высокочастотный шум (звон, писк и т. д.). При камертональных исследованиях отмечаются положительные камертональные пробы Ринне и Федеричи. Латерализация звука камертонов С128–С2024 при проведении пробы Вебера или при ее аудиометрическом выполнении – в лучше слышащее ухо. При тональной пороговой аудиометрии у больных обычно отмечается полого нисходящий тип аудиометрической кривой без костно-воздушного интервала (КВИ) или с его наличием (от 5 до 15 дБ) на отдельные частоты аудиометрической тон-шкалы.

Одним из видов дифференциальной диагностики (для выявления начальных проявлений отосклероза) является акустическая импедансометрия. Отсутствие акустического рефлекса стременной мышцы иногда является самым ранним признаком отосклероза. При отосклерозе с фиксацией стремени исчезает как ипси-, так и контралатеральный акустический рефлекс стременной мышцы. Основной показатель, позволяющий заподозрить наличие у пациента кохлеарной формы отосклероза, – нормальные или несколько пониженные (от 4 до 10 дБ у молодых пациентов, до 15 дБ – у лиц старшей возрастной группы) значения порогов слуховой чувствительности к ультразвуку (УЗВ), определяемые по методике Б. М. Сагаловича (1963). При типичной СНТ различного генеза значения этого показателя в дБ значительно выше или вовсе отсутствуют. Существенное значение для диагностики кохлеарной формы отосклероза имеют и результаты проведения надпороговых аудиометрических исследований. Так, при определении дифференциального порога силы звука по Люшеру у пациентов регистрируются нормальные (0,8–1,0 дБ) или слегка пониженные (0,6–0,8 дБ) его значения, тогда как при СНТ они повышаются до 1–1,5 дБ. Помогают поставить правильный диагноз и результаты речевой аудиометрии.

На сегодняшний день КТ височных костей является основным объективным методом диагностики отосклероза, которая позволяет проводить точную визуализацию структур височных костей, также позволяет выявить локализацию, распространенность очагов отосклероза и определить степень активности процесса. Данные КТ височных костей помогают предварительно определить тактику хирургического этапа и сторону, с которой можно ввести наибольшее число электродов. По данным литературы, очаги отосклероза на КТ выявляют в 69–78% случаев, также указывают, что снижение информативности обусловлено изолированными очагами отосклероза или поверхностными очагами, слишком маленькими для визуализации. По мнению некоторых авторов, ложноотрицательные результаты КТ можно объяснить наличием неактивных очагов, которые по плотности сопоставимы с нормальной костью [3, 7]. С помощью КТ височных костей сравнивают степень поражения улитки при отосклерозе со степенью сенсоневральной потери слуха. КТ также показывает в области поражения очаги как пониженной, так и повышенной плотности из-за ремоделирования височной кости при отосклерозе, расположенные в регионах fenestra, ante fenestra и (или) вокруг улитки (двойное кольцо улитки) [8]. КТ-сканирование височной кости играет значительную роль в предоперационной оценке пациентов с отосклеро-

зом, которым планируется кохлеарная имплантация [5, 9].

Важную информацию дает МРТ-исследование, в особенности при распространении процесса в просвет лабиринта, о состоянии жидкостных сред внутреннего уха, внутреннего слухового прохода, а также для исключения сопутствующей ретрокохлеарной патологии и изменения головного мозга [10]. У пациентов с отосклерозом смешанной или кохлеарной формой, где предполагается улитковое поражение, МРТ может показать перилабиринтные изменения капсулы улитки в виде повышенной чувствительности при использовании Т1-режима [10].

В настоящее время не существует стандартных рекомендаций относительно лечения и реабилитации пациентов при прогрессирующем отосклерозе с тяжелой степенью тугоухости.

При прогрессирующем отосклерозе пациенту, как правило, могут быть предложены четыре варианта реабилитации: 1) электроакустическая коррекция слуха слуховыми аппаратами без хирургического вмешательства; 2) стапедопластика с последующим использованием слуховых аппаратов; 3) секундомирингопексия; 4) кохлеарная имплантация.

Опыт хирургического лечения пациентов со смешанной формой отосклероза с IV степенью смешанной тугоухости и выраженным сенсоневральным компонентом (костная проводимость снижена до 50–70 дБ по всей тон-шкале аудиометрической кривой) вторичного генеза показал, что сочетанное одномоментное применение стапедопластики аутохрящом на вену с заменой части перилимфы и секундомирингопексии в некоторых случаях является альтернативой кохлеарной имплантации [1]. У некоторых пациентов со смешанной формой отосклероза с тяжелой степенью тугоухости решение о проведении того или иного метода (или их сочетания) хирургического лечения может быть затруднено из-за двух факторов: во-первых, при тяжелой смешанной тугоухости трудно предсказать эффективность от стапедопластики [4, 6, 11], во-вторых, выраженное поражение капсулы улитки отосклеротическим процессом может привести к хирургическим осложнениям во время кохлеарной имплантации (КИ) [5].

КИ на сегодняшний день является единственным эффективным методом слухоречевой реабилитации у пациентов с отосклерозом с тяжелой потерей слуха, вне зависимости от генеза СНКТ. КИ зарекомендовала себя как «хороший» вариант восстановления слуха у пациентов с отосклерозом кохлеарной формы [9, 12, 13]. При этом некоторые авторы сообщают о неудовлетворительных результатах реабилитации пациентов с кохлеарной формой отосклероза после КИ, наблюдаемых из-за затруднения введения электрода, и о некоторых других осложнениях, на которых мы подробно остановимся ниже, связанных с изменениями улитки при отосклерозе [5, 14].

Эта операция характеризуется восстановлением слуховой афферентации путем непосредственной электростимуляции волокон слухового нерва с помощью введенных в улитку электродных систем. Преимущества КИ в реабилитации пациентов с тяжелой степенью СНТ при отосклерозе в настоящее время хорошо известны и поддерживаются многими исследователями [5, 12, 15–17]. Однако недостаточно проработанными остаются вопросы, связанные с хирургической тактикой при данной патологии и с особенностями реабилитации слуха.

В предоперационном периоде необходимо изучить все особенности анатомо-функционального состояния среднего и внутреннего уха, определить показания и противопоказания к КИ, степень распространенности процесса, возможные трудности и осложнения на разных этапах ее проведения [18].

В настоящее время наиболее часто применяется «классическая» методика КИ, разработанная в 1952 г. H. Wullstein и модифицированная в 1972 г. C. Jansen.

По мнению Mario Sanna, наиболее часто используемый вариант введения электрода при КИ – окно улитки [19]. Из-за отосклеротических изменений улитки часто полное введение электродной решетки затруднено и может требовать специального хирургического подхода.

В литературе приведены данные о различной степени выявления интраоперационной оссификации улитки при отосклерозе (от 5 до 51%), которые требуют наложения дополнительной стомы улитки [20].

Предложенная хирургическая тактика [21] зависит от степени оссификации улитки в пределах основного завитка. До 5 мм оссифицированные участки удаляются бором (на низких оборотах – до 5000) – начиная от окна улитки до появления просвета тимпанальной лестницы, после чего полностью удается ввести активный электрод [22]. В случаях оссификации более 5 мм было предложено накладывать 2 кохлеостомы (нижнюю и верхнюю). Освобождение спирального канала улитки начинается с удаления очагов оссификации в базальном завитке, верхнюю кохлеостому необходимо накладывать ниже переднего полюса подножной пластинки стремени на 1,2 мм после удаления передней ножки стремени, после чего ретроградно освобождается просвет улитки по направлению к месту перехода основного завитка во второй. Сверление алмазным бором нужно начинать у передней ножки стремени книзу и медиально до достижения созданного про-

света со стороны нижней кохлеостомы. Данная методика позволяет освободить просвет улитки с минимальной травмой структур внутреннего уха (спиральной пластинки, модиолуса и клеток спирального ганглия) с последующим введением активного стандартного электрода [18].

Mario Sanna и другие авторы отметили трудность введения электрода или даже неправильную установку его через ложное деминерализованное кольцо кохлеарной оссификации [5, 17, 19].

В гистопатологическом исследовании M. Li (2011) были проанализированы особенности строения улитки в случаях неполного введения электрода, найдено окостенение, суживающее просвет улитки за счет отосклеротических очагов. Помимо этого, авторы отметили, что статистически значимым признаком, приводящим к неполному введению, является переход электрода в лестницу преддверия к боковой стенке улитки с повреждением спиральной связки, тем самым неполная вставка зависит от количества электродов, которые перешли из одной лестницы в другую [23].

Некоторые авторы приводят клинические случаи, когда электродная решетка вводилась в вестибулярную лестницу, так как имелось полное окостенение базального завитка, что не позволяло ввести электрод в тимпанальную лестницу. Полный ввод электрода в лестницу преддверия был достигнут без послеоперационных осложнений и неблагоприятных исходов. Поэтому введение электрода в вестибулярную лестницу было предложено использовать как дополнительный вариант в случаях полного сужения или окостенения барабанной лестницы без неблагоприятных результатов [24]. Однако другие авторы указывают, что введение электрода в вестибулярную лестницу при КИ пациенту с отосклерозом привело к диффузной патологической стимуляции лицевого нерва с болевым синдромом, в связи с чем электрод был отключен [25].

Известно, что установка электродной системы в лестницу преддверия уменьшает эффективность после КИ (Альтман Я. А., 2003; Таварткиладзе Г. А., 2013).

При выполнении КИ с отосклерозом трудности возникают как на хирургическом этапе, так и на этапе реабилитации (Marshall A. H., 2005).

Введение электрода может оказаться проблематичным из-за кохлеарного окостенения, сужения улитковых каналов или перикохлеарной гиподензии (истончаясь, в стенке улитки может образоваться дефект – «третье окно», что повышает риск попадания электрода за пределы улитки) [5], при этом спинномозговая жидкость может фонтаном поступить через дефект стенки улитки из-за его деминерализации и разрушения костной стенки.

Макарем и Линтикум [26] описали следующий клинический случай: на КТ височных костей они отметили образование дефекта стенки улитки при кохлеарной форме отосклероза в области среднего и апикального завитков улитки. Исходя из этого, сделали вывод, что резорбция костной стенки улитки при отосклерозе может стать причиной поражения в виде «третьего окна», и это является потенциальной причиной для ликвореи и введения электродной решетки за пределы улитки через дефект при КИ. Такие случаи могут привести к серьезным осложнениям.

После операции отмечаются усиление тиннитуса, головокружение и головные боли у 13,3% больных, что привело к отключению некоторых электродов и позже эксплантации и реимплантации на другом ухе (Manuel Sainz, 2009).

Несмотря на «положительные» результаты КИ при отосклерозе с высокой степенью тугоухости [11, 16], структурные изменения улитки вызывают трудности в проведении электрической стимуляции, влияющие на значения порогов, силы импульса, скорость стимуляции и в итоге – на число работающих активных электродов. Эти осложнения могут привести к неблагоприятному исходу на дальнейших этапах слухоречевой реабилитации.

При подключении процессора через 4–6 недель после КИ у части пациентов возникают проблемы: патологическая стимуляция лицевого нерва (ПСЛН) [11, 16] и ухудшение результатов реабилитации, связанное с шумом и повышенным дискомфортом.

Известно, что при отосклерозе значительно чаще встречается ПСЛН после КИ (с частотой до 75%) [11]. A. H. Marshall et al. (2005) наблюдали после КИ у 17% пациентов с отосклерозом СНТ глубокой степени стимуляцию лицевого нерва, по сравнению с контрольной группой, также и другие авторы наблюдали данное осложнение в 25–75% случаев, что требовало деактивацию дистальных (апикальных) электродов для преодоления ПСЛН [5]. Выполненные анатомические исследования показали, что костная стенка между лицевым нервом в лабиринтном сегменте и базальным завитком улитки у места перехода из нисходящего в восходящую часть самая тонкая (0,52 мм). Ряд авторов считают, что стимулирование лицевого нерва является результатом изменения электрического сопротивления кости и (или) уменьшения расстояния от электрода до лицевого нерва (с возможностью образования дефекта в стенке улитки) [16]. Электрод, располагаясь в верхнем базальном завитке улитки, наиболее часто вызывает стимуляцию лицевого нерва. Близость этого участка к лабиринтному сегменту лицевого нерва предполагает, что патологическое поражение кости между лабиринтным сегментом

лицевого нерва и верхним базальным завитком улитки имеет важное значение в патофизиологии ПСЛН [27]. Однако подробный анализ этих результатов показал, что ПСЛН имеет связь с видом используемого электрода. Сообщается, что с перимодиолярным электродом ПСЛН намного меньше и соответствует 5% [13, 25, 28]. А в другой группе пациентов, имплантируемых с помощью прямого электрода [25], соответственно от 6 [29] до 40%. В зависимости от применяемого типа электродной решетки при КИ была зафиксирована значительная разница частоты встречаемости стимуляции лицевого нерва [11, 16, 20, 30]. Однако следует учитывать и другие факторы, влияющие на ПСЛН при использовании одного и того же типа электрода. При использовании прямых электродов стимуляция лицевого нерва встречалась в 7,14% случаев (Quaranta A., 2004), в то время как другие авторы (Jaekel O., 2004; Ramsden P., 2007), используя такой же электрод получили данное осложнение в 33–66,6% случаев. Влияние различных типов электродных решеток на ПСЛН зависит как минимум от двух причин: толщины костной стенки между лабиринтным отделом нерва и улиткой и расположения электрода (вторая причина – зависит от отохирурга в достаточной степени). Прямая электродная решетка располагается после введения в улитку у наружной стенки барабанной лестницы, т. е. значительно дальше от модиолюса и клеток спирального ганглия и ближе к VII нерву, в то время как перимодиолярная электродная решетка находится максимально близко к медиальной стенке барабанной лестницы и, соответственно, располагается вблизи клеток спирального ганглия, которые необходимо стимулировать и на отдалении от лицевого нерва. Благодаря этому обеспечивается возможность стимуляции более локализованной группы нейронов (Jeong J., 2015; Telmesani L. M., 2015), что приводит к более четкому восприятию звука и улучшению разборчивости речи; уменьшается риск развития осложнений, связанный с ПСЛН. Снижение стимуляции слухового нерва может оказать негативное влияние на результаты речевой дискриминации, по крайней мере на непрерывное чередование разности восприятия речевых стимулов. При усилении стимулов для улучшения речевого восприятия, что может привести к патологической стимуляции слухового нерва, дискомфорту и усилению шума в ушах, требуется выключение электродов на уровне патологической стимуляции. Стимуляция лицевого нерва ограничивает оптимальное использование кохлеарного имплантата и часто требует перепрограммирования, с подбором умеренных частот стимулирования. В некоторых случаях результаты стимуляции лицевого нерва приводят к выраженному дискомфорту вплоть до болевых ощущений. При постоянной и выраженной стимуляции лицевого нерва кохлеарный имплантат практически бесполезен, что приводит к эксплантации или реимплантации [31]. Некоторые авторы считают, что все случаи ПСЛН появляются при первоначальном подключении имплантата. Однако не во всех случаях ПСЛН может быть при подключении, а существует разность по времени между активацией имплантата и началом стимуляции, при этом были описаны случаи стимулирования после КИ через 13 лет. Потенциальная причина стимуляции лицевого нерва, проявляющаяся у одних пациентов и отсутствующая у других при отосклерозе, остается не до конца выясненной.

При облитерации улитки используются разновидности прямой стандартной электродной решетки – двойные электродные решетки, которые вводятся в различные завитки улитки, благодаря чему увеличивается количество доступных для стимуляции каналов.

Также остается открытым вопрос о выборе метода интраоперационной регистрации стапедиального рефлекса при КИ при отосклерозе с тяжелой степенью тугоухости.

Выводы

Восстановление или коррекция слуха пациентов при отосклерозе с выраженной СНТ IV степени или глухотой с помощью консервативного лечения, слухопротезирования неэффективны, стапедопластика не дает улучшения слуха или не показана при кохлеарной форме отосклероза.

На сегодняшный день КИ является единственным эффективным методом слухоречевой реабилитации такой категории больных. Хотя и накоплен большой хирургический опыт для проведения КИ, но остаются определенные трудности и особенности интраоперационного и послеоперационного ведения пациентов с отосклерозом. Нет четких критериев и рекомендаций ведения пациентов с отосклерозом с глубоким снижением слуха и глухотой на всех трех этапах КИ, что требует разработать тактику ведения пациентов с данной патологией.

Авторы заявляют об отсутствии конфликта интересов.

ЛИТЕРАТУРА/ REFERENCES

1. Корвяков В. С., Диаб Х. М., Пащинина О. А., Ахмедов Ш. М. Хирургическое лечение больных кохлеарной формой отосклероза. *Российская оториноларингология*. 2017;5(90):35–43 [Korvyakov V. S., Diab Kh. M.,

Pashchinina O. A., Akhmedov Sh. M. Surgical treatment of patients with the cochlear form of otosclerosis. *Rossiiskaya otorinolaringologiya.* 2017;5(90):35–43 (in Russ.)]. https://doi.org/10.18692/1810-4800-2017-5-35-43
2. Крюков А. И., Пальчун В. Т., Кунельская Н. Л. Лечебно-диагностический алгоритм кохлеарной формы отосклероза: методические рекомендации, 2010. 14 с. [Kryukov A. I., Pal'chun V. T., Kunel'skaya N. L. *Lechebno-diagnosticheskii algoritm kokhlearnoi formy otoskleroza*: Metodicheskie rekomendatsii, 2010. 14 p. (in Russ.)]
3. Marx M., Lagleyre S., Escude B., Demeslay J., Fraysse B. Correlation between CT scan findings and hearing thresholds in otosclerosis. *Acta otolaryngol.* 2011;131:351-357. doi: 10.3109/00016489.2010.549841
4. Calmels M. N., Viana C., Wanna G. Very far-advanced otosclerosis: stapedotomy or cochlear implantation. *Acta Otolaryngol.* 2007;127(6):574–578. doi:10.1080/00016480600987768
5. Rotteveel L. J., Proops D. W., Ramsden R. T. Cochlear implantation in 53 patients with otosclerosis: demographics, computed tomographic scanning, surgery, and complication. *Otol. Neurotol.* 2004;25(6):943–952.
6. Berrettini S., Burdo S., Forli F. Far advanced otosclerosis: stapes surgery or cochlear implantation. *Otolaryngol.* 2004;33(3):165–171.
7. Lagleyre S., Sorentino T., Calmes M. N., Escude B., Shin Y. J. Reliability of high-resolution CT scan in diagnosis of otosclerosis. *Otology Neurotology.* 2009;30:1152–1159. doi: 10.1097/MAO.0b013e3181c2a084
8. Lee T. C., Aviv R. I., Chen J. M., Nedzelski J. M., Fox A. J., Symons S. P. CT grading of otosclerosis. *AJNR Am. J. Neuroradiol.* 2009;30:1435–1439. doi: https://doi.org/10.3174/ajnr.A1558
9. Marshall A. H., Fanning N., Symons S., Shipp D., Chen J. M., Nedzelski J. M. Cochlear implantation in cochlear otosclerosis. *Laryngoscope*. 2005;115:1728–1733. doi: 10.1097/01.mlg.0000171052.34196.ef.
10. Корвяков В. С., Диаб Х. М., Пащинина О. А., Ахмедов Ш. М. Секундомирингопексия. *Российская оториноларингология.* 2017;6(91):80–88 [Korvyakov V. S., Diab Kh. M., Pashchinina O. A., Akhmedov Sh. M. Secondomiringopexy. *Rossiiskaya otorinolaringologiya.* 2017;6(91):80–88 (in Russ.)]. https://doi.org/10.18692/1810-4800-2017-6-80-88
11. Quaranta N., Bartoli R., Lopriore A. Cochlear implantation in otosclerosis. *Otol. Neurotol.* 2005;26:983–987.
12. Psillas G., Kyriafinis G., Constantinidis J., Vital V. Far-advanced otosclerosis and cochlear implantation. *B-ENT.* 2007; 3(2):67–71.
13. Semaan M. T., Gehani N. C., Tummala N. Cochlear implant outcomes in patients with far advanced otosclerosis. *Am. J. Otolaryngol.* 2012;33:608–614. doi: 10.1016/j.amjoto.2012.05.001
14. Диаб Х. М., Дайхес Н. А., Юсифов К. Д., Пащинина О. А. Случаи осложнений кохлеарной имплантации. *Российская оториноларингология.* 2017;6(91):21–27 [Diab Kh. M., Daikhes N. A., Yusifov K. D., Pashchinina O. A. The cases of complications after cochlear implantation. *Rossiiskaya otorinolaringologiya.* 2017;6(91):21–27. (in Russ.]. https://doi.org/10.18692/1810-4800-2017-6-21-27
15. Castillo F., Polo R., Guiterez A., Reyes P., Royuela A., Alonso A. Cochlear implantation outcomes in advanced otosclerosis. *Am. J. Otolaryngol.* 2014;35:558–564. doi: 10.1016/j.amjoto.2014.03.011
16. Диаб Х. М., Дайхес Н. А., Каибов А. А., Мачалов А. С. Кохлеарная имплантация при отосклерозе с выраженным снижением слуха и глухотой. Материалы VII Петербургского международного форума оториноларингологов России, 2018. С. 171 [Diab Kh. M., Daikhes N. A., Kaibov A. A., Machalov A. S. Kokhlearnaya implantatsiya pri otoskleroze s vyrazhennym snizheniem slukha i glukhotoi. *Materialy VII Peterburgskogo mezhdunarodnogo foruma otorinolaringologov Rossii*, 2018. (in Russ.)].
17. Sainz M., Garcia-Valdecasas J., Ballesteros J.M. Complications and pitfalls of cochlear implantation in otosclerosis: A 6-year follow up cohort study. *Otol. Neurotol.* 2009;30:1044–1048. doi: 10.1097/MAO.0b013e31819d34c9
18. Диаб Х. М., Дайхес Н. А., Юсифов К. Д., Пащинина О. А., Кондратчиков Д., Умаров П. У., Кузнецов А. О. Осложнения кохлеарной имплантации. *Анналы хирургии.* 2015;4:5–8 [Diab Kh. M., Daikhes N. A., Yusifov K. D., Pashchinina O. A., Kondratchikov D., Umarov P. U., Kuznetsov A. O. Cases of complications of cochlear implantation. Annaly khirurgii. 2015;4:5–8. (in Russ.)]. http://www.medlit.ru/journalsview/annalsofsurgery/view/journal/2015/issue-4/423-oslozhneniya-kohlearnoy-implantacii/
19. Sanna M., Free R., Merkus P. *Surgery for Cochlear and Other Auditory Implants*. Stuttgart: Georg Thieme Verlag. 2016: 277–284.
20. Jaekel K., Aschendorff A., Klenzner T., Laszig R. Results with the Contour cochlear implant in patients with cochlear otosclerosis. *Laryngorhinootologie.* 2004;83:457–460. doi: 10.1055/s-2004-814456
21. Дайхес Н. А., Диаб Х. М., Пащинина О. А., Кондратчиков Д. С., Юсифов К. Д., Умаров П. У., Сираева А. Р. Сложные случаи кохлеарной имплантации. *Альманах клинической медицины.* 2016;44(7):821–827 [Daikhes N. A., Diab Kh. M., Pashchinina O. A., Kondratchikov D. S., Yusifov K. D., Umarov P. U., Siraeva A. R. Difficult cases of cochlear implantation. *Almanac of Clinical Medicine.* 2016;44(7):821-827. (in Russ.) https://doi.org/10.18786/2072-0505-2016-44-7-821-827.
22. Диаб Х. М., Дайхес Н. А., Пащинина О. А., Сираева А. Р., Кузнецов А. О. Щадящий способ введения стандартного электрода при оссификации улитки. *Вестник оториноларингологии.* 2016;81(3):54–56 [Diab Kh. M., Daikhes N. A., Pashchinina O. A., Siraeva A. R., Kuznetsov A. O. Gentle way of introducing the standard electrode by ossification of the cochlea. *Vestnik otorinolaringologii.* 2016;81(3):54–56. (in Russ.)]. doi: 10.17116/otorino201681354-56
23. Lee J., Nadol J. B. Jr., Eddington D. K. Factors associated with incomplete insertion of electrodes in cochlear implant surgery: A histopathologic study. *Neurotol*. 2011;16:69–81. doi: 10.1159/000316445
24. Lin K., Marrinan M. S., Waltzman S. B., Roland J. T. Jr. Multichannel cochlear implantation in the scala vestibuli. *Otol. Neurol.* 2006;27:634–638. doi: 10.1097/01.mao.0000224095.63354.1a

25. Кузовков В. Е., Клячко Д. С., Радионова Ю. О., Пудов В. И. Особенности настройки речевых процессоров у пациентов после кохлеарной имплантации с сенсоневральной тугоухостью различных этиологий. *Российская оториноларингология*. 2015;5(78):49–53 [Kuzovkov V. E., Klyachko D. S., Radionova Yu. O., Pudov V. I. Features of speech processor tuning in patients after cochlear implantation with sensorineural hearing loss of various etiologies. *Rossiiskaya otorinolaringologiya.* 2015;5(78):49–53. (in Russ.)]. http://www.entru.org/files/preview/2015/05/49/
26. Makarem A., Linthicum F. Cavitating otosclerosis. *Ot. Neurotol.* 2008;29:730–731. doi: 10.1097/MAO.0b013e3181799763
27. Smullen J. L., Polak M., Hodges A. V. Facial nerve stimulation after cochlear implantation. *Laryngoscope*. 2005;115:977–982. doi: 10.1097/01.MLG.0000163100.37713.C6
28. Aschendorff A., Jaekel K., Klenzner T., Laszig R. Impact of electrode design on facial nerve stimulation in otosclerosis. *Cochlear Implants Int.* 2004;5:63–65. doi: 10.1002/cii.170.
29. Кузнецов А. О., Наумова И. В., Пашков А. В. Мониторинг межэлектродного сопротивления различных систем кохлеарной имплантации в течение первых двух лет слухоречевой реабилитации. *Российская оториноларингология.* 2016;1(80):61–66 [Kuznetsov A. O., Naumova I. V., Pashkov A. V. Monitoring of interelectrode resistance of various cochlear implantation systems during the first two years of auditory and verbal rehabilitation. *Rossiiskaya otorinolaringologiya.* 2016;1(80):61–66 (in Russ.)]. https://doi.org/10.18692/1810-4800-2016-1-61-66
30. Ramsden R., Rotteveel L., Proops D. Cochlear implantation in otosclerotic deafness. *Adv Otorhinolaryngol*. 2007;65:328–334. doi: 10.1159/000098855
31. Polak M., Ulubil S.A., Hodges A., Balkany T. Revision cochlear implantation for facial nerve stimulation in otosclerosis. *Arch. Otolaryngol. Head Neck Surg.* 2006;132:398–404. doi: 10.1001/archotol.132.4.398

Информация об авторах

Диаб Хассан Мохамад Али – доктор медицинских наук, главный научный сотрудник, руководитель научно-клинического отдела заболеваний уха, Научно-клинический центр оториноларингологии (123182, Россия, Москва, Волоколамское шоссе, д. 30, стр. 2); тел.: 8-919-101-33-00, e-mail: Hasandiab@mail.ru.

ORCID: https://orcid.org/0000-0001- 5337-3239

Корвяков Василий Сергеевич – доктор медицинских наук, главный научный сотрудник научно-клинического отдела заболеваний уха, Научно-клинический центр оториноларингологии (123182, Россия, Москва, Волоколамское шоссе, д. 30, стр. 2); тел.: 8-910-443-69-40, e-mail: Korvyakov56@mail.ru

Пащинина Ольга Александровна – кандидат медицинских наук, заведующая отделением научно-клинического отдела заболеваний уха, Научно-клинический центр оториноларингологии (123182, Россия, Москва, Волоколамское шоссе, д. 30, стр. 2); тел.: 8-916-024-83-83, e-mail: Olga83@mail.ru

✉ **Каибов Абдулфетах Аскерович** – соискатель отдела заболеваний уха, Научно-клинический центр оториноларингологии (123182, Россия, Москва, Волоколамское шоссе, д. 30, стр. 2); тел.: 8-937-777-87-50, e-mail: kaibov2989@mail.ru

Мачалов Антон Сергеевич – кандидат медицинских наук, начальник научно-клинического отдела аудиологии, слухопротезирования и слухоречевой реабилитации, Научно-клинический центр оториноларингологии (123182, Россия, Москва, Волоколамское шоссе, д. 30, стр. 2); тел.: 8-964-502-98-78, e-mail: anton-machalov@mail.ru

Терехина Людмила Ивановна – кандидат исторических наук, ведущий научный сотрудник отдела науки, Научно-клинический центр оториноларингологии (123182, Россия, Москва, Волоколамское шоссе, д. 30, стр. 2); тел.: +7 (926)-453-19-20; e-mail: terechina@mail.ru

Information about authors

Hassan M. Diab – MD, chief research associate, Head of Scientific Clinical Department of Ear Diseases, Clinical Research Centre of Otorhinolaryngology (Russia, 123182, Moscow, 30/2, Volokolamsk Shosse str.); tel.: 8-919-101-33-00, e-mail: hasandiab@mail.ru

ORCID: https://orcid.org/0000-0001-5337-3239

Vasilii S. Korvyakov – MD, chief research associate of Scientific Clinical Department of Ear Diseases, Clinical Research Centre of Otorhinolaryngology (Russia, 123182, Moscow, 30/2, Volokolamsk Shosse str.); tel.: 8-910-443-69-40, e-mail: korvyakov56@mail.ru

Ol'ga A. Paschinina – MD Candidate, Head of Division of Scientific Clinical Department of Ear Diseases, Clinical Research Centre of Otorhinolaryngology (Russia, 123182, Moscow, 30/2, Volokolamsk Shosse str.); tel.: 8-916-024-83-83, e-mail: olga83@mail.ru

✉ **Abdulfetakh A. Kaibov** – external student of the Department of Ear Diseases, Clinical Research Centre of Otorhinolaryngology (Russia, 123182, Moscow, 30/2, Volokolamsk Shosse str.); tel.: 8-937-777-87-50; e-mail: Kaibov2989@mail.ru

Anton S. Machalov – MD Candidate, Head of Division of Scientific Clinical Department of Audiology, Hearing Prosthetics and Hearing and Speech Rehabilitation, Clinical Research Centre of Otorhinolaryngology (Russia, 123182, Moscow, 30/2, Volokolamsk Shosse str.); tel.: 8-964-502-98-78, e-mail: anton-machalov@mail.ru

Lyudmila I. Terekhina – Candidate of Historical Sciences. leading research associate of the Department of Science, Clinical Research Centre of Otorhinolaryngology (Russia, 123182, Moscow, 30/2, Volokolamsk Shosse str.); tel.: +7(926)-453-19-20; e-mail: terechina@mail.ru

УДК 616.284-002.2:616.284.7-089.874 https://doi.org/10.18692/1810-4800-2019-5-82-88

Актуальные вопросы мастоидопластики при реконструктиивных операциях на среднем ухе

Д. Д. Стяжкин[1], В. В. Дворянчиков[1], Ф. А. Сыроежкин[1], П. А. Коровин[1]

[1] Военно-медицинская академия имени С. М. Кирова,
Санкт-Петербург, 194044, Россия
(Начальник кафедры отоларингологии и клиники оториноларингологии,
заслуженный врач Российской Федерации – В. В. Дворянчиков)

The important issues of mastoidoplasty during reconstructive operations on the middle ear

D. D. Styazhkin[1], V. V. Dvoryanchikov[1], F. A. Syroezhkin[1], P. A. Korovin[1]

[1] Kirov Military Medical Academy,
Saint Petersburg, 194044, Russia

Хирургическое лечение пациентов, страдающих хроническим гнойным средним отитом, является актуальным вопросом отиатрии. Высокая частота неудовлетворительных результатов оперативного лечения пациентов с хроническим гнойным средним отитом, отсутствие оптимальной (общепринятой) тактики их хирургического лечения, сохраняющееся нарушение слуха после санирующих операций определяет актуальность данной проблемы: необходимость выявления причин неудовлетворительных результатов, разработки алгоритма и новых способов хирургического лечения. У ЛОР-врачей скложилось мнение, что облитерация полости сосцевидного отростка, применяемая после модифицированной радикальной мастоидэктомии, является достаточной для предотвращения проблем, таких как оторея, инфекция, разрастание грануляционной ткани и потеря слуха. Облитерация может быть выполнена с использованием различных методов и материалов, включая, аутологичную костную крошку и пыль, гидроксиапатит, хрящ и периостально-перикраниальные лоскуты. Облитерация полости сосцевидного отростка была предложена для облегчения заживления и эпителизации, и может быть выполнена при первоначальной процедуре пластики канала или во время вторичной отсроченной процедуры. Облитерация уменьшает объем полости сосцевидного отростка, тем самым уменьшая размер прохода, что необходимо для эффективного контроля над заболеванием. Уменьшение глубины полости сосцевидного отростка и общего объема также помогает устранить участки с постоянным накоплением влаги, теоретически уменьшая частоту необходимой очистки.
Ключевые слова: мастоидальная полость, мастоидопластика, трансплантат, хронический гнойный средний отит, санирующая операция, миофасциальный лоскут.

Для цитирования: Стяжкин Д. Д., Дворянчиков В. В., Сыроежкин Ф. А., Коровин П. А. Актуальные вопросы мастоидопластики при реконструктиивных операциях на среднем ухе. *Российская оториноларингология.* 2019;18(5):82–88. https://doi.org/10.18692/1810-4800-2019-5-82-88

Surgical treatment of patients suffering from chronic suppurative otitis media is an important issue of otiatry. The high frequency of unsatisfactory results of surgical treatment of patients with chronic suppurative otitis media, the lack of optimal (generally accepted) approach to their surgical treatment, the persistent hearing loss after sanitizing operations determines the relevance of this problem: the need to identify the causes of unsatisfactory results, develop an algorithm and new methods of surgical treatment. ENT physicians generally believe that the obliteration of the mastoid cavity, applied after modified radical mastoidectomy, is sufficient to prevent such problems as otorrhea, infection, the proliferation of granulation tissue and hearing loss. Obliteration can be performed using various methods and materials, including autologous bone chips and dust, hydroxyapatite, cartilage, and periosteal-pericranial flaps. Obliteration of the mastoid cavity was proposed to facilitate healing and epithelialization and can be performed during the initial procedure of the canal plasty or during the secondary delayed procedure. Obliteration reduces the volume of the mastoid process cavity, thereby reducing the size of the lumen, which is necessary for effective control of the disease. Reduction of depth and the total volume of the mastoid cavity also provides the elimination of the areas with permanent accumulation of moisture, theoretically reducing the frequency of the necessary cleaning.
Keywords: mastoid cavity, mastoidoplasty, graft, chronic suppurative otitis media, sanitizing operation, myofascial flap.

© Коллектив авторов, 2019

For citation: Styazhkin D. D., Dvoryanchikov V. V., Syroezhkin F. A., Korovin P. A. The important issues of mastoidoplasty during reconstructive operations on the middle ear. *Rossiiskaya otorinolaringologiya*. 2019;18(5):82–88. https://doi.org/10.18692/1810-4800-2019-5-82-88

По данным ВОЗ, 65–330 млн человек во всем мире страдают хроническим гнойным средним отитом (ХГСО), 60% из них имеют значительное снижение слуха [1]. Несмотря на то что инфекция сосцевидной полости длительное время считалась трудноизлечимым заболеванием, лишь немногие хирургические вмешательства на ухе могут соперничать с эффективностью современной мастоидэктомии. Эта операция не входила в отиатрическую практику вплоть до 1870 года, когда ее впервые выполнил Сэр Уильям Уайльд с применением ретроаурикулярного разреза [2]. Прототипом современной радикальной операции послужила простая трепанация сосцевидного отростка по Kessel (1885), которую потом дополнили удалением задней стенки слухового прохода и стенки аттика, в результате чего барабанная и мастоидальная полости объединялись в одну полость [3]. Первоначально простую мастоидэктомию или антротомию использовали для лечения острого мастоидита. Это было до применения радикальной мастоидэктомии в качестве основного вмешательства для лечения хронического отита или случаев хронического отита, сопровождающихся внутричерепными осложнениями [4].

Основной целью радикальной операции является ликвидация очага инфекции в среднем ухе в целях предупреждения развития внутричерепных осложнений. В этом аспекте она не потеряла своей актуальности и сегодня [5–8]. Посредством этого вмешательства достигается хороший санирующий эффект и обеспечивается профилактика внутричерепных осложнений, однако к полному выздоровлению применение этой методики зачастую не приводит [9–11]. На современном этапе большинство отиатрических школ классифицируют мастоидэктомию исходя из принципа удаления задней стенки наружного слухового прохода (открытая методика) и ее сохранения или восстановления (закрытая методика) [12–16]. Существует множество вариантов и модификаций этих операций. При «открытых» способах хирургического лечения хронического гнойного среднего отита максимально сохраняются неповрежденные участки звукопроводящей системы, иногда «мостик» или высокая «шпора». Тимпанопластику чаще выполняют вторым этапом [17]. При «открытой» методике санирующей операции на среднем ухе формируется трепанационная полость [18–22], заживление которой может протекать длительно, с образованием грануляций, рубцов и экссудацией, иногда требующих повторного вмешательства. Объем трепанационной полости височной кости может влиять на послеоперационный период. По данным разных авторов, у 20–30% оперированных больных не удается обеспечить стойкую ремиссию [23, 24]. Для определения патологического процесса, развивающегося при этом в ухе, в литературе используют различные термины: «болезнь трепанационной полости», «патологическое состояние оперированного среднего уха», «хронический гнойный тотальный тимпанит», но чаще патологическое состояние в трепанационной полости именуется как «болезнь оперированного уха» [24–26]. Отрицательные свойства больших трепанационных полостей [27, 28] побудили отохирургов к разработке «щадящих» санирующих операций с эндауральным и заушным подходом [29]. При «закрытых» операциях сохраняется задняя стенка слухового прохода, а мастоидальная полость дренируется через адитус в барабанную полость. Тимпанопластика в этих случаях выполняется одномоментно или вторым этапом [17]. К недостаткам «закрытых» санирующих операций на ухе относят: отсутствие условий для визуального контроля за мастоидальной полостью в послеоперационном периоде, трудность санации всех клеток сосцевидного отростка, особенно при пневматическом типе строения, высокая частота рецидивов холестеатомы [30, 31]. Часто развивающий блок адитуса приводит к разобщению мастоидальной и барабанной полости, способствует деструкции и отогенным осложнениям [32–34]. Продолжающийся воспалительный процесс наблюдается у 15–35% пациентов, перенесших санирующую операцию на ухе [35–37]. Многие авторы указывают на наличие связи отдаленных результатов мастоидопластики послеоперационной полости и ее размера: полости большего размера заживают хуже, нежели малые полости [38–40]. После санирующей операции в большой полости нарушаются механизмы самоочищения и накапливаются продукты жизнедеятельности клеток – эпидермальные и серные массы. Попадание воды, а также общее и местное переохлаждение приводят к обострению воспалительного процесса в ухе. Ряд зарубежных авторов приводят наблюдения, свидетельствующие о том, что образующаяся в результате полость не заживает у 20–60% оперированных больных в течение 6 и более месяцев [41, 42]. V. D. Jansen (1984) отмечал наличие неэпидермизированной полости после радикальной операции на ухе у 30% больных. Причиной нарушения эпидермизации являлись высокая задняя костная стенка наружного слу-

хового прохода, углубление (карман) в области верхушки сосцевидного отростка, узкий слуховой проход, затрудняющий аэрацию и эффективный уход за послеоперационной полостью, зияющее устье слуховой трубы [43]. По мнению D. Plester (1985), причинами неполной эпидермизации послеоперационной полости являются недостаточная аэрация, неудовлетворительный обзор всех отделов полости, в частности недостаточный доступ к синодуральному углу, высокая задняя костная стенка наружного слухового прохода и остающиеся невскрытыми ретротимпанальные клетки [44]. Кроме того, повышенная потребность в газообмене у больных ХГСО даже при нормально функционирующей слуховой трубе создает отрицательное давление в полостях среднего уха, усиливая дальнейшие патологические преобразования. Объясняется это изменением газообмена в среднем ухе, который регулируется не только слуховой трубой, но и центральной нервной системой через рецепторы слизистой оболочки среднего уха, функция которых нарушается вследствие хронического воспаления. Соответственно, поглощение кислорода патологически измененной слизистой оболочкой в полостях клеточной системы сосцевидного отростка увеличивается многократно [45]. Результатами более интенсивного газообмена патологически перестроенной слизистой оболочкой ячеистой системы среднего уха являются пролабирование тимпанальной мембраны, образование ретракционных карманов и, в том числе, нарушение путей вентиляции среднего уха.

Для решения проблемы большой послеоперационной полости предложено значительное число хирургических приемов, объединенных под общим названием «мастоидопластика» [46, 47]. При этом авторы, как правило, не уточняют конкретные величины, относящие послеоперационную полость к «большой» или к «малой». Анализ научных статей выявил небольшое количество работ, где указаны четкие градации размеров послеоперационной полости. Так, в диссертации А. А. Гусаковой (2009) объем трепанационного дефекта, превышающий объем наружного слухового прохода более чем в 2 раза (от 2,1 до 4,5 см^3), эмпирически определен как большой. Некоторые авторы предлагают считать объем трепанационной полости менее 2,0 мл как малая полость, полость объемом 3–4 мл – средняя, более 4,0 мл – большая [48]. В основе разграничения малой полости от большой, по мнению других авторов, является вовлечение нижней стенки входа в пещеру в формирование полости. При сохранении ее интактной полость рассматривают как малую, при нарушении этого анатомического ориентира – как большую.

Несмотря на значительные успехи, достигнутые в функционально-реконструктивной хирургии гнойно-воспалительных заболеваний уха, золотого стандарта в выборе оптимального варианта хирургического вмешательства (открытый или закрытый типы) на сегодняшний день не существует [49]. Выбор метода определяется распространенностью патологического процесса, морфофункциональным состоянием среднего и наружного уха, технической выполнимостью того или иного метода. Следует учитывать, что санирующая операция с одномоментной тимпанопластикой и формированием «открытой» мастоидальной полости без мастоидопластики имеет ряд принципиальных недостатков: повышается риск возникновения болезни оперированного уха вследствие неполной эпидермизации и патологического рубцевания полостей среднего уха, образование карманов и глубоких ниш, препятствующих самоочищению мастоидальной полости. Реконструктивный этап операции по поводу «болезни оперированного уха» предусматривает восстановление архитектоники среднего уха, тем самым устранение условий, предрасполагающих к поддержанию воспаления [19, 29]. Ключевой задачей в этом является облитерация мастоидальной полости в целях уменьшения ее объема и реконструкция задней стенки наружного слухового прохода. В последние десятилетия для восстановления задней стенки наружного слухового прохода на реконструктивном этапе хирургического лечения предложены и апробированы разнообразные пластические материалы и методы их фиксации. Аутогенные трансплантаты являются почти идеальным материалом [16, 27, 19]. Они зарекомендовали себя как иммунологически совместимые, доступные, недорогие и наиболее безопасные в применении. Многолетний опыт применения лоскутов Palva Rambo (1962) для реконструкции задней стенки наружного слухового прохода показал, что они склонны к атрофии с образованием спаек со стенками полости. В связи с этим их применяют в сочетании с другими материалами, которые имеют более жесткую конструкцию, обладают адгезивными свойствами в зоне фиксации и стимулируют процессы остеогенеза [20, 18].

По мнению некоторых отохирургов, имплантированный хрящ (хондроперихондральный трансплантат ушной раковины, хрящ перегородки носа), резистентный к ретракциям и инфекциям, имеет низкую скорость метаболизма, питается по принципу диффузии с покрывающего лоскута [16]. Однако в отдаленном периоде нередко хрящевая ткань подвергается фиброплазии. Кроме этого, для полной реконструкции задней стенки наружного слухового прохода при низкой «шпоре» и высоком удалении «мостика» аутохрящевой ткани (ушной, козелковый) может быть недостаточно [16].

К пониманию необходимости облитерации мастоидальной полости различными способами и материалами пришли уже в конце XIX века, как и к облитерации некоторых околоносовых пазух при травмах и гнойном их воспалении [49]. Разработанная Шварце (1873) мастоидотомия предполагала облитерацию трепанационной полости перемещением мягких тканей заушной области, которая, однако, требовала длительного периода (месяцы-годы) послеоперационного ухода за послеоперационной полостью. В последующем совершенствование методик облитерации полости сосцевидного отростка после модифицированной радикальной мастоидэктомии решило проблемы, связанные с отореей, инфекцией, разрастанием грануляционной ткани и потерей слуха. Для этих целей было предложено множество методов с использованием различных материалов, которыми заполнялась полость (жир, хрящ, кость, костная стружка, миофасциальный и фасциально-периостальный лоскуты, гидроксиапатит и биоактивное стекло) [50].

Использование перемещенных миофасциальных лоскутов для облитерации мастоидальной полости является наиболее часто применяемой методикой. Преимуществами этого подхода являются податливость лоскута, которая позволяет ему приспосабливаться во всех областях послеоперационной полости, хорошее кровоснабжение, приводящее к лучшему заживлению за счет улучшения питания слизистой оболочки, консистенция и структура трансплантата, которая позволяет без затруднений обнаружить рецидив заболевания при повторном хирургическом вмешательстве. Однако в ряде случаев со временем возникают сокращение лоскута и его атрофия, что снижает эффективность этого вида мастоидопластики [51]. Как показывает гистологическое исследование мышечной ткани, уже в течение первой недели послеоперационного периода развиваются дегенеративные изменения в клетках лоскута, что приводит к прогрессированию фиброзных изменений в последующие сроки наблюдения [38]. Соответственно, при облитерации трепанационной полости мышечной тканью объем ретротимпанальных отделов со временем увеличивается. В отличие от мышечного лоскута облитерация послеоперационной полости аутогенной костной тканью трансплантат замещается новой костью, которая интегрируется с тканью височной кости. Отмечаются следующие преимущества этой методики: возможность заполнения всего объема трепанационной полости, восстановление контуров мастоидальной кости и наружного слухового прохода, сведение послеоперационного лечения к минимуму.

Таким образом, применение мастоидопластики при хирургическом лечении больных ХГСО позволяет добиться стойкой ремиссии, получить хорошие клинико-морфологические и функциональные результаты, в том числе и в отдаленном послеоперационном периоде. Для достижения стойких отдаленных результатов немаловажную роль играет выбор пластического материала, применяемого при реконструкции задней стенки наружного слухового прохода. Использование лоскута височной мышцы является надежной и безопасной методикой с низкой частотой осложнений и небольшим количеством проблем заживления донорского участка в виде уменьшения размера мышц из-за их атрофии. Поиск новых пластических материалов, обладающих биосовместимостью, остеокондуктивными и остеоиндуктивными свойствами, является перспективным направлением современной отохирургии.

Авторы заявляют об отсутствии конфликта интересов.

ЛИТЕРАТУРА/REFERENCES

1. Пальчун В. Т. Отоларингология: национальное руководство. М.: ГЭОТАР-Медиа, 2008. 960 с. [Pal'chun V. T. Otolaringologiya: natsional'noe rukovodstvo. M.: GEOTAR-Media, 2008. 960 p. (in Russ.).] https://www.booksmed.com/otorinolaringologiya/1210-otorinolaringologiya-palchun-nacionalnoe-rukovodstvo.html
2. Kaur N., Sharma D. K., Singh J. J. Comparative evaluation of mastoid cavity vascularised temporalis myofascial flap and deep temporal fascial periosteal flap in down. *Clin Diagn Res.* 2016 Dec.; 10(12): MC11. doi: 10.7860/JCDR/2016/21490.9121. Epub 2016 Dec 1.
3. Левин Л. Т., Темкин Я. С. Хирургические болезни уха. М.: Медицинская литература, 2002. 432 с. [Levin L. T., Temkin Ya. S. Khirurgicheskie bolezni ukha. M.: Meditsinskaya literatura, 2002. 432 p. (in Russ.)]. https://search.rsl.ru/ru/record/01005826800
4. Bento R. F., Fonseca ACDO. A brief history of mastoidectomy. *Int. Arch. Otorhinolaryngol.* 2013;17(2):168–178. doi: 10.7162/S1809-97772013000200009.
5. Гаров Е. В., Шеремет А. С., Анонян Р. Г. Эффективность традиционных способов хирургического лечения больных хроническим гнойным средним отитом с холестеатомой и фистулой лабиринта. *Вестник оториноларингологии*. 2006;3:8–10 [Garov E. V., Sheremet A. S., Anonyan R. G. Effektivnost' traditsionnykh sposobov khirurgicheskogo lecheniya bol'nykh khronicheskim gnoinym srednim otitom s kholesteatomoi i fistuloi labirinta. *Vestnik otorinolaringologii.* 2006;3:8–10. (in Russ.)] https://dlib.rsl.ru/01004071024
6. Загайнова Н. С., Бордовская О. Б. О хирургическом лечении хронического гнойного среднего отита. *Российская оториноларингология.* 2008. Прил. № 2: 247–249 [Zagainova N. S., Bordovskaya O. B. O khirurgicheskom lechenii

khronicheskogo gnoinogo srednego otita. *Rossiiskaya otorinolaringologiya.* 2008. Pril. N 2: 247–249. (in Russ.)]. https://www.rsl.ru
7. Федосеев В. И., Косяков С. Я., Дмитриев Н. С. Реоперации уха при хроническом гнойном среднем отите. *Новости оториноларингологии и логопатологии.* 1999;3(19):63–65 [Fedoseev V. I., Kosyakov S. Ya., Dmitriev N. S. Reoperatsii ukha pri khronicheskom gnoinom srednem otite. *Novosti otorinolaringologii i logopatologii.* 1999;3(19):63–65. (in Russ.)]. https://www.rsl.ru
8. Ozdemir D., Cakmakci H., Ikiz A. O. et al. Sigmoid sinus thrombosis following mastoiditis: early diagnosis enhances good prognosis. *Pediatric Emergency Care.* 2005;21;9:60–69. https://insights.ovid.com/pubmed?pmid=16160668.
9. Семенов Ф. В., Ридненко В. А., Немцева С. В. Анализ некоторых причин рецидива хронического гнойного среднего отита в послеоперационном периоде. *Вестник оториноларингологии*. 2005;3:48–49 [Semenov F. V., Ridnenko V. A., Nemtseva S. V. Analiz nekotorykh prichin retsidiva khronicheskogo gnoinogo srednego otita v posleoperatsionnom periode. *Vestnik otorinolaringologii.* 2005;3:48–49. (in Russ.)]. https://elibrary.ru/item.asp?id=9187159
10. Семенов Ф. В., Банашек-Мещерякова Т. В. Влияние обогащенной тромбоцитами плазмы на течение раневого процесса после санирующих операций «открытого» типа на среднем ухе. *Российская оториноларингология.* 2010;3(46):145–151 [Semenov F. V., Banashek-Meshcheryakova T. V. Vliyanie obogashchennoi trombotsitami plazmy na techenie ranevogo protsessa posle saniruyushchikh operatsii «otkrytogo» tipa na srednem ukhe. *Rossiiskaya otorinolaringologiya.* 2010;3(46):145–151. (in Russ.)] . https://elibrary.ru/item.asp?id=19352719
11. Meuser M. Permanent obliteration of old radical mastoid cavities combined with tympanoplasty. *Laryngology and Otology.* 1984;98(1):31–35. doi:10.1017/s0022215100146146.
12. Астащенко С. В. Повторные операции при хроническом гнойном среднем отите: автореф. дис. ... канд. мед. наук. СПб., 2012. 16 с. [Astashchenko S. V. *Povtornye operatsii pri khronicheskom gnoinom srednem otite*: avtoreferat dissertatsii kandidata meditsinskikh nauk. SPb., 2012. 16 p. (in Russ.)]. https://lornii.ru/upload/iblock/93a/astaschenko_sv.pdf
13. Sharkawy El. A., Mekbel K., Emam H., Abdel Razek M. The use of cartilage and pedicled perichondrial flap for primary reconstruction of posterior canal wall. *Ejentas Egyptian journal of ear, nose, throat and Allied Sciences*. 2010;11:75–78. Avail-able at: https://scholar.google.com/scholar_lookup?title=The+use+of+cartilage+and+pedicles+perichondrial+flap+for+primary+reconstruction+of+posterior+canal+wall&publication+year=2010&author=El+Sharkawy+A&author=Mekbel+K&author=Emam+H&author=Abdel+Razek+M.&journal=EJENTAS&volume=10.
14. Bacciu A., Pasanisi E., Vincenti V., Di Lella F., Bacciu S. Reconstruction of outer attic wall defects using bone patй: Long-term clinical and histological evaluation. *Eur. Arch. Otorhinolaryngol.* 2006;263(11):983–987. doi: 10.1007/s00405-006-0098-7.
15. Сушко Ю. А. [и др.]. Две модификации «закрытого» варианта тимпанопластики. Тезизы докладов IV Международного симпозиума «Современные проблемы физиологии и патологии слуха». М., 2001:170 [Sushko Yu. A. [et al.]. Dve modifikatsii «zakrytogo» varianta timpanoplastiki. Tezizy dokladov IV Mezhdunarodnogo simpoziuma «Sovremennye problemy fiziologii i patologii slukha». M., 2001:170. (in Russ.)]. https://elibrary.ru/item.asp?id=29349835
16. Еремеева К. В., Кулакова Л. А., Лопатин А. С. Особенности санирующих реопераций на среднем ухе. *Вестник оториноларингологии*. 2009;4:45–46 [Eremeeva K. V., Kulakova L. A., Lopatin A. S. Osobennosti saniruyushchikh reoperatsii na srednem ukhe. *Vestnik otorinolaringologii.* 2009;4:45–46. (in Russ.)]. https://elibrary.ru/contents.asp?id=33399027
17. Вульштейн Х. Слухоулучшающие операции. М.: Медицина, 1972:226–234 [Vul'shtein Kh. Slukhouluchshayushchie operatsii. M.: Meditsina, 1972:226–234. (in Russ.)]. https://loronline.ru/forum/viewtopic.php?t=5775
18. Palva T. Operative Technique In Mastoid Obliteration. *Acta Oto-Laryngologica*. 1973;75(2):289–290. doi:10.3109/00016487309139718.
19. Roberson J. B., Mason T. P., Stidham K. R. Mastoid Obliteration: Autogenous cranial bone pate reconstruction. *Otol. Neurotol.* 2003;24(2):132–140. https://www.ncbi.nlm.nih.gov/pubmed/12621322
20. Farrior J. B. The canal wall in tympanoplasty and mastoidectomy. *Arch. of Otolaryngol. Head Neck Surg.* 1969;90:706–714. doi:10.1001/archotol.1969.00770030708012.
21. Шпотин В. П. Клинико-функциональная эффективность модифицированного варианта «открытой» санирующей операции на ухе. *Астраханский медицинский журнал.* 2014;9(1):131–136 [Shpotin V. P. Clinical and functional efficiency of modified version of "open" sanitizing ear surgery. *Astrakhanskii meditsinskii zhurnal.* 2014;9(1):131–136 (in Russ.)]. http://astmedj.ru/archive/2014/1/kliniko-funktsionalnaya-effektivnost-modifitsirovannogo-varianta-otkrytoy-saniruyushchey-operatsii-n/
22. Cho S. W., Cho Y. B., Cho H. H., Cho S. W. Mastoid obliteration with silicone blocks after canal wall down mastoidectomy. *Clin. Exp. Otorhinolaryngol.* 2012;5(1):23–27. 2010;3(4):203–206. doi:10.3342/ceo.2012.5.1.23.
23. Gantz B. J., Wilkinson E. P., Hansen M. R. Canal wall reconstruction tympanomastoidectomy with mastoid obliteration. *Laryngoscope.* 2005;115:1734–1740. doi:10.1097/01.MLG.0000187572.99335.cc.
24. Толстов Ю. П., Аникин И. А. О клиническом значении состояния трепанационной полости у больных, перенесших радикальную операцию на среднем ухе. *Вестник оториноларингологии*. 1999;1:44–47 [Tolstov Yu. P., Anikin I. A. O klinicheskom znachenii sostoyaniya trepanatsionnoi polosti u bol'nykh, perenesshikh radikal'nuyu operatsiyu na srednem ukhe. *Vestnik otorinolaringologii.* 1999;1:44–47. (in Russ.)]. https://elibrary.ru/contents.asp?id=33272020

25. Николаев М. П., Пурясев А. С. Биокомпозиционные материалы для мастоидопластики послеоперационной полости при хроническом деструктивном среднем отите. *Российская оториноларингология*. 2006;2:63–65 [Nikolaev M. P., Puryasev A. S. Biokompozitsionnye materialy dlya mastoidoplastiki posleoperatsionnoi polosti pri khronicheskom destruktivnom srednem otite. *Rossiiskaya otorinolaringologiya.* 2006;2:63–65. (in Russ.)]. http://entru.org/archiv.html
26. Янов Ю. К., Ситников В. П., Аникин И. А., Кузовков В. Е., Аникин М. И. Болезнь оперированного уха : клиническая характеристика и патоморфологическое обоснование. *Российская оториноларингология*. 2005;4: 149–154 [Yanov Yu. K., Sitnikov V. P., Anikin I. A., Kuzovkov V. E., Anikin M. I. Bolezn' operirovannogo ukha : klinicheskaya kharakteristika i patomorfologicheskoe obosnovanie. *Rossiiskaya otorinolaringologiya.* 2005;4:149–154. (in Russ.)]. http://entru.org/archiv.html
27. Babighian G. Posterior and attic wall „en bloc“ osteoplasty in combined approach tympanoplasty. Cholesteatoma and Mastoid Surgery; Ed. by Yuichi Nakano. Proceedings of the Fourth International Conference, Niigata, Japan, 1992: 649–653. https://insights.ovid.com/pubmed?pmid=11773838
28. Mustafa A., Hysenaj Q., Latifi X. et al. Managing chronic otitis media with cholesteatoma report of 223 patients seen in a 5-year period. *Niger J. Med.* 2008;17;1:20–24. https://www.ncbi.nlm.nih.gov/pubmed/?term=Managing+chronic+otitis+media+with+cholesteatoma+report+of+223+patients+seen+in+a+5-year+period
29. Kong W. J., Wang J. B., Zhang S. L. Combined flap of postauricularrmusculo-periosteal and ear canal skin flap with bone paté for mastoid obliteration and canal wall down mastoidectomy. *Zhonghua Er Bi Yan Hou Tou Jing Wai Ke Za Zhi.* 2007;42;7:487–490. http://zhebyhtjwkzz.yiigle.com/CN11533020074207/64245.htm?locale=zh_CN
30. Быстренин В. А., Быстренина Л. В. Обеспечение полного и стойкого санирующего эффекта – основное требование к операциям, выполняемым при эпитимпаните. *Вестник оториноларингологии.* 1999;3:31–32 [Bystrenin V. A., Bystrenina L. V. Obespechenie polnogo i stoikogo saniruyushchego effekta – osnovnoe trebovanie k operatsiyam, vypolnyaemym pri epitimpanite. *Vestnik otorinolaringologii.* 1999;3:31–32. (in Russ.)]. https://elibrary.ru/contents.asp?id=33272020
31. Gacek R. R. Ear surgery. –Berlin, Heidelberg: Springer-Verlag. –2008. –123 p. Avail-able at: https://www.ncbi.nlm.nih.gov/pubmed/?term=Gacek+R.+R.+Ear+surgery.+2008.
32. Джапаридзе Ш. В., Вачарадзе Д. В., Ломидзе Л. С. О нецелесообразности дренажа антромастоидальной полости при одномоментной тимпанопластике. *Вестник оториноларингологии.* 2001;5:41 [Dzhaparidze Sh. V., Vacharadze D. V., Lomidze L. S. O netselesoobraznosti drenazha antro=mastoidal'noi polosti pri odnomomentnoi timpanoplastike. *Vestnik otorinolaringologii.* 2001;5:41. (in Russ.)]. https://elibrary.ru/contents.asp?id=33272020
33. Тимошенко П. А., Тимошенко А. П., Макарина Л. Э. Некоторые вопросы хирургии хронического гнойного среднего отита: *материалы конференции «Спорные вопросы современной оториноларингологии»*. М., 1999:17–18 [Timoshenko P. A., Timoshenko A. P., Makarina L. E. Nekotorye voprosy khirurgii khronicheskogo gnoinogo srednego otita: *materialy konferentsii «Spornye voprosy sovremennoi otorinolaringologii»*. M., 1999:17–18. (in Russ.)]. https://elibrary.ru/item.asp?id=28770168
34. Roden D., Honrubia V. F., Wiet R. Outcome of residual cholesteatoma and hearing in mastoid surgery. *Otolaryngol*. 1996;25;3:178–181. http://www.biomedsearch.com/nih/Outcome-residual-cholesteatoma-hearing-in/8783083.html
35. Бобров В. М. Реоперация на ухе и хирургическая тактика после ранее произведенной радикальной операции. *Вестник оториноларингологии.* 1994;3:35–40 [Bobrov V. M. Reoperatsiya na ukhe i khirurgicheskaya taktika posle ranee proizvedennoi radikal'noi operatsii. *Vestnik otorinolaringologii.* 1994;3:35–40. (in Russ.)]. https://elibrary.ru/contents.asp?id=33272020
36. Beutner D., Stumpf R., Zahnert T. Long-term results following mastoid obliteration in canal wall down tympanomastoidectomy. *Laringorhinootologie*. 2007;86(12):853–861. doi:10.1055/s-2007-966782
37. Fernandez C. M., Samuel G., Steinberg G. L. Intracranial oto-genic complications. A persising problem. *Laringoscope*. 1986;96(3):272–278. doi:10.1288/00005537-198603000-00007
38. Dick Peck M. D. Musculoplasty and Temporal Bone Procedures. *Arch Otolaryngol.* 1961;74(6):677–681. doi:10.1001/archotol.1961.00740030690012
39. Николаев М. П., Пурясев А. С. Биокомпозиционные материалы для мастоидопластики послеоперационной полости при хроническом деструктивном среднем отите. *Российская оториноларингология*. 2006;2(21):63–65 [Nikolaev M. P., Puryasev A. S. Biokompozitsionnye materialy dlya mastoidoplastiki posleoperatsionnoi polosti pri khronicheskom destruktivnom srednem otite. *Rossiiskaya otorinolaringologiya.* 2006;2(21):63–65. (in Russ.)]. http://entru.org/archiv.html
40. Ситников В. П., Хусам Э. Р., Ядченко Е. С. Эволюция взглядов на реконструктивную хирургию уха при хроническом гнойном среднем отите. *Проблемы здоровья и экологии.* 2011;2(28):32–38 [Sitnikov V. P., Khusam E. R., Yadchenko E. S. Evolution of views on reconstruction ear surgery in chronic suppurative otitis media. *Problemy zdorov'ya i ekologii.* 2011;2(28):32–38. (in Russ.)]. http://elib.gsmu.by/xmlui/handle/GomSMU/575
41. Beales P., Hynes P. Rapid healing after mastoid surgery by the use of the post-auricular flap. *Jurn. Laryngol. Otol.* 1968;72:888–901. doi:10.1017/s002221510015875x
42. Osborne J. E., Terry R. M., Gandhi A. G. Large meatoplasty technique for mastoid cavities. *Clin. Otolaryngol.* 1985;10:357–360. doi.org/10.1111/j.1365-2273.1985.tb00269.x
43. Jansen V. D. Mastoid obliteration with primary ossicular reconstruction. *Jurn. Otolaryngol.* 1984;10(4):321–324. https://www.ncbi.nlm.nih.gov/pubmed/7299890
44. Plester D. Die. AlteRadikale des chiehte und Eutwieklung der chirurgie de warrenforsatres. *Laryng. Rhinol. Otol.* 1985. Vol. 64 (5). P. 228–232.

45. Gaihede M., Sami S. and Dirckx J.. J., Middle ear pressure regulation – the role of central control system. Chronic Otitis Media. Pathogenesis_Oriented Therapeutic Management. Kugler Publications, 2008:227–240. doi:10.1097/MAO.0b013e3181a32bd1.
46. Мухтаров К. М., Сайдулаев В. А., Харитонов Д.А., Мухамедов И. Т., Шпотин В. П. Мастоидопластика в профилактике и лечении «болезни оперированного уха». *Российская оториноларингология*. 2014;6(73):115–123 [Mukhtarov K. M., Saidulaev V. A., Kharitonov D.A., Mukhamedov I. T., Shpotin V. P. Mastoid obliteration as the main stage of prevention and treatment of the „operated ear disease“. *Rossiiskaya otorinolaringologiya.* 2014;6(73):115–123. (in Russ.)]. http://www.entru.org/2014-6-115-123.html
47. Джаббаров К. Д., Хушбаков А. Ч. Мастоидопластика – один из этапов медицинской реабилитации больных хроническим гнойным средним отитом. *Вестник оториноларингологии.* 2010;2:36–38 [Dzhabbarov K. D., Khushbakov A. Ch. Mastoidoplastika-odin iz etapov meditsinskoi reabilitatsii bol'nykh khronicheskim gnoinym srednim otitom. *Vestnik otorinolaringologii.* 2010;2:36–38. (in Russ.)]. https://elibrary.ru/contents.asp?id=33272020.
48. Гусакова А. А. Клиническая эффективность костномозговой аутотрансплантации при пластике послеоперационной полости височной кости у больных хроническим гнойным средним отитом: дис. ... канд. мед. наук. ЗМАПО, 2009. 157 с. [Gusakova A. A. *Klinicheskaya effektivnost' kostnomozgovoi autotransplantatsii pri plastike posleoperatsionnoi polosti visochnoi kosti u bol'nykh khronicheskim gnoinym srednim otitom*: dis. ... kand. med. nauk. ZMAPO, 2009. 157 p. (in Russ.)].
49. Варосян Е. Г. Реконструктивная хирургия при хроническом гнойном среднем отите с применением различных пластических материалов. *Российская оториноларингология.* 2014;1(68):24–29 [Varosyan E. G. Reconstruction surgery in chronic suppurative otitis media with modern bio-composite. *Rossiiskaya otorinolaringologiya.* 2014;1(68):24–29. (in Russ.)]. http://www.entru.org/2014-1.html
50. Shokry S., Al'Sayed A. H., Zidan M. F., Hafez A. A., Abdulsalam H. M. Avoiding mastoid cavity problems: Mastoid obliteration using bio-active glass. *The Egyptian Journal of Hospital Medicine.* 2012;47:321–333. http://47_15.pdf
51. Chhapola S., Matta I. Mastoid obliteration versus open cavity: A comparative study. *Indian J. Otolaryngol. Head Neck Surg*. 2014;66(Suppl 1):207–213. doi:10.1007/s12070-011-0429-x.

Информация об авторах

✉ **Стяжкин Дмитрий Дмитриевич** – слушатель клинической ординатуры кафедры отоларингологии, Военно-медицинская академия им. С. М. Кирова (194044, Россия, Санкт-Петербург, ул. Академика Лебедева, д. 6, лит П.); тел.: +7-812-292-33-42, e-mail: styazhkin_dmitriy@mail.ru

ORCID: http://orcid.org/0000-0003-0464-9758

Дворянчиков Владимир Владимирович – заслуженный врач Российской Федерации, доктор медицинских наук, профессор, начальник кафедры отоларингологии, Военно-медицинская академия им. С. М. Кирова (194044, Россия, Санкт-Петербург, ул. Академика Лебедева, д. 6, лит П.); тел.: +7-812-292-33-42, e-mail: v.v.dvoryanchikov@mail.ru

ORCID: http://orcid.org/0000-0002-0925-7596

Сыроежкин Федор Анатольевич – доктор медицинских наук, доцент кафедры отоларингологии, Военно-медицинская академия им. С. М. Кирова (194044, Россия, Санкт-Петербург, ул. Академика Лебедева, д. 6, лит П.); тел.: +7-812-292-33-42, e-mail: sir_fedor@mail.ru

ORCID: http://orcid.org/0000-0002-2113-3377

Коровин Петр Александрович – начальник отделения клиники оториноларингологии, Военно-медицинская академия им. С. М. Кирова (194044, Россия, Санкт-Петербург, ул. Академика Лебедева, д. 6, лит П.); тел.: +7-812-292-33-42, e-mail: korovin.petr@mail.ru

ORCID: http://orcid.org/0000-0001-6478-9280

Information about authors

✉ **Dmitrii D. Styazhkin** – resident medical practitioner of the Chair of Otorhinolaryngology, Kirov Military Medical Academy (Russia, 194044, Saint Petersburg, 6P, Akademika Lebedeva str.); tel.: +78122923342, e-mail: styazhkin_dmitriy@mail.ru

ORCID: http://orcid.org/0000-0003-0464-9758

Vladimir V. Dvoryanchikov – the Honored Doctor of the Russian Federation, MD, Professor, Head of the Chair of Otorhinolaryngology, Kirov Military Medical Academy (Russia, 194044, Saint Petersburg, 6P, Akademika Lebedeva str.); tel. 8-812-292-33-42, e-mail: v.v.dvoryanchikov@mail.ru

ORCID: http://orcid.org/0000-0002-0925-7596

Fedor A. Syroezhkin – MD, Associate Professor of the Chair of Otorhinolaryngology, Kirov Military Medical Academy (Russia, 194044, Saint Petersburg, 6P, Akademika Lebedeva str.); tel. +78122923342, e-mail: sir_fedor@mail.ru

ORCID: http://orcid.org/0000-0002-2113-3377

Petr A. Korovin – Head of Department of ENT Clinic, Kirov Military Medical Academy (Russia, 194044, Saint Petersburg, 6P, Akademika Lebedeva str.); tel. +78122923342, e-mail: korovin.petr@mail.ru

ORCID: http://orcid.org/0000-0001-6478-9280

УДК 616.284-002.258-089.87 https://doi.org/10.18692/1810-4800-2019-5-89-95

Клинический случай открытого ведения трепанационной полости после удаления массивной лабиринтной-апикальной холестеатомы пирамиды височной кости

И. А. Аникин[1], С. В. Астащенко[1], Н. Н. Хамгушкеева[1], М. А. Будковая[1]

[1] Санкт-Петербургский научно-исследовательский институт уха, горла, носа и речи, 190013, Санкт-Петербург, Россия
(И. о. директора – докт. мед. наук, проф. С. А. Карпищенко)

A clinical case of open management of trepanation cavity after surgical removal of massive labyrinth-apical cholesteatoma of the petrous temporal bone

I. A. Anikin[1], S. V. Astashchenko[1], N. N. Khamgushkeeva[1], M. A. Budkovaya[1]

[1] Saint Petersburg Research Institute of Ear, Throat, Nose and Speech, Saint Petersburg, 190013, Russia

В статье представлен клинический случай хирургического лечения массивной лабиринтной-апикальной холестеатомы пирамиды височной кости с открытым ведением созданной трепанационной полости после проведенной субтотальной петрозэктомии. Период наблюдения за пациенткой – 3 года.
Ключевые слова: холестеатома пирамиды височной кости, хронический гнойный средний отит, массивная лабиринтная-апикальная холестеатома, субтотальная петрозэктомия.

Для цитирования: Аникин И. А., Астащенко С. В., Хамгушкеева Н. Н., Будковая М. А. Клинический случай открытого ведения трепанационной полости после удаления массивной лабиринтной-апикальной холестеатомы пирамиды височной кости. *Российская оториноларингология.* 2019;18(5):89–95. https://doi.org/10.18692/1810-4800-2019-5-89-95

The article presents a case report of massive labyrinth-apical cholesteatoma of the petrous temporal bone with open management of the produced trepanation cavity after subtotal petrosectomy. The patient' observation period – 3 years.
Keywords: petrous bone cholesteatoma, chronic suppurative otitis media, massive labyrinthine-apical cholesteatoma, subtotal petrosectomy.

For citation: Anikin I. A., Astashchenko S. V., Khamgushkeeva N. N., Budkovaya M. A. A clinical case of open management of trepanation cavity after surgical removal of massive labyrinth-apical cholesteatoma of the petrous temporal bone. *Rossiiskaya otorinolaringologiya.* 2019;18(5):89–95. https://doi.org/10.18692/1810-4800-2019-5-89-95

Холестеатома – опухолевидное образование, содержащее омертвевшие эпителиальные клетки и смесь других веществ (скопления кератина, кристаллы холестерина), окруженное соединительной тканью в виде капсулы [1, 2].

В большинстве случаев отохирурги в своей практике имеют дело с хроническим гнойным средним отитом, осложненным холестеатомой среднего уха. И довольно редко в отохирургии встречается холестеатома пирамиды височной кости [3–6].

По данным зарубежных авторов, частота встречаемости холестеатомы пирамиды височной кости составляет 4–9% от всех новообразований в пирамиде височной кости и менее 3% от случаев хронического гнойного среднего отита, осложненного холестеатомой [3]. Наибольший опыт в хирургии холестеатомы пирамиды ви-

© Коллектив авторов, 2019

сочной кости принадлежит итальянскому отологическому центру Gruppo Otologico во главе с профессором Mario Sanna, которые проанализировали 130 ретроспективных случаев холестеатомы пирамиды височной кости с 1979 по 2009 г. [7].

Холестеатома пирамиды височной кости по происхождению может быть врожденной и приобретенной. Появление врожденной холестеатомы пирамиды височной кости объясняется сохранением эктодермального зачатка в пирамиде височной кости или в среднем ухе, из которого образование далее распространяется по направлению к верхушке пирамиды височной кости. Приобретенная холестеатома в отличие от врожденной чаще всего развивается вследствие инвазии эпидермиса в результате ретракции (первичная приобретенная холестеатома) или перфорации барабанной перепонки (вторичная приобретенная холестеатома). Ряд авторов также выделяют ятрогенную холестеатому, развившуюся после хирургических манипуляций на непораженном холестеатомным процессом ухом, и посттравматическую, возникающую в результате эпидермального заноса, вызванного травмой уха [1, 8].

В 2008 г. D. Moffat и W. Smith предложили классификацию холестеатомы пирамиды, которая, по данным авторов, является более всеобъемлющей, чем существующие классификации расположения холестеатомы по отношению к лабиринту. В классификации Moffat Smith выделяют супралабиринтную, супралабиринтную-апикальную, инфралабиринтную, инфралабиринтную-апикальную, массивную лабиринтную, апикальную и массивную лабиринтную холестеатому пирамиды височной кости с апикальным распространением (массивная лабиринтная-апикальная холестеатома пирамиды височной кости) [8]. Также существует работа M. Sanna (2016), где на основании мультиспиральной компьютерной томографии (МСКТ) височной кости определены границы для супралабиринтной, инфралабиринтной, массивной, инфралабиринтной-апикальной и апикальной холестеатом пирамиды височной кости [9].

Массивная лабиринтная холестеатома является диффузной и поражает весь задний и передний отделы лабиринта и чаще является результатом распространения супра- и инфралабиринтной холестеатомы. По данным ряда зарубежных авторов, в развитии массивной лабиринтной холестеатомы пирамиды височной кости чаще всего участвует приобретенный и ятрогенный механизм происхождения. В случае изолированной апикальной холестеатомы пирамиды височной кости только врожденная этиология. При данном распространении холестеатомы в пирамиде височной кости чаще всего развиваются паралич мимической мускулатуры и сенсоневральная тугоухость IV степени [3, 4, 6, 9, 10].

В данной статье описан клинический случай открытого ведения трепанационной полости после удаления массивной лабиринтной-апикальной холестеатомы пирамиды височной кости.

Пациентка К., 36 лет, обратилась в ФГБУ «СПб НИИ ЛОР» Минздрава России с жалобами на дискомфорт в правом ухе, на чувство тяжести в правой половине головы, на головные боли, на периодические выделения из правого уха, на ассиметрию лица, на чувство онемения правой половины лица и на полную глухоту справа. Из анамнеза заболевания известно, что в детстве у пациентки были частые отиты справа. В 2009 и 2012 г. были выполнены радикальные операции на среднем ухе справа, в 2014 г. – тимпанопластика на правом ухе без положительного функционального эффекта. Через 1 месяц после проведенной радикальной операции на правом ухе от 2012 г. у пациентки развился парез мимической мускулатуры с постепенным его ухудшением и обострением отита справа.

Из анамнеза жизни: травмы височной кости, системные, перенесенные инфекционные, хронические соматические заболевания пациенткой отмечены не были.

При объективном осмотре – состояние пациентки удовлетворительное. Сознание ясное, общемозговые и менингеальные симптомы отсутствовали. Состояние функции лицевого нерва по шкале House–Brackmann – VI степень (паралич). Заушный рубец справа без признаков воспаления.

При проведении отомикроскопии правого уха определяется широкий наружный слуховой проход, небольших размеров и неправильной формы трепанационная полость после радикальной операции, заполненная холестеатомными массами, включая тимпанальный отдел, где неотимпанальная мембрана полностью разрушена холестеатомой. Левое ухо – наружный слуховой проход широкий, свободный. Барабанная перепонка серая, контурируется.

Головокружение, спонтанный нистагм не зафиксированы. По заключению вестибулолога – вестибулярная функция компенсирована.

По данным тональной аудиометрии – правосторонняя сенсоневральная тугоухость IV степени.

МСКТ височной кости – КТ картина правостороннего хронического гнойного среднего отита, патологического состояния полости после радикальной операции с наличием обширных костно-деструктивных изменений пирамиды височной кости и массивного образования. В проекции верхушки пирамиды височной кости, структур лабиринта, внутреннего слухового прохода опре-

деляется патологическое образование неоднородной преимущественно мягкотканой плотности, с нечеткими контурами, частично окруженное по периферии фрагментами кортикальной пластинки ориентировочными размерами 21×16×22 мм. Визуализируются фрагменты завитков улитки, преддверия лабиринта. Латеральный и фронтальный полукружные каналы разрушены. Задний полукружный канал преддверия лабиринта частично сохранен. Водопровод улитки практически на всем протяжении дифференцируется. В проекции образования отмечается деструкция внутреннего слухового прохода, барабанного и лабиринтного отделов канала лицевого нерва, водопровода преддверия лабиринта, горизонтального, частично вертикального сегментов канала внутренней сонной артерии, задней, передней, нижней граней, верхнего края пирамиды височной кости. Сосцевидный отдел канала лицевого нерва представлен расширенным, диаметром 2,4 мм. Стенки яремной ямки в области луковицы яремной вены на ограниченном участке – 3,5 мм – прослеживаются неотчетливо (рис. 1).

Предоперационное планирование

Исходя из данных анамнеза заболевания пациентки, отомикроскопии был диагностирован: хронический гнойный средний отит, осложненный холестеатомой. Состояние после радикальной операции на правом ухе от 2009 и 2012 г., тимпанопластики на правом ухе от 2014 г. Правосторонний периферический паралич мимической мускулатуры справа от 2014 г.

Согласно классификации холестеатомы пирамиды височной кости Moffat Smith от 2008 г.

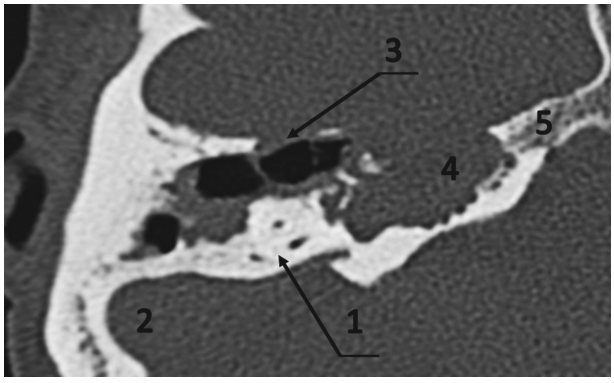

Рис. 1. МСКТ височной кости (правое ухо – аксиальная проекция). КТ – картина массивной-апикальной холестеатомы пирамиды височной кости после радикальной операции на правом ухе:
1 – фрагменты заднего полукружного канала, 2 – сигмовидный синус, 3 – костный дефект средней черепной ямки, 4 – массивное образование в проекции верхушки пирамиды височной кости, структур лабиринта, внутреннего слухового прохода, 5 – скат черепа

Fig. 1. MSCT of the temporal bone (right ear – axial projection). CT – the clinical picture of massive labyrinth-apical cholesteatoma of the petrous temporal bone after radical right ear surgery:
1 – the fragments of the posterior semicircular canal, 2 – sigmoid sinus, 3 – bone defect of the middle cranial fossa, 4 – massive lesion in the projection of the apex of petrous part of temporal bone, labyrinth structures, internal acoustic meatus, 5 – clivus.

мы отнесли данное образование к массивной лабиринтной-апикальной холестеатоме пирамиды височной кости, поскольку образование на МСКТ височной кости было отграничено сверху твердой мозговой оболочкой средней черепной ямки, снизу – луковицей яремной вены, медиально – верхушкой пирамиды височной кости, латерально – мастоидальным отделом трепанационной полости, спереди – вертикальной частью внутренней сонной артерии, сзади – внутренним слуховым проходом, твердой мозговой оболочкой задней черепной ямки (рис. 1).

Учитывая отсутствие у пациентки экстратемпорального распространения холестеатомы пирамиды височной кости, было принято решение о проведении субтотальной петрозэктомии. Реконструктивный слухоулучшающий этап операции в данном случае не рассматривался из-за тотальной деструкции лабиринта. На основании длительно существующего паралича мимической мускулатуры (более 12 месяцев) и, следовательно, атрофии мышечной ткани на стороне поражения, пациентке было предложено следующим хирургическим этапом выполнить перекрестную аутопластику лицевого нерва в нейрохирургическом стационаре.

Принимая во внимание наличие огромной холестеатомы в пирамиде височной кости, технические сложности в удалении участков матрикса холестеатомы с поверхности адвентиции внутренней сонной артерии, луковицы яремной вены, лицевого нерва, твердой мозговой оболочки, опыт ведения данного заболевания, перед нами стояла задача в максимальной элиминации холестеатомы и снижении последующего риска развития резидуальной и (или) реккурентной холестеатомы, которая осуществима путем открытой техники ведения трепанационной полости.

Результаты

Хирургическое вмешательство было проведено в условиях многокомпонентной анестезии с интубацией трахеи. Выполнена инфильтрация мягких тканей заушной области 0,5% раствором наропина 15 мл. Был выполнен разрез по рубцу в заушной области справа. Отсепарованы мягкие ткани до трепанационной полости.

При ревизии трепанационной полости обнаружено, что холестеатома тотально заполняла все его отделы и пирамиду височной кости, разрушив полностью весь лабиринт, горизонтальный отдел фаллопиева канала, каротидный канал, лабиринтную стенку внутреннего слухового прохода, верхнюю стенку мастоидального отдела трепанационной полости до интактной твердой мозговой оболочки средней черепной ямки на протяжении 7 мм и частично изнутри нисходящий отдел фаллопиева канала (рис. 2).

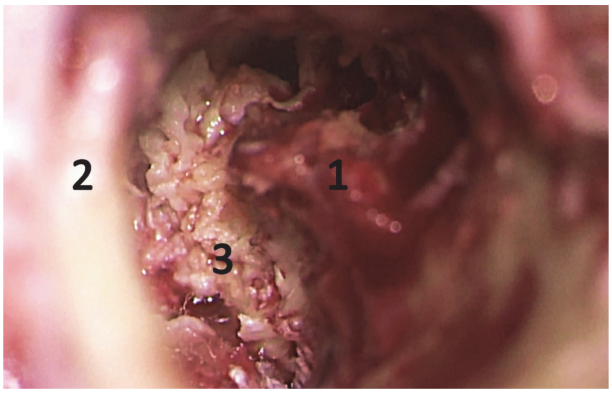

Рис. 2. Интраоперационная картина трепанационной полости правого уха после выполненной ранее радикальной операции: 1 – кариозно изъеденная «шпора» трепанационной полости; 2 – проекция средней черепной ямки; 3 – холестеатомные массы, тотально заполняющие лабиринт.

Fig. 2. Intrasurgical picture of the right ear trepanation cavity after the previous radical surgery: 1 – cariously pitted spur of trepanation cavity, 2 – middle cranial fossa projection, 3 – cholesteatomic masses, totally filling the labyrinth

При этом в проекции верхнего отдела шпоры визуализирована культя лицевого нерва, покрытая эпидермисом. Бором расширен мастоидальный сегмент трепанационной полости до визуализации костного дефекта средней черепной ямки с открытием синодурального угла и удалением остатков заднего полукружного канала и всей «шпоры» кзади по направлению к твердой мозговой оболочке задней черепной ямки до уровня непораженной холестеатомой костной ткани и вниз до уровня луковицы яремной вены. Выполнено удаление массивного образования из сформированной нами полости вместе с матриксом холестеатомы от сохранившихся костных граней пирамиды височной кости. Твердая мозговая оболочка задней черепной ямки у внутреннего слухового прохода инвазирована эпидермисом. Попытка отделить холестеатому вместе с ее матриксом от твердой мозговой оболочки привело к появлению ликвора из внутреннего слухового прохода. Ликворея остановлена гемостатическим материалом. Удаление холестеатомы с поверхности твердой мозговой оболочки продолжено. Но отделить ее от твердой мозговой оболочки без перфорирования последней не представлялось возможным (рис. 3).

Использован биполярный коагулятор (электрокаутер) для удаления матрикса холестеатомы и склеивания перфорированных участков твердой мозговой оболочки задней черепной ямки. Выполнена пластика наружного слухового прохода с удалением хряща ушной раковины. Трепанационная полость промыта антисептическими и антибактериальными растворами. Тимпанальное устье слуховой трубы закрыто аутохрящом и надхрящницей. Дефект твердой мозговой оболочки в проекции внутреннего слухового прохода закрыт гемостатическим материалом Surgicel, Tachocomb, последний пропитан антибактериальной мазью. Выполнена тугая тампонада трепанационной полости гемостатическим материалом Merocell и провазелиненным марлевым тампоном. Заушная рана послойно ушита. Удаленный материал отправлен на гистологическое исследование.

В первые сутки послеоперационный период осложнился отоликвореей, который купировался

а) *б)*

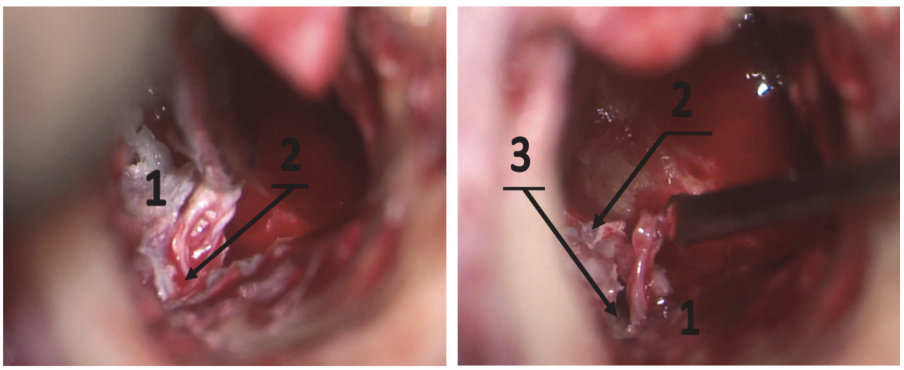

Рис. 3. Интраоперационная картина трепанационной полости правого уха: *а* – твердая мозговая оболочка задней черепной ямки у внутреннего слухового прохода инвазирована эпидермисом; *б* – дефект твердой мозговой оболочки задней черепной ямки после попытки удаления матрикса холестеатомы: 1 – твердая мозговая оболочка задней черепной ямки, освобожденная от эпидермиса; 2 – остатки эпидермиса на твердой мозговой оболочке задней черепной ямки; 3 – дефект твердой мозговой оболочки задней черепной ямки.

Fig. 3. Intrasurgical picture of the right ear trepanation cavity: *a* – the dura mater of posterior cranial fossa near the internal acoustic meatus is infested by epidermis; *b* – the defect of dura mater of posterior cranial fossa after the attempt of cholesteatoma matrix excision: 1 – dura mater of posterior cranial fossa released from epidermis, 2 – the remnants of epidermis on dura mater of posterior cranial fossa, 3 – the defect of dura mater of posterior cranial fossa

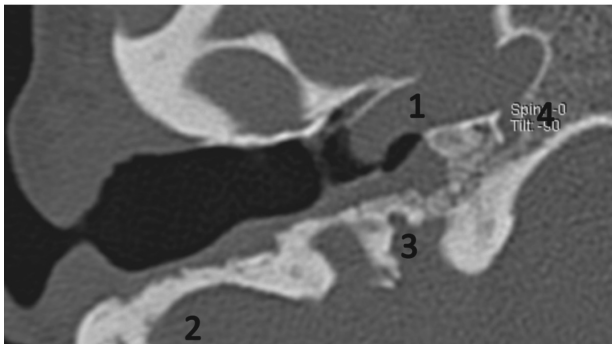

Рис. 4. МСКТ височной кости (правое ухо – аксиальная проекция) через 6 месяцев после выполненной субтотальной петрозэктомии:
1 – внутренняя сонная артерия, 2 – сигмовидный синус, 3 – луковица яремной вены, 4 – скат черепа
Fig. 4. MSCT of the temporal bone (right ear – axial projection) 6 months after subtotal petroectomy:
1 – internal carotid artery, 2 – sigmoid sinus, 3 – a bulb of jugular vein, 4 – clivus

путем перетампонады трепанационной полости гемостатическим материалом, положением головного конца кровати и назначением диуретиков. Общемозговые и менингеальные симптомы отсутствовали. Гистологическое исследование операционного материала подтвердило наличие у пациентки холестеатомы. Швы удалены на 7-е сутки после операции. Пациентка получала антибактериальную, противогрибковую, десенсибилизирующую терапию, находилась в удовлетворительном состоянии и была выписана на 21-е сутки после операции с тампонами в наружном слуховом проходе. Через месяц после операции тампоны трепанационной полости были заменены и полностью удалены через 2 месяца после операции.

При проведении отомикроскопии оперированного уха визуализирована большая трепанационная полость, заполненная скудным количеством раневого отделяемого без присутствия ликвора, покрытая грануляционной тканью.

Контрольный осмотр через 6 месяцев. При проведении отомикроскопии AS: наружный слуховой проход широкий, свободен, трепанационная полость большая, глубокая, покрыта здоровой эпидермальной выстилкой, данных о рецидиве холестеатомы не отмечено.

МСКТ височных костей (рис. 4), МРТ среднего уха в DWI-режиме: обозрима обширная послеоперационная полость с наличием пристеночного мягкотканного содержимого – грануляции, послеоперационные изменения; в послеоперационной полости пристеночно визуализируется содержимое, умеренно, неоднородной структуры, гетерогенного МР-сигнала в Т2 ВИ, STIR, Т2 flair, изоинтенсивное в Т1 ВИ, без повышения сигнала на DWI с коэффициентом В 1000 и вычитанием на ИКД картах (вероятно, рубцово-фиброзные изменения) – данных о рецидиве холестеатомы получено не было.

Пациентке через 6 месяцев была проведена перекрестная аутопластика лицевого нерва в нейрохирургическом отделении ФГБУ «НМИЦ им. В. А. Алмазова» Минздрава России с восстановлением тонуса нижней части лица на стороне поражения до IV степени функции лицевого нерва по классификации House–Brackmann. Также пациентка была направлена к офтальмологу-хирургу для установки золотого груза в правое веко.

Период наблюдения за пациенткой составил 3 года. Пациентке было рекомендовано длительное, регулярное динамическое наблюдение с использованием отомикроскопии, МРТ среднего уха в DWI-режиме каждые 6 месяцев на протяжении 1 года, далее 1 раз в год на протяжении 3 лет и далее каждые 3 года.

Обсуждение

Золотым стандартом лечения хронического гнойного среднего отита, осложненного холестеатомой, является хирургическое лечение с полной элиминацией патологического субстрата и снижением риска развития рецидива холестеатомы [1].

В хирургии холестеатомы среднего уха открытое ведение полости после радикальной операции является обычной практикой для отохирурга. Иначе выглядит тактика в хирургии холестеатомы пирамиды височной кости, где рекомендуется облитерировать трепанационную полость мягкими тканями для снижения риска развития ликвореи, оталгии, внутричерепных инфекций, травмирования внутрипирамидных структур височной кости во время туалета уха [3, 4, 8].

Согласно обзору литературы хирургическая тактика при наличии у пациента массивной лабиринтной-апикальной холестеатомы пирамиды височной кости заключается в проведении субтотальной петрозэктомии, которая может комбинироваться с краниотомией средней черепной ямки [8–10].

В данном клиническом случае неполное удаление холестеатомы при проведении неоднократных операций на правом ухе, две из которых были радикальными операциями на среднем ухе, привело к развитию массивной лабиринтной-апикальной холестеатомы пирамиды височной кости с деструкцией костных структур пирамиды височной кости и развитием хронической сенсоневральной тугоухости IV степени и паралича мимической мускулатуры.

Сложность операции заключалась в удалении матрикса холестеатомы с поверхности твердой мозговой оболочки в условиях развившейся ликвореи из внутреннего слухового прохода, что также согласуется с мнением зарубежных авторов [8]. Однако некоторые хирурги выступают за широкое удаление пораженной эпидермисом твердой мозговой оболочки и закрытие дефекта твердой мозговой оболочки с помощью транс-

плантатов соединительной ткани. Тем не менее некроз трансплантата может привести к развитию ликвореи или развитию внутричерепных инфекций, и в настоящее время от этой техники отказались [11]. Стоит также отметить, что при наличии холестеатомы, связанной с твердой мозговой оболочкой, для денатурации ее матрикса рядом автором используются диодный лазер с расфокусированным лучом [8] и биполярная диатермия [4]. Вместе с тем данную методику категорически нельзя применять по отношению к сосудисто-нервным структурам пораженной холестеатомой височной кости. И при всем при том даже использование интраоперационной эндоскопической техники, современного оснащения (навигационной установки, системы мониторинга лицевого нерва) при наличии спаянности матрикса холестеатомы с нервно-сосудистыми структурами и с твердой мозговой оболочкой не может дать полной гарантии отсутствия рецидива холестеатомы в созданной полости пирамиды височной кости. В случае рецидива холестеатомы пирамиды височной кости ревизия может быть очень сложной и потенциально опасной, особенно в случаях облитерации трепанационной полости мягкими тканями и ушиванием наглухо наружного слухового прохода.

В нашем клиническом случае мы дополнительно использовали биполярную диатермию для склеивания между собой перфорированных участков твердой мозговой оболочки, покрытых эпидермисом.

Учитывая отсутствие у пациентки экстратемпорального распространения холестеатомы пирамиды височной кости и невозможность полностью удалить матрикс холестеатомы с твердой мозговой оболочки задней черепной ямки, при наличии небольшого дефекта в данной структуре, мы остановились на открытой технике ведения трепанационной полости с одномоментным пластическим расширением наружного слухового прохода [12], несмотря на интраоперационное присутствие ликвореи, которое было остановлено тугой тампонадой трепанационной полости, а далее в силу развития грануляционной ткани с формированием затем рубцовой ткани.

Также существует мнение, что после удаления холестеатомы пирамиды височной кости полость медиальнее капсулы улитки не может остаться открытой из-за пирамидальной формы каменистой части височной кости, что впоследствии приводит к ее запечатыванию [8].

В представленном клиническом случае, при должном уходе за трепанационной полостью [12], запечатывание полости, находящейся вблизи верхушки пирамиды височной кости, нами не было отмечено (рис. 4). Таким образом, хорошо сформированная полость после субтотальной петрозэктомии позволяет отохирургу визуально контролировать ее состояние, осуществлеть ее санацию, а сформированный широкий наружный слуховой проход способствовует хорошему самоочищению.

За три года наблюдения за пациенткой мы не отметили развития ликвореи, оталгии, внутричерепных инфекций, травмирования внутрипирамидных структур височной кости, указанные в зарубежных публикациях.

В хирургии холестеатомы пирамиды височной кости при наличии открытой трепанационной полости в послеоперационном периоде мы считаем целесообразным выполнять отомикроскопию с туалетом уха 1 раз в месяц на протяжении 6 месяцев, далее 1 раз в 3 месяца на протяжении 1 года и далее 1 раз в 6 месяцев постоянно, инструментальные методы исследования (МРТ головного мозга в DWI-режиме) – через 6 месяцев после операции на протяжении 1 года, далее 1 раз в год на протяжении 3 лет и далее каждые 3 года.

Интерес данного клинического случая заключается в описании массивной лабиринтной-апикальной холестеатомы пирамиды височной кости у молодой пациентки, которая разрешилась проведением субтотальной петрозэктомии с последующим открытым ведением трепанационной полости.

Заключение

Интерес приведенного клинического случая состоит в описании массивной лабиринтной-апикальной холестеатомы пирамиды височной кости и открытой техники ведения трепанационной полости с одномоментным пластическим расширением наружного слухового прохода после проведенной субтотальной петрозэктомии.

Хирургическое лечение холестеатомы пирамиды височной кости подразумевает высокие риски, так как пирамида височной кости находится в непосредственной близости с жизненно важными анатомическими структурами.

Открытая техника ведения трепанационной полости после субтотальной петрозэктомии представляется возможной и может быть рассмотрена ввиду спаянности матрикса холестеатомы с нервно-сосудистыми структурами и с твердой мозговой оболочкой, что позволит визуально контролировать состояние данной полости и снизить риск развития рецидива заболевания.

Авторы заявляют об отсутствии конфликта интересов.

ЛИТЕРАТУРА/REFERENCES

1. Michaels L. An epidermoid formation in the developing middle ear: possible source of cholesteatoma. *J. Otolaryngol.* 1986;78(15):169–174. doi: 10.1016/0165-5876(88)90050-X.
2. Persaud R., Hajioff D., Trinidade A., Khemani S., Bhattacharyya M. N., Papadimitriou N., Kalan A., Bhattacharyya A. K. Evidence-based review of aetiopathogenic theories of congenital and acquired cholesteatoma. *The Journal Laryngology and Otology.* 2007;121(11):1013–1019. doi:10.1017/S0022215107000503.
3. Danesi G., Cooper T., Panciera D. T., Manni V., Cote D.W. Sanna classification and prognosis of cholesteatoma of the petrous part of the temporal bone: a retrospective series of 81 patients. *Otology & Neurotology.* 2016;37:787–792 https://doi.org/10.1097/mao.0000000000000953
4. Sanna M., Zini C., Gamoletti R., Frau N., Taibah A.K., Russo A., Pasanisi E. Petrous bone cholesteatoma. *Skull Base Surgery.* 1993;3(4):201–213. doi: 10.1055/s-2008-1060585.
5. Борисенко О. Н., Сребняк И. А., Сушко Ю. А., Злый М. В., Злый В. В. Холестеатома пирамиды височной кости. *Журнал ушных, носовых и горловых болезней.* 2005;1:27–32 [Borisenko O. N., Srebnyak I. A., Sushko Y. A., Zlyy M. V., Zlyy V. V. Petrous Bone Cholesteatoma. *Journal of Ear, Nasal and Throat Diseases.* 2005;1:27–32. (in Russ)].
6. Аникин И. А., Хамгушкеева Н. Н., Бокучава Т. А. Клинические наблюдения больных с холестеатомой пирамиды височной кости. *Российская оториноларингология.* 2016;3(82):16–23 [Anikin I. A., Khamgushkeeva N. N., Bokuchava T. A. Clinical observations of patients with petrous pyramid cholesteatoma. *Rossiiskaya otorinolaringologiya*. 2016;3(82):16-23. (In Russ.)]. doi: 10.18692/1810-4800-2016-3-16-23
7. Pandya Y., Piccirillo E., Mancini F., Sanna M. Management of complex cases of petrous bone cholesteatoma. *Annals of Otology, Rhinology, Laryngology.* 2010;119(8): 514–525. doi:10.1177/000348941011900803
8. Moffat D., Jones S., Smith W. Petrous temporal bone cholesteatoma: a new classification and long-term surgical outcomes. *Skull Base.* 2008; 18(2):107–115. doi: 10.1055/s-2007-991112
9. Prasad S. H., Piras G., Piccirillo E., Taibah A., Russo A., He J., Sanna M. Surgical Strategy and Facial Nerve Outcomes in Petrous Bone Cholesteatoma. *Audiology Neurotology.* 2016;21:275–285. doi: 0.1159/000448584.
10. Profant M., Steno J. Petrous apex cholesteatoma. *Acta Otolaryngol.* 2000;120:164–167. https://doi.org/10.5832/m167-1-118-0
11. Atlas M. D., Moffat D. A., Hardy D. G. Petrous apex cholesteatoma: diagnostic and treatment dilemmas. *Laryngoscope*. 1992;102:1363–1368. https://doi.org/10.1288/00005537-199212000-00010
12. Аникин И. А., Еремин С. А., Шинкарева А. Е. Рубцовые процессы в наружном слуховом проходе и методы их коррекции. *Consilium Medicum*. 2018;20(3):61–66 [Anikin I. A, Eremin S. A., Shinkareva A. E. Cicatricial processes in the external auditory canal and methods of their correction. *Consilium Medicum.* 2018;20(3):61–66. (in Russ)]. doi: 10.26442/2075-1753_20.3.61-66.

Информация об авторах

Аникин Игорь Анатольевич – доктор медицинских наук, профессор, руководитель отдела разработки и внедрения высокотехнологичных методов лечения, Санкт-Петербургский научно-исследовательский институт уха, горла, носа и речи (190013, Россия, Санкт-Петербург, Бронницкая ул., д. 9); тел.: 8 (812)-575-94-47; e-mail: dr-anikin@mail.ru

ORCID: http://orcid.org/0000-0003-2977-2656

✉ **Хамгушкеева Наталия Николаевна** – кандидат медицинских наук, научный сотрудник отдела разработки и внедрения высокотехнологичных методов лечения, Санкт-Петербургский научно-исследовательский институт уха, горла, носа и речи (190013, Россия, Санкт-Петербург, Бронницкая ул., д. 9); тел.: 8 (921)-779-76-22, e-mail: nataliyalor@gmail.com

ORCID: http://orcid.org/000-0002-4276-651X

Астащенко Светлана Витальевна – доктор медицинских наук, заведующая хирургическим отделением для взрослых, Санкт-Петербургский научно-исследовательский институт уха, горла, носа и речи (190013, Россия, Санкт-Петербург, Бронницкая ул., д. 9); тел.: 8 (812)-316-25-01; docte@yandex.ru

ORCID: http://orcid.org/0000-0003-1863-2279

Будковая Марина Александровна – кандидат медицинских наук, научный сотрудник отдела разработки и внедрения высокотехнологичных методов лечения, Санкт-Петербургский научно-исследовательский институт уха, горла, носа и речи (190013, Россия, Санкт-Петербург, Бронницкая ул., д. 9); тел.: 8-921-863-81-25, e-mail: marina-laptijova@yandex.ru

ORCID: http://orcid.org/0000-0003-0219-1413

Information about authors

Igor' A. Anikin – MD, Professor, Head of Department of Development and Implementation of High-Technology Treatment Methods, Saint Petersburg Research Institute of Ear, Throat, Nose and Speech (Russia, 190013, Saint Petersburg, 9, Bronnitskaia str.); tel.: 8 (812)-575-94-47, e-mail: dr-anikin@mail.ru

ORCID: http://orcid.org/0000-0003-2977-2656

✉ **Nataliya N. Khamgushkeeva** – MD Candidate, research associate of Department of Development and Implementation of High-Technology Treatment Methods, Saint Petersburg Research Institute of Ear, Throat, Nose and Speech (Russia, 190013, Saint Petersburg, 9, Bronnitskaia str.); tel.: (812)-316-25-01, 8(921)-779-76-22, e-mail: nataliyalor@gmail.com

ORCID: http://orcid.org/000-0002-4276-651X

Svetlana V. Astashchenko – MD, Head of Adults' Surgical Department, Saint Petersburg Research Institute of Ear, Throat, Nose and Speech (Russia, 190013, Saint Petersburg, 9, Bronnitskaia str.); tel.: 8(812)-316-25-01; docte@yandex.ru

ORCID: 0000-0003-1863-2279

Marina A. Budkovaya – MD Candidate, research associate of Department of Development and Implementation of High-Technology Treatment Methods, Saint Petersburg Research Institute of Ear, Throat, Nose and Speech (Russia, 190013, Saint Petersburg, 9, Bronnitskaia str.); tel.: 89218638125; e-mail: marina-laptijova@yandex.ru

ORCID: http://orcid.org/0000-0003-0219-1413

УДК 616.831-002.3-02:616.28-089.87-053.37 https://doi.org/10.18692/1810-4800-2019-5-96-101

Множественные отогенные абсцессы головного мозга у ребенка

А. А. Кривопалов[1], Д. В. Лейко[2], А. Ю. Щербук[3], Ю. А. Щербук[3], П. А. Шамкина[1], А. М. Маркова[3]

[1] Санкт-Петербургский научно-исследовательский институт уха, горла, носа и речи, Санкт-Петербург, 190013, Россия (и. о. директора – докт. мед. наук, проф. С. А. Карпищенко)

[2] Городская больница Святой преподобномученицы Елизаветы, Санкт-Петербург, 195257, Россия

[3] Санкт-Петербургский государственный университет, Санкт-Петербург, 199034, Россия

Multiple otogenic brain abscesses in a child

A. A. Krivopalov[1], D. V. Leiko[2], A. Yu. Shcherbuk[3], Yu. A. Shcherbuk[3], P. A. Shamkina[1], A. M. Markova[3]

[1] Saint Petersburg Research Institute of Ear, Throat, Nose and Speech, Saint Petersburg, 190013, Russia

[2] Holy Martyr Elizabeth City Hospital, Saint Petersburg, 195257, Russia

[3] Saint Petersburg State University, Saint Petersburg, 199034, Russia

Актуальность проблемы ЛОР-ассоциированных гнойно-воспалительных внутричерепных осложнений у детей на сегодняшний день не вызывает сомнений, так как, несмотря на внедрение новых диагностических технологий, увеличение возможностей консервативной медицины и совершенствование хирургических методов лечения, показатели госпитальной летальности, а также инвализидации пациентов детского возраста не имеют тенденции к снижению. Это связано в первую очередь с отсутствием единого тактического алгоритма в целях ранней диагностики и госпитализации пациента в стационар, рекомендаций к лечению данной патологии, а именно: оптимальной техники санирующих оперативных вмешательств, тактики интенсивного лечения больных, методов послеоперационной реабилитации данной категории пациентов. Все это свидетельствует об отсутствии единой концепции междисциплинарного подхода к пациентам с ЛОР-ассоциированными внутричерепными осложнениями на всех этапах оказания помощи. В статье представлен клинический случай отогенного менингоэнцефалита, абсцессов головного мозга у ребенка в результате острого гнойного среднего отита. Приведен план комплексного обследования пациента, отражена тактика хирургического и консервативного лечения данного пациента.

Ключевые слова: оториноларингология, нейрохирургия, специализированная помощь, междисциплинарный подход, внутричерепные осложнения ЛОР-органов, отогенные внутричерепные осложнения, абсцесс головного мозга, гнойный средний отит.

Для цитирования: Кривопалов А. А., Лейко Д. В., Щербук А. Ю., Щербук Ю. А., Шамкина П. А., Маркова А. М. Множественные отогенные абсцессы головного мозга у ребенка. *Российская оториноларингология.* 2019;18(5):96–101. https://doi.org/10.18692/1810-4800-2019-5-96-101

Today, the relevance of the problem of ENT-associated inflammatory intracranial complications in children is out of the question, because despite the introduction of new diagnostic technologies, the increased possibilities of conservative medicine and the improvement of surgical treatment methods, the rates of hospital mortality and disability of children do not tend to decrease. It is primarily due to the lack of a uniform algorithm of early diagnosis and hospitalization of the patient, recommendations for treatment of this pathology, namely: the optimal technique of surgical interventions, the tactics of intensive treatment of patients, the methods of postoperative rehabilitation of this category of patients. All these factors testify of the absence of a unified concept of an interdisciplinary approach to the patients with ENT-associated intracranial complications at all

© Коллектив авторов, 2019

the stages of care provision. The article presents a clinical case of otogenic meningoencephalitis, brain abscesses in a child as a result of acute suppurative otitis media. The authors present a plan of comprehensive examination and the tactics of surgical and conservative treatment of a patient.
Keywords: otorhinolaryngology, neurosurgery, specialized care, interdisciplinary approach, intracranial complications of ENT organs, otogenic intracranial complications, brain abscess, purulent otitis media.

For citation: Krivopalov A. A., Leiko D. V., Shcherbuk A. Yu., Shcherbuk Yu. A., Shamkina P. A., Markova A. M. Multiple otogenic brain abscesses in a child. *Rossiiskaya otorinolaringologiya.* 2019;18(5):96–101. https://doi.org/10.18692/1810-4800-2019-5-96-101

Несмотря на успехи современной нейрохирургии, связанные с появлением и широким внедрением в клиническую практику инновационных методов нейровизуализации, интраоперационной компьютерной и ультразвуковой нейронавигации, а также малоинвазивных методик микрохирургических вмешательств, проблема консервативного и хирургического лечения детей с отогенными гнойно-воспалительными заболеваниями головного мозга в условиях стремительно возрастающей антибиотикорезистентности возбудителей сохраняет особую актуальность [1, 2].

Соотношение острых и хронических гнойных средних отитов как этиологического фактора гнойно-воспалительного внутричерепного осложнения в экономически развитых странах составило соответственно 55,3 и 44,7%. Значительное преобладание хронического отита над острым отмечено в развивающихся странах – 88,1 и 11,9%, а в Российской Федерации – 64,8 и 35,2% соответственно [3, 4].

Абсцессы головного мозга, эпидуральные и субдуральные эмпиемы проявляются клинической картиной внутричерепных объемных и гнойно-воспалительных заболеваний, что значительно затрудняет лечебно-диагностический процесс. Многообразие этиологических причин внутричерепных гнойных инфекций и вовлеченность в патологический процесс нескольких органов и систем требуют междисциплинарного подхода и организации персонализированной медицинской помощи детям с учетом особенностей течения заболевания у каждого конкретного пациента. У детей с гнойными менингоэнцефалитами, абсцессами головного мозга и внутричерепными эмпиемами нередко отмечаются тяжелое, септическое течение заболевания, высокая частота инвалидизации и летальности. Хирургическое лечение детей с гнойно-воспалительными заболеваниями ЛОР-органов проводится в экстренном порядке. Хирургическая санация внутричерепных очагов инфекции осуществляется с применением современных малоинвазивных нейрохирургических технологий [5–7].

Пациент Д., 2 года, поступил в многопрофильный специализированный стационар с жалобами на боль в области левого уха, спонтанную рвоту, повышение температуры тела до фебрильных цифр.

Анамнез заболевания: заболел остро, отмечались умеренная головная боль, повышение температуры тела до субфебрильных цифр, недомогание. Родители ребенка за медицинской помощью не обращались, лечили его самостоятельно. На 2-й день заболевания появились лихорадка, тошнота, светобоязнь.

Объективно: при поступлении – состояние тяжелое, температура тела 39,2 °С, сознание ясное, очаговой симптоматики не выявлено, ярко выражены симптомы раздражения мозговых оболочек.

Лабораторные и инструментальные исследования: в клиническом анализе крови – повышение уровня лейкоцитов до 20×10^9/л, нейтрофильный сдвиг. При отомикроскопии: наружный слуховой проход слева свободен, барабанная перепонка розовая, выбухает, опознавательные пункты сглажены.

На КТ головного мозга, выполненных при поступлении больного в стационар, в лобно-теменно-височной области определяются множественные округлые полостные образования с выраженной капсулой (рис. 1).

На МРТ головного мозга, выполненных при поступлении в стационар, в лобно-теменно-височной области определяются множественные округлые полостные образования с хорошо выраженной капсулой, смещением срединных структур головного мозга влево, компримированием его желудочков (рис. 2).

Диагноз: острый средний гнойный отит слева, отогенный менингоэнцефалит, множественные абсцессы левой лобно-теменно-височной области.

Экстренное хирургическое лечение: оториноларинголог – парацентез барабанной перепонки, получено гнойное отделяемое; нейрохирург – пункционная аспирация и дренирование множественных абсцессов головного мозга с использованием ультразвуковой стереотаксической навигации. Антибактериальная терапия: цефтриаксон 1,0 г/сут, амикацин 250 мг/сут.

Послеоперационный период: на КТ головного мозга, выполненных через 3 сут после хирурги-

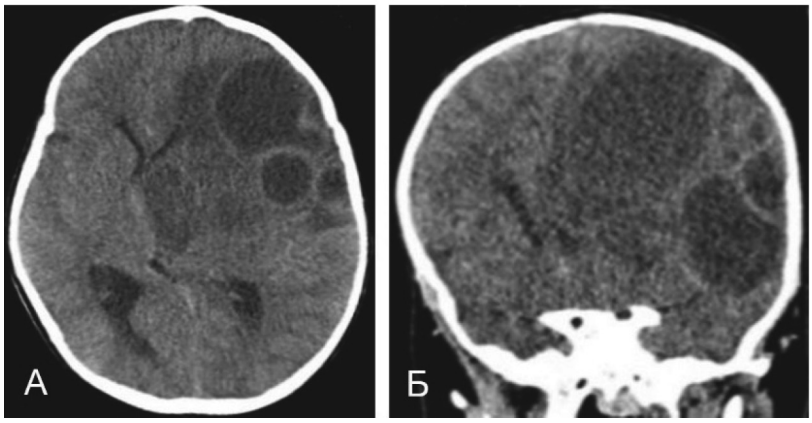

Рис. 1. КТ головного мозга пациента Д., 2 года, без контрастирования, в аксиальной (А) и коронарной (Б) проекциях.
Fig. 1. Brain CT of a patient D., 2 years old, without the contrasting agent, in axial (A) and coronary (B) projections.

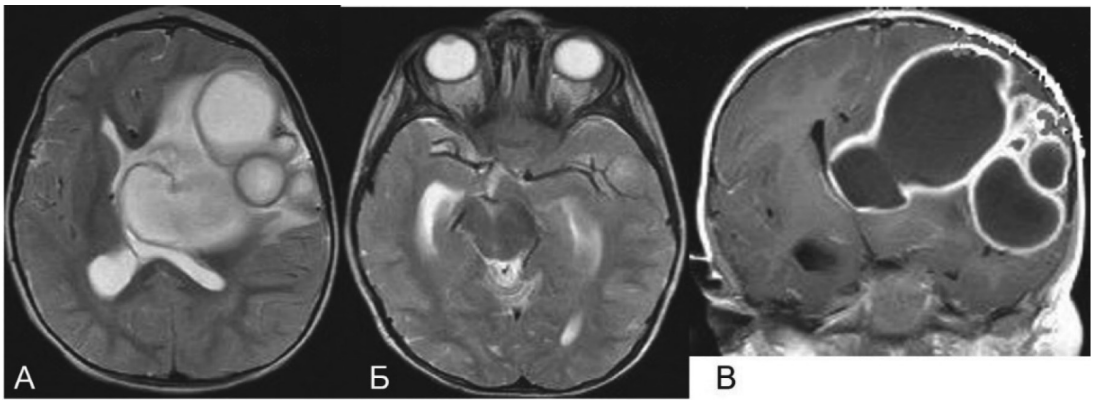

Рис. 2. МРТ головного мозга пациента Д., 2 года, без контрастирования, в Т1 ВИ в аксиальной (А, Б) и Т2 ВИ в коронарной (В) проекциях.
Fig. 2. Brain MRT of a patient D., 2 years old, without the contrasting agent, in T1WI in axial (A, B) and T2WI coronary (B) projections.

Рис. 3. КТ головного мозга пациента Д., 2 года, без контрастирования, в аксиальной (А), коронарной (Б) и сагиттальной (В) проекциях через 3 сут после хирургического лечения.
Fig. 3. Brain CT of a patient D., 2 years old, without the contrasting agent, in axial (A), coronary (B) and sagittal (C) projections 3 days after surgery.

ческой санации очагов инфекции, отмечена положительная динамика – уменьшение размеров полостных образований (рис. 3). Через 3 мес. после проведенного хирургического лечения на МР-томограммах головного мозга полостных образований не выявлено (рис. 4). Исход лечения – выздоровление.

Обсуждение. Среди пациентов ЛОР-профиля острый средний отит диагностируется в 20–30% случаев. Наиболее высокие показатели распро-

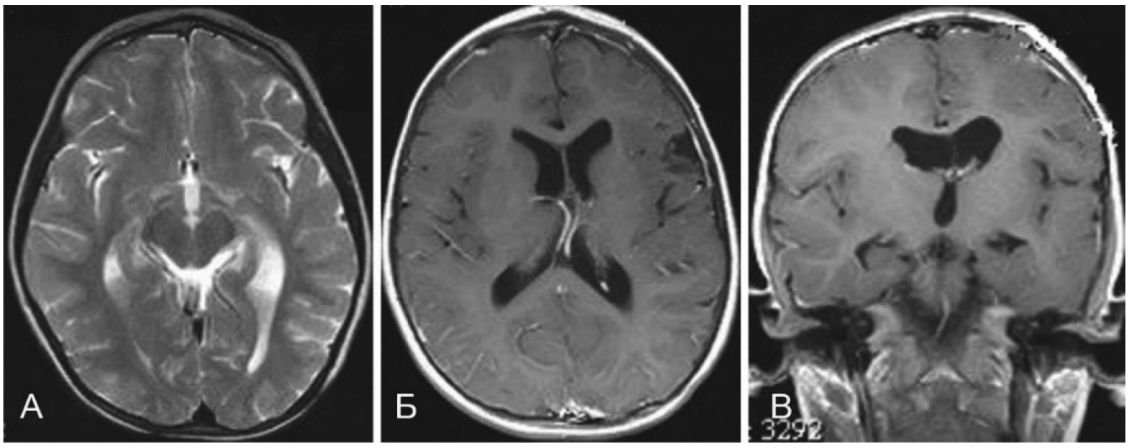

Рис. 4. МРТ головного мозга пациента Д., 2 года, без контрастирования, в Т1 ВИ (А) и Т2 ВИ (Б) в аксиальной проекции, в Т2 ВИ в коронарной проекции (В) через 3 мес. после хирургического лечения.

Рис. 4. МРТ головного мозга пациента Д., 2 года, без контрастирования, в Т1 ВИ (А) и Т2 ВИ (Б) в аксиальной проекции, в Т2 ВИ в коронарной проекции (В) через 3 мес. после хирургического лечения.

страненности наблюдаются среди пациентов возрастной группы от 1 до 4 лет (61,0%) и в течение первого года жизни (45,3%) [8].

Одним из внутричерепных осложнений среднего отита является образование абсцесса головного мозга. 50% абсцессов мозга у взрослых и 25% у детей имеют отогенное происхождение [9]. По данным литературы, абсцесс головного мозга определяется как инкапсулированное полостное образование, в формировании которого выделяют стадию раннего энцефалита, позднего энцефалита, ранней капсулы и поздней капсулы [7, 9, 10]. Церебральный абсцесс наблюдается в два раза чаще, чем абсцесс мозжечка. Церебральный абсцесс развивается как результат прямого распространения инфекции среднего уха через эрозированные костные структуры крыши барабанной полости или через локальную бесклапанную венозную сеть (ретроградный тромбофлебит). Развитие абсцесса мозжечка происходит путем распространения отогенной инфекции через треугольник Траутманна или путем ретроградного тромбофлебита [9, 11, 12].

Для диагностики абсцессов головного мозга в настоящее время используется компьютерная томография (КТ) головного мозга. При подозрении на отогенную этиологию абсцесса выполняется КТ височных костей. Также применяется и магнитно-резонансная томография головного мозга для уточнения локализации отогенных внутричерепных или экстракраниальных осложнений [12, 13].

Системную антибиотикотерапию начинают в предоперационном этапе, продолжают во время операции и в послеоперационном периоде. Оперативное лечение отогенных абсцессов головного мозга со стороны нейрохирургов заключается в проведении вмешательств: пункции абсцесса, краниотомии, вентрикулостомии. В ходе той же операции или вторым этапом отохирурги выполняют вмешательства на ухе в объеме полной санации первичного очага инфекции [8, 11, 12, 14].

Заключение

Таким образом, высокая частота инвалидизации и летальности у детей с отогенными внутричерепными гнойно-воспалительными осложнениями определяет особую важность ранней диагностики ЛОР-заболеваний и внутричерепных осложнений, а также необходимость применения междисциплинарного подхода с привлечением многопрофильной бригады врачей-педиатров, отоларингологов, неврологов, нейрохирургов, стоматологов, челюстно-лицевых хирургов, инфекционистов, клинических фармакологов и бактериологов, специалистов по лучевой и лабораторной диагностике. Для правильной оценки степени риска развития отогенных гнойно-воспалительных внутричерепных осложнений необходимо учитывать анатомические и физиологические особенности детского возраста. Большое значение имеет своевременное начало и рациональное применение комплексных лечебных мероприятий, включающих адекватную антибактериальную терапию, проводимую на основе исследования антибиотикорезистентности возбудителей инфекции [1, 2, 8]. Должное понимание всех указанных факторов оказывает положительное влияние на характер, объем и длительность проводимой терапии, своевременный выбор оптимальной хирургической тактики, тяжесть и исходы заболевания [3–6, 9, 11].

Авторы заявляют об отсутствии конфликта интересов.

ЛИТЕРАТУРА/ REFERENCES

1. Кривопалов А. А., Янов Ю. К., Астащенко С. В., Щербук А. Ю., Артюшкин С. А., Вахрушев С. Г., Пискунов И. С., Пискунов В. С., Тузиков Н. А. Демографические и клинико-эпидемиологические особенности отогенных внутричерепных осложнений. *Российская оториноларингология.* 2016;1(80):48–60. [Krivopalov A. A., Yanov Yu. K., Astashchenko S. V., Shcherbuk A. Yu., Artyushkin S. A., Vakhrushev S. G., Piskunov I. S., Piskunov V. S., Tuzikov N. A. Demographic, clinical and epimiological features of otogenic intracranial complications at the present stage. *Rossiiskaya otorinolaringologiya*. 2016;1(80):48–60. (in Russ.)]. https://doi.org/10.18692/1810-4800-2016-1-48-61
2. Кривопалов А. А., Вахрушев С. Г. Система специализированной оториноларингологической помощи в Красноярском крае. *Российская оториноларингология.* 2013;4(65):50–54. [Krivopalov A.A., Vahrushev S.G. Sistem of specialized otorhinolaryngological service in the Krasnoyarsk region. *Rossiiskaya otorinolaringologiya*. 2013;4(65):50–54 (in Russ.)].
3. Кривопалов А. А., Янов Ю. К., Щербук А. Ю., Щербук Ю. А., Рубин А. Н. Внутричерепные гнойно-воспалительные осложнения отогенной этиологии. *Вестник хирургии им. И. И. Грекова.* 2017;6(176):101–105. [Krivopalov A. A., Yanov Yu. K., Shcherbuk A. Yu., Shcherbuk Yu. A., Rubin A. N. Otogenic intracranial pyo-inflammatory complications. *Vestnik khirurgii im. I. I. Grekova.* 2017;6(176):101–105. (in Russ.)]. https://doi.org/10.24884/0042-4625-2017-176-6-101-105
4. Кривопалов А. А., Щербук А. Ю., Щербук Ю. А., Янов Ю. К. *Внутричерепные гнойно-воспалительные заболевания отогенной и риносинусогенной этиологии.* СПб., 2018. 280 с. [Krivopalov A. A., Shcherbuk A. Yu., Shcherbuk Yu. A., Yanov Yu. K. *Vnutricherepnye gnoino-vospalitel'nye zabolevaniya otogennoi i rinosinusogennoi etiologii.* SPb., 2018. 280 p. (in Russ.)]
5. Янов Ю. К., Кривопалов А. А., Щербук Ю. А., Артюшкин С. А., Вахрушев С. Г., Дорофеев В. И., Комаров М. В., Тузиков Н. А. Клинические особенности отогенных внутричерепных осложнений на современном этапе. *Вестник оториноларингологии.* 2015;5(80):23–29. [Yanov Yu. K., Krivopalov A. A., Shcherbuk Yu. A., Artyushkin S. A., Vakhrushev S. G., Dorofeev V. I., Komarov M. V., Tuzikov N. A. The specific clinical features of otogenic intracranial complications: the current views. *Vestnik otorinolaryngologii*. 2015;5(80):23–29. (in Russ.)]. doi: 10.17116/otorino201580523-29.
6. Van der Poel N. A., van Spronsen E., Dietz de Loos D. A., Ebbens F. A. Early signs and symptoms of intracranial complications of otitis media in pediatric and adult patients: A different presentation? *Internat J. Ped. Otorhinolar.* 2017;102:56–60. doi: 10.1016/j.ijporl.2017.08.034.
7. Dubey S. P., Larawin V., Molumi C. P. Intracranial spread of chronic middle ear suppuration. *Amer. J. Otolaryngol.* 2010;2(31):73–77. doi: 10.1016/j.amjoto.2008.10.001.
8. Monasta L., Ronfani L., Marchetti F., Montico M., Vecchi Brumatti L., Bavcar A., Grasso D., Barbiero C., Tamburlini G. Burden of Disease Caused by Otitis Media: Systematic Review and Global Estimates. *PLoS ONE.* 2012;7(4): e36226. doi: 10.1371/journal.pone.0036226.
9. Sun J., Sun J. Intracranial complications of chronic otitis media. *European Archives of Oto-Rhino-Laryngology*. 2013; 271(11):2923–2926. doi: 10.1007/s00405-013-2778-4.
10. Harold L. Complications of suppurative otitis media. In: John BB. Scott-Brown's Otolaryngology, 6th edn. Oxford: Butterworth Heinemann, 1997;3:16–21.
11. Wanna G. B., Dharamsi L. M., Moss J. R., Bennett M. L., Thompson R. C., & Haynes, D. S. Contemporary Management of Intracranial Complications of Otitis Media. *Otology & Neurotology.* 2010;31(1):111–117. doi: 10.1097/mao.0b013e3181c2a0a8.
12. Laulajainen-Hongisto A., Aarnisalo A.A., Lempinen L., Saat R., Markkola A., Leskinen K., Blomstedt G., Jero J. Otogenic Intracranial Abscesses, Our Experience Over the Last Four Decades. *The Journal of International Advanced Otology.* 2017;13(1):40–46. doi: 10.5152/iao.2016.2758.
13. Prashanth V., Pandya V. K. Role of CT Scan in Diagnosis and Management of Otogenic Intracranial Abscess. *Indian Journal of Otolaryngology and Head & Neck Surgery.* 2011;63(3):274–278. doi: 10.1007/s12070-011-0255-1.
14. Penido N. de O., Chandrasekhar S. S., Borin A., Maranhão A. S. de A., Gurgel Testa J. R. Complications of otitis media – a potentially lethal problem still present. *Brazilian Journal of Otorhinolaryngology.* 2016;82(3):253–262. doi: 10.1016/j.bjorl.2015.04.007.

Информация об авторах

✉ **Кривопалов Александр Александрович** – доктор медицинских наук, старший научный сотрудник, Санкт-Петербургский НИИ уха, горла, носа и речи (190013, Россия, Санкт-Петербург, Бронникая ул., д. 9); тел.: +7 (911) 748-31-48, e-mail: krivopalov@list.ru

ORCID: https://orcid.org/0000-0002-6047-4924

Лейко Дмитрий Владимирович – врач-нейрохирург нейрохирургического отделения № 1, Городская больница Святой Преподобномученицы Елизаветы (195257, Россия, Санкт-Петербург, ул. Вавиловых, д. 14, литера А), ассистент кафедры нейрохирургии и неврологии, Санкт-Петербургский государственный университет (199034, Россия, Санкт-Петербург, В. О., 21-я линия, д. 8а); тел.: +7 (921) 740-18-80, e-mail: leykod1979@gmail.com

ORCID: https://orcid.org/0000-0003-2726-3030

Щербук Александр Юрьевич – доктор медицинских наук, профессор, Институт мозга человека им. Н. П. Бехтеревой РАН, заместитель директора по научной и клинической работе, профессор кафедры нейрохирургии и неврологии, Санкт-Петербургский государственный университет (199034, Россия, Санкт-Петербург, В. О., 21-я линия, д. 8а); тел.: +7(812)670-99-89, e-mail: endos@rambler.ru

ORCID: https://orcid.org/0000-0003-3049-1552

Щербук Юрий Александрович – академик РАН, профессор, доктор медицинских наук, заведующий кафедрой нейрохирургии и неврологии, Санкт-Петербургский государственный университет (199034, Россия, Санкт-Петербург, В. О., 21 линия, д. 8а); тел.: +7 (812) 326-03-26, e-mail: 9361661@gmail.com
ORCID: https://orcid.org/0000-0003-1945-6959
Шамкина Полина Александровна – клинический ординатор, Санкт-Петербургский НИИ уха, горла, носа и речи (190013, Россия, Санкт-Петербург, Бронникая ул., д. 9); тел.: +7 (812) 316-22-56, e-mail: spbniilor@gmail.com
ORCID: https://orcid.org/0000-0003-4595-365X
Маркова Александра Максимовна – студентка, Санкт-Петербургский государственный университет (199034, Санкт-Петербург, В.О., 21-я линия, д. 8а), тел.: +7 (921) 596-48-94, e-mail: alopias.mz.vulpinus@gmail.com
ORCID: https://orcid.org/0000-0001-6077-1438

Information about the authors
✉ **Aleksandr A. Krivopalov** – MD, senior research associate, Saint Petersburg Research Institute of Ear, Throat, Nose and Speech of the Ministry of Healthcare of Russia, (190013, Saint Petersburg, 9, Bronnitskaia str); tel.: 8-911-748-31-48, e-mail: krivopalov@list.ru
ORCID: https://orcid.org/0000-0002-6047-4924
Dmitrii V. Leiko – neurosurgeon of Neurosurgical Department No1, City Hospital of the Holy Martyr Elizabeth, (Russia, 195257, Saint Petersburg, 14A, Vavilovykh str.), teaching assistant of the Chair of Neurosurgery and Neurology, Saint Petersburg State University (Russia, 199034, Saint Petersburg, Vasilievsky Island, 8a, 21st Line str.); tel.: +7(921)740-18-80, e-mail: leykod1979@gmail.com
ORCID: https://orcid.org/0000-0003-2726-3030
Aleksandr Yu. Shcherbuk – MD, Professor, Bekhtereva Human Brain Institute of the Russian Academy of Sciences; deputy director for scientific and clinical work, Professor of the Chair of Neurosurgery and Neurology, Saint Petersburg State University (Russia, 199034, Saint Petersburg, Vasilievsky Island, 8a, 21st Line str.); tel.: +7(812)670-99-89, e-mail: endos@rambler.ru+7(812)670-99-89, e-mail: endos@rambler.ru
ORCID: https://orcid.org/0000-0003-3049-1552
Yurii A. Shcherbuk – Academician of the Russian Academy of Sciences, Professor, MD, Head of the Chair of Neurosurgery and Neurology, Saint Petersburg State University (Russia, 199034, Saint Petersburg, Vasilievsky Island, 8a, 21st Line str.); tel.: +7(812)326-03-26, e-mail: 9361661@gmail.com
ORCID: https://orcid.org/0000-0003-1945-6959
Polina A. Shamkina – resident medical practitioner, Saint Petersburg Research Institute of Ear, Throat, Nose and Speech of the Ministry of Healthcare of Russia (190013, Saint Petersburg, 9, Bronnitskaia str); tel.: +7(812)316-22-56, e-mail: spbniilor@gmail.com
ORCID: https://orcid.org/0000-0003-4595-365X
Aleksandra M. Markova – student, Saint Petersburg State University (Russia, 199034, Saint Petersburg, Vasilievsky Island, 8a, 21st Line str.); tel.: 7(921)596-48-94, e-mail: alopias.mz.vulpinus@gmail.com
ORCID: https://orcid.org/0000-0001-6077-1438

УДК616.288.1-007.271.271:616.28-008.14-073.97-053.4-056.7 https://doi.org/10.18692/1810-4800-2019-5-102-105

Аномалия развития уха у ребенка с синдромом Пфайффера

А. В. Пашков[1], В. М. Свистушкин[2], С. В. Гадалева[2], И. В. Наумова[1], Д. С. Клячко[3]

[1] Национальный медицинский исследовательский центр здоровья детей (директор – проф. А. П. Фисенко) Москва, 119296, Россия

[2] Первый Московский государственный медицинский университет имени И. М. Сеченова (Сеченовский университет) (Зав. кафедрой болезней уха, горла и носа – проф. В. М. Свистушкин) Москва, 119991, Россия

[3] Санкт-Петербургский научно-исследовательский институт уха, горла, носа и речи, Санкт-Петербург, 190013, Россия (и. о. директора – докт. мед. наук, проф. С. А. Карпищенко)

Ear abnormality in a child with Pfeiffer syndrome

A. V. Pashkov[1], V. M. Svistushkin[2], S. V. Gadaleva[2], I. V. Naumova[1], D. S. Klyachko[3]

[1] National Medical Research Center for Children's Health, Moscow, 119296, Russia

[2] Sechenov First Moscow State Medical University (Sechenov University), Moscow, 119991, Russia

[3] Saint Petersburg Research Institute of Ear, Throat, Nose and Speech, Saint Petersburg, 190013, Russia

Авторы описывают клинический случай ребенка с синдромом Пфайффера и кондуктивной тугоухостью вследствие костной атрезии наружного слухового прохода. Синдром Пфайффера, или акроцефалосиндактилия, – это редкая генетическая аномалия, которая наследуется по аутосомно-доминантному типу и имеет множество сопутствующих симптомов, например: сращение костей черепа (что вызывает повышенное внутричерепное давление), экзофтальм, узкая верхняя челюсть, нарушение роста и развития зубов, косоглазие. У половины детей с такой аномалией наблюдается тугоухость. Пациентам с нарушением слуха требуется аудиологическое обследование для определения степени потери слуха и дальнейших реабилитационных мероприятий. Нами была выполнена регистрация коротколатентных слуховых вызванных потенциалов по воздушной и костной звукопроводимости пациентке 6 лет с акроцефалосиндактилией. Методом реабилитации послужил аппарат костного звукопроведения на бандаже.
Ключевые слова: синдром Пфайффера, кондуктивная тугоухость, КСВП.

Для цитирования: Пашков А. В., Свистушкин В. М., Гадалева С. В., Наумова И. В., Клячко Д. С. Аномалия развития уха у ребенка с синдромом Пфайффера. *Российская оториноларингология.* 2019;18(5):102–105. https://doi.org/10.18692/1810-4800-2019-5-102-105

The authors describe the clinical case of a child with Pfeiffer syndrome and conductive hearing loss due to external auditory canal bone atresia. Pfeiffer syndrome, or acrocephalosyndactyly, is a rare genetic anomaly inherited by the autosomal dominant type, it has many associated symptoms, for example the fusion of skull bones, which causes high intracranial pressure, exophthalmos, narrow upper jaw, disorder of growth and development of teeth, strabism. Half of the children with this anomaly have hearing loss. The patients with impaired hearing need an audiological examination to determine the degree of hearing loss and further rehabilitation measures. We have registered short-latency auditory evoked potentials by air and bone sound conduction of a 6-year-old patient with acrocephalosyndactyly. The method of rehabilitation was the wrap-around bone conduction transducer.
Keywords: Pfeiffer syndrome, conductive hearing loss, short-latency auditory evoked potentials (SLAEP).

For citation: Pashkov A. V., Svistushkin V. M., Gadaleva S. V., Naumova I. V., Klyachko D. S. Ear abnormality in a child with Pfeiffer syndrome. *Rossiiskaya otorinolaringologiya.* 2019;18(5):102–105. https://doi.org/10.18692/1810-4800-2019-5-102-105

© Коллектив авторов, 2019

Синдром Пфайффера, или акроцефалосиндактилия, представляет собой редкую генетическую аномалию, которая наследуется по аутосомно-доминантному типу и встречается у одного из 100 000 новорожденных [1, 2]. Этиологией синдрома являются дефекты в генах FGFR1 и FGFR2, которые отвечают за нормальную функцию фибробластов. Патологию сопровождает множество сопутствующих симптомов, таких как краниосиностоз, экзофтальм, узкая верхняя челюсть, нарушение роста и развития зубов, повышенное внутричерепное давление из-за неправильного и преждевременного сращения костей черепа, косоглазие. Болеют как мальчики, так и девочки [2, 3]. Несмотря на тяжесть вышеуказанных симптомов, большинство детей обладают сохранным уровнем интеллекта. В 50% случаев наблюдается тугоухость. Известно, что нарушение слуха у детей приводит к недостаточному речевому развитию и, вторично, к замедленному развитию интеллекта. Следовательно, детям с нарушением слуха требуется аудиологическое обследование для определения степени потери слуха и дальнейших реабилитационных мероприятий [4, 5].

Приводим собственное наблюдение пациентки с синдромом Пфайффера и задержкой слухоречевого развития.

Больная Е., 6 лет, поступила в отделение восстановительного лечения детей с болезнями ЛОР-органов и челюстно-лицевой области НМИЦ здоровья детей Минздрава РФ. Со слов родителей, у ребенка снижение слуха и задержка речевого развития. Из анамнеза: ребенок от 1-й беременности, протекавшей на фоне раннего токсикоза средней степени тяжести угрозы прерывания и 1-х родов. После рождения диагностирован синдром Пфайффера. Неоднократно подвергалась хирургическим вмешательствам: дистракция костей черепа, трахеостомия. По заключению нейрохирурга сохраняется субкомпенсированная гидроцефалия. По месту жительства консультирована сурдологом, однако провести исследование слуха не удалось из-за беспокойного поведения пациентки.

Объективно: AD=AS: околоушные области не изменены, при пальпации безболезненны. Наружный слуховой проход значительно сужен, барабанная перепонка не визуализируется, патологического отделяемого нет.

При мультиспиральной компьютерной томографии: костная атрезия наружных слуховых проходов, гипоплазия барабанных полостей и антрума (рис. 1, 2).

Учитывая соматическую отягощенность ребенка и неэффективное сурдологическое обследование в состоянии сна по м/ж, выполнено аудиологическое тестирование в состоянии медикаментозного сна, в течение которого проведена регистрация коротколатентных слуховых вызванных потенциалов (воздушная и костная) проводимости. При исследовании воздушной проводимости V пик визуализировался при интенсивности стимуляции в 70 дБ с двух сторон, при костном проведении – при 20 дБ.

Основываясь на данных анамнеза, объективного аудиологического обследования и результатах КТ височных костей, проведено пробное слухопротезирование неимплантируемым слуховым аппаратом костного проведения на бандаже, после чего было проведено занятие с сурдопеда-

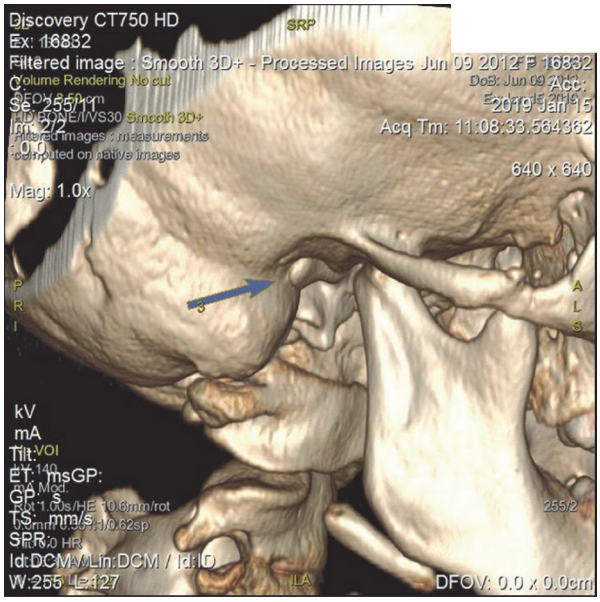

Рис. 1. Стрелкой указана костная атрезия наружного слухового прохода.

Fig. 1. The arrow points to bone atresia of the external auditory canal.

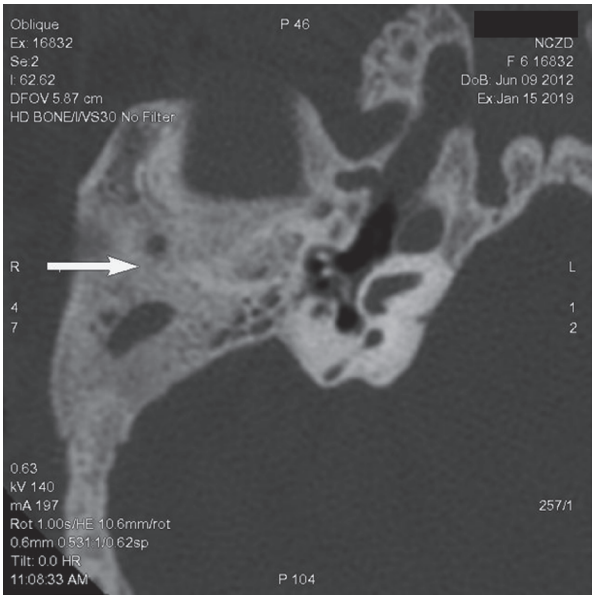

Рис. 2. Стрелкой указана костная атрезия наружного слухового прохода.

Fig. 2. The arrow points to bone atresia of the external auditory canal

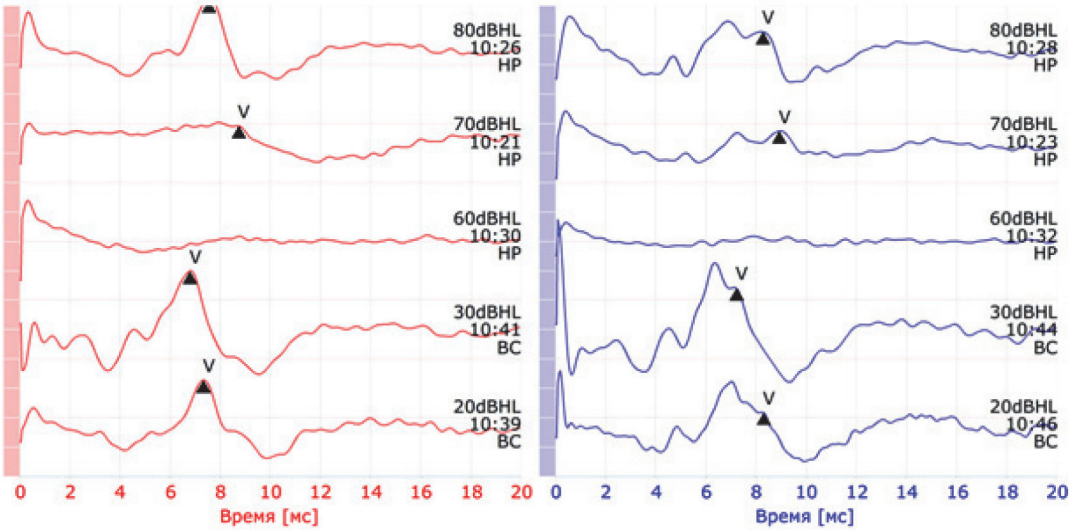

Рис. 3. Регистрация коротколатентных слуховых вызванных потенциалов (воздушная и костная) проводимости.

Fig. 3. Registration of short-latency auditory evoked potentials (air and bone conductivities).

гогом. При использовании аппарата улучшилась разборчивость речи, в связи с чем рекомендован неимплантируемый аппарат костного звукопроведения для эффективного процесса слухоречевой реабилитации (рис. 3).

Особенность данного наблюдения в редко встречающемся типе аномалии.

Представленный клинический пример наглядно показывает, что детям с врожденными аномалиями наружного и среднего уха рекомендуется слухопротезирование неимплантируемыми слуховыми аппаратами костного проведения на бандаже ввиду высокой эффективности этого вида помощи и отсутствию хирургической травмы для профилактики декомпенсации соматической патологии по основному заболеванию.

Авторы заявляют об отсутствии конфликта интересов.

ЛИТЕРАТУРА

1. Herman T. E., Siegel M. J. Pfeiffer syndrome, type II. *Journal of Perinatology*. 2001;2(8):565:567. http://knowledge.statpearls.com
2. Диагностика и лечение синдрома Пфайффера: клинические рекомендации. М., 2017. 24 с. http://www.med-gen.ru/docs/pfayfer.pdf
3. Das J. M., Bhimji S. S. Pfeiffer Syndrome. Treasure Island (FL): Stat Pearls Publishing; 2018. Nov 6. http://knowledge.statpearls.com
4. Дайхес Н. А., Пашков А. В., Яблонский С. В. Методы исследования слуха: учебно-методическое пособие. М.: Научно-клинический центр оториноларингологии, 2009. 118 с. https://elibrary.ru/item.asp?id=29785659
5. Савельева Е. Е., Пашков А. В., Полунина Т. А., Наумова И. В., Самкова А. С. Объективные методы диагностики нарушения слуха у детей первых лет жизни. *Педиатрическая фармакология.* 2014;11(2):82–85. https://doi.org/10.15690/pf.v11i2.963

REFERENCES

1. Herman T. E., Siegel M. J. Pfeiffer syndrome, type II. *Journal of Perinatology*. 2001;2(8):565:567. http://knowledge.statpearls.com
2. *Diagnostika i lechenie sindroma Pfaiffera*: klinicheskie rekomendatsii. M., 2017. 24 p. (in Russ.). http://www.med-gen.ru/docs/pfayfer.pdf
3. Das J. M., Bhimji S. S. Pfeiffer Syndrome. Treasure Island (FL): Stat Pearls Publishing; 2018. Nov 6. http://knowledge.statpearls.com
4. Daikhes N. A., Pashkov A. V., Yablonskii S. V. *Metody issledovaniya slukha: uchebno-metodicheskoe posobie.* M.: Nauchno-klinicheskii tsentr otorinolaringologii, 2009. 118 p. (in Russ.). https://elibrary.ru/item.asp?id=29785659
5. Savel'eva E. E., Pashkov A. V., Polunina T. A., Naumova I. V., Samkova A. S. Objective hearing disorder diagnostic methods in younger children. *Pediatric pharmacology.* 2014;11(2):82-85 (in Russ.). https://doi.org/10.15690/pf.v11i2.963

Информация об авторах

✉ **Пашков Александр Владимирович** – доктор медицинских наук, главный научный сотрудник, Национальный медицинский исследовательский центр здоровья детей (119296, Россия, Москва, Ломоносовский пр., д. 2, стр. 1); тел: +7-916-740-42-04, e-mail: avpashkov.mail@gmail.com

ORCID: https://orcid.org/0000-0002-3197-2879

Свистушкин Валерий Михайлович – доктор медицинских наук, профессор кафедры уха, горла и носа, Первый Московский государственный медицинский университет имени И. М. Сеченова (Сеченовский университет) (119991, Россия, Москва, Трубецкая ул., д. 8, стр. 2); тел: +7-916-677-96-09, e-mail: svvm3@yandex.ru

Гадалева Светлана Викторовна – аспирант кафедры болезней уха, горла и носа, Первый Московский государственный медицинский университет имени И. М. Сеченова (Сеченовский университет) (119991, Россия, Москва, Трубецкая ул., д. 8, стр. 2); тел: +79645779307, e-mail: gadaleva@inbox.ru

ORCID: https://orcid.org/0000-0003-0715-8524

Наумова Ирина Витальевна – врач-сурдолог-оториноларинголог отделения восстановительного лечения детей с заболеваниями ЛОР и челюстно-лицевой области, Национальный медицинский исследовательский центр здоровья детей (119296, Россия, Москва, Ломоносовский пр., д. 2, стр. 1); тел.: +7-916-684-44-47, e-mail: irinanaumova22@gmail.com

Клячко Дмитрий Семенович – кандидат медицинских наук, старший научный сотрудник отдела диагностики и реабилитации нарушений слуха, Санкт-Петербургский научно-исследовательский институт уха, горла, носа и речи (190013, Россия, Санкт-Петербург, Бронницкая ул., д. 9); тел.: +7-921-956-53-59, e-mail: rip.tor@yandex.ru

ORCID: https://orcid.org/0000-0001-5841-8053

Information about authors

✉ **Aleksandr V. Pashkov** – MD, chief research associate, National Medical Research Center of Children's Health (Russia, 119261, Moscow, 2, bldg. 1, Lomonosovskii ave.); tel.: +7-916-740-42-04, e-mail: avpashkov.mail@gmail.com

ORCID: https://orcid.org/0000-0002-3197-2879

Valerii M. Svistushkin – MD, Professor of the Chair of Ear, Throat and Nose Diseases, Sechenov First Moscow State Medical University (Sechenov University) (Russia, 119991, Moscow, 8, bldg. 2, Trubetskaia str.); tel.: +79166779609, e-mail: svvm3@yandex.ru

Svetlana V. Gadaleva – post-graduate student of the Chair of Ear, Throat and Nose Diseases, Sechenov First Moscow State Medical University (Sechenov University) (Russia. 119991, Moscow, 8, bldg. 2, Trubetskaia str.); tel.: +7-964-577-93-07, e-mail: gadaleva@inbox.ru

ORCID: https://orcid.org/0000-0003-0715-8524

Irina V. Naumova – surdologist-otorhinolaryngologist of the Department of Rehabilitation Treatment of Children with ENT and Maxillofacial Diseases, National Medical Research Center of Children's Health (Russia, 119261, Moscow, 2/1, Lomonosovskii ave.); tel.: +7-916-684-44-47, e-mail: irinanaumova22@gmail.com

Dmitrii S. Klyachko – MD Candidate, senior research associate of the Department of Diagnostics and Rehabilitation of Hearing Disorders, Saint Petersburg Research Institute of Ear, Throat, Nose and Speech (Russia, 190013, Saint Petersburg, 9, Bronnitskaia str); tel.: +7-921-956-53-59, e-mail: rip.tor@yandex.ru

ORCID: https://orcid.org/0000-0001-5841-8053

УДК 616.211-002.1-053.2:615.225.1 https://doi.org/10.18692/1810-4800-2019-5-106-114

Гипертонический раствор морской воды как альтернатива топическим деконгестантам

Т. И. Гаращенко[1,2], О. В. Карнеева[1,2], Г. Д. Тарасова[1], А. С. Тулина[1], А. С. Юнусов[1], Л. И. Ильенко[3], М. В. Гаращенко[3], Я. М. Сапожников[1]

[1] Научно-клинический центр оториноларингологии, Москва, 123182, Россия (Директор – член-корр. РАН, проф. Н. А. Дайхес)

[2] Кафедра оториноларингологии, факультет дополнительного профессионального образования, Российский национальный исследовательский медицинский университет имени Н. И. Пирогова, Москва, 117197, Россия (Ректор – докт. биол. наук, акад. РАН С. А. Лукьянов)

[3] Кафедра госпитальной педиатрии № 2 педиатрического факультета, Российский национальный исследовательский медицинский университет имени Н. И. Пирогова, Москва, 117197, Россия (Ректор – докт. биол. наук, акад. РАН С. А. Лукьянов)

Hypertonic seawater solution as an alternative to topical decongestants

T. I. Garashchenko[1,2], O. V. Karneeva[1,2], G. D. Tarasova[1], A. S. Tulina[1], A. S. Yunusov[1], L. I. Il'enko[3], M. V. Garashchenko[3], Ya. M. Sapozhnikov[1]

[1] Scientific and Clinical Center of Otorhinolaryngology, Moscow, 123182, Russia

[2] Department of Otorhinolaryngology, Faculty of Additional Vocational Education, Pirogov Russian National Research Medical University, Moscow, 117197, Russia

[3] Department of Hospital Pediatrics N 2 of the Faculty of Pediatrics, Pirogov Russian National Research Medical University, Moscow, 117197, Russia

Авторы выполнили сравнительное исследование эффективности и безопасности ирригационно-элиминационной терапии (ИЭТ) гипертоническим раствором морской воды (Аквалор форте) и топического деконгестанта 0,1% раствор ксилометазолина (0,1% Тизин Ксило) при лечении детей с острым инфекционным риносинуситом. В статье приведены его результаты оценки динамической клинической картины и данных объективного исследования передней активной риноманометрии (ПАРМ) с помощью риноманометра ATMOS 300 от момента вступления в исследование до 7-го дня лечения. Полученные авторами субъективные (клинические) и объективные (результаты ПАРМ) данные доказывают сравнительную эффективность и высокую безопасность ИЭТ гипертоническим солевым раствором по сравнению с применением топических сосудосуживающих средств при остром инфекционном риносинусите в детском возрасте.

Ключевые слова: острый инфекционный риносинусит, ирригационно-элиминационная терапия, гипертонический солевой раствор, топические деконгестанты, детский возраст.

© Коллектив авторов, 2019

Для цитирования: Гаращенко Т. И., Карнеева О. В., Тарасова Г. Д., Тулина А. С., Юнусов А. С., Ильенко Л. И., Гаращенко М. В. Гипертонический раствор морской воды как альтернатива топическим деконгестантам. *Российская оториноларингология.* 2019;18(5):106–114. https://doi.org/10.18692/1810-4800-2019-5-106-114

The authors performed a comparative study of the efficacy and safety of irrigation elimination therapy (IET) a hypertonic solution of sea water (and other means-Forte) and a topical decongestant 0.1% solution of Xylometazoline (0.1% Glycine Ksilo) in the treatment of children with acute infectious rhinosinusitis. The article presents the results of evaluation of the dynamic clinical picture and the data of objective study of anterior active rhinomanometry (PARM) using the rhinomanometer ATMOS 300 from the moment of entering the study to the 7th day of treatment. Obtained by the authors of the subjective (clinical) and objective (results of PARM) data to prove the comparative efficacy and high safety of the IEP of hypertonic saline solution in comparison with the use of topical vasoconstrictor for acute infectious rhinosinusitis in children.
Keywords: acute infectious rhinosinusitis, irrigation-elimination therapy, hypertonic salt solution, topical decongestants, childhood.

For citation: Garashchenko T. I., Karneeva O. V., Tarasova G. D., Tulina A. S., Yunusov A. S., Il'enko L. I., Garashchenko M. V. Hypertonic seawater solution as an alternative to topical decongestants. *Rossiiskaya otorinolaringologiya.* 2019;18(5):106–114. https://doi.org/10.18692/1810-4800-2019-5-106-114

Введение

Затруднение носового дыхания при остром инфекционном риносинусите (ОИРС) обусловлено отеком слизистой оболочки. Степень выраженности этого отека будет зависеть от размеров и архитектоники полости носа, характера функционирования слизистой оболочки и ее сосудов. Одновременно имеет место симптом наличия патологического отделяемого, которое вытекает из полости носа или затекает в носоглотку, нарушая проходимость воздуха [1–6]. Эта симптоматика в детском возрасте выражена более значительно за счет более высокой реактивности тканей.

В целях устранения этих симптомов и улучшения качества жизни принято использовать топические деконгестанты [2, 4, 6–9]. Но все препараты этой группы в той или иной мере небезопасны не только для взрослых, но особенно в детском возрасте [9–11]. Им присуще множество противопоказаний: хроническая сердечная и почечная недостаточность, аритмия, артериальная гипертензия, тиреотоксикоз, сахарный диабет, закрытоугольная глаукома, беременность и период лактации, а также их применение может сопровождаться развитием негативных явлений, таких как тахикардия, повышение артериального давления, нарушение зрения и сна, дыхательные расстройства, головная боль, повышенная усталость, зависимость (медикаментозный ринит), а в отдельных случаях их применение может приводить к развитию коматозного состояния [12–15].

К тому же эти препараты обладают цилиотоксичностью в основном вследствие содержания в них консервантов, их сложно дозировать, что особенно опасно для детей раннего возраста [12, 16]. В связи с этим и с тем, что существующий интервал между терапевтической и токсической дозой невелик, топические деконгестанты имеют значительные временные ограничения при назначении: не более 5 дней для взрослых [7, 13]. Детям их рекомендуют исключительно по возрастным градациям концентрации активных субстанций, отдавая преимущество препаратам фенилэфрин и ксилометазолин в сотовых разведениях концентрации активного вещества.

В последнее десятилетие в отечественные методические рекомендации и стандарты терапии острого вирусного и бактериального риносинусита в нашей стране входит ирригационно-элиминационная терапия солевыми растворами, как правило, изотоническими [5, 10, 17–25]. В международном рекомендательном документе EPOS-2012 [21] также на основе высокой степени доказательности в комплекс лечения при ОИРС входит промывание полости носа солевыми растворами.

С помощью этой методики достигается удаление из полости носа биологически активных продуктов воспаления, что препятствует развитию его патогенетической цепи и усугублению тяжести заболевания. Кроме того, ИЭТ воздействует на рецепторные окончания тройничного нерва, вызывая сосудистый спазм и улучшение носового дыхания [5, 14, 24].

Однако, важным моментом при использовании ИЭТ является правильное выполнение методики промывания, прилагающейся к такому средству, особо это касается положения головы [14].

Известно также что гипертонические солевые растворы, используемые при ИЭТ, обладают и противоотечным действием [15, 25–27]. В связи с этим нами было выполнено клиническое исследование медицинского изделия Аквалор форте (гипертоническая натуральная стерильная морская вода с содержанием NaCI 19–23 г/л без содержания консервантов, разрешенного в России с возраста 1 год), предназначенного для промывания полости носа, у пациентов детского возраста с ОИРС в целях сравнения его эффективности и безопасности с лекарственным препаратом 0,1% раствор ксилометазолина (0,1% Тизин Ксило),

разрешенного к использованию в России с 6-летнего возраста, у пациентов с инфекционным риносинуситом».

Цель исследования

Оценить характер воздействия медицинского изделия Аквалор форте у пациентов детского возраста с острым инфекционным риносинуситом (ОИРС) на состояние носового дыхания в динамике.

Пациенты и методы исследования

Моноцентровое сравнительное клиническое исследование эффективности медицинского изделия Аквалор форте и препарата Тизин Ксило 0,1% было выполнено на базе ФГБУ НКЦО ФМБА России. В исследование было включено 100 пациентов детского возраста от 6 до 14 лет с ОИРС. Все пациенты были распределены на 2 группы: 1-я (основная) группа включала 50 пациентов с ОИРС, которые получали медицинское изделие Аквалор форте 3 раза в день (при необходимости чаще), а во 2-ю (контрольную) группу вошло 50 пациентов с тем же диагнозом, они получали 2–3 раза в день препарат Тизин Ксило 0,1%.

Обследование пациентов включало: сбор анамнеза, общий клинический и оториноларингологический осмотр, эндоскопию полости носа с помощью эндоскопа Heinemann 30°, 2,5 мм (Heinemann Medizintechnik, Германия), выполнение передней активной риноманометрии (ПАРМ) с помощью риноманометра ATMOS 300 (Medizintechnik GMBH, Германия).

Критерии включения: пациенты в возрасте от 6 до 14 лет с диагнозом ОИРС, готовые соблюдать предписания врача.

Критерии исключения: использование препаратов на основе морской воды, других интраназальных средств, антибиотиков, антигистаминных средств, ингибиторов моноаминооксидазы или других препаратов, способных повышать артериальное давление; общее тяжелое состояние пациента (в том числе обусловленное соматической патологией, не позволяющее пациенту соблюдать режим, предписанный дизайном исследования); подозрение на эпидемический грипп (повышение температуры тела выше 39 °С), наличие артериальной гипертензии, периорбитальных осложнений, тахикардии, выраженного атеросклероза, глаукомы, атрофического ринита; аллергии или индивидуальной непереносимости препаратов морской воды и ксилометазолина, хирургические вмешательства на мозговых оболочках в анамнезе, боль и заложенность ушей.

Статистическая обработка полученных данных проводилась путем: сравнения числовых значений показателей выраженности симптомов заболевания на визитах (использовали двусторонний тест Вилкоксона для зависимых групп), сравнения выраженности симптомов заболевания между группами в разные сроки после обращения больного за помощью (применяли двусторонний тест с использованием U-критерия Манна–Уитни для независимых групп). Сравнение групп по бинарным признакам (частота развития нежелательных явлений) выполняли при помощи точного критерия Фишера, приведены относительные частоты встречаемости признака и их 95% доверительные интервалы. Сделан анализ распределения количественных признаков («суммарное сопротивление» и «суммарная скорость потока») и проверка гипотез о виде распределения (W критерий Шапиро–Уилка). Различия между группами считали статистически значимыми при значении $p < 0,05$. Анализ связи значений субъективных показателей проводили с использованием гамма-корреляции.

Дизайн исследования. В процессе исследования оценивали субъективную и объективную клиническую картину заболевания, применяя переднюю активную риноманометрию (ПАРМ): выполняли перед первым использованием медицинского изделия Аквалор форте и лекарственного препарата Тизин Ксило (визит 1), а затем через 15 минут (визит 2), через 1 час (визит 3), через 72±6 часов (визит 4), через 7 суток (визит 5).

Динамику клинической симптоматики оценивали по выраженности и продолжительности субъективных клинических симптомов ОИРС, таких как ринорея (слизисто-серозные, слизисто-гнойные выделения из носа), заложенность носа, затруднение носового дыхания, кашель; объективной клинической симптоматике заболевания – отек и гиперемия слизистой оболочки полости носа, ринорея, а также результатов ПАРМ. Выраженность симптомов оценивали по 10-балльной шкале.

В ходе исследования у больные могли при необходимости использовать нестероидные противовоспалительные и жаропонижающие препараты.

Результаты исследования

Статистически значимые различия между группами больных ОИРС на визите 1 выявлены для показателя ПАРМ «Суммарный объемный поток» ($p < 0,05$): в 1-й группе больных его значения были 294 (204–376) см^3/с; а в 2-й группе – 226 см^3/с. По показателю «Суммарное сопротивление» статистически значимых различий на визите 1 не выявлено.

В 1-й группе больных на визите 2, т. е. уже через 15 мин было отмечено улучшение носового дыхания по результатам ПАРМ. В целом аналогичную динамику наблюдали и во 2-й группе больных. Однако, различия по показателю «Ринорея» (выделения слизистые) не были статистически значимыми.

На визите 3 зафиксировано дальнейшее снижение выраженности клинических показателей тяжести заболевания. При этом различия по сравнению со значениями на визите 2, достигли статистической значимости в обеих группах больных.

На визите 4 (через 72 ч) в 1-й группе больных, получавших Аквалор форте гипертонический раствор, выявлено статистически значимое снижение выраженности показателей «Заложенность носа», «Затруднение носового дыхания», «Ринорея (выделения слизистые)», «Ринорея (выделения слизисто-гнойные)», «Кашель», «Отек слизистой оболочки носа», «Гиперемия слизистой оболочки носа», «Слизистые выделения». Также имело место снижение значений «Суммарного сопротивления» и повышение показателя «Суммарного объемного потока» по результатам ПАРМ.

Во 2-й группе детей, продолжавших использовать препарат Тизин Ксило, выявлено статистически значимое снижение выраженности показателей «Затруднение носового дыхания», «Ринорея (выделения слизистые)», «Ринорея (выделения слизисто-гнойные)», «Гиперемия слизистой оболочки носа», «Слизисто-гнойные выделения», но про этом результаты объективного метода исследования (ПАРМ) указывали на повышение показателя «Суммарное сопротивление» и снижение показателя «Суммарный объемный поток», что свидетельствовало об ухудшении проходимости полости носа, несмотря на кажущуюся положительную динамику. На этом визите через 3-е суток от начала исследования, выраженность снижения таких симптомов заболевания как «Кашель» и «Отек слизистой оболочки» во 2-й группе больных было статистически ниже, чем в 1-й группе.

На визите 5 у больных 1-й группы, продолжавших использовать интраназально гипертонический раствор морской воды в виде изделия Аквалор форте, статистически значимо снижалась выраженность клинических субъективных и объективных показателей «Заложенность носа», «Затруднение носового дыхания», «Ринорея (выделения слизистые)», «Отек слизистой оболочки носа», «Гиперемия слизистой оболочки носа», «Слизистые выделения», подтвержденных результатами ПРАМ. В то же время во 2-й группе значимо снижалась выраженность показателей: «Заложенность носа», «Ринорея (выделения слизистые)», «Ринорея (выделения слизисто-гнойные)», «Отек слизистой оболочки носа», «Слизистые выделения» и «Слизисто-гнойные выделения».

Анализ результатов исследования

1. Если «Заложенность носа» в обеих группах в начале исследования была практически идентичной, то уже на 2-м визите, то есть через 15 мин от начала терапии, она в большей степени снизилась во 2-й группе (Тизин Ксило 0,1%). Однако, уже начиная с 3-го визита, то есть через 1 ч от начала терапии, мы наблюдали более значительное снижение этого показателя в 1-й группе (Аквалор форте), и к 5-му визиту, то есть через 7 сут. от начала терапии, ощущение заложенности носа было выше во 2-й группе (Тизин Ксило 0,1%).

2. В отношении показателя «Затруднение носового дыхания» подобную динамику мы отмечали, начиная с визита 3, когда выраженность этого клинического симптома практически перестала снижаться во 2-й группе, получавших препарат Тизин Ксило.

3. Выраженным отличием явилось и то, что к визиту 5 наличие слизисто-гнойного отделяемого в группе 2 (Тизин Ксило 0,1%) было статистически выше, чем в 1-й (Аквалор форте), то есть этот симптом имел место у большего числа пациентов 2-й группы (Тизин Ксило 0,1%), что свидетельствовало о том, что гипертонический раствор морской воды кроме деконгестивного обладает значительным муколитическим действием.

4. По количеству патологического отделяемого как слизистого, так и слизисто-гнойного лучшая динамика имела место в 1-й группе (Аквалор форте), что особенно ярко было выражено на визите 5 ($p < 0,05$).

5. Лишь показатель «Кашель» в процессе лечения снизился в большей степени ($p < 0,05$) во 2-й группе (Тизин Ксило 0,1 %).

Снижение суммарного сопротивления, зафиксированное на визите 2 было статистически значимо ($p < 0,05$), более выраженным у пациентов 2-й группы, в то время как на визитах 4 и 5 более выраженное снижение этого показателя зафиксировано у больных 1-й группы ($p < 0,01$). Подобные данные получены при изучении выраженности эффектов препарата Тизин Ксило 0,1% и средства Аквалор Форте в отношении показателя суммарного объемного потока (рис. 1, 2). Так, на визите 2 препарат Тизин Ксило 0,1%, как деконгестант, вызывал значимо большее ($p < 0,01$) увеличение суммарного объемного потока, но на визитах 4 и 5 этот показатель более значительно ($p < 0,001$) ухудшался, а в группе больных, получавших средство Аквалор Форте, он прогрессивно увеличивался.

Итак, следует отметить, что на визите 2 (через 15 мин. после первого применения препаратов) средство Аквалор Форте, гипертонический раствор, оказывало противоотечное действие, но оно было меньше, чем действие деконгестантов препарата Тизин Ксило 0,1%. В то же время через 1 ч после начала лечения (на визите 3) это действие уже стало сопоставимым. То есть, если препарат, содержащий ксилометазолин, приводит к быстрому снятию отека, то средство Аквалор форте вызывает противоотечное дей-

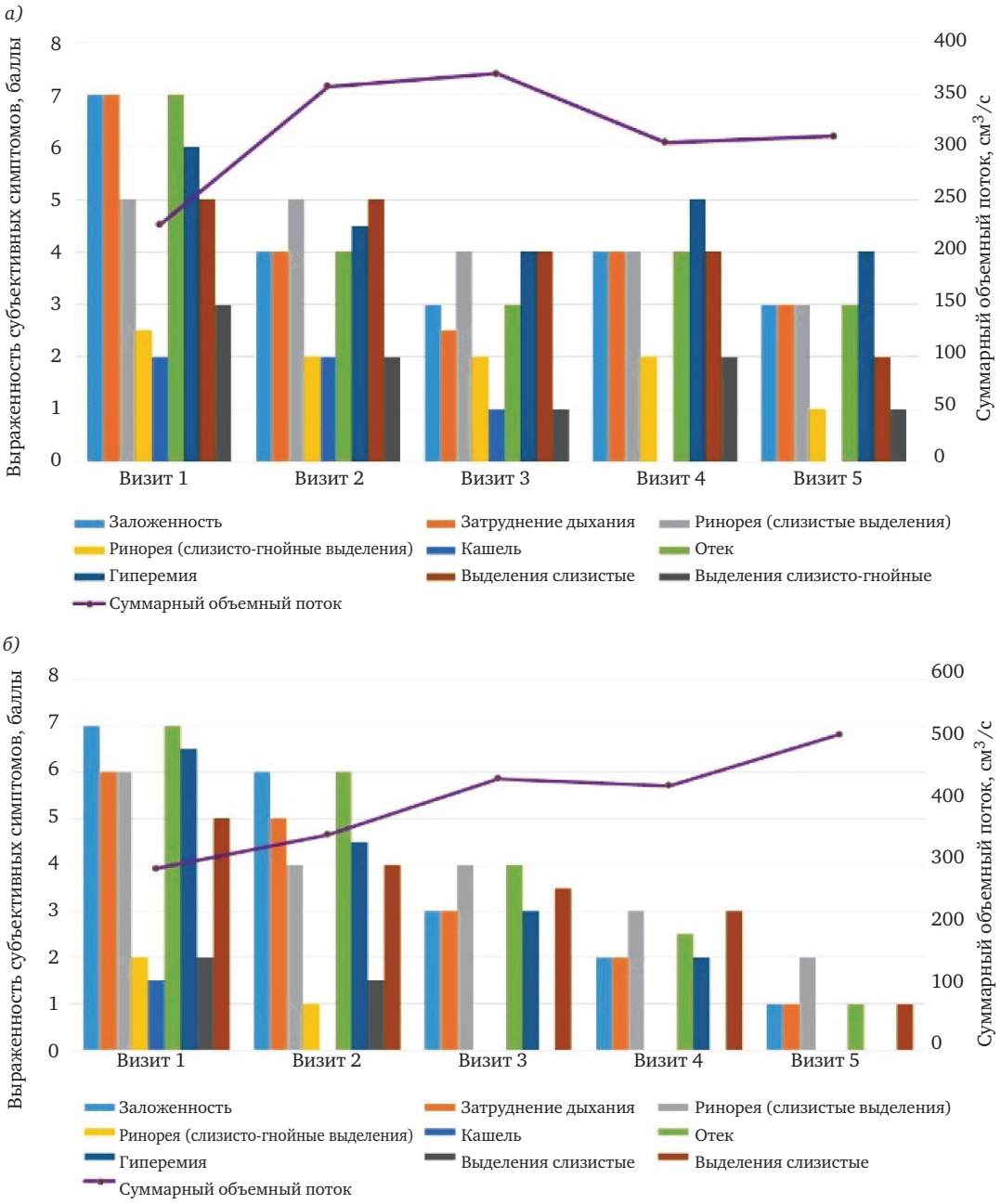

Рис. 1. Динамика выраженности клинических показателей заболевания (медианы) у пациентов, получавших Тизин Ксило (*а*) и Аквалор форте (*б*), и объективного показателя ПАРМ суммарный объемный поток

Fig. 1. Dynamics of the severity of clinical parameters of the disease (median) in patients receiving Tyzine Ksilo (*a*) and Aqualor Forte (*b*), and objective measure of PARM, the total volumetric flow

ствие постепенно и стабильно его поддерживает при дальнейшем его использовании. В последствие на визитах 4 и 5 (через 72 ч и 7 сут. от момента применения препаратов) противоотечное действие медицинского изделия Аквалор форте было достоверно более выраженное, чем препарата ксилометазолин.

В процессе исследования при использовании препарата Тизин Ксило 0,1% у 20 (40%) детей с ОИРС возникли нежелательные явления: три пациента предъявляли жалобы на головную боль, у двух пациентов диагностирован тубоотит, у одного пациента – острый фарингит, у 16 (32,0%) больных – местные изменения: неприятные ощущения в носу, образование сухих корок в полости носа, геморрагическое отделяемое из носа. А в группе больных, получавших терапию средством Аквалор форте, нежелательные явления не были обнаружены, что свидетельствует о более высокой его безопасности.

Заключение

Таким образом, использование препарата Тизин Ксило 0,1% у пациентов с ОИРС в нача-

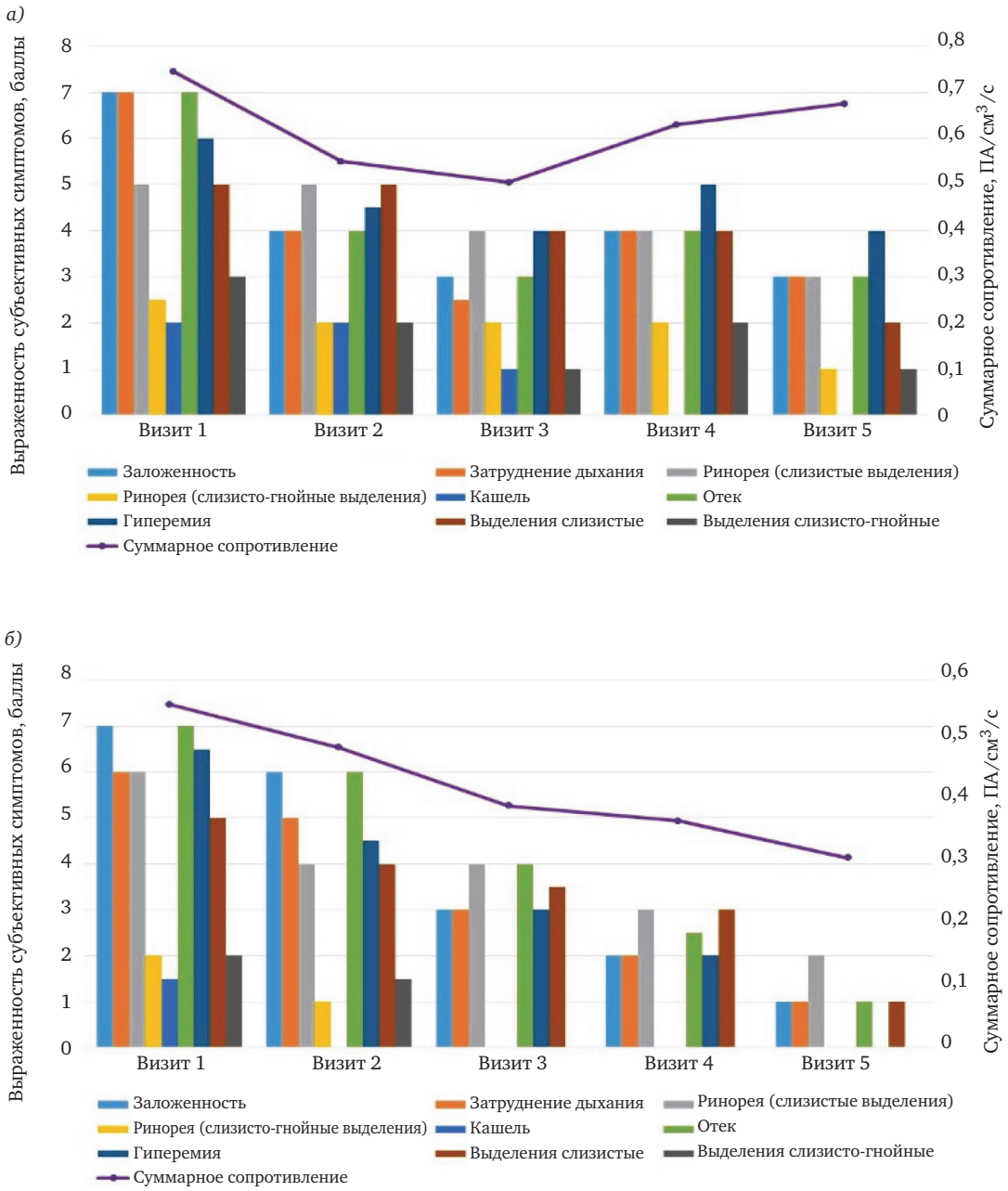

Рис. 2. Динамика выраженности клинических показателей заболевания (медианы)у пациентов, получавших Тизин Ксило (*а*) и Аквалор форте (*б*), и объективного показателя ПАРМ суммарное сопротивление

Fig. 2. Dynamics of the severity of clinical parameters of the disease (median)in patients receiving Tyzine Ksilo (*a*) and Aqualor Forte (*b*), and objective measure of PARM the total resistance

ле применения дает высокий противоотечный эффект, а применение средства Аквалор Форте в качестве монотерапии ОИРС действует постепенно и длительно удерживает этот эффект, что выражается в снижении заложенности носа и затруднении носового дыхания, уменьшении количества патологического отделяемого, а также в снижении суммарного сопротивления и увеличении суммарного объемного потока (показатели ПАРМ). Это свидетельствует о стабильном и более высоком терапевтическом эффекте средства Аквалор Форте при лечении ОИРС. Полученные результаты обосновывают целесообразность использования гипертонической натуральной стерильной морской воды в виде средства Аквалор Форте на начальных этапах развития ОИРС в качестве альтернативы интраназальным сосудосуживающим средствам, которые имеют множество противопоказаний и серьезных побочных эффектов, особенно в детском возрасте.

Выводы

Основной новизной настоящего исследования является то, что медицинское изделие

Аквалор Форте может служить альтернативой традиционной монотерапии при ОИРС в детском возрасте.

По данным ПАРМ было выявлено, что выраженность противоотечного эффекта препарата ксилометазолин была выше, чем у средства Аквалор Форте через 15 мин после первого их применения при ОИРС, была сопоставима через 1 ч после начала терапии, однако через 3 и 7 сут. выраженность противоотечного эффекта средства Аквалор Форте была значительно выше, чем у деконгестанта содержащего ксилометазолин.

При использовании препарата Тизин Ксило 0,1% с 3 по 7-е сутки происходит снижение суммарного объемного потока воздуха и нарастание суммарного сопротивления (показатели ПАРМ), что может быть следствием нарастания расстройств в системе микроциркуляции слизистой оболочки полости носа у детей. Подобных расстройств при применении средства Аквалор форте не отмечено.

При использовании препарата ксилометазолин у 20 (40%) пациентов развились нежелательные явления, в то время в группе больных, получавших терапию в виде орошения полости носа гипертоническим раствором морской воды, нежелательные явления не были обнаружены, что свидетельствует о более высокой безопасности средства Аквалор форте.

Авторы заявляют об отсутствии конфликта интересов.

ЛИТЕРАТУРА

1. Дайхес Н. А., Юнусов А. С., Молчанова Е. Б., Рыбалкин С. В. Острые фронтиты у детей. Клинические рекомендации. М.; СПб.: Национальная медицинская ассоциация оториноларингологов, 2015.
2. Меланьин В. Д., Дайхес Н. А., Яблонский С. В., Давудов Х. Ш., Куян С. М. Оториноларингология: материалы к клиническим лекциям: руководство в 5 т. Т. 1. Общие вопросы оториноларингологии. Заболевания носа и околоносовых пазух. М., 2010.
3. Тарасова Г. Д. Особенности течения респираторных вирусных инфекций в детском возрасте. *Российская оториноларингология.* 2004;3:131–134.
4. Fokkens W., Lund V., Mullol J. European Position Paper on Rhinosinusitis and Nasal Polyps Group European position paper on rhinosinusitis and nasal polyps. *Rhinology.* 2012; 50: Suppl 23: 1–329.
5. Georgitis J. W. Nasal hyperthermia and simple irrigation for perennial rhinitis: changes in inflammatory mediators. *Chest*. 1994;106:1487–1492.
6. Tavaverner D., Latte J. Nasal decongestants for the common cold. *Cochrane Database Syst Rev.* 2007. Jan 24;(1):CD001953.
7. Тарасова Г. Д. Топические деконгестанты в комплексной терапии заболеваний верхних дыхательных путей. *Педиатрическая фармакология*. 2006;3(3):54–58. https://pf.spr-journal.ru/jour/article/view/567
8. Тарасова Г. Д. Комплексный подход к лечению ОРВИ и их осложнений. *Consilium medicum. Педиатрия.* 2012;4:33–35. https://con-med.ru/magazines/pediatry/pediatry-4-2012/kompleksnyy_podkhod_k_lecheniyu_orvi_i_ikh_oslozhneniy/
9. Chow A.W. et al. Клинические рекомендации Американского общества инфекционистов по лечению острого бактериального риносинусита у взрослых и детей. *Вестник практического врача.* Спецвыпуск 2. 2012:3–30. http://antimicrob.net/wp-content/uploads/rinosinusit-journal-specvipusk_2-idsa_last.pdf
10. Гаращенко Т. И., Бойкова Н. Э., Зеленкин Е. М. Выбор сосудосуживающих препаратов при риносинуситах у детей. *Российский вестник перинатологии и педиатрии*. 2016;61(3):124–131. https://doi.org/10.21508/1027-4065-2016-61-3-92-96
11. Рязанцев С. В., Гаращенко Т. И., Гуров А. В., Карнеева О. В., Карпова Е. П., Свистушкин В. М. и др. Принципы этиопатогенетической терапии острых синуситов: клинические рекомендации. М., 2014. 27 с.
12. Карпова Е. П., Тулупов Д. А. О безопасности применения назальных сосудосуживающих препаратов в педиатрической практике. *Российская ринология.* 2014;1:12–14. https://www.mediasphera.ru/issues/rossijskaya-rinologiya/2014/1/030869-5474201414
13. Мокроносова М. А., Желтикова Т. М., Тарасова Г. Д. Ирригационная терапия полости носа в комплексной терапии интермиттирующего аллергического ринита. *Российский аллергологологический журнал*. 2008;4:74–78. http://rusalljournal.ru/journal/pdf/2008/2008-4/4-2008.pdf
14. Тарасова Г. Д., Мирзабекян Е. В., Гаращенко Т. И. Дифференцированный подход к использованию ирригационно-элиминационной терапии. *Медицинский совет.* 2015;3:24–27. https://doi.org/10.21518/2079-701X-2015-3-24-27
15. Shoseyov D., Bibi H., Shai P., Shoseyov N., Shazberg G., Hurvitz H. Treatment with hypertonic saline versus normal saline nasal wash of pediatric chronic sinusitis. *J Allergy Clin Immunol.* 1998;101:602–605.
16. Пухлик С. М. Назальные деконгестанты: за и против. *Здоровье Украины*. 2009;2/1:34–35.
17. Гаращенко Т. И., Ильенко Л. И., Гаращенко М. В. Элиминационная терапия слизистых оболочек верхних дыхательных путей в профилактике гриппа и ОРВИ. *Российская оториноларингология.* 2003;3:195–198.
18. Гаращенко Т. И. Роль элиминационной терапии в профилактике острых респираторных заболеваний в организованных детских коллективах. *Педиатрия. Журнал им. Г. Н. Сперанского*. 2008;87(5):97–101. https://pediatriajournal.ru/files/upload/mags/294/2008_5_2214.pdf

19. Носуля Е. В., Винников А. К., Ким И. А. Ирригационная терапия: актуальность и эффективность. *РМЖ*. 2011;19(8):490–493. https://www.rmj.ru/articles/bolezni_dykhatelnykh_putey/Irrigacionnaya_terapiya_aktualynosty_i_effektivnosty/
20. Тарасова Г. Д., Юнусов А. С., Мокроносова М. А., Ляпорова Т. В., Кочетова Ю. И. Ирригационный метод в терапии осложненных форм аллергического ринита: пособие для врачей. М., 2002. 11 с.
21. Тарасова Г. Д., Юнусов А. С., Мокроносова М. А., Васильева Г. В. Ирригационный метод в терапии аллергических ринитов. *Российская оториноларингология.* 2002;2(2):105–108.
22. Цой Ю. В. Ирригационная терапия острого ринита. *Здоровье и болезнь*. 2011;3(98):104–107. http://kan-kaz.org/states/3_2011.pdf
23. Bachmann G., Hommel G., Michel O. Effect of irrigation of the nose with isotonic salt solution on adult patients with chronic paranasal sinus disease. *Eur Arch Otorhinolaryngol.* 2000;257:537–541.
24. Papsin B., Pang K. P., Siow J. K. Saline nasal irrigation: Its role as an adjunct treatment. *Can Fam Physician*. 2003;49:168–173.
25. Ural A., Oktemer T. K., Kizil Y., Ileri F., Uslu S. Impact of isotonic and hypertonic saline solutions on mucociliary activity in various nasal pathologies: clinical study. *J. Laryngol. Otol*. 2009;123(5):517–521.
26. Косаковский А. Л., Синяченко В. В., Рубан И. И. Опыт применения солевых растворов различной концентрации при заболеваниях носовой полости и околоносовых синусов у детей. *Детская оториноларингология*. 2012;3:32–36. http://www.medcommunity.ru/periodic/chlor/2012/03/index.html
27. Rabago D., Zgierska A., Mundt M. et al. Efficacy of daily hypertonic saline nasal irrigationamong patients with sinusitis: a randomized controlled trail. *J. Fam Pract*. 2002;51(12):1049–1055.

REFERENCES

4. Daikhes N. A., Yunusov A. S., Molchanova E. B., Rybalkin S. V. *Ostrye frontity u detei. Klinicheskie rekomendatsii.* M.; SPb.: Natsional'naya meditsinskaya assotsiatsiya otorinolaringologov, 2015. (in Russ.).
2. Melan'in V. D., Daikhes N. A., Yablonskii S. V., Davudov Kh. Sh., Kuyan S. M. *Otorinolaringologiya: materialy k klinicheskim lektsiyam*: rukovodstvo v 5 t. T. 1. Obshchie voprosy otorinolaringologii. Zabolevaniya nosa i okolonosovykh pazukh. M., 2010. (in Russ.).
3. Tarasova G. D. Osobennosti techeniya respiratornykh virusnykh infektsii v detskom vozraste. *Rossiiskaya otorinolaringologiya*. 2004;3:131–134. (in Russ.).
4. Fokkens W., Lund V., Mullol J. European Position Paper on Rhinosinusitis and Nasal Polyps Group European position paper on rhinosinusitis and nasal polyps. *Rhinology.* 2012; 50: Suppl 23: 1–329.
5. Georgitis J. W. Nasal hyperthermia and simple irrigation for perennial rhinitis: changes in inflammatory mediators. *Chest*. 1994;106:1487–1492.
6. Tavaverner D., Latte J. Nasal decongestants for the common cold. *Cochrane Database Syst Rev.* 2007. Jan 24;(1):CD001953.
7. Tarasova G. Topic decongestants in complex therapy of upper airways diseases. *Pediatric pharmacology.* 2006;3(3):54–58. https://pf.spr-journal.ru/jour/article/view/567
8. Tarasova G. D. An integrated approach to the treatment of acute respiratory viral infections and their complications. *Consilium medicum. Pediatriya.* 2012;4:33–35. (in Russ.) https://con-med.ru/magazines/pediatry/pediatry-4-2012/kompleksnyy_podkhod_k_lecheniyu_orvi_i_ikh_oslozhneniy/
9. Chow A.W. et al. Klinicheskie rekomendatsii Amerikanskogo obshchestva infektsionistov po lecheniyu ostrogo bakterial'nogo rinosinusita u vzroslykh i detei. *Vestnik prakticheskogo vracha.* Spetsvypusk 2. 2012:3–30. http://antimicrob.net/wp-content/uploads/rinosinusit-journal-specvipusk_2-idsa_last.pdf
10. Garashchenko T. I., Boikova N. E., Zelenkin E. M. Choice of vasoconstrictors for children with rhinosinusitis. *Rossiyskiy Vestnik Perinatologii i Pediatrii (Russian Bulletin of Perinatology and Pediatrics)*. 2016;61(3):124–131. (in Russ.) https://doi.org/10.21508/1027-4065-2016-61-3-92-96
11. Ryazantsev S. V., Garashchenko T. I., Gurov A. V., Karneeva O. V., Karpova E. P., Svistushkin V. M. et al. *Printsipy etiopatogeneticheskoi terapii ostrykh sinusitov*: klinicheskie rekomendatsii. M., 2014. 27 p. (In Russ.)
12. Karpova E. P., Tulupov D. A. About safety of nasal decongestant at children. *Rossiiskaya rinologiya.* 2014;1:12–14. (In Russ.). https://www.mediasphera.ru/issues/rossijskaya-rinologiya/2014/1/030869-5474201414
13. Mokronosova M. A., Zheltikova T. M., Tarasova G. D. Elimination therapy of intermittent rhinitis. *Rossiiskii allergologologicheskii zhurnal.* 2008;4:74–78. (In Russ.) http://rusalljournal.ru/journal/pdf/2008/2008-4/4-2008.pdf
14. Tarasova G. D., Mirzabekyan E. V., Garaschenko T. I. Differentiated approach to irrigation and elimination therapy. *Medical Council.* 2015;(3):24-27. (In Russ.) https://doi.org/10.21518/2079-701X-2015-3-24-27
15. Shoseyov D., Bibi H., Shai P., Shoseyov N., Shazberg G., Hurvitz H. Treatment with hypertonic saline versus normal saline nasal wash of pediatric chronic sinusitis. *J Allergy Clin Immunol.* 1998;101:602–605.
16. Pukhlik S. M. Nazal'nye dekongestanty: za i protiv. Zdorov'e Ukrainy. 2009;2/1:34–35. (in Russ.)
17. Garashchenko T. I., Il'enko L. I., Garashchenko M. V. Eliminatsionnaya terapiya slizistykh obolochek verkhnikh dykhatel'nykh putei v profilaktike grippa i ORVI. *Rossiiskaya otorinolaringologiya.* 2003;3:195–198. (in Russ.)
18. Garashchenko T. I. Rol' eliminatsionnoi terapii v profilaktike ostrykh respiratornykh zabolevanii v organizovannykh detskikh kollektivakh. *Pediatriya. Zhurnal im. G. N. Speranskogo.* (in Russ.) https://pediatriajournal.ru/files/upload/mags/294/2008_5_2214.pdf
19. Nosulya E. V., Vinnikov A. K., Kim I. A. Irrigatsionnaya terapiya: aktual'nost' i effektivnost'. RMZh. 2011;19(8):490–493. (in Russ.). https://www.rmj.ru/articles/bolezni_dykhatelnykh_putey/Irrigacionnaya_terapiya_aktualynosty_i_effektivnosty/
20. Tarasova G. D., Yunusov A. S., Mokronosova M. A., Lyaporova T. V., Kochetova Yu. I. *Irrigatsionnyi metod v terapii oslozhnennykh form allergicheskogo rinita:* posobie dlya vrachei. M., 2002. 11 p. (in Russ.)
21. Tarasova G. D., Yunusov A. S., Mokronosova M. A., Vasil'eva G. V. Irrigatsionnyi metod v terapii allergicheskikh rinitov. *Rossiiskaya otorinolaringologiya.* 2002;2(2):105–108. (in Russ.)
22. Tsoi Yu. V. Irrigatsionnaya terapiya ostrogo rinita. *Zdorov'e i bolezn'*. 2011;3(98):104–107. (In Russ.) http://kan-kaz.org/states/3_2011.pdf

23. Bachmann G., Hommel G., Michel O. Effect of irrigation of the nose with isotonic salt solution on adult patients with chronic paranasal sinus disease. *Eur Arch Otorhinolaryngol.* 2000;257:537–541.
24. Papsin B., Pang K. P., Siow J. K. Saline nasal irrigation: Its role as an adjunct treatment. Can Fam Physician. 2003;49:168–173.
25. Ural A., Oktemer T. K., Kizil Y., Ileri F., Uslu S. Impact of isotonic and hypertonic saline solutions on mucociliary activity in various nasal pathologies: clinical study. J. Laryngol. Otol. 2009;123(5):517–521.
26. Kosakovskii A. L., Sinyachenko V. V., Ruban I. I. Opyt primeneniya solevykh rastvorov razlichnoi kontsentratsii pri zabolevaniyakh nosovoi polosti i okolonosovykh sinusov u detei. *Detskaya otorinolaringologiya.* 2012;3:32–36. http://www.medcommunity.ru/periodic/chlor/2012/03/index.html
27. Rabago D., Zgierska A., Mundt M. et al. Efficacy of daily hypertonic saline nasal irrigationamong patients with sinusitis: a randomized controlled trail. *J. Fam Pract*. 2002;51(12):1049–1055.

Информация об авторах

✉ **Гаращенко Татьяна Ильинична** – доктор медицинских наук, ученый секретарь, Научно-клинический центр оториноларингологии (123182, Россия, Москва, Волоколамское шоссе, д. 30, корп. 2); тел.: 7-916-904-01-00, e-mail: 9040100@mail.ru
ORCID: https://orcid.org/0000 0002-5024-6135

Карнеева Ольга Витальевна – доктор медицинских наук, заместитель директора, Научно-клинический центр оториноларингологии (123182, Россия, Москва, Волоколамское шоссе, д. 30, корп. 2); тел.: 7-903-594-94-02, e-mail: karneeva@yandex.ru
ORCID: http://orcid.org/0000-0002-5721-1699

Тарасова Галина Дмитриевна – доктор медицинских наук, главный научный сотрудник, Научно-клинический центр оториноларингологии (123182, Россия, Москва, Волоколамское шоссе, д. 30, корп. 2); тел.: 7-916-608-34-31, e-mail: gtarasova@yandex.ru
ORCID: https://orcid.org/0000 0002-7645-5437

Тулина Анна Сергеевна – врач-оториноларинголог, Научно-клинический центр оториноларингологии (123182, Россия, Москва, Волоколамское шоссе, д. 30, корп. 2); тел.: 7-926-568-72-27, e-mail: tulina.anna@inbox.ru

Юнусов Аднан Султанович – доктор медицинских наук, заместитель директора по детству, Научно-клинический центр оториноларингологии (123182, Россия, Москва, Волоколамское шоссе, д. 30, корп. 2); тел.: 7-985-784-10-38, e-mail: Doctoradnan@mail.ru

Ильенко Лидия Ивановна – доктор медицинских наук, заведующая кафедрой госпитальной педиатрии № 2 педиатрического факультета, Российский национальный исследовательский медицинский университет имени Н. И. Пирогова (117997, Россия, Москва, ул. Островитянова, д. 1); тел.: 7-495-254-25-83

Гаращенко Марина Валерьевна – доцент кафедры госпитальной педиатрии № 2 педиатрического факультета, Российский национальный исследовательский медицинский университет имени Н. И. Пирогова (117997, Россия, Москва, ул. Островитянова, д. 1); тел.: 7-495-254-25-83

Сапожников Яков Михайлович – доктор медицинских наук, профессор, Научно-клинический центр оториноларингологии (123182, Россия, Москва, Волоколамское шоссе, д. 30, корп. 2).

Information about authors

✉ **Tat'yana I. Garashchenko** – MD, Scientific Secretary, Scientific and Clinical Center of Otorhinolaryngology (123182, Russia, Moscow, Volokolamskoye Shosse, 30, building 2); tel.: 7-916-904-01-00, e-mail: 9040100@mail.ru
ORCID: https://orcid.org/0000 0002-5024-6135

Ol'ga V. Karneeva – MD, Deputy Director, Scientific and Clinical Center of Otorhinolaryngology (123182, Russia, Moscow, Volokolamskoye Shosse, 30, building 2); tel.: 7-903-594-94-02, e-mail: karneeva@yandex.ru
ORCID: http://orcid.org/0000-0002-5721-1699

Galina D. Tarasova – MD, Chief Researcher, Scientific and Clinical Center of Otorhinolaryngology (123182, Russia, Moscow, Volokolamskoye Shosse, 30, building 2); tel.: 7-916-608-34-31, e-mail: gtarasova@yandex.ru
ORCID: https://orcid.org/0000 0002-7645-5437

Anna S. Tulina – ENT doctor, Scientific and Clinical Center of Otorhinolaryngology (123182, Russia, Moscow, Volokolamskoye Shosse, 30, building 2); tel.: 7-926-568-72-27, e-mail: tulina.anna@inbox.ru

Adnan S. Yunusov – MD, Deputy Director for Childhood, Scientific and Clinical Center of Otorhinolaryngology (123182, Russia, Moscow, Volokolamskoye Shosse, 30, building 2); tel.: 7-985-784-10-38, e-mail: Doctoradnan@mail.ru

Lidiya I. Il'enko – MD, Head of the Department of Hospital Pediatrics, No. 2, Faculty of Pediatrics, Pirogov Russian National Research Medical University (117997, Russia, Moscow, ul. Ostrovityanova, 1); tel.: 7-495-254-25-83

Marina V. Garashchenko – Associate Professor, Department of Hospital Pediatrics, No. 2, Faculty of Pediatrics, Pirogov Russian National Research Medical University (117997, Russia, Moscow, ul. Ostrovityanova, 1); tel.: 7-495-254-25-83

Yakov M. Sapozhnikov – MD, Professor, Scientific and Clinical Center of Otorhinolaryngology (123182, Russia, Moscow, Volokolamskoye Shosse, 30, building 2)

УДК 616.323-007.61-089.87:615.322-053.4 https://doi.org/10.18692/1810-4800-2019-5-115-121

Опыт применения препарата Арника монтана С9 (БУАРОН) у детей после операции аденотомии

М. В. Дроздова, С. В. Рязанцев

Санкт-Петербургский научно-исследовательский институт уха, горла, носа и речи, Санкт-Петербург, 190013, Россия (Директор – проф. С. А. Карпищенко)

Experience with Arnica Montana C9 (BOIRON) in children after adenotomy surgery

M. V. Drozdova, S. V. Ryazantsev

Saint Petersburg Research Institute of Ear, Throat, Nose and Speech, Saint Petersburg, 190013, Russia

Проведена оценка эффективности применения препарата Арника монтана С9 (БУАРОН) в ходе восстановительного периода после аденотомии у 60 детей в возрасте от 3 до 10 лет. Все пациенты были случайным образом разбиты на 2 группы для последующего сравнения. В каждую вошло по 30 больных. Пациентам контрольной группы назначалась стандартная терапия: щадящая диета и режим в течение 5 дней, в нос – сосудосуживающие препараты (називин 0,025–0,05%) в возрастной дозировке – 5 дней, внутрь – нурофен в возрастной дозировке (при боли в глотке и повышении температуры тела). Дети основной группы получали стандартную терапию + Арника монтана С9 (БУАРОН). Прием препарата Арника монтана С9 (Буарон) начинался со второго дня после аденотомии с дозировкой по 5 гранул 4 раза в день, с 3 по 10-й день – по 5 гранул 3 раза в день. Анализу подвергались жалобы и данные объективного осмотра в ходе 4 визитов-наблюдения врачом: на вторые сутки после аденотомии (1-й визит), на 4-й день (2-й визит) и на 10-й день после операции (3-й визит), а также через 1 месяц после окончания терапии (4-й визит). Проведенное исследование позволило сделать вывод о проявлении позитивных изменений клинических показателей у детей основной группы (снижение интенсивности боли и интоксикации, улучшение носового дыхания) на 4-е сутки после аденотомии относительно группы контроля. Установлено достоверное снижение приема обезболивающих в группе детей, получавших Арника монтана С9 (БУАРОН). Учитывая полученный результат, можно говорить о возможности снижения лекарственной нагрузки у пациентов. Таким образом, включение препарата Арника монтана С9 (БУАРОН) в терапию пациентов после аденотомии способно приводить к существенному сокращению восстановительного периода.
Ключевые слова: Арника монтана, аденоиды, дети, аденотомия, боль, послеоперационный период.

Для цитирования: Дроздова М. В., Рязанцев С. В. Опыт применения препарата Арника монтана С9 (БУАРОН) у детей после операции аденотомии. *Российская оториноларингология.* 2019;18(5):115–121. https://doi.org/10.18692/1810-4800-2019-5-115-121

The efficacy of Arnica Montana C9 (BOIRON) during the recovery period after adenotomy in 60 children aged 3 to 10 years was evaluated. All patients were randomly divided into 2 groups for further comparison. Each was composed of 30 patients. Patients of the control group were prescribed standard therapy: a sparing diet and regimen for 5 days, nasal vasoconstrictor drugs (nazivin 0.025% – 0.05%) at an age dosage of 5 days, inside-Nurofen at an age dosage (with pain in the throat and increased body temperature). Children of the main group received standard therapy + Arnica Montana C9 (BOIRON). Reception of the drug Arnica Montana C9 (Boiron) began from the second day after adenotomy with a dosage of 5 granules 4 times a day, from the 3rd to the 10th day-5 granules 3 times a day. Complaints and objective examination data were analyzed during 4 visits-observation by a doctor: on the second day after adenotomy (1st visit), on the 4th day (2nd visit) and on the 10th day after surgery (3rd visit), as well as 1 month after the end of therapy (4th visit). The study made it possible to draw a conclusion about the manifestation of positive changes in clinical indicators in children of the main group (reduction of pain intensity and intoxication, improvement of nasal breathing) on the 4th day after adenotomy relative to the control group. There was a significant decrease in the intake of painkillers in the group of children receiving Arnica Montana C9 (BOIRON). Given the result, we can talk about the possibility of reducing the drug load in patients. Thus, the inclusion Of Arnica Montana C9 (BOIRON) in the therapy of patients after adenotomy can lead to a significant reduction in the recovery period.
Keywords: Arnica Montana, adenoids, children, adenotomy, pain, postoperative period.

© Коллектив авторов, 2019

For citation: Drozdova M. V., Ryazantsev S. V. Experience with Arnica Montana C9 (BOIRON) in children after adenotomy surgery. *Rossiiskaya otorinolaringologiya.* 2019;18(5):115–121. https://doi.org/10.18692/1810-4800-2019-5-115-121

Учитывая широкую распространенность патологии глоточной миндалины при наличии абсолютных и относительных показаний к проведению аденотомии у детей, предотвращение возможных осложнений сохраняет свою важность в хирургической практике [1, 2]. Среди наиболее частых осложнений, сопутствующих хирургическому вмешательству и общей анестезии выделяются послеоперационные кровотечения, интоксикация (рвота, дегидратация, затрудненный прием пищи), болевой синдром. Публикации последних лет указывают на тенденцию к росту числа случаев кровотечений при операциях на миндалинах лимфоидного кольца глотки [3]. Среди факторов, способствующих проявлению осложнений, указывают высокую аллергизацию населения, сдвиги в иммунном статусе больных, нарушения в системе свертывания крови [4]. Проведенный рядом авторов статистический анализ осложнений позволяет существенно дополнить представление о влиянии операционной травмы и наркоза на общее состояние у детей с хронической патологией лимфоэпителиального глоточного кольца [5]. Возникающие в послеоперационном периоде тошнота и рвота могут быть обусловлены влиянием лекарственных препаратов, применяемых в анестезии.

После аденотомии в носоглотке образуется раневая поверхность. Одним из возможных послеоперационных осложнений у детей может быть тубоотит, связанный с отеком слизистой оболочки носоглотки и глотки. Послеоперационный отек и гематома вызывают боль и затруднение глотания. Практически все пациенты сталкиваются с болевым синдромом. Для уменьшения боли распространенной практикой является применение обезболивающих препаратов. При этом нельзя исключать косвенного влияния болеутоляющих препаратов на систему гемостаза (угнетение агрегации тромбоцитов) [6–8]. Таким образом, объем консервативного лечения после аденотомии должен учитывать меры как по снижению болевых ощущений, так и по ослаблению симптомов интоксикации.

При анализе доступных препаратов, направленных на заживление раневых поверхностей, в том числе после хирургического вмешательства в педиатрии, обращает на себя внимание гомеопатический лекарственный препарат Арника монтана С9 (БУАРОН). Арника горная (Arnica Montana) используется для лечения травм мягких тканей и повреждений благодаря своей способности к ускорению регенерации тканей и снижению отечности, что клинически проявляется как ослабление болевого синдрома и сокращение сроков реабилитации. Также следует указать на широкую популярность указанного препарата [9].

Цель исследования. Определение эффекта применения препарата Арника монтана С9 (БУАРОН) в ходе восстановительного периода после аденотомии у детей.

Пациенты и методы исследования. Настоящее исследование проводилось в Санкт-Петербургском НИИ уха, горла, носа и речи в период с мая 2019 г. по сентябрь 2019 г. В исследовании были задействованы 60 детей после операции аденотомии. Возраст больных составил от 3 до 10 лет. Операция по удалению аденоидов проводилась одним хирургом. Все пациенты были выписаны на вторые сутки после хирургического лечения.

Распределение по гендерной принадлежности было следующим: лица мужского пола – 33 ребенка, женского – 27. В состав исследуемых были включены дети, соответствующие следующим критериям:

– возраст до 18 лет;

– пациенты после аденотомии;

– наличие подписанной формы информированного согласия на участие в исследовании;

критериями исключения пациентов из исследования были:

– активное послеоперационное кровотечение;

– наличие показаний к антибиотикотерапии;

– наличие гормонозависимых заболеваний;

– острые состояния, способные существенно повлиять на результат исследования;

– наличие в анамнезе поливалентной аллергии;

– наличие аллергии (непереносимости) к одному и более компонентам лекарственных препаратов, используемых в исследовании;

– хроническая почечная и печеночная недостаточность;

– участие в любом другом клиническом испытании в последние 3 месяца.

Все пациенты были случайным образом разбиты на 2 группы для последующего сравнения. В каждую вошло по 30 больных. Распределение испытуемых по двум группам проводится в соответствии с таблицей случайных чисел (таблица генерируется при помощи стандартной функции пакета статистических программ Statistica).

Пациентам контрольной группы назначалась стандартная терапия: щадящая диета и режим в

течение 5 дней, в нос – сосудосуживающие препараты (називин 0,025–0,05%) в возрастной дозировке – 5 дней, внутрь – нурофен в возрастной дозировке (при боли в глотке и повышении температуры тела).

Дети основной группы получали стандартную терапию + Арника монтана С9 (БУАРОН). Прием препарата Арника монтана С9 (БУАРОН) начинался со второго дня после аденотомии с дозировкой по 5 гранул 4 раза в день, с 3-го по 10-й день – по 5 гранул 3 раза в день. Пациенты принимали препарат за 15 минут до еды или через час после еды, 5 гранул препарата держали под языком до полного растворения.

Анализу подвергались жалобы и данные объективного осмотра в ходе 4 визитов-наблюдения врачом: на вторые сутки после аденотомии (1-й визит), на 4-й день (2-й визит) и на 10-й день после операции (3-й визит), а также через 1 месяц после окончания терапии (4-й визит).

Оценка эффективности препарата проводилась на основании двух источников: субъективных данных (дневник пациента) и объективных результатов оценки врачом в ходе визитов-наблюдений.

Субъективные данные включали в себя следующие показатели: боль в глотке при глотании – интенсивность (1, 2, 3), наличие симптомов интоксикации (температура, отказ от еды, вялость, нарушение сна), степень затруднения носового дыхания – интенсивность (1, 2, 3), наличие или отсутствие геморрагического отделяемого из носа.

Оценка эффективности включала объем принимаемых болеутоляющих препаратов и необходимость назначения дополнительной терапии.

Объективные данные. Результаты клинического обследования заносились врачом в специально разработанную анкету и оценивались по шкале от 0 до 3 баллов. При оценке учитывались: передняя риноскопия – отек слизистой оболочки нижних носовых раковин (степень интенсивности), наличие отделяемого в полости носа (слизистое, геморрагическое); фарингоскопия – наличие налета в носоглотке и на задней стенки глотки, отделяемого из носоглотки; состояние подчелюстных и шейных лимфатических узлов (размеры, болезненность при пальпации); отоскопия – втяжение барабанных перепонок, цвет, сглаженность контуров.

Полученные в ходе проведенного исследования результаты вносились в разработанную компьютерную базу данных на персональном компьютере при помощи таблиц «Microsoft Excel». С помощью пакета прикладных программ Statistica for Windows v.10.0 проведены анализ и статистическая обработка полученных данных, определялись параметры описательной статистики. Статистически значимым различие между группами считалось при $p < 0,05$.

Количественные показатели были проверены на соответствие нормальному распределению с помощью критерия Колмогорова–Смирнова. Для количественных данных, имеющих нормальное распределение, были рассчитаны среднее арифметическое (M) и стандартное отклонение (SD), которые представлены в формате M (SD); при описании показателей, отличающихся от нормального распределения, в формате Me (Q1; Q3) использовались медианы (Me) и в качестве интервальной оценки – нижний Q1 (25%) и верхний Q3 (75%) квартили. Качественные показатели исследования представлены в абсолютных и в относительных величинах (%).

Для нахождения различий между нормально распределенными показателями использовался *t*-критерий Стьюдента.

Результаты исследования. Анализ данных, полученных при первичном обращении, показал отсутствие статистически значимых различий между группами сравнения по возрасту и гендерному признаку ($p = 0,1001$, критерий Манна–Уитни). Средний возраст пациентов в группе, получавшим препарат Арника монтана С9 (БУАРОН), составил 4,6 лет (диапазон 3–9), в контрольной группе – 5,8 лет (диапазон 3–10) (табл. 1).

Оценка интенсивности боли. При первом визите в контрольной и опытной группе дети жаловались на боль в горле при глотании интенсивностью 1–2 балла, в основной группе средний балл составил 1,63±0,49, а в контрольной груп-

Таблица 1

Характеристика детей, входящих в группы сравнения по возрасту и полу

Table 1

Characteristics of children in the comparison groups by age and gender

Пациенты	Арника $N = 30$	Контроль $N = 30$	p
Возраст миним-максим Me (Q1-Q3)	4,60±1,59 3–9 4.5 (3–5)	5,87±2,60 3–10 5 (3–8)	0,1001
мальчики	15 (50 %)	19 (61,3 %)	0,3748
девочки	15 (50 %)	12 (38,7 %)	

Таблица 2

Оценка интенсивности боли при глотании у детей по группам сравнения

Table 2

Assessment of pain intensity during swallowing in children by comparison groups

Интенсивность боли в глотке при глотании	Арника $N = 30$	Контроль $N = 30$	p
на 2-е сутки	1,63±0,49	1,52±0,51	0,3631
1 балл	11 (36,7 %)	15 (48,4 %)	0,3548
2 балла	19 (63,3 %)	16 (51,6 %)	
на 4-е сутки	0,17±0,38	0,87±0,50	<0,001
нет	25 (83,3 %)	7 (22,6 %)	<0,001
1 балл	5 (16,7 %)	23 (74,2 %)	<0,001
2 балла	0 (0 %)	2 (6,5 %)	0,6218
на 10-е сутки	0	0,03±0,18	0,3294
нет	30 (100 %)	30 (96,8 %)	0,7995
1 балл	0 (0 %)	1 (3,2 %)	0,7995
2 балла	–	–	–
через 1 мес.	0	0	
нет	30 (100 %)	31 (100 %)	–

пе – 1,52±0,51 (отсутствие значимых различий). В группе, получавшей препарат Арника монтана С9 (БУАРОН), отмечено статистически значимое снижение среднего балла интенсивности боли на 4-е сутки (0,17±0,38). В контрольной группе болевой симптом сохранялся у большинства детей до второго визита со средней интенсивностью 0,87±0,50 (табл. 2). При последующих визитах существенных различий интенсивности болевого синдрома между группами выявлено не было.

Симптомы интоксикации. У большинства (75%) детей в обеих группах на 2-е сутки после операции отмечались симптомы интоксикации: отказ от еды, вялость, нарушение сна. На 4-е сутки статистически значимых различий между группами не выявлено ($p > 0,05$), однако симптомы интоксикации в группе контроля теряли выраженность вплоть до 3-го визита, тогда как в группе получавших препарат Арника монтана С9 (БУАРОН) такие симптомы отсутствовали уже ко 2-му визиту (табл. 3).

Степень затруднения носового дыхания. В группе, получавшей препарат Арника монтана С9 (БУАРОН) было отмечено статистически значимое улучшение носового дыхания на 4-е сутки после операции. Средний балл затруднения носового дыхания в этой группе составил 0,43±0,5, а в группе контроля – 1,03±0,41 ($p < 0,001$). Баллы по шкале интенсивности затруднения носового дыхания в группе контроля были выше также и на 10-й день наблюдения – 0,16±0,37. В основной группе отмечена нормализация носового

Таблица 3

Оценка симптомов интоксикации у детей в группах сравнения

Table 3

Assessment of symptoms of intoxication in children in comparison groups

Симптом	Арника $N = 30$	Контроль $N = 30$	p
Отказ от еды:			
на 2-е сутки	20 (66,7 %)	20 (64,5 %)	0,8597
на 4-е сутки	–	5 (16,1 %)	0,2508
на 10-е сутки	–	–	–
через 1 мес.	–	–	–
Вялость:			
на 2-е сутки	4 (13,3 %)	9 (29 %)	0,1344
на 4-е сутки	–	2 (6,5 %)	0,6218
на 10-е сутки	–	–	–
через 1 мес.	–	–	
Нарушение сна:	–	–	–
на 2-е сутки	11 (36,7 %)	12 (38,7 %)	0,8693
на 4-е сутки	–	4 (12,9 %)	0,3479
на 10-е сутки	–	–	–
через 1 мес.	–	–	–

Таблица 4

Степень затруднения носового дыхания (интенсивность) в группах сравнения

Table 4

The degree of difficulty in nasal breathing (intensity) in the comparison groups

Степень затруднения носового дыхания (интенсивность)	Арника $N = 30$	Контроль $N = 30$	p
на 2-е сутки:			
0 баллов	–	–	–
1 балл	18 (60 %)	19 (61,3 %)	0,9182
2 балла	12 (40 %)	12 (38,7 %)	0,9182
средний балл	1,40±0,50	1,39±0,50	0,9195
на 4-е сутки:			
0 баллов	17 (56,7 %)	2 (6,5 %)	<0,001
1 балл	13 (43,3 %)	26 (83,9 %)	0,0006
2 балла	0 (0 %)	3 (9,7 %)	0,4710
средний балл	0,43±0,5	1,03±0,41	<0,001
на 10-е сутки:			
0 баллов	30 (100 %)	26 (83,9 %)	0,2508
1 балл	–	5 (16,1 %)	0,0215
средний балл	0	0,16±0,37	
через 1 мес.:			
0 баллов	30 (100 %)	31 (100 %)	–

дыхания у всех детей в период до 3-го визита (табл. 4).

Использование анальгетиков. Выявлены статистические различия в количестве приема обезболивающих средств при сравнении двух групп. В группе получавших препарат Арника монтана С9 (БУАРОН) 86,7% детей не нуждались в приеме анальгетика, а в группе контроля таких пациентов было 61,3% ($p < 0,0213$).

Объективные данные. При передней риноскопии у детей обеих групп сравнения отмечено значительное снижение отека слизистой оболочки в полости носа на 4-е сутки после аденотомии. Однако степень его выраженности у детей, принимавших препарат Арника монтана С9 (БУАРОН) была ниже по сравнению с группой контроля (табл. 5).

На 2-е сутки после операции у большинства (75%) детей обеих групп были отмечены реактивные изменения со стороны слизистой носоглотки и задней стенки глотки в виде налета. На 4-е сутки после аденотомии замечено ослабление

Таблица 5

Данные передней риноскопии (интенсивность) в группах сравнения

Table 5

Anterior rhinoscopy data (intensity) in comparison groups

Передняя риноскоопия – отек слизистой оболочки нижних носовых раковин (степень интенсивности)	Арника $N = 30$	Контроль $N = 30$	p
на 2-е сутки:			
0 баллов	–	–	–
1 балл	17 (56,7 %)	19 (61,3 %)	0,7146
2 балла	13 (43,3 %)	12 (38,7 %)	0,7146
средний балл			
на 4-е сутки:			
0 баллов	16 (53,3 %)	1 (3,2 %)	0,0000
1 балл	14 (46,7 %)	25 (80,6 %)	0,0046
2 балла	0 (0 %)	5 (16,1 %)	0,2508
средний балл			
на 10-е сутки:			
0 баллов	30 (100 %)	25 (80,6 %)	0,1764
1 балл	0 (0 %)	6 (19,4 %)	0,1764
средний балл			
через 1 мес.:			
0 баллов	30 (100 %)	31 (100 %)	–

Таблица 6

Состояние региональных лимфатических узлов в группах сравнения

Table 6

The state of regional lymph nodes in comparison groups

Состояние региональных лимфатических узлов	Арника $N = 30$	Контроль $N = 30$	p
на 2 сутки:			
до 0,5 см	10 (33,3 %)	12 (38,7 %)	0,6629
1 ст. – 0,5–1,5 см	16 (53,4 %)	16 (51,6 %)	0,0012
2 ст. 1,5–2,5 см	4 (13,3 %)	3 (9,7 %)	0,6561
3 ст. – 2,5-3,5см	–	–	–
на 4-е сутки:			
до 0,5 см	14 (46,7 %)	13 (41,9 %)	0,7110
1 ст. – 0,5–1,5 см	16 (53,3 %)	15 (48,4 %)	0,7003
2 ст. – 1,5–2,5 см	0 (0 %)	3 (9,7 %)	0,4710
на 10-е сутки:			
до 0,5 см	27 (90 %)	19 (61,3 %)	0,0073
1 ст. – 0,5–1,5 см	3 (10 %)	12 (38,7 %)	0,0073
через 1 мес.:			
до 0,5 см	30 (100 %)	27 (87,1 %)	0,3479
1 ст. – 0,5–1,5 см	0 (0 %)	4 (12,9 %)	0,3479

реактивных проявлений у 66,7% детей основной группы и только у 25,8% детей группы контроля ($p < 0,0009$). На этапе последующих визитов существенных различий не выявлено.

У половины пациентов при первом визите в подчелюстной области и на латеральной поверхности шеи пальпировались 1–3 лимфатических узла: чувствительных, умеренно плотных, смещаемых, неспаянных друг с другом и с окружающими тканями, с размером, как правило, от 0,5 до 2,0 см. Существенные различия величины регионарных лимфатических узлов при сравнении двух групп выявлены на 10-й день наблюдения. При этом уменьшение размеров и чувствительности узлов составляло 90% в основной группе, а в группе контроля – 61% ($p < 0,0073$).

Общий терапевтический эффект применения препарата Арника монтана С9 (БУАРОН) оценивался через месяц после операции. У пациентов обеих групп в этот период не было осложнений, повторных обращений к врачу и госпитализаций, а также отсутствовали показания для назначения дополнительного лечения. Статистически значимые различия не установлены и в клиническом состоянии детей (табл. 6).

Обсуждение. До настоящего исследования проводилась оценка влияния Арники монтана на послеоперационное течение тонзиллэктомии у взрослых. При этом отмечен положительный эффект гомеопатического препарата Арника монтана по сравнению с плацебо в ряде аспектов. При этом статистически значимое снижение болевого синдрома происходит на 2-й неделе после тонзиллэктомии [9].

Проведенное нами исследование позволяет сделать вывод о более ранних сроках проявления позитивных изменений клинических показателей у детей основной группы (снижение интенсивности боли и интоксикации, улучшение носового дыхания). Устойчивый эффект улучшения симптоматики наблюдался на 4-е сутки после аденотомии относительно группы контроля. Таким образом, включение препарата Арники монтана С9 (БУАРОН) в терапию пациентов после аденотомии способно приводить к существенному сокращению восстановительного периода.

Преимуществом методики настоящего исследования являлось сознательное ограничение круга привлекаемых специалистов (все операции проводились одним составом хирургической бригады со стандартным анестезиологическим обеспечением). Как нам представляется, недостатком ранее проводимых клинических исследований эффективности препарата могло быть отсутствие единого методического подхода при работе множества специалистов в различных клинических условиях, что не позволяло свести воедино весь объем данных по всем пациентам.

Как было отмечено ранее, гомеопатический препарат Арника монтана способствует облегчению боли у взрослых пациентов после тонзиллэктомии [9]. Тем не менее, различий в частоте и дозировке приема болеутоляющих препаратов в группах сравнения выявлено не было. Проведенный нами анализ указывает на достоверное снижение приема обезболивающих в группе детей, получавших Арники монтана С9 (БУАРОН). Учитывая полученный результат, можно говорить о возможности снижения лекарственной нагрузки у пациентов.

Заключение. Проведенное исследование позволяет сделать вывод о целесообразности вклю-

чения Арники монтана С9 (БУАРОН) в схему восстановительной терапии после аденотомии у пациентов детского возраста. Эффективность, безопасность и хорошая переносимость препарата у детей позволяют применять его в послеоперационном периоде для восстановления клинических показателей, связанных с операционной травмой, и для сокращения сроков восстановительного периода.

Авторы заявляют об отсутствии конфликта интересов.

ЛИТЕРАТУРА

1. Богомильский М. Р. Аденоиды. *Вестник оториноларингологии*. 2013;3:61–64. https://www.mediasphera.ru/issues/vestnik-otorinolaringologii/2013/3/030042-46682013314
2. Пальчун В. Т. Очаговая инфекция в практике оториноларинголога. *Вестник оториноларингологии.* 2014;4:4–6. https://www.mediasphera.ru/issues/vestnik-otorinolaringologii/2014/4/030042-4668201441
3. Русецкий Ю. Ю., Лопатин А. С., Чернышенко И. О., Седых Т. К. Эволюция аденотомии (обзор литературы). *Вестник оториноларингологии.* 2013;78(4): 23-26. https://www.mediasphera.ru/issues/vestnik-otorinolaringologii/2013/4/030042-4668201345
4. Лопатин А. С., Чучуева Н. Д. Кровотечение после тонзиллэктомии: анализ распространенности и факторов риска. *Вестник оториноларингологии.* 2013;78(3): 71-75. https://www.mediasphera.ru/issues/vestnik-otorinolaringologii/2013/3/030042-46682013316
5. Крюков А. И., Зайратьянц О. В., Царапкин Г. Ю., Ивойлов А. Ю., Кучеров А. Г., Товмасян А. С., Арзамазов С. Г., Панасов С. А. Возрастные особенности сосудистой организации аденоидной ткани. *Морфологические ведомости.* 2017;25(2):32–36. https://doi.org/10.20340/mv-mn.17(25).02.05
6. Дроздова М. В., Тырнова Е. В. Принципы рациональной диагностики и терапии нарушений системы гемостаза при ЛОР-операциях у детей. *Российская оториноларингология.* 2009; Прил. 1:58–66.
7. Дроздова М. В., Тырнова Е. В., Янов Ю. К. Оценка состояния системы гемостаза при хроническом лимфопролиферативном синдроме у детей. *Российская оториноларингология.* 2010; 2(45):17–26.
8. Киричук В. Ф., Мареев О. В., Дюдина О. Ю. Изменения функциональной активности тромбоцитов при хроническом тонзиллите и ангине у детей. *Вестник оториноларингологии.* 2004; 5:13–16.
9. Robertson et al. Homeopathic Arnica montana for post-tonsillectomy analgesia: a randomised placebo control trial. *Homeopathy*. 2007 Jan, 96 (1): 17–21.

REFERENCES

1. Bogomil'sky M. R. Adenoids. *Vestnik otorinolaringologii.* 2013;78(3): 61–64. (in Russ.). https://www.mediasphera.ru/issues/vestnik-otorinolaringologii/2013/3/030042-46682013314
2. Pal'chun V. T. Focal infection in the practice of otorhinolaryngologist. *Vestnik otorinolaringologii.* 2014;4:4–6. (in Russ.) https://www.mediasphera.ru/issues/vestnik-otorinolaringologii/2014/4/030042-4668201441
3. Rusetsky Yu. Yu., Lopatin A. S., Chernyshenko I. O., Sedykh T. K. The evolution of adenoidectomy (a literature review). *Vestnik otorinolaringologii.* 2013;78(4): 23–26. (in Russ.) https://www.mediasphera.ru/issues/vestnik-otorinolaringologii/2013/4/030042-4668201345
4. Lopatin A. S, Chuchueva N. D. Hemorrhage following tonsillectomy: analysis of the prevalence and risk factors. *Vestnik otorinolaringologii.* 2013; 3:71-75. (in Russ.). https://www.mediasphera.ru/issues/vestnik-otorinolaringologii/2013/3/030042-46682013316
5. Kryukov A. I., Zairat'yants O. V., Tsarapkin G. Yu., Ivoilov A. Yu., Kucherov A. G., Tovmasyan A. S., Arzamazov S. G., Panasov S. A. Age features of the vascular organization of the adenoid tissue. *Morfologicheskie vedomosti*. 2017;25(2):32–36. (in Russ.)]. https://doi.org/10.20340/mv-mn.17(25).02.05
6. Drozdova M. V, Tyrnova E. V. Principles of rational diagnostics and therapy of hemostatic disorders in ENT operations in children. *Rossiiskaya otorinolaringologiya.* 2009; Pril.1:58-66. (in Russ.).
7. Drozdova M. V., Tyrnova E. V, Yanov Yu. K. Estimation of system hemostasis status in children with chronic lymph proliferative syndrome. *Rossiiskaya otorinolaringologiya*. 2010; 2(45):17–26. (in Russ.).
8. Kirichuk V. F., Mareev O. V., Dyudina O. Yu. Izmeneniya funktsional'noi aktivnosti trombotsitov pri khronicheskom tonzillite i angine u detei. *Vestnik otorinolaringologii.* 2004; 5:13–16. (in Russ.).
9. Robertson et al. Homeopathic Arnica montana for post-tonsillectomy analgesia: a randomised placebo control trial. *Homeopathy*. 2007 Jan, 96 (1):17–21.

Информация об авторах

✉ **Дроздова Марина Владимировна** – доктор медицинских наук, заведующая детским хирургическим отделением, Санкт-Петербургский научно-исследовательский институт уха, горла, носа и речи (190013, Россия, Санкт-Петербург, Бронницкая ул., д. 9); тел.: 8-921-655-84-99, e-mail: drozdova1504@yandex.ru

ORCID: https://orcid.org/0000-0001-8883-498X

Рязанцев Сергей Валентинович – доктор медицинских наук, профессор, заместитель директора, Санкт-Петербургский научно-исследовательский институт уха, горла, носа и речи Минздрава России (190013, Россия, Санкт-Петербург, ул. Бронницкая, д. 9); тел. (812) 316-28-52, e-mail: professor.ryazantsev@mail.ru

ORCID: http://orcid.org/0000-0003-1710-3092

Information about the authors

✉ **Marina V. Drozdova** – MD, Head of Children's Surgical Department, Saint Petersburg Research Institute of Ear, Throat, Nose and Speech (Russia, 190013, Saint Petersburg, 9, Bronnitskaia str.); tel.: +7 (812) 316-28-88, e-mail: drozdova1504@yandex.ru

ORCID: https://orcid.org/0000-0001-8883-498X

Sergei V. Ryazantsev – MD, Professor, Deputy Director for Scientific and Coordination Work with the Regions of Saint Petersburg Research Institute of Ear, Throat, Nose and Speech the Ministry of Healthcare of Russia (Russia, 190013, Saint Petersburg, 9, Bronnitskaia str.); tel.: +7(812) 316-28-52, e-mail: professor.ryazantsev@mail.ru

ORCID: http://orcid.org/0000-0003-1710-3092

Резолюция

Круглого стола экспертов Национальной медицинской ассоциации оториноларингологов по вопросам импортозамещения

г. Сортавала, р. Карелия, 31 мая 2019 г.

1. Введение антироссийских санкций может в перспективе создать угрозу нормальному функционированию, казалось бы, далеких от политики отраслей таких как медицина в целом и оториноларингология в частности.

2. В связи с этим, необходимо обратить пристальное внимание Национальной медицинской ассоциации оториноларингологов на внедрение в практику импортозамещения как технологий, так и импортозамещающих фармацевтических препаратов.

3. Рост валютных курсов и финансовой нагрузки на конечного потребителя заставляет пересматривать схемы лечения. В связи с этим при прочих равных условиях предпочтение следует отдавать отечественным производителям и препаратам, которые не связаны с курсом валют и санкционными ограничениями

4. Следует определить список производителей фармацевтических препаратов, изучить их технологии и производственную базу, проводить исследования, которые будут подтверждать эквивалентность импортных и отечественных препаратов.

5. Одной из современных и инновационных компаний, которая производит качественные (стандарты GMP) и доступные препараты, перекрывающие практически все потребности ЛОР-сообщества, является Санкт-Петербургская компания **Solopharm**.

6. В связи с этим одобрить заключение договоров о научном сотрудничестве компании **Solopharm** и Национальной медицинской ассоциации оториноларингологов и рекомендовать шире участвовать во взаимовыгодном творческом сотрудничестве с компанией **Solopharm** (проведение клинических исследований, представлять идеи и пожелания по выпуску новых форм и препаратов).

7. Одобрить результаты сравнительных исследований препаратов **Ангидак** и Тантум Верде, **Лоротокс** и Отипакс, которые доказали соответствие оригинальных и дженериковых препаратов.

Запланировать проведение исследования на сравнение эффективности и безопасности препаратов **Трамицент** и Изофра и других по мере выпуска новых препаратов.

8. Исходя из вышесказанного, рекомендовать практикующим врачам-оториноларингологам активно включать в свою практику и схемы лечения различных ЛОР-заболеваний препараты, производимые компанией **Solopharm**:

Ангидак (бензидамина гидрохлорид) – для устранения боли в горле (аналог Тантум Верде)

МестаМидин-Сенс (октенидин дегидрохлорид + феноксиэтанол) – универсальный антисептик с широким спектром действия (бактерии, вирусы, грибы, простейшие) и быстрым наступлением эффекта, к которому отсутствует устойчивость у микроорганизмов (аналог Октенисепта)

Лоротокс (лидокаин + феназон) – препарат для лечения среднего и баратравматического отита (аналог Отипакса)

Трамицент (фрамицетин) – единственный аналог препарата Изофра в удобной форме выпуска – спрей назальный дозированный.

Гелангин (гексэтидин) – для лечения инфекционно-воспалительных заболеваний полости рта и горла (аналог Гексорала).

Олифрин – инновационное увлажняющее средство на основе гиалуроновой кислоты для увлажнения и восстановления слизистой носа (оригинальный препарат).

ЛинАква – 100% натуральная морская вода с различными типами насадок.

Оксифрин (оксиметазолин) – первый российский оксиметазолин без консервантов.

Ропаксим (ксилометазолин + ипратропия бромид) – для облегчения дыхания и устранения ринореи.

Наксимин (декспантенол + ксилометазолин) – для устранения отека и восстановления слизистой носа.

Отолорин (борная кислота + прокаин) – для комплексной терапии наружного отита (оригинальный препарат).

Экспертный совет

Председатели:
Янов Ю. К. – президент Национальной медицинской ассоциации оториноларингологов России, академик РАН
Дайхес Н. А. – член-корреспондент РАН, профессор, директор Центра Федерального научно-клинического центра оториноларингологии ФМБА России, главный внештатный оториноларинголог Министерства здравоохранения РФ

Абдулкеримов Хийир Тагирович – докт. мед. наук, профессор, зав. каф. оториноларингологии ГБОУ ВПО «Уральский Государственный медицинский университет» Минздрава России, Екатеринбург

Алексеенко Светлана Иосифовна – канд. мед. наук, заведующая ЛОР-отделением, Детский городской многопрофильный клинический центр высоких медицинских технологий им. К. А. Раухфуса, Санкт-Петербург

Арефьева Нина Алексеевна – докт. мед. наук, профессор, каф. оториноларингологии с курсом ИДПО, Уфа

Артюшкин Сергей Анатольевич – докт. мед. наук, профессор, зав. каф. ЛОР-болезней Северо-Западного медицинского университета имени И. И. Мечникова, Санкт-Петербург

Богомильский Михаил Рафаилович – Член-корреспондент РАН, доктор медицинских наук, профессор, заведующий кафедрой и клиникой болезней уха, горла и носа педиатрического факультета РНИМУ им. Пирогова, Москва

Владимирова Татьяна Юльевна – канд. мед. наук, доцент, зав. каф. оториноларингологии имени академика И. Б. Солдатова СамГМУ, Самара

Гаращенко Татьяна Ильинична – докт. мед. наук, профессор, ученый секретарь, кафедра оториноларингологии ФДПО РНИМУ, Москва

Гилифанов Евгений Альбертович – канд. мед. наук, врач высшей категории, доцент, зав. курсом ЛОР-болезней Тихоокенского ГМУ, г. Владивосток)

Гуров Александр Владимирович – доктор медицинских наук, профессор кафедры микробиологии и вирусологии ГБОУ ВПО РНИМУ им. Н. И. Пирогова Минздрава РФ, Москва

Егоров Виктор Иванович – докт. мед. наук, профессор, зав. каф. и руководитель отделения оториноларингологии, Главный внештатный оториноларинголог МЗ Московской области, ГБУЗ МО МОНИКИ им. М. Ф. Владимирского, Москва

Завалий Марианна Анатольевна – докт. мед. наук, профессор, заведующая кафедрой оториноларингологии медицинской академии им. С. И. Георгиевского, структурное подразделение ФГАОУ ВО «Крымского Федерального университета им. В. И. Вернадского», г. Симферополь

Изотова Галина Николаевна – Москва

Ивойлов Алексей Игоревич – докт. мед. наук, руководитель отдела ЛОР-патологии детского возраста ГБУЗ НИКИО им. Л. И. Свержевского ДЗМ, Москва

Карнеева Ольга Витальевна – докт. мед. наук, профессор, заместитель директора по научной работе Федерального научно-клинического центра оториноларингологии ФМБА России, Москва

Карпова Елена Петровна – докт. мед. наук, профессор, заведующая кафедрой детской оториноларингологии РМАПО, Москва

Ким Ирина Анатольевна – докт. мед. наук, профессор кафедры оториноларингологии РМАПО, Москва

Киселев Алексей Борисович – докт. мед. наук, профессор, Главный внештатный отоларинголог Министерства здравоохранения Новосибирской области, зав. каф. оториноларингологии НГМУ, г. Новосибирск

Коноплев Олег Иванович – докт. мед. наук, профессор, заместитель директора по клинической работе СПб НИИ ЛОР, Санкт-Петербург)

Кошель Владимир Иванович – докт. мед. наук, ректор, зав. каф. оториноларингологии с курсом ДПО Ставропольского государственного медицинского университета Министерства здравоохранения Российской Федерации, г. Ставрополь

Крюков Андрей Иванович – докт. мед. наук, профессор, директор ГБУЗ «Научно-исследовательский клинический институт оториноларингологии им. Л. И. Свержевского» Департамента здравоохранения города Москвы, главный оториноларинголог города Москвы, Москва

Кунельская Наталья Леонидовна – докт. мед. наук, профессор, заместитель директора ГБУЗ «НИКИО им. Л. И. Свержевского ДЗМ» по научной работе, Москва

Никифорова Галина Николаевна – докт. мед. наук, профессор кафедры болезней уха, горла и носа Первого МГМУ им. И. М. Сеченова, зам. директора клиники по лечебной работе, Москва

Носуля Евгений Владимирович – доктор медицинских наук, профессор кафедры оториноларингологии ГБОУ ДПО «Российская медицинская академия постдипломного образования, Москва

Радциг Елена Юрьевна – докт. мед. наук, профессор, зав. учебной частью кафедры оториноларингологии Педиатрического факультета РНИМУ им. Н. И. Пирогова, Москва

Рязанцев Сергей Валентинович – докт. мед. наук, профессор, зам. директора по научной работе СПб НИИ ЛОР, главный оториноларинголог Северо-Западного округа РФ, Санкт-Петербург

Свистушкин Валерий Михайлович – зав. кафедрой, директор клиники болезней уха, горла и носа Первого МГМУ им. И. М. Сеченова, профессор, Главный оториноларинголог МЗ Центрального округа России, Москва

Семенов Федор Вячеславович – докт. мед. наук, профессор, зав. каф. ЛОР-болезней Кубанского ГМУ, Главный оториноларинголог Министерства здравоохранения Краснодарского края, Краснодар

Шахов Андрей Владимирович – докт. мед. наук, профессор, зав. кафедрой ЛОР-болезней Нижегородской государственной медицинской академии, главный оториноларингологов Поволжского ФО, Нижний Новгород

Юнусов Аднан Султанович – докт. мед. наук, профессор, главный детский оториноларинголог Минздрава РФ, заместитель директора по детству Федерального научно-клинического центра оториноларингологии ФМБА России, Москва

IV всероссийская студенческая олимпиада по оториноларингологии с международным участием. Продолжение прежних традиций

А. М. Еловиков[1], В. А. Еловиков[2], А. И. Иванов[1]

[1] *Пермский государственный медицинский университет им. академика Е. А. Вагнера, г. Пермь, 614990, Россия*

[2] *Центральная государственная медицинская академия Управления делами Президента Российской Федерации, Москва, 121359, Россия*

IV Russian national student otorhinolaryngology olympiade with international participation. Continuation of previous traditions

A. M. Elovikov[1], V. A. Elovikov[2], A. I. Ivanov[1]

[1] *Wagner Perm State Medical University, Perm, 614990, Russia*

[2] *Central State Medical Academy of President Administration of Russian Federation, Moscow, 121359, Russia*

28 и 29 марта 2019 года на базе Пермского государственного медицинского университета имени академика Е.А. Вагнера прошла IV Всероссийская студенческая Олимпиада по оториноларингологии с международным участием (далее «Олимпиада»). В Олимпиаде в городе на Каме приняли участие 29 команд со всей России, Белоруссии и Кыргызстана. Олимпиада продолжалась два конкурсных дня и включала 17 теоретических и практических конкурсов. Участники отвечали на сложные вопросы по оториноларингологии и смежных дисциплин, демонстрировали свое владение навыками, входящими в арсенал оториноларинголога. Но самое главное, что Олимпиада прошла в атмосфере не только напряженной борьбы, но и взаимоуважения, честной борьбы и дружбы. Студенческие олимпиады по оториноларингологии играют огромную роль в привлечении умных и грамотных студентов в нашу специальность.
Ключевые слова: Оториноларингология, студенческая олимпиада, Пермский медицинский университет, международное участие, теоретические задания, практические навыки.

IV Russian national student otorhinolaryngology Olympiade with international participation was organized on the base of Perm state medical university, that is named after academician E.A. Vagner. This event occurred since 28th to 29th of March 2019. 29 teams from russian medical universities and universities from Union of independent states (Belarus and Kyrgyzstan). Each team included 3 students and its' head (manager), who is a lector of ENT-chair of University-participant. The Olympiade was divided into 2 days. The first one was qualifying stage, where all teams took part, and the second day was a final stage, there were only 10 teams, that scored more points than other participants during the first day of the event.There were represented 17 contests on the Olympiade. You were able to find theoretical and practical competitions here. Student teams answered on difficult questions about ear, nose & throat speciality and demonstrated their skills. But the most important essence is that the Olympiade was held in an atmosphere of not only intense struggle, but also in an atmosphere of mutual respect, honest struggle and friendship.
Keywords: National Olympiade, students, international participation, Perm State Medical University, ENT, theoretical competitions, practical skills.

28 и 29 марта 2019 года на базе Пермского государственного медицинского университета имени академика Е. А. Вагнера прошла IV Всероссийская студенческая Олимпиада по оториноларингологии с международным участием. История студенческих олимпиад по оториноларингологии пока короткая. Первое мероприятие прошло в 2012 году в Красноярском государственном медицинском университете им. профессора В. Ф. Войно-Ясенецкого. В первой олимпиаде участвовало всего 3 команды: хозяева, а так же представители Иркутска и Кемерово. В это время Олимпиада носила статус межрегиональной [1]. Затем ЛОР-олимпиада стала расширять свои границы, уже в 2016 году (в Иркутске) участвовали 9 команд, а сама Олимпиада стала Всероссийской. Стоить отметить, что из года в год интерес к олимпийскому движению рос, поддерживались прежние и появлялись новые традиции. Участниками соревнований были студенты, посещающие научные кружки и общества по оториноларингологии, и конечно, под руководством кафедр [2–4]. Медицинский ВУЗ из Перми получил данное право проведение благодаря победе уральской команды на предыдущей ЛОР-олимпиаде, которая была организована Первым МГМУ им. И. М. Сеченова.

В Олимпиаде в городе на Каме приняли участие 29 команд со всей России, а также коменды из Белоруссии (Витебский государственный ордена Дружбы народов медицинский университет) и Кыргызстана (Кыргызская государственная медицинская академия имени И. К. Ахунбаева). Каждая команда – участница состояла из трех студентов и руководителя, сотрудника кафедры оториноларингологии вуза.

Программа Олимпиада в Перми проходила два конкурсных дня и включала в себя 17 теоретических и практических конкурсов. В первый день участвовали все команды, а на второй этап (второй день Олимпиады) прошли 10 команд – финалистов, те кто набрал наибольшее количество баллов по итогам первого конкурсного дня.

Главный внештатный оториноларинголог Министерства здравоохранения России, профессор Николай Аркадьевич Дайхес и председатель Национальной Ассоциации оториноларингологов России, академик РАН, профессор Юрий Константинович Янов прислали приветственные письма участникам студенческой Олимпиады, в которых пожелали честной, открытой борьбы и не останавливаться в изучении оториноларингологии.

Во время подготовки к Олимпиаде оргкомитет пытался соблюсти баланс между теоретическими и практическими конкурсами, чтобы мотивировать участников не только к чтению учебной и научной литературы по оториноларингологии, но и совершенствованию своих мануальные навыков и умений. В теоретической программе Олимпиады кроме оториноларингологических заданий был сделан акцент на смежные специальности: были представлены вопросы по офтальмологии и стоматологии, были и задачи по дерматовенерологии (ринофима, сифилис ЛОР-органов и т. д.), ревматологии (рецидивирующий полихондрит). Участникам Олимпиады необходимо было знать и описание микропрепаратов по патоморфологии, например, был представлен гистологический препарат внутреннего уха при болезни Меньера. Для победы на Олимпиаде необходимо было знать не только оториноларингологические вопросы, но и общесоматическую патологию: были вопросы по ишемической болезни сердца и хронической сердечной недостаточности и по тому, как они могут проявляться со стороны ЛОР-органов. Участники признали, что это был очень сложный вопрос, но примерно 20% команд дали правильный ответ – симптом Франка. Также, участникам необходимо было знать и врожденную патологию ЛОР-органов, например, синдром Альпорта. Такими вопросами оргкомитет Олимпиады хотел поддержать междисциплинарный подход к оториноларингологии, а так же подтолкнуть участников к более глубокому и широкому изучению материала.

Конкурс «Тампонада носа»

Конкурс «Удаление инородного тела. Миндалины»

Конкурс «Шунтирование барабанной полости»

Практика была представлена следующими конкурсами: удаление инородных тел из наружного уха, из гортани, а также небных миндалин. Участники соревновались в производстве передней тампонады носа. На IV Всероссийской студенческой Олимпиаде по оториноларингологии увидели свет и новые практически ориентированные конкурсы: удаление инородного тела небных миндалин, коникотомия и, самый сложный

Команда победителей

конкурс Олимпиады, – «Хирургия барабанной перепонки. 2 в 1». В данном конкурсе последовательно принимали участие два человека от каждой команды. Задача первого была – установить (с использованием микроскопа ушной воронки и ушных щипцов) шунт барабанной перепонки. Оценивали правильное расположение шунта, скорость выполнения манипуляции. Задача второго участника команды была – удалить шунт и закрыть перфорацию, в которую был ранее установлен шунт, перчаточным протезом, смоченным физиологическим раствором. Оценивались на втором этапе правильное расположение протеза, скорость выполнения манипуляции. Стоит отметить, что все манекены для практических конкурсов Олимпиады были изготовлены сотрудниками и ординаторами кафедры самостоятельно. «Ушные» практические конкурсы проводились с использованием операционных микроскопов Carl Zeiss любезно предоставленными для Олимпиады ООО «Оптек».

Кроме теоретических и практических на Олимпиаде был представлен конкурс «Представляя себя», для которого участниками был подготовлен видеоролик о своей команде и своем ВУЗе. Пять лучших видеороликов были представлены во время второго конкурного дня. Больше всего запомнились ролики команд Омского государственного медицинского университета, Кыргызской государственной медицинской академии имени И. К. Ахунбаева, Казанского государственного медицинского университета, Первого Санкт-Петербургского государственного медицинского университета им. И. П. Павлова и Первого Московского государственного медицинского университета имени И. М. Сеченова.

Победителями Олимпиады в общекомандном зачете стала команда Первого Санкт-Петербургского государственного медицинского университета им. И. П. Павлова. Серебро с отставанием всего в один балл – у команды Воронежского государственного медицинского университета им. Н. Н. Бурденко. Бронзу увезла команда Первого Московского государственного медицинского университета имени И. М. Сеченова.

Кроме общекомандного зачета, были определены победители в номинациях «Самое быстрое удаление инородного тела гортани», «Победитель конкурса Хирургия барабанной перепонки. 2 в 1» и так далее для каждого практического конкурса. Больше всего баллов за теоретические конкурсы набрала команда Первого Санкт-Петербургского медицнского университета имени академика И. П. Павлова, а лучшими по итогам всех практических конкурсов стала команда Иркутского государственного медицинского университета.

На следующий день после закрытия Олимпиады, 30 марта 2019 года, команды и руководители команд посетили купеческий город Кунгур, что в 90 км от Перми, а так же Кунгурскую ледяную пещеру – одну из самых известных природных достопримечательностей Урала и Западной Сибири. Увидели сталактиты, сталагмиты, скалистые подземные скалистые тропы, и конечно же, красивейшие гроты.

Надеемся, что IV Всероссийская студенческая Олимпиада по оториноларингологии с международным участием, которая состоялась 28–29 марта 2019 года на базе Пермского государственного медицинского университета им. академика Е. А. Вагнера не стала исключением, и все участ-

ники и руководители команд были рады посетить город на реке Каме.

От имени организаторов Пермской Олимпиады хотим выразить благодарность ректору и ректорату ПГМУ им. академика Е. А. Вагнера, за огромную помощь и поддержку в организации и проведении студенческой Олимпиады; директору ФГБУ НКЦО ФМБА России, профессору, главному внештатному оториноларингологу Министерства здравоохранения РФ Николаю Аркадьевичу Дайхесу за информационную поддержку и помощью в организации IV Всероссийской студенческой Олимпиады по оториноларингологии с международным участием (Олимпиада вошла в План научно-практических мероприятий по профилю «Оториноларингология» на 2019 год); Национальной медицинской ассоциации оториноларингологов России. Огромную помощь орг. комитету оказал и Профсоюз обучающихся ПГМУ им. академика Е.А. Вагнера и, конечно же, сотрудники и ординаторы кафедры оториноларингологии.

Хотим выразить огромную благодарность участникам и руководителям команд за огромным и искренний интерес к Олимпиаде. На протяжении двух дней мероприятия мы наблюдали огонь в глазах, честную борьбу, моменты грусти и неподдельной радости со стороны студентов-участников, кто пережил и переживал эту Олимпиаду вместе с оргкомитетом. Борьба и желание победить накалялись все больше и больше из года в год, но, несмотря на это, все ЛОР-Олимпиады проходили в атмосфере дружбы, взаимоуважения и честной борьбы.

ЛИТЕРАТУРА

1. Вахрушев С. Г., Хорольская М. А., Свистушкин В. М., Субботина М. В., Кузовков В. Е. Всероссийская студенческая олимпиада по оториноларингологии: пятилетний опыт. Материалы XIX Съезда оториноларингологов России. СПб., 2016:24–25.
2. Роль студенческого научного кружка в формировании ценностных ориентаций личности будущего врача / В. М. Свистушкин, С. В. Морозова, Д. М. Савватеева. *Вестник оториноларингологии.*2017. 1. 78-80. doi: 10.17116/otorino201782178-80
3. Салеев Р. А. Студенческая олимпиада как мотивирующий фактор образовательного процесса. Сборник тезисов III общероссийской конференции с международным участием. *Медицинское образование.* 2012: 245– 247.
4. Ситникова О. Ю., Мутигулина Д. Р., Аскерова А. Д. Роль студенческого научного кружка в оптимизации преподавания общественного здоровья и здравоохранения. Сборник тезисов III общероссийской конференции с международным участием. *Медицинское образование.* 2012;4–6:260–262.

Информация об авторах

Еловиков Алексей Михайлович – доктор медицинских наук, доцент, заведующий кафедрой оториноларингологии, Пермский государственный медицинский университет им. академика Е. А. Вагнера (614990, Россия, г. Пермь, ул. Петропавловская, д. 26); тел.: 8(919)4582305, e-mail: aleks.elovikov@yandex.ru

Еловиков Владислав Алексеевич – ординатор кафедры оториноларингологии, Центральная государственная медицинская академия Управления Делами Президента Российской Федерации (121359, Россия, Москва, ул. Маршала Тимошенко, д. 19, с. 1А); тел.: 8(950)4409085, e-mail: vladislav.yelovikov@mail.ru

Иванов Алексей Ильич – ординатор кафедры оториноларингологии, Пермский государственный медицинский университет им. академика Е. А. Вагнера (614990, Россия, г. Пермь, ул. Петропавловская, д. 26); тел.: 8(912)0591891, e-mail: kasttiell-alex@mail.ru

Для вас, молодые ученые-оториноларингологи!

ФГБУ «Санкт-Петербургский научно-исследовательский институт уха, горла, носа и речи» Минздрава России

30–31 января 2020 г. проводит очередную, 67-ю научно-практическую конференцию

«Молодые ученые – российской оториноларингологии»

Редакция журнала «Российская оториноларингология» принимает для публикации научные статьи объемом 6–8 страниц машинописного текста, оформленные согласно требованиям журнала.

Авторы и соавторы – не старше 35 лет.

Все работы будут опубликованы в приложении к журналу, а три лучшие работы по результатам конкурса, будут напечатаны в журнале «Российская оториноларингология» в течение года.

Публикация бесплатная. Прием статей до 29 ноября 2019 г.

При планировании выступления просим указать название доклада и фамилию, имя и отчество (полностью) докладчика.

Оргкомитет имеет право отказать в публикации и устном докладе без объяснения причин.

Статьи направлять в редакцию.

Тел. 8 (812) 316-29-32; e-mail: text@pfco.ru

Оргкомитет