ISSN 1810-4800 (print)
ISSN 2413-4309 (online)

Российская оториноларингология

Медицинский научно-практический журнал

Том 18, № 6 (103), 2019

Russian Otorhinolaryngology

Medical scientific journal

Vol. 18, No. 6 (103), 2019

Российская оториноларингология

(*Rossiiskaya otorinolaringologiya*)

Медицинский научно-практический журнал

Журнал «Российская оториноларингология» основан в 2002 г. и является преемником журнала «Новости оториноларингологии и логопатологии», выходившего в 1994–2002 гг. Решением Президиума ВАК издание включено в перечень рецензируемых журналов, входящих в бюллетень ВАК.

Медицинский научно-практический рецензируемый журнал, публикует статьи, научные публикации, обзоры и исследования по проблемам, связанным с физиологией и патологией уха, горла, носа и речи; представляет информационные материалы о прошедших и будущих мероприятиях по проблемам оториноларингологии, сурдологии и патологии голоса и речи.

(Выходит один раз в два месяца)

*Для физических лиц индекс **41225** в каталоге «Пресса России» (годовая подписка)*

*Для юридических лиц индекс **41223** в каталоге «Пресса России» (годовая подписка)*

Основные разделы журнала:

- Оригинальные статьи
- Научные статьи
- Дискуссионный раздел
- Из практики
- Обзоры
- Исторический раздел
- Школа фармакотерапии и инновационных технологий
- Информационный раздел

Главный редактор:
Юрий Константинович Янов – доктор медицинских наук, академик РАН, профессор, *Санкт-Петербург, Россия*

Заместители главного редактора:
Николай Аркадьевич Дайхес – доктор медицинских наук, профессор, член-корр. РАН, директор, Федеральный научно-клинический центр оториноларингологии ФМБА России, *Москва, Россия*

Сергей Валентинович Рязанцев – доктор медицинских наук, профессор, зам. директора по научно-координационной работе ФГБУ «Санкт-Петербургский научно-исследовательский институт уха, горла, носа и речи» Минздрава России.

Журнал зарегистрирован Государственным комитетом РФ по печати.
Регистрационное свидетельство ПИ № 77–13147 от 15 июля 2002 г.
Журнал издается по согласованию с Министерством здравоохранения Российской Федерации и Российской академией медицинских наук.

Учредители:
Федеральное государственное бюджетное учреждение «Научно-клинический центр оториноларингологии ФМБА России»
Федеральное государственное бюджетное учреждение «Санкт-Петербургский научно-исследовательский институт уха, горла, носа и речи» Минздрава России

Издатель:
ООО «Полифорум Групп»

Все права на данное издание зарегистрированы. Перепечатка отдельных статей и журнала в целом без разрешения издателя запрещена.

Ссылка на журнал «Российская оториноларингология» обязательна.

Редакция и издатель журнала не несут ответственности за содержание и достоверность рекламной информации.

© СПбНИИ уха, горла, носа и речи Минздрава России, 2019
© Научно-клинический центр оториноларингологии ФМБА России, 2019

Ответственные за выпуск: *С. В. Рязанцев, С. М. Ермольчев*
Адрес редакции:
Россия, 190013, Санкт-Петербург,
ул. Бронницкая, д. 9.
Тел./факс: (812) 316-29-32,
e-mail: tulkin@pfco.ru; text@pfco.ru
сайт: http://entru.org

Компьютерная верстка: *Т. М. Каргапольцева*
Подписано в печать 11.12.2019 г.
Формат: 60×90 1/8. Объем: усл. печ. л. 17,25.
Тираж: 3000 экз. (1-й завод – 500 экз.)

Отпечатано с готовых диапозитивов
в типографии «Политехника сервис».
Санкт-Петербург, Измайловский пр., 18-д.
Лицензия *ПЛД № 69 291* от 19.10.1998 г.
Зак. тип. 2569.

Редакционная коллегия

Абдулкеримов Хийир Тагирович, докт. мед. наук, проф., Уральский государственный медицинский университет Минздрава России, *Екатеринбург, Россия*

Аникин Игорь Анатольевич, докт. мед. наук, проф., Санкт-Петербургский научно-исследовательский институт уха, горла, носа и речи Минздрава России, *Санкт-Петербург, Россия*

Арефьева Нина Алексеевна, докт. мед. наук, проф., Башкирский государственный медицинский университет, *г. Уфа, Россия*

Артюшкин Сергей Анатольевич, докт. мед. наук, проф., Северо-Западный государственный медицинский университет имени И. И. Мечникова» Минздрава России, *Санкт-Петербург, Россия*

Блоцкий Александр Антонович, докт. мед. наук, проф., Амурская государственная медицинская академия, *г. Благовещенск, Россия*

Бобошко Мария Юрьевна, докт. мед. наук, проф., Первый Санкт-Петербургский государственный медицинский университет имени академика И. П. Павлова Минздрава России, *Санкт-Петербург, Россия*

Бойко Наталья Владимировна, докт. мед. наук, проф., Ростовский государственный медицинский университет, *г. Ростов-на-Дону, Россия*

Богомильский Михаил Рафаилович, докт. мед. наук, проф., член-корр. РАН, Российский национальный исследовательский медицинский университет имени Н. И. Пирогова Минздрава России, *Москва, Россия*

Вахрушев Сергей Геннадиевич, докт. мед. наук, проф., Красноярский государственный медицинский университет имени профессора В. Ф. Войно-Ясенецкого Минздрава России, *г. Красноярск, Россия*

Волков Александр Григорьевич, докт. мед. наук, проф., заслуженный врач РФ, Ростовский государственный медицинский университет Минздрава России, *г. Ростов-на-Дону, Россия*

Гаращенко Татьяна Ильинична, докт. мед. наук, проф., Федеральный научно-клинический центр оториноларингологии ФМБА России, *Москва, Россия*

Карнеева Ольга Витальевна, докт. мед. наук, проф., Федеральный научно-клинический центр оториноларингологии ФМБА России, *Москва, Россия*

Карпищенко Сергей Анатольевич, докт. мед. наук, проф., Первый Санкт-Петербургский государственный медицинский университет им. И. П. Павлова Минздрава России, *Санкт-Петербург, Россия*

Карпова Елена Петровна, докт. мед. наук, проф., Российская медицинская академия непрерывного профессионального образования, *Москва, Россия*

Козлов Владимир Сергеевич, докт. мед. наук, проф., Центральная клиническая больница с поликлиникой Управления делами Президента Российской Федерации, *Москва, Россия*

Кочеровец Владимир Иванович, докт. мед. наук, проф. по специальности «микробиология» и старший научный сотрудник по специальности «аллергология и иммунология», профессор, Первый МГМУ им. И. М. Сеченова Минздрава России, *Москва, Россия*

Кошель Владимир Иванович, докт. мед. наук, проф., Государственное бюджетное учреждение здравоохранения Ставропольского края «Ставропольская краевая клиническая больница», *г. Ставрополь, Россия*

Кротов Юрий Александрович, докт. мед. наук, проф., Омский государственный медицинский университет, *г. Омск, Россия*

Крюков Андрей Иванович, докт. мед. наук, проф., Московский научно-практический центр оториноларингологии им. Л. И. Свержевского ДЗМ, *Москва, Россия*

Кузовков Владислав Евгеньевич, докт. мед. наук, Санкт-Петербургский научно-исследовательский институт уха, горла, носа и речи Минздрава России, *Санкт-Петербург, Россия*

Кунельская Наталья Леонидовна, докт. мед. наук, проф., Московский научно-практический центр оториноларингологии им. Л. И. Свержевского» ДЗМ, *Москва, Россия*

Лавренова Галина Владимировна, докт. мед. наук, проф., Первый Санкт-Петербургский государственный медицинский университет им. И. П. Павлова Минздрава России, *Санкт-Петербург, Россия*

Лиленко Сергей Васильевич, докт. мед. наук, профессор, Санкт-Петербургский научно-исследовательский институт уха, горла, носа и речи Минздрава России, *Санкт-Петербург, Россия*

Лопатин Андрей Станиславович, докт. мед. наук, проф., Поликлиника № 1 Управления делами Президента РФ, президент Российского общества ринологов, *Москва, Россия*

Мальцева Галина Семеновна, докт. мед. наук, Санкт-Петербургский научно-исследовательский институт уха, горла, носа и речи Минздрава России, *Санкт-Петербург, Россия*

Накатис Яков Александрович, докт. мед. наук, проф., Клиническая больница № 122 им. Л. Г. Соколова ФМБА России, *Санкт-Петербург, Россия*

Носуля Евгений Владимирович, докт. мед. наук, проф., Российская медицинская академия последипломного образования Минздрава России, *Москва, Россия*

Пальчун Владимир Тимофеевич, докт. мед. наук, проф., заслуженный деятель науки РФ, член-корр. РАН, Российский национальный исследовательский медицинский университет имени Н. И. Пирогова Минздрава России, *Москва, Россия*

Панкова Вера Борисовна, докт. мед. наук, проф., Всероссийский научно-исследовательский институт железнодорожной гигиены Роспотребнадзора, *Москва, Россия*

Пискунов Геннадий Захарович, докт. мед. наук, проф., член-корр. РАН, Российская медицинская академия последипломного образования Минздрава России, *Москва, Россия*

Радциг Елена Юрьевна, докт. мед. наук, проф., Российский национальный исследовательский медицинский университет имени Н. И. Пирогова, *Москва, Россия*

Свистушкин Валерий Михайлович, докт. мед. наук, проф., Первый Московский государственный медицинский университет им. И. М. Сеченова, *Москва, Россия*

Семенов Федор Вячеславович, докт. мед. наук, проф., заведующий кафедрой ЛОР-болезней, Кубанский государственный медицинский университет, *г. Краснодар, Россия*

Староха Александр Владимирович, докт. мед. наук, проф., Сибирский государственный медицинский университет, Томский филиал Федерального научно-клинического центра оториноларингологии ФМБА России, *г. Томск, Россия*

Степанова Юлия Евгеньевна, докт. мед. наук, Санкт-Петербургский научно-исследовательский институт уха, горла, носа и речи» Минздрава России, *Санкт-Петербург, Россия*

Таварткиладзе Георгий Абелович, докт. мед. наук, проф., Российский научно-практический центр аудиологии и слухопротезирования ФМБА, *Москва, Россия*

Шахов Андрей Владимирович, докт. мед. наук, Нижегородская государственная медицинская академия, *Нижний Новгород, Россия*

Юнусов Аднан Султанович, докт. мед. наук, проф., заместитель директора по детству, Федеральный научно-клинический центр оториноларингологии ФМБА России, *Москва, Россия*

Баумгартнер Вольф-Дитер, докт. мед. наук, проф., Венский медицинский университет, *Вена, Австрия*

Вичева Диляна, проф., докт. мед. наук, проф. каф. оториноларингологии, Медицинский университет, *Пловдив, Болгария*

Камесваран Мохан, докт. мед. наук, проф., Исследовательский фонд Мадрас ЛОР (MERF), *Индия*

Мюллер Йоахим, докт. мед. наук, проф., клиника и поликлиника оториноларингологии, Университет Вюрцбурга, *Вюрцбург, Германия*

Оссама Хамид, засл. проф. каф. отоларингологии, больница Элдемердаш, *Каир, Египет*

Скаржиньски Хенрик, докт. мед. наук, проф., Институт физиологии и патологии слуха, *Варшава, Польша*

Russian Otorhinolaryngology

(*Rossiiskaya otorinolaringologiya*)

Medical scientific journal

The magazine «Russian otorhinolaryngology» was founded in 2002 and is the successor of the magazine «News of Otorhinolaryngology and lalopathology», published in 1994–2002. By decision of the Presidium of HAC (Higher Attestation Committee), publication included into the list of peer-reviewed journals included in the bulletin of HAC.

The medical scientific and practical peer-reviewed journal, publishes articles, scientific publications, reviews and studies on problems related to the physiology and pathology of the ear, throat, nose and speech; presents information materials about past and future events on problems of otorhinolaryngology, hearing and speech pathology and pathology.

(Published once every two months)

For individuals, the index 41225 in the catalog „The Russian Press“ (annual subscription)

For legal entities index 41223 in the catalog „The Russian Press“ (annual subscription)

Sections:

- Original articles
- Science articles
- Discussion section
- From practice
- Reviews
- Historical section
- School of pharmacotherapy and innovative technologies
- Informational section

Chief Editor:
Yurii K. Yanov – MD, Academician of the Russian Academy of Sciences, Professor, director of Saint Petersburg Research Institute of Ear, Throat, Nose and Speech of the Ministry of Healthcare of Russia, Saint Petersburg, Russia

Deputy chief editor:
Nikolai A. Daikhes – MD, Professor, associate member of the Russian Academy of Sciences, director, Federal Scientific-Clinical Center of Otorhinolaryngology of the Russian Federal Medico-Biological Agency of Russia, Moscow, Russia

Deputy chief editor:
Sergey V. Ryazantsev – MD, Professor, deputy director for scientific and coordination work, Saint Petersburg Research Institute of Ear, Throat, Nose and Speech of the Ministry of Healthcare of Russia, Saint Petersburg, Russia

The journal is registered by the State Press Committee of the Russian Federation.
Registration certificate N 77-13147 PI, July 15, 2002
The journal is published in coordination with the Ministry of Health of the Russian Federation and the Russian Academy of Medical Sciences.

Founders:
Federal State Institution
„Research and Clinical Center of Otorhinolaryngology FMBA of Russia“
Federal State Institution „Saint-Petersburg Research Institute of Ear, Throat, Nose and Speech“ Ministry of Health of the Russian Federation
Publisher:
Ltd. „Poliforum Group“

All rights in this publication are registered. Reprinting of individual articles and journal without the permission of the publisher is prohibited.

Link to the journal «Russian otorhinolaryngology» is obligatory.

The editors and publisher are not responsible for the content or accuracy of the advertisements.

Responsible for the production: *S. Ryazancev, S. Ermolchev*
Editorial address:
9, Bronnitskaya Str., Saint Petersburg, 190013, Russia.
Tel./Fax: (812) 316-29-32,
e-mail: tulkin@pfco.ru; text@pfco.ru
http://entru.org

Computer makeup: *T. Kargapoltseva*
Apploved 11.12.2019.
Format: 60×90 1/8. Conventional sheets: 17.25.
No of printed copies: 3000.
Printed in Publishing „Politechnika servis“.
St. Petersburg, Izmailovsky Ave., 18 d.

© St. Petersburg Research Institute of Ear, Nose and Throat and Speech, Ministry of Health of the Russian Federation, 2019
© Research and Clinical Center of Otorhinolaryngology FMBA of Russia, 2019

Editorial board

Khiiir T. Abdulkerimov, MD, Professor, Ural State Medial University Ministry of Healthcare of Russia, *Yekaterinburg, Russia*

Igor' A. Anikin, MD, Professor, Saint Petersburg Research Institute of Ear, Throat, Nose and Speech Ministry of Healthcare of Russia, *Saint Petersburg, Russia*

Nina A. Aref'eva, MD, Professor, Bashkir State Medical University, *Ufa, Russia*

Sergei A. Artyushkin, MD, Professor, Mechnikov North-Western State Medical University Ministry of Healthcare of Russia, *Saint Petersburg, Russia*

Aleksandr A. Blotskii, MD, Professor, Amur State Medical Academy, *Blagoveshchensk, Russia*

Mariya Yu. Boboshko, MD, Professor, Pavlov First Saint Petersburg State Medical University Ministry of Healthcare of Russia, *Saint Petersburg, Russia*

Natal'ya V. Boiko, MD, Professor, Rostov State Medical University, *Rostov-on-Don, Russia*

Mikhail R. Bogomil'skii, MD, Professor, Pirogov Russian National Research Medical University Ministry of Healthcare of Russia, *Moscow, Russia*

Sergei G. Vakhrushev, MD, Professor, Prof. V. F. Voino-Yasenetsky Krasnoyarsk State Medical University Ministry of Healthcare of Russia, *Krasnoyarsk, Russia*

Aleksandr G. Volkov, MD, Professor, Rostov State Medical University Ministry of Healthcare of Russia, *Rostov-on-Don, Russia*

Tat'yana I. Garashchenko, MD, Professor, Federal Scientific-Clinical Center of Otorhinolaryngology Russian Federal Medico-Biological Agency, *Moscow, Russia*

Ol'ga V. Karneeva, MD, Professor, Federal Scientific-Clinical Center of Otorhinolaryngology of the Russian Federal Medico-Biological Agency, *Moscow, Russia*

Sergei A. Karpishchenko, MD, Professor, Pavlov First Saint Petersburg State Medical University Ministry of Healthcare of Russia, *Saint Petersburg, Russia*

Elena P. Karpova, MD, Professor, Russian Medical Academy of Continuous Professional Education, *Moscow, Russia*

Vladimir S. Kozlov, MD, Professor, Central Clinical Hospital with Policlinic of the Administrative Directorate of the President of the Russian Federation, *Moscow, Russia*

Vladimir I. Kocherovets, MD, Professor of Microbiology and senior research associate of allergology and immunology, Professor, Sechenov First Moscow State Medical University of the Ministry of Healthcare of Russia, Chair of Pharmaceutical Technology and Pharmacology, *Moscow, Russia*

Vladimir I. Koshel', MD, Professor, State Budgetary Institution of Healthcare of Stavropol Territory "Stavropol Territorial Clinical Hospital", *Stavropol', Russia*

Yurii A. Krotov, MD, Professor, Omsk State Medical University, *Omsk, Russia*

Andrei I. Kryukov, MD, Professor, Sverzhevskii Otorhinolaryngology Healthcare Research Institute of the Department of Healthcare of Moscow, *Moscow, Russia*

Vladislav E. Kuzovkov, MD, Saint Petersburg Research Institute of Ear, Throat, Nose and Speech of the Ministry of Healthcare of Russia, *Saint Petersburg, Russia*

Natal'ya L. Kunel'skaya, MD, Professor, Sverzhevskiy Otorhinolaryngology Healthcare Research Institute of the Department of Healthcare of Moscow, *Moscow, Russia*

Galina V. Lavrenova, MD, Professor, Pavlov First Saint Petersburg State Medical University of the Ministry of Healthcare of Russia, *Saint Petersburg, Russia*

Sergei V. Lilenko, MD, Professor, Saint Petersburg Research Institute of Ear, Throat, Nose and Speech of the Ministry of Healthcare of Russia, *Saint Petersburg, Russia*

Andrei S. Lopatin, MD, Professor, Policlinic No 1 of the Administrative Directorate of the President of the Russian Federation, President of the Russian Society of Rhinologists, *Moscow, Russia*

Galina S. Mal'tseva, MD, Saint Petersburg Research Institute of Ear, Throat, Nose and Speech of the Ministry of Healthcare of Russia, *Saint Petersburg, Russia*

Yakov A. Nakatis, MD, Professor, L. G. Sokolov Clinical Hospital No 122 of the Russian Federal Medico-Biological Agency, *Saint Petersburg, Russia*

Evgenii V. Nosulya, MD, Professor, Russian Medical Academy of Post-Graduate Education of the Ministry of Healthcare of Russia, *Moscow, Russia*

Vladimir T. Pal'chun, MD, the Honored Worker of Science of the Russian Federation, associate member of the Russian Academy of Sciences, Professor of the Chair of Otorhinolaryngology of General Medicine Department, Pirogov Russian National Research Medical University of the Ministry of Healthcare of Russia, *Moscow, Russia*

Vera B. Pankova, MD, Professor, All-Russian Scientific Research Institute of Railway Hygiene of Rospotrebnadzor, *Moscow, Russia*

Gennadii Z. Piskunov, MD, Professor, Russian Medical Academy of Post-Graduate Education of the Ministry of Healthcare of Russia, *Moscow, Russia*

Elena Yu. Radtsig, MD, Professor, Pirogov Russian National Research Medical University of the Ministry of Healthcare of Russia, *Moscow, Russia*

Valerii M. Svistushkin, MD, Professor, Sechenov First Moscow State Medical University, *Moscow, Russia*

Fedor V. Semenov, MD, Professor, Kuban State Medical University, *Krasnodar, Russia*

Aleksandr V. Starokha, MD, Professor, Siberian State Medical University, Tomsk Branch of Federal Scientific-Clinical Center of Otorhinolaryngology of the Russian Federal Medico-Biological Agency, *Tomsk, Russia*

Yuliya E. Stepanova, MD, Saint Petersburg Research Institute of Ear, Throat, Nose and Speech of the Ministry of Healthcare of Russia, *Saint Petersburg, Russia*

Georgii A. Tavartkiladze, MD, Professor, Russian Scientific Practical Center of Audiology and Hearing Prosthetics of the Russian Federal Medico-Biological Agency, *Moscow, Russia*

Andrei V. Shakhov, MD, Nizhnii Novgorod State Medical Academy, *Nizhnii Novgorod, Russia*

Adnan S. Yunusov, MD, Professor, Federal Scientific Clinical Center of Otorhinolaryngology of the Russian Federal Medico-Biological Agency, *Moscow, Russia*

Wolf-Dieter Baumgartner, MD, professor, Medical University of Vienna, *Vienna, Austria*

Dilyana Vicheva, prof., MD, prof. Department of Otorhinolaryngology, Medical University, Plovdiv, Bulgaria

Mohan Kameswaran, MD, professor, Madras ENT Research Foundation (MERF), *India*

Joachim Müller, MD, professor, Clinic and Polyclinic of Otorhinolaryngology, University of Würzburg, *Germany*

Hamid Ossama, Professor Emeritus, Department of Otolaryngology, eldemerdash hospital, *Cairo, Egypt*

Henryk Skarzynski, MD, prof., Institute of Physiology and Pathology of Hearing, *Warsaw, Poland*

Содержание

Научные статьи

С. И. Алексеенко, С. А. Карпищенко, С. А. Артюшкин, А. А. Корнеенков
Эффективность эндоскопической риносинусохирургии при антрохоанальных полипах в детском возрасте 8

М. В. Дроздова, С. Н. Ларионова, Е. В. Тырнова
Клинико-этиологические аспекты лимфопролиферативного синдрома у детей 2–3 лет 18

С. А. Карпищенко, О. М. Колесникова, О. Н. Сопко, А. Н. Бервинова
Корреляция кохлеарных и вестибулярных нарушений у пациентов с отосклерозом после поршневой стапедопластики 26

С. Ю. Кротов, Ю. А. Кротов, В. А. Дроздов, В. П. Талзи
Определение изменений устойчивости молекулярного химического состава лекарственных препаратов, используемых при низкочастотной ультразвуковой терапии в оториноларигологии 31

А. И. Крюков, Е. А. Кирасирова, Н. В. Лафуткина, Р. А. Резаков, Р. Ф. Мамедов, И. Ф. Аль-Ассаф
Баллонная дилатация как метод лечения подскладкового стеноза гортани у больных с гранулематозом с полиангиитом 37

Г. М. Портенко, Г. П. Шматов
Использование нейронной сети для совершенствования дифференциальной диагностики хронического аллергического и хронического вазомоторного ринита 43

Ю. С. Преображенская, М. В. Дроздова, В. Е. Кузовков, Е. В. Тырнова
Влияние герпесвирусной инфекции на послеоперационный период при кохлеарной имплантации у детей 53

Я. М. Сапожников, Н. А. Дайхес, А. С. Мачалов, В. Л. Карпов, Д. М. Канафьев
Возможности широкополосной тимпанометрии в дифференциальной диагностике некоторых форм тугоухости 59

Д. А. Шакурова, М. К. Михайлов, Х. А. Алиметов
Клинико-рентгенологические параллели спондилогенных острых гайморoэтмоидитов у детей 66

Я. Л. Щербакова, С. М. Мегрелишвили, В. Е. Кузовков, С. А. Карпищенко
Оценка качества жизни и психического здоровья у взрослых пациентов с приобретенной односторонней глухотой 74

Обзоры

И. А. Аникин, С. А. Еремин, А. Е. Шинкарева
Методы хирургической коррекции рубцовых процессов наружного слухового прохода 79

И. И. Брайко, А. А. Кривопалов, П. А. Шамкина
Распространенность, этиология, клиника и дифференциальная диагностика хронических паралитических стенозов гортани 88

Из практики

Н. А. Дайхес, В. В. Виноградов, А. И. Гафурова, С. С. Решульский, А. С. Коробкин, А. М. Хабазова
Случай ранней диагностики рецидива рака гортани и гортаноглотки 97

М. В. Комаров, М. А. Козаренко, О. И. Гончаров, Р. Ш. Хозин
Нюансы дигностики и лечения посттравматической тугоухости 104

Е. В. Шелеско, Д. В. Фомичев, Н. А. Черникова, Д. Н. Зинкевич
Случай двусторонних дефектов латеральных карманов клиновидной пазухи 111

Школа фармакотерапии

З. Х. Абдулкеримов, Х. Т. Абдулкеримов, Ю. В. Мандра, К. И. Карташова, Т. Х. Абдулкеримов
Регуляция сосудистого тонуса в слизистой и кавернозной ткани носовых раковин путем динамической коррекции активности симпатической нервной системы 119

Х. Т. Абдулкеримов, К. И. Карташова, З. Х. Абдулкеримов, А. В. Рудзевич, Т. Х. Абдулкеримов, К. В. Шаманская
Возможности стабилометрической диагностики нарушений функции равновесия 125

Юбилей

Николаю Аркадьевичу Дайхесу – 60 134

Статьи, опубликованные в 2019 году 136

Contents

Science articles

S. I. Alekseenko, S. A. Karpishchenko, S. A. Artyushkin, A. A. Korneenkov
The efficacy of endoscopic sinus surgery in antrochoanal polyps in children 8

M. V. Drozdova, S. N. Larionova, E. V. Tyrnova
Clinical and etiological aspects of the lymphoproliferative syndrome in 2–3-year-old children 18

S. A. Karpishchenko, O. M. Kolesnikova, O. N. Sopko, A. N. Bervinova
Correlation of postoperative hearing outcomes and vertigo in patients with otosclerosis treated with stapedotomy 26

S. Yu. Krotov, Yu. A. Krotov, V. A. Drozdov, V. P. Talzi
The detection of changes in the stability of molecular chemical composition of medical preparations used in low-frequency ultrasonic therapy in otorhinolaryngology 31

A. I. Kryukov, E. A. Kirasirova, N. V. Lafutkina, R. A. Rezakov, R. F. Mamedov, I. F. Al'-Assaf
Balloon dilatation as a method of treatment of subglottic laryngeal stenosis in the patients with granulomatosis with polyangiitis 37

G. M. Portenko, G. P. Shmatov
The use of neural network for improvement of differential diagnostics of chronic allergic and chronic vasomotor rhinitis 43

Yu. S. Preobrazhenskaya, M. V. Drozdova, V. E. Kuzovkov, E. V. Tyrnova
The effect of herpesviral infection on the postsurgical period after cochlear implantation in children 53

Ya. M. Sapozhnikov, N. A. Daikhes, A. S. Machalov, V. L. Karpov, D. M. Kanaf'ev
The opportunities of broadband tympanometry in differential diagnostics of certain forms of hearing loss 59

D. A. Shakurova, M. K. Mikhailov, Kh. A. Alimetov
Clinical and radiological parallels of spondylogenic acute maxillary ethmoiditis in children 66

Ya. L. Shcherbakova, S. M. Megrelishvili, V. E. Kuzovkov, S. A. Karpishchenko
The assessment of life quality and mental health in adult patients with acquired unilateral hearing loss 74

Reviews

I. A. Anikin, S. A. Eremin, A. E. Shinkareva
The methods of surgical correction of cicatricial processes in the external auditory canal 79

I. I. Braiko, A. A. Krivopalov, P. A. Shamkina
Prevalence, etiology, clinical picture and differential diagnostics of chronic paralytic laryngeal stenosis 88

N. A. Daikhes, V. V. Vinogradov, A. I. Gafurova, S. S. Reshul'skii, A. S. Korobkin, A. M. Khabazova
Case study of early diagnostics of larynx and hypopharynx cancer relapse. 97

M. V. Komarov, M. A. Kozarenko, O. I. Goncharov, R. Sh. Khozin
Specific aspects of diagnostics and treatment of posttraumatic hearing loss 104

E. V. Shelesko, D. V. Fomichev, N. A. Chernikova, D. N. Zinkevich
The case of bilateral defects of the lateral recesses of the sphenoid sinus 111

School of pharmacotherapy

Z. Kh. Abdulkerimov, Kh. T. Abdulkerimov, Yu. V. Mandra, K. I. Kartashova, T. Kh. Abdulkerimov
Regulation of vascular tone in the mucosa and cavernous tissue of the nasal concha by dynamic correction of the sympathetic nervous system activity 119

Kh. T. Abdulkerimov, K. I. Kartashova, Z. Kh. Abdulkerimov, A. V. Rudzevich, T. Kh. Abdulkerimov, K. V. Shamanskaya
Modern possibilities of stabilometric diagnostics of equilibrium violations 125

Nikolai Arkadievich Daykhes - 60 134

Articles published in 2018 136

УДК 616.216.1-002.2-053.5-072.1 https://doi.org/10.18692/1810-4800-2019-6-8-17

Эффективность эндоскопической риносинусохирургии при антрохоанальных полипах в детском возрасте

С. И. Алексеенко[1,2], С. А. Карпищенко[2,3], С. А. Артюшкин[1], А. А. Корнеенков[3]

[1] Северо-Западный государственный медицинский университет им. И. И. Мечникова, Санкт-Петербург, 191015, Россия (Ректор – докт. мед. наук, проф. С. А. Сайганов)

[2] Детский городской многопрофильный клинический центр высоких медицинских технологий им. К. А. Раухфуса, Санкт-Петербург, 193036, Россия (Главный врач – засл. врач РФ, докт. мед. наук В. Ю. Детков)

[3] Санкт-Петербургский научно-исследовательский институт уха, горла, носа и речи, Санкт-Петербург, 190013, Россия (И. о. директора – докт. мед. наук, проф. С. А. Карпищенко)

The efficacy of endoscopic sinus surgery in antrochoanal polyps in children

S. I. Alekseenko[1,2], S. A. Karpishchenko[2,3], S. A. Artyushkin[1], A. A. Korneenkov[3]

[1] Mechnikov North-Western State Medical University, Saint Petersburg, 191015, Russia

[2] Rauchfus Children's Municipal Multidisciplinary Clinical Center for High Medical Technologies, Saint Petersburg, 193036, Russia

[3] Saint Petersburg Research Institute of Ear, Throat, Nose and Speech, Saint Petersburg, 190013, Russia

Антрохоанальные полипы (АХП) относятся к доброкачественным новообразованиям, в основном исходящим из верхнечелюстной пазухи. Частота встречаемости у детей велика – до 35% от всех полипозных риносинуситов. В диагностике АХП широко используются: эндоскопическое исследование полости носа, компьютерная томография околоносовых пазух (КТ ОНП). Медикаментозное лечение считается неэффективным при АХП. Предложены множественные варианты хирургического лечения АХП, в том числе в детском возрасте. В последние годы возросла роль FESS в оперативном лечении АХП. В данной работе проведен анализ эффективности хирургического лечения 50 детей с АХП, которые находились на лечении в СПб ГБУЗ «ДГМКЦ ВМТ им. К. А.Раухфуса» в 2012–2018 годы. Все пациенты были прооперированы эндоскопическим эндоназальным доступом. 40 детей (80%) прооперированы комбинированным доступом. Анализ эффективности проводился по субъективной шкале симптомов SNOT-20 (GAV), шкале оценки результатов эндоскопического осмотра полости носа Lund–Kennedy, шкале оценки результатов компьютерных томограмм Lund–Mackay. Наши результаты показали статистически значимую ассоциацию улучшения всех симптомов по шкале SNOT-20 (GAV) с применением FESS ($p < 0,05$). Кроме того, анализ результатов эндоскопии носа показал выраженные положительные изменения в отношении параметров «выделения» и «отека слизистой оболочки» в послеоперационном периоде по шкале Lund–Kennedy ($p < 0,05$). Отмечена также статистически значимая ассоциация между использованием FESS и улучшением признаков КТ ОНП по шкале Lund–Mackay. Наибольшие изменения выявлены в верхнечелюстных пазухах, передних и задних клетках решетчатого лабиринта, а также остиомеатальном комплексе с двух сторон, в среднем на –1 балл ($p < 0,05$). Таким образом, FESS показало эффективность при АХП у детей.

Ключевые слова: антрохоанальный полип, эндоскопическая риносинусохирургия, операция Калдвела–Люка, SNOT-20, шкала Lund–Mackay, шкала Lund–Kennedy, дети.

© Коллектив авторов, 2019

Для цитирования: Алексеенко С. И., Карпищенко С. А., Артюшкин С. А., Корнеенков А. А. Эффективность эндоскопической риносинусохирургии при антрохоанальных полипах в детском возрасте. *Российская оториноларингология.* 2019;18(6):8–17. https://doi.org/10.18692/1810-4800-2019-6-8-17

Antrochoanal polyps (ACP) are benign tumors, mainly originating from the maxillary sinus. The incidence in children is high – up to 35% of all chronic polypous rhinosinusitis. Endoscopic examination of the nasal cavity and computed tomography of the paranasal sinuses (PS CT) are generally used for ACP diagnostics. The medical treatment of ACP is deemed ineffective. Multiple options have been proposed for surgical treatment of ACP, including those used in children. In recent years, the role of FESS in the surgical treatment of ACP has increased. This paper provides an analysis of the efficacy of surgical treatment of 50 children with ACP at the period of 2012-2018 at Children's Municipal Multidisciplinary Clinical Center for High Medical Technologies named after K. A. Rauhfus. All patients were operated on using endoscopic endonasal access. 40 children (80%) underwent combined access surgery. The efficacy analysis was carried out according to sino-nasal outcome test SNOT-20 (GAV), Lund-Kennedy endoscopic evaluation scores, Lund-Mackay computed tomography results evaluation scale. Our results showed the statistically significant association of improvement of all symptoms according to SNOT-20 (GAV) scale ($p < 0{,}05$) after FESS. Moreover, the analysis of nasal endoscopy results showed the pronounced positive changes in the parameters of the „discharge" and „mucosal edema" in the postoperative period according to Lund-Kennedy scale ($p < 0{,}05$). A statistically significant association of improvement of PS CT signs according to Lund-Mackay scale after FESS is also observed. The most significant changes were observed in the maxillary sinuses, anterior and posterior ethmoid cells, as well as in the osteomeatal complex on both sides, on average by –1 point ($p < 0{,}05$). Therefore, FESS has proven its efficacy at ACP in children.
Keywords: antrochoanal polyp, endoscopic sinus surgery, Caldwell–Luc operation, SNOT-20, Lund–Mackay scale, Lund–Kennedy scale, children.

For citation: Alekseenko S. I., Karpishchenko S. A., Artyushkin S. A., Korneenkov A. A. The efficacy of endoscopic sinus surgery in antrochoanal polyps in children. *Rossiiskaya otorinolaringologiya*. 2019;18(6):8–17. https://doi.org/10.18692/1810-4800-2019-6-8-17

Введение

Антрохоанальный полип (АХП) относится к мягкотканным доброкачественным образованиям, исходящим в основном из верхнечелюстной пазухи. Распространение АХП, как правило, происходит через соустье (добавочное или естественное) в полость носа, далее в хоану и носоглотку. Несмотря на то что в основном АХП произрастают из верхнечелюстных пазух, иногда встречаются также случаи АХП, связанные со сфеноидальной или этмоидальной пазухами. Процесс чаще односторонний. В литературе описаны единичные случаи двусторонних АХП [1]. АХП встречается чаще у детей и лиц молодого возраста, частота встречаемости составляет до 35% от всех назальных полипов в детском возрасте и 4–6% от популяции у взрослого населения [2, 3]. Этиология АХП окончательно до сих пор неясна. Большую роль исследователи отводят хроническому воспалению и аллергии в формировании АХП [4]. Некоторые авторы [5] считают, что образование АХП связано с наличием кисты в верхнечелюстной пазухе, оболочка которой дает начало росту полипа. Немаловажную роль отводят патологии остиомеатального комплекса и нарушению работы мукоцилиарного транспорта, вследствие чего может повышаться давление в верхнечелюстной пазухе и провоцировать экструзию тканей через соустье в полость носа [5, 6].

Консервативное лечение АХП, как правило, неэффективно. Большинство авторов [3, 7] как у взрослых пациентов, так и у детей для удаления АХП рекомендуют применять функциональную эндоскопическую синусохирургию (Functional Endoscopic Sinus Surgery, FESS). В случаях АХП FESS считается стартовой позицией хирургического лечения – золотым стандартом. Для обеспечения лучшей визуализации и полноценного удаления АХП предлагается использовать: частичное удаление крючковидного отростка, достаточное расширение соустья, при необходимости частичную эндоскопическую септопластику, вмешательство на носовых раковинах, аденотомию, а также эндоскопы с различными углами зрения и шейверы. В случаях, когда не удается полноценно ревизовать пазуху и обеспечить полное удаление полипозных масс и ножки полипа эндоскопически, а также при рецидивах целесообразно использовать комбинированный способ с применением FESS и трансканинной синусоскопии или операции Caldwell–Luc или «мини» Caldwell–Luc [7–9]. Рецидивы АХП встречаются достаточно часто, по мнению некоторых авторов, составляют 15% от оперативных вмешательств у детей [2].

В то же время, несмотря на наличие информации, свидетельствующей об эффективности эндоскопических операций при АХП у детей, в литературе недостаточно работ, посвященных комплексной оценке результатов оперативного лечения с использованием субъективных и объективных шкал. Одним из подходов к оценке субъективного восприятия результатов операции яв-

ляется тест Sino-Nasal Outcome Test-20 (SNOT-20), основанный на информации о выраженности местных и общих симптомов. Использование данного теста позволяет оценить изменение качества жизни пациентов с хроническим риносинуситом (ХРС) после оперативного вмешательства [10, 11]. Применение объективных шкал оценки результатов компьютерной томографии Lund–Mackay и эндоскопического осмотра полости носа Lund–Kennedy scale позволяет провести анализ объективных данных.

Таким образом, изучение результатов оперативных вмешательств при АХП поможет в разработке новых эффективных подходов к лечению и профилактике рецидивов в детском возрасте.

Цель исследования

Анализ эффективности эндоскопических оперативных вмешательств при антрохоанальных полипах у детей.

Пациенты и методы исследования

В исследовании участвовало 50 детей в возрасте от 4 до 17 лет с хроническим риносинуситом (ХРС), антрохоанальными полипами, которые проходили лечение в СПб ГБУЗ «Детский городской многопрофильный клинический центр высоких медицинских технологий им. К. А. Раухфуса» за период в 2012–2018 годы. Все пациенты подверглись эндоскопическому оперативному вмешательству в полости носа и на верхнечелюстных пазухах. Все оперативные вмешательства были проведены под эндотрахеальным наркозом и в большинстве случаев (73%) с применением управляемой гипотонии. Протокол настоящего исследования был одобрен локальным этическим комитетом СЗГМУ им. И. И. Мечникова (Санкт-Петербург). Все пациенты были прооперированы эндоназальным эндоскопическим доступом. Первым этапом при помощи шейвера Medtronic выполнялось удаление полипозной ткани из полости носа и носоглотки. Далее пуговчатым зондом оценивалось анатомическое расположение крючковидного отростка. Обратным выкусывателем (backbiting forceps) удалялась нижняя порция крючковидного отростка. С помощью эндоскопа 30° или 45° визуализировалось естественное соустье, которое расширялось вниз и кзади режущими щипцами Блексли. Дополнительное соустье, через которое, как правило, исходила ножка АХП, соединяли с естественным. Через сформированное отверстие вводился эндоскоп 30°, 45°, 70° последовательно, шейвером и антральными щипцами патологические ткани удалялись. Особое внимание уделялось тщательной ревизии места прикрепления ножки полипа. Аспирация содержимого пазухи проводилась электроотсосом. После обеспечения гемостаза полость носа тампонировалась гемостатическим тампоном Merocel. При необходимости доступа к альвеолярному отростку maxilla производили дополнительный вход в верхнечелюстную пазуху через нижний носовой ход вне зоны слезного канала путем одномоментной перфорации латеральной стенки полости носа с формированием костно-пластического лоскута.

В последующем после удаления из пазухи всего патологического содержимого лоскут латеральной стенки полости носа укладывался на место, листки слизистой оболочки сопоставлялись с помощью распатора Cotle [12]. Операция Caldwell–Luc и ее модификации при оперативных вмешательствах по поводу АХП нами не применялись.

Оценка субъективного ощущения улучшения состояния проводилась не ранее, чем через год после оперативного вмешательства с использованием шкалы SNOT-20 (GAV). Анализировались симптомы: носовая обструкция, кашель, нарушение сна, чихание, вставание по ночам, смущение, снижение концентрации, сухость в горле, головная боль, эмоциональная подавленность, грусть (печаль), ринорея, боль в ухе, заложенность уха, усталость, постназальные выделения, гипосмия, отек слизистой оболочки, головокружение. Каждый симптом был проанализирован в соответствии с оценкой: 1 – отсутствие, 2 – слабое проявление, 3 – сильное проявление.

Оценка изменений компьютерных томограмм проводилась с использованием шкалы Lund–Mackay. Оценивали степень затемнения верхнечелюстной пазухи, передних решетчатых клеток, задних решетчатых клеток, лобной пазухи, сфеноидальной пазухи, остиомеатального комплекса, а также суммировали общее количество баллов. Оценка производилась по критериям: 0 – отсутствие патологии; 1 – частичное затемнение; 2 – тотальное затемнение.

Оценка изменений эндоскопического осмотра полости носа производилась с помощью шкалы Lund–Kennedy. Оценивались: наличие полипов; отек слизистой оболочки; отделяемое в носовых ходах; рубцы; корки. Параметры оценки: 0 – отсутствие; 1 – средние проявления; 2 – выраженные проявления.

Статистический анализ проводился с помощью программы R (version 3.5.3), которая показала высокую эффективность при решении статистических задач в оториноларингологии [13]. Сравнение производилось с использованием непараметрического критерия Вилкоксона (Wilcoxon). Результаты SNOT-20, а также шкал Lund–Mackay и Lund–Kennedy сравнивались до и после операции. Различия считались статистически значимыми при уровне значимости $p < 0,05$.

Результаты исследования

Общее количество детей, получивших оперативное лечение по поводу АХП, составило 50 человек, из них мальчиков было 30 (60%), девочек – 20 (40%). Возраст пациентов – 4–17 лет, средний возраст 12,16±0,9 лет. Средняя длительность наблюдения составила 33,06±6,9 месяца. Все пациенты перед оперативным лечением были тщательно обследованы на предмет выявления аллергических заболеваний. Аллергический ринит установлен у 22 детей (44%), аллергодерматит – у 8 (16%), бронхиальная астма – у 4 (8%), сочетание бронхиальной астмы с аллергическим ринитом – у 2 (4%). Сопутствующие аллергические заболевания не выявлены у 14 (28%) детей. У 8 (16%) в анамнезе отмечена аденотомия. У всех 50 (100%) пациентов АХП исходил из верхнечелюстной пазухи. У двух детей (4%) АХП имел билатеральную локализацию.

Симптомы оценивались по шкале SNOT-20 (GAV). Результаты оценки степени выраженности симптомов SNOT-20 (GAV) представлены на рис. 1.

Оценка симптомов проявлений АХП показала, что до операции отмечались: головная боль у 34 (68%), усталость у 37 (74%), раздражительность у 35 (70%), эмоциональная подавленность у 33 (66%), снижение концентрации у 30 (60%), грусть, печаль у 28 (56%), смущение у 27 (54%), вставания по ночам у 19 (38%). В то же время даже до операции у пациентов с АХП превалировали в основном нарушения средней степени выраженности. Сильные проявления до операции отмечены по таким общим симптомам, как

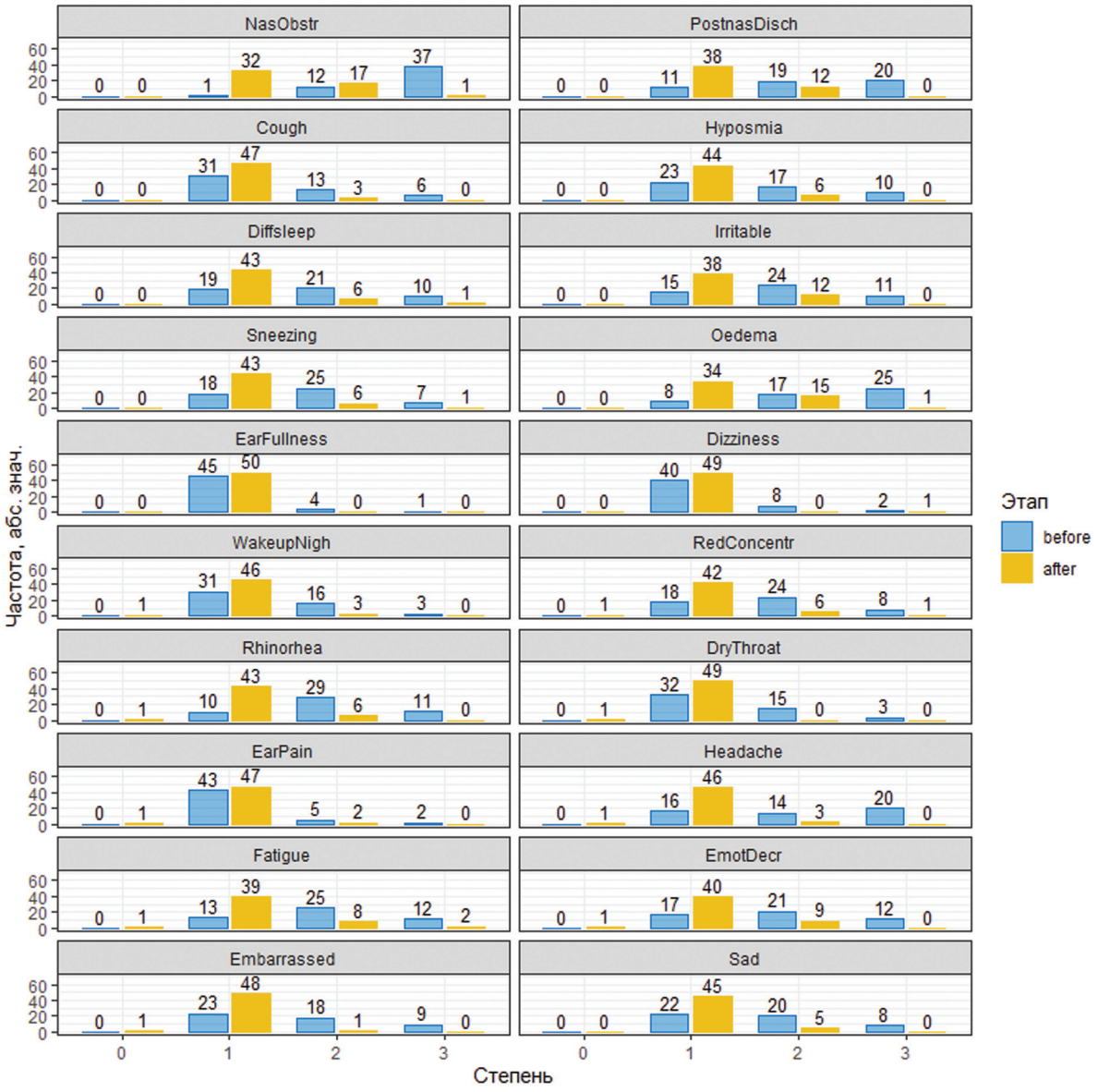

Рис. 1. Частоты оценок степени выраженности разных симптомов SNOT-20 (GAV) до (before) и после (after) операции.
Fig. 1. The frequency of assessing the severity of different symptoms of SNOT-20 (GAV) before and after surgery.

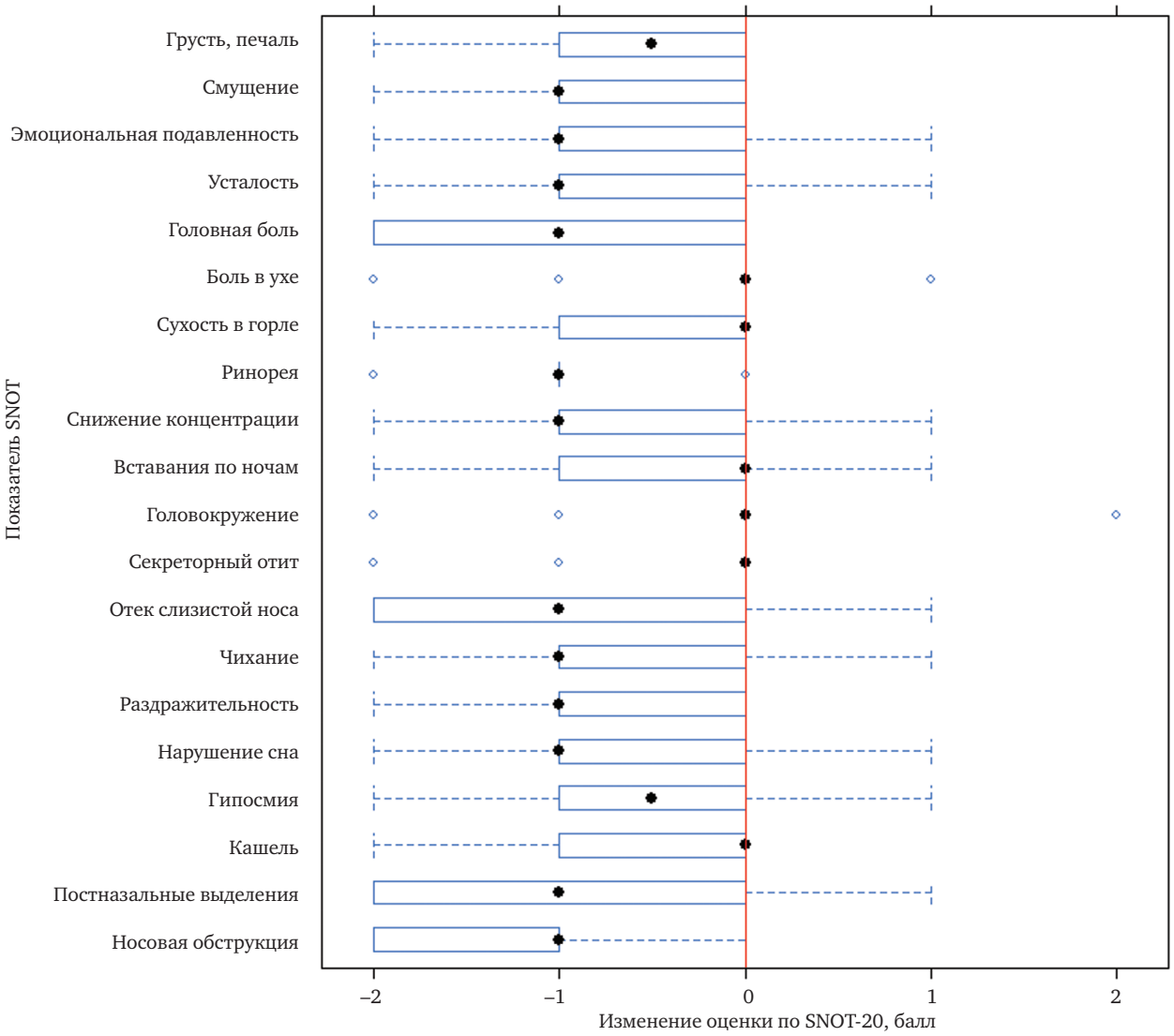

Рис. 2. Диаграмма размаха для изменения (разности) оценки SNOT20 (GAV) до и после операции.
Fig. 2. Differences SNOT20 score (GAV) before and after surgery.

усталость – у 12 детей (24%), головная боль – у 20 (40%), эмоциональная подавленность – у 12 (24%). Местными симптомами с «сильной» степенью проявлений до операции были носовая обструкция – у 37 пациентов (74%), постназальные выделения – у 20 (40%), отек слизистой оболочки у 25 (50%).

Статистический анализ показал, что эндоскопические эндоназальные риносинусохирургические вмешательства приводили к статистически значимому улучшению ($p < 0{,}05$) как местных, так и общих симптомов риносинуситов, протекающих с АХП, оцениваемых по результатам опросника SNOT-20 (GAV) (рис. 2).

На рис. 2 представлены средние изменения выраженности симптомов по определенному признаку до и после операции. По большинству симптомов средние изменения имеют отрицательный знак, т. е. выраженность симптомов после операции уменьшилась. Наибольшее уменьшение выраженности симптомов SNOT-20 (GAV) отмечено по показателям: головная боль, отек слизистой оболочки, носовая обструкция, постназальные выделения, в среднем на 2 балла. Также на 1 балл уменьшение общих симптомов по признакам грусть, печаль, смущение, эмоциональная подавленность, усталость, снижение концентрации, вставания по ночам, нарушения сна, 0–1 балл уменьшение местных симптомов по признакам чихание, гипосмия, кашель ($p < 0{,}05$). Статистически значимой ассоциации ухудшения результатов по показателям боль в ухе, секреторный отит, головокружения не наблюдалось ($p > 0{,}05$).

Всем пациентам в предоперационном периоде и большинству после операции на этапах наблюдения выполнялась компьютерная томография околоносовых пазух (КТ ОНП) (рис. 3).

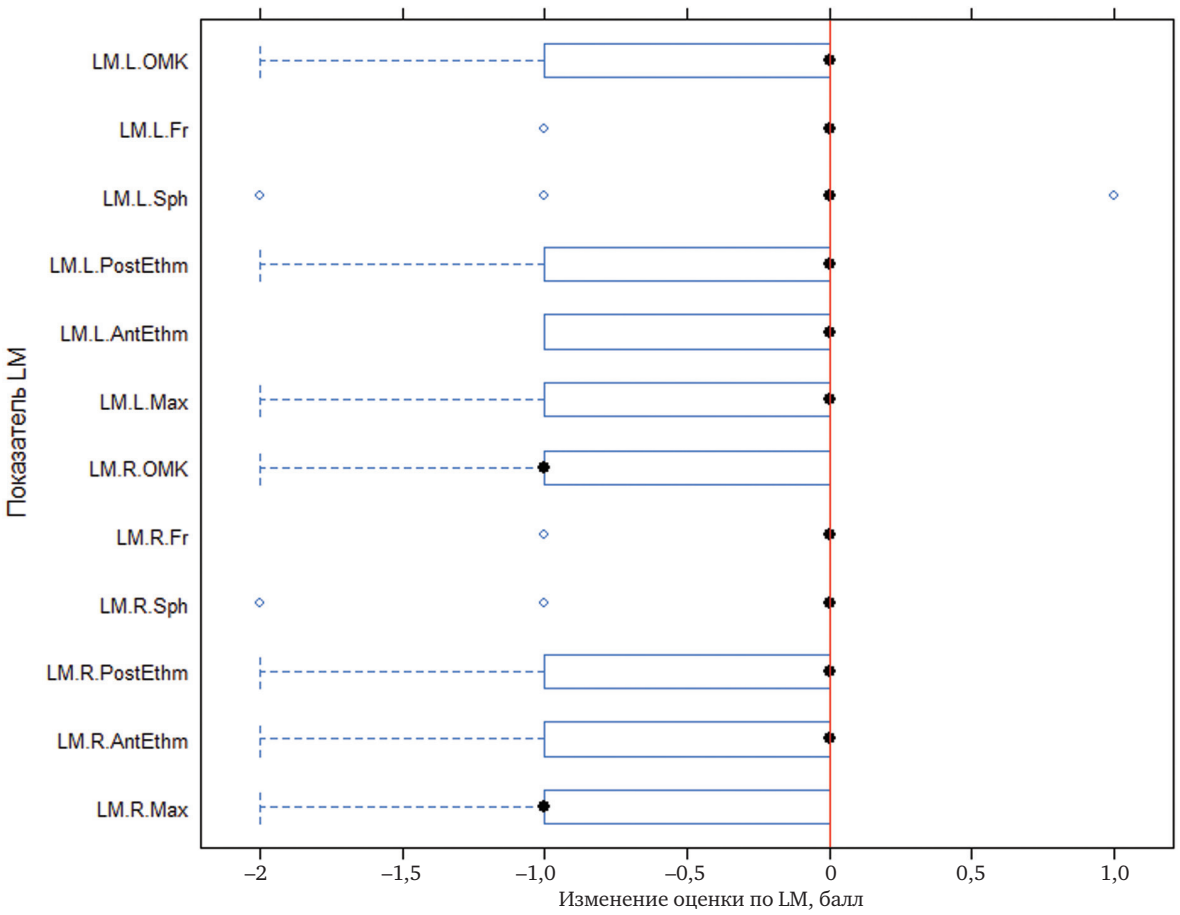

Рис. 3. Диаграмма размаха для изменения (разности) оценки КТ ОНП по шкале Lund–Mackay до и после операции.
Fig. 3. Differences Lund–Mackay score before and after surgery.

На рис. 3 представлены средние изменения выраженности параметров КТ ОНП по степени снижения пневматизации до и после операции. Выраженность степени затемнения после операции уменьшилась. Изменения на КТ ОНП отмечены симметрично, как справа, так и слева. Наибольшие изменения выявлены в верхнечелюстных пазухах, передних и задних клетках решетчатого лабиринта, а также остиомеатальном комплексе с двух сторон, в среднем на –1 балл ($p < 0{,}05$).

Всем пациентам как в предоперационном периоде, так и в послеоперационном было проведено эндоскопическое исследование полости носа и носоглотки. Результаты представлены на рис. 4.

При анализе рис. 4 справа, слева выявляется статистически значимая ассоциация улучшения суммарных показателей эндоскопического осмотра полости носа в послеоперационном периоде ($p < 0{,}05$) с использованием FESS. Наибольшие изменения отмечены также по показателю выделения в среднем на –2 балла. Изменения по показателю отек слизистой оболочки статистически значимо ассоциированы в послеоперационном периоде в среднем на –1 балл ($p < 0{,}05$).

Для оценки результатов оперативного вмешательства у пациентов с АХП проводился анализ субъективной оценки результатов пациентами и их законными представителями (родителями). В нашем исследовании оценка результата пациентом и родителями совпала. Результат зафиксирован как отличный 28 (56%) опрашиваемых, хороший – у 19 (38%), удовлетворительный – у 3 (6,0%). Результатов «без перемен», «ухудшение» зафиксировано не было. По нашим данным, рецидив АХП, потребовавший ревизионной хирургии был отмечен у 3 пациентов (6%): у 1 ребенка через 1 год после оперативного лечения, у 2 – через 2 года.

Осложнения, как «большие», так и «малые» при оперативных вмешательствах при АХП нами не наблюдались.

Обсуждение исследования

АХП, по данным большинства авторов, встречаются чаще у мальчиков 1,7 : 1 [14] По результатам нашего наблюдения среди пациентов с АХП также преобладали мальчики (60%). Считается, что АХП характерны для детского раннего возраста [16]. Средний возраст наших пациентов

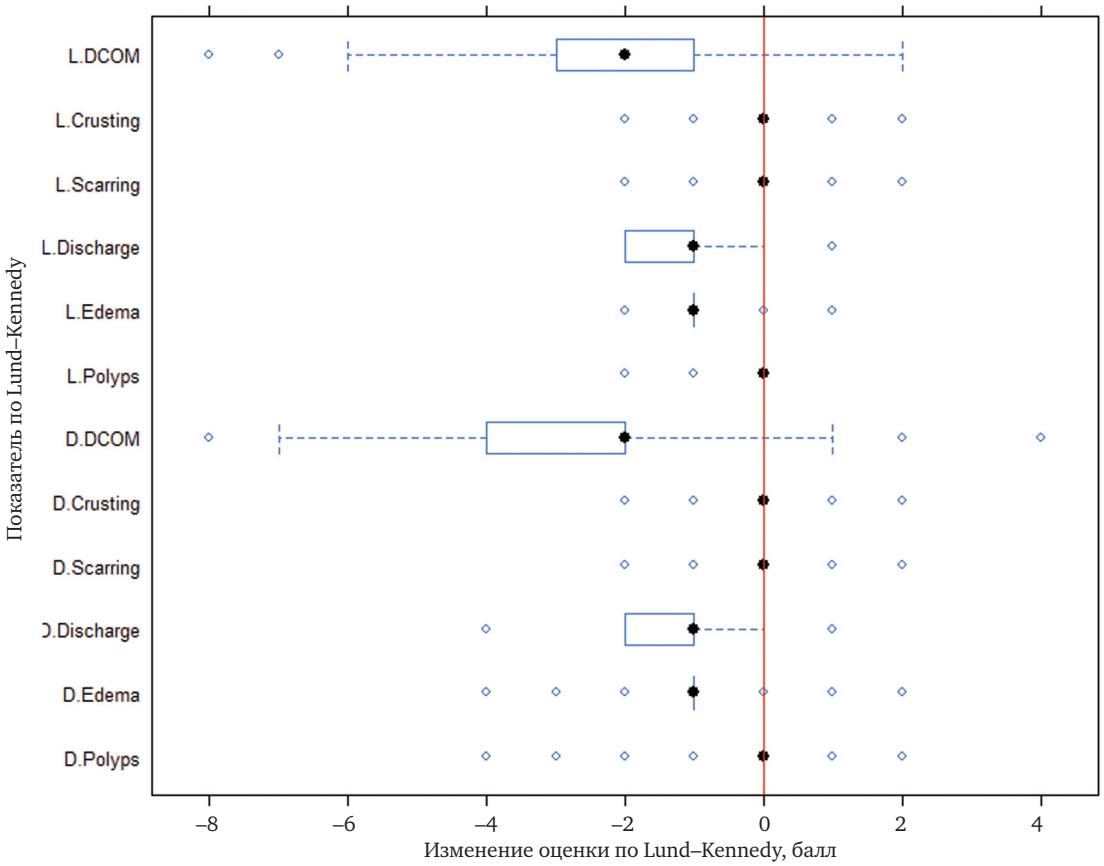

Рис. 4. Диаграмма размаха для изменения (разности) оценки по шкале Lund–Kennedy до и после операции.
Fig. 4. Differences Lund–Kennedy score before and after surgery.

с АХП относился к школьному и составил около 12,16±0,9 года.

Причины возникновения АХП до сих пор остаются неясными. В некоторых работах отводят важную роль хроническому воспалению ОНП (ХРС) с нарушением структуры остиомеатального комплекса и работы мукоцилиарного транспорта [4, 17, 18]. Роль аллергии также неоднозначна в этиологии АХП [18, 19]. Ряд исследователей считают, что аллергическое воспаление в развитии АХП играет крайне важную роль [16]. В нашем исследовании аллергические заболевания выявлены у 72% от всех пациентов с АХП. При этом большую долю составили пациенты с аллергическим ринитом – 44%. В связи с этим считаем значимой роль персистирующего аллергического воспаления в патогенезе АХП.

Клиническая картина АХП достаточно многообразна. По данным литературы, у пациентов с АХП превалируют симптомы нарушения носового дыхания разной степени выраженности, вплоть до СОАС (синдрома обструктивного апноэ сна). Характерны также жалобы на выделения из носа [2, 14]. Описано, что у детей с АХП носовая обструкция имела место в 100% случаев, ринорея – в 48%, храп – в 36% [7]. Отмечено редкое наблюдение гипосмии, гелитозиса, дисфагии, дисфонии. В нашем исследовании мы изучили симптомы проявлений ХРС с АХП в соответствии со шкалой SNOT-20 (GAV). Наши данные согласуются с выводами других исследователей о превалировании синдрома обструкции верхних дыхательных путей у детей с АХП – в 100% случаев. В то же время, по нашим данным, имеются некоторые различия. Некоторые симптомы имели более выраженный характер, например: ринорея у 40 (80%) детей, постназальные выделения – у 39 (78%), гипосмия – у 27 (54%) .

АХП негативно влияют также на общее состояние пациентов. У детей старшего возраста описаны такие симптомы, как: нарушение поведения, дефицит внимания, энурез [20, 21]. Описаны были также такие общие симптомы у 58 пациентов детского возраста с АХП: головная боль у 5 детей (8,6%), носовое кровотечение у 3 (5%), ринолалия у 8 (13,8%), СОАС у 23 (40%), [7]. По нашим данным, общие симптомы были более выраженными: головная боль у 34 (68%), грусть, печаль у 28 (56%), смущение у 27 (54%), эмоциональная подавленность у 33 (66%), усталость у 37 (74%), снижение концентрации у 30 (60%), вставания по ночам у 19 (38%), раздражительность у 35 (70%). В то же время при оценке динамики изменения симптомов после оперативного лечения

у пациентов с АХП отмечена статистически значимая ассоциация по улучшению большинства местных и общих симптомов ($p < 0,05$).

В диагностике АХП большую роль играют также эндоскопическое исследование и компьютерная томография ОНП [8]. При эндоскопическом осмотре АХП представляет из себя полиповидное образование с гладкой блестящей поверхностью, исходящее из среднего носового хода и распространяющееся в сторону хоаны [14]. Необходимо дифференцировать АХП с опухолями носа, такими как ангиофиброма, назальная глиома, инвертированная папиллома, менингоэнцефалоцеле. Наши результаты показали выраженные положительные изменения в послеоперационном периоде со стороны слизистой оболочки, выделений, наличия полипозных масс. В то же время в послеоперационном периоде не установлено отрицательное воздействие оперативного вмешательства по показателям прироста количества корок, рубцов ($p < 0,05$).

КТ ОНП, как правило, проводится всем пациентам с АХП в предоперационный период. По результатам компьютерных томограмм можно оценить степень распространения мягкотканных образований в верхнечелюстной пазухе, среднем носовом ходу, полости носа, хоане, носоглотке. Во многих случаях КТ ОНП может помочь установить место основания полипа. Кроме того, при выполнении КТ ОНП можно выявить сопутствующие синоназальные аномалии. Описаны анатомические варианты строения полости носа: искривления носовой перегородки – 56%, гипертрофии носовых раковин – 21%, буллезные носовые раковины – 7%, приведено обоснование, что они могут служить толчком к повышению давления в верхнечелюстной пазухе и провоцировать развитие АХП [14]. В нашем исследовании было установлено наличие сопутствующей гипертрофии аденоидов у 28 (56%) детей, искривления носовой перегородки у 9 (18%) детей, гипертрофия раковин у 8 (16%) детей. В связи с этим считаем наличие синоназальной сопутствующей патологии значимым фактором, способствующим развитию АХП.

Медикаментозное лечение считается неэффективным при АХП. Предложены множественные варианты хирургического лечения АХП, в том числе в детском возрасте. Ограниченное оперативное вмешательство в виде полипотомии, по данным литературы, рекомендуется нечасто [21]. В последние годы возросла роль FESS в оперативном лечении АХП. Предлагаются способы как FESS, так и комбинированные: с трансканинной синусоскопией или ESS + Caldwell–Luc, ESS + mini Caldwell [2, 9]. В соответствии с этим после проведения улцинэктомии и формирования срединной антростомы формируется дополнительное окно через «собачью ямку». Полипозная ткань удаляется из двух сформированных доступов. Комбинированные доступы Caldwell–Luc и мини Caldwell–Luc показали уменьшение количества рецидивов АХП в 5,8 раза по сравнению с FESS. В то же время в ранее нами опубликованном сравнительном анализе двух доступов к верхнечелюстной пазухе – эндоназального и наружного – имеются данные, что при относительно равном значительном улучшении симптомов SNOT20 после обоих видов вмешательства при Caldwell–Luc у детей возможны негативные последствия в виде боли в области разреза, парестезии, нарушения чувствительности в месте разреза, слезотечения и др. [23]. В единичных работах описано преимущество прелакримального доступа [24], но он не нашел широкого применения.

Частоту рецидивов АХП в последних исследованиях отмечают около 15%. Полученные данные указывают на эффективность FESS при лечении АХП у детей в сроки от 1,2±0,6 года [2]. В то же время комбинированный эндоскопический эндоназальный доступ – среднемеатальный + инфратурбинальный – в литературе не описан. В нашем исследовании мы применяли у большинства пациентов – у 40 (80%) – данный комбинированный доступ, заключаюшийся в среднемеатальной антростомии и инфратурбинальном доступе. Такая двойная визуализация повышает эффективность оперативного лечения АХП. В то же время инфратурбинальный доступ не нарушает аэродинамику прохождения воздушной струи [25].

Результаты нашего исследования в целом согласуются с ранее полученными данными об эффективности эндоскопических ринохирургических вмешательств при АХП у детей. В то же время мы получили всего 6% рецидивов в сроки наблюдения от 1 года. Мы считаем, что низкий процент рецидивов в нашем исследовании связан в том числе с применением комбинированного эндоскопического эндоназального доступа с ифратурбинальным доступом.

Заключение

Таким образом, накопленный опыт позволяет утверждать, что FESS является эффективной при АХП у детей. Оценка до- и послеоперационных результатов показала статистически значимую ассоциацию ($p < 0,05$) по улучшению всех показателей SNOT-20, а также параметров оценки эндоскопической картины по шкале Lund–Kennedy и КТ ОНП по шкале Lund–Mackay.

В то же время требуются дополнительные исследования для сравнительной оценки эффективности различных доступов при проведении эндоскопических операций при АХП у детей, а также изучение возможных механизмов формирования данных различий.

Авторы заявляют об отсутствии конфликта интересов.

ЛИТЕРАТУРА/REFERENCES

1. Al-Qudah M. Bilateral antrochoanal polyps: possible pathogenesis. *J Craniofac Surg.* 2011;22(3):1116–1118. doi:10.1097/SCS.0b013e3182108f0a
2. Galluzzi F., Pignataro L., Maddalone M., Garavello W. Recurrences of surgery for antrochoanal polyps in children: a systematic review. *Int J Pediatr Otorhinolaryngol.* 2018;106:26–30. doi.org/10.1016/j.ijporl.2017.12.035
3. Choudhury N., Hariri A., Saleh H. Endoscopic management of antrochoanal polyps: a single UK centre's experience. *Eur Arch Otorhinolaryngol.* 2015;272(9):2305–11 doi: 10.1007/s00405-014-3163-7.
4. Zheng H.,Tang L.,Song B.,Yang X., Chu P., Han S.,Wang P., Lu J., Ge W., Ni X. Infammatory patterns of antrochoanal polyps in the pediatric age group. *Allergy Asthma Clin Immunol.* 2019;15:39 https://doi.org/10.1186/s13223-019-0352-3
5. Пискунов С. З. К вопросу о патогенезе и морфогенезе антрохоанальных полипов. *Российская ринология.* 2007;3:22–27 [Piskunov S. Z. K voprosu o patogeneze i morfogeneze antrokhoanal'nykh polipov. *Rossiiskaya rinologiya.* 2007;3:22–27 (in Russ.)]. https://www.mediasphera.ru/issues/rossijskaya-rinologiya/2007
6. Eladl H. M., Elmorsy S. M. Endoscopic surgery in pediatric recurrent antrochoanal polyp, rule of wide ostium. *Int J Pediatr Otorhinolaryngol.* 2011;75(11):1372–1375. doi:10.1016/j.ijporl.2011.07.029
7. Pagella F., Emanuelli E., Pusateri A., Cazzador D., Marangoni R., Maiorano E., Zanon A., Cogliandolo C., Ciorba A., Pelucchi S. Clinical features and management of antrochoanal polyps in children: Cues from a clinical series of 58 patients. *International Journal of Pediatric Otorhinolaryngology.* 2018(114):87–91 https://doi.org/10.1016/j.ijporl.2018.08.033
8. Ozdek A., Samim E., Bayiz U., Meral I., Safak M. A., Oguz H. Antrochoanal polyps in children. *Int. J. Pediatr. Otorhinolaryngol.* 2002: 65:213–218.doi: 10.4103/1817-1737.53353
9. Mantilla E., Villamor P., De La Torre C., Álvarez-Neri H. Combined approach for paediatric recurrent antrochoanal polyp: a single-centre case series of 27 children. *J Laryngol Otol.* 2019;1–5. https://doi.org/ 10.1017/S0022215119000938
10. Rudmik L., Smith K., Kilty S. Endoscopic Polypectomy in the Clinic (EPIC): A Pilot Cost-Effectiveness Analysis in Clinical otolaryngology: official journal of ENT-UK; *Official Journal of Netherlands Society for Oto-Rhino-Laryngology & Cervico-Facial Surgery.* 41(2). 2015with 170 Reads. DOI: 10.1111/coa.12473
11. Алексеенко С. И. Сравнительная эффективность операций на верхнечелюстной пазухе при хроническом риносинусите у детей с использованием SNOT-20. *Российская оториноларингология.* 2019;18(2);8–15 [Alekseenko S. I. Comparative efficacy of maxillary sinus surgery in chronic rhinosinusitis in children using SNOT-20 (GAV). *Rossiiskaya otorinolaringologiya.* 2019;18(2):8–15. (in Russ.)]. https://doi.org/ 10.18692/1810-4800-2019-2-8-15.
12. Карпищенко С. А., Верещагина О. Е., Баранская С. В., Карпов А. А. Малоинвазивный доступ к верхнечелюстной пазухе: особенности послеоперационного периода. *Folia Otorhinolaryngologiae et Pathologiae Respiratoriae*. 2018 (2):4–12 [Karpishchenko S. A., Vereshchagina O. E., Baranskaya S. V., Karpov A. A. Minimally invasive maxillary sinus approach: postop aspects. *Folia Otorhinolaryngologiae et Pathologiae Respiratoriae.* 2018 (2):4–12]. (in Russ.)]. https://elibrary.ru/item.asp?id=35183190
13. Корнеенков А. А. Визуализация результатов метаанализа клинических исследований. *Российская оториноларингология.* 2019;18(1):8–15 [Korneenkov A. A. Visualization of the results of a meta-analysis of clinical studies. *Rossiiskaya otorinolaringologiya*. 2019;18(1):8–15. (in Russ.)]. https://doi.org/ 10.18692/1810-4800-2019-1-8-15
14. Lee D. H., Yoon T. M., Lee J. K., Lim S. C. Difference of antrochoanal polyp between children and adults. *Int J Pediatr Otorhinolaryngol.* 2016;84:143–146. doi: 10.1016/j.ijporl.2016.03.004.
15. Kelles M., Toplu Y., Yildirim I., Okur E. Antrochoanal Polyp: Clinical Presentation and Retrospective Comparison of Endoscopic Sinus Surgery and Endoscopic Sinus Surgery Plus Mini-Caldwell Surgical Procedures. *J Craniofac Surg.* 2014;25: 1779–1781. doi: 10.1097/SCS.0000000000000901
16. Choudhury N., Hariri A. Saleh H., Sandison A. Diagnostic challenges of antrochoanal polyps: a review of sixty-one cases. *Clin Otolaryngol.* 2018;43:670–674 .doi: 10.1111/coa.12993
17. Gendeh B. S., Long Y. T., Misiran K. Antrochoanal polyps: clinical presentation and the role of powered endoscopic polypectomy. *Asian J Surg.* 2004;27:22–25. doi: 10.1016/S1015-9584(09)60239-6
18. Skladzien J., Litwin J. A., Nowogrodzka-Zagorska M., Wierzchowski W. Morphological and clinical characteristics of antrochoanal polyps: comparison with chronic inflammation-associated polyps of the maxillary sinus. *Auris Nasus Larynx.* 2001;28:137–141. DOI: 10.1016/s0385-8146(00)00108-5
19. Bakshi S. S., Vaithy K. A. Antrochoanal Polyp. *Allergy Clin Immunol Pract.* 2017 May – Jun;5(3):806-807. doi: 10.1016/j.jaip.2016.10.005. Epub 2016 Nov 23.
20. Yaman H., Yilmaz S., Karali E., Karali E., Guclu E., Ozturk O. Evaluation and management of antrochoanal polyps. *Clin Exp Otorhinolaryngol.* 2010;3:110–114. doi: 10.3342/ceo.2010.3.2.110.
21. Ozer F., Ozer C., Cagici C. A. Surgical approaches for antrochoanal polyp: acomparative analysis. *B-ENT2008*;4:93–99. https://www.ncbi.nlm.nih.gov/pubmed/18681205?dopt
22. Eladl H. M., Elmorsy S. M. Endoscopic surgery in pediatric recurrent antrochoanal polyp, rule of wide ostium. *Int J Pediatr Otorhinolaryngol.* 2011;75:1372–1375. doi: 10.1016/j.ijporl.2011.07.029.
23. Comoglu S., Celik M., Enver N. et al. Transnasal prelacrimal recess approach for recurrent antrachoanal polyp. *J. Craniofac. Surg*. 27 (4). 2016:1025–1027. doi: 10.1097/SCS.0000000000002699
24. Svetlana Alekseenko, Sergey Karpishchenko. Comparison of the Efficiency and Safety of Endonasal and Open Rhinosurgery in Children. *Laryngoscope.* 00:1–8, 2019. doi: 10.1002/lary.28145

25. Карпищенко С. А., Шербаков Д. А., Баранская С. В., Кротова А. С.,Саушин И. И., Черемных И. И. Изменение аэродинамики полости носа и верхнечелюстной пазухи после антростомии в среднем и нижнем носовых ходах. *Folia Otorhinolaryngologiae et Pathologiae Respiratoriae.* 2018(3):58–63 [Karpishchenko S. A., Shcherbakov D. A., Baranskaya S. V., Kotova A. S., Saushin I. I., Cheremnih I. I. Aerodynamic behavior of the nasal cavity and maxillary sinus after the antrostomy though the middle and inferior nasal meatuses. *Folia Otorhinolaryngologiae et Pathologiae Respiratoriae.* 2018;24(3):58–63. (in Russ.)]. https://foliaopr.spb.ru

Информация об авторах

✉ **Алексеенко Светлана Иосифовна** – кандидат медицинских наук, заведующая ЛОР-отделением, Детский городской многопрофильный клинический центр высоких медицинских технологий им. К. А. Раухфуса (191015, Россия, Санкт-Петербург, Лиговский пр., д. 8); доцент кафедры оториноларингологии, Северо-Западный государственный медицинский университет им. И. И. Мечникова Минздрава России (193015, Россия, Санкт-Петербург, ул. Кирочная, д. 41); тел.: 8 (812) 316-07-85, e-mail: svolga-lor@mail.ru

ORCID: https: //orcid.org/0000-0002-3377-8711

Карпищенко Сергей Анатольевич – доктор медицинских наук, профессор, директор, Санкт-Петербургский научно-исследовательский институт уха, горла, носа и речи Минздрава России (190013, Россия, Санкт-Петербург, Бронницкая ул., д. 9); тел.: +7(911) 717-62-26, e-mail: karpischenkos@mail.ru

ORCID: https: //orcid.org/0000-0003-1124-1937

Артюшкин Сергей Анатольевич – доктор медицинских наук, профессор, заведующий кафедрой оториноларингологии, Северо-Западный государственный медицинский университет им. И. И. Мечникова (191015, Санкт-Петербург, Кирочная ул., д. 41); тел.: 8 (812) 303-50-00, e-mail: Sergei.Artyushkin@spbmapo.ru

ORCID: https://orcid.org/0000-003-4482-6157

Корнеенков Алексей Александрович – доктор медицинских наук, профессор, заведующий лабораторией информатики и статистики, Санкт-Петербургский научно-исследовательский институт уха, горла, носа и речи Минздрава России (190013, Россия, Санкт-Петербург, Бронницкая ул., д. 9); тел.: +7(904) 554-07-40, e-mail: korneyenkov@gmail.com

ORCID: http://orcid.org/0000-0001-5870-8042

Information about the authors

✉ **Svetlana I. Alekseenko** – MD Candidate, Head of ENT-Department, Rauchfuss Children's Municipal Multidisciplinary Clinical Center for High Medical Technologies (Russia, 191015, Saint Petersburg, 8, Ligovskii ave.); Associate Professor of the Chair of Otorhinolaryngology, Mechnikov Northwest State Medical University Ministry of Healthcare of the Russia (Russia, 191015, Saint Petersburg, 41, Kirochnaya str.); tel. 8 (812) 316-07-85, e-mail: svolga-lor@mail.ru

ORCID: https: //orcid.org/0000-0002-3377-8711

Sergei A. Karpishchenko – MD, Professor, Director of St-Petersburg Reaseach Institute of Ear, Throat, Nose and Speech Ministry of Healthcare of the Russian Federation (Russia, 190013, Saint Petersburg, 9, Bronnitskaya str.); tel. +7(911)7176226, e-mail: karpischenkos@mail.ru

ORCID: https: //orcid.org/0000-0003-1124-1937

Sergei A. Artyushkin – MD, Professor, Head of the Chair of Otorhinolaryngology, vice-rector for academic work, I. I. Mechnikov North-Western State Medical University, Ministry of Healthcare of Russia (Russia, 191015, Saint Petersburg, 41, Kirochnaya str.); tel.: 812-316-07-85.

ORCID: https://orcid.org/0000-003-4482-6157

Alexei A. Korneenkov – MD, Professor, Head of the Laboratory of Informatics and Statistics, Saint Petersburg Research Institute of Ear, Throat, Nose and Speech, the Ministry of Healthcare of Russia (Russia, 190013, Saint Petersburg, 9, Bronnitskaya str.); tel. +7 (904) 554-07-40, e-mail: korneyenkov@gmail.com

ORCID: http://orcid.org/0000-0001-5870-8042

УДК 616.323-007.61-053.37:578.825.15 https://doi.org/10.18692/1810-4800-2019-6-18-25

Клинико-этиологические аспекты лимфопролиферативного синдрома у детей 2–3 лет

М. В. Дроздова[1], С. Н. Ларионова[1], Е. В. Тырнова[1]

[1] Санкт-Петербургский научно-исследовательский институт уха, горла, носа и речи, Санкт-Петербург, 190013, Россия
(И. о. директора – докт. мед. наук, проф. С. А. Карпищенко)

Clinical and etiological aspects of the lymphoproliferative syndrome in 2–3-year-old children

M. V. Drozdova[1], S. N. Larionova[1], E. V. Tyrnova[1]

[1] Saint Petersburg Research Institute of Ear, Throat, Nose and Speech, Saint Petersburg, 190013, Russia

Цель исследования: оценить клиническую картину патологии лимфоидных структур лимфаденоидного глоточного кольца у детей 2–3 лет и уточнить этиологическую роль герпесвирусной инфекции. Обследованы 47 детей с лимфопролиферативным синдромом, нуждающихся в хирургическом вмешательстве. Выполнены эндоскопия, отомикроскопия, импедансометрия, ультразвуковое исследование органов брюшной полости, шейных и подчелюстных лимфатических узлов, иммуноферментный анализ для определения специфических IgM, IgG к антигенам цитомегаловируса (ЦМВ), вируса герпеса человека 6-го типа (ВГЧ-6), к ядерному, вирусному капсидному и комплексу ранних антигенов вируса Эпштейна–Барр (ВЭБ), полимеразная цепная реакция в соскобах со слизистой ротоглотки и крови. Сформированы 2 группы больных: I группа с выраженным лимфопролиферативным синдромом ($n = 25$), II группа с умеренно выраженным лимфопролиферативным синдромом ($n = 22$). В I группе по сравнению со II группой статистически значимо чаще выявлены: затруднение носового дыхания (точный тест Фишера, $p < 0{,}05$), храп и ночное апноэ [$p < 0{,}01$; отношение шансов (ОШ) – 6,044, 95%, доверительный интервал (ДИ) – 1,665÷21,94]; проявления астеновегетативного и интоксикационного синдромов ($p < 0{,}01$; ОШ = 8,061, ДИ = 1,888÷34,42); УЗИ-признаки гепатолиенального синдрома ($p < 0{,}05$; ОШ = 9,882, ДИ = 1,122÷87,03). Показания к тонзиллотомии присутствовали только у детей I группы ($p < 0{,}001$; ОШ = 41,67, ДИ 2,277÷762,5). Частота выявления маркеров микст ВЭБ + ЦМВ + ВГЧ-6 в I группе выше, чем во II ($p < 0{,}05$). Маркеры ВЭБ и активные стадии ВЭБ-инфекции чаще выявлены у детей I группы по сравнению со II ($p < 0{,}01$, ОШ = 6,786, ДИ = 1,880÷24,50; $p < 0{,}02$, ОШ = 5,846, ДИ = 1,373÷24,90, соответственно). В I группе в 12% случаев в крови выявлен геном ВГЧ-6. Совокупность выявленных иммунологических изменений при лимфопролиферативном синдроме у детей может способствовать персистенции вирусов герпеса в организме и рецидивирующему течению болезни.
Ключевые слова: аденоиды, дети, лимфопролиферативный синдром, вирус Эпштейна–Барр (ВЭБ), цитомегаловирус (ЦМВ), вирус герпеса человека 6-го типа (ВГЧ-6).

Для цитирования: Дроздова М. В., Ларионова С. Н., Тырнова Е. В. Клинико-этиологические аспекты лимфопролиферативного синдрома у детей 2–3 лет. *Российская оториноларингология.* 2019;18(6):18–25. https://doi.org/10.18692/1810-4800-2019-6-18-25

The objective of the study was to assess the clinical signs and symptoms of the pathology of lymphadenoid pharyngeal ring lymphoid structures in 2–3-year-old children and to define the etiological role of herpesviral infection. The study covered 47 children with lymphoproliferative syndrome who needed surgical intervention. The examinations performed included endoscopy, otomicroscopy, impedancemetry, ultrasound of abdomen, cervical and submandibular lymph nodes, enzyme-linked immunosorbent assay to determine specific anti-CMV IgM, IgG, human herpesvirus type 6 (HHV-6), nuclear, viral capsid and early antigen complex of Epstein-Barr virus (EBV), polymerase chain reaction in oropharyngeal mucosa scrapes. The patients were divided into two groups: group I with severe lymphoproliferative syndrome ($n = 25$), group II with moderate lymphoproliferative syndrome ($n = 22$). In comparison with group I, the following symptoms were statistically significantly more frequent in group II: nasal breathing obstruction (Fisher's exact test, $p < 0.05$), snore and night apnea ($p < 0.01$; odds ratio (OR) = 6.044, 95% confidence interval (CI) 1.665÷21.94); manifestations of asthenic vegetative and intoxication syndromes ($p < 0.01$; OR=8.061, CI 1.888÷34.42); ultrasound signs of hepatosplenic syndrome ($p < 0.05$; OR = 9.882, CI 1.122÷87.03). Only the group I children had indications

© Коллектив авторов, 2019

for tonsillotomy ($p < 0.001$; OR = 41.67, CI 2.277÷762.5). The frequency of detection of mixed EBV + CMV + HHV-6 markers in group I is higher than in group II ($p < 0.05$). EBV markers and EBV infection active stages were more frequently detected in group I children, than in group II ($p < 0.01$, OR = 6.786, CI 1.880÷24.50; $p < 0.02$, OR=5.846, CI 1.373÷24.90, respectively). HHV-6 genome was detected in blood in group I in 12% of cases. The integrity of the immunological changes detected in lymphoproliferative syndrome in children may contribute to the persistence of herpesviruses in the body and the recurrent course of the disease.
Keywords: adenoids, children, lymphoproliferative syndrome, Epstein–Barr virus (EBV), cytomegalovirus (CMV), human herpesvirus type 6 (HHV-6).

For citation: Drozdova M. V., Larionova S. N., Tyrnova E. V. Clinical and etiological aspects of the lymphoproliferative syndrome in 2–3-year-old children. *Rossiiskaya otorinolaringologiya*. 2019;18(6):18–25. https://doi.org/10.18692/1810-4800-2019-6-18-25

Аденоидные вегетации являются самой часто встречающейся патологией верхних дыхательных путей у детей, а аденотомия остается наиболее распространенным хирургическим вмешательством в мире. Аденоидную гиперплазию в детском возрасте считают отражением повышенной иммунологической функции лимфоидной ткани, как в составе слизистой оболочки носа, так и ассоциированной с ней и представленной в виде миндалин, в условиях постоянно присутствующей антигенной вирусно-бактериальной стимуляции начальных отделов респираторной системы [1]. Главным принципом в подходе к хирургическому лечению является основанная на клинической картине заболевания оценка того, наносят ли ощутимый вред ребенку аденоиды в данное время [2]. Полагают, что удаление аденоидов, выполненное по показаниям, не влияя отрицательно на механизм иммунной защиты, имеет высокую эффективность в отношении качества жизни детей, их физического и умственного развития, состояния вентиляции среднего уха [3].

Слизистые оболочки верхних дыхательных путей и ротоглотки служат «входными воротами» для вирусов герпеса, обладающих тропизмом к эпителиальным клеткам и лимфоцитам. Высокая заболеваемость герпесвирусными инфекциями (ГВИ) является одной из актуальных проблем современной мировой медицины. Вирусы семейства *Herpesviridae* способны поражать практически все органы и системы организма-хозяина, вызывая латентную, острую, хроническую и медленную формы инфекции, что позволяет рассматривать герпес как общее системное заболевание организма [4]. Уникальным биологическим свойством вирусов герпеса является способность к персистенции и латенции в организме инфицированного человека, вследствие чего формируется нестерильный иммунитет. При латентной инфекции бета-герпесвирусы локализуются преимущественно в миндалинах, почках и лимфоидной ткани, гамма-герпесвирусы – в лимфоидной ткани. Пожизненная персистенция бета- и гамма-герпесвирусов в иммунокомпетентных клетках может приводить к развитию вторичной иммунной недостаточности с выраженной депрессией как клеточного, так и гуморального звеньев иммунитета, неспособностью элиминировать вирус из организма [4].

Цель исследования

Оценка клинической картины патологии лимфоидных структур в составе лимфаденоидного глоточного кольца Вальдейера–Пирогова, а именно глоточной и небных миндалин, у детей младшего возраста (2–3 года), с уточнением этиологической роли герпесвирусной инфекции.

Пациенты и методы исследования

Отбор больных осуществляли среди обратившихся на консультативный прием СПб НИИ ЛОР для решения вопроса о проведении хирургической санации в области лимфоэпителиального глоточного кольца. В исследование включены 47 детей преддошкольного возраста (2–3 года), у которых при объективном обследовании выявлены абсолютные и относительные показания к проведению плановой операции. 91,4% детей посещали детское дошкольное учреждение первый или второй год.

У всех пациентов проводили сбор жалоб, анамнеза жизни и заболевания, осмотр ЛОР-органов по общепринятой методике и инструментальный осмотр ЛОР-органов. Для уточнения степени гипертрофии носоглоточной миндалины проводили эндоскопическое исследование полости носа и носоглотки с использованием ринофиброскопа Karl Storz: прикрытие глоточной миндалиной до $^2/_3$ хоаны и сошника расценивали как 2-ю степень гипертрофии, свыше $^2/_3$ – 3-ю степень. При наличии жалоб на повторные средние отиты и снижение слуха проведены отомикроскопия, тимпанометрия (акустическая импедансометрия, импедансобарометрия) (импедансметр Madzen).

Выполнен рутинный комплекс лабораторных исследований: клинический и биохимический [АЛТ, глюкоза, общий билирубин, креатинин, антистрептолизин-О (АСЛ-О)] анализ крови, общий анализ мочи, коагулологические тесты

[активность протромбина по Квику (%), активированное частичное тромбопластиновое время (АЧТВ), адреналин-индуцированная агрегация тромбоцитов]. В целях уточнения этиологических факторов хронического лимфопролиферативного синдрома исследовали наличие маркеров инфицирования герпесвирусами 4, 5 и 6-го типов: иммуноферментный анализ (ИФА) для определения специфических антител IgM, IgG к антигенам цитомегаловируса (ЦМВ), вируса герпеса человека 6-го типа (ВГЧ-6), к ядерному (NA), вирусному капсидному (VCA) и комплексу ранних (EA) антигенов вируса Эпштейна–Барр (ВЭБ), а также молекулярно-генетические методы [полимеразная цепная реакция (ПЦР) – диагностика в соскобах со слизистой ротоглотки и крови для выявления вирусной ДНК]. Педиатрический осмотр помимо общего статуса включал ультразвуковое исследование (УЗИ) органов брюшной полости, шейных и подчелюстных лимфатических узлов.

Статистическая обработка проведена с использованием программы GraphPad Prism 5. Сравнение долей между группами выполнено с использованием точного теста Фишера и показателя отношение шансов (ОШ). Значения $p < 0{,}05$ рассматривали как статистически значимые.

Результаты исследования

Все обследованные в нашей работе пациенты были направлены к ЛОР-хирургу для решения вопроса о необходимости оперативного лечения. В зависимости от степени выраженности лимфопролиферативного синдрома сформированы 2 группы больных. В I группу с выраженным лимфопролиферативным синдромом вошли 25 человек, 14 мальчиков и 11 девочек, средний возраст 3 года 5 месяцев. При осмотре ЛОР-органов у детей I группы выявлены аденоидные вегетации 3-й степени, часто – 12 (48%) детей в сочетании с гипертрофией небных миндалин, выраженным подчелюстным и шейным лимфаденитом. Во II группу с умеренно выраженным лимфопролиферативным синдромом вошли 22 ребенка, 12 мальчиков и 10 девочек, средний возраст 3 года 4 месяца. При стандартном осмотре оториноларингологом у детей II группы выявлены аденоидные вегетации 2-й степени без выраженной гипертрофии небных миндалин и подчелюстного лимфаденита.

Клиническая картина лимфопролиферативного синдрома помимо общих черт, присущих обеим обследованным группам, показала определенные различия (рис. 1).

Жалобы на частые простудные заболевания вирусной и бактериальной этиологии, рецидивирующие острые отиты (до 6 эпизодов в год) и аллергические реакции в анамнезе отмечены в обеих группах детей с одинаковой частотой. Частота клинических признаков и симптомов, связанных с гипертрофией лимфоидной ткани носоглотки, таких как заложенность носа, дыхание через рот, храп и апноэ, достоверно повышена в I группе с выраженным лимфопролиферативным синдромом по сравнению со II группой с умеренно выраженным лимфопролиферативным синдромом: затруднение носового дыхания (точный тест Фишера, $p < 0{,}05$), храп и ночное апноэ ($p < 0{,}01$; ОШ = 6,044, 95%, доверительный интервал (ДИ) 1,665–21,94). Проявления астеновегетативного и интоксикационного синдромов [субфебрилитет, снижение аппетита у 3 (12%) детей вплоть до дефицита массы тела], нарушение сна, вялость, утомляемость, эмоциональная лабильность) также чаще отмечены в I группе с выраженным лимфопролиферативным синдромом по сравнению со II группой ($p < 0{,}01$; ОШ = 8,061, ДИ = 1,888–

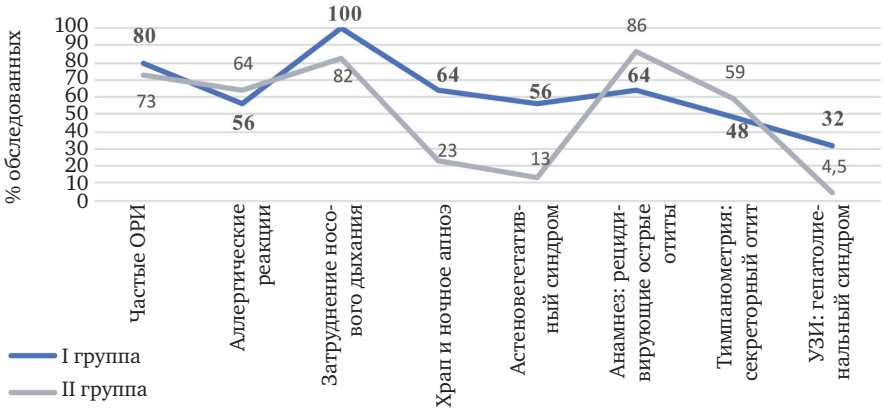

Рис. 1. Клиническая картина у детей 2–3 лет: I группа с выраженным лимфопролиферативным синдромом, II группа с умеренно выраженным лимфопролиферативным синдромом.

Fig. 1. Clinical signs and symptoms in the children 2–3 years old: I group with severe lymphoproliferative syndrome, II group with moderate lymphoproliferative syndrome.

Таблица

Рекомендованный объем оперативного вмешательства при лимфопролиферативном синдроме у детей 2–3 лет

Table

Recommended surgery in the children 2–3 years old with lymphoproliferative syndrome

Оперативное вмешательство	I группа с выраженным лимфопролиферативным синдромом		II группа с умеренно выраженным лимфопролиферативным синдромом	
	абс. ч.	%	абс. ч.	%
Аденотомия изолированная	7	28	11	50
Одноэтапная аденотомия + тонзиллотомия	10	40	–	–
Одноэтапная аденотомия + тонзиллотомия + тимпаностомия барабанной перепонки	2	8	–	–
Одноэтапная аденотомия + тимпанопункция или тимпаностомия барабанной перепонки	6	24	11	50
Всего: аденотомия	25	100	22	100

34,42). Ультразвуковое исследование органов брюшной полости статистически значимо чаще выявило УЗИ-признаки гепатолиенального синдрома, проявившегося увеличением печени, селезенки, мезентериальных лимфоузлов в I группе с выраженным лимфопролиферативным синдромом по сравнению со II группой ($p < 0,05$; ОШ = 9,882, ДИ = 1,122÷87,03). Частота выявления секреторного отита инструментальными методами не зависела от степени аденоидной гиперплазии и составила свыше половины в обеих обследованных группах.

На основании жалоб и результатов объективного, в том числе инструментального, исследования ЛОР-органов всем обследованным детям (100%) рекомендовано оперативное лечение (табл.). Объем рекомендованного хирургического вмешательства в обследованных группах был различным: показания к тонзиллотомии присутствовали только у детей (12 чел., 48%) I группы с выраженным лимфопролиферативным синдромом ($p < 0,001$; ОШ = 41,67, ДИ = 2,277÷762,5).

В клиническом анализе крови при лимфопролиферативном синдроме отклонения от границ референтного диапазона отмечены с одинаковой частотой в обеих обследованных группах: относительные лимфоцитоз у 32 и 23%, нейтропения у 32 и 18%, моноцитоз у 52 и 27% детей I и II групп, соответственно. Нарушения в системе гемостаза при лимфопролиферативном синдроме также встречались с одинаковой частотой: удлинение АЧТВ у 20 и 9%, снижение активности протромбина по Квику (%) у 16 и 4,5% детей I и II групп, соответственно. Кроме того, у детей I группы отмечено высокое содержание тромбоцитов и в 8% случаев угнетение адреналин-индуцированной агрегации тромбоцитов. Концентрация АСЛ-О у всех обследованных детей находилась на очень низких уровнях.

При лимфопролиферативном синдроме у детей 2–3 лет наблюдали высокую степень инфицированности герпесвирусами ВЭБ, ЦМВ и ВГЧ-6, оцениваемую по наличию маркеров герпесвирусных инфекций (ГВИ) в крови (рис. 2). Частота выявления маркеров микст герпесвирусных инфекций ВЭБ+ЦМВ+ВГЧ-6 выше в I группе с выраженным лимфопролиферативным синдромом по сравнению со II группой ($p < 0,05$). У детей

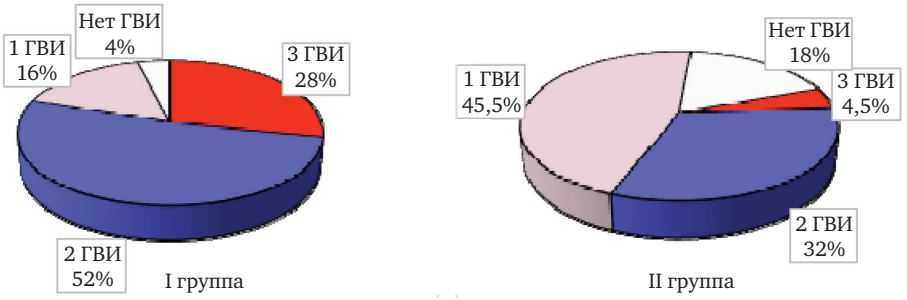

Рис. 2. Частота инфицированности герпесвирусными инфекциями (ГВИ): ВЭБ, ЦМВ, ВГЧ-6 – у детей 2–3 лет: I группа с выраженным лимфопролиферативным синдромом, II группа с умеренно выраженным лимфопролиферативным синдромом.

Fig. 2. Herpesvirus infections (EBV, CMV, HHV-6) rate in the children 2–3 years old: I group with severe lymphoproliferative syndrome, II group with moderate lymphoproliferative syndrome.

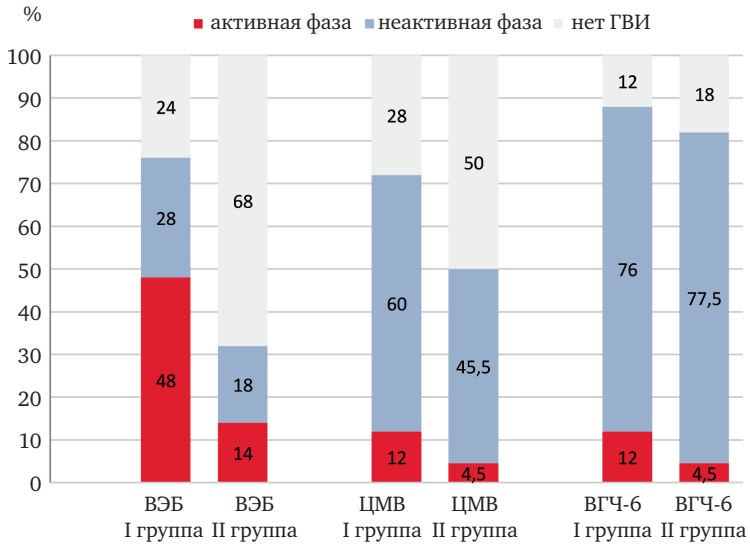

Рис. 3. Стадии герпесвирусных инфекций у детей 2–3 лет: I группа с выраженным лимфопролиферативным синдромом, II группа с умеренно выраженным лимфопролиферативным синдромом.

Fig. 3. Herpesvirus infections stages in the children 2–3 years old: I group with severe lymphoproliferative syndrome, II group with moderate lymphoproliferative syndrome.

II группы с умеренно выраженным лимфопролиферативным синдромом преобладающим этиологическим агентом единственной герпесвирусной инфекции служил ВГЧ-6.

Этиологическая расшифровка герпесвирусных инфекций показала (рис. 3), что маркеры ВЭБ-инфекции чаще выявлены у детей I группы с выраженным лимфопролиферативным синдромом по сравнению со II группой ($p < 0{,}01$, ОШ = 6,786, ДИ = 1,880÷24,50). Активность ВЭБ-инфекции, характеризующаяся обнаружением вирусного генома в лимфоцитах (+ПЦР), наличием ранних антител IgG EA и высоких концентраций IgG VCA, также чаще установлена у детей I группы с выраженным лимфопролиферативным синдромом по сравнению со II группой ($p < 0{,}02$, ОШ = 5,846, ДИ = 1,373÷24,90). При выявлении активности ВЭБ-инфекции пациенты направлены к инфекционисту, оперативное лечение отложено. Частота инфицирования ЦМВ и активность ЦМВ-инфекции (выявление IgM, IgG) в обследованных группах не различались. Частота инфицирования ВГЧ-6 и активность ВГЧ-6-инфекции (выявление IgG) при лимфопролиферативном синдроме у детей обеих групп также не различались. В I группе с выраженным лимфопролиферативным синдромом у 3 детей (12%) в крови выявлен геном ВГЧ-6 (+ПЦР), гипертрофии аденоидов у этих детей сопутствовала гипертрофия небных миндалин 2–3-й степени.

Обсуждение

На каждом возрастном этапе ребенок имеет морфологические, физиологические, иммунологические особенности, которые создают определенные предпосылки для течения патологического процесса. Отмечают, что проведение аденоидэктомии у детей моложе 36 месяцев опасно в связи большим риском развития дегидратации и кровотечения [3]. Предпринятый нами тщательный анализ клинической картины лимфопролиферативного синдрома у детей 2–3 лет выявил показания к оперативному лечению, в первую очередь затруднение носового дыхания и патологию среднего уха, в 100% случаев. Аналогичные клинические возрастные особенности установлены у детей дошкольного возраста с экссудативным средним отитом и хроническим аденоидитом, по данным визуально-аналоговой шкалы у детей 3–6 лет в наибольшей степени выражены жалобы на снижение слуха и ночное апноэ [5].

Данные литературы и результаты собственных наблюдений свидетельствуют о том, что дети вовлекаются в эпидемический процесс герпесвирусных инфекций в достаточно раннем возрасте. Герпесвирусы применяют разнообразные механизмы, позволяющие им увеличивать время эффективной репликации и распространения вирусных частиц, герпесвирусы дополнительно способны уклоняться от иммунной системы организма хозяина за счет индукции состояния латентности [4]. Принято считать, что заражение ВЧГ-6 происходит преимущественно в первые два года жизни ребенка. Документально установлена этиологическая роль ВГЧ-6 в 90% случаев при синдроме внезапной экзантемы у детей раннего возраста (от 1 месяца до года), сопровождающемся лимфаденопатией [6]. У детей 1–3 лет с рецидивирующими респираторными заболеваниями признаки активной инфекции ВГЧ-6 выявили

в 63,6% случаев, маркеры инфицированности ВГЧ-6 у 100% пациентов [7]. У обследованных нами детей 2–3 лет с лимфопролиферативным синдромом в 85% случаев детектированы маркеры инфицированности ВГЧ-6. ВГЧ-6 способен активировать другие герпесвирусы, персистирующие в организме в латентном состоянии, до активной репликации и развития манифестных форм инфекции. Длительная персистенция ВГЧ-6 манифестирует в виде лимфопролиферативных иммуносупрессивных заболеваний. Обнаружена гомологичность ВГЧ-6 с ЦМВ – более 50%. Частота инфицирования ЦМВ обследованных нами детей 2–3 лет с лимфопролиферативным синдромом составила 61,7%, тогда как при синдроме внезапной экзантемы, сопровождающемся лимфаденопатией, ЦМВ обнаружен у 44% детей [6], а у детей 1–3 лет с рецидивирующими респираторными заболеваниями инфицированность ЦМВ составила 100%, в том числе реактивация ЦМВ-инфекции в 27% случаев [7]. При персистенции ЦМВ выделяют две стадии: стадию продуктивной репликации и стадию латенции, которые не являются стабильными в течение жизни человека, сменяют одна другую. Реактивация ЦМВ обычно не сопровождается какими-либо симптомами и для организма человека протекает незаметно. Наряду с ВГЧ-6 и ЦМВ у детей раннего возраста (до года) при синдроме внезапной экзантемы, сопровождающемся лимфаденопатией, в ряде случаев обнаружен ВЭБ [6]. Большинство детей инфицируется ВЭБ к 3 годам, а все население – к 18 годам. При рецидивирующих заболеваниях верхних дыхательных путей все дети 1–3 лет инфицированы ВЭБ, активные стадии заболевания установлены в 36,3% случаев [7].

Более тяжелое течение герпесвирусных инфекций отмечается после первичного инфицирования, когда отсутствуют специфические антитела к вирусу герпеса, у детей раннего возраста с незрелой иммунной системой, при иммунодефицитных состояниях различного генеза [4]. У обследованных нами детей с лимфопролиферативным синдромом маркеры инфицирования ВЭБ выявлены в 44,6% случаев, в том числе активная стадия инфекции у 31,9% детей, направленных амбулаторно-поликлиническими учреждениями на хирургическое лечение. Аналогичные данные о том, что хронический лимфопролиферативный синдром у 30% детей, направленных на оперативное лечение в СПб НИИ ЛОР, обусловлен активной фазой ВЭБ-инфекции, сообщали еще в 2008 году [8].

Инфекционный процесс рассматривают как функцию инфекционной экосистемы «возбудитель – хозяин – биотоп». Современные методические подходы позволяют микробиологам оценить присутствие герпесвирусов в микробиоме верхних дыхательных путей. В ткани аденоидов детей 2–9 лет, которым была проведена аденоидэктомия или аденотонзиллэктомия (с или без установки вентиляционной трубки), методом ПЦР установлено наличие ДНК ВЭБ в 11,9% образцов гипертрофии аденоидов и 13,3% образцов хронического аденоидита, для ЦМВ ДНК-позитивность составила 4,7 и 6,6% соответственно [9]. Молекулярно-генетическое исследование вирусно-бактериальных ассоциаций в биотопе глоточной миндалины у детей 2–6 лет показало, что как в группе детей с изолированными аденоидными вегетациями, так и у детей с сочетанием гипертрофии глоточной и небных миндалин экспрессия ДНК-маркеров ВЭБ на аденоидной ткани в 2 раза ($p < 0,01$) выше, чем у здоровых детей, не имеющих гипертрофии миндалин лимфоидного глоточного кольца и рецидивирующих острых респираторных инфекций [10]. У детей раннего и дошкольного возраста с гипертрофией глоточной миндалины и локальной экспрессией ДНК-маркеров *Streptococcus pyogenes* экспрессия ДНК-маркера ВЭБ на 40% ($p < 0,05$) выше, чем у детей, поверхность глоточных миндалин которых не экспрессировала молекулярные маркеры *Str. pyogenes* [11]. Различия экспрессии генома ЦМВ в биотопе глоточной миндалины обследованных групп не обнаружены [10, 11]. Экспрессию ДНК-маркера ВЭБ в глоточном биотопе рассматривают в качестве одного из маркеров недостаточности мукозального иммунитета в слизистой оболочке носа и глотки у детей [11].

Известно, что основными очагами латенции ЦМВ и ВГЧ-6 являются моноциты и их предшественники, эндотелиальные клетки сосудов микроциркуляторного русла, Т-лимфоциты. ВЭБ пожизненно персистирует в В-лимфоцитах. Гистологическими и иммуногистохимическими методами показана активация клеток моноцитарно-макрофагальной линии, усиленная пролиферативная активность Т-клеток диффузной лимфоидной ткани и В-лимфоцитов вторичных фолликулов, лимфоидная гиперплазия на уровне сосудистого слоя глоточной миндалины при исследовании удаленных аденоидов [1]. По мнению авторов, эти изменения могут быть связаны как с неэффективной консервативной терапией (иммуномодуляторы, антибиотики, глюкокортикоиды, противовирусные препараты), так и с персистенцией герпесвирусов и стрептококковой инфекцией [1]. Герпесвирусы не только персистируют, но и репродуцируются в клетках иммунной системы, обусловливая гибель или снижение функциональной активности этих клеток, что способствует развитию вторичных иммунодефицитных состояний, поддерживая длительную персистенцию, таким образом, возникает своеобразный «порочный круг» [4].

Анонимное анкетирование по вопросам организации медицинской помощи детям дошкольного и младшего школьного возраста с хроническим аденоидитом показало, что врачи-оториноларингологи в 100% случаев считают заболевание междисциплинарной проблемой не только ЛОР-врача, но также педиатра и иммунолога. Среди необходимых дополнительных методов исследования 87,8% врачей отметили необходимость серологических исследований (антитела к вирусу простого герпеса 1-го и 2-го типа, цитомегаловирусу, вирусу Эпштейна–Барр), 95,12% – оценку иммунного статуса. В контексте современного развития иммунологии расширение перечня серологических исследований в оториноларингологии диктует необходимость не только назначений обследования, но и грамотной их клинической интерпретации [12].

Заключение

Ведущим этиологическим агентом активных стадий герпесвирусных инфекций при лимфопролиферативном синдроме у детей 2–3 лет является вирус Эпштейна–Барр. С практической точки зрения представляется обоснованным деление клинической картины лимфопролиферативного синдрома на две когорты (выраженный и умеренный), поскольку половина детей первой группы находится в активной стадии ВЭБ-инфекции, что служит противопоказанием для проведения оперативного вмешательства.

Наличие ВГЧ-6 инфекции у больных с сочетанной герпесвирусной инфекцией может усугублять течение патологического процесса. Совокупность выявленных иммунологических изменений может способствовать персистенции вирусов герпеса в организме и рецидивирующему течению болезни. Представляется целесообразным включение в протокол предоперационного обследования (стандарт диагностики и лечения) при лимфопролиферативном синдроме у детей младшего возраста (2–3 лет) скрининга герпесвирусных инфекций и консультации инфекциониста.

Авторы заявляют об отсутствии конфликта интересов.

ЛИТЕРАТУРА

1. Быкова В. П., Белавина П. И., Рязанская А. Г., Юнусов А. С. Состояние глоточной и небных миндалин у детей при современном лечении инфекционно-воспалительных заболеваний верхних дыхательных путей и глотки, включающем назначение иммунотропных препаратов. *Российская ринология.* 2018;26;2:3–14. https://doi.org/10.17116/rosrino20182623
2. Богомильский М. Р. Аденоиды. *Вестник оториноларингологии.* 2013;3:61–64.
3. Русецкий Ю. Ю., Латышева Е. Н., Спиранская О. А., Пашкова А. Е., Малявина У. С. Иммунологические последствия и риски аденотомии. *Вестник оториноларингологии.* 2018;2:73–76. https://doi.org/10.17116/otorino201883273-76
4. Исаков В. А., Архипова Е. И., Исаков Д. В. Герпесвирусные инфекции человека: руководство для врачей; под ред. В. А. Исакова. СПб.: СпецЛит, 2013. 2-е изд., перераб. и доп. 670 с.
5. Карпова Е. П., Наумов О. Г., Бурлакова К. Ю. Аденоидит у детей с экссудативным средним отитом. Материалы VIII Петербургского международного форума оториноларингологов России. СПб., 2019:59–60.
6. Бортникова О. Г., Зотова В. В., Смирнова В. Н., Дитор М. П., Безручко Н. Ф., Богуш Ж. А. Вирус герпеса человека 6-типа как причина экзантемы у детей раннего возраста. *Российский иммунологический журнал.* 2008; 11;2–3:147.
7. Лысенкова М. Ю., Каражас Н. В., Мелехина Е. В., Рыбалкина Т. Н., Веселовский П. А., Бурмистров Е. М., Бошьян Р. Е., Музыка А. Д., Горелов А. В. Герпесвирусные инфекции у детей с рецидивирующими респираторными заболеваниями. *Детские инфекции.* 2018; 17;2:17–21. https://doi.org/10.22627/2072-8107-2018-17-2-17-21
8. Дроздова М. В., Тырнова Е. В. Клинико-лабораторный мониторинг хронической Эпштейна–Барр вирусной инфекции у детей с лимфопролиферативным синдромом. *Российская оториноларингология.* 2008;6:50–55.
9. Karlıdağ T., Bulut Y., Keleş E., Alpay H. C., Seyrek A., Orhan İ., Karlıdağ G. E., Kaygusuz İ. Presence of herpesviruses in adenoid tissues of children with adenoid hypertrophy and chronic adenoiditis. *Kulak burun bogaz ihtisas dergisi : KBB = Journal of ear, nose, and throat.* 2012;22;1:32-37. https://doi.org/10.5606/kbbihtisas.2012.006.
10. Шабалдина Е. В., Ахтямов Д. Р., Деева Н. С., Шабалдин А. В., Филипенко М. Л. Особенности локальной экспрессии вирусно-бактериальных ДНК-маркеров в биотопе глоточной миндалины у детей раннего и дошкольного возраста с гипертрофией миндалин лимфоидного глоточного кольца. Материалы VIII Петербургского международного форума оториноларингологов России. СПб., 2019:109–110.
11. Шабалдина Е. В., Ахтямов Д. Р., Горшкова С. В., Деева Н. С., Шабалдин А. В., Филипенко М. Л. Клинико-анамнестические особенности детей раннего и дошкольного возраста с гипертрофией глоточной миндалины и локальной экспрессией ДНК-маркера Streptococcus pyogenes. *Российская оториноларингология.* 2018;6:64–71. https://doi.org/10.18692/1810-4800-2018-6-64-71
12. Сидоренко Д. Р., Терскова Н. В., Шнайдер Н. А. Реальное положение и «вынужденный» спрос опознавания неврологической коморбидности при хроническом аденоидите. *Российская оториноларингология.*2018.4(95):92–98. https://doi.org/10.18692/1810-4800-2018-4-92-98

REFERENCES

1. Bykova V. P., Belavina P. I., Ryasanskaya A. G., Yunusov A. S. The state of the pharyngeal and palatine tonsils in the children under the modern conditions of infectious and inflammatory diseases of the upper respiratory tract and the pharynx including the application of the immunotropic medications. *Rossiiskaya rinologiya*. 2018;26;2:3–14. (In Russ.). https://doi.org/10.17116/rosrino20182623
2. Bogomil'sky M. R. Adenoids. *Vestnik otorinolaringologii.* 2013; 3:61–64. (In Russ.). https://www.mediasphera.ru/issues/vestnik-otorinolaringologii/2013/3/030042-46682013314
3. Rusetskii Yu. Yu., Latysheva E. N., Spiranskaya O. A., Pashkova A. E., Malyavina U. S. The immunological consequences and risks of adenoidectomy. *Vestnik otorinolaringologii.* 2018;2:73-76. (In Russ.). https://doi.org/10.17116/otorino201883273-76
4. Isakov V. A., Arhipova E. I., Isakov D. V. *Herpesviral infections in human* (2nd edition, revised and enlarged): Guidelines for physicians. Saint-Petersburg.: SpecLit, 2013. 670 p. (In Russ.).
5. Karpova E. P., Naumov O. G., Burlakova K. Yu. Adenoiditis in children with otitis media effusion. Abstracts of the VIII Petersburg international forum of otolaryngologists of Russia. Saint- Petersburg, 2019:59–60. (In Russ.).
6. Bortnikova O. G., Zotova V. V., Smirnova V. N., Ditor M. P., Bezruchko N. F., Bogush Zh. A. Virus gerpesa cheloveka 6-tipa kak prichina ekzantemy u detey rannego vozrasta. *Rossiiskii immunologicheskii zhurnal*. 2008;11;2–3:147. (In Russ.).
7. Lysenkova M. Yu., Karazhas N. V., Melekhina E. V., Rybalkina T. N., Veselovsky P. A., Burmistrov E. M., Boshyan R. E., Musika A. D., Gorelov A. V. Herpesvirus infections in children with recurrent respiratory diseases. *Detskie Infektsii=Children's Infections.* 2018;17;2:17-21. (In Russ.). https://doi.org/10.22627/2072-8107-2018-17-2-17-21
8. Drozdova M. V., Tyrnova E. V. Kliniko-laboratornyy monitoring khronicheskoy Epstein-Barr virusnoy infektsii u detey c limfoproliferativnym sindromom. *Rossiyskaya otorinolaringologiya.* 2008;6:50–55. (In Russ.).
9. Karlıdağ T., Bulut Y., Keleş E., Alpay H. C., Seyrek A., Orhan İ., Karlıdağ G. E., Kaygusuz İ. Presence of herpesviruses in adenoid tissues of children with adenoid hypertrophy and chronic adenoiditis. *Kulak burun bogaz ihtisas dergisi : KBB = Journal of ear, nose, and throat*. 2012;22;1:32-37. https:// doi.org/ 10.5606/kbbihtisas.2012.006.
10. Shabaldina E. V., Akhtyamov D. R., Deeva N. S., Shabaldin A. V., Filipenko M. L. Features of local expression of viral and bacterial DNA markers in the pharyngeal tonsil biotope in children of early and preschool age with hypertrophy of pharyngeal lymphoid ring. Abstracts of the VIII Petersburg international forum of otolaryngologists of Russia. Saint-Petersburg, 2019:109–110. (In Russ.).
11. Shabaldina E. V., Akhtyamov D. R., Gorshkova S. V., Deeva N. S., Shabaldin A. V., Filipenko M. L. Clinical and anamnestic features of children of early and preschool age with hypertrophy of the pharyngeal tonsil and local expression of DNA marker of Streptococcus pyogenes. *Rossiyskaya otorinolaringologiya.* 2018; 6:64-71. (In Russ.). https://doi.org/10.18692/1810-4800-2018-6-64-71
12. Sidorenko D. R., Terskova N. V., Shnayder N. A. The actual situation and the "forced" demand for identification of neurological comorbidity in chronic adenoiditis. *Rossiyskaya otorinolaringologiya.*2018;4:92–98. (In Russ.). https://doi.org/ 10.18692/1810-4800-2018-4-92-98

Информация об авторах

Дроздова Марина Владимировна – доктор медицинских наук, ведущий научный сотрудник отдела разработки и внедрения высокотехнологичных методов лечения, зав. отделением реконструктивной хирургии, Санкт-Петербургский научно-исследовательский институт уха, горла, носа и речи (190013, Санкт-Петербург, Бронницкая ул., д. 9); тел. +7 (812) 316-28-88, e-mail: drozdova1504@yandex.ru

ORCID: http://orcid.org/0000-0001-8883-498X

Ларионова Софья Николаевна – младший научный сотрудник отдела разработки и внедрения высокотехнологичных методов лечения, Санкт-Петербургский научно-исследовательский институт уха, горла, носа и речи (190013, Санкт-Петербург, Бронницкая ул., д. 9); тел.: +7 (812) 316-28-88, e-mail: larionova33@rambler.ru

ORCID: http://orcid.org/0000-0002-8118-9639

✉ **Тырнова Елена Валентиновна** – кандидат медицинских наук, старший научный сотрудник лабораторно-диагностического отдела, Санкт-Петербургский научно-исследовательский институт уха, горла, носа и речи (190013, Санкт-Петербург, Бронницкая ул., д. 9); тел. +7 (812) 317-84-43. e-mail: 7101755@mail.ru

ORCID: http://orcid.org/0000-0002-8421-0499

Information about the authors

Marina V. Drozdova – MD, leading research associate, Department of the development and implementation of high-tech treatment methods, head Department of reconstructive surgery, Saint-Petersburg Research Institute of Ear, Nose, Throat and Speech (Russia, 190013, Saint Petersburg, 9, Bronnitskaya str.); tel. +7 (812) 316-28-88, e-mail: drozdova1504@yandex.ru

ORCID: http://orcid.org/0000-0001-8883-498X

Sofia N. Larionova – junior research associate, Department of the Development and Implementation of High-Tech Treatment Methods, Saint-Petersburg Research Institute of Ear, Nose, Throat and Speech (Russia, 190013, Saint Petersburg, 9, Bronnitskaya str.); tel. +7 (812) 316-28-88, e-mail: larionova33@rambler.ru

ORCID: http://orcid.org/0000-0002-8118-9639

✉ **Elena V. Tyrnova** – MD Candidate, senior research associate, Department of Laboratory Diagnostic Department, Saint-Petersburg Research Institute of Ear, Nose, Throat and Speech (Russia, 190013, Saint Petersburg, 9, Bronnitskaya str.); tel. +7 (812) 317-84-43, e-mail: 7101755@mail.ru

ORCID: http://orcid.org/0000-0002-8421-0499

УДК 616.284-004-089.853-06 https://doi.org/10.18692/1810-4800-2019-6-26-30

Корреляция кохлеарных и вестибулярных нарушений у пациентов с отосклерозом после поршневой стапедопластики

С. А. Карпищенко[1], О. М. Колесникова[1], О. Н. Сопко[1], А. Н. Бервинова[1]

[1] Первый Санкт-Петербургский государственный медицинский университет им. И. П. Павлова, Санкт-Петербург, 197022, Россия

Correlation of postoperative hearing outcomes and vertigo in patients with otosclerosis treated with stapedotomy

S. A. Karpishchenko[1], O. M. Kolesnikova[1], O. N. Sopko[1], A. N. Bervinova[1]

[1] Pavlov First Saint Petersburg State Medical University Saint Petersburg, 197022, Russia

В отечественной и зарубежной литературе в настоящее время имеется большое число публикаций, касающихся вопросов, связанных с прибавкой слуха в послеоперационном периоде и уменьшением костно-воздушного интервала, которые продемонстрировали достаточно высокую успешность такой методики лечения отосклероза, как поршневая стапедопластика. Однако вопросу травматизации структур внутреннего уха и связанных с этим кохлеарных и вестибулярных расстройств уделено недостаточно внимания. Нами была исследована группа из 12 пациентов в возрасте от 33 до 65 лет, из которых 4 представителя мужского пола, а 8 – женского. Всем пациентам была выполнена поршневая стапедопластика с использованием тефлонового протеза Medtronic Causse Loop Piston. Целью данного исследования явилось установление наличия корреляционной связи между нарушением кохлеарной и вестибулярной функций в раннем послеоперационном периоде. В результате статистического анализа с использованием критерия Пирсона было выявлено, что связь между данными параметрами является статистически значимой (p = 0,018850). Полученные данные позволяют по результатам оценки головокружения у пациентов на 1-е сутки после операции назначать раннюю и адекватную терапию для улучшения результатов оперативного вмешательства.

Ключевые слова: стапедопластика, кохлеарные нарушения, головокружение.

Для цитирования: Карпищенко С. А., Колесникова О. М., Сопко О. Н., Бервинова А. Н. Корреляция кохлеарных и вестибулярных нарушений у пациентов с отосклерозом после поршневой стапедопластики. *Российская оториноларингология.* 2019;18(6):26–30. https://doi.org/10.18692/1810-4800-2019-6-26-30

Today, in domestic and foreign literature, there exist numerous works related to hearing improvement in the postsurgical period and the reduction of the bone-air gap, which has proven rather high efficacy of such otosclerosis treatment method as piston stapedoplasty. However, little attention has been paid to the problem of the inner air structures traumatization and the associated cochlear and vestibular disorders. We have studied a group of 12 patients aged from 33 to 65 years, 4 male and 8 female patients. All the patients underwent piston stapedoplasty with a Teflon prosthesis Medtronic Causse Loop Piston. The objective of this study was to establish the correlation between the disorder of cochlear and vestibular function in the early postoperative period. Based on the statistical analysis using the Pearson criterion, it was found that the relation between these parameters is statistically significant (p = 0.018850). The data obtained allow prescribing early and adequate therapy for improvement of surgery results based on vertigo assessment the in patients on the 1st day after surgery.

Keywords: stapes surgery, hearing outcomes, vertigo.

For citation: Karpishchenko S. A., Kolesnikova O. M., Sopko O. N., Bervinova A. N. Correlation of postoperative hearing outcomes and vertigo in patients with otosclerosis treated with stapedotomy. *Rossiiskaya otorinolaringologiya*. 2019;18(6):26–30. https://doi.org/10.18692/1810-4800-2019-6-26-30

Введение

Одним из самых распространенных заболеваний в отиатрической практике является отосклероз, прогрессирующее заболевание, приводящее к фиксации подножной пластины стремени в овальном окне и нарушению звукопроведения по кондуктивному типу.

Отосклероз имеет высокое социально-экономическое значение, так как развивается преимущественно у людей молодого и среднего

© Коллектив авторов, 2019

возраста, приводя к устойчивой потере слуха. Отосклерозом страдает 2% населения земного шара [1]. Пик заболеваемости, по данным отечественных авторов, приходится на 25–36 лет [2].

Диагностика отосклероза, его форм и стадий строится на анализе жалоб больных, анамнеза заболевания, данных отомикроскопии, камертональных тестов, тональной и речевой аудиометрии, исследования порогов чувствительности к ультразвуку (УЗВ), характера тимпанометрии и акустического рефлекса, данных КТ височных костей.

Коррекция слуха при отосклерозе достигается с помощью оперативного вмешательства – стапедопластики. Впервые эта операция была описана в конце XIX века. В настоящее время выделяют принципиально разные типы стапедопластики по характеру вмешательства на подножной пластинке стремени:

– поршневой метод,

– стапедэктомия,

– частичная стапедэктомия (фенестрация подножной пластинки) [3–6].

Наиболее распространенной на сегодняшний день является поршневая стапедопластика, так как использование данной техники приводит к хорошему функциональному результату при минимальной травме внутреннего уха [7–11]. После операции костно-воздушный интервал (КВИ) не более 10 дБ определяется у 96,8% пациентов при дефекте в основании стремени, равном 0,6 мм [12]. В публикациях последних лет отмечается, что функциональные результаты поршневой стапедопластики с КВИ не более 10 дБ наблюдаются у 71–88% пациентов через 2–3 мес. после операции [13–16]. При этом лишь у 80% пациентов со смешанной и кохлеарной формами отосклероза при операции удается получить прибавку слуха [17].

В настоящее время большинство отохирургов для оценки результатов операции на стремени пользуются определением КВИ, остающегося после операции. Расчеты аудиограмм производят по всем частотам, группируя их в диапазонах 0,5–1, 2–4 и 6–8 кГц.

Несмотря на минимальную травматичность, манипуляция на стремени производится в непосредственной близости к структурам внутреннего уха, поэтому зачастую в раннем послеоперационном периоде у пациентов возникает головокружение и снижается слух по сенсоневральному типу на высоких частотах. Основными причинами кохлеарных и вестибулярных нарушений являются грубые манипуляции в области окна преддверия, попадание крови и инородных тел в преддверие. Вестибулярная дисфункция в послеоперационном периоде у некоторых пациентов достигает выраженной степени, что может потребовать реабилитации данной группы пациентов [18].

Цель исследования

Оценка корреляции кохлеарных и вестибулярных нарушений у пациентов, перенесших стапедопластику.

Пациенты и методы исследования

Нами была исследована группа из 12 пациентов в возрасте от 33 до 65 лет, из которых 4 мужчин и 8 женщин. Все пациенты находились на лечении в клинике оториноларингологии ПСПбГМУ им. акад. И. П. Павлова по поводу отосклероза. Всем обследуемым было проведено стандартное оториноларингологическое обследование (передняя риноскопия, фарингоскопия, ларингоскопия, отоскопия), отомикроскопия, аудиологическое обследование (тональная пороговая аудиометрия) и рентгенологическое обследование (конусно-лучевая компьютерная 3D-томография височных костей). Всем пациентам выполнялась поршневая стапедопластика в условиях местной анестезии одним хирургом. В качестве протеза был использован тефлоновый протез Medtronic Causse Loop Piston.

На 7-е сутки после операции проводилась тональная пороговая аудиометрия. Производилась оценка порогов восприятия звука костной проводимости, воздушной проводимости и костно-воздушного интервала на частотах 500, 1000, 2000, 4000 и 8000 Гц.

Также на 1-е сутки после операции была произведена оценка вестибулярной функции с помощью следующих критериев: оценочная анкета по вестибулярным симптомам (VRBQ pack), степень спонтанного нистагма.

Статистический анализ всех данных был произведен с использованием t-критерия Стьюдента ($p < 0,05$) для оценки изменения порогов звуковосприятия в послеоперационном периоде и критерия корреляции Пирсона для оценки достоверности связи между кохлеарными и вестибулярными нарушениями в послеоперационном периоде.

Результаты и их обсуждение

По результатам данного исследования средний КВИ в предоперационном периоде у пациентов составил 32,93 дБ, при этом среднее значение КВИ в послеоперационном периоде 18,49 дБ.

Было получено статистически значимое ($p < 0,05$) уменьшение КВИ в послеоперационном периоде.

В таблице представлены данные порогов восприятия звука на различных частотах у этой группы пациентов в до- и послеоперационном периоде. Максимальное снижение порогов звукопроведения по кости в данном исследовании не соответствовало 2000 Гц, что свидетельствует о непостоянном наличии у пациентов данной группы зубца Кархарта на аудиограмме.

Таблица

Пороги восприятия звука на различных частотах у данной группы пациентов в до- и послеоперационном периоде

Table

Thresholds of sound perception at various frequencies in this group of patients in the pre- and postoperative period

		До операции		После операции	
		Среднее значение, дБ	Квадратичное отклонение (σ)	Среднее значение, дБ	Квадратичное отклонение (σ)
Воздушная проводимость	500 Гц	66,67	15,72	31,25	12,08
	1000 Гц	63,42	10,75	34,58	13,73
	2000 Гц	55,42	15,73	38,75	15,54
	4000 Гц	57,92	21,89	59,58	17,25
	8000 Гц	69,17	27,78	70,42	24,07
	PTA	62,52	16,80	46,92	14,23
Костная проводимость	500 Гц	22,50	8,66	15,00	7,07
	1000 Гц	25,00	9,05	18,75	7,11
	2000 Гц	32,50	13,57	30,00	12,61
	4000 Гц	29,17	14,90	43,75	18,11
	8000 Гц	34,58	21,05	47,08	21,47
	PTA	28,75	10,81	30,92	11,68
КВИ	500 Гц	44,17	11,04	16,25	8,82
	1000 Гц	38,42	10,58	15,83	9,,96
	2000 Гц	22,92	9,40	8,75	7,42
	4000 Гц	28,75	13,67	15,83	11,25
	8000 Гц	34,58	15,88	23,33	16,97
	PTA	32,93	8,81	18,49	7,52
Прибавка слуха	500 Гц			27,92	
	1000 Гц			22,58	
	2000 Гц			14,17	
	4000 Гц			12,92	
	8000 Гц			11,25	
	PTA			14,44	

Для оценки степени влияния стапедотомии на состояние внутреннего уха нами были отдельно проанализированы пороги звукопроведения по кости в послеоперационном периоде на частоте 8000 Гц. Было отмечено, что разница данного показателя в до- и послеоперационном периоде являлась статистически незначимой ($p > 0,05$). У пациентов в среднем было отмечено повышение порогов слуха на данной частоте, показатели в до- и послеоперационном периоде составляли соответственно 34,58 (σ = 21,05) и 47,08 (σ = 21,47).

При этом пороги слуха на частоте 8000 Гц остались неизменными (≤10 дБ) у 42% пациентов, было отмечено улучшение у 8% и ухудшение у половины исследуемой группы. Показатели аудиометрии на высоких частотах были сопоставлены с результатами анкеты по оценке вестибулярной функции и степенью нистагма в послеоперационном периоде.

Отмечено, что у пациентов с ухудшением звуковосприятия на высоких частотах среднее значение по анкете составило 72,3 балла, а у оставшейся группы 55,2 балла. Кроме того, в группе пациентов с явлениями нейросенсорного компонента на 1-е сутки после операции у всех пациентов наблюдался нистагм 1–2-й степени.

Был проведен статистический анализ данных с использованием критерия Пирсона и выявлено, что связь между нарушением вестибулярной функции и кохлеарными расстройствами является статистически значимой ($p = 0,018850$).

Выводы

В отечественной и зарубежной литературе в настоящее время встречается множество исследований, посвященных изучению прибавки слуха и изменению КВИ в послеоперационном периоде у пациентов, перенесших стапедопластику, которые доказали ее высокую эффективность [1, 3–6]. Однако вопросу травматизации структур внутреннего уха и связанных с этим кохлеарных и вестибулярных расстройств уделено недостаточно внимания. В результате нашего исследования была выявлена достоверная связь между повышением порогов звукопроведения на высоких частотах и нарушением вестибулярной функции у пациентов, перенесших поршневую стапедопластику. Таким образом, по результатам

оценки головокружения у пациентов на 1-е сутки после операции возможно назначение ранней и адекватной терапии для уменьшения реактивных послеоперационных явлений в структурах внутреннего уха, а значит, улучшения результатов оперативного вмешательства.

Авторы заявляют об отсутствии конфликта интересов.

ЛИТЕРАТУРА/REFERENCES

1. Преображенский Н. А., Патякина О. К. Стапедэктомия и стапедопластика при отосклерозе. М.: Медицина, 1973. 271 с. [Preobrazhenskii N. A., Patyakina O. K. *Stapedektomiya i stapedoplastika pri otoskleroze*. M.: Meditsina, 1973. 271 p.]. (In Russ.)
2. Преображенский Н. А. Тугоухость. М.: Медицина, 1978. 440 с. [Preobrazhenskii N. A. *Tugoukhost'*. M.: Meditsina, 1978. 440 p.]. (In Russ.)
3. Гаров Е. В., Зеленкова В. Н., Загорская Е. Е., Сударев П. А. Эффективность различных методик стапедопластики с лазерной ассистенцией у больных отосклерозом. *Folia Otorhinolaryngologiae et Pathologiae Respiratoriae.* 2014;20(3):26 [Garov E. V., Zelenkova V. N., Zagorskaya E. E., Sudarev P. A. Effektivnost' razlichnykh metodik stapedoplastiki s lazernoi assistentsiei u bol'nykh otosklerozom. *Folia Otorhinolaryngologiae et Pathologiae Respiratoriae.* 2014;20(3):26]. https://elibrary.ru/item.asp?id=21868309
4. Aarnisalo A. A., Vasama J. P., Hopsu E., Ramsay H. Long-term hearing results after stapes surgery: a 20-year follow-up. *Otol. Neurotol.* 2003;24(4):567–571. doi:10.1097/00129492-200307000-00006
5. Rondini-Gilli E., Bozorg Grayeli A., Boutin P., Tormin Borges Crosara P. F., Mosnier I., Bouccara D. Otosclerosis surgical techniques and results in 150 patients. *Ann. Otolaryngol. Chir. Cervicofac.* 2002;119(4):227–233. doi: AORL-09-2002-119-4-0003-438X-101019-ART5
6. Levy R., Shvero J., Hadar T. Stapedotomy technique and results: 10 years' experience and comparative study with stapedectomy. *Laryngoscope*. 1990;100(8):1097–1099. doi: 10.1288/00005537-199010000-00013
7. House H. P., Hansen M. R., Dakhail A. A., House J. W. Stapedectomy versus stapedotomy: comparison of results with long-term follow-up. *Laryngoscope*. 2002;112(11):2046–2050. doi: 10.1097/00005537-200211000-00025
8. De Souza C., Glasscock III M. Otosclerosis and stapedectomy. Diagnosis, Management, and Complications. Thieme. New York–Stuttgart, 2004. 212 p. doi: 10.1055/b-002-43894
9. Somers T., Vercruysse J., Zarowski A., Verstreken M., Offeciers E. Stapedotomy With Microdrill or Carbon Dioxide Laser: Influence on Inner Ear Function. *Ann of Otology.* 2006;11(12):880–885. doi: 10.1177/000348940611501203
10. Marchese M., Ciafrone F., Passali G., Paludetti G. Hearing results after stapedotomy: role of prosthesis diametr. *AudiolNeurootol.* 2007;12(4):221–225. doi: 10.1159/000101329
11. Gacek R. Ear Surgery. Springer–Verlag, Berlin–Heidelberg, 2008. 123 p. doi: 10.1007/978-3-540-77412-9
12. Shea J. Stapedectomy: Technique and Results. *Am. J. Otol.* 1985;6:61–62.
13. Kos M., Montandon P., Guyot J. Short- and longterm results of stapedotomy and stapedectomy with a teflonwire piston prosthesis. *Ann. Otol. Rhinol. Laryngol.* 2001:907–911. doi: 10.1177/000348940111001003
14. Cajade F., Labella C., Ordosgoitia O., Castro V., Frade G. Otosclerosis surgery: hearing results and complications. *Acta-Otorrinolaringol Esp.* 2000;51(3):199–206. PMID: 10867392
15. Massey B., Kennedy R., Shelton C. Stapedectomy Outcomes: Titanium versus Teflon Wire Prosthesis. *Laryngoscope*. 2005;115(2):249–252. doi: 10.1097/01.mlg.0000154727.85539.76
16. Fish U. Tympanoplasty, Mastoidectomy and Stapes Surgery. Thieme Verlag, Stuttgart–New York, 1994. 240 p. Handler, S. D. (1995). doi: 10.1016/0165-5876(95)90024-1
17. Еловиков А. М., Лиленко С. В. Результаты оперативного лечения отосклероза. *Российская оториноларингология*. 2014;71(4):49–52 [Elovikov A. M., Lilenko S. V. Results of surgical treatment of otosclerosis at different stages of the disises. *Rossiiskaya otorinolaringologiya*. 2014;71(4):49–52]. https://elibrary.ru/item.asp?id=26139321
18. Киреев П. В., Швецова М. В. Использование метода транслингвальной стимуляции для уменьшения вестибулярной дисфункции у пациентов в ранние сроки после стапедопластики. *Российская оториноларингология.* 2014;68(1):89–94 [Kireev P. V., Shvetsova M. V. Method of translingual stimulation in treatment of vestibular dysfunction in patients in early postoperative period after stapedoplasty. *Rossiiskaya otorinolaringologiya*. 2014;68(1):89–94]. https://elibrary.ru/item.asp?id=21338594

Информация об авторах

Карпищенко Сергей Анатольевич – доктор медицинских наук, профессор, заведующий кафедрой оториноларингологии с клиникой, Первый Санкт-Петербургский государственный медицинский университет им. И. П. Павлова (Россия, 197022, Санкт-Петербург, ул. Льва Толстого, д. 6–8); тел.: +7 (911) 717-62-26, e-mail: karpischenkos@mail.ru

ORCID: https: //orcid.org/0000-0003-1124-1937

Колесникова Ольга Михайловна – кандидат медицинских наук, доцент кафедры оториноларингологии с клиникой, Первый Санкт-Петербургский государственный медицинский университет им. И. П. Павлова (Россия, 197022, Санкт-Петербург, ул. Льва Толстого, д. 6–8).

ORCID: https: //orcid.org/0000-0002-4826-0886

Сопко Ольга Николаевна – кандидат медицинских наук, ассистент кафедры оториноларингологии с клиникой, Первый Санкт-Петербургский государственный медицинский университет им. И. П. Павлова (Россия, 197022, Санкт-Петербург, ул. Льва Толстого, д. 6–8).

ORCID: https: //orcid.org/0000-0002-1171-6296

✉ **Бервинова Анна Николаевна** – клинический ординатор кафедры оториноларингологии с клиникой, Первый Санкт-Петербургский государственный медицинский университет им. И. П. Павлова (Россия, 197022, Санкт-Петербург, ул. Льва Толстого, д. 6–8); тел.: 8-921-790-82-65, e-mail:anna.bervinova@mail.ru
ORCID: https: //orcid.org/0000-0002-2898-4916

Information about the authors
Sergei A. Karpishchenko – MD, Professor, Head of the Chair of Otorhinolaryngology with Clinic of Pavlov First Saint Petersburg State Medical University (197022, Russia, Saint-Petersburg, str. Lev Tolstoy, 6–8)
https://orcid.org/0000-0003-1124-1937
Olga M. Kolesnikova – MD Candidate, Associate Professor of the Chair of Otorhinolaryngology with Clinic of Pavlov First Saint Petersburg State Medical University (197022, Russia, Saint-Petersburg, str. Lev Tolstoy, 6–8)
https://orcid.org/0000-0002-4826-0886
Olga N. Sopko – MD Candidate, teaching assistant of the Chair of Otorhinolaryngology with Clinic of Pavlov First Saint Petersburg State Medical University (197022, Russia, Saint-Petersburg, str. Lev Tolstoy, 6–8)
https://orcid.org/0000-0002-1171-6296
✉ **Anna N. Bervinova** – resident medical practitioner of the Chair of Otorhinolaryngology with Clinic of Pavlov First Saint Petersburg State Medical University (197022, Russia, Saint-Petersburg, str. Lev Tolstoy, 6–8); tel.: 8-921-790-82-65, e-mail: anna.bervinova@mail.ru
https://orcid.org/0000-0002-2898-4916

УДК 616.21-073.584:615.2 https://doi.org/10.18692/1810-4800-2019-6-31-36

Определение изменений устойчивости молекулярного химического состава лекарственных препаратов, используемых при низкочастотной ультразвуковой терапии в оториноларингологии

С. Ю. Кротов[1], Ю. А. Кротов[1], В. А. Дроздов[2], В. П. Талзи[2]

[1] *Омский государственный медицинский университет, г. Омск, 644099, Россия (Зав. кафедрой оториноларингологии – проф. Ю. А. Кротов)*

[2] *Институт проблем переработки углеводородов, г. Омск, 644065, Россия*

The detection of changes in the stability of molecular chemical composition of medical preparations used in low-frequency ultrasonic therapy in otorhinolaryngology

S. Yu. Krotov[1], Yu. A. Krotov[1], V. A. Drozdov[2], V. P. Talzi[2]

[1] *Omsk State Medical University, Omsk, 644099, Russia*

[2] *Institute of Hydrocarbons Processing of Siberian Branch, Omsk, 644065, Russia*

В статье рассматриваются возможность и результаты применения метода ядерно-магнитной резонансной спектроскопии (ЯМР-спектроскопии) в качестве объективной оценки химической устойчивости молекулярных составов лекарственных препаратов, используемых для фонофоретического введения в биологические ткани путем воздействия на них низкочастотным ультразвуком. Основан на взаимодействии внешнего магнитного поля с ядрами молекул вещества, которые при воздействии на них радиоимпульсом определенной частоты меняют свои энергетические уровни, испуская при этом электромагнитное излучение. В результате данного эффекта можно получать изображение колебаний от всех резонирующих ядер, форма которых различается по химическому составу, состоянию и структуре анализируемого вещества. Исследованы: суспензия гидрокортизона; раствор дексаметазона; 2% раствор лидокаина; водный раствор лидазы; лидазы, растворенной в 2% лидокаине до и после их однократного озвучивания на резонансной частоте 25–26 кГц в течение 120 с. Результаты исследования оценивались по спектральным характеристикам образцов лекарственных веществ. Доказано, что данные препараты, после ультразвуковой «встряски» сохраняют идентичность своего молекулярного химического состава и в обозначенных временных рамках могут быть использованы для фонофоретического введения в биологические ткани. В целом методику ЯМР-спектроскопии следует рекомендовать для проверки сохранности любых лекарственных веществ перед введением в организм человека с помощью физических технологий.

Ключевые слова: лекарственные растворы, низкочастотный ультразвук, молекулярный химический состав, ядерно-магнитная резонансная спектроскопия.

Для цитирования: Кротов С. Ю., Кротов Ю. А., Дроздов В. А., Талзи В. П. Определение изменений устойчивости молекулярного химического состава лекарственных препаратов, используемых при низкочастотной ультразвуковой терапии в оториноларигологии. *Российская оториноларингология.* 2019;18(6):31–36. https://doi.org/10.18692/1810-4800-2019-6-31-36

The article discusses the possibility and the results of applying the nuclear magnetic resonance spectroscopy (NMR spectroscopy) as an objective assessment of chemical stability of the molecular compositions of medical preparations used for phonophoretic injection into biological tissues by exposing them to low-frequency ultrasound. It is based on the interaction of an external magnetic field with the nuclei of the molecules of a substance, which, when exposed to a radio pulse of a certain frequency, change their energy levels, emitting electromagnetic radiation. This effect provides the image of the oscillations from all the resonating nuclei of chemical composition, state, and structure different from those of the analyte. The studied preparations are hydrocortisone suspension; dexamethasone solution; 2% lidocaine solution; lydasum aqueous solution;

© Коллектив авторов, 2019

lydasum, dissolved in 2% lidocaine, before and after their single sonic treatment at the resonant frequency of 25–26 kHz for 120 seconds. The results of the study were evaluated by the spectral characteristics of samples of medicinal substances. It has been proven that these preparations after ultrasonic "agitation" preserve the identity of their molecular chemical composition and, within the designated period, can be used for phonophoretic injection into biological tissues. In general, the method of NMR spectroscopy should be recommended to check the integrity of any medicinal substances before their injection into human body using physical technologies.
Keywords: medicinal solutions, low-frequency ultrasound, molecular chemical composition, nuclear magnetic resonance spectroscopy.

For citation: Krotov S. Yu., Krotov Yu. A., Drozdov V. A., Talzi V. P. The detection of changes in the stability of molecular chemical composition of medical preparations used in low-frequency ultrasonic therapy in otorhinolaryngology. *Rossiiskaya otorinolaringologiya*. 2019;18(6):31–36. https://doi.org/10.18692/1810-4800-2019-6-31-36

В России, в практике оториноларингологии, низкочастотная ультразвуковая терапия стала активно использоваться с начала 80-х годов прошлого столетия [1].

Механизм биологического действия низкочастотного ультразвука на ткани организма протекает по двум направлениям – акустической кавитации и фонофореза.

Эффект кавитации возникает при озвучивании биологической ткани через промежуточную жидкостную среду, в которой за счет образования ударных волн большой интенсивности и переменного давления происходит расщепление молекулы воды с образованием продуктов, способных взаимодействовать с веществами, входящими в состав клеточных оболочек и тканевых мембран, вызывать их деполяризацию и изменять проницаемость. На этой основе разработан метод фонофореза – введения в организм некоторых лекарственных веществ с помощью ультразвука через неповрежденную кожу, слизистые оболочки, соединительнотканные мембраны. При этом отмечается сочетанное действие ультразвука и лекарственного вещества, которое более активно всасывается и проникает в глубину тканей [1–3].

Лекарственные растворы для фонофореза, как правило, готовят на дистиллированной воде, физиологическом растворе, этиловом алкоголе, маслах, однако далеко не все из них можно использовать в лечении. Непригодность для этого ряда медикаментов связана со значительным изменением их свойств при озвучивании. Ультразвуковое воздействие является потоком сильных механических колебаний малой амплитуды. И далеко не все препараты выдерживают такую «встряску». Поэтому для обеспечения эффективности процедуры ультразвуковой терапии лекарственное вещество, включенное в состав контактной среды, должно не только сохранять свою структуру и фармакотерапевтическую активность, но и действовать однонаправленно с ультразвуком для обеспечения синергизма их влияния на организм. В этой связи возможность использования при ультразвуковой терапии различных химических препаратов и их соединений должна быть особенно тщательно исследована и подтверждена [1, 4–6].

Проанализировав научную литературу, касающуюся данного вопроса, нами не найдено описания методики, с помощью которой можно было бы объективно определить характер действия низкочастотных ультразвуковых волн на растворы лекарственных веществ, используемых при низкочастотной ультразвуковой терапии в различных областях медицины, в том числе, оториноларингологии, подтвердить сохранность их химических составов.

Цель исследования

Определение устойчивости молекулярного химического состава лекарственных препаратов при воздействии на них низкочастотным ультразвуком.

Для реализации поставленной цели нами применена методика ядерно-магнитной резонансной спектроскопии (ЯМР-спектроскопии), основанная на взаимодействии внешнего магнитного поля с ядрами молекул вещества, имеющими магнитный момент, которые при воздействии на них радиоимпульсом определенной частоты переходят на другой энергетический уровень, а при отключении импульса возвращаются в исходное состояние, испуская при этом электромагнитное излучение. В результате данного эффекта можно получать изображение затухающих резонансных колебаний, в котором смешаны сигналы от всех резонирующих ядер, форма которых различается в зависимости от химического состава, состояния и структуры анализируемого вещества, количества резонирующих ядер, чаще всего ядер водорода – протонов (протонный магнитный резонанс – ПМР или ЯМР на ядрах 1Н) [7].

Метод ЯМР-спектроскопии на ядрах 1Н и 13С выявляет информацию о детальном молекулярном строении органических химических веществ. Дополнительно метод ЯМР-спектроскопии позволяет изучать динамические процессы в образце, определять константы скорости химических реак-

ций, энергетические барьеры внутримолекулярного вращения, записывать спектры промежуточных частиц химических реакций. Эти особенности делают ЯМР-спектроскопию удобным средством для анализа химических объектов [7].

ЯМР-исследование полученных растворов было проведено в лаборатории аналитических и физико-химических методов исследования ИППУ СО РАН. Применяли современный Фурье-ЯМР-спектрометр Avance-400 III производства фирмы Bruker (Германия), оснащенный прецизионной электроникой с линейным усилителем 6–405 МГц, мощностью 1000 Вт, активно экранированным сверхпроводящим магнитом с отверстием 54 мм и датчиком высокого разрешения для анализа жидкостей во всей области рабочих частот. Магнитное поле прибора составляет 9,4 Т. Разрешение по частоте – 0,005 Гц. Применялась коммерческая компьютерная программа для получения и обработки ЯМР-спектров TopSpin. В качестве внутреннего стандарта был использован триметилсилан (ТМС).

Для исследования использовались лекарственные вещества, часто применяемые при низкочастотной ультразвуковой терапии в оториноларингологии: суспензия гидрокортизона (25 мг – 1 мл); раствор дексаметазона (4 мг – 1 мл); 2% раствор лидокаина; лидаза (64 УЕ, растворенные в 4 мл воды для инъекций); лидаза, растворенная в 4 мл 2% раствора лидокаина. Каждое из них в количестве 2 мл наливалось в стеклянную пробирку диаметром 1,5 см. Озвучивание осуществлялось с помощью ультразвукового волновода диаметром 2 мм, с прямым торцом, который после введения в резонансную частоту помещался в раствор на глубину 0,5 см. Длительность озвучивания каждого лекарственного препарата в непрерывном режиме составляла 120 с (2 мин). В качестве источника ультразвука использовался серийный ультразвуковой генератор, входящий в комплект «Тонзилор-М», настроенный

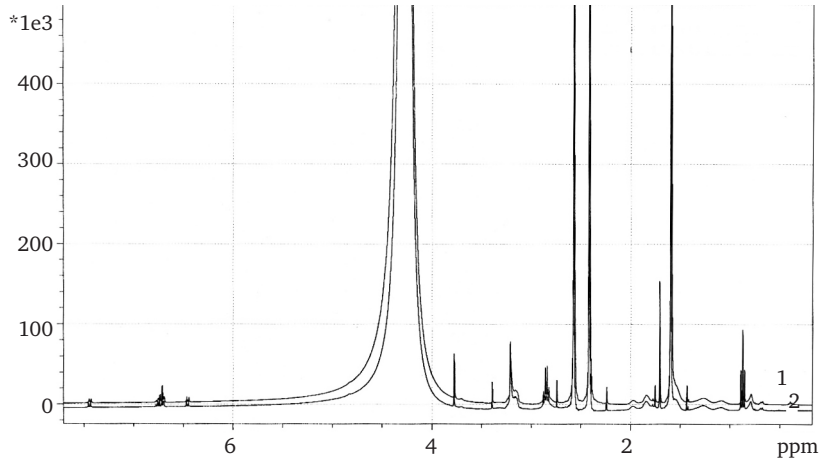

Рис. 1. Фрагменты 1Н ЯМР-спектра образца суспензии гидрокортизона до (1) и после (2) ультразвукового воздействия.
Fig. 1. The segments of 1N NMR-spectrum of hydrocortisone suspension sample before (1) and after (2) ultrasonic treatment.

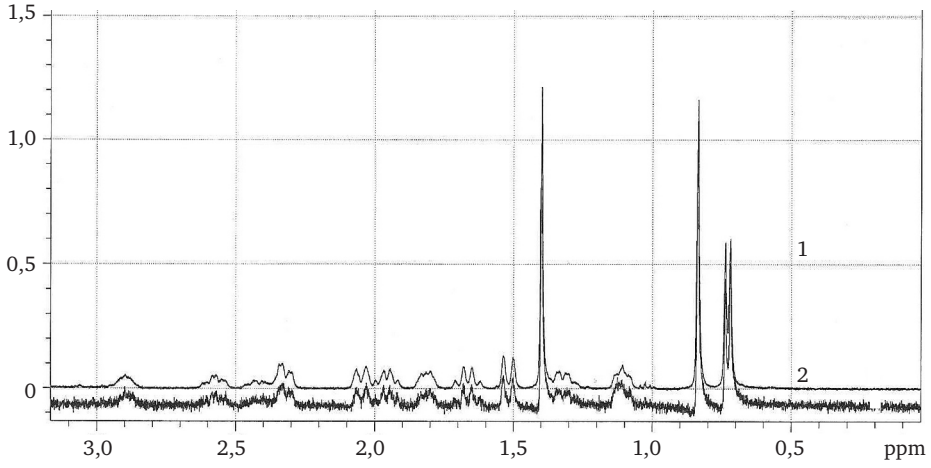

Рис. 2. Фрагменты 1Н ЯМР-спектра образца раствора дексаметазона до (1) и после (2) ультразвукового воздействия.
Fig. 2. The segments of 1N NMR-spectrum of dexamethasone solution sample before (1) and after (2) ultrasonic treatment.

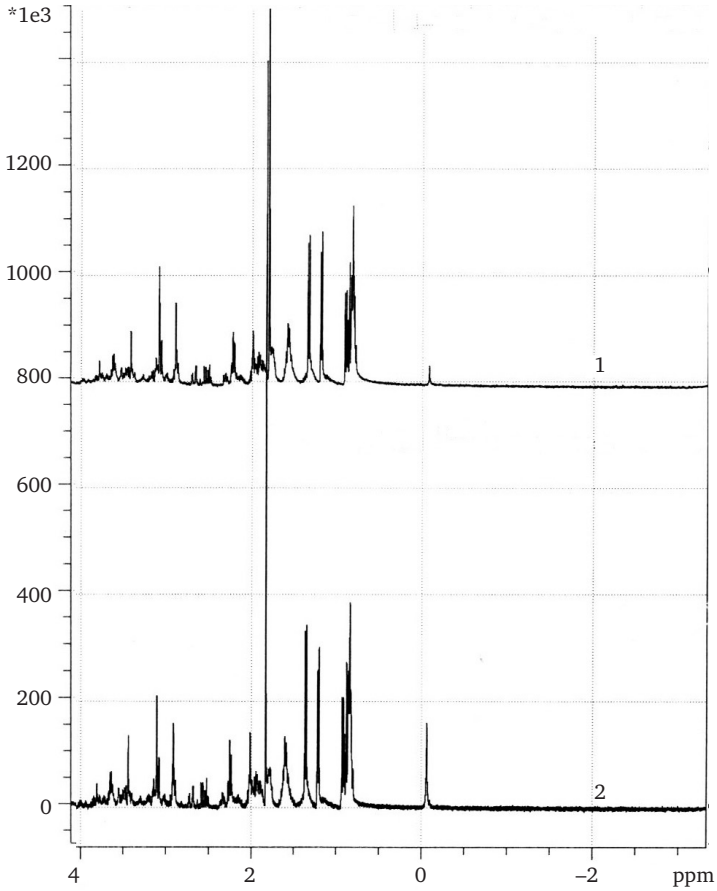

Рис. 3. Фрагменты 1Н ЯМР-спектра образца лидазы, разведенной в воде для инъекций, до (1) и после (2) ультразвукового воздействия.
Fig. 3. The segments of 1N NMR-spectrum of a sample of lydasum dissolved in water for injection before (1) and after (2) ultrasonic treatment

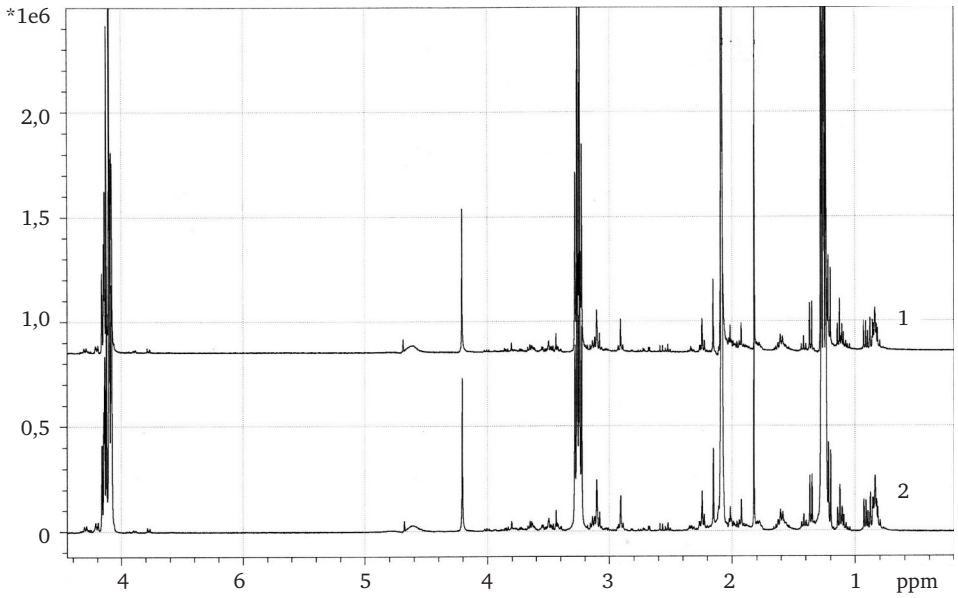

Рис. 4. Фрагменты 1Н ЯМР-спектра образца 2% раствора лидокаина до (1) и после (2) ультразвукового воздействия.
Fig. 4. The segments of 1N NMR-spectrum of a sample of 2% lidocaine solution before (1) and after (2) ultrasonic exposition.

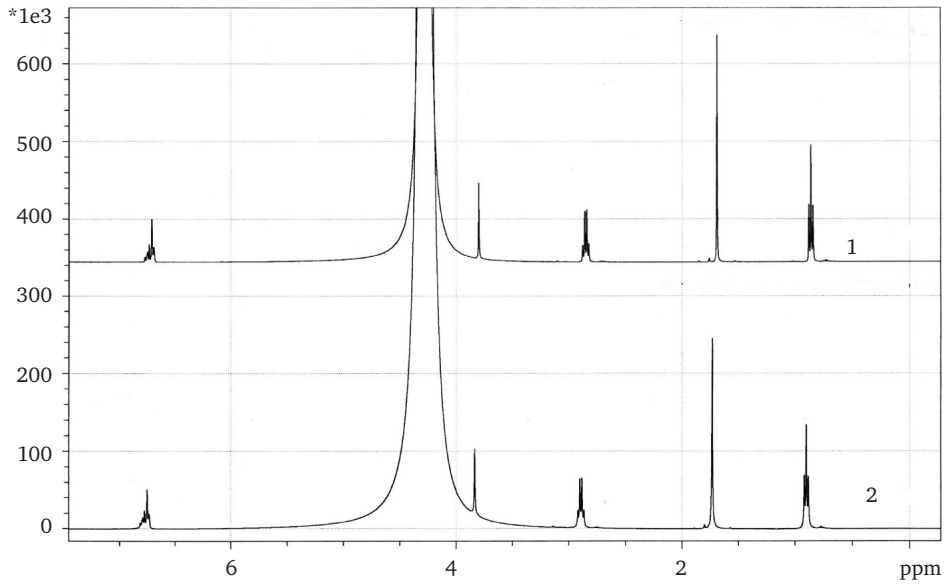

Рис. 5. Фрагменты 1Н ЯМР-спектра образца лидазы, разведенной в 2% растворе лидокаина до (1) и после (2) ультразвукового воздействия.
Fig. 5. The segments of 1N NMR-spectrum of a sample of lydasum dissolved in 2% lidocaine solution before (1) and after (2) ultrasonic treatment

на резонансную частоту 25–26 кГц, амплитудой колебания излучающего волновода инструмента 40–50 мкм. Образцы растворов лекарственных препаратов помещались в ЯМР-анализатор.

Результаты исследований

Результаты исследований оценивались по сравнению характеристик 1Н ЯМР-спектров до и после ультразвукового воздействия. Критерием оценки являлось совпадение либо несовпадение спектральных характеристик образцов лекарственных растворов, которые определяют идентичность их молекулярного химического состава.

Полученные данные относительно молекулярного химического состава каждого из взятых нами лекарственных веществ мы приводим в виде рисунков (рис. 1–5), представляющих собой экспериментально полученные 1Н ЯМР-спектры образцов, где ось *x* – химический сдвиг в ppm; ось *y* – интенсивность сигнала в отн. ед.

Сопоставляя полученные 1Н ЯМР-спектры до и после ультразвукового воздействия с помощью метода наложения графических кривых, мы получили их полное совпадение по всем спектральным характеристикам для каждого, взятого нами, лекарственного препарата.

Выводы

При непрерывном воздействии низкочастотным ультразвуком частотой 25–26 кГц, амплитудой колебания излучающего волновода инструмента 40–50 мкм в течение 120 с (2 мин) на суспензию гидрокортизона, раствор дексаметазона, водный раствор лидазы, 2% раствор лидокаина и смесь лидазы с 2% раствором лидокаина не происходит регистрируемых изменений их молекулярного химического состава.

В обозначенных временных рамках (2 мин) данные лекарственные вещества могут быть использованы при низкочастотной ультразвуковой терапии в оториноларингологии и других областях медицины.

Методика ЯМР-спектроскопии является объективным и достоверным способом определения стабильности (химической устойчивости) молекулярного химического состава лекарственных веществ перед введением их в организм человека с помощью физических технологий. Она может быть рекомендована для проверки практически любых лекарственных препаратов.

Авторы заявляют об отсутствии конфликта интересов.

ЛИТЕРАТУРА

1. Мишенкин Н. В., Драчук А. И., Папулов В. Г. Низкочастотная ультразвуковая терапия и хирургия в оториноларингологии. Новосибирск: Изд-во Новосиб. ун-та, 1992. 196 с.
2. Улащик В. С., Чиркин А. А. Ультразвуковая терапия. Минск: Беларусь, 1983. 253 с.
3. Коркмазов А. М., Гизингер О. А. Обоснование применения низкочастотной ультразвуковой кавитации в раннем послеоперационном периоде ринохирургических больных (обзор). *Российская оториноларингология.* 2017;5:97–107. doi: 10.18692/1810-4800-2017-5-97-107

4. Кротов С. Ю., Кротов Ю. А., Путалова И. Н. Регионарная лимфотропная терапия острого среднего отита с использованием низкочастотного ультразвука. *Российская оториноларингология.* 2013;3:89–93.
5. Щербик Н. В., Конушкин В. А., Староха А. В., Литвак М. М. Сравнительная оценка эффективности ультразвуковой терапии в консервативном лечении экссудативного среднего отита у детей. *Российская оториноларингология.* 2014;2:111–116.
6. Нестерова А. А., Юнусова Д. Р. Способ топического лекарственного воздействия при гнойной патологии носоглотки. *Российская оториноларингология.* 2015;3:95–98.
7. Драго Р. Физические методы в химии. Т. 1. М.: Мир, 1981. 424 с.

REFERENCES

1. Mishenkin N. V., Drachuk A. I., Papulov V. G. *Nizkochastotnaya ul'trazvukovaya terapiya i khirurgiya v otorinolaringologii*. Novosibirsk: Izd-vo Novosib. un-ta, 1992. 196 p. (In Russ.)
2. Ulashchik V. S., Chirkin A. A. Ul'trazvukovaya terapiya. Minsk: Belarus', 1983. 253 p. (In Russ.)
3. Korkmazov A. M., Gizinger O. A. Substantiation of low frequency ultrasoniv cavitation application in the early postoperative period in rhinosurgical patients (review). *Rossiiskaya otorinolaringologiya.* 2017;5:97–107 (in Russ.). doi: 10.18692/1810-4800-2017-5-97-107
4. Krotov S. Yu., Krotov Yu. A., Putalova I. N. Regional lymphotropic therapy of acute otitis media using low-frequency ultrasound. *Rossiiskaya otorinolaringologiya.* 2013;3:89–93. (in Russ.). http://entru.org/en/2013-3.html
5. Shcherbik N. V., Konushkin V. A., Starokha A. V., Litvak M. M. Comparative evaluation of the effectiveness of ultrasound therapy in the conservative treatment of exudative otitis media in children. *Rossiiskaya otorinolaringologiya.* 2014;2:111–116 (in Russ.).
6. Nesterova A. A., Yunusova D. R. The method of topical drug treatment in purulent nasal pathology. *Rossiiskaya otorinolaringologiya*. 2015;3:95–98 (in Russ.).
7. Drago R. *Fizicheskie metody v khimii.* T. 1. M.: Mir, 1981. 424 p. (In Russ.)

Информация об авторах

✉ **Кротов Сергей Юрьевич** – кандидат медицинских наук, ассистент кафедры оториноларингологии, Омский государственный медицинский университет (Россия, 644099, г. Омск, ул. Ленина, д. 12); тел. +7(3812)35-91-63 e-mail: krtvs@mail.ru

Кротов Юрий Александрович – доктор медицинских наук, профессор, заведующий кафедрой оториноларингологии, Омский государственный медицинский университет (Россия, 644099, г. Омск, ул. Ленина, д. 12); тел. +7(903)-926-44-28, e-mail: profkrotov@mail.ru

Дроздов Владимир Анисимович – кандидат химических наук, старший научный сотрудник, зав. лабораторией аналитических и физико-химических методов исследования, Институт проблем переработки углеводородов (Россия, 644040, г. Омск, ул. Нефтезаводская, д. 54); тел. +7(3812) 67-22-16, e-mail: drozdov@hcp.ru

Талзи Валентин Павлович – кандидат химических наук, старший научный сотрудник лаборатории аналитических и физико-химических методов исследования, Институт проблем переработки углеводородов (Россия, 644040, г. Омск, ул. Нефтезаводская, д. 54); тел. +7(3812) 67-22-16, e-mail: vtalsi@ihcp.ru

Information about the authors

✉ **Sergei Yu. Krotov** – MD Candidate, teaching assistant of the Chair of Otorhinolaryngology, Omsk State Medical University (Russia, Omsk, 644099, Omsk, 12, Lenina str.); tel.: +7(3812)35-91-63, e-mail: krtvs@mail.ru

Yurii A. Krotov – MD, Professor, Head of the Chair of Otorhinolaryngology, Omsk State Medical University (Russia, Omsk, 644099, Omsk, 12, Lenina str.); tel.: +7(903)-926-44-28, e-mail: profkrotov@mail.ru

Vladimir A. Drozdov – Candidate of Chemical Sciences, senior research associate, Head of the Laboratory of Analytical and Physico-Chemical Research Methods, Institute of Hydrocarbons Processing of Siberian Branch (Russia, 644040, Omsk, 54, Neftezavodskaia str.); tel.: +7(3812) 67-22-16, e-mail: drozdov@hcp.ru

Valentin P. Talzi – Candidate of Chemical Sciences, senior research associate, Head of the Laboratory of Analytical and Physico-Chemical Research Methods, Institute of Hydrocarbons Processing of Siberian Branch (Russia, 644040, Omsk, 54, Neftezavodskaia str.); tel.: +7(3812) 67-22-16, e-mail: vtalsi@ihcp.ru

УДК 616.22-007.271-009.11-031.5 https://doi.org/10.18692/1810-4800-2019-6-37-42

Баллонная дилатация как метод лечения подскладкового стеноза гортани у больных с гранулематозом с полиангиитом

А. И. Крюков[1], Е. А. Кирасирова[1], Н. В. Лафуткина[1], Р. А. Резаков[1], Р. Ф. Мамедов[1], И. Ф. Аль-Ассаф[1]

[1] Научно-исследовательский клинический институт оториноларингологии им. Л. И. Свержевского, Москва, 117152, Россия
(Директор – заслуженный деятель науки РФ, докт. мед. наук, проф. А. И. Крюков)

Balloon dilatation as a method of treatment of subglottic laryngeal stenosis in the patients with granulomatosis with polyangiitis

A. I. Kryukov[1], E. A. Kirasirova[1], N. V. Lafutkina[1], R. A. Rezakov[1], R. F. Mamedov[1], I. F. Al'-Assaf[1]

[1] Sverzhevskiy Research Clinical Institute of Otorhinolaryngology, Moscow, 117152, Russia

Основными этиологическими причинами развития подскладкового стеноза гортани являются постинтубационные изменения и заболевания системного характера, приводящие к рубцовым явлениям в области подскладкового отдела гортани, которые ведут к появлению дыхательной недостаточности. Целью исследования явилось повышение эффективности лечения больных с подскладковым стенозом гортани, в том числе больных гранулематозом с полиангиитом, при помощи метода баллонного расширения дыхательный путей. Было произведено обследование и лечение 28 пациентов с подскладковым стенозом гортани, этиологическим фактором возникновения стеноза у 8 пациентов являлась длительная интубация, у 12 являлся гранулематоз с полиангиитом, а у 8 пациентов стеноз являлся идиопатическим. Всем пациентам было произведено хирургическое лечение: баллонная дилатация под контролем эндоскопической техники. Результатом баллонной дилатации являлось стойкое расширение просвета подскладкового отдела гортани у всех пациентов без интраоперационных осложнений, что позволяет избежать открытых хирургических вмешательств на гортани. В результате амбулаторного наблюдения осложнение в виде рестенозирования подскладкового отдела встретилось у одного пациента с гранулематозом с полиангиитом, которое было напрямую связано с рецидивом основного заболевания.
Ключевые слова: гранулематоз с полиангиитом, подскладковый стеноз гортани, баллонная дилатация, хирургия.

Для цитирования: Крюков А. И., Кирасирова Е. А., Лафуткина Н. В., Резаков Р. А., Мамедов Р. Ф., Аль-Ассаф И. Ф. Баллонная дилатация как метод лечения подскладкового стеноза гортани у больных с гранулематозом с полиангиитом. *Российская оториноларингология.* 2019;18(6):37–42. https://doi.org/10.18692/1810-4800-2019-6-37-42

The main etiological causes of the development of subglottic stenosis of the larynx are the post-intubation changes and systemic diseases resulting in cicatricial phenomena in the area of the subglottic part of the larynx, that cause respiratory failure. The objective of the study was to improve the efficacy of treatment of the patients with subglottic stenosis of larynx, including the patients with granulomatosis with polyangiitis, using the method of balloon dilatation of respiratory tract. Materials and methods: the authors examined and treated 28 patients with subglottic laryngeal stenosis, an etiological factor of stenosis in 8 patients was prolonged intubation, in 12 other patients it was granulomatosis with polyangiitis, in 8 patients the stenosis was idiopathic. All the patients underwent surgical treatment – balloon dilatation under endoscopic control. Results: the result of balloon dilatation was a persistent expansion of the larynx diameter in all patients without intraoperative complications, thus avoiding open surgical interventions on the larynx. As a result of outpatient follow-up, a complication in the form of restenosis occurred in one patient with granulomatosis with polyangiitis, which was directly related to the recurrence of the underlying disease.
Keywords: granulomatosis with polyangiitis, subglottic laryngeal stenosis, balloon dilatation, surgery.

© Коллектив авторов, 2019

For citation: Kryukov A. I., Kirasirova E. A., Lafutkina N. V., Rezakov R. A., Mamedov R. F., Al'-Assaf I. F. Balloon dilatation as a method of treatment of subglottic laryngeal stenosis in the patients with granulomatosis with polyangiitis. *Rossiiskaya otorinolaringologiya*. 2019;18(6):37–42. https://doi.org/10.18692/1810-4800-2019-6-37-42

Введение

Основными этиологическими причинами развития подскладкового стеноза гортани являются постинтубационные изменения и заболевания системного характера, приводящие к рубцовым явлениям в области подскладкового отдела гортани, которые ведут к появлению дыхательной недостаточности [1].

Гранулематоз с полиангиитом (ГПА) – заболевание идиопатической этиологии, поражающее в основном мелкие сосуды за счет аутоиммунной реакции организма. Заболевание может быть генерализованным – приводить к полиорганной недостаточности – и изолированно поражать верхние дыхательные пути [2].

При ГПА гортань поражается за счет формирования гранулемы в подскладковом отделе. Слизистая оболочка верхних дыхательных путей подвергается язвенно-некротическим изменениям, рубцевание которых является причиной стенозирования дыхательных путей и развития подскладкового стеноза гортани [3, 4].

При развитии подскладковой гранулемы гортани пациенты предъявляют жалобы на охриплость, затруднения дыхания, одышку, хотя и не редки случаи бессимптомного течения. По данным статистики, подскладковая гранулема формируется в первый год заболевания у 17,1% больных, а при последующих – 29,1% [5].

За последние десятилетия отмечается тенденция к увеличению числа больных с ГПА [6].

Гистологическая картина биопсийного материала, взятого из пораженных тканей слизистой оболочки дыхательных путей, характеризуется наличием системного панваскулита с поражением артерий и вен среднего и мелкого калибра, и некротизирующихся полиморфноклеточных гранулем с умеренным или небольшим количеством гигантских клеток типа Лангханса, что документально подтверждает диагноз ГПА [7].

ГПА имеет специфические серологические маркеры: АНЦА антитела к цитоплазме нейтрофилов (ANCA) – anti-PR3 ANCA (антитела к протеиназе-3, c-ANCA) и anti-MPO ANCA (антитела к миелопероксидазе, p-ANCA, которые выявляются у 60–90% пациентов с гистологически подтвержденным ГПА, у остальных больных ANCA могут не определяться [8, 9].

В настоящее время предполагается, что причиной воспаления при ГПА являются именно антинейтрофильные цитоплазматические антитела (ANCAs), которые реагируют с протеиназой-3, ферментом, распространенным в нейтрофильных гранулоцитах [10]. При исследовании in vitro было обнаружено, что ANCAs могут активировать нейтрофилы, увеличивать их адгезию к эндотелию и индуцировать их дегрануляцию, тем самым повреждая эндотелиальные клетки. Теоретически это явление может привести к значительному повреждению стенки сосуда, в частности артериол [11].

Существует прямая корреляция между началом лечения и прогрессированием заболевания: поздняя постановка диагноза способствует развитию генерализованной формы заболевания с постоянной воспалительной гранулематозной реакцией. Изолированная форма заболевания при поражении гортани может привести к поздней постановке диагноза в связи с возможными рисками (асфиксия, отек) при взятии биопсионного материала для патогистологического исследования. В случае прогрессирования стеноза гортани проводится трахеостомия с биопсией подскладкового стеноза гортани, что ведет к установлению диагноза и скорейшему началу терапии [12].

По данным десятилетнего наблюдения, высокая частота рецидивов (90%) ГПА может быть связана с поздним началом терапии, запоздалой диагностикой или с длительностью наблюдения.

Баллонная дилатация (БД) в качестве лечения подскладкового стеноза гортани является результативным и малотравматичным методом после его введения в 1984 году [13]. С появлением баллонов высокого давления баллонная дилатация все чаще используется для лечения подскладкового стеноза гортани. Баллонное расширение дыхательных путей обеспечивает возможность приложения радиальной силы на область стеноза, контролируя усилия, предотвращает возможные сдвиги, создаваемые жесткими расширителями, и позволяет прогнозировать диаметр просвета [14].

Балонная дилатация используется у пациентов разного возраста, позволяет уменьшить размер стеноза, в том числе у больных с ГПА, избегая более инвазивных хирургических вмешательств на гортани, предотвращая возможные осложнения. Показатели эффективности БД сопоставимы с открытыми техниками, такими как ларингопластика с резекцией рубцово-измененных тканей [15].

Цель исследования

Повышение эффективности лечения больных с подскладковым стенозом гортани, в том числе больных гранулематозом с полиангиитом.

Пациенты и методы исследования

В 2017–2019 гг. на базе ГБУЗ НИКИО им. Свержевского под наблюдением находилось 28 пациентов с подскладковым стенозом гортани различной этиологии, 18 женщин и 10 мужчин. Возраст пациентов варьировал от 23 до 62 лет. Этиологией развития подскладкового стеноза гортани у 8 пациентов была длительная интубация, у 12 гранулематоз с полиангиитом и у 8 пациентов стеноз являлся идиопатическим. У 9 пациентов на момент поступления в стационар имелась трахеостома. Все пациенты были обследованы по схеме: клинико-лабораторное обследование, компьютерная томография гортани и трахеи, эндофиброларинготрахеоскопия, функция внешнего дыхания, консультации смежных специалистов.

У всех пациентов по данным эндофиброларинготрахеоскопии визуализировалось валикообразное утолщение слизистой оболочки подскладкового отдела гортани, патологическое содержимое в трахее и главных бронхах не определялось. У всех больных на уровне перстневидного хряща определялось циркулярное сужение просвета за счет утолщения и уплотнения мягких тканей в просвете по данным мультиспиральной компьютерной томографии с трехмерной реконструкцией хрящевого остова, при этом каркасная функция гортани нарушена не была. Протяженность стеноза варьировала от 5 до 10 мм, диаметр просвета в самой узкой части от 4 до 9 мм.

Хирургическое вмешательство проводилось под комбинированным эндотрахеальным наркозом с установкой прямой опорной ларингоскопии под контролем видеоэндоскопической техники, у 9 пациентов интубация была произведена через уже имеющуюся трахеостому. В 14 случаях интубационная трубка заводилась за уровень стеноза через установленный ларингоскоп и в 5 случаях устанавливалась над стенозом. При интубации использовались трубки с внутренним диаметром 5 и 6 мм.

После достижения 100% сатурации кислорода в крови под контролем эндоскопической техники визуализировался участок стеноза. После предварительно удаленной интубационной трубки через суженный участок пропускался баллонный катетер, при помощи шприца манометра в баллон нагнегаталась вода. Затем баллон расширялся до давления 10 атмосфер, которое, как известно, соответствует диаметру, необходимому для расширения стенозированного участка. Процедура длилась 1 мин и повторялась 3 раза через каждые 5 мин после достижения 100% содержания кислорода в крови.

У 10 пациентов во время проведения хирургического вмешательства, до и после него был взят участок слизистой оболочки подскладкового отдела гортани для патогистологического исследования.

Результаты исследования

Результатом баллонной дилатации являлось стойкое расширение просвета подскладкового отдела гортани за счет микроразрывов слизистой оболочки по всему диаметру. Осложнений ни в одном случае выявлено не было: пациентам не требовалась эндотрахеальная интубация после баллонной дилатации.

Все пациенты находились в стационаре 3 суток. Получали системную гормональную терапию (дексаметазон 16 мг в/в в первые сутки и 8 мг – в последующие), антибактериальную и местную противоспалительную за счет введения дексаметазона в послеоперационную область через канал гибкого эндоскопа, также проводились щелочные ингаляции 1 раз в сутки. Эндоскопическое исследование проводилось на 1-е и 3-и сутки после хирургического лечения: у всех пациентов отмечались реактивные явления в виде фибринового налета, отека, гиперемии слизистой оболочки подскладкового отдела гортани. Степень реактивных явлений варьировалась от незначительных до умеренно-выраженных, которые были успешно купированы на фоне проводимой комплексной терапии.

Всем пациентам проводился амбулаторный контроль на 7-е и 14-е сутки после операции, а в последующем ежемесячно в течение года. Пациентам с трахеостомой при отсутствии жалоб на затрудненное дыхание после проведения баллонной дилатации через 2 месяца проводилась пластика трахеального дефекта (рис. 1, 2).

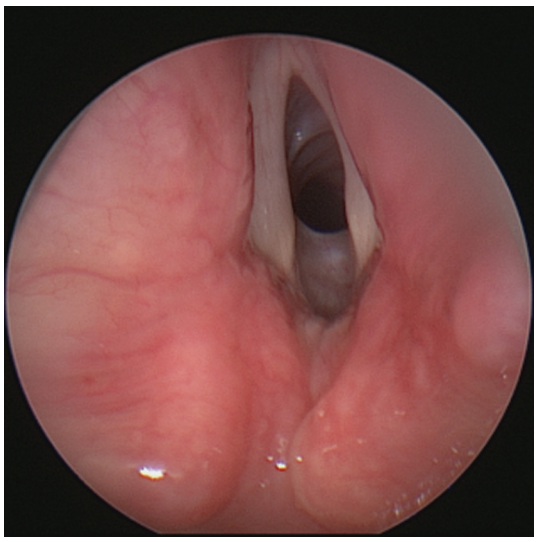

Рис. 1. Эндоскопическая картина гортани до проведения баллонной дилатации: циркулярное сужение подскладкового отдела гортани.

Fig. 1. Endoscopic image of the larynx before balloon dilatation: circular stenosis of subglottic part of the larynx.

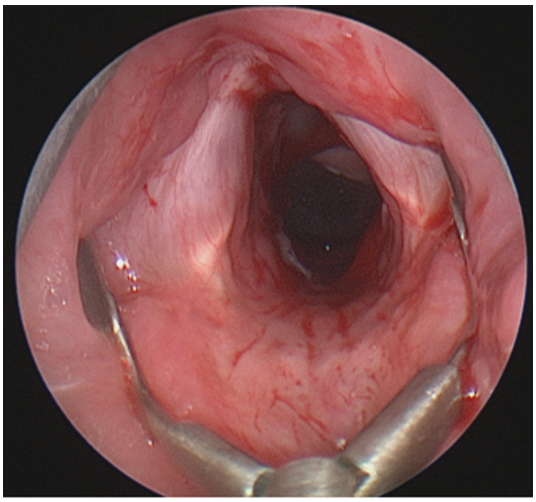

Рис. 2. Эндоскопическая картина гортани после баллонной дилатации: просвет подскладкового отдела гортани расширен до нормальных размеров.
Fig. 2. Endoscopic image of the larynx after balloon dilatation: the lumen of subglottic part of the larynx is expanded to the normal size.

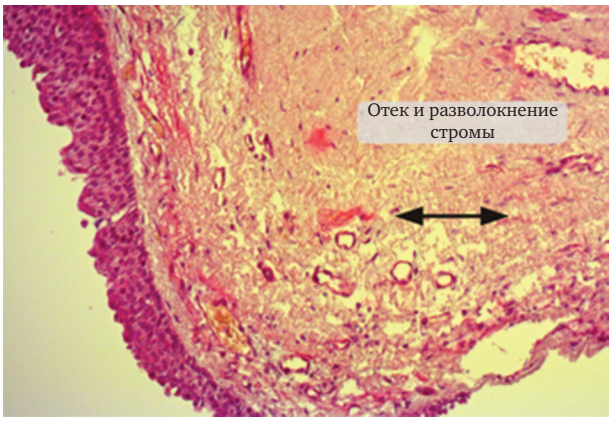

Рис. 3. Фрагмент мягких тканей подскладкового отдела гортани после баллонной дилатации: определяются отек и разволокнение стромы. Окраска гематоксилином и эозином. ×100.
Fig. 3. A fragment of soft tissues of the subglottic part of the larynx after balloon dilatation: edema and dissociation of stroma are visualized. Hematoxylin and eosin. ×100 staining.

В результате амбулаторного наблюдения осложнение в виде рестенозирования подскладкового отдела встретилось у одного пациента с ГПА, которое было напрямую связано с рецидивом основного заболевания, недостаточно поддающегося медикаментозному лечению. Впоследствии пациенту была выполнена открытая ларингопластика (рис. 3).

Ткани подскладкового отдела гортани, взятые на гистологическое исследование до хирургического вмешательства, представляли собой слизистую оболочку гортани, представленную многослойным плоским неороговевающим эпителием с элементами атрофии, в строме отмечалась склеротическая деформация и лимфоцитарная инфильтрация.

По данным патогистологического исследования, выполненного после операции, в слизистой оболочке определялась десквамация покровного эпителия, в подлежащей строме определялись отек, разволокнения и очаговые кровоизлияния.

Заключение

Баллонная дилатация подскладкового отдела гортани доказала себя как высокоэффективный и безопасный метод хирургического лечения. Баллонная дилатация подскладкового стеноза гортани позволила достичь достаточного диаметра просвета гортани за счет микроразрыва соединительной ткани по всему диаметру у всех пациентов, в том числе с гранулематозом с полиангиитом. Низкая частота рестенозирования позволила большинству пациентов избежать альтернативного хирургического метода без каких-либо существенных осложнений.

Авторы заявляют об отсутствии конфликта интересов.

ЛИТЕРАТУРА

1. Абдуллаева Н. Н., Ишмухамедов З. М., Хусниддинов Р. О. Современный взгляд на проблему лечения хронических рубцовых стенозов гортани. *Авиценна*. 2018. 19:8–11. https://avicenna-idp.ru/wp-content/uploads/v19.pdf
2. Бекетова Т. В. Гранулематоз с полиангиитом, патогенетически связанный с антинейтрофильными цитоплазматическими антителами: особенности клинического течения. *Научно-практическая ревматология.* 2012;50(6):19–28. https://doi.org/10.14412/1995-4484-2012-1288
3. Ходош Э. М., Крутько В. С., Ефремова О. А. Гранулематоз с полиангиитом (Вегенера) и системные васкулиты: многостронний взгляд на проблему (обзор литературы). *Научные ведомости Белгородского государственного университета.* Серия: Медицина. Фармация. 2017;19(268):40–53. http://nv.bsu.edu.ru/nv/mag/05/archive/
4. Семенкова Е. Н. Системные некротизирующие васкулиты. М.: Русский врач, 2001. 96 с.
5. Leavitt R. Y., Fauci A. S., Bloch D. A., Michel B. A., Hunder G. G., Arend W. P. The American College of Rheumatology 1990 criteria for the classification of Wegener's granulomatosis. *Arthritis and Rheumatism.* 1990:33(8):1101–1107.
6. Bosch X., Guilabert A., Espinosa G., Mirapeix E. Treatment of antineutrophil cytoplasmic antibody associated vasculitis: a systematic review. *JAMA*. 2007;298(6):655–669.
7. Зербино Д. Д., Зимба Е. А. Патоморфология сосудов при гранулематозе с полиангиитом (болезнь Вегенера). *Архив патологии*. 2015;77(5):9–13. doi: 10.17116/patol20157759-13

8. Беловол А. Н., Князькова И. И., Шаповалова Л. В. Гранулематоз Вегенера (гранулематоз с полиангиитом). *Практическая ангиология*. 2012;1/2:27–36. https://angiology.com.ua/ua-issue-article-464#Granulematoz-Vegenera-granulematoz-s-poliangiitom-
9. Seo P., Stone J. H. The antineutrophil cytoplasmic antibody-associated vasculitides. *The American Journal of Medicine*. 2004;117(1):39–50.
10. Finkielman J. D. ANCA are detectable in nearly all patients with active severe Wegener's granulomatosis. *The American Journal of Medicine.* 2007;120(7):643, e9–e14.
11. Моисеев С. В., Новиков П. И., Мешков А. Д., Иваницкий Л. В. АНЦА-ассоциированные васкулиты: спорные вопросы классификации, диагностики и оценки активности и современные подходы к лечению. *Клиническая фармакология и терапия.* 2014;23(1):44–50. https://elibrary.ru/item.asp?id=22541273
12. Grillo H. C., Mathisen D. J., Ashiku S. K., Wright C. D., Wain J. C. Successful treatment of idiopathic laryngotracheal stenosis by resection and primary anastomosis. *Ann Otol Rhinol Laryngol*. 2003. Sep;112(9 Pt 1):798–800.
13. Cohen M. D., Weber T. R., Rao C. C. Balloon dilatation of tracheal and bronchial stenosis. *AJR Am J Roentgenol.* 1984. Mar;142(3):477–478.
14. Кривопалов А. А., Брайко И. И., Шамкина П. А., Канина А. Д. Хирургическое лечение двусторонних паралитических стенозов гортани. *Российская оториноларингология.* 2019;18(3):79–92. doi: 10.18692/1810-4800-2019-3-79-86
15. Климов А. Н., Ушаков В. С., Куц Б. В., Дворянчиков В. В. Эндопротезирование как метод выбора в реабилитации пациентов с рубцовыми стенозами гортани и трахеи. *Российская оториноларингология.* 2015;4(77):60–64. http://entru.org/files/preview/2015/04/j_rus_LOR_4_2015.pdf

REFERENCES

1. Abdullaeva N. N., Ishmukhamedov Z. M., Khusniddinov R. O. A modern look at the problem of treating chronic cicatricial stenosis of the larynx. *Avicenna*. 2018; 19:8–11. (in Russ.). https://avicenna-idp.ru/wp-content/uploads/v19.pdf
2. Beketova T. V. Granulomatosis with polyangiitis, which is pathogenetically associated with antineutrophil cytoplasmic antibodies: clinical features. *Rheumatology Science and Practice.* 2012;50(6):19-28. (In Russ.) https://doi.org/10.14412/1995-4484-2012-1288
3. Khodosh E. M., Krut'ko V. S., Efremova O. A. Granulematosiswithpolyangitis (vegenera) andsystemicvascules: a multilateral view of the problem (review of literature). *Nauchnye vedomosti Belgorodskogo gosudarstvennogo universiteta.* Seriya: Meditsina. Farmatsiya. 2017;19(268):40–53. (in Russ.). http://nv.bsu.edu.ru/nv/mag/05/archive/
4. Semenkova E. N. *Sistemnye nekrotiziruyushchie vaskulity*. M.: Russkii vrach, 2001. 96 p. (in Russ.).
5. Leavitt R. Y., Fauci A. S., Bloch D. A., Michel B. A., Hunder G. G., Arend W. P. The American College of Rheumatology 1990 criteria for the classification of Wegener's granulomatosis. *Arthritis and Rheumatism.* 1990:33(8):1101–1107.
6. Bosch X., Guilabert A., Espinosa G., Mirapeix E. Treatment of antineutrophil cytoplasmic antibody associated vasculitis: a systematic review. *JAMA*. 2007;298(6):655–669.
7. Zerbino D. D., Zimba E. A. Morphological pathology of vessels in granulomatosis with polyangiitis (Wegener's disease). *Arhiv patologii.* 2015;77(5):9–13 (in Russ.). doi: 10.17116/patol20157759-13
8. Belovol A. N., Knyaz'kova I. I., Shapovalova L. V. Granulematoz Vegenera (granulematoz s poliangiitom). *Prakticheskaya angiologiya.* 2012;1/2:27–36. (in Russ.). https://angiology.com.ua/ua-issue-article-464#Granulematoz-Vegenera-granulematoz-s-poliangiitom-
9. Seo P., Stone J. H. The antineutrophil cytoplasmic antibody-associated vasculitides. *The American Journal of Medicine.* 2004;117(1):39–50.
10. Finkielman J. D. ANCA are detectable in nearly all patients with active severe Wegener's granulomatosis. The American Journal of Medicine. 2007;120(7):643, e9–e14.
11. Moiseev S. V., Novikov P. I., Meshkov A. D., Ivanitskii L. V. ANCA-associated vasculitides: classification, diagnosis, assessment of activity and treatment. *Klinicheskaya farmakologiya i terapiya*. 2014;23(1)44–50. (in Russ.).
12. Grillo H.C., Mathisen D.J., Ashiku S.K., Wright C.D., Wain J.C. Successful treatment of idiopathic laryngotracheal stenosis by resection and primary anastomosis // Ann Otol Rhinol Laryngol. 2003 Sep; 112 (9 Pt 1), P. 798-800.
13. Cohen M. D., Weber T. R., Rao C. C. Balloon dilatation of tracheal and bronchial stenosis. *AJR Am J Roentgenol.* 1984. Mar;142(3):477–478.
14. Krivopalov A. A., Braiko I. I., Shamkina P. A., Kanina A. D. Surgical treatment of bilateral paralytic laryngeal stenosis. *Rossiiskaya otorinolaringologiya.* 2019;18(3):79–86. (in Russ.) https://doi.org/10.18692/1810-4800-2019-3-79-86
15. Klimov A. N., Ushakov V. S., Kuts B. V., Dvoryanchikov V. V. Endoprosthetics as a method of choice in rehabilitation of patients with cicatricial laryngotracheal stenosis. *Rossiiskaya otorinolaringologiya.* 2015;4(77):60–64. http://entru.org/files/preview/2015/04/j_rus_LOR_4_2015.pdf

Информация об авторах

Кирасирова Елена Анатольевна – доктор медицинских наук, профессор, руководитель отдела реконструктивной хирургии полых органов шеи, Научно-исследовательский клинический институт оториноларингологии им. Л. И. Свержевского (117152, Россия, Москва, Загородное шоссе, д. 18А, стр. 2); тел.: 8-916-307-44-65, e-mail: 43lor@mail.ru

ORCID: https: //orcid.org/0000-0003-4795-4445

Резаков Руслан Анатольевич – кандидат медицинских наук, научный сотрудник, Научно-исследовательский клинический институт оториноларингологии им. Л. И. Свержевского (117152, Россия, Москва, Загородное шоссе, д. 18А, стр. 2); тел.: 8-905-549-15-25, e-mail: 43lor@mail.ru

ORCID: https: //orcid.org/0000-0003-2161-9534

Мамедов Рамис Фирудунович – кандидат медицинских наук, научный сотрудник, Научно-исследовательский клинический институт оториноларингологии им. Л. И. Свержевского (117152, Россия, Москва, Загородное шоссе, д. 18А, стр. 2); тел.: 8-926-317-73-40, e-mail: 43lor@mail.ru

ORCID: https: //orcid.org/0000-0003-4309-7482

Лафуткина Надежда Васильевна – кандидат медицинских наук, старший научный сотрудник, Научно-исследовательский клинический институт оториноларингологии им. Л. И. Свержевского (117152, Россия, Москва, Загородное шоссе д. 18А, стр. 2); тел.: 8-916-798-65-57, e-mail: 43lor@mail.ru

ORCID: https: //orcid.org/0000-0002-2919-2304

✉ **Аль-Ассаф Ильяс Файсалович** – врач-оториноларинголог, Научно-исследовательский клинический институт оториноларингологии им. Л. И. Свержевского (117152, Россия, Москва, Загородное шоссе д. 18А, стр. 2); тел.: 8-962-998-19-92, e-mail: ilyaassaf@ya.ru

ORCID: https: //orcid.org/0000-0001-7272-1390

Information about the authors

Elena A. Kirasirova – MD, Professor, Sverzhevskiy Otorhinolaryngology Healthcare Research Institute of the Department of Healthcare of Moscow (Russia, 117152, Moscow, 18a/2, Zagorodnoe Shosse str.), Head of the Department of Hollow Neck Organs Surgery, tel.: 8-916-307-44-65, e-mail: 43lor@mail.ru

https://orcid.org/0000-0003-4795-4445

Ruslan A. Rezakov – MD Candidate, Sverzhevskiy Otorhinolaryngology Healthcare Research Institute of the Department of Healthcare of Moscow (Russia, 117152, Moscow, 18a/2, Zagorodnoe Shosse str.), research associate, tel.: 8-905-549-15-25, e-mail: 43lor@mail.ru

https://orcid.org/0000-0003-4309-7482

Ramis F. Mamedov – MD Candidate, Sverzhevskiy Otorhinolaryngology Healthcare Research Institute of the Department of Healthcare of Moscow (Russia, 117152, Moscow, 18a/2, Zagorodnoe Shosse str.), research associate, tel.: 8-926-317-73-40, e-mail: 43lor@mail.ru

https://orcid.org/0000-0003-4309-7482

Nadezhda V. Lafutkina – MD Candidate, Sverzhevskiy Otorhinolaryngology Healthcare Research Institute of the Department of Healthcare of Moscow (Russia, 117152, Moscow, 18a/2, Zagorodnoe Shosse str.), senior research associate, tel.: 8-916-798-65-57, e-mail: 43lor@mail.ru

https://orcid.org/0000-0002-2919-2304

✉ **Ilias F. Al-Assaf** – otorhinolaryngologist, Sverzhevskiy Otorhinolaryngology Healthcare Research Institute of the Department of Healthcare of Moscow (Russia, 117152, Moscow, 18a/2, Zagorodnoe Shosse str.); tel.: 8-962-998-19-92, e-mail: ilyaassaf@ya.ru

https://orcid.org/0000-0001-7272-1390

УДК 616.211-002.253-07:004.89 https://doi.org/10.18692/1810-4800-2019-6-43-52

Использование нейронной сети для совершенствования дифференциальной диагностики хронического аллергического и хронического вазомоторного ринита

Г. М. Портенко[1], Г. П. Шматов[2]

[1] *Тверской государственный медицинский университет, г. Тверь, 170100, Россия (Зав. каф. оториноларингологии – засл. врач РФ, проф. Г. М. Портенко)*

[2] *Тверской государственный технический университет, г. Тверь, 170026, Россия (Зав. каф. информатики и прикладной математики – проф. Н. К. Жиганов)*

The use of neural network for improvement of differential diagnostics of chronic allergic and chronic vasomotor rhinitis

G. M. Portenko[1], G. P. Shmatov[2]

[1] *Tver State Medical University, Tver, 170100, Russia*

[2] *Tver State Technical University, Tver, 170026, Russia*

Клинические симптомы хронического аллергического ринита (АРинит) и хронического вазомоторного ринита (ВРинит) являются настолько сходными, что приводят к субъективной постановке диагноза. Были попытки привнести ясность в данную проблему с помощью статистики. Однако в процессе использования статистических методов (в основе которых лежит выборочный метод) возникают сложности, обусловленные целым рядом объективных причин. Это сильная изменчивость исследуемых признаков (симптомов) ввиду влияния большого количества неуправляемых и неконтролируемых факторов, проблемы обработки выборок малого объема. Кроме того, выборки, полученные путем использования фактической совокупности пациентов в определенной больнице или клинике, в общем, не являются случайными и однородными. Различные факторы (субъективизм: в жалобах, анамнезе, в осмотре пациента врачом), влияющие на отбор пациентов, приводят к формированию определенной группы пациентов, которые не являются репрезентативными представителями генеральной совокупности. Постоянный патоморфоз заболеваний делает особенно актуальным поиск других методов и технологий, позволяющих учитывать влияние различных факторов на течение патологического процесса. В последнее время получают развитие и применение технологии искусственных нейронных сетей. Разработана многослойная искусственная нейронная сеть прямого распространения, с помощью которой проведена классификация пациентов с хроническим аллергическим и хроническим вазомоторным ринитом. Полученные результаты указывают на сложные связи симптомов этих двух форм ринита. Изучены категории симптомов аллергического и вазомоторного ринита: «жалобы», «анамнез», «объективный статус» – с позиции влияния степени субъективизма (высокая, средняя, низкая) на точность принятия решения по установлению дифференциального диагноза патологии. Установлено, что минимальной степенью субъективизма (низкая, 2,27%) обладает категория симптомов «объективный статус». Применение к выходным результатам нейронной сети операции логической фильтрации позволило выявить в группах больных аллергическим и вазомоторным ринитом иную форму – смешанный ринит. Предложенная технология снижает субъективизм в постановке дифференциального диагноза форм ринита.

Ключевые слова: аллергический ринит, вазомоторный ринит, смешанный ринит, нейронная сеть, классификация, информационно значимые симптомы.

Для цитирования: Портенко Г. М., Шматов Г. П. Использование нейронной сети для совершенствования дифференциальной диагностики хронического аллергического и хронического вазомоторного ринита. *Российская оториноларингология.* 2019;18(6):43–52. https://doi.org/10.18692/1810-4800-2019-6-43-52

© Коллектив авторов, 2019

The clinical symptoms of chronic allergic rhinitis (A-rhinitis) and chronic vasomotor rhinitis (V-rhinitis) are so similar that it results in subjective diagnosis. There have been attempts to clarify this problem with the help of statistics. However, in the process of using statistical methods (which are based on the selective method), there arise some difficulties due to a number of objective reasons. They are the high variability of the studied characteristics (symptoms) due to the effect of a great number of uncontrolled factors; the problems of processing of small-volume samplings. Moreover, the samples obtained by using the actual population of patients in a particular hospital or clinic are, in general, neither random nor homogeneous. Various factors (the subjectivism in complaints, anamnesis, in the examination of patient by a doctor), affecting the selection of patients, resulting in the formation of a certain group of patients who are not the representatives of the general population. The constant pathomorphism of the diseases makes the search for other methods and technologies that allow considering the effect of various factors on the course on the pathological process especially relevant. The developing techniques of artificial neural networks have been widely used these days. The authors have developed a multilayer artificial feedforward neural network that provided a classification of patients with chronic allergic and chronic vasomotor rhinitis. The results indicate the complex interrelations between the symptoms of these two forms of rhinitis. The authors have studied the following categories of allergic and vasomotor rhinitis symptoms: “Complaints”, “Anamnesis”, “Objective Status” from the viewpoint of effect of the degree of subjectivism (“high”, “medium”, “low”) on the accuracy of the decision as to the differential diagnosis of the pathology. It has been established that the minimum degree of subjectivism (“low”, 2.27%) refers to the category of “Objective Status” symptoms. The application of logical filtration operation to the output results of the neural network made it possible to identify another form in the groups of patients with allergic and vasomotor rhinitis – the mixed rhinitis. The suggested technology reduces subjectivity in differential diagnostics of the forms of rhinitis.
Keywords: allergic rhinitis, vasomotor rhinitis, mixed rhinitis, neural network, classification, information-relevant symptoms.

For citation: Portenko G. M., Shmatov G. P. The use of neural network for improvement of differential diagnostics of chronic allergic and chronic vasomotor rhinitis. *Rossiiskaya otorinolaringologiya*. 2019;18(6):43–52. https://doi.org/10.18692/1810-4800-2019-6-43-52

В последнее время сформулирована новая концепция «единого заболевания объединенных дыхательных путей», то есть единой болезни. Большая роль при этом отводится аллергическому риниту [1].

В настоящее время клинические симптомы хронического аллергического ринита (АРинит) и хронического вазомоторного ринита (ВРинит) являются настолько сходными, что возникающие трудности при диагностике данных ринитов приводят к субъективной постановке диагноза в зависимости от предпочтений и знаний практического оториноларинголога. Были попытки привнести ясность в данную проблему с помощью статистики. Однако в процессе использования статистических методов (в основе которых лежит выборочный метод) возникают сложности, обусловленные целым рядом объективных причин: сильная изменчивость исследуемых признаков (симптомов) ввиду влияния большого количества неуправляемых и неконтролируемых факторов; проблемы обработки выборок малого объема. Кроме того, выборки, полученные путем использования фактической совокупности пациентов в определенной больнице или клинике, в общем, не являются случайными однородными. Причина в том, что различные факторы (субъективизм: в жалобах, анамнезе, в осмотре пациента врачом), влияющие на отбор пациентов, приводят к формированию определенной группы пациентов, которые не являются репрезентативными представителями генеральной совокупности. Одновременно наблюдается постоянный патоморфоз заболеваний, что делает особенно актуальным поиск других методов и технологий, позволяющих учитывать влияние различных факторов на течение патологического процесса.

В последнее время получает развитие и применение технологии искусственных нейронных сетей. Нейронные сети – это раздел искусственного интеллекта, в котором для обработки результатов наблюдений используются явления, аналогичные происходящим в нейронах живых существ. Другое не менее важное свойство нейронной сети – способность к обучению. Натренированная на ограниченном множестве (выборке) данных сеть способна обобщать полученную информацию и показывать хорошие результаты на данных, не использовавшихся в процессе обучения [2]. Нейронные сети с успехом используются в системах медицинской постановки диагнозов, определения прогноза заболевания, для разработки индивидуальных рекомендаций с учетом специфических особенностей пациентов [3, 4] и в решении других клинических задач [5].

Цель исследования

Провести классификацию общепринятых симптомов хронического аллергического ринита и хронического вазомоторного ринита с помощью разработанной, обученной и протестированной компьютерной модели искусственной нейронной сети, которая за счет машинного обучения способна минимизировать субъективизм при постановке дифференциального диагноза.

Пациенты и методы исследования

Исследование проводилось на базе ГБУЗ «Областная клиническая больница» (ОКБ) г. Твери. Носило одномоментный, наблюдательный характер во время стационарного лечения пациентов с аллергическим и вазомоторным ринитами в оториноларингологическом отделении в период с сентября 2012 по май 2014 г.

Для выполнения исследования было обследовано 172 пациента женского пола: 128 с диагнозом ВРинит и 44 женщины с диагнозом АРинит в возрасте от 18 до 71 года, поступивших на стационарное лечение в оториноларингологическое отделение ГБУЗ ОКБ г. Твери.

На каждого пациента заполнялась разработанная карта обследования по 39 симптомам, которые, по данным научной литературы, наиболее часто используют врачи для диагностики этих заболеваний. Симптомы были распределены по категориям: «жалобы» (12 симптомов), «анамнез» (10 симптомов), «объективный статус» (к которому были отнесены также и лабораторные анализы 17 симптомов). Все пациенты проходили комплексное обследование по общепринятым методикам.

Результаты обследования

Данные анкетирования первичных и текущих пациентов накапливались, хранились и извлекались по запросу из разработанной для этого исследования базы данных (свидетельство о государственной регистрации базы данных № 2015620310 от 18 февраля 2015 г.). База данных размещена в рабочих листах книги табличного процессора Microsoft Excel 2007 в виде двух списков: «ВРинит», «АРинит». Значениями полей симптомов являлись элементы множества {0, 1} (0 – симптом у больного отсутствует, 1 – симптом у больного имеется).

В исследовании в качестве вычислительного средства использовался персональный компьютер IBM PC с операционной системой Windows 7 x64. Инструментом и средой аналитического исследования являлась матричная система компьютерной математики и моделирования MATLAB с пакетом программного расширения Statistics and Machine Learning Toolbox.

Результаты и обсуждение

Извлеченные из базы данных многомерные выборки больных ВРинит – 39×128 и АРинит – 39×44 в силу большой разности в объемах не могли быть применены для обучения нейронной сети. Размер выборки АРинит увеличили троекратно (39×132) аналитико-статистическим методом бутстреп [6, 7]. Применение метода бутстреп дает гарантию того, что в случае выборок малого объема статистическая оценка параметров увеличенной выборки с большой вероятностью совпадет с истинным значением параметра для всей совокупности. Общий список симптомов представлен в табл. 1.

Анализ информативности симптомов заболевания для оториноларинголога представляет собой сложную медико-биологическую задачу, в связи с тем что симптомы зачастую функционально не связаны друг с другом, имеют слабую связь или практически ее отсутствие. Кроме того, история возникновения симптома обладает разной степенью субъективизма, который существенно влияет на ошибку диагностики заболевания. Суть диагностики состоит в том, чтобы на основании распознавания (классификации) симптомов установить сущность патологического процесса.

По степени снижения субъективности категорий симптомов их можно расположить в следующей последовательности:

– высокая – категория «анамнез» (совокупность сведений о больном и развитии заболевания, полученных при опросе самого пациента и знающих его лиц и используемых для становления диагноза);

– средняя – категория «жалобы» (неспособность пациента четко выразить словами свои ощущения);

– низкая – «объективный статус» (ошибки врача при осмотре пациента, технические и методические ошибки лабораторной аппаратуры).

В настоящем исследовании нейронную сеть мы будем строить для категории симптомов с низкой субъективностью «объективный статус».

В задаче классификации форм ринита входные данные нейронной сети представляют собой векторы, компоненты которых являются симптомами распознаваемых форм ринита (АРинит, ВРинит).

Для решения нашего исследования создадим двухслойную сеть прямого распространения (рис. 1) с одним скрытым слоем (17 нейронов) и выходным слоем (2 нейрона), так как входные данные необходимо разделить на два класса ринита: АР*, ВР*. Архитектура нейронной сети реализуется функцией.

patternnet (hiddenSizes, trainFcn, performFcn), где hidden Sizes – количество нейронов в скрытом слое = 17; trainFcn – функция обучения = ‘trainlm’; performFcn – среднеквадратическая ошибка классификации = ‘msc’.

В скрытом слое используется гиперболическая тангенциальная функция активации:

$$\mathrm{tansig}(x)=\frac{2}{1+e^{-2x}}-1,$$

в выходном слое – функция активации с мягким максимумом:

Таблица 1

Общий список симптомов, используемых в исследовании

Table 1

The general list of symptoms used in the study

#	Название симптома	АРинит	ВРинит
		n = 132	*n* = 128
	Жалобы		
1	Затруднение носового дыхания, постоянное	83	59
2	Затруднение носового дыхания, периодическое	49	49
3	Изменение носового дыхания при перемене положения головы во время сна	37	48
4	Ринорея с водянистым отделяемым	68	50
5	Заложенность носа, непостоянная	40	39
6	Заложенность носа, выраженная	61	48
7	Ощущение густой слизи, стекающей в глотку	28	50
8	Чихание, приступообразное	97	44
9	Чихание, редкое	29	50
10	Зуд в носу	71	24
11	Дневной ритм	83	42
12	Ночной ритм	39	58
	Анамнез		
13	Заболевание возникло после стресса	23	26
14	Поллиноз	29	0
15	Положительный аллергологический анамнез, собственный	75	16
16	Положительный аллергологический анамнез, семейный	46	32
17	Аллергологический анамнез, отрицательный	3	63
18	Кожные пробы, положительные	29	0
19	Частые ОРВИ (2 раза и более в год)	25	37
20	Атонический дерматит	19	4
21	Конфликтная ситуация дома	22	19
22	Конфликтная ситуация на работе	25	17
	Объективный статус		
23	Набухание носовых раковин	31	52
24	Гиперемия слизистой оболочки носовых раковин	30	21
25	Бледность слизистой оболочки носа	54	25
26	Отечность слизистой оболочки носа	65	7
27	Цианотичность слизистой оболочки носа	34	29
28	Сизые пятна Воячека	0	55
29	Положительная проба с адреналином	25	84
30	Отрицательная проба с адреналином	107	43
31	Отделяемое водянистое	78	38
32	Отделяемое светлое	26	39
33	Отделяемое слизисто-водянистое	28	22
34	Шип носовой перегородки	2	8
35	Искривление носовой перегородки	35	43
36	Эозинофилия в крови	75	18
37	Лимфоцитоз	2	35
38	Кожные пробы, положительные	27	0
39	Эозинофилия в отделяемом из носа (более 5 в поле зрения)	67	35

$$\text{softmax}(z_i) = e^{z_i} \Big/ \sum_{i=1}^{N} e^{z_i} .$$

Функция обучения trainlm возвращает веса и смещения нейронной сети, используя алгоритм оптимизации Левенберга–Марквардта. Алгоритм разработан так, чтобы минимизировать среднеквадратическую ошибку (mse) в предположении, что моделируемая сетью функция является линейной. Вблизи точки минимума это предположение выполняется с большой точностью. Вдали от минимума это предположение может быть неправильным. Поэтому метод Левенберга–Марквардта находит компромисс между линейной моделью и градиентным спуском. Шаг делается только в том случае, если он уменьшает ошибку

$$\text{mse} = \frac{1}{n}\sum_{i=1}^{n}\left(y_i - \hat{y}\right)^2,$$

где y_i – требуемое (целевое) значение выхода i сети при подаче примера n; $\hat{y}$ – реальное значение выхода i сети при подаче примера n.

В процессе обучения при неизменных весах на вход сети подаются все обучающие примеры и вычисляется усредненная по всем весам ошибка сети. Значение ошибки используется для корректировки весов. Затем снова повторяется цикл обучения, пока ошибка не станет малой. Процедура предъявления сети всего набора обучающих данных называется эпохой. Такой режим обучения часто называют пакетным.

Обучение нейронной сети происходит на трех наборах (выборках) данных: обучающий набор – 70%, проверочный набор – 25%, который используются, чтобы оценить обобщающие свойства сети и остановить обучение, когда обобщение прекращает улучшаться, и тестовый набор – 5%, не оказывающий влияния на обучение, но служащий для проверки на данных, которые не использовались в обучении сети.

М-файл программы нейронной сетинet.m.

```
loadBP_AP.mat% Ввод данных
X = [BPAP]; % Входные данные
T = zeros(2,260);% Целевые данные
T(1,:128) = 1; T(2,129:260) = 1;
net = patternnet(17,'trainlm','mse');% Создание архитектуры сети (net)
net.layers{1}.transferFcn = 'tansig';% Функция активации скрытого слоя
net.layers{2}.transferFcn = 'softmax';% Функция активации выходного слоя
net.divideParam.trainRatio = 70/100; % Обучающий набор данных, 70%
net.divideParam.valRatio = 25/100; % Проверочный набор данных, 25%
net .divideParam.testRatio = 5/100; % Тестовый набор данных, 5%
net.trainParam.epochs = 50;% Число эпох обучения
[net,tr] = train(net,X,T);% Обучение нейронной сети
Y = net(X);% Тестирование нейронной сети
e = gsubtract(T,Y);
performance = perform(net,T,Y); % Ошибка 'mse'
tind = vec2ind(T);yind = vec2ind(Y);
percentErrors = sum(tind ~= yind)/numel(tind);
% Ошибка классификации, %
```

Программа выводит суммарные результаты обучения: для обучающего, проверочного, тестового набора, значения среднеквадратической ошибки mse по проверочному набору (performance = 5%) и доля неправильно классифицированных примеров (percentErrors = 2,31%). На рис. 2 приведен график обучения нейронной сети, показывающий поведение ошибки mse обучения на обучающем, контрольном и тестовом наборах.

Качество классификации нейронной сетью удобно оценить с помощью матрицы несоот-

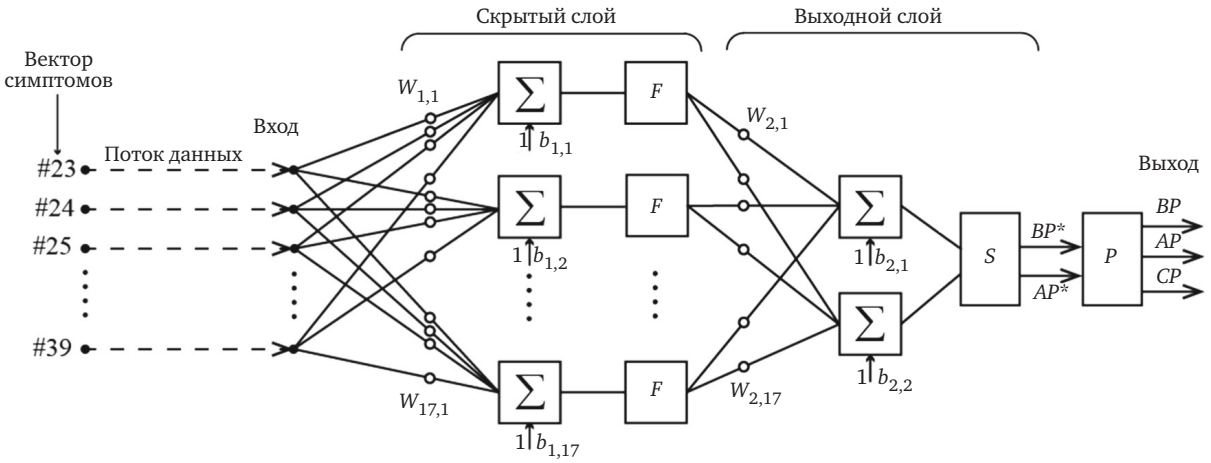

Рис. 1. Архитектура нейронной сети.
Fig. 1. Neural network architecture.

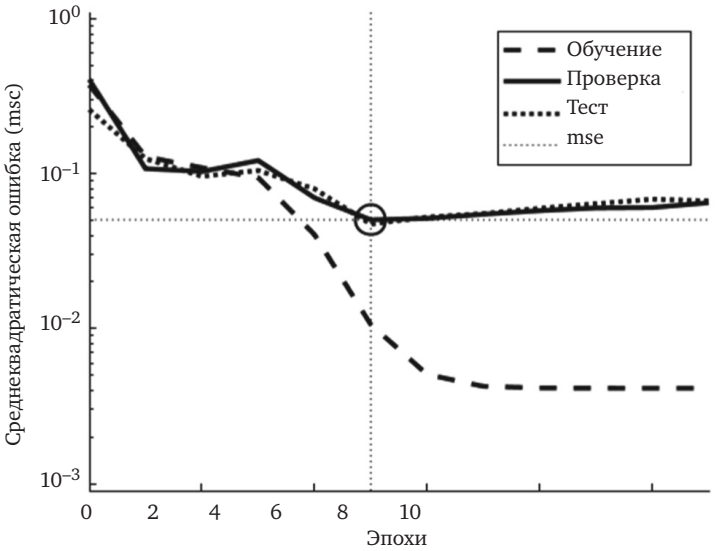

Рис. 2. Процесс обучения нейронной сети.
Fig. 2. The process of neural network training.

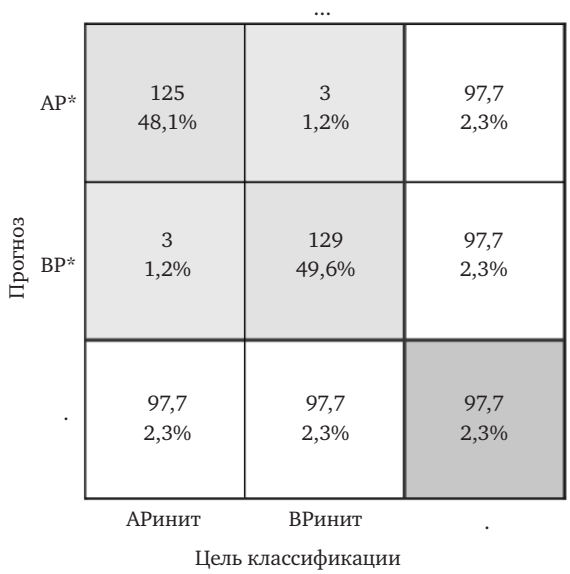

Рис. 3. Матрица несоответствий результатов классификации.
Fig. 3. Classification results confusion matrix.

ветствий (ошибок) (рис. 3). Элементы матрицы отображает результаты отнесения наблюдений к тому или иному классу. Столбцы матрицы соответствуют целевым классам (АРинит, ВРинит), а строки – фактическим классам (АР*, ВР*). Матрица несоответствий построена для суммарного множества, состоящего из множеств данных: обучающего набора, проверочного набора и тестового набора.

Матрица несоответствий показывает нам количество правильно и неправильно классифицированных форм ринита по сравнению с фактическими результатами.

Аналогом матрицы несоответствий является таблица сопряженности 2×2, которая позволяет проводить подробный анализ результатов классификации (табл. 2).

Поясним обозначения, приведенные в табл. 2:

– TP – верно классифицированные положительные примеры (АРинит), так называемые истинноположительные случаи;

– TN – верно классифицированные отрицательные примеры (ВРинит), так называемые истинноотрицательные случаи;

– FN – положительные примеры (АРинит), классифицированные как отрицательные; это так

Таблица 2

Классификация для двух форм ринита (первая положительная – АРинит, вторая отрицательная – ВРинит)

Table 2

Classification for two forms of rhinitis (first positive one refers to A-rhinitis, second negative one refers to V-rhinitis)

		Цель классификации		
		АРинит	ВРинит	
Прогноз	АР*	125 TP	3 FP	128 TP + FP
	ВР*	3 FN	129 TN	132 FN + TN
		128 TP + FN	132 FP + TN	

называемый ложный пропуск – интересующее нас событие (АРинит) ошибочно не обнаруживается (ложноотрицательные случаи);

– FP – отрицательные примеры (ВРинит), классифицированные как положительные (АРинит); это ложное обнаружение, так как при отсутствии события ошибочно выносится решение о его присутствии (ложноположительные случаи).

При анализе чаще оперируют не абсолютными показателями, а относительными – долями, выраженными в процентах.

Чувствительность – это доля истинноположительных случаев (АРинит):

$$TPR = TP / (TP + FN) \cdot 100 = 97{,}66\%.$$

Специфичность – доля истинноотрицательных случаев (ВРинит), которые были правильно классифицированны:

$$SPC = TN / (FP + TN) \cdot 100 = 97{,}73\%.$$

Ошибка I рода – ложноотрицательный случай:

$$FNR = FP / (FP + TN) = 2{,}27\% .$$

Ошибка II рода – ложноположительный случай:

$$FPR = FN / (TP + FN) = 2{,}34\%.$$

Точность – безошибочность:

$$ACC = (TP + TN) / (TP + TN + FP + FN) \cdot 100 = 97{,}69\%.$$

Коэффициент корреляции Мэтьюса

$$MCC = TP \cdot TN - FP \cdot FN / \mathrm{sqrt}((TP + FP) \cdot (TP + FN) \cdot (TN + FP) \times (TN + FN)) = 0{,}954.$$

Коэффициент корреляции Мэтьюса используется как мера качества бинарных классификаторов. Коэффициент корреляции Мэтьюса по сути является значением коэффициента корреляции между –1 и +1.

На основе приведенных расчетов применение нейронной сети для классификации форм ринита (АРинит и ВРинит) следует признать весьма эффективным. Форма АРинита выявлена на 97,66%. Ошибки отнесения формы АРинит к форме ВРинит с вероятностью 2,27%. Точность классификации очень высокая – 97,69%. Только 2,31% случаев обучающей выборки классифицировано ошибочно. Коэффициент корреляции Мэтьюса, равный 0,954, указывает на высокие классификационные свойства нейронной сети.

Положительный исход в нейросетевом классификаторе обычно кодируется единицей, а отрицательный – (–1). Но выход нейрона с функцией активации tansig никогда не будет иметь точного значения 1 или (–1). Использование точки отсечения, равной 0, позволяет интерпретировать результаты работы нейросетевого классификатора: если выходной сигнал нейрона превышает порог отсечения, то это означает положительный исход (АР*), в противном случае – отрицательный (ВР*). Аналогично поступают и при использовании нейрона с функцией активации softmax (функция мягкого максимума) (см. рис. 1).

Выходной слой с использованием функции активации softmax задает распределение вероятностей. Координаты полученного вектора при этом трактуются как вероятности того, что объект принадлежит некоторому классу, элемент которого имеет значение более 0,5 (отсюда и термин «мягкий максимум»).

Функция преобразует вектор [b, a] в вектор [ВР*, АР*] той же размерности, где каждая координата полученного вектора представлена вещественным числом в интервале [0, 1] и сумма координат равна 1.

Координаты ВР*, АР* вычисляются следующим образом:

$$BP^* = e^b / (e^a + e^b),$$
$$AP^* = e^a / (e^a + e^b).$$

Достоинство функции softmax в том, что она использует экспоненту. За счет этого решается проблема с отрицательными выходными значениями, так как экспонента всегда положительна. Кроме того, эта функция дифференцируема, что позволяет применять градиентные методы обучения нейронной сети.

Фильтрация форм ринита осуществляется пользовательской функцией porog, которая относится к формам АР и ВР, если их вероятности на выходе функции softmax превышают порог 0,95.

Листинг m-функции porog.m

```
function [indBP,BP,indAP,AP,indCP,CP] = porog(Y)
for i = 1:length(Y(:,1))
 H = Y(i,:);
  if H(1) == H(2) | H(1)>0.1 & H(2)>0.1
   CPrinit(i,:) = Y(i,:);
 elseif H(1) <= 0.1
   APrinit(i,:) = Y(i,:);
 else
   BPrinit(i,:) = Y(i,:);
 end
end
indCP = find(CPrinit(1:end,2)); % СРинит
indBP = find(BPrinit(1:end,1)); % ВРинит
indAP = find(APrinit(1:end,2)); % АРинит
CP = Y(indCP,:)';
BP = Y(indBP,:)';
AP = Y(indAP,:)';
end
```

Таким образом, формируется еще одна форма ринита, называемая смешанный ринит (СР). Также функция возвращает индексы пациентов (indBP, indAP, indCP), которые отнесены к категориям симптомов «жалобы» и «анамнез» форм ринита. Результатом фильтрации являются три выборки объемом: ВР – 114, АР – 100, СР – 46 (табл. 3).

Таблица 3

Общий список отфильтрованных форм ринита: вазомоторный ринит, аллергический ринит, смешанный ринит

Table 3

General list of filtered rhinitis forms: vasomotor rhinitis, allergic rhinitis, mixed rhinitis

#	Название симптома	AP	BP	CP
		n = 101	n = 114	n = 46
	Жалобы			
1	Затруднение носового дыхания, постоянное	63	56	23
2	Затруднение носового дыхания, периодическое	37	44	17
3	Изменение носового дыхания при перемене положения головы во время сна	23	42	20
4	Ринорея с водянистым отделяемым	64	42	12
5	Заложенность носа, непостоянная	37	34	8
6	Заложенность носа, выраженная	35	40	34
7	Ощущение густой слизи, стекающей в глотку	17	44	17
8	Чихание, приступообразное	73	37	31
9	Чихание, редкое	21	46	12
10	Зуд в носу	50	20	25
11	Дневной ритм	66	37	22
12	Ночной ритм	26	51	20
	Анамнез			
13	Заболевание возникло после стресса	23	19	7
14	Поллиноз	25	0	4
15	Положительный аллергологический анамнез, собственный	56	14	21
16	Положительный аллергологический анамнез, семейный	30	26	22
17	Аллергологический анамнез, отрицательный	4	56	6
18	Кожные пробы, положительные	27	0	2
19	Частые ОРВИ (2 раза в году и более)	14	32	16
20	Атонический дерматит	14	4	5
21	Конфликтная ситуация дома	19	17	5
22	Конфликтная ситуация на работе	16	14	12
	Объективный статус			
23	Набухание носовых раковин	21	50	12
24	Гиперемия слизистой оболочки носовых раковин	11	15	25
25	Бледность слизистой оболочки носа	43	22	14
26	Отечность слизистой оболочки носа	64	5	3
27	Цианотичность слизистой оболочки носа	30	27	6
28	Сизые пятна Воячека	0	54	1
29	Положительная проба с адреналином	7	79	23
30	Отрицательная проба с адреналином	93	34	23
31	Отделяемое водянистое	68	33	15
32	Отделяемое светлое	18	33	14
33	Отделяемое слизисто-водянистое	17	21	12
34	Шип носовой перегородки	2	8	0
35	Искривление носовой перегородки	24	39	15
36	Эозинофилия в крови	73	14	6
37	Лимфоцитоз	0	34	3
38	Кожные пробы, положительные	27	0	0
39	Эозинофилия в отделяемом из носа (более 5 в поле зрения)	42	30	30

На основе анализа распределения симптомов ринита в табл. 1, 3 можно установить, что в категории «жалобы» смешанному риниту (СРинит) присущи те же самые информативные симптомы, на основании которых мы диагностируем АРинит и ВРинит. В категории «анамнез» (СРинит) присутствуют симптомы из АРинит: #14 Поллиноз и #18 Кожные пробы, положительные. В категории «объективный статус» (СРринит) присутствует симптом из ВРинит #37 Лимфоцитоз.

В свое время Г. М. Портенко [8] были четко разграничены больные с типичной триадой симптомов на аллергическую и вазомоторную ринопатии с объективизацией риноскопической картины. Но при этом выявлялась и смешанная форма ринита с отдельными положительными тестами на аллергию, которую автор рекомендовал лечить как хроническую аллергическую ринопатию.

Выводы

Изучены категории симптомов аллергического и вазомоторного ринита: «жалобы», «анамнез», «объективный статус» с позиции влияния степени субъективизма (высокая, средняя, низкая) на точность принятия решения по установлению дифференциального диагноза патологии. Числовое значение оценки субъективности категории симптомов определяется по значению ошибки классификации форм ринита с помощью обученной многослойной нейронной сети. Установлено, что минимальной степенью субъективизма (низкая, 2,27%) обладает категория симптомов «объективный статус». Классификация, проведенная нейронной сетью с алгоритмом логической фильтрации выходного результата, выявила наличие смешанного ринита в группах больных аллергическим и вазомоторным ринитом.

Авторы заявляют об отсутствии конфликта интересов.

ЛИТЕРАТУРА

1. Гаджимирзаев Г. А., Гаджимирзаева Р. Г., Гамзатова Э. Г., Джамалутдинов Ю. А., Джамалутдинова П. Ю., Мусаева Х. М. О механизмах взаимосвязи аллергического ринита и бронхиальной астмы и особенности лечения (обзор литературы). *Российская оториноларингология.* 2017;5(90):88–96. doi: 10.18692/1810-4800-2017-5-88-96
2. Осовский С. Нейронные сети для обработки информации; пер. с польского И. Д. Рудинского. М.: Финансы и статистика, 2002. 344 с.
3. Ясницкий Л. Н. Нейронные сети – инструмент для получения новых знаний: успехи, проблемы, перспективы. *Нейрокомпьютеры: разработка, применение*. 2015:5:48–56. http://www.radiotec.ru/article/16314
4. Yasnitsky L., Dumler A. A., Poleshchuk A. N., Bogdanov C. V., Cherepanov F. M. Artificial neural networks for obtaining new medical knowledge: diagnostics and prediction ofcardiovascular disease progression. *Biol. Med. (Aligarh).* 2015; 7(2): BM-095-15.8
5. Ястремский А. П., Извин А. И., Санников А. Г. Теоретические основы клинической диагностики различных заболеваний ЛОР-органов с помощью информационных систем. *Российская оториноларингология*. 2016;4(83):18–24. doi: 10.18692/1810-4800-2016-4-74-81
6. Диаконис П., Эфрон Б. Статистические методы с интенсивным использованием ЭВМ. *В мире науки.* 1993;3: 60–72.
7. Эфрон Б. Нетрадиционные методы многомерного статистического анализа. М.: Финансы и статистика, 1988. 348 с.
8. Портенко Г. М. К вопросу о дифференциальной диагностике хронической аллергической и хронической вазомоторной ринопатий. *Вестник оториноларингологии.* 1969;6:47–53.

REFERENCES

1. Gadzhimirzaev G. A., Gadzhimirzaeva R. G., Gamzatova E. G., Dzhamalutdinov Yu. A., Dzhamalutdinova P. Yu., Musaeva Kh. M. On the mechanisms of interrelation between allergicrhinitis and bronchial asthma and the specific featuresof treatment (literature review). *Rossiiskaya otorinolaringologiya*. 2017;5(90):88–96. (in Russ.). doi: 10.18692/1810-4800-2017-5-88-96
2. Osovskii S. *Neironnye seti dlya obrabotki informatsii*; perevod s pol'skogo I. D. Rudinskogo. M.: Finansy i statistika, 2002; 344. (in Russ.)
3. Yasniskii L. N. Neural networks – tool for obtaining new knowledge: success, problems, prospects. *Neirokomp'yutery: razrabotka, primenenie.* 2015;48–56. (in Russ.). http://www.radiotec.ru/article/16314
4. Yasnitsky L., Dumler A. A., Poleshchuk A. N., Bogdanov C. V., Cherepanov F. M. Artificial neural networks for obtaining new medical knowledge: diagnostics and prediction of cardiovascular disease progression. *Biol. Med. (Aligarh).* 2015;7(2):BM-095-15.8
5. Yastremskii A. P., Izvin A. I., Sannikov A. G. Theoretical fondations of the clinical diagnosis of various diseases of ENT organs using information systems. *Rossiiskaya otorinolaringologiya.* 2016;4(83):18–24. (in Russ.). doi: 10.18692/1810-4800-2016-4-74-81
6. Diakonis P., Efron B. Computer – aided statistical methods. *V mire nauki*. 1993;3:60–72. (in Russ.)
7. Efron B. *Netraditsionnye metody mnogomernogo statisticheskogo analiza.* M.: Finansy i statistika. 1988. 348 p. (in Russ.)
8. Portenko G. M. To the question of differential diagnosis of chronic allergic and chronic vasomotor rhinopathy. *Vestnik otorhinolaringologii.* 1969;6:47–53. (in Russ.)

Информация об авторах

✉ **Портенко Геннадий Михайлович** – доктор медицинских наук, профессор, заведующий кафедрой оториноларингологии, Тверской государственный медицинский университет (Россия, 170100, Советская ул., д. 4); тел.: +7-960-703-1859, e-mail: gennadijj-portenko@yandex.ru

ORCID: https://orcid.org/0000-0001-8581-5054

Шматов Геннадий Павлович – кандидат технических наук, доцент кафедры информатики и прикладной математики, Тверской государственный технический университет (Россия, 170026, Набережная Афанасия Никитина, д. 22); тел.: +7-903-630-3839, e-mail: gshmatov@yandex.ru

ORCID: https://orcid.org/0000-0001-6334-6234

Information about the authors

✉ **Gennadii M. Portenko** – MD, Professor, Head of the Chair of Otorhinolaryngology, Tver State Medical University (170100, Russia, Tver, 4, Sovetskaia str.); tel.: +7-960-703-1859, e-mail: gennadijj-portenko@yandex.ru

https://orcid.org/0000-0001-8581-5054

Gennadii P. Shmatov – Candidate of Engineering Sciences, Associate Professor of the Chair of Informatics and Applied Mathematics, Tver State Technical University (170026, Russia, Tver, 22, Naberezhnaya A. Nikitina str.); tel.: +7-903-630-3839, e-mail: gshmatov@yandex.ru

https://orcid.org/0000-0001-6334-6234

УДК 616.283.1-089.873:616.284-003.2]-053.2 https://doi.org/10.18692/1810-4800-2019-6-53-58

Влияние герпесвирусной инфекции на послеоперационный период при кохлеарной имплантации у детей

Ю. С. Преображенская[1], М. В. Дроздова[1], В. Е. Кузовков[1], Е. В. Тырнова[1]

Санкт-Петербургский научно-исследовательский институт уха, горла, носа и речи, Санкт-Петербург, 190013, Россия
(И. о. директора – докт. мед. наук, проф. С. А. Карпищенко)

The effect of herpesviral infection on the postsurgical period after cochlear implantation in children

Yu. S. Preobrazhenskaya[1], M. V. Drozdova[1], V. E. Kuzovkov[1], E. V. Tyrnova[1]

Saint Petersburg Research Institute of Ear, Throat, Nose and Speech, Saint Petersburg, 190013, Russia

Проведено клинико-аудиологическое обследование 100 детей с сенсоневральной тугоухостью высокой степени, кандидатов на операцию кохлеарная имплантация. В ходе работы установлена частота послеоперационных осложнений. Выделены две группы сравнения. В первую группу вошли 27 пациентов с осложненным течением послеоперационного периода. Во вторую – 73 пациента без осложнений. Для уточнения особенностей гемостаза у детей после операции проведен анализ лабораторно-диагностических тестов (первого и второго уровня). В рамках работы выполнено серологическое и молекулярно-генетическое обследование пациентов на герпесвирусные инфекции (вируса Эпштейна–Барр, цитомегаловируса) в двух группах исследования. Проанализирована взаимосвязь между развитием послеоперационных осложнений и персистирующей герпесвирусной инфекцией. В группе с осложненным течением послеоперационного периода количество выявления герпесвирусных инфекций составило 77,8% случаев (n = 21), в группе без осложнений – 39,7% (n = 29). Подтверждены данные литературы о том, что операционная травма в сочетании с общей анестезией может вызывать реактивацию персистирующей герпесвирусной инфекции. В 14,8% (n = 4) в первой группе выявлены маркеры активного инфекционного процесса. Персистирующая герпесвирусная инфекция может являться пусковым механизмом для развития как воспалительных, так и невоспалительных осложнений после хирургического лечения.
Ключевые слова: сенсоневральная тугоухость, кохлеарная имплантация, цитомегаловирус, вирус Эпштейна–Барр, дети.

Для цитирования: Преображенская Ю. С., Дроздова М. В., Кузовков В. Е., Тырнова Е. В. Влияние герпесвирусной инфекции на послеоперационный период при кохлеарной имплантации у детей. *Российская оториноларингология.* 2019;18(6):53–58. https://doi.org/10.18692/1810-4800-2019-6-53-58

The authors conducted a clinical and audiological examination of 100 children with high degree of sensorineural hearing loss and indications for cochlear implantation. In the process of the study, they calculated the frequency of postsurgical complications. Two comparative groups were formed. The first group included 27 patients with complicated postsurgical period. The second group included 73 patients without complications. To clarify the specific features of hemostasis, the children after the surgery underwent the analysis of laboratory and diagnostic tests (of the 1st and 2nd level). In the process of the study, the patients of the two study groups underwent serological and molecular genetic examination for herpesviral infections (Epstein Barr virus, cytomegalovirus). The authors analyzed the correlation between the development of post-surgical complications and the persistent herpesviral infection. In the group of patients with postsurgical complications herpesviral infection was diagnosed in 77.8% (n = 21) of cases, in the group without complications – only in 39.7% (n = 29) of cases. We have confirmed the research data that surgical injury in combination with general anesthesia can cause reactivation of persistent herpesviral infection. The active infectious process markers were found in the first group in 14.8% (n = 4) of cases. The persistent herpesviral infection could trigger the development of both inflammatory and non-inflammatory complications after surgical treatment.
Key words: sensorineural hearing loss, cochlear implantation, cytomegalovirus, Epstein–Barr virus, children.

For citation: Preobrazhenskaya Yu. S., Drozdova M. V., Kuzovkov V. E., Tyrnova E. V. The effect of herpesviral infection on the postsurgical period after cochlear implantation in children. *Rossiiskaya otorinolaringologiya*. 2019;18(6):53–58. https://doi.org/10.18692/1810-4800-2019-6-53-58

© Коллектив авторов, 2019

Введение

Латентным инфекциям, в том числе и герпесвирусным, в настоящее время принадлежит одна из ведущих ролей в развитии инфекционной патологии человека. В литературе описано влияние герпесвирусной инфекции [вируса Эпштейна–Барр (ВЭБ), цитомегаловируса (ЦМВ)] на развитие воспалительной патологии верхних дыхательных путей. Пролиферация герпесвирусов во всех органах, имеющих лимфоидную ткань, в том числе и эпителиальных и лимфоидных образованиях носоглотки, обусловливает возникновение острого и хронического лимфопролиферативного синдрома [1].

Клинические формы герпесвирусных инфекций отличаются большим полиморфизмом, но наличие активного процесса (первичная инфекция или реактивация) способствует формированию гепатоспленомегалии, геморрагического синдрома, тромбоцитопатии. Это обусловлено высокой тропностью ВЭБ и ЦМВ к тканям печени, вызывающей развитие дистрофических процессов в гепатоцитах, а также повышенной деструкцией тромбоцитов [2, 3]. При выявлении продуктов бактериальной инфекции происходит активация плазминогена без расщепления его молекул, что приводит к активации фибринолиза и может вызывать диффузные кровоизлияния у больных [3].

Наличие ассоциаций инфекционных агентов (ВЭБ, ЦМВ) является неблагоприятным прогностическим признаком. При выполнении хирургических вмешательств на ЛОР-органах у детей с латентными инфекциями повышаются риски интра- и постоперационных кровотечений [4].

В мировой практике накоплено большое количество знаний относительно сенсоневральной тугоухости высокой степени у детей. Однако, несмотря на проблему этиологии в сфере применения реабилитационных мероприятий, самым эффективным методом реабилитации пациентов с сенсоневральной тугоухостью высокой степени в наше время остается кохлеарная имплантация [5]. После оперативного лечения дети получают возможность полноценной интеграции в общество [6]. Процедура кохлеарной имплантации положительно влияет на развитие не только слуха, речи, но и других высших психических функций [7].

В мире насчитывается более 350 000 пользователей кохлеарных протезов. На сегодняшний день в России кохлеарные импланты используют более 7000 пациентов [8].

Принимая во внимание отсутствие данных литературы об особенностях течения интра- и постоперационного периода при проведении операции кохлеарная имплантация, вопрос об анализе частоты выявления осложнений остается актуальным. Проблемы наличия герпесвирусной инфекции с маркерами активного инфекционного процесса, нарушения в системе гемостаза у детей с сенсоневральной тугоухостью высокой степени также остаются малоизученными. Проведение соответствующего анализа позволит предотвратить осложнения после кохлеарной имплантации, сократить сроки госпитализации, повысить качество реабилитационных мероприятий.

Цель исследования

Анализ послеоперационных осложнений (после кохлеарной имплантации) у детей с сенсоневральной тугоухостью высокой степени с учетом активности герпесвирусной инфекции.

Пациенты и методы исследования

На базе детского хирургического отделения СПб НИИ ЛОР проведено клинико-аудиологическое обследование 100 детей в возрасте от 1 года до 7 лет. Отбор пациентов осуществлялся из числа кандидатов для проведения операции кохлеарной имплантации.

Согласно рекомендациям Американской ассоциации речи, языка и слуха [American Speech-Language- Hearing Association (ASHA)], детям в возрасте от 25 до 60 месяцев все поведенческие тесты (игровая аудиометрия – CPA-Conditioned Play Audiometry, аудиометрия с визуальным подкреплением – VRA-Visual Reinrorcement Audiometry) необходимо подтверждать регистрацией слуховых вызванных потенциалов, отоакустической эмиссией [9]. В нашей работе всем детям на дооперационном этапе выполнено клинико-аудиологическое обследование. На основании оценки данных, полученных при проведении поведенческих тестов, регистрации КСВП, ОАЭ выявлена сенсоневральная тугоухость высокой степени. Так же в предоперационном периоде выполнен сбор жалоб и данных анамнеза, проведена компьютерная томография височных костей.

В послеоперационном периоде всем детям выполнен иммуноферментный анализ (ИФА) с определением антител IgM и IgG к антигенам цитомегаловируса (ЦМВ), к раннему, ядерному, вирусному капсидному антигенам вируса Эпштейна–Барр (ВЭБ), ПЦР-диагностика биологического материала (кровь, слюна) с определением ДНК ВЭБ, ЦМВ. Коагулологические исследования [протромбиновое время (% протромбина по Квику), активированное парциальное тромбопластиновое время (АПТВ), фибриноген, адреналин-индуцированная агрегация тромбоцитов, Д-димер].

Результаты исследования

В ходе работы проанализировано течение послеоперационного периода у детей после кохлеарной имплантации. Осложненным после-

Таблица 1

Критерии включения пациентов в группу с осложненным течением послеоперационного периода

Table 1

Criteria of inclusion of patients into the group with a complicated post-surgical period

Критерии отбора	Частота выявления	
	n	%
Повышение температуры тела (выше 38 °С)	5	5
Повышение температуры тела (выше 38 °С) в сочетании с явлениями ринофарингита, аденоидита, тонзиллофарингита, лимфаденита	12	12
Повышение температуры тела (выше 38 °С) в сочетании с явлениями ринофарингита, аденоидита, тонзиллофарингита, лимфаденита, сопровождающееся образованием гематомы в послеоперационной области	5	5
Образование гематомы в послеоперационной области	5	5

операционный период считался при выявлении ряда факторов или их сочетания. Критериями включения пациентов в группу анализа явились следующие симптомы: наличие температурной реакции, явлений ринофарингита, аденоидита, тонзиллофарингита, подчелюстного или шейного лимфаденита, формирование гематомы в послеоперационной области в раннем послеоперационном периоде (табл. 1).

В 5% случаев у детей отмечено изолированное повышение температуры тела при отсутствии катаральных явлений. При совместном осмотре с неврологом данное состояние расценивалось как нарушение терморегуляции центрального генеза по типу термоневроза. Такое патологическое нарушение в большинстве случаев объясняется клинико-анамнестическими особенностями пациентов. В 100% случаев дети этой группы состояли на учете у невролога с различной степенью выраженности неврологическими нарушениями, такими как детский церебральный паралич (ДЦП), спастическая диплегия (болезнь Литтеля), гиперкинетическая форма или смешанного генеза, резидуально-органическое поражение центральной нервной системы, гидроцефальный синдром.

У 10 детей (10% случаев) послеоперационный период осложнялся развитием гематомы в послеоперационной области. У большинства данное осложнение сопровождалось термическими реакциями и явлениями острого ринофарингита, тонзиллита, аденоидита.

В 12% случаев в послеоперационном периоде фиксировался подъем температуры тела до фебрильных значений с развитием острой патологии со стороны верхних дыхательных путей (ринофарингита, аденоидита, тонзиллофарингита), а также подчелюстного или шейного лимфаденита.

На основании полученных данных были выделены две группы исследования. В первую вошли 27 пациентов с осложненным течением послеоперационного периода. Во вторую – 73 пациента без осложнений.

Для уточнения особенностей гемостаза у детей в двух группах исследования после операции проведен анализ лабораторно-диагностических тестов. В первую очередь выполнялись скрининговое обследование с определением количества тромбоцитов, оценка внешнего (тканевого) пути свертывания – ПВ (% протромбина по Квику), оценка внутреннего (плазменного) пути свертывания – АПТВ (секунды) (табл. 2).

В клиническом анализе крови пациентов первой группы в послеоперационном периоде в 59,3% случаев установлен тромбоцитоз (содержание тромбоцитов превышало $400 \cdot 10^9$/л), что является признаком нарушения сосудисто-тромбоцитарного гемостаза. Во второй группе процент увеличения количества тромбоцитов выявлен лишь в 13,7% случаев.

Таблица 2

Скрининговое обследование системы гемостаза у детей двух групп исследования

Table 2

Hemostasis system screening in the children of two study groups

Критерии анализа	1-я группа (*n* = 27)		2-я группа (*n* = 73)	
	n	%	*n*	%
Количество тромбоцитов (тромбоцитоз)	16	59,3	10	13,7
Удлинение ПВ (% протромбина по Квику)	3	11,1	0	0
Удлинение АПТВ	9	33,3	0	0

Таблица 3

Оценочные тесты второго уровня системы гемостаза у детей двух групп исследования

Table 3

Second-level evaluation tests of hemostasis system in the children of two study groups

Критерии анализа	1-я группа (n = 27)		2-я группа (n = 73)	
	n	%	n	%
Агрегация тромбоцитов	6	22,2	0	0
Повышение концентрации фибриногена	3	11,1	0	0
Повышение концентрации D-димера	0	0	0	0

В группе с осложненным течением послеоперационного периода в 11,1% случаев – выявлено удлинение ПВ, в 33,3% случаев удлинение АПТВ, что может обусловливать повышенную кровоточивость в послеоперационной области. Во второй группе с благоприятным течением послеоперационного периода данные показатели находились в пределах референсных значений.

Учитывая выявленные нарушения гемостатических функций с использованием оценочных тестов 1-го уровня (скрининговых тестов), детям в послеоперационном периоде были выполнены оценочные тесты системы гемостаза 2-го уровня с определением агрегации тромбоцитов по методу Борна, концентрации фибриногена, D-димера. Результаты представлены в табл. 3.

Исследование способности тромбоцитов к адгезии и агрегации с различными стимуляторами обнаружило угнетение агрегации тромбоцитов на уровне первичного звена в 22,2% случаев у детей первой группы. Повышение концентрации фибриногена в ходе исследования в первой группе установлено в 11,1% случаев, что может свидетельствовать о наличии инфекционного воспалительного процесса, так как фибриноген является белком острой фазы воспаления. Повышения концентрации D-димера в ходе работы выявлено не было.

Во второй группе отклонений от нормы при проведении оценочных тестов 2-го уровня выявлено не было.

В рамках работы выполнено серологическое и молекулярно-генетическое обследование пациентов на герпесвирусные инфекции в двух группах исследования (табл. 4).

В ходе работы установлено, что частота выявления изолированного патогена или сочетания вирусов у детей с осложненным течением послеоперационного периода составила 77,8% случаев (n = 21). Что статистически значимо выше, чем в группе детей без особенностей после кохлеарной имплантации – 39,7% (n = 29).

Согласно результатам ПЦР-диагностики в 14,8% случаев (n = 4) в первой группе присутствовали маркеры активного инфекционного процесса. ДНК вируса Эпштейна–Барр и цитомегаловируса выявлялись в соскобах со слизистой ротоглотки, а также в лимфоцитах крови.

Заключение

Хирургическое лечение, как известно, сопряжено с рисками возникновения осложнений. В ходе работы установлено, что в 27% случаев у пациентов после проведения операции кохлеарная имплантация наблюдались особенности течения послеоперационного периода.

Так, в 5% случаев выявлена реакция изолированной гипертермии центрального генеза по типу термоневроза. Данное состояние обусловливалось сопутствующей неврологической патологией пациентов и требовало динамического наблюдения невролога.

Таблица 4

Частота выявления герпесвирусных инфекций у детей в двух группах исследования

Table 4

The frequency of revealing of herpesviral infections in the children of two study groups

Выявленные инфекционные агенты и их сочетания	1-я группа (n = 27)		2-я группа (n = 73)		Всего (n = 100)	
	Число больных	%	Число больных	%	Число больных	%
ВЭБ	6	22,2	5	6,8	11	11
ЦМВ	4	14,8	13	17,8	17	17
ВЭБ+ЦМВ	11	40,8	11	15,1	22	22
Не выявлено маркеров инфекции ВЭБ, ЦМВ	6	22,2	44	60,3	50	50
Всего	27	100	73	100	100	100

В 12% случаев подъем температуры тела до фебрильных значений сочетался с развитием острой патологии со стороны верхних дыхательных путей (ринофарингита, аденоидита, тонзиллофарингита), а также шейного и/или подчелюстного лимфаденита. Полученные результаты совпадают с данными литературы о том, что операционная травма в сочетании с общей анестезией может вызывать реактивацию персистирующей герпесвирусной инфекции [10–12].

В половине случаев у детей выявлены ВЭБ и ЦМВ, как изолировано персистирующие, так и в сочетании друг с другом. В группе с осложненным течением послеоперационного периода процент выявления герпесвирусных инфекций составил 77,8% случаев, что статистически значимо выше, чем в группе без осложнений – 39,7%. Следует отметить, что в 14,8% в первой группе выявлены маркеры активного инфекционного процесса. Этот факт может являться пусковым механизмом для развития как воспалительных, так и невоспалительных осложнений после хирургического лечения.

В ряде случаев (10%) в послеоперационной области формировалась гематома, в половине случаев сопровождающаяся развитием острого воспаления со стороны верхних дыхательных путей. Данное обстоятельство обусловлено тропностью вируса Эпштейна–Барр и цитомегаловируса к тканям печени. Способность вирусов вызывать развитие дистрофических процессов в гепатоцитах повышает риск возникновения гипокоагуляционных нарушений в системе гемостаза у детей. Реактивация ВЭБ и ЦМВ в условиях ослабленного иммунитета может приводить к нарушению функции тромбоцитов, в том числе и их способности к адгезии. Анализ системы гемостаза выявил развитие гипокоагуляционных нарушений у детей, в частности в 33,3% случаев выявлено удлинение АПТВ, угнетение агрегации тромбоцитов на уровне первичного звена в 22,2% случаев. Что совпадает с данными литературы о влиянии хирургической травмы в сочетании с наркозом на возникновение временного дисбаланса системы гемостаза [4, 13].

Наличие активности герпесвирусной инфекции у детей с осложненным послеоперационным периодом свидетельствует о важности ее лабораторной диагностики на дооперационном этапе. Дети с выявленными герпесвирусными инфекциями нуждаются в проведении расширенного гемостазиологического обследования в предоперационном периоде, а также в назначении специфической патогенетической и симптоматической терапии.

Авторы заявляют об отсутствии конфликта интересов.

ЛИТЕРАТУРА

1. Дроздова М. В., Тырнова Е. В., Науменко Н. Н., Янов Ю. К. Клиническая и лабораторная диагностика лимфопролиферативного синдрома у детей: пособие для врачей. СПб., 2009. 32 с.
2. Исаков В. А., Архипова Е. И., Исаков Д. В. Герпесвирусные инфекции человека. СПб.: Спецлит, 2006. 304 с.
3. Дроздова М. В., Тырнова Е. В., Янов Ю. К. Современная диагностика системы гемостаза при хроническом лимфопролиферативном синдроме у детей: пособие для врачей. СПб., 2010.
4. Дроздова М. В., Очилов Р. Т., Тырнова Е. В., Артюшкин С. А. Нарушения в системе гемостаза при плановых операциях у детей с хронической патологией лимфоэпителиального глоточного кольца. *Российская оториноларингология.* 2013;6(67):39–44. http://entru.org/en/2013-6.html
5. Коноплев О. И., Кузовков В. Е., Сугарова С. Б., Преображенская Ю. С., Лиленко А. С., Каляпин Д. Д. Этиологические аспекты врожденной тугоухости. *Медицинский вестник Северного Кавказа.* 2019;14(1.1):122–127. https://doi.org/10.14300/mnnc.2019.14067
6. Каляпин Д. Д., Сугарова С. Б., Кузовков В. Е., Лиленко А. С., Преображенская Ю. С. Этиологический спектр врожденной глухоты и его значение в кохлеарной имплантации. *Российская оториноларингология*. 2019;1(98):41–45. doi: 10.18692/1810-4800-2019-1-41-45
7. Аносова Л. В., Чутко Л. С., Левина Е. А., Кузовков В. Е., Левин С. В. Оценка результатов абилитации детей после кохлеарной имплантации. *Медицинский совет.* 2018;20:116–119. doi: 10.21.518/2079-701X-2018-20-116-119
8. Королева И. В. Кохлеарная имплантация глухих детей и взрослых (электродное протезирование слуха). СПб.: КАРО, 2008.
9. Madell J. R., Flexer C. Pediatric aydiology. Diagnosis, technology, and management. New York: Thieme 2008. 352 p.
10. Fafi-Kremer S. Long-term shedding of infectious Epstein-Barr virus after infectious mononucleosis. *J. Infect. Dis*. 2005;191:985–989.
11. Rowe D. T. Epstein-Barr virus immortalization and latency. *Front Biosci*. 1999;4:346–371.
12. Преображенская Ю. С., Дроздова М. В. Предрасполагающие факторы к развитию экссудативного среднего отита у детей с кохлеарной имплантацией. *Российская оториноларингология.* 2018;4(95):84–88. doi: 10.18692/1810-4800-2018-4-84-88
13. Lowe D. Diathermy power settings as a risk factor for hemorrhage after tonsillectomy. *Otolaryngology – Head and Neck Surgery*. 2009;140, issue 1:23–28.

REFERENCES

1. Drozdova M. V., Tyrnova E. V., Naumenko N. N., Yanov Yu. K. *Klinicheskaya i laboratornaya diagnostika limfoproliferativnogo sindroma u detei: posobie dlya vrachei*. SPb., 2009 (in Russ.)
2. Isakov V. A., Arkhipova E. I., Isakov D. V. *Gerpesvirusnye infektsii cheloveka.* SPb.: Spetslit, 2006. 304 p. (in Russ.)
3. Drozdova M. V., Tyrnova E. V., Yanov Yu. K. *Sovremennaya diagnostika sistemy gemostaza pri khronicheskom limfoproliferativnom sindrome u detei: posobie dlya vrachei*. SPb., 2010. (in Russ.)
4. Drozdova M. V., Ochilov R. T., Tyrnova E. V., Artyushkin S. A. Disorders of the hemostasis system during surgery at the children with lymph epithelial pharyngeal ring chronic pathology. *Rossiiskaya otorinolaringologiya*. 2013;6(67):39–44 (in Russ.)
5. Konoplev O. I., Kuzovkov V. Y., Sugarova S. B., Preobrazhenskaya Yu. S., Lilenko A. S., Kaliapin D. D. Etiological aspects of congenital hearing loss. *Medical News of North Caucasus.* 2019;14(1.1):122–127. https://doi.org/10.14300/mnnc.2019.14067 (In Russ.)
6. Kalyapin D. D., Sugarova S. B., Kuzovkov V. E., Lilenko A. S., Preobrazhenskaya Yu. S. Congenital deafness etiologic spectrum and its importance in cochlear implantation. *Rossiiskaya otorinolaringologiya.* 2019;18(1):41–45. https://doi.org/10.18692/1810-4800-2019-1-41-45 (in Russ.)
7. Anosova L.V., Chutko L.S., Levina E.A., Kuzovkov V.E., Levin S.V. Evaluation of paediatric habilitation outcomes following cochlear implantation. *Medical Council.* 2018;(20):116-119. (In Russ.) https://doi.org/10.21518/2079-701X-2018-20-116-119 (in Russ.)
8. Koroleva I. V. *Kokhlearnaya implantatsiya glukhikh detei i vzroslykh* (elektrodnoe protezirovanie slukha). SPb.: KARO, 2008 (in Russ.)
9. Madell J. R., Flexer C. Pediatric aydiology. Diagnosis, technology, and management. New York: Thieme 2008. 352 p.
10. Fafi-Kremer S. Long-term shedding of infectious Epstein-Barr virus after infectious mononucleosis. *J. Infect. Dis.* 2005;191:985–989.
11. Rowe D. T. Epstein–Barr virus immortalization and latency. *Front Biosci.* 1999;4:346–371.
12. Preobrazhenskaya Yu. S., Drozdova M. V. Predisposing factors to the development of exudative otitis media in children after cochlear implantation. *Rossiiskaya otorinolaringologiya.* 2018;4(95):84–88 (in Russ.)
13. Lowe D. Diathermy power settings as a risk factor for hemorrhage after tonsillectomy. *Otolaryngology – Head and Neck Surgery.* 2009;140, issue 1:23–28.

Информация об авторах

✉ **Преображенская Юлия Сергеевна** – кандидат медицинских наук, научный сотрудник отдела диагностики и лечения нарушений слуха, Санкт-Петербургский научно-исследовательский институт уха, горла, носа и речи (Россия, 190013, Санкт-Петербург, Бронницкая ул., д. 9); тел.: 8 (812) 316-28-88, e-mail: PreobrazhenskayaYS@yandex.ru

ORCID: https://orcid.org/0000-0001-8136-4057

Дроздова Марина Владимировна – доктор медицинских наук, заведующая отделением реконструктивной хирургии, Санкт-Петербургский научно-исследовательский институт уха, горла, носа и речи (Россия, 190013, Санкт-Петербург, Бронницкая ул., д. 9); тел.: 8 (812) 316-28-88, e- mail: drozdova1504@yandex.ru

ORCID: https://orcid.org/0000-0001-8883-498X

Кузовков Владислав Евгеньевич – доктор медицинских наук, заведующий отделом диагностики и лечения нарушений слуха, Санкт-Петербургский научно-исследовательский институт уха, горла, носа и речи (Россия, 190013, Санкт-Петербург, Бронницкая ул., д. 9); тел.: 8 (812) 316-28-88, e- mail: kuzovkov@lornii.ru

ORCID: https://orcid.org/0000-0002-2581-4006

Тырнова Елена Валентиновна – старший научный сотрудник лабораторно-диагностического отдела, Санкт-Петербургский научно-исследовательский институт уха, горла, носа и речи (Россия, 190013, Санкт-Петербург, Бронницкая ул., д. 9); тел.: 812-317-84-43, e- mail: tyrnovaev@mail.ru

ORCID: https://orcid.org/0000-0002-8421-0499

Information about the authors

✉ **Yuliya S. Preobrazhenskaya** – MD Candidate, research associate of the Department of Diagnostics and Treatment of Hearing Disorders, aint Petersburg Research Institute of Ear, Throat, Nose and Speech (Russia, 190013, Saint Petersburg, 9, Bronnitskaya str.); tel.: 8 (812) 316-28-88, e-mail: PreobrazhenskayaYS@yandex.ru

https://orcid.org/0000-0001-8136-4057

Marina V. Drozdova – MD, Head of Reconstructive Surgery Department, Saint Petersburg Research Institute of Ear, Throat, Nose and Speech (Russia, 190013, Saint Petersburg, 9, Bronnitskaya str.); tel.: +7(812) 316-28-88, e-mail: drozdova1504@yandex.ru

https://orcid.org/0000-0001-8883-498X

Vladislav E. Kuzovkov – MD, Head of the Department of Diagnostics and Treatment of Hearing Disorders, Saint Petersburg Research Institute of Ear, Throat, Nose and Speech (Russia, 190013, Saint Petersburg, 9, Bronnitskaya str.); tel.: 8 (812) 316-28-88, e-mail: kuzovkov@lornii.ru

https://orcid.org/0000-0002-2581-4006

Elena V. Tyrnova, Federal State Budgetary Institution Saint Petersburg Research Institute of Ear, Throat, Nose and Speech (Russia, 190013, Saint Petersburg, 9, Bronnitskaya str.)

УДК 616.831-008.918-053.2:616.286-072.3 https://doi.org/10.18692/1810-4800-2019-6-59-65

Возможности широкополосной тимпанометрии в дифференциальной диагностике некоторых форм тугоухости

Я. М. Сапожников[1], Н. А. Дайхес[1], А. С. Мачалов[1], В. Л. Карпов[1], Д. М. Канафьев[1]

[1] Научно-клинический центр оториноларингологии, Москва, 123182, Россия (Директор – член-корр. РАН, проф., докт. мед. наук Н. А. Дайхес)

The opportunities of broadband tympanometry in differential diagnostics of certain forms of hearing loss

Ya. M. Sapozhnikov[1], N. A. Daikhes[1], A. S. Machalov[1], V. L. Karpov[1], D. M. Kanaf'ev[1]

[1] Scientific and Clinical Center of Otorhinolaryngology, Moscow, 123182, Russia

В практической деятельности врача-оториноларинголога, оториноларинголога-сурдолога в настоящее время одним из основных методов диагностики состояния слухового анализатора у взрослых и детей является акустическая импедансометрия, представленная различными способами анализа состояния структур наружного и среднего уха: изменение частоты зондирующего тона, тесты оценки функции слуховой трубы. Однако один и тот же тип тимпанометрической кривой может характеризовать несколько патологических состояний, не всегда данный тип укладывается в имеющуюся классификацию, предложенную Джегером в 1970 году, что приводит к снижению диагностической ценности данного метода обследования слухового анализатора, а иногда приводит к постановке ошибочного диагноза. А также классический вариант проведения тимпанометрического исследования состояния среднего уха, преимущественно на частоте зондирующего тона 226 и 1000 Гц имеет большое число ограничивающих факторов, особенно на первом году жизни ребенка. Все это затрудняет диагностику нарушения слуха и приводит к искажению результатов и, как следствие, к неверному лечению, установлению группы инвалидности и т. д. Особое внимание уделяется детской практике, так как данная категория пациентов является наиболее сложной. При этом необходимо отметить, что раннее реабилитационное вмешательство, его качество и дальнейший контроль крайне важны для обучения речевым навыкам и дальнейшей интеграции в общество.
Ключевые слова: широкополосная тимпанометрия, абсорбанс (поглощение), дифференциальная диагностика, нарушение слуха.

Для цитирования: Сапожников Я. М., Дайхес Н. А., Мачалов А. С., Карпов В. Л., Канафьев Д. М. Возможности широкополосной тимпанометрии в дифференциальной диагностике некоторых форм тугоухости. *Российская оториноларингология.* 2019;18(6):59–65. https://doi.org/10.18692/1810-4800-2019-6-59-65

Today acoustic impedansometry is one of the main methods of diagnostics of the state of acoustic analyzer both in adults and in children, it is represented by various techniques of analysis of external and middle ear structures: the change of sounding tone frequency, the tests of auditory tube function. However, the same type of tympanometric curve may describe several pathological conditions, sometimes this type does not fall under the existing classification suggested by Jerger in 1970, which results in low diagnostic value of this acoustic analyzer examination method and sometimes even causes misdiagnosis. Besides, the classical variant of tympanometric examination, predominantly at the sounding tone frequency of 226 and 1000 Hz, has a great number of limiting factors, especially during the first year of the child's life. All these factors complicate hearing disorders diagnostics and results in the distortion of the results and, subsequently, incorrect treatment, establishment of disability group, etc. Special attention is paid to children's practice as this category of patients is the most difficult. It should be noted that early rehabilitation intervention, its quality, and further control are extremely important for speech skills training and further integration into society.
Keywords: broadband tympanometry, absorption, differential diagnostics, hearing loss.

For citation: Sapozhnikov Ya. M., Daikhes N. A., Machalov A. S., Karpov V. L., Kanaf'ev D. M. The opportunities of broadband tympanometry in differential diagnostics of certain forms of hearing loss. *Rossiiskaya otorinolaringologiya*. 2019;18(6):59–65. https://doi.org/10.18692/1810-4800-2019-6-59-65

© Коллектив авторов, 2019

Акустическая импедансометрия – это комплекс клинических тестов, основанных на измерении импеданса среднего уха. Данный метод исследования представляет собой регистрацию акустического сопротивления (или акустической проводимости) звукопроводящего аппарата слуховой системы. Акустический импеданс складывается из величин импеданса наружного слухового прохода, барабанной перепонки и цепи слуховых косточек и частично внутреннего уха при прохождении звуковой волны к рецепторам улитки. Наибольшее значение в этом комплексе имеет сопротивление барабанной перепонки, в связи с чем акустический импеданс нередко отождествляют с импедансом барабанной перепонки [1, 2]. Тимпанометрия заключается в регистрации значений акустического сопротивления или акустической податливости при изменении давления воздуха в наружном слуховом проходе (обычно от +200 до – 400 мм вод. ст. Целью исследования является регистрация признаков патологических процессов среднего уха [3, 4].

Наружный слуховой проход при проведении тимпанометрии герметично закрывается зондом с ушным вкладышем. Вкладыши могут быть различной формы и размеров для обеспечения герметичности. Зонд соединен с пневматическим блоком (воздушный насос) с помощь которого изменяется давление в наружном слуховом проходе, с генератором, подающим чистый тон в слуховой проход, с микрофоном, принимающим отраженный сигнал. В данную замкнутую полость подается зондирующий тон (чаще всего это 226 Гц). В начале теста в наружном слуховом проходе создается повышенное давление +200 мм вод. ст., затем оно снижается до –400 мм вод. ст. со скоростью 150–600 мм вод. ст. в с. Тестирование занимает от 1 до 4 с. При предъявлении высокого положительного давления в наружном слуховом проходе барабанная перепонка вдавливается в полость среднего уха, что ведет к ограничению ее подвижности и увеличивает ее натяжение (жесткость). Образуется полость, которая с акустической точки зрения состоит только из наружного слухового прохода. Большая часть энергии зондирующего тона отражается, создавая относительно высокий уровень звукового давления в полости наружного слухового прохода, что и фиксируется микрофоном. Так устанавливают эквивалентный объем наружного слухового прохода – первый показатель тимпанометрии. Далее тимпанометр измеряет изменения уровня звукового давления во время плавного понижения воздуха в наружном слуховом проходе и автоматическипереводит их в единицы эквивалентного объема.

При тимпанометрии измеряется не абсолютное значение акустического импеданса; за акустический импеданс или комплианс (адмитанс) принимают показатели эквивалентного объема [5].

Кривая, отражающая зависимость податливости от давления, именуется тимпанограммой. Наибольшее распространение получила классификация тимпанограмм, предложенная Jerger [6]. Согласно этой классификации различают пять основных типов тимпанометрических кривых, обозначаемых буквами латинского алфавита.

Частота 226 Гц была выбрана из-за простоты исчисления, так как на этой частоте значение импеданса численно равно объему воздуха в замкнутой полости. Однако анатомические особенности строения уха у новорожденных детей, а также целый ряд патологических изменений в ухе у взрослых требуют расширения возможностей традиционного метода, а также внедрения иных компонентов в оценку проведения звуковой энергии, что и реализовалось в новом объективном методе – широкополосной импедансометрии [7].

Метод широкополосной тимпанометрии заключается в использовании зондирующего стимула, включающего широкий спектр частот в отличие от классической акустической импедансометрии, использующей в своей структуре одну определенную частоту [8, 9]. В связи с предъявлением большего количества частот появилась возможность проведения данного теста применительно к перфоративным отитам и другим состояниям, не позволяющим эффективное проведение стандартной тимпанометрии [10, 11]. Пример регистрации широкополосной тимпанометрии представлен на рис. 1.

Наружный слуховой проход при проведении широкополосной тимпанометрии герметично закрывается зондом с ушным вкладышем. Вкладыши могут быть различной формы и размеров для обеспечения герметичности. Зонд соединен с пневматическим блоком (воздушный насос), с помощью которого изменяется давление в наружном слуховом проходе, с генератором, подающим чистый тон в слуховой проход, с микрофоном, принимающим отраженный сигнал. В данную замкнутую полость подается зондирующий тон от 220 до 8000 Гц. В начале теста в наружном слуховом проходе создается повышенное давление +200 мм вод. ст., затем оно снижается до –600 мм вод. ст. со скоростью 150–600 мм вод. ст. в секунду. Тестирование занимает от 4 до 7 с. При предъявлении высокого положительного давления в наружном слуховом проходе барабанная перепонка вдавливается в полость среднего уха, что ведет к ограничению ее подвижности и увеличивает ее натяжение (жесткость). Образуется полость, которая с акустической точки зрения состоит только из наружного слухового прохода.

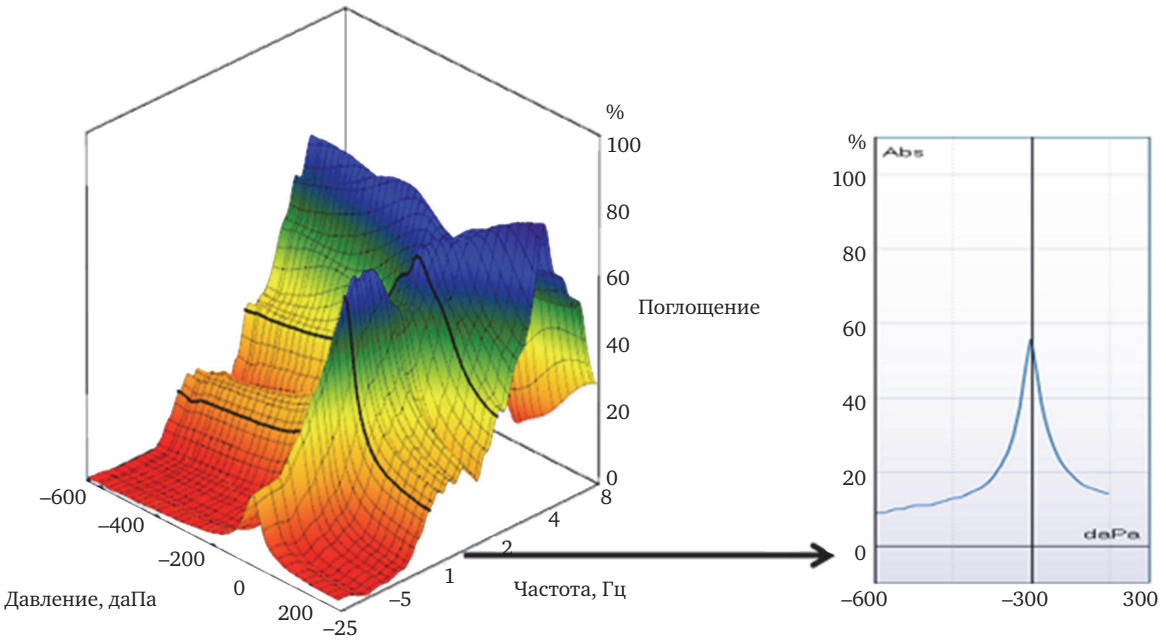

Рис. 1. Пример регистрации широкополосной тимпанометрии и тимпанометрии на частоте зондирующего тона 226 Гц.
Fig. 1. Example of registration of broadband tympanometry and tympanometry at sounding tone frequency 226 Hz.

Большая часть энергии зондирующего тона отражается, создавая относительно высокий уровень звукового давления в полости наружного звукового прохода, что и фиксируется микрофоном. Так устанавливают эквивалентный объем наружного слухового прохода – первый показатель широкополосной тимпанометрии.

Далее тимпанометр измеряет изменения уровня звукового давления во время плавного понижения воздуха в наружном слуховом проходе и автоматически переводит их в единицы эквивалентного объема. Акустическая энергия, попадающая на барабанную перепонку, частично поглощается средним ухом, а остальная часть отражается обратно в наружный слуховой проход. Отношение отраженной энергии к полной падающей мощности называют коэффициентом отражения энергии или абсорбансом. Измеряется эта величина от 0%, что указывает на отсутствие отражения до 100%, при этом отражается вся энергия. Для измерения абсорбанса используется широкополосный стимул, поступающий на постоянном уровне 55–60 дБ.

Абсорбанс – количество поглощенной структурами уха звуковой энергии – представлен на линейной шкале в диапазоне от 0 до 100. Возможность цифровой обработки широкополосного акустического поглощения (абсорбанса) явилось последним достижением в исследовании семейства акустических измерений. Внедрение широкополосных технологий в исследование состояния структур уха позволяет получить больший объем данных об особенностях проведения звуковой энергии при различных патологических состояниях.

Цель исследования

Изучение возможностей широкополосной тимпанометрии в аудиологической диагностике при некоторых формах тугоухости.

Пациенты и методы исследования

Для определения эффективности широкополосной тимпанометрии были обследованы 140 пациентов в возрасте от 18 до 45 лет (медиана возраста составила 27,3 года):

1) 40 пациентов (контрольная группа) с нормальным слухом (80 ушей);

2) 30 пациентов с кондуктивной тугоухостью (экссудативный отит) (45 ушей);

3) 30 пациентов с кондуктивной тугоухостью (адгезивный отит) (48 ушей);

4) 40 пациентов с сенсоневральной тугоухостью (40 ушей).

Использованная в исследованиях аппаратура:

1) клинический аудиометр AC-40 фирмы Interacoustics (Дания);

2) клинический анализатор среднего уха Titan фирмы Interacoustics (Дания);

3) цифровой видеоотоскоп WelchAllynMacroView;

4) многофункциональная ЛОР-установка Heinemann Modula (отомикроскопия).

После проведения тональной пороговой аудиометрии проводилась широкополосная тимпанометрия всем пациентам группы контроля, пример регистрации представлен на рис. 2.

Результаты и обсуждение

Мы провели анализ и сравнение полученных результатов классической и широкополосной

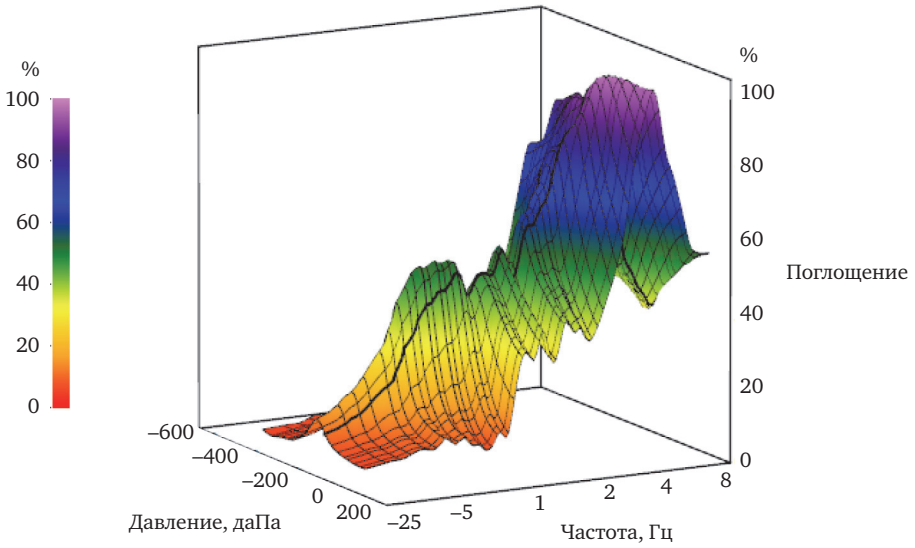

Рис. 2. Широкополосная тимпанометрия у пациента Г. 29 лет.
Fig. 2. Broadband tympanometry in a patient G., 29 years old.

тимпанометрии у пациентов с нормой слуха и значимых различий нами обнаружено не было.

Под нашим наблюдением также находились пациенты с сенсоневральной тугоухостью. Обследованы 40 пациентов (40 ушей) с двусторонней сенсоневральной тугоухостью. У всех пациентов с сенсоневральной тугоухостью по данным регистрации типанометрии на частоте зондирующего тона 226 Гц объем наружного слухового прохода составлял 1,34 мл (1,07–1,57 мл), и широкополосной типанометрии, статистических различий в данных объема наружного слухового прохода, градиента и внутрибарабанного давления в группе контроля не выявлено ($p < 0,05$). Показатели объема наружного слухового прохода, комплайнс, давление и градиент не изменялись в зависимости от типа проводимой тимпанометрии, что подтверждается t-критерием Стьюдента ($p < 0,05$).

Исходя из полученных данных, можно сделать вывод, что при сенсоневральной тугоухости широкополосная тимпанометрия не дает существенной дополнительной информации.

Для проведения анализа и выявления различий тимпанометричеких данных при кондуктивной тугоухости нами были сформированы 2 подгруппы пациентов, в первую вошли пациенты с адгезивным отитом, во вторую с экссудативным отитом. Данный выбор обусловлен тем, что при проведении классической тимпанометрии при адгезивном и экссудативном отите на частоте 226 Гц регистрируется тимпанограмма типа В.

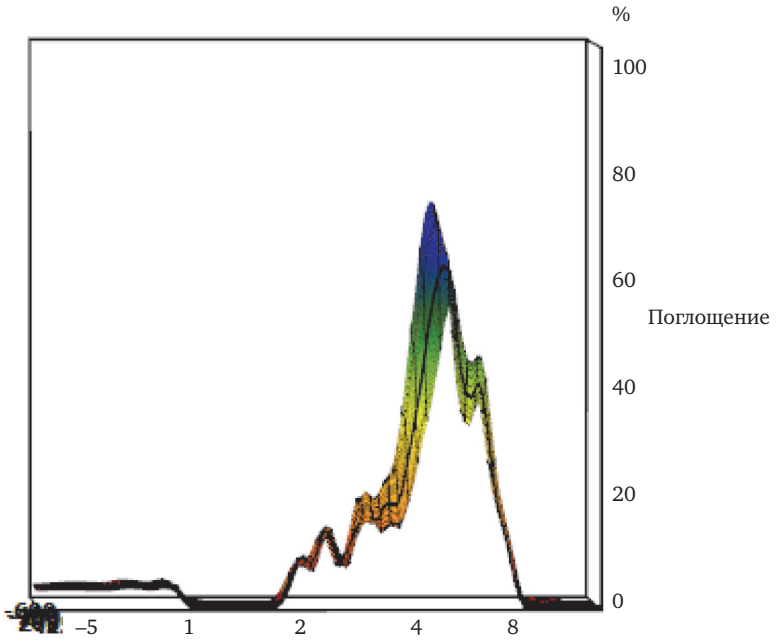

Рис. 3. Пример регистрации широкополосной тимпанометрии при экссудативном среднем отите.
Fig. 3. Example of broadband tympanometry registration at exudative otitis media.

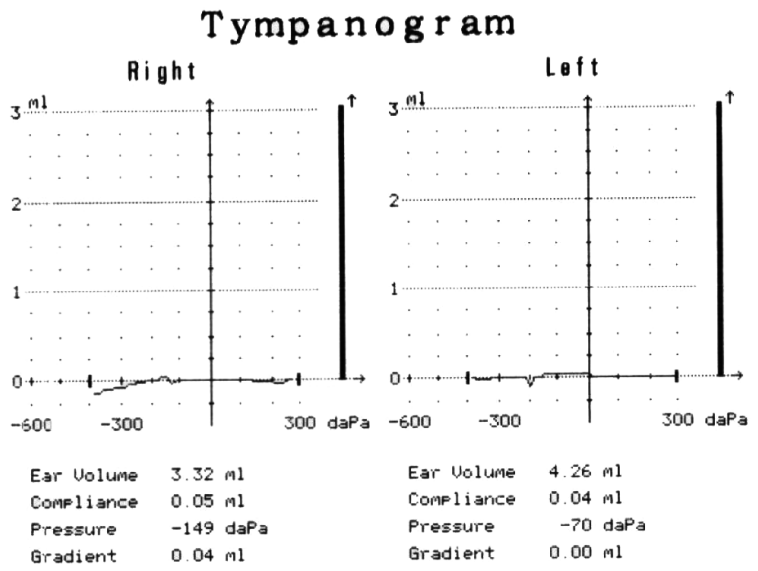

Рис. 4. Пример регистрации тимпанометрии на частоте зондирующего тона 226 Гц при экссудативном среднем отите.
Fig. 4. Example of tympanometry registration at sounding tone frequency 226 Hz at exudative otitis media.

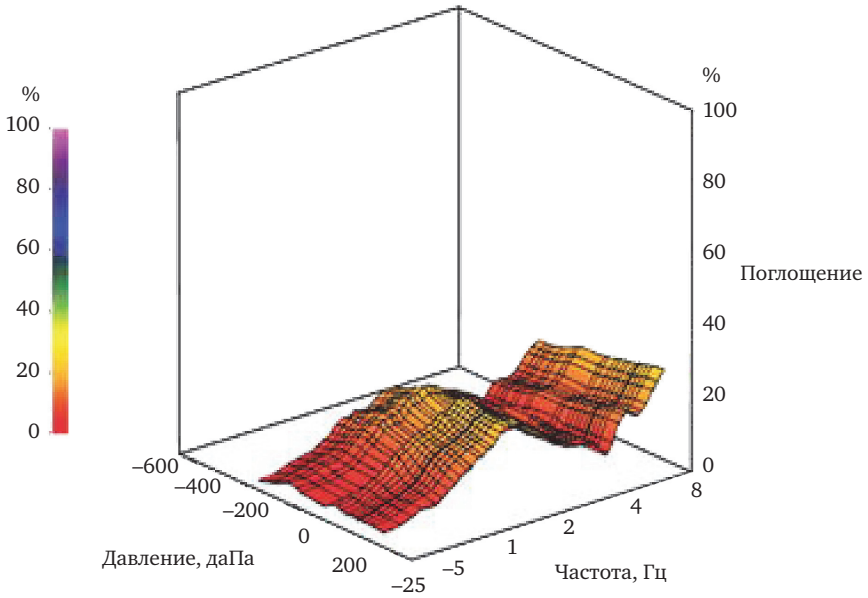

Рис. 5. Пример регистрации широкополосной тимпанометрии при адгезивном среднем отите.
Fig. 5. Example of broadband tympanometry registration at adhesive otitis media.

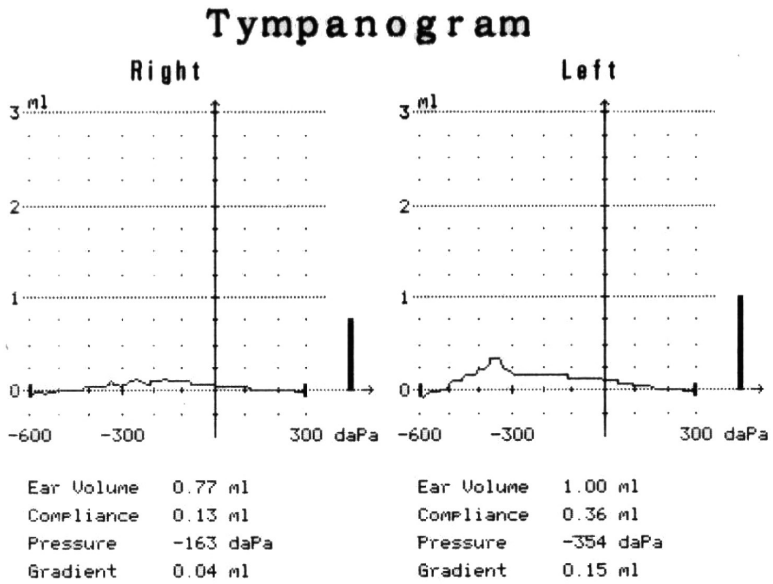

Рис. 6. Пример регистрации тимпанометрии на частоте зондирующего тона 226 Гц при адгезивном среднем отите.
Fig. 6. Example of tympanometry registration at sounding tone frequency 226 Hz at adhesive otitis media.

Для определения эффективности широкополосной тимпанометрии при данных патологиях были отобраны две равные подгруппы по 30 пациентов.

Диагнозы экссудативный и адгезивный отит были подтверждены посредством сбора анамнеза, данных отоскопической картины, отовидеоэндоскопии, отомикроскопии, камертональных проб, тональной пороговой аудиометрии, классической тимпанометрии.

В дальнейшем проводилась широкополосная тимпанометрия всем пациентам. При экссудативном среднем отите на частоте 226 Гц выявлен тип В, на широкополосной тимпанометрии выявлен пик поглощения на частоте 2500 Гц до 90%. Пример регистрации представлен на рис. 3 и 4.

При адгезивном отите на частоте 226 Гц выявлен тип В, при этом на широкополосной тимпанометрии выявлен пик поглощения до 30%. Пример регистрации представлен на рис. 5 и 6.

Как видно из рис. 3–6, при исследовании обоими видами тимпанометрии выявлены графические различия у пациентов, имеющих экссудативный средний отит; данных различий не выявлено при адгезивном среднем отите.

Таким образом, проведенные нами исследования показали, что при сенсоневральной тугоухости широкополосная тимпанометрия не дает существенной дополнительной информации; при адгезивном отите на классической и широкополосной тимпанометрии нет принципиальных различий; при экссудативном отите на широкополосной тимпанометрии появляется характерный пик на 2500 Гц с коэффициентом поглощения до 90%, что служит дифференциально диагностическим признаком различия адгезивного отита от экссудативного отита.

Выводы

В ходе проведения данного исследования статистически значимых различий между широкополосной тимпанометрией и классической тимпанометрией на частоте зондирующего тона 226 Гц при сенсоневральной тугоухости не выявлено.

Широкополосная тимпанометрия имеет характерные значения при экссудативных и пролиферативных процессах в полостях среднего уха и может быть использована для дифференциальной диагностики между экссудативным и адгезивным средним отитом.

Широкополосная тимпанометрия расширяет возможности аудиологической диагностики.

Авторы заявляют об отсутствии конфликта интересов.

ЛИТЕРАТУРА

1. Сапожников Я. М., Богомильский М. Р. Современные методы диагностики, лечения и коррекции тугоухости и глухоты у детей. М.: Икар, 2001. 250 с.
2. Альтман Я. А.,Таварткиладзе Г. А. Руководство по аудиологии. М.: ДМК-Пресс, 2003. 360 с.
3. Болезни уха, горла, носа в детском возрасте: национальное руководство М.: ГЭОТАР-Медиа, 2008. 736 с. http://www.rosmedlib.ru/book/ISBN9785970408476.html
4. Таварткиладзе Г. А. Акустическая импедансометрия. В кн.: Оториноларингология. Национальное руководство. Гл. редактор В. Т. Пальчун. М.: ГЭОТАР-Медиа, 2009.
5. Таварткиладзе Г. А. Руководство по клинической аудиологии. М.: Медицина, 2013.
6. Jeger J. Clinical experience with impedance audiometry. *Arch. Otolaryng.* 1970;92;1:311–324. https://link.springer.com/article/10.1007/BF00464461
7. Пальчун В. Т., Тропская Н. С., Левина Ю. В., Ефимова С. П., Гусева А. Л. Показатели широкополосной тимпанометрии у лиц с нормальным слухом. *Вестник оториноларингологии*. 2018;1:40–43. https://www.mediasphera.ru/issues/vestnik-otorinolaringologii/2018/1/1004246682018011040
8. Feeney M. P., Sanford C. A. Age effects in the human middle ear: Wideband acoustical measures. *J. Acoust. Soc. Am.* 2005;116(6):354–358. http://www.biomedsearch.com/nih/Age-effects-in-human-middle/15658706.html
9. Feeney M. P., Stover B., Keefe D. H., Garinis A. C., Day J. E., Seixas N. Sources of variability in wideband energy reflectance measurements in adults. *J Am Acad. Audiol.* 2014;25(5):449–461. https://www.pubfacts.com/detail/18795470/Wideband-middle-ear-power-measurement-in-infants-and-children
10. Hunter L. L., Tubaugh L., Jackson A., Propes S. Wideband middle ear power measurement in infants and children. *J Am. Acad. Audiol.* 2008;19:309–324. https://link.springer.com/article/10.1007%2Fs10162-016-0595-3
11. Hunter L., Keefe D. et. al. Wideband acoustic immittance in children with Down syndrome: prediction of middle-ear dysfunction, conductive hearing loss and patent PE tubes. *International Journal of Audiology.* 2017;56:622–634. https://nebraska.pure.elsevier.com/en/publications/wideband-acoustic-immittance-in-children-with-down-syndrome-predi

REFERENCES

1. Sapozhnikov Ya. M. Bogomil'skii M. R. *Sovremennye metody diagnostiki, lecheniya i korrektsii tugoukhosti i glukhoty u detei*. M.: Ikar, 2001. 250 p. (in Russ.)
2. Al'tman Ya. A.,Tavartkiladze G. A. *Rukovodstvo po audiologii.* M.: DMK-Press, 2003. 360 p. (in Russ.)

3. Diseases of an ear, a throat, a nose at children's age: national leaders of M.: GEOTAR-media; 2008. – 736 pages. http://www.rosmedlib.ru/book/ISBN9785970408476.html (in Russ.)
4. Tavartkiladze G.A. Acoustic impedansometriya. In prince: Otorhinolaryngology. National leaders. Chapter editor Palchun V.T.M.: GEOTAR-media; 2009. http://www.geotar.ru/lots/NF0000480.html (in Russ.)
5. Tavartkiladze G. A. *Rukovodstvo po klinicheskoi audiologii.* M.: Meditsina, 2013 (in Russ.)
6. Jeger J. Clinical experience with impedance audiometry. *Arch. Otolaryng.* 1970;92;1:311–324. https://link.springer.com/article/10.1007/BF00464461
7. Pal'chun V. T., Tropskaya N. S., Levina Yu. V., Efimova S. P., Guseva A. L. Indicators of the broadband tympanometry at persons with normal hearing. *Vestnik otorinolaringologii.* 2018;1:40–43. https://www.mediasphera.ru/issues/vestnik-otorinolaringologii/2018/1/1004246682018011040 (in Russ.)
8. Feeney MP, Sanford CA. Age effects in the human middle ear: Wideband acoustical measures. J.Acoust.Soc. Am. 2005;116(6):354=358. http://www.biomedsearch.com/nih/Age-effects-in-human-middle/15658706.html
9. Feeney M. P., Stover B., Keefe D. H., Garinis A. C., Day J. E., Seixas N. Sources of variability in wideband energy reflectance measurements in adults. J Am Acad. Audiol. 2014;25(5):449–461. https://www.pubfacts.com/detail/18795470/Wideband-middle-ear-power-measurement-in-infants-and-children
10. Hunter L. L., Tubaugh L., Jackson A., Propes S. Wideband middle ear power measurement in infants and children. *J Am. Acad. Audiol.* 2008;19:309–324. https://link.springer.com/article/10.1007%2Fs10162-016-0595-3
11. Hunter L., Keefe D. et. al. Wideband acoustic immittance in children with Down syndrome: prediction of middle-ear dysfunction, conductive hearing loss and patent PE tubes. *International Journal of Audiology.* 2017;56:622–634. https://nebraska.pure.elsevier.com/en/publications/wideband-acoustic-immittance-in-children-with-down-syndrome-predi

Информация об авторах

✉ **Сапожников Яков Михайлович** – доктор медицинских наук, профессор, главный научный сотрудник отдела аудиологии, слухопротезирования и слухоречевой реабилитации, Научно-клинический центр оториноларингологии (Россия, 123182, Москва, Волоколамское шоссе, д. 30, стр. 2); тел.: 8-916-526-16-60, e-mail: admin@otolar.ru

ORCID: https://orcid.org/0000-0001-8421-7212

Дайхес Николай Аркадьевич – член-корреспондент РАН, доктор медицинских наук, профессор, директор, Научно-клинический центр оториноларингологии (Россия, 123182, Москва, Волоколамское шоссе, д. 30, стр. 2); тел.: +7(499)-968-69-25 e-mail: admin@otolar.ru

ORCID: https://orcid.org/0000-0003-2674-4553

Мачалов Антон Сергеевич – кандидат медицинских наук, начальник научно-клинического отдела аудиологии, слухопротезирования и слухоречевой реабилитации, Научно-клинический центр оториноларингологии (Россия, 123182, Москва, Волоколамское шоссе, д. 30, стр. 2); тел.: 8-964-502-98-78, e-mail: anton-machalov@mail.ru

ORCID: https://orcid.org/0000-0002-5706-7893

Карпов Виталий Леонидович – кандидат медицинских наук, заведующий отделением сурдологии, Научно-клинический центр оториноларингологии (Россия, 123182, Москва, Волоколамское шоссе, д. 30, стр. 2); тел.: 8-916-440-37-10, e-mail: vital89@list.ru

Канафьев Денис Михайлович – врач-сурдолог-оториноларинголог, Республиканская клиническая больница (Россия, 420064, Республика Татарстан, г. Казань, Оренбургский тракт, д. 138); тел.: 8-917-229-02-74, e-mail: kanafyev@mail.ru

ORCID: https://orcid.org/0000-0002-9056-9369

Information about the authors

✉ **Yakov M. Sapozhnikov** – MD, Professor, chief research associate of the Department of Audiology, Hearing Prosthetics and Hearing Rehabilitation, Scientific and Clinical Center of Otorhinolaryngology (Russia, 123182, Moscow, 30/2, Volokolamsk Shosse str.); tel.: 8-916-526-16-60, e-mail: admin@otolar.ru

ORCID: https://orcid.org/0000-0001-8421-7212

Nikolai A. Daikhes – Associate Member of the Russian Academy of Sciences, MD, Professor, Director, Scientific and Clinical Center of Otorhinolaryngology (Russia, 123182, Moscow, 30/2, Volokolamsk Shosse str.); tel.: +7(499)-968-69-25, e-mail: admin@otolar.ru

https://orcid.org/0000-0003-2674-4553

Anton S. Machalov – MD Candidate, Head of Clinical Research Department of Audiology, Hearing Prosthetics and Hearing Rehabilitation, Scientific and Clinical Center of Otorhinolaryngology (Russia, 123182, Moscow, 30/2, Volokolamsk Shosse str.); tel.: 8-964-502-98-78, e-mail: anton-machalov@mail.ru

https://orcid.org/0000-0002-5706-7893

Vitalii L. Karpov – MD Candidate, Head of Surdology Department, Scientific and Clinical Center of Otorhinolaryngology (Russia, 123182, Moscow, 30/2, Volokolamsk Shosse str.); tel.: 8-916-440-37-10 e-mail: vital89@list.ru

Denis M. Kanaf'ev – surdologist-otorhinolaryngologist, Republican Clinical Hospital (Russia, the Republic of Tatarstan, 420064, Kazan, 138, Orenburgskii Tract str.); tel: 8-917-229-02-74, e-mail: kanafyev@mail.ru.

https://orcid.org/0000-0002-9056-9369

УДК 616.216.4-002-073.75-073.97-053.4 https://doi.org/10.18692/1810-4800-2019-6-66-73

Клинико-рентгенологические параллели спондилогенных острых гайморoэтмоидитов у детей

Д. А. Шакурова[1], М. К. Михайлов[2], Х. А. Алиметов[3]

[1] *Детская республиканская клиническая больница, г. Казань, 420083, Россия*

[2] *Центральная городская клиническая больница № 18, г. Казань, 420101, Россия*

[3] *Казанский государственный медицинский университет, г. Казань, 420012, Россия*

Clinical and radiological parallels of spondylogenic acute maxillary ethmoiditis in children

D. A. Shakurova[1], M. K. Mikhailov[2], Kh. A. Alimetov[3]

[1] *Children's Republican Clinical Hospital, Kazan, 420083, Russia*

[2] *Central City Clinical Hospital N 18, Kazan, 420101, Russia*

[3] *Kazan State Medical University, Kazan, 420012, Russia*

В статье представлен диагностический алгоритм выявления спондилогенного острого гайморoэтмоидита у детей на основании: тщательного сбора акушерского анамнеза, неврологического статуса ребенка, оториноларингологического осмотра ЛОР-органов, проведения рентгенографии шейного отдела позвоночника, рентгеновской компьютерной томографии околоносовых пазух, а также применения электромиографического исследования мышц лица проекции околоносовых пазух (нижневековая часть круговой мышцы глаза/жевательная мышца в сравнении с вероятно интактной – передней перстнещитовидной мышцей). Уточнение рентген-электрофизиологической семиотики сочетанного поражения околоносовых пазух у детей с родовой травмой шейного отдела позвоночника позволило выделить оптимальный алгоритм диагностики спондилогенного острого гайморoэтмоидита. Нами были отобраны 102 пациента в возрасте от 3 до 10 лет, средний возраст – 4,73±1,99 года, в том числе 44 – мужского пола (43,13%), 58 – женского (56,86%). Пациенты были разделены на 3 группы. Первую группу «Острые синуситы» составили 40 человек; вторую – «Рецидивирующие синуситы» – 31 пациент; третью – «Относительно здоровые пациенты» – также 31 ребенок. В ходе исследования сопоставили клинические, рентгенологические, электрофизиологические (электромиографические) данные в целях определения тактики дальнейшего ведения, лечения и профилактики пациентов с диагнозом острый гайморoэтмоидит, ассоциированный с родовой травмой шейного отдела позвоночника.

Ключевые слова: острый синусит, родовая травма шейного отдела позвоночника, спондилогенный гайморoэтмоидит, поверхностная электромиография.

Для цитирования: Шакурова Д. А., Михайлов М. К., Алиметов Х. А. Клинико-рентгенологические параллели спондилогенных острых гайморoэтмоидитов у детей. *Российская оториноларингология.* 2019;18(6):66–73. https://doi.org/10.18692/1810-4800-2019-6-66-73

The article presents a diagnostic algorithm for detecting the spondylogenic acute maxillary ethmoiditis in children based on: thorough obstetric history, neurological status of the child, otorhinolaryngological examination of ENT organs, X-ray examination of the cervical spine, X-ray computed tomography of the paranasal sinuses, as well as the electromyographic examination of the face muscles in paranasal sinuses projection (the lower lid part of eye circular muscle/ muscle of mastication in comparison with probably intact – anterior cricothyroid muscle). The clarification of X-ray electrophysiological semiotics of combined lesions of the paranasal sinuses in children with the birth injury of the cervical spine allowed us to identify the optimal diagnostic algorithm

© Коллектив авторов, 2019

for spondylogenic acute sinusitis. We selected 102 patients aged 3 to 10 years, the average age was 4.73±1.99 years, including 44 males (43.13%) and 58 females (56.86%). The patients were divided into 3 groups. The first group, acute sinusitis, consisted of 40 people; the second one – recurrent sinusitis – of 31 patients; the third one – relatively healthy patients – of 31 children as well. The study compared clinical, radiological, electrophysiological (electromyographic) data to determine the tactics of further management, treatment, and prevention of patients with the diagnosis of acute maxilloethmoidal sinusitis associated with birth injury of the cervical spine.
Keywords: acute sinusitis, birth injury of cervical spine, spondylogenous maxilloethmoidal sinusitis, surface electromyography.

For citation: Shakurova D. A., Mikhailov M. K., Alimetov Kh. A. Clinical and radiological parallels of spondylogenic acute maxillary ethmoiditis in children. *Rossiiskaya otorinolaringologiya*. 2019;18(6):66–73. https://doi.org/10.18692/1810-4800-2019-6-66-73

Среди множества проблем современной медицины, волнующих человечество, видное место принадлежит родовому травматизму. Проблема эта в течение нескольких десятилетий незаслуженно находилась в тени, исследований выполнялось мало, поскольку любые последствия анте- и интранатальных повреждений нервной системы укладывались во всеобъемлющее понятие «детский церебральный паралич» [1].

Острый синусит является частым воспалительным заболеванием слизистой оболочки околоносовых пазух у детей [2–4].

Одной из причин возникновения синусита у детей может стать родовая травма шейного отдела позвоночника. На фоне полученной травмы шейного отдела позвоночника происходит дислокация смежных позвонков друг относительно друга. Данный патологический процесс приводит к дисциркуляторным явлениям в дисковых тканях, венозному стазу, увеличению напряжения мышц шеи и, как результат, смещению органов шеи от их привычного местоположения. На фоне смещенного шейного позвоночно-двигательного сегмента происходит компрессия корешков спинномозговых нервов шейного сплетения, постганглионарных волокон симпатического ствола, участвующих в моторной и секреторной иннервации слизистой оболочки полости носа. В результате нарушения иннервации слизистой оболочки полости носа возникают ее отек, обструкция соустьев, застой секрета, изменяется состав и ph секрет, нарушается газообмен в слизистой оболочке, повреждаются реснички и эпителий, появляются благоприятные условия для патогенов, воспаляется собственная пластинка слизистой оболочки, утолщается слизистая оболочка [5–8].

Современная клиническая медицина не представляется возможной без современных дополнительных методов исследования, среди которых одно из первых мест при диагностике родовых травм по праву занимает рентгенография шейного отдела позвоночника [9].

Среди специальных методов исследования ЛОР-пациентов важным является проведение рентгеновской компьютерной томографии околоносовых пазух, позволяющей уточнить и дополнить клинические данные. Лучевые методы играют важную роль в диагностике воспалительных заболеваний, опухолевых процессов, травматических повреждений околоносовых пазух [9].

Большое значение в комплексном обследовании детей с натальными спинальными повреждениями, особенно в случае нарушения функции других органов, имеют электрофизиологические методы исследования, а именно проведение поверхностной электромиографии мышц. Если грубые родовые травмы нервной системы, приводящие к парезам и параличам, нарушениям координации и задержке в психическом развитии, распознаются достаточно своевременно, то легкие натально обусловленные неврологические синдромы, которые встречаются существенно чаще, могут быть упущены. Без своевременно примененных параклинических методов обследования нервной системы у детей не возможны ни ранняя диагностика, ни точная локализация поражения [10].

Таким образом, вопрос оценки диагностической эффективности электромиографического исследования мышц лица в проекции околоносовых пазух для уточнения связи острого синусита у детей с родовой травмой шейного отдела позвоночника, применяемого наряду с клиническими и рентгенологическими методами обследования, является актуальным [11, 12].

Цель исследования

Повышение эффективности диагностики спондилогенных гайморoэтмоидитов у детей.

Пациенты и методы исследования

Настоящая работа основана на клиническом наблюдении и обследовании 102 пациентов в возрасте от 3 до 10 лет, средний возраст – 4,73±1,99 года, в том числе 44 – мужского пола (43,13%), 58 – женского (56,86%).

Пациенты были разделены на 3 группы. Первую группу «Острые синуситы» составили 40 человек; вторую «Рецидивирующие синуси-

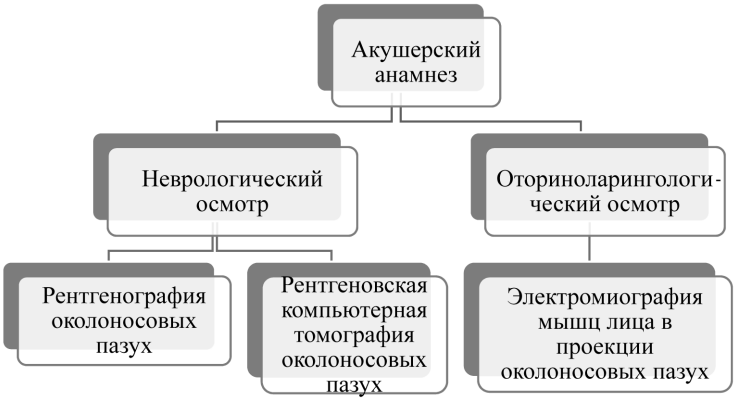

Рис. 1. Алгоритм исследования.
Fig. 1. Research algorithm.

ты» – 31 пациент; третью – «Относительно здоровые пациенты» – также 31 ребенок.

Алгоритм исследования каждого пациента представлен на рис. 1.

Отбор детей с подозрением на спондилогенный синусит производился путем сбора акушерского, неврологического и оториноларингологического анамнеза ребенка (отмечались особенности вынашивания плода, течения родов, использование определенных акушерских пособий во время родов, использование вакуум-экстрактора для извлечения плода, возможные сопутствующие заболевания матери, вредные привычки, состояние ребенка на момент рождения, находился ли ребенок на учете у врача-невролога, как часто ребенок в раннем и в среднем возрасте переносил ОРВИ или другие инфекции, успеваемость в детском дошкольном учреждении, школе, физическая активность ребенка). С этой целью нами были подготовлены анкеты для родителей с уточняющими анамнез вопросами.

Изучалась амбулаторная карта каждого пациента, особое внимание уделялось результатам неврологического осмотра ребенка: положение, походка, объем активных и пассивных движений головы, верхних конечностей, развитие позвоночного столба, умственное развитие (разговорная речь, счет, логические умозаключения). Ребенок, лишенный самостоятельной, целенаправленной физической активности вследствие полученной родовой травмы, оценивался на месте по тем же критериям.

Далее совместно с врачом-неврологом переходили к проведению пальпации мышц шеи и области локализации подъязычной кости. Положение ребенка: лежа на кушетке с максимально расслабленными мышцами, неходячий ребенок – сидя в кресле/коляске, на коленках у родителя или законного представителя.

После проведения легкой поверхностной пальпации мышц шеи переходили к глубокой скользящей пальпации подъязычной кости, при которой оценивались ее позиция и месторасположение относительно органов шеи.

Для оценки состояния ЛОР-органов, в целях выявления воспалительного процесса в полости носа и в верхнечелюстных пазухах, производились детальная риноскопия полости носа и фарингоскопия полости рта, сахариновый тест для определения состояния мукоцилиарного клиренса. При передней риноскопии оценивалось состояние структур остиомеатального комплекса: отек слизистой оболочки средней носовой раковины, наличие крючковидного отростка, наличие или отсутствие патологического отделяемого из естественного соустья в полость общего носового хода, наличие или отсутствие врожденных дефектов развития наружного носа, твердого/мягкого неба. При фарингоскопии обращали внимание на цвет слизистой оболочки полости рта, небных миндалин, наличие или отсутствие патологического содержимого в устьях лакун небных миндалин, размеры небных миндалин, положение небного язычка, состояние лимфоидных гранул на задней стенке глотки, состояние зубов ротовой полости.

В целях оценки состояния шейного отдела позвоночника детей для исключения возможной патологии данной области и ее влияния на деятельность мукоцилиарного клиренса полости носа и слизистой оболочки полости носа производилось рентгеновское исследование шейного отдела позвоночника в двух проекциях (прямая и боковая).

Рентгеновская компьютерная томография придаточных пазух носа осуществлялась при помощи томографа Siemens Somatom Sensation 64.

При этом оценивались состояние слизистой оболочки околоносовых пазух, наличие или отсутствие патологического содержимого в них, изменения, связанные с родовой травмой шейного отдела позвоночника.

В целях выявления взаимосвязи острого синусита у детей с патологией шейного отдела позвоночника мы исследовали мышцу нижнего века и

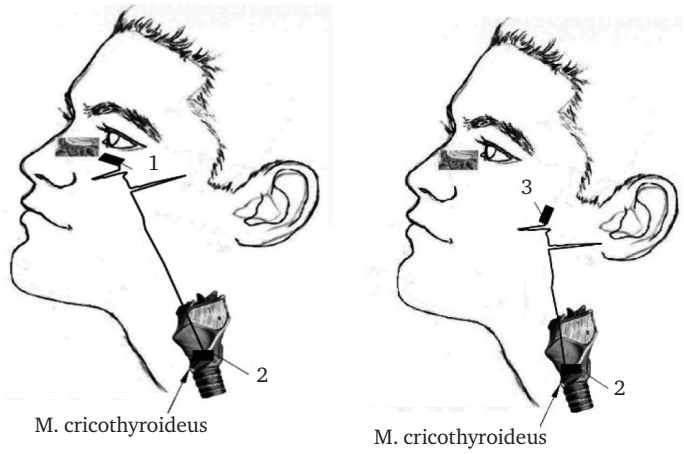

Рис. 2. Уровни постановки подкожных электродов:
1 – нижневековая часть круговой мышцы глаза; 2 – передняя перстнещитовидная мышца; 3 – жевательная мышца.
Fig. 2. Subcutaneous Electrode Setting Levels:
1 – the medieval part of the circular muscle of the eye; 2 – anterior varicose muscle; 3 – chewing muscle.

жевательную мышцу и сравнили их тонус с вероятно интактной мышцей – передней перстнещитовидной. Исследование проводилось на аппарате электромиограф «Нейро-МВП-4» компании MBN. Стимуляция и регистрация ответа проводились с помощью поверхностных электродов. При обоих исследованиях М-ответа использовался биполярный способ отведения: один электрод являлся активным, второй – референтным. Исследовались мышцы проекции лица околоносовых пазух (круговая мышца глаза, жевательная мышца справа/слева), где активный регистрирующий электрод располагался в области двигательной точки мышцы (вековая часть круговой мышцы глаза – нижнее веко справа/слева, жевательная мышца). Референтный электрод – на область передней перстнещитовидной мышцы (рис. 2).

Статистическая обработка результатов исследования проводилась с использованием программы IBM SPSS Statistics 23.

Данная работа одобрена ЛЭК КГМУ 22.11.2016 г. (Протокол № 9).

Результаты исследования

При оториноларингологическом осмотре детей выявлены следующие важные диагностические критерии, указывающие на воспаление слизистой оболочки полости носа и околоносовых пазух, ассоциированных с патологией шейного отдела позвоночника (табл. 1 и 2).

Таблица 1

Диагностические критерии спондилогенного синусита

Table 1

Diagnostic Criteria for spondylogenic sinusitis

Острый синусит		
Риноскопия	Фарингоскопия	Сахариновый тест
Гиперемия, умеренный отек слизистой оболочки нижних носовых раковин (40 детей, 100%), наличие слизистого (29 детей, 72,5%), слизисто-гнойного (11 детей, 27,5%) отделяемого в среднем носовом ходе	Гиперемия задней стенки глотки (15 детей, 37,5%), постназальный затек (35 детей, 87,5%), отклонение небного язычка вправо/влево (40 детей, 100%)	9,3±10,4 мин (в интервале от 7,5 до 25 мин)

Таблица 2

Диагностические критерии спондилогенного рецидивирующего синусита

Table 2

Diagnostic criteria of spondylogenic recurrent sinusitis

Рецидивирующий синусит		
Риноскопия	Фарингоскопия	Сахариновый тест
Стойкая незначительная гиперемия, стойкий умеренный отек слизистой оболочки полости носа, гипертрофия нижних носовых раковин (31 ребенок, 100%), наличие слизистого (21 ребенок, 67,7%), слизисто-гнойного (9 детей, 29%) отделяемого в среднем носовом ходе	Гиперемия задней стенки глотки (8 детей, 25,8%), постназальный затек (23 ребенка, 74,1%), отклонение небного язычка вправо/влево (31 ребенок, 100%)	10,7±20,4 мин (в интервале от 10,5 до 40 мин)

Рис. 3. Рентгенологические признаки повреждения позвоночника в родах по М. К. Михайлову.
Fig. 3. Radiological signs of spinal injury in childbirth according to M. K. Mikhailov.

Рентгенологическую классификацию родовых повреждений позвоночника и спинного мозга у детей впервые разработал М. К. Михайлов, в своей работе мы воспользовались этой классификацией.

Рентгенологические признаки повреждения позвоночника в родах по М. К. Михайлову условно разделены на 3 группы: 1) признаки смещения позвонков; 2) переломы позвонков – деформирующие признаки; 3) косвенные признаки повреждения позвоночника (рис. 3).

В настоящем исследовании нами были выявлены: признаки смещения позвонков и косвенные признаки повреждения позвоночника.

Для рентгенографии в прямой проекции ребенок укладывался на спину так, чтобы голова и шея находились в одной плоскости, перпендикулярной к плоскости кассеты. Голова умеренно отводится кзади подкладыванием под шею небольшого ватного валика.

На прямой рентгенограмме ШОП с открытым ртом (рис. 4) четко выявляются боковые массы атланта, которые располагаются строго симметрично по отношению к зубовидному отростку второго шейного позвонка.

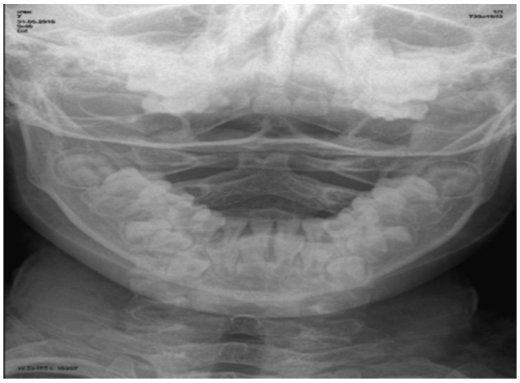

Рис. 4. Рентгенограмма шейного отдела позвоночника ребенка А., 2012 г. р., в прямой проекции через открытый рот для исследования верхних шейных позвонков. Симметричное расположение зубовидного отростка С2 по отношению к боковым массам атланта.
Fig. 4. Radiograph of the cervical spine of a child A., born in 2012, in direct projection through an open mouth to study the upper cervical vertebrae. Symmetric arrangement of the dentoid process C2 with respect to the lateral masses of the atlas.

Рис. 5. Рентгенограмма шейного отдела позвоночника ребенка Б. 2010 г. р., в прямой проекции через открытый рот: асимметричное расположение зубовидного отростка С2 по отношению к боковым массам атланта – ротационный подвывих атланта.
Fig. 5. Radiograph of the cervical spine of a child B., born in 2010, in direct projection through the open mouth: asymmetric arrangement of the dentate process C2 with respect to the lateral masses of the atlas — rotational subluxation of the atlas.

При ротационных смещениях атланта (рис. 5) при родовых повреждениях позвоночника происходит смещение боковых масс атланта относительно соответствующих им суставных поверхностей второго позвонка.

При проведении боковых рентгенограмм шейного отдела позвоночника ребенок находился в вертикальном положении (рис. 6).

Между задней поверхностью дуги первого позвонка и передней поверхностью зубовидного отростка (рис. 7) видна щель срединного атлантоосевого сустава, который в литературе нередко называют суставом Крювелье. Определение ширины этого сустава имеет принципиальное значение, так как расширение щели явно указывает на подвывих в этом суставе при переднем смещении атланта.

Утолщение мягких тканей легко обнаруживается на боковых снимках шейного отдела позвоночника благодаря воздушному столбу глотки и трахеи. Паталогоанатомическим субстратом этих изменений являются кровоизлияния, разрывы мягких тканей с последующим развитием отека. Описанный симптом, как правило, сопровождается смещением трахеи при повреждениях шейных позвонков.

Лестницеобразная деформация позвоночника (рис. 9) – смещение в боковых суставах смежных позвонков в виде дислокации нижних суставных отростков вывихнутого позвонка по отношению к верхним суставным отросткам нижележащего позвонка.

Для подтверждения вовлечения в воспалительный процесс околоносовых пазух пациенты

Рис. 6. Рентгенограмма шейного отдела позвоночника в боковой проекции ребенка В., 2009 г. р. – изменение оси зубовидного отростка С2 из-за сдвига в зоне роста (подвывих С2).
Fig. 6. X-ray of the cervical spine in the lateral projection of the child V., b. 2009 – change in the axis of the tooth-like process of C2 due to a shift in the growth zone (subluxation of C2).

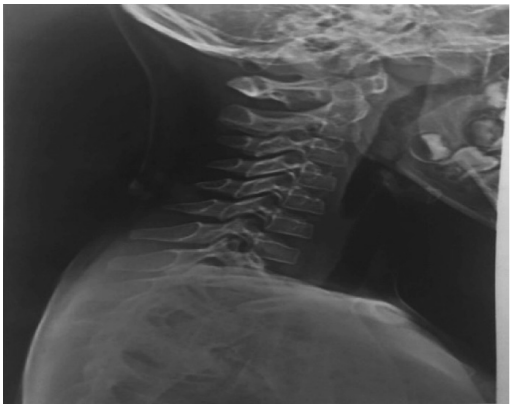

Рис. 7. Рентгенограмма шейного отдела позвоночника ребенка Г., в боковой проекции – расширение щели в срединно-атланто-осевом суставе (сустав Крювелье).
Fig. 7. Radiograph of the cervical spine of the child G., in lateral projection – widening of the gap in the mid-atlanto-axial essence (joint of the Crewellier).

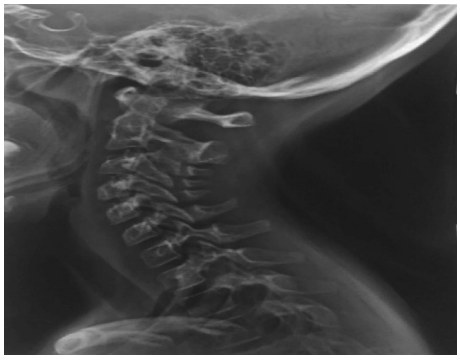

Рис. 8. Рентгенограмма шейного отдела позвоночника ребенка Д., 2013 г. р. в боковой проекции. На уровне основания зубовидного отростка С2 утолщение мягких тканей с уплотнением из-за повреждения мягких тканей и кровоизлияния – конкрестенция.
Fig. 8. Radiograph of the cervical spine of a child D., b. 2013, in side view. At the level of the base of the dentoid process C2, thickening of the soft tissues with compaction due to damage to the soft tissues and hemorrhage is a concreteness.

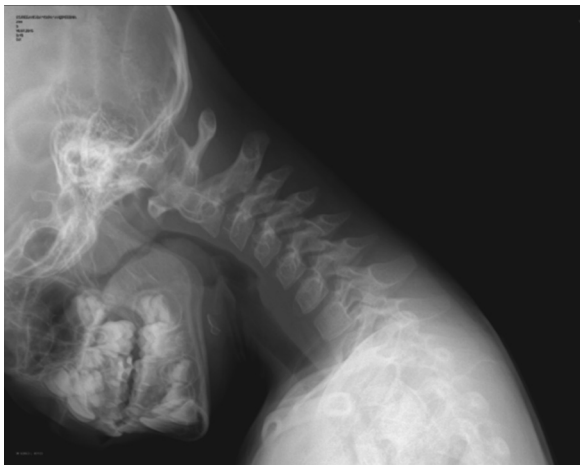

Рис. 9. Рентгенограмма шейного отдела позвоночника в боковой проекции ребенка Е., 2010 г. р. – лестницеобразная деформация позвоночника из-за нестабильности на уровне С3–С4 в результате родовой травмы.
Fig. 9. X-ray of the cervical spine in the lateral projection of the child E., b. 2010 - ladder-like deformity of the spine due to instability at the level of C3 – C4 as a result of birth trauma.

назначали рентгеновскую компьютерную томографию придаточных пазух носа, где выявлялось в основном: субтотальное снижение пневматизации верхнечелюстных пазух, ячеек решетчатого лабиринта с наличием или отсутствием слизистого или слизисто-гнойного содержимого в передних или задних группах решетчатых ячеек. Изменения слизистой решетчатого лабиринта, как правило, сопровождались воспалительными изменениями слизистой оболочки полости носа, верхнечелюстных пазух, реже клиновидной и лобных пазух (рис. 10).

Далее было проведено сравнение между исследуемыми группами показателей электромиографии (ЭМГ) в двух отведениях: нижневековая часть круговой мышцы глаза + передняя перстнещитовидная мышца и жевательная мышца + передняя перстнещитовидная мышца справа и слева.

Исследования, представленные в группе детей «Острый синусит» показали, что тонус мышц в проекции околоносовых пазух повышен в 2 раза, амплитуда сокращений снижена в 0,014 раза (0,03±0,02 мВ), что объясняется спазмом мышц. Латентность М-ответа превышала норму с двух сторон в 13 раз.

В связи с тем что результаты ЭМГ-показателей, полученные в двух разных, но анатомически приближенных (полость носа, верхнечелюстная пазуха) отведениях: нижнее веко – передняя перстнещитовидная мышца, жевательная мышца – передняя перстнещитовидная мышца – оказались в пределах одних референсных значений, мы решили продолжить исследование только в одном отведении: нижнее веко – передняя перстнещитовидная мышца справа/слева.

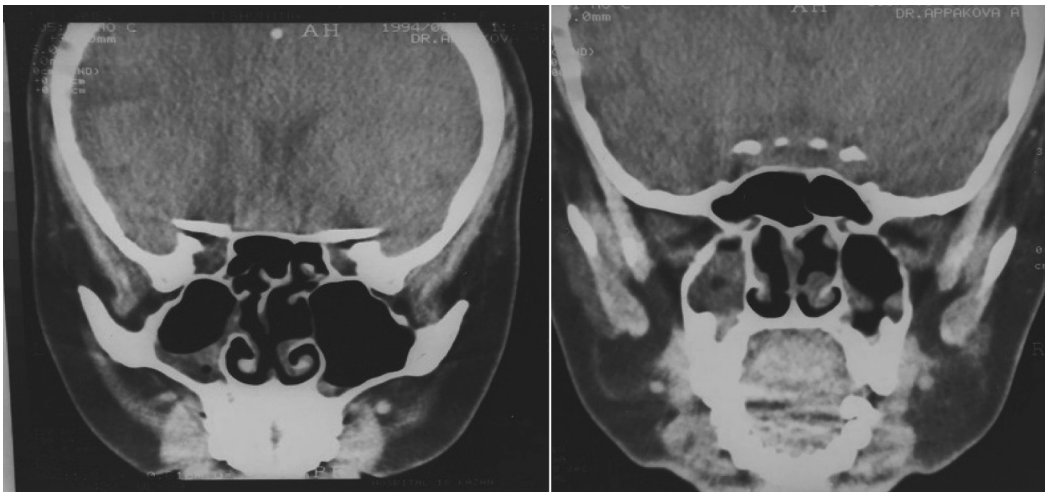

Рис. 10. Результаты рентгеновской компьютерной томографии придаточных пазух носа ребенка Ж.: неравномерное утолщение слизистой обеих верхнечелюстных пазух, единичных ячеек решетчатого лабиринта, нижних носовых раковин.

Fig. 10. The results of x-ray computed tomography of the paranasal sinuses of the child J.,: uneven thickening of the mucosa of both maxillary sinuses, single cells of the ethmoid labyrinth, lower nasal concha.

ЭМГ-исследование мышц проекции околоносовых пазух у пациентов, относящихся ко второй группе «Рецидивирующие синуситы», показало следующие результаты: тонус мышц в проекции околоносовых пазух, как и в первой группе пациентов, оказался повышен, амплитуда сокращений снижена в 0,02 раза (0,06±0,01 мВ), что объясняется спазмом и напряженностью мышц. Латентность М-ответа превышала норму только с одной стороны – со стороны наибольшего воспалительного процесса – и превышала норму в 11,6 раза.

Выводы

Установлена связь возникновения острых синуситов у детей с патологией шейного отдела позвоночника на основании акушерского анамнеза, оториноларингологического осмотра ЛОР-органов, неврологического статуса ребенка, рентгенографии шейного отдела позвоночника, рентгеновской компьютерной томографии околоносовых пазух, электромиографического исследования мышц лица проекции околоносовых пазух (из 102 обследованных детей – 71 ребенок, 69,6%).

Доказана клинико-рентгенологическая взаимосвязь острого синусита у детей, сопряженного с патологией шейного отдела позвоночника (из 102 обследованных детей – 71 ребенок, 69,6%, средний темп роста за рассматриваемый год $T_{\text{р. ср}} = \sqrt[n-1]{yn/y_0} = 0{,}08$).

Установлено, что электромиографическое исследование мышц лица в проекции околоносовых пазух (круговая мышца глаза, жевательная мышца) в сравнении с интактной передней перстнещитовидной мышцей показало превышение их тонуса в 2 раза при повышении латентности М-ответа в 11,6–13 раз (с обеих сторон у 40 пациентов, 39,2%; с одной стороны у 31 ребенка, 30,3%), снижении амплитуды в 0,014–0,02 раза (71 ребенок, 69,6%) – по сравнению с тонусом этих же мышц у относительно здоровых детей.

Авторы заявляют об отсутствии конфликта интересов.

ЛИТЕРАТУРА

1. Михайлов М. К. Рентгенодиагностика родовых повреждений позвоночника. М.: Гэотар-Мед, 2001. 176 с.
2. Богомильский М. Р. Основные принципы лечения синуситов у детей. *Лечащий врач.* 2001;8:22–27. https://www.lvrach.ru/2001/08/4528890/
3. Гаращенко Т. И. Диагностическая и лечебная эндоскопия верхних дыхательных путей у детей: дис. ... докт. мед. наук. М., 1996. 355 с.
4. Шиленкова В. В. Носовой цикл и риносинусит: новый взгляд на проблему. *Российская оториноларингология.* 2019;2(99):70–76. doi: 10.18692/1810-4800-2019-2-70-76.
5. Алиметов Х. А., Джабаров Д. Д. Электромиография наружных мышц гортани в диагностике дисфонии. *Вестник оториноларингологии.* 1991;3:41–45.
6. Алиметов Х. А. Остеохондроз верхнешейного уровня позвоночника и дискинезия гортани. *Казанский медицинский журнал.* 1999;2:110–112.
7. Веселовский В. П. Практическая вертеброневрология и мануальная терапия. Рига.: Рига, 1991. 341 с.

8. Мингазова Р. Н. Клиника, диагностика и лечение вазамоторного ринита при шейном остеохондрозе: автореф. дис. ... канд. мед. наук. Казань, 2009. 27 с.
9. Неласов Н. Ю. Головная боль и актуальность традиционной рентгенодиагностики при заболеваниях околоносовых пазух. *Российская оториноларингология.* 2016;1(80):72–77. doi: 10.18692/1810-4800-2016-1-72-77.
10. Гехт Б. М. Теоретическая и клиническая электромиография. Л.: Наука, 1990. 230 с.
11. Ратнер А. Ю. Неврология новорожденных: острый период и поздние осложнения. 2-е изд. М.: БИНОМ. Лаборатория знаний, 2005. 368 с.
12. Гарбуз И. Ф., Азбукина Л. Н., Кравцова А. Г., Мазур В. Г. Факторы и причины, которые способствуют травме шейного отдела позвоночника у новорожденного. *Международный журнал экспериментального образования*. 2016;10(ч. 1):72-75. https://expeducation.ru/ru/article/view?id=10560

REFERENCES

1. Mikhailov M. K. *Rentgenodiagnostika rodovykh povrezhdenii pozvonochnika.* M.: Geotar-Med, 2001. 176 p. (in Russ.)
2. Bogomil'skii M. R. Osnovnye printsipy lecheniya sinusitov u detei. *Lechashchii vrach.* 2001;8:22–27. (in Russ.) https://www.lvrach.ru/2001/08/4528890/
3. *Garashchenko T. I. Diagnosticheskaya i lechebnaya endoskopiya verkhnikh dykhatel'nykh putei u detei*: dis. ... dokt. med. nauk. M., 1996. 355 p. (in Russ.)
4. Shilenkova V. V. The nasal cycle and rhinosinusitis: a new look to the problem. *Rossiiskaya otorinolaringologiya.* 2019;2(99):70–76 (in Russ.). doi: 10.18692/1810-4800-2019-2-70-76.
5. Alimetov Kh. A., Dzhabarov D. D. Electromyography of the external muscles of the larynx in the diagnosis of dysphonia. *Vestnik otorinolaringologii.* 1991;3:41–45. (in Russ.).
6. Alimetov Kh. A. Osteochondrosis of the upper cervical spine and dyskinesia of the larynx. *Kazanskii meditsinskii zhurnal.* 1999;2:110–112. (in Russ.).
7. Veselovskii V. P. *Prakticheskaya vertebronevrologiya i manual'naya terapiya*. Riga.: Riga, 1991. 341 p.
8. Mingazova R. N. *Klinika, diagnostika i lechenie vazamotornogo rinita pri sheinom osteokhondroze*: avtoref. dis. ... kand. med. nauk. Kazan', 2009. 27 p.
9. Nelasov N. Yu. Headache and relevance of traditional x-ray diagnostics in diseases of the paranasal sinuses. *Rossiiskaya otorinolaringologiya.* 2016;1(80):72–77. (In Russ.). DOI: 10.18692/1810-4800-2016-1-72-77.
10. Gekht B. M. *Teoreticheskaya i klinicheskaya elektromiografiya.* L.: Nauka, 1990. 230 p.
11. Ratner A. Yu. *Nevrologiya novorozhdennykh: Ostryi period i pozdnie oslozhneniya*. 2-e izd. M.: BINOM. Laboratoriya znanii, 2005. 368 p.
12. Garbuz I. F. Factors and causes that contribute to trauma of the cervical spine in a newborn. *International Journal of Experimental Education.* 2016;10 (part 1):72–75 (In Russ). https://expeducation.ru/ru/article/view?id=10560

Информация об авторах

✉ **Шакурова Диляра Азатовна** – врач-оториноларинголог поликлиники № 3, Детская республиканская клиническая больница (420083, Россия, г. Казань, ул. Бигичева, д. 20); тел.: 8 (843) 267-84-44, 8-987-284-25-46, e-mail: Ent.doc87@mail.ru
ORCID: https://orcid.org/0000-0003-4953-2465

Михайлов Марс Константинович – заслуженный деятель науки РТ и РФ, академик АН РТ, доктор медицинских наук, профессор, заведующий кафедрой лучевой диагностики, Казанская государственная медицинская академия – филиал (420101, Россия, г. Казань, ул. Бутлерова, д. 36); тел.: 8-987-290-68-51, e-mail: mikhailovmk@mail.ru
ORCID: https://orcid.org/0000-0002-8431-7296.

Алиметов Халид Аразханович – заслуженный врач Российской Федерации, академик РАЕ, доктор медицинских наук, профессор, заведующий кафедрой оториноларингологии, Казанский государственный медицинский университет (420101, Россия, г. Казань, ул. Хусаина Мавлютова, д. 2); тел.: 8-917-908-21-47, e-mail: lorkgmu@mail.ru
ORCID: https://orcid.org/0000-0003-3977-8154.

Information about the authors

✉ **Dilyara A. Shakurova** – otorhinolaryngologist, Polyclinic No3, Children's Republic Clinical Hospital (420083, Russia, Kazan, 20, Bigicheva str.); tel.: 8 (843) 267-84-44, 8-987-284-25-46, e-mail: Ent.doc87@mail.ru
ORCID: https://orcid.org/0000-0003-4953-2465

Mars K. Mikhailov – the Honored Worker of Science of the Republic of Tatarstan and the Russian Federation, Academician of the Academy of Sciences of the Republic of Tatarstan, MD, Professor, Head of the Chair of Radiation Diagnostics, Kazan State Medical Academy (420101, Russia, Kazan, 36, Butlerova Street); tel.: 8-987-290-68-51, e-mail: mikhailovmk@mail.ru
ORCID: https://orcid.org/0000-0002-8431-7296

Khalid A. Alimetov – the Honored Doctor of the Russian Federation, Academician of the Russian Academy of Natural Sciences, MD, Professor, Head of the Chair of Otorhinolaryngology, Kazan State Medical University (420101, Russia, Kazan, 2, Khusaina Mavlyutova str.); tel.: 8-917-908-21-47, e-mail: lorkgmu@mail.ru
ORCID: https://orcid.org/0000-0003-3977-8154

УДК 616.282.95+616.831]-008.918-072.7 https://doi.org/10.18692/1810-4800-2019-6-74-78

Оценка качества жизни и психического здоровья у взрослых пациентов с приобретенной односторонней глухотой

Я. Л. Щербакова[1], С. М. Мегрелишвили[1], В. Е. Кузовков[1], С. А. Карпищенко[1]

[1] Санкт-Петербургский научно-исследовательский институт уха, горла, носа и речи Санкт-Петербург, 190013, Россия (и. о. директора – докт. мед. наук, проф. С. А. Карпищенко)

The assessment of life quality and mental health in adult patients with acquired unilateral hearing loss

Ya. L. Shcherbakova[1], S. M. Megrelishvili[1], V. E. Kuzovkov[1], S. A. Karpishchenko[1]

[1] Saint Petersburg Research Institute of Ear, Throat, Nose and Speech, Saint Petersburg, 190013, Russia

Односторонняя глухота – это заболевание, которое характеризуется потерей слуха на одном ухе с нормальными порогами восприятия на контралатеральном. Длительное время считалось, что пациенты с односторонней глухотой не нуждаются в каких-либо реабилитационных мероприятиях, направленных на восстановление бинаурального слуха. Однако пациенты с односторонней глухотой испытывают трудности восприятия в шумной среде и локализации звука, часто страдают от шума в пораженном ухе, а также не удовлетворены качеством жизни, ассоциированном с нарушением функции слуховой системы. Цель исследования: оценить влияние приобретенной односторонней глухоты на психическое здоровье и качество жизни пациентов данной группы. В соответствии с целью исследования было сформировано две основные группы: группа пациентов с приобретенной односторонней глухотой ($n = 12$) и контрольная группа пациентов с нормальным слухом ($n = 12$). Для оценки психического здоровья и качества жизни были использованы различные опросники (PHQ-9, GAD-7, PSQ, HHIA). По результатам исследования было выявлено, что у пациентов с односторонней глухотой повышен уровень стресса и тревоги, они страдают от различного уровня депрессии и в целом не удовлетворены качеством жизни.
Ключевые слова: односторонняя глухота, шум в ушах, качество жизни, психическое здоровье.

Для цитирования: Щербакова Я. Л., Мегрелишвили С. М., Кузовков В. Е., Карпищенко С. А. Оценка качества жизни и психического здоровья у взрослых пациентов с приобретенной односторонней глухотой. *Российская оториноларингология.* 2019;18(6):74–78. https://doi.org/10.18692/1810-4800-2019-6-8-14

Unilateral hearing loss is a condition characterized by hearing loss in one ear and normal hearing thresholds in the contralateral one. For a long time, it was deemed that the patients with unilateral hearing loss did not need any rehabilitation activity aimed at bilateral hearing restoration. However, the patients with unilateral hearing loss have difficulties with perception in noisy environment and with sound localization, they suffer from tinnitus in the affected ear, and are dissatisfied with the life quality associated with the impairment of the hearing system function. The objective of the study is to assess the impact of acquired unilateral hearing loss on the mental health and life quality of this group of patients. According to the objective, two main groups were formed: a group of patients with unilateral hearing loss ($n = 12$) and a control group of patients with normal hearing ($n = 12$). Different questionnaires (PHQ-9, GAD-7, PSQ, HHIA) were used to assess mental health and life quality. Following the study, it was detected that the patients with unilateral hearing loss had a high level of stress and anxiety, they suffered from depression of various levels and were not satisfied with life quality in general.
Keywords: unilateral hearing loss, tinnitus, life quality, mental health.

For citation: Shcherbakova Ya. L., Megrelishvili S. M., Kuzovkov V. E., Karpishchenko S. A. The assessment of life quality and mental health in adult patients with acquired unilateral hearing loss. *Rossiiskaya otorinolaringologiya*. 2019;18(6):74–78. https://doi.org/10.18692/1810-4800-2019-6-74-78

Введение

Односторонняя глухота характеризуется потерей слуха свыше 90 дБ на одном ухе (по некоторым авторам, свыше 70 дБ [1]) с нормальными порогами восприятия, не превышающими 25 дБ на противоположном ухе (среднее значение порогов тональной аудиометрии на 500, 1000, 2000 и 4000 Гц) [1–3].

© Коллектив авторов, 2019

Наряду с односторонней глухотой существует понятие асимметричного снижения слуха, для которого характерно бинауральное нарушение восприятия с различной степенью выраженности на лучше слышащем ухе [среднее значение порогов тональной аудиометрии на 500, 1000, 2000 и 4000 Гц свыше 90 дБ на хуже слышащем ухе и от 26 до 70 дБ (по некоторым авторам, до 55 дБ) на контралатеральном лучше слышащем ухе] [3, 4]. Односторонняя глухота и асимметричное снижение слуха близки по определению, но не идентичны, и крайне важно разделять эти два понятия, в связи с тем что тактика реабилитации данных групп пациентов в большинстве случаев различна.

Нарушения слуха являются одними из наиболее распространенных в группе сенсорных нарушений [2]. Односторонняя глухота встречается в среднем от 12 до 20 случаев на 100 тысяч населения (3–6%) [5, 6] и от 0,4 до 3,4 случая на 1000 новорожденных [3]. У взрослых пациентов причинами односторонней глухоты могут быть внезапная идиопатическая сенсоневральная тугоухость, вестибулярная шваннома, а также другие образования мостомозжечкового угла, черепно-мозговые и акустические травмы, болезнь Меньера, отосклероз, хронический гнойный средний отит, менингит, бактериальные и вирусные инфекции. У детей одностороннее снижение слуха может быть связано с аномалиями развития слухового нерва (гипоплазия, аплазия), а также среднего и внутреннего уха, перенесенным эпидемическим паротитом, менингитом, а также другими бактериальными и вирусными инфекциями [2, 6, 7].

Несмотря на тот факт, что при односторонней глухоте пороги слуха непораженного уха соответствуют норме, пациенты жалуются на ухудшение слухового восприятия, особенно в условиях шума, отсутствие способности к локализации звука, что, в свою очередь, приводит к необходимости адаптироваться к определенным акустическим ситуациям и, как результат, к переутомлению и эмоциональным расстройствам [2, 3, 6, 8–11]. При односторонней глухоте пациенты часто страдают от шума в пораженном ухе, причем уровень шума может быть настолько интенсивным, что не только оказывает влияние на восприятие речи, заглушая ее, но и затрудняет концентрацию внимания, провоцирует развитие или отягощает течение депрессии [7, 12].

Ухудшение разборчивости речи как в тишине, так и в условиях шума, нарушение способности к локализации звука, шум в пораженном ухе могут влиять на повседневную жизнь пациента, тем самым пагубно воздействовать на психическое здоровье и качество жизни в целом [2, 13].

Мы считаем необходимым дать определение понятиям «психическое здоровье» и «качество жизни», в связи с тем что крайне важно понимать, на какие аспекты жизнедеятельности индивида и функционирования социума оказывает воздействие несостоятельность органа слуха.

Психическое здоровье, согласно Всемирной организации здравоохранения (ВОЗ), – это состояние благополучия, в котором человек реализует свои способности, может противостоять обычным жизненным стрессам, продуктивно работать и вносить вклад в свое сообщество. В этом позитивном смысле психическое здоровье является основой благополучия человека и эффективного функционирования сообщества (информационный бюллетень ВОЗ 2018 г.).

Качество жизни – это совокупность параметров, отражающих измерение течения жизнедеятельности с оценкой физического состояния, психологического благополучия, социальных отношений и функциональных способностей. Следовательно, качество жизни – оптимальное сочетание параметров здоровья, досуга, занятости, образования, профессионального и социального роста, защищенности прав и свобод, безопасности, чистоты окружающей среды [14].

Для оценки психического здоровья и качества жизни используют специально разработанные опросники, которые могут быть неспецифическими или универсальными и специфическими, разработанными для пациентов с определенными нозологическими единицами [2, 15, 16].

Пациенты и методы исследования

С сентября 2019 года на базе СПб НИИ ЛОР в отделении диагностики и реабилитации нарушений слуха стартовало исследование по оценке психического здоровья и качества жизни у взрослых пациентов с приобретенной односторонней глухотой с использованием опросников PHQ-9, GAD-7, PSQ, HHIA.

В соответствии с целью исследования были сформированы две группы пациентов: основная группа (n = 12) пациентов с приобретенной односторонней глухотой (продолжительность глухоты от 3 месяцев до 6 лет) и контрольная группа (n = 12) пациентов с нормальным слухом.

Основная группа включала 12 пациентов (7 мужчин и 5 женщин), средний возраст которых составлял 39,25±14,38 года, вторая группа также включала 12 пациентов (6 мужчин и 6 женщин), средний возраст которых – 38,16±10,69 года.

Оценку статуса психического здоровья проводили с использованием опросников PHQ-9, GAD-7, PSQ, качество жизни оценивали с использованием опросника HHIA.

Опросник PHQ-9

Опросник PHQ-9 позволяет выявить уровень депрессии у пациента. Состоит из 9 вопросов и оценивает психическое состояние за двухнедельный срок, предшествующий анкети-

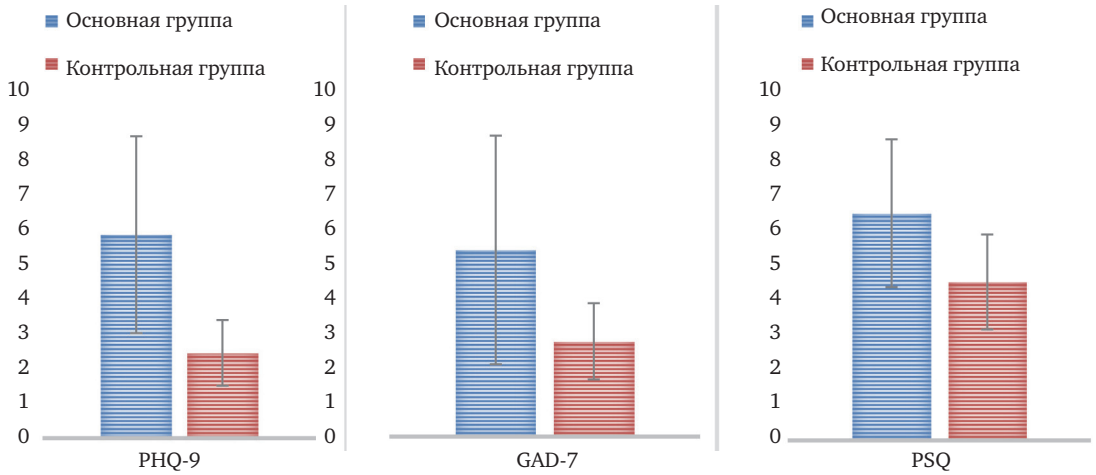

Сравнение показателей психического здоровья пациентов основной и контрольной групп.
Comparison of mental health indicators of patients of the main and control groups.

рованию. Количество баллов варьирует от 0 до 27. Представленный опросник позволяет не только определить уровень депрессии, но и оценить необходимость назначения специфической терапии.

Опросник GAD-7

Опросник дает возможность определить уровень тревоги у опрашиваемого. Анкета состоит из 7 вопросов, в ходе анкетирования пациент должен определить частоту возникновения представленных состояний за две недели, предшествующие тестированию. Количество баллов варьирует от 0 до 21, и чем больше количество баллов, тем более выражен уровень тревоги.

Опросник PSQ

Опросник позволяет оценить уровень стресса у анкетируемого. Пациент должен ответить на 30 представленных в анкете вопросов, не задумываясь и не прогнозируя вероятность возникновения ситуации в будущем. Индекс PSQ варьирует от 0 до 1, и чем выше показатель, тем выше уровень стресса. Показатель PSQ, не превышающий 0,45, свидетельствует о минимальном уровне стресса [17].

Опросник HHIA

Данный опросник широко используется для оценки качества жизни у взрослых пациентов с нарушениями слуха [15, 16].

HHIA представляет собой анкету, состоящую из 25 вопросов, включающую 12 вопросов, относящихся к социальной сфере (социальная подшкала), и 13 – к вопросам эмоционального функционирования (эмоциональная подшкала). Суммарное количество баллов варьирует от 0 до 100 баллов и позволяет оценить качество жизни в целом, однако данный опросник также позволяет оценить отдельно социальное и эмоциональное функционирование и выяснить, с какими трудностями пациент сталкивается в большей степени – эмоциональными или социальными.

Результаты исследования

Среднее значение баллов опросника PHQ-9 у пациентов основной группы составило 6,2±3,8, а у пациентов контрольной группы – 2,6±1,6.

Среднее значение баллов GAD-7 у пациентов основной группы – 4,9±3,3, а у пациентов контрольной группы – 2,5±1,8.

Среднее значение индекса PSQ у пациентов основной группы – 0,47±0,14, а у пациентов контрольной группы – 0,3±0,09.

Результаты оценки состояния психического здоровья свидетельствуют о том, что у пациентов с односторонней глухотой повышен уровень тревоги и стресса по сравнению с контрольной группой, а также о том, что пациенты сформированных групп находятся в состоянии депрессии, однозначно более выраженной у пациентов основной группы, причем некоторые пациенты явно нуждаются в помощи специалиста.

На рисунке представлено сравнение показателей психического здоровья у пациентов основной и контрольной групп.

Средние показатели общего количества баллов опросника HHIA у исследуемой группы – 43,5±23,5. Среднее значение баллов социальной подшкалы – 19,5±10,8, баллов эмоциональной подшкалы – 24,0±12,9 у пациентов основной группы.

Оценка результатов опросника HHIA выявила тот факт, что одностороннее снижение слуха оказывает значительное влияние на качество жизни опрашиваемых, причем в большей степени затрагивает эмоциональную составляющую качества жизни.

Выводы

По результатам исследования было выявлено, что у пациентов с приобретенной односторонней глухотой повышен уровень стресса и тревоги, а также то, что они страдают от де-

прессии. Пациенты с нормальным слухом также демонстрируют показатели, свидетельствующие о наличии депрессии, но меньшей степени выраженности, что может быть связано с возрастом пациентов (большинство лица среднего трудоспособного возраста) и социально-экономическими факторами.

Пациенты с односторонней глухотой не удовлетворены качеством жизни в целом, причем проблемы со слухом в большей степени затрагивают эмоциональные аспекты жизни.

Результаты, представленные в данной статье, являются предварительными, и по мере накопления материала в дальнейшем будут опубликованы новые данные.

Авторы заявляют об отсутствии конфликта интересов.

ЛИТЕРАТУРА/REFERENCES

1. Kurz A., Grubenbecher M., Rak K., Hagen R., Kuhn H. The impact of etiology and duration of deafness on speech perception outcomes in SSD patients. *Eur. Arch. of Otorhinolaryngol.* 2019; Sept:1–9
2. Li X., Qiao Y., Shen H., Niu Z., Shang Y., Guo H. Topological reorganization after partial auditory deprivation – a structural connectivity study in single-sided deafness. *Hearing Research.* 2019;380:75–83.
3. Zeitler D. M., Sladen D. P., DeJong M. D., Torres J. H., Dorman M. F., Carlson M. L. Cochlear Implantation for Single-Sided Deafness in Children and Adolescents. *Int. J. of Ped. Otorhinolar.* 2019;118:128–133.
4. Щербакова Я. Л., Янов Ю. К., Кузовков В. Е., Мегрелишвили С. М. Асимметрия слуха. Критерии асимметрии. Материалы XIX съезда оториноларингологов России.2016;274–275 [Shcherbakova Ya. L., Yanov Yu. K., Kuzovkov V. E., Megrelishvili S. M. Asymmetry of hearing. Criteria of asymmetry. Materiali XIX s'ezda otorinolaringologov Rossii. 2016;274–275] (in Russ.).
5. Häußler S., Köpke V., Knopke S., Gräbel S., Olze H. Multifactorial positive influence of cochlear implantation on patients with single-sided deafness. *Laryngoscope*.2019;Apr:1–7.
6. Peter N., Liyanage N., Pfiffner F., Huber A., Kleinjung T. The Influence of Cochlear Implantation on Tinnitus in Patients with Single-Sided Deafness: A Systematic Review. *Otolaryngol Head Neck Surg.* 2019;161;4:576–588.
7. Holder J. T., O'Connell B., Hedley-Williams A., Wanna G. Cochlear implantation for single-sided deafness and tinnitus suppression. *Am J Otolaryngol.* 2017;38;2:226–229.
8. Ramos Macías Á., Borkoski-Barreiro S. A., Falcón González J.C., de Miguel Martínez I., Ramos de Miguel Á. Single-sided deafness and cochlear implantation in congenital and acquired hearing loss in children. *Clin Otolaryngol.* 2019;44;2:138–143.
9. Marx M., Costa N., Lepage B., Taoui S., Molinier L., Deguine O. Cochlear implantation as a treatment for single-sided deafness and asymmetric hearing loss: a randomized controlled evaluation of cost-utility. *BMC Ear Nose Throat Disord.* 2019;19;1:1–10.
10. Arndt S., Laszig R., Aschendorff A., Hassepass F., Beck R., Wesarg T. Cochlear implant treatment of patients with single-sided deafness or asymmetric hearing loss. *HNO.* 2017;65;2:98–108.
11. Bishop C. E., Hamadain E., Galster J. A., Johnson M. F., Spankovich C., Windmill I. Outcomes of Hearing Aid Use by Individuals with Unilateral Sensorineural Hearing Loss (USNHL). *Journal American Academy Audiol.* 2017;28;10:941–949.
12. Fioretti A., Eibenstein A., Fusetti M. New trends in tinnitus management. *The Open Neurology Journal.* 2011;5:12–17.
13. Dillon M. T., Buss E., Rooth M. A., King E. R., Deres E. J., Buchman C. A. Effect of Cochlear Implantation on Quality of Life in Adults with Unilateral Hearing Loss. *Audiol Neurootol.* 2017;22;4–5:259–271.
14. Окрепилова И. Г., Венедиктова С. К. Управление качеством жизни. СПб.: СПбГУЭФ, 2010. 104 с. [Okrepilova I. G., Venediktova S. K. *Upravlenie kachestvom zhizni.* SPb.: SPbGUEF, 2010. 104 p.] (in Russ.).
15. Щербакова Я. Л., Янов Ю. К., Кузовков В. Е., Мегрелишвили С. М. Оценка качества жизни пациентов с асимметричным слухом после кохлеарной имплантации. *Российская оториноларингология.* 2014;6:99–104 [Shcherbakova Ya. L., Yanov Yu. K., Kuzovkov V. E., Megrelishvili S. M. Assessment of quality of life of patients with asymmetric hearing loss after cochlear implantation. *Rossiiskaya otorinolaringologiya.* 2014;6:99–104]. (in Russ.). http://entru.org/en/2014-6.html
16. Сугарова С. Б. Оценка качества жизни у пациентов после установки имплантируемых слуховых систем. *Российская оториноларингология.* 2014;1:202–206 [Sugarova S. B. Patient quality of life with implantable hearing systems. *Rossiiskaya otorinolaringologiya.* 2014;1: 202–206]. (in Russ.). http://entru.org/en/2014-1.html
17. Häußler S., Knopke S., Dudka S., Gräbel S., Ketterer M. C., Battmer R. D. Improvement in tinnitus distress, health-related quality of life and psychological comorbidities by cochlear implantation in single-sided deaf patients. 2019; April: 1–10.

Информация об авторах

✉ **Щербакова Яна Леонидовна** – кандидат медицинских наук, научный сотрудник отдела диагностики и реабилитации нарушений слуха, Санкт-Петербургский научно-исследовательский институт уха, горла, носа и речи (190013, Санкт-Петербург, ул. Бронницкая, д. 9); тел.: 8 (812) 316-45-79, e-mail: shcherbakova_ya@mail.ru

Карпищенко Сергей Анатольевич – доктор медицинских наук, профессор, директор, Санкт-Петербургский научно-исследовательский институт уха, горла, носа и речи Минздрава России (190013, Россия, Санкт-Петербург, ул. Бронницкая, д. 9); тел.: +7 (911) 717-62-26, e-mail: karpischenkos@mail.ru

ORCID: https: //orcid.org/0000-0003-1124-1937

Кузовков Владислав Евгеньевич – доктор медицинских наук, заведующий отделом диагностики и реабилитации нарушений слуха, Санкт-Петербургский научно-исследовательский институт уха, горла, носа и речи Минздрава России (190013, Россия, Санкт-Петербург, Бронницкая ул., д. 9); тел.: 8-921-916-50-48, e-mail: v_kuzovkov@mail.ru

ORCID: https://orcid.org/0000-0002-2581-4006

Мегрелишвили Спартак Михайлович – заведующий сурдологическим отделением, Санкт-Петербургский научно-исследовательский институт уха, горла, носа и речи Минздрава России (190013, Россия, Санкт-Петербург, Бронницкая ул., д. 9); тел.: 8(812)316-28-83, e-mail: 3162883@mail.ru

Information about the authors

Yana L. Shcherbakova – MD Candidate, research associate of the Department of Diagnostics and Rehabilitation of Hearing Disorders of Saint Petersburg Research Institute of Ear, Throat, Nose and Speech (Russia, 190013, Saint Petersburg, 9, Bronnitskaya str.); tel.: 8(812)316-45-79, e-mail: shcherbakova_ya@mail.ru

Sergei A. Karpishchenko – MD, Professor, Head of Saint Petersburg Research Institute of Ear, Throat, Nose and Speech (Russia, 190013, Saint Petersburg, 9, Bronnitskaya str.); tel.: +7(911) 717-62-26, e-mail: spbniilor@gmail.com

ORCID: https: //orcid.org/0000-0003-1124-1937

Vladislav E. Kuzovkov – MD, Head of the Department of Diagnostics and Rehabilitation of Hearing Disorders, Saint Petersburg Research Institute of Ear, Throat, Nose and Speech (190013, Saint Petersburg, 9, Bronnitskaya str.); tel.: 8(812)317-84-42, e-mail: 3178442@mail.ru

ORCID: https://orcid.org/0000-0002-2581-4006

Spartak M. Megrelishvili – Head of Surdology Department, Saint Petersburg Research Institute of Ear, Throat, Nose and Speech (190013, Saint Petersburg, 9, Bronnitskaya str.); tel.: 8(812)316-28-83, e-mail: 3162883@mail.ru

УДК 616.288.6 https://doi.org/10.18692/1810-4800-2019-6-79-87

Методы хирургической коррекции рубцовых процессов наружного слухового прохода

И. А. Аникин[1], С. А. Еремин[1], А. Е. Шинкарева[1]

[1] Санкт-Петербургский научно-исследовательский институт уха, горла, носа и речи, Санкт-Петербург, 190013, Россия
(и. о. директора – докт. мед. наук, проф. С. А. Карпищенко)

The methods of surgical correction of cicatricial processes in the external auditory canal

I. A. Anikin[1], S. A. Eremin[1], A. E. Shinkareva[1]

[1] Saint Petersburg Research Institute of Ear, Throat, Nose and Speech, Saint Petersburg, 190013, Russia

Рубцовые процессы наружного слухового прохода (НСП) являются сложной многокомпонентной проблемой для пациентов и оториноларингологов. Наиболее часто патология развивается вследствие воспалительных процессов (хронических и рецидивирующих диффузных наружных отитов, перихондритов и периоститов, хронического гнойного среднего отита, экзематозного дерматита, рецидивирующего фурункулеза), травмы или хирургического вмешательства. Анализ общемировых данных показал, что патология имеет большую склонность к рецидиву в отдаленном периоде. В статье приведен литературный обзор, посвященный хирургической коррекции рубцовых процессов НСП. Представлены поэтапное развитие хирургической техники, особенности анатомии наружного слухового прохода, варианты оперативных вмешательств, виды трансплантации различных лоскутов и методики стентирования. Приводится сравнительная таблица, отражающая результаты хирургического вмешательства и частоту рецидива рубцовых процессов. Сделано заключение, что хирургическая коррекция должна включать полную резекцию атретического массива, значительное расширение НСП и закрытие оголенных костных участков трансплантатом. Несмотря на многообразие подходов к хирургическому вмешательству и видов кожных лоскутов, авторы не могут прийти к единому выводу, что, соответственно, не позволяет сформировать универсальный способ коррекции рубцовых процессов наружного слухового прохода.
Ключевые слова: рубцовые процессы, наружный слуховой проход, хирургическая тактика.

Для цитирования: Аникин И. А., Еремин С. А., Шинкарева А. Е. Методы хирургической коррекции рубцовых процессов наружного слухового прохода. *Российская оториноларингология.* 2019;18(6):79–87. https://doi.org/10.18692/1810-4800-2019-6-79-87

Cicatricial processes of the external auditory canal (EAC) are a complex multi-component problem for patients and ENT specialists. In most cases, the pathology develops as a result of inflammatory processes (chronic and recurring diffuse external otitis media, perichondritis and periostitis, chronic suppurative otitis media, eczematous dermatitis, recurrent furunculosis), injury or surgery. The analysis of global data showed that pathology has a high tendency to relapse in the long term. The article provides a literature review of surgical correction of cicatricial processes in the external auditory canal. The authors provided stage-by-stage development of surgical technique, the specificity of the external auditory canal anatomy, surgical options, types of transplantation of various flaps and stenting techniques. The article presents a comparative table reflecting the results of surgical intervention and the frequency of relapse of cicatricial processes. It is concluded that surgical correction should include complete resection of the atretic mass, significant EAC expansion and the closure of the exposed bone sites with a graft. Despite the variety of approaches to surgical intervention and the skin graft types, the authors cannot draw a single conclusion, which, subsequently, does not allow generating a unified method of correction of cicatricial processes in the external auditory canal.
Keywords: cicatricial processes, external auditory canal, surgical approach.

© Коллектив авторов, 2019

For citation: Anikin I. A., Eremin S. A., Shinkareva A. E. The methods of surgical correction of cicatricial processes in the external auditory canal. *Rossiiskaya otorinolaringologiya*. 2019;18(6):79–87. https://doi.org/10.18692/1810-4800-2019-6-79-87

Рубцовые процессы наружного слухового прохода (НСП) являются сложной многокомпонентной проблемой для пациентов и оториноларингологов. Первые единичные сообщения о случаях атрезий наружного слухового прохода зафиксированы в литературе в 1940-х годах и широко не освещались. Частота встречаемости составляла 1:8500 случаев ЛОР-патологии [1]. Существует множество причин стенозирования или заращения слухового прохода. Наиболее часто патология развивается вследствие воспалительных процессов (хронических и рецидивирующих диффузных наружных отитов, перихондритов и периоститов, хронического гнойного среднего отита с возможным развитием холестеатомы барабанной полости и сосцевидного отростка [2], экзематозного дерматита, рецидивирующего фурункулеза), травмы или хирургического вмешательства. [1, 3–6]. Заболевание может значительно повлиять на качество жизни пациентов, сопровождаясь отореей, что, в конечном итоге, приводит к заращению НСП мягкими тканями и значительному снижению слуха с развитием кондуктивной тугоухости [7–9]. Известны различные методы лечения стенозов и атрезий НСП. Тактика хирурга зависит, прежде всего, от типа атрезии. В литературе описываются два ее вида: твердая и мембранозная. Первая характеризуется наличием фиброзной ткани, заполняющей слуховой проход с возможным наличием костной пластины и холестеатомы. Важная особенность рубцового конгломерата – спаянность его с внешними слоями барабанной перепонки, что затрудняет лечение [1]. Вторая отличается неполным закрытием просвета наружного слухового прохода волокнистой тканью [10].

Анализ общемировых данных показал, что патология имеет большую склонность к рецидиву в отдаленном периоде (таблица). Этим и обусловлена высокая сложность операций.

Частота рецидива может достигать 100% и, в среднем, колеблется в пределах 10–20%. Предрасполагающими факторами, снижающими эффективность операции, могут являться анатомические особенности НСП. Он является слепым каналом, изогнутым в горизонтальной и фронтальной плоскостях, ведущим к барабанной перепонке, отделяющей его от полости среднего уха. Анализ литературы не предоставил данных о разнообразии строения наружного слухового прохода, хотя на практике его форма и размеры представлены широким диапазоном анатомических вариаций, можно встретить как широкий канал с хорошо обозримой барабанной перепонкой, так и узкий извитой с выраженными навесами, расположенный под углом. Эти особенности могут оказать значительное влияние на течение раневого процесса. Неизменным остается утолщенная кость выше и ниже головки нижней челюсти, но гораздо тоньше между двумя этими точками. Также нижняя стенка костной части имеет значительную толщину [8]. Эти параметры позволяют значительно расширить просвет наружного слухового прохода во время оперативного вмешательства и создать широкий канал, тем самым снизить риски рестенозирования [8, 19, 21, 22]. Кожный покров зависит от отдела слухового прохода. Если в перепончато-хрящевой части она толстая и содержит сальные и серные железы, то в костной она тонкая и железы отсутствуют. Важной особенностью является миграция эпителия и серы в сторону входа в НСП [8, 23]. При прогрессировании атрезии и сужении НСП происходит постоянное накопление слущенного эпителия, серы и отделяемого перед барабанной перепонкой, что создает предпосылки для образования холестеатомы [7, 10, 18, 24, 25].

Существует несколько методик оперативного вмешательства, преследующих несколько целей, а именно иссечение рубцовой ткани, восстановление эпителиальной выстилки и расширение просвета НСП. Обобщенная основная техника оперативного вмешательства сводится к 3 последовательным шагам: полная резекция атретического массива, значительное расширение НСП и закрытие оголенных костных участков трансплантатом. Известно, что чем больше дефект кожного покрова, тем сложнее ему эпителизироваться. Новообразованный эпителий не всегда формируется в точности как окружающие ткани и может привести к рубцовым деформациям [23].

В 1940-х годах были выполнены первые попытки коррекции под местной анестезией. Атрезия была крестообразно рассечена, кожа поднята примерно на 2 мм вдоль стенки слухового прохода. Затем выполнялся разрез через массу рубцовой ткани до барабанной перепонки, фиброзная ткань удалялась. Пациент отмечал резкое улучшение слуха в момент освобождения барабанной перепонки от рубцов. Затем кожный трансплантат укладывался на оголенную кость. Слуховой проход тампонировался на 10 дней. Однако отдаленные результаты не описаны [1].

Основоположником хирургии при стенозах слухового прохода считается Папарелла, сформу-

Общемировые данные
Worldwide Data

Авторы	Количество пациентов (операций)	Частота рецидива, %	Срок наблюдения
Представленное исследование [11]	40	12,5	2–6 лет
Namysłowski et al. [5]	7	28	8–39 мес.
Droessaert et al. [7]	27	9	2 года
Tos M, Bonding P.[12]	11	0	2,5–5 лет
Dhooge [13]	17	17,6	5,14 лет
Jacobsen [14]	85 (40 операций – атрезия, 45 операций – стеноз)	21	6 мес – 6лет
Keller [9]	21	13,8	45,5 мес
Bajin [3]	24	20,8	
Herdman [15]	2 трансканально, 1 без каналлопластики 8 (лоскут корнера)	100 100 12,5	3–8 лет
Soliman [16]	16	19	18 мес
McDonald [17]	22	18	3,5 года
Cremers [18]	17	0	3 месяца – 4,5 года
Becker,; Tos [19]	53	11	4–13 лет
David Schwarz [20]	16	10,5	52 месяца

лировавший основную методику вмешательства, основывающуюся на расширении НСП, удалении хрящей перепончато-хрящевого отдела и покрытии оголенной кости аутотрансплантатом. Первым этапом выполняется разрез в постаурикулярной борозде, отсепаровываются мягкие ткани до сосцевидного отростка. Кожный покров перепончато-хрящевой и костной части удаляется, из него частично или полностью вырезаются хрящи для увеличения просвета хрящевой части, профилактики рестенозирования и улучшения кровоснабжения кожных трансплантатов. Следующим шагом является моделирование костного канала путем сглаживания выступов борами и максимального расширения слухового прохода по всей окружности до полной визуализации барабанной перепонки. Вырезается клин полулунной формы, состоящий из кожи и хряща ушной раковины, что увеличивает размер входа в НСП. С помощью дерматома снимается лоскут верхнемедиальной поверхности плеча с расщепленной толщиной и укладывается на барабанную перепонку, частично покрывает переднюю стенку и полностью заднюю стенку НСП до ушной раковины. Второй кожный трансплантат покрывает оставшуюся часть канала и фиксируется швами к козелку. Завершает операцию тампонада слухового прохода и ушивание раны [21]. Данная техника стала основой для различных модификаций с целью повышения эффективности вмешательства и минимализации частоты рестенозов.

В 1980-х были предприняты новые попытки эндауральных доступов к атрезии. Одни авторы после создания эндауральнoго разреза проводили еще один разрез вдоль нижней стенки НСП, начинающийся от края первого разреза. Задний и задневерхний лоскут отгибались вперед и вверх, при этом все субэпителиальноутолщенные ткани удалялись. Иссекался клиновидный лоскут нижней стенки НСП, вершиной клина внутрь для предотвращения повторного стеноза. Костный канал расширялся. Оголенная кость закрывалась кожным трансплантатом [16].

Другие авторы проводили эндауральный разрез латерально от фиброзного массива, соединяли его с постаурикулярным разрезом, расположенным спереди от ушной раковины на 1 см выше начала ножки завитка вертикально вниз до уровня мочки уха размерами 4–5 см в длину и 1–1,6 см в ширину, формируя лоскут на питающей ножке. Рубцовая ткань удалялась. Лоскут истончали, а затем укладывали на медиальную стенку НСП и фиксировали швами. Костный канал НСП расширялся до ячеек сосцевидного отростка и височно-нижнечелюстного сустава. В области ушной раковины удалялся хрящ полулунной формы для расширения просвета НСП. Одной из особенностей данного метода стало послеоперационное стентирование полой трубкой НСП с фиксацией швом сбоку от барабанной перепонки. Вокруг стента устанавливался марлевый тампон. Трубка удалялась через 6 недель. Наблюдение в после-

операционном периоде проводилось от 1 до 9 лет, и авторы подчеркивают удовлетворительные функциональные результаты [22].

В конце 1980-х – начале 1990-х сформировалась наиболее часто используемая методика подхода к атрезиям. Мы назовем ее стандартной. С помощью ретроаурикулярного разреза фиброзная ткань отсепаровывалась и удалялась. Обязательным было расширение НСП до клеток сосцевидного отростка без их вскрытия. Часто удалялась полоска хряща перепончато-хрящевого отдела. При необходимости проводили мирингопластику, а на стенку НСП укладывали трансплантаты расщепленной толщины, покрывая всю поверхность канала и сшивая их между собой [17, 18, 26].

Значительный вклад в хирургическую коррекцию атрезий внесли Becker и Tos. Хотя они в своем двадцатисемилетнем исследовании в большинстве случаев оперировали трансканально, тем не менее отмечали, что основная причина рецидива – неполное удаление фиброзной ткани, что стимулирует активное формирование грануляционной ткани, а следовательно, и атрезии. Их методика заключалась в выполнении двух разрезов в положении 12 и 6 ч, после чего был выполнен круговой разрез поперечно к ткани атрезии. Лоскут задней стенки НСП поднимался, фиброзная ткань постепенно отсепаровывалась до барабанной перепонки и от нее. Авторы указывали на необходимость расширения костного канала до полной видимости чистого фиброзного кольца из одного положения хирургического микроскопа, особенно в переднем меатотимпанальном углу [19]. Было рекомендовано, чтобы этот угол был не менее 90° [8,27]. Оголенная кость покрывалась трансплантатом расщепленной толщины [19].

В 2000-х годах была предпринята еще одна попытка операции через трансканальный доступ. Массив атрезии удаляли вместе с кожей и значительно расширяли борами костный канал НСП, удаляя навесы стенок наружного слухового прохода. Особое внимание уделялось расширению переднего меатотимпанального угла. При необходимости проводилась мирингопластика. Стенки костного канала НСП были выстланы свободными кожными трансплантатами [5].

В эти годы основным оставался заушный доступ. Как и ранее, борами расширялся костный канал НСП до клеток сосцевидного отростка, удалялся фиброзный конгломерат и хрящ перепончато-хрящевого отдела. Расщепленные кожные трансплантаты с поверхности плеча выкладывали в слуховой проход на вазелиновой марле для облегчения установки. После установки трансплантата марля удалялась. Тампонада производилась силиконовым рулоном и марлей с йодоформом на 2 недели [14].

Начиная с 2010-х годов, авторы стали акцентировать внимание на методике, упрощающей иссечение фиброзного массива. Reineke замечал, что при первоначальной отсепаровке атрезии от задней стенки до визуализации фиброзного кольца последующая отсепаровка от передней стенки НСП происходит легче. Он также указывал на необходимость сохранения целостности фиброзного кольца и неповрежденных отделов барабанной перепонки. В его исследованиях встречалась атретическая костная пластина, описанная впервые Гандерсоном еще в 1960 году [28], которая полуострым методом отделялась от ткани атрезии [24].

Другие авторы так же, как и ранее, указывали на необходимость полного удаления атретического массива, особенно в переднем меатотимпанальном углу во избежание риска рестенозирования [7, 13, 24, 29]. Dhooge рассекал кожный покров фиброза, чтобы можно было покрыть часть костного канала, а также отмечал необходимость максимального сохранения кожи, так как ни один трансплантат не имеет естественного миграционного свойства кожи НСП. Расширяя костный канал сзади до ячеек сосцевидного отростка, а спереди до просвечивающего через тонкую костную пластину височно-нижнечелюстного сустава, он допускал большее расширение в передневерхней и передненижней части, что в итоге представляло собой проход, напоминающий по форме бабочку. При формировании кожного покрова автор удалял обод хряща перепончато-хрящевой части для расширения канала. Далее кожа рассекалась тремя разрезами и покрывала заднюю и переднюю стенки. Недостаток кожи восполнялся эллиптическим аутотрансплантатом полной толщины, взятым из заушной области около 1 см в ширину и длиной 4–5 см. Автор отмечал, что трансплантат полной толщины не сжимается и лучше заживает. Особое внимание уделялось технике укладки аутоткани, оголенной кости и контакту трансплантата с оставшейся кожей. Суть укладки заключалась в покрытии барабанной перепонки самой тонкой частью трансплантата, который простирался до задней стенки НСП. Учитывая сложность и непредсказуемость приживаемости лоскута, следует помнить о возможности потери участков кожи при заживлении вторичным натяжением. Для сохранения стабильности сформированного НСП слуховой проход тампонировался на 10 дней [13].

Несколькими годами позже Droessaert опубликовала результаты своей работы. Операция проводилась через ретроаурикулярный или эндоскопический боковой разрез по отношению к атретической пробке, которая удалялась и освобождалась от покрывающей ее кожи. Отделение фиброза от барабанной перепонки произво-

дилось тупым рассечением. Как и предыдущие авторы, Droessaert отмечала необходимость тотального удаления атретического массива и необходимость расширения НСП до открытия переднего меатотимпанального угла, оставляя при этом не тронутыми сосцевидные клетки и височно-нижнечелюстной сустав. Недостаток кожи восполнялся ультратонким (0,6 мм) ретроаурикулярным кожным трансплантатом с раздельной толщиной, содержащим множественные треугольные расширения на одном конце, обеспечивающие полный охват барабанной перепонки. В отличие от предыдущего автора Droessaert предпочитала сплит-толщину, что, по ее мнению, гарантировало полный охват оголенной кости не слишком толстой кожей. Обращалось внимание на тотальную выстилку всего НСП, чтобы избежать тенденции к росту грануляционной ткани, фиброза [7].

Методики, представленные выше, продемонстрировали нам разнообразные пластики НСП. Однако открытым остается вопрос о месте забора лоскута и его толщине.

Одни авторы не акцентируют внимание на толщине лоскута, используя оба варианта, взятых из преаурикулярной или постаурикулярной областей. Однако наиболее эффективным считают радиальную установку трансплантатов, полностью покрывающих все оголенные участки, а также расширение перепончато-хрящевого отдела с сохранением здоровой кожи, что обеспечивает вентиляцию НСП и естественную миграцию серы. Авторы особо подчеркивают необходимость сохранения собственной кожи слухового прохода, так как трансплантаты не обладают миграционной способностью кожи и не содержат серных и сальных желез [3]. Согласно Parisier et al. около 50% утраченной кожи НСП может регенерировать без необходимости трансплантата. Хотя кожные лоскуты не идеальны, они лучше, чем непредсказуемое заживление, сопровождающееся ростом грануляций. Предпочтительнее естественная кожа НСП, позволяющая сохранить эпителиальный и часть волокнистого слоев и сформировать новый слуховой канал [30].

Другие авторы использовали трансплантат из кожи атрезии и ушной раковины расщепленной толщины, сшивая их между собой, и устанавливали по всей длине НСП [18].

Еще одна вариация заключалась в установке трансплантата Тирша (тонкие узкие полоски кожи) или фасции с трансплантатом Тирша. Отмечался наилучший результат при атрезии малой толщины. Также отсутствовал рестеноз в течение 5 лет наблюдения [12].

Интересный вариант предложил Wolfensberger, который выполнял разрез от межкозелковой вырезки по противокозелку, вверх по противозавитку до уровня ножки завитка. Затем отсепаровывал кожу полости ушной раковины, лоскут удалял и укладывал в слуховой проход. В заушной области выкраивался лоскут, трансплантируемый на поверхность раны ушной раковины [31].

Другие модификации включали забор трансплантата различной толщины с боковой поверхности бедра из-за его сопротивляемости травматическому повреждению и меньшему риску контрактуры. Вначале укладывалась неповрежденная кожа наружного слухового прохода, затем трансплантат, разрезанный на три лоскута, полностью покрывающий оголенные участки кости [32].

McDonald предложил трансплантаты кожи плеча, нижней брюшной стенки или бедра с расщепленной толщиной (0,3 мм). Ткани укладывались один к переднему краю, а другой к заднему краю НСП. Он предпочитал те лоскуты, которые можно удерживать в натянутом положении, размещать вдоль костного отдела в соответствии с желаемой длиной, пока они почти полностью не закрывали переднюю и верхнюю части барабанной перепонки. Затем трансплантаты фиксировались швами во входе в НСП [17].

Keller предложил похожую методику. Расщепленный кожный трансплантат плеча разрезали на два отдельных трансплантата; каждый трансплантат был перфорирован, чтобы обеспечить выход отделяемого. Один лоскут помещали на переднюю стенку, а другой – на заднюю стенку. Оба трансплантата накладывались на барабанную перепонку. Швы не использовались. Учитывая полученные результаты, автор привел две основные причины рестеноза: 1) ранние рестенозы, вероятно образующиеся вследствие неполного удаления фиброзной ткани; 2) поздние рецидивы, вероятно являющиеся следствием продолжающегося воспалительного/инфекционного процесса в послеоперационном периоде. Так же автор отметил сложность предсказания результатов хирургического лечения [9].

Herdman использовал расщепленные кожные трансплантаты с плеча и истонченный лоскут Корнера [15]. Лоскут Корнера – это метод меатоаурикуалярной пластики, заключающийся в выполнении продольных разрезов кожи НСП по передневерхней и задненижней стенкам параллельно друг другу, заканчивающихся в полости ушной раковины. Таким образом формируется значительной длины лентообразный лоскут с основанием в полости ушной раковины, состоящий из задней кожной стенки НСП и тканей ушной раковины [33]. Автор удлинял лоскут здоровой кожей, покрывающей атрезию, и укладывал расщепленные трансплантаты на оголенную кость и барабанную перепонку [15].

Evans проанализировал использование бесклеточного кожного матрикса и трансплантат с расщепленной толщиной. Полученные результаты говорят об эффективности использования бесклеточного дермального матрикса и представляют его разумной альтернативой другим трансплантатам. Он позволяет избежать воспалительных процессов перемещенных лоскутов и сокращает время реэпителизации [34].

Stucker и Shaw проанализировали заживление кожных лоскутов и отметили преимущества лоскута на питающем основании, заключающиеся в собственном кровоснабжении трансплантата и его расположении. Непосредственное наличие собственной сосудистой сети снижает воспалительные реакции со стороны НСП, что уменьшает интенсивность рубцевания, а, сокращающийся в послеоперационном периоде лоскут на задней стенке образует задненаправленный вектор, препятствует рестенозированию и удерживает широкий просвет НСП. Авторы рекомендуют располагать вершину трансплантата в среднеушной области. Также отмечается, что установление стента для поддержания широкого просвета НСП ведет к образованию концентрического рубца [26].

Тем не менее для многих авторов разработка дизайна и установка стента являются привлекательными для профилактики рестеноза, так как часто кожные трансплантаты заживают вторичным натяжением, поэтому приходится тампонировать НСП. Тампонада слухового прохода после операции вызывает эффект давления, который, в свою очередь, минимизирует отек и воспаление во время репарации. После удаления тампонады этот эффект ослабляется, а длительная тампонада приводит к окклюзии, снижению дренажа и вентиляции послеоперационной раны. Поэтому они считают, что расширенный слуховой проход можно поддерживать длительной установкой стента, что предотвратит чрезмерное образование грануляционной ткани и сохранит широкий просвет НСП до полной эпителизации раны [32].

Сообщается о разработке акрилового стента с полой трубой для вентиляции и дренажа. Вначале с помощью шпатлевки был выполнен гипсовый слепок наружного слухового прохода. Отпечаток был получен как единое целое слухового прохода и полости ушной раковины. Учитывая цвет кожи, использовался акрил того же оттенка. После изготовления восковой структуры модель замачивали, депарафинировали и форму изготавливали с помощью термореактивного акрила, а стержень из шпатлевки на металлической проволоке диаметром 3 мм был вставлен в центр слепка слухового канала. После завершения стента стержень удалялся. Пациент самостоятельно мог вынимать стент для очистки. Отмечается, что в течение 18 месяцев признаков рестеноза обнаружено не было [35].

Другой метод предлагает использование хирургической стальной трубки, которая позволяет прогрессивно расширять стенотический НСП, используя устройства с разными диаметрами. Увеличение диаметра слухового прохода происходит постепенно (обычно 1 мм в месяц). Вначале проводят стальной конус подходящей величины, после этого он заменяется туннелем соответствующего размера. Данный подход позволяет сохранить вентиляцию, что приводит к улучшению слуха, уменьшению отореи и, таким образом, предотвращает инфицирование [36].

Несколько авторов применяют для стентирования катетер Фоллея. Проксимальный конец катетера необходимой длины был сохранен, а дистальная часть, несущая порт, была отрезана. Катетер был закреплен вокруг ушной раковины. Он использовался пациентом в течение трех–шести месяцев. Автор отмечает простоту изготовления и легкость очистки данного стента [37]. Другой метод заключался в соединении дистального и проксимального конца катетера с отрезанием средней части. Размер катетера определяли согласно диаметру наружного слухового прохода пациента. Дистальный конец катетера был спроектирован так, чтобы войти в костную часть прохода, а проксимальный – в хрящевую. Было высказано предположение, что размещение стента следует начинать через 4–8 недель после операции, так как это период также важен для контроля роста грануляционной ткани. Продолжительность размещения катетера составляла 6 месяцев и более [32].

Наконец, самый простой вариант стентирования заключался в использовании резиновой трубки подходящего диаметра, фиксированной стежком в течение минимум 6 недель [16].

Мы создали собственный подход к оперативному вмешательству, исходя из типа атрезии. Для устранения патологии костного отдела НСП кожа с рубцовой тканью отсепаровывалась от костной ткани и барабанной перепонки единым блоком, затем рубцовая ткань иссекалась с максимальным сохранением кожи. Кожа рассекалась по задней стенке НСП продольным разрезом. Кожный лоскут на питающем основании из области козелка укладывался на переднюю и верхнюю костные стенки с заполнением переднего меатотимпанального угла, препятствуя образованию в нем грануляционных тканей и массивного фиброзного рубца. Важной особенностью трансплантата является наличие собственной сосудистой сети, обеспечивающей приживаемость лоскута. Проводилось значительное расширение костного просвета НСП до диаметра более 1 см за счет удаления максимально возможного объема

костного массива нижней, передней и верхней его стенок, а также сохранившихся навесов задней стенки. При этом уделялось особое внимание расширению переднего меатотимпанального угла. Возможные недостатки кожного покрова и оголенная кость ликвидировались свободными перемещенными аутодермальными лоскутами или силиконовыми протекторами [38].

Для устранения патологии перепончато-хрящевого отдела НСП представлен другой подход. Иссекалась не только сама атретическая ткань, но и весь перепончато-хрящевой отдел наружного слухового прохода и часть хряща чаши ушной раковины. Формировались два лоскута, состоящие из кожи удаленных массивов: малый, на питающем основании из области козелка, и большой, на широком питающем основании из чаши ушной раковины. В латеральной части костного отдела формировали фрезевые отверстия по периметру и к ним подшивали кожные лоскуты для надежной фиксации, что позволяло избежать смещения кожи и применения менее жизнеспособных свободных перемещенных кожных лоскутов. Важно отметить новаторство в использовании фрезевых отверстий, поскольку в доступной нам литературе данная методика не освещалась [11, 39].

Принимая во внимание перечисленные подходы к оперативному вмешательству, методики укладки трансплантатов и возможные варианты стентирования, можно прийти к следующим выводам. Во-первых, коррекция приобретенной атрезии НСП – сложная и полиморфная проблема. Во-вторых, хирургическая коррекция должна включать полную резекцию атретического массива, значительное расширение НСП и закрытие оголенных костных участков трансплантатом. В-третьих, необходим тщательный послеоперационный контроль состояния раны, уровня образования грануляционной ткани и воспалительного процесса НСП для профилактики рестеноза. Несмотря на многообразие подходов к хирургическому вмешательству и видов кожных лоскутов, авторы не могут прийти к единому выводу, что, соответственно, не позволяет сформировать универсальный способ коррекции рубцовых процессов НСП.

Авторы заявляют об отсутствии конфликта интересов.

ЛИТЕРАТУРА/REFERENCES

1. Eichel B. S., Simonton K. M. Stenosis of the external auditory meatus secondary to chronic external otitis treated by a simplified surgical method: report of case. *Laryngoscope*. 1965. Jan;75:16–21. doi: 10.1288/00005537-196501000-00002
2. Аникин И. А., Хамгушкеева Н. Н., Астащенко С. В., Бокучава Т. А. Удаление инфралабиринтной холестеатомы пирамиды височной кости с сохранением функции лицевого нерва. *Вестник оториноларингологии.* 2019;84(3):56–60 [Anikin I. A., Khamgushkeeva N. N., Astashchenko S. V., Bokuchava T. A. Clinical case for removal infralabyrinthine petrous bone cholesteatoma with preservation the facial nerve. *Vestnik otorinolaringologii.* 2019;84(3):56–60] (in Russ.). doi: 10.17116/otorino20198403156.
3. Bajin M. D., Yılmaz T., Günaydın R. Ö., Kuşçu O., Sözen T., Jafarov S. Management of Acquired Atresia of the External Auditory Canal. *J Int Adv Otol.* 2015 Aug;11(2):147–150. doi: 10.5152/iao.2015.461.
4. Кондратчиков Д. С., Диаб К. М., Коряков В. С., Терехина Л. И. Приобретенные атрезия и стеноз наружного слухового прохода. *Вестник оториноларингологии.* 2017;82(3):69–74 [Kondratchikov D. S., Diab K. M., Koryakov V. S., Terekhina L. I. Acquired atresia and stenosis of the external acoustic meatus. *Vestnik otorinolaringologii.* 2017;82(3):69-74. (in Russ.)]. doi: 10.17116/otorino201782369-74
5. Namysłowski G., Scierski W., Mrówka-Kata K., Bilińska-Pietraszek E., Turecka L. Surgical treatment of acquired external auditory canal atresia. *Otolaryngol Pol.* 2002;56(1):63-7. PMID: 12053671
6. Астащенко С. В., Аникин И. А., Еремин С. А., Аникин М. И. Способ устранения латерализации неотимпанальной мембраны у пациентов, перенесших тимпанопластику. *Российская оториноларингология.* 2012;2:19–23 [Astashchenko S. V., Anikin I. A., Eremin S. A., Anikin M. I. The method of eliminating the lateralization of the new tympanic membrane in patients with secondary tympanoplasty. *Rossiiskaya otorinolaringologiya.* 2012;2:19–23]. http://entru.org/files/j_rus_LOR_2_2012.pdf
7. Droessaert V., Vanspauwen R., Offeciers E., Zarowski A., Dinther J. V., Somers T. Surgical Treatment of Acquired Atresia of the External Auditory Ear Canal. *Int Arch Otorhinolaryngol.* 2017. Oct;21(4):343–346. doi: 10.1055/s-0037-1598604.
8. Luong A., Roland P. S. Acquired external auditory canal stenosis: assessment and management. *Curr Opin Otolaryngol Head Neck Surg.* 2005 Oct;13(5):273–276. PMID: 16160519
9. Keller R. G., Ong A. A., Nguyen S. A. et al. Postinflammatory medial canal fibrosis: An institutional review and meta-analysis of short- and long-term outcomes. *Laryngoscope*. 2017 Feb;127(2):488-495. doi: 10.1002/lary.26214.
10. Bonding P., Tos M. Postinflammatory acquired atresia of the external auditory canal. *Acta Otolaryngol.* 1975. Jan-Feb;79(1-2):115-23. doi: 10.3109/00016487509124663
11. Аникин И. А., Еремин С. А., Шинкарева А. Е., Фанта И. В. Хиррургическая коррекция приобретенных мягко-тканных атрезий наружного слухового прохода различной локализации. VIII Петербургский международный форум оториноларингологов России. СПб.: Полифорум, 2019:115–116 [Anikin I. A., Eremin S. A., Shinkareva A. E., Fanta I. V. Surgical correction of acquired soft tissue atresia of the external auditory meatus is

available in localization. VIII St. Petersburg International Forum of Otorhinolaryngologists of Russia. St. Petersburg: Polyforum, 2019: 115–116] (in Russ.).
12. Tos M., Bonding P. Treatment of postinflammatory acquired atresia of the external auditory canal. *ORL J Otorhinolaryngol Relat Spec.* 1979;41(2):85–90. doi: 10.1159/000275438
13. Dhooge I., D'hoop M., Loose D., Acke F. Acquired atresia of the external auditory canal: long-term clinical and audiometric results aftersurgery. *Otol Neurotol.* 2014 Aug;35(7):1196–1200. doi: 10.1097/MAO.0000000000000317
14. Jacobsen N., Mills R. Management of stenosis and acquired atresia of the external auditory meatus. *J Laryngol Otol.* 2006 Apr;120(4):266-71. doi: 10.1017/S0022215106000272
15. Herdman R. C. D., Wright J. L. W. Surgical treatment of obliterative otitis externa. *Clin Otolaryngol Allied Sci.* 1990. Feb;15(1):11-4. doi: 10.1111/j.1365-2273.1990.tb00426.x
16. Soliman T., Fatt-Hi A., Kadir M. A. A simplified technique for the management of acquired stenosis of the external auditory canal. *J Laryngol.* 1980; 94(5):549–552. doi: 10.1017/s0022215100089234
17. McDonald T. J., Facer G. W., Clark J. L. Surgical treatment of stenosis of the external auditory canal. *Laryngoscope*. 1986 Aug;96(8):830-3. DOI: 10.1002/lary.1986.96.8.830
18. Cremers C. W., Smeets J. H. Acquired atresia of the external auditory canal. Surgical treatment and results. *Arch Otolaryngol Head Neck Surg.* 1993. Feb;119(2):162–164. doi: 10.1001/archotol.1993.01880140044007
19. Becker B. C., Tos M. Postinflammatory acquired atresia of the external auditory canal: treatment and results of surgery over 27 years. *Laryngoscope*. 1998 Jun;108(6):903–907. doi: 10.1097/00005537-199806000-00021
20. Schwarz D., Luers J. C., Huttenbrink K. B., Stuermer K. J. Acquired stenosis of the external auditory canal – long-term results and patient satisfaction. *Acta Otolaryngol.* 2018 Sep;138(9):790–794. doi: 10.1080/00016489.2018.1476779.
21. Paparella M. M., Kurkjain J. M. Surgical treatment for chronic stenosing external otitis. *Laryngoscope*. 1966 Feb;76(2):232-45. doi: 10.1288/00005537-196602000-00004
22. Adkins W. Y., Osguthorpe J. D. Management of canal stenosis with a transposition flap. *Laryngoscope*. 1981 Aug;91(8):1267-9. doi: 10.1288/00005537-198108000-00007
23. Kanemaru S., Umeda H., Kanai R., Tsuji T., Kuboshima F., Yamamoto M. Regenerative treatment for soft tissue defects of the external auditory meatus. Otol Neurotol. 2014 Mar;35(3):442-8. doi: 10.1097/MAO.0b013e3182a361e6.
24. Reineke U., Ebmeyer J., Sudhoff H. Acquired postinflammatory stenosis of the external auditory canal. *Laryngorhinootologie*. 2010 Apr;89(4):235-44. (in German). doi: 10.1055/s-0030-1249663.
25. Jotdar A., Dutta M., Kundu S., Mukhopadhyay S. Advancing Cholesteatoma Secondary to Acquired Atresia of the External Auditory Canal: Clinical Perspectives. *J Clin Diagn Res.* 2017. Aug;11(8):MD01-MD03. doi: 10.7860/JCDR/2017/29458.10385.
26. Stucker F. J., Shaw G. Y. Revision meatoplasty: management emphasizing de-epithelialized postauricular flaps. *Otolaryngol Head Neck Surg.* 1991 Sep;105(3):433–439. doi: 10.1177/019459989110500315
27. Birman CS, Fagan PA. Medial canal stenosis-chronic stenosing external otitis. *Am J Otol.* 1996. Jan;17(1):2–6. PMID: 8694128
28. Gundersen T. Atresia meatus acusticus externus. *Acta Otolaryngol.* 1960 Nov-Dec;52:473-6. doi: 10.3109/00016486009123176
29. Tos M., Balle B. Postinflammatory acquired atresia of the external auditory canal: late results of surgery. *Am J Otol.* 1986 Sep;7(5):365–370. PMID: 3789123
30. Parisier S. C., Levenson M. J., Hanson M. B. Canalplasty. *Otolaryngol Clin North Am.* 1996 Oct;29(5):867–886. PMID: 8893221
31. Wolfensberger M., Hilger P. Conchal bowl and postauricular flaps for reconstruction of the external auditory canal. *Otolaryngol Head Neck Surg.* 1983 Aug;91(4):404–406. doi: 10.1177/019459988309100411
32. Chao-Yin Kuo, Hsin-Chien Chen, Cheng-Ping Shih, Chih-Hung Wang. A Composite Foley Catheter Stent Used to Successfully Manage Recurrent Canal Stenosis Caused by Fibrous Dysplasia of the Temporal Bone. *J Int Adv Otol.* 2014; 10(2):194–196. doi: 10.5152/iao.2014.89
33. Погосов В. С. Атлас оперативной оториноларингологии. М.: Медицина, 1983:90
34. Evans M. A., Sugihara E. M., Chan E. Y. Acquired External Auditory Canal Atresia: A Comparison of Acellular Dermal Matrix and Split-thickness Skin Grafting Techniques. *Otol Neurotol.* 2017 Sep;38(8):1149–1152. doi: 10.1097/MAO.0000000000001487.
35. Adhershitha A. R., Anilkumar S., Rajesh C., Mohan D. C. Mohan. Prosthetic management of posttraumatic external auditory canal atresia: A rare cause of conductive hearing loss. *J Indian Prosthodont Soc.* 2016 Oct-Dec;16(4):390–394. DOI: 10.4103/0972-4052.167949
36. Tirelli G., Nicastro L., Gatto A., Bosolo Nata F.. Stretching stenoses of the external auditory canal: a report of four cases and brief review of the literature. *Acta Otorhinolaryngol Ital.* 2015 Feb;35(1):34–38. PMID: 26015649
37. Karanth S. K., Mokal N. J. Silicone Foley's catheter: A useful splint in ear surgeries. *Indian J Plast Surg.* 2008. Jan;41(1):51-4. doi: 10.4103/0970-0358.41111.
38. Еремин С. А., Шинкарева А. Е., Салихова Г. С., Фанта А. И. Способ хирургического лечения приобретенной мягкотканой атрезии костного отдела наружного слухового прохода. *Российская оториноларингология.* 2018; 2(93):30–34 [Eremin S. A., Shinkareva A. E., Salikhova G. S., Fanta A. I. A method for surgical treatment of acquired soft tissue atresia of the bony section of the external auditory meatus. *Rossiiskaya otorinolaringologiya.* 2018; 2(93):30–34]. (in Russ.). http://www.entru.org/files/j_rus_LOR_2_2018.pdf
39. Аникин И. А., Еремин С. А., Шинкарева А. Е. Применение комбинированной методики лечения в комплексной терапии приобретенной мягкотканной атрезии костного отдела наружного слухового прохода.

II Всероссийский Конгресс Национальной медицинской Ассоциации Оториноларингологов России. 2018:8–9 [Anikin I. A., Eremin S. A., Shinkareva A. E. The use of a combined treatment technique in the complex therapy of acquired soft tissue atresia of the bones of the external auditory canal. II All-Russian Congress of the National Medical Association of Otorhinolaryngologists of Russia. 2018: 8–9.]. http://sochi-nmao2018.ent-congress.ru/files/Programma_II_congress.pdf

Информация об авторах

Аникин Игорь Анатольевич – доктор медицинских наук, профессор, руководитель отдела разработки и внедрения новых высокотехнологичных методов лечения, Санкт-Петербургский научно-исследовательский институт уха, горла, носа и речи (Россия, 190013, Санкт-Петербург, Бронницкая ул., д. 9); тел.: 8(812)-575-94-47; e-mail: dr-anikin@mail.ru

ORCID: https://orcid.org/0000-0003-2977-2656

✉ **Еремин Сергей Алексеевич** – кандидат медицинских наук, научный сотрудник отдела разработки и внедрения новых высокотехнологичных методов лечения, Санкт-Петербургский научно-исследовательский институт уха, горла, носа и речи (Россия, 190013, Санкт-Петербург, Бронницкая ул., д. 9); тел.: 8-981-758-73-52, e-mail: 7shans@mail.ru

ORCID: https://orcid.org/0000-0002-2344-9199

Шинкарева Анна Евгеньевна – аспирант, младший научный сотрудник отдела разработки и внедрения новых высокотехнологичных методов лечения, Санкт-Петербургский научно-исследовательский институт уха, горла, носа и речи (Россия, 190013, Санкт-Петербург, Бронницкая ул., д. 9); тел.: 8-921-435-68-27, e-mail: kilo-muza@rambler.ru

ORCID: https://orcid.org/0000-0002-9798-2789

Information about the authors

Igor' A. Anikin – MD, Professor, Head of Department of Development and Implementation of High-Technology Treatment Methods, Saint Petersburg Research Institute of Ear, Throat, Nose and Speech (Russia, 190013, Saint Petersburg, 9, Bronnitskaya str.); tel.: 8 (812)-575-94-47, e-mail: dr-anikin@mail.ru

ORCID 0000-0003-2977-2656

Sergei A. Eremin – MD Candidate, research associate of Department of Development and Implementation of High-Technology Treatment Methods, Saint Petersburg Research Institute of Ear, Throat, Nose and Speech (Russia, 190013, Saint Petersburg, 9, Bronnitskaya str.); tel.: 8 (981) 758-73-52, e-mail: 7shans@mail.ru

ORCID 0000-0002-2344-9199

Anna E. Shinkareva – post-graduate student, junior research associate of Department of Development and Implementation of High-Technology Treatment Methods, Saint Petersburg Research Institute of Ear, Throat, Nose and Speech (Russia, 190013, Saint Petersburg, 9, Bronnitskaya str.); tel.: 8 (921) 435-68-27, e-mail: kilo-muza@rambler.ru

ORCID 0000-0002-9798-2789

УДК 16.22-007.271-009.11-031.5 https://doi.org/10.18692/1810-4800-2019-6-88-96

Распространенность, этиология, клиника и дифференциальная диагностика хронических паралитических стенозов гортани

И. И. Брайко[1], А. А. Кривопалов[2], П. А. Шамкина[2]

[1] Отделенческая клиническая больница на ст. Барнаул ОАО «РЖД», г. Барнаул, 656038, Россия

[2] Санкт-Петербургский научно-исследовательский институт уха, горла, носа и речи, Санкт-Петербург, 190013, Россия (и. о. директора – докт. мед. наук, проф. С. А. Карпищенко)

Prevalence, etiology, clinical picture and differential diagnostics of chronic paralytic laryngeal stenosis

I. I. Braiko[1], A. A. Krivopalov[2], P. A. Shamkina[2]

[1] Department Clinical Hospital at st. Barnaul Russian Railways, Barnaul, 656038, Russia

[2] Saint Petersburg Research Institute of Ear, Throat, Nose and Speech, Saint Petersburg, 190013, Russia

Проблема хронических двусторонних паралитических стенозов гортани не утрачивает своей актуальности и на сегодняшний день. Это связано как с ростом хирургической активности на органах, контактирующих с возвратным гортанным нервом (щитовидной железе, трахее, пищеводе), так и с увеличением числа вмешательств при новообразованиях органов шеи и грудной клетки, при сердечно-сосудистых аномалиях (аневризма и расслоение аорты, пороки сердца, сидром Ортнера), также с учащением бытового, транспортного травматизма и воспалительных заболеваний верхних дыхательных путей. Комплексное обследование больных с оценкой соматического статуса позволяет подобрать наиболее оптимальный для каждого конкретного пациента метод хирургического лечения и разработать реабилитационные мероприятия в раннем и позднем послеоперационных периодах. В данной статье рассмотрены вопросы определения и особенности этиологии стеноза гортани, приведены статистические данные о причинах заболевания, представленные в российской и зарубежной литературе, и описан полный перечень диагностических исследований пациента, необходимых для правильной постановки диагноза и назначения консервативного и оперативного лечения двустороннего паралитического стеноза гор-тани.

Ключевые слова: двусторонний хронический паралитический стеноз гортани, ларингостеноз, этиология, повреждение возвратного гортанного нерва, диагностика, эндоскопия гортани, функция внешнего дыхания.

Для цитирования: Брайко И. И., Кривопалов А. А., Шамкина П. А. Распространенность, этиология, клиника и дифференциальная диагностика хронических паралитических стенозов гортани. *Российская оториноларингология.* 2019;18(6):88–96. https://doi.org/10.18692/1810-4800-2019-6-88-96

The problem of bilateral chronic paralytic laryngeal stenosis remains relevant as of today. It is explained by the growth of surgical activity on the organs, contacting with the recurrent laryngeal nerve (thyroid gland, trachea, esophagus), the increasing surgical interventions for neck and chest neoplasms, cardiovascular anomalies (aneurysm and aortic dissection, heart defects, Ortner's syndrome), and by the increasing number of domestic, traffic injuries and inflammatory diseases of the upper respiratory tract. A complex examination of patients with the assessment of somatic status allows to choose the most suitable for each patient method of surgical treatment and to develop the rehabilitation measures in the early and late post-surgical periods. This article addresses the issues of definition and the specific features of laryngeal stenosis etiology provide statistical data on the causes of the disease, presented in Russian and foreign literature, and describes the full list of diagnostic tests necessary for correct diagnosis and prescription of conservative and surgical treatment of bilateral chronic paralytic laryngeal stenosis.

© Коллектив авторов, 2019

Keywords: bilateral chronic paralytic laryngeal stenosis, laryngostenosis, etiology, recurrent laryngeal nerve damage, diagnosis, endoscopy of the larynx, external respiratory function.

For citation: Braiko I. I., Krivopalov A. A., Shamkina P. A. Prevalence, etiology, clinical picture and differential diagnostics of chronic paralytic laryngeal stenosis. *Rossiiskaya otorinolaringologiya*. 2019;18(6):88–96. https://doi.org/10.18692/1810-4800-2019-6-88-96

Частота встречаемости стеноза гортани и трахеи составляет 7,7% от общего числа всех ЛОР-заболеваний [1, 2]. В литературе встречается большое количество определений термина «стеноз гортани», каждое из которых разъясняет суть этого понятия с определенными уточнениями и дополнениями.

По определению В. Т. Пальчуна и соавт. (2014), «стеноз гортани» выражается в сужении его просвета, препятствующем прохождению воздуха в нижележащие дыхательные пути, что приводит к недостаточности внешнего дыхания, выраженной в разной степени, вплоть до асфиксии [1, 3]. Другие авторы под стенозом понимают уменьшение или полное закрытие просвета гортани и (или) трахеи, которое нарушает поступление воздуха в трахею и легкие, приводит к нарушению газообмена и развитию дыхательной недостаточности [4]. В Большой медицинской энциклопедии определение следующее: стеноз гортани – это обтурация или стойкое сужение просвета гортани, которое ведет к затруднению или внезапному прекращению проходимости воздуха. Поражение может затрагивать вестибулярный, складочный, подскладочные отделы [5]. Многие авторы указывают на то, что стеноз гортани не является самостоятельной нозологической единицей, а скорее симптомокомплексом различных заболеваний с определенной клинической картиной [3, 6–8].

По течению стенозы гортани делятся на молниеносные (с полным закрытием голосовой щели в течение от нескольких секунд до нескольких минут), острые (I, II, III степеней в зависимости от степени сужения голосовой щели, соответствующего закрытию $^1/_3$, до $^2/_3$ и более $^2/_3$ просвета, развивающегося в сроки от минут до суток), подострые (в течение недели), хронические (в период недель, месяцев, лет) [6, 9, 10].

Хронические стенозы гортани классифицируют следующим образом (Пальчун В. Т., 2010): рубцовые посттравматические, рубцовые постинфекционные, паралитические и опухолевые (послеопухолевые). В случае рубцовых стенозов отмечаются грубые анатомические изменения, обусловленные ростом рубцовой ткани в области гортани, при паралитических стенозах происходит поражение двигательной иннервации анатомически неизмененных стуктур гортани и гортаноглотки. Причинами рубцовых посттравматических стенозов могут быть закрытые травмы гортани, проникающие ранения, разрывы и отрывы гортани от окружающих органов с механическим разрушением опорного скелета гортани. Постинфекционные рубцовые стенозы могут явиться следствием инфекционно-воспалительных заболеваний (туберкулез, сифилис, корь, дифтерия). Различают следующие этапы развития постинфекционных стенозов: инфильтративный, переходный, рубцовый и рубцово-атрофический. Нарушение подвижности структур гортани лежит в основе паралитического стеноза гортани. Стеноз возникает в результате двустороннего паралича голосовых складок, вызванного поражением возвратных гортанных нервов. Развитие опухолевых (послеопухолевых) стенозов может рассматриваться как планируемая операционная травма либо как последствие течения послеоперационной раны у пациентов после хирургического или комбинированного лечения злокачественных новообразований гортани, трахеи и прилегающих органов [1, 3, 11–15].

По этиологическому фактору хронические стенозы гортани классифицируются на стенозы постинубационные, посттравматические, паралитические [1, 4, 7].

Паралич гортани – расстройство двигательной функции в виде уменьшения силы и амплитуды или полного отсутствия произвольных движений, обусловленного нарушением иннервации [1, 3, 13]. Паралич гортани в общей структуре хронических заболеваний голосового аппарата занимает второе место, составляя 29,9% [16], а среди всех хронических стенозов находится на превалирующем положении, достигая 36% больных [16, 17]. Большую часть пациентов (до 90%) составляют лица трудоспособного возраста, в группе которых до 85% – женщины [7, 10, 18, 19].

Параличи гортани подразделяются на односторонние и двусторонние. По данным литературы, одностороннее поражение встречается чаще и составляет более 60% в категории пациентов с параличом гортани [20]. S. J. Seyed Toutounchi и совт. (2014) проводили оценку 45 случаев паралитического поражения гортани, из которых двусторонний паралич встречался в 6,82%, а паралич правой и левой половин гортани в 63,36 и 56,82% случаев соответственно [21]. По данным Косивцова О. А. (2014), в группе из 7884 пациентов одностороннее нейрогенное поражение гортани наблюдалось у 136 пациентов (1,78%), двустороннее у 49 (0,64%) больных [22].

По характеру параличи гортани классифицируются как миогенные и неврогенные. Миопатические параличи обусловлены поражением мышц гортани, чаще выпадает функция одной или нескольких групп мышц. Причинами таких параличей часто являются острые, хронические ларингиты, инфекционные заболевания (тиф), на фоне кровоизлияний при резком перенапряжении голоса. По частоте на первом месте среди миопатических параличей стоит паралич голосовой мышцы, при этом страдает функция голосообразования, так как не происходит полного смыкания голосовых складок. При двустороннем поражении задней перстнечерпаловидной мышцы, обеспечивающей расширение просвета гортани, отмечается затруднение дыхания. Паралич этой мышцы редко является самостоятельным заболеванием и чаще характеризует начальное поражение возвратного нерва [11, 12–15, 23]. К тому же в настоящее время термин «миогенный паралич гортани» практически не используется, а нарушение, характеризуемое снижением тонуса мышц гортани, определяют как функциональную дисфонию по гипотонусному типу [10, 24].

Неврогенные параличи могут быть центрального и периферического происхождения. Центральные параличи также подразделяются на органические и функциональные. Первые возникают при кортикальных и бульбарных поражениях, при вовлечении интракраниального отдела блуждающего нерва. Кортикальные параличи всегда двусторонние и могут быть связаны с церебральным параличом, энцефалитом, атеросклерозом сосудов головного мозга, контузией, опухолями головного мозга. При бульбарных параличах чаще всего определяется не изолированный паралич гортани, а сочетанный с поражением IX, XI и XII пар черепно-мозговых нервов, что может быть связано с нарушениями кровообращения в бассейне мозжечковой артерии, при развитии бешенства, полиомиелита, энцефалита, внутримозжечковых опухолей. Центральные параличи гортани функционального типа возникают при нервно-психических расстройствах при нарушении координации между процессами возбуждения и торможения в коре головного мозга. Параличи периферического происхождения, как правило, односторонние, обусловлены поражением возвратного гортанного нерва (ВГН), реже верхнегортанного [1, 13–15, 25–28].

Наиболее частой причиной периферического паралича гортани являтся травма возвратного гортанного нерва (до 90%) во время хирургических вмешательств в области шеи и в верхних отделах средостения. К данным вмешательствам относят: операции на щитовидной железе, паращитовидных железах, шейную эзофагэктомию, каротидную эндартерэктомию, нейрохирургические вмешательства: на стволе мозга, основании черепа, на переднем отделе спинного мозга при доступе в переднешейном отделе [2, 4, 13–15, 27–29].

Частота встречаемости осложнений в виде поражения нерва после оперативных вмешательств варьирует. По данным А. К. Голубцова и соавт. (2014), A. R. Shaha (2006), частота повреждений ВГН после струмэктомии колеблется от 1 до 23%, другие авторы приводят данные о значительно меньшем проценте послеоперационных осложнений в виде паралича гортани: от 0 до 5,8% и даже от 0,3 до 1,0% [30–32]. Но все специалисты сходятся во мнении, что при повторных операциях или ревизионных вмешательствах риск повреждения ВГН значительно возрастает и составляет, по одним данным, до 30% (Чекан В. Л., 2004; Roh J. L., 2009; Lo C. Y, 2000), по данным других авторов, до 62% (Пономарев А. М., 1987; Панов Е. Д., 1987; Huber P., 1955).

Повреждение ВГН в результате оперативных вмешательств чаще всего происходит в 2 местах: где он входит в мышцы гортани и проходит между ветвями нижней щитовидной артерии [30, 31, 33]. В большинстве случаев поражается левый возвратный гортанный нерв, длина которого на 28% больше, чем правого. Расположение левого возвратного нерва вокруг дуги аорты делает его наиболее уязвимым. В связи с этим любые патологические процессы в области дуги аорты, сердца, разные внутригрудные заболевания (аневризма и расслоение аорты, пороки сердца, перикардит, аневризма артериального протока, кардиомегалия различной этиологии – сидром Ортнера, хроническая тромбоэмболическая легочная гипертензия, первичная легочная гипертензия, легочное сердце) могут вести к повреждению левого гортанного нерва за счет компрессионного действия, растяжения или эрозивного процесса [26, 34].

Также причиной паралитических стенозов гортани могут служить прорастание злокачественных опухолей (рак гортани, карцинома пищевода и щитовидной железы, центральный рак бронхов, инвазивный рак легкого, рак Панкоста, лимфопролиферативные заболевания) в область гортани, нижней отдел глотки, пищевод, щитовидную железу, а также метастатическое поражение шеи, ствола мозга и грудной клетки, что может приводить к сдавливанию дыхательных путей извне и опухолевой инфильтрации возвратных нервов [12, 14, 23, 28].

К заболеваниям центральной нервной системы, которые могут явиться этиологическим фактором паралича гортани, относят мальфомацию Арнольда–Киари, боковой-амиотрофический склероз, синдром Гийена–Барре, рас-

сеянный склероз, болезнь Шарко–Мари–Тута (наследственная невральная амиотрофия), гидроцефалия, острое нарушение мозгового кровообращения, а также воздействие нейротоксинов (свинец, мышьяк, алкоголь, никотин), интоксикация стрептомицином, винкристином, органическими растворителями.

Другой группой заболеваний, при которых есть риск поражения возвратных нервов, являются системные заболевания инфекционного (сифилис, туберкулез, болезнь Лайма) и ревматологического (системная красная волчанка, ревматоидный артрит, рецидивирующий полихондрит) характера, также в эту группу включены саркоидоз, гранулематоз Вегенера и патология аутоиммунного профиля – амилоидоз.

К редко встречающимся причинам паралича гортани относятся метаболические нарушения в виде гиперкальции, гипокалиемии, сахарного диабета [12–14, 23].

Следующую группу причин нейрогенного поражения гортани определяют как местные: тупая и проникающая травмы гортани, ларингоспазм, интубационная травма, двусторонний вывих или анкилоз перстнечерпаловидных суставов [14].

И в отдельную группу выделяют параличи гортани идиопатического генеза, при условии исключения основных этиологических причин [1, 4, 10, 12–14, 28].

По данным H. E. Eckel (2003), при исследовании 218 случаев двусторонней неподвижности голосовых складок в качестве причин наиболее часто встречались: оперативные вмешательства на органах шеи и средостении – 82,8%, из них первичные вмешательства на щитовидной железе составляли 2,2%, а повторные – 75,8%. Этиологический фактор паралича в виде злокачественных опухолей органов шеи составил 8,6%, нейрогенные причины – 3,8%, интубация менее 24 часов – 2,7%. Идиопатический паралич был определен в 2,2% [12].

L. H. Rosenthal и соавт. (2007) проводили исследование этиологии неподвижности голосовых складок в период 1985–2005 гг. с анализом 827 пациентов. По их данным, наиболее часто паралич гортани ассоциировался с хирургическим вмешательством (37%), причем операции на щитовидной железе явились причиной патологии голосовых складок в 33% случаев, а нетиреоидные операции (переднешейный доступ к позвоночнику, эндартерэктомии сонных артерий) составили 66% случаев. Авторы работы указывают, что вмешательства на щитовидной железе определяют 80% ятрогенных причин и 30% среди всех анализированных этиологических факторов двустороннего паралича гортани [28].

В клинических рекомендациях Национальной медицинской ассоциации оториноларингологов «Парезы и параличи гортани» (2014) дана следующая оценка этиологических факторов: хирургическая травма (44%), злокачественные новообразования (17%), эндотрахеальная интубация (15%), неврологические заболевания (12%), идиопатические (12%) [13].

По данным S. K. Gadkaree, A. Gelbard и соавт. (2018), в 86% случаев причина двустороннего паралича голосовых складок была ятрогенной, в 9% случаев – идиопатического генеза, а 5% случаев составили параличи неврологической этиологии [29].

Тяжесть клинической картины во многом зависит от длительности развития стеноза гортани, компенсаторных возможностей организма, от положения голосовых складок.

При параличе гортани различают медианное, парамедианное, интермедианное и латеральное положение голосовых складок. В зависимости от уровня повреждения блуждающего нерва можно предположить расположение голосовых складок и возникновение соответствующей клинической картины поражения гортани. При поражении двойного ядра (в результате кровоизлияния, опухоли) возникает паралич голосовой складки с ее отведением в промежуточном или парамедианном положении. Перерыв на уровне яремного отверстия над нижним узлом нерва (аневризма внутренней сонной артерии) вызывает паралич верхнего и возвратного гортанных нервов, при этом голосовая складка – в промежуточном положении, мышцы мягкого неба парализованы. Поражение блуждающего нерва на уровне верхнего гортанного нерва (операции на сонной артерии) вызывает слабость голосовой складки и потерю тонуса перстнещитовидной мышцы. И повреждение возвратного гортанного нерва (травматизация при операциях на органах шеи) вызывает паралич голосовой складки с расположением ее в парамедианном положении [15].

При двустороннем параличе в случае фиксации голосовых складок в латеральном положении пациента беспокоит качество голоса (афония, дисфония), нарушение защитной функции гортани, что чаще всего выражается в аспирации жидкости и частиц твердой пищи в нижние дыхательные пути, что в дальнейшем может явиться причиной хронического воспаления. Интермедианное положение складок сопровождается выраженным нарушением голосовой функции. Также может наблюдаться появление инспираторной одышки при физической нагрузке, во время сна или разговора, но в спокойном состоянии просвет голосовой щели достаточен для дыхания. Расположение голосовых складок в интермедианном, а также медианном положении незначительно сказывается на звучности голоса (может отмечаться придыхательная охриплость)

и основательно нарушает дыхательную функцию, с прогрессированием от незначительного стридора при нагрузке до удушья в спокойном состоянии, что требует проведения экстренного хирургического вмешательства – трахеостомии [13, 24, 27, 35].

При развитии дыхательной недостаточности по обструктивному типу у больных со стенозом гортани происходит нарушение баланса газового состава крови, который на начальных стадиях поддерживается за счет компенсаторных механизмов, что со временем приводит к снижению функциональных возможностей организма и декомпенсации состояния [1].

Постановка диагноза начинается со сбора жалоб и анамнестических данных. Достаточно часто причина паралитического стеноза гортани выявляется после подробного опроса пациента. Для подтверждения предварительного диагноза проводятся наружный осмотр и пальпация шеи, кожных покровов ее передней и боковой поверхностей, полноценное общеклиническое обследование, инструментальное исследование: эндоскопическое исследование гортани, трахеи, пищевода, бронхов; СКТ или МРТ головного мозга, органов шеи и грудной клетки; ультрасонография шеи, щитовидной железы; выполнение функциональных тестов; консультация специалистов (особенно при неясном генезе паралича гортани): эндокринолога, невролога, пульмонолога, торакального хирурга, кардиолога [9, 10, 12, 13, 24].

Золотым стандартом диагностики стенозов гортани является ларингоскопия. Непрямая ларингоскопия как метод, не требующий специального оборудования, остается классическим способом исследования гортани и в большинстве случаев позволяет правильно установить диагноз. Эндовидеоларингоскопия за счет увеличенного изображения и его детализации обладает высокой информативностью, так как позволяет произвести детальный осмотр структур гортани, оценить гортань в процессе дыхания, фонации и глотания, выявить наличие различных образований, воспалительных явлений и рубцовых изменений, определить состояние подскладкового отдела гортани, подвижность черпаловидных хрящей. Также существенным плюсом этого метода является возможность записи и сохранения полученных данных с последующим пересмотром эндоскопическиго исследования гортани.

Ларингоскопию проводят как с использованием жесткого эндоскопа, так и гибким ларингофарингоскопом трансоральным или трансназальным доступом. У пациентов с двусторонним паралитическим стенозом эндоскопическое исследование выявляет неподвижность обеих голосовых складок с фиксацией складок в парамедианном (70–80% случаев) или реже в медианном положении, с шириной голосовой щели около 1–2 мм [2, 4, 15, 24, 36].

Видеоларингостробоскопия также является ценным диагностическим методом, позволяющим за счет использования источника пульсирующего света качественно оценить колебания голосовых складок, их вибраторный цикл. При стробоскопическом исследовании можно определить неподвижность голосовых складок – картину «остановки», в том случае если частота колебаний складок будет совпадать с частотой импульсов светового источника. Если же частота колебания голосовых складок не совпадает с частотой импульсов источника, данная картина определяется как «движение», то есть голосовые складки колеблются с определенной частотой и амплитудой. При стробоскопии определяют смещение слизистой оболочки свободного края голосовой складки (слизистая волна). Стробоскопическая картина у пациентов с двусторонним параличом гортани отражает малую амплитуду колебаний голосовых сладок или ее полное отсутствие, несимметричные (ассиметричные) колебания, малую или нулевую слизистую волну [36, 37].

Одним из информативных методов непосредственного определения состояния возвратного нерва является электромиография мышц гортани. Электрофизиологический метод диагностики основан на регистрации электрической активности мышц гортани с записью потенциала действия мышечных волокон. С помощью этого метода можно определить уровень и характер поражения нерва, что помогает в уточнении диагноза генеза заболевания – нейропатия или миопатия. Метод хорош при необходимости проведения дифференциальной диагностики между двусторонним параличом гортани, анкилозом перстнечерпаловидных суставов и вторичной фиксацией в перстнечерпаловидных суставах вследствие длительного паралича возвратных гортанных нервов [2, 38]. Однако, несмотря на многочисленные плюсы электромиографии, инвазивная методика ограничивает ее повсеместное применение [24, 31].

Компьютерная томография (КТ) гортани и средостения позволяет оценить топографическое взаимоотношение гортани с соседними органами (изменения паратрахеальной клетчатки, органов переднего и заднего средостения), определить структуру и расположение хрящевого остова гортани, а также установить конфигурацию мягких тканей, выстилающих полость гортани, и непосредственно визуализировать просвет дыхательной щели. Компьютерная томография гортани дополняется функциональными пробами: на вдохе, для оценки голосовых складок в положении их максимального отведения, выявления степени и

равномерности их подвижности, ширины голосовой щели; при фонации звука «и» – для оценки истинных складок в момент их максимального приведения; проба Вальсальвы – для мониторинга состояния грушевидных синусов и их стенок. При обследовании пациентов с нейрогенным параличом гортани КТ-исследование позволяет определить неподвижность голосовых складок, что подтверждается одинаковым положением складок на снимках в момент вдоха и при фонации. Также по данным КТ возможно определение максимальной ширины просвета гортани как на уровне голосовых складок, так и в подскладочном отделе [12, 14, 19, 25].

Одним из обязательных методов клинико-функционального состояния гортани и определения степени дыхательной недостаточности является выполнение спирометрии – функционального теста на исследование функции внешнего дыхания. Метод позволяет произвести анализ дыхательного цикла, выявить уровень поражения дыхательных путей, также наличие обструктивных и рестриктивных нарушений вентиляции легких. Одним из показателей, меняющихся при наличии складочного стеноза, является форма кривой «поток – объем». Сопротивляемость дыхательных путей, возникающая турбулентность за счет высокой скорости потока, сужение просвета объективно отражаются в притуплении инспираторной кривой и уплощении экспираторной кривой, таким образом, на вдохе и на выдохе кривая приобретает форму «плато». Также при стенозе гортани и шейного отдела трахеи регистрируется изменение таких показателей, как $ПОС_{выд}$ (пиковая объемная формированная скорость выдоха), $ПОС_{вд}$ (пиковая объемная скорость вдоха), ОФВ1 (объем форсированного выдоха за одну секунду), ЖЕЛ (жизненная емкость легких), ФЖЕЛ (форсированная жизненная емкость легких), индекс Тиффно (ОФВ1/ФЖЕЛ), $МОС_{25–70}$ (максимальная объемная скорость выдоха на уровне 25–75% от ФЖЕЛ), $СОС_{25–75}$ (средняя объемная скорость выдоха на уровне 25–75% от ФЖЕЛ) [2, 12, 18, 19, 39].

Другим информативным функциональным тестом для определения дыхательной обструкции является бодиплетизмография. Метод базируется на принципе взаимосвязи между давлением и объемом при постоянной температуре фиксированного количества газа и позволяет исследовать параметры, которые нельзя получить при выполнении спирометрии, а именно определить ОЕЛ (общую емкость легких), ООЛ (остаточный объем легких), функциональную остаточную емкость легких (ФОЕ). БПГ позволяет оценить эффективное сопротивление дыхательных путей (ЭС, R_{tot}), исследовать статическую и динамическую растяжимость легких. У пациентов с паралитическими стенозами гортани параметры легочных объемов могут быть значительно не изменены или же снижены, а показатель сопротивления R_{tot} увеличивается, что говорит о наличие нарушений по обструктивному типу на уровне внеторакальных дыхательных путей, т. е. на уровне складкового отдела гортани [2, 39, 40].

Оценку голосовой функции проводят с использованием субъективных и объективных методов. С момента беседы с пациентом, опроса жалоб начинается субъективная оценка голоса, а также голосовых аномалий, связанных с нарушенной дыхательной функцией. Союз европейских фониатров еще в 1978 г. разработал 4-балльную шкалу, позволяющую оценивать степень охриплости голоса, где 0 баллов – нормальный голос, а 3 балла – тяжелая охриплость. Также определена шкала охриплости N. Yanagihara (1967) по 5-балльной системе, с оценкой в 0 баллов – нормальный голос, 5 баллов – афония. Среди субъективных методик наиболее подробную оценку голосовой функции позволяет получить шкала GRBAS, где по 4-балльной шкале (от нормы до выраженных изменений) определяется каждый из параметров голоса: G (grade) – степень дисфонии, R (roughness) – охриплость, B (breathness) – придыхание, A (asthemicity) – слабость, S (strain) – напряженность голоса. Как вариант самооценки голосовой функции пациентам предоставляется возможность заполнить визуально аналоговые шкалы либо специальные опросники (к примеру, VHI – Voice Handicap Index).

Однако любые субъективные методики исследования голоса нельзя считать достаточно точными, поэтому для объективизации изменения голосовой функции используют компьютерный акустический анализ голоса с применением специального оборудования и программного обеспечения. Акустический анализ подразумевает под собой обработку записанного голосового поля с оценкой основных акустических показателей: время максимальной фонации (ВМФ), частота основного фона (ЧОТ), сила голоса, нестабильность голоса по частоте (jitter) и по амплитуде (shimmer), соотношение шумовых и гармонических компонентов в спектре голоса. Как объективные данные результаты компьютерного акустического анализа голоса позволяют конкретно оценивать результаты лечения у пациентов с дисфониями, что несомненно важно и для динамического наблюдения больных с паралитическими стенозами гортани в период как до, так и после оперативного вмешательства [13, 16, 24, 25, 35, 37].

Обязательным этапом в установлении диагноза паралитического стеноза гортани является дифференциальная диагностика паралича с другими заболеваниями, которые могут являться причиной синдрома дыхательной недостаточно-

сти: ларингоспазм, инфаркт миокарда, стволовой инсульт, тромбоэмболия легочной артерии. Неподвижность голосовых складок при параличе также дифференцируют с фиксацией черпаловидных хрящей, а именно с вывихом, подвывихом, анкилозом, артритом перстнечерпаловидных суставов. На основе только анамнестических данных бывает сложно отличить фиксацию сустава от паралича, так как анкилоз черпаловидных хрящей и посттравматический фиброз капсулы сустава чаще всего являются следствием интубационных мероприятий. Информативной методикой для дифференциальной диагностики считается метод электромиографии гортани либо диагностическая микроларингоскопия с проверкой пассивной подвижности хряща [4, 12, 13, 19].

Таким образом, неснижающаяся частота встречаемости нейрогенных нарушений функции гортани, в том числе паралитических стенозов голосового отдела, диктует необходимость применения расширенного комплекса диагностических исследований для уточнения этиологии заболевания, клинического диагноза и планирования дальнейшего курса медикаментозной и хирургической реабилитации.

Авторы заявляют об отсутствии конфликта интересов.

ЛИТЕРАТУРА/REFERENCES

1. Пальчун В. Т. Оториноларингология: национальное руководство. М.: ГЭОТАР-Медиа; 2016. 1024 с. [Pal'chun V. T. *Otorinolaringologiya: natsional'noe rukovodstvo*. M.: GEOTAR-Media; 2016. 1024 p. (in Russ.)].
2. Кирасирова Е. А., Пиминиди О. К., Лафуткина Н. В., Мамедов Р. Ф., Резаков Р. А., Кузина Е. А. Диагностика и лечение двустороннего паралича гортани. *Вестник оториноларингологии.* 2017;82(4):77–82. [Kirasirova E. A., Piminidi O. K., Lafutkina N. V., Mamedov R. F., Rezakov R. A., Kuzina E. A. The diagnostics and treatment of bilateral paralysis of the larynx. *Vestnik otorinolaringologii.* 2017; 82 (4): 77-82. (in Russ.)]. doi: 10.17116/otorino201782477-82
3. Пальчун В. Т., Магомедов М. М., Лучихин Л. А. Оториноларингология: учебник. М.: ГЭОТАР-Медиа, 2014. 584 с. [Pal'chun V. T., Magomedov M. M., Luchihin L. A. *Otorinolaringologiya*: uchebnik. M.: GEOTAR-Media, 2014. 584 p. (in Russ.)].
4. Кирасирова Е. А. Клинические рекомендации. М.: ГЭОТАР-Медиа; 2013:201–212. [Kirasirova E. A. *Klinicheskie rekomendacii.* M.: GEOTAR-Media, 2013:201–212. (in Russ.)]
5. Web site Big Medical Encyclopedia. Accessed January 14, 2019. http://bigmed.info/index.php/laryngostenosis
6. Рябова М. А., Ермаков В. Н. Острые стенозы гортани: пособие для студентов медицинских вузов и врачей. Часть 1. СПб.: Издательство СПбГМУ, 2008. 20 с. [Ryabova M. A., Ermakov V. N. *Ostrye stenozy gortani*: posobie dlya studentov meditsinskikh vuzov i vrachei. Chast' 1. SPb.: Izdatel'stvo SPbGMU, 2008. 20 p. (in Russ.)].
7. Солдатов И. Б. Руководство по оториноларингологии. М.: Медицина, 1997. 624 с. [Soldatov I. B. *Rukovodstvo po otorinolaringologii.* M.: Meditsina, 1997. 624 p. (In Russ.)].
8. Солдатский Ю. Л. Острый стеноз гортани. *Consilium Medicum. Педиатрия*. (Прил.) 2013;2:36–38 [Soldatskii Yu. L. Acute laryngeal stenosis. *Consilium Medicum. Pediatriya.* (Pril.) 2013;2:36–38 (in Russ.)]. https://con-med.ru/magazines/pediatry/pediatry-02-2013/ostryy_stenoz_gortani/
9. Солдатов И. Б., Гофман В. Р. Оториноларингология. СПб.: ЭЛБИ, 2000. 472 с. [Soldatov I. B., Gofman V. R. *Otorinolaringologiya*. SPb.: ELBI, 2000. 472 p. (In Russ.)].
10. Бабияк В. И., Говорун М. И., Накатис Я. А., Пащинин А. Н. Оториноларингология. СПб.: Питер, 2012. 640 с. [Babiyak V. I., Govorun M. I., Nakatis Ya. A., Pashchinin A. N. *Otorinolaringologiya*. SPb.: Piter, 2012. 640 p. (in Russ.)].
11. Пальчун В. Т., Лапченко А. С., Муратов Д. Л. Воспалительные заболевания гортани и их осложнения: руководство. М.: ГЭОТАР-Медиа, 2010. 176 с. [Pal'chun V. T., Lapchenko A. S., Muratov D. L. *Vospalitel'nye zabolevaniya gortani i ikh oslozhneniya*: rukovodstvo. M.: GEOTAR-Media, 2010. 176 p. (In Russ.)].
12. Remacle M., Eckel H. E. Surgery of larynx and trachea. Berlin.: Springer, 2010. 308 p.
13. Дайхес Н. А., Кокорина В. Э., Нажмудинов И. И., Гусейнов И. Г., Хорук С. М., Савенок А. В. Клинические рекомендации «Парезы и параличи гортани». М.: НМАО МЗ РФ, 2014. 19 с. [Daikhes N. A., Kokorina V. E., Nazhmudinov I. I., Guseinov I. G., Khoruk S. M., Savenok A. V. *Klinicheskie rekomendatsii «Parezy i paralichi gortani»*. M.: NMAO MZ RF, 2014. 19 p. (In Russ.)].
14. Склафани Э. П., Дилески Р. А., Питман М. Д., Шефер С. Д., Шанц С. П., Шин Э. Д. Общая оториноларингология – хирургия головы и шеи. Пер. с англ. под общей редакцией Ю. К. Янова. Т. 2. М.: Издательство Панфилова, 2017. 736 с. [Sklafani E. P., Dileski R. A., Pitman M. D., Shefer S. D., Shants S. P., Shin E. D. Total Otolaryngology – Head and Neck Surgery. Vol. 2. Per. s angl. Ed. Yu. K. Yanov M.: Izdatel'stvo Panfilova, 2017. 736 p. (In Russ.)].
15. Бербом Х., Кашке О., Навка Т., Свифт Э. Болезни уха, горла и носа. Пер. с англ. М.: МЕДпресс-информ, 2016. 776 с. [Berbom H., Kashke O., Navka T., Svift E. *Bolezni uha, gorla i nosa.* Per. s angl. M.: MEDpress-inform, 2016. 776 p. (In Russ.)].
16. Степанова Ю. Е., Готовяхина Т. В., Мохотаева М. В., Махоткина Н. Н. Комплексная реабилитация пациентов с односторонним парезом гортани после хирургического вмешательства на щитовидной железе (медико-педагогические рекомендации). *Российская оториноларингология.* 2014;4(71):131–137. [Stepanova Yu. E., Gotovyakhina T. V., Mokhotaeva M. V., Makhotkina N. N. Complex rehabilitation of patients with unilateral vocal fold paresis after thyroid surgery (medical and pedagogical recommendations). *Rossiiskaya otorinolaringologiya*. 2014;4(71):131–137 (in Russ.)]. https://elibrary.ru/download/elibrary_22160829_54038369.pdf

17. Рябова М. А. Хронические стенозы гортани: клиника и лазерная хирургия: автореферат дис. ... докт. мед. наук: 14.00.04. СПб., 2003. 31 с. [Ryabova M. A. *Chronicheskie stenozy gortani: klinika i lazernaya hirurgiya*: avtoreferat dis. ... dokt. med. nauk: 14.00.04. SPb; 2003. 31 p. (In Russ.)]. http://www.dissercat.com/content/khronicheskie-stenozy-gortani-klinika-i-lazernaya-khirurgiyapo
18. Liou T. G., Kanner R. E. Spirometry. *Clinic Rev Allerg Immunol.* 2009;37:137–152. https://doi.org/10.1007/s12016-009-8128-z
19. Колесникова О. М., Долгов О. И., Еремина Н. А. О дифференциальной диагностике паралитических рубцовых стенозов. *Российская оториноларингология.* 2014;1(68)104–109. [Kolesnikova O. M., Dolgov O. I., Eremina N. A. Differential diagnosis of paralytic rumen stenoses. Rossiiskaya otorinolaringologiya. 2014;1(68)104–109 (in Russ.)]. https://elibrary.ru/download/elibrary_1338598_74767211.pdf
20. Djugai S., Boeger D., Buentzel J., Esser D., Hoffmann K., Jecker P., Mueller A., Radtke G., Bohne S., Finkensieper M., Volk G. F., Guntinas-Lichius O. Chronic vocal cord palsy in Thuringia, Germany: a population-based study on epidemiology and outcome. *European Archives of Oto-Rhino-Laryngology.* 2014;271(2):329–335. doi:10.1007/s00405-013-2655-1.
21. Sayed Toutounchi S. J., Eydi M., Golzari S. E., Ghaffari M. R., Parvizian N. Vocal cord paralysis and its etiologies: a prospective study. *J Cardiovasc Thorac Res.* 2014;6:47–50. doi: 10.5681/jcvtr.2014.009
22. Косивцов О. А. Профилактика повреждений возвратного нерва при оперативном лечении различных форм зоба. В сборнике: Материалы Международной научно-практической конференции «Инновационное развитие современной науки». Уфа: РИЦ БашГУ, 2014. С. 41–43. https://elibrary.ru/download/elibrary_21328503_13928658.pdf [Kosivtsov O. A. *Profilaktika povrezhdenii vozvratnogo nerva pri operativnom lechenii razlichnykh form zoba.* V sbornike: Materialy Mezhdunarodnoi nauchno-prakticheskoi konferentsii «Innovatsionnoe razvitie sovremennoi nauki». Ufa: RITs BashGU, 2014:41–43. (in Russ.)]
23. Holinger L. D., Holinger P. C., Holinger P. H. Etiology of bilateral abductor vocal cord paralysis: a review of 389 cases. *Ann Otol Rhinol Laryngol.* 1976;85:428–436. doi:10.1177/000348947608500402
24. Романчишен А. Ф., Накатис Я. А., Вабалайте К. В., Готовяхина Т. В. Принципы расстройств голосовой функции после операции на щитовидной железе: учебное пособие. СПб.: СпецЛит, 2017. 111 с. [Romanchishen A. F., Nakatis Ya. A., Vabalaite K. V., Gotovyakhina T. V. *Printsipy rasstroistv golosovoi funktsii posle operatsii na shchitovidnoi zheleze*: uchebnoe posobie. SPb.: SpetsLit, 2017. 111 p. (in Russ.)].
25. Василенко Ю. С. Голос. Фониатрические аспекты. М.: Дипак, 2013. 396 с. [Vasilenko Yu. S. Golos. *Foniatricheskie aspekty*. M.: Dipak, 2013. 396 p. (in Russ.)].
26. Киселев А. С. Возвращаясь к написанному. Острый стеноз гортани на фоне инфарктамиокарда. *Российская оториноларингология.* 2019;18(2):103–106. [Kiselev A. S. Revising the issue of acute stenosis of larynx associated with myocardial infarction. *Rossiiskaya otorinolaringologiya.* 2019;18(2):103–106 (in Russ.)]. doi: 10.18692/1810-4800-2019-2-103-106
27. Кривопалов А. А., Брайко И. И., Шамкина П. А., Канина А. Д. Хирургическое лечение двусторонних паралитических стенозов гортани. *Российская оториноларингология.* 2019;18(3):79–86. [Krivopalov A. A., Braiko I. I., Shamkina P. A., Kanina A. D. Surgical treatment of bilateral paralyticlaryngeal stenosis. *Rossiiskaya otorinolaringologiya.* 2019;18(3):79–86 (in Russ.)]. doi: 10.18692/1810-4800-2019-3-79-86
28. Rosenthal L. H., Benninger M. S., Deeb R. H. Vocal fold immobility: a longitudinal analysis of etiology over 20 years. *Laryngoscope*. 2007;117(10):1864–1870. doi: 10.1097/mlg.0b013e3180de4d49.
29. Gadkaree S. K., Gelbard A., Best S. R., Akst L. M., Brodsky M., Hillel A. T. Outcomes in Bilateral Vocal Fold Immobility: A Retrospective Cohort Analysis. *Otolaryngology Head and Neck Surgery.* 2018;159(6):1–8. doi:10.1177/0194599818800462
30. Lo C.-Y., Kwok K.-F., Yuen P.-W. A Prospective Evaluation of Recurrent Laryngeal Nerve Paralysis During Thyroidectomy. *Archives of Surgery.* 2000;135(2):204–207. doi: 10.1001/archsurg.135.2.204.
31. Романчишен Ф. А. Хирургическая профилактика повреждений возвратного гортанного и добавочного нервов при операциях по поводу заболеваний щитовидной железы: автореф. дис. ... канд. мед. наук. 14.00.27. 2006. 20 с. [Romanchishen F. A. *Khirurgicheskaya profilaktika povrezhdenii vozvratnogo gortannogo i dobavochnogo nervov pri operatsiyakh po povodu zabolevanii shchitovidnoi zhelezy*: avtoref. dis. ... kand. med. nauk. 14.00.27. 2006. 20 p. (in Russ.)]. http://www.dissercat.com/content/khirurgicheskaya-profilaktika-povrezhdenii-vozvratnogo-gortannogo-i-dobavochnogo-nervov-pri-
32. Makay O., Icoz G., Yilmaz M., Akyildiz M., Yetkin E. The recurrent laryngeal nerve and the inferior thyroid artery—anatomical variations during surgery. *Langenbecks Arch Surg.* 2008;393(5):681–685. https://doi.org/10.1007/s00423-008-0320-8
33. Orestes M. I., Berke G. S. Intralaryngeal Anatomy of the Recurrent Laryngeal Nerve. *The Recurrent and Superior Laryngeal Nerves.* 2016:53–63. doi: 10.1007/978-3-319-27727-1_5.
34. Кирасирова Е. А., Пиминиди О. К., Лафуткина Н. В., Мамедов Р. Ф., Савченко В. А. Роль патологии сердечно-сосудистой системы в развитии пареза возвратного гортанного нерва. *Анналы хирургии.* 2016;21(6):372–376. [Kirasirova E. A., Piminidi O. K., Lafutkina N. V., Mamedov R. F., Savchenko V. A. The role of the cardiovascular system pathology in the development of recurrent laryngeal nerve palsy. *Annaly khirurgii.* 2016;21(6):372–376. (in Russ.)]. doi: 10.18821/1560-9502-2016-21-6-372-376
35. Подкопаева Ю. Ю., Кривопалов А. А. Современные представления о диагностике и лечении хронических двусторонних паралитических стенозов гортани (Литературный обзор). *Российская оториноларингология.* 2013;6(67):146–155. [Podkopaeva Yu. Yu., Krivopalov A. A. Current understanding of the diagnosis and treatment

of chronic bilateral laryngeal paralytic stenosis. Rossijskaya otorinolaringologiya. 2013;6 (67):146–155. (in Russ.)]. https://elibrary.ru/download/elibrary_21080568_61977364.pdf
36. Степанова Ю. Е., Артюшкин С. А., Янов Ю. К., Цурикова Г. П. Современные методы эндоскопической диагностики заболеваний гортани. СПб., 2017. 28 с. [Stepanova Yu. E., Artyushkin S. A., Yanov Yu. K., Curikova G. P. *Sovremennye metody endoskopicheskoi diagnostiki zabolevanii gortani*. SPb., 2017. 28 p. (in Russ.)].
37. Степанова Ю. Е., Артюшкин С. А., Готовяхина Т. В. Заболевания гортани у лиц голосоречевых профессий: учебное пособие. СПб.: Полифорум, 2018. 84 с. [Stepanova Yu. E., Artyushkin S. A., Gotovyakhina T. V. *Zabolevaniya gortani u lits golosorechevykh professii*: uchebnoe posobie. SPb.: Poliforum, 2018. 84 p. (in Russ.)].
38. Varadarajan V., Blumin J. H., Bock J. M. State of the Art of Laryngeal Electromyography. *Curr Otorhinolaryngol Rep.* 2013;1(3): 171–177. doi:10.1007/s40136-013-0017-6
39. Клемент Р. Ф., Зильбер Н. А. Функционально-диагностические исследования в пульмонологии. Методические рекомендации. СПб., 1993. 96 с. [Klement R. F., Zil'ber N. A. *Funktsional'no-diagnosticheskie issledovaniya v pul'monologii.* Metodicheskie rekomendatsii SPb., 1993. 96 p. (in Russ.)].
40. Козлова О. Л., Драчук Е. Б., Иванова Н. С., Гронда О. В., Качурина Е. В., Цветкова Т. Н., Шевкунов М. И. Бодиплетизмография, как метод обследования поликлинических больных с заболеваниями органов дыхания. *Вестник Челябинской областной клинической больницы.* 2009;2:64–65. [Kozlova O. L., Drachuk E. B., Ivanova N. S., Gronda O. V., Kachurina E. V., Cvetkova T. N., Shevkunov M. I. Bodipletizmografiya, kak metod obsledovaniya poliklinicheskih bol'nyh s zabolevaniyami organov dyhaniya. *Vestnik Chelyabinskoi oblastnoi klinicheskoi bol'nitsy*. 2009;2:64–65. (in Russ.)]. https://elibrary.ru/download/elibrary_28903152_65388619.pdf

Информация об авторах

Брайко Иван Иванович – врач-оториноларинголог первой квалификационной категории, Отделенческая клиническая больница на ст. Барнаул ОАО «РЖД» (656038, г. Барнаул, Молодежная ул., д. 20); тел.: 8-913-253-02-45, e-mail: braikoivan@yandex.ru

Кривопалов Александр Александрович – доктор медицинских наук, старший научный сотрудник, Санкт-Петербургский научно-исследовательский институт уха, горла, носа и речи (190013, Санкт-Петербург, Бронницкая ул., д. 9); тел.: 8-911-748-31-48, e-mail: krivopalov@list.ru

ORCID: https://orcid.org/0000-0002-6047-4924

✉ **Шамкина Полина Александровна** – аспирант, Санкт-Петербургский научно-исследовательский институт уха, горла, носа и речи (190013, Санкт-Петербург, Бронницкая ул., д. 9); тел.: 8-921-339-40-87, e-mail: posha_sun@mail.ru

ORCID: https://orcid.org/0000-0003-4595-365X

Information about the authors

Ivan I. Braiko – first qualification category otorhinolaryngologist, Departmental Clinical Hospital at Barnaul Station of JSC RZhD (Russia, 656038, Barnaul, 20, Molodezhnaia str.); tel.: 8-913-253-02-45, e-mail: braikoivan@yandex.ru

Aleksandr A. Krivopalov – MD, senior research associate, Saint Petersburg Research Institute of Ear, Throat, Nose and Speech (190013, Saint Petersburg, 9, Bronnitskaya str); tel.: 8-911-748-31-48, e-mail: krivopalov@list.ru

ORCID: https://orcid.org/0000-0002-6047-4924

✉ **Polina A. Shamkina** – post-graduate student of Saint Petersburg Research Institute of Ear, Throat, Nose and Speech (190013, Saint Petersburg, 9, Bronnitskaya str); tel.: 8-921-339-40-87, e-mail: posha_sun@mail.ru

ORCID: https://orcid.org/0000-0003-4595-365X

УДК 616.22-006.61-059-089.87 https://doi.org/10.18692/1810-4800-2019-6-97-103

Случай ранней диагностики рецидива рака гортани и гортаноглотки

Н. А. Дайхес[1], В. В. Виноградов[1], А. И. Гафурова[1], С. С. Решульский[1], А. С. Коробкин[1], А. М. Хабазова[2]

[1] Научно-клинический центр оториноларингологии, Москва, 123182, Россия (Директор – член-корр. РАН, профессор, главный внештатный оториноларинголог МЗ РФ, член Общественной палаты РФ, Н. А. Дайхес)

[2] Российский национальный исследовательский медицинский университет им. Н. И. Пирогова, Москва, 117997, Россия (Заведующий кафедрой оториноларингологии ФДПО – член-корр. РАН, профессор, главный внештатный оториноларинголог МЗ РФ, член Общественной палаты РФ, Н. А. Дайхес)

Case study of early diagnostics of larynx and hypopharynx cancer relapse

N. A. Daikhes[1], V. V. Vinogradov[1], A. I. Gafurova[1], S. S. Reshul'skii[1], A. S. Korobkin[1], A. M. Khabazova[2]

[1] Scientific and Clinical Center of Otorhinolaryngology, Moscow, 123182, Russia

[2] Pirogov Russian National Research Medical University, Moscow, 117997, Russia

Рак гортани занимает лидирующую позицию по частоте встречаемости среди злокачественных новообразований ЛОР-органов. В структуре общей заболеваемости злокачественными опухолями рак гортани составил в 2017 году 1,13%, но абсолютное число больных с впервые выявленным раком гортани продолжает расти, и большинство пациентов попадают на лечение на III и IV стадиях заболевания. Лечение пациентов с раком гортани на III и IV стадиях носит комбинированный или комплексный характер. Среди хирургических вмешательств преобладает ларингэктомия, приводящая к глубокой инвалидизации и социальной дезадаптации пациентов, что предрасполагает к поиску менее травматичных методов лечения. Частота продолженного роста и рецидива при поздних стадиях опухолевого процесса после лучевого и химиолучевого лечения требует разработки высокоинформативных методик локорегионарного контроля. Современные методы диагностики позволяют заподозрить рецидив заболевания, однако для верификации последнего необходимо выполнение гистологического исследования биопсийного материала. В связи с этим особое значение приобретают интервенционные технологии при УЗ-контроле как безопасные, легко воспроизводимые и экономически выгодные способы получения морфологической верификации, даже в амбулаторных условиях. Чрескожная гарпунная биопсия под контролем ультразвуковой навигации с последующей морфологической верификацией – инвазивный метод, позволяющий получить гистологическую верификацию диагноза, что необходимо для определения тактики дальнейшего лечения, которое можно применить в амбулаторных условиях, так как количество осложнений минимально.

Ключевые слова: рак гортани, злокачественные опухоли, рецидив, чрескожная гарпунная биопсия, онкология.

Для цитирования: Дайхес Н. А., Виноградов В. В., Гафурова А. И., Решульский С. С., Коробкин А. С., Хабазова А. М. Случай ранней диагностики рецидива рака гортани и гортаноглотки. *Российская оториноларингология.* 2019;18(6):97–103. https://doi.org/10.18692/1810-4800-2019-6-97-103

© Коллектив авторов, 2019

By incidence, larynx cancer occupies the leading position among malignant tumors of ENT organs. In the structure of the total incidence of malignant tumors, larynx cancer amounted to 1.13% in 2017, but the absolute number of patients with first diagnosed larynx cancer continues to grow, and the majority of the patients are admitted for treatment at stage III and IV of the disease. The treatment of patients with stage III and IV of laryngeal cancer can be either combined or complex. Laryngectomy is the prevailing surgical intervention resulting in profound disability and social maladjustment of patients, which predisposes to the search for less traumatic treatment methods. The frequency of continued growth and recurrence at the late stages of the tumor process after radiation and chemoradiation therapy necessitates the development of highly informative methods of locoregional control. The advanced diagnostic methods allow to suspect a relapse of the disease, however, for its verification, it is necessary to perform a histological examination of the biopsy material. In this regard, US-controlled interventional techniques are of particular importance as a safe, easily reproducible and cost-effective way of obtaining morphological verification, even in outpatient conditions. Percutaneous harpoon biopsy under the ultrasound navigation control with subsequent morphological verification is an invasive method providing histological verification of the diagnosis, which is necessary to determine the approach to the further treatment applicable in the outpatient conditions, due to the minimal number of complications.
Keywords: laryngeal cancer, malignant tumors, relapse, percutaneous harpoon biopsy, oncology.

For citation: Daikhes N. A., Vinogradov V. V., Gafurova A. I., Reshul'skii S. S., Korobkin A. S., Khabazova A. M. Case study of early diagnostics of larynx and hypopharynx cancer relapse. *Rossiiskaya otorinolaringologiya*. 2019;18(6):97–103. https://doi.org/10.18692/1810-4800-2019-6-97-103

Перечень сокращений

NBI-эндоскопия (narrow band imaging) – узкоспектральная эндоскопия

SPIES (Storz Professional Image Enhancement System) – эндоскопическое исследование слизистой оболочки с применением световых фильтров системы Karl Storz

КТ – компьютерная томография

МРТ – магнитно-резонансная томография

ПЭТ – позитронно-эмиссионная томография

УЗИ – ультразвуковое исследование

ЦДК – цветовое доплеровское картирование

Введение

Рак гортани занимает лидирующую позицию по частоте встречаемости среди злокачественных новообразований ЛОР-органов. В структуре общей заболеваемости злокачественными опухолями рак гортани составил в 2017 году 1,13%. Абсолютное число больных с впервые выявленным раком гортани увеличилось с 2007 по 2017 год на 2,68% [1, 8]. Имеется незначительная тенденция к улучшению показателей выявления рака гортани на ранней стадии, однако большинство пациентов по-прежнему попадают на лечение на III и IV стадиях заболевания [2]. В 2007 году на III и IV стадиях выявлено 63,5% пациентов, в 2017 – 59,2%.

Лечение пациентов с раком гортани на III и IV стадии носит комбинированный или комплексный характер [3, 7, 11]. Среди хирургических вмешательств преобладает ларингэктомия, приводящая к глубокой инвалидизации и социальной дезадаптации пациентов. Высокая травматичность хирургического лечения привела к развитию химиотерапевтических методов лечения пациентов с опухолями гортани [4, 10].

Частота продолженного роста и рецидива при поздних стадиях опухолевого процесса после лучевого и химиолучевого лечения высока и часто имеет скрытое клиническое течение. Разработки высокоинформативных методик локорегионарного контроля остаются актуальными [5].

На современном этапе развития медицинской техники применяются: эндоскопический осмотр, стандартный – непрямая эндоларингоскопия, и усовершенствованный – контактная эндоскопия, NBI-эндоскопия и SPIES, физические методы диагностики – КТ, МРТ, ПЭТ, сцинтиграфия (мягких тканей и сторожевых лимфатических узлов), и молекулярные методы – определение уровня экспрессии микроРНК, что является перспективным методом, однако недостаточно эффективным на данный момент из-за отсутствия диагностической панели микроРНК [6].

Вышеописанные методики позволяют заподозрить рецидив заболевания, для верификации которого необходимо выполнение гистологического исследования биопсийного материала. В связи с этим особое значение приобретают интервенционные технологии при УЗ-контроле как без-

опасный, легко воспроизводимый и экономически выгодный способ получения морфологической верификации, даже в амбулаторных условиях [6, 9].

Методы исследования

Приводим клиническое наблюдение локорегионарного рецидива рака гортани после проведенного химиолучевого лечения.

Пациент А., 59 лет, в январе 2016 года отметил появление охриплости и кашля после перенесенного ОРЗ. После обращения к оториноларингологу по месту жительства было назначено консервативное лечение (местная противовоспалительная и системная антибактериальная терапия) с временным положительным эффектом. При повторном осмотре выявлено новообразование складочного отдела гортани, пациент был направлен в онкологический диспансер по месту жительства, где была проведена биопсия новообразования с последующим гистологическим исследованием, после чего установлен диагноз: рак гортани III стадии T3N0M0. Пациенту проведена лучевая терапия по радикальной программе в суммарной очаговой дозе 70 Гр.

На фоне проведения лучевой терапии отмечена полная резорбция опухоли, постлучевой эпителиит был купирован местной и системной антибактериальной и противовоспалительной терапией. Пациент окончил прохождение лучевой терапии в апреле 2016 года, после чего находился под динамическим наблюдением оториноларинголога и онколога по месту жительства.

В январе 2017 года после переохлаждения пациент вновь отметил появление охриплости и кашля, был осмотрен оториноларингологом. При фиброскопии гортани отмечена неровность и рыхлость слизистой оболочки в области голосовых складок с обеих сторон, произведена мультифокальная биопсия с последующим гистологическим исследованием, заключение – хроническое воспаление. Была назначена консервативная терапия с незначительным положительным эффектом, но в марте 2017 года пациент обратился к онкологу по месту жительства с прежними жалобами. Повторное проведение эндоскопии и гортани с морфологическим исследованием также подтвердило явление хронического воспаления.

После появления постоянного болевого синдрома с иррадиацией в левое ухо и охриплости пациент был направлен в ФГБУ НКЦО ФМБА РФ. При осмотре – объективно: состояние удовлетворительное, пациент обычного телосложения, кожа и видимые слизистый обычной окраски, температура нормальная, периферические лимфатические узлы не пальпируются. В легких дыхание везикулярное, хрипов нет, артериальное давлении и пульс соответствуют возрастной норме, живот мягкий, безболезненный при пальпации, стул и мочеиспускание не изменены. При непрямой эндоскопии гортани – просвет гортани широкий, достаточный для дыхания, левая голосовая и вестибулярная складки отечные, слизистая резко утолщена и гиперемирована, при фонации определяется незначительное ограничение подвижности левой половины гортани, левая черпалонадгортанная складка также пастозна.

Пациент был направлен на УЗИ мягких тканей шеи и органов брюшной полости. В задачи УЗ-исследования пациентов с подозрением на опухоль гортани входит: исследование мягкотканых структур шеи, глотки и гортани; выявление первичной опухоли на шее в проекции гортани, глотки; выявление деформации и деструкции гортани; установление инвазии опухоли гортани в окружающие ткани (трахею, мягкие ткани шеи, мышцы языка, щитовидную железу, пищевод, сосуды); выявление дополнительных образований и измененных лимфатических узлов в брюшной полости и забрюшинном пространстве.

Для УЗИ гортани специальной подготовки не требуется, исследование проводится лежа на спине с запрокинутой головой.

Для сканирования гортани применяют линейный датчик частотой 6–12 МГц с использованием цветового допплеровского картирования. УЗИ гортани осуществляется путем сканирования шеи от подъязычной области до уровня яремной вырезки во фронтальной и фронтолатеральной плоскостях, индивидуально изменяя угол наклона датчика. При фонации во время непрерывного произношения звука «и» оценивают толщину и подвижность элементов гортани.

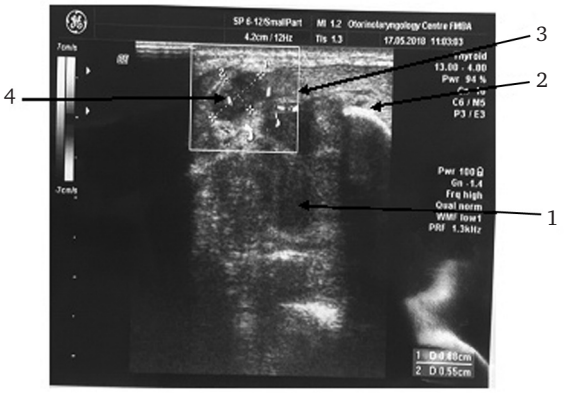

Рис. 1. УЗИ гортани пациента. Эхографическая картина рака гортани с распространением в мягкие ткани передней поверхности шеи:
1 – новообразование; 2 – фрагментарное разрушение пластины щитовидного хряща; 3 – инвазия в мягкие ткани шеи через разрушенную пластину щитовидного хряща; 4 – предгортанный лимфоузел (показано стрелками).

Fig. 1. Ultrasound of the larynx of the patient. Echographic picture of larynx cancer spread to the soft tissues of the anterior surface of the neck:
1 – neoplasm; 2 – fragmentary destruction of the plate of thyroid cartilage; 3 – invasion of the soft tissues of the neck through the destroyed plate of thyroid cartilage; 4 – prelaryngeal lymph nodes(arrows).

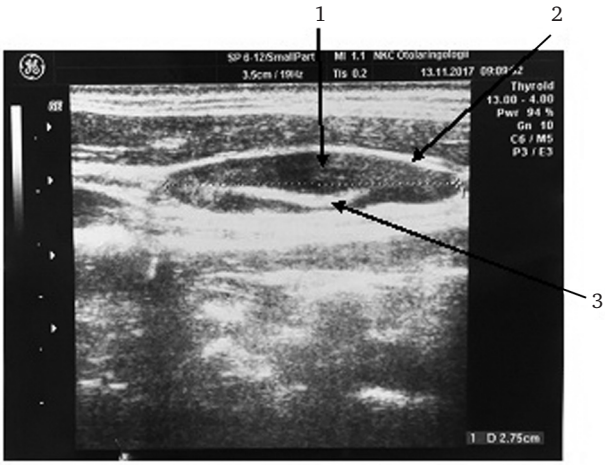

Рис. 2. Визуализируется гиперплазированный верхний ягулярный л/у III уровня с четкими, ровными контурами (2), гипоэхогенной однородной структуры (1), и гиперэхогенной сердцевиной, ворота узла (3) с сохранной дифференцировкой составных частей размерами 1,63×0,60×2,75 см, умеренная васкуляризация в области ворот (показано стрелками).
Fig. 2. Visualized hyperplastic upper Jagular lymph nodes of III-level with clear, smooth contours (2), hypoechoic homogeneous structure (1) and hyperechogenic core, a node's gate (3) with intact differentiation of components, the size of 1,63×0,60×2,75 cm, moderate vascularity in the gate area (arrows).

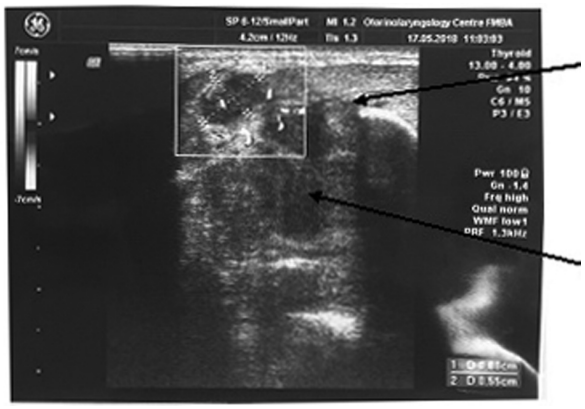

Рис. 3. Объемный процесс в гортани (показано стрелками).
Fig. 3. Volumetric process in the larynx (arrows).

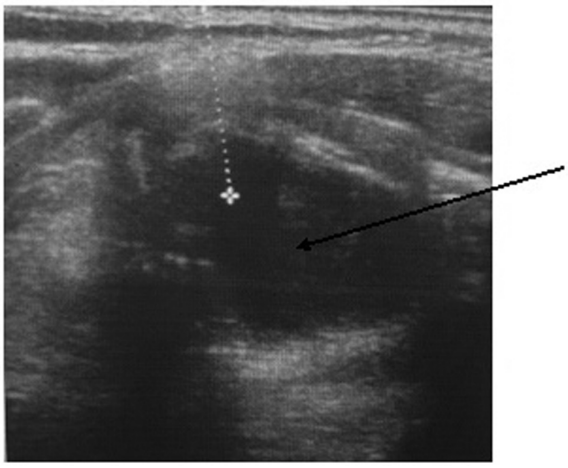

Рис. 4. Определение глубины залегания новообразования (показано стрелкой).
Fig. 4. Determination of the tumor's depth (arrows).

Рис. 5. Локальная анестезия.
Fig. 5. Local anesthesia.

Рис. 6. Установка стилета гарпуна.
Fig. 6. The installation of the stiletto harpoon.

При УЗИ мягких тканей шеи у пациента выявлено: щитовидная железа расположена типично, с четкими контурами, средних размеров, эхогенность ее не изменена, паренхима однородная, правая доля 1,28×1,48×4,89 см, левая доля 1,45×1,53×4,0 см, перешеек 0,23 см. Объем пра-

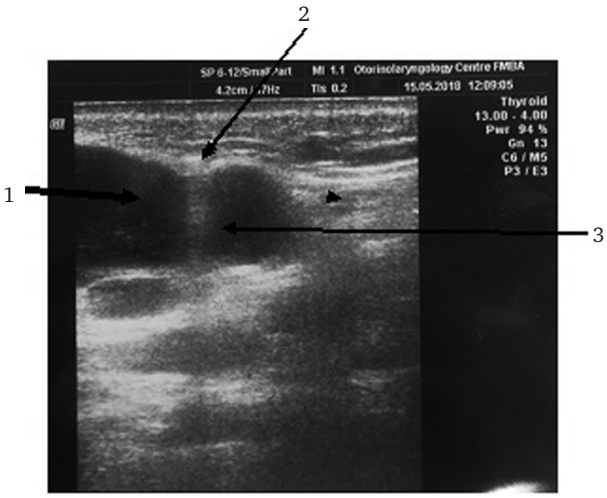

Рис. 7. УЗИ-картина гарпунной биопсии опухолей гортани:
1 – новообразование; 2 – игла гарпуна; 3 – акустическая тень за иглой.
Fig. 7. Ultrasound picture of a harpoon biopsy of tumor of the larynx:
1 – neoplasm; 2 – harpoon needle; 3 – acoustic shadow behind the needle.

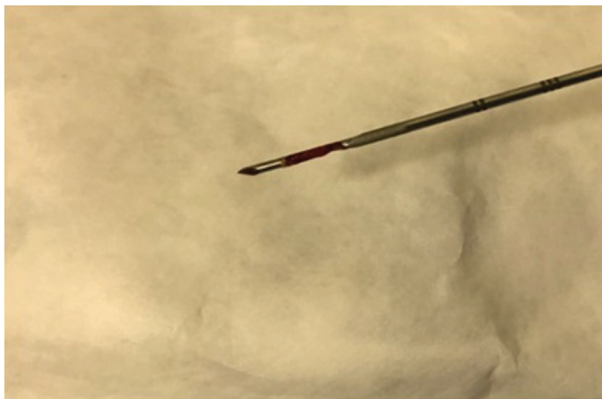

Рис. 8. Фрагмент ткани из толщи новообразования.
Fig. 8. The fragment of tissue from the thickness of the tumor.

вой доли 4,4 см^3, объем левой доли 4,4 см^3, общий объем 9,0 см^3. Опухолевого поражения не выявлено.

Складочный отдел гортани деформирован, неподвижный. Левую половину гортани в проекции складочного отдела с распространением на подскладочный отдел занимает бугристое новообразование неправильной формы с инфильтративным ростом и инвазией в мягкие ткани шеи через пластину щитовидного хряща (рис. 1).

При исследовании лимфатических узлов шеи выявлено: справа визуализируется гиперплазированный верхний ягулярный л/у III уровня с ровным контуром с сохранной дифференцировкой составных частей 1,31×0,54 см; умеренная васкуляризация при ЦДК. Параларингеальный лимфатический узел с ровным контуром, без дифференцировки, размерами 0,88×0,55 см, единичные локусы сигнала кровотока; слева: гиперплазированный верхний ягулярный л/у III уровня с ровным контуром, гипоэхогенной однородной структуры с сохранной дифференцировкой составных частей, размерами 1,63×0,60×2,75 см, умеренная васкуляризация в области ворот (рис. 2). Лимфоузлы у сосудисто-нервного пучка овальной формы со сглаженной дифференцировкой, размерами 2,26×1,03 см.

Далее под УЗ-навигацией проведена чрескожная гарпунная биопсия (трепан-биопсия) новообразования гортани. Показаниями к проведению манипуляции являются: отсутствие подтверждения диагноза при стандартном клинико-инструментальном обследовании, инфильтративные формы рака гортани с распространением в мягкие ткани и органы шеи, что влияет на дальнейшую тактику хирургического, комбинированного и химиолучевого лечения.

Техника выполнения чрескожной гарпунной биопсии следующая: с помощью УЗИ определяеется новообразование (рис. 3), глубина его залегания (рис. 4), характер васкуляризации, распространенность патологического процесса, топографо-анатомическое соотношение с близлежащими органами и тканями, а также расположение магистральных сосудов по отношению к новообразованию.

Затем выбирают наиболее удобный и безопасный участок для проведения гарпунной биопсии с использованием линейного датчика 6–12 МГц. После обработки операционного поля под местной инфильтрационной анестезией (рис. 5) выполняется биопсия.

Проводят взятие биопсии с помощью автоматического прибора для тканевой биопсии, а в зависимости от расположения и глубины залегания на нем устанавливается длина выходящей части – гарпуна (рис. 6).

Глубина и направление продвижения гарпунного стилета контролируются нажатием на рычаг устройства, срезается фрагмент ткани из толщи образования, после чего стилет извлекается (рис. 7, 8). Полученный столбик биопсийного материала диаметром до 0,2 см достаточен для выполнения как гистологического, так и иммуногистохимического исследования.

Результаты исследования

По результатам гистологического исследования выявлен рецидив плоскоклеточного рака гортани.

Пациенту проведено хирургическое лечение в объеме ларингэктомии. Послеоперационный период протекает без особенностей. На момент осмотра на 25.12.2018 г. данных о рецидиве, регионарном и отдаленном метастазировании не выявлено.

Заключение

Чрескожная гарпунная биопсия под контролем ультразвуковой навигации с последующей морфологической верификацией является инвазивным методом, позволяющим получить достаточное количество материала для гистологической верификации диагноза, что необходимо для определения тактики дальнейшего лечения. Разработанный метод можно применить также в амбулаторных условиях, так как количество осложнений минимально. Кроме того, при исследовании выполняется оценка анатомии гортани и гортаноглотки, топического расположения опухоли и ее соотношения с прилежащими тканями и лимфатическими коллекторами шеи.

Авторы заявляют об отсутствии конфликта интересов.

ЛИТЕРАТУРА

1. Злокачественные новообразования в России в 2017 году (заболеваемость и смертность). Под ред. А. Д. Каприна, В. В. Старинского, Г. В. Петровой. М.: МНИОИ им. П. А. Герцена, филиал ФГБУ «НМИЦ радиологии» Минздрава России, 2018, 250 с.
2. Ушаков В. С., Иванов С. В. Рак гортани: современные возможности и перспективы. *Практическая онкология*. 4(1):56–60. https://practical-oncology.ru/articles/459.pdf
3. Онкология: клинические рекомендации. Под ред. М. И. Давыдова. М.: Издательская группа РОНЦ, 2015. 680 с.
4. Руководство по химиотерапии опухолевых заболеваний. Под ред. Н. И. Переводчиковой, В. А. Горбуновой. 4-е изд., расширенное и дополненное. М.: Практическая медицина, 2015. 688 с.
5. Трофимов Е. И., Сивкович О. О., Дайхес Н. А., Салеева Д. В., Михайлов В. Ф., Шуленина Л. В., Виноградов В. В., Бахтин А. А., Акопян К. В., Незнамова М. В., Засухина Г. Д. Молекулярная диагностика в ЛОР-онкологической практике. М.: ФГБУ «НКЦ оториноларингологии» ФМБА России, 2017. 12 с.
6. Гафурова А. И. Усовершенствование метода биопсии злокачественных новообразований гортани и глотки/ Опухоли головы и шеи. Материалы IV Конгресса Российского общества специалистов по опухолям головы и шеи «Современные технологии в диагностике и лечении опухолей головы и шеи». М., 2018:16.
7. Виноградов В. В., Решульский С. С. Тактика лечения при метастатическом поражении лимфатических узлов шеи при плоскоклеточном раке ЛОР-органов. *Российская оториноларингология.* 2012;1(56):40–43. http://entru.org/en/2012-1.html
8. Дайхес Н. А., Давудов Х. Ш., Антонов В. Ф. Состояние и перспективы развития ЛОР-онкологии. *Российская оториноларингология.* 2002;1(1):21–26.
9. Гафурова А. И. Возможности УЗ-диагностики органов головы и шеи. *Российская оториноларингология.* 2018;6(97):91–97. https://doi.org/10.18692/1810-4800-2018-6-91-97
10. Мудунов А. М., Алиева С. Б. Спорные вопросы в лечении больных раком складкового отдела гортани T_3NO-2MO. *Опухоли головы и шеи.* 2014;2:10–13. https://doi.org/10.17650/2222-1468-2014-0-2-10-13
11. Сивкович О. О., Дайхес Н. А., Трофимов Е. И., Виноградов В. В. Органосохраняющее комбинированное лечение первичного местнораспространенного рака гортани с использованием неоадъювантной таргетной терапии. *Российская оториноларингология.* 2018;5(96):82–85. https://doi.org/10.18692/1810-4800-2018-5-82-85

REFERENCES

1. *Zlokachestvennye novoobrazovaniya v Rossii v 2017 godu (zabolevaemost' i smertnost')*. Ed. A. D. Kaprin, V. V. Starinskii, G. V. Petrova. M.: MNIOI im. P. A. Gertsena filial FGBU «NMITs radiologii» Minzdrava Rossii, 2018, 250 p. (in Russ.)
2. Ushakov V. S., Ivanov S. V. Laryngeal cancer: modern opportunities and prospects. *Prakticheskaya onkologiya.* 4(1):56–60. https://practical-oncology.ru/articles/459.pdf (in Russ.)
3. *Onkologiya. Klinicheskie rekomendatsii.* Ed. M. I. Davydov. M.: Izdatel'skaya gruppa RONTs, 2015. 680 p. (in Russ.)
4. *Rukovodstvo po khimioterapii opukholevykh zabolevanii.* Ed. N. I. Perevodchikova, V. A. Gorbunova. 4-e izd., rasshirennoe i dopolnennoe. M.: Prakticheskaya meditsina, 2015. 688 p.
5. Trofimov E. I., Sivkovich O. O., Daikhes N. A., Saleeva D. V., Mikhailov V. F., Shulenina L. V., Vinogradov V. V., Bakhtin A. A., Akopyan K. V., Neznamova M. V., Zasukhina G. D. *Molekulyarnaya diagnostika v LOR-onkologicheskoi praktike.* M.: FGBU «NKTs otorinolaringologii» FMBA Rossii, 2017. 12 p. (in Russ.)
6. Gafurova A. I. Usovershenstvovaniya metoda biopsii zlokachestvennykh novoobrazovanii gortani i glotki/ Opukholi golovy i shei. Materialy IV kongressa rossiiskogo obshchestva spetsialistov po opukholyam golovy i shei «Sovremennye tekhnologii v diagnostike i lechenii opukholei golovy i shei». M., 2018:16. (in Russ.)
7. Vinogradov V. V., Reshul'skii S. S. Treatment of metastatis lymph nodes of the neck squamous cell carcinoma of ent. *Rossiiskaya otorinolaringologiya.* 2012;1(56):40–43. http://entru.org/en/2012-1.html (in Russ.)
8. Daikhes N. A., Davudov Kh. Sh., Antonov V. F. Sostoyanie i perspektivy razvitiya Lor-onkologii. *Rossiiskaya otorinolaringologiya.* 2002;1(1):21–26. (in Russ.)
9. Gafurova A. I. The opportunities of ultrasonic diagnostics of head and neck organs. *Rossiiskaya otorinolaringologiya.* 2018;6(97):91–97. https://doi.org/10.18692/1810-4800-2018-6-91-97
10. Taneeva A.S., Mudunov A.M., Alieva S.B. Controversial issues in the treatment of patients with t3n0–2m0 laryngeal fold cancer. *Head and Neck Tumors (HNT)*. 2014;(2):10–13. (In Russ.) https://doi.org/10.17650/2222-1468-2014-0-2-10-13
11. Sivkovich O. O., Daikhes N. A., Trofimov E. I., Vinogradov V. V. Conservative combined treatment of primary regional larynx cancer using neoadjuvant target therapy. *Rossiiskaya otorinolaringologiya.* 2018;5(96):82–85 (in Russ.). https://doi.org/10.18692/1810-4800-2018-5-82-85

Информация об авторах

Дайхес Николай Аркадьевич – член-корреспондент РАН, профессор, главный внештатный оториноларинголог Министерства здравоохранения РФ, член Общественной палаты РФ, директор, Научно-клинический центр оториноларингологии (Россия, 123182, Москва, Волоколамское шоссе, д. 30, стр. 2); тел.: +7 (499) 968-69-25 e-mail: admin@otolar.ru

ORCID: https://orcid.org/0000-0003-2674-4553

Виноградов Вячеслав Вячеславович – доктор медицинских наук, профессор кафедры оториноларингологии, Российский национальный исследовательский медицинский университет им. Н. И. Пирогова, руководитель научно-клинического отдела опухолей головы и шеи, Научно-клинический центр оториноларингологии (Россия, 123182, Москва, Волоколамское шоссе, д. 30, стр. 2); e-mail: www2038@yandex.ru

ORCID: https://orcid.org/0000-0002-7808-5396

SPIN: 4923-8138

✉ **Гафурова Амина Игоревна** – врач ультразвуковой диагностики отделения лучевой диагностики, младший научный сотрудник научно-клинического отдела лучевой диагностики, Научно-клинический центр оториноларингологии (Россия, 123182, Москва, Волоколамское шоссе, д. 30, стр. 2); тел.: +7 (915) 350-80-47, e-mail: gafurova62919@gmail.com

Решульский Сергей Сергеевич – кандидат медицинских наук, заведующий отделением опухолей головы и шеи, ФГБУ Научно-клинический центр оториноларингологии (Россия, 123182, Москва, Волоколамское шоссе, д. 30, стр. 2); e-mail: rss05@mail.ru

Коробкин Артем Сергеевич – кандидат медицинских наук, руководитель научно-клинического отдела лучевой диагностики, Научно-клинический центр оториноларингологии (Россия, 123182, Москва, Волоколамское шоссе, д. 30, стр. 2)

ORCID: https://orcid.org/0000-0002-1835-5040

SPIN: 7033-8794

Хабазова Анна Михайловна – клинический ординатор кафедры оториноларингологии, Российский национальный исследовательский медицинский университет им. Н. И. Пирогова (Россия, 117997, Москва, ул. Островитянова, д. 1); тел.: +7 (916) 017-65-12, e-mail: anna_habazova@mail.ru

Information about authors

Nikolai A. Daikhes – Associate Member of the Russian Academy of Sciences, Professor, chief outside otorhinolaryngologist of the Ministry of Healthcare of the Russian Federation, member of the Public Chamber of the Russian Federation, Director, Scientific and Clinical Center of Otorhinolaryngology (Russia, 123182, Moscow, 30/2, Volokolamsk Shosse str.); tel.: +7(499)-968-69-25 e-mail: admin@otolar.ru

ORCID: https://orcid.org/0000-0003-2674-4553

Vyacheslav V. Vinogradov – MD, Professor of the Chair of Otorhinolaryngology, Pirogov Russian National Research Medical University; Head of Scientific and Clinical Department of Head and Neck Tumors, Scientific and Clinical Center of Otorhinolaryngology (Russia, 123182, Moscow, 30/2, Volokolamsk Shosse str.); e-mail: www2038@yandex.ru

ORCID: https://orcid.org/0000-0002-7808-5396

SPIN: 4923-8138

✉ **Amina I. Gafurova** – doctor of ultrasonic diagnostics of Radiology Diagnostics Department, junior research associate, Scientific and Clinical Center of Otorhinolaryngology (Russia, 123182, Moscow, 30/2, Volokolamsk Shosse str.); tel.: +7 (915) 350-80-47, e-mail: gafurova62919@gmail.com

Sergei S. Reshul'skii – MD Candidate, Head of Head and Neck Tumors Department, Scientific and Clinical Center of Otorhinolaryngology (Russia, 123182, Moscow, 30/2, Volokolamsk Shosse str.); e-mail: rss05@mail.ru

Artem S. Korobkin – MD Candidate, Head of Scientific and Clinical Department of Radiology Diagnostics, Scientific and Clinical Center of Otorhinolaryngology (Russia, 123182, Moscow, 30/2, Volokolamsk Shosse str.)

ORCID: https://orcid.org/0000-0002-1835-5040

SPIN: 7033-8794

Anna M. Khabazova – clinical resident physician of the Chair of Otorhinolaryngology, Pirogov Russian National Research Medical University (Russia, 117997, Moscow, 1, Ostrovityanova str.); tel.: +7 (916) 017-65-12, e-mail: anna_habazova@mail.ru

УДК 616.28.008.14-089.28 https://doi.org/10.18692/1810-4800-2019-6-104-110

Нюансы дигностики и лечения посттравматической тугоухости

М. В. Комаров[1,2], М. А. Козаренко[1,2], О. И. Гончаров[1,2], Р. Ш. Хозин[1,2]

[1] *Санкт-Петербургский научно-исследовательский институт уха, горла носа и речи, 190013, Санкт-Петербург, Россия (И. о. директора – докт. мед. наук, профессор С. А. Карпищенко)*

[2] *Городская Больница № 26, 196247, Санкт-Петербург, Россия (Главный врач – докт. мед. наук В. И. Дорофеев)*

Specific aspects of diagnostics and treatment of posttraumatic hearing loss

M. V. Komarov[1,2], M. A. Kozarenko[1,2], O. I. Goncharov[1,2], R. Sh. Khozin[1,2]

[1] *Saint Petersburg Research Institute of Ear, Throat, Nose and Speech, Saint Petersburg, 190013, Russia*

[2] *City Hospital N 26, 196247, Saint Petersburg, Russia*

Потеря слуха является самым частым осложнением височной травмы кости. Кохлеовестибулярные нарушения могут стать даже причиной инвалидности. Кондуктивный компонент посттравматической тугоухости часто обусловлен нарушением целостности цепи слуховых косточек. При этом вывихи намного более распространены, чем переломы слуховых косточек. Для диагностики этих повреждений золотым стандартом является проведение компьютерной томографии с 3D-реконструкцией изображения, особенно в случаях закрытой травмы уха. Но оссикулярные поражения не объясняют перцептивную составляющую понижения слуха, которая нередко связана с образованием перилимфатических фистул окон лабиринта (ПФОЛ). При диагностике последних существенную помощь оказывает выполнение «нагрузочных» аудиометрических тестов. В этой связи мы описываем случай, в котором у 19-летней пациентки с травматической вторичной ПФОЛ достигнута реабилитация слуховестибулярных отклонений.

Ключевые слова: посттравматические перилимфатические фистулы окон лабиринта, вывих стремени, аудиологические тесты, виртуальная КТ-эндоскопия, оссикулопластика.

Для цитирования: Комаров М. В., Козаренко М. А., Гончаров О. И., Хозин Р. Ш. Нюансы дигностики и лечения посттравматической тугоухости. *Российская оториноларингология.* 2019;18(6):104–110. https://doi.org/10.18692/1810-4800-2019-6-104-110

Hearing loss is the most frequent complication of temporal bone injury. Cochleovestibular disorders may even cause disability. The conductive component of posttraumatic hearing loss is often caused by the solution of continuity of the auditory bone chain. Here, dislocations are much more common than auditory bone fractures. In diagnostics of these damages, the “golden” standard is the computed tomography with 3D image reconstruction, especially in cases of closed-ear injury. However, ossicular damages do not explain the perceptive component of hearing loss, which is often associated with the formation of perilymphatic fistulas of the labyrinth windows (PFLW). When diagnosing the latter, the “loading” audiometric tests are of special importance. In this regard, we describe a clinical case where rehabilitation of auditory-vestibular abnormalities was achieved in a 19-year-old patient.

Keywords: posttraumatic perilymphatic fistulas of the labyrinth windows, stapes dislocation, audiological tests, virtual CT-endoscopy, ossiculoplasty.

For citation: Komarov M. V., Kozarenko M. A., Goncharov O. I., Khozin R. Sh. Specific aspects of diagnostics and treatment of posttraumatic hearing loss. *Rossiiskaya otorinolaringologiya*. 2019;18(6):104–110. https://doi.org/10.18692/1810-4800-2019-6-104-110

Травматические повреждения среднего уха приобретают все большую значимость на данном этапе развития нашего общества. Это обусловлено как бытовым и криминальным травматизмом, травмами во время боевых действий, которые имеют место в любом человеческом обществе, так

© Коллектив авторов, 2019

и повреждениями в результате террористических атак и дорожно-транспортных происшествий, частота которых неуклонно растет за последние десятилетия [1–3]. Отсюда травматическое повреждение барабанной перепонки и цепи слуховых косточек – достаточно частое явление для крупного стационара.

В СПб ГБУЗ «Городская больница № 26» ежегодно проходят хирургическое лечение более 100 пациентов с травмами среднего уха, не поддающихся консервативному лечению.

Большую часть среди травм среднего уха занимают разрывы барабанной перепонки различной площади и локализации, реже встречаются разрывы цепи слуховых косточек, их переломы и дислокации, посттравматические перилимфатические фистулы окон лабиринта. Выявление всех этих анатомических нарушений по объему микротравм является сложной задачей [4, 5].

В данной работе представлено описание этапа отохирургической реабилитации пациентки Кф., 19 лет, получившую тяжелую политравму в дорожно-транспортном происшествии. Она обратилась за консультацией в ЛОР-отделение через 1,5 месяца после аварии. Следует уточнить серьезность полученных ею множественных сочетанных повреждений различных органов и систем, а именно: открытая черепно-мозговая травма, ушиб головного мозга 3-й степени, перелом правого плеча, перелом правой ключицы, множественные переломы ребер, ушиб легкого, тупая травма живота, разрыв капсулы печени, разрыв селезенки. Ввиду множества полученных травм, длительного крайне тяжелого состояния, требующего вмешательства специалистов различных профилей, наличия ранних и отсроченных осложнений в первые недели после травмы – внутрибольничная пневмония, гиповолемический шок. Выраженность патологических изменений в среднем ухе для прогнозирования общего исхода травматической болезни для здоровья пострадавшей рассматривалась вначале как незначительная.

После компенсации расстройств витальных функций и после прохождения первых этапов посттравматической реабилитации и стабилизации состояния пациентка была переведена в отделение нейрореабилитации для проведения коррекции логопедических расстройств, дефицита правого отводящего нерва, двигательной активности правой руки.

В на базе данного отделения пациентке было проведено комплексное обследование функционального состояния среднего уха, включающее импедансометрию, тональную пороговую аудиометрию и ряд тестов, направленных на уточнение состояния рецепторного аппарата лабиринта, в том числе и координационные и статокинетические пробы.

При отомикроскопии каких-либо патологических изменений выявлено не было. При импедансометрии зарегистрирована тимпанограмма типа Ad, при тональной пороговой аудиометрии – правосторонняя смешанная тугоухость с костно-воздушным интервалом по всей тон-шкале 20–50 дБ (рис. 1).

Закономерно, латерализация звука в камертональном (С-128) и аудиометрическом (С-250–2000 Гц) опыте Вебера, а также в тесте латерализации громких звуков имела место в хуже слышащее ухо.

Спонтанного нистагма выявлено не было (в том числе в очках Френцеля), результат классической фистульной пробы – отрицательный. Пальце-пальцевую и пальценосовую пробы выполняет уверенно, в сенсибилизированной позе Ромберга отмечалось отклонение туловища влево, при шагающем тесте Фукуды отмечен поворот влево на 120°, при пробе Бабинского–Вейля отклонения: вперед – влево, назад – вправо, что позволило судить о раздражении заинтересованного лабиринта и возможности образования дефекта в области лабиринтных окон.

При расширенном аудиологическом обследовании были использованы тесты, связанные с изменением внутричерепного и внутрилабиринтного давления, соответственно и гидродинамики внутреннего уха [6, 7]: тест с наклоном головы (модифицированная проба Пуссепа), тест с гипервентиляцией, тест введения жидкости в наружный слуховой проход (модифицированная камертональная проба Рунге), проба с введением кофеина.

При пробе с наклоном головы, вызывающей повышение ликворного давления на 30–50 мм водяного столба и, в случае ПФОЛ, – усиление потери перилимфы, отмечено повышение порогов звукопроведения на пяти частотах на 10–25 дБ (рис. 2).

При тесте с гипервентиляцией происходят кратковременное понижение внутричерепного давления на 25–30% и, как следствие, снижение перилимфатического давления (при наличии перилимфореи последняя уменьшается), определено понижение порогов звукопроведения на 6 частотах на 10–25 дБ (рис. 2).

При тесте с введением жидкости в наружный слуховой проход (ТВЖНСП) выявили понижение порогов звуковосприятия на 10–15 дБ на пяти частотах, что объясняем изменением гидродинамики ушного лабиринта при хронической потере перилимфы (рис. 3).

Дополнительно для подтверждения диагноза посттравматической перилимфатической фистулы окна лабиринта провели пробу с введением кофеина, при котором подразумевается увеличение выработки ликвора, и, вторично, путем сообщения субарахноидального пространства через водопровод улитки с ушным лабиринтом – перилимфы.

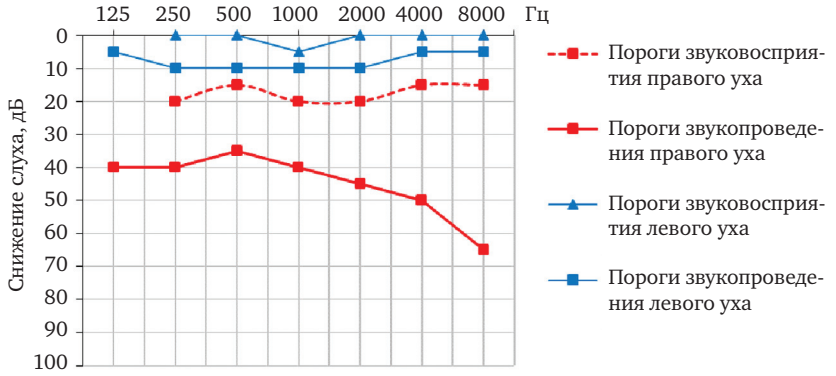

Рис. 1. Исходная аудиограмма (после курса консервативного лечения).
Fig. 1. Original audiogram (after a course of conservative treatment).

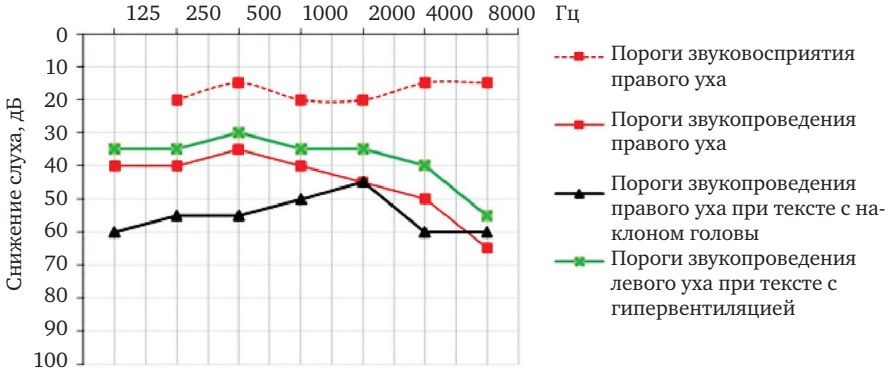

Рис. 2. Флюктуация порогов слуха по воздушному звукопроведению на фоне лабильности внутричерепного давления.
Fig. 2. Fluctuation of air conduction hearing thresholds associated with intracranial pressure lability.

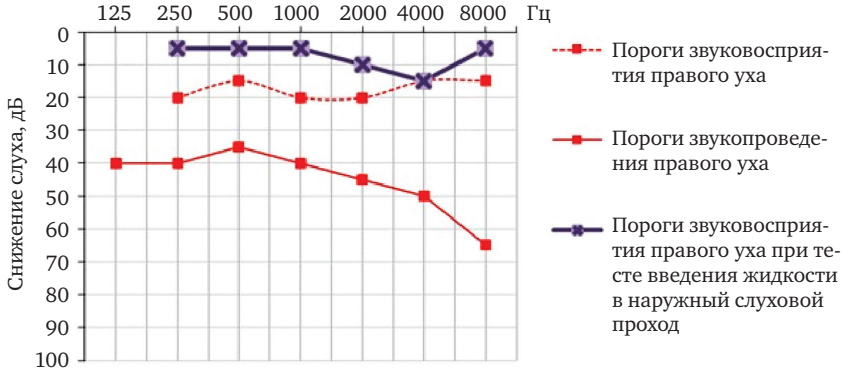

Рис. 3. Снижение порогов слуха по костному звукопроведению при ТВЖНСП.
Fig. 3. Reduction of bone conduction hearing threshold during the test of liquid injection into external auditory meatus.

При тестировании отметили повышение порогов звукопроведения на четырех частотах на 10–15 дБ (рис. 4).

По обобщении итогов расширенного аудиометрического исследования был установлен диагноз «перилимфатическая фистула окна лабиринта справа».

С учетом результатов сокращенного вестибулометрического обследования пациентки и данных литературы предположили локализацию дефекта в области окна преддверия (в кольцевидной связке и/или подножной пластинке стремени).

Были изучены снимки компьютерной томографии височной кости посредством изучения виртуальной эндоскопии [8]. Толщина срезов 0,75 мм не позволила в достаточном объеме оценить состояние стремечка и целостность подножной пластинки, но данных было достаточно для диагностики [9] дислокации наковальни с ее смещением в аттик с разрывом молоточко-наковальневого соединения и наковальне-стременного сочленения (рис. 5).

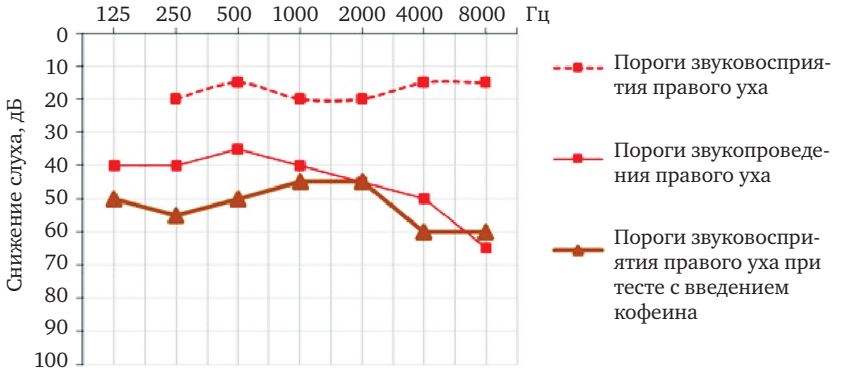

Рис. 4. Повышение порогов слуха по воздушному звукопроведению при кофеиновой пробе.
Fig. 4. Increase of air conduction hearing threshold during caffeine test.

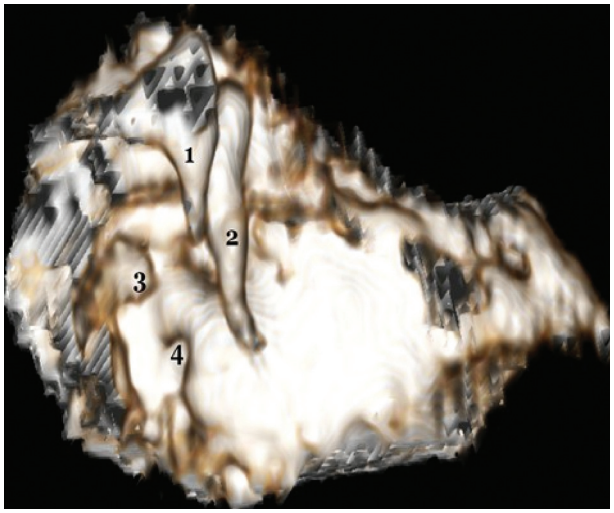

Рис. 5. Виртуальная КТ-эндоскопия барабанной полости:
1 – дислоцированная наковальня, смещенная в результате травмы в аттик; 2 – ретрактированный молоточек; 3 – головка стремени; 4 – окно улитки.
Fig. 5. Virtual CT-endoscopy of tympanic cavity:
1 – dislocated incus, shifted to the attic as a result of an injury; 2 – retracted malleus; 3 – head of stapes; 4 – cochlear window.

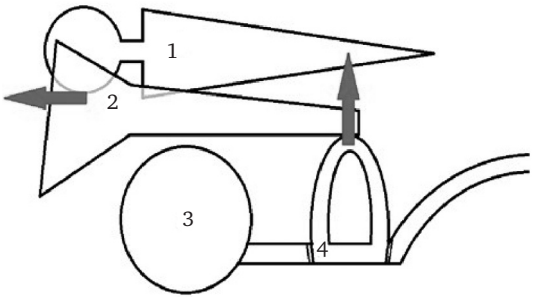

Рис. 6. Векторы смещения слуховых косточек показаны стрелками:
1 – молоточек; 2 – наковальня; 3 – лицевой нерв; 4 – стремя.
Fig. 6. Auditory bones shift vectors are shown by arrows:
1 – malleus, 2 – incus, 3 – facial nerve, 4 – stapes.

Оперативное вмешательство выполнено через 3 месяца после травмы по следующей методике. После заушного доступа выполнена тимпанотомия. При ревизии барабанной полости был выявлен выраженный рубцовый конгломерат, начинавшийся от уровня окна улитки и пирамидального отростка и простиравшийся до головки молоточка, окутывая смещенную наковальню. Рубцовая ткань была фрагментирована и удалена по частям, вместе с наковальней и нефункциональной головкой молоточка. При осмотре окна преддверия был обнаружен дефект в кольцевидной связке стремени в передних отделах, а само стремя – гипермобильно, но без признаков перелома его ножек, сухожилие стременной мышцы интактно. Отмечено постоянное подтекание в передних отделах окна преддверия прозрачной жидкости (перилимфы).

Интраоперационно были рассмотрены следующие варианты пластики дефекта овального окна: 1) стапедэктомия с пластикой окна преддверия жиром и/или фасцией с оссикулопластикой удлиненным стапедиальным протезом [10], 2) стапедэктомия с пластикой окна преддверия аутофасцией с оссикулопластикой полным протезом [11], 3) сохранение стремени с его укреплением путем установки полоски аутохряща поперечно между ножками [12].

Сопоставив характер травмы и векторы смещения элементов цепи слуховых косточек (рис. 6), с учетом сохранности задних отделов круговой связки стремени и отсутствия дефектов переднего края подножной пластинки (то есть вдавливания стремени внутрь преддверия не было) было принято решение о целесообразности сохранения стремени и герметизации передних отделов окна преддверия аутожиром (рис. 7).

Далее была выполнена оссикулопластика частичным титановым протезом (2.00) с отграничением шляпки протеза от барабанной перепонки ультратонкой полоской аутохряща (рис. 8).

Схема завершения оперативного вмешательства представлена на рис. 9.

Послеоперационный период протекал без особенностей. Пациентка не отмечала головокружений и субъективного ушного шума, слух на правое ухо достоверно улучшился. Также не

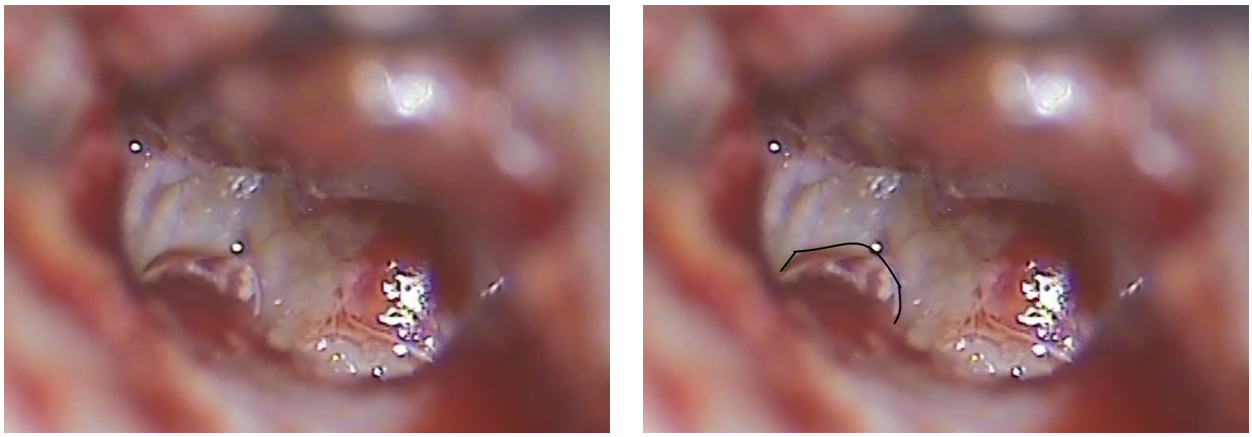

Рис. 7. Завершающий этап ревизии барабанной полости. Черной линией выделены контуры окна преддверия, закрытого фрагментом аутожира.
Fig. 7. Final stage of tympanic cavity revision. Blackline marks the contours of the atrium window closed with the autofat fragment.

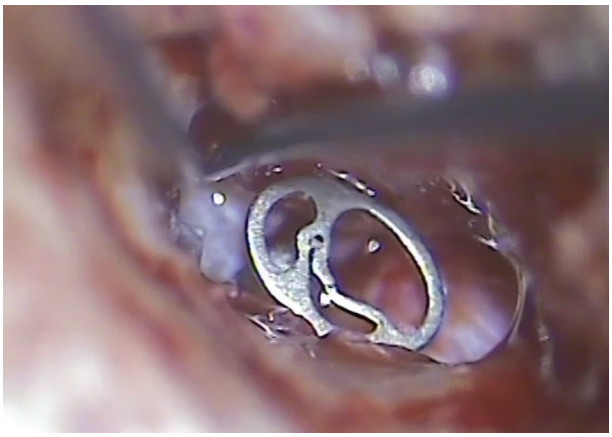

Рис. 8. Интраоперационная картина. Установлен частичный титановый протез.
Fig. 8. Intraoperative picture. Partial titanium prosthesis is installed.

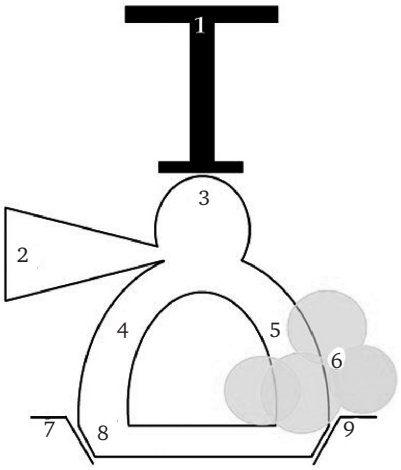

Рис. 9. Схема завершающего этапа оперативного вмешательства:
1 – частичный титановый протез; 2 – сухожилие стременной мышцы; 3 – головка стремени; 4 – задняя ножка стремени; 5 – передняя ножка стремени; 6 – фрагмент аутожира; 7 – задний костный край окна преддверия; 8 – подножная пластинка стремени; 9 – передний костный край окна преддверия.
Fig. 9. Scheme of final stage of surgical intervention:
1 – partial titanium prosthesis; 2 – stapedius muscle tendon; 3 – head of stapes; 4 – posterior limb of stapes; 6 – autofat fragment; 7 – posterior bone margin of atrium window; 8 – base of stapes; 9 – anterior bone margin of atrium window.

было других жалоб, отражающих возможные негативные последствия операции на перилимфодинамику. На четвертые сутки после операции пациентка продолжила лечение в отделении нейрореабилитации.

Через 1 месяц после операции итоги хирургического вмешательства были оценены повторно.

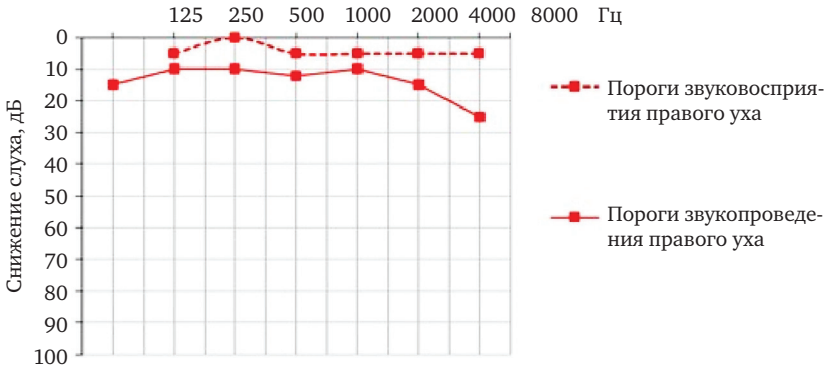

Рис. 10. Аудиограмма через 1 месяц после хирургического лечения.
Fig. 10. Audiogram 1 month after surgical treatment.

Рис. 11. Отоскопическая картина в отдаленный послеоперационный период. В задних квадрантах барабанной перепонки просвечивает пластинка ультратонкого хряща, отграничивающая шляпку протеза.

Fig. 11. An image of the otoscopic picture in the long-term postsurgical period. A plate of ultra-thin cartilage, delimiting the head of prosthesis is visible in the posterior quadrants of tympanic membrane.

Зафиксирована нормализация порогов слышимости по костному звукопроведению, костно-воздушный интервал стал составлять менее 10 дБ (рис. 10). Морфологический результат – сохранность целостности тимпанальной мембраны (рис. 11).

Через 4 месяца после операции пациентка полностью завершила курс неврологической реабилитации. Неврологический дефицит был купирован, пациентка вернулась к активной жизни, продолжила обучение в вузе.

Заключение

Описанный случай успешного хирургического лечения дислокации цепи слуховых косточек с образованием фистулы окна преддверия с практической точки зрения представляет интерес в возможностях различных методик проведения оперативного вмешательства, среди которых интраоперационно следует выбрать оптимальную. В нашем случае признаки фрагментации подножной пластинки и перелома ножек стремени отсутствовали, что позволило принять решение о сохранении стремени с пластикой фистулы окна преддверия аутожиром.

Подчеркнем, что данное клиническое наблюдение обнажает слабые стороны в предоперационной диагностике рассмотренной патологии у пациентов с закрытой травмой среднего уха.

Среди объективных причин упомянем: 1) позднее выявление ввиду тяжести состояния пациентов после тяжелой сочетанной травмы; 2) скудность описания костно-травматических изменений на рутинной компьютерной томографии черепа; 3) повсеместное использование устаревших методик компьютерной томографии с широкими срезами (>0,6 мм), не дающих какой-либо ценной информации по состоянию стремени.

К субъективным причинам относим: 1) длительность ожидания специализированного сурдологического обследования; 2) отсутствие общепринятого алгоритма в клинических стандартах, позволяющего диагностировать или заподозрить наличие перилимфатической фистулы окна лабиринта до проведения оперативного вмешательства.

Указанные факторы ведут к поздней диагностике серьезной патологии среднего уха, способной инвалидизировать человека, а также послужить причиной недостаточной готовности операционной бригады к выполнению необходимого объема операции.

Авторы заявляют об отсутствии конфликта интересов.

ЛИТЕРАТУРА/REFERENCES

1. Delrue S., Verhaert N., van Dinther J., Zarowski A., Somers T., Desloovere C., Offeciers E. Surgical Management and Hearing Outcome of Traumatic Ossicular Injuries. *J Int Adv Otol.* 2016;12(3):231–236. doi.org/10.5152/iao.2016.2868
2. Астащенко С. В, Аникин И. А., Мегрелишвили С. М. Разрывы цепи слуховых косточек: причины, диагностика, тактика хирургического лечения. *Российская оториноларингология.* 2011;2(51):15–25 [Astashchenko S. V, Anikin I. A., Megrelishvili S. M. Razryvy tsepi slukhovykh kostochek: prichiny, diagnostika, taktika khirurgicheskogo lecheniya. *Rossiiskaya otorinolaringologiya.* 2011;2(51):15–25]. http://entru.org/en/2011-2.html
3. Комаров М. В., Хозин Р. Ш. Особенности тактики при минно-взрывной травме среднего и внутреннего уха в условиях многопрофильного стационара. *Современная медицина.* 2017.3(7):41–43 [Komarov M. V., Khozin R. Sh. Features of tactics for mine-explosive injury of the middle and inner ear in a multidisciplinary hospital. *Sovremennaya meditsina*. 2017.3(7):41–43. (in Russ.)].
4. Mazón M., Pont E., Albertz N., Carreres-Polo J., Más-Estellés F. Imaging of post-traumatic hearing loss. *Radiología. Radiology through image.* 2018.60(2):119–127. doi.org/10.1016/j.rxeng.2018.02.004
5. Maillot O., Attyé A., Boyer E., Heck O., Kastler A., Grand S., Schmerber S., Krainik A. Post traumatic deafness: a pictorial review of CT and MRI findings. *Insights Imaging.* 2016. 7(3):341–350. doi.org/10.1007/s13244-016-0490-9
6. Козаренко М. А., Егоров В. И., Козаренко А. В. Противоречивость и возможности аудиологической диагностики идиопатических перилимфатических фистул лабиринта. *Российская оториноларингология.*

2016;1(80):35–41 [Kozarenko M. A., Egorov V. I., Kozarenko A. V. Inconsistency and possibilities of audiological diagnostics of idiopathic perilymphatic labyrinth fistulas. *Rossiiskaya otorinolaringologiya.* 2016;1(80):35–41]. doi: 10.18692/1810-4800-2016-1-35-42

7. Козаренко М. А., Егоров В. И. «Составляющие» периферического кохлеовестибулярного синдрома (обзор). *Российская оториноларингология.* 2017;3(88):94–102 [Kozarenko M. A., Egorov V. I. „Components“ of peripheral cochleovestibular syndrome (review). *Rossiiskaya otorinolaringologiya.* 2017;3(88):94–102]. doi.org/10.18692/1810-4800-2017-3-94-102
8. Jiang Lixin, Xiao Zhiwen. CT virtual endoscopy in assessing ossicular chain disruption csused by temporal bone fracture and ear trauma. *Journal of otology*. 2013;8(2):104–111. doi.org/10.1016/s1672-2930(13)50021-3
9. Maillot O., Attyé A., Boutet C., Boubagraa K., Perolat R., Zanolla M., Granda S., Schmerberd S., Krainika A. The relationship between post-traumatic ossicular injuries and conductive hearing loss: A 3D-CT study. *Journal of Neuroradiology.* 2017;44(5):333–338. doi.org/10.1016/j.neurad.2017.04.001
10. Банников С. А., Бойко Н. В., Писаренко Е. А., Колесников В. Н. Травматическая перилимфатическая фистула с люксацией стремени в преддверие. *Вестник оториноларингологии.* 2019.84(3):61–64 [Bannikov S. A., Boiko N. V., Pisarenko E. A., Kolesnikov V. N. Traumatic perilymphatic fistula with stapes luxation into the vestibule. *Vestnik otorinolaringologii*. 2019.84(3):61–64]. doi.org/10.17116/otorino20198403161
11. Хозин Р. Ш., Гаджиева Ч. М. Хирургическое лечение посттравматической дислокации и разрыва цепи слуховых косточек. *Folia Otorhinolaryngologiae et Pathologiae Respiratoriae*. 2014;20(3):101–104 [Khozin R. Sh., Gadzhieva Ch. M. Surgical treatment of posttraumatic dislocation and rupture of the auditory ossicular chain. *Folia Otorhinolaryngologiae et Pathologiae Respiratoriae*. 2014;20(3):101–104]. eLIBRARY ID: 21868332
12. Bogaerts M., Waterval J., van Dinther J., Somers T., Zarowski A., Offeciers F. Treatment of traumatic stapediovestibular luxation: case report with the introduction of a new technique and review of literature. *Otology & Neurotology, Inc*. 2014;35(4):582–588. doi.org/10.1097/mao.0000000000000322

Информация об авторах

Комаров Михаил Владимирович – кандидат медицинских наук, заведующий оториноларингологическим отделением, Городская больница № 26 (Россия, 196247, Санкт-Петербург, ул. Костюшко, д. 2); научный сотрудник отдела разработки и внедрения высокотехнологичных методов лечения, Санкт-Петербургский научно-исследовательский институт уха, горла носа и речи (Россия, 190013, Санкт-Петербург, Бронницкая ул., д. 9); тел.: 8 (812) 316-25-01.

ORCID: https://orcid.org/0000-0003-4471-3603

✉ **Козаренко Марина Алексеевна** – кандидат медицинских наук, младший научный сотрудник отдела патофизиологии голоса и речи, Санкт-Петербургский научно-исследовательский институт уха, горла носа и речи (Россия, 190013, Санкт-Петербург, Бронницкая ул., д. 9); врач-оториноларинголог, Городская больница № 26 (Россия, 196247, Санкт-Петербург, ул. Костюшко, д. 2); e-mail: m.a.kozarenko@mail.ru

ORCID: https://orcid.org/0000-0002-7841-7063

Гончаров Олег Игоревич – врач-оториноларинголог, Городская больница № 26 (Россия, 196247, Санкт-Петербург, ул. Костюшко, д. 2); врач-оториноларинголог, аспирант отдела разработки и внедрения высокотехнологичных методов лечения, Санкт-Петербургский научно-исследовательский институт уха, горла носа и речи (Россия, 190013, Санкт-Петербург, Бронницкая ул., д. 9); тел.: 8 (812) 316-25-01, e-mail: entgoncharov@gmail.com

ORCID: https://orcid.org/0000-0003-3738-4944.

Хозин Ринат Шамильевич – врач-оториноларинголог, Городская больница № 26 (Россия, 196247, Санкт-Петербург, ул. Костюшко, д. 2); младший научный сотрудник отдела разработки и внедрения высокотехнологичных методов лечения, Санкт-Петербургский научно-исследовательский институт уха, горла носа и речи (Россия, 190013, Санкт-Петербург, Бронницкая ул., д. 9); тел.: 8 (812) 316-25-01.

ORCID: https://orcid.org/0000-0002-4703-3243

Information about authors

Mikhail V. Komarov – MD Candidate, Head of the Otorhinolaryngological Department, Municipal Hospital No 26 (Russia, 196247, Saint Petersburg, 2, Kostyushko str.); Research associate of the Department of Development and Implementation of High-Technology Treatment Methods, Saint Petersburg Research Institute of Ear, Throat, Nose and Speech (Russia, 190013, Saint Petersburg, 9, Bronnitskaya str.); tel.: 8(812)-316-25-01.

ORCID: https://orcid.org/0000-0003-4471-3603

Marina A. Kozarenko – MD Candidate, junior research associate of the Department of Voice and Speech Pathophysiology, Saint Petersburg Research Institute of Ear, Throat, Nose and Speech (Russia, 190013, Saint Petersburg, 9, Bronnitskaya str.). Otorhinolaryngologist, Municipal Hospital No 26 (Russia, 196247, Saint Petersburg, 2, Kostyushko str.); e-mail: m.a.kozarenko@mail.ru

ORCID: https://orcid.org/0000-0002-7841-7063

Oleg I. Goncharov – otorhinolaryngologist, Municipal Hospital No 26 (Russia, 196247, Saint Petersburg, 2, Kostyushko str.); otorhinolaryngologist, post-graduate student of the Department of Development and Implementation of High-Technology Treatment Methods, Saint Petersburg Research Institute of Ear, Throat, Nose and Speech (Russia, 190013, Saint Petersburg, 9, Bronnitskaya str.); tel.: 8 (812)-316-25-01, e-mail: entgoncharov@gmail.com

ORCID: https://orcid.org/0000-0003-3738-4944

Rinat Sh. Khozin – otorhinolaryngologist, Municipal Hospital No 26 (Russia, 196247, Saint Petersburg, 2, Kostyushko str.); junior research associate of the Department of Development and Implementation of High-Technology Treatment Methods, Saint Petersburg Research Institute of Ear, Throat, Nose and Speech (Russia, 190013, Saint Petersburg, 9, Bronnitskaya str.); tel.: 8 (812)-316-25-01.

ORCID: https://orcid.org/0000-0002-4703-3243

УДК 616.216.3-002.828-073.756.8 https://doi.org/10.18692/1810-4800-2019-6-111-118

Случай двусторонних дефектов латеральных карманов клиновидной пазухи

Е. В. Шелеско[1], Д. В. Фомичев[1], Н. А. Черникова[1], Д. Н. Зинкевич[1]

[1] Национальный медицинский исследовательский центр нейрохирургии им. акад. Н. Н. Бурденко, Москва, 125047, Россия
(Директор – академик РАМН и РАН А. А. Потапов)

The case of bilateral defects of the lateral recesses of the sphenoid sinus

E. V. Shelesko[1], D. V. Fomichev[1], N. A. Chernikova[1], D. N. Zinkevich[1]

[1] Burdenko National Medical Research Center for Neurosurgery, Moscow, 125047, Russia

Спонтанные дефекты в латеральном кармане клиновидной пазухи возникают при неполном слиянии большого крыла клиновидной кости с ее основанием. Данная аномалия известна как латеральный краниофаренгеальный канал или канал Штернберга. Однако точные механизмы образования дефектов латерального кармана до сих пор плохо изучены и вызывают много споров. Прогрессирующее истончение костей основания черепа у пациентов с повышенным внутричерепным давлением и сильно пневматизированной клиновидной пазухой может привести к появлению дефектов, через которые проникает интракраниальное содержимое. В этой статье приводится случай двусторонних менингоцеле латеральных карманов клиновидной пазухи с рецидивирующей двусторонней ликвореей. Пациентка П., 38 лет обратилась с жалобами на прозрачные выделения из разных половин носа при наклоне головы вперед. По данным компьютерной цистернографии выявлены двусторонние менингоцеле латеральных карманов клиновидной пазухи. Выполнена операция «эндоскопическая эндоназальная пластика сложных дефектов основания черепа в области латеральных карманов клиновидной пазухи слева и справа под контролем навигационной системы Medtronic fusion». В послеоперационном периоде жалоб не было, выписана на 6-е сутки после операции.
Ключевые слова: назальная ликворея, менингоэнцефалоцеле, клиновидная пазуха, канал Штернберга, эндоскопия, транскрылонебный доступ, основание черепа.

Для цитирования: Шелеско Е. В., Фомичев Д. В., Черникова Н. А., Зинкевич Д. Н. Случай двусторонних дефектов латеральных карманов клиновидной пазухи. *Российская оториноларингология.* 2019;18(6):111–118. https://doi.org/10.18692/1810-4800-2019-6-111-118

Spontaneous defects of the lateral recess of the sphenoid sinus result from the incomplete junction of the greater wing of sphenoid bone with the basisphenoid. This anomaly is known as the lateral craniopharyngeal canal or Sternberg's canal. However, the exact mechanisms of formation of the lateral recess defects are still under-explored and cause much controversy. The progressive erosion of the skull base in patients with high intracranial pressure and highly pneumatized sphenoid sinus may result in generation of defects through which the intracranial content penetrates. In this article, we present a rare case of the development of bilateral meningocele of the lateral recess of the sphenoid sinus with recurrent bilateral liquorrhea. A female patient P, 38 years old, visited our clinic with the complaints of clear nasal discharge from different halves of the nose when the head was bent forward. A computer cisternography showed that the patient had bilateral meningocele of the lateral recesses of the sphenoid sinus. The patient underwent the surgery of endoscopic endonasal plasty of complex skull base defects in the lateral recesses of the sphenoid sinus on the left and right under the control of the Medtronic fusion navigation system. There were no complaints in the postsurgical period, the patient was discharged on the 6th day after surgery.
Keywords: nasal liquorrhea, meningoencephalocele, sphenoid sinus, Sternberg's canal, endoscopic examination, transpterygoid approach, skull base.

For citation: Shelesko E. V., Fomichev D. V., Chernikova N. A., Zinkevich D. N. The case of bilateral defects of the lateral recesses of the sphenoid sinus. *Rossiiskaya otorinolaringologiya*. 2019;18(6):111–118. https://doi.org/10.18692/1810-4800-2019-6-111-118

© Коллектив авторов, 2019

Введение

Спонтанные дефекты в латеральном кармане клиновидной пазухи, по данным литературы, возникают при неполном слиянии большого крыла клиновидной кости с ее основанием [1–3]. Данная аномалия известна как латеральный краниофаренгеальный канал или канал Штернберга [4]. Однако точные механизмы образования дефектов латерального кармана до сих пор плохо изучены и вызывают много споров. Многие авторы утверждают, что менингоцеле и ликворея данной локализации возникают в результате повышенного внутричерепного давления, гиперпневматизации клиновидной пазухи и ожирения [5, 6].

Самым частым симптомом при данной патологии является назальная ликворея, которая проявляется прозрачными выделениями из полости носа при наклоне головы. К другим проявлениям заболевания относятся головная боль, рецидивирующий менингит, кашель по ночам [7–9]. Для диагностики используются компьютерная цисторнография, компьютерная томография высокого разрешения, магнитно-резонансная томография. В некоторых случаях при выполнении компьютерной томографии головного мозга возможно обнаружение менингоцеле как случайной находки [10–12].

Менингоцеле и ликворея из латерального кармана является жизнеугрожающим заболеванием, так как имеется риск возникновения менингита, абсцесса головного мозга или пневмоцефалии. Поэтому некоторые авторы выступают за оперативное лечение даже в случаях, когда нет признаков ликвореи или не было менингита в анамнезе [13, 14].

Для успешного закрытия ликворной фистулы основания черепа необходимо выполнение двух условий: четкая визуализация дефекта и выполнение адекватной пластики [15]. Традиционно, подход к клиновидной пазухе осуществляют через прямой транссфеноидальный доступ. В случае латерального кармана этого недостаточно, и ряд авторов применяют эндоскопический трансэтмоидальный подход. В литературе также описан транскрылонебный доступ, который используется при гиперпневматизации пазухи до крыловидного отростка [16].

В этой статье мы приводим редкий случай развития двусторонних менингоцеле латеральных карманов клиновидной пазухи с рецидивирующей двусторонней ликвореей.

Описание клинического случая

Пациентка П. 38 лет поступила в НМИЦН им. акад. Н. Н. Бурденко с жалобами на прозрачные выделения из разных половин носа при наклоне головы вперед.

Анамнез жизни. Детские инфекции, ожирение I степени. Черепно-мозговые травмы и аллергические реакции отрицает.

Анамнез заболевания. Год назад стала отмечать истечение прозрачной жидкости из левого носового хода, которое периодически спонтанно прекращалось, затем снова рецидивировало. Лечилась по месту жительства с диагнозом аллергический ринит без эффекта. Через 6 месяцев пациентка обратилась в Новосибирскую областную больницу, где была заподозрена назальная ликворея и выполнена компьютерная цистернография (КТЦГ). После этого слева выделения прекратились, но появились справа. По данным КТЦГ выявлены двусторонние менингоцеле латеральных карманов клиновидной пазухи. Пациентка направлена в НМИЦН им. акад. Н. Н. Бурденко для дальнейшего лечения.

При поступлении. Состояние удовлетворительное. Соматически и неврологически сохранна. При ЛОР-осмотре отмечаются признаки назальной ликвореи справа. Осмотр нейроофтальмолога: признаков застойных зрительных дисков не выявлено, глазодвигательной симптоматики нет. Выполнено КТ высокого разрешения для системы навигации, на которой отмечаются деструктивные изменения латеральных карманов клиновидной пазухи слева и справа, с наличием менингоцеле в них. Желудочковая система, базальные цистерны не изменены. Конвекситальные субарахноидальные пространства не расширены. Срединные структуры не смещены (рис. 1). Клинические анализы крови, мочи, ликвора в норме.

Клинический диагноз. Множественные дефекты основания черепа в области латеральных карманов клиновидной пазухи слева и справа. Спонтанная рецидивирующая назальная ликворея. Менингоцеле латеральных карманов клиновидной пазухи.

Ход лечения

Под общим наркозом произведена операция «эндоскопическая эндоназальная пластика сложных дефектов основания черепа в области латеральных карманов клиновидной пазухи слева и справа под контролем навигационной системы Medtronic fusion». Во время операции произведена люмбальная пункция, при этом ликворное давление было повышено и равнялось 200 мм вод. столба. Пациентке установили люмбальный дренаж.

Во время операции применялась навигационная система Medtronic fusion. Под контролем 0-градусного эндоскопа выполнено смещение средней носовой раковины к перегородке носа справа и слева. Идентифицировано и расширено естественное соустье верхнечелюстных пазух справа и слева. Последовательно вскрыты передние и задние клетки решетчатого лабиринта справа и слева. Вскрыта передняя стенка клиновидной пазухи справа и слева, при этом выявлено ме-

Рис. 1. СКТ (фронтальная проекция). Двусторонние дефекты латеральных карманов клиновидной пазухи (указаны стрелками). Линии соединяют круглое отверстие и канал Видиева нерва.

Fig. 1. CT (frontal projection). Bilateral defects of the lateral recess of the sphenoid sinus (indicated by arrows). The lines connect the round foramen and the channel of the Vidiev nerve.

нингоцеле латеральных карманов с двух сторон. С помощью высокоскоростной дрели проведено расширение входа в основную пазуху латерально и вниз в направлении к задней стенке верхнечелюстной пазухи. Расширение проводилось до тех пор, пока не получена четкая визуализация костного дефекта при использовании угловой оптики (30, 45°), а края дефекта не стали доступными для изогнутых инструментов при осуществлении пластики. Отмечалось повреждение ветви крылонебной артерии, кровотечение было умеренным, остановлено с помощью отсоса коагуляции. Менингоцеле и слизистая вокруг дефекта удалена с помощью отсоса коагуляции. Диаметр дефекта слева составлял 5 мм, справа – 3 мм. Произведен забор аутофасции со средней трети бедра и аутокости из задней трети перегородки носа. В

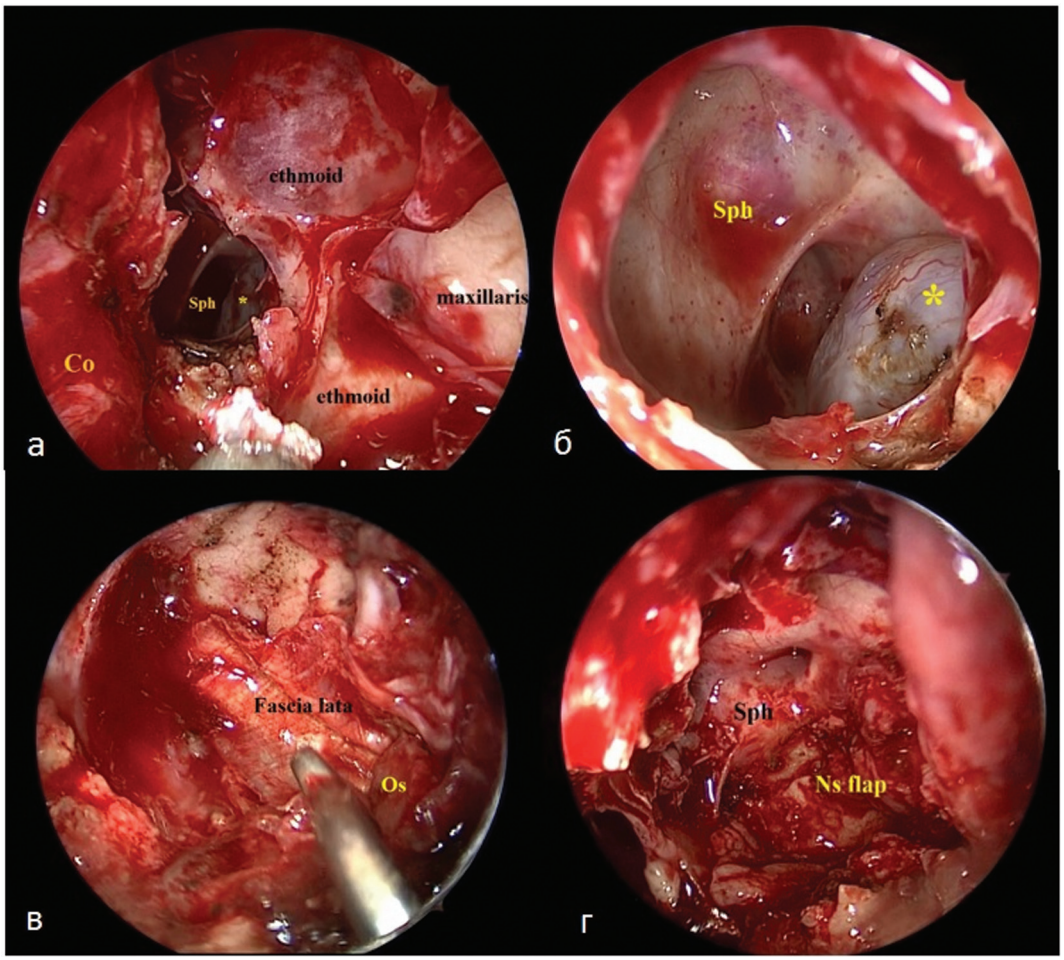

Рис. 2. Доступ к латеральному карману клиновидной пазухи слева (интраоперационное фото): а – вскрытые клетки решетчатого лабиринта; клиновидная пазуха; верхнечелюстная пазуха; б –расширение входа в клиновидную пазуху латерально; в – установка в область дефекта аутокости и широкой фасции бедра; г – поверх дефекта уложен назосептальный лоскут на питающей ножке (ethmoid – клетки решетчатого лабиринта; maxillaris – верхнечелюстная пазуха; sph – клиновидная пазуха; * – менингоэнцефалоцеле; Co – средняя носовая раковина; fascia lata – широкая фасция бедра; os – кость; ns flap – назосептальный лоскут).

Fig. 2. Approach to the lateral recess of the sphenoid sinus on the left (intraoperative photo): a – uncovered cells of the ethmoid labyrinth; sphenoid sinus; maxillary sinus; b – lateral extension of the sphenoid sinus; c – plastic of the defect of autobone and fascia lata; d – a nanoseptal flap over the defect (ethmoid – cells of the the ethmoid labyrinth; maxillaris – maxillary sinus; sph – sphenoid sinus; * – meningoencephalocele; Co – middle turbinate; fascia lata – fascia lata; os – bone; ns flap – nasoseptal flap).

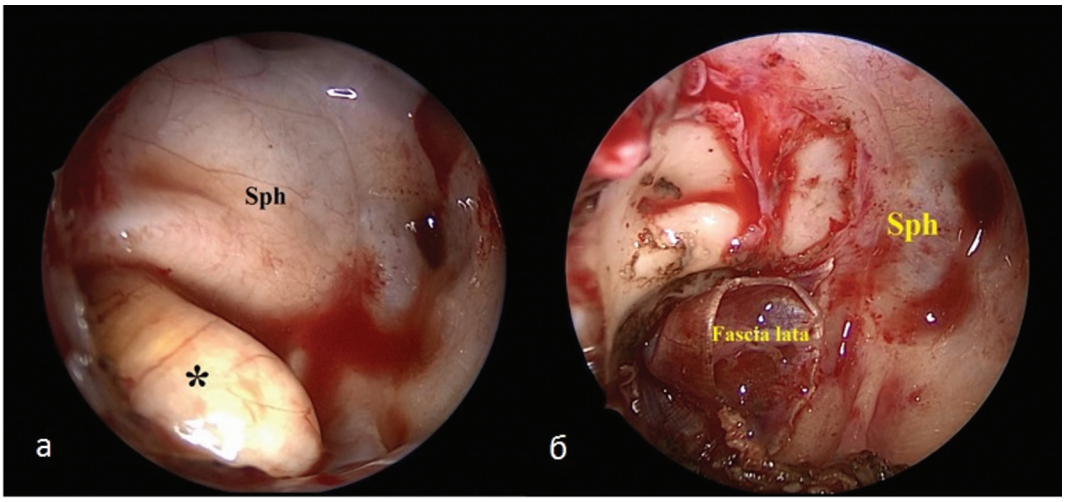

Рис. 3. Доступ к латеральному карману клиновидной пазухи справа (интраоперационное фото): а –расширение входа в клиновидную пазуху латерально; б – установка в область дефекта широкой фасции бедра (sph – клиновидная пазуха, * – менингоэнцефалоцеле, fascia lata – широкая фасция бедра).

Fig. 3. Approach to the lateral recess of the sphenoid sinus on the right (intraoperative photo); a – lateral extension of the sphenoid sinus; b – plastic of the defect of fascia lata (sph – sphenoid sinus, * – meningoencephalocele, fascia lata – fascia lata).

область дефекта слева интракраниально установлены фрагмент фасции и кость. Сверху дефекта с большим его перекрытием уложен назосептальный лоскут на питающей ножке. Справа в область дефекта интракраниально уложен фрагмент широкой фасции бедра, сверху дефекта со значительным его перекрытием уложен лоскут средней носовой раковины. Пластика фиксирована фибрин-тромбиновым клеем «Ивисел» 3 мл, пластинами «Тахокомба». В полость носа установлены эластичные тампоны (рис. 2, 3).

В послеоперационном периоде состояние пациентки удовлетворительное. Не было отмечено нарушений чувствительности на лице, слезотечения или других осложнений доступа. Нейроофтальмологически без динамики, признаков ВЧГ на глазном дне нет. При ЛОР-осмотре признаков назальной ликвореи нет. Клинические анализы крови, мочи, ликвора в норме. Пациентке была назначена антибиотикотерапия, тампоны из носа удалены в первые сутки после операции, люмбальный дренаж удален на 3-и стуки после операции.

В удовлетворительном состоянии пациентка выписана на 6-е сутки после операции под амбулаторное наблюдение.

Дискуссия

Развитие клиновидной кости является сложным процессом и предполагает слияние нескольких хрящей-предшественников в единую костную структуру. Клиновидная пазуха формируется полностью только к подростковому возрасту. У разных людей она может варьироваться по размерам, форме и степени пневматизации [17, 18].

Существуют две теории возникновения костных дефектов латерального кармана клиновидной пазухи. Первая описывает неполное сращение большого крыла клиновидной кости с телом основной кости в эмбриогенезе, что приводит к возникновению постоянного латерального краниофарингеального канала (канала Штернберга) [19].

Второй механизм возникает при изначально нормальном развитии клиновидной пазухи. Появление латерального кармана происходит при вторичной пневматизации пазухи, которая возникает в возрасте 6–7 лет. При этом латеральная стенка может распространяться на крыловидный отросток, большое крыло клиновидной кости, овальное отверстие, среднюю черепную ямку и даже к поперечному кавернозному синусу [20, 21]. Повышение внутричерепного давления, ожирение, другие эндокринные заболевания могут привести к возникновению дефектов истонченной кости латерального кармана [22].

Различные эпидемиологические исследования сообщают, что канал Штернберга встречается от 0,42 до 6,1%. [23]. Гиперпневматизация пазухи латерально, по данным мировых исследований, встречается у 25% пациентов [24].

В литературе ведутся споры о существовании канала Штернберга и его расположении по отношению к круглому отверстию и верхнечелюстному нерву [25, 26]. В нашем случае у пациентки имеются двусторонние глубокие латеральные карманы клиновидной пазухи, с расположением дефекта латеральнее круглого отверстия, что, вероятнее всего, связано с врожденными аномалиями развития основания черепа. Провоцирующими факторами развития менингоцеле и назальной ликвореи послужили повышенное внутричерепное давление и обменные нарушения (ожирение).

Каковы бы ни были этиология и патогенез возникновения данной патологии, тактика лечения направлена на пластическое закрытие дефекта. Из-за многочисленных вариантов анатомического строения и труднодоступности латерального кармана операции в этой области имеют высокий процент рецидивов (25%) [27].

Наш случай уникален тем, что у пациентки имеются двусторонние латеральные карманы с дефектами. В базе данных Pubmed было найдено всего 5 статей, где встречаются такие поражения [28–32]. В основном статьи представлены описанием случаев либо небольшими сериями. Самое большое количество наблюдений описано в статье Elisa Illing и соавт. [32], вышедшей в 2014 году. Авторы анализируют серию из 59 пациентов с дефектами основания черепа/энцефалоцеле в латеральном кармане клиновидной кости, из которых 18 пациентов имели двусторонние повреждения. Они подробно разбирают причины возникновения данной патологии, но не касаются тактики лечения больных.

Nathan и соавт. [31] сообщают о 5 случаях двусторонних дефектов из 13 больных. Они рекомендуют выполнять транссфеноидальный доступ для пластики дефектов при расположении дефекта медиальнее второй ветви тройничного нерва, то есть при минимальной пневматизации пазухи. При наличии дефекта латеральнее второй ветви тройничного нерва, по мнению авторов, необходимо выполнять транскрылонебный доступ.

В представленном нами случае эндоскопический эндоназальный расширенный трансэтмоидальный доступ обеспечил удобный подход к энцефалоцеле. При выполнении доступа была вскрыта верхнечелюстная пазуха, задняя стенка которой послужила ориентиром при выполнении доступа.

В литературе доказано, что транскрылонебный доступ, при котором производят удаление задней стенки верхнечелюстной пазухи и мобилизацию содержимого крылонебной ямки, является эффективным для лечения ликвореи в латеральном кармане. Однако доступ является более травматичным и имеет большее количество осложнений, таких как повреждение ветви верхнечелюстного нерва, повреждение Видиева нерва [33, 34]. Мы считаем, что данный подход уместен при более латеральном расположении дефекта, что встречается крайне редко.

Все авторы выступают за многослойную пластику с использованием аутотрансплантатов (жир, широкая фасция бедра, назосептальный лоскут, хрящ/кость перегородки носа) [28–32]. Многие из них выступают за использование назосептального лоскута на питающей ножке, который, как доказано исследованиями, снижает риск рецидивов ликвореи [29, 31–33]. Использование навигационной системы позволяет усовершенствовать технику эндоскопических вмешательств, избежать повреждений рядом расположенных жизненно важных анатомических структур, планировать объем хирургического вмешательства, что приводит к уменьшению количества послеоперационных осложнений [35].

В нашем случае мы использовали люмбальный дренаж для контроля внутричерепной гипертензии. Большинство рекомендуют применять

Таблица 1

Обзор случаев лечения двусторонних дефектов основания черепа латеральных карманов клиновидной пазухи

Table 1

Overview of treatment of bilateral defects in the base of the skull of the lateral pockets of the sphenoid sinus

Авторы, год	Количество пациентов	Сопутствующие заболевания	Доступ	Пластические материалы	Люмбальный дренаж	Осложнения
Seth M. Lieberman и соавт., 2015 [28]	1	Ожирение	Нет данных	Нет данных	Нет	Нет данных
Varun Aggarwal и соавт., 2017 [29]	1	Артериовенозная фистула	Транскрылонебный	Жир, широкая фасция бедра, назосептальный лоскут	Да	Нет осложнений
Alexander P. Marston и соавт., 2015 [30]	1	Ожирение	Транскрылонебный	Жир, широкая фасция бедра	Да, затем шунт	Нет
Nathan S. Alexander и соавт., 2012 [31]	5	Ожирение	Транскрылонебный	Жир, фасция, кость, назасептальный лоскут	Да, затем шунт	Нет данных
Elisa Illing и соавт., 2014 [32]	18	Ожирение, синдром пустого турецкого седла	Нет данных	Нет данных	Нет данных	Нет данных

люмбальный дренаж в случае двусторонних дефектов клиновидной пазухи. А Nathan и Marston [30, 31] даже выполнили пациентам люмбоперитонеальное шунтирование в послеоперационном периоде в связи с появлением симптомов застойных дисков зрительных нервов (таблица).

Вывод

Двусторонние менингоэнцефалоцеле в латеральных карманах клиновидной пазухи, вероятно, возникают в результате аномалии развития основания черепа (врожденный канал Штернберга, гиперпневматизация клиновидной пазухи) при воздействии провоцирующих факторов (повышенное внутричерепное давление, эндокринные заболевания).

Эндоскопическая эндоназальная многослойная пластика является методом выбора для лечения дефектов основания черепа в латеральном кармане клиновидной пазухи.

Авторы заявляют об отсутствии конфликта интересов.

ЛИТЕРАТУРА/REFERENCES

1. Magdalena Tomaszewska, Eliza Brożek-Mądry, Antoni Krzeski Spontaneous sphenoid sinus cerebrospinal fluid leak and meningoencephalocele – are they due to patent Sternberg's canal? *Videosurgery Miniinv.* 2015;10(2):347–358 https://doi.org/10.5114/wiitm.2014.47097
2. Schick B., Brors D., Prescher A. Sternberg's canal – cause of congenital sphenoidal meningocele. *Eur Arch Otolaryngol.* 2000; 257: 430-2. https://doi.org/10.1007/s004050000235
3. Tabaee A., Anand V. K., Cappabianca P., Stamm A., Esposito F., Schwartz T. H. Endoscopic management of spontaneous meningoencephalocele of the lateral sphenoid sinus. *J Neurosurg.* 2010;112:1070-1077, https://doi.org/10.3171/2009.7.jns0842
4. Schmidt R., Choudhry O. J., Raviv J., Casiano R. R., Eloy J. A., Liu J. K. Surgical nuances for the endoscopic endonasal transpterygoid approach to lateral sphenoid sinus encephaloceles. *Neurosurg Focus.* 2012;32:1–8. https://doi.org/10.3171/2012.3.focus1267
5. Lai S. Y., Kennedy D. W., Bolger W. E. Sphenoid encephaloceles: disease management and identification of lesions within the lateral recess of the sphenoid. *Laryngoscope*. 2002;112:1800–1805. https://doi.org/10.1097/00005537-200210000-00018
6. Herman P., Sauvaget E., Guichard J. P., Tran Ba Huy P. Intrasphenoidal transsellar encephalocele repaired by endoscopic approach. *Ann Otol Rhinol Laryngol.* 2003;112:890–893. https://doi.org/10.1177/000348940311201011
7. Шарипов О. И., Кутин М. А., Полев Г. А., Калинин П. Л. Латеральный расширенный транссфеноидальный эндоскопический доступ через крыловидно-небную ямку в хирургии менингоэнцефалоцеле бокового кармана клиновидной кости. *Вопросы нейрохирургии имени Н. Н. Бурденко.* 2018;82(5):96–103 [Sharipov O. I., Kutin M. A., Polev G. A., Kalinin P. L. Lateral extended transsphenoidal endoscopic access through the pterygo-palatal fossa in surgery of the side pocket of the sphenoid bone. *Neurosurgery named after NN Burdenko.* 2018;82(5):96–103. https://doi.org/10.17116/neiro20188205196 (in Russ.)]
8. Samadian M., Moghaddasi H., Vazirnezami M. et al. Transcranial approach for spontaneous CSF rhinorrhhea due to Sternberg's canal intrasphenoidal meningoencephalocele: case report and review of the literature. *Turk Neurosurg.* 2012;22:242–245. https://doi.org/10.5137/1019-5149.jtn.2902-10.1
9. Bendersky D. C., Landriel F. A., Ajler P. M. et al. Sternberg's canal as a cause of encephalocele within the lateral recess of the sphenoid sinus: a report of two cases. *Surg Neurol Int.* 2011;2:171. https://doi.org/10.4103/2152-7806.90034
10. Kerr J. T., Chu F. W., Bayles S. W. Cerebrospinal fluid rhinorrhea: diagnosis and management. *Otolaryngol Clin North Am.* 38: 597–611, 2005.
11. Stone J. A., Castillo M., Neelon B., Mukherji S. K. Evaluation of CSF leaks: high resolution CT compared with contrast-enhansed CT and radionuclide cisternography. *AJNR Am J Neyroradiol.* 1999; 20: 706–712.
12. Tuntiyatorn L., Laothammatas J. Evaluation of MR cisternography in diagnosis of cerebrospinal fluid fistula. *J Med Assoc Thai.* 2004;87:1471–1476.
13. Forer B., Sethi D. S. Endoscopic repair of cerebrospinal fluid leaks in the lateral sphenoid sinus recess. *J Neurosurg*. 2010;112(2):444–448. https://doi.org/10.3171/2009.7.jns09306
14. Castelnuovo P., Dallan I., Pistochini A., Battaglia P., Locatelli D., Bignami M. Endonasal endoscopic repair of Sternberg's canal cerebrospinal fluid leaks. *Laryngoscope*. 2007;117:345–349. https://doi.org/10.1097/01.mlg.0000251452.90657.3a
15. Mukkamala, Stankiewicz, Srinivas Mukkamala. CSF Rhinorrhea. EMedicine. *Neurology*. 2002;58(5):814–816.
16. Schwartz T. H., Fraser J. F., Brown S., Tabaee A., Kacker A., Anand V. K. Endoscopic cranial base surgery: classification of operative approaches. *Neurosurgery*. 2008;62:991–1002. https://doi.org/10.1227/01.neu.0000325861.06832.06
17. Bochenek A. Reicher M. Anatomia człowieka. Warsaw. 2008; vol. I:334–355.
18. Гайдуков С. С., Науменко А. Н., Науменко Н. Н., Гуляев Д. А. Особенности пластики дефектов основания черепа с локализаций в клиновидной пазухе. *Российская оториноларингология*. 2016;2(81):21–24 [Gaidukov S. S., Naumenko A. N., Naumenko N. N., Gulyaev D. A. Specific aspects of plastic reconstruction of skull base defects with sphenoid sinus localization. *Rossiiskaya otorinolaringologiya.* 2016;2(81):21–24. (in Russ.) https://doi.org/10.18692/1810-4800-2016-2-21-24
19. Sternberg M. Ein bisher noch nicht beschriebener Kanal im keilbein des menschen, *Anat. Anz* 3 (1888) 784e785.

20. Wang J., Bidari S., Inoue K., Yang H., Rhoton A. Extensions of the sphenoid sinus: A new classification. *Neurosurgery*. 2010;66:797–816, https://doi.org/10.1227/01.neu.0000367619.24800.b1
21. Bachmann Harildstad G., Kloster R., Bajic R. Transpterygoid transsphenoid approach to the lateral extension of the sphenoid sinus to repair a spontaneous CSF leak. *Skull Base.* 2006;16:207–212. https://doi.org/10.1055/s-2006-950389
22. Schlosser R. J., Bolger W. E. Significance of Empty Sella in Cerebrospinal Fluid Leaks. *Otolaryngology – Head and Neck Surgery.* 2003; 128:32-38. https://doi.org/10.1067/mhn.2003.43
23. Hooper A. C. Sphenoidal defects – a possible cause of cerebrospinal fluid rhinorrhoea. *J Neurol Neurosurg Psychiat.* 1971;34:739–742. https://doi.org/10.1136/jnnp.34.6.739
24. Shetty P. G., Shroff M. M., Fatterpekar G. M., Sahani D. V., Kirtane M. V. A retrospective analysis of spontaneous sphenoid sinus fistula: MR and CT findings. *Am J Neuroradiol.* 2000;21:337–342.
25. Baranano C. F., Cure J., Palmer J. N., Woodworth B. A. Sternberg's canal: Fact or fiction? *Am J Rhinol Allergy*. 2009; 23:167–171, https://doi.org/10.2500/ajra.2009.23.3290
26. Tomazic P. V., Stammberger H. Spontaneous CSF-leaks and meningoencephaloceles in sphenoid sinus by persisting Sternberg's canal. *Rhinology*. 2009;47:369–374. https://doi.org/10.4193/rhin08.236
27. Shelesko E. V., Kapitanov D. N., Kravchuk A. D., Chernikova N. A., Zinkevich D. N., Tsukanova T. V. Our experience in treating patients with nasal liquor from the lateral pocket of the sphenoid sinus. *Journal „Questions of Neurosurgery" named after N. N. Burdenko.* 2018;82(6):68–75. https://doi.org/10.17116/neiro20188206168 (in Russ.)
28. Seth M. Lieberman, Si Chen, Daniel Jethanamest, Roy R. Casiano Spontaneous CSF rhinorrhea: Prevalence of multiple simultaneous skull base defects. *American Journal of Rhinology & Allergy.* 2015;29:77–81. https://doi.org/10.2500/ajra.2015.29.4121
29. Aggarwal V., Shivhare P., Jayadevan E. R., Felix V., Abraham M., Nair S., Nair P. A case of evolving bilateral sphenoidal meningoencephalocoeles: case report and review of literature. *World Neurosurgery.* 2017;100:708–709. https://doi.org/10.1016/j.wneu.2017.02.037
30. Alexander P. Marston, Jamie J. Van Gompel, Matthew L. Carlson, Erin K. O'Brien A Unique Case of Bilateral Recurrent Sphenoid Sinus Cerebrospinal Fluid Leaks. *Annals of Otology, Rhinology & Laryngology.* 2015;124(8):593–597. https://doi.org/10.1177/0003489415570936
31. Alexander N. S., Chaaban M. R., Riley K. O., Woodworth B. A. Treatment strategies for lateral sphenoid sinus recess cerebrospinal fluid leaks. *Arch Otolaryngol Head Neck Surg.* 2012;138:471–478. https://doi.org/10.1001/archoto.2012.614
32. Elisa Illing, Rodney J. Schlosser, James N. Palmer, Joel Curé, Nyssa Fox, Bradford A. Woodworth Spontaneous sphenoid lateral recess cerebrospinal fluid leaks arise from intracranial hypertension, not Sternberg's canal. *International Forum of Allergy & Rhinology.* 2014; 4 (3):246-250 https://doi.org/10.1002/alr.2126
33. Ismail S. Al-Nashar, Ricardo L. Carrau, Alfredo Herrera, Carl H. Snyderman Endoscopic Transnasal Transpterygopalatine Fossa Approach to the Lateral Recess of the Sphenoid Sinus. *The Laryngoscope.* 2004;114(3):528–532 https://doi.org/10.1097/00005537-200403000-00026
34. Justin H. Turner, Marc Dubin, Alfredo Quinones-Hinojosa, D. Kofi Boahene Repair of CSF Leaks in the Lateral Recess of the Sphenoid Sinus Transsphenoid vs. Transpterygoid Approach. *The Laryngoscope*. 2011;121:241 https://doi.org/10.1002/lary.22127
35. Узоков А. Д. Компьютерная навигационная система в лечении детей с заболеваниями полости носа и околоносовых пазух. *Российская оториноларингология.* 2018;1(92):102–105 [Uzokov A. Computeraided navigation system in treatment of children with the diseases of the nasal cavity and paranasal sinuses. *Rossiiskaya otorinolaringologiya.* 2018;1(92):102–105]. (in Russ.). doi: 10.18692/1810-4800-2018-1-102-105

Информация об авторах

Шелеско Елизавета Владимировна – кандидат медицинских наук, научный сотрудник группы отоневрологии, Национальный медицинский исследовательский центр нейрохирургии им. акад. Н. Н. Бурденко (125047, Москва, ул. 4-я Тверская-Ямская, д. 16); тел.: 8-926-923-29-91, e-mail: Eshelesko@nsi.ru

ORCID: https://0000-0002-8249-9153

Фомичев Дмитрий Владиславович – кандидат медицинских наук, старший научный сотрудник отделения нейрохирургии основания черепа, Национальный медицинский исследовательский центр нейрохирургии им. акад. Н. Н. Бурденко (125047, Москва, ул. 4-я Тверская-Ямская, д. 16); тел.: 8-499-972-86-72, e-mail: DFomicev@nsi.ru

ORCID: https://orcid.org/0000-0002-5323-1000

✉ **Черникова Надежда Алексеевна** – врач группы отоневрологии, Национальный медицинский исследовательский центр нейрохирургии им. акад. Н. Н. Бурденко (125047, Москва, ул. 4-я Тверская-Ямская, д. 16); тел.: 8-965-420-87-19, e-mail: chernikhope@gmail.com

ORCID: https://orcid.org/0000-0002-4895-233

Зинкевич Денис Николаевич – врач группы отоневрологии, Национальный медицинский исследовательский центр нейрохирургии им. акад. Н. Н. Бурденко (125047, Москва, ул. 4-я Тверская-Ямская, д. 16); тел.: 8-926-923-29-91, e-mail: Dzhinkevich@nsi.ru

https://orcid.org/0000-0003-1295-0612

Information about authors

Elizaveta V. Shelesko – MD Candidate, research associate of otoneurology group, Burdenko National Medical Research Center for Neurosurgery (Russia, 125047, Moscow, 16, 4th Tverskaia-Yamskaia str.); tel.: 8-926-923-29-91, e-mail: Eshelesko@nsi.ru

https://orcid.org/0000-0002-8249-9153

Dmitrii V. Fomichev – MD Candidate, senior research associate of Skull Base Neurosurgery Department, Burdenko National Medical Research Center for Neurosurgery (Russia, 125047, Moscow, 16, 4th Tverskaia-Yamskaia str.); tel.: 8-499-972-86-72, e-mail: DFomicev@nsi.ru

https://orcid.org/0000-0002-5323-1000

✉ **Nadezhda A. Chernikova** – doctor of otoneurology group, Burdenko National Medical Research Center for Neurosurgery (Russia, 125047, Moscow, 16, 4th Tverskaia-Yamskaia str.); tel.: 8-965-420-87-19, e-mail: chernikhope@gmail.com

https://orcid.org/0000-0002-4895-233

Denis N. Zinkevich – doctor of otoneurology group, Burdenko National Medical Research Center for Neurosurgery (Russia, 125047, Moscow, 16, 4th Tverskaia-Yamskaia str.); tel.: 8-926-923-29-91, e-mail: Dzhinkevich@nsi.ru

https://orcid.org/0000-0003-1295-0612

УДК 616-08-031.84 https://doi.org/10.18692/1810-4800-2019-6-119-124

Регуляция сосудистого тонуса в слизистой и кавернозной ткани носовых раковин путем динамической коррекции активности симпатической нервной системы

З. Х. Абдулкеримов[1,2], Х. Т. Абдулкеримов[1,2], Ю. В. Мандра[1], К. И. Карташова[1], Т. Х. Абдулкеримов[1]

[1] *Уральский государственный медицинский университет, Екатеринбург, 620028, Россия (Ректор – докт. мед. наук, проф. О. П. Ковтун)*

[2] *Городская клиническая больница № 40 Екатеринбург, 620028, Россия (Главный врач – А. И. Прудков)*

Regulation of vascular tone in the mucosa and cavernous tissue of the nasal concha by dynamic correction of the sympathetic nervous system activity

Z. Kh. Abdulkerimov[1,2], Kh. T. Abdulkerimov[1,2], Yu. V. Mandra[1], K. I. Kartashova[1], T. Kh. Abdulkerimov[1]

[1] *Ural State Medical University, Ekaterinburg, 620028, Russia*

[2] *City Clinical Hospital № 40 Ekaterinburg, 620028, Russia*

Ни для кого не секрет, что наличие у пациентов вазомоторного ринита значительно снижает качество их жизни, способность общественной интеграции и со временем приводит к появлению хронической гипоксии. Кроме того, важность вопросов профилактики, диагностики, лечения и реабилитации больных с вазомоторным ринитом определяется тем, что эта патология является социально значимой и встречается во всех возрастных и социальных группах населения. В основе патогенеза вазомоторного ринита лежит нарушение деятельности вегетативной нервной системы, что приводит к изменению архитектоники полости носа за счет увеличения объема носовых раковин, а следственно, к затруднению носового дыхания. На сегодняшний день в арсенале современного оториноларинголога есть множество разнообразных способов борьбы с хроническим вазомоторным ринитом, среди которых имеются подходы консервативной коррекции и различные методики инвазивного воздействия (хирургические вмешательства). Но, к сожалению, все эти способы направлены на устранение лишь проявлений хронического вазомоторного ринита. За последние годы происходит активное внедрение современных технологий в область оториноларингологии. К таким технологиям по праву можно отнести и методику применения динамической коррекции активности симпатической нервной системы (ДКАСНС), которая непосредственно влияет на патогенетические механизмы возникновения вазомоторного ринита (вегетативная регуляция).

Ключевые слова: симпатокоррекция, назальная обструкция.

Для цитирования: Абдулкеримов З. Х., Абдулкеримов Х. Т., Мандра Ю. В., Карташова К. И., Абдулкеримов Т. Х. Регуляция сосудистого тонуса в слизистой и кавернозной ткани носовых раковин путем динамической коррекции активности симпатической нервной системы. *Российская оториноларингология.* 2019;18(6):119–124. https://doi.org/10.18692/1810-4800-2019-6-119-124

© Коллектив авторов, 2019

It's no secret that the presence of vasomotor rhinitis in patients significantly reduces the quality of their life, the ability of social integration, and eventually leads to the appearance of chronic hypoxia. In addition, the importance of the issues of prevention, diagnosis, treatment and rehabilitation of patients with vasomotor rhinitis is determined by the fact that this pathology is socially significant and occurs in all age and social groups of the population. The pathogenesis of vasomotor rhinitis is based on a violation of the autonomic nervous system, which leads to a change in the architectonics of the nasal cavity due to an increase in the volume of the nasal concha, and, consequently, to the difficulty of nasal breathing. Today in the arsenal of a modern otorhinolaryngologist there are many different ways to combat chronic vasomotor rhinitis, among which there are approaches to conservative correction and various methods of invasive exposure (surgical procedures). But, unfortunately, all these methods are aimed at eliminating only the manifestations of chronic vasomotor rhinitis. In recent years, there has been an active introduction of modern technologies in the field of otorhinolaryngology. Such technologies can rightfully include the method of applying dynamic correction of the activity of the sympathetic nervous system, which directly affects the pathogenetic mechanisms of the occurrence of vasomotor rhinitis (autonomic regulation).
Key words: chronic vasomotor rhinitis, sympathetic nervous system.

For citation: Abdulkerimov Z. Kh., Abdulkerimov Kh. T., Mandra Yu. V., Kartashova K. I., Abdulkerimov T. Kh. Regulation of vascular tone in the mucosa and cavernous tissue of the nasal concha by dynamic correction of the sympathetic nervous system activity. *Rossiiskaya otorinolaringologiya*. 2019;18(6):119–124. https://doi.org/10.18692/1810-4800-2019-6-119-124

Введение

Лечение хронического вазомоторного ринита на протяжении долгого времени, как и прежде, остается одной из весьма актуальных проблем в современной оториноларингологии. В связи с нынешней экологической обстановкой и образом жизни современного человека, несмотря на успехи, достигнутые за последние годы, количество лиц с затрудненным носовым дыханием не только не снижается, но и имеет четкую тенденцию к увеличению.

Вазомоторный ринит – хроническое заболевание слизистой оболочки полости носа, при котором дилатация сосудов носовых раковин или назальная гиперреактивность развиваются под воздействием неспецифических экзогенных или эндогенных факторов, но не в результате иммунологической реакции. В роли пусковых факторов могут выступить природные (факторы, загрязняющие окружающую среду, резкие температурные перепады, сильные запахи и др.), эндогенные, в том числе и гормональная перестройка организма, стрессовые ситуации, также и длительный прием некоторых лекарственных средств и др. [2–7, 10, 12, 13].

В основе патогенеза вазомоторного ринита лежит нарушение деятельности вегетативной нервной системы (эфферентные структуры, ответственные за регуляцию сосудистого тонуса в слизистой и кавернозной ткани носовых раковин), что приводит к состоянию их гипертрофии, а следственно, к затруднению носового дыхания.

По мнению ряда авторов, вазомоторный ринит заметно влияет на качество жизни пациентов, а также неминуемо приводит к хронической гипоксии, кроме того, важность вопросов профилактики, диагностики, лечения и реабилитации больных с вазомоторным ринитом определяется тем, что эта патология относится к числу социально значимых и встречается во всех возрастных и социальных группах населения [3, 5–7, 10].

Следует заметить, что в последние годы наблюдается рост числа больных с данной патологией. Так, в России количество больных, страдающих хроническим вазомоторным ринитом, по различным литературным данным, превышает более 9 млн человек [4–6].

На сегодняшний день существует множество разнообразных медикаментов и способов консервативной терапии, однако в большинстве случаев они малоэффективны. При неэффективности консервативной терапии рекомендуется хирургическое лечение, которое не всегда выполняется своевременно по причине загруженности в стационарах, психоэмоциональной дестабилизации пациентов, а также наличия каких-либо противопоказаний к инвазивному лечению (хирургическому) [3, 6, 11].

Несмотря на широкое применение различных хирургических вмешательств (классических и современных) в лечении вазомоторного ринита, проблема еще далека от своего решения.

Поэтому поиск и применение новых, альтернативных и неинвазивных методик в лечении вазомоторного ринита, которые могут повлиять на эфферентные структуры, ответственные за регуляцию сосудистого тонуса, являются очень актуальными в современной оториноларингологии.

Одним из альтернативных и неинвазивных методов лечения вазомоторного ринита является динамическая коррекция активности симпатической нервной системы (ДКСНС), которая непосредственно влияет на патогенетические механизмы возникновения вазомоторного ринита (вегетативная регуляция) [1, 8, 11–13].

Пациенты и методы исследования

Под нашим наблюдением находились 73 пациента в возрасте от 18 до 65 лет с разной степенью снижения носового дыхания на фоне хронического вазомоторного ринита, из них 34 были мужского пола, а 39 – женского.

Кроме общеклинических исследований и стандартного осмотра ЛОР-органов, в схему обследования пациентов в обязательном порядке включали эндовидеоскопию, оценку состояния вегетативной нервной системы (ВНС) по индексу Кердо, определение показателей функции дыхания по результатам спирометрии и риноманометрии до и после лечения.

Всем больным по показателю вегетативного индекса Кердо (ВИК) оценивали вегетативный тонус с использованием специальных опросников и таблиц, регистрирующих объективные вегетативные показатели, а также регистрацию вариабельности сердечного ритма (ВСР) с помощью кардиоинтервалографии. Кроме того, для объективизации эффективности лечения методом ДКАСНС и определения функционального состояния верхних дыхательных путей всем наблюдаемым также выполнялась активная акустическая риноманометрия и определена функция внешнего дыхания (ФВД).

Для реализации динамической коррекции активности симпатической нервной системы у больных с вазомоторным ринитом нами используется аппарат «Симпатокор-01» (рег. уд. № 29/03051097/1267–00 от 30.11.2000; ФСР № 2007/00757 от 28.09.2007), который разработан в 1997 г. и обновлен в 2000 г. в конструкторском бюро «Экологическая и медицинская аппаратура» и выпускается серийно ФГУП «Производственное объединение „Октябрь“» (рис. 1).

Сущность метода заключается в дозированном чрескожном воздействии низкочастотным вращающимся пространственно-распределенным полем монополярных электрических импульсов тока (ФВП) в проекции одного из шейных (звездчатых) ганглиев симпатических стволов вегетативной нервной системы (ВНС) в течение 5 минут, паузы в течение 5 минут и воздействии ФВП в проекции другого из ганглиев также в течение 5 минут [1] (рис. 2).

Рис. 1. Аппарат «Симпатокор-01» образца 2000 г.
Fig. 1. The apparatus «Sympatocor-01» sample 2000.

Лечебный эффект достигается в результате ответа симпатического отдела ВНС на воздействие (регуляция тонуса ВНС) в виде улучшения вертебробазилярного кровотока, регрессию воспалительного процесса и оптимизации состояния сосудистого тонуса мягких тканей полости носа с уменьшением отека слизистой, что в конечном счете улучшает дыхательный функционал верхних дыхательных путей.

После завершения курса лечения (всего от 3 до 7 процедур) в целях оценки результатов и объективного контроля лечения – указанный ранее комплекс обследований повторяется в динамике.

Для оценки результатов исследования все пациенты условно были распределены в 3 группы в зависимости от метода лечения (табл. 1).

Первая группа состояла из 20 пациентов с хроническим вазомоторным ринитом, которым проводилась консервативная терапия.

Вторую группу составили 32 чел. с хроническим вазомоторным ринитом, которые подвергались хирургическим вмешательствам.

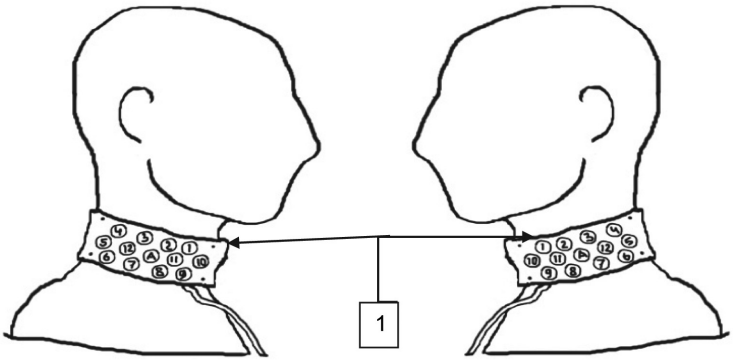

Рис. 2. Схематическое расположение многополярных электродов при воздействии на шейные ганглии:
1 – многополярный электрод.
Fig. 2. Schematic location of multipolar electrodes when exposed to cervical ganglia:
1 – multipolar electrode.

Таблица 1

Распределение пациентов с ВР в зависимости от метода лечения

Table 1

The distribution of patients with vasomotor rhinitis depending on the method of treatment

Группы	Методы лечения	Число больных		
		мужчины	женщины	Всего
1-я	Консервативная терапия	8	12	20
2-я	Хирургические вмешательства: эндовидеоскопическая турбинопластика подслизистая вазотомия	3 12	7 10	10 22
3-я	Динамическая коррекция активности симпатической нервной системы	9	12	21
Всего		32	41	73

В третью группу вошел 21 больной, с хроническим вазомоторным ринитом, которым проводилась динамическая коррекция активности симпатической нервной системы пространственно-распределенным полем монополярных электрических импульсов тока (лечение на аппарате «Симпатокор-01»).

Результаты и обсуждение

Среди клинических проявлений со стороны ВНС преобладали признаки вегетативной дистонии, симптомы которой были обнаружены у превалирующего большинства обследованных: сниженный вегетативный тонус – у 29 человек, повышенный – у 41, состояние эйтонии – у 3 пациентов. Индекс Кердо (ВИК) также заметно изменился ($p < 0,05$) (табл. 2).

У пациентов 1-й группы (при стандартной медикаментозной терапии [1, 3, 4, 7, 9]) уровень носового дыхания изменялся менее значимо, чем при хирургических корригирующих вмешательствах на носовых раковинах или при использовании аппаратной методики с применением динамической коррекции активности симпатической нервной системы ($p < 0,01$).

По данным наших исследований, у больных во 2-й и в 3-й группах было зарегистрировано пропорциональное повышение показателей ФВД

Таблица 2

Динамика изменения ВИК у пациентов до и после лечения

Table 2

Dynamics of changes in Kerdo Index in patients before and after treatment

Группа	До лечения			После лечения		
	С	П	Э	С	П	Э
1-я	13	7	–	11	4	5
2-я	18	11	3	13	7	9
3-я	10	11	–	1	–	20

Примечание: С – симпатикотония; П – парасимпатикотония; Э – эйтония.

Таблица 3

Показатели ФВД до и после лечения ($M \pm m$)

Table 3

Indicators of respiratory function before and after treatment ($M \pm m$)

Группа	До лечения			После лечения		
	FEVI	FVC	PEF	FEVI	FVC	PEF
1-я	2,21±0,13	2,29±0,17	2,53±0,14	2,67±0,18	2,95±0,15	4,13±0,11
2-я	2,15±0,19	2,24±0,26	2,41±0,21	2,95±0,17	3,25±0,21	5,69±0,19
3-я	2,18±0,16	2,21±0,21	2,33±0,19	3,08±0,11	3,73±0,13	5,77±0,16

Примечание: FEVI – объем форсированного выдоха за 1 с; FVC – форсированная жизненная емкость легких; PEF – пиковая объемная скорость выдоха.

на фоне субъективного улучшения носового дыхания ($p < 0,01$), что может свидетельствовать об эффективности хирургических вмешательств и методики ДКАСНС в устранении дыхательных нарушений на фоне ВР (табл. 3).

Известно, что при ДКАСНС происходит улучшение мозгового кровообращения, что преимущественно обеспечивает улучшение функционирования центральных стволовых и корковых образований [9–13], регулирующих вегетативную иннервацию, влияющую в том числе и на тонус сосудов полости носа и функцию носового дыхания.

Следует заметить, что улучшение носового дыхания в разной степени наблюдалось абсолютно у всех наблюдаемых в 3-й группе после ДКАСНС (положительный эффект после лечения сохранялся от 3 до 24 мес.), но при этом отсутствовали возможные интра- и/или послеоперационные осложнения (кровотечения, послеоперационные реактивные явления, болевой синдром и др.), а также не было необходимости в госпитализации этих лиц.

Таким образом, динамическая коррекция активности тонуса симпатической нервной системы у больных ВР с воздействием на шейные ганглии приводит к нормализации тонуса вегетативной нервной системы и улучшению функции внешнего дыхания.

Авторы заявляют об отсутствии конфликта интересов.

ЛИТЕРАТУРА

1. Абдулкеримов Х. Т., Карташова К. И. О применении нового электрофизического способа лечения сенсоневральной тугоухости с динамической коррекцией активности симпатической нервной системы. XVIII Съезд оториноларингологов России. Т. 2. СПб., 2011:7–12
2. Абдулкеримов Х. Т., Колесникова А. В., Карташова К. И., Туринцева Е. Г., Абдулкеримов З. Х. Структура и антибиотикорезистентность основных возбудителей заболеваний ЛОР-органов в Екатеринбурге. *Российская ринология*. 2017;25(2):34–36. 10.17116/rosrino201725234-36
3. Дайняк Л. Б. Вазомоторный ринит. М.: Медицина, 1966.
4. Заболевания органов дыхания при беременности. Под. ред. А. Г. Чучалина и Р. С. Фассахова. М.: Атмосфера, 2010.
5. Лавренова Г. В., Вертоголов А. Е. Комплексное лечение вазомоторного ринита у беременных. *Российская оториноларингология*. 2013;2(63):149–153. http://entru.org/en/2013-2.html
6. Лопатин А. С., Варвянская А. В. Вазомоторный ринит: патогенез, клиника, диагностика и возможности консервативного лечения. *Атмосфера: Пульмонология и аллергология.* 2007;2(25):33–38.
7. Коркмазов М. Ю., Корнова Н. В., Ленивцев С. А. О диагностике и лечении гипертрофических ринитов. Материалы конференции «Прикладная и фундаментальная наука – российской оториноларингологии. СПб., 2010:328–332.
8. Кубланов В. С. Электрофизический способ коррекции нарушений системы регуляции кровоснабжения головного мозга. *Биомедицинская радиоэлектроника.* 1999;4:12–15.
9. Balle V. H., Pedersen U., Engby B. Allergic perennial and non-allergic. Vasomotor rhinitis treated with budesonide nasal spray. *Rhinology*. 1980;18(3):135–142.
10. Banov C. H., Lieberman P. Efficacy of azelastine nasal spray in the treatment of vasomotor (perennial nonallergic) rhinitis. *Ann. Allergy Asthma Immunol.* 2001;86(1):28–35. doi: 10.1016/s1081-1206(10)623526
11. Bende M. Treatment of rhinitis medicamentosa. *Am. J. Rhinol.* 1996; 10(5): 323-325. doi: 10.2500/105065896782159639
12. Dolovich J., Kennedy L., Vickerson F. et al. Control of the hypersecretion of vasomotor rhinitis by topical ipratropium. *J. Allergy Clin. Immunol.* 1987;80:274–280. doi: 10.1016/0091-6749(87)90031-5
13. Lal D., Corey J. P. Vasomotor rhinitis update. *Curr. Opin. Otolaryngol. llnnd Neck Surg*. i 2004; 12(23): 243–247. doi: 10.1097/01.moo.0000122310.13359.79

REFERENCES

1. Abdulkerimov Kh. T., Kartashova K. I. About application of a new electrophysical method of treatment of sensorineural hearing loss with dynamic correction of activity of the sympathetic nervous system. XVIII Congress of Otorhinolaryngologists of Russia. V. 2. SPb., 2011:7–12. (in Russ.)
2. Abdulkerimov Kh. T., Kolesnikova A. V., Kartashova K. I., Turintseva E. G., Abdulkerimov Z. Kh. The structure and antibiotic resistance of major pathogens of ENT diseases in the city of Ekaterinburg. *Rossiiskaya rinologiya.* 2017;25(2): 34–36. (in Russ.) 10.17116/rosrino201725234-36
3. Dainiak L. B. Vasomotor rhinitis. M .: Medicine, 1966. (in Russ.)
4. Diseases of the respiratory system during pregnancy. Ed. A. G. Chuchalina and R. S. Fassakhov. M .: Atmosphere, 2010. (in Russ)
5. Lavrenova G. V., Vertogolov A. E. The complex approach to treatment of pregnancy rhinitis. *Rossiiskaya otorinolaringologiya.* 2013;2(63):149–153. (in Russ). http://entru.org/en/2013-2.html
6. Lopatin A. S., Varvianska A. V. Vasomotor rhinitis: pathogenesis, clinic, diagnosis and the possibilities of conservative treatment. *Atmosfera: Pul'monologiya i allergologiya.* 2007;2(25):33–38. (in Russ.)
7. Korkmazov M. Yu., Kornova N. V., Lenivtsev S. A. On the diagnosis and treatment of hypertrophic rhinitis. Materialy konferentsii «Prikladnaya i fundamental'naya nauka – rossiiskoi otorinolaringologii. SPb., 2010:328–332. (in Russ.)
8. Kublanov V. S. The physical method of correction of disorders of the blood supply regulation system of the brain *Biomedcinskaya radioelectronica.* 1999;4:12–15. (in Russ.)

9. Balle V. H., Pedersen U., Engby B. Allergic perennial and non-allergic. Vasomotor rhinitis treated with budesonide nasal spray. *Rhinology*. 1980;18(3):135–142.
10. Banov C. H., Lieberman P. Efficacy of azelastine nasal spray in the treatment of vasomotor (perennial nonallergic) rhinitis. *Ann. Allergy Asthma Immunol.* 2001;86(1):28–35. doi: 10.1016/s1081-1206(10)623526
11. Bende M. Treatment of rhinitis medicamentosa. *Am. J. Rhinol.* 1996;10(5):323–325. doi: 10.2500/105065896782159639
12. Dolovich J., Kennedy L., Vickerson F. et al. Control of the hypersecretion of vasomotor rhinitis by topical ipratropium. *J. Allergy Clin. Immunol.* 1987;80:274–280. doi: 10.1016/0091-6749(87)90031-5
13. Lal D., Corey J. P. Vasomotor rhinitis update. *Curr. Opin. Otolaryngol. llnnd Neck Surg.* i 2004;12(23):243–247. doi: 10.1097/01.moo.0000122310.13359.79

Информация об авторах

Абдулкеримов Хийир Тагирович – доктор медицинских наук, профессор, заведующий кафедрой хирургической стоматологии, оториноларингологии и челюстно-лицевой хирургии, Уральский государственный медицинский университет (620028, Россия, Екатеринбург, ул. Репина, д. 3); заведующий отделением оториноларингологии, Городская клиническая больница № 40 Екатеринбурга; тел.: 8 (343) 240-04-76, e-mail: abdulkerimov@mail.ru

ORCID: http:orcid.org/0000-0002-0875-8057

Абдулкеримов Замир Хийирович – ассистент кафедры хирургической стоматологии, оториноларингологии и челюстно-лицевой хирургии, Уральский государственный медицинский университет (620028, Россия, Екатеринбург, ул. Репина, д. 3); врач отделения оториноларингологии, Городская клиническая больница № 40 Екатеринбурга; тел.: 8-963-049-14-25, e-mail: zamir.abdulkerimov@gmail.com

ORCID: http:orcid.org/0000-0003-1965-4939

✉ **Карташова Ксения Игоревна** – доцент кафедры хирургической стоматологии, оториноларингологии и челюстно-лицевой хирургии, Уральский государственный медицинский университет (620028, Россия, Екатеринбург, ул. Репина, д. 3)

ORCID: http:orcid.org/0000-0002-9442-1986

Абдулкеримов Тимур Хийирович – ассистент кафедры хирургической стоматологии, оториноларингологии и челюстно-лицевой хирургии, Уральский государственный медицинский университет (620028, Россия, Екатеринбург, ул. Репина, д. 3)

ORCID: http:orcid.org/0000-0003-2295-0333

Information about authors

Khiir T. Abdulkerimov – MD, Professor, Head of the Department of Surgical Dentistry, Otorhinolaryngology and Oral and Maxillofacial Surgery, Ural State Medical University (620028, Russia, Yekaterinburg, 3, Repina str.); Head of the Department of Otorhinolaryngology, City Clinical Hospital No 40 of Yekaterinburg; tel .: 8 (343) 240-04-76, e-mail: abdulkerimov@mail.ru

ORCID: http:orcid.org/0000-0002-0875-8057

Zamir Kh. Abdulkerimov – assistant of the Department of Surgical Dentistry, Otorhinolaryngology and Oral and Maxillofacial Surgery, Ural State Medical University (620028, Russia, Yekaterinburg, 3, Repin str.); doctor of the Department of Otorhinolaryngology, City Clinical Hospital No 40 of Yekaterinburg; tel.: 8-963-049-14-25, e-mail: zamir.abdulkerimov@gmail.com

ORCID: http:orcid.org/0000-0003-1965-4939

Kseniya I. Kartashova – assistant professor, Department of Surgical Dentistry, Otorhinolaryngology and Oral and Maxillofacial Surgery, Ural State Medical University (620028, Russia, Yekaterinburg, 3, Repin str.)

ORCID: http:orcid.org/0000-0002-9442-1986

Timur Kh. Abdulkerimov – assistant of the Department of Surgical Dentistry, Otorhinolaryngology and Oral and Maxillofacial Surgery, Ural State Medical University (620028, Russia, Yekaterinburg, 3, Repin str.)

ORCID: http:orcid.org/0000-0003-2295-0333

УДК 616-009.26 https://doi.org/10.18692/1810-4800-2019-6-125-133

Возможности стабилометрической диагностики нарушений функции равновесия

Х. Т. Абдулкеримов[1], К. И. Карташова[1], З. Х. Абдулкеримов[1], А. В. Рудзевич[1], Т. Х. Абдулкеримов[1], К. В. Шаманская[1]

[1] Уральский государственный медицинский университет, Екатеринбург, 620028, Россия (Ректор – докт. мед. наук, проф. О. П. Ковтун)

Modern possibilities of stabilometric diagnostics of equilibrium violations

Kh. T. Abdulkerimov[1], K. I. Kartashova[1], Z. Kh. Abdulkerimov[1], A. V. Rudzevich[1], T. Kh. Abdulkerimov[1], K. V. Shamanskaya[1]

[1] Ural State Medical University, Ekaterinburg, 620028, Russia

Цель данного исследования – разработать автоматизированную систему дифференциальной диагностики различных видов атаксий методом компьютерной стабилографии с использованием принципа векторного анализа статокинезиограмм и создания прогностической математической модели на базе математического метода анализа дерева классификаций. В данное исследование были включены 217 человек, из них 196 больных и 21 здоровый испытуемый. Изучались больные с лабиринтной, мозжечковой и сенситивной атаксией. Дополнительные параметры векторного анализа стабилографической информации позволяют полноценно и всесторонне охарактеризовать динамический процесс поддержания человеком вертикальной позы. Анализ стабилограмм сводился в основном к изучению их амплитудно-частотных характеристик с помощью различных методов статистической обработки, в том числе спектрального исследования. Анализ частоты колебаний позволял выявить медленные (дыхательные, сердечные) и быстрые волны, характеризующие сократительную деятельность скелетных мышц. В ходе исследования выявлено, что искусственное разделение движения тела человека на колебания во фронтальной и сагиттальной плоскостях уводило исследователя от уяснения сущности процесса движения тела человека при поддержании статического равновесия. Адекватным методом прогноза вида атаксии на основе данных стабилографической информации для проведения автоматизированной компьютерной дифференциальной диагностики различных видов атаксий, а также скрининговой оценки нормальной функции равновесия является составление математических моделей деревьев классификации.
Ключевые слова: головокружение, атаксия, компьютерная стабилография.

Для цитирования: Абдулкеримов Х. Т., Карташова К. И., Абдулкеримов З. Х., Рудзевич А. В., Абдулкеримов Т. Х., Шаманская К. В. Возможности стабилометрической диагностики нарушений функции равновесия. *Российская оториноларингология.* 2019;18(6):125–133. https://doi.org/10.18692/1810-4800-2019-6-125-133

The aim of this study was to develop an automated system for differential diagnosis of various types of ataxias method of computer stabilography using the principle of vector analysis statokinesigram and create predictive mathematical models on the basis of the mathematical method of analysis of tree classifications. In this study, 217 people were included, including 196 patients and 21 healthy subjects. Patients with labyrinth, cerebellar and sensitive ataxia were studied. Additional parameters of vector analysis of stabilographic information allow fully and comprehensively characterize the dynamic process of maintaining a person's vertical posture. The analysis of stabilograms was reduced, basically, to the study of their amplitude-frequency characteristics by means of various methods of statistical processing, including spectral analysis. Analysis of the frequency of oscillations made it possible to identify slow (respiratory, cardiac) and fast waves, which characterize the contractile activity of skeletal muscles. In the course of the study it was revealed that the artificial division of the movement of the human body into oscillations in the frontal and sagittal planes led the researcher away from understanding the essence of the process of movement of the human body while maintaining a static equilibrium. An adequate method of predicting the type of ataxia based on the data of stabilographic information for performing automated computer differential diagnosis of various ataxia types, as well as screening the normal equilibrium function, is the compilation of mathematical models of „classification trees“.
Key words: dizziness, ataxia, computer stabilography.

© Коллектив авторов, 2019

For citation: Abdulkerimov Kh. T., Kartashova K. I., Abdulkerimov Z. Kh., Rudzevich A. V., Abdulkerimov T. Kh., Shamanskaya K. V. Modern possibilities of stabilometric diagnostics of equilibrium violations. *Rossiiskaya otorinolaringologiya*. 2019;18(6):125–133. https://doi.org/10.18692/1810-4800-2019-6-125-133

Введение

Анализ данных литературы свидетельствует об увеличении числа больных с вестибулярными расстройствами (головокружение, неустойчивость походки, ухудшение ориентировки и др.). Среди больных неврологического и оториноларингологического профилей пациенты с различными вестибулярными нарушениями встречаются наиболее часто [1, 6–10].

В подавляющем числе работ клиницистов до последнего времени вертикальное положение тела не составляло самостоятельного объекта исследований, а использовалось лишь как показатель влияния на организм тех или иных факторов [1, 2, 11].

Для объективной оценки системы равновесия в последнее десятилетие начал активно применяться метод функциональной компьютерной стабилометрии (ФКС) с использованием компьютерных стабилоанализаторов с биологической обратной связью. Многие исследователи использовали этот метод для изучения состояния системы равновесия при различных заболеваниях, при этом большинство авторов отметили высокую чувствительность ФКС в выявлении малейших отклонений показателей уровня равновесия по сравнению с другими существующими методами. [1, 2, 12].

Несмотря на то что стабилограф был сконструирован в 1951 г. (Е. Б. Бабским и его сотрудниками), а методику стабилографии разработали в 1955 г. (Бабский Е. Б., Гурфинкель В. С., Ромель Э. Л., 1955), до сих пор в клинике эта методика еще не получила достаточно широкого распространения.

Первоначально обработка информации проводилась по стабилограммам, раскладывающим непрерывное перемещение тела человека в вертикальной позе (статокинезиограмма) на две составляющие: 1) колебания во фронтальной плоскости (стабилограмма *X*); 2) колебания в сагиттальной плоскости (стабилограмма *Y*) (рис. 1) [1, 2].

Результаты анализа стабилограмм сводились в основном к изучению их амплитудно-частотных характеристик с помощью различных методов статистической обработки, в том числе спектрального анализа. Анализ частоты колебаний позволял выявить медленные (дыхательные, сердечные) и быстрые волны, характеризующие сократительную деятельность скелетных мышц. При этом каждая из указанных составляющих лучше представлена в одной из анализируемых стабилограмм (либо в *X*, либо в *Y*).

Необходимо отметить, что искусственное разделение движения тела человека на колебания во фронтальной и сагиттальной плоскостях уводило исследователя от уяснения сущности процесса движения тела человека при поддержании статического равновесия [2], поэтому одним из существенных толчков к развитию методологии обработки стабилографической информации явилось открытие принципа векторного анализа статокинезиограмм.

Во время проведения этого процесса статокинезиограмма делится на большое количество равных по времени участков (стабилографический сигнал квантуется с частотой до 10–20 Гц). После такого преобразования статокинезиограмма представляет собой ломаную линию, состоящую из векторов различной длины и направления. Длина каждого вектора зависит от скорости движения в данный момент времени (рис. 2) [5, 13].

Киреева Т. Б. (1993) все векторы переносила в начало координат и усредняла их длину по 16 секторам. По этим результатам строилась круговая диаграмма направлений колебаний (рис. 3) [5].

Учитывая то, что данные варианты интерпретации векторного анализа статокинезиограмм принципиально не смогли расширить возможности стабилометрической диагностики, в данном исследовании мы попытались разработать автоматизированную систему дифференциальной диагностики различных видов атаксий методом компьютерной стабилографии с использованием принципа векторного анализа статокинезиограмм и создания прогностической математической модели на базе математического метода анализа дерева классификаций [4, 5].

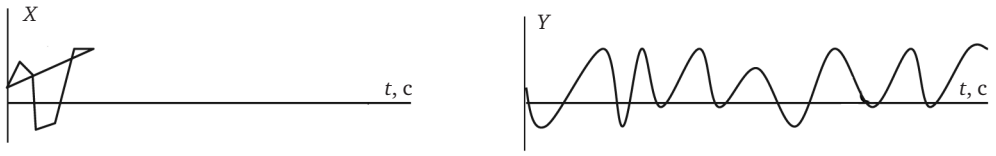

Рис. 1. Стабилограммы *X*, *Y*.
Fig. 1. Stabilograms *X*, *Y*.

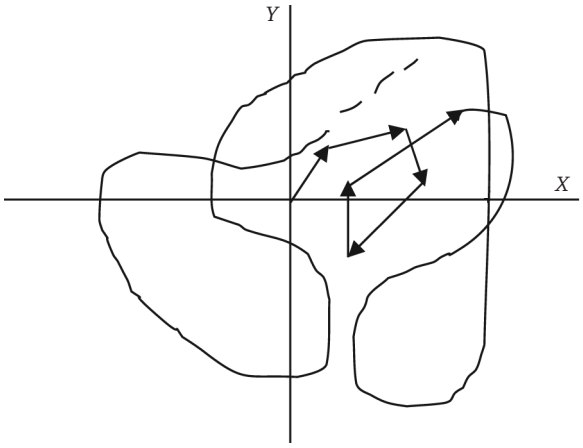

Рис. 2. Статокинезиограмма, разделенная на векторы.
Fig. 2. Statokinesiogram, divided into vectors.

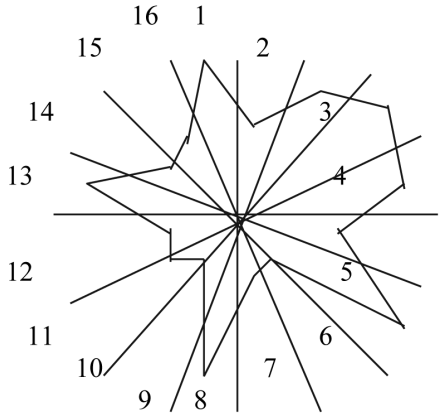

Рис. 3. Круговая диаграмма направлений колебаний.
Fig. 3. Pie chart of directions of oscillation.

Пациенты и методы исследования

Обследовано 217 человек, которым, кроме выявления жалоб, сбора анамнестических данных и объективного осмотра, проводились общеклинические исследования с привлечением смежных специалистов (невролог, офтальмолог, эндокринолог, терапевт, психотерапевт и др. – по показаниям), современные лучевые исследования [компьютерная томография (КТ), магнитно-резонансная томография (МРТ)], по рекомендации консультантов выполнялись различные нейрофизиологические исследования, в том числе и вызванные потенциалы (зрительные, слуховые, соматосенсорные и кожные вызванные потенциалы) и другие исследования. При клиническом исследовании функции статокинетической системы изучались также и спонтанные реакции: сенсорные (ощущения головокружения); соматические реакции на мышцы глаз (нистагм), туловища и конечностей (в том числе координаторные нарушения); вегетативные реакции.

Результаты и анализ исследований

По результатам исследования выявлено большое количество больных с недостаточностью кровообращения в вертебрально-базилярном бассейне, а также с сопутствующей терапевтической патологией. Многие больные имели стертую или смешанную картину того или иного вида атаксии. Это послужило причиной тщательного отбора лиц в группы для анализа данных стабилометрии. Учитывались клиническая картина заболевания и наличие спонтанных патологических сенсорных, соматических и вегетативных реакций, а также кохлеарные нарушения. Стабилографическому исследованию подвергались только 125 больных, у которых были подтверждены различные виды атаксий (лабиринтная, мозжечковая и сенситивная), и 21 здоровый испытуемый.

Больных с лабиринтной атаксией было 52, в том числе у 34 имелись признаки одностороннего обострения хронического гнойного процесса в полостях среднего уха с явлениями раздражения лабиринта, а у 18 пациентов имелись признаки раздражения лабиринта после выполненных слухоулучшающих операций (поршневая стапедопластика). Для стабилометрического исследования больных с лабиринтной атаксией брали в стадии субкомпенсации вестибулярных расстройств.

Обследовано 52 пациента с мозжечковой атаксией (заболевание мозжечка с нарушением физиологических синергий, обеспечивающих стабилизацию центра тяжести), а с сенситивной атаксией (поражение задних канатиков спинного мозга с нарушением проприоцептивной и со снижением тактильной чувствительности) – 38 лиц. Координаторные нарушения и вестибулярные расстройства у этих пациентов также были в стадии субкомпенсации. Распределение обследованных лиц по клиническим группам приведено в табл. 1.

Оценку функции равновесия тела проводили на компьютерном стабилографе СТ-04 (ОКБ «РИТМ», Россия).

Методика исследования заключалась в выполнении статических и динамических тестов (проб) для оценки участия в осуществлении функции равновесия различных афферентных систем, а также для большей надежности дифференциальной диагностики атаксий. Применялись следующие диагностические тесты, каждый из которых проводился в течение 20 с:

– тест Ромберга с открытыми глазами (первая проба);

– тест Ромберга с закрытыми глазами (вторая проба);

– тест активной минимизации пациентом колебаний тела на основе зрительной биологической обратной связи – удержание маркера в центре мишени на мониторе компьютера (третья проба);

– динамический тест на основе биологической обратной связи с совмещением маркера,

Таблица 1

Распределение обследованных лиц по клиническим группам

Table 1

Distribution of examined individuals by clinical groups

Группы обследованных лиц	Всего обследовано	Выполнена компьютерная стабилография
Контрольная группа здоровых лиц	21	21
Пациенты с периферическим вестибулярным синдромом (лабиринтная атаксия)	61	52
Больные с заболеваниями мозжечка и нарушением физиологических синергий, обеспечивающих стабилизацию центра тяжести (мозжечковая атаксия)	72	38
Больные сенистивной атаксией у которых поражены задние канатики спинного мозга с нарушением проприоцептивной, а также снижением тактильной чувствительности	63	35

движущегося на экране монитора компьютера по часовой стрелке и против часовой стрелки.

Кроме традиционных стабилометрических показателей (площади и длины статокинезиограммы, а также среднего радиуса отклонения тела) нами были введены новые показатели анализа векторов:

– КИФЛС (коэффициент изменения функции линейной скорости) λ экспоненциальной зависимости $f(n) = 1 - e^{\lambda}n$, аппроксимирующей график кумулятивной зависимости относительной частоты вершин векторов в равных по площади концентрических зонах 1–14 статокинезиограммы;

– КФР (качество функции равновесия) – отношение площади S_1, ограниченной экспоненциальной зависимостью $f(n) = 1 - e^{\lambda}n$ и осью абсцисс, и площади $S_{общ}$, ограниченной асимптотой данной экспоненциальной зависимости и осями координат, %:

– НПВ (нормированная площадь векторограммы, мм^2/с);

– КРИНД (коэффициент резкого изменения направления движения >450, %);

– ЛСС (линейная скорость средняя, мм/с);

– АЛС (амплитуда изменения линейной скорости, мм/с, – средняя вариация линейной скорости);

– ПЛС (средний период изменения линейной скорости, с);

– ЛУС (линейное ускорение среднее);

– АЛУ (амплитуда изменения линейного ускорения, мм/с^2, – средняя вариация линейного ускорения);

– ПЛУ (средний период изменения линейного ускорения, с);

– УСС (угловая скорость средняя, …°/с);

– АУС (амплитуда изменения угловой скорости, …°/с, – средняя вариация угловой скорости);

– ПУС (средний период изменения угловой скорости, с);

– КАУС (коэффициент асимметрии угловой скорости, %);

– УУС (угловое ускорение среднее, …°/с^2);

– АУУ (амплитуда изменения углового ускорения, …°/с^2 – средняя вариация углового ускорения);

– ПУУ (средний период изменения углового ускорения, с);

– КАУУ (коэффициент асимметрии углового ускорения, %).

Коэффициент изменения функции линейной скорости (КИФЛС), качество функции равновесия (КФР), нормированная площадь векторограммы (НПВ) и количество резких изменений направления движения (КРИНД) являются интегральными параметрами анализа векторов статокинезиограммы, характеризующими в целом устойчивость человека в вертикальной позе.

Традиционные стабилометрические показатели нормировали во времени:

– ДЛН (нормированная длина статокинезиограммы – средняя скорость, мм/с);

– ПЛЩД (нормированная площадь статокинезиограммы, мм^2/с);

– СРРАД (средний радиус отклонения тела, мм).

Таким образом, для создания базы данных дифференциальной диагностики атаксий мы использовали 21 статокинезиметрический параметр движения, что математически полноценно характеризовало перемещение тела человека при поддержании вертикальной позы.

Все эти первичные признаки (параметры) были сведены в единую базу данных, используемую в дальнейшем для обобщения и математико-статистической обработки [3, 4].

Математико-статистическая обработка проводилась по этапам:

– математико-статистическое и графическое описание обследованных больных при различных пробах;

– оценка значимости различия средних значений признаков в исследуемых группах;

– изучение связей между видами атаксии, с одной стороны, и данными стабилограммы, с другой стороны, в целях изучения причинно-следственных зависимостей;

– изучение связей между данными стабилограммы в интересах первичного сжатия информации или, другими словами, снижения размерности исследуемого факторного пространства и отбора наиболее информативных признаков;

– создание математических моделей прогноза вида атаксии посредством различных математико-статистических методик, их исследование и отбор наиболее эффективных из них.

Изучение связей между предиктными признаками проводилось с помощью непараметрического коэффициента корреляции Спирмена. Если между парой признаков выявлялась сильная корреляционная связь ($r > 0,7$), то один из таких признаков из дальнейших расчетов по формированию математических моделей вида атаксии исключался. Приоритет отдавался тому признаку, который имел более сильную связь с прогнозируемым признаком. На этом этапе достигают снижение размерности исследуемого факторного пространства и обеспечивают отбор предиктных признаков, наиболее сильно связанных с прогнозируемыми видами атаксии.

По итогам анализа источников литературы и данных нашего исследования [3, 4] наиболее адекватными методами для создания математических моделей прогноза вида атаксии нами избраны дискриминантный анализ и метод деревьев классификации.

Дискриминантный анализ использовался для решения задачи прогноза вида атаксии. В целях классификации больных по виду атаксии, определялась линейная комбинация (линейная дискриминантная функция), которая максимизировала различия между классами, но минимизировала дисперсию внутри классов. В итоге рассчитывалась линейная дискриминантная функция для каждого класса. Больной относился к классу с наибольшим значением функции.

Для выбора более адекватной прогностической модели вида атаксии нами использован также метод деревьев классификации, который пока не имел достаточной практики применения в отечественных медицинских исследованиях.

Прогноз вида атаксии решается в два этапа.

1. Выработка решающего правила в виде дерева классификаций.

2. Дифференциальная диагностика конкретного случая атаксии.

Для выработки решающего правила классификации больных с различными видами атаксии использовался модуль. Деревья классификации (Classification Trees) (http://statsoft.ru/home/textbook/modules/stclatre.html).

На основании анализа результатов обследования пациентов, страдающих различными видами атаксии, и здоровых лиц в окончательную реверсивную модель прогноза вида атаксии оказались включенными следующие характеристики стабилограммы:

– нарастающая площадь вектора, НПВ;

– период угловой скорости, ПУС;

– линейное ускорение среднее, ЛУС;

– период линейной скорости, ПЛС;

– коэффициент асимметрии угловой скорости, КАУС;

– средний радиус, СРРАД;

– период линейного ускорения, ПЛУ;

– амплитуда углового ускорения, АУУ;

– угловое ускорение среднее, УУС;

– количество резких изменений направления движения, КРИНД;

– коэффициент асимметрии угловой скорости, КАУС.

Последовательность решения задачи классификации приведена в табл. 2.

Из анализа, приведенного в табл. 2, такие характеристики как: нарастающая площадь вектора, линейное ускорение среднее, амплитуда углового ускорения, принимают участие в классификации рекурсивно дважды с разными коэффициентами, а линейное ускорение среднее – трижды. Информационная способность модели составила 96,67%.

Детальное исследование принципа автоматизированного предсказания принадлежности конкретного обследуемого к одному из видов атаксий в зависимости от значений определенного набора признаков статокинезиограммы обследуемого на примере первой пробы представлено ниже.

Исследование методики диагностики атаксии на двух примерах представлено ниже.

1. У очередного пациента зарегистрированы следующие значения стабилографических признаков, включенных в модель: НПВ = 0,73; ПУС = 1,88; ЛУС = 0,17; ПЛС = 0,68; КАУС = –11,5; СРРАД = 8,97; ПЛУ = 0,4; АУУ = 1,08; УУС = 0,7; КРИНД = 17,21.

На первом узле дерева классификации оценивается значение НПВ, которое в наблюдении равно 0,73, что меньше его критического значения (1,495), и, следовательно, выбирается левое плечо на узел 2. На втором узле оценивается ПУС, его наблюдавшееся значение больше критического (1,88 >1,755), что предполагает переход на правое плечо дерева к узлу 5. На пятом узле ключевым является признак КАУС, наблюдавшееся значение которого (–11,5) меньше критического (–1,5), что служит основанием для дальнейшего перехода по левому плечу на узел 10. На 10-м узле

Таблица 2

Последовательность решения задачи классификации по данным первой пробы

Table 2

The sequence of solving the classification problem according to the first sample

№ пп	Левое плечо	Правое плечо	Номер наблюдаемой группы				Группа прогноза	Классификационный признак	
			1	2	3	4		Значение	Код
1	2	3	21	12	18	15	1	1,495	НПВ
2	4	5	20	7	3	0	1	1,755	ПУС
3	6	7	1	5	15	15	4	0,56	ЛУС
4	8	9	1	3	3	0	2	0,62	ПЛС
5	10	11	19	4	0	0	1	–1,5	КАУС
6	12	13	1	5	5	15	4	15,565	СРРАД
7			0	0	10	0	3		
8	14	15	1	1	3	0	3	0,21	ЛУС
9			0	2	0	0	2		
10	16	17	18	1	0	0	1	0,435	ПЛУ
11	18	19	1	3	0	0	2	0,205	ЛУС
12	20	21	1	3	4	1	3	0,99	АУУ
13	22	23	0	2	1	14	4	0,9	УУС
14			1	0	0	0	1		
15			0	1	3	0	3		
16			17	0	0	0	1		
17	24	25	1	1	0	0	1	0,79	НПВ
18			0	3	0	0	2		
19			1	0	0	0	1		
20			0	3	0	0	2		
21	26	27	1	0	4	1	3	14,84	КРИНД
22	28	29	0	1	1	14	4	0,71	АУУ
23			0	1	0	0	2		
24			1	0	0	0	1		
25			0	1	0	0	2		
26			1	0	0	0	1		
27	30	31	0	0	4	1	3	–14,75	КАУС
28			0	1	0	0	2		
29			0	0	1	14	4		
30			0	0	0	1	4		
31			0	0	4	0	3		

сравнивается наблюдавшееся значение признака ПЛУ (0,4) с критическим (0,435). Так как наблюдавшееся значение меньше критического – следует выбрать левое плечо к узлу 16, который является терминальным, а значит, обследованного пациента следует отнести в первую группу – группу здоровых (рис. 4).

2. У очередного пациента определены следующие значения стабилографических признаков, включенных в модель: НПВ = 2,08; ПУС = 1,89; ЛУС = 0,23; ПЛС = 0,83; КАУС = –6; СРРАД = 14,7; ПЛУ = 0,39; АУУ = 1,11; УУС = 0,6; КРИНД = 15,96. Поскольку НПВ = 2,08 больше его критического значения (1,495) на первом узле – для дальнейшего решения задачи классификации следует перенести по правому плечу на узел 3. На третьем узле решение принимается по значению признака ЛУС, наблюдаемое значение которого (0,23) меньше его критического значения (0,56), что обусловило переход по левому плечу на 6-й узел. По признаку СРРАД = 14,7, что меньше его критического значения (15,565),

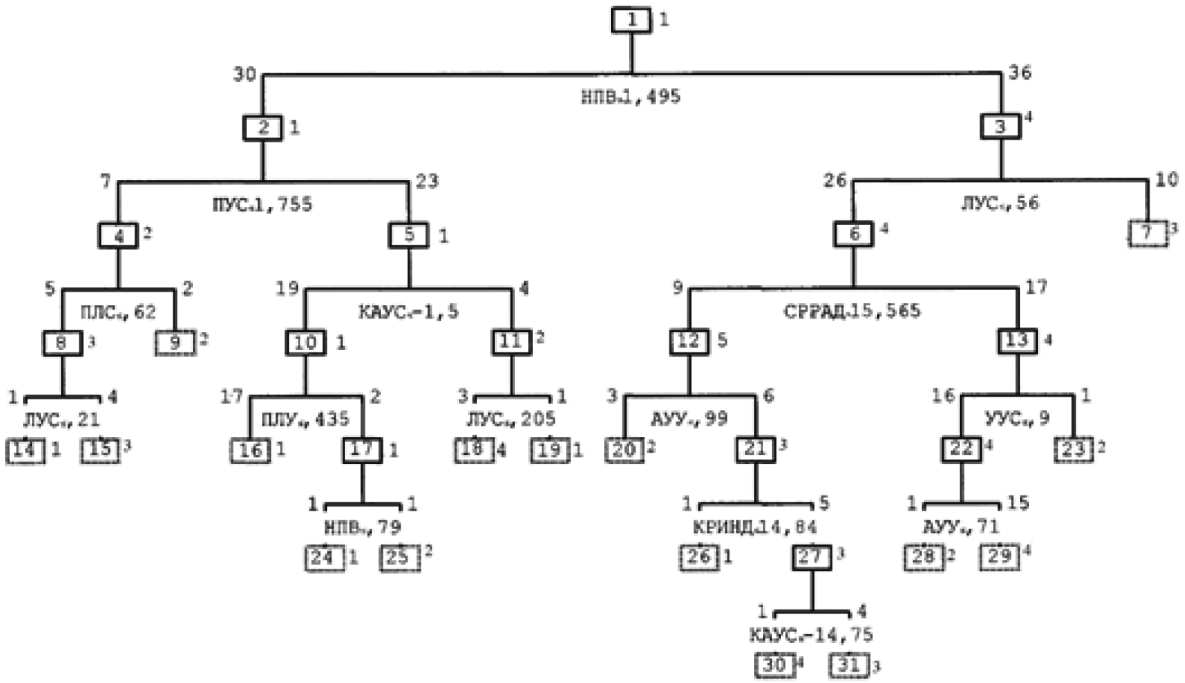

Рис. 4. Дерево дифференциальной диагностики атаксии по данным первой пробы.
Fig. 4. Tree differential diagnosis of ataxia according to the first test.

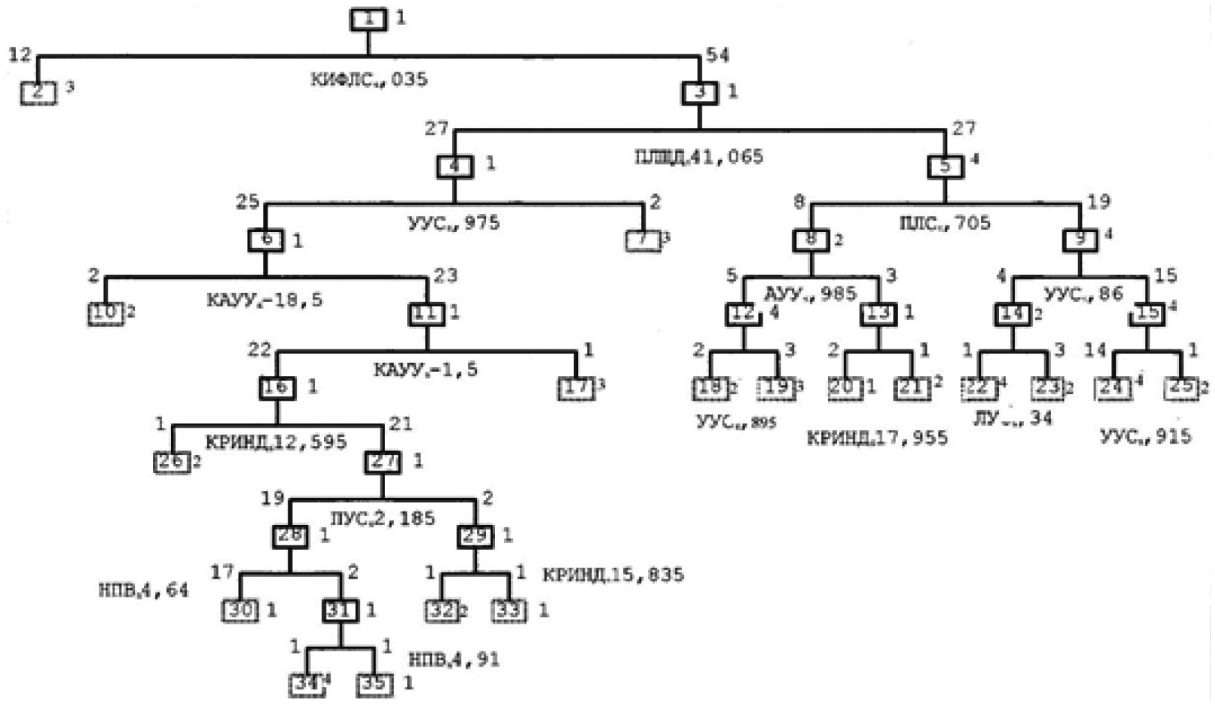

Рис. 5. Дерево дифференциальной диагностики атаксии по данным второй пробы.
Fig. 5. Tree differential diagnosis of ataxia according to the second sample.

вследствие чего переходим к узлу 12. На 12-м узле оценивается признак АУУ, наблюдавшееся значение которого 1,11 больше критического 0,99, что обусловливает переход по правому плечу на узел 21. Классифицирующим признаком на 21-м узле является КРИНД, который в опыте приобрел значение 15,96, что превышает значение модельного коэффициента и предопределяет переход к 27-му узлу. КАУС в опыте = –6, что больше чем его модельный коэффициент на 27-м узле = –14,75 и в конечном счете обеспечивает переход к 31-му узлу, который является терминальным, а пациента относим в группу больных с мозжечковой атаксией (рис. 5).

Выводы

Использование дополнительных параметров векторного анализа стабилографической информации позволяет более полноценно и всесторонне охарактеризовать динамический процесс поддержания человеком вертикальной позы.

Составление математических моделей деревьев классификации является адекватным методом прогноза вида атаксии на основе данных стабилографической информации для проведения дифференциальной диагностики различных видов атаксий, а также позволяет проводить скрининговую оценку нормальной функции равновесия.

Авторы заявляют об отсутствии конфликта интересов.

ЛИТЕРАТУРА

1. Абдулкеримов Х. Т. Автоматизированная стабилометрическая диагностика атаксий на основе современных компьютерных информационных технологий: дис. ... докт. мед. наук. СПб., 2003.
2. Бабский Е. Б., Гурфинкель В. С., Ромель Э. Л. Новый способ исследования устойчивости стояния человека. *Физиологический журнал СССР имени И. М. Сеченова.* 1955;12;3:423–426.
3. Григорьев С. Г., Юнкеров В. И., Клименко Н. Б. Логистическая регрессия. Многомерные методы статистического анализа категорированных данных медицинских исследований: учебное пособие. СПб.: ВМедА, 2001:10–21.
4. Григорьев С. Г., Киреев О. В., Кувакин В. И., Левандовский В. В., Лядов В. Р., Юнкеров В. И., Мизерене Р. В., Николаевич М. С. Многомерные методы статистического анализа категорированных данных медицинских исследований. СПб., 1998:103.
5. Киреева Т. Б. Автоматизация обработки стабилограмм для физиологических исследований и клинического использования. Медицинские информационные системы. *Межведомственный тематический научный сборник.* 1993;4(XI):131–136.
6. Колмакова Т. С., Гончарова З. А., Тараканов А. В., Исачкина Н. С., Гельпей М. А. Возможность использования стабилометрии для оценки развития болезни Паркинсона. *Архив клинической и экспериментальной медицины.* 2017;26:9–13. https://elibrary.ru/item.asp?id=29983666
7. Манаенкова Е. А. Профилактика рецидивирующего доброкачественного пароксизмального позиционного головокружения (ДППГ). *Российская оториноларингология*. 2018;1:73–76. doi: 10.18692/1810-4800-2018-1-73-76
8. Привалова Ж. В., Кузьмин Д. М., Воронов В. А. Некоторые причины вестибулярной дисфункции в послеоперационном периоде после стапедопластики. *Российская оториноларингология*. 2018;1:98–101. doi: 10.18692/1810-4800-2018-1-98-101
9. Романова М. В., Кубряк О. В., Исакова Е. В., Котов С. В., Гроховский С. С. Вопросы стандартизации стабилометрических методов в клинической неврологической практике. *Проблемы стандартизации в здравоохранении.* 2014;3–4. http://publish.newdiamed.ru/index.php?m=ps_base&art=140305
10. Сидорович Э. К., Лихачев С. А., Клишевская Н. Н. Применение статической и динамической стабилографии для раннего выявления нарушений функции поддержания вертикальной позы у пациентов с умеренными когнитивными расстройствами сосудистого генеза. *Неврологический вестник.* 2014; 3:16–21.
11. Usachev V. I. Estimation of dynamic stabilization of vertical body position in diagnostics of effectiveness of treatment and rehabilitation. Abstracts of the 5TH International Posture Symposium. Bratislava, 2008, 53.
12. Mauritz K.-H. Standataxie bei Kleinhirnlastionen, Untersuchungen zur Differential-diagnostic und Patophysiologie gestorter Haltungregulation, Freiburg, 1979. 347 p.
13. Okyzano T. Vector statokinesigram. A new method of analysis of human body sway. *Pract. Otol. Kyoto.* 1983;76:10:2565–2580.

REFERENCES

1. Abdulkerimov Kh. T. Avtomatizirovannaya stabilometricheskaya diagnostika ataksii na osnove sovremennykh komp'yuternykh informatsionnykh tekhnologii: diss. ... dokt. med. nauk. SPb., 2003. (in Russ.).
2. Babskii E. B, Gurfinkel' V. S., Romel' E. L. A new way to study the stability of a person's standing. *Fiziologicheskii zhurnal SSSR imeni I. M. Sechenova.* 1955;12:3:423–426. (in Russ.).
3. Grigor'ev S. G., Yunkerov V. I., Klimenko N. B. Logisticheskaya regressiya. Mnogomernye metody statisticheskogo analiza kategorirovannykh dannykh meditsinskikh issledovanii Uch. posobie. SPb.: VMedA; 2001;10-21 (in Russ.).
4. Grigor'ev S. G., Kireev O. V., Kuvakin V. I., Levandovskii V. V., Lyadov V. R., Yunkerov V. I., Mizerene R. V., Nikolaevich M. S. *Mnogomernye metody statisticheskogo analiza kategorirovannykh dannykh meditsinskikh issledovanii.* SPb., 1998:103. (in Russ.).
5. Kireeva T. B. Automation of stabilogram processing for physiological research and clinical use. Meditsinskie informatsionnye sistemy. *Mezhvedomstvennyi tematicheskii nauchnyi sbornik*. 1993;4(XI):131–136. (in Russ.).
6. Kolmakova T. S., Goncharova Z. A., Tarakanov A. V., Isachkina N. S., Gel'pei M. A. Possibility of stabilometry for evaluating the risk of Parkinson disease. *Arkhiv klinicheskoi i eksperimental'noi meditsiny.* 2017;26:9–13 (in Russ.). https://elibrary.ru/item.asp?id=29983666
7. Manaenkova E. A. Prevention of recurrent benign Paroxysmal positional dizziness (DPPG). *Rossiiskaya otorinolaringologiya*. 2018;1:73–76 (in Russ.). doi: 10.18692/1810-4800-2018-1-73-76
8. Privalova Zh. V., Kuz'min D. M., Voronov V. A. Some causes of vestibular dysfunction in the postoperative period after stapedoplasty. *Rossiiskaya otorinolaringologiya.* 2018;1:98–101(in Russ.). doi: 10.18692/1810-4800-2018-1-98-101

9. Romanova M. V., Kubryak O. V., Isakova E. V., Kotov S. V., Grokhovskii S. S. Standardization issues of stabilometric methods in clinical neurological practice. *Problemy standartizatsii v zdravookhranenii.* 2014;3–4 (in Russ.). http://publish.newdiamed.ru/index.php?m=ps_base&art=140305
10. Sidorovich E. K., Likhachev S. A., Klishevskaya N. N. Use of static and dynamic stabilography for early detection of violations of the function of maintaining vertical posture in patients with moderate cognitive disorders of vascular genesis. Nevrologicheskii vestnik 2014; 3:16-21(in Russ.). https://journals.eco-vector.com/1027-4898/article/view/13853
11. Usachev V. I. Estimation of dynamic stabilization of vertical body position in diagnostics of effectiveness of treatment and rehabilitation. Abstracts of the 5TH International Posture Symposium. Bratislava, 2008, 53.
12. Mauritz K.-H. Standataxie bei Kleinhirnlastionen, Untersuchungen zur Differential-diagnostic und Patophysiologie gestorter Haltungregulation, Freiburg, 1979; 347.
13. Okyzano T. Vector statokinesigram. A new method of analysis of human body sway. *Pract. Otol. Kyoto.* 1983;76:10:2565–2580.

Информация об авторах

Абдулкеримов Хийир Тагирович – доктор медицинских наук, профессор, заведующий кафедрой хирургической стоматологии, оториноларингологии и челюстно-лицевой хирургии, Уральский государственный медицинский университет (620028, Россия, Екатеринбург, ул. Репина, д. 3); заведующий отделением оториноларингологии, Городская клиническая больница № 40 Екатеринбурга; тел.: 8 (343) 240-04-76, e-mail: abdulkerimov@mail.ru

ORCID: https://orcid.org/0000-0002-0875-8057

Абдулкеримов Замир Хийирович – ассистент кафедры хирургической стоматологии, оториноларингологии и челюстно-лицевой хирургии, Уральский государственный медицинский университет (620028, Россия, Екатеринбург, ул. Репина, д. 3); врач отделения оториноларингологии, Городская клиническая больница № 40 Екатеринбурга; тел.: 8-963-049-14-25, e-mail: zamir.abdulkerimov@gmail.com

ORCID: https://orcid.org/0000-0003-1965-4939

Карташова Ксения Игоревна – доцент кафедры хирургической стоматологии, оториноларингологии и челюстно-лицевой хирургии, Уральский государственный медицинский университет (620028, Россия, Екатеринбург, ул. Репина, д. 3)

ORCID: https://orcid.org/0000-0002-9442-1986

Рудзевич Александр Владимирович – аспирант кафедры хирургической стоматологии, оториноларингологии и челюстно-лицевой хирургии, Уральский государственный медицинский университет (620028, Россия, Екатеринбург, ул. Репина, д. 3); тел.: 8-904-491-92-80, e-mail: rudzevich.1@yandex.ru

ORCID: https://orcid.org/0000-0003-4334-0198

Абдулкеримов Тимур Хийирович – ассистент кафедры хирургической стоматологии, оториноларингологии и челюстно-лицевой хирургии, Уральский государственный медицинский университет (620028, Россия, Екатеринбург, ул. Репина, д. 3)

ORCID: http:orcid.org/0000-0003-2295-0333

✉ **Шаманская Ксения Валерьевна** – аспирант кафедры хирургической стоматологии, оториноларингологии и челюстно-лицевой хирургии, Уральский государственный медицинский университет (620028, Россия, Екатеринбург, ул. Репина, д. 3); тел.: 8-919-379-19-16, e-mail: Kse_sh@mail.ru

ORCID: https://orcid.org/0000-0002-3202-9225

Information about authors

Khiiir T. Abdulkerimov – MD, Professor, Head of the Department of Surgical Dentistry, Otorhinolaryngology and Oral and Maxillofacial Surgery, Ural State Medical University (620028, Russia, Yekaterinburg, 3, Repina str.); Head of the Department of Otorhinolaryngology, City Clinical Hospital No 40 of Yekaterinburg; tel.: 8 (343) 240-04-76, e-mail: abdulkerimov@mail.ru

ORCID: http:orcid.org/0000-0002-0875-8057

Zamir Kh. Abdulkerimov – assistant of the Department of Surgical Dentistry, Otorhinolaryngology and Oral and Maxillofacial Surgery, Ural State Medical University (620028, Russia, Yekaterinburg, 3, Repin str.); doctor of the Department of Otorhinolaryngology, City Clinical Hospital No 40 of Yekaterinburg; tel.: 8-963-049-14-25, e-mail: zamir.abdulkerimov@gmail.com

ORCID: http:orcid.org/0000-0003-1965-4939

Kseniya I. Kartashova – assistant professor, Department of Surgical Dentistry, Otorhinolaryngology and Oral and Maxillofacial Surgery, Ural State Medical University (620028, Russia, Yekaterinburg, 3, Repin str.)

ORCID: http:orcid.org/0000-0002-9442-1986

Aleksandr V. Rudzevich – postgraduate student, Department of Surgical Dentistry, Otorhinolaryngology and Oral and Maxillofacial Surgery, Ural State Medical University (620028, Russia, Yekaterinburg, 3, Repin str.); tel.: 8-904-491-92-80, e-mail: rudzevich.1@yandex.ru

ORCID: https://orcid.org/0000-0003-4334-0198

Timur Kh. Abdulkerimov – assistant of the Department of Surgical Dentistry, Otorhinolaryngology and Oral and Maxillofacial Surgery, Ural State Medical University (620028, Russia, Yekaterinburg, 3, Repin str.)

ORCID: http:orcid.org/0000-0003-2295-0333

✉ **Kseniya V. Shamanskaya** – postgraduate student, Department of Surgical Dentistry, Otorhinolaryngology and Oral and Maxillofacial Surgery, Ural State Medical University (620028, Russia, Yekaterinburg, 3, Repin str.); tel.: 8-919-379-19-16, e-mail: Kse_sh@mail.ru

ORCID: https://orcid.org/0000-0002-3202-9225

Николаю Аркадьевичу Дайхесу – 60

18 декабря 2019 г. исполняется 60 лет члену-корреспонденту РАН, профессору Николаю Аркадьевичу Дайхесу.

Оториноларинголог в третьем поколении Н. А. Дайхес родился в Астрахани. В 1983 г. окончил с отличием Астраханский медицинский институт, обучался в клинической ординатуре, затем – в аспирантуре Центрального института усовершенствования врачей МЗ СССР в Москве. В 1987 г. защитил кандидатскую диссертацию на тему «Методы сорбционной терапии в оториноларингологии», в 1992 г. – докторскую диссертацию на тему «Экстракорпоральная иммунотерапия в ЛОР-онкологии». В 1995 г. ему присвоено ученое звание профессора, в 2016 г. избран членом-корреспондентом Российской академии наук.

Н. А. Дайхес является инициатором создания крупнейшего в мире научно-клинического учреждения в области оториноларингологии и заболеваний головы и шеи – Федерального научно-клинического центра оториноларингологии, который возглавляет с 2004 г. С 2011 г. Н. А. Дайхес заведует кафедрой оториноларингологии Российского национального исследовательского медицинского университета им. Н. И. Пирогова.

Особое место в сфере научных интересов Н. А. Дайхеса занимают злокачественные новообразования органов головы и шеи. Он является инициатором внедрения ряда новых методов ранней диагностики онкозаболеваний ЛОР-органов.

Впервые в нашей стране Н. А. Дайхес разработал и внедрил в клиническую практику принципиально новый подход к лечению злокачественных опухолей с использованием адоптивной иммунотерапии, им предложены уникальные хирургические экстракорпоральные методики, применена фотодинамическая терапия при ЛОР-онкологии. Его авторские методики по применению малоинвазивной лазерной хирургии ЛОР-органов при злокачественных новообразованиях позволяют выполнять самые сложные функционально-щадящие операции и значительно сократить восстановительный период.

При непосредственном участии Н. А. Дайхеса разработаны и активно внедряются в клиническую практику методы реабилитации пациентов после лечения злокачественных новообразований. Новизна и актуальность исследований, проводимых Н. А. Дайхесом, подтверждена 39 патентами.

Николай Аркадьевич Дайхес является председателем Диссертационного совета при Федеральном научно-клиническом центре оториноларингологии ФМБА. Под его руководством защищены 21 кандидатская и 11 докторских диссертаций.

Николай Аркадьевич – автор и соавтор более 450 научных работ, в том числе 17 монографий и руководств по оториноларингологии. Является соучредителем и заместителем главного редактора журнала «Российская оториноларингология», главным редактором журнала «Оториноларингология. Восточная Европа», членом редакционного совета журналов «Медицина экстремальных ситуаций» «Оториноларингология – хирургия головы и шеи», «Вестник Росздравнадзора», членом редколлегий журналов «Head and Neck/Голова и

шея», «Опухоли головы и шеи», «Пластическая хирургия и эстетическая медицина» и др.

Н. А. Дайхес является главным оториноларингологом Министерства здравоохранения Российской Федерации, председателем Комиссии Общественной палаты по охране здоровья граждан и развитию здравоохранения, вице-президентом Национальной медицинской ассоциации оториноларингологов, Евразийской ассамблеи оториноларингологов, председателем Общественного совета при Министерстве здравоохранения Московской области.

Многолетняя плодотворная работа Николая Аркадьевича Дайхеса была отмечена государством. Ему присвоено звание «Заслуженный работник здравоохранения Российской Федерации», он является лауреатом премии «Выбор» «За гражданское мужество в противостоянии преступности».

Указом Президента РФ № 359 от 28.07.2016 г. Николай Аркадьевич награжден орденом Дружбы за заслуги в развитии здравоохранения, медицинской науки и многолетнюю работу.

Поздравляем Николая Аркадьевича с юбилеем и искренне желаем ему крепкого здоровья, благополучия и дальнейшей созидательной работы на благо отечественного здравоохранения.

Редколлегия журнала «Российская оториноларингология»
Коллектив Научно-клинического центра оториноларингологии ФМБА России
Кафедра оториноларингологии ФДПО РНИМУ им. Н. И. Пирогова

Список статей, опубликованных в 2019 году

Оригинальные статьи

С. И. Алексеенко. Сравнительная эффективность операций на верхнечелюстной пазухе при хроническом риносинусите у детей с использованием SNOT-20 (№ 2)
С. М. Вихнина, М. Ю. Бобошко, Е. С. Гарбарук. Врожденная цитомегаловирусная инфекция как фактор риска развития центральных слуховых расстройств (№ 2)
Н. А. Дайхес, О. В. Карнеева, И. А. Ким, С. В. Савельев, И. Ю. Серебрякова, А. Н. Дайхес, Д. В. Трухин. Состояние оториноларингологической службы Российской Федерации (№ 3)
А. А. Корнеенков. Визуализация результатов метаанализа клинических исследований (№ 1)
А. А. Корнеенков. Разработка скоринговой карты для прогнозирования клинического исхода в оториноларингологии (№ 2)
А. А. Корнеенков, И. В. Фанта, Е. Э. Вяземская. Оценка динамики симптомов болезни методами анализа выживаемости (№ 4)
Е. А. Черногаева, О. Л. Красногорская, П. В. Павлов, Р. А. Насыров. Клинико-морфологические особенности холестеатомы среднего уха у детей (№ 2)

Научные статьи

И. Б. Анготоева, И. А. Мушьян. Боль в горле и ее причины (№ 3)
А. А. Айзенштадт, С. В. Рязанцев, М. В. Дроздова, А. В. Шахов, М. В. Богородицкая, И. Г. Андреева, П. П. Сузаева, И. В. Садовникова. Хронический экссудативный средний отит у детей: цитологические аспекты подтверждения стадий заболевания (№ 4)
С. И. Алексеенко, С. А. Карпищенко, С. А. Артюшкин, А. А. Корнеенков. Эффективность эндоскопической риносинусохирургии при антрохоанальных полипах в детском возрасте (№ 6)
М. А. Будковая, Е. С. Артемьева. Особенности нарушений носового дыхания у пациентов с назальной обструкцией (№ 1)
С. Ю. Бабаев, А. А. Новожилов, Т. Э. Абубакиров, Н. Н. Митрофанова, Е. А. Козаренко, Шахов А. В. Микробиота барабанной полости у пациентов с хроническим гнойным средним отитом (№ 3)
А. А. Багаутдинов, М. И. Аникин. Способ мирингопластики у больных хроническим гнойным туботимпанальным средним отитом (№ 5)
В. М. Бахилин. Влияние динамических характеристик датчиков дыхания на оценку кардиореспираторной синхронизации у больных с заиканием (№ 5)
А. В. Быкова, М. В. Дроздова, С. Н. Ларионова, А. В. Карелин, М. М. Гарифуллин. Отражение современных концепций патогенеза экссудативного среднего отита у детей в клинической практике (№ 5)
С. Г. Вахрушев, В. Е. Кузовков, Д. О. Голофаев. Наш способ микроэндоскопического исследования слуховой трубы (№ 1)
В. В. Вишняков, В. Н. Талалаев, Д. Н. Атлашкин. Особенности диагностики и современного хирургического лечения острого среднего отита с выпотом (№ 4)
Е. В. Гаров, В. Э. Киселюс, Е. Е. Загорская, В. Н. Зеленкова. Показания и эффективность вариантов ассистенции при стапедопластике у больных отосклерозом (№ 5)
И. Д. Дубинец, А. И. Синицкий, М. Ю. Коркмазов, Е. И. Черных, С. Ю. Кухтик. Окислительная модификация белков костной ткани височной кости у пациентов при реконструктивно-санирующей отохирургии в зависимости от сроков заболевания (№ 1)
Н. А. Дайхес, Е. Е. Аденинская, А. С. Мачалов. Экспертная значимость профиля аудиометрической кривой при диагностике потери слуха, вызванной шумом (№ 3)
В. В. Дворянчиков, В. Г. Миронов, А. В. Черныш, Л. А. Глазников, Ф. А. Сыроежкин, А. Н. Сергеев, С. С. Павлова, С. А. Банников. Современные аспекты диагностики грибковых тел околоносовых пазух (№ 3)
Х. М. Диаб, Ш. Б. Гулямов, В. С. Корвяков, А. С. Коробкин, О. А. Пащинина, Д. С. Кондратчиков. Особенности диагностики изолированных аномалий среднего уха (№ 4)
М. В. Дроздова, А. В. Карелин, С. Н. Ларионова, А. В. Быкова, М. М. Гарифуллин. Возможные причины отсутствия инволюции глоточной миндалины у подростков (№ 4)
М. В. Дроздова, С. Н. Ларионова, Е. В. Тырнова. Клинико-этиологические аспекты лимфопролиферативного синдрома у детей 2–3 лет (№ 6)
С. А. Еремин. Эффективность методов хирургической коррекции приобретенных мягкотканных атрезий наружного слухового прохода различной локализации (№ 3)
Ю. Е. Еременко. Оценка роли факторов гуморального иммунитета в рецидивировании хронического полипозного риносинусита (№ 5)
Д. Д. Каляпин, С. Б. Сугарова, В. Е. Кузовков, А. С. Лиленко, Ю. С. Преображенская. Этиологический спектр врожденной глухоты и его значение в кохлеарной имплантации (№ 1)
С. А. Карпищенко, А. Н. Александров, Е. В. Болознева, А. Ф. Фаталиева. Применение полупроводникового лазера для редукции Nasal Swell Body (№ 1)
П. А. Кондрашев, А. Г. Волков, Т. В. Золотова. Паратонзиллиты. Современное состояние проблемы по материалам Ростовской клиники болезней уха, горла, носа (№ 1)
Е. Н. Кравцова, А. Ю. Мейгал. Состояние системы равновесия у лиц с различной функцией слуха (№ 1)
А. А. Кривопалов, П. А. Шамкина, И. И. Брайко. Метод эндоэкстраларингеальной латерофиксации голосовых складок в лечении хронических паралитических стенозов гортани (№ 1)
В. Я. Кунельская, Н. Л. Кунельская, Е. А. Кирасирова, С. Г. Романенко, Г. Б. Шадрин, Д. И. Красникова, Е. В. Лесогорова, В. С. Яковлев. Фотодинамическая терапия в лечении ларингомикоза (№ 1)
П. А. Коровин, Ф. А. Сыроежкин, В. В. Дворянчиков, А. Е. Голованов, В. Р. Гофман, В. С. Исаченко, Д. Д. Стяжкин. Профилактика адгезивного процесса в барабанной полости при операциях на среднем ухе (№ 2)
В. Е. Кузовков, С. Б. Сугарова, А. С. Лиленко, Я. Л. Щербакова, К. С. Штин, А. Д. Канина. Кохлеарная имплантация под местной анестезией в старших возрастных группах – наш опыт (№ 4)
К. К. Киселева, П. В. Павлов. Корреляционный анализ факторов, влияющих на качество жизни детей – хронических трахеоканюляров (№ 5)

А. Л. Клочихин, А. Л. Чистяков, В. В. Бырихина. Реконструктивные аспекты хирургического лечения новообразований кожи наружного носа (№ 5)
В. С. Корвяков, Х. М. Диаб, Х. Ш. Давудов, Ю. А. Джамалудинов, К. Н. Гамзатов. Результаты хирургического лечения пациентов с кохлеарной формой отосклероза (№ 5)
С. А. Карпищенко, О. М. Колесникова, О. Н. Сопко, А. Н. Бервинова. Корреляция кохлеарных и вестибулярных нарушений у пациентов с отосклерозом после поршневой стапедопластики (№ 6)
С. Ю. Кротов, Ю. А. Кротов, В. А. Дроздов, В. П. Талзи. Определение изменений устойчивости молекулярного химического состава лекарственных препаратов, используемых при низкочастотной ультразвуковой терапии в оториноларигологии (№ 6)
А. И. Крюков, Е. А. Кирасирова, Н. В. Лафуткина, Р. А. Резаков, Р. Ф. Мамедов, И. Ф. Аль-Ассаф. Баллонная дилатация как метод лечения подскладкового стеноза гортани у больных с гранулематозом с полиангиитом (№ 6)
Р. А. Ларин, А. В. Шахов, С. С. Кузнецов. Изолированные поражения клиновидной пазухи в практике регионального оториноларингологического отделения (№ 2)
И. В. Наумова, А. В. Пашков, С. В. Гадалева, Д. С. Клячко, И. В. Зеленкова. Регистрация стационарных слуховых потенциалов у пациентов – пользователей систем кохлеарной имплантации. Наш опыт (№ 2)
Д. Г. Павлуш, И. В. Дюйзен. Морфологическая характеристика разных типов полипозного риносинусита (№ 1)
А. Ю. Полушин, М. В. Кожемякина, Ю. С. Полушин, Е. С. Гарбарук, М. Ю. Бобошко. Аудиологические предикторы послеоперационной когнитивной дисфункции (№ 1)
Ж. В. Привалова, Д. М. Кузьмин, А. С. Жорина. Отолитиаз при слухоулучшающих операциях (№ 2)
С. Д. Полякова, Н. Н. Батенева, Е. А. Некрасова. Диагностика и лечение затянувшегося острого среднего отита и его осложнений (№ 3)
Н. Н. Пирогов, Е. З. Мирзоева. Применение противовирусной терапии в лечении хронических фаринготонзиллитов при персистирующей герпетической инфекции (№ 4)
Ж. В. Привалова, А. Н. Пащинин, Р. Ф. Галеев, Д. М. Кузьмин, В. А. Воронов, А. С. Жорина. Влияние отолитиаза на результаты слухоулучшающих операций (№ 5)
Г. М. Портенко, Г. П. Шматов. Использование нейронной сети для совершенствования дифференциальной диагностики хронического аллергического и хронического вазомоторного ринита (№ 6)
Ю. С. Преображенская, М. В. Дроздова, В. Е. Кузовков, Е. В. Тырнова. Влияние герпесвирусной инфекции на послеоперационный период при кохлеарной имплантации у детей (№ 6)
И. В. Рахманова, И. Н. Дьяконова, А. Г. Матроскин, Ю. С. Ишанова, А. Р. Зашляхин, А. Н. Радциг. Динамика акустического ответа улитки у недоношенных детей первого года жизни по данным факторного анализа (№ 5)
В. Ф. Семенов, Ф. В. Семенов, М. А. Величко. Сравнение аутотрансплантата и титановых протезов в первичной оссикулопластике при выполнении модифицированной радикальной мастоидэктомии (№ 3)
И. В. Стагниева, Н. В. Бойко, А. С. Ким, В. В. Быкова. Распространенность паратонзиллярных абсцессов у детей (№ 3)
Н. В. Сиренко, А. А. Корнеенков, С. И. Алексеенко, С. А. Артюшкин. Клинические особенности паратонзиллярного абсцесса у детей в условиях многопрофильного стационара (№ 5)
Я. М. Сапожников, Н. А. Дайхес, А. С. Мачалов, В. Л. Карпов, Д. М. Канафьев. Возможности широкополосной тимпанометрии в дифференциальной диагностике некоторых форм тугоухости (№ 6)
Н. В. Терскова, С. С. Черкасов, А. А. Молгачев, М. К. Терскова, С. К. Дюжаков, Д. Р. Сидоренко. Сравнительное морфометрическое изучение носоглоточного пространства у детей с хроническим аденоидитом и челюстно-лицевой дизморфией (№ 4)
В. С. Ушаков, А. Ю. Юрков, Б. В. Куц, Т. И. Шустова. Современный подход к диагностике хронического ларингита (№ 4)
В. В. Шиленкова, О. В. Федосеева. Носовой цикл и риносинусит: новый взгляд на проблему (№ 2)
Р. В. Шадлинская. Особенности параметров верхних дыхательных путей у пациентов с большой β-талассемией (№ 3)
М. А. Шахова, А. Б. Терентьева, А. В. Шахов. Анализ предикторов осложнений лазерной хирургии в оториноларингологии (№ 3)
Д. А. Шакурова, Х. А. Алиметов. Клинико-рентгенологическая и электрофизиологическая диагностика острого спондилогенного этмоидита у детей (№ 4)
Д. А. Шакурова, М. К. Михайлов, Х. А. Алиметов. Клинико-рентгенологические параллели спондилогенных острых гайморо-этмоидитов у детей (№ 6)
Ю. А. Щербук, З. Н. Шарданов, С. А. Артюшкин. Возможности и перспективы применения автоматизированной технологии экспертизы качества медицинской помощи в оториноларингологии (№ 2)
Я. Л. Щербакова, С. М. Мегрелишвили, В. Е. Кузовков, С. А. Карпищенко. Оценка качества жизни и психического здоровья у взрослых пациентов с приобретенной односторонней глухотой (№ 6)
А. А. Юкачева, И. Д. Дубинец. Эволюция реконструктивно-санирующих оперативных вмешательств при хроническом гнойном среднем отите (№ 2)
Ю. К. Янов, А. А. Кривопалов, Н. А. Тузиков, Н. А. Шнайдер, Р. Ф. Насырова, А. Ю. Щербук, А. П. Ястремский, А. И. Извин, А. Г. Санников, С. Д. Захаров. Прогнозирование вероятности развития паратонзиллярного абсцесса на основе метода логистической регрессии (№ 2)

Из практики

С. И. Алексеенко, М. В. Молчанова, С. А. Артюшкин, Н. А. Малиновская, В. В. Копылов. Клинический случай риногенной флегмоны орбиты у ребенка четырех месяцев (№ 1)
И. А. Аникин, С. В. Астащенко, Н. Н. Хамгушкеева, М. А. Будковая. Клинический случай открытого ведения трепанационной полости после удаления массивной лабиринтной-апикальной холестеатомы пирамиды височной кости (№ 5)
В. В. Дворянчиков, Г. А. Гребнев, А. В. Шафигуллин. Методика периоперационного лечения одонтогенного верхнечелюстного синусита: практическое применение (№ 1)
Н. А. Дайхес, В. В. Виноградов, А. И. Гафурова, С. С. Решульский, А. С. Коробкин, А. М. Хабазова. Случай ранней диагностики рецидива рака гортани и гортаноглотки (№ 6)
В. И. Егоров, Д. М. Мустафаев. Лимфангиома гортаноглотки (№ 3)
В. И. Егоров, Д. М. Мустафаев. Инородное тело гортани у годовалого ребенка (сетка от наушника) (№ 4)
А. С. Киселев. Возвращаясь к написанному. Острый стеноз гортани на фоне инфаркта миокарда (№ 2)
А. Л. Клочихин, В. В. Бырихин. Редкий случай наблюдения нейрофибромы гортаноглотки (№ 2)

А. А. Кривопалов, Д. В. Лейко, А. Ю. Щербук, Ю. А. Щербук, П. А. Шамкина, А. М. Маркова. Неотложная помощь при внутричерепных осложнениях воспалительных заболеваний носа и околоносовых пазух (№ 4)
А. А. Кривопалов, Д. В. Лейко, А. Ю. Щербук, Ю. А. Щербук, П. А. Шамкина, А. М. Маркова. Множественные отогенные абсцессы головного мозга у ребенка (№ 5)
М. В. Комаров, М. А. Козаренко, О. И. Гончаров, Р. Ш. Хозин. Нюансы дигностики и лечения посттравматической тугоухости (№ 6)
Е. Ю. Миронова, А. В. Лямин, И. О. Чернышенко, Е. В. Петровская, Л. В. Филева, О. С. Нурдина. Комплексный подход в лечении пациента с синегнойной инфекцией после санирующей операции на среднем ухе (№ 4)
А. Ю. Петруничев, А. Ф. Барсуков, В. А. Воронов. Семейный случай синдрома Франческетти (OMIM 154500) с тяжелым поражением среднего уха (№ 3)
А. В. Пашков, В. М. Свистушкин, С. В. Гадалева, И. В. Наумова, Д. С. Клячко. Аномалия развития уха у ребенка с синдромом Пфайффера (№ 5)
Б. Б. Ураскулова, А. О. Гюсан. Наблюдение острой кохлеовестибулопатии вертебро-базилярного генеза на фоне гипертонического криза (№ 4)
Е. В. Шелеско, Д. В. Фомичев, Н. А. Черникова, Д. Н. Зинкевич. Случай двусторонних дефектов латеральных карманов клиновидной пазухи (№ 6)

Обзоры

Х. Т. Абдулкеримов, М. А. Уфимцева, А. С. Шубина, К. И. Карташова. Новообразования наружного носа (№ 3)
И. А. Аникин, С. А. Еремин, А. Е. Шинкарева. Методы хирургической коррекции рубцовых процессов наружного слухового прохода (№ 6)
И. И. Брайко, А. А. Кривопалов, П. А. Шамкина. Распространенность, этиология, клиника и дифференциальная диагностика хронических паралитических стенозов гортани (№ 6)
Х. М. Диаб, В. С. Корвяков, А. А. Каибов, О. А. Пащинина, А. С. Мачалов, Л. И. Терехина. Кохлеарная имплантация при отосклерозе с IV степенью тугоухости и глухотой (№ 5)
А. А. Кривопалов, И. И. Брайко, П. А. Шамкина, Канина А. Д. Хирургическое лечение двусторонних паралитических стенозов гортани (№ 3)
Т. А. Машкова, М. С. Сорокина, А. Б. Мальцев. Факторы риска развития абдоминальных осложнений острого и хронического тонзиллита у детей (№ 4)
Е. Ю. Радциг, Е. П. Осипова. О классификации обонятельных расстройств (по материалам отечественных и зарубежных документов) (№ 3)
Д. Д. Стяжкин, В. В. Дворянчиков, Ф. А. Сыроежкин, П. А. Коровин. Актуальные вопросы мастоидопластики при реконструктиивных операциях на среднем ухе (№ 5)
Д. А. Щербаков, А. И. Крюков, И. Б. Попов, А. С. Кротова, Т. С. Мадаев, В. В. Кокарева. Роль вычислительной аэродинамики полости носа в диагностике искривления носовой перегородки (№ 4)
Ю. К. Янов, А. А. Кривопалов, Н. А. Тузиков, Н. А. Шнайдер, Р. Ф. Насырова, А. Ю. Щербук, Ю. А. Щербук, З. Н. Шарданов, С. А. Артюшкин. Оценка качества специализированной оториноларингологической помощи (№ 1)

Школа фармакотерапии и инновационных технологий

З. Х. Абдулкеримов, Х. Т. Абдулкеримов, Ю. В. Мандра, К. И. Карташова, Т. Х. Абдулкеримов. Регуляция сосудистого тонуса в слизистой и кавернозной ткани носовых раковин путем динамической коррекции активности симпатической нервной системы (№ 6)
Х. Т. Абдулкеримов, К. И. Карташова, З. Х. Абдулкеримов, А. В. Рудзевич, Т. Х. Абдулкеримов, К. В. Шаманская. Возможности стабилометрической диагностики нарушений функции равновесия (№ 6)
Т. И. Гаращенко, О. В. Карнеева, Г. Д. Тарасова, А. С. Тулина, А. С. Юнусов, Л. И. Ильенко, М. В. Гаращенко. Гипертонический раствор морской воды как альтернатива топическим деконгестантам (№ 5)
М. В. Дроздова, С. В. Рязанцев. Опыт применения препарата Арника монтана С9 (БУАРОН) у детей после операции аденотомии (№ 5)
С. В. Рязанцев, С. А. Артюшкин, Н. В. Еремина, С. А. Еремин. Предварительные результаты Российской национальной программы «Хронический тонзиллит» (№ 4)
Ю. Е. Степанова, Е. Е. Корень, Т. В. Готовяхина. Клинико-диагностический алгоритм работы врача-оториноларинголога с профессионалами голоса (№ 1)
Е. Л. Савлевич, В. И. Егоров, К. Н. Шачнев, Н. Г. Татаренко. Анализ схем лечения полипозного риносинусита в Российской Федерации (№ 1)

Информационный раздел

Резолюция совета экспертов НМАО по проблеме антибиотикотерапии в оториноларингологии (№ 1)
Резолюция Круглого стола экспертов Национальной медицинской ассоциации оториноларингологов по вопросам импортозамещения (№ 5)
А. М. Еловиков, В. А. Еловиков, А. И. Иванов. IV всероссийская студенческая олимпиада по оториноларингологии с международным участием. Продолжение прежних традиций (№ 5)

Юбилей

Владимиру Ивановичу Кошель – 60 (№ 2)
М. Р. Богомильский – заведующий кафедрой оториноларингологии педиатрического факультета ФГБОУ ВО РНИМУ им. Н. И. Пирогова Минздрава России, член-корреспондент Российской академии наук, Заслуженный деятель науки РФ, президент Российской ассоциации ЛОР-педиатров, доктор медицинских наук, профессор (№ 3)
Николаю Аркадьевичу Дайхесу – 60 (№ 6)