эпидермальную выстилку послеоперационной полости отслаивали, визуализировалась мастоидальная и барабанная полости вместе с остатками оссикулярной системы, овальным и круглым окном, барабанным устьем слуховой трубы. Проводили санирующий этап операции, ликвидировали карманы, вскрывали недовскрытые мастоидальные клетки, сглаживали высокую шпору. После проведения санирующего этапа перед выполнением тимпано- и мастоидопластики выполняли гемостаз, удаление сгустков крови и мягких тканей из мастоидальной полости (остатков слизистой оболочки). Производили забор хрящевого трансплантата с ушной раковины для выполнения тимпанопластики и отграничения малой тимпанальной полости от мастоидального сегмента среднего уха. После выполнения одного из вариантов тимпанопластики и формирования малой тимпанальной полости выполняли мастоидопластику стружкой ортотопической аутокости, которую укладывали за хрящевым трансплантатом. Хрящевой трансплантат фиксировали параллельно лицевой шпоре. Сверху костной стружки и хрящевого трансплантата укладывали либо двухслойную коллагеновую мембрану (1-я группа), либо аутофасцию височной мышцы (2-я группа). Кожную пластику наружного слухового прохода производили на завершающем этапе операции. Операционную рану послойно ушивали. В слуховой проход укладывали силиконовый стент и проводили тампонаду гемостатической губкой. Удаление тампонов и силиконового стента производили через 3 недели после операции. Контрольный осмотр больных проводили через 6 месяцев после операции.

Образцы тканей для гистологического исследования были взяты у 2 больных из зоны оперативного вмешательства, где была уложена коллагеновая мембрана. Из-за жалоб на снижение слуха обоим пациентам из 1-й группы была выполнена ревизия малой тимпанальной полости через 6 месяцев после санирующей реоперации с мастоидопластикой. По данным тональной пороговой аудиометрии была выявлена кондуктивная тугоухость с костно-воздушным интервалом на разговорные частоты до 35–40 дБ. Во время ревизии выполнена мобилизация оссикулярной системы с удалением рубцовой ткани и взяты образцы

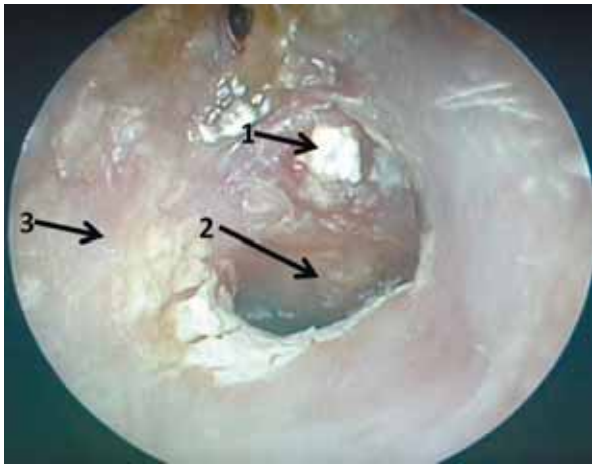

Рис. 1. Правое ухо. Отоэндоскопия отоскопом прямого видения 0° фирмы Karl Storz. Случай с применением аутофасции височной мышцы в качестве изолирующего материала. Рецидив заболевания в связи с врастанием эпидермиса в стружку аутокости через неприкрытый участок:
1 – неприкрытая часть стружки аутокости; 2 – неотимпанальная мембрана; 3 – задняя стенка наружного слухового прохода.

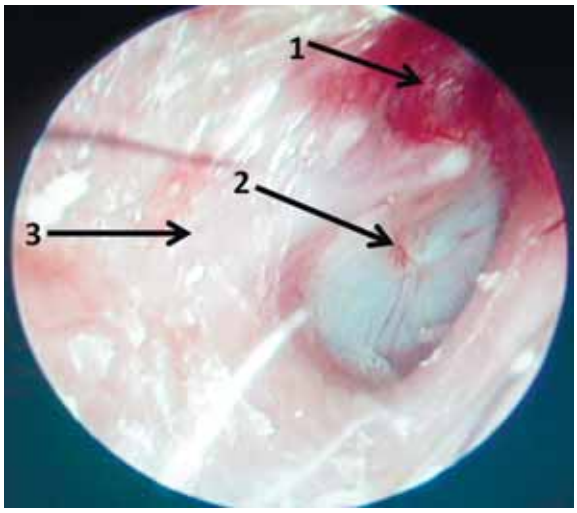

Рис. 2. Правое ухо. Отоэндоскопия отоскопом прямого видения 0° фирмы Karl Storz. Случай с применением мембраны Bio-Gide в качестве изолирующего материала:
1 – область латеральной стенки эпитимпанума (scutum), который был реконструирован аутохрящом ушной раковины; 2 – неотимпанальный лоскут; 3 – задняя стенка наружного слухового прохода; пластический материал полностью покрыт кожей наружного слухового прохода.

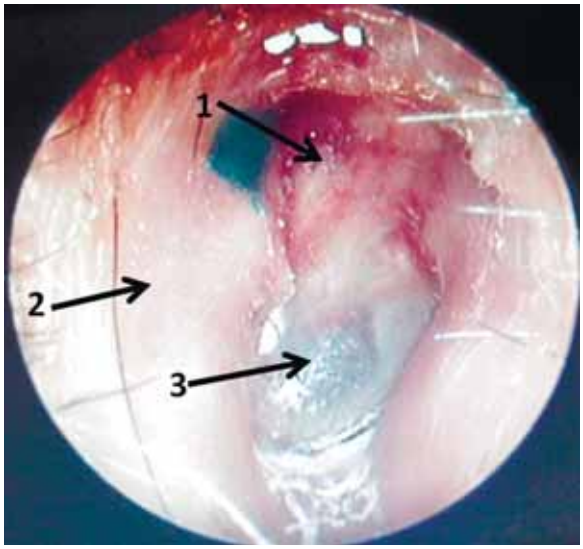

Рис. 3. Правое ухо. Отоэндоскопия отоскопом прямого видения 0° фирмы Karl Storz. Случай с применением мембраны Bio-Gide в качестве изолирующего материала:
1 – область латеральной стенки эпитимпанума (scutum), в данном случае эпитимпанум был облитерирован стружкой аутокости вместе с мастоидальной полостью; 2 – задняя стенка наружного слухового прохода, пластический материал полностью покрыт кожей наружного слухового прохода; 3 – неотимпанальный лоскут.