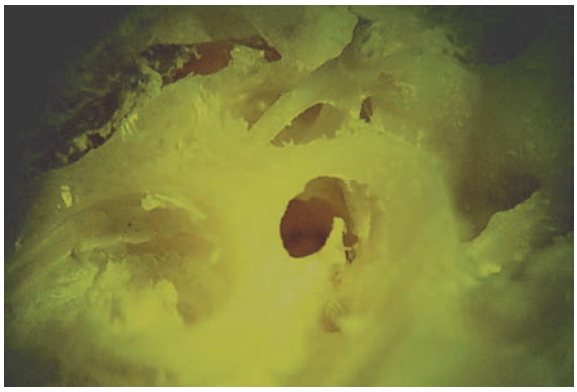

Рис. 1. Топография окон лабиринта и спиральной связки улитки (вид спереди) после макромикроскопического препарирования, ув. 8 (вскрыты канал лицевого нерва и улитка).

микроскопа, хирургических луп и операционного микроскопа. Это диапазон увеличений от 3-кратного до 45-кратного. Именно этот диапазон может быть определен как макромикроскопический. В микрохирургической анатомии объединились два принципа: использование макромикроскопических полей видения, соответствующих диапазону увеличений операционного микроскопа, и топографический принцип изучения строения и расположения анатомических структур [3, 8–10, 18, 51–53, 55, 57, 58]. Изучая микрохирургическую анатомию ЛОРорганов, оториноларинголог получает следующие знания: макромикроскопическое строение органа, морфометрическую характеристику его структур, внеорганную ма-

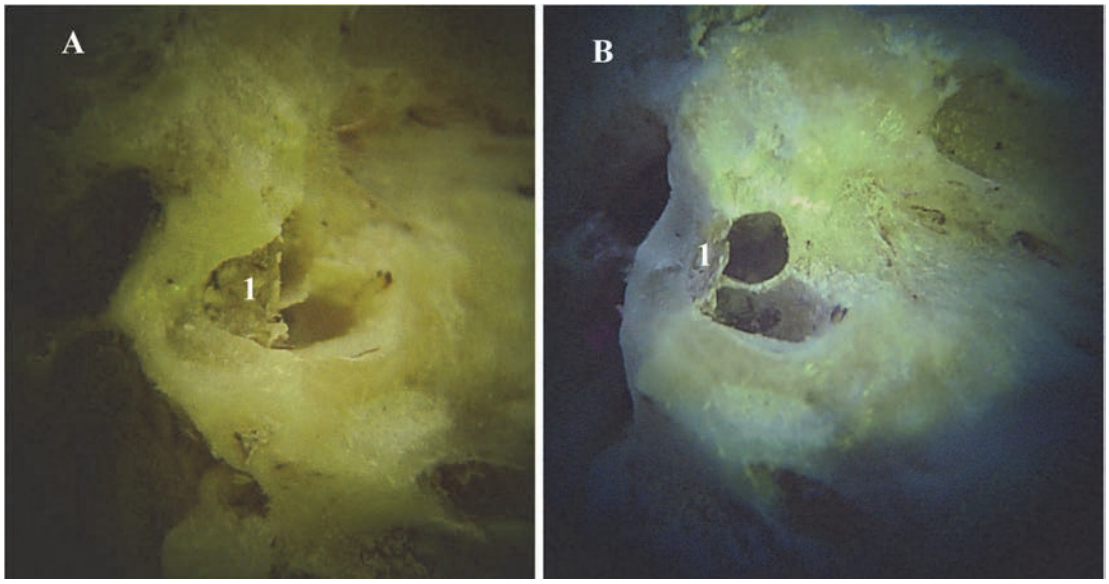

Рис. 2. Вид сосудистой полоски улитки (1) после удаления части костной стенки промонториума (вид снаружи – А, спереди – В) после макромикроскопического препарирования, ув. 8.

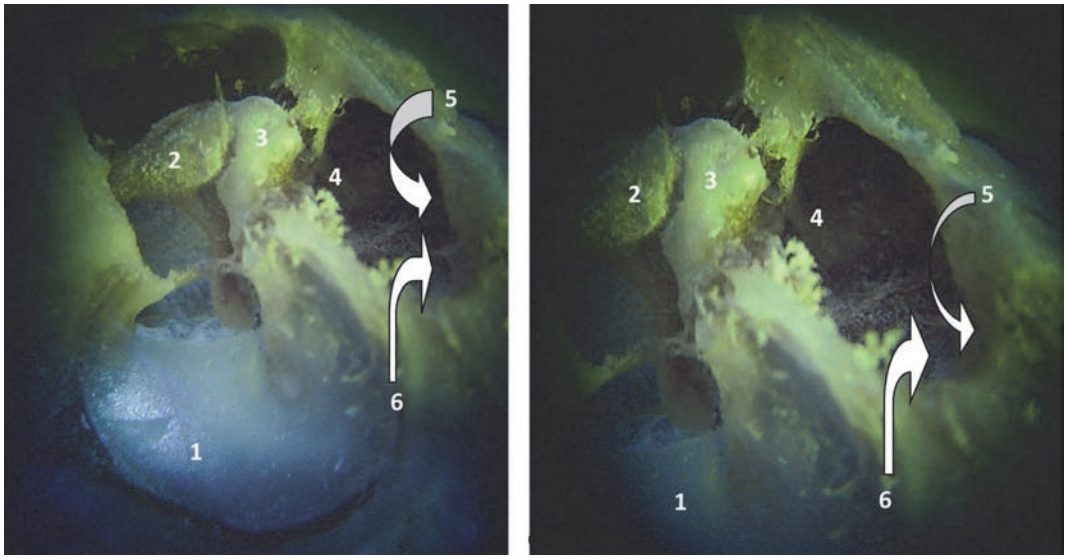

Рис. 3. Макромикроскопическое препарирование правой барабанной полости с увеличение 3,5 слева и 5,2 справа. Вид сбоку, сверху. Удалены латеральная стенка аттика и часть крыши:

1 – барабанная перепонка; 2 – наковальня; 3 – молоточек; 4 – передний аттик; стрелками указаны полуканал мышцы, напрягающей барабанную перепонку (5) и полуканал слуховой трубы (6).