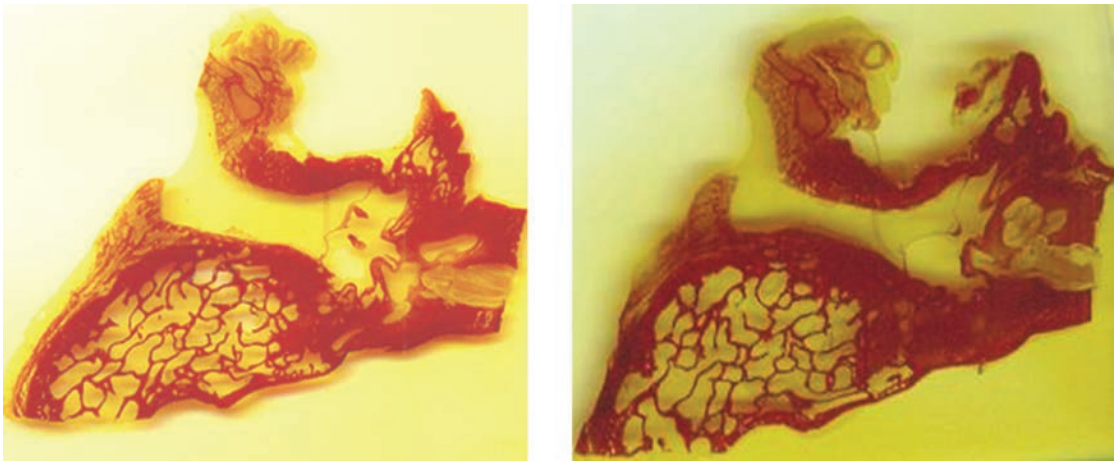

**Рис. 6.** Различия в макромикроскопическом строении наружного и среднего уха [область переднего меатотимпанального угла (стрелка) и передних отделов барабанной полости). Левая височная кость. Продольная гистотопограмма (вид сверху, уровень середины рукоятки молоточка]. Окраска по Ван-Гизону. Фотография, ув. 2.

кромикроскопическую топографию, внутриорганную гистотопографию, макромикроскопическую характеристику кровеносных сосудов и нервных стволов. Это уже не макроскопическая анатомия ЛОРорганов, видимая невооруженным глазом, но и не микроскопическая анатомия (частная гистология), начинающаяся, как правило, с 56-кратного увеличения (анатомия тканевых структур) [3, 8–10, 18]. Следовательно, именно микрохирургическая анатомия ЛОРорганов в настоящее время является одной из фундаментальных областей, требующей пристального изучения, поскольку большинство современных оториноларингологических вмешательств проводят с использованием увеличительной аппаратуры (отохирургия, микроларингоскопия, эндоназальная функциональная хирургия и др.). Хорошие знания микрохирургической анатомии позволят оперирующему оториноларингологу проводить хирургические вмешательства максимально безопасно, функционально и эффективно.

Ведущее место в изучении микрохирургической анатомии ЛОРорганов, как и в целом микрохирургической анатомии, занимают макромикроскопическое препарирование и гистотопографический метод. Применительно к микрохирургической анатомии ЛОРорганов макромикроскопическое препарирование позволяет получить данные о тонких топографических взаимоотношениях изучаемых объектов с сохранением мелких кровеносных сосудов, нервов и других анатомических образований. Большое прикладное значение имеет тот факт, что макромикроскопическое препарирование проводится через стереоскопический микроскоп или бинокулярную лупу в таком же диапазоне увеличений, в каком на этих объектах или в этой области выполняются микрохирургические вмешательства. Примером макромикроскопического препарирования применительно к хирургической оториноларингологии является препарирование височных костей обучающимися и исследователями с использованием бинокулярной лупы или операционного микроскопа [6–11]. Применительно к практической оториноларингологии макромикроскопическое препарирование может производиться в той же последовательности, что оперативный доступ и оперативный прием. Это позволяет оториноларинголог не только изучать микрохирургическую анатомию органа, но и совершенствовать свои микрохирургические навыки. На рис. 1–3 приведены примеры макромикроскопического препарирования височной кости, используемого нами в целях изучения среднего и внутреннего уха.

Вторым важным методом изучения микрохирургической анатомии ЛОРорганов является гистотопографический метод. Под гистотопограммой подразумевается окрашенный гистологический срез комплекса анатомических образований области, отдельного органа или его части, который дает возможность под макромикроскопическим увеличением изучать строение и взаимоотношения различных морфологических структур. При этом при гистотопографическом методе изучаются не отдельные срезы, а серии гистотопограмм, которые пространственно ориентированы. Это дает возможность изучения как макромикроскопического строения, так и вне- и внутриорганной макромикроскопической топографии органов и областей [8, 9, 21, 52, 53, 59, 62]. При комплексном изучении серии гистотопограмм на разных, но точно фиксированных уровнях, четко ориентированных в пространстве, появляется возможность реконструкции макромикротопографических взаимоотношений по протяжению и в пространстве. На кафедре оперативной хирургии и клинической анатомии им. С. С. Михайлова совместно с кафедрой оториноларингологии изучается микрохирургиче-