ISSN 1810-4800

РОССИЙСКАЯ ОТОРИНОЛАРИНГОЛОГИЯ

Медицинский научно-практический журнал

Основан в 2002 году
(Выходит один раз в два месяца)
Решением Президиума ВАК издание включено в перечень рецензируемых журналов, входящих в бюллетень ВАК
*Для физических лиц индекс **41225** в каталоге «Пресса России» (годовая подписка)*
*Для юридических лиц индекс **41223** в каталоге «Пресса России» (годовая подписка)*

Совместное издание

Федеральное государственное бюджетное учреждение «Научно-клинический центр оториноларингологии» ФМБА России

Федеральное государственное бюджетное учреждение «Санкт-Петербургский научно-исследовательский институт уха, горла, носа и речи» Минздрава России

Национальная медицинская ассоциация оториноларингологов

РЕДАКЦИОННАЯ КОЛЛЕГИЯ

Ю. К. Янов – *главный редактор*
Н. А. Дайхес – *зам. главного редактора*
С. В. Рязанцев – *зам. главного редактора*
В. Н. Тулкин – *ответственный секретарь, научный редактор*

Абдулкеримов Х. Т. *(Екатеринбург)*
Аникин И. А. *(Санкт-Петербург)*
Антонив В. Ф. *(Москва)*
Арефьева Н. А. *(Уфа)*
Артюшкин С. А. *(Санкт-Петербург)*
Богомильский М. Р. *(Москва)*
Борзов Е. В. *(Иваново)*
Волков А. Г. *(Ростов-на-Дону)*
Гаджимирзаев Г. А. *(Махачкала)*
Гаращенко Т. И. *(Москва)*
Дворянчиков В. В. *(Санкт-Петербург)*
Егоров В. И. *(Москва)*
Заболотный Д. И. *(Киев, Украина)*
Завалий М. А. *(Симферополь)*
Карнеева О. В. *(Москва)*
Карпищенко С. А. *(Санкт-Петербург)*
Киселев А. С. *(Санкт-Петербург)*
Кокорина В. Э. *(Хабаровск)*
Коноплев О. И. *(Санкт-Петербург)*
Кочеровец В. И. *(Москва)*
Кошель В. И. *(Ставрополь)*
Крюков А. И. *(Москва)*
Кунельская Н. Л. *(Москва)*
Лиленко С. В. *(Санкт-Петербург)*
Левченко О. В. *(Москва)*
Мальцева Г. С. *(Санкт-Петербург)*
Накатис Я. А. *(Санкт-Петербург)*
Осипенко Е. В. *(Москва)*
Отвагин И. В. *(Смоленск)*
Пальчун В. Т. *(Москва)*
Панкова В. Б. *(Москва)*
Пащинин А. Н. *(Санкт-Петербург)*
Пискунов Г. З. *(Москва)*
Попадюк В. И. *(Москва)*
Свистушкин В. М. *(Москва)*
Староха А. В. *(Томск)*
Степанова Ю. Е. *(Санкт-Петербург)*
Таварткиладзе Г. А. *(Москва)*
Шахов А. В. *(Нижний Новгород)*
Шукурян А. К. *(Ереван, Армения)*
Юнусов А. С. *(Москва)*

№ 5(90) 2017 г.

РЕДАКЦИОННЫЙ СОВЕТ

Абабий И. И. *(Кишинев, Молдова)*
Алиметов Х. А. *(Казань)*
Амонов Ш. Э. (*Ташкент*)
Бабияк В. И. *(Санкт-Петербург)*
Боджоков А. Р. *(Майкоп)*
Беляев В. М. *(Вологда)*
Блоцкий А. А. *(Благовещенск)*
Бобошко М. Ю. *(Санкт-Петербург)*
Бойко Н. В. *(Ростов-на-Дону)*
Бойко С. Г. *(Сыктывкар)*
Бойкова Н. Э. *(Москва)*
Бокучава Т. А. *(Мурманск)*
Бороноев С. А. *(Улан-Удэ)*
Быковский В. Н. *(Псков)*
Вахрушев С. Г. *(Красноярск)*
Виницкий М. Е. *(Ростов)*
Вишняков В. В. *(Москва)*
Гилифанов Е. А. *(Владивосток)*
Гуляева Л. В. *(Симферополь)*
Гусейнов Н. М. *(Баку, Азербайджан)*
Гюсан А. О. *(Черкесск)*
Давудов Х. Ш. *(Москва)*
Джандаев С. Ж. *(Астана, Казахстан)*
Джамалудинов Ю. А. *(Махачкала)*
Джапаридзе Ш. В. *(Тбилиси, Грузия)*
Дроздова М. В. *(Санкт-Петербург)*
Еловиков А. М. *(Пермь)*
Енин И. П. *(Ставрополь)*
Еремина Н. В. *(Санкт-Петербург)*
Завадский А. В. *(Симферополь)*
Захарова Г. П. *(Санкт-Петербург)*
Золотарева М. В. *(Симферополь)*
Иванов Н. И. *(Сыктывкар)*
Игнатьева Е. Л. *(Петрозаводск)*
Калинин М. А. *(Архангельск)*
Карпова Е. П. *(Москва)*
Киселев А. Б. *(Новосибирск)*
Клочихин А. Л. *(Ярославль)*
Козлов В. С. *(Москва)*
Коркмазов М. Ю. *(Челябинск)*
Кравцова Е. Н. *(Петрозаводск)*
Кравчук А. П. *(Ижевск)*
Красножен В. Н. *(Казань)*
Кржечковская Г. К. *(Ставрополь)*
Кротов Ю. А. *(Омск)*
Кузовков В. Е. *(Санкт-Петербург)*
Лавренова Г. В. *(Санкт-Петербург)*
Лопатин А. С. *(Москва)*
Макарина-Кибак Л. Е. *(Минск, Беларусь)*
Мареев О. В. *(Саратов)*
Маркова Т. Г. *(Москва)*
Машкова Т. А. *(Воронеж)*
Меркулова Е. П. *(Минск, Беларусь)*
Михайлов Ю. Х. *(Чебоксары)*
Нажмудинов И. И. *(Москва)*
Назарочкин Ю. В. *(Астрахань)*
Никонов Н. А. *(Воронеж)*
Носуля Е. В. *(Москва)*
Овчинников А. Ю. *(Москва)*
Павлов П. В. *(Санкт-Петербург)*
Панин В. И. *(Рязань)*
Петров А. П. *(Якутск)*
Петрова Л. Г. *(Минск, Беларусь)*
Пискунов В. С. *(Курск)*
Полякова С. Д. *(Воронеж)*
Портенко Г. М. *(Тверь)*
Портнов В. Г. *(Ленинградская обл.)*
Пудов В. И. *(Санкт-Петербург)*
Радциг Е. Ю. *(Москва)*
Русецкий Ю. Ю. *(Москва)*
Семенов Ф. В. *(Краснодар)*
Сергеев М. М. *(Краснодар)*
Сергеев С. В. *(Пенза)*
Статюха В. С. *(Уссурийск)*
Субботина М. В. *(Иркутск)*
Тимен Г. Е. *(Киев, Украина)*
Тулебаев Р. К. *(Астана, Казахстан)*
Уханова Е. А. *(Великий Новгород)*
Фанта И. В. *(Санкт-Петербург)*
Фридман В. Л. *(Владимир)*
Хакимов А. М. *(Ташкент, Узбекистан)*
Хоров О. Г. *(Гродно, Беларусь)*
Храбриков А. Н. *(Киров)*
Храппо Н. С. *(Самара)*
Худиев А. М. *(Баку, Азербайджан)*
Чернушевич И. И. *(Санкт-Петербург)*
Шабалдина Е. В. *(Кемерово)*
Шантуров А. Г. *(Иркутск)*
Шахова Е. Г. *(Волгоград)*
Шидловская Т. В. *(Киев, Украина)*
Шульга И. А. *(Оренбург)*
Шустова Т. И. *(Санкт-Петербург)*

Журнал зарегистрирован Государственным комитетом РФ по печати.
Регистрационное свидетельство ПИ № 77–13147 от 15 июля 2002 г.
Журнал издается по согласованию с Министерством здравоохранения Российской Федерации и Российской академией медицинских наук.

Учредители:
Федеральное государственное бюджетное учреждение «Научно-клинический центр оториноларингологии ФМБА России»
Федеральное государственное бюджетное учреждение «Санкт-Петербургский научно-исследовательский институт уха, горла, носа и речи» Минздрава России

Издатель:
ООО «Полифорум Групп»

Все права на данное издание зарегистрированы. Перепечатка отдельных статей и журнала в целом без разрешения издателя запрещена.

Ссылка на журнал «Российская оториноларингология» обязательна.

Редакция и издатель журнала не несут ответственности за содержание и достоверность рекламной информации.

Ответственные за выпуск: *С. В. Рязанцев, В. Н. Тулкин, С. М. Ермольчев*

Адрес редакции:
190013, Россия, Санкт-Петербург,
ул. Бронницкая, д. 9.
Тел./факс: (812) 316-29-32,
e-mail: tulkin19@mail.ru; tulkin@pfco.ru
сайт: http://entru.org

Компьютерная верстка: *Т. М. Каргапольцева*
Подписано в печать 02.10.2017 г.
Формат: 60×90 1/8. Объем: усл. печ. л. 16,75.
Тираж: 3000 экз. (1-й завод – 500 экз.)

Отпечатано с готовых диапозитивов в типографии «Политехника-принт».
Санкт-Петербург, Измайловский пр., 18-д.
Лицензия *ПЛД № 69 291* от 19.10.1998 г.
Зак. тип. 2569.

© СПбНИИ уха, горла, носа и речи Минздрава России, 2017
© Научно-клинический центр оториноларингологии ФМБА России, 2017

I S S N 1810-4800

RUSSIAN OTORHINOLARYNGOLOGY

Medical scientific journal

Founded in 2002
(Published once every two months)
By the decision of the State Commission for Academic Degrees and Titles Presidium
The edition is entered in the list of peer-reviewed journals included
in the newsletter of the State Commission for Academic Degrees and Titles
*For individuals, the index **41225** in the catalog „The Russian Press“ (annual subscription)*
*For legal entities index **41223** in the catalog „The Russian Press“ (annual subscription)*

Joint publication

Federal State Institution
„Research and Clinical Center of Otorhinolaryngology“ FMBA of Russia

Federal State Institution
„St. Petersburg Research Institute of
Ear, Nose and Throat and Speech“ Ministry of Health of the Russian Federation

National Medical Association of otolaryngologists

EDITORIAL BOARD

Yu. Yanov – *chief editor*
N. Daykhes – *deputy chief editor*
S. Ryazancev – *deputy chief editor*
V. Tulkin – *executive secretary, science editor*

Abdulkerimov H. *(Yekaterinburg)*
Anikin I. *(St. Petersburg)*
Antoniv V. *(Moscow)*
Arefeva N. *(Ufa)*
Artyushkin S. *(St. Petersburg)*
Bogomilsky M. *(Moscow)*
Borzov E. *(Ivanovo)*
Volkov A. *(Rostov-on-Don)*
Gadzhimirzaev G. *(Makhachkala)*
Garashchenko T. *(Moscow)*
Dvorjanchikov V. *(St. Petersburg)*
Egorov V. *(Moscow)*
Zabolotnyi D. *(Kiev, Ukraine)*
Zavalii M. *(Simferopol')*
Karneeva O. *(Moskow)*
Karpischenko S. *(St. Petersburg)*
Kiselev A. *(St. Petersburg)*
Kokorina V. *(Khabarovsk)*
Konoplev O. *(St. Petersburg)*
Kocherovets V. *(Moscow)*
Koshel V. *(Stavropol)*
Kryukov A. *(Moscow)*
Kunelskaya N. *(Moscow)*
Lilenko S. *(St. Petersburg)*
Levchenko O. *(Moscow)*
Maltseva G. *(St. Petersburg)*
Nakatis Y. *(St. Petersburg)*
Osipenko E. *(Moscow)*
Otvagin I. *(Smolensk)*
Palchun V. *(Moscow)*
Pankova V. *(Moscow)*
Paschinin A. *(St. Petersburg)*
Piskunov G. *(Moscow)*
Popadyuk V. *(Moscow)*
Svistushkin V. *(Moscow)*
Staroha A. *(Tomsk)*
Stepanova Y. *(St. Petersburg)*
Tavartkiladze G. *(Moscow)*
Shahov A. *(Nizhny Novgorod)*
Shukuryan A. *(Yerevan, Armenia)*
Yunusov A. *(Moscow)*

N 5 (90) 2017

EDITORIAL COUNCIL

Ababii I. *(Chishinev, Moldova)*
Alimetov H. *(Kazan)*
Amonov Sh. *(Tashkent)*
Babiyak V. *(St. Petersburg)*
Bodzhokov A. *(Maikop)*
Belyaev V. *(Vologda)*
Blotskii A. *(Blagoveshchensk)*
Boboshko M. *(St. Petersburg)*
Boyko N. *(Rostov-on-Don)*
Boyko S. *(Syktyvkar)*
Boikova N. *(Moscow)*
Bokuchava T. *(Murmansk)*
Boronoev S. *(Ulan-Ude)*
Bykovskii V. *(Pskov)*
Vakhrouchev S. *(Krasnoyarsk)*
Vinitskii M. *(Rostov)*
Vishnjakov V. *(Moscow)*
Gilifanov E. *(Vladivostok)*
Gulyaeva L. *(Simferopol)*
Guseynov N. *(Baku, Azerbaijan)*
Gyusan A. *(Vladikavkaz)*
Davudov H. *(Moscow)*
Dzandaev S. *(Astana, Kazakhstan)*
Dzhamaludinov Y. *(Makhachkala)*
Dzaparidze S. *(Tbilisi, Georgia)*
Drozdova M. *(St. Petersburg)*
Elovikov A. *(Perm)*
Enin I. *(Stavropol)*
Eremina N. *(St. Petersburg)*
Zawadzkii A. *(Simferopol)*
Zakharova G. *(St. Petersburg)*
Zolotareva M. *(Simferopol)*
Ivanov N. *(Syktyvkar)*
Ignatieva E. *(Petrozavodsk)*
Kalinin M. *(Arkhangelsk)*
Karpova E. *(Moscow)*
Kiselev A. *(Novosibirsk)*
Klochikhin A. *(Yaroslavl)*
Kozlov V. *(Moscow)*
Korkmazov M. *(Chelyabinsk)*
Kravtsova E. *(Petrozavodsk)*
Kravchuk A. *(Izhevsk)*
Krasnozhen V. *(Kazan)*
Krzhechkovskaya G. *(Stavropol)*
Krotov Yu. (Omsk)
Kuzovkov V. *(St. Petersburg)*
Lavrenova G. *(St. Petersburg)*
Lopatin A. *(Moscow)*
Makarina-Kibak L. *(Minsk, Belarus)*
Mareev O. *(Saratov)*
Markova T. *(Moscow)*
Mashkova T. *(Voronezh)*
Merkulova E. *(Minsk, Belarus)*
Mikhailov Yu. *(Cheboksary)*
Nazarochkin V. *(Astrakhan)*
Nazhmudinov *(Moscow)*
Nikonov N. *(Voronezh)*
Nosulya E. *(Moscow)*
Ovchinnikov A. *(Moscow)*
Pavlov P. *(St. Petersburg)*
Panin V. *(Ryazan)*
Petrov A. *(Yakutsk)*
Petrova L. *(Minsk, Belarus)*
Piskunov V. *(Kursk)*
Polyakova S. *(Voronezh)*
Portenko G. *(Tver)*
Portnov V. *(Leningrad region)*
Pudov V. *(St. Petersburg)*
Radtsig E. *(Moscow)*
Rusetsky Yu. *(Moscow)*
Semenov F. *(Krasnodar)*
Sergeev M. *(Krasnodar)*
Sergeyev S. *(Penza)*
Statyuha V. *(Ussurijsk)*
Subbotina M. *(Irkutsk)*
Timen G. *(Kiev, Ukraine)*
Tulebayev R. *(Astana, Kazakhstan)*
Ukhanova E. *(Veliky Novgorod)*
Fanta I. *(St. Petersburg)*
Fridman V. *(Vladimir)*
Khakimov A. *(Tashkent, Uzbekistan)*
Chorov O. *(Grodno, Belarus)*
Hrabrikov A. *(Kirov)*
Hrappo N. *(Samara)*
Hudiev A. *(Baku, Azerbaijan)*
Chernushevich I. *(St. Petersburg)*
Shabaldina E. *(Kemerovo)*
Shanturov A. *(Irkutsk)*
Shahova E. *(Volgograd)*
Shidlovskaya T. *(Kiev, Ukraine)*
Shulga I. *(Orenburg)*
Shustova T. *(St. Petersburg)*

The journal is registered by the State Press Committee of the Russian Federation.
Registration certificate N 77-13147 PI, July 15, 2002
The journal is published in coordination with the Ministry of Health of the Russian Federation and the Russian Academy of Medical Sciences.

Founders:
Federal State Institution
„Research and Clinical Center of Otorhinolaryngology FMBA of Russia“
Federal State Institution „Saint-Petersburg Research Institute of Ear, Throat, Nose and Speech“ Ministry of Health of the Russian Federation
Publisher:
Ltd. „Poliforum Group“

All rights in this publication are registered. Reprinting of individual articles and journal without the permission of the publisher is prohibited.
Link to the journal «Russian otorhinolaryngology» is obligatory.
The editors and publisher are not responsible for the content or accuracy of the advertisements.

© St. Petersburg Research Institute of Ear, Nose and Throat and Speech, Ministry of Health of the Russian Federation, 2017
© Research and Clinical Center of Otorhinolaryngology FMBA of Russia, 2017

Responsible for the production: *S. Ryazancev, V. Tulkin, S. Ermolchev*
Editorial address:
190013, Russia, St. Petersburg,
Str. Bronnitskaya Str., 9.
Tel./Fax: (812) 316-29-32,
e-mail: tulkin19@mail.ru; tulkin@pfco.ru
http://entru.org

Computer makeup: *T. Kargapoltseva*
Approved 02.10.2017.
Format: 60×90 1/8. Conventional sheets: 16.75.
No of printed copies: 3000.
Printed in Publishing „Politechnika-print“.
St. Petersburg, Izmailovsky Ave., 18 d.

Содержание

Научные статьи

Аникин И. А., Бокучава Т. А., Хамгушкеева Н. Н.
Клинические особенности и результаты хирургического лечения приобретенной холестеатомы натянутой части барабанной перепонки 9

Виноградов В. В., Хорук С. М., Савенок А. В., Карпов А. В., Шапошник Э. Л.
Новые возможности хирургического восстановления дыхательной функции при двусторонних паралитических стенозах гортани 19

Волков А. Г., Пискунов И. С., Ящинский Л. Б., Золотова Т. В., Пискунов В. С.
Хронический диффузный остеомиелит лобной кости. Сохраняются ли проблемы с диагностикой заболевания? Сообщение I 24

Корвяков В. С., Диаб Х. М., Пащинина О. А., Ахмедов Ш. М., Михалевич А. Е., Гамзатов К. Н.
Хирургическое лечение больных кохлеарной формой отосклероза 35

Крюков А. И., Царапкин Г. Ю., Арзамазов С. Г., Панасов С. А.
Объективная оценка термического воздействия лазерного излучения гольмиевого лазера (Ho:YAG) на биологическую ткань в эксперименте 44

Мельник А. М., Филатов М. В., Дворянчиков В. В., Воронов А. В., Исаченко В. С.
Критерии эффективности лечения полипозного риносинусита активированными дендритными клетками 47

Осипенко Е. В., Котельникова Н. М.
NBI-эндоскопия как современный метод ранней дифференциальной диагностики опухолевых заболеваний гортани 53

Пименова В. М., Гвоздева А. П., Голованова Л. Е., Андреева И. Г.
Влияние пассивного вращения в горизонтальной плоскости на восприятие движущихся звуковых образов 59

Пустовит О. М., Наседкин А. Н., Исаев Э. В., Чурсинова Ю. В., Кузьмин М. В.
Влияние кавитированного низкочастотного ультразвука на динамику репаративных процессов в хирургии нижних носовых раковин и перегородки носа 66

Свистушкин В. М., Гербергаген А. В., Шевчик Е. А.
Опыт применения NO-терапии в комплексном лечении острого диффузного наружного отита 74

Юнусов А. С., Молодцова Е. В., Корсунский А. А., Ивойлов А. Ю.
Эпидемиология инородных тел полости носа в условиях крупного мегаполиса 83

Обзоры

Гаджимирзаев Г. А., Гаджимирзаева Р. Г., Гамзатова Э. Г., Джамалудинов Ю. А., Джамалудинова П. Ю., Мусаева Х. М.
О механизмах взаимосвязи аллергического ринита и бронхиальной астмы и особенности лечения (обзор литературы) 88

Коркмазов А. М., Гизингер О. А.
Обоснование применения низкочастотной ультразвуковой кавитации в раннем послеоперационном периоде ринохирургических больных (обзор) 97

Из практики

Диаб Х. М., Дайхес Н. А., Варосян Е. Г., Пащинина О. А., Кондратчиков Д. С., Михалевич А. Е.
Клинические случаи холестеатомы пирамиды височной кости 108

Извин А. И., Рудзевич А. В., Пшеничников С. А., Гаджибалаев Ф. Г.
Гигантская киста верхнечелюстной пазухи с дефектом костных стенок 114

Мустафаев Д. М., Егоров В. И.
Рабдомиома носоглотки: клиническое наблюдение 117

Школа фармакотерапии и инновационных технологий

Лазарева Л. А., Скибицкий В. В., Дорофеева Ю. И., Ашуба И. Л.
Опыт применения средств с бактериофагами на гелевой основе в комплексной терапии нозокомиальных риносинуситов 119

Исторический раздел

Киселев А. С.
Докторский памятник 128

Некролог

Памяти профессора Виталия Матвеевича Шевцова 133

Contens

Science articles

Anikin I. A., Bokuchava T. A., Khamgushkeeva N. N.
Clinical features and the results of surgical treatment of the acquired cholesteatoma in the pars tensa of the tympanic membrane 9

Vinogradov V. V., Khoruk S. M., Savenok A. V., Karpov A. V., Shaposhnik E. L.
The new opportunities of surgical recovery of respiratory function in bilateral paralytic laryngeal stenosis 19

Volkov A. G., Piskunov I. S., Yashchinskii L. B., Zolotova T. V., Piskunov V. S.
Chronic diffuse osteomyelitis of the frontal bone do the problems with the disease diagnosis persist. Message I. . 24

Korvyakov V. S., Diab Kh. M., Pashchinina O. A., Ahmedov Sh. M., Mikhalevich A. E, Gamzatov K. N.
Surgical treatment of patients with the cochlear form of otosclerosis 35

Kryukov A. I., Tsarapkin G. Yu., Arzamazov S. G., Panasov S. A.
Objective assessment of thermal effect of holmium laser (ho:yag) on biological tissue in an experiment 44

Melnik A. M., Filatov M. V., Dvorianchikov V. V., Voronov A. V., Isachenko V. S.
The criteria of efficacy of polyposis rhinosinusitis treatment with activated dendritic cells 47

Osipenko E. V., Kotelnikova N. M.
NBI-endoscopy as an advanced method of early differential diagnostics of larynx tumors 53

Pimenova V. M., Gvozdeva A. P., Golovanova L. E., Andreeva I. G.
The effect of passive rotation in horizontal plane on perception of moving sound images 59

Pustovit O. M., Nasedkin A. N., Isaev E. V., Chursinova Yu. V., Kuz'min M. V.
The effect of cavitated low-frequency ultrasound on reparatory processes dynamics in the . 66 inferior turbinates and nasal septum surgery 66

Svistushkin V. M., Gerbergagen A. V., Shevchik E. A.
The experience of no-therapy in the complex treatment of acute diffuse otitis externa 74

Yunusov A. S., Molodtsova E. V., Korsunskii A. A., Ivoilov A. Yu.
Epidemiology of foreign objects of the nasal cavity in a large megalopolis 83

Rewievs

Gadzhimirzaev G. A., Gadzhimirzaeva R. G., Gamzatova E. G., Dzhamaludinov Yu. A., Dzhamaludinova P. Yu., Musaeva Kh. M.
On the mechanisms of interrelation between allergic rhinitis and bronchial asthma and the specific features of treatment (literature review) 88

Korkmazov A. M., Gizinger O. A.
Substantiation of low frequency ultrasonic cavitation application in the early postoperative period in rhinosurgical patients (review) 97

From practice

Diab Kh. M., Daikhes N. A., Varosyan E. G., Pashchinina O. A., Kondratchikov D. S., Mikhalevich A. E.
Clinical cases of the temporal bone petrous pyramid cholesteatoma 108

Izvin A. I., Rudzevich A. V., Pshenichnikov S. A., Gadzhibalaev F. G.
Giant cyst of maxillary sinus with the bone walls defect 114

Mustafaev D. M., Egorov V. I.
Nasopharyngeal rhabdomyoma: case study 117

School of pharmacotherapy and innovative technologies

Lazareva L. A., Skibitskii V. V., Dorofeeva Yu. I., Ashuba I. L.
The experience of application of gel preparations containing bacteriophages in the complex therapy of nosocomial rhinosinusitises 119

Historical section

Kiselev A. S.
Doctors monument 128

Necrologue
In memory of Professor Vitaly Matveyevich Shevtsov 133

УДК 616.284-002.258-089.253 doi: 10.18692/1810-4800-2017-5-9-18

КЛИНИЧЕСКИЕ ОСОБЕННОСТИ И РЕЗУЛЬТАТЫ ХИРУРГИЧЕСКОГО ЛЕЧЕНИЯ ПРИОБРЕТЕННОЙ ХОЛЕСТЕАТОМЫ НАТЯНУТОЙ ЧАСТИ БАРАБАННОЙ ПЕРЕПОНКИ

Аникин И. А.[1], Бокучава Т. А.[2], Хамгушкеева Н. Н.[1]

[1] ФГБУ «Санкт-Петербургский НИИ уха, горла, носа и речи» Минздрава России, 190013, Санкт-Петербург, Россия (Директор – засл. врач РФ, акад. РАН, проф. Ю. К. Янов)

[2] ГОБУЗ «Мурманская областная клиническая больница им. П. А. Баяндина», 183035, г. Мурманск, Россия

CLINICAL FEATURES AND THE RESULTS OF SURGICAL TREATMENT OF THE ACQUIRED CHOLESTEATOMA IN THE PARS TENSA OF THE TYMPANIC MEMBRANE

Anikin I. A.[1], Bokuchava T. A.[2], Khamgushkeeva N. N.[1]

[1] Federal State Budgetary Institution "Saint Petersburg Research Institute of Ear, Throat, Nose and Speech" Ministry of Health of the Russian Federation, Saint Petersburg, Russia

[2] Regional State-Financed Health Institution Murmansk Regional Clinical Hospital named after P. A. Bayandin, Murmansk, Russia

Проведен анализ клинических проявлений и результатов хирургического лечения 204 больных с холестеатомой натянутой части барабанной перепонки. Установлено, что в 91,7% случаев наблюдается первичная холестеатома натянутой части, в том числе в 49,0% – холестеатома синуса, 42,6% – холестеатома собственно натянутой части. У 8,3% группы выявлен иной механизм формирования холестеатомы – вторичная мезотимпанальная холестеатома на фоне длительного хронического воспаления среднего уха с перфорацией барабанной перепонки и тимпаносклерозом различной локализации и степени. Отмечено распространение холестеатомы за пределы точки первоначального роста при всех типах холестеатомы. Выявлено, что максимальная степень деструкции оссикулярной цепи наблюдается при холестеатоме синуса, при этом наихудший функциональный результат получен при вторичной холестеатоме за счет фиксации слуховых косточек тимпаносклерозом. Максимальная частота обеих форм рецидивирующей холестеатомы – 19,5% – отмечена при холестеатоме собственно натянутой части барабанной перепонки, из которых 8,0% составило рекуррентное заболевание на фоне стойкой тубарной деструкции. Индивидуальный выбор хирургической тактики в каждом случае холестеатомы среднего уха, длительное послеоперационное наблюдение с использованием современных радиологических методов обследования являются залогом успешного лечения этой сложной патологии.

Ключевые слова: первичная холестеатома, вторичная холестеатома, натянутая часть барабанной перепонки.

Библиография: 22 источника.

The authors analyzed clinical manifestations and the results of surgical treatment of 204 patients with cholesteatoma in the pars tensa of the tympanic membrane. It has been established that 91.7% of cases are presented by the primary cholesteatoma in the pars tensa, among which 49.0% are the sinus cholesteatoma, and 42.6% are the cholesteatoma of pars tensa of the tympanic membrane proper. 8.3% of the group displays another mechanism of cholesteatoma generation – the secondary mesotympanal cholesteatoma associated with chronic inflammation of the middle ear with the tympanic membrane perforation and tympanosclerosis of various localization and degree. The expansion of cholesteatoma beyond the initial growth point is observed in all types of cholesteatoma. It has been revealed that the maximum degree of ossicular chain destruction is observed in sinus cholesteatoma, here the worst functional result was obtained in the secondary cholesteatoma

due to auditory ossicles fixation with tympanoslerosis. The maximum frequency of the both forms of recurrent cholesteatoma – 19.5% – was noted in the cholesteatoma of pars tensa of the tympanic membrane proper, of which 8.0% was due to recurrent disease associated with persistent tubular destruction. Individual choice of surgical approach in each case of middle ear cholesteatoma, long-term postoperative observation using advanced radiological examination methods is the key to the successful treatment of this complex pathology.

Key words: primary cholestetoma, secondary cholesteatoma, pars tensa of the tympanic membrane.

Bibliography: 22 sources.

Холестеатома среднего уха – образование, сформированное ороговевающим эпителием, остатками кератина и различной толщины периматриксом с или без окружающей воспалительной реакции. Многофакторность, прогрессирующая сущность заболевания способствуют полиморфизму клинической картины. Следовательно, оперирующий хирург должен принять субъективное решение относительно наиболее подходящей хирургической техники в каждой конкретной ситуации для достижения оптимальных целей – полной элиминации патологического субстрата с последующей анатомической и функциональной стабилизацией. Четкое представление о патогенезе и клиническом поведении различного типа холестеатомы могут значительно облегчить выбор способа операции, оптимизировать ее результаты, избежать осложнений, в том числе в виде рецидива заболевания.

В основу настоящего исследования лег анализ клинических особенностей и результатов хирургического лечения пациентов с приобретенной холестеатомой натянутой части барабанной перепонки.

Пациенты и методы исследования. Произведен ретроспективный анализ результатов хирургического лечения 204 пациентов с приобретенной холестеатомой натянутой части барабанной перепонки, прооперированных первично одним или двумя хирургами на базе отдела разработки и внедрения высокотехнологичных методов лечения в СПб НИИ ЛОР и отделении оториноларингологии Мурманской ОКБ им. П. А. Баяндина с 01.01.2010 по 31.12.2016 г. Средний возраст больных на момент операции составил 44,9 года (от 4 до 72 лет). Предоперационное обследование включало стандартное общеклиническое, оториноларингологическое и радиологическое тестирование, в том числе компьютерную томографию височных костей высокого разрешения и, по показаниям, магнитно-резонансную томографию среднего уха с контрастным усилением и неэхопланарную диффузно-взвешенную МРТ. На основании данных отомикроскопии определялся тип холестеатомы натянутой части барабанной перепонки по классификации M. Tos, T. Lau, H. Sudhoff [1–3]. Операции выполнялись под эндотрахеальной анестезией через заушный разрез трансмеатальным, трансмастоидальным или смешанным доступом под контролем операционного микроскопа, в ряде случаев с эндовидеоскопической поддержкой и записью хода операции с использованием HD-камеры, интраоперационным мониторингом лицевого нерва. Вид оперативного вмешательства зависел от локализации и распространения холестеатомы, степени патологических изменений элементов среднего уха, уровня дооперационного слуха, типа пневматизации височной кости, возраста и социально-демографических условий проживания пациента.

Средний период послеоперационного наблюдения с активным вызовом пациента к оперирующему хирургу не менее одного раза в год составил 41 месяц (от 12 до 72 мес.). Послеоперационное обследование включало отомикроскопию, аудиологическое тестирование, МСКТ височных костей, МРТ головного мозга с контрастным усилением и ДВ МРТ по показаниям.

Оценка клинических до- и послеоперационных данных, хирургических находок легла в основу исследования.

Критерии включения в исследование: приобретенная холестеатома натянутой части барабанной перепонки, срок наблюдения не менее 12 месяцев.

Критерии исключения: другая локализация холестеатомы, первичные операции, выполненные в иных клиниках, отсутствие динамического наблюдения.

Первичные параметры изучения: тип холестеатомы натянутой части барабанной перепонки и ее распространение.

Последующие параметры исследования: состояние оссикулярной цепи, объем оперативного вмешательства, функциональные результаты оперативного лечения, частота формирования рецидива холестеатомы, временные параметры ее формирования.

Статистическая обработка проводилась с помощью пакета прикладных программ Statistica for Windows. Значение коэффициента достоверности $p < 0{,}05$ считалось статистически значимым.

Результаты исследования. Согласно данным дооперационной отомикроскопии у большинства пациентов (91,7%) выявлена первичная приобретенная холестеатома натянутой части барабанной перепонки (табл. 1). При этом холестеатома синуса и собственно натянутой части встречалась примерно с равной частотой: 49,0 и 42,6% соответственно.

Таблица 1

Тип холестеатомы по M. Tos и T. Lau

Тип холестеатомы	Абсолютное число пациентов (*N*)		Относительное число пациентов (*n*, %)	
Первичная:				
синуса	100	187	49,0	91,7
натянутой части	87		42,6	
Вторичная	17		8,3	
Всего	204		100	

Анализ результатов радиологического обследования на этапе до операции и хирургических протоколов показал, что по сравнению с другими типами холестеатома собственно натянутой части наиболее часто (70,1%) локализовалась в месте первичной точки роста – тимпанальной полости (табл. 2). Распространение процесса из тимпанальной полости в аттик выявлено в 14,0% случаев холестеатомы синуса, 10,3% холестеатомы собственно натянутой части и 47,1% – вторичной приобретенной холестеатомы. Поражение всех этажей барабанной полости и антрума зарегистрировано у 31, 11 и 35,3% пациентов соответственно. Вовлечения всей мастоидальной полости в патологический процесс в случаях вторичной приобретенной холестеатомы не выявлено, но отмечено в 6,0% при холестеатоме синуса и в 4,6% при холестеатоме собственно натянутой части. У 2 пациентов с последним типом холестеатомы выявлено ее распространение в верхушку пирамиды височной кости.

Сохранность оссикулярной цепи у пациентов со вторичной приобретенной холестеатомой отмечена чаще, чем с первичной (табл. 3). С другой стороны, деструкция цепи слуховых косточек с сохранением суперструктур стремени в случаях вторичной приобретенной холестеатомы выявлена в 58,8%, холестеатомы синуса – 32,0% и в 40,2% холестеатомы собственно натянутой части. Разрушение элементов стремени с сохранением лишь подножной пластинки у больных со вторичной холестеатомой зафиксировано только в 5,9%, что гораздо реже, чем при первичной ее форме.

Объем оперативного вмешательства в первую очередь определялся локализацией и распространением холестеатомы. При ограниченной холестеатоме тимпанальной полости без распространения в сосцевидный отросток выполнялся закрытый тип тимпанопластики трансканальным подходом без мастоидэктомии. В случаях распространения патологического процесса в аттик и (или) мастоидальную полость и при полной уверенности удаления периматрикса операция производилась смешанным (трансмастоидальным и трансканальным) доступом с сохранением задней стенки наружного слухового прохода. Данные виды хирургического вмешательства выполнены в 120 (58,8%) случаях: в 37,0% – при

Таблица 2

Распространение холестеатомы в зависимости от ее типа

Распространение холестеатомы	Тип холестеатомы							
	Первичная				*p*	Вторичная		*p*
	синуса		натянутой части					
	N (100)	*n*, %	*N* (87)	*n*, %		*N* (17)	*n*, %	
Только тимпанальная полость	49	49,0	61	70,1	<0,05	3	17,6	>0,05
Тимпанальная полость+аттик	14	14,0	9	10,3	>0,05	8	47,1	<0,01
Тимпанальная полость+ + аттик + антрум	31	31,0	11	12,6	<0,05	6	35,3	>0,05, <0,05
Тимпанальная полость +аттик + антрум+ сосцевидный отросток	6	6,0	4	4,6	>0,05	0	0	<0,05
Каменистая часть височной кости	0	0	2	2,3	<0,05	0	0	<0,05

Примечание: *N* – абсолютное число случаев, *n* – % от числа пациентов в группе, *p* – степень достоверности отличий.

Таблица 3

Состояние оссикулярной цепи при разных типах холестеатомы натянутой части

Состояние оссикулярной цепи	Тип холестеатомы							
	Первичная				*p*	Вторичная		*p*
	синуса		натянутой части					
	N (100)	*n*, %	*N* (87)	*n*, %		*N* (17)	*n*, %	
Интактна	26	26,0	24	27,6	>0,05	6	35,3	<0,05
Деструкция с сохранным стременем	32	32,0	35	40,2	>0,05	10	58,8	<0,05
Только подножная пластинка	42	42,0	28	32,2	>0,05	1	5,9	<0,01

Таблица 4

Виды оперативного вмешательства

Виды хирургического вмешательства	Тип холестеатомы					
	Первичная				Вторичная	
	синуса		натянутой части			
	N (100)	*n*, %	*N* (87)	*n*, %	*N* (17)	*n*, %
Модифицированная радикальная операция ($N = 78$, $n = 38{,}2\%$)	37	37,0	39	44,8	2	11,8
Закрытый тип тимпанопластики ($N = 120$, $n = 58{,}8\%$)	61	61,0	44	50,6	15	88,2
Общеполостная санирующая операция ($N = 4$, $n = 2{,}0\%$)	2	2,0	2	2,3	–	–
Расширенная радикальная операция + + транслабиринтный подход к верхушке пирамиды ($N = 1$, $n = 0{,}5\%$)	–	–	1	1,1	–	–
Расширенная радикальная операция + инфракохлеарный подход к верхушке пирамиды ($N = 1$, $n = 0{,}5\%$)	–	–	1	1,1	–	–

холестеатоме синуса, в 44,8% – собственно натянутой части, в 88,2% – вторичной приобретенной холестеатоме (табл. 4). Открытая тимпанопластика, или модифицированная радикальная операция, осуществлена у 78 (38,2%) больных: 37,0% – в случае холестеатомы синуса, 44,8% – натянутой части и лишь в 11,8% – вторичной холестеатомы. Общеполостная санирующая операция с отграничением устья слуховой трубы от трепанационной полости выполнена у 4 пациентов с первичной приобретенной холестеатомой при ее экстенсивном росте и высокой степени потери звуковосприятия (дооперационный уровень костной проводимости в диапазоне разговорных частот ≥ 60 дБ). У пациента с супралабиринтной холестеатомой пирамиды височной кости по классификации M. Sanna [4] произведена расширенная радикальная операция транслабиринтным доступом к верхушке пирамиды без облитерации трепанационной полости аутотканями. Одному больному с инфралабиритной апикальной холестеатомой пирамиды височной кости с интактной капсулой улитки удалось осуществить расширенную радикальную операцию с инфракохлеарным подходом и последующей тимпанопластикой III типа.

Оценка функционального результата операции выполнялась нами путем сравнения средних значений уровня воздушного звукопроведения (ВП) и костно-воздушного интервала (КВИ) на частотах 0,5; 1; 2 кГц на этапе до операции и на разных сроках послеоперационного наблюдения (табл. 5).

Наибольшая степень утраты функции слуха до операции отмечена у пациентов со вторичной приобретенной холестеатомой: среднее значение ВП – 51,1 дБ; КВИ – 35,7 дБ. В этой группе зарегистрирована и относительно худшая динамика прироста слуха. Лучший функциональный результат был получен в случаях холестеатомы синуса. В то же время у пациентов всех групп отмечалась тенденция ухудшения слуха с увеличением времени, прошедшего после операции.

Таблица 5

Функциональный результат операции

Тип холестеатомы	Средние значения уровня воздушного звукопроведения, дБ						
	До операции	Сроки наблюдения, месяцы					
		6–12	12–24	24–36	36–48	48–60	60–72
Синуса	46,5	24,6	26,0	26,9	27,3	28,0	30,2
Натянутой части	50,2	28,3	30,9	32,2	34,1	35,4	35,8
Вторичная	51,1	28,9	31,6	34,0	36,4	38,4	39,0
p	>0,05	<0,01	<0,01	<0,01	<0,05	<0,05	<0,05
Тип холестеатомы	Средние значения КВИ, дБ						
	До операции	Сроки наблюдения, месяцы					
		6–12	12–24	24–36	36–48	48–60	60–72
Синуса	31,1	10,2	10,6	11,5	11,9	12,6	15,2
Натянутой части	34,0	14,4	15,7	16,8	17,9	20,0	22,5
Вторичная	35,7	15,7	18,2	20,9	23,0	26,1	28,2
p	>0,05	<0,01	<0,01	<0,01	<0,05	<0,05	<0,05

Ревизионное хирургическое вмешательство на разных сроках после операции выполнено у 35 больных (17,2%). Основанием для него послужили неудовлетворительный морфологический и функциональный результаты, наличие мягкотканого образования в тимпанальной и (или) мастоидальной полости на серии компьютерных томограмм и (или) высокоинтенсивного сигнала ДВ МРТ. В ряде случаев плановая ревизионная операция для исключения формирования резидуальной холестеатомы проводилась при позитивном исходе хирургического лечения и отсутствии патологических изменений по результатам радиологического исследования.

В целом рецидив холестеатомы, включая обе ее формы – резидуальную и рекуррентную, выявлен в 31 (15,2%) случае. При этом частота резидуальной патологии при первичной приобретенной холестеатоме синуса, собственно натянутой части и вторичной холестеатоме составила 9,0; 11,5 и 17,6% соответственно (табл. 6). Наибольшее число случаев рекуррентной холестеатомы – 8,0% – наблюдалось у больных с холестеатомой собственно натянутой части. У пациентов со вторичной холестеатомой рекуррентная холестеатома за весь период последующего наблюдения не обнаружена.

Динамическое послеоперационное обследование прооперированных пациентов показало, что наиболее часто резидуальная холестеатома при всех ее типах обнаруживается через 4–5 лет после первичной операции – 4,6% от числа больных, наблюдаемых на конец года (табл. 7), в то время как рекуррентная патология достигает пика в течение 2 лет – 2,9%.

Обсуждение результатов. В зависимости от точки первоначального роста M. Tos, H. Sudhoff и T. Lau разделяли первичную приобретенную холестеатому на два типа: холестеатому рассла-

Таблица 6

Частота рецидива холестеатомы в зависимости от ее типа

Рецидив холестеатомы	Тип холестеатомы							
	Первичная				*p*	Вторичная		*p*
	синуса		натянутой части					
	N (100)	*n*, %	*N* (87)	*n*, %		*N* (17)	*n*, %	
Резидуальная	9	9,0	10	11,5	>0,05	3	17,6	<0,01
Рекуррентная	2	2,0	7	8,0	<0,01	0	0	
Всего	11	11,0	17	19,5	<0,05	3	17,6	<0,01

Таблица 7

Частота рецидива холестеатомы в зависимости от сроков наблюдения

Параметр	Сроки наблюдения, месяцы					
	6–12	12–24	24–36	36–48	48–60	60–72
	Количество пациентов					
	204	191	163	141	130	118
Резидуальная						
N	2	3	4	5	6	4
n, %	1,0	1,5	2,0	2,5	2,9	2,3
n_1, %	1,0	1,6	2,5	3,5	4,6	3,4
p		>0,05	<0,05	<0,05	<0,05	<0,05
Рекуррентная						
N	1	6	2	–	–	–
n, %	0,5	2,9	1,0			
n_1, %	0,5	3,1	1,2			
p		<0,05	<0,05			

Примечание: *N* – абсолютное число случаев рецидива, *n* – % от общего числа пациентов, n_1 – % от числа наблюдаемых, *p* – степень достоверности отличий частоты рецидива холестеатомы.

бленной части (аттикальный тип) и холестеатому натянутой части (мезотимпанальный тип) [1–3]. В свою очередь, мезотимпанальная холестеатома подразделяется на два подвида: холестеатому синуса с первичной ретракцией задневерхнего квадранта натянутой части барабанной перепонки и холестеатому собственно натянутой части с первичной ретракцией всего натянутого отдела [1–3]. Такая классификация важна для понимания природы, прогноза, применяемых хирургических методов и результатов лечения.

Холестеатома синуса формируется из задневерхней ретракции (перфорации) натянутой части барабанной перепонки и первично поражает стапедиальную нишу и тимпанальный синус. Далее она может распространяться вдоль канала лицевого нерва, медиальнее длинного отростка и тела наковальни в задний аттик и антрум, оставляя передние отделы тимпанальной полости и аттика интактными. Понимание патогенеза этого процесса объясняет высокую частоту деструкции суперструктур стремени при холестеатоме синуса – 42% по нашим наблюдениям, а также необходимость тщательной ревизии ниши окна преддверия и синусов ретротимпанума в ходе операции. Согласно результатам данной работы формирование резидуальной холестеатомы выявлено у 9 (9,0%) пациентов этой группы: у 5 (5,0%) – в области ниши овального окна, 1 (1,0%) – дигесценции канала лицевого нерва и 4 (4,0%) – тимпанальном синусе. Выполнение ряда хирургических манипуляций – удаление костного массива задней стенки наружного слухового прохода до уровня канала лицевого нерва, рассечение сухожилия стремени (при его наличии), удаление пирамидального отростка – дает хороший обзор стапедиальной ниши и верхних отделов тимпанального синуса, что позволяет санировать последний под визуальным контролем при малых его размерах. При глубоком тимпанальном синусе удаление костного массива нисходящего отдела канала лицевого нерва со стороны тимпанальной полости, резекция шиловидного комплекса и видеоэндоскопическая поддержка позволяют полностью элиминировать холестеатомный матрикс трансканально с сохранением задней стенки наружного слухового прохода. В ряде случаев при заднемедиальном распространении тимпанального синуса по отношению к каналу лицевого нерва нами использовался смешанный доступ, когда трансмастоидально удалялась костная ткань в треугольнике, ограниченном спереди каналом лицевого нерва, сзади сверху горизонтальным полукружным каналом, сзади снизу задним полукружным каналом [5]. Как правило, применение таких хирургических приемов содействует улучшению визуализации холестеатомы, полной ее резекции под зрительным контролем с сохранением задней стенки наружного слухового прохода, что улучшает функциональный результат операции и ликвидирует проблемы открытой трепанационной полости в последующем. В то же время трудность удаления холестеатомного матрикса с подвижной подножной пластинки стремени, особенно в случаях нависания лицевого нерва, лишенного костной стенки, над окном преддверия, сложность дифференциации периматрикса от периневрия, отсутствие уверенности

в полной элиминации холестеатомы из клеток сосцевидной полости требуют, по выражению C. Kuo et al., придерживаться тактики «здорового консерватизма» и тщательно взвешивать недостатки и преимущества «открытых» способов операции в таких случаях [6].

Трудности хирургического лечения холестеатомы собственно натянутой части обусловлены ее патогенезом. Она развивается из ретракции (перфорации) всей натянутой части, охватывающей как нижнюю, так и переднюю часть тимпанальной мембраны. В большинстве случаев холестеатомный матрикс выстилает всю тимпанальную полость, включая гипотимпанум и тубарное устье. Впоследствии медиальнее складок молоточка она может распространяться по направлению к переднему аттику, захватывая переднее молоточковое пространство и надтубарный карман, и заднему аттику и далее в полость сосцевидного отростка. Сложность полной резекции холестеатомы из всех отделов тимпанальной полости обусловливает более частое использование «открытых» операций у этой серии пациентов в нашем исследовании – 49,4%. Кроме того, Palva и Makinen отмечали, что часть «нормальной» слизистой оболочки на значительном расстоянии от видимой границы холестеатомы по факту содержит клетки ороговевающего эпителия, оставление которых за реконструированной тимпанальной мембраной ведет к рецидиву заболевания [7]. Учитывая возможность роста холестеатомы в эпитимпанум, при этом типе холестеатомы часто возникает необходимость удаления наковальни и резекции головки молоточка, даже при интактной оссикулярной цепи, что сказывается на функциональном результате операции. У 16 (18,4%) больных группы холестеатомным процессом был поражен передний эпитимпанум. Для санации этого отдела, помимо удаления части оссикулярной цепи, необходимо резецировать поперечный гребень с его перпендикулярной ножкой, складку и, в ряде случаев, сухожилие мышцы, напрягающей барабанную перепонку [8]. У одного пациента с холестеатомой переднего молоточкового пространства отмечались деструкция костной стенки в области коленчатого узла и распространение процесса через лабиринтный отдел лицевого нерва в область верхушки пирамиды. Этому больному была выполнена расширенная радикальная операция с лабиринтэктомией и транслабиринтным доступом к верхушке. Врастание холестеатомы в гипотимпанум зафиксировано у большинства больных (78,1%) с холестеатомой собственно натянутой части барабанной перепонки. В одном случае через пневматизированные инфралабиринтные клетки отмечалось врастание холестеатомы в пирамиду височной кости с сохранением целостности капсулы улитки. В этом примере произведено расширенное санирующее вмешательство с удалением костной ткани в пространстве между каналом сонной артерии спереди, улиткой сверху, лицевым нервом сзади и луковицей яремной вены снизу и проведением тимпанопластики III типа. Учитывая сложность и опасность удаления холестеатомного матрикса с сосудисто-нервных образований среднего уха, особенно в условиях перилимфореи, мы не проводили облитерацию трепанационной полости аутотканями в этих случаях. Мы считаем, что формирование открытой полости с одномоментным пластическим расширением наружного слухового прохода способствует в последующем самоочищению полости, возможности ведения ее под визуальным контролем и, следовательно, уменьшает риск развития рецидива заболевания [9].

Остается открытым вопрос значительной частоты рекуррентного заболевания у пациентов с холестеатомой собственно натянутой части барабанной перепонки, обусловленной стойкой тубарной дисфункцией. Использование более жестких материалов для мирингопластики, реконструкция удаленных костных массивов лишь частично решают эту задачу [10–12]. Создание дополнительных путей вентиляции отделов среднего уха, пластическое расширение тимпанального устья слуховой трубы за счет удаления костной стенки полуканала мышцы, напрягающей барабанную перепонку, и редукции мышцы, по нашему мнению, более эффективны у таких больных [13, 14].

Многолетние исследования патоморфологии холестеатомы натянутой части барабанной перепонки позволили обнаружить иной тип ее формирования – за счет роста эпидермиса с краев перфорации тимпанальной мембраны на ее внутреннюю поверхность, – так называемую, вторичную приобретенную холестеатому. Еще T. Palva в 1982 г., M. Wayoff в 1987 г. описывали процессы эпидермизации тимпанальной полости за счет миграции эпителия с краев перфорации барабанной перепонки [14, 15]. В то же время клинически различить эти механизмы было достаточно сложно. Исследования 2013 г. Y. Yamamoto и др. определили три отомикроскопических критерия, характерных для вторичной холестеатомы натянутой части: центральная перфорация утолщенной барабанной перепонки с тупыми краями, продолжающаяся эпителиальная инвазия с краев перфорации на внутреннюю поверхность тимпанальной мембраны, отсутствие адгезии непосредственно между мембраной и промонториумом [16]. Согласно этим критериям мы выделили 17 пациентов со вторичной холестеатомой натянутой части барабанной перепонки. У всех больных группы в анамнезе отмечались

рецидивирующий хронический гнойный средний отит с раннего детства, отсутствие гноетечения в течение длительного времени. Средний возраст пациентов был значительно выше, чем в случаях первичной приобретенной холестеатомы, и составлял 59,4 года, что свидетельствует о необходимости длительного времени для развития заболевания. Главной хирургической находкой у всех больных явилось присутствие тимпаносклеротического процесса той или иной степени выраженности и локализации. Ранние исследования, посвященные патоморфологии холестеатомы, описывали, что миграция эпидермиса останавливается, когда имеется контакт с другими видами эпителия. Но иммуногистохимические опыты медицинского университета Niigata, Япония, работы И. И. Чернушевича, Р. Р. Миниахметовой, проведенные в нашем институте, показали, что длительное хроническое воспаление с развитием тимпаносклероза может повреждать цилиндрический эпителий и способствовать распространению эпидермиса за пределы плоскоклеточно-слизистого соединения, а пролиферативная активность ороговевающего эпителия содействует его врастанию в тимпанальную полость [16–18]. По результатам настоящей работы, лишь у 3 (17,6%) из 17 больных вторичная холестеатома ограничивалась только промонториальной стенкой, без вовлечения окружающих структур. В остальных случаях эпидермис поражал сухожилие мышцы, напрягающей барабанную перепонку, служащей каркасом для дальнейшего распространения холестеатомы. Это обусловливает необходимость резекции сухожилия в ходе операции для предотвращения развития рецидива заболевания. Помимо этого, мы отмечали рост холестеатомы медиальнее длинного отростка и тела наковальни в аттик и далее в сосцевидную полость. Такое ее распространение аналогично процессу при первичном поражении. Но в отличие от первичного заболевания в случаях вторичной холестеатомы натянутой части у большинства пациентов суперструктуры стремени были сохранны, что косвенно подтверждает разницу патогенеза между двумя типами процесса. Процент развития резидуального заболевания у этой группы пациентов был достаточно высок – 17,6%, что указывает на необходимость не только тщательной ревизии полостей среднего уха, резекции сухожилия мышцы, напрягающей барабанную перепонку, но и удаления очагов тимпаносклероза, служащих проводником холестеатомы. Нельзя не отметить и относительно низкую функциональную эффективность хирургического лечения у этой категории больных. Зачастую это было обусловлено фиксацией подножной пластинки стремени тимпаносклерозом и невозможностью проведения оссикулярной реконструкции по типу стапедопластики в условиях холестеатомного процесса.

Проблема рецидива холестеатомы, несмотря на соблюдение адекватной хирургической техники, остается приоритетной в современной отиатрии. Максимально длительный период наблюдения больных, необходимость проведения ревизионного вмешательства в настоящее время не оспаривается ни одной из ведущих отохирургических школ [19]. Ограниченный период послеоперационного ведения пациентов в данной работе – от 12 до 72 месяцев – показал максимум выявления резидуального заболевания через 5 лет после проведения первичного вмешательства. Тем не менее наши наблюдения больных с рецидивом холестеатомы, ранее прооперированных в других клиниках, и мировой опыт демонстрируют возможность формирования резидуального процесса через 10, 15 и даже 30 и более лет [20]. Учитывая эту специфику холестеатомы, а также недостаточную чувствительность и специфичность инструментальных и радиологических методов исследования, мы настаиваем на максимально длительном динамическом послеоперационном наблюдении больных с холестеатомой среднего уха [13, 21]. Комплексное обследование пациентов с использованием МСКТ височных костей высокого разрешения, а при необходимости ДВ МРТ головного мозга, не менее одного раза в год, по нашему мнению, является необходимым. При отсутствии картины, подозрительной на рецидив холестеатомы, мы предлагаем проведение контрольной МРТ головного мозга в DWI-режиме через 6–12 месяцев. Наличие одного из признаков, подозрительных на рецидив заболевания, является показанием к хирургической ревизии.

Выводы

Из общего числа больных с холестеатомой натянутой части барабанной перепонки наиболее часто отмечается ее первичная форма – 91,7%, при этом холестеатомы синуса и собственно натянутой части обнаруживаются в 49,0 и 42,6% соответственно.

Точкой первоначального роста ограничивается 49,0% первичной холестеатомы синуса, 70,1% – первичной холестеатомы собственно натянутой части барабанной перепонки и 17,6% – вторичной мезотимпанальной холестеатомы. В то же время поражение пирамиды височной кости выявлено лишь при первичной холестеатоме натянутой части – 2,3% группы.

Деструкция оссикулярной цепи с разрушением суперструктур стремени наиболее часто (42,0%) отмечается при первичной холестеатоме синуса, в то время как худший функцио-

нальный результат регистрируется при вторичной холестеатоме, что обусловливается высокой частой фиксацией подножной пластинки тимпаносклерозом.

При вторичной приобретенной холестеатоме натянутой части барабанной перепонки в 100% случаях ее проводником являются очаги тимпаносклероза.

Объем оперативного вмешательства должен определяться не только локализацией первичной точки роста холестеатомы, но и пониманием патогенеза ее дальнейшего роста и сопутствующих патологических состояний, а следовательно, в каждом отдельном случае подбираться индивидуально.

Частота формирования резидуальной холестеатомы возрастает с увеличением сроков, прошедших после операции, что требует максимально длительного наблюдения прооперированных больных и разработки четкой стратегии послеоперационного наблюдения. Проблема рекуррентной патологии на фоне стойкой тубарной деструкции наиболее часто возникает при холестеатоме собственно натянутой части барабанной перепонки (8,0%) и нуждается в разработке методов ее депрессии.

ЛИТЕРАТУРА

1. Lau T., Tos M. Treatment of sinus cholesteatoma. Long-term results and recurrence rate // Arch. Otolaryngol. Head Neck Surg. 1988. Vol. 114, N 12. P. 1428–1434.
2. Lau T., Tos M. Tensa retraction cholesteatoma: treatment and long-term results // Jurn. Laryngol. Otol. 1989. Vol. 103, N 2. P. 149–157.
3. Sudhoff H., Tos M. Pathogenesis of sinus cholesteatoma // Eur. Arch Otorhinolaryngol. 2007. Vol. 264, N 10. P. 1137–1143.
4. Sanna M., Pandya Y., Mancini F., Sequino G., Piccirillo E. Petrous bone cholesteatoma: classification, management and review of the literature // Audiol. Neurootol. 2010. N 2. P. 206–211.
5. Бокучава Т. А., Аникин И. А. Анатомо-морфологическое обоснование трансмастоидального ретрофациального подхода к тимпанальному синусу // Рос. оториноларингология. 2013. № 6. С. 10–15.
6. Kuo C., Shiao A., Liao W., Ho C., Lien C. How long is long enough to follow up children after cholesteatoma surgery? A 29-year study // Laryngoscope. 2012. Vol. 122, N 11. P. 2568–2573.
7. Palva T., Makinen J. Why does middle ear cholesteatoma recur? Histopathologic observation // Arch Otolaryngol. 1983. Vol. 109. P. 513–518.
8. Бокучава Т. А., Аникин И. А. Особенности хирургического лечения больных с аттикальной холестеатомой // Рос. оториноларингология. 2014. № 6. С. 3–6.
9. Аникин И. А., Хамгушкеева Н. Н., Бокучава Т. А. Клинические наблюдения больных с холестеатомой пирамиды височной кости // Рос. оториноларингология. 2016. № 3. С. 16–23.
10. Anderson J., Cayé-Thomasen. P, Tos M. A comparison of cartilage palisades and fascia in tympanoplasty after surgery for sinus or tensa retraction cholesteatoma in children // Otol. Neurotol. 2004. N 25. P. 856–863.
11. Albirmawy O. Ring versus „Mercedes-Benz“ cartilage-perichondrium graft tympanoplasty in management of pars tensa cholesteatoma // Jurn. Laryngol. Otol. 2011. Vol. 125. P. 1232–1238.
12. Mohamad S. Khan I., Hussain S. Is cartilage tympanoplasty more effective than fascia tympanoplasty? A systematic review // Otol. Neurotol. 2012. Vol. 33, N 5. P. 699–705.
13. Бокучава Т. А., Аникин И. А. Показания для длительной вентиляции барабанной полости у больных с хроническим гнойным средним отитом, ранее перенесших радикальную операцию // Рос. оториноларингология. 2011. № 2 (51). С. 46–54.
14. Аникин И. А., Бокучава Т. А., Хамгушкеева Н. Н., Ильин С. Н., Мустивый И. Ф. Ревизионное хирургическое вмешательство у больных с хроническим гнойным средним отитом с холестеатомой, перенесших санирующую операцию с тимпанопластикой // Рос. оториноларингология. 2017. № 1 (86). С. 9–20.
15. Palva T., Karma P., Makinen J. The invasion theory. In Sade J, editor. Cholesteatoma and mastoid surgery. Proceedings of the 2nd International Conference. Amsterdam: Kugler Publications. 1982. P. 249–264.
16. Wayoff M., Charachon R., Roulleau P., Lachev G., Deguire C. Surgical treatment of middle ear cholesteatoma. Basel: Karger, 1987. P. 12–64.
17. Yamamoto Y., Takahashi K., Morita Y., Takahashi S. Clinical behavior and pathogenesis of secondary acquired cholesteatoma with a tympanic membrane perforation // Acta Oto-Laryngologica. 2013. Vol. 133. P. 1035–1039.
18. Чернушевич И. И., Аникин И. А., Полшкова Л. В. Интраоперационные находки и тактика хирургического лечения больных тимпаносклерозом // Рос. оториноларингология. 2010. № 2. С. 129–135.
19. Миниахметова Р. Р. Сывороточные маркеры костного обмена при хроническом гнойном среднем отите с тимпаносклерозом // Рос. оториноларингология. 2010. № 1. С. 78–86.
20. Tomlin J., Chang D., McCutcheon B., Harris J. Surgical technique and recurrence in cholesteatoma: a meta-analysis // AudiolNeurootol. 2013. Vol. 18, N 3. P. 135–142.
21. Neudert M., Lailach S., Lasurashvili N., Kemper M., Beleites T., Zahnert T. Cholesteatoma recidivism: comparison of three different surgical techniques // Otol. Neurotol. 2014. Vol. 35, N 10. P. 1801–1808.
22. Egmond S., Stegeman I., Grolman W., Aarts M. A. Systematic Review of Non-Echo Planar Diffusion-Weighted Magnetic Resonance Imaging for Detection of Primary and Postoperative Cholesteatoma // Otolaryngol. Head Neck Surg. 2015. Vol. 154, N 2. P. 233–240.

Аникин Игорь Анатольевич – докт. мед. наук, профессор, руководитель отдела разработки и внедрения высокотехнологичных методов лечения Санкт-Петербургского НИИ уха, горла, носа и речи. Россия, 190013, Санкт-Петербург, ул. Бронницкая, д. 9; тел. 8 (812) 575-94-47, e-mail: dr-anikin@mail.ru

Бокучава Татьяна Анатольевна – канд. мед. наук, зав. оториноларингологическим отделением Мурманской областной клинической больницы им. П. А. Баяндина. Россия, 183035, г. Мурманск, ул. Академика Павлова, д. 6; тел. 8 (815) 225-70-48, e-mail: dr-bokuchava@mail.ru

Хамгушкеева Наталия Николаевна – кандидат медицинских наук, научный сотрудник отдела разработки и внедрения высокотехнологичных методов лечения Санкт-Петербургского НИИ уха, горла, носа и речи. 190013, Санкт-Петербург, ул. Бронницкая, д. 9; тел. 8(921) 779-76-22, e-mail: nataliyalor@gmail.com

REFERENCES

1. Lau T., Tos M. Treatment of sinus cholesteatoma. Long-term results and recurrence rate. *Arch Otolaryngol. Head Neck Surg*. 1988; 114(12): 1428–1434.
2. Lau T., Tos M. Tensa retraction cholesteatoma: treatment and long-term results. *Jurn. Laryngol. Otol*. 1989; 103(2): 149–157.
3. Sudhoff H., Tos M. Pathogenesis of sinus cholesteatoma. *Eur. Arch Otorhinolaryngol.* 2007; 264(10): 1137–1143.
4. Sanna M., Pandya Y., Mancini F., Sequino G., Piccirillo E. Petrous bone cholesteatoma: classification, management and review of the literature. *Audiol. Neurootol*. 2010; 2; 206–211.
5. Bokuchava T. A., Anikin I. A. Anatomo-morfologicheskoe obosnovanie transmastoidal'nogo retrofatsial'nogo podkhoda k timpanal'nomu sinusu [Anatomical and morphological substantiation of transmastoid retrofacial approach to the tympanic sinus]. *Rossiiskaya otorinolaringologiya*. 2013; 6: 10–15 (in Russian).
6. Kuo C., Shiao A., Liao W., Ho C., Lien C. How long is long enough to follow up children after cholesteatoma surgery? A 29-year study. *Laryngoscope*. 2012; 122(11): 2568–2573.
7. Palva T., Makinen J. Why does middle ear cholesteatoma recur? Histopathologic observation. *Arch Otolaryngol*. 1983; 109: 513–518.
8. Bokuchava T. A., Anikin I. A. Osobennosti khirurgicheskogo lecheniya bol'nykh s attikal'noi kholesteatomoi [The specific features of surgical treatment of patients with attic cholesteatoma]. *Rossiiskaya otorinolaringologiya*. 2014; 6; 3–6 (in Russian).
9. Anikin I. A., Khamgushkeeva N. N., Bokuchava T. A. Klinicheskie nablyudeniya bol'nykh s kholesteatomoi piramidy visochnoi kosti [Clinical observations of patients with the petrous pyramid cholesteatoma]. *Rossiiskaya otorinolaringologiya.* 2016; 3; 16–23 (in Russian).
10. Anderson J., Cayé-Thomasen. P, Tos M. A comparison of cartilage palisades and fascia in tympanoplasty after surgery for sinus or tensa retraction cholesteatoma in children. *Otol. Neurotol.* 2004; 25: 856-63.
11. Albirmawy O. Ring versus 'Mercedes-Benz' cartilage-perichondrium graft tympanoplasty in management of pars tensa cholesteatoma. *Jurn. Laryngol. Otol*. 2011; 125: 1232-1238.
12. Mohamad S. Khan I., Hussain S. Is cartilage tympanoplasty more effective than fascia tympanoplasty? A systematic review. *Otol. Neurotol*. 2012; 33(5): 699–705.
13. Bokuchava T. A., Anikin I. A. Pokazaniya dlya dlitel'noi ventilyatsii barabannoi polosti u bol'nykh s khronicheskim gnoinym srednim otitom, ranee perenesshikh radikal'nuyu operatsiyu [Indications for the prolonged tympanic cavity ventilation in patients with chronic otitis media after radical surgery]. *Rossiiskaya otorinolaringologiya*. 2011; 2 (51): 46–54 (in Russian).
14. Anikin I. A., Bokuchava T. A., Khamgushkeeva N. N., Il'in C. N., Mustivyi I. F. Revizionnoe khirurgicheskoe vmeshatel'stvo u bol'nykh s khronicheskim gnoinym srednim otitom s kholesteatomoi, perenesshikh saniruyushchuyu operatsiyu s timpanoplastikoi [The revision surgical intervention in patients with chronic suppurative otitis media with cholesteatoma after sanitizing surgery with tympanoplasty]. *Rossiiskaya otorinolaringologiya*. 2017; 1 (86): 9-20 (in Russian).
15. Palva T., Karma P., Makinen J. The invasion theory. In Sade J, editor. Cholesteatoma and mastoid surgery. Proceedings of the 2nd International Conference. Amsterdam: Kugler Publications. 1982; 249–264.
16. Wayofff M., Charachon R., Roulleau P., Lachev G., Deguire C. Surgical treatment of middle ear cholesteatoma. Basel: Karger. 1987. 12–64.
17. Yamamoto Y., Takahashi K., Morita Y., Takahashi S. Clinical behavior and pathogenesis of secondary acquired cholesteatoma with a tympanic membrane perforation. *Acta Oto-Laryngologica*. 2013; 133: 1035–1039.
18. Chernushevich I. I., Anikin I. A., Polshkova L. V. Intraoperatsionnye nakhodki i taktika khirurgicheskogo lecheniya bol'nykh timpanosklerozom [Intraoperative findings and the approach to surgical treatment of patients with tympanosclerosis]. *Rossiiskaya otorinolaringologiya*. 2010; 2; 129-135.
19. Miniakhmetova R. R. Syvorotochnye markery kostnogo obmena pri khronicheskom gnoinom srednem otite s timpanosklerozom [Serum markers of bone turnover in chronic suppurative otitis media with tympanosclerosis]. *Rossiiskaya otorinolaringologiya.* 2010; 1: 78–86 (in Russian).
20. Tomlin J., Chang D., McCutcheon B., Harris J. Surgical technique and recurrence in cholesteatoma: a meta-analysis. *Audiol. Neurootol*. 2013; 18(3): 135-42.
21. Neudert M., Lailach S., Lasurashvili N., Kemper M., Beleites T., Zahnert T. Cholesteatoma recidivism: comparison of three different surgical techniques. *Otol. Neurotol*. 2014; 35(10):1801-8.
22. Egmond S., Stegeman I., Grolman W., Aarts M. A. Systematic Review of Non-Echo Planar Diffusion-Weighted Magnetic Resonance Imaging for Detection of Primary and Postoperative Cholesteatoma. *Otolaryngol. Head Neck Surg.* 2015; 154(2): 233–240.

Igor' Anatol'evich Anikin – MD, Professor, Head of the Department of Development and Implementation of High-Technology Treatment Methods of Saint Petersburg Research Institute of Ear, Throat, Nose and Speech. Russia, 190013, Saint Petersburg, 9, Bronnitskaia str., tel.: 8 (812) -575-94-47, e-mail: dr-anikin@mail.ru

Tat'yana Anatol'evna Bokuchava – MD Candidate, Head of Otorhinolaryngology Department of Murmansk Regional Clinical Hospital named after P. A. Bajandin, Russia, 183035, Murmansk, 6, Akademika Pavlova str., tel.: 8 (815)-225-70-48, e-mail: dr-bokuchava@mail.ru

Nataliya Nikolaevna Khamgushkeeva – MD Candidate, research associate of the Department of Development and Implementation of High-Technology Treatment Methods of Saint Petersburg Research Institute of Ear, Throat, Nose and Speech. Russia, 190013, Saint Petersburg, 9, Bronnitskaia str., tel.: 8 (921)-779-76-22, e-mail: nataliyalor@gmail.com

УДК 616.22-009.12-031.4-089.819.5 doi: 10.18692/1810-4800-2017-5-19-23

НОВЫЕ ВОЗМОЖНОСТИ ХИРУРГИЧЕСКОГО ВОССТАНОВЛЕНИЯ ДЫХАТЕЛЬНОЙ ФУНКЦИИ ПРИ ДВУСТОРОННИХ ПАРАЛИТИЧЕСКИХ СТЕНОЗАХ ГОРТАНИ

Виноградов В. В., Хорук С. М., Савенок А. В., Карпов А. В., Шапошник Э. Л.

ФГБУ «Научно-клинический центр оториноларингологии» Федерального медико-биологического агентства России», 123182, Москва, Россия
(Директор – член-корр. РАН, проф. Н. А. Дайхес)

ГБУ «Хабаровский филиал научно-клинического центра оториноларингологии» ФМБА России, 680009, г. Хабаровск, Россия
(Директор – С. М. Хорук)

THE NEW OPPORTUNITIES OF SURGICAL RECOVERY OF RESPIRATORY FUNCTION IN BILATERAL PARALYTIC LARYNGEAL STENOSIS

Vinogradov V. V., Khoruk S. M., Savenok A. V., Karpov A. V., Shaposhnik E. L.

Federal State Budgetary Institution "Clinical Research Centre for Otorhinolaryngology" to the Federal Medico-Biological Agency of the Russian Federation, Moscow, Russia

State Budgetary Institution Khabarovsk Branch of Clinical Research Centre of Otorhinolaryngology of the Federal Medico-Biological Agency of the Russian Federation, Khabarovsk, Russia

Цель исследования – повышение эффективности хирургического лечения пациентов с двусторонними паралитическими стенозами гортани.

В статье приведен опыт лечения пациентов с двусторонними послеоперационными паралитическими стенозами гортани. Авторы приводят описание и оценку клинической эффективности новой методики хирургической коррекции паралитических стенозов гортани. Проведен сравнительный анализ результатов лечения пациентов с данной патологией в зависимости от метода проведенной операции.

Ключевые слова: хронические паралитические стенозы гортани, эндоларингеальный доступ, эндоэкстраларингеальный доступ, латеропозиция.

Библиография: 11 источников.

The objective of the study is to improve the efficiency of surgical treatment of patients with bilateral paralytic laryngeal stenosis.

The article presents the experience of treatment of patients with bilateral post-surgical chronic paralytic laryngeal stenosis. The authors present description and assessment of clinical efficacy of the new method of paralytic laryngeal stenosis surgical treatment. The article provides the comparative analysis of the outcomes of therapy of the patients with such pathology depending of the surgery type.

Key words: chronic paralytic laryngeal stenosis, endolaryngeal access, endoextralaringeal access, lateroposition.

Bibliography: 11 sources.

Среди пациентов с заболеваниями гортани большое количество больных с паралитическими стенозами гортани. Основная причина патологии – хирургические вмешательства на органах шеи и грудной клетки (щитовидная железа, сонные артерии, пищевод, опухоли легких и средостения), приводящие к повреждению возвратных нервов [1–4]. Срединные стенозы в результате травм возвратных нервов приводят к нарушению основной функции гортани – функции внешнего дыхания [8].

Для расширения голосовой щели при двустороннем параличе голосовых складок уже существует более 50 хирургических методик, однако большинство из них имеют общий недостаток: восстанавливая функцию дыхания, приводят к ухудшению голосообразования [5].

Хирургические методы лечения можно разделить на дилятационные, эндоларингеальные и операции, выполняемые наружным доступом. Каждый метод, в свою очередь, делится еще на несколько подвидов и имеет свои показания и противопоказания [4, 6].

Цель хирургического лечения сводится к приданию латеропозиции одной голосовой складке либо к ее иссечению с голосовым отростком чер-

Рис. 1. I группа – эндоэкстраларингеальная латерофиксация односторонняя (до операции).

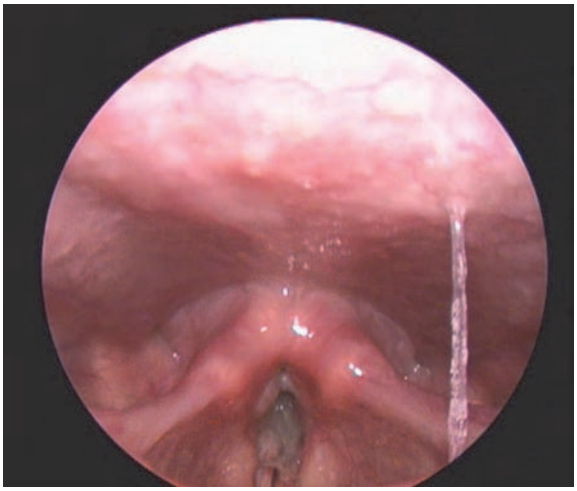

Рис. 2. I группа – 5-й день после операции.

Рис. 3. I группа – 14-й день после операции.

Рис. 4. III группа – двусторонняя эндоэкстраларингеальная латерофиксация голосовых складок (до операции).

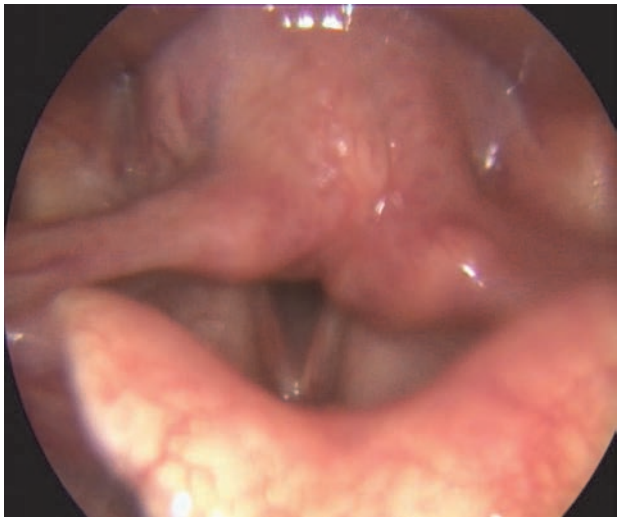

Рис. 5. III группа – 5-й день после операции.

Рис. 6. III группа –14-й день после операции.

паловидного хряща через разные подходы: эндоскопический, экстраларингеальный, эндоэкстраларингеальный и наружный, или открытый после вскрытия просвета гортани [5, 7].

Недостатком хирургических вмешательств с наружным доступом, которые осуществляются посредством рассечения щитовидного хряща с иссечением голосовой складки и голосового отростка черпаловидного хряща, является высокая травматичность. Длительное нахождение в послеоперационном периоде в просвете гортани эндопротеза-дилататора требует дополнительных хирургических манипуляций, что значительно удлиняет сроки лечения и тяжело переносится больными. В большом проценте случаев возможно формирование такого осложнения, как хондроперихондрит щитовидного хряща с исходом в хронический рубцовый стеноз гортани, требующий этапной хирургической реабилитации [8, 9].

Эндоларингеальные методики восстановления просвета голосовой щели приводят в большинстве случаев к формированию рубца на месте удаленной голосовой складки. Применение для выполнения хордаритеноидэктомии лазерного излучения приводит к формированию раневых ожоговых поверхностей в зоне воздействия, что, в свою очередь, ведет к образованию впоследствии рубцов [10].

Способы экстраларингеальной латерофиксации голосовой складки в большинстве случаев имеют временный положительный результат в связи с прорезыванием голосовой складки и возвращением ее в медиальное положение [11].

Цель исследования. Повышение эффективности хирургического лечения пациентов с двусторонними послеоперационными паралитическими стенозами гортани с использованием эндоэксталарингеальной методики оперативного вмешательства на гортани.

Пациенты и методы исследования. В период с 2011 по 2017 г. наблюдали 59 пациентов с двусторонним паралитическим стенозом гортани в возрасте от 30 до 67 лет (средний возраст 48,0±4,3 года). Из них – 53(91,5%) женщины и 6 (8,9%)мужчин. У всех пациентов причиной данной патологии являлись оперативные вмешательства на щитовидной железе. 40 (67,7%) пациентов поступали с трахеостомой для компенсации дыхательной функции.

Сторона выполняемого вмешательства определялась в предоперационном периоде совместно с фониатром со стробоскопическим исследованием гортани. Всем пациентам в пред- и послеоперационном периодах проводилась оценка ларингоскопической картины в динамике с оценкой средней площади голосовой щели с применением жесткого эндоскопа 90° и видеофиксацией полученных результатов.

В качестве сравнения были взяты оригинальная запатентованная методика эндоэкстраларингеальной латерофиксации голосовой складки и методика обычной латерофиксации голосовой складки.

В зависимости от методики проводимой операции по восстановлению дыхательной функции гортани больные были разделены на четыре группы. В I группе у 24 (40,6%) больных (рис. 1) проведена односторонняя эндоэкстраларингеальная латерофиксация голосовой складки (рис. 2, 3). Из них поступили уже с трахеостомой 18 пациентов. Во II группе 16 (27,2%) больным, из них 12 уже с наложенной трахеостомой, проводилась латерофиксация голосовой складки с одной стороны. В III группе у 10 (16,9%) больных (рис. 4) – 3 из них канюленосители – проведено оперативное лечение в объеме двусторонней эндоэкстраларингеальной латерофиксации голосовых складок (рис. 5, 6). И в IV группе 9 (15,3%) больным, 7 из которых были канюляры, выполнена двусторонняя латерофиксация голосовых складок. Результаты приведены в табл. 1.

Объективными критериями эффективности методик проведенных операций являлись показатели спирографии и значения средней площади голосовой щели до и после операции (табл. 1), третьим объективным показателем эффективности оперативного вмешательства являлась реаби-

Таблица 1

Показатели функции внешнего дыхания и просвета гортани

Показатель	I группа	II группа	III группа	IV группа
Количество пациентов *n*	24	16	10	9
Просвет гортани до операции, мм^2	До 30			
Просвет гортани после операции, мм^2	79	48	98	81
ФОЕ до лечения, л	2,9	2,8	3,0	2,9
ФОЕ после лечения, л	2,1	2,5	2,0	2,3

Таблица 2

Отдаленные результаты лечения пациентов

Показатель	I группа	II группа	III группа	IV группа
Количество пациентов *n*	24	16	10	9
Реабилитация, %	91,7	68,7	90	66,6
Рецидив, %	8,3	31,3	10	33,3

литация пациента и отсутствие рецидива стеноза в течение 1 года после операции (табл. 2).

В I группе наблюдалось наименьшее количество рецидивов стеноза гортани – 8,3%. Наибольшее количество рецидивов стеноза гортани наблюдалось у пациентов II и IV групп – 31,3 и 33,3% соответственно, что связано с прорезыванием лигатур в позднем послеоперационном периоде. Относительно высокий процент рецидива у пациентов III группы связан с более выраженным напряжением голосового аппарата гортани для успешной фонации и, как следствие, с прорезыванием лигатур и рецидивом стеноза.

В дооперационном периоде у пациентов всех групп имелся обструктивный тип нарушения вентиляции, обусловленный повышением аэродинамического сопротивления в гортани. Фиксировалось повышение воздушности легких с увеличением функциональной остаточной емкости (ФОЕ). Значимое увеличение средней площади голосовой щели в I и III группах – 79 и 98 мм^2 соответственно, а также уменьшение ФОЕ – 2,1 и 2,0 л соответственно – говорит о предпочтении данных методик относительно одно- или двусторонней латерализации голосовых складок при двусторонних паралитических стенозах гортани.

Выводы

Проанализированные методики хирургического лечения позволяют говорить о том, что односторонняя эндоэкстраларингеальная латерофиксация голосовой складки является перспективным методом в лечении паралитических послеоперационных стенозов гортани.

Использование данной методики, в сравнении с методом экстраларингеальной латерофиксации голосовой складки, позволяет уменьшить число послеоперационных рецидивов стеноза гортани до 8,3%.

Разработанная методика эндоэкстраларингеальной латерофиксации голосовой складки позволяет увеличить среднее значение функциональной остаточной емкости легких до 2,1 л.

ЛИТЕРАТУРА

1. Бабияк В. И., Накатис Я. А. Клиническая оториноларингология: руководство для врачей. СПб.: Гиппократ, 2005. 800 с.
2. Дайхес Н. А., Назарочкин Ю. В., Трофимов Е. И., Харитонов Д. А., Фуки Е. М. Профилактика нарушений иннервации гортани при лечении больных узловыми заболеваниями щитовидной железы: методические рекомендации. М.; Астрахань, 2007. 58 с.
3. Дерягин Н. И., Лепехина Т. В., Кокорина В. Э. К вопросу о тактике лечения больных с нарушениями двигательной иннервации гортани // Дальневосточный медицинский журн. 2002. № 1. С. 71–72.
4. Зенгер В. Г., Наседкин В. Д., Паршин В. Д. Хирургия повреждений гортани и трахеи. М.: Медкнига, 2007. 368 с.
5. Кокорина В. Э., Хорук С. М. Пути хирургического восстановления дыхания при двусторонних паралитических стенозах гортани // Дальневосточный медицинский журн. 2013. № 3. С. 95–97.
6. Паршин В. Д., Миланов Н. О., Трофимов Е. И. Реконструктивная хирургия и микрохирургия рубцовых стенозов трахеи. М.: ГЭОТАР-Медия, 2007. 136 с.
7. Петрова Л. Г., Романова Ж. Г., Чекан В. Л. Оптимизация лечения хронических стенозов гортани / Сб. науч.-практ. ст. Минск: Технопринт, 2003. С. 168–171.
8. Решульский С. С., Клочихин А. Л., Виноградов В. В. Новые возможности хирургического лечения хронических стенозов гортани и шейного отдела трахеи // Рос. оториноларингология. 2011. № 3. С. 128–131.
9. Grillo H. C. Surgery of the Trachea and Bronchi. London: BC Decker Inc. Hamilton, 2004. 882 p.
10. Amedee R. G., Mann W. J. A functional approach to lateral fixation in bilateral abductor cord paralysis // Otolarygol. Head Neck Surg. 1993. Vol. 985. P. 645–649.
11. Narcy P. Arytenoidopexy for laryngeal paralysis in children Int. Jurn. Pediatr. Otorhinolaryngol. 1995. Vol. 32. P. 101–102.

Виноградов Вячеслав Вячеславович – доктор медицинских наук, руководитель отдела ЛОР-онкологии ФГБУ «НКЦ оториноларингологии» ФМБА России. Россия, 123182, Москва, Волоколамское шоссе, д. 30, стр. 6; тел. 8(499) 968-69-21, e-mail: www2038@yandex.ru

Хорук Сергей Михайлович – директор Хабаровского филиала Научно-клинического центра оториноларингологии ФМБА России. Россия, 680009, г. Хабаровск, ул. Краснодарская, д. 9; тел. 8(4212)-757-600, e-mail: khoruk@mail.ru

Савенок Алина Владимировна – врач-фониатр Хабаровского филиала НКЦ оториноларингологии. Россия. 680009, г. Хабаровск, ул. Краснодарская, д. 9; тел. 8(4212) 757-600, e-mail: evgeniisavenok@mail.ru

Карпов Александр Владимирович – научный сотрудник Хабаровского филиала НКЦ оториноларингологии ФМБА России. Россия, 680009, г. Хабаровск, ул. Краснодарская, д. 9; тел. 8 (4212) 757-600, e-mail: elehtur@yandex.ru

Шапошник Эдуард Леонидович – кандидат медицинских наук, главный врач Хабаровского филиала ФГБУ «НКЦО» ФМБА России. Россия, 680009, г. Хабаровск, ул. Краснодарская, д. 9; тел.: 8 (4212) 757-611, 8-914-544-04-54, e-mail: doktor_ed@mail.ru

REFERENCES

1. Babiyak V. I., Nakatis Ya. A. Klinicheskaya otorinolaringologiya. Rukovodstvo dlya vrachei [Clinical otorhinolaryngology. Guidelines for doctors]. SPb: Gippokrat, 2005. 800 (in Russian).
2. Daikhes N. A., Nazarochkin Yu. V., Trofimov E. I., Kharitonov D. A., Fuki E. M. Profilaktika narushenii innervatsii gortani pri lechenii bol'nykh uzlovymi zabolevaniyami shchitovidnoi zhelezy: metodicheskie rekomendatsii [The prevention of larynx innervation disorders in treatment of patients with the nodal diseases of thyroid: Recommended practice]. M.; Astrakhan', 2007. 58 (in Russian).
3. Deryagin N. I., Lepekhina T. V., Kokorina V. E. K voprosu o taktike lecheniya bol'nykh s narusheniyami dvigatel'noi innervatsii gortani [To the problem of therapeutic approach to the patients with the disorders of neuromotor innervation of larynx]. *Dal'nevostochnyi meditsinskii zhurnal*. 2002; 1: 71–72 (in Russian).
4. Zenger V. G., Nasedkin V. D., Parshin V. D. Khirurgiya povrezhdenii gortani i trakhei [The surgery of larynx and trachea injury]. M.: Medkniga, 2007. 368 (in Russian).
5. Kokorina V. E., Khoruk S. M. Puti khirurgicheskogo vosstanovleniya dykhaniya pri dvustoronnikh paraliticheskikh stenozakh gortani [The ways of surgical respirogenesis in bilateral paralytic laryngeal stenosises]. *Dal'nevostochnyi meditsinskii zhurnal*. 2013; 3: 95–97 (in Russian).
6. Parshin V. D., Milanov N. O., Trofimov E. I. Rekonstruktivnaya khirurgiya i mikrokhirurgiya rubtsovykh stenozov trakhei [Reconstructive surgery and microsurgery of cicatrical stenosis of trachea]. M.: GEOTAR-Mediya, 2007. 136 (in Russian).
7. Petrova L. G., Romanova Zh. G., Chekan V. L. Optimizatsiya lecheniya khronicheskikh stenozov gortani. Sb. nauch.-prakt. st. [Optimization of chronic laryngeal stenosis treatment. Collection of scientific and practical articles] Minsk: Tekhnoprint, 2003. 168–171 (in Russian).
8. Reshul'skii S. S., Klochikhin A. L., Vinogradov V. V Novye vozmozhnosti khirurgicheskogo lecheniya khronicheskikh stenozov gortani i sheinogo otdela trakhei [The new opportunities in surgical treatment of chronic laryngeal and mid-tracheal stenosises]. *Rossiiskaya otorinolaringologiya*. 2011; 3: 128–131 (in Russian).
9. Grillo H. C. Surgery of the Trachea and Bronchi. London: BC Decker Inc. Hamilton, 2004. 882.
10. Amedee R. G., Mann W. J. A functional approach to lateral fixation in bilateral abductor cord paralysis. *Otolarygol. Head Neck Surg*. 1993; 985: 645–649.
11. Narcy P. Arytenoidopexy for laryngeal paralysis in children. *Int. Jurn. Pediatr. Otorhinolaryngol*. 1995; 32: 101–102.

Vyacheslav Vyacheslavovich Vinogradov – MD, Head of ENT-Oncology Department of Federal State Budgetary Institution Clinical Research Centre of Otorhinolaryngology of the Federal Medico-Biological Agency of the Russian Federation. Russia, 123182, Moscow, 30/6, Volokolamsk Shosse str., tel.: 8 (499)968-69-21, e-mail: www2038@yandex.ru

Sergei Mikhailovich Khoruk – Director of Khabarovsk Branch of Clinical Research Centre of Otorhinolaryngology of the Federal Medico-Biological Agency of the Russian Federation. Russia, 680009, Khabarovsk, 9, Krasnodarskaia str., tel.: 8 (4212)-757-600, e-mail: khoruk@mail.ru

Alina Vladimirovna Savenok – phoniatrist of Khabarovsk Branch of Clinical Research Centre of Otorhinolaryngology of the Federal Medico-Biological Agency of the Russian Federation. Russia, 680009, Khabarovsk, 9, Krasnodarskaia str., tel.: 8 (4212)757-600, e-mail: evgeniisavenok@mail.ru

Aleksandr Vladimirovich Karpov – research associate of Khabarovsk Branch of Clinical Research Centre of Otorhinolaryngology of the Federal Medico-Biological Agency of the Russian Federation. Russia, 680009, Khabarovsk, 9, Krasnodarskaia str., tel.: 8(4212)-757-600, e-mail: elehtur@yandex.ru

Eduard Leonidovich Shaposhnik – MD Candidate, Chief Doctor of Khabarovsk Branch of Clinical Research Centre of Otorhinolaryngology of the Federal Medico-Biological Agency of the Russian Federation. Russia, 680009, Khabarovsk, 9, Krasnodarskaia str., tel.: 8 (4212)-757-611, 8-914-544-04-54, e-mail: doktor_ed@mail.ru

УДК 616.715.5-002.2-073.756.8 doi: 10.18692/1810-4800-2017-5-24-34

ХРОНИЧЕСКИЙ ДИФФУЗНЫЙ ОСТЕОМИЕЛИТ ЛОБНОЙ КОСТИ. СОХРАНЯЮТСЯ ЛИ ПРОБЛЕМЫ С ДИАГНОСТИКОЙ ЗАБОЛЕВАНИЯ? Сообщение I

Волков А. Г.[1], Пискунов И. С.[2], Ящинский Л. Б.[1], Золотова Т. В.[1], Пискунов В. С.[2]

[1] ФГБОУ ВО «Ростовский государственный медицинский университет» Минздрава России, 344019, г. Ростов-на-Дону, Россия (Ректор – проф. С. В. Шлык)

[2] ФГБОУ ВО «Курский государственный медицинский университет» Минздрава России, 305000, г. Курск, Россия (Ректор – проф. В. А. Лазаренко)

CHRONIC DIFFUSE OSTEOMYELITIS OF THE FRONTAL BONE. DO THE PROBLEMS WITH THE DISEASE DIAGNOSIS PERSIST Message I

Volkov A. G.[1], Piskunov I. S.[2], Yashchinskii L. B.[1], Zolotova T. V.[1], Piskunov V. S.[2]

[1] Federal State Budgetary Institution Higher Vocational Education 'The Rostov State Medical University" of Ministry of Health of the Russian Federation, Rostov-on-Don, Russia

[2] Federal State Budgetary Educational Institution of Higher Education Kursk State Medical University of the Ministry of Healthcare of Russia, Kursk, Russia

Проведен обзор причин развития хронического остеомиелита лобной кости и симптоматики заболевания. Рассмотрена эпидемиология остеомиелита в Ростовской и Курской областях. Проведен разбор гистологических находок костных структур, полученных во время вмешательства у больных. Представлены компьютерные томограммы и выделены рентгеновские особенности проявления остеомиелита лобной кости. Описан клинический случай хронического остеомиелита лобной кости.

Ключевые слова: лобная кость, лобные пазухи, хронический остеомиелит, опухоль Потта, рентгеновская компьютерная томография.

Библиография: 58 источников.

The article provides a review of the causes of chronic osteomyelitis of the frontal bone and the symptoms of the disease. The authors described the epidemiology of osteomyelitis in Rostov and Kursk regions and analyzed histological findings of bone structures, obtained during the intervention in patients. The article presents computer-aided tomography images and specifies x-ray features of the frontal bone osteomyelitis. The authors describe a clinical case of the frontal bone chronic osteomyelitis.

Key words: frontal bone, frontal sinuses, chronic osteomyelitis, Pott tumor, x-ray computer-aided tomography.

Bibliography: 58 sources.

Несмотря на внедрение в практику новых методов диагностики и лечения воспалительных заболеваний и травматических поражений околоносовых пазух (ОНП), заболеваемость фронтитом, переход в хроническую форму, частота рецидивов после консервативного и хирургического лечения, особенно среди лиц трудоспособного возраста, остается на высоком уровне [1–3]. Важнейшими дополнительными факторами развития фронтитов и их осложнений в крупных городах России являются источники загрязнения атмосферы, такие как электроэнергетика, химическая и нефтегазовая промышленность. В окружающей среде скапливаются углеводороды, оксид азота, окись углерода, бензпирен, формальдегид, соли тяжелых металлов, в природной воде содержится большое количество неочищенных стоков и минеральных удобрений [4–6].

Во многих регионах РФ не имеет существенной тенденции к снижению и число гнойных осложнений параназальных синуситов, преимущественно – орбитальных [7, 8].

Одним из тяжелых осложнений заболеваний лобных пазух является хронический диффузный остеомиелит лобной кости (ХДОЛК), в том числе хронический остеомиелит стенок лобных пазух [9–12], который является осложнением чаще всего воспалительного поражения лобных пазух, которое топографически нельзя отнести к орбитальным или внутричерепным. Мы рассматриваем

его как длительно протекающий паностит с наличием гнойно-некротического очага, поражающего все слои плоской лобной кости в пределах стенок пазух и вне их [2], длительно существующего и не склонного, как правило, к самоизлечению [13]. ХДОЛК способствует внутричерепному распространению инфекции контактным или гематогенным путями у взрослых [14–16], но чаще – у детей [17–19].

По одной из морфологических классификаций, хронический остеомиелит плоских костей черепа подразделяют на очаговый, диффузно-очаговый и диффузный [20, 21], ведущая роль в возникновении которого принадлежит тромбофлебиту вен слизистой оболочки лобных пазух, а в дальнейшем – венам костного мозга, периоста и твердой мозговой оболочки [22]. Распространение инфекции в полость черепа нередко происходит через дегисценции для венозных стволов в задних стенках лобных пазух [23, 24].

При тотальном поражении стенок лобных пазух формируется отграничивающий соединительнотканный вал, но чаще всего он оказывается несостоятельным как барьер [25]: слой кости вокруг новообразованных секвестров быстро инфицируется, что приводит к дальнейшему распространению процесса, вначале – в пределах границ лобных пазух, а затем и близлежащих образований лицевого скелета. W. McNally, E. Stuart [26] считают, что при этом снижается защитная реакция костной ткани за счет отсутствия в ней достаточного количества соединительной ткани, выполняющей важную роль демаркации и ограничения воспалительного процесса.

Формирование ХДОЛК зависит не только от общих факторов нарушения кровообращения, но и, в значительной степени, от многих местных, например от толщины стенок пазухи, сдавления инфильтратом мягких тканей с подходящими к воспалительному очагу кровеносными сосудами, нарушения проходимости лобно-носового канала или соустья с нарастанием клинических и рентгеновских признаков пиоцеле [2].

Причины поражения стенок лобных пазух хроническим остеомиелитическим процессом можно объединить в следующие группы:

– гнойные параназальные синуситы [27, 28];

– периоститы или остеомиелиты носовых костей [29];

– травмы черепа [30, 31];

– выскабливание стенок при хирургическом вмешательстве на пораженной воспалительным процессом лобной пазухе [32] или при обработке ее стенок бором [33];

– сепсис [34];

– нарушение регионарного кровообращения с образованием локальных тромбов [35, 36];

– переломы стенок пазух [37] и посттравматические фронтиты [38];

– трепанопункция [39].

Важным обстоятельством, способствующим развитию хронического остеомиелита стенок лобных пазух после хирургического вмешательства, может быть длительная плотная тампонада просвета пазухи, а также другие моменты, нарушающие трофику местных тканей – глухой шов, давление тугой повязки, отсутствие или недостаточный дренаж патологического содержимого пазухи [2, 5, 40].

Данные наших наблюдений показывают, что количество больных с ХДОЛК за последние годы имеет тенденцию к снижению. Так, в Ростовской области в 1985–1991 гг. с этой патологией мы наблюдали и оперировали 24 больных, в период 2006–2008 гг. – 7 больных, в 2009–2011 гг. – 4, в 2012–2014 гг. – 3, в 2015–2017 гг. – 2. По Курской области за 2007–2016 гг. из 13 пролеченных больных на первые пять лет пришлось 9 больных ХДОЛК, а на последующие годы – 4. Возможно, что снижение в последние два десятилетия значимости ведущих клинических признаков фронтита [41, 42] вызвало и стертость проявлений ХДОЛК, хотя за этот срок отмечено несомненное уменьшение количества внутричерепных осложнений параназальных синуситов.

Нередко в результате развития заболевания на каком-то этапе воспалительного процесса появляется один из клинических признаков ХДОЛК – флюктуирующий инфильтрат тестоподобной консистенции мягких тканей лобной области над проекцией лобной пазухи, иногда сочетающийся с подобными образованиями на своде черепа и представляющий из себя субпериостальный абсцесс с наличием периостита и деструкции наружной пластинки лобной кости [18, 43, 44], с последующим (возможным) развитием флегмоны и свища как проявления вторичного хронического остеомиелита [45].

Впервые этот симптом описал в 1768 г. известный английский хирург Персиваль Потт (Percivall Pott). Этому ведущему признаку в зарубежной литературе дали в честь описавшего его автора название Pott's puffy tumor [19, 46–48].

ХДОЛК является причиной развития многих внутричерепных осложнений, чаще всего – абсцессов головного мозга [49, 50]. Некоторые авторы [50] считают, что после использования антибиотиков для лечения заболевания количество процессов, сопровождающихся развитием субпериостальных абсцессов Потта, стало значительно меньше, хотя абсцессы лобной кости, патогенетически связанные с остеомиелитом, встречаются не реже, включая послеоперационные осложнения при черепно-мозговых травмах или от распространения инфекции с близлежащих структур

лицевого скелета, например челюстно-лицевой области – с развитием одонтогенного сепсиса [51].

Крайне важна и дифференциальная диагностика ХДОЛК. Например, за опухоль Потта может быть неправильно принята редкая крупная злокачественная диффузная В-клеточная лимфома лобной пазухи [52].

Результаты собственных исследований. С 1985 по 1991 г. нами [2] в отделениях оториноларингологии Центральной городской больницы № 1 г. Ростова-на-Дону было проведено хирургическое лечение 24 больных ХДОЛК, который проявлялся незначительной локальной болью в области лба и умеренно выраженным отеком (без гиперемии и инфильтрации) мягких тканей в этой области. Все больные до поступления на лечение в наши отделения были оперированы в различных стационарах страны по поводу данного заболевания не менее 5 раз экстраназальными подходами к пораженным структурам лобных пазух и близлежащих образований лицевого скелета. Во время поступления головная боль отсутствовала у 5 больных с дефектами мягких тканей и кости передних стенок лобных пазух. Другие 19 больных отмечали своеобразную динамику локального болевого симптома – обострение заболевания начиналось с появления распирающей боли в области лба на стороне пораженной лобной пазухи, через 5–6 ч боль становилась нестерпимой, а спустя 2–5 ч ее интенсивность значительно снижалась у 15 из 17 больных, у 2 – исчезала.

В отделении оториноларингологии Курской областной клинической больницы за период с 2007 по 2016 г. нами было обследовано и пролечено 13 больных ХДОЛК, в том числе стенок лобных пазух. Из них у 6 больных был диагностирован гнойный фронтит, осложненный остеомиелитом передней стенки пазухи и субпериостальным абсцессом, у 1 – остеомиелитом задней стенки и эпидуральной гематомой, у 2 – остеомиелитом передней и задней стенок с развитием интракраниальных осложнений (наружного пахименингита и энцефалита), у 2 – остеомиелитом нижней стенки с развитием орбитальных осложнений (субпериостальный абсцесс), у 2 – рецидив ранее оперированного хронического гнойно-полипозного фронтита, осложненного остеомиелитом передней стенки пазухи с формированием свища в области послеоперационного рубца.

При гистологическом изучении фрагментов удаленных стенок лобных пазух обнаруживали гнойное воспаление слизистой оболочки-надкостницы [24] с диффузной инфильтрацией всех ее слоев полиморфно-ядерными лейкоцитами и переходом воспалительного процесса на костную ткань (рис. 1).

В последней регистрировались очаговая изъеденность краев костных балок, наличие остеокластов и нейтрофилов. Просмотр серийных срезов выявил хронический вялотекущий панностит, так как наряду с деструкцией костной ткани встречались участки новообразованной кости. Во всех случаях воспалительный процесс распространялся через межбалочную соединительную ткань, а не по системе гаверсовых каналов, как утверждают некоторые клиницисты [45]. В пользу нашего утверждения свидетельствовали (рис. 2):

– неизмененная структура компонентов гаверсовых каналов;

– очаговое повреждение кости со стороны прилежащих прослоек соединительной ткани, инфильтрированной полиморфно-ядерными лейкоцитами;

– «ползущий» характер распространения воспаления по прослойкам соединительной ткани между балками со стороны лобных пазух, вовлеченных в воспалительный процесс [54].

Нами был сделан вывод о том, что ХДОЛК формируется по продолжению со стороны воспаленной слизистой оболочки лобной пазухи, а не гематогенным путем через систему гаверсовых каналов [21], клинически сопровождаясь отеком мягких тканей различной степени выраженности над пораженной лобной пазухой и своеобразным течением локального болевого симптома [54] (рис. 3).

К. В. Липатов и соавт. [21] отмечают, что гематогенный характер воспалительного процесса был ими установлен при помощи исключения других возможных путей попадания инфекции в кость.

Диагностика хронического диффузного остеомиелита лобной кости и его осложнений. Диагностика ХДОЛК весьма сложна, прежде всего из-за скудности симптоматики [43]. Кроме того, представления об особенностях его клиники и течения, в описаниях клиницистов почти всегда базируются на небольшом количестве наблюдений. Рецидивы ХДОЛК проявляются преимущественно симптомами хронического фронтита, что ведет к неправильной диагностике и недостаточно радикальному лечению [8, 54]. Состояние иммунитета у больных с остеомиелитом свидетельствует в большинстве случаев об угнетении клеточного иммунитета, что подтверждается снижением числа Т-лимфоцитов крови [45]. Стертость клинической симптоматики синуситов в детском возрасте может скрывать признаки остеомиелита лобной кости и поднадкостничного абсцесса (опухоли Потта) [55].

Рентгеновские проявления хронического остеомиелита плоских костей черепа наступают через 2–3 недели от начала заболевания и позво-

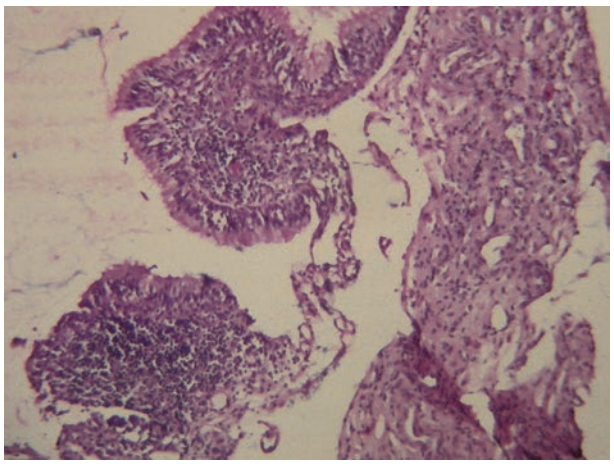

Рис. 1. Слизистая оболочка лобной пазухи, обильно инфильтрирована полиморфно-ядерными лейкоцитами, прилежащая соединительная ткань (надкостница) богата сосудами, с фокусами воспалительной инфильтрации. ×150.

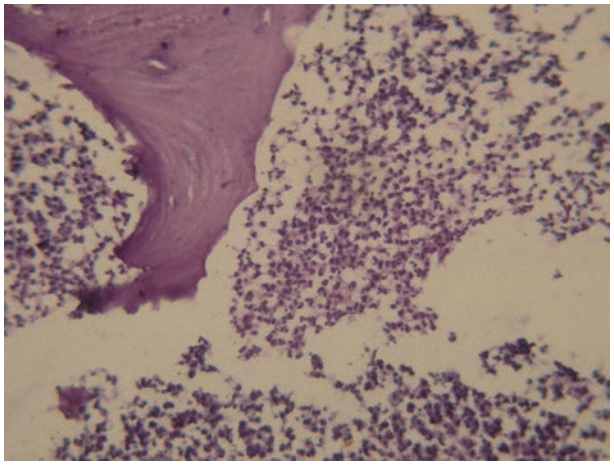

Рис. 2. Деструкция костной ткани – костная балка с зазубренным краем, одиночные остеокласты, воспалительный инфильтрат, представленный нейтрофильными лейкоцитами. ×150.

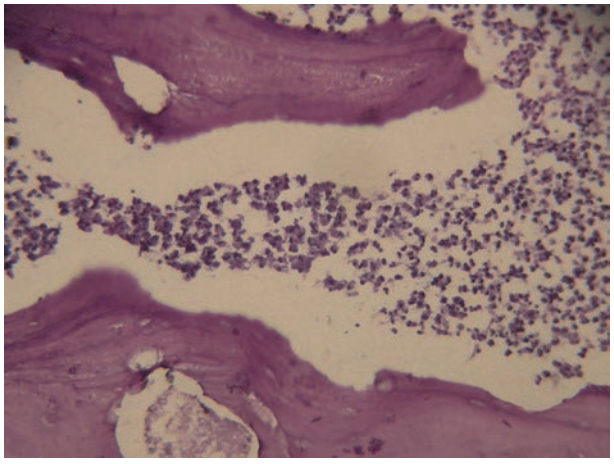

Рис. 3. Костные отломки разделены гнойным экссудатом. Определяются гаверсовы каналы без признаков воспалительной инфильтрации. ×150.

ляют диагностировать преимущественно грубые изменения и характеризуются неоднородностью костной структуры при остром процессе и утолщением пораженной кости, секвестрацией, нечеткостью контуров, дефектов кости в случае перехода острого процесса в хронический [21]. Рентгеновская компьютерная томография (РКТ) намного информативнее классической рентгенографии, так как позволяет определить характер патологического процесса в самой лобной пазухе, одновременно оценить изменения костных стенок синуса и прилежащих тканей уже на начальных стадиях заболевания. До наступления деструктивных изменений со стороны стенок пазух характерным признаком при РКТ является наличие патологического содержимого, полностью заполняющего просвет синуса и имеющего, как правило, более высокую плотность, чем отечная слизистая оболочка и патологическое серозное содержимое при острых синуситах (т. е. более 13±3 ед. Н) [52]. Выявляемые при этом изменения со стороны костных стенок заключаются в их утолщении (гиперостозе) за счет периостального костеобразования, иногда в сочетании с гипостозом, обусловленным реакцией надкостницы в виде поверхностной резорбции костной ткани, выглядящей на томограммах как нечеткость контура кости. В прилежащих мягких тканях визуализируется воспалительный инфильтрат, как правило, линзовидной формы (опухоль Потта) (рис. 4).

При дальнейшем течении патологического процесса, сопровождающегося вовлечением в него костной ткани, при РКТ выявляются деструктивные изменения стенок в виде локальных или распространенных участков разрушения лобной кости различной степени выраженности [56] (от поверхностной узурации до полного исчезновения всей стенки или ее участка) (рис. 5). На этой стадии ХДОЛК, как правило, осложняется переходом воспалительного процесса на интракраниальные анатомические структуры с формированием наружного пахименингита, энцефалита (рис. 5, *б*), внутримозгового абсцесса или на ткани орбиты с образованием субпериостального или ретробульбарного абсцессов (рис. 6) [28].

Длительно текущий остеомиелитический процесс приводит к нарушению питания костной ткани, что сопровождается некротическими изменениями в ней, с формированием секвестров [57], которые при РКТ визуализируются как костные фрагменты, свободно лежащие в просвете синуса или в прилежащих анатомических структурах (рис. 7).

Осложнение при выполнении трепанопункции наблюдалось у одного больного и было связано с недиагностированной при традиционной рентгенографии деструкцией стенки пазухи.

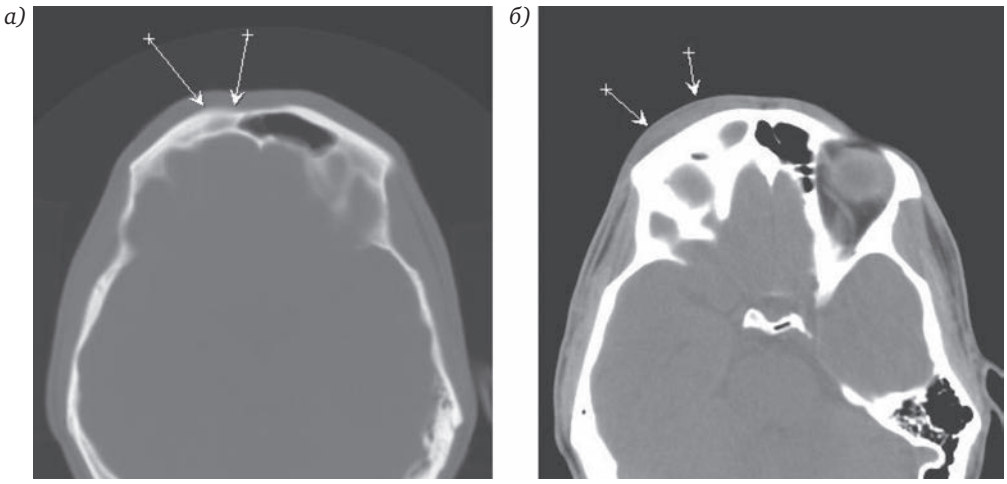

Рис. 4. КТ околоносовых пазух больной С., 28 лет. Хронический правосторонний фронтит, хронический остеомиелит передней стенки пазухи. Режим «костного» (*а*) и «мягкотканого» (*б*) окон: *а* – утолщение и нечеткость наружного контура передней стенки правой лобной пазухи (длинные стрелки); *б* – пазуха заполнена патологическим содержимым, воспалительный инфильтрат мягких тканей правой лобной области (короткие стрелки).

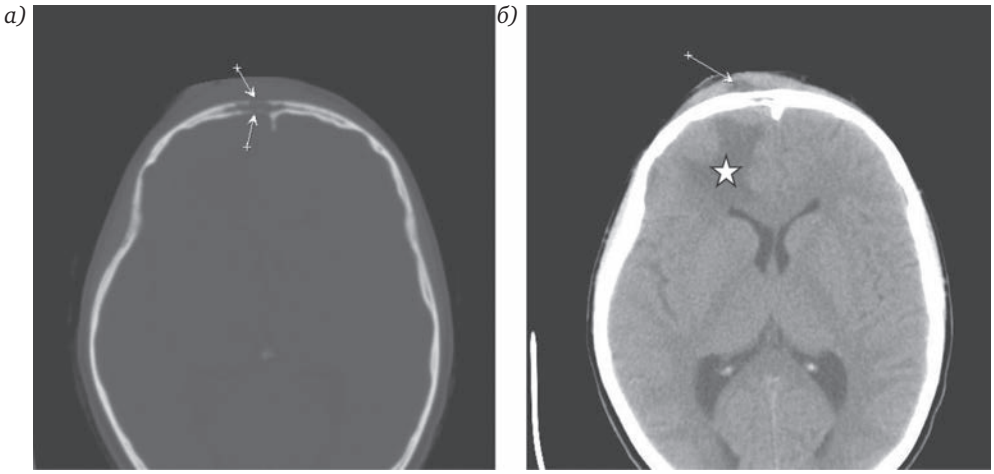

Рис. 5. КТ околоносовых пазух больной Г., 21 года. Хронический правосторонний гнойный фронтит, остеомиелит стенок лобной пазухи. Режим «костного» (*а*) и «мягкотканого» (*б*) окон: *а* – деструкция передней и задней костных стенок правой лобной пазухи (стрелки); *б* – воспалительный инфильтрат мягких тканей правой лобной области, субпериостальный абсцесс (стрелка), энцефалитическая зона в правой лобной доле мозга (звездочка).

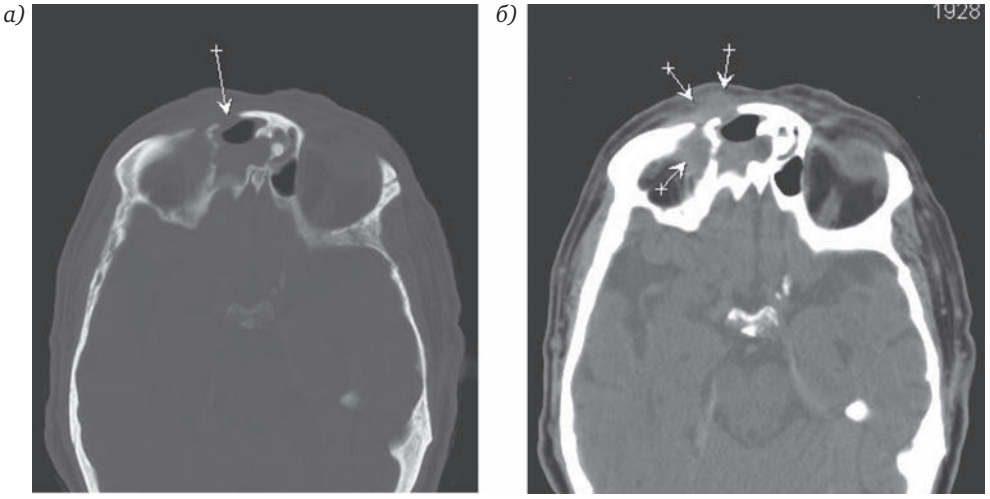

Рис. 6. КТ околоносовых пазух больной Г., 80 лет. Хронический правосторонний гнойный фронтит, остеомиелит стенок лобной пазухи. Режим «костного» (*а*) и «мягкотканого» (*б*) окон: *а* – деструкция передней и нижней костных стенок правой лобной пазухи (стрелка); *б* – воспалительный инфильтрат мягких тканей правой лобной области, субпериостальный абсцесс правой орбиты (стрелки).

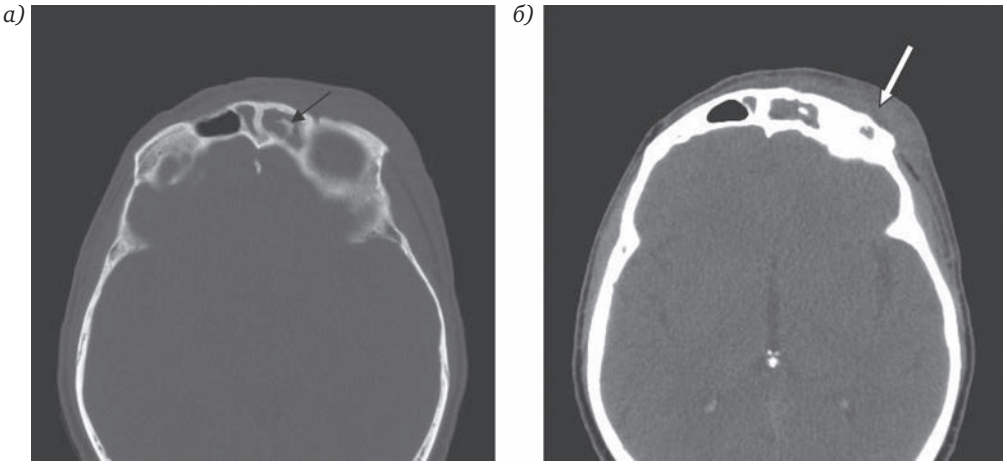

Рис. 7. КТ околоносовых пазух больного Ш., 45 лет. Хронический левосторонний гнойный фронтит, остеомиелит стенок лобной пазухи. Режим «костного» (*а*) и «мягкотканого» (*б*) окон: *а* – утолщение стенок левой лобной пазухи и межпазушной перегородки за счет периостального костеобразования, секвестр неполной костной перегородки в просвете синуса (черная стрелка); *б* – пазуха заполнена патологическим содержимым, проводилась традиционная рентгенография околоносовых пазух и последующая трепанопункция с промыванием пораженной лобной пазухи.

Приводим это наблюдение.

Больной Л., 37 лет, и/б № 17452, поступил с жалобами на гнойные выделения из левой половины носа, умеренную головную боль, которая беспокоит около 3 месяцев. В амбулаторных условиях провел курс антибактериальной терапии (цефазолин внутримышечно, сосудосуживающие капли в нос) – без улучшения. С диагнозом обострение левостороннего хронического гнойного фронтита был госпитализирован. На обзорной рентгенограмме ОНП определяется тотальное затемнение левой лобной пазухи. При эндоскопическом исследовании выявлена деформация перегородки носа на участке контакта перпендикулярной пластинки решетчатой кости и четырехугольного хряща, общий носовой ход закрыт, гипертрофирован передний конец средней носовой раковины, вход в средний носовой ход и лобный карман блокированы, из лобного кармана стекает гной (рис. 8).

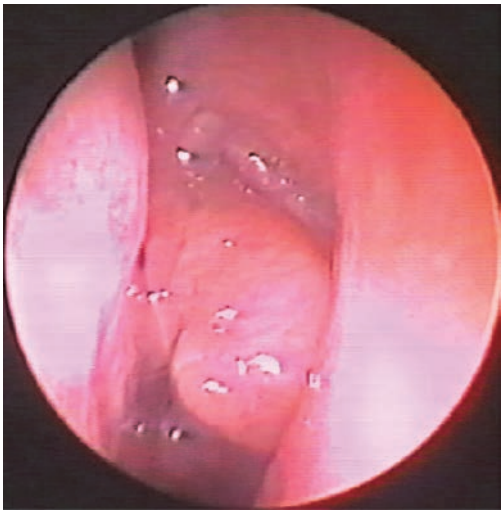

Рис. 8. Эндоскопическая картина левой половины носа больного Л. Гипертрофия переднего конца средней носовой раковины, блокада среднего носового хода и лобного кармана.

В этот же день была произведена трепанопункция левой лобной пазухи, во время промывания которой в левую половину носа под давлением стала поступать промывная жидкость с примесью гноя, однако в этот момент больной пожаловался на сильную распирающую головную боль; промывание пазухи было прекращено. Выполнена РКТ ОНП, обнаружен дефект задней стенки лобной пазухи, пневмоцефалия, эпидуральная гематома (рис. 9).

По экстренным показаниям выполнено экстраназальное вскрытие левой лобной пазухи. В пазухе обнаружен гнойный секрет, после его удаления произведен осмотр задней стенки пазухи – костной ложкой очищены кариозные края дефекта; обнаружено, что твердая мозговая оболочка утолщена, ликвореи нет. Под эндоскопическим контролем резецирована медиальная порция средней носовой раковины, вскрыты лобный карман и прилежащие клетки решетчатой пазухи. Сформировано лобно-носовое соустье, в которое введена дренажная трубка, назначена антибактериальная и дегидратационная терапия. Еженедельно проводился компьютерный контроль за состоянием передней черепной ямки, состояние больного улучшалось, уменьшались пневмоцефалия и гематома. Выписан через 17 дней в удовлетворительном состоянии. На контрольной РКТ ОНП и головного мозга, выполненной через 2 месяца после выписки из стационара, определяются нормальная воздушность лобных пазух, признаки восстановления разрушенной патологическим процессом задней стенки пазухи, отсутствие патологических изменений в лобной доле головного мозга (рис. 10).

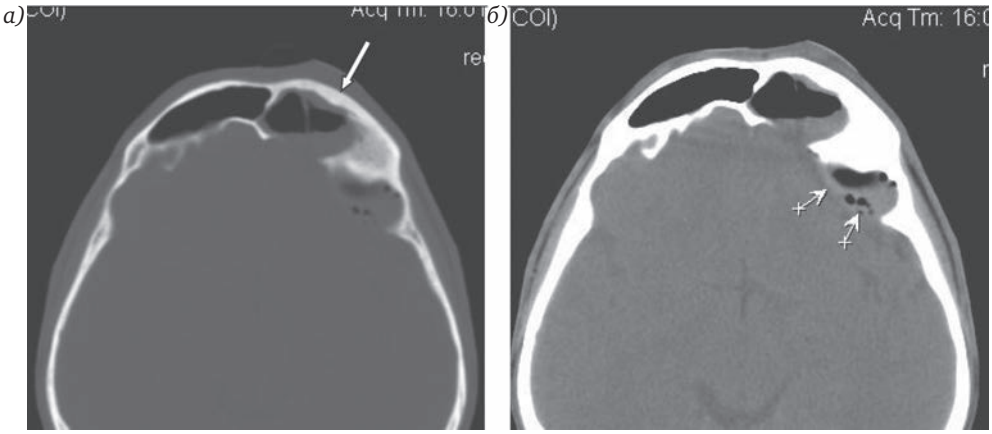

Рис. 9. КТ околоносовых пазух больного Л., режим «костного» (*а*) и «мягкотканого» (*б*) окон: *а* – дефект задней стенки левой лобной пазухи, утолщение передней стенки за счет периостального костеобразования (стрелка), в синусе – патологическое содержимое с горизонтальным уровнем; *б* – пневмоцефалия, эпидуральная гематома (стрелки).

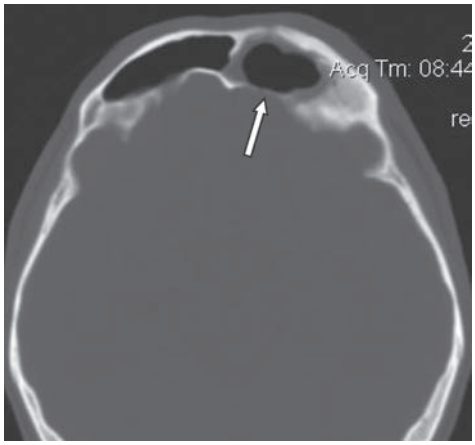

Рис. 10. КТ околоносовых пазух больного Л. через 2 месяца после выписки: лобные пазухи воздушны, признаки реформирования дефекта задней стенки (стрелка), структуры головного мозга без патологических изменений.

В приведенном описании перед выполнением трепанопункции рентгенологически не были диагностированы остеомиелит задней стенки лобной пазухи и ее дефект, вследствие чего воздух и кровь проникли в полость передней черепной ямки над твердой мозговой оболочкой. Поскольку обычная рентгенография не позволяет диагностировать подобного рода изменения костных стенок, все последующие трепанопункции при гнойных фронтитах с подозрением на развитие остеомиелита костных стенок мы проводили после выполнения компьютерной томографии ОНП.

Заключение. Необходимо констатировать тот факт, что появление антибиотиков не привело к исчезновению этого редкого заболевания, однако значительно снизило вероятность развития при нем тяжелых внутричерепных осложнений. Тем не менее внутричерепные и орбитальные осложнения синусогенного остеомиелита возможны как в результате прямой эрозии лобной кости, так и без нее, что делает рассматриваемую проблему весьма актуальной [58].

Обнаружение у больного гнойным фронтитом реактивного отека кожи лобной области и флюктуации в этой области не обязательно может указывать на осложнение в виде субпериостального абсцесса (опухоли Потта), так как заболевание может протекать и без его развития, однако во всех случаях следует немедленно провести компьютерно-томографическое исследование ОНП и близлежащих структур лицевого скелета.

Следует иметь в виду, что при выявлении хронического диффузного остеомиелита лобной кости существует большая вероятность возникновения внутричерепных и орбитальных осложнений.

ЛИТЕРАТУРА

1. Грисько В. Ю. Диагностика и лечебная тактика при воспалительных заболеваниях лобной пазухи: автореф. дис. … канд. мед. наук. М., 2004. 35 с.
2. Волков А. Г. Лобные пазухи. Ростов н/Д.: Феникс, 2000. 512 с.
3. Машкова Т. Д. Топографо-анатомические факторы риска развития и хронизации воспалительных заболеваний лобных пазух: дис. … докт. мед. наук. М., 2002. 191 с.
4. Узденова Р. Х. Эпидемиология экссудативных фронтитов в регионе Юга России и сравнительная оценка различных методов их лечения: дис. … канд. мед. наук. Ставрополь, 2003. 119 с.
5. Рымша М. А. Эпидемиология заболеваемости верхних дыхательных путей среди взрослого и детского населения промышленного мегаполиса // Рос. ринология. 2003. № 2. С. 14.
6. Гюсан А. О., Кубанова А. А., Ламкова А. Х. Динамика структуры воспалительных заболеваний околоносовых пазух в КЧР за последние 5 лет // Мат. 10-й юбилейной науч.-практ. конф. врачей КЧР с международным участием «Избранные вопросы практического и теоретического здравоохранения» 12–13 окт. 2012 г. Черкесск, 2012. С. 131–134.

7. Волков А. Г., Гюсан А. О., Боджоков А. Р., Стагниева И. В., Хохлачев С. М., Давыдова Л. С. Анализ орбитальных и внутричерепных осложнений синуситов по некоторым стационарам Северного Кавказа // Рос. оториноларингология. 2008. № 4 (35). С. 57–61.
8. Пискунов Г. З., Пискунов С. З. Клиническая ринология. М.: МИА, 2017. 750 с.
9. Калинкин В. З. Риносинусогенные арахноидиты // Очаговая инфекция в оториноларингологии / Тр. Моск. НИИ уха, горла и носа. Вып. XX. М., 1974. С. 66–71.
10. Strauss M., Kaufmann R., Baum S. Osteomyelitis of the head and neck: Sequential in diagnosis and therapy // Laryngoscope. 1985. Vol. 95, N 1. P. 81–83.
11. Гринчук В. И., Владимирова В. В., Миронов А. А., Миронов А. Ю. Остеит лобной кости, экстрадуральный абсцесс передней черепной ямки как осложнение хронического фронтита // Вестн. оториноларингологии. 1987. № 5. С. 69–70.
12. Волков А. Г. Размышления о трепанопункции лобных пазух // Folia Otorhinol. et Path. Resp. 1998. Vol. 4, N 3–4. P. 29–32.
13. Гринев М. В. Остеомиелит. Л.: Медицина, 1977. 152 с.
14. Компанеец С. М. Болезни носа и околоносовых пазух. Киев: Гос. мед. изд-во УССР, 1949. 452 с.
15. Baldwin J. Внутричерепные осложнения в оториноларингологии по опубликованной иностранной литературе за 1951–1954 гг. // Вестн. оториноларингологии. 1956. № 1. С. 80–85.
16. Milo R., Schiffer J., Sarfaty S., McNally W. Frontal bone osteomyelitis complicating frontal sinusitis caused Haemophilus influenzae type // Rhinology. 1991. Vol. 29, N 2. P. 151–153.
17. Valeron-Almazan P. Extensive, non-healing scalp ulcer associated with trauma-inducen chronic osteomyelitis // Ann Dermatol. 2011. Dec. N 23 (suppl 3): S364-7.doi 10.5021/ad.2011.23.S3.S364.Epub 2011 Dec 27.
18. Зинкин А. Н., Сергеев М. М. Риносинусогенный остеомиелит лобной кости у детей // Рос. оториноларингология. 2012. № 2 (57). С. 72–77.
19. Suwan P. T. Pott's Puffy Tumor: An Uncommon Clinical Entity // Case Rep Pediatr. 2012: 386104. doi: 10.1155/2012386104. Epub 2012 Oct 4.
20. Акжигитов Г. Н., Галеев М. А., Сахаутдинов В. Г., Юдин Я. Б. Остеомиелит. М.: Медицина, 1986. 207 с.
21. Липатов К. В., Комарова Е. А., Введенская О. В., Догузова Н. В. Диагностика и лечение остеомиелита костей черепа // Хирургия. 2012. № 12. С. 62–64.
22. Шапиро М. Я. Исследование роли сосудистого и нервного фактора в патогенезе фронтита и его осложнений: дис. … докт. мед. наук. Казань, 1961. Т. 1. 466 с.
23. Майкова-Строганова В. С. Emissarium frontale и некоторые детали лобной кости // Вестн. рентгенологии и радиологии. 1940. Т. 22. С. 128–142.
24. Шапиро М. Я. Значение сосудистого и нервного факторов в патогенезе фронтита и его осложнений // ЖУНГБ. 1965. № 4. С. 16–21.
25. Mosher H. P. My milestones: surgery of the frontal sinus // Laryngoscope (St. Louis). 1946. Vol. 56, N 6. P. 639–659.
26. McNally W., Stuart E. A thirthy-year review of frontal sinusitis treated by external operation // Ann. Otol. 1954. Vol. 63, N 3. P. 651–686.
27. Kern E. B. Diseases and disorders of the nose // Diseases of the ears, nose and throat. Chicago, London, 1981. P. 157–317.
28. Thomas J., Nel J. Acute spreading osteomyelitis of the scull complicating frontal sinusitis // Jurn. Laryng. 1977. Vol. 91, N 1. P. 55–92.
29. Reich L. Beitrag zur chronischen Osteomyelitis des Stirnbein // Laryng. Rhinol. 1978. Bd. 57. H. 12. S. 1086–1090.
30. Schramm V., Maroon J. Sinus complications of frontal craniotomy // Laryngoscope. 1979. Vol. 89, N 9. P. 1436–1445.
31. Киселев А. С., Андроненков В. А. К вопросу о посттравматическом остеомиелите лобной кости // Рос. ринология. 1998. № 2. С. 26.
32. Гольдфарб И. А., Коган И. А. К вопросу о профилактике параназальных синуитов // Мат. 4-й науч.-практ. конф. оториноларинг. Иркутск, 1968. С. 159–161.
33. Goodale R. L., Montgomery W. W. Experiences with the osteoplastic anterior wall approach to the frontal sinus // Arch. Otolaryng. 1958. Vol. 69, N 5. P. 271–280.
34. Grünwald L. Die Krankheiten der Mundhöhle, des Rachens und der Nase. München, 1912. Bd. 4. T. 1. 470 p.
35. Krause Th. Die Osteo-thrombophlebitische Komplication bei Stirnhöhleneiterungen: Dis. … Königsberg (Pr.), 1938. 23 s.
36. Сафрай С. С. Заболевания лобной пазухи // Хирургические болезни носа. Л.: Медгиз, 1949. С. 255–279.
37. Jung S. H., Sánchez Aniceto G., Zubillaga Rodríguez I., Heredero S., Jung, G., Gutiérrez Diaz R. [et al.]. Posttraumatic Frontal Bone Osteomyelitis // Craniomaxillofac Trauma Reconstruction. 2009. Vol. 3. P. 61–66.
38. Мигманова К. Л. Посттравматические риносинуситы и их осложнения: современный взгляд на проблему (обзор литературы) // Проблемы здоровья и экологии. 2000. С. 30–33.
39. Егоров В. И., Зуева С. В. Диагностика и консервативное лечение фронтита // Рос. оториноларингология. 2008. № 6(37). С. 56–59.
40. Guns P., Gillian A. L'osteomyelite maligne progressive des os plats du crane // Acta oto-rhino-laryng. 1957. F. 11, N 3. P. 348–357.
41. Волков А. Г., Стагниева И. В. Головная боль в области лба с точки зрения оториноларинголога // Рос. ринология. 2007. № 4. С. 29–34.
42. Волков А. Г., Стагниева И. В. Стертые и латентные формы фронтитов // Респ. сб. научн. работ 7-й науч.-практ. конф. врачей КЧР. Черкесск, 2009. С. 38–41.

43. Eichel B. Criteria for selection of patients untergoing paranasal sinus surgery // Laryngoscope. 1977. Vol. 87, N 7. P. 1188–1206.
44. Babu R. P., Todor B., Kasoff S.S. Pott's puffy tumor: the forgotten entity // Jorn. Neurosurg. 1996. Vol. 84, N 1. P. 110–112.
45. Ильиных А. С., Ларин А. И., Бочаров А. А., Бобровская А. Н. Редкое наблюдение случая гематогенного остеомиелита лобной кости, осложнившегося развитием абсцесса головного мозга // Клинич. практика. 2013. № 2. С. 20–25.
46. Jung J., Lee H. C., Park I. H., Lee H. M. Endoscopic Endonasal Treatment of a Pott's Puffy Tumor // Clin. Exp Otorhinolaryngol. 2012. N 5(2). P. 112–115; doi: 10.3342/ceo.2012.5.2.112. Epub 2011 Feb 7.
47. Nicoli T. K., Makitie A. Images in clinical medicine. Frontalsinusitis causing epiduralabscess and puffy tumor // N Engl J Med. 2014. Mar. 13. Vol. 370, N 11. e 18. doi: 10. 1056/NEJMicm 1307740.
48. Vazquez A. Overview of Frontal Sinus Pathology and Management // Otolaryngol. Clin. N. Am. 2016. Vol. 49. P. 899–910 http://dx.doi.org/10.1016/j.otc.2016.03
49. Лобзин В. С. Менингиты и арахноидиты. М.: Медицина, 1983. 192 с.
50. Пискунов И. С. Компьютерная томография в диагностике заболеваний полости носа и околоносовых пазух. Курск, 2002. 192 с.
51. Tatsumi S., Higashi N., Wakayama N., Matsune S., Tosa M. Pott's Puffy Tumor in an Adult: A Case Report and Review of Literature // Nippon. Med. Sch. 2016. Vol. 83, N 5. P. 211–214.
52. Williams S. P., Wilkie M. D. Pott's puffy tumour: an unforgettable complication of frontal sinusitis // BMJ Case Rep. 2014. Nov 26; pii: bcr2014204061. doi: 10.1136/bcr. 2014. 204061.
53. Khan N. R., Lakičević G., Callihan T. R. Diffuse Large B-Cell Lymphoma of the Frontal Sinus Presenting as a Pott Puffy Tumor: Case Report // Jurn. Neurol. Surg. Rep. 2015. Jul. Vol. 76, N 1. P. 23–27; doi: 10.1055/s-0034-1543996. Epub 2015 Jan 16.
54. Волков А. Г., Панченко С. Н. Клинико-морфологические характеристики хронического диффузного остеомиелита лобной кости // Мат. международ. науч.-практ. конф. оторинолар. Иркутск, 1992. С. 40–42.
55. Bhalla V., Khan N., Isles M. Pott's puffy tumour: the usefulness of MRI in complicated sinusitis // Jurn. Surg. Case Rep. 2016. Mar. 21; pii: rjw038. doi: 10.1093/jscr/rjw038.
56. Ревелл П. А. Патология кости. Пер. с англ. М.: Медицина, 1993. С. 287–298.
57. Пальцев М. А., Кактурский Л. В., Зайратьянц О. В. Патологическая анатомия: нац. руководство. М.: ГЭОТАР-Медиа, 2014. С. 881–883.
58. Escudero E. R., Pérez Piñas I., Del Estad Cabello G. Pott's Puffy tumor: a forgotten complication of sinusitis // Radiologia. 2011. Vol. 53, N 2. P. 175–180; doi: 10.1016/j.rx.2010.05.007. Epub 2010 Jul 24.

Волков Александр Григорьевич – заслуженный врач России, докт. мед. наук, профессор, зав. каф. оториноларингологии Ростовского ГМУ. Россия, 344019, г. Ростов-на-Дону, пер. Нахичеванский, д. 29; e-mail: alvolk19@mail.ru

Золотова Татьяна Викторовна – докт. мед. наук, профессор, профессор каф. оториноларингологии Ростовского ГМУ. Россия, 344019, г. Ростов-на-Дону, пер. Нахичеванский, д. 29; e-mail: zolotovatatvik@gmail.com

Ящинский Леонид Борисович – ассистент каф. патологической анатомии Ростовского ГМУ. Россия, 344019, пер. Нахичеванский, д. 29; e-mail: llfil07@rambler.ru

Пискунов Игорь Серафимович – докт. мед. наук, профессор, профессор каф. лучевой диагностики и терапии Курского ГМУ. Россия, 305000, г. Курск, ул. К. Маркса, д. 3; e-mail: isp64@mail.ru

Пискунов Виктор Серафимович – докт. мед. наук, профессор, зав. каф. оториноларингологии Курского ГМУ. Россия, 305000, г. Курск, ул. К. Маркса, д. 3; e-mail: piskunov08@rambler.ru

REFERENCES

1. Gris'ko V. Yu. Diagnostika i lechebnaya taktika pri vospalitel'nykh zabolevaniyakh lobnoi pazukhi: avtoreferat diss. … kand. med. nauk [Diagnostics and treatment policy in inflammatory diseases of the frontal sinus: the extended abstracts MD Candidate dissertation]. M., 2004. 35 (in Russian).
2. Volkov A. G. Lobnye pazukhi [Frontal sinuses]. Rostov n/D.: Feniks, 2000. 512 (in Russian).
3. Mashkova T. D. Topografo-anatomicheskie faktory riska razvitiya i khronizatsii vospalitel'nykh zabolevanii lobnykh pazukh: diss. … dokt. med. nauk [Topographic and anatomic factors of risk of development and chronization of inflammatory diseases of frontal sinuses: MD dissertation]. M., 2002. 191 (in Russian).
4. Uzdenova R. Kh. Epidemiologiya ekssudativnykh frontitov v regione Yuga Rossii i sravnitel'naya otsenka razlichnykh metodov ikh lecheniya: diss. … kand. med. nauk [Epidemiology of exudative sinusitis in the South of Russia and the comparative assessment of various methods of treatment thereof: MD Candidate dissertation]. Stavropol', 2003. 119 (in Russian).
5. Rymsha M. A. Epidemiologiya zabolevaemosti verkhnikh dykhatel'nykh putei sredi vzroslogo i detskogo naseleniya promyshlennogo megapolisa [Epidemiology of the incidence of upper respiratory tract diseases in children and adults of industrial megalopolis]. *Rossiiskaya rinologiya*. 2003; 2: 14 (in Russian).
6. Gyusan A. O., Kubanova A. A., Lamkova A. Kh. Dinamika struktury vospalitel'nykh zabolevanii okolonosovykh pazukh v KChR za poslednie 5 let. Materialy 10-i yubileinoi nauchno-prakticheskoi konferentsii vrachei KChR s mezhdunarodnym uchastiem «Izbrannye voprosy prakticheskogo i teoreticheskogo zdravookhraneniya» 12–13 oktyabrya 2012 [The dynamics of the structure of inflammatory diseases of paranasal sinuses in the Karachayevo-Cherkessian Republic over the recent 5 years. The materials of the 10th Anniversary Scientific and Practical Conference of KChR Doctors with International Participation "The Selected Problems of Practical and Theoretical Healthcare", October 12–13, 2012]. Cherkessk, 2012. 131–134 (in Russian).

7. Volkov A. G., Gyusan A. O, Bodzhokov A. R., Stagnieva I. V., Khokhlachev S. M., Davydova L. S. Analiz orbital'nykh i vnutricherepnykh oslozhnenii sinusitov po nekotorym statsionaram Severnogo Kavkaza [The analysis of orbital and intracranical complications of sinusitises in some inpatient clinics of the Northern Caucasus]. *Rossiiskaya otorinolaringologiya*. 2008; 4(35): 57–61 (in Russian).
8. Piskunov G. Z., Piskunov S. Z. Klinicheskaya rinologiya [Clinical rhinology]. M.: MIA, 2017. 750 (in Russian).
9. Kalinkin V. Z. Rinosinusogennye arakhnoidity. Ochagovaya infektsiya v otorinolaringologii. Trudy Moskovskogo NII ukha, gorla i nosa [Rhinosinusogenic arachnoiditis. The focal infection in otorhinolaryngology. The works of Moscow Scientific Research Institute of Ear, Throat and Nose. The 20th issue]. Vyp. XX. M., 1974. 66–71 (in Russian).
10. Strauss M., Kaufmann R., Baum S. Osteomyelitis of the head and neck: Sequential in diagnosis and therapy. *Laryngoscope*. 1985; 95, 1: 81–83.
11. Grinchuk V. I., Vladimirova V. V., Mironov A. A., Mironov A. Yu. Osteit lobnoi kosti, ekstradural'nyi abstsess perednei cherepnoi yamki kak oslozhnenie khronicheskogo frontita [The frontal bone osteitis, extradural abscess of anterior cranial fossa as a complication of chronic frontitis]. *Vestnik otorinolaringologii*. 1987; 5: 69–70 (in Russian).
12. Volkov A. G. Razmyshleniya o trepanopunktsii lobnykh pazukh [A commentary on the frontal sinuses trephination]. *Folia Otorhinol. et Path. Resp*. 1998; 4(3–4): 29–32.
13. Grinev M. V. Osteomielit [Osteomielitis]. L.: Meditsina, 1977. 152 (in Russian).
14. Kompaneets S. M. Bolezni nosa i okolonosovykh pazukh [The diseases of nose and paranasal sinuses]. Kiev: Gos. med. izd-vo USSR, 1949. 452 (in Russian).
15. Baldwin J. Vnutricherepnye oslozhneniya v otorinolaringologii po opublikovannoi inostrannoi literature za 1951–1954 [Intracranial complications in otorhinolaryngology according to the publications in the foreign literature in 1951–1954]. *Vestnik otorinolaringologii*. 1956; 1: 80–85.
16. Milo R., Schiffer J., Sarfaty S., McNally W. Frontal bone osteomyelitis complicating frontal sinusitis caused Haemophilus influenzae type. *Rhinology*. 1991; 29(2): 151–153.
17. Valeron-Almazan P. Extensive, non-healing scalp ulcer associated with trauma-inducen chronic osteomyelitis. *Ann Dermatol*. 2011 Dec; 23(Suppl 3): S364-7.doi 10.5021/ad.2011.23.S3.S364.Epub 2011 Dec 27.
18. Zinkin A. N., Sergeev M. M. Rinosinusogennyi osteomielit lobnoi kosti u detei [Rhinosinusogenic osteomyelitis of the frontal bone in children]. *Rossiiskaya otorinolaringologiya*. 2012; 2 (57): 72–77.
19. Suwan P. T. Pott's Puffy Tumor: An Uncommon Clinical Entity. *Case Rep Pediatr*. 2012; 386104. doi: 10.1155/2012386104. Epub 2012 Oct 4.
20. Akzhigitov G. N., Galeev M. A., Sakhautdinov V. G., Yudin Ya. B. Osteomielit [Osteomyelitis]. M.: Meditsina, 1986. 207 (in Russian).
21. Lipatov K. V., Komarova E. A., Vvedenskaya O. V., Doguzova N. V. Diagnostika i lechenie osteomielita kostei cherepa [Diagnostics and treatment of skull bones osteomyelitis]. *Khirurgiya*. 2012; 12: 62–64 (in Russian).
22. Shapiro M. Ya. Issledovanie roli sosudistogo i nervnogo faktora v patogeneze frontita i ego oslozhnenii: diss. … dokt. med. nauk [The study of the role of vascular and nervous factor in frontits pathogenesis and complication: MD dissertation]. Kazan', 1961; 1: 466 (in Russian).
23. Maikova-Stroganova B. C. Emissarium frontale i nekotorye detali lobnoi kosti [Emissarium frontale and some details of the frontal bone]. *Vestnik rentgenologii i radiologii*. 1940; 22: 128–142 (in Russian).
24. Shapiro M. Ya. Znachenie sosudistogo i nervnogo faktorov v patogeneze frontita i ego oslozhnenii [The role of vascular and nervous factor in frontits pathogenesis and complication]. *Zhurnal ushnykh, nosovykh i gorlovykh boleznei*. 1965; 4: 16–21 (in Russian).
25. Mosher H. P. My milestones: surgery of the frontal sinus. *Laryngoscope* (St.Louis). 1946; 56(6): 639–659.
26. McNally W., Stuart E. A thirthy-year review of frontal sinusitis treated by external operation. *Ann. Otol*. 1954; 63(3): 651–686.
27. Kern E. B. Diseases and disorders of the nose. Diseases of the ears, nose and throat. Chicago, London, 1981: 157–317.
28. Thomas J., Nel J. Acute spreading osteomyelitis of the scull complicating frontal sinusitis. *Jurn. Laryng*. 1977; 91(1): 55–92.
29. Reich L. Beitrag zur chronischen Osteomyelitis des Stirnbein. *Laryng. Rhinol*. 1978; 57(12): 1086–1090.
30. Schramm V., Maroon J. Sinus complications of frontal craniotomy. *Laryngoscope*. 1979; 89(9): 1436–1445.
31. Kiselev A. S., Andronenkov V. A. K voprosu o posttravmaticheskom osteomielite lobnoi kosti [To the problem of post-traumatic osteomyelitis of the frontal bone]. *Rossiiskaya rinologiya*; 1998; 2: 26 (in Russian).
32. Gol'dfarb I. A., Kogan I. A. K voprosu o profilaktike paranazal'nykh sinuitov. Materialy 4-i nauchno-prakticheskoi konferentsii otorinolaringologov [To the problem of paranasal sinusitises prevention. The materials of the 4th Scientific and Practical Conference of Otorhinolaryngologists]. Irkutsk, 1968; 159–161 (in Russian).
33. Goodale R. L., Montgomery W. W. Experiences with the osteoplastic anterior wall approach to the frontal sinus. *Arch. Otolaryng.* 1958; 69(5): 271–280.
34. Grünwald L. Die Krankheiten der Mundhöhle, des Rachens und der Nase. München, 1912. Bd. 4. T. 1. 470.
35. Krause Th. Die Osteo-thrombophlebitische Komplication bei Stirnhöhleneiterungen: Diss. … Königsberg (Pr.), 1938. 23.
36. Safrai S. S. Zabolevaniya lobnoi pazukhi. Khirurgicheskie bolezni nosa [Frontal sinus diseases. Surgical diseases of nose]. L.: Medgiz, 1949. 255–279.
37. Jung S. H., Sánchez Aniceto G., Zubillaga Rodríguez I., Heredero S., Jung, G., Gutiérrez Diaz R. [et al.] Posttraumatic Frontal Bone Osteomyelitis. *Craniomaxillofac Trauma Reconstruction*. 2009; 3: 61–66.
38. Migmanova K. L. Posttravmaticheskie rinosinusity i ikh oslozhneniya: sovremennyi vzglyad na problemu (obzor literatury) [Post-traumatic rhinosinusitises and complications thereof: the present-day approach to the problem (literature review)]. *Problemy zdorov'ya i ekologii*. 2000: 30–33 (in Russian).
39. Egorov V. I., Zueva S. V. Diagnostika i konservativnoe lechenie frontita [Diagnostics and conservative treatment of frontitis]. *Rossiiskaya otorinolaringologiya*. 2008; 6(37): 56–59 (in Russian).
40. Guns P., Gillian A. L'osteomyelite maligne progressive des os plats du crane. *Acta oto-rhino-laryng*. 1957; 11(3): 348–357.
41. Volkov A. G., Stagnieva I. V. Golovnaya bol' v oblasti lba s tochki zreniya otorinolaringologa [Frontal headache from otorhinolaryngologist's viewpoint]. *Rossiiskaya rinologiya*. 2007; 4: 29–34 (in Russian).
42. Volkov A. G., Stagnieva I. V. Stertye i latentnye formy frontitov. Resp. sb. nauchn. rabot 7-i nauchno-prakticheskaya konferentsiya vrachei KChR [Suppressed and latent form of frontitises. The republic collection of works of the 7th Scientific and Practical Conference of KChR Doctors]. Cherkessk, 2009. 38–41 (in Russian).
43. Eichel B. Criteria for selection of patients untergoing paranasal sinus surgery. *Laryngoscope*. 1977; 87(7): 1188–1206.
44. Babu R. P., Todor B., Kasoff S.S. Pott's puffy tumor: the forgotten entity. *Jorn. Neurosurg*. 1996; 84(1): 110–112.
45. Il'inykh A. S., Larin A. I., Bocharov A. A., Bobrovskaya A. N. Redkoe nablyudenie sluchaya gematogennogo osteomielita lobnoi kosti, oslozhnivshegosya razvitiem abstsessa golovnogo mozga [A rare observation of the case of the frontal bone haematogenous osteomyelitis, complicated with the development of brain abscess]. *Klinicheskaya praktika*. 2013; 2: 20–25 (in Russian).

46. Jung J., Lee H. C., Park I. H., Lee H. M. Endoscopic Endonasal Treatment of a Pott's Puffy Tumor. *Clin. Exp Otorhinolaryngol*. 2012; 5(2): 112–115. doi: 10.3342/ceo.2012.5.2.112. Epub 2011 Feb 7.
47. Nicoli T. K., Makitie A. Images in clinical medicine. Frontalsinusitis causing epiduralabscess and puffy tumor. *N Engl J Med.* 2014 Mar 13; 370(11): e 18. doi: 10. 1056/NEJMicm 1307740.
48. Vazquez A. Overview of Frontal Sinus Pathology and Management. *Otolaryngol Clin N Am.* 49. 2016. P. 899–910 http://dx.doi.org/10.1016/j.otc.2016.03
49. Lobzin V. S. Meningity i arakhnoidity [Meningitides and arachnoiditises]. M.: Meditsina, 1983. 192 (in Russian).
50. Piskunov I. S. Komp'yuternaya tomografiya v diagnostike zabolevanii polosti nosa i okolonosovykh pazukh [Computer-aided tomography in diagnostics of the nasal cavity and paranasal sinuses diseases]. Kursk, 2002. 192 (in Russian).
51. Tatsumi S., Higashi N., Wakayama N., Matsune S., Tosa M. Pott's Puffy Tumor in an Adult: A Case Report and Review of Literature. *Nippon Med Sch*. 2016; 83(5): 211–214.
52. Williams S. P., Wilkie M. D. Pott's puffy tumour: an unforgettable complication of frontal sinusitis. *BMJ Case Rep*. 2014. Nov 26. pii: bcr2014204061. doi: 10.1136/bcr. 2014. 204061.
53. Khan N. R., Lakičević G., Callihan T. R. Diffuse Large B-Cell Lymphoma of the Frontal Sinus Presenting as a Pott Puffy Tumor: Case Report. *Jurn. Neurol. Surg. Rep*. 2015; 76(1): 23–27. doi: 10.1055/s-0034-1543996. Epub 2015 Jan 16.
54. Volkov A. G., Panchenko S. N. Kliniko-morfologicheskie kharakteristiki khronicheskogo diffuznogo osteomielita lobnoi kosti. Materialy mezhdunarodnoi nauchno-prakticheskoi konferentsii otorinolaringologov [Clinical and morphological characteristics of the frontal bone chronic diffusal osteomyelitis. The materials of the International Scientific and Practical Conference of Otorhilolaryngologists]. Irkutsk, 1992: 40–42 (in Russian).
55. Bhalla V., Khan N., Isles M. Pott's puffy tumour: the usefulness of MRI in complicated sinusitis. *Jurn. Surg Case Rep*. 2016. Mar 21. pii: rjw038. doi: 10.1093/jscr/rjw038.
56. Revell P. A. Patologiya kosti. Per. s angl. [Pathology of bone. Translation from English]. M.: Meditsina, 1993: 287–298 (in Russian).
57. Pal'tsev M. A., Kakturskii L. V., Zairat'yants O. V. Patologicheskaya anatomiya: natsional'noe rukovodstvo [Pathologic anatomy: National guidelines]. M.: GEOTAR-Media, 2014: 881–883 (in Russian).
58. Escudero E. R., Pérez Piñas I., Del Estad Cabello G. Pott's Puffy tumor: a forgotten complication of sinusitis. *Radiologia*. 2011; 53(2): 175–180. doi: 10.1016/j.rx.2010.05.007. Epub 2010 Jul 24.

Aleksandr Grigor'evich Volkov – the Honored Doctor of Russia, MD, Professor, Head of the Chair of Otorhinolaryngology of Rostov State Medical University. Russia, 344019, Rostov-on-Don, 29, Nakhichevanskii Pereulok str., e-mail: alvolk19@mail.ru

Tat'yana Viktorovna Zolotova – MD, Professor, Professor of the Chair of Otorhinolaryngology of Rostov State Medical University. Russia, 344019, Rostov-on-Don, 29, Nakhichevanskii Pereulok str., e-mail: zolotovatatvik@gmail.com

Leonid Borisovich Yashchinskii – teaching assistant of the Chair of Pathologic Anatomy of Rostov State Medical University. Russia, 344019, Rostov-on-Don, 29, Nakhichevanskii Pereulok str., e-mail: llfil07@rambler.ru

Igor' Serafimovich Piskunov – MD, Professor, Professor of the Chair of Radiodiagnostics and Therapy of Kursk State Medical University of the Ministry of Healthcare of Russia. Russia, 305000, Kursk, 3, K. Marksa str., e-mail: isp64@mail.ru

Viktor Serafimovich Piskunov – MD, Professor, Head of the Chair of Otorhinolaryngology of Kursk State Medical University. Russia, 305000, Kursk, 3, K. Marksa str., e-mail: piskunov08@rambler.ru

УДК 616.284-004:616.283.1:616.287-089.853 doi: 10.18692/1810-4800-2017-5-35-43

ХИРУРГИЧЕСКОЕ ЛЕЧЕНИЕ БОЛЬНЫХ КОХЛЕАРНОЙ ФОРМОЙ ОТОСКЛЕРОЗА

Корвяков В. С., Диаб Х. М., Пащинина О. А., Ахмедов Ш. М., Михалевич А. Е., Гамзатов К. Н.

ФГБУ «Научно-клинический центр оториноларингологии» Федерального медико-биологического агентства России, 123182, Москва, Россия
(Директор – член-корр. РАМН, проф. Н. А. Дайхес)

SURGICAL TREATMENT OF PATIENTS WITH THE COCHLEAR FORM OF OTOSCLEROSIS

Korvyakov V. S., Diab Kh. M., Pashchinina O. A., Ahmedov Sh. M., Mikhalevich A. E, Gamzatov K. N.

Federal State Budgetary Institution "Clinical Research Centre for Otorhinolaryngology" to the Federal Medico-Biological Agency of the Russian Federation, Moscow, Russia

Статья посвящена хирургическому лечению пациентов с впервые выявленной кохлеарной формой отосклероза, а также ранее оперированных больных, у которых после стапедопластики появился выраженный сенсоневральный компонент тугоухости по данным тональной пороговой аудиометрии. В ней представлен алгоритм дифференциальной диагностики первичной (истинной) сенсоневральной тугоухости и вторичной (ложной), к которой относится сенсоневральный компонент тугоухости, выявляемый у пациентов с кохлеарной формой отосклероза. Подробно описана методика стапедопластики с замещением части перилимфы на физиологический раствор, дано ее теоретическое обоснование; представлены предварительные функциональные результаты операций.

Ключевые слова: отосклероз, стапедопластика, хирургическое лечение отосклероза.
Библиография: 12 источников.

The article focuses on the surgical treatment of the patients with the new-onset cochlear form of otosclerosis, and the patients, in which, according to the tonal threshold audiometry, a significant sensorineural hearing loss had occurred after stapedotomy. This article provides an algorithm of differential diagnostic of the primary (true) and the secondary (false) sensorineural hearing loss, comprising the sensorineural hearing loss component revealed in the patients with the cochlear form of otosclerosis. The authors present detailed description of the method of stapedectomy with substitution of a part of perilymph with physiological saline solution, providing its theoretical substantiation and the preliminary functional results of the surgery.

Key words: otosclerosis, stapedoplasty, surgical treatment of otosclerosis.
Bibliography: 12 sources.

Как следует из названия данной статьи, речь в ней пойдет о хирургическом лечении кохлеарной формы отосклероза. Однако на сегодняшний день общеизвестно, что функциональная хирургия, а именно стапедопластика, при данной патологии мало- или вовсе не эффективна [1], что связано, как правило, с небольшим костно-воздушным интервалом (КВИ) в пределах 5–15 дБ и выраженным сенсоневральным компонентом (костная проводимость свыше 40–60 дБ) по всей тон-шкале тональной пороговой аудиометрии (ТПА), что является основным аудиологическим критерием кохлеарной формы отосклероза. То есть отохирурги, которые выполняют стапедопластику у этой категории больных в надежде получить положительный функциональный результат, заключающийся в улучшении слуха до значений, позволяющих воспринимать «живую» речь без использования слуховых аппаратов, как правило, не достигают желаемого. Это связано с объективными изменениями, происходящими не только в структурах среднего, но и внутреннего уха, которые выявляются при проведении и трактовке данных субъективного метода исследования – ТПА: небольшим резервом среднего уха (или тимпанальным резервом, который в доступной литературе некоторые авторы не верно называют улитковым) и невозможностью улучшить костную проводимость (т. е. улучшить улитковый резерв). Имеющиеся в доступной литературе сведения об улучшении показателей костной проводимости по всей тон-шкале аудиометрической кривой (исключая зубец Кархарда, 2 кГц), в особенности при кохлеарной форме отосклероза, после поршневой методики стапедопластики, представляются сомнительными. Это подтверждается данными (десятки тысяч стапедопластик с использованием различных методик, начиная от мобилизации стремени, методов интерпозиции ножек и его инверсии, поршневой методики и заканчивая аутохрящом на вену) школы О. К. Патякиной и В. Ф. Никитиной, на что указывают и послед-

ние исследования, проведенные в стенах нашего Центра и отражающие сравнительные функциональные результаты различных методик стапедопластик (от поршневой до методики аутохрящ на вену) [2]. Из вышеизложенного становится ясным, что хирургическое лечение кохлеарной формы отосклероза должно оказывать положительное влияние не только на тимпанальный (среднее ухо), но и на улитковый (внутреннее ухо) резерв и включать, помимо стапедопластики, устраняющей причину кондуктивного компонента тугоухости (неподвижность стремячка), усовершенствованную методику операции (либо технического приема во время ее проведения), положительно влияющую на сенсоневральный компонент. Камень преткновения в решении данной проблемы (оказать положительное влияние на резерв улитки) заключается в том, что до настоящего времени не установлена точная причина, объясняющая механизмы нарушения звуковосприятия при отосклерозе. Существуют гипотезы, пытающиеся установить и объяснить эти причины. Наиболее распространенными из них являются следующие: блокада лабиринта фиксированным стременем обусловливает относительный застой перилимфы, что оказывает отрицательное влияние на биологические структуры внутреннего уха, вначале носящее функциональный (обратимый) характер, а затем, при длительном течении болезни, постепенно присоединяются и органические (необратимые) изменения [1, 3]. Б. М. Сагалович (1988) в своей монографии «Слуховое восприятие ультразвука» предполагает, что блокада стремени приводит к изменению проницаемости гематолабиринтного барьера, что, в свою очередь, вызывает явления гипоксии жидких сред внутреннего уха и в конечном итоге его сенсорного аппарата. Некоторые авторы придают особое значение в развитии сенсоневрального компонента тугоухости при отосклерозе участию центральных механизмов регуляции в его патогенезе [4].

Собственный опыт хирургического лечения больных кохлеарной формой отосклероза с использованием методики аутохрящ на вену позволил не только оценить состояние перилимфы в преддверии лабиринта, но и выявить как минимум две особенности, относящиеся к перилимфатической жидкости у этой категории пациентов:

– во всех случаях отмечается нарушение ее прозрачности в той или иной мере выраженности, что может косвенно указывать на наличие продуктов жизнедеятельности (метаболизма) отосклеротических очагов, возможно оказывающих токсическое влияние на сенсорный аппарат и, что установлено точно, изменяющих физико-химический состав ее (по крайней мере, кальция и фосфора);

– второе – перилимфа не поступает в нишу окна преддверия после перфорации подножной пластинки стремени, а при непреднамеренном дефиците, возникающем в некоторых случаях тотальной платинэктомии, не происходит ее самовосполнения, что, опять же косвенно, может свидетельствовать о нарушениях гидродинамики жидкостей внутреннего уха.

Помимо впервые выявленной кохлеарной формы отосклероза, отохирургам довольно часто приходится сталкиваться с ситуацией, при которой ранее проведенная стапедопластика привела к выраженной сенсоневральной потере слуха, как правило, вследствие попадания крови в преддверие и (или) дефицита перилимфы, который не устранился самостоятельно, т. е., по существу, являющийся ятрогенным. Гипотетически самовосполнение (устранение возникшего по ходу стапедопластики дефицита перилимфы) может идти тремя путями:

– за счет ее образования в области спиральной связки;

– поступления ее из гаверсовых сосудов костной улитки, которые являются перилимфатическим резервным бассейном, принимающим участие в резорбции перилимфы;

– через водопровод улитки.

Однако первый и второй пути самовосполнения перилимфы являются маловероятными, так как количество вновь образованной перилимфы в единицу времени есть величина постоянная и, следовательно, устранить выраженный дефицит ее за короткий промежуток времени, исчисляемый временем, затраченным на проведение платинэктомии, не представляется возможным. Что касается резервного перилимфатического бассейна, то в функциональном плане он служит для оттока и резорбции перилимфы с давлением в лимфатических сосудах, близким к отрицательным значениям, в то время как давление в перилимфатическом пространстве доходит до 100 мм рт. ст. [5]. Поэтому представить ситуацию движения жидкости против градиента давления невозможно, даже в случае перехода замкнутого перилимфатического пространства в состояние открытого (при перфорации и удалении подножной пластины стремени), что несколько снизит показатели давления в нем. Третий путь соответствует соединению замкнутого перилимфатического пространства с замкнутым же ликворным пространством посредством водопровода улитки. Учитывая, что давление спинномозговой жидкости в норме (в состоянии покоя) колеблется в широких пределах от 5 до 15 мм рт. ст. (и только при кашле, чихании, натуживании может подниматься до 100–150 мм рт. ст.), в силу градиента давления движение перилимфы осуществляется по направлению от внутренней к наружной апертуре водопровода улитки, т. е. перилимфа течет в сторону ликворного пространства. Однако в тех

случаях, когда перилимфатическое пространство переходит из состояния закрытого в открытое (при платинэктомии), давление в нем уменьшается и движение жидкости может поменяться на противоположное, т. е. спинномозговая жидкость может поступать в перилимфатическое пространство, заполняя его, выравнивая давление, тем самым устраняя возникший по ходу операции дефицит перилимфы. Необходимым условием для реализации данного пути является функционирующий водопровод улитки.

Мы достаточно подробно рассмотрели некоторые вопросы гидродинамики внутреннего уха, чтобы показать, что быстрое самовосполнение перилимфы при ее дефиците, возникшем при стапедопластике, невозможно в случаях не функционирующего водопровода улитки, либо при патологических состояниях, которые приводят к уменьшению давления в ликворном пространстве. Такое наше внимание к возникшему дефициту перилимфы по ходу стапедопластики объясняется неоднозначной трактовкой его влияния на возникновение сенсоневрального компонента тугоухости в послеоперационном периоде. В специальной литературе имеются лишь единичные сообщения, касающиеся данного факта. Одни авторы отрицают такое влияние [6], другие допускают, причем объясняя его возникновение возможностью травмирования основной мембраны улитки [7], третьи, наоборот, придают ему первостепенное значение [3, 8, 9].

Наше мнение по этому вопросу следующее: возникновение и выраженность сенсоневрального компонента тугоухости при стапедопластике у больных отосклерозом вследствие дефицита перилимфы зависит от нескольких причин: скорости его образования и возможностей быстрого устранения. Если уменьшение объема перилимфы произошло при удалении толстой (пораженной отосклеротическим процессом) подножной пластинки, занимающей некоторый объем преддверия лабиринта да к тому же во всех случаях обладающей эффектом смачивания жидкостью, что так же ведет к уменьшению объема перилимфы, но достаточно медленно (соответствует времени удаления платины), что имеет место при тотальной платинэктомии при выполнении методики аутохрящ на вену и этот дефицит купируется за счет самовосполнения перилимфы, то, как правило, костная проводимость в послеоперационном периоде сохраняется на прежнем уровне (а в некоторых случаях даже несколько улучшается), либо, что бывает достаточно редко, отмечается ее западение на высокие частоты (4–8 кГц), которое носит обратимый, временный характер, как правило, пороги костной проводимости восстанавливаются к 2–3-му месяцу послеоперационного периода, и данное состояние обычно не требует проведения соответствующей корригирующей терапии [1].

Если дефицит перилимфы возник быстро (молниеносно), что чаще всего наблюдается при работе отсосом в области ниши окна преддверия при перфорированной подножной пластинке стремени (методика стапедопластики в данном случае не имеет принципиального значения), тем более не происходит быстрого восстановления объема перилимфы, то у такой категории больных в послеоперационном периоде мы вправе ждать ухудшения порогов костной проводимости, как правило, по всей тон-шкале аудиометрической кривой, причем данный процесс нередко принимает необратимый, постоянный характер с той или иной степенью выраженности, несмотря на проводимую консервативную терапию в послеоперационном периоде. Данное обстоятельство, на наш взгляд, может быть объяснено с точки зрения анатомо-физиологических взаимоотношений внутреннего уха следующим образом: учитывая достаточно постоянные показатели объема и давления внутрилабиринтных жидкостей (для перилимфы: V = 78,3 мм^3; P = до 100 мм рт. ст.; для эндолимфы: V = 2,76 мм^3; P = 10 мм рт. ст.) в закрытой полости [10], постепенное (медленное) уменьшение давления перилимфатической жидкости вначале вследствие нанесения небольшой перфорации в области подножной пластинки, а затем полного ее удаления не приведет к гидродинамическому удару, воздействующему на волосковые клетки органа Корти. Под гидродинамическим ударом мы подразумеваем резкое перерастяжение рейснеровой мембраны как наиболее податливой структуры внутреннего уха [экспериментально установлено, что целостность Рейснеровой мембраны нарушается при превышении градиента давления между пери- и эндолимфой всего на 2 см вод. ст., к примеру, для разрыва вторичной мембраны необходимо 500 см вод. ст. (цит. по Сагалович Б. М., Пальчун В. Т., 1999), не этот ли факт – смешения внутрилабиринтных жидкостей – объясняет возникновение системных головокружений у части больных при стапедопластике?] [11, 12] вследствие резкого уменьшения давления перилимфатической жидкости, которое, в свою очередь, приводит к резкому (скачкообразному) изменению давления эндолимфатического пространства, с последующим изменением их объема (перилимфатического пространства в сторону уменьшения, а эндолимфатического – увеличения), что неминуемо повлечет за собой отрицательное воздействие на сенсорный аппарат улитки. Следовательно, быстрое удаление перилимфы из перилимфатического пространства приведет к гидродинамическому удару, а значит, и к негативным последствиям для волосковых клеток.

Таким образом, гидродинамический удар по своей сути относится к разряду травматического воздействия на структуры внутреннего уха вследствие оперативного вмешательства и приводит к первичной или истинной сенсоневральной тугоухости. Касательно второй причины: не устраненного по ходу оперативного вмешательства, возникшего дефицита перилимфы, в тех случаях, когда не произошло его самовосполнения (в случаях нарушений функционирования улиткового протока или низкого ликворного давления, как было указано выше), которое приводит к временному уменьшению объема перилимфатического пространства, а следовательно, к нарушению гидродинамики внутреннего уха, ведущему к нарушениям улитковой проводимости, без непосредственного вовлечения в патологический процесс сенсорных клеток, т. е. к вторичной или ложной сенсоневральной тугоухости. Выше мы указали, что микроанатомические взаимоотношения объема перилимфатического пространства носят временный характер, так как постепенное восстановление объема перилимфы произойдет за счет ее образования в области спиральной связки при условии функциональной сохранности клеток, продуцирующих перилимфу.

Таким образом, при первичном хирургическом лечении кохлеарной формы отосклероза либо при выполнении повторных операций у пациентов, оперированных ранее по поводу тимпанальной или смешанной форм отосклероза, но при обследовании которых выявлен выраженный сенсоневральный компонент тугоухости по данным ТПА, возникает настоятельная необходимость провести дифференциальную диагностику не только между кохлеарной формой отосклероза и хронической сенсоневральной тугоухостью в случаях их выявления впервые, но и между первичной и вторичной сенсоневральной тугоухостью в случаях повторных оперативных вмешательств с установленным диагнозом отосклероз. От правильно проведенной и интерпретированной диагностики будет зависеть не только возможность проведения оперативного вмешательства, но и функциональный исход операции. В сущности, сенсоневральный компонент тугоухости при кохлеарной форме отосклероза имеет отношение к вторичной сенсоневральной или проводниковой улитковой (внутрилабиринтной) тугоухости, т. е. связан с нарушениями гидродинамики внутреннего уха с возможными функциональными (обратимыми) нарушениями сенсорного аппарата, что находит свое подтверждение при проведении диагностических проб с ультразвуком (пороги которого мало меняются и, как правило, соответствуют норме), речевой аудиометрии (100%-ная разборчивость речи).

Однако следует учитывать, что вторичная сенсоневральная тугоухость может являться самостоятельным заболеванием, не связанным с отосклерозом, поэтому для уточнения диагноза необходимо прибегнуть к проведению компьютерной томографии (КТ) височных костей с выявлением характерных признаков отосклероза в нише окна преддверия. По совокупности полученных диагностических данных пациенту с достаточной долей уверенности можно ставить диагноз: отосклероз, кохлеарная форма – и рекомендовать оперативное лечение по разработанной нами методике. При повторных операциях с уже установленным диагнозом отосклероз и выраженным сенсоневральным компонентом тугоухости, возникшим в послеоперационном периоде, также требуются проведение КТ-исследования височных костей и тщательная дифференциальная диагностика между первичной и вторичной сенсоневральной тугоухостью, как было описано выше. При проведении такой дифференциальной диагностики требуется настоятельная необходимость, так как, не зная, какие факторы по ходу выполнения первой операции (попадание крови в преддверие, молниеносно возникший дефицит перилимфы или его неустранение по ходу оперативного вмешательства либо сочетание этих причин) привели к сенсоневральной тугоухости, мы не в состоянии судить о ее генезе. Только при получении данных, подтверждающих наличие вторичной сенсоневральной тугоухости, связанной с нарушением внутриулиткового проведения, показано повторное хирургическое лечение и, наоборот, при первичной, в генезе которой превалирует поражение сенсорного внутриулиткового аппарата, – операция противопоказана.

Мы специально разграничили понятия «кохлеарная форма отосклероза» и «оперированный отосклероз с выраженным сенсоневральным компонентом тугоухости». Эти понятия не тождественны, так как кохлеарная форма отосклероза, как правило, является отображением этапности течения патологического процесса от тимпанальной его формы к кохлеарной (в исключительных, редких случаях процесс сразу же принимает кохлеарную форму), а сенсоневральный компонент тугоухости во всех случаях является вторичным в отличие от оперированного отосклероза, где сенсоневральный компонент тугоухости объясняется следствием операционной травмы и может носить характер как первичного, так и вторичного.

В связи с вышеизложенным мы поставили перед собой следующую цель исследования: разработать методику хирургического лечения пациентов с кохлеарной формой отосклероза, позволяющую получить положительный функциональный результат.

В соответствии с поставленной целью необходимо решить следующие задачи:

– представить алгоритм дифференциальной диагностики первичной и вторичной сенсоневральной тугоухости;

– разработать методику хирургического лечения пациентов с кохлеарной формой отосклероза;

– провести предварительный анализ полученных функциональных результатов хирургического лечения по разработанной методике.

Как было представлено выше, дифференци-альная диагностика первичной и вторичной сенсоневральной тугоухости основывается на данных, полученных при проведении ультразвукового исследования, речевой аудиометрии, а также ТПА. Для вторичной сенсоневральной тугоухости характерными диагностическими признаками являются: нормальные или несколько сниженные пороги ультразвука, 100%-ная разборчивость речи, а также отсутствие ФУНГ и, как правило, наличие костно-воздушного интервала по данным ТПА, который отображает сочетание «ложного» и истинного КВИ (так как он отображает звукопроведение в жидких средах лабиринта и структурах среднего уха).

Всем первичным больным с выявленной вторичной сенсоневральной тугоухостью показано проведение КТ височных костей для дифференциальной диагностики кохлеарной формы отосклероза и вторичной сенсоневральной тугоухости иного генеза. Представленный алгоритм диагностики следует также провести пациентам с установленным диагнозом отосклероза (во время проведения первичной стапедопластики), у которых выявлен сенсоневральный компонент тугоухости, возникший после операции. КТ-исследование в данной ситуации преследует своей целью не столько подтверждение диагноза, сколько установление анатомических взаимоотношений структур среднего и внутреннего уха, в особенности это положение касается ниши окна преддверия (анатомические особенности – ширина, глубина, нависание лицевого нерва, сохранность фрагментов супраструктуры стремени), самого преддверия (сохранность и расположение подножной пластинки стремени), локализации протеза стремени, состояния длинной ножки наковальни. Только после установления вторичности возникшего сенсоневрального компонента тугоухости у оперированных ранее пациентов и тщательного анализа данных КТ-исследования височных костей им показана повторная операция.

После тщательно проведенной таким образом диагностики, а также на основании наших представлений о сущности вторичной сенсоневральной тугоухости (нарушение гидродинамики жидких сред внутреннего уха и физико-химического состава перилимфы) и дефицита перилимфы мы отобрали пациентов на хирургическое лечение по усовершествованной методике.

Пациенты и методы лечения. За период с апреля 2016 г. по апрель 2017 г. было отобрано и прооперировано 15 больных отосклерозом, из них 7 первичных – с кохлеарной формой, 8 – с выраженным сенсоневральным компонентом тугоухости (вторичного генеза) после ранее проведенной стапедопластики. У всех без исключения пациентов, по данным ТПА, костная проводимость была ниже 40–60 дБ, КВИ варьировал в достаточно широких пределах: от 10–15 до 35–40 дБ, причем для больных, которым ранее проводилась стапедопластика, более характерен нисходящий тип аудиометрических кривых (с обрывом на высокие частоты); пороги ультразвука 98 кГц были в норме у всех пациентов, отмечалась 100%-ная разборчивость речи. Длительность заболевания варьировала от 4 до 30 лет (первичная больная с кохлеарной формой отосклероза, у которой отмечалась облитерирующая форма отосклероза в сочетании с нависающим лицевым нервом без костного канала). Промежуток времени между первой стапедопластикой, выполненной в различных учреждениях РФ, и повторно выполненной в НКЦ оториноларингологии (у 8 пациентов), составил от 1 до 5 лет.

Всем 15 пациентам была выполнена усовершенствованная методика стапедопластики аутохрящом на вену. Под местной анестезией интрамеатальным доступом по Rosen производилась тимпанотомия, долотом и кюретками (в некоторых случаях борами) удалялся костный навес над стременем, далее проводилась ревизия барабанной полости, в особенности ниши окна преддверия, у 7 первичных больных выявлены следующие операционные находки: у всех ниша сужена за счет разрастания зрелых (плотных, не кровоточивых при их удалении) отосклеротических очагов в области мыса и переднего полюса, дополнительно – у 1 пациента отмечалась облитерирующая форма, у 2 – очаги локализовались и под лицевым нервом, последний в костном канале, у 1 пациента нависает над окном преддверия, без костного канала, закрывая обзор ножек стремени (пациентка с облитерирующей формой отосклероза), стремечко у всех неподвижное, у 3 – в латеропозиции (ножки впаяны в отоочаги мыса), подножная пластинка утолщена за счет поражения отосклеротическим процессом. У 8 повторно оперируемых пациентов операционные находки были более вариабельными: ниша окна преддверия сужена за счет отосклеротических очагов, локализующихся на промонториуме и переднем полюсе (у всех больных), дополнительно у 1 – под VII нервом, еще у 1 – по всему периметру ниши (облитерирующая форма), отосклеротические очаги зрелые, и только у 1 пациента отмечалось сочетание зрелых отоочагов на мысе и переднем полюсе с активным

очагом, локализованным под лицевым нервом, последний «оголен» по краю, нависает – у 1 больного. У остальных пациентов в костном канале без особенностей, супраструктура стремени была удалена во время первой операции у 4; у 3 – сохранены головка стремени и часть задней ножки с сухожилием стремянной мышцы; еще у 1 – сломана передняя ножка (передняя круротомия), остальная часть сохранена, неподвижна (у данного пациента был недостаточно удален навес над стременем во время проведения первых двух операций), у этого же пациента был использован тефлоновый протез кустарного производства длиной 4,0 мм, который свободно перемещался по длинной ножке наковальни и не имел контакта с подножной пластинкой, хотя последняя была перфорирована и фрагментирована, прикрыта рубцовой тканью; еще у 2 – были использованы тефлоновые протезы длиной 4,6 и 4,7 мм, находящиеся в правильном положении; у остальных 5 – в качестве протеза стремени были использованы металлические конструкции, длиной от 4,6 до 5,2 мм, в 2 случаях смещены из ниши окна преддверия в сторону окна улитки или мыса и не имели контакта с длинной ножкой наковальни (последняя представлена культей), в остальных 3 случаях – в правильном положении, подвижны, передача движений на мембрану окна улитки активная. Остатки перфорированной подножной пластинки стремени у 6 больных неподвижны, поражены отосклеротическим процессом; у 2 – фрагментированы, подвижны, у одного из которых в области переднего полюса погружены в преддверие, у этого же пациента в нише окна преддверия имеет место рубцовая ткань характерного белого цвета, присущая ее контакту с перилимфой, что косвенно может свидетельствовать о персистирующей (периодически открывающейся) фистуле лабиринта.

После такой тщательной ревизии структур барабанной полости всем больным произведена стапедотомия (в тех случаях, когда супраструктура стремени не была удалена), либо удален поршневой протез стремени, сформирована ниша окна преддверия, приближающаяся по своим размерам к норме, путем удаления отосклеротических очагов, а в случаях нависания лицевого нерва – и костной стенки мыса до эндоста; во всех случаях уже существующей перфорации подножной пластинки (от предыдущей операции) все манипуляции в нише окна преддверия проводили, прикрыв эту перфорацию любым кусочком аутоткани (технический прием, разработанный Никитиной В. Ф., называемый – «под прикрытием»). Затем приступали к перфорации подножной пластинки стремени, если она не была перфорирована во время первой операции (по центру ее или ближе к заднему полюсу, памятуя о расположении мешочка преддверия), в случае ее мобилизации перфорацию производили в области анулярной связки (что позволяет избежать гидродинамического удара), наблюдали за поступлением перилимфы, после чего удаляли всю или часть (но не менее $^2/_3$) подножной пластинки. Далее оценивали состояние перилимфы (ее прозрачность), наличие или отсутствие дефицита, ее самовосполняемость.

У всех 7 больных с кохлеарной формой отосклероза прозрачность перилимфы нарушена в той или иной степени от слабо до выраженно мутной, у всех отмечался дефицит перилимфы (различной степени выраженности), который не самовосполнялся. Из 8 пациентов с выраженным сенсоневральным компонентом лишь у 4 имело место нарушение прозрачности перилимфы, что могло быть отражением естественного течения отосклеротического процесса и перехода его из смешанной формы в кохлеарную либо связано с погрешностями проведения первой операции (попадание крови в преддверие), у всех отмечался дефицит перилимфы после удаления подножной пластинки стремени, причем у 5 из них не происходило его самовосполнения, а у 3 – происходило (перилимфа медленно заполняла само преддверие до уровня рамы, но не поступала в нишу окна).

Далее приступали к предлагаемому нами этапу операции – преднамеренному дозированному частичному (в объеме не более преддверия) дефициту перилимфы с ее заменой на физиологический раствор, для чего использовали ватничек, смоченный в физиологическом растворе и подсушенный путем его промокания с использованием стерильной салфетки, который вводили в просвет преддверия (однократно или несколько раз), что позволяло медленно убрать перилимфу из него (ориентирами удаленного объема перилимфы служат, как правило, визуализируемые структуры преддверия: сферический и эллиптический мешочки и медиальная стенка преддверия), затем при помощи шприца для инъекций, заполненного стерильным физиологическим раствором, температура которого соответствует температуре человеческого тела, и иголки, подведя последнюю в нишу окна преддверия, медленно, по каплям (как правило, требуется несколько капель) заполняли преддверие, излишки физиологического раствора удаляли из ниши окна преддверия ватничком, затем в нишу раскладывали заранее приготовленную вену с тыла стопы, желательно интимой к преддверию, и устанавливали аутохрящевой протез стремени длиной 3,5 мм, взятый из ушной раковины пациента, под сесамовидную косточку длинной ножки наковальни.

Следует обратить особое внимание на то, что при открытом преддверии категорически запрещается пользоваться электроотсосом. Далее про-

веряли передачу движений на вторичную мембрану ниши окна улитки, вводили в барабанную полость суспензию гидрокортизона (или раствор дексаметазона), меатотимпанальный лоскут укладывали на место, на разрез кожи слухового прохода укладывали резиновую полоску, слуховой проход тампонировали ватными шариками или гемостатической губкой с антибиотиком.

Из вышеизложенного следует, что произвести этап преднамеренной частичной замены перилимфы физиологическим раствором из преддверия можно только в случаях тотальной платинэктомии, т. е. при стапедопластике аутохрящом на вену по В. Ф. Никитиной либо по В. Т. Пальчуну, когда после тотальной платинэктомии между преддверием и длинной ножкой наковальни устанавливается искусственный протез стремени, проксимальная часть которого окутывается аутовеной, изолируя таким образом преддверие от ниши. При классической поршневой методике стапедопластики провести этот этап операции в надлежащем виде не представляется возможным по понятным причинам.

Мы предложили и выполняем данную методику стапедопластики с заменой части перилимфы физиологическим раствором у пациентов с кохлеарной формой отосклероза исходя из наших представлений о причинах возникновения сенсоневрального компонента тугоухости у этой категории больных (см. выше) и, как следствие, соображений, что такой усовершенствованный метод позволяет изменить (в сторону нормализации) физико-химический состав перилимфы, что влечет за собой изменение потенциала улитки и, помимо этого, уменьшает токсическое влияние продуктов метаболизма на орган Корти, а устранение дефицита перилимфы (при отсутствии его самовосполнения) нормализует гидродинамику (объем – в конце операции, а впоследствии и давление – после герметизации внутреннего уха), что благоприятно скажется на внутрилабиринтном звукопроведении.

Представлены предварительные функциональные результаты усовершенствованной стапедопластики у пациентов с кохлеарной формой отосклероза. Предварительные, не столько потому, что в данной статье представлено небольшое количество наблюдений, а связано с максимальным послеоперационным сроком наблюдений – 1 год, что не позволяет нам в настоящее время с достаточной долей уверенности судить о длительности (надежности) получаемого положительного эффекта – временный он или постоянный.

В ранние сроки послеоперационного наблюдения (до 3 месяцев) у всех 15 оперированных больных получены положительные функциональные результаты, которые заключались: в улучшении порогов звуковосприятия в среднем на 15–20 дБ по всей тон-шкале аудиометрической кривой, что характерно для пациентов с кохлеарной формой отосклероза (7 пациентов) и части больных (4) с сенсоневральным компонентом тугоухости, возникшим после первой операции, у оставшихся 4 – отмечено улучшение костной проводимости по данным ТПА на низкие и средние частоты, с сохранением их значений на высокие; КВИ закрывался полностью за счет улучшения порогов воздушной проводимости, которые достигали новых значений костной. Следует отметить, что такой прирост слуха позволял перевести пациентов с III (9 пациентов), IV (6 пациентов) степенью тугоухости в разряд II (6), III (5), а нередко и I (4) степени. При дальнейшем наблюдении до 12 месяцев (3 больных), до 9 месяцев (3 больных) и до 6 месяцев (еще 4 больных) (у оставшихся 5 – сроки наблюдения меньше) полученный функциональный результат сохраняется.

Таким образом, улучшение слуха у оперированных больных реализовывалось не только за счет устранения патологии среднего уха (неподвижности стремени или иной патологии после ранее проведенных операций), т. е. резерва среднего уха, но и за счет изменений в жидких средах лабиринта, приводящих к сокращению улиткового резерва. Обращает на себя внимание тот факт, что в послеоперационном периоде ни на одной аудиометрической кривой не отмечено ухудшения костной проводимости, что, на наш взгляд, свидетельствует о том, что сам по себе дефицит перилимфы не приводит к возникновению сенсоневрального компонента тугоухости, но только при строгом выполнении следующих условий: он образуется достаточно медленно (при непреднамеренном его образовании это время соответствует времени удаления подножной пластинки стремени и составляет, как правило, 1–2 мин; при преднамеренном – удаление перилимфы из преддверия ватничком также соответствует 1–2 мин) и в обязательном порядке устраняется по ходу операции физиологическим раствором, который подается в преддверие также медленно – каплями.

Дефицит перилимфы, вызванный молниеносно и (или) не устраненный по ходу операции, приведет к сенсоневральной тугоухости той или иной степени выраженности. В практическом плане из этого следует, что при стапедопластике любой формы отосклероза (а не только кохлеарной) вне зависимости от методики (поршневая, аутохрящ на вену) при открытом преддверии нельзя пользоваться отсосами в нише его окна, при возникшем непреднамеренном дефиците перилимфы (в особенности не выраженном) и отсутствии навыков его устранения при помощи шприца и иголки необходимо на месте удаленной подножной пластинки разложить аутовену, обильно смоченную физиологическим раствором.

Выводы

Для дифференциальной диагностики первичной (истинной) сенсоневральной тугоухости и кохлеарной формы отосклероза, помимо тональной пороговой аудиометрии (ТПА), необходимо провести ультразвуковое исследование, речевую аудиометрию; при получении данных, подтверждающих вторичную (ложную) сенсоневральную тугоухость, показаны проведение КТ височных костей и последующая стапедопластика.

Усовершенствованный метод стапедопластики аутохрящом на вену с заменой части (в объеме преддверия) перилимфы физиологическим раствором позволяет получить положительный функциональный результат у пациентов с кохлеарной формой отосклероза или ранее оперированных, с выраженным сенсоневральным компонентом вторичного генеза.

Предварительный функциональный результат усовершенствованной методики стапедопластики у пациентов кохлеарной формой отосклероза заключается в улучшении показателей костной проводимости в среднем на 15–20 дБ по всей тон-шкале аудиометрической кривой и полном закрытии костно-воздушного интервала.

ЛИТЕРАТУРА

1. Пальчун В. Т., Сакалинскас М. А. Клиника и хирургия отосклероза. Вильнюс, 1976. 287 с.
2. Арнаутова Е. М. Алгоритм выбора методики стапедопластики у больных отосклерозом: автореф. дис. … канд. мед. наук. М., 2013. 24 с.
3. Никитина В. Ф. Применение аутохряща ушной раковины при операциях по поводу тугоухости, обусловленной отосклерозом // Вестн. оториноларингологии. 2000. № 5. С. 35–38.
4. Лазарева Л. А., Морозова М. В., Дворянчиков В. В., Музаева Б. Р. Участие центральных механизмов регуляции в патогенезе отосклероза (обзор литературы) // Рос. оториноларингология. 2017. № 1(86). С. 135–143.
5. Маерович И. М. Гематолабиринтный барьер. Л., 1973. 125 с.
6. Dornhoffer J. L. Long-term hearing results following stapedotomy // Am Jurn. Otol. 1994. Vol. 15, N 5. P. 674–678.
7. Диаб Х., Аникин И. А., Заварзин Б. А. Особенности сенсоневральной тугоухости у больных после стапедопластики // Рос. оториноларингология, приложение № 1. 2008. С. 246–249.
8. Патякина О. К. Сравнительная оценка функциональной эффективности операций на стремени при отосклерозе: автореф. дис. … докт. мед. наук. М., 1967. 30 с.
9. Патякина О. К. Выбор методики слухоулучшающей операции при отосклерозе: метод. рек. М., 1976. 14 с.
10. Стенли А. Гельфанд. Слух, введение в психологическую и физиологическую акустику. М., 1984. 350 с.
11. Сагалович Б. М. Слуховое восприятие ультразвука. М., 1988. 288 с.
12. Сагалович Б. М., Пальчун В. Т. Болезнь Меньера. М.: Медицинское информационное агентство, 1999. 525 с.

Корвяков Василий Сергеевич – докт. мед. наук, главный научный сотрудник научно-клинического отдела заболеваний уха ФГБУ НКЦ оториноларингологии ФМБА России. Россия, 123182, Москва, Волоколамское шоссе, д. 30, стр. 2; тел.: 8-910-443-69-40, e-mail: Korvyakov56@mail.ru

Диаб Хассан Мохамад Али – докт. мед. наук, главный научный сотрудник, руководитель научно-клинического отдела заболеваний уха ФГБУ НКЦ оториноларингологии ФМБА России. Россия, 123182, Москва, Волоколамское шоссе, д. 30, стр. 2; тел.: 8-919-101-33-00, e-mail: Hasandiab@mail.ru

Пащинина Ольга Александровна – канд. мед. наук, зав. отделением научно-клинического отдела заболеваний уха ФГБУ НКЦ оториноларингологии ФМБА России. Россия, 123182, Москва, Волоколамское шоссе, д. 30, стр. 2; тел.: 8-916-024-83-83, e-mail: Olga83@mail.ru

Михалевич Антон Евгеньевич – младший научный сотрудник научно-клинического отдела заболеваний уха ФГБУ НКЦ оториноларингологии ФМБА России. Россия, 123182, Москва, Волоколамское шоссе, д. 30, стр. 2; тел.: 8-926-104-90-45, e-mail: MikhalevichAE@mail.ru

Ахмедов Шамиль Магомедович – канд. мед. наук, ведущий научный сотрудник научно-клинического отдела заболеваний уха ФГБУ НКЦ оториноларингологии ФМБА России. Россия, 123182, Москва, Волоколамское шоссе, д. 30, стр. 2; тел.: 8-926-111-99-76, e-mail: Shamillor@mail.ru

Гамзатов Калсын Нурмагомедович – врач-оториноларинголог Детской городской поликлиники № 7 Департамента здравоохранения г. Москвы. Россия, 111538, Москва, ул. Молдагуловой, д. 5 «А», тел. 8(499) 373-57-11

REFERENCES

1. Pal'chun V. T., Sakalinskas M. A. Klinika i khirurgiya otoskleroza [Clinical picture and surgery of otosclerosis]. Vil'nyus, 1976. 287 (in Russian).
2. Arnautova E. M. Algoritm vybora metodiki stapedoplastiki u bol'nykh otosklerozom: avtoref. dis. … kand. med. nauk [The algorithm of the choice of stapedoplasty method in the patients with otosclerosis: the extended abstracts of MD Candidate dissertation]. M. 2013. 24 (in Russian).
3. Nikitina V. F. Primenenie autokhryashcha ushnoi rakoviny pri operatsiyakh po povodu tugoukhosti, obuslovlennoi otosklerozom [The use of conchal auto-cartilage in the surgery for hearing loss associated with otosclerosis]. *Vestnik otorinolaringologii*. 2000; 5: 35–38 (in Russian).
4. Lazareva L. A., Morozova M. V., Dvoryanchikov V. V., Muzaeva B. R. Uchastie tsentral'nykh mekhanizmov regulyatsii v patogeneze otoskleroza (obzor literatury) [Participation of central regulating mechanisms in otosclerosis pathogenesis (literature review)]. *Rossiiskaya otorinolaringologiya*. 2017; 1(86): 135–143 (in Russian).

5. Maerovich I. M. Gematolabirintnyi bar'er [Hematolabyrinthine barrier]. L., 1973. 125 (in Russian).
6. Dornhoffer J. L. Long-term hearing results following stapedotomy. *Am Jurn. Otol*. 1994; 15; 5. 674–678.
7. Diab Kh., Anikin I. A., Zavarzin B. A. Osobennosti sensonevral'noi tugoukhosti u bol'nykh posle stapedoplastiki [The specific features of sensorineural hearing loss in the patients after stapedoplasty]. *Rossiiskaya otorinolaringologiya, prilozhenie* N 1. 2008: 246–249 (in Russian).
8. Patyakina O. K. Sravnitel'naya otsenka funktsional'noi effektivnosti operatsii na stremeni pri otoskleroze: avtoref. dis. … dokt. med. nauk [Comparative assessment of the functional efficiency of stapes surgery in otosclerosis: the extended abstracts of MD dissertation]. M., 1967. 30 (in Russian).
9. Patyakina O. K. Vybor metodiki slukhouluchshayushchei operatsii pri otoskleroze: metod. rek. [The choice of hearing-improvement surgery method in otosclerosis: recommended practice]. M., 1976. 14 (in Russian).
10. Stenli A. Gel'fand. Slukh, vvedenie v psikhologicheskuyu i fiziologicheskuyu akustiku [Hearing, introduction into psychological and physiological acoustics]. M., 1984. 350 (in Russian).
11. Sagalovich B. M. Slukhovoe vospriyatie ul'trazvuka [Auditory sense of ultrasound]. M., 1988. 288 (in Russian).
12. Sagalovich B. M., Pal'chun V. T. Bolezn' Men'era [Meniere's disease]. Moskva: Meditsinskoe informatsionnoe agentstvo, 1999. 525 (in Russian).

Vasilii Sergeevich Korvyakov – MD, chief research associate of Clinical Research Department of Ear Diseases of Federal State Budgetary Institution Clinical Research Centre of Otorhinolaryngology of the Federal Medico-Biological Agency of the Russian Federation. Russia, 123182, Moscow, 30/2, Volokolamsk Shosse str., tel.: 8-910-443-69-40, e-mail: Korvyakov56@mail.ru.

Diab Khassan Mokhamad Ali – MD, chief research associate, Head of Clinical Research Department of Ear Diseases of Federal State Budgetary Institution Clinical Research Centre of Otorhinolaryngology of the Federal Medico-Biological Agency of the Russian Federation. Russia, 123182, Moscow, 30/2, Volokolamsk Shosse str., tel.: 8-919-101-33-00, e-mail: Hasandiab@mail.ru

Ol'ga Aleksandrovna Pashchinina – MD Candidate, Head of the Division of Clinical Research Department of Ear Diseases of Federal State Budgetary Institution Clinical Research Centre of Otorhinolaryngology of the Federal Medico-Biological Agency of the Russian Federation. Russia, 123182, Moscow, 30/2, Volokolamsk Shosse str., tel.: 8-916-024-83-83, e-mail: Olga83@mail.ru.

Anton Evgen'evich Mikhalevich – junior research associate of Clinical Research Department of Ear Diseases of Federal State Budgetary Institution Clinical Research Centre of Otorhinolaryngology of the Federal Medico-Biological Agency of the Russian Federation. Russia, 123182, Moscow, 30/2, Volokolamsk Shosse str., tel.: 8-926-104-90-45, e-mail: MikhalevichAE@mail.ru.

Shamil' Magomedovich Akhmedov – MD Candidate, leading research associate of Clinical Research Department of Ear Diseases of Federal State Budgetary Institution Clinical Research Centre of Otorhinolaryngology of the Federal Medico-Biological Agency of the Russian Federation. Russia, 123182, Moscow, 30/2, Volokolamsk Shosse str., tel.: 8-926-111-99-76, e-mail: Shamillor@mail.ru.

Kalsyn Nurmagomedovich Gamzatov –otorhinolaryngologist. Children's Municipal Polyclinic No7 of the Department of Healthcare of Moscow. Moscow, 111538, 5A, Mogdaulova str., tel.: 8 (499) 373-57-11.

УДК 615.849.19:57.085 doi: 10.18692/1810-4800-2017-5-44-46

ОБЪЕКТИВНАЯ ОЦЕНКА ТЕРМИЧЕСКОГО ВОЗДЕЙСТВИЯ ЛАЗЕРНОГО ИЗЛУЧЕНИЯ ГОЛЬМИЕВОГО ЛАЗЕРА (Ho:YAG) НА БИОЛОГИЧЕСКУЮ ТКАНЬ В ЭКСПЕРИМЕНТЕ

Крюков А. И., Царапкин Г. Ю., Арзамазов С. Г., Панасов С. А.

ГБУЗ «Научно-исследовательский клинический институт оториноларингологии им. Л. И. Свержевского» Департамента здравоохранения города Москвы, 117152, Москва, Россия (Директор – засл. деятель науки РФ, проф. А. И. Крюков)

OBJECTIVE ASSESSMENT OF THERMAL EFFECT OF HOLMIUM LASER (HO:YAG) ON BIOLOGICAL TISSUE IN AN EXPERIMENT

Kryukov A. I., Tsarapkin G. Yu., Arzamazov S. G., Panasov S. A.

Research Institute of Clinical Otorhinolaryngology named after L. I. Sverzhevsky the Department of Health in Moscow, Moscow, Russia

Авторы в эксперименте изучили особенности воздействия Ho:YAG-лазера на биоткани, что позволило перенести полученные данные в практическую медицину, а именно использовать гольмиевый лазер для хирургии ЛОРорганов, в частности при тонзиллэктомии и аденотомии. Целью нашей работы явилось изучение и снижение термического воздействия гольмиевого лазера на биологические ткани. На биологические объекты (0,9% физиологический раствор хлорида натрия и мясо индейки) производилось внутритканевое воздействие Ho:YAG-лазерным излучением в течение 5 с и производилось дистанционное измерение температуры биологических объектов в зоне лазерного воздействия с помощью тепловизора FLIR. Биологическая ткань нагревается до температуры 115±14 °С, при этом зона термического повреждения зависит от времени экспозиции лазерного воздействия, мощности и частоты лазерного излучения, составляя от 1,5 до 5,0 мм. В условиях кавитации и гидроудара (E = 0,6 Дж, R = 6÷8 Гц, t = 5 с) биоткань нагревается на 12,1% от исходной, комнатной температуры и составляет 21,1°С, при этом зона нагрева ограничена введенным раствором. Полученные данные эксперимента позволяют существенно снизить температурное воздействие лазерного излучения гольмиевого лазера на биологические объекты, перенести полученные данные в практическую медицину и активно использовать гольмиевый лазер в оториноларингологии, адаптируя его для хирургических вмешательства на ЛОРорганах, а именно при тонзиллэктомии и аденотомии.

Ключевые слова: лазерная хирургия, эксперимент, гольмиевый лазер, тонзиллэктомия, аденотомия.

Библиография: 10 источников.

During the experiment the authors studied the specific features of Ho:YAG-laser effect on biotissues which made it possible to transfer the obtained data to applied medicine, specifically, to use holmium laser for ENT organs surgery, in particular, in case of tonsillectomy and adenotomy. The objective of our work was to study and reduce the thermal effect of holmium laser on biotissues. Biological objects (0.9% physiological saline solution and turkey meat) were subject to intratissual exposure of Ho:YAG-laser radiation for 5 seconds, after that remote temperature measurement of biological objects at the laser exposure area was made with thermal imager FLIR. Biological tissues are heated up to the temperature of 115±14°C, and the thermal damage area depends on laser exposure duration, power and laser radiation frequency, making from 1.5 to 5.0 mm. Under the conditions of cavitation and hydroshock (E = 0.6 J, R = 6 – 8 Hz, t = 5 sec) biotissue is heated by 12.1% of the initial ambient temperature and makes 21.1 °C, the heating area is restricted by the injected solution. The obtained data provide significant reduction of holmium laser thermal effect on biological objects, transfer of the obtained data to the applied medicine and active utilization of holmium laser in otorhinolaryngology, adapting it for surgical interferences on ENT organs, in particular, in case of tonsillectomy and adenotomy.

Key words: laser surgery, experiment, holmium laser, tonsillectomy, adenotomy.

Bibliography: 10 sources.

В современной оториноларингологии широко применяются физические методы воздействия на ткани организма, позволяющие проводить консервативное и хирургическое лечение. Физические методы в хирургическом лечении ЛОР-патологии направлены на деструкцию ткани, при этом в зоне контакта электро-, радио- и оптической волны высвобождается энергия, ко-

торая в той или иной мере нагревает биоткань, обусловливая ее термическое повреждение [1–3]. Критичность локальной термической деструкции органа или ткани обусловливается целью хирургического вмешательства и вероятностью развития осложнений на ранних и поздних сроках лечения [3, 4].

В настоящее время накоплен достаточный клинический опыт, который продиктовал необходимость снижения термической составляющей в данных методах. Коблационная методика деструкции тканей и гармонический скальпель – это современные разработки в электро- и радиоволновой хирургии. Разработка малотравматичных лазерооптических систем идет по пути изменения частотных характеристик когерентного узконаправленного потока излучения, которые имеют различную глубину поглощения, обусловленную физикой взаимодействия с различными средами организма [5–7]. Несмотря на более чем полувековую историю, физика лазеров и по сей день интенсивно развивается. С момента изобретения лазера почти каждый год появлялись все новые его виды, приспособленные для различных целей. В этой связи практикующему врачу необходимо знать глубину воздействия применяемого им лазерного излучения. Особенно важны эти знания в оториноларингологии, так как ткань ЛОРорганов очень тонкая, чувствительная к термическому воздействию и находится в тесной взаимосвязи с жизненно важными органами и структурами [3, 8–10].

Цель исследования. На основании экспериментальной модели изучить термическое воздействие гольмиевого лазера на биологическую ткань.

Материалы и методы исследования. Используемое оборудование: хирургическая лазерная система LUMENIS VersaPulse PowerSuite 20 – гольмиевый (Ho:YAG) лазер мощностью 20 Вт с максимальной частотой 20 Гц.; универсальный тепловизор FLIR серии SC7000; биологические объекты: 0,9% физиологический раствор хлорида натрия и мясо индейки.

Методика эксперимента: проводилось поверхностное и контактное (внутритканевое) воздействие Ho:YAG-лазерного излучения в течение 5 с как в обычных условиях, так и при создании «гидроподушки» путем инфильтрации мяса индейки 0,9% физиологическим раствором хлорида натрия, вызывая эффект кавитации и «гидроудара». Универсальным тепловизором FLIR SC7000 проводилось дистанционное измерение температуры биологических объектов в зоне лазерного воздействия по тепловому (инфракрасному) излучению как при поверхностном воздействии лазерного излучения, так и при внутритканевом. Температурные изменения фиксировались по отношению к комнатной температуре (20 °С) на мониторе в виде графиков и теплограмм, далее проводилось вычисление процентного соотношения температурных изменений.

Результаты исследования. В ходе эксперимента нами было установлено, что биологические объекты в обычных условиях (без создания гидроподушки) нагреваются до температуры 115±14 °С по сравнению с исходной температурой. При этом зона термического повреждения биологических объектов зависит от времени экспозиции импульсного лазерного излучения гольмиевого (Ho:YAG) лазера, мощности и частоты лазерного излучения, составляя от 1,5 до 5,0 мм, и ничем не ограничена.

При создании «гидроподушки» посредством инфильтрации мяса индейки 0,9% физиологическим раствором хлорида натрия и после введения торца кремниевого световода лазера в толщу физиологического раствора в условиях кавитации и гидроудара (E = 0,6 Дж, R = 6÷8 Гц, t = 5 с) биологические объекты нагреваются на 12,1% от исходных значений, что составляет 21,1 °С, при этом зона нагрева биологических объектов ограничена введенным 0,9% физиологическим раствором хлорида натрия.

Выводы

При контактном (внутритканевом) воздействии Ho:YAG-лазера зона критического термического повреждения тканей биологических объектов достигает 5,0 мм и зависит от времени воздействия, мощности и длительности когерентного лазерного излучения.

В условиях кавитации и гидроудара при следующих показателях излучения гольмиевого лазера: E = 0,6 Дж, R = 6÷8 Гц, t = 5 с, – биологические ткани нагреваются всего на 12,1% от полученных исходных данных, что составляет 21,1 °С. Зона термического воздействия при этом ограничена «гидроподушкой».

Полученные в ходе данного эксперимента результаты позволяют активно использовать Ho:YAG-лазер в практике врача-оториноларинголога, адаптируя его для хирургических вмешательства на ЛОРорганах, а именно при проведении двусторонней тонзиллэктомии с лазерной ассистенцией и лазерной абляции аденоидных вегетаций в своде носоглотки.

ЛИТЕРАТУРА

1. Неворотин А. И. Введение в лазерную хирургию. СПб.: СпецЛит, 2000. 175 с.
2. Шахно Е. А. Физические основы применения лазеров в медицине. СПб.: НИУ ИТМО, 2012. 129 с.
3. Oswal V., Remacle M., co-editors Jovanovic S., Krespi J. Principles and practice of lasers in otorhinolaryngology and head and neck surgery. Kugler Publications, The Hague, The Netherlands, 2002. 504 p.
4. Rebeiz E. E. Lasers in otorhinolaryngology – head and neck surgery. Department of otorhinolaryngology, Head and neck surgery, New England Medical Center, Boston, Massachusetts, USA, pubmed. nl, 1994.
5. Князьков В. Б., Гофман В. Р. Лазерная тонзиллэктомия. М.: Техносфера, 2014. 240 с.
6. Москвин С. В., Буйлин В. А. Основы лазерной терапии. М.; Тверь: Триада, 2006. 256 с.
7. Carruth J. A. Lasers in medicine and surgery, pubmed. nl. 1984.
8. Пальчун В. Т., Лучихин Л. А., Крюков А. И. Воспалительные заболевания глотки. М.: ГЭОТАР-Медиа, 2012. 288 с.
9. Крюков А. И., Царапкин Г. Ю., Арзамазов С. Г., Панасов С. А. Лазеры в оториноларингологии // Вестн. оториноларингологии. 2016. № 81 (6). С. 62–66.
10. Блоцкий А. А., Антипенко В. В. Оценка эффективности применения лазерной терапии и светодиодной фототерапии в лечении хронического тонзиллита // Рос. оториноларингология. 2016. № 3 (82). С. 44–47.

Крюков Андрей Иванович – заслуж. деятель науки РФ, докт. мед. наук, профессор, директор научно-исследовательского клинического института оториноларингологии им. Л. И. Свержевского Департамента здравоохранения г. Москвы; зав. каф. оториноларингологии РНИМУ им. Н. И. Пирогова, главный внештатный оториноларинголог г. Москвы. Россия, 117152, Москва, Загородное шоссе, д. 18А, стр. 2; тел. 8-495-633-92-26, e-mail: nikio@zdrav.mos.ru

Царапкин Григорий Юрьевич – докт. мед. наук, ведущий научный сотрудник, руководитель отдела патологии верхних дыхательных путей и ринофациальной эстетической хирургии научно-исследовательского клинического института оториноларингологии им. Л. И. Свержевского Департамента здравоохранения г. Москвы. Россия, 117152, Москва, Загородное шоссе, д. 18А, стр. 2; тел. 8-916-219-83-60, e-mail: tsgrigory@mail.ru

Арзамазов Сергей Германович – научный сотрудник отдела патологии верхних дыхательных путей и ринофациальной эстетической хирургии научно-исследовательского клинического института оториноларингологии им. Л. И. Свержевского Департамента здравоохранения г. Москвы. Россия, Москва, 117152, Загородное шоссе, д. 18А, стр. 2; тел. 8-906-748-06-76, e-mail: arzamazovs@mail.ru

Панасов Сергей Александрович – младший научный сотрудник отдела патологии верхних дыхательных путей и ринофациальной эстетической хирургии научно-исследовательского клинического института оториноларингологии им. Л. И. Свержевского Департамента здравоохранения г. Москвы. Россия, Москва, 117152, Загородное шоссе, д. 18А, стр. 2; тел. 8-905-548-30-72, e-mail: s.panasov@gmail.com

REFERENCES

1. Nevorotin A. I. Vvedenie v lazernuyu khirurgiyu [Introduction into laser surgery]. SPb.: SpetsLit, 2000. 175 (in Russian).
2. Shakhno E. A. Fizicheskie osnovy primeneniya lazerov v meditsine [Physical foundations of laser application in medicine]. SPb.: NIU ITMO, 2012. 129 (in Russian).
3. Oswal V., Remacle M., co-editors Jovanovic S., Krespi J. Principles and practice of lasers in otorhinolaryngology and head and neck surgery. Kugler Publications, The Hague, The Netherlands. 2002. 504.
4. Rebeiz E. E. Lasers in otorhinolaryngology – head and neck surgery. Department of otorhinolaryngology, Head and neck surgery, New England Medical Center, Boston, Massachusetts, USA, pubmed.nl, 1994.
5. Knyaz'kov V. B., Gofman V. R. Lazernaya tonzillektomiya [Laser tonsillectomy]. M.: Tekhnosfera, 2014. 240 (in Russian).
6. Moskvin S. V., Builin V. A. Osnovy lazernoi terapii [The foundations of laser therapy]. M.; Tver': Triada, 2006. 256 (in Russian).
7. Carruth J. A. Lasers in medicine and surgery, pubmed.nl. 1984.
8. Pal'chun V. T., Luchikhin L. A., Kryukov A. I. Vospalitel'nye zabolevaniya glotki [Inflammatory diseases of pharynx]. M.: GEOTAR-Media, 2012. 288 (in Russian).
9. Kryukov A. I., Tsarapkin G. Yu., Arzamazov S. G., Panasov S. A. Lazery v otorinolaringologii [Lasers in otorhinolaryngology]. *Vestnik otorinolaringologii*. 2016; 81 (6): 62–66 (in Russian).
10. Blotskii A. A., Antipenko V. V. Otsenka effektivnosti primeneniya lazernoi terapii i svetodiodnoi fototerapii v lechenii khronicheskogo tonzillita [Evaluation of efficacy of laser and LED therapy application in chronic tonsillitis treatment]. *Rossiiskaya otorinolaringologiya*. 2016; 3(82): 44–47 (in Russian).

Andrei Ivanovich Kryukov – MD, Professor, the Honored Worker of Science of the Russian Federation, Director of Scientific and Research Institute of Clinical Otorhinolaryngology named after L. I. Sverzhevskiy of the Department of Healthcare of Moscow, Head of the Chair of Otorhinolaryngology of Pirogov Russian National Research Medical University, Chief External Otorhinolaryngologist of Moscow. Russia, 117152, Moscow, 18A/2, Zagorodnoe Shosse str., tel.: 8-495-633-92-26, e-mail: nikio@zdrav.mos.ru

Grigorii Yur'evich Tsarapkin – MD, leading research associate, Head of the Department of Pathology of Upper Respiratory Tract and Rhinofacial Aesthetic Surgery of Scientific and Research Institute of Clinical Otorhinolaryngology named after L. I. Sverzhevskiy of the Department of Healthcare of Moscow. Russia, 117152, Moscow, 18A/2, Zagorodnoe Shosse str., tel.: 8-916-219-83-60, e-mail: tsgrigory@mail.ru

Sergei Germanovich Arzamazov – research associate of the Department of Pathology of Upper Respiratory Tract and Rhinofacial Aesthetic Surgery of Scientific and Research Institute of Clinical Otorhinolaryngology named after L. I. Sverzhevskiy of the Department of Healthcare of Moscow. Russia, 117152, Moscow, 18A/2, Zagorodnoe Shosse str., tel.:. 8-906-748-06-76, e-mail: arzamazovs@mail.ru

Sergei Aleksandrovich Panasov – junior research associate of the Department of Pathology of Upper Respiratory Tract and Rhinofacial Aesthetic Surgery of Scientific and Research Institute of Clinical Otorhinolaryngology named after L. I. Sverzhevskiy of the Department of Healthcare of Moscow. Russia, 117152, Moscow, 18A/2, Zagorodnoe Shosse str., tel.: 8-905-548-30-72, e-mail: s.panasov@gmail.com

УДК 616.216.1-006.5:615.37 doi: 10.18692/1810-4800-2017-5-47-52

КРИТЕРИИ ЭФФЕКТИВНОСТИ ЛЕЧЕНИЯ ПОЛИПОЗНОГО РИНОСИНУСИТА АКТИВИРОВАННЫМИ ДЕНДРИТНЫМИ КЛЕТКАМИ

Мельник А. М.[1], Филатов М. В.[2], Дворянчиков В. В.[1], Воронов А. В.[1], Исаченко В. С.[1]

[1] ФГКВОУ ВПО «Военно-медицинская академия им. С. М. Кирова» Минобороны России, 194044, Санкт-Петербург, Россия (Начальник каф. отоларингологии – проф. В. В. Дворянчиков)

[2] ФГБУ «Петербургский институт ядерной физики им. Б. П. Константинова», 188300, Санкт-Петербург, Россия (Директор – проф. С. Ю. Минкин)

THE CRITERIA OF EFFICACY OF POLYPOSIS RHINOSINUSITIS TREATMENT WITH ACTIVATED DENDRITIC CELLS

Melnik A. M.[1], Filatov M. V.[2], Dvorianchikov V. V.[1], Voronov A. V.[1], Isachenko V. S.[1]

[1] Federal State Military Educational Institution of Higher Vocational Education "Military Medical Academy named after S. M. Kirov" of the Russian Defence Ministry, Saint Petersburg, Russia

[2] Federal State Budgetary Institution B. P. Konstantinov Petersburg Nuclear Physics Institute, Saint Petersburg, Russia

Молекулярная биология дала возможность по-новому взглянуть на это заболевание и позволила проводить целенаправленную терапию с использованием агентов, воздействующих на ключевые звенья иммунного ответа. Многими авторами показано, что безуспешность санирующих механизмов у пациентов с полипозным риносинуситом определяется в основном системной недостаточностью Т-клеточного звена иммунитета. Принятая на сегодня методология вакцин на основе дендритных клеток состоит в том, что нагруженные антигенами дендритные клетки используются как вакцины для провоцирования иммунного ответа к антигенам клеток мишеней патологических образований.

Метод лазерной корреляционной спектроскопии уникален тем, что он может регистрировать образование макромолекулярных комплексов в сложных биологических системах, не прибегая к фракционированию или к каким-либо другим процедурам, нарушающим нативные условия, в которых происходит комплексообразование, и, таким образом, получать более достоверную информацию. Изучение эффективности применения «дендритной вакцины» в купировании хронических патологических изменений в слизистой оболочке полости носа и околоносовых пазух было проведено у 5 больных в возрасте от 30 до 56 лет, имеющих длительный анамнез заболевания без стойкого положительного эффекта на фоне проводимого консервативного и хирургического лечения. Существенное снижение содержания IgE и повышение IgG3 в иммунных комплексах данного пациента, сопровождающееся заметным улучшением клинического состояния, позволяют, по нашему мнению, сделать заключение, что предлагаемая процедура может после более детального изучения рассматриваться в качестве потенциального метода борьбы с данным заболеванием.

Ключевые слова: полипозный синусит, дендритные клетки.

Библиография: 6 источников.

Molecular biology provided a fresh look at this disease and made it possible to conduct targeted therapy using the agents affecting the key components of the immune response. Many authors have shown that the failure of the sanitizing mechanisms in the patients with polypous rhinosinusitis is mainly predetermined by the system failure of the T-cell component of immune system. The current vaccination methodology based on dendritic cells lies in the fact that dendritic cells loaded with antigens are used as vaccines to provoke an immune response to pathological neoplasms target cell antigens.

The method of laser correlation spectroscopy is unique due to the fact that it can detect the formation of macromolecular complexes in complex biological systems without fractionation or any other procedures violating the native conditions of complexation and, therefore, obtain more reliable information. The study of efficacy of the «dendritic vaccine» application in reduction of chronic pathological changes in the mucous membrane of the nasal cavity and paranasal sinuses has been conducted in 5 patients aged 30 to 56 years with a long history of the disease without persistent positive effect associated with conservative and surgical treatment. The significant reduction of IgE and the increase of IgG3 in the immune complexes of this patient, accompanied by the notable improvement of the clinical state, in our opinion, constitute grounds for conclusion that the proposed procedure, after more detailed study, may be considered as a potential method of treatment of this disease.

Key words: polyposis sinusitis, dendritic cells.

Bibliography: 6 sources.

Несмотря на существующий прогресс в диагностике хронического полипозного риносинусита, обеспечивающий выявление процесса на ранней стадии развития, применение современных высокотехнологичных методов лечения данной патологии, а также проведение противорецидивного консервативного лечения, достичь полного выздоровления больных с хроническим полипозным риносинуситом на сегодняшний день не представляется возможным.

В настоящее время общепризнан комплексный лечебный подход в лечении пациентов хроническим полипозным риносинуситом, однако хирургическое лечение является доминирующим. Целью оперативного вмешательства являются максимально возможное тщательное удаление полипозной ткани, коррекция анатомических структур полости носа. Операция обеспечивает улучшение качества жизни ряда пациентов. Внедрение в ринохирургию микроэндоскопической и навигационной техники позволило существенно улучшить ближайшие и отдаленные результаты хирургического лечения, значительно снизить число интра- и послеоперационных осложнений.

Молекулярная биология дала возможность по-новому взглянуть на это заболевание и позволила проводить целенаправленную терапию с использованием агентов, воздействующих на ключевые звенья иммунного ответа [1].

Быстрый прогресс биотехнологической науки и иммунологии в последнее десятилетие позволяет применять передовые достижения в клинической практике, особенно это касается методов специфической иммунотерапии. Многими авторами показано, что безуспешность санирующих механизмов у пациентов с полипозным риносинуситом определяется в основном системной недостаточностью Т-клеточного звена иммунитета [2].

Фундаментальные достижения иммунологической науки за последние 30 лет привели к созданию и неожиданно быстрому внедрению в клиническую практику принципиально новых подходов и методов терапии хронических риносинуситов. Результаты, подтвержденные убедительными статистическими данными, уже получили полное право на существование в лечебной тактике таких методов, как интерферонотерапия, вакцинотерапия, лечение интерлейкином-2 [3, 4].

Принятая на сегодня методология вакцин на основе дендритных клеток состоит в том, что нагруженные антигенами дендритные клетки используются как вакцины для провоцирования иммунного ответа к антигенам клеток мишеней патологических образований.

Метод изменения характера иммунного ответа был разработан М. В. Филатовым в ходе многолетних совместных работ по иммунотерапии злокачественных опухолей, проводимых Петербургским институтом ядерной физики совместно с Российским научно-исследовательским нейрохирургическим институтом им. А. Л. Поленова (Олюшин В. Е.) [5, 6].

Метод лазерной корреляционной спектроскопии (ЛКС) или динамического светорассеивания основан на взаимодействии монохроматического когерентного излучения со светорассеивающими частицами исследуемой биологической жидкости. Информация обо всех динамических процессах в изучаемой системе содержится в спектре флуктуаций света, рассеянного на частицах в растворе. Спектр флуктуаций фототока на выходе фотоприемника совпадает со спектром рассеянного света и описывается кривой Лоренца (лоренцианом). Полуширина лоренциана прямо пропорциональна коэффициенту диффузии *D*, который, в свою очередь, по формуле Эйнштейна–Стокса связан с гидродинамическим радиусом частиц Rh.

Для оценки флуктуаций фототока рассеивающих частиц разных размеров, составляющих полидисперсные жидкости, используется суммирование лоренцианов для рассеивающих частиц с определенными гидродинамическими радиусами. Решение обратной задачи методом регуляризации позволяет восстановить из спектра флуктуаций фототока гистограмму распределения частиц по размерам. Такая гистограмма состоит из 32 столбцов, высота которых отражает процентное соотношение ингредиентов данного субстрата.

Современная измерительная техника позволяет достоверно описать сумму лоренцианов в полосе частот от единиц герц до 20–50 килогерц, что, в свою очередь, позволяет оценить размеры частиц в диапазоне от единиц нанометров (2–5 нм) до десятков микрометров. Поэтому шкала размеров частиц спектрометра выбрана в диапазоне 1 нм – 10 000 нм.

Метод лазерной корреляционной спектроскопии уникален тем, что он может регистрировать образование макромолекулярных комплексов в сложных биологических системах, не прибегая к фракционированию или к каким-либо другим процедурам, нарушающим нативные условия, в которых происходит комлексообразование, и, таким образом, получать более достоверную информацию. Радикальное увеличение динамического светорассеяния с увеличением линейных размеров макромолекулярных образований в сочетании с возможностью оценивать их реальные размеры, позволяет регистрировать и идентифицировать образование макромолекулярных комплексов (в частности, иммунных комплексов) различными компонентами биологических жидкостей, даже когда количество их очень невелико.

Следует особо подчеркнуть, что при интерпретации ЛКС-гистограмм и происходящих в них изменений не следует рассматривать их как простую аддитивную сумму спектров частиц разного размера. Реально, в силу особенностей математической обработки, на гистограммах представлены спектры частиц, дающих наибольший вклад в динамическое светорассеяние, каждый со своим удельным вкладом. Те же частицы, вклад которых ниже определенного порога, не попадают в результирующую гистограмму как не существенные. Однако если мы избирательно удаляем какой-либо мажорный тип частиц, то на результирующей гистограмме не только исчезнет вклад частиц этого типа, но и могут появиться дополнительные изменения. Это связано с тем, что минорные типы частиц, которые ранее не регистрировались из-за того, что их доля была ниже порога регистрации, теперь стали составлять долевой вклад, превышающий порог регистрации, и визуализуются на представленных гистограммах.

Для доказательной идентификации пиков, соответствующих иммунным комплексам на ЛКС-гистограмме, иммунные комплексы могут быть удалены с помощью аффинной преципитации.

Для удаления иммунных комплексов к плазме крови добавлялся избыток иммобилизованного на агарозных гранулах белка А (производства Института им. Пастера, Санкт-Петербург). После 10-минутной инкубации при комнатной температуре иммобилизованный белок А, вместе со связанными им иммуноглобулинами, удалялся центрифугированием 1000 G в течение 10 мин. Супернатант представляет собой плазму крови, лишенную иммуноглобулинов и их комплексов. Сопоставление ЛКС-гистограммы обработанной таким образом плазмы с исходной позволяет доказательно идентифицировать пики, соответствующие иммунным комплексам.

Чтобы определить присутствие в иммунных комплексах иммуноглобулинов IgE и IgG3, в плазму крови добавляются моноклональные антитела, специфически связывающие соответствующие изотипы иммуноглобулинов. Это может приводить к дальнейшей агрегации иммунных комплексов, если они содержат соответствующие изотипы антител. Если это приводит к тому, что на гистограмме наблюдается укрупнение размера всех или части иммунных комплексов, то, значит, в их состав входят искомые изотипы антител.

В ходе научно-исследовательских изысканий была разработана концепция о медицинской технологии использования дендритных клеток для лечения. Полученные из клеток крови данного пациента дендритные клетки нагружались антигенами, приводящими к патологическим реакциям. Полученные таким образом клетки данного человека возвращались ему путем внутрикожной инъекции.

Пациенты и методы исследования. Изучение эффективности применения «дендритной вакцины» в купировании хронических патологических изменений в слизистой оболочке полости носа и околоносовых пазух было проведено у 5 больных в возрасте от 30 до 56 лет, имеющих длительный анамнез заболевания без стойкого положительного эффекта на фоне проводимого консервативного и хирургического лечения. В мазках из полости носа всех пациентов определялось традиционное сочетание микроорганизмов для данного вида патологии, в том числе и грибковая флора. Определение микробного спектра полости носа проводилось методом газовой хроматографии и масс-спектрометрии.

Следует отметить, что предлагаемый способ лечения, по существу, является вариантом аутогемотерапии, так как вводимый препарат представляет собой комбинацию компонентов крови данного больного. И именно этот вариант аутогемотерапии позволяет модифицировать характер иммунного ответа у больных хроническим полипозным риносинуситом.

В качестве антигена, на который проводилась активация дендритных клеток, мы выбрали хитин. Клеточная стенка грибов, в отличие от бактерий, не содержит мурамилпептида, но имеет такую маркерную структуру, как хитин. Синтез хитина происходит в органеллах, называемых хитосомами, при участии фермента хитин-синтазы.

Предварительно проведенные исследования показали положительные результаты по всем вышеизложенным критериям уже после 2–3 инъекций дендритной вакцины.

Однако кроме субъективных ощущений пациентов мы, прежде всего, ориентировались на данные регистрации иммунных комплексов по вышеописанной методике.

Ниже приведены гистограммы одного пациента из группы с хроническим риносинуситом до и после вакцинации активированными дендритными клетками, где в качестве целевого антигена использовался хитин (рис. 1–3).

Анализ состава иммунных комплексов в крови пациента К. Измерения выполнены с помощью метода динамического светорассеяния.

Гистограмма представляет собой вклад в динамическое светорассеяние различных компонентов плазмы крови. Вклад иммунных комплексов выделен фиолетовым цветом, размер иммунных комплексов около 110 нм.

Оценка содержания в иммунных комплексах антител IgE изотипа. Добавление моноклональных антител против IgE привело к агрегации иммунных комплексов и увеличению их размера до 267 нм (крайний столбик гистограммы). Это

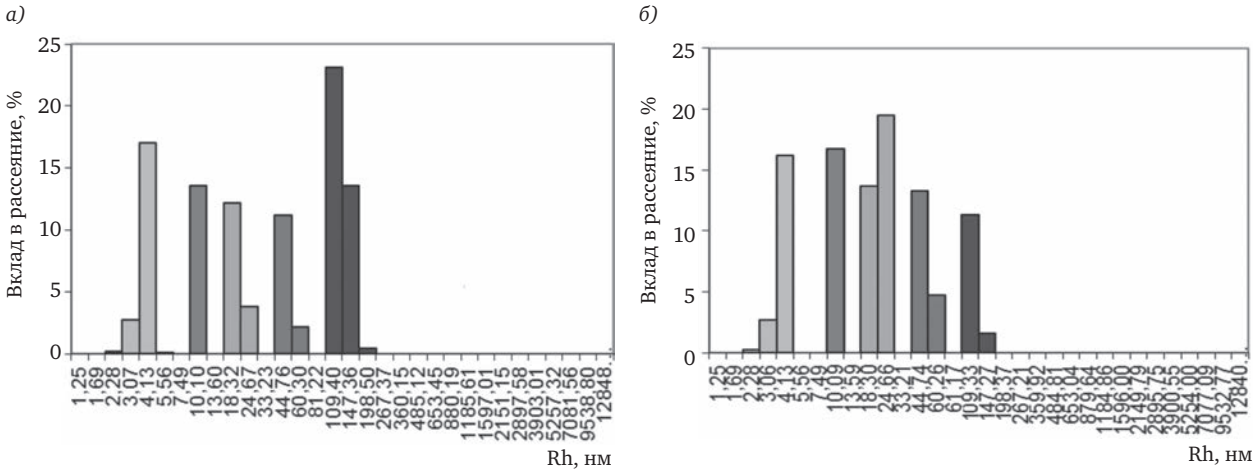

Рис. 1. Размеры иммунных комплексов плазмы крови пациентов до добавления моноклональных антител: *а* – показатели до вакцинации; *б* – показатели после вакцинации.

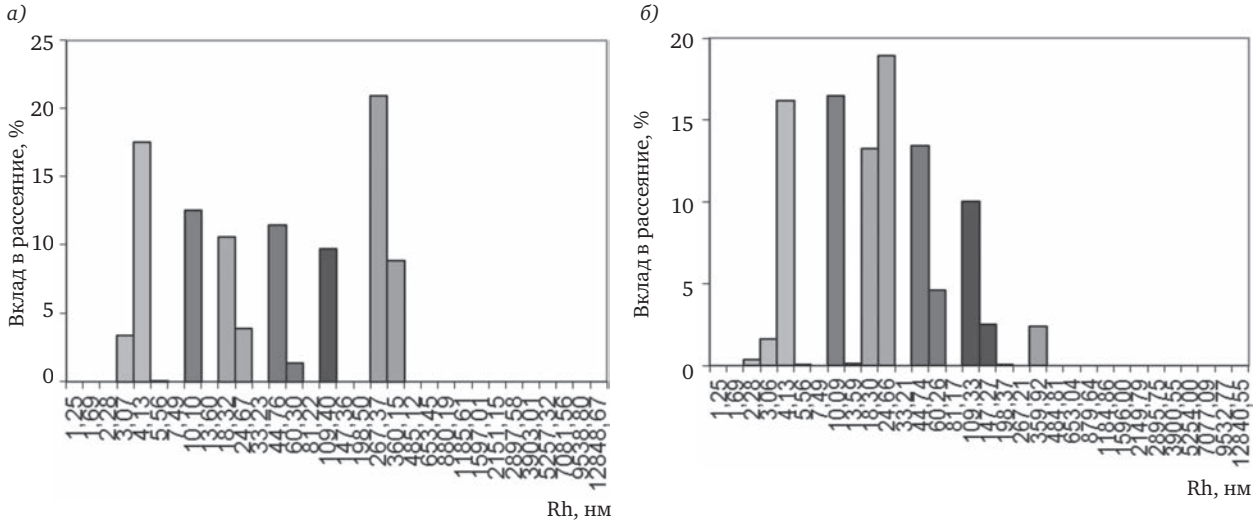

Рис. 2. Размеры иммунных комплексов плазмы крови пациентов после добавления моноклональных антител IgE изотипа: *а* – показатели до вакцинации; *б* – показатели после вакцинации.

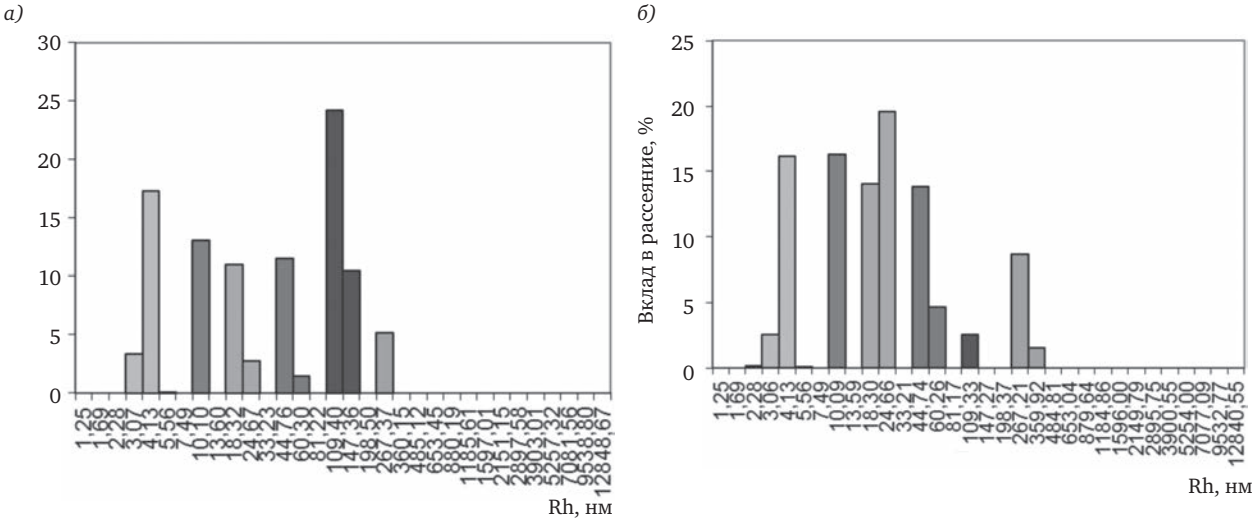

Рис. 3. Размеры иммунных комплексов плазмы крови пациентов после добавления моноклональных антител IgG3 изотипа: *а* – показатели до вакцинации; *б* – показатели после вакцинации.

определенно указывает на то, что у данного пациента наблюдается потенциально аллергический иммунный ответ, с которым могут быть связаны имеющиеся проблемы.

Оценка содержания в иммунных комплексах антител изотипа IgG3, повышенное содержание которых обычно указывает на воспалительные реакции, сопровождающие преимущественно клеточный (Th1) тип иммунного ответа. Добавление моноклональных антител против IgG3 не привело к дополнительной агрегации иммунных комплексов и связанному с этим увеличению их размера.

Выводы

В иммунных комплексах нет IgG3 и, следовательно, характер иммунного ответа носит преимущественно гуморальный (Th2), а не клеточный (Th1) характер.

Разрешение проблемы в лечении пациентов с хроническим синуситом, у которых преобладает именно аллергический тип, может быть связано с изменением характера иммунного ответа и со снижением содержания антител IgE изотипа в иммунных комплексах, что и было доказано в проведенном исследовании. Но дело в том, что общее содержание IgE может быть не связано с развитием аллергических реакций, в противоположность распространенному привычному утверждению.

Во-первых, общий измеряемый IgE совсем не обязательно вырабатывается на тот антиген (аллерген), который вызывает данную патологию. Его мишень может быть совсем иной.

Во-вторых, и на наш взгляд, это главное, патологическая реакция возникает тогда, когда данный антиген, провоцирующий анафилактическую реакцию, связан только с IgE или, по крайней мере, в образующихся иммунных комплексах IgE доминирует. Если же в иммунных комплексах, наряду с IgE, содержатся другие изотипы антител (IgG1, IgA, IgG3), то патологической реакции может не наступить, так как при взаимодействии с клетками (в частности, с тучными клетками и базофилами) последние будут получать не только сигналы на аллергию от IgE, но и сигналы на ее подавление от других изотипов антител.

Существенное снижение содержания IgE и повышение IgG3 в иммунных комплексах данного пациента, сопровождающиеся заметным улучшением клинического состояния, позволяют, по нашему мнению, сделать заключение, что предлагаемая процедура может после более детального изучения рассматриваться в качестве потенциального метода борьбы с данным заболеванием.

Учитывая тот факт, что в качестве антигена, на который происходит активация дендритных клеток, может использоваться любой аллерген, способный провоцировать развитие аллергического ринита, полученные данные позволяют надеяться на дальнейшие перспективы в использовании активированных дендритных клеток в лечении хронических риносинуситов, в том числе и сезонных аллергических ринитов.

ЛИТЕРАТУРА

1. Derycke L, Holtappels G, Bachert C. Plasticity of the dendritic cells to activate T cells in chronic rhinosinusitis // Allergy. 2010. Mar. Vol. 65, N 3. P. 401–402.
2. Mulligan J. K., Mulligan R. M., Atkinson C., Schlosser R. J. Human sinonasal epithelial cells direct dendritic function and T-cell T helper 1/T helper 2 skewing following Aspergillus exposure // Int. Forum Allergy Rhinol. 2011. Jul-Aug. N 1(4). P. 268–274.
3. Kirsche H., Niederführ A., Deutschle T., Fuchs C., Riechelmann H. Ratio of myeloid and plasmacytoid dendritic cells and TH2 skew in CRS with nasal polyps // Allergy. 2010. Jan. Vol. 65, N 1. P. 24–31. Epub 2009 Sep 30.
4. Nonaka M., Fukumoto A., Ogihara N., Sakanushi A., Pawankar R., Yagi T. Synergistic induction of thymic stromal lymphopoietin by tumor necrosis factor alpha and Th2 cytokine in nasal polyp fibroblasts // Am. Jurn. Rhinol. Allergy. 2010. Jan–Feb. Vol. 24, N 1. P. 14–18.
5. Бажанов С. П., Олюшин В. Е., Филатов М. В., Улитин А. Ю. Применение специфической противоопухолевой вакцины на основе аутологичных дендритных клеток в комплексном лечении больных со злокачественными полушарными глиомами // Бюл. сибирской медицины. 2008. № 5. С. 46–50.
6. Острейко О. В., Олюшин В. Е., Тиглиев Г. С., Шевченко Е. Н., Пантина Р. А., Качурина Н. М., Филатов М. В. Противоопухолевая иммунотерапия у больных с продолженным ростом глиобластом: оценка результатов лечения // Нейрохирургия. 2003. № 4. С. 40–44.

Филатов Михаил Валентинович – канд. биол. наук, зав. лабораторией клеточной биологии Института ядерной физики им. Б. П. Константинова. Россия, 188300, Ленинградская обл., г. Гатчина, мкр. Орлова роща, д. 1, НИЦ «Курчатовский Институт» – ПИЯФ; тел. +7-921-781-32-07, e-mail: fil_53@mail.ru

Дворянчиков Владимир Владимирович – засл. врач РФ, докт. мед. наук, профессор, начальник каф. отоларингологии Военно-медицинской академии им. С. М. Кирова, главный оториноларинголог МО РФ. Россия, 194044, Санкт-Петербург, ул. Лебедева, д. 6; тел. 7-911-722-40-82, e-mail: v.v.dvoryanchikov@mail.ru

Мельник Александр Михайлович – канд. мед. наук, доцент каф. отоларингологии Военно-медицинской академии им. С. М. Кирова МО РФ. Россия, 194044, Санкт-Петербург, ул. Лебедева, д. 6; тел. +7-911-211-17-15, e-mail: melnik.alexandr@gmail.com

Воронов Алексей Владимирович – канд. мед. наук, старший ординатор клиники оториноларингологии Военно-медицинской академии им. С. М. Кирова МО РФ. Россия, 194044, Санкт-Петербург, ул. Лебедева, д. 6, тел. +7-921-939- 47-59, e-mail: voronovdoc@mail.ru

Исаченко Вадим Сергеевич – канд. мед. наук, преподаватель каф. отоларингологии Военно-медицинской академии им. С. М. Кирова МО РФ. Россия, 194044, Санкт-Петербург, ул. Лебедева, д. 6, тел. +7-921-905-10-11, e-mail: isachen@yandex.ru

Конфликт интересов отсутствует.

REFERENCES

1. Derycke L, Holtappels G, Bachert C. Plasticity of the dendritic cells to activate T cells in chronic rhinosinusitis. *Allergy*. 2010; Mar.; 65(3): 401–402.
2. Mulligan J. K., Mulligan R. M., Atkinson C., Schlosser R. J. Human sinonasal epithelial cells direct dendritic function and T-cell T helper 1/T helper 2 skewing following Aspergillus exposure. *Int Forum Allergy Rhinol*. 2011; Jul-Aug.; 1(4): 268–274.
3. Kirsche H., Niederführ A., Deutschle T., Fuchs C., Riechelmann H. Ratio of myeloid and plasmacytoid dendritic cells and TH2 skew in CRS with nasal polyps. *Allergy*. 2010 Jan.; 65(1): 24–31. Epub 2009. Sep 30.
4. Nonaka M., Fukumoto A., Ogihara N., Sakanushi A., Pawankar R., Yagi T. Synergistic induction of thymic stromal lymphopoietin by tumor necrosis factor alpha and Th2 cytokine in nasal polyp fibroblasts. *Am Jurn. Rhinol Allergy*. 2010 Jan-Feb.; 24(1): 14–18.
5. Bazhanov S. P., Olyushin V. E., Filatov M. V., Ulitin A. Yu. Primenenie spetsificheskoi protivoopukholevoi vaktsiny na osnove autologichnykh dendritnykh kletok v kompleksnom lechenii bol'nykh so zlokachestvennymi polusharnymi gliomami [The use of a specific antitumor vaccine based on autologous dendritic cells in the complex treatment of patients with malignant hemispheric gliomas]. *Byulleten' sibirskoi meditsiny.* 2008; 5: 46–50 (in Russian).
6. Ostreiko O. V., Olyushin V. E., Tigliev G. S., Shevchenko E. N., Pantina R. A., Kachurina N. M., Filatov M. V. Protivoopukholevaya immunoterapiya u bol'nykh s prodolzhennym rostom glioblastom: otsenka rezul'tatov lecheniya [Antitumor immunotherapy in patients with continued growth of glioblastomas: evaluation of treatment outcomes]. *Neirokhirurgiya*; 2003; 4: 40–44 (in Russian).

Mikhail Valentinovich Filatov – Candidate of Biological Sciences, Head of the Laboratory of Cellular Biology of B. P. Konstantinov Petersburg Nuclear Physics Institute. Russia, 188300, Leningrad region, Gatchina, 1, residential district Orlova Roshcha, National Research Center Kurchatov Institute – PNPI, tel.: +7-921-781-32-07, e-mail: fil_53@mail.ru

Vladimir Vladimirovich Dvoryanchikov – the Honored Doctor of the Russian Federation, MD, Professor, Head of the Chair of Otorhinolaryngology of Kirov Military Medical Academy, Chief Otorhinolaryngologist of the Ministry of Defense of the Russian Federation. Russia, 194044, Saint Petersburg, 6, Lebedeva str., tel. +7-911-722-40-82, e-mail: v.v.dvoryanchikov@mail.ru

Aleksandr Mikhailovich Mel'nik – MD Candidate, Associate Professor of the Chair of Otorhinolaryngology of Kirov Military Medical Academy of the Ministry of Defense of the Russian Federation. Russia, 194044, Saint Petersburg, 6, Lebedeva str., tel.: +7-911-211-17-15, e-mail: melnik.alexandr@gmail.com

Aleksei Vladimirovich Voronov – MD Candidate, senior resident physician of the Clinic of Otorhinolaryngology of Kirov Military Medical Academy of the Ministry of Defense of the Russian Federation. Russia, 194044, Saint Petersburg, 6, Lebedeva str., tel.: +7-921-939-47-59, e-mail: voronovdoc@mail.ru

Vadim Sergeevich Isachenko – MD Candidate, teacher of the Chair of Otorhinolaryngology of Kirov Military Medical Academy of the Ministry of Defense of the Russian Federation. Russia, 194044, Saint Petersburg, 6, Lebedeva str., tel.: +7-921-905-10-11, e-mail: isachen@yandex.ru

УДК 616.22-006-079.4-072.1 doi: 10.18692/1810-4800-2017-5-53-58

NBI-ЭНДОСКОПИЯ КАК СОВРЕМЕННЫЙ МЕТОД РАННЕЙ ДИФФЕРЕНЦИАЛЬНОЙ ДИАГНОСТИКИ ОПУХОЛЕВЫХ ЗАБОЛЕВАНИЙ ГОРТАНИ

Осипенко Е. В., Котельникова Н. М.

ФГБУ «Научно-клинический центр оториноларингологии» Федерального медико-биологического агентства России, 123182, Москва, Россия
(Директор – член-корр. РАН, проф. Н. А. Дайхес)

NBI-ENDOSCOPY AS AN ADVANCED METHOD OF EARLY DIFFERENTIAL DIAGNOSTICS OF LARYNX TUMORS

Osipenko E. V., Kotelnikova N. M.

Federal State Budgetary Institution "Clinical Research Centre for Otorhinolaryngology" to the Federal Medico-Biological Agency of the Russian Federation, Moscow, Russia

В статье излагается значимость и эффективность NBI-эндоскопии в ранней дифференциальной диагностике различных опухолевых заболеваний гортани, позволяющей выявлять патологически измененные участки слизистой оболочки и идентифицировать специфический сосудистый рисунок, характерный для новообразований. На основании исследования, проведенного в отделении фониатрии Научно-клинического центра оториноларингологии ФМБА России, и анализа литературных данных изложена целесообразность и перспективность внедрения в практику врача-оториноларинголога NBI-эндоскопии.

Ключевые слова: NBI-эндоскопия, рак гортани, нарушение голоса, гортань, голос, опухоли гортани, злокачественные новообразования.

Библиография: 16 источников.

The article provides information about significance and efficacy of NBI-endoscopy in early differential diagnostics of various larynx tumors which makes it possible to detect pathologically changed areas of mucosa and identify a specific vascular pattern characteristic of neoplasms. Based on the study conducted in the Phoniatrics Department of Clinical Research Centre of Otorhinolaryngology of the Federal Medico-Biological Agency of the Russian Federation and the analysis of literature, the authors describe advisability and prospects of NBI-endoscopy implementation in the practice of otorhinolaryngologists.

Key words: NBI endoscopy; larynx cancer; voice disorder; larynx; voice; larynx tumor; malignant neoplasms.

Bibliography: 16 sources.

Ранняя диагностика доброкачественных и злокачественных новообразований верхних дыхательных путей, в частности гортани, – одна из приоритетных задач, стоящих перед оториноларингологами в настоящее время. Успешное решение этой задачи позволяет достичь оптимальных терапевтических результатов, увеличить продолжительность и улучшить качество жизни пациентов. Усовершенствование методов визуализации позволяет повысить точность диагностики и результативность лечения опухолевых заболеваний гортани, а следовательно, улучшить восстановление и сохранение функций гортани [1]. По данным А. И. Пачеса, лишь у 30–40% вновь выявленных больных рак гортани диагностируется в I–II стадии заболевания, когда возможно применение органосохраняющего лечения и достижение 5-летней выживаемости без рецидивов и метастазов 70–80% пациентов [2]. Среди злокачественных новообразований на долю плоскоклеточного рака приходится до 98% случаев, в 0,5–2% случаев встречаются злокачественные неэпителиальные опухоли [2, 3]. Практически незаменимыми для решения вопросов ранней диагностики остаются эндоскопические технологии.

Цель исследования. На основании анализа литературных данных и собственных наблюдений изучить возможности и эффективность NBI-эндоскопии в дифференциальной диагностике хронической патологии гортани.

Современные эндоскопические методы исследования, такие как фиброларингоскопия,

видеоларингостробоскопия, высокоскоростная съемка гортани, аутофлуоресцентная эндоскопия и другие, значительно расширяют возможности клиницистов. Видео- и фотодокументирование ларингоскопической картины, формирование доказательной базы, возможность наглядно объяснить пациенту характер заболевания и определить наиболее адекватную тактику лечения – все это доступно для специалистов благодаря эндоскопическим методам исследования [4].

Наиболее современной технологией улучшения оптического изображения объекта является эндоскопия в сине-зеленом свете, так называемая narrou-band imaging (NBI), позволяющая выявлять патологически измененные участки слизистой оболочки и идентифицировать специфический сосудистый рисунок, характерный для новообразований. Принцип действия NBI-эндоскопии основан на способности световых волн разной длины проникать в ткани на различную глубину. При этом используются фильтры с синим (длина волны 415 нм) и зеленым (длина волны 540 нм) светом [5, 6].

Используют различные классификации изменения капиллярной архитектоники в очаге поражения, выявляемые при NBI-эндоскопии. Наиболее широко применяется классификация Takano (Takano J. H.). Обнаружение однонаправленных и равномерно разветвленных капилляров позволяет исключить неоплазию эпителия. Наличие разнонаправленности и неравномерности ветвления капилляров, спиралевидных сосудов с измененным калибром, сосудистых «петель», сгущения капиллярной архитектоники свидетельствует о неоплазии эпителия различной степени [5, 7].

Визуализируя структуру сосудистого рисунка слизистой оболочки в очаге поражения, включающую поверхностные и субэпителиальные сосуды, при NBI-эндоскопии клиницисты получают возможность понять ранее недоступные для изучения патофизиологические процессы и пролить свет на этиологию малоизученной патологии гортани. Так, отсутствие дезорганизации сосудистого рисунка в зоне бамбуковых узелков голосовых складок, выявляемое при NBI-эндоскопии, является дополнительным фактом, позволяющим исключить травмирующий фактор как основной в этиологии данной патологии гортани [8, 9].

На сегодняшний день технология узкоспектральной эндоскопии доступна во всем мире. В отечественной литературе описаны исследования, проведенные в ведущих клиниках России с 2009 г., в ходе которых была доказана высокая эффективность метода NBI-эндоскопии при диагностике новообразований верхних отделов дыхательных путей [10–12].

В работе Е. А. Кирасировой и соавторов в 2010 г. доказана эффективность NBI-эндоскопии как дополнительного диагностического метода у пациентов с хроническим стенозом гортани и трахеи различной этиологии [13]. Исследователи отметили, что NBI-эндоскопия позволяет визуализировать «проблемные» участки слизистой оболочки гортани и трахеи, скорректировать терапию, изменить характер протезирования.

В ходе работы была определена низкая информативность NBI-эндоскопии при наличии эрозивно-язвенных изменений слизистой оболочки в стадии выраженного гнойного воспаления, фибринозном выпоте.

По мнению ряда зарубежных исследователей, NBI-эндоскопия обладает значительно большей диагностической точностью и чувствительностью по сравнению с эндоскопией в белом свете и позволяет проводить раннюю диагностику предраковых состояний и рака гортани [14–16].

Так, группой китайских ученых в 2010 г. было обследовано 104 пациента с новообразованиями гортани (45 пациентов со злокачественными новообразованиями гортани, 59 пациентов с доброкачественными новообразованиями). При этом диагностическая точность и чувствительность NBI-эндоскопии составила соответственно 88,9 и 93,2%, что было достоверно выше, чем при эндоскопии в белом свете (68,9 и 89,8%) [14].

В 2012 г. Tjon Pian Gi RE и соавторы провели исследовательскую работу, целью которой стала оценка эффективности NBI-эндоскопии в диагностике папилломатоза гортани. В результате исследования было получено увеличение чувствительности с 80% при эндоскопическом исследовании в белом свете до 97% при использовании NBI-эндоскопии. В то же время специфичность оказалась на достаточно низком уровне (32 и 28% соответственно). Таким образом, было доказано, что NBI-эндоскопия является дополнительным диагностическим инструментом, повышающим чувствительность визуализации папиллом при эндоскопическом исследовании гортани [15].

A. Watanabe и соавторы в 2005 г. на основе скринингового эндоскопического исследования с применением NBI верхних отделов дыхательных путей 217 пациентов с раком пищевода доказали значительное преимущество NBI-эндоскопии по сравнению с исследованием в белом свете в диагностике карциномы малых размеров (5 мм и меньше). Также была отмечена целесообразность проведения данного метода исследования для раннего обнаружения новых очагов неоангиогенеза и осуществления своевременного лечения [16].

По мнению авторов [6, 16], NBI-эндоскопия обладает рядом преимуществ по сравнению с другими эндоскопическими методиками, а именно – относительная простота проведения исследования в сочетании с высокой информативностью

и достаточной объективностью. Все это позволяет использовать данный метод эндоскопической визуализации в амбулаторной практике и в качестве скринингового метода исследования у пациентов, входящих в группу риска.

Пациенты и методы исследования. В отделении фониатрии ФГБУ «НКЦ оториноларингологии» ФМБА России с 2014 г. проведена NBI-эндоскопия 321 пациенту с различной патологией гортани (266 взрослых и 55 детей). В дизайн обследования были включены также эндоскопическое исследование с использованием белого света и видеоларингостробоскопия. Осмотр пациентов осуществлялся до операции и в послеоперационном периоде. В исследовании применялась классификация Takano (Takano J. H.).

Результаты исследования и обсуждение. В структуре выявленной патологии гортани (рис. 1) преобладал хронический гипертрофический ларингит – 130 (40,5%) пациентов.

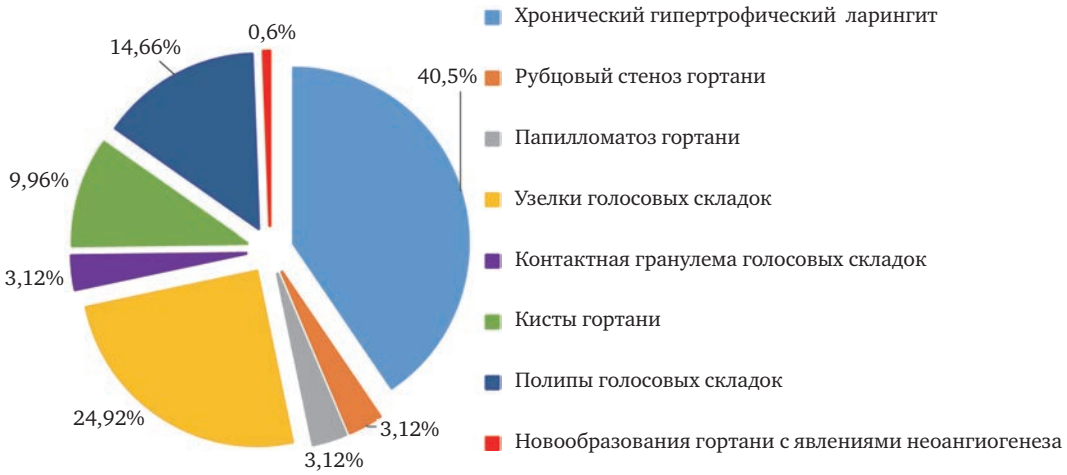

Рис. 1. Структура патологии гортани.

а) *б)*

Рис. 2. Киста правой голосовой складки: *а* – изображение в белом свете; *б* – NBI-изображение.

а) *б)*

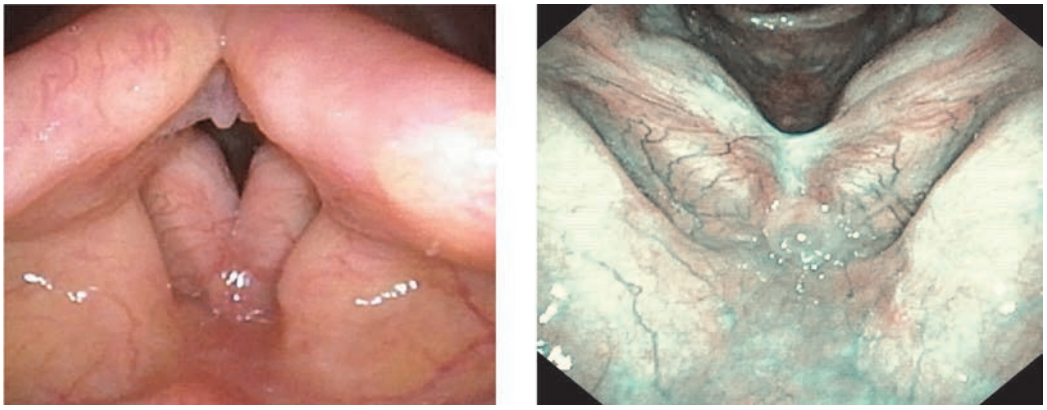

Рис. 3. Рубцовый стеноз гортани: *а* – изображение в белом свете; *б* – NBI-изображение.

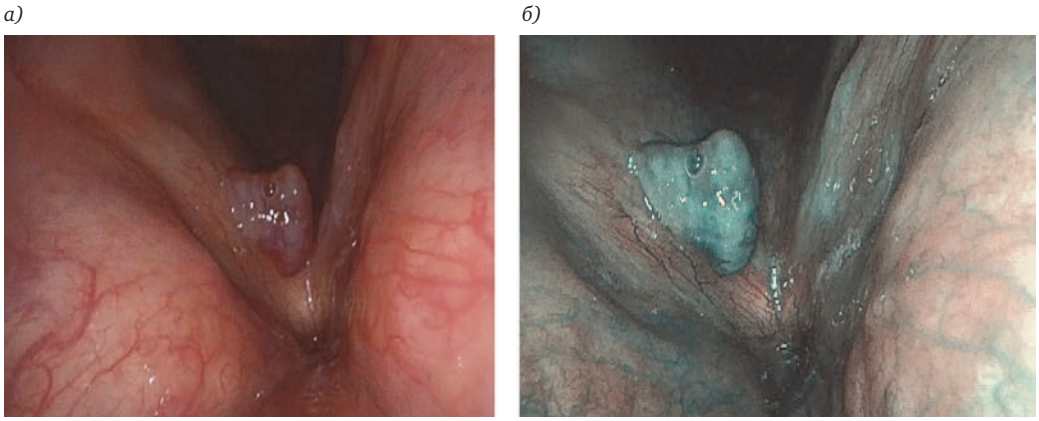

Рис. 4. Полип правой голосовой складки: *а* – изображение в белом свете; *б* – NBI-изображение.

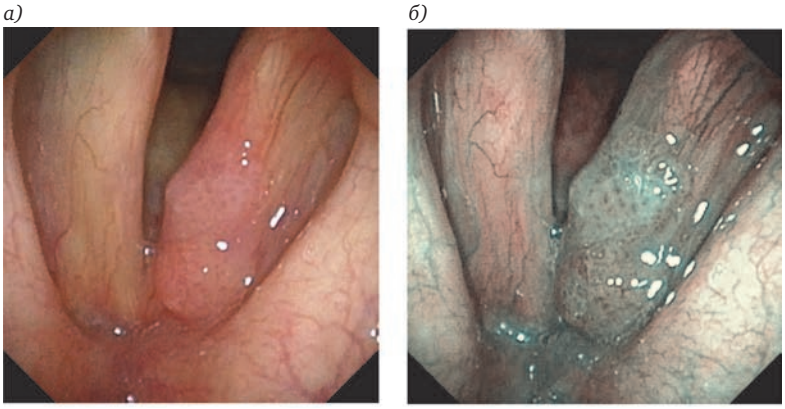

Рис. 5. Папиллома левой голосовой складки: *а* – изображение в белом свете; *б* – NBI-изображение.

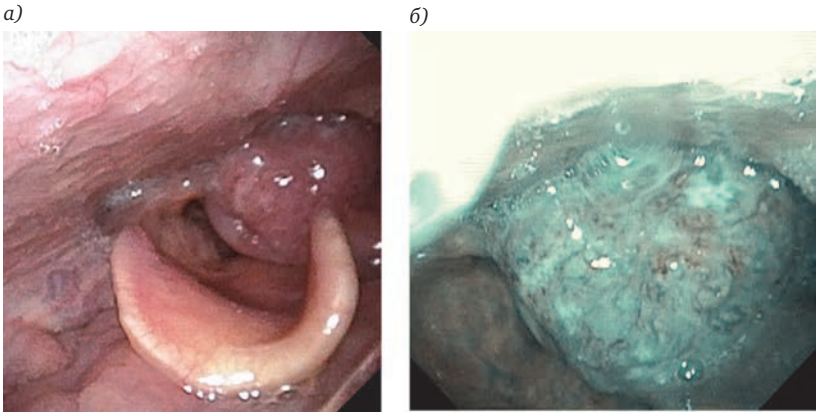

Рис. 6. Рак гортани in situ. Участки дисплазии 3-й степени: *а* – изображение в белом свете; *б* – NBI-изображение.

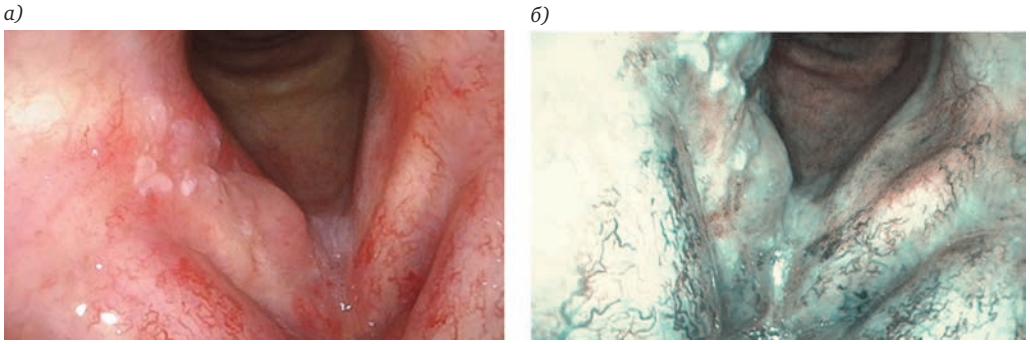

Рис. 7. Новообразование правой голосовой складки и области комиссуры гортани с явлениями гиперкератоза и дисплазией 2–3-й степени: *а* – изображение в белом свете; *б* – NBI-изображение.

У 80 (24,92%) больных – узелки голосовых складок, в 47 (14,66%) случаях – полипы голосовых складок, в 32 (9,96%) случаях – кисты гортани, в 10 (3,12%) случаях – рубцовый стеноз гортани, в 10 (3,12%) наблюдениях был выявлен папилломатоз гортани, у 10 (3,12%) пациентов – контактная гранулема голосовых складок, у 2 (0,6%) пациентов – новообразования гортани с явлениями неоангиогенеза.

У 99,4% исследуемых пациентов с хроническим ларингитом и новообразованиями гортани при проведении NBI-эндоскопии в структуре патологического очага были визуализированы однонаправленные и равномерно разветвленные капилляры (рис. 2–5), что свидетельствовало о доброкачественности процесса.

В 0,6% случаев были визуализированы очаги неоангиогенеза, соответствующие высокой степени дисплазии, характеризующиеся разнонаправленностью и неравномерностью ветвления капилляров, наличием спиралевидных сосудов с измененным калибром, сосудистых «петель», сгущением капиллярной архитектоники (рис. 6, 7). Гистологически в одном случае был подтвержден диагноз рака гортани (in situ) (рис. 6); во втором случае – диагноз атипического папиллярного кератоза с очаговой дисплазией 3-й степени, нарушение стратификации эпителия, койлоцитоз (рис. 7).

Заключение. Результаты исследования свидетельствуют о том, что NBI-эндоскопия позволяет получить уникальную информацию о морфологических изменениях слизистой оболочки структур гортани. Технология является эффективным дополнением к применяемым стандартным методикам эндоскопической визуализации, позволяющим оценить эффективность хирургического, лекарственного или лучевого лечения, осуществить качественный динамический контроль за пациентами в целях раннего выявления местного рецидива, облигатного предрака.

Метод видеофиброларингоскопии с NBI хорошо зарекомендовал себя при обследовании детей благодаря возможности получения изображения высокой четкости, неинвазивности и относительной простоте проведения исследования за счет использования ультратонких эндоскопов.

NBI-эндоскопия – передовая технология, активное внедрение которой в практику врача-оториноларинголога позволит решать сложнейшие задачи в дифференциальной диагностике патологии гортани.

ЛИТЕРАТУРА

1. David G. Grant, Martin A. Birchall, Patrick J. Bradley. Хирургия доброкачественных новообразований гортани у взрослых / М. Ремакль, Х. Э. Эккеля // Хирургия гортани и трахеи. М.: Бином, 2014. 105 с.
2. Пачес А. И. Опухоли головы и шеи. 5-е изд. М.: Практическая медицина, 2013. С. 173–179.
3. Le Q. T., Takamiya R., Shu H. K., Smitt M., Singer M., Terris D. J. [et al.]. Treatment results of carcinoma in situ of the glottis: an analysis of 82 cases // Archives of Otolaryngology – Head & Neck Surgery. 2000. Vol. 126, N 11. P. 1305–1312.
4. Осипенко Е. В., Султонова К. Б. Высокоскоростная съемка гортани как метод оценки вибраторных характеристик голосовых складок // Рос. оториноларингология. 2013. № 4. С. 98–102.
5. Takano J. H., Yakushiji T., Kamiyama I., Nomura T., Katakura A., Takano N. [et al.]. Detecting early oral cancer: narrowband imaging system observation of the oral mucosa microvasculature // Int. Jurn. Oral. Maxillofac. Surg. 2010. Vol. 39. P. 208–213.
6. Piazza C., Dessouky O., Peretti G., Cocco D., L. de Benedetto, P. Nicolai. Narrow-band imaging: a new tool for evaluation of head and neck squamous cell carcinomas. Review of the literature // ACTA otorhinolaryngologica italica. 2008. N 28. P. 49–54.
7. Bertino G., Cacciola S., Fernandes W. B., Fernandes C. M., Occhini A., Tinelli C. [et al.] Effectiveness of narrow band imaging in the detection of premalignant and malignant lesions of the larynx: Validation of a new endoscopic clinical classification // Head and Neck. 2015. Vol. 37, N 2. P. 215–222.
8. Осипенко Е. В., Котельникова Н. М., Исаева М. Л. Бамбуковые узелки голосовых складок // Сб. ст. «Современные технологии в диагностике и лечении патологии гортани и смежных дисциплинах» Межрегиональной научно-практической конференции с международным участием, посвященной 40-летию Омского фониатрического центра / Под ред. Ю. А. Кротова, К. И. Нестеровой. Омск, 2016. С. 54–56.
9. Osipenko E. V., Izdebski K., Cruz R. M., Kotelnikova N. M. Bamboo vocal folds (B-Nodes) examination with white light and with NBI® illumination. A case for a non-traumatic etiology (Chapter 46). In: Izdebski K, Yan Y, Ward RR, Wong BJF, Cruz RM. Normal and Abnormal Vocal Folds Kinematics: High-Speed Digital Phonoscopy (HSDP), Optikal Coherence Tomography (OCT) & Narrow Band Imaging (NBI®), Volume II Applications. PVSFe-Q&A-b. SanFrancisco, 2016. P. 389–396.
10. Козлов В. С., Акулич И. И., Дворникова Т. А. Опыт применения NBI-эндоскопии в ЛОР-практике на примере диагностики новообразований полости носа, околоносовых пазух и носоглотки // Рос. ринология. 2009. № 2. С. 55.
11. Романенко С. Г., Мальцева И. М., Красникова Д. И., Иноземцев А. С. Дифференциальная диагностика предраковых заболеваний гортани при помощи NBI-эндоскопии / I Междисциплинарный конгресс по заболеваниям органов головы и шеи. Май 27–29. М., 2013 // Онкохирургия. № 5(1). С. 95–96.
12. Svistushkin V. M., Averbukh V. M., Chuchueva N. D. Narrow band imaging and contact endoscopy in early diagnostics of upper airways tract cancer / XXVII Congress of the Union of the European Phoniatricians Phoniatrics – An interdisciplinary specialty; Oct. 2–5, M., 2014.

13. Кирасирова Е. А., Горбан Д. Г., Сотников В. Н., Мальцева И. М. Совершенствование диагностики и лечения больных с повреждением гортани и трахеи / VIII Научно-практическая конференция «Фармакологические и физические методы лечения в оториноларингологии». Май 20–21. М., 2010. С. 29–30.
14. Ni X. G., He S., Xu Z. G., Gao L., Lu N., Yuan Z. [et al.]. Endoscopic diagnosis of laryngeal cancer and precancerous lesions by narrow band imaging. Jurn. Laryngol Otol. 2011. Vol. 125, N 3. P. 288–296 doi: 10.1017/S0022215110002033.
15. Tjon Pian Gi R. E., Halmos G. B., van Hemel B. M., van den Heuvel E. R., van der Laan B. F., Plaat B. E. [et al.]. Narrow band imaging is a new technique in visualization of recurrent respiratory Papillomatosis // Laryngoscope. 2012. Vol. 122, N 8. P. 1826–1830. doi: 10.1002/lary.23344
16. Watanabe A., Tsujie H., Taniguchi M., Hosokawa M., Fujita M., Sasaki S. Laryngoscopic detection of pharyngeal carcinoma in situ with narrowband imaging // Laryngoscope. 2006. Vol. 116. P. 650–654. doi: 10.1097/01.mlg.0000204304.38797.34.

Осипенко Екатерина Владимировна – канд. мед. наук, руководитель научно-клинического отдела фониатрии Научно-клинического центра оториноларингологии ФМБА России. Россия, 123182, Москва, Волоколамское шоссе, д. 30, к. 2; тел. 8-903-746-95-07, e-mail: nxhosipenko71@yandex.ru

Котельникова Наталья Михайловна – младший научный сотрудник научно-клинического отдела фониатрии Научно-клинического центра оториноларингологии ФМБА России. Россия, 123182, Москва, Волоколамское шоссе, д. 30, к. 2; тел. 8-916-289-12-43, e-mail: doctorkotelnikova@gmail.com

Конфликт интересов. Авторы заявляют об отсутствии конфликта интересов.

REFERENCES

1. David G. Grant, Martin A. Birchall, Patrick J. Bradley. Khirurgiya dobrokachestvennykh novoobrazovanii gortani u vzroslykh. V kn.: Mark Remakl', Khans Edmund Ekkel', red. Khirurgiya gortani i trakhei. M.: Binom, 2014. 105.
2. Paches A. I. Opukholi golovy i shei [Surgery for benign tumors of the adult larynx. In: Marc Remacle, Hans Edmund Eckel, Editors. Surgery of Larynx and Trachea]. 5-e izd. M.: Prakticheskaya meditsina, 2013. 173–179 (in Russian).
3. Le Q. T., Takamiya R., Shu H. K., Smitt M., Singer M., Terris D. J. et al. Treatment results of carcinoma in situ of the glottis: an analysis of 82 cases. *Archives of Otolaryngology – Head & Neck Surgery*. 2000; 126(11): 1305–1312.
4. Osipenko E. V., Sultonova K. B. Vysokoskorostnaya s»emka gortani kak metod otsenki vibratornykh kharakteristik golosovykh skladok [High-speed video as a method to diagnose vibration characteristics of vocal folds]. *Rossiiskaya otorinolaringologiya*. 2013; 4: 98–102 (In Russian).
5. Takano J. H., Yakushiji T., Kamiyama I., Nomura T., Katakura A., Takano N. et al. Detecting early oral cancer: narrowband imaging system observation of the oral mucosa microvasculature. *Int. Jurn. Oral Maxillofac. Surg*. 2010; 39: 208–213.
6. Piazza C., Dessouky O., Peretti G., Cocco D., L. de Benedetto, P. Nicolai. Narrow-band imaging: a new tool for evaluation of head and neck squamous cell carcinomas. Review of the literature. *ACTA otorhinolaryngologica italica.* 2008; 28: 49–54.
7. Bertino G., Cacciola S., Fernandes W. B., Fernandes C. M., Occhini A., Tinelli C. et al. Effectiveness of narrow band imaging in the detection of premalignant and malignant lesions of the larynx: Validation of a new endoscopic clinical classification. *Head and Neck*. 2015; 37(2): 215–222.
8. Osipenko E. V., Kotel'nikova N. M., Isaeva M. L. Bambukovye uzelki golosovykh skladok. V sbornike: Sovremennye tekhnologii v diagnostike i lechenii patologii gortani i smezhnykh distsiplinakh. Sbornik statei mezhregional'noi nauchno-prakticheskoi konferentsii s mezhdunarodnym uchastiem, posvyashchennoi 40-letiyu Omskogo foniatricheskogo tsentra. Pod redaktsiei Yu. A. Krotova, K. I. Nesterovoi [Bamboo vocal cord nodules. In the collection of articles: “The advanced technologies in diagnostics and treatment of the pathologies of larynx and interfacing disciplines” of Interregional Scientific and Practical Conference with International Participation devoted to the 40th Anniversary of Omsk Phoniatric Center. Under the editorship of Ju. A. Krotov, K. I. Nesterova]. Omsk. 2016: 54–56.
9. Osipenko E. V., Izdebski K., Cruz R. M., Kotelnikova N. M. zBamboo vocal folds (B-Nodes) examination with white light and with NBI® illumination. A case for a non-traumatic etiology (Chapter 46). In: Izdebski K, Yan Y, Ward RR, Wong BJF, Cruz RM. Normal and Abnormal Vocal Folds Kinematics: High-Speed Digital Phonoscopy (HSDP), Optikal Coherence Tomography (OCT) & Narrow Band Imaging (NBI®), Volume II Applications. PVSFe-Q&A-b. SanFrancisco, 2016. P. 389–396.
10. Kozlov V. S., Akulich I. I., Dvornikova T. A. Opyt primeneniya NBI-endoskopii v lor-praktike na primere diagnostiki novoobrazovanii polosti nosa, okolonosovykh pazukh i nosoglotkiyu [The experience of the NBI-endoscopy application in ENT-practice in the context of diagnostics of the neoplasms of the nasal cavity, paranasal sinuses and nasopharynx]. *Rossiiskaya rinologiya*. 2009; 2: 55 (In Russian).
11. Romanenko S. G., Mal’tseva I. M., Krasnikova D. I., Inozemtsev A. S. Differentsial'naya diagnostika predrakovykh zabolevanii gortani pri pomoshchi NBI-endoskopii. I Mezhdistsiplinarnyi kongress po zabolevaniyam organov golovy i shei [Differential diagnostics of pre-malignant conditions of larynx using NBI-endoscopy. The 1st International Congress on Head and Neck Organs Diseases]; Mai 27–29, 2013; Moskva. Onkokhirurgiya; 5(1): 95–96 (In Russian).
12. Svistushkin V. M., Averbukh V. M., Chuchueva N. D. Narrow band imaging and contact endoscopy in early diagnostics of upper airways tract cancer. XXVII Congress of the Union of the European Phoniatricians «Phoniatrics – An interdisciplinary specialty»; October 2–5, 2014; Moscow.
13. Kirasirova E. A., Gorban D. G., Sotnikov V. N., Mal’tseva I. M. Sovershenstvovanie diagnostiki i lecheniya bol'nykh s povrezhdeniem gortani i trakhei. VIII Nauchno-prakticheskaya konferentsiya «Farmakologicheskie i fizicheskie metody lecheniya v otorinolaringologii» [The improvement of diagnostics and treatment of the patients with larynx and trachea injures. The 8th Scientific and Practical Conference “Pharmacological and Physical Treatment Methods in Otorhinolaryngology”]; Mai 20–21, 2010; Moskva: 29–30 (In Russian).
14. Ni X.G., He S., Xu Z.G., Gao L., Lu N., Yuan Z. et al. Endoscopic diagnosis of laryngeal cancer and precancerous lesions by narrow band imaging. *J Laryngol Otol*. 2011; 125(3): 288-296 doi: 10.1017/S0022215110002033.
15. Tjon Pian Gi R. E., Halmos G. B., van Hemel B. M., van den Heuvel E. R., van der Laan B. F., Plaat B. E. et al. Narrow band imaging is a new technique in visualization of recurrent respiratory Papillomatosis. *Laryngoscope*. 2012; 122(8): 1826–30 doi: 10.1002/lary.23344
16. Watanabe A., Tsujie H., Taniguchi M., Hosokawa M., Fujita M., Sasaki S. Laryngoscopic detection of pharyngeal carcinoma in situ with narrowband imaging. *Laryngoscope*. 2006; 116: 650-654 doi: 10.1097/01.mlg.0000204304.38797.34.

Ekaterina Vladimirovna Osipenko – MD Candidate, Head of Scientific and Clinical Phoniatrics Department of Federal State Budgetary Institution Clinical Research Centre of Otorhinolaryngology of the Federal Medico-Biological Agency of the Russian Federation. Russia, 123182, Moscow, 30/2, Volokolamsk Shosse str., tel.: 8-903-746-95-07, e-mail: nxhosipenko71@yandex.ru.

Kotel’nikova Natal’ya Mikhailovna – junior research associate of Scientific and Clinical Phoniatrics Department of Federal State Budgetary Institution Clinical Research Centre of Otorhinolaryngology of the Federal Medico-Biological Agency of the Russian Federation. Russia, 123182, Moscow, 30/2, Volokolamsk Shosse str., tel: +7 -916-289-12-43, e-mail: doctorkotelnikova@gmail.com

УДК 616.28-072.7:617.761-009.24-073.96 doi: 10.18692/1810-4800-2017-5-59-65

ВЛИЯНИЕ ПАССИВНОГО ВРАЩЕНИЯ В ГОРИЗОНТАЛЬНОЙ ПЛОСКОСТИ НА ВОСПРИЯТИЕ ДВИЖУЩИХСЯ ЗВУКОВЫХ ОБРАЗОВ

Пименова В. М.[1], Гвоздева А. П.[2], Голованова Л. Е.[1], Андреева И. Г.[2]

[1] *ГБУЗ «Городской гериатрический медико-социальный центр», 190103, Санкт-Петербург, Россия (Главный врач – В. Ю. Серпов)*

[2] *ФГБУН «Институт эволюционной физиологии и биохимии им. И. М. Сеченова» РАН, 194223, Санкт-Петербург, Россия (Директор – докт. биол. наук М. Л. Фирсов)*

THE EFFECT OF PASSIVE ROTATION IN HORIZONTAL PLANE ON PERCEPTION OF MOVING SOUND IMAGES

Pimenova V. M.[1], Gvozdeva A. P.[2], Golovanova L. E.[1], Andreeva I. G.[2]

[1] *SState-Financed Health Institution Municipal Geriatric Medical and Social Center, Russia, Saint-Petersburg*

[2] *Federal State Budgetary Institution of Science Sechenov Institute of Evolutionary Physiology and Biochemistry of Russian Academy of Sciences, Russia, Saint-Petersburg*

При выполнении стандартного шагового обследования на вращающемся кресле Nydiag 200, помимо вращательного нистагма, регистрировали оценки направления движения звуковых образов. В течение первых 20 с вращения пациента вправо движущиеся звуковые образы достоверно чаще по сравнению с покоем оценивались им как движущиеся влево. Изменения локализации были в направлении, противоположном направлению движения. При движении в обратную сторону достоверных изменений не обнаружено. В течение первых 20 с после вращения пациента влево изменения локализации были в направлении, совпадающем с направлением движения. Выявленная асимметрия локализации движущихся звуковых стимулов при вращении в горизонтальной плоскости подтверждает наблюдение, выполненное в работе (Lewald J., Karnath H. O., 2001), об асимметричном влиянии вращения вправо и влево на локализацию неподвижных звуковых образов и ставит вопрос о роли отолитовой асимметрии в вестибуло-слуховых взаимодействиях.

Ключевые слова: слуховое восприятие движения, пассивное вращение, нистагм, адаптация к вращению.

Библиография: 19 источников.

During the standard step examination in the rotary chair Nydiag 200 the authors, alongside with the rotary nystagmus, registered the evaluation of acoustic images motion direction. During the initial 20 seconds of the patient rotation, the patient, reliably more frequently than at rest, evaluated the acoustic images moving to the right as those moving to the left. The changes of localization were made in the direction opposite to that of rotation. No reliable changes have been found during the reverse movement. During the initial 20 seconds after patient rotation to the left the direction of the change of localization coincided with the movement direction. The revealed asymmetry of localization of the moving acoustic images during the rotation in a horizontal plane supports observations of Lewald and Karnath (2001) about asymmetrical effect of rotation to the right and to the left on localization of immobile acoustic images and brings up a question about the role of otolith asymmetry in the interactions of vestibular and auditory sensory systems.

Key words: auditory perception of motion, passive rotation, nystagmus, adaptation to rotation.

Bibliography: 19 sources.

Исследования пространственного слуха демонстрируют достаточно высокую точность локализации источников звука человеком, в то же время результаты ориентации по слуху существенно зависят от зрительной или вестибулярной информации [1–3]. Изменение положения головы в пространстве может влиять на результаты локализации звукового источника [2–3]. Это влияние существенно возрастает при движении головы. Причем в случае пассивного движения вестибулярный сигнал не подавляется проприо-цептивной афферентацией так же эффективно, как это происходит при активном движении, ко-гда уже на уровне продолговатого мозга значение этого сигнала существенно снижается [4, 5]. При пассивном вращении наблюдаются нистагм и аудиогиральная иллюзия, которая была обнаружена при выполнении летчиками маневров, связанных

с разворотом самолета и вызывающих временную дезориентацию в пространстве. Она состоит в кажущемся смещении неподвижного источника звука при действии на организм углового ускорения, которое возникает при собственном вращении организма [6–10]. При вращении вокруг сагиттальной оси тела в положении лежа со скоростью 60...°/с при ускорении в начальный период 1...°/с^2 изменения оценки положения средней линии для широкополосного источника звука составляли около 7° в направлении, противоположном направлению вращения [9]. В другой работе при вращении вокруг сагиттальной оси тела под разными углами относительно горизонта с максимальной скоростью 21...°/с и с ускорением 5...°/с^2 изменения латерализации оказались меньше, чем ошибка локализации [3]. Когда сагиттальную ось вращения наклоняли настолько, что она располагалась горизонтально, сдвиг в локализации неподвижного источника возрастал до 4,5° и совпадал с направлением силы тяжести. Звуковую стимуляцию во всех экспериментальных исследованиях выполняли через наушники, поэтому изменение локализации было выявлено вдоль азимутальной координаты эгоцентрической системы отсчета.

В силу особенностей работы полукружных каналов сигналы о вращении головы ограничены во времени 3–7 с, увеличение продолжительности чувства «самодвижения» обусловлено процессами, которые происходят на уровне продолговатого мозга, где функционирует так называемый механизм сохранения скорости velocity storage [11]. Недавно было доказано, что выраженное чувство самодвижения (self-motion), которое возникает в начале вращения и сразу после остановки, и вращательный нистагм определяются этим центральным механизмом и имеют одинаковую продолжительность [12].

Цель исследования. Проверить гипотезу о влиянии пассивного вращения на локализацию движущихся по азимуту звуковых образов. Как следует из приведенных выше данных литературы, такое влияние могло возникать как во время, так и непосредственно сразу после вращения. Результаты наших предыдущих работ позволяли предположить, что это влияние будет ограничено периодом слуховой адаптации к движению – около 20 с [13, 14]. Одновременная регистрация вращательного нистагма давала возможность сравнить период, обусловленный работой вестибулярной системы, когда человек испытывает чувство самодвижения, и период слуховой адаптации к движению. Формирование движущихся звуковых образов выполняли изменением межушных различий по интенсивности, что позволяло использовать стандартное программное обеспечение и встроенную звуковую карту при реализации методики шагового вращения с одновременной регистрацией нистагма и звуковой стимуляцией.

Пациенты и методы исследования. Исследование взаимодействия вестибулярной, слуховой и зрительной систем было выполнено с участием троих взрослых испытуемых в возрасте от 25 до 31 года, без слуховой и вестибулярной патологии: двух женщин и одного мужчины. Перед началом работы проводили стандартный ЛОР-осмотр испытуемых на наличие воспалительных явлений в носоглотке. Оценку состояния слуха выполняли с применением тональной пороговой аудиометрии в диапазоне частот 0,125–8,0 кГц и теста обнаружения паузы, характеризующего временную разрешающую способность слуховой системы [15]. Оценку состояния вестибулярного анализатора проводили при помощи пробы на наличие спонтанного нистагма, тестов плавного слежения и импульсного поворота головы, маршевых и указательных проб, пробы Ромберга, теста ходьбы по прямой линии и фланговой ходьбы. Обследование пациентов выполняли на базе сурдологического отделения Городского гериатрического медико-социального центра в специально оборудованном для исследования вестибулярной функции кабинете, оснащенном системой компьютерной видеонистагмографии. Эта система включала очки VNG с двумя встроенными видеокамерами, позволяющими регистрировать движения глаз с использованием невидимой для глаза инфракрасной подсветки, вращающееся кресло Nydiag 200 с подлокотниками, подголовником и подставкой для ступней, а также персональный компьютер с программным обеспечением VNG для управления вращением кресла и записи движений глаз.

Движение звуковых образов по азимутальной координате создавали изменениями межушных различий звуковых сигналов по амплитуде [16]. Звуковые сигналы представляли собой последовательности широкополосных шумовых посылок длительностью 41 мс, разделенных паузами по 9 мс, которые предъявляли испытуемым с помощью беспроводных головных телефонов типа Philips SHB9250/00. Амплитуда шумовых посылок, подаваемых на одно ухо, оставалась постоянной, а для подаваемых на другое ухо она линейно увеличивалась на протяжении последовательности посылок 0,5; 1 или 1,5 дБ (рис. 1). Это вызывало иллюзию движения звукового источника от центрального положения вправо или влево. Расчетная траектория составляла 2,5; 5 или 7,5° [17]. Всего было создано семь звуковых стимулов длительностью по 400 мс: три движущихся влево, три движущихся вправо и один неподвижный, амплитуда шумовых посылок которого оставалась постоянной на протяжении всего времени

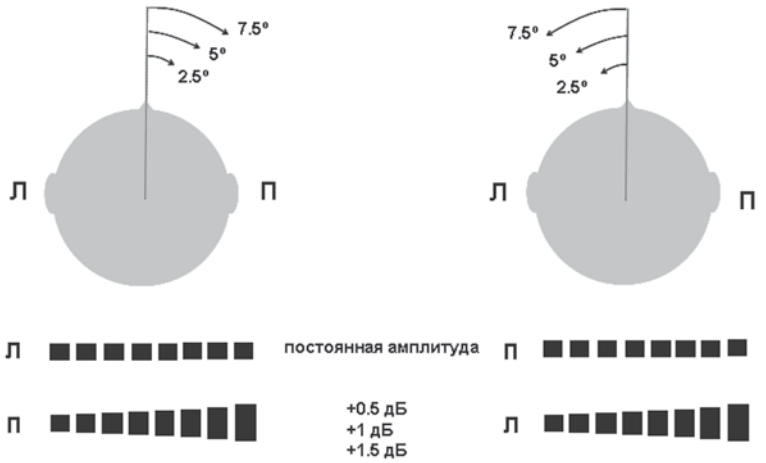

Рис. 1. Модели звуковых образов, движущихся вправо и влево. Для формирования движущегося образа предъявляют последовательности шумовых посылок на левое и правое уши. Амплитуда на одном ухе остается постоянной, а на другом линейно возрастает на 0,5; 1 или 1,5 дБ, что соответствует смещению звукового источника на 2,5; 5 или 7,5° в сторону того уха, на котором происходит увеличение амплитуды сигнала.

звучания стимула. Уровень звуковой стимуляции устанавливали так, чтобы он был комфортным для пациентов.

Во время эксперимента испытуемый сидел на вращающемся кресле со спинкой, приведенной в вертикальное положение, с подлокотниками и подголовником. На испытуемого надевали очки для видеонистагмографии, которые обеспечивали полное затемнение зрительного поля. Во время эксперимента испытуемого просили держать глаза открытыми. Вращение осуществляли в горизонтальной плоскости со скоростью 180...°/с, начальный период ускорения составлял 2 с.

Для каждого пациента выполняли 12 стандартных шаговых обследований, не более 6 в течение одного дня. Между повторными обследованиями делали перерывы. Во время обследования испытуемые оценивали направление движения звуковых образов в течение шести периодов длительностью по одной минуте:

– первый контрольный период без вращения;
– вращение влево или вправо;
– период после вращения;
– вращение вправо или влево;
– период после вращения;
– второй контрольный период через 2 мин после завершения вращения.

Движущиеся звуковые образы предъявляли пациенту в случайном порядке. Серии стимулов формировали таким образом, чтобы в течение одного периода испытуемый прослушивал каждый из семи различных звуковых образов по два раза. Пауза между стимулами составляла 3 с. Пациент определял, влево или вправо двигался звуковой образ и устно сообщал свой ответ. Во время и после вращения (периоды 2–5) осуществляли регистрацию видеонистагмограммы испытуемого.

При анализе индивидуальных данных определяли среднее время вращательного нистагма и вероятности оценок направления движения для каждого стимула. Затем строили психометрические кривые для контрольных серий. При анализе средних данных вычисляли суммарные по группе пациентов проценты ответов «влево» на все звуковые стимулы в каждом временном периоде. Причем для всех периодов, кроме контрольных, выделяли первые 20 с и последующие 40 с в соответствии с полученными ранее данными о продолжительности слуховой адаптации к движению [13–14]. Полученные суммарные проценты сравнивали с соответствующими показателями в контрольных периодах до вращения и через 2 мин после вращения. Статистическую оценку достоверности изменений выполняли с использованием одностороннего биномиального критерия.

Результаты исследования. Продолжительность вращательного нистагма, зарегистрированная при обследовании 3 пациентов, соответствовала норме и незначительно варьировала при вращении влево и вправо (табл.). У пациентов № 1 и № 2 продолжительность нистагма была практически одинаковой, а у пациента № 3 – примерно на треть выше. Усредненная продолжительность нистагма для 3 пациентов составила 13 с, что оказалось заметно меньше, чем выбранный предварительно период анализа изменений слухового восприятия движения 20 с.

Оценку направления движения звуковых образов выполняли как в периоды регистрации нистагма во время и после вращения, так и в контрольные периоды в покое. В контрольные периоды индивидуальные психометрические кривые оказались симметричными у пациентов № 2 и № 3, у пациента № 1 движение вправо оценива-

Таблица

Средняя продолжительность вращательного нистагма у 3 пациентов

№ пациента	Продолжительность нистагма, с			
	Вращение вправо		Вращение влево	
	во время	после	во время	после
1	10±2	11±1	10±2	13±4
2	11±2	13±2	12±2	12±2
3	17±1	17±2	16±1	16±1
Среднее	13±4	13±3	13±3	13±2

лось с повышенным числом ошибок (рис. 2). При наибольшей траектории движения (7,5°) направление движения оценивалось пациентами достоверно. Таким образом, использованный диапазон изменений стимулов соответствовал околопороговому уровню и был адекватно подобран для дальнейшей оценки изменений восприятия направления движения. Сравнение суммарных процентов ответов «движется влево» на все звуковые стимулы в первом и во втором контрольных временных интервалах с помощью одностороннего биноминального критерия не выявило между ними достоверных различий (59 и 57% ответов соответственно). Усредненный по этим двум периодам суммарный процент составил 58% (рис. 3, *а*).

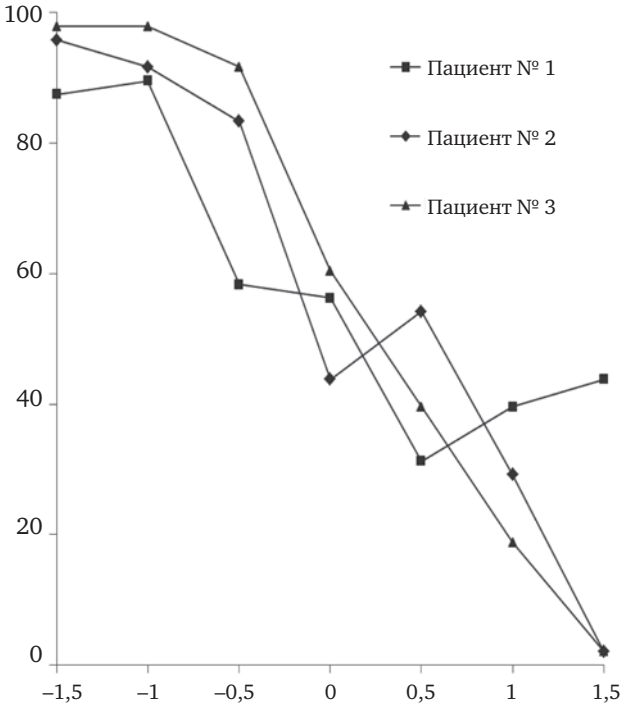

Рис. 2. Индивидуальные психометрические кривые испытуемых № 1–3, отражающие восприятие ими движущихся звуковых образов в контрольных периодах без вращения. По оси абсцисс – изменение амплитуды звуковых стимулов, дБ. Положительным значениям соответствует увеличение амплитуды шумовых посылок на правом ухе (движение вправо), а отрицательным – увеличение амплитуды посылок на левом ухе (движение влево). По оси ординат – вероятность ответов «влево», %. $N = 48$.

Это значение применялось нами в качестве контрольного при определении направления и оценке достоверности изменений слухового восприятия движения во время и после вращения.

Изменение слухового восприятия движения во время вращения выявляли по показателю суммарный процент ответов на все предъявляемые стимулы, который рассчитывали по группе из 3 испытуемых. На рис. 3, *а* показаны суммарные проценты ответов «движется влево» на все звуковые стимулы в первые 20 с вращения вправо и влево. Во время вращения вправо данный показатель составлял 68% и был выше контрольного значения ($p < 0{,}01$), а во время вращения влево был равен 55% и недостоверно отличался от контрольного. Таким образом, в первые 20 с вращения происходило смещение оценок направления движения звуковых образов в сторону, противоположную направлению вращения. В последующие 40 с оценка испытуемыми направления движения звуковых образов достоверно не отличалась от соответствующей оценки в контроле как при вращении вправо, так и при вращении влево (рис. 3, *б*). В этот период выявлялась тенденция, противоположная изменениям восприятия, которые были обнаружены в первые 20 с вращения.

После остановки вращения в первые 20 с оценки направления движения звуковых образов смещались в направлении, совпадающем с направлением вращения: после вращения влево испытуемые характеризовали звуковые образы преимущественно как движущиеся влево – 64% ответов, а после вращения вправо оценки изменялись в противоположном направлении – 53% ответов (рис. 3, *в*). Отличия суммарных процентов ответов от соответствующего контрольного значения оказались достоверными только после вращения влево ($p < 0{,}05$). В последующие 40 с суммарный процент ответов составил 58% после вращения влево и 55% после вращения вправо, он достоверно не отличался от контрольного значения. Этот результат свидетельствовал об отсутствии изменений в восприятии направления движения звуковых образов в последующий период (рис. 3, *г*). Таким образом, изменения слухового

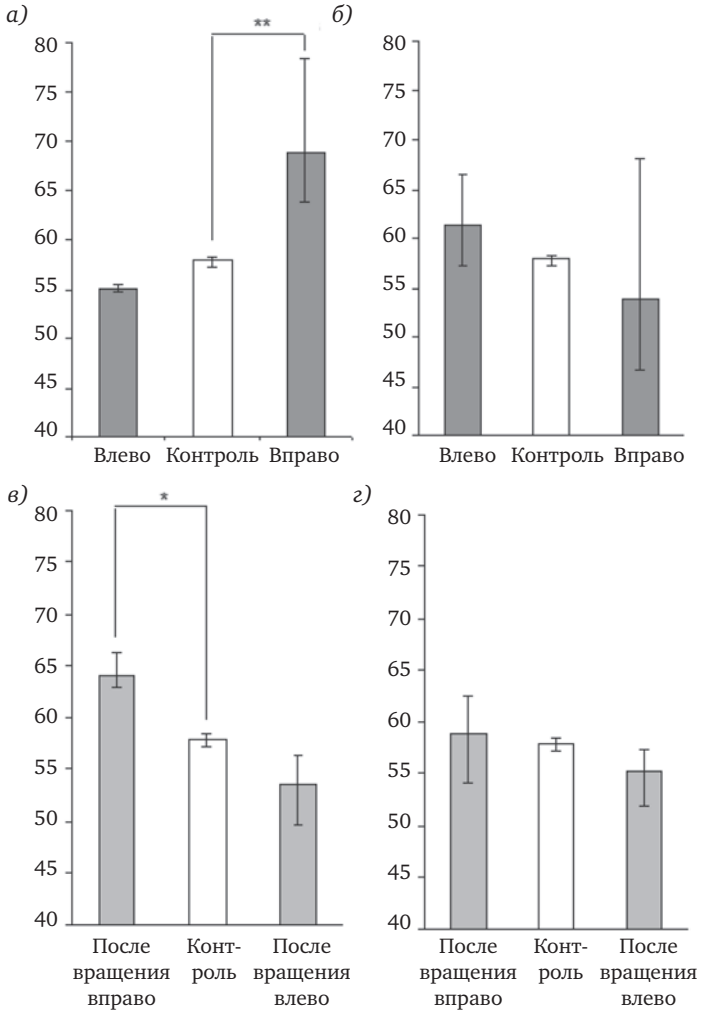

Рис. 3. Средние по группе из трех испытуемых оценки направления движения звуковых образов: *а* – в первые 20 с вращения; *б* – в последующие 40 с вращения; *в* – в первые 20 с после вращения; *г* – в последующие 40 с после вращения. По оси ординат – суммарный процент ответов «движется влево» на все звуковые образы, %. Указаны минимальные и максимальные индивидуальные значения суммарного процента. Обозначены достоверные различия между суммарными процентами в контроле и во время/после вращения: * $p < 0{,}05$, ** $p < 0{,}01$ (односторонний биномиальный критерий). В контрольных условиях $N = 1008$, для первых 20 с во время/после вращения $N = 180$, для последующих 40 с во время/после вращения $N = 324$.

восприятия движения были выявлены на интервале времени 20 с. Они обнаруживались после начала вращения вправо и после окончания вращения влево.

Обсуждение. Во время и после пассивного вращения в горизонтальной плоскости (yaw rotation) наблюдались изменения локализации движущихся звуковых образов. Оценки направления движения изменялись в сторону, противоположную направлению вращения, как и во всех других работах, где исследовали влияние пассивного вращения на локализацию неподвижного источника звука в эгоцентрической системе отсчета [6–10, 18]. Например, при вращении в горизонтальной плоскости со скоростью 90...°/с в течение 1 с возникало изменение положения неподвижного звукового образа длительностью 100 мс на околопороговое значение – чуть более 1° [10]. В другой работе изменения локализации по сравнению с покоем были получены в условиях синусоидального вращения с максимальной скоростью 112...°/с, причем только для стимулов с максимальной длительностью 100 мс [18]. Изменения локализации в последней работе оценивались по значению саккад, их абсолютное значение авторами не указано. На увеличение изменений локализации движущихся звуковых образов в пределах траектории до 5–7,5° в нашем исследовании могли повлиять как увеличение продолжительности стимула с 100 до 400 мс, так и увеличение продолжительности и скорости вращения по сравнению с упомянутыми выше работами. По сравнению с экспериментальными условиями нашей работы в обоих случаях вращение было кратковременным, и локализация исследовалась вне временного развития процесса.

В нашем исследовании оценка изменений локализации при продолжительном пассивном вращении позволила проанализировать изменения локализации во времени. В первые 20 с во время и после вращения изменения восприятия были достоверными, тогда как в последующие 40 с оценка направления движения звуковых образов изменялась недостоверно и имела тенденцию к изменениям в противоположную сторону. Этот результат указывает на развитие во времени слуховой адаптации к пассивному вращению тела. Ранее при длительном вращении в горизонтальной плоскости в положении лежа, а не сидя, как в нашем исследовании, были отмечены скачкообразные изменения локализации неподвижных звуковых образов до 7° [9]. Эти изменения лока-

лизации возникали вслед за изменением характера движения, когда период ускорения сменялся периодом вращения с постоянной скоростью и затем периодом замедления. Шаг во времени для оценки локализации в упомянутой работе составлял 20 с, что не позволяло уточнить временные рамки возникающих изменений по сравнению с нашими данными.

Период слуховой адаптации к движению длительностью 20 с, который был нами ранее оценен для приближающихся и удаляющихся звуковых образов [13–14], отличался по продолжительности от вращательного нистагма пациентов, составившей в среднем 14 с. Вопрос о том, что все три наблюдаемых явления – вращательный нистагм, субъективно переживаемое чувство самодвижения и изменения в локализации движущихся в горизонтальной плоскости звуковых образов, синхронизированы во времени и имеют единый механизм, остается открытым. Окончательное решение этого вопроса ограничено небольшим объемом данных, которые можно получить в период одного цикла исследования, и необходимостью многократного повторения вращений.

Наибольшие и достоверные изменения в оценке направления движения звукового образа были выявлены при вращении вправо и после остановки вращения влево, что свидетельствует об асимметрии в изменении локализации. Увеличение изменений локализации неподвижных звуковых образов при вращении вправо по сравнению с левосторонним было обнаружено ранее при кратковременном вращении [10]. Причины этой асимметрии, существование которой было подтверждено нами, не ясны. Однако предполагают, что в основе иллюзий, возникающих при воздействии на вестибулярный аппарат, лежит отолитовая асимметрия [19]. Вопрос о применении обнаруженного явления в диагностических целях может быть решен в дальнейших исследованиях.

Выводы

Изменения локализации движущихся в горизонтальной плоскости звуковых образов возникали во время пассивного вращения (yaw rotation) вправо и после вращения влево.

Во время пассивного вращения направление изменений локализации движущихся и неподвижных звуковых образов совпадало.

Временной интервал, в течение которого были выявлены изменения, был больше, чем продолжительности нистагма и постнистагма.

Выявлена асимметрия изменений локализации движущихся звуковых образов при вращении вправо и влево, получили более выраженный эффект при вращении вправо и после вращения влево.

ЛИТЕРАТУРА

1. Jack C. E., Thurlow W. R. Effects of degree of visual association and angle of displacement on the “ventriloquism” effect // Percept. Motor Skill. 1973. Vol. 37. P. 967–979.
2. Van Barneveld D. C., Van Grootel T. J., Alberts B., Van Opstal A. J. The effect of head roll on perceived auditory zenith // Exp. Brain Res. 2011. Vol. 213. P. 235–243.
3. Lewald J., Karnath H. O. The effect of whole-body tilt on sound lateralization // Eur. Jurn. Neurosci. 2002. Vol. 16. P. 761–766.
4. McCrea R. A., Gdowski G. T., Boyle R., Belton T. Firing behavior of vestibular neurons during active and passive head movements: vestibulo-spinal and other non-eye-movement related neurons // Jurn. Neurophysiol. 1999. Vol. 82 (1). P. 416–428.
5. Roy J. E., Cullen K. E. Dissociating self-generated from passively applied head motion: neural mechanisms in the vestibular nuclei // Jurn. Neurosci. 2004. Vol. 24. P. 2101–2111.
6. Clark B. B., Graybiel A. The effect of angular acceleration on sound localization: the audiogyral illusion // J. Psychol. 1949. Vol. 28. P. 235–244.
7. Lester G., Morant R. Apparent sound displacement during vestibular stimulation // Am. Jurn. Psychol. 1970. Vol. 83. P. 554–566.
8. Graybiel A., Niven J. I. The effect of change in direction of resultant force on sound localization: the audiogravic illusion // Jurn. Exp. Psychol. 1951. Vol. 42. P. 227–230.
9. DiZio P., Held R., Lackner J.R., Shinn-Cunningham B., Durlach N. Gravitoinertial force magnitude and direction influence head-centric auditory localization // Jurn. Neurophysiol. 2001. Vol. 85. P. 2455–2460.
10. Lewald J., Karnath H. O. Sound lateralization during passive whole-body rotation // European Journ. of Neuroscience. 2001. Vol. 13. P. 2268–2272.
11. Kingma H., van de Berg R. Anatomy, physiology and physics of the peripheral vestibular system // Handbook of Clinical Neurology / Eds J. M. Furman, T. Lempert. Germany: Elsevier, 2016. Vol. 137. Ch. 1. P. 1–16.
12. Bertolini G., Ramat S., Bockisch C. J., Marti S., Straumann D. [et al.]. Is Vestibular Self-Motion Perception Controlled by the Velocity Storage? Insights from Patients with Chronic Degeneration of the Vestibulo-Cerebellum. PLoS ONE. 2012, Vol. 7(6): e36763. doi:10.1371/journal.pone.0036763.
13. Гвоздева А. П., Андреева И. Г. Оценка продолжительности слухового последействия при длительной адаптации к приближению звукового источника // Сенсорные системы. 2013. Т. 27, № 3. С. 205–215.
14. Андреева И. Г., Боброва Е. В., Антифеев И. Е., Гвоздева А. П. Проявление последействия приближения и удаления звуковых образов в постуральных ответах у человека // Рос. физиологический журнал им. И. М. Сеченова. 2016. Т. 102. № 8. С. 976–989.

15. Бобошко М. Ю., Гарбарук Е. С., Жилинская Е. В., Абу-Джамеа А. Х. Использование теста обнаружения паузы для оценки временной разрешающей способности слуховой системы человека // Рос. оториноларингология. 2012. Т. 61, № 6. С. 16–20.
16. Романов В. П. О шкалировании восприятия скорости движения слухового образа при дихотическом предъявлении стимула // Физиология человека. 1980. Т. 6. С. 712–716.
17. Радионова Е. А. Опыты по физиологии слуха. Нейрофизиологические и психофизические исследования. СПб.: Институт физиологии им. И. П. Павлова РАН, 2003.
18. Van Barneveld D. C. P. B. M., Binkhorst F., Van Opstal A. J. Absence of compensation for vestibular-evoked passive head rotations in human sound localization // European Journ. of Neuroscience. 2011. Vol. 34. P. 1149–1160.
19. Matsnev E. I., Yakovleva I. Y., Tarasov I. K., Alekseev V. N., Kornilova L. N., Mateev A. D., Gorgiladze G. I. Space motion sickness: phenomenology, countermeasures, and mechanisms // Aviat. Space Environ. Med. 1983. Vol. 54, N 4. P. 312–317.

Пименова Вера Михайловна – врач-оториноларинголог сурдологического отделения Городского гериатрического центра. Россия, 190103, Санкт-Петербург, наб. реки Фонтанки, д. 148, e-mail: orhideya1984 @mail.ru

Гвоздева Алиса Петровна – канд. биол. наук, научный сотрудник Института эволюционной физиологии и биохимии им. И. М. Сеченова РАН. Россия, 194223, Санкт-Петербург, пр. М. Тореза, д. 44; e-mail: kukumalu@mail.ru

Голованова Лариса Евгеньевна – канд. мед. наук, зав. сурдологическим отделением городского гериатрического центра. Россия, 190103, Санкт-Петербург, наб. реки Фонтанки, д. 148; тел. (812) 251-51-29, e-mail: lgolovanova@inbox.ru

Андреева Ирина Германовна – докт. биол. наук, ведущий научный сотрудник Института эволюционной физиологии и биохимии им. И. М. Сеченова РАН. Россия, 194223, Санкт-Петербург, пр. М. Тореза, д. 44.

REFERENCES

1. Jack C. E., Thurlow W. R. Effects of degree of visual association and angle of displacement on the “ventriloquism” effect. *Percept. Motor Skill*. 1973; 37: 967–979.
2. Van Barneveld D. C., Van Grootel T. J., Alberts B., Van Opstal A. J. The effect of head roll on perceived auditory zenith. *Exp. Brain Res*. 2011; 213: 235–243.
3. Lewald J., Karnath H.O. The effect of whole-body tilt on sound lateralization. *Eur. J. Neurosci*. 2002; 16: 761–766.
4. McCrea R. A., Gdowski G. T., Boyle R., Belton T. Firing behavior of vestibular neurons during active and passive head movements: vestibulo-spinal and other non-eye-movement related neurons. *J. Neurophysiol*. 1999; 82(1): 416–428.
5. Roy J. E., Cullen K. E. Dissociating self-generated from passively applied head motion: neural mechanisms in the vestibular nuclei. *J. Neurosci.* 2004; 24: 2101–2111.
6. Clark B. B., Graybiel A. The effect of angular acceleration on sound localization: the audiogyral illusion. *J. Psychol*. 1949; 28: 235–244.
7. Lester G., Morant R. Apparent sound displacement during vestibular stimulation. *Am. J. Psychol*. 1970; 83: 554–566.
8. Graybiel A., Niven J. I. The effect of change in direction of resultant force on sound localization: the audiogravic illusion. *J. Exp. Psychol*. 1951; 42: 227–230.
9. DiZio P., Held R., Lackner J. R., Shinn-Cunningham B., Durlach N. Gravitoinertial force magnitude and direction influence head-centric auditory localization. *J. Neurophysiol*. 2001; 85: 2455–2460.
10. Lewald J., Karnath H. O. Sound lateralization during passive whole-body rotation. *European Journal of Neuroscience*. 2001; 13: 2268–2272.
11. Kingma H., van de Berg R. Anatomy, physiology and physics of the peripheral vestibular system. *Handbook of Clinical Neurology*. Eds J. M. Furman, T. Lempert. Germany: Elsevier, 2016; 137; 1: 1–16.
12. Bertolini G., Ramat S., Bockisch C. J., Marti S., Straumann D. [et al.]. Is Vestibular Self-Motion Perception Controlled by the Velocity Storage? Insights from Patients with Chronic Degeneration of the Vestibulo-Cerebellum. PLoS ONE. 2012; 7(6): e36763. doi:10.1371/journal.pone.0036763.
13. Gvozdeva A. P., Andreeva I. G. Otsenka prodolzhitel’nosti slukhovogo posledeistviya pri dlitel’noi adaptatsii k priblizheniyu zvukovogo istochnika [Evaluation of duration of the auditory aftereffect in case of long adaptation to the sound source approach]. *Sensornye sistemy*. 2013; 27(3): 205–215 (In Russian).
14. Andreeva I. G., Bobrova E. V., Antifeev I. E., Gvozdeva A. P. Proyavlenie posledeistviya priblizheniya i udaleniya zvukovykh obrazov v postural’nykh otvetakh u cheloveka [The effects and aftereffects of a sound source approaching and withdrawing on postural responses in humans]. *Rossiiskii fiziologicheskii zhurnal im. I. M. Sechenova.* 2016; 102; 8: 976–989 (In Russian).
15. Boboshko M. Yu., Garbaruk E. S., Zhilinskaya E. V., Abu-Dzhamea A. Kh. Ispol’zovanie testa obnaruzheniya pauzy dlya otsenki vremennoi razreshayushchei sposobnosti slukhovoi sistemy cheloveka [The use of the gap detection test to assess temporal resolution of human auditory system]. *Rossiiskaya otorinolaringologiya*; 2012; 61(6): 16–20 (In Russian).
16. Romanov V. P. O shkalirovanii vospriyatiya skorosti dvizheniya slukhovogo obraza pri dikhoticheskom pred»yavlenii stimula [Scaling of an acoustic image motion speed during dichotic presentation of stimulus]. *Human Physiology*; 1980; 6(4): 292–296.
17. Radionova E. A. Opyty po fiziologii slukha. Neirofiziologicheskie i psikhofizicheskie issledovaniya [The experiments on hearing physiology. Neurophysiological and psychophysics studies]. Saint-Petersburg: I. P. Pavlov Institute of physiology; 2003. (In Russian).
18. Van Barneveld D. C. P. B. M., Binkhorst F., Van Opstal A. J. Absence of compensation for vestibular-evoked passive head rotations in human sound localization. *European Journal of Neuroscience*. 2011; 34: 1149–1160.
19. Matsnev E. I., Yakovleva I. Y., Tarasov I. K., Alekseev V. N., Kornilova L. N., Mateev A. D., Gorgiladze G. I. Space motion sickness: phenomenology, countermeasures, and mechanisms. *Aviat. Space Environ*. Med.; 1983; 54(4): 312–317.

Vera Mikhailovna Pimenova – Otorhinolaryngologist of Surdology Deapartment of Municipal Geriatric Medical and Social Center. Russia, 190103, Saint Petersburg, 148, Nab. Reki Fontanki str., e-mail: orhideya1984 @mail.ru

Alisa Petrovna Gvozdeva – Candidate of Biological Sciences, research associate of Sechenov Institute of Evolutionary Physiology and Biochemistry of Russian Academy of Sciences. Russia, 194223, Saint Petersburg, 44, M. Toreza ave, e-mail: kukumalu@mail.ru

Golovanova Larisa Evgen’evna – MD Candidate, Head of Surdology Deapartment of Municipal Geriatric Medical and Social Center. Russia, 190103, Saint Petersburg, 148, Nab. Reki Fontanki str., tel.: (812) 251-51-29, e-mail:lgolovanova@inbox.ru

Irina Germanovna Andreeva – Doctor of Biological Sciences, leading research associate of Sechenov Institute of Evolutionary Physiology and Biochemistry of Russian Academy of Sciences. Russia, 194223, Saint Petersburg, 44, M. Toreza ave.

УДК 616.213.1+616.212.5–089.844:615.837.3 doi: 10.18692/1810-4800-2017-5-66-73

ВЛИЯНИЕ КАВИТИРОВАННОГО НИЗКОЧАСТОТНОГО УЛЬТРАЗВУКА НА ДИНАМИКУ РЕПАРАТИВНЫХ ПРОЦЕССОВ В ХИРУРГИИ НИЖНИХ НОСОВЫХ РАКОВИН И ПЕРЕГОРОДКИ НОСА

Пустовит О. М.[1], Наседкин А. Н.[1], Исаев Э. В.[1], Чурсинова Ю. В.[1], Кузьмин М. В.[2]

[1] ГБУЗ МО «Московский областной научно-исследовательский клинический институт им. М. Ф. Владимирского», 129110, Москва, Россия (Директор – проф. Ф. Н. Палеев)

[2] ГАУЗ «Городская больница № 2», 241047, г. Брянск, Россия (Главный врач – засл. врач РФ Т. И. Черных)

THE EFFECT OF CAVITATED LOW-FREQUENCY ULTRASOUND ON REPARATORY PROCESSES DYNAMICS IN THE INFERIOR TURBINATES AND NASAL SEPTUM SURGERY

Pustovit O. M.[1], Nasedkin A. N.[1], Isaev E. V.[1], Chursinova Yu. V.[1], Kuz'min M. V.[2]

[1] State-Financed Health Institution of Moscow Region Moscow Regional Scientific and Research Clinical Institute named after M. F. Vladimirskiy, Moscow, Russia

[2] State Autonomous Health Institution Municipal Hospital N 2, Bryansk, Russia

Цель работы – повысить эффективность репаративных процессов слизистой оболочки носа после септопластики и подслизистой вазотомии нижних носовых раковин путем воздействия на нее кавитированным ультразвуком 0,9% раствора хлорида натрия. В исследовании участвовало 50 пациентов с искривлением перегородки носа и вазомоторным ринитом. Во всех случаях были выполнены одномоментно септопластика и подслизистая вазотомия нижних носовых раковин. В контрольной группе было произведено стандартное послеоперационное лечение: антибиотикотерапия, орошение полости носа изотоническим раствором морской воды, туалет носа. Пациентам основной группы, кроме вышеперечисленной терапии, начиная со 2-х суток после операции, выполняли орошение полости носа 0,9% р-ром хлорида натрия, кавитированного низкочастотным ультразвуком. Оценку состояния слизистой оболочки носа проводили на 2-е и 14-е сутки после операции с помощью эндоскопического осмотра, определения транспортной, выделительной, всасывательной функций слизистой оболочки носа, цитологического исследования, а также передней активной риноманометрии. В ходе исследования выяснилось, что орошение полости носа 0,9% р-ром хлорида натрия, кавитированного низкочастотным ультразвуком, способствует стимуляции репаративных процессов слизистой оболочки носа.

Ключевые слова: искривление перегородки носа, вазомоторный ринит, септопластика, репарация, низкочастотный ультразвук.

Библиография: 21 источник.

The objective of the work is to improve the efficacy of the reparative processes of the nasal mucosa after septoplasty and submucosal vasotomy of inferior turbinates by applying 0.9% sodium chloride solution cavitated by a low-frequency ultrasound. The study involved 50 patients with septum deviation and vasomotor rhinitis. In all cases, septoplasty and submucosal vasotomy of the inferior turbinates were performed simultaneously. In the control group, we used standard postoperative treatment: antibiotic therapy, irrigation of the nasal cavity with seawater isotonic solution, nasal toilet. The nasal cavity of the main group patients was irrigated with 0.9% sodium chloride solution, cavitated by low-frequency ultrasound, starting from the 2nd post-operative day. Assessment of the nasal mucosa condition was performed on the 2nd and 14th days after the surgery by means of endoscopic examination, determination of transport, excretory, absorbent functions of the nasal mucosa, cytological examination, and anterior active rhinomanometry. In the course of the study, it has been found that irrigation of the nasal cavity with 0.9% of sodium chloride, cavitated by low-frequency ultrasound, provides stimulation of the reparative processes in the nasal mucosa and, as a result, shortens the rehabilitation period.

Key words: nasal septal deviation, vasomotor rhinitis, septoplasty, repair, low-frequency ultrasound.

Bibliography: 21 sources.

В структуре оториноларингологических (ЛОР) заболеваний ведущее место занимают болезни носа и околоносовых пазух (ОНП), составляющие, по разных данным, от 20,55 до 56,0% [1, 2]. Из всех заболеваний полости носа и ОНП чаще других встречается искривление перего-

родки носа, причем среди взрослого населения ее распространенность составляет 90–95% [3, 4]. Основным методом лечения данной патологии является хирургическое выпрямление искривленного участка перегородки носа.

Искривление перегородки носа часто ведет к компенсаторному увеличению объема нижних носовых раковин, что усугубляет и так нарушенное носовое дыхание. Такие пациенты начинают бесконтрольно пользоваться деконгестантами, которые вызывают временный положительный эффект. Однако радикально данную проблему можно решить лишь хирургическим путем [5].

Успех любого хирургического вмешательства, в том числе эндоназального, зависит как от самой операция, так и от послеоперационного лечения. В современной ринохирургии активно развиваются эндоскопическая и микроскопическая техники, которые позволяют минимизировать травматизм структур оперируемого органа [6]. Кроме того, отмечаются очевидные успехи в современной фармако- и физиотерапии, применяемые в послеоперационном периоде, которые также оказывают влияние на конечный результат лечения [7–12]. Однако, несмотря на это, сроки реабилитации пациентов после септопластики и подслизистой вазотомии нижних носовых раковин в настоящее время могут составлять от нескольких недель до нескольких месяцев. Длительный восстановительный период ведет к снижению качества жизни пациентов, а также к значительным экономическим потерям [13]. Поэтому остается актуальным вопрос поиска новых методов для стимуляции репаративных процессов слизистой оболочки носа после септоплатики и подслизистой вазотомиии нижних носовых раковин, что, в свою очередь, должно привести к сокращению периода реабилитации пациентов.

Одним из широко используемых физических методов лечения различных заболеваний ЛОРорганов является ультразвук [14, 15]. Ультразвук – это звуковые колебания в упругих средах с частотой, превышающей верхнюю границу слышимого звука. Нижняя его граница лежит в области 16–20 кГц, верхняя достигает сотен мегагерц. К низкочастотным относятся ультразвуковые колебания в диапазоне от 16 до 80 кГц, к высокочастотным – более 80 кГц [16].

В последнее время получило распространение опосредованное использование ультразвука низкой интенсивности через кавитированные им различные растворы. При воздействии лекарственного раствора, кавитированного низкочастотным ультразвуком, в биологических объектах возникают физические явления, которые формируют дальнейшие терапевтические эффекты. Наиболее значимой является ультразвуковая кавитация, т. е. возникновение в жидкости, облучаемой ультразвуком, пульсирующих и захлопывающихся пузырьков, заполненных паром, газом или их смесью. При их «захлопывании» появляются ударные волны, которые, в свою очередь вызывают механические повреждения мембран бактериальных клеток, чем объясняется бактерицидный эффект кавитированных растворов [17]. Также ультразвук малой интенсивности при распространении в растворах вызывает колебания разноименно заряженных частиц, амплитуды и фазы которых могут быть различными. В такой среде возникает переменный электрический потенциал. Происходит микровибрация на клеточном и субклеточном уровне. Усиливается движение цитозоли, активизируются транспортные процессы в цитоплазматических и клеточной мембранах, что приводит к увеличению проницаемости клеточной мембраны [18]. Низкочастотные ультразвуковые волны вызывают и химические эффекты, связанные также с кавитацией. Подъем температуры до 103 К и давления до 108 Па при захлопывании кавитационных пузырьков даже в чистой, дегазированной воде инициирует образование внутри пузырьков и в их окрестности свободных водородных H^+ и гидроксильных OH^- радикалов. При рекомбинации радикалов OH^- образуется пероксид водорода H_2O_2. Водородпероксид является активным инициатором окислительно-восстановительных реакций, что приводит к активации внутриклеточных процессов. Кроме того, пероксид водорода обладает выраженным бактерицидным эффектом [17]. Таким образом, местное применение лекарственных растворов, озвученных низкочастотным ультразвуком, позволяет:

– выполнить обработку раневой поверхности;

– уменьшить микробную обсемененность раны;

– нормализовать обменные процессы в раневой поверхности и в системе микроциркуляторного русла;

– активировать макрофагальные реакции;

– усилить пролиферативную и синтетическую активность фибробластов [19].

Все выше перечисленные свойства растворов, кавитированных низкочастотным ультразвуком, делают перспективным их использование для стимуляции репаративных процессов.

Цель исследования. Повышение эффективности репаративных процессов слизистой оболочки носа после септопластики и подслизистой вазотомии нижних носовых раковин путем воздействия на нее кавитированного низкочастотным ультразвуком 0,9% раствора хлорида натрия.

Пациенты и методы исследования. В ЛОР-клинике МОНИКИ им. М. Ф. Владимирского с 2016 г. наблюдали 50 пациентов в возрасте от 18 до 68 лет, которым были выполнены одномоментно септопластика и подслизистая вазотомия

нижних носовых раковин по поводу искривления перегородки носа и вазомоторного ринита. Пациенты были разделены на две группы: основную и контрольную.

Пациентам контрольной группы проводили стандартную послеоперационную терапию: орошение полости носа изотоническим р-ром морской воды, туалет полости носа, антибиотикотерапию.

Пациентам основной группы, кроме вышеперечисленной терапии, начиная со 2-х суток после операции, выполняли орошение полости носа 0,9% р-ром хлорида натрия, озвученным низкочастотным ультразвуком. Сеанс воздействия длился 1 мин в каждой половине носа курсом 5 дней. Кавитирование 0,9% р-ра хлорида натрия осуществляли аппаратом «Кавитар-фотохром» (частота акустических ультразвуковых колебаний – 29 кГц, амплитуда – 25 мкм).

Оценку состояния слизистой оболочки носа до операции, на 2-е и 14-е сутки после операции проводили с помощью следующего комплекса обследований.

Эндоскопический осмотр полости носа осуществляли жестким эндоскопом 0°. При исследовании оценивали цвет и состояние слизистой оболочки полости носа, положение перегородки носа, наличие отделяемого в полости носа, размер нижних носовых раковин и их способность к сокращению после адреналинизации.

Определение транспортной, выделительной, всасывательной функций слизистой оболочки носа проводили с помощью диагностических полимерных растворимых пленок из оксиметилпропилцеллюлозы, содержащих вкусовой (сахарин) и визуальный (метиленовый синий) индикаторы (серия 21012016). Данная методика, которую разработали С. З. Пискунов и Г. З. Пискунов [20], заключается в следующем: кусочек пленки размерами 1×0,3 см помещают на нижнюю носовую раковину перпендикулярно к ее продольной оси, отступя от переднего конца на 1–1,5 см. Во время исследования пациент должен делать глотательные движения 1 раз в минуту, ему запрещается форсированно дышать, сморкаться, чихать. Пленка растворяется, подкрашенная слизь перемещается движением ресничек мерцательного эпителия в сторону носоглотки.

Транспортную функцию слизистой оболочки носа оценивали по времени появления «сладости» во рту у исследуемого (норма ≤ 15 мин) [21]. Мы выделили три степени нарушения данной функции: 1-я степень – 15–25 мин, 2-я степень – 25–35 мин, 3-я степень – более 35 мин. Выделительную функцию слизистой оболочки носа оценивали по времени растворения кусочка полимерной пленки (норма ≤ 5 мин) [21]. Нами были выделены следующие степени нарушения этой функции: 1-я степень – 6–10 мин, 2-я степень – 10–15 мин, 3-я степень – более 15 мин. Всасывательную функцию слизистой оболочки носа определяли степенью ее окрашивания в месте контакта с кусочком полимерной пленки. В норме оно оценивается как умеренное, при нарушении всасывательной функции слизистой оболочки носа окрашивание становится интенсивным [21].

Для определения интенсивности воспалительного и репаративного процессов каждому пациенту проводили цитологическое исследование мазков-перепечатков со слизистой оболочки носа. Мазок, взятый стерильным ватным тампоном на зонде со слизистой оболочки носа, переносили на предметное стекло, высушивали на воздухе, затем его фиксировали в р-ре Май-Грюнвальда в течение 1 мин, промывали водой, высушивали на воздухе, окрашивали по Романовскому–Гимза, высушивали, выполняли микроскопию.

В целях объективной оценки носового дыхания всем пациентам проводили переднюю активную риноманометрию на аппарате ATMOS Rhinomanometer 300. Изучали суммарный объемный поток (СОП) на цифрах давления 150 Па.

Результаты и обсуждения. При эндоскопическом исследовании полости носа на вторые сутки после операции у пациентов обеих групп отмечали выраженный отек и гиперемию слизистой оболочки носа, обильное количество отделяемого и геморрагических корочек. На 14-е сутки после операции у пациентов основной группы слизистая оболочка носа становилась розовой, влажной, минимально отечной. Отмечали единичные геморрагические корки в полости носа. В это же время в группе контроля сохранялись гиперемия и отек слизистой оболочки носа, а также большое количество отделяемого и геморрагических корок в полости носа.

Исследования транспортной, выделительной и всасывательной функций слизистой оболочки носа показали следующие результаты (табл. 1–3).

Как видно из табл. 1, к 14-м суткам после операции у 16% пациентов основной группы транспортная функция слизистой оболочки носа вернулась в норму, у 72% имела первую степень нарушения и у 12% – вторую степень. В контрольной группе к 14-м суткам после операции у 24% пациентов выявляли 1-ю степень нарушения транспортной функции слизистой оболочки носа, у 68% – 2-ю степень, у 8% – 3-ю степень нарушения.

К 14-м суткам после операции у 84% пациентов основной группы имелась 1-я степень нарушения выделительной функции слизистой оболочки носа, в контрольной группе эта цифра составила 24%. Вторую степень нарушения имели 4% пациентов основной и 64% контрольной групп. В норму показатели выделительной функции слизи-

Таблица 1

Изменение транспортной функции слизистой оболочки носа у пациентов, перенесших септопластику и подслизистую вазотомию нижних носовых раковин, в зависимости от сроков давности хирургического вмешательства

Показатели транспортной функции	Сроки проведения исследования					
	До операции		2-е сутки после операции		14-е сутки после операции	
	Основная группа 25 человек	Контрольная группа 25 человек	Основная группа 25 человек	Контрольная группа 25 человек	Основная группа 25 человек	Контрольная группа 25 человек
Норма (≤ 15 мин)	56% (14)	60% (15)	–	–	16% (4)	–
1-я степень (15–25 мин)	44% (11)	40% (10)	–	–	72% (18)	24% (6)
2-я степень (25–35 мин)	–	–	20% (5)	24% (6)	12% (3)	68% (17)
3-я степень (≥ 35 мин)	–	–	80% (20)	76% (19)	–	8% (2)

Таблица 2

Изменение выделительной функции слизистой оболочки носа у пациентов, перенесших септопластику и подслизистую вазотомию нижних носовых раковин, в зависимости от сроков давности хирургического вмешательства

Показатели выделительной функции (минуты)	Сроки проведения исследования					
	До операции		2-е сутки после операции		14-е сутки после операции	
	Основная группа 25 человек	Контрольная группа 25 человек	Основная группа 25 человек	Контрольная группа 25 человек	Основная группа 25 человек	Контрольная группа 25 человек
Норма (≤ 5 мин)	52% (13)	60% (15)	–	–	12% (3)	–
1-я степень (5–10 мин)	48% (12)	40% (10)	–	–	84% (21)	28% (7)
2-я степень (10–15 мин)	–	–	28% (7)	36% (9)	4% (1)	64% (16)
3-я степень (≥ 15 мин)	–	–	72% (18)	64% (16)	–	8% (2)

стой оболочки носа вернулись лишь в основной группе у 12% пациентов. В контрольной группе у 8% пациентов сохранилась 3-я степень нарушения данной функции.

Всасывательная функция слизистой оболочки носа к 14-м суткам после операции вернулась в норму у 84% пациентов основной группы и 32% пациентов контрольной группы.

Цитологическое исследование мазков-перепечатков пациентов, перенесших септопластику и подслизистую вазотомию нижних носовых раковин, показало следующие результаты (табл. 4).

До операции у пациентов обеих групп мазки-перепечатки были представлены большим количеством клеток плоского и реснитчатого эпителия, а также единичными в поле зрения лейкоцитами (100% нейтрофилы), что соответствовало нормальной риноцитограмме. На 2-е сутки после операции микроскопия мазков-перепечатков показала воспалительный тип цитограмм у всех пациентов. Клеточный материал был представлен элементами воспаления – лейкоцитами 40–60–80 в п/з (нейтрофилы 92,4±1,2%, эозинофилы 2,5±1,5%, макрофаги 5,1±4,2%), а также единичными клетками плоского и реснитчатого эпителия. К 14-м суткам после операции в основной группе цитограммы приобрели регенеративный тип у 76% (лейкоциты 10–15–20 в п/з, единичные эпителиальные клетки с тенденцией к увеличению) и воспалительно-регенеративный тип у 24% пациентов (лейкоциты 20–30–40 в п/з, небольшое количество плоских и реснитчатых

Таблица 3

Изменение всасывательной функции слизистой оболочки носа у пациентов, перенесших септопластику и подслизистую вазотомию нижних носовых раковин, в зависимости от сроков давности хирургического вмешательства

Показатели всасывательной функции (интенсивность окрашивания слизистой оболочки)	Сроки проведения исследования					
	До операции		2-е сутки после операции		14-е сутки после операции	
	Основная группа 25 человек	Контрольная группа 25 человек	Основная группа 25 человек	Контрольная группа 25 человек	Основная группа 25 человек	Контрольная группа 25 человек
Норма (умеренное окрашивание)	96% (24)	100% (25)	–	–	84% (21)	32% (8)
Функция нарушена (интенсивное окрашивание)	4% (1)	–	100% (25)	100% (25)	16% (4)	68% (17)

Таблица 4

Динамика изменения количества лейкоцитов в мазках-перепечатках у пациентов, перенесших септопластику и подслизистую вазотомию нижних носовых раковин, в зависимости от сроков давности хирургического вмешательства

Количество лейкоцитов в поле зрения	Сроки проведения исследования					
	До операции		2-е сутки после операции		14-е сутки после операции	
	Основная группа 25 человек	Контрольная группа 25 человек	Основная группа 25 человек	Контрольная группа 25 человек	Основная группа 25 человек	Контрольная группа 25 человек
Единичные	25 (100%)	25 (100%)	–	–	–	–
10–15–20	–	–	–	–	19 (76%)	11 (44%)
20–30–40	–	–	–	–	6 (24%)	14 (56%)
40–60–80	–	–	25 (100%)	25 (100%)	–	–

Таблица 5

Динамика изменения показателей суммарного объемного потока (СОП) при передней активной риноманометрии у пациентов, перенесших септопластику и подслизистую вазотомию нижних носовых раковин, в зависимости от сроков давности хирургического вмешательства

Группа	Срок проведения передней активной риноманометрии		
	До операции СОП, см^3/с	2-е сутки после операции СОП, см^3/с	14-е сутки после операции СОП, см^3/с
Основная	347±126	203±102	480±145
Контрольная	335±142	215±130	315±132

клеток), в то время как в группе контроля эти цифры составили 44 и 56% соответственно.

Исследование носового дыхания методом передней активной риноманометрии дало следующие результаты (табл. 5).

У пациентов основной группы через 2 недели после операции средний показатель суммарного объемного потока составил 480±145 см^3/с, что на 20,75% больше, чем в группе контроля, где он равнялся 315±132 см^3/с.

Заключение. Таким образом, к 14-м суткам после операции у пациентов основной группы наблюдали нормальную эндоскопическую картину полости носа (слизистая оболочка розовая, влажная, минимально отечна), в то время как у пациентов группы контроля в те же сроки сохранялись

умеренная гиперемия и отек слизистой оболочки, отмечали геморрагические корки.

Исследование транспортной функции слизистой оболочки носа к 14-м суткам после операции выявило у 72% пациентов основной группы 1-ю степень нарушения, а в группе контроля (у 84% пациентов) 2-ю степень нарушения данной функции. Нормальные показатели были отмечены у 16% пациентов основной группы, в то время как в контрольной группе полного восстановления транспортной функции не наблюдали ни у одного исследуемого. Выделительная функция слизистой оболочки носа к 14-м суткам после операции восстановилась у 12% пациентов основной группы. Первую степень нарушения имели 84% пациента основной группы, в то время как в группе контроля большая часть пациентов (64%) имели 2-ю степень нарушения. Всасывательная функция слизистой оболочки носа к 14-м суткам после операции восстановилась у 84% пациентов основной группы, что на 68% больше, чем в группе контроля. Таким образом, восстановление транспортной, выделительной, всасывательной функций слизистой оболочки носа у пациентов в основной группе протекало интенсивнее в сравнении с пациентами контрольной группой.

Цитологическое исследование мазков-перепечатков со слизистой оболочки носа на 14-е сутки после операции выявило регенеративный тип риноцитограмм у 76% пациентов основной группы и только у 44% пациентов контрольной группы.

По результатам передней активной риноманометрии у пациентов основной группы через 2 недели после септопластики и подслизистой вазотомии нижних носовых раковин средний показатель суммарного объемного потока (СОП) составил 480±145 см^3/с, а в контрольной – 315±132 см^3/с, т. е. на 20,75% меньше.

Исходя из всего вышесказанного считаем, что применение кавитированного низкочастотным ультразвуком 0,9% раствора хлорида натрия после септопластики и подслизистой вазотомии нижних носовых раковин является целесообразным, так как оно способствует стимуляции и ускорению репаративных процессов слизистой оболочки носа.

ЛИТЕРАТУРА

1. Меркулов О. А. Качество жизни больных с патологией ЛОР-органов // Вестн. оториноларингологии. 2009. № 4. С. 54–56.
2. Попадюк В. И., Фомина А. В., Коршунова И. А., Бицаева А. В. Анализ результатов опроса пациентов с заболеваниями полости носа и околоносовых пазух об организации и качестве специализированной медицинской помощи // Вестн. оториноларингологии. 2016. № 3. С. 23–25.
3. Пискунов С. З., Харченко В. В. Новое в морфологии носа и околоносовых пазух // Вестн. оториноларингологии. 2011. № 1. С. 8–12.
4. Mladina R, Cujić E, Subarić M, Vuković K. Nasal septal deformities in ear, nose, and throat patients: an international study // Am. Jurn. Otolaryngol. 2008. Mar-Apr. Vol. 29, N 2. P. 75–82; doi:10.1016/j.amjoto.2007.02.002.
5. Гусаков А. Д., Никитчин С. Д. Клиническая эффективность хирургических методов лечения вазомоторных ринитов // Рос. ринология. 1998. № 2. С. 15.
6. Sirinoglu H., Yesiloglu N., Ersoy B. A New Perspective for Spreader Graft Use in Severely Deviated Septum: Is Septal Continuity an Obligation for a Stable and Straight Nasal Septum? // Facial. Plast. Surg. 2016 Aug. Vol. 32, N 4. P. 460–468.
7. Рязанцев С. В. Средства на основе морской воды – первое десятилетие в России // Рос. оториноларингология. 2015. № 5. С. 119–26.
8. Никифорова Г. Н., Свистушкин В. М., Захарова Н. М., Шевчик Е. А., Золотова А. В., Дедова М. Г. Возможности использования комплексных интраназальных препаратов после хирургической коррекции носового дыхания // Вестн. оториноларингологии. 2016. № 1. С. 51–56.
9. Cen R., Xu Y., Wan L., Ou J., Liu D. Application of nasopore and budesonide suspension on tamping after endoscopic sinus surgery // Lin. Chung Er Bi Yan Hou Tou Jing Wai Ke Za Zhi. 2014. Dec. Vol. 28, N 23. P. 1835–1838.
10. Машинец О. О. Применение местной антицитокиновой терапии в лечении послеоперационного ринита // Рос. оториноларингология. 2015. № 1. С. 73–75.
11. Cassano M., Russo G. M., Granieri C., Cassano P. Cytofunctional changes in nasal ciliated cells in patients treated with hyaluronate after nasalsurgery. Am. Jurn. Rhinol. Allergy. 2016. Mar-Apr. Vol. 30, N 2. P. 83–88.
12. Петров А. С. Послеоперационное ведение больных, перенесших ринохирургические вмешательства низкочастотным ультразвуком // Рос. оториноларингология. 2012. № 6. С. 122–125.
13. Попадюк В. И., Фомина А. В., Коршунова И. А., Бицаева А. В. Анализ результатов опроса пациентов с заболеваниями полости носа и околоносовых пазух об организации и качестве специализированной медицинской помощи // Вестн. оториноларингологии. 2016. № 3. С. 23–25.
14. Драчук А. И. Низкочастотная ультразвуковая терапия при хроническом гнойном среднем отите // Вестн. оториноларингологии. 1999. № 5. С. 27–29.
15. Нестерова К. И. Низкочастотная ультразвуковая технология беспункционного лечения гнойных риносинуситов // Омский научный вестн. 2014. № 2. С. 22–25.
16. Сперанский А. П., Рокитанский В. И. Ультразвук и его лечебное применение. М., 1970. 284 с.

17. Акопян В. Б. Основы взаимодействия ультразвука с биологическими объектами // Ультразвук в медицине, ветеринарии и экспериментальной биологии. 2005. 224 с.
18. Любенко Д. Л. Применение ультразвука в медицине // Лечебное дело. 2004. № 3–4. С. 25–27.
19. Ухов А. Я., Федечко И. М., Нарепеха О. М. Показатели иммунитета при лечении инфицированных ран низкочастотным ультразвуком // Клиническая хирургия. 1990. № 1. С. 10–12.
20. Пискунов С. З., Завьялов Ф. Н., Ерофеева Л. Н. Исследование мукоцилиарной транспортной системы слизистой оболочки носа у здоровых лиц // Рос. ринология. 1995. № 3–4. С. 60–62.
21. Пелишенко Т. Г. Реабилитация больных после эндоскопических операций на околоносовых пазухах: автореф. дис. ... канд. мед. наук. М., 2005. 19 с.

Пустовит Ольга Михайловна – очный аспирант каф. оториноларингологии факультета усовершенствования врачей МОНИКИ им. М. Ф. Владимирского. Россия, 129110, Москва, ул. Щепкина, д. 61/2-15; тел.: 8 (495) 631-08-01, 8 (926) 266-45-85, e-mail: olga_pustovit@bk.ru

Наседкин Алексей Николаевич – докт. мед. наук, профессор, зав. каф. оториноларингологии Медицинского института усовершенствования врачей ФГБОУ ВО «Московский государственный университет пищевых производств». Россия, 125080, Москва, Волоколамское ш., д. 11; тел.: 8 (495) 631 0801, e-mail: nasedkin46@yandex.ru

Исаев Эльдар Васифович – врач-оториноларинголог МОНИКИ им. М. Ф. Владимирского. Россия, 129110, Москва, ул. Щепкина, д. 61/2; тел. 8 (495) 631-08-01, e-mail: eldarlor@gmail.com

Чурсинова Юлия Владимировна – зав. отделением организации и сопровождения клинических исследований, ассистент каф. клинической лабораторной диагностики факультета усовершенствования врачей МОНИКИ им. М. Ф. Владимирского. Россия, 129110, Москва, ул. Щепкина, д. 61/2-15; тел. 8 (495) 631-08-01; e-mail: yu.chursinova@monikiweb.ru

Кузьмин Михаил Викторович – канд. мед. наук, зав. отделением оториноларингологии Городской больницы № 2. Россия, г. Брянск, ул. Чернышевского, д. 52а; e-mail: oik_99@mail.ru

REFERENCES

1. Merkulov O. A. Merkulov O. A. Kachestvo zhizni bol'nykh s patologiei LOR-organov [Life quality of patients with ENT pathology]. *Vestnik otorinolaringologii*. 2009; 4: 54–56 (in Russian).
2. Popadyuk V. I., Fomina A. V., Korshunova I. A., Bitsaeva A. V. Analiz rezul'tatov oprosa patsientov s zabolevaniyami polosti nosa i okolonosovykh pazukh ob organizatsii i kachestve spetsializirovannoi meditsinskoi pomoshchi [Analysis of the results of a survey of patients with the diseases of nasal cavity and paranasal sinuses on the organization and quality of specialized medical care]. *Vestnik otorinolaringologii*. 2016; 3: 23–25. (in Russian)
3. Piskunov S. Z., Kharchenko V. V. Novoe v morfologii nosa i okolonosovykh pazukh [The new facts in the morphology of nose and paranasal sinuses]. *Vestnik otorinolaringologii*. 2011; 1: 8–12. (in Russian).
4. Mladina R., Cujić E., Subarić M., Vuković K. Nasal septal deformities in ear, nose, and throat patients: an international study. *Am J Otolaryngol.* 2008 Mar-Apr; 29(2): 75–82. doi:10.1016/j.amjoto.2007.02.002.
5. Gusakov A. D., Nikitchin S. D. Klinicheskaya effektivnost' khirurgicheskikh metodov lecheniya vazomotornykh rinitov [Clinical efficacy of surgical treatment of vasomotor rhinitis]. *Rossiiskaya rinologiya.* 1998; 2: 15. (in Russian)
6. Sirinoglu H., Yesiloglu N., Ersoy B. A New Perspective for Spreader Graft Use in Severely Deviated Septum: Is Septal Continuity an Obligation for a Stable and Straight Nasal Septum? Facial Plast Surg. 2016 Aug; 32(4): 460–468.
7. Ryazantsev S. V. Sredstva na osnove morskoi vody – pervoe desyatiletie v Rossii [The medicines based on seawater – the first decade in Russia]. *Rossiiskaya otorinolaringologiya*. 2015; 5: 119–126 (in Russian).
8. Nikiforova G. N., Svistushkin V. M., Zakharova N. M., Shevchik E. A., Zolotova A. V., Dedova M. G. Vozmozhnosti ispol'zovaniya kompleksnykh intranazal'nykh preparatov posle khirurgicheskoi korrektsii nosovogo dykhaniya [The possibility of using complex intranasal drugs after surgical correction of nasal breathing]. *Vestnik otorinolaringologii*. 2016; 1: 51–56. (in Russian).
9. Cen R., Xu Y., Wan L., Ou J., Liu D. Application of nasopore and budesonide suspension on tamping after endoscopic sinus surgery. Lin Chung Er Bi Yan Hou Tou Jing Wai Ke Za Zhi. 2014 Dec; 28(23): 1835–1838.
10. Mashinets O. O. Primenenie mestnoi antitsitokinovoi terapii v lechenii posleoperatsionnogo rinita [Local anticytokine therapy in postoperative rhinitis treatment]. *Rossiiskaya otorinolaringologiya*. 2015; 1: 73–75 (in Russian).
11. Cassano M., Russo G. M., Granieri C., Cassano P. Cytofunctional changes in nasal ciliated cells in patients treated with hyaluronate after nasalsurgery. *Am J Rhinol Allergy*. 2016 Mar-Apr; 30(2): 83–88.
12. Petrov A. S. Posleoperatsionnoe vedenie bol'nykh perenesshikh rinokhirurgicheskie vmeshatel'stva nizkochastotnym ul'trazvukom [Post-operative management of patients after rhinosurgical low-frequency ultrasound interventions]. *Rossiiskaya otorinolaringologiya*. 2012; 6: 122–125. (in Russian).
13. Popadyuk V. I., Fomina A. V., Korshunova I. A., Bitsaeva A. V. Analiz rezul'tatov oprosa patsientov s zabolevaniyami polosti nosa i okolonosovykh pazukh ob organizatsii i kachestve spetsializirovannoi meditsinskoi pomoshchi [The analysis of the results of a survey of patients with the nasal cavity and paranasal sinuses diseases on the organization and quality of specialized medical care]. *Vestnik otorinolaringologii*. 2016; 3: 23–25. (in Russian)
14. Drachuk A. I. Nizkochastotnaya ul'trazvukovaya terapiya pri khronicheskom gnoinom srednem otite [Low-frequency ultrasound therapy in chronic suppurative otitis media]. *Vestnik otorinolaringologii*. 1999; 5: 27–29 (in Russian).
15. Nesterova K. I. Nizkochastotnaya ul'trazvukovaya tekhnologiya bespunktsionnogo lecheniya gnoinykh rinosinusitov [Low-frequency ultrasound technology for noninvasive treatment of purulent rhinosinusitises]. *Omskii nauchnyi vestnik*. 2014; 2: 22–25 (in Russian).
16. Speranskii A. P., Rokitanskii V. I. Ul'trazvuk i ego lechebnoe primenenie [Ultrasound and its therapeutic application]. M., 1970: 284. (in Russian).
17. Akopyan V. B. Osnovy vzaimodeistviya ul'trazvuka s biologicheskimi ob"ektami: Ul'trazvuk v meditsine, veterinarii i eksperimental'noi biologii [The foundations of interaction of ultrasound with biological objects: Ultrasound in medicine, veterinary science and experimental biology]. 2005: 224. (in Russian).
18. Lyubenko D. L. Primenenie ul'trazvuka v meditsine [Application of ultrasound in medicine]. *Lechebnoe delo*. 2004; 3–4: 25–27. (in Russian).

19. Ukhov A. Ya., Fedechko I. M., Narepekha O. M. Pokazateli immuniteta pri lechenii infitsirovannykh ran nizkochastotnym ul'trazvukom [Immunity indicators at contaminated wounds treatment with low-frequency ultrasound]. *Klinicheskaya khirurgiya.* 1990; 1: 10–12. (in Russian).
20. Piskunov S. Z., Zav'yalov F. N., Erofeeva L. N. Issledovanie mukotsiliarnoi transportnoi sistemy slizistoi obolochki nosa u zdorovykh lits [The study of nasal mucotic transport system in healthy individuals]. *Rossiiskaya rinologiya.* 1995; 3–4: 60–62. (in Russian).
21. Pelishenko T. G. Reabilitatsiya bol'nykh posle endoskopicheskikh operatsii na okolonosovykh pazukhakh [Rehabilitation of patients after endoscopic paranasal sinus surgery]. M., 2005. 19 (in Russian).

Ol'ga Mikhailovna Pustovit – day-time post-graduate student of the Chair of Otorhinolaryngology of the Department of Continuing Medical Education of Moscow Regional Scientific and Research Clinical Institute named after M. F. Vladimirskiy. Russia, 129110, Moscow, 61/2-15, Schepkina str., tel.: 8 (495) 631-08-01, mob. tel.: 8 (926)2664585, e-mail: olga_pustovit@bk.ru

Aleksei Nikolaevich Nasedkin – MD, Professor, Head of the Chair of Otorhinolaryngology of Medical Institute of Continuing Medical Education of Federal State Budgetary Educational Institution of Higher Vocational Education Moscow State University of Food Production. Russia, 125080, Moscow, 11, Volokolamsk Shosse str., tel. 8 (495) 631-08-01, e-mail: nasedkin46@yandex.ru

El'dar Vasifovich Isaev – otorhinolaryngologist of Moscow Regional Scientific and Research Clinical Institute named after M. F. Vladimirskiy. Russia, 129110, Moscow, 61/2, Schepkina str., tel.: 8 (495) 631-08-01, e-mail: eldarlor@gmail.com

Yuliya Vladimirovna Chursinova – Head of the Department of Organization and Support of Clinical Studies, teaching assistant of the Chair of Clinical Laboratory Diagnostics of the Department of Continuing Medical Education of Moscow Regional Scientific and Research Clinical Institute named after M. F. Vladimirskiy. Russia, 129110, Moscow, 61/2-15, Schepkina str., tel.: 8 (495) 631-08-01, e-mail: yu.chursinova@monikiweb.ru

Mikhail Viktorovich Kuz'min – MD Candidate, Head of Department of Otorhinolaryngology of Municipal Hospital No2. Russia, 241047, Bryansk, 52a, Chernyshevskogo str., e-mail: oik_99@mail.ru

Для вас, молодые ученые-оториноларингологи!

ФГБУ «Санкт-Петербургский
научно-исследовательский
институт уха, горла, носа и речи» Минздрава России

25–26 января 2018 г.
проводит очередную,
65-ю научно-практическую конференцию
«Молодые ученые – российской оториноларингологии»

Редакция журнала «Российская оториноларингология» принимает для публикации научные статьи объемом 6–8 страниц машинописного текста, оформленные согласно требованиям ВАКа.

Авторы и соавторы – не старше 35 лет.

Первые 20 работ, поступивших в редакцию будут напечатаны в журнале «Российская оториноларингология» № 1/2018, остальные работы будут опубликованы в последующих номерах журнала.

Публикация бесплатная. Прием статей до 30 ноября 2017 г.

При планировании выступления просим указать название доклада и фамилию, имя, отчество (полностью) докладчика.

Оргкомитет имеет право отказать в публикации и устном докладе без объяснения причин.

Статьи направлять **Тулкину Валентину Николаевичу**:
редакция, НИИ ЛОР, ул. Бронницкая, д. 9, Санкт-Петербург, 190013.
Тел. 8 (812) 316-29-32; e-mail: tulkin19@mail.ru; tulkin@pfco.ru

Оргкомитет

УДК 616.288.5-08-031.84:546.172.6-31 doi: 10.18692/1810-4800-2017-5-74-82

ОПЫТ ПРИМЕНЕНИЯ NO-ТЕРАПИИ В КОМПЛЕКСНОМ ЛЕЧЕНИИ ОСТРОГО ДИФФУЗНОГО НАРУЖНОГО ОТИТА

Свистушкин В. М.[1], Гербергаген А. В.[2], Шевчик Е. А.[1]

[1] ГБОУ ВПО «Первый Московский государственный медицинский университет им. И. М. Сеченова» Минздрава России, 119991, Москва, Россия (Ректор – член-корр. РАМН, проф. П. В. Глыбочко)

[2] ГБУЗ МО «Подольская городская клиническая больница», 194100, г. Подольск, Московская область, Россия (Главный врач – В. С. Геворкян)

THE EXPERIENCE OF NO-THERAPY IN THE COMPLEX TREATMENT OF ACUTE DIFFUSE OTITIS EXTERNA

Svistushkin V. M.[1], Gerbergagen A. V.[2], Shevchik E. A.[1]

[1] Federal State Budgetary Institution Higher Vocational Education "I. M. Sechenov First Moscow State Medical University", Moscow, Russia

[2] State-Financed Health Institution of Moscow Region Podolsk Municipal Clinical Hospital, Moscow region, Russia

В статье представлены результаты исследования эффективности применения экзогенного оксида азота (NO-терапии) в комплексном лечении больных наружным отитом, что определило цель исследования. Объект исследования – 40 больных с острым диффузным наружным отитом, распределенные на две группы: исследуемую и контрольную. Приведены результаты и анализ микробиологических исследований. Полученные результаты позволяют судить о положительном влиянии NO-терапии в комплексном лечении больных с острым наружным отитом.

Ключевые слова: наружный отит, экзогенный оксид азота, NO-терапия.
Библиография: 37 источников.

The article presents the results of the study of efficacy of the using exogenous nitric oxide (NO-therapy) in the complex treatment of patients with otitis externa, which determined the objective of the study. The subject of the study is 40 patients with acute diffuse otitis externa, divided into 2 groups – the subject and the control ones. The article provides the results and analysis of microbiological studies. The obtained results are indicative of the positive effect of NO-therapy in the complex treatment of the patients with acute otitis externa.

Key words: otitis externa, exogenous nitric oxide, NO-therapy.
Bibliography: 37 sources.

Монооксид азота (NO) представляет собой нейтральный, бесцветный, невоспламеняющийся, липофильный двухатомный газ молярной массой 30,0061 г/моль.

В организме эндогенный оксид азота синтезируется с помощью ферментов NO-синтетаз и играет огромную роль в регуляции биохимических процессов организма, являясь универсальной сигнальной молекулой [1–3]. Малые размеры и отсутствие заряда обеспечивают высокую проницаемость NO через мембраны клеток и клеточные структуры. Благодаря этому эндогенный оксид азота выполняет в организме разнообразные задачи:

– участвует в регуляции тонуса кровеносных сосудов за счет вазодилятирующего эффекта;

– оказывает подавляющее воздействие на агрегацию тромбоцитов и дальнейшую их адгезию на эндотелии сосудов;

– участвует в формировании длительно функционирующих связей между нейронами головного мозга;

– синтез NO в вегетативной нервной системе обеспечивает регулирующее действие этой системы на желудочно-кишечный тракт и мочеполовую систему [1–6].

В 1997 г. группой специалистов ММА им. И. М. Сеченова, МГТУ им. Н. Э. Баумана и МНИОИ им. П. А. Герцена был выявлен феномен стимуляции заживления ран при их обдуве воздушным потоком с высоким содержанием NO [3, 7–9]. На основании этого феномена в 1998 г. А. Б. Шехтером предложен принципиально новый способ лечения раневой патологии, острых и хронических воспалительных, а также склеротических процессов – экзогенная NO-терапия [3, 4, 7–10]. В основе метода лежит отведение газового потока, обогащенного монооксидом азота, кото-

рый генерируется из атмосферного воздуха вокруг потока плазмы. В 1998–2001 гг. была усовершенствована конструкция прибора, проведены клинические исследования, разрешен к применению в медицинской практике РФ воздушно-плазменный скальпель-коагулятор «Плазон» [3, 4, 10].

С 2000 г. по настоящее время благодаря многочисленным экспериментальным исследованиям установлено: положительное влияние экзогенного оксида азота на репаративные процессы; способность купировать воспалительные процессы; стимулирующее действие на иммунные механизмы за счет повышения цитотоксической и цитостатической активности макрофагов и моноцитов к чужеродным клеткам, стимулирующего действия на Т-лимфоциты и синтез Ig E; влияние на процесс гемостаза, выявлены антисептические свойства газообразного монооксида азота [3, 7, 9, 11–14].

На основании результатов данных исследований разработаны методики проведения NO-терапии в комплексном лечении различных заболеваний, сопровождающихся воспалительным процессом [7, 8, 12, 15].

В 2001–2007 гг. на базе МОНИКИ им. М. Ф. Владимирского проведено исследование возможностей и способов применения NO-терапии в оториноларингологии [7, 12]. Положительные результаты в данном исследовании были получены при лечении пациентов с рубцовыми стенозами гортани и трахеи, острым стенозирующим ларинготрахеобронхитом, острым и хроническим фарингитом, флегмонами шеи и медиастинитом, хроническим тонзиллитом: при этом в данной группе методика применялась для консервативного лечения субкомпенсированной формы и для лечения послеоперационных больных с декомпенсированным тонзиллитом.

Несмотря на существенный опыт использования NO-терапии в лечении больных заболеваниями верхних отделов дыхательных путей, работ, посвященных оценке эффективности данного метода при различной патологии уха, крайне мало. В 2003–2010 гг. появились первые сообщения об успешном применении NO-терапии в комбинации с ультразвуковым орошением антибактериальными препаратами при лечении хронического гнойного мезотимпанита [16]. Использование методики проводилось как в целях купирования симптомов обострения мезотимпанита, так и в целях скорейшей эпителизации послеоперационной полости у больных после радикальной операции на ухе. В 2009–2012 гг. проведено исследование воздействия NO-терапии на раневой процесс и приживление неотимпанальной мембраны у больных, перенесших тимпанопластику [8]. Исследование показало, что приживление неотимпанального лоскута, заживление послеоперационной раны, а также восстановление микроциркуляторных нарушений в ткани самого лоскута у больных, получавших NO-терапию, происходили в более ранние сроки, уменьшалась частота возникновения повторных перфораций барабанной перепонки. Исследований, касающихся возможности применения газообразного монооксида азота при патологии наружного уха, мы не обнаружили.

Одним из самых распространенных воспалительных заболеваний наружного уха является диффузный наружный отит. Согласно зарубежным источникам этой патологией ежегодно заболевают 3–5% населения [17]. По данным МЗ РФ и Росстата, в 2010 г. заболеваемость болезнями наружного уха составила 0,87% в структуре по нозологиям, а в 2011 г. – 0,93%, при этом зарегистрирован прирост данного заболевания на 6,6% [18, 19].

К предрасполагающим факторам развития диффузного наружного отита в первую очередь относят травмы – механические, химические, термические [20–23]. Наиболее распространенной является механическая травма, в том числе в результате манипуляций в слуховом проходе, зачастую выполняемых самим больным. Определенной проблемой стало использование ватных палочек, повсеместное применение наушников с ушными вкладышами [24], незнание населением правил обращения и ухода за этими приспособлениями.

Кроме того, в возникновении и развитии данного заболевания большую роль играют следующие факторы: повышенная влажность, частое купание, мацерация стенок наружного слухового прохода, высокая температура окружающей среды, потливость, стрессы, изменение состава нормальных кожных липидов, снижение продукции серы в наружном слуховом проходе, изменение pH на поверхности кожи слухового прохода [21, 25, 26].

Хорошо известно, что риск развития наружного отита выше при наличии у больного сахарного диабета [20, 22, 23], аллергических процессов, ряда других заболеваний, оказывающих существенное влияние на иммунную систему человека [22, 25, 27].

На фоне действия различных предрасполагающих факторов, нарушения местного иммунитета происходит инфицирование кожи наружного слухового прохода микроорганизмами с дальнейшим развитием воспаления. В процесс чаще вовлекается хрящевая часть наружного слухового прохода, реже – костная [22, 24]. К наиболее частым возбудителям традиционно относят *Ps. aeruginosa* и других представителей этого рода, *S. aureus, S. epidermidis, E. coli, P. vulgaris,* грибковую микрофлору [21, 22, 24, 25, 27].

Основными направлениями лечения наружного отита являются этиотропная и патогенети-

ческая терапия. Описывая местную этиотропную терапию, все авторы сходятся во мнении о необходимости тщательного туалета наружного слухового прохода [21, 22, 24, 28]. Спектр используемых препаратов и методов лечения после туалета наружного уха достаточно большой. При бактериальной природе возбудителя применяют ушные капли, содержащие антибиотики: фторхинолоны [29], ансамицины, амфениколы. Также используют капли с антисептиками: диметилсульфоксид, феназон, диоксидин. Активно применяют и мазевые лекарственные формы, содержащие в основном те же антибактериальные препараты.

В случаях подозрительных на грибковую природу наружного отита назначаются капли и мази с противогрибковыми препаратами – клотримазол, нистатин, нафтифин, леворин [21, 22, 24, 28]. Успешно применяются капли и мази комбинированного состава: антибиотик стероидные противовоспалительные средства (СПВС), антибиотик в сочетании с фунгицидным препаратом и СПВС; в комбинацию могут также входить анестетики, иммуностимулирующие препараты (метилурацил). Зарубежные источники предлагают для лечения острого наружного отита местное применение препаратов, обладающих универсальными (антибактериальным, фунгицидным, противовирусным) свойствами: N-хлор-таурин или соль N-хлортаурина, а также их комбинации с глюкокортикоидами [30, 31].

Необходимость проведения системной антибактериальной терапии при остром диффузном наружном отите возникает в основном при осложненном его течении. Для проведения недифференцированной эмпирической системной антибактериальной терапии чаще всего рекомендуется назначение пенициллинов и цефалоспоринов [21, 22, 24], препаратов с антисинегнойной активностью [24], фторхинолонов, при выявлении грибковой этиологии – фунгицидных препаратов [24, 28, 32].

Патогенетическая терапия при наружном отите подразумевает назначение НПВС [21, 22], десенсибилизирующих препаратов [24], урегулирование диеты [21, 22, 24].

В лечении острого наружного отита также применяются немедикаментозные методы местного лечения, основанные на физических и физиотерапевтических принципах действия. Наиболее давно применяются лампа «Соллюкс» и УФ-терапия [22, 24], а также эндоуральное воздействие УВЧ, фонофореза, низкочастотного магнитного поля. Из современных физических методов применяются различные виды лазеротерапии [12], а также озонотерапия [24].

Преимуществами метода, основанного на использовании экзогенного монооксида азота, в отличие от традиционных методов лечения, является возможность оказания комплексного воздействия (бактерицидный эффект + иммуностимулирующий) на очаг воспаления. Необходимо также отметить широкий спектр антибактериальной активности экзогенного монооксида азота. In vitro метод показал эффективность в отношении штаммов *E.coli, S. aureus, P. vulgaris, P. aeruginosa* при экспозиции 3–5 мин [9]. Устойчивость к воздействию монооксида азота in vitro наблюдалась *Candida albicans* и штаммов некоторых бактерий, обладающих гемолитической активностью. In vivo чувствительность к NO-терапии проявляют стафилококки, кишечная и синегнойная палочки, протей и другие бактерии [15, 33].

В связи с этим, на наш взгляд, NO-терапия может быть эффективно использована в лечении больных наружным отитом, так как монооксид азота имеет доказанное бактерицидное действие [3, 9, 11], усиливает репаративные процессы [3, 4, 11], а также стимулирует иммунные механизмы [3, 11].

Цель исследования. Оценка эффективности применения NO-терапии в лечении больных наружным отитом.

Пациенты и методы исследования. Объект исследования – больные острым диффузным наружным отитом. Проведено исследование и лечение 40 пациентов в возрасте от 18 до 74 лет (средний возраст – 39,65±0,24 года): 19 женщин и 21 мужчина. Методом случайных цифр пациенты были распределены на две группы: основную и контрольную. Базисное лечение в контрольной и основной группах проводилось с использованием капель в ухо, содержащих хлорамфеникол, клотримазол, беклометазона дипропионат и лидокаина гидрохлорид. При выраженном болевом синдроме в обеих группах применяли нестероидные противовоспалительные средства (НПВС) – метамизол натрия, кеторолак. Помимо данной терапии в исследуемой группе (20 больных) проводили обдув кожи наружного слухового прохода NO-содержащим газовым потоком в наружный слуховой проход, при этом использовали максимальный режим расхода воздуха, длительность сеанса составляла 3 мин. У одного пациента экзогенный монооксид азота применен в качестве монотерапии.

Оценка результатов выполнена с помощью цитологических, микробиологических исследований, эндоскопической отоскопии с фоторегистрацией состояния наружного слухового прохода. Изменение клинических признаков воспаления кожи наружного уха контролировали эндоскопическими фотографиями и клиническими шкалами, где: 0 баллов – отсутствие признака, 1 балл – незначительное проявление, 2 балла – умеренное, 3 балла – выраженное. Выраженность боли и зуда, заложенности уха и выделений оце-

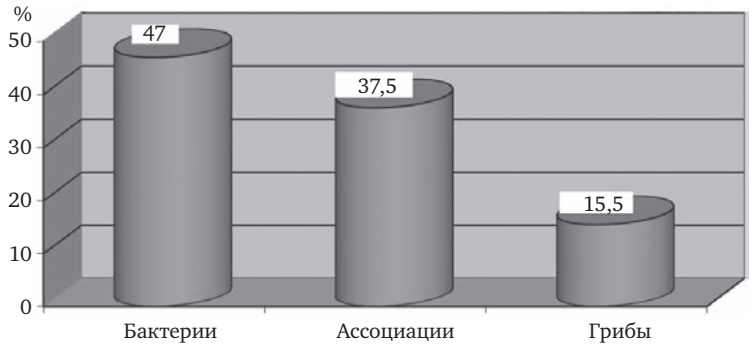

Рис. 1. Типы возбудителей, выявленных в мазках при поступлении.

нивали путем анкетирования пациентов с применением клинических шкал.

Результаты микробиологических исследований. Микроорганизмы в посевах из мазков, взятых у больных при поступлении, обнаружены в 77,5% случаев, в остальных посевах роста не было. Во всех случаях получен массивный (10^6 КОЕ и более) либо умеренный (10^4–10^6 КОЕ) рост микроорганизмов. Выявленные возбудители:

– 47% случаев – отмечено наличие бактериальной монокультуры;

– 37,5% случаев – ассоциации микроорганизмов (бактериально-бактериальные либо бактериально-грибковые);

– 15,5% случаев – грибы (монокультура).

Результат анализа этого показателя схематически изображен на рис. 1.

Интерес вызывает достаточно большой процент случаев выявления ассоциаций микроорганизмов, что диктует необходимость использования комбинированных препаратов для местной терапии острого наружного отита. Необходимо указать, что подобные результаты были получены и в более ранних исследованиях [28, 34, 35]. Примечательно, что количество разновидностей микробов в ассоциации, выявленных одновременно в посеве у одного больного, может доходить до четырех. Иллюстрацией данного факта является результат посева с мазка больной О., в котором при поступлении получен рост:

– *Pseudomonas aeruginosa*, чувствительной к амикацину;

– *Klebsiella pneumoniae*, чувствительной к амикацину, гентамицину, цефалоспоринам III поколения;

– *Enterococcus faecalis*, чувствительной к ампициллину, пенициллину, макролидам, цефалоспоринам;

– *Staphylococcus spp*., чувствительных к оксациллину, цефалоспоринам, макролидам, линкомицину, гентамицину.

Частота выявления отдельных микроорганизмов в посевах больных из обеих групп при поступлении приведена в табл. 1. Титр роста патогенной флоры в мазках при поступлении, как правило, соответствовал 10^6–10^9 КОЕ.

Таблица 1

Частота выявления отдельных микроорганизмов при поступлении

Микроорганизмы	Процент от всех случаев высевания
Pseudomonas aeruginosa	50
Staphylococcus aureus	29,4
Enterococcus faecalis	11,7
Плесневые грибы	8,8
Staphylococcus spp.	5,9
Candida albicans	5,9
Staphylococcus haemoliticus	2,9
Pseudomonas spp.	2,9
Proteus mirabilis	2,9
Staphylococcus epidermidis	2,9
Klebsiella pneumoniae	2,9
Corinebacteria spp.	2,9
Bacillus	2,9
Micrococcus	2,9
Candida glabrata	2,9

При сравнении полученных нами результатов исследований посевов с результатами ранее проведенных отечественных [28, 34, 35] и зарубежных [17, 36] исследований принципиальных расхождений в микробиологическом пейзаже острого наружного отита отмечено не было.

Исследования посевов, взятых на 3-и сутки лечения (табл. 2): микроорганизмы были выявлены в 17,5% всех случаев, в остальных случаях посев роста не дал. При исследовании по группам этот показатель составил 15% – в исследуемой группе и 20% – в контрольной. Титр роста патогенной флоры в мазках на 3-и сутки в исследуемой группе, как правило, соответствовал 10^4–10^6 КОЕ, в контрольной – 10^6–10^9 КОЕ.

Исследование посевов при выписке (табл. 3). Микроорганизмы выявлены в 15% всех случаев, в остальных случаях посев роста не дал. При исследовании по группам этот показатель со-

Таблица 2

Частота выявления отдельных микроорганизмов в обеих группах на третьи сутки лечения

Микроорганизмы	Процент от всех случаев
Pseudomonas aeruginosa	57,1
Staphylococcus haemoliticus	28,5
Staphylococcus aureus	14,3
Enterococcus faecalis	14,3

Таблица 3

Частота выявления отдельных микроорганизмов в обеих группах при выписке

Микроорганизмы	Количество случаев (n = 7)
Leuconostoc	1
Acinetobacter	1
Enterococcus faecium	1
Staphylococcus epidermidis	1
Staphylococcus haemoliticus	1
Pseudomonas aeruginosa	2

ставил 10% в исследуемой группе и 5% – в контрольной.

Комментируя результаты посевов при выписке, необходимо отметить, что рост патогенной флоры (*Pseudomonas aeruginosa, Staphylococcus epidermidis, Staphylococcus haemoliticus)* в большинстве случаев был в виде единичных КОЕ (10^2). В одном случае получен рост *Pseudomonas aeruginosa* с титром 10^4–10^6 КОЕ. В остальных случаях получен рост единичных КОЕ (10^2) случайной (*Leuconostoc*) и условно-патогенной (*Enterococcus faecium, Acinetobacter*) флоры в результате изменения микробиоценоза наружного слухового прохода на фоне лечения. В норме, по данным литературы, микробиоценоз наружного слухового прохода обусловливают в основном стафилококки, коринебактерии, бактерии рода *Pseudomonas*, грибы рода *Candid*а [37].

На фоне лечения в исследуемой группе отмечены более скорый регресс клинических проявлений острого наружного отита, уменьшение бактериальной обсемененности кожи слухового прохода на 3-и сутки лечения, сокращение продолжительности лечения в сравнении с контрольной группой. Некоторые сравнительные результаты приведены в табл. 4.

Эрадикация возбудителя заболевания не являлась целью исследования, так как некоторые микроорганизмы из числа возможных возбудителей наружного отита, такие как эпидермальный стафилококк, стрептококки, плесневые и дрожжеподобные грибы, могут в норме обитать на поверхности кожи [37], но являлась желаемым результатом в случае определения патогенной микрофлоры. Приведенные выше данные микробиологических исследований указывают на то, что в подавляющем большинстве случаев этот результат был достигнут. В некоторых случаях после получения результатов посева ожидать эффекта от NO-терапии не приходилось изначально, ввиду отсутствия воздействия экзогенного оксида азота в экспериментах in vitro на грибы *Candida* и штаммы некоторых бактерий, обладающих гемолитической активностью [9]. Однако in vivo более скорый эффект от лечения в таких случаях наблюдался у больных в исследуемой группе. Этот феномен, очевидно, обусловлен иммуностимулирующим эффектом NO-терапии и положительным влиянием на течение репаративных процессов. Подтверждением указанного феномена может являться изложенная ниже клиническая демонстрация.

Таблица 4

Сравнительные статистические показатели в исследуемой и контрольной группах

Показатель	Исследуемая (n = 20)	Контрольная (n = 20)
Разрешение отека (сутки от начала лечения)	3,7	5,0
Прекращение выделений (сутки от начала лечения)	5,8	7,9
Исчезновение болей (сутки от начала лечения)	3,35	4,25
Разрешение гиперемии (сутки от начала лечения)	6,35	7
Средний койко-день	7,9	9,55

Отдельного внимания заслуживают результаты микробиологических исследований больного М., лечение которого проводилось монотерапией экзогенным оксидом азота. Этот пациент после первого сеанса NO-терапии потерял рецепт с назначенным врачом препаратом. Об утрате рецепта он постеснялся рассказать врачу сразу и сообщил об этом только на 3-и сутки лечения. Все это время каких-либо медикаментозных средств для местного лечения отита больной не использовал. К этому моменту и пациент, и врач отмечали явную положительную динамику в течение заболевания, в связи с чем, по желанию больного, было продолжено лечение с применением метода, не требовавшего от него материальных затрат – NO-терапии.

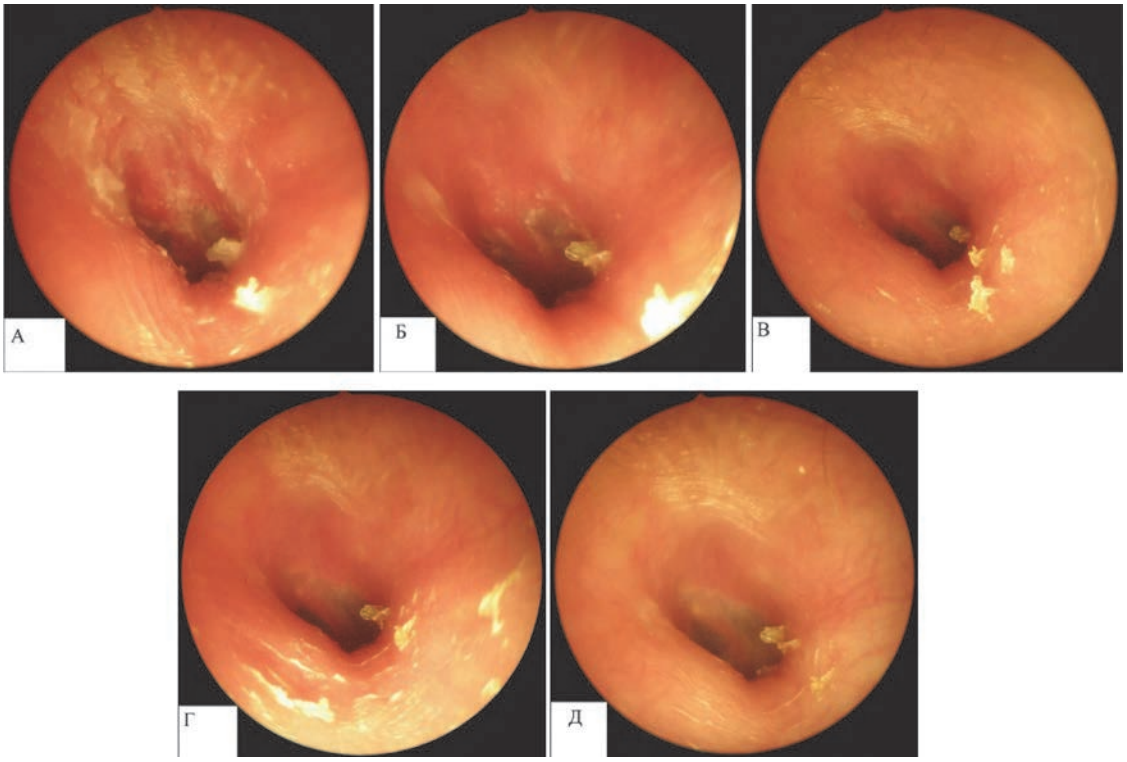

Рис. 2. Динамика эндоскопической картины больного М.: А – фото при поступлении; Б – фото на 1-е сутки; В – фото на 3-и сутки; Г – фото на 5-е сутки; Д – фото при выписке (7-е сутки).

В посеве, выполненном у данного больного при поступлении, получен массивный рост *Staphylococcus haemoliticus*, чувствительного к линкомицину, оксациллину, фузидину, левомицетину, эритромицину, *Candida albicans*, чувствительной к клотримазолу. В посеве, выполненном на 3-и сутки, получен умеренный рост *Staphylococcus haemoliticus*, чувствительного к оксациллину, фузидину, левомицетину, эритромицину, ципрофлоксацину, офлоксацину. В посеве, выполненном при выписке (на 7-е сутки), получен рост единичных КОЕ *Staphylococcus haemoliticus*, чувствительного к ванкомицину, рифампицину, и *Candida albicans*. Результаты эндоскопической отоскопии (рис. 2) наглядно демонстрируют регресс объективных симптомов воспаления и нормализацию отоскопической картины.

Данный случай однозначно свидетельствует о мощном противовоспалительном воздействии и бактерицидном эффекте in vivo от проводимой NO-терапии.

Отдаленные результаты. Частота рецидивов заболевания в исследовании была невелика. Были зафиксированы два повторных обращения пациентов с рецидивами наружного отита на исходной стороне заболевания: у одного пациента из исследуемой и одного из контрольной группы. Также были зафиксированы два повторных обращения пациентов по поводу появления симптомов отита на коллатеральной стороне. Причинами данных случаев являлись либо несоблюдение пациентом врачебных рекомендаций, либо отсутствие воли бросить дурную привычку «чистить» уши.

Заключение. Таким образом, полученные результаты исследования позволяют судить о положительном влиянии NO-терапии в комплексном лечении больных с острым наружным отитом. Подтвержден бактерицидный эффект NO-терапии в отношении большинства бактериальных возбудителей данного заболевания. Установленный спектр чувствительных к NO-терапии бактерий совпадает с результатами предыдущих исследований [9, 15, 33]. Обнаружены лечебные свойства экзогенного монооксида азота в случаях, вызванных устойчивыми in vitro к воздействию NO-терапии микроорганизмами (грибы, гемолитические штаммы бактерий), обусловленные другими, помимо бактерицидного, свойствами экзогенного монооксида азота (иммуностимулирующий эффект, влияние на репаративные процессы).

ЛИТЕРАТУРА

1. Ванин А. Ф. Оксид азота в биомедицинских исследованиях // Вестн. Рос. АМН. 2000. № 4. С. 3–5.
2. Ванин А. Ф. Оксид азота – регулятор клеточного метаболизма // Соросовский образовательный журнал. 2001. Т. 7, № 11. С. 7–12.
3. NO-терапия: теоретические аспекты, клинический опыт и проблемы применения экзогенного оксида азота в медицине / Под ред. С. В. Грачева, А. Б. Шехтера, Н. П. Козлова. М.: Русский врач, 2001. 192 с.

4. Абакумова О. Ю., Цветкова Т. А., Шехтер А. Б. Воздействие экзогенного NO на клеточные культуры фибробластов и клеток невриномы // NO-терапия: теоретические аспекты, клинический опыт и проблемы применения экзогенного оксида азота в медицине: Сб. тр. Моск. мед. академии им. И. М. Сеченова; Моск. гос. тех. ун-т им. Н. Э. Баумана. М., 2001. С. 40–43.
5. Агапов Е. Г., Лучанинова В. Н. Влияние оксида азота на функционирование гломерулярного мезангиума и его значение в патогенезе гломерулонефрита // Нефрология. 2002. № 1. С. 23–28.
6. Бондаренко В. М., Виноградов Н. А., Малеев В. В. Антимикробная активность окиси азота и ее роль в инфекционном процессе // Журн. микробиологии, эпидемиологии и иммунобиологии. 1999. № 5. С. 61–67.
7. Голубовский Г. А. Применение экзогенного оксида азота в комплексном лечении больных с воспалительными заболеваниями и повреждениями верхних дыхательных путей: автореф. дис. … канд. мед. наук. М., 2007. 25 с.
8. Шевчик Е. А. Повышение эффективности тимпанопластики путем NO-терапии: дис. … канд. мед. наук. М., 2013. 157 с.
9. Шулутко А. М., Ряпис И. В., Крюгер Ю. А., Кузнецов А. Н. Изучение влияния экзогенного оксида азота, генерируемого аппаратом «Плазон», на рост микроорганизмов in vitro// NO-терапия: теоретические аспекты, клинический опыт и проблемы применения экзогенного оксида азота в медицине: сб. тр. Моск. мед. академии им. И. М. Сеченова; Моск. гос. тех. ун-т им. Н. Э. Баумана. М., 2001. С. 42–43.
10. Компанеец С. М. Болезни уха. Т. 1. Харьков: Госмедиздат, 1934. 564 с.
11. Грачев С. В. NO-терапия – новое направление в медицине. Взгляд в будущее // NO-терапия: теоретические аспекты, клинический опыт и проблемы применения экзогенного оксида азота в медицине: сб. тр. Моск. мед. академии им. И. М. Сеченова; Моск. гос. тех. ун-т им. Н. Э. Баумана. М., 2001. С. 18–21.
12. Зенгер В. Г., Наседкин А. Н. Современные технологии в лечении заболеваний уха, горла и носа. М.: Медкнига, 2008. 355 с.
13. Липатов К. В., Канорский И. Д., Шехтер А. Б. Комплексное хирургическое лечение флегмонозно-некротической рожи с местным использованием оксида азота и озона // Анналы хирургии. 2002. № 1. С. 58–62.
14. Москаленко В. И., Марахонич Л. А., Шишло В. К. Комплексная лимфатическая и NO-терапия у раненых с огнестрельными повреждениями конечностей / IV Всеармейская международная конф. «Интенсивная терапия и профилактика хирургических инфекций»: тез. докл. М., 2004. С. 136–137.
15. Чирикова Е. Г., Шулутко А. М., Шехтер А. Б., Пекшев А. В., Мансурова Г. Т., Гаврильчак А. В. Применение экзогенного оксида азота в комплексном лечении трофических язв сосудистой этиологии // NO-терапия: теоретические аспекты, клинический опыт и проблемы применения экзогенного оксида азота в медицине: Сб. тр. Моск. мед. академии им. И. М. Сеченова; Моск. гос. тех. ун-т им. Н. Э. Баумана. М., 2001. С. 91–95.
16. Николаев М. П., Зайцев В. М. Лечение мезотимпанита сеансами NO-терапии в сочетании с ультразвуковым орошением лекарственными растворами // Вестн. оториноларингологии. 2003. № 2 (4).
17. Osguthorp J. D., Nielsen D. R. Otitis externa: Review and clilinical update // Am. Fam. Physician. 2006. Vol. 4, N 9. P. 1510–1516.
18. Доклад о состоянии здоровья населения и организации здравоохранения по итогам деятельности органов исполнительной власти субъектов Российской Федерации за 2014 г. Министерство здравоохранения Российской Федерации. М., 2015. С. 16–17.
19. Заболеваемость взрослого населения России в 2011 году. Министерство здравоохранения Российской Федерации, Департамент анализа, прогноза, развития здравоохранения и медицинской науки, ФГБУ «Центральный научно-исследовательский институт организации и информатизации здравоохранения» Минздрава; Статистические материалы. Ч. III. 2012. С. 55–57.
20. Густав Брюль при содействии проф. А. Политцера в Вене. Атлас и основы ушных болезней. СПб.: Изд-во В. С. Эттингера, 1902. (пер. с нем.).
21. Оториноларингология: национальное руководство / Под ред. В. Т. Пальчуна. М.: ГЭОТАР-Медиа. 2009. 960с.
22. Пальчун В. Т., Магомедов М. М., Лучихин Л. А. Оториноларингология: учеб. М., ГЭОТАР-Медиа, 2011. 656 с.
23. Темкин Я. С., Лихачев А. Г., Преображенский Б. С. Болезни уха, горла и носа. М.: Медгиз, 1947. 374 с.
24. Детская оториноларингология: руководство для врачей / Под ред. М. Р. Богомильского, В. Р. Чистяковой. В 2 т. Т. 1. М.: Медицина, 2005. 660 с.
25. Болезни уха, горла, носа в детском возрасте: национальное руководство / Под ред. М. Р. Богомильского, В. Р. Чистяковой. М.: ГЭОТАР-Медиа, 2008. 646 с.
26. Многотомное руководство по отоларингологии. Болезни уха / Под ред. В. И. Воячека, Б. С. Преображенского. Т. 2. М.: Медгиз, 1960.
27. Лихачев А. Г. Справочник по оториноларингологии. М.: Медицина, 1981. 362 с.
28. Кунельская В. Я. Микозы в оториноларингологии. М.: Медицина, 1989. 320 с.
29. Косяков С. Я., Курлова А. В., Мулдашева А. А. Местное применение фторхинолонов в фармакотерапии наружного и среднего уха. М.: Кафедра оториноларингологии ГБОУ ДПО РМАПО, 2014. 40 с.
30. Nagl M. Tolerability and efficacy of N-chlorotaurine in comparison with chloramine T for the treatment of chronic leg ulcers with a purulent coating: a randomized phase II study // The British journal of dermatology. 2003. Sep. Vol. 149, N 3. P. 590–597.
31. Neher A. Acute Otitis Extema: Efficacy and Tolerability of N-Chlorotaurine, a Novel Endogenous Antiseptic Agent // Laryngoscope. 2004. Vol. 114, N 5. P. 850–854.
32. Кунельская В. Я. Современное состояние вопроса диагностики и лечения грибковых заболеваний ЛОР-органов // Вестн. оториноларингологии. 2009. № 4. С. 75–78.

33. Уразгильдеев З. И., Берченко Г. Н., Пхакадзе Т. Я., Роскидайло А. С., Бушуев О. М., Поляничко Ю. В. Применение воздушно-плазменного аппарата «Плазон» в клинике гнойной травматологии и ортопедии // NO-терапия: теоретические аспекты, клинический опыт и проблемы применения экзогенного оксида азота в медицине: сб. тр. Моск. мед. академии им. И. М. Сеченова; Моск. гос. тех. ун-т им. Н. Э. Баумана. М., 2001. С. 121–122.
34. Заварзин Б. А., Аникин И. А. Кандибиотик в лечении острых средних и наружных отитов // Рос. оториноларингология. 2011. № 2 (51). С. 31–36.
35. Пальчун В. Т., Огородников Д. С. Опыт наблюдения и лечения больных диффузным наружным отитом // Вестн. оториноларингологии. 2012. № 2. С. 53–56.
36. Roland P. S., Stroman D. W. Microbiology of acute otitis externa // Laryngoscope. 2002. Vol. 112, N 7, pt. 1. P. 1166–1177.
37. Медицинская микробиология, вирусология и иммунология. В 2 т. / Под ред. В. В. Зверева, М. Н. Бойченко. М.: ГЭОТАР-Медиа, 2013. 448 с.

Свистушкин Валерий Михайлович – докт. мед. наук. профессор, зав. каф. болезней уха, горла и носа Первого Московского ГМУ им. И. М. Сеченова. Россия, 119991, Москва, Трубецкая ул., д. 8, стр. 2; тел. (499) 248-77-77, e-mail: svvm3@yandex.ru

Гербергаген Артем Викторович – оториноларинголог ЛОР-отделения Подольской городской клинической больницы. Россия, 142100, Московская область, г. Подольск, ул. Кирова, д. 38; тел. 8-903-153-01-77, e-mail: gerber81@mail.ru

Шевчик Елена Александровна – асисстент каф. болезней уха, горла и носа Первого Московского ГМУ им. И. М. Сеченова. Россия. 119991, Москва, Трубецкая ул., д. 8, стр. 2; e-mail: elena.shevchik@gmail.com

REFERENCES

1. Vanin A. F. Oksid azota v biomeditsinskikh issledovaniyakh [Nitrogen oxide in biomedical studies]. *Vestnik Rossiiskoi Akademii nauk*. 2000; 4: 3–5 (in Russian).
2. Vanin A. F. Oksid azota – regulyator kletochnogo metabolizma [Nitrogen oxide is a cellular metabolism regulator]. *Sorosovskii obrazovatel'nyi zhurnal*; 2001; 7(11): 7–12 (in Russian).
3. NO-terapiya: teoreticheskie aspekty, klinicheskii opyt i problemy primeneniya ekzogennogo oksida azota v meditsine. Pod red. S. V. Gracheva, A. B. Shekhtera, N. P. Kozlova [NO-therapy: theoretical aspects, clinical experience and the problems of exogenous nitric oxide application in medicine. Under the editorship of S. V. Grachev, A. B. Shekhter, N. P. Kozlov]. M.: Russkii vrach, 2001. 192 (in Russian).
4. Abakumova O. Yu., Tsvetkova T. A., Shekhter A. B. Vozdeistvie ekzogennogo NO na kletochnye kul'tury fibroblastov i kletok nevrinomy. NO-terapiya: teoreticheskie aspekty, klinicheskii opyt i problemy primeneniya ekzogennogo oksida azota v meditsine: Sb. tr. Mosk. med.akademiya im. I. M. Sechenova; Mosk. gos. tekh. universitet im. N. E. Baumana [The effect of exogenous nitric oxide on the cell cultures of fibroblasts and neurinoma cells. NO-therapy: theoretical aspects, clinical experience and the problems of exogenous nitric oxide application in medicine: The collected works of I. M. Sechenov Moscow Medical Academy; Moscow State Technical University named after N. E. Bauman]. M., 2001: 40–43 (in Russian).
5. Agapov E. G., Luchaninova V. N. Vliyanie oksida azota na funktsionirovanie glomerulyarnogo mezangiuma i ego znachenie v patogeneze glomerulonefrita [The effect of exogenous nitric oxide on glomerular mesangium and its role in glomerulonephritis pathogenesis]. *Nefrologiya*; 2002; 1: 23–28 (in Russian).
6. Bondarenko V. M., Vinogradov N. A., Maleev V. V. Antimikrobnaya aktivnost' okisi azota i ee rol' v infektsionnom protsesse [Antimicrobial activity of nitric oxide and its role in inflammatory process]. *Zhurnal mikrobiologii, epidemiologii i immunobiologii*; 1999; 5: 61–67 (in Russian).
7. Golubovskii G. A. Primenenie ekzogennogo oksida azota v kompleksnom lechenii bol'nykh s vospalitel'nymi zabolevaniyami i povrezhdeniyami verkhnikh dykhatel'nykh putei: avtoref. dis. … kand. med. nauk [The use of exogenous nitric oxide in the complex treatment of patients with inflammatory diseases and injures of the upper respiratory tract: the extended abstracts of MD Candidate dissertation]. M., 2007. 25 (in Russian).
8. Shevchik E. A. Povyshenie effektivnosti timpanoplastiki putem NO-terapii: dis. … kand. med. nauk [Tympanoplasty efficacy improvement by means of NO-therapy: MD Candidate dissertation]. M., 2013. 157 (in Russian).
9. Shulutko A. M., Ryapis I. V., Kryuger Yu. A., Kuznetsov A. N. Izuchenie vliyaniya ekzogennogo oksida azota, generiruemogo apparatom «Plazon», na rost mikroorganizmov in vitro. NO-terapiya: teoreticheskie aspekty, klinicheskii opyt i problemy primeneniya ekzogennogo oksida azota v meditsine: Sb. tr. Mosk. med. akademiya im. I. M. Sechenova; Mosk. gos. tekh. universitet im. N. E. Baumana [The study of the effect of exogenous nitric oxide generated by the device Plazon, on in vitro microbial growth. NO-therapy: theoretical aspects, clinical experience and the problems of exogenous nitric oxide application in medicine: The collected works of I. M. Sechenov Moscow Medical Academy; Moscow State Technical University named after N. E. Bauman]. M., 2001: 42–43 (in Russian).
10. Kompaneets S. M. Bolezni ukha [Ear diseases]. T. 1. Khar'kov: Gosmedizdat, 1934. 564 (in Russian).
11. Grachev S. V. NO-terapiya – novoe napravlenie v meditsine. Vzglyad v budushchee // NO-terapiya: teoreticheskie aspekty, klinicheskii opyt i problemy primeneniya ekzogennogo oksida azota v meditsine: Sb. tr. Mosk. med. akademiya im. I. M. Sechenova; Mosk. gos. tekh. universitet im. N. E. Baumana [NO-therapy – a new direction in medicine. A glimpse of the future. NO-therapy: theoretical aspects clinical experience and the problems of exogenous nitric oxide application in medicine: The collected works of I. M. Sechenov Moscow Medical Academy; Moscow State Technical University named after N. E. Bauman]. M., 2001: 18–21 (in Russian).
12. Zenger V. G., Nasedkin A. N. Sovremennye tekhnologii v lechenii zabolevanii ukha, gorla i nosa [The advanced technologies in the treatment of ear, throat and nose disease]. M.: Medkniga, 2008. 355 (in Russian).
13. Lipatov K. V., Kanorskii I. D., Shekhter A. B. Kompleksnoe khirurgicheskoe lechenie flegmonozno-nekroticheskoi rozhi s mestnym ispol'zovaniem oksida azota i ozona [Complex surgical treatment of phlegmonic necrotic erysipelas with the topical application of ozone and nitrogen oxide]. *Annaly khirurgii*. 2002; 1: 58–62 (in Russian).
14. Moskalenko V. I., Marakhonich L. A., Shishlo V. K. Kompleksnaya limfaticheskaya i NO-terapiya u ranenykh s ognestrel'nymi povrezhdeniyami konechnostei. IV vsearmeiskaya mezhdunarodnaya konf. «Intensivnaya terapiya i profilaktika khirurgicheskikh

infektsii»: tez. dokl. [Complex lymphatic and NO-therapy in the wounded with gun-shot limb injuries. The 4th All-Army International Conference "The Intensive Care and Surgical Infections Prevention": the extended abstracts] M., 2004: 136–137 (in Russian).
15. Chirikova E. G., Shulutko A. M., Shekhter A. B., Pekshev A. V., Mansurova G. T., Gavril'chak A. V. Primenenie ekzogennogo oksida azota v kompleksnom lechenii troficheskikh yazv sosudistoi etiologii. NO-terapiya: teoreticheskie aspekty, klinicheskii opyt i problemy primeneniya ekzogennogo oksida azota v meditsine: Sb. tr. Mosk. med. akademiya im. I. M. Sechenova; Mosk. gos. tekh. universitet im. N. E. Baumana [The use of exogenous nitric oxide in the complex treatment of trophic ulcers of vascular etiology. NO-therapy: theoretical aspects clinical experience and the problems of exogenous nitric oxide application in medicine: The collected works of I. M. Sechenov Moscow Medical Academy; Moscow State Technical University named after N. E. Bauman]. M., 2001: 91–95 (in Russian).
16. Nikolaev M. P., Zaitsev V. M. Lechenie mezotimpanita seansami NO-terapii v sochetanii s ul'trazvukovym orosheniem lekarstvennymi rastvorami [Mesotympanitis treatment by NO-therapy sessions in combination with ultrasonic irrigation of medicinal solutions]. *Vestnik otorinolaringologii*; 2003; 2 (4) (in Russian).
17. Osguthorp J. D., Nielsen D. R. Otitis externa: Review and clilinical update. *Am Fam Physician*; 2006; 4(9): 1510–1516.
18. Doklad o sostoyanii zdorov'ya naseleniya i organizatsii zdravookhraneniya po itogam deyatel'nosti organov ispolnitel'noi vlasti sub"ektov Rossiiskoi Federatsii za 2014 g. Ministerstvo zdravookhraneniya Rossiiskoi Federatsii [Report on health status of population and organization of healthcare according to the results of activity of executive authorities of constituent entities of the Russian Federation at year-end 2014. The Ministry of Healthcare of the Russian Federation]. M., 2015: 16–17 (in Russian).
19. Zabolevaemost' vzroslogo naseleniya Rossii v 2011 godu. Ministerstvo zdravookhraneniya Rossiiskoi Federatsii, Departament analiza, prognoza, razvitiya zdravookhraneniya i meditsinskoi nauki, FGBU «Tsentral'nyi nauchno-issledovatel'skii institut organizatsii i informatizatsii zdravookhraneniya» Minzdrava; Statisticheskie materialy [The morbidity of adult population of Russia in 2011. The Ministry of Healthcare of the Russian Federation, the Department of Analysis, Prognosis, Development of Healthcare and Medical Science, Federal State Budgetary Institution Central Research Institute for Healthcare Organization and Informatics of the Ministry of Healthcare of the Russian Federation; Statistic materials]. Ch. III. 2012: 55–57 (in Russian).
20. Gustav Bryul' pri sodeistvii prof. A. Polittsera v Vene. Atlas i osnovy ushnykh boleznei [Politzer in Vienna. Atlas and the foundations of ear diseases]. SPb.: izd-vo V. S. Ettingera, 1902. (perevod s nemetskogo) (in Russian).
21. Otorinolarngologiya: natsional'noe rukovodstvo. Pod red. V. T. Pal'chuna [Otorhinolaryngology: The national guidelines. Under the editorship of V. T. Pal'chun]. M.: GEOTAR-Media. 2009. 960 (in Russian).
22. Pal'chun V. T., Magomedov M. M., Luchikhin L. A. Otorinolaringologiya: uchebnik [Otorhinolaryngology: Manual]. M., GEOTAR-Media, 2011. 656 (in Russian).
23. Temkin Ya. S., Likhachev A. G., Preobrazhenskii B. S. Bolezni ukha, gorla i nosa [Ear, throat and nose diseases]. M.: Medgiz, 1947. 374 (in Russian).
24. Detskaya otorinolaringologiya: rukovodstvo dlya vrachei. Pod red. M. R. Bogomil'skogo, V. R. Chistyakovoi. V 2 t. T. 1 [Children's otorhinolaryngology: Guidelines for doctors. Under the editorship of M. R. Bogomil'skij, V. R. Chistjakova. In 2 volumes. Vol. 1]. M.: Meditsina, 2005. 660 (in Russian).
25. Bolezni ukha, gorla, nosa v detskom vozraste. Natsional'noe rukovodstvo; Pod red. M. R. Bogomil'skogo, V. R. Chistyakovoi [Ear, throat and nose diseases in children. The national guidelines. Under the editorship of. M. R. Bogomil'skij, V. R. Chistjakova]. M.: GEOTAR-Media, 2008. 646 (in Russian).
26. Mnogotomnoe rukovodstvo po otolaringologii. Bolezni ukha; Pod red. V. I. Voyacheka, B. S. Preobrazhenskogo [Multivolume guidelines in otorhinolaryngology. Ear diseases. Under the editorship of V. I. Voyachek, B. S. Preobrazhenskiy]. T. 2. M.: Medgiz, 1960 (in Russian).
27. Likhachev A. G. Spravochnik po otorinolaringologii [Reference book in otorhinolaryngology]. M.: Meditsina, 1981. 362 (in Russian).
28. Kunel'skaya V. Ya. Mikozy v otorinolaringologii [Mycosises in otorhinolaryngology]. M.: Meditsina, 1989. 320 (in Russian).
29. Kosyakov S. Ya., Kurlova A. V., Muldasheva A. A. Mestnoe primenenie ftorkhinolonov v farmakoterapii naruzhnogo i srednego ukha [Topical application of fluoroquinolones in pharmacotherapy of external and middle ear]. M.: Kafedra otorinolaringologii GBOU DPO RMAPO, 2014. 40 (in Russian).
30. Nagl M. «Tolerability and efficacy of N-chlorotaurine in comparison with chloramine T for the treatment of chronic leg ulcers with a purulent coating: a randomized phase II study». *The British journal of dermatology*, 2003 Sep; 149(3): 590–597.
31. Neher A. Acute Otitis Extema: Efficacy and Tolerability of N-Chlorotaurine, a Novel Endogenous Antiseptic Agent. *Laryngoscope*. 2004; 114; 5: 850–854.
32. Kunel'skaya V. Ya. Sovremennoe sostoyanie voprosa diagnostiki i lecheniya gribkovykh zabolevanii LOR-organov [The present-day state of the problem of diagnostics and treatment of mucotic diseases of ENT-organs]. *Vestnik otorinolaringologii*; 2009; 4: 75–78 (in Russian).
33. Urazgil'deev Z. I., Berchenko G. N., Pkhakadze T. Ya., Roskidailo A. S., Bushuev O. M., Polyanichko Yu. V. Primenenie vozdushno-plazmennogo apparata «Plazon» v klinike gnoinoi travmatologii i ortopedii. NO-terapiya: teoreticheskie aspekty, klinicheskii opyt i problemy primeneniya ekzogennogo oksida azota v meditsine: Sb. tr. Mosk. med. akademiya im. I. M. Sechenova; Mosk. gos. tekh. universitet im. N. E. Baumana [Application of pneumatic plasma device Plazon in the clinics of suppurative traumatology and orthopedics. NO-therapy: theoretical aspects clinical experience and the problems of exogenous nitric oxide application in medicine: The collected works of I. M. Sechenov Moscow Medical Academy; Moscow State Technical University named after N. E. Bauman]. M., 2001: 121–122 (in Russian).
34. Zavarzin B. A., Anikin I. A. Kandibiotik v lechenii ostrykh srednikh i naruzhnykh otitov [Candibiotic in the treatment of acute otitses media and externa]. *Rossiiskaya otorinolaringologiya*. 2011; 2 (51): 31–36 (in Russian).
35. Pal'chun V. T., Ogorodnikov D. S. Opyt nablyudeniya i lecheniya bol'nykh diffuznym naruzhnym otitom [The experience of observation and treatment of the patients with diffuse otitis externa]. *Vestnik otorinolaringologii*. 2012; 2: 53–56 (in Russian).
36. Roland P. S., Stroman D. W. Microbiology of acute otitis externa. *Laryngoscope*; 2002; 112 (7); 1: 1166–1177.
37. Meditsinskaya mikrobiologiya virusologiya i immunologiya. V 2 tomakh. Pod red V. V. Zvereva, M. N. Boichenko [Medical microbiology, virusology and immunology. In 2 volumes. Under the editorship of V. V. Zverev, M. N. Boichenko]. M.: GEOTAR-Media, 2013. 448 (in Russian).

Конфликт интересов отсутствует

Valerii Mikhailovich Svistushkin – MD, Professor, Head of the Chair of ENT Diseases of M. Sechenov First Moscow State Medical University. Russia, 119991, Moscow, 8/2 Trubetskaia str., tel.: (499) 248-77-77, e-mail: svvm3@yandex.ru

Artem Viktorovich Gerbergagen – otorhonolaryngologist of ENT-Department of Podolsk Municipal Clinical Hospital. Russia, 194100, Moscow Region, Podolsk, 38, Kirova str., tel.: 8-903-153-01-77, e-mail: gerber81@mail.ru

Elena Aleksandrovna Shevchik – teaching assistant of the Chair of ENT Diseases of M. Sechenov First Moscow State Medical University. Russia, 119991, Moscow, 8/2 Trubetskaia str., e-mail: elena.shevchik@gmail.com

УДК 616.211-003.611-052.2-036.2(47+57-25) doi: 10.18692/1810-4800-2017-5-83-87

ЭПИДЕМИОЛОГИЯ ИНОРОДНЫХ ТЕЛ ПОЛОСТИ НОСА В УСЛОВИЯХ КРУПНОГО МЕГАПОЛИСА

Юнусов А. С.[1], Молодцова Е. В.[1], Корсунский А. А.[2], Ивойлов А. Ю.[3]

[1] ФГБУ «Научно-клинический центр оториноларингологии» Федерального медико-биологического агентства России, 123182, Москва, Россия
(Директор – член-корр. РАН, проф. Н. А. Дайхес)

[2] ГБУЗ «ДГКБ № 9 им. Г. Н. Сперанского» Департамента здравоохранения г. Москвы, 123317, Москва, Россия
(Главный врач – проф. А. А. Корсунский)

[3] ФГБУ «Научно-исследовательский клинический институт оториноларингологии им. Л. И. Свержевского» Департамента здравоохранения г. Москвы, 117152, Москва, Россия
(Директор – засл. деятель науки РФ, проф. А. И. Крюков)

EPIDEMIOLOGY OF FOREIGN OBJECTS OF THE NASAL CAVITY IN A LARGE MEGALOPOLIS

Yunusov A. S.[1], Molodtsova E. V.[1], Korsunskii A. A.[2], Ivoilov A. Yu.[3]

[1] Federal State Budgetary Institution "Clinical Research Centre for Otorhinolaryngology" to the Federal Medico-Biological Agency of the Russian Federation, Moscow, Russia

[2] State-Financed Health Institution Children's Municipal Clinical Hospital No. 9 named after G. N. Speranskiy of Department of Healthcare of Moscow, Moscow, Russia

[3] State-Financed Health Institution Scientific and Research Institute of Clinical Otorhinolaryngology named after L. I. Sverzhevskiy of the Department of Healthcare of Moscow, Moscow, Russia

В статье представлен ретроспективный анализ распространенности патологии носа, в частности инородных тел полости носа, в детских больницах Москвы с 2012 по 2016 г. По распространенности из патологии носа преобладают травмы носа (23,4%), на 2-м месте находятся воспалительные заболевания носа и околоносовых пазух (17%), на 3-м – инородные тела полости носа (6,6%). Особое внимание уделено инородным телам полости носа, вызывающим осложнения у детей.

Ключевые слова: эпидемиология, инородные тела, полость носа, дети.
Библиография: 11 источников.

The article presents a retrospective analysis of the prevalence of nose pathology, in particular, foreign objects of the nasal cavity in children's hospitals in Moscow at the period of 2012 through 2016. The prevailing nose pathology is the nasal injure (23.4%), the 2nd position is occupied by inflammatory diseases of nose and paranasal sinuses (17%), and the 3rd one – by the foreign objects of the nasal cavity (6.6%). Particular attention is paid to foreign objects of the nasal cavity causing complications in children.

Key words: epidemiology, foreign objects, nasal cavity, children.
Bibliography: 11 sources.

Первоочередной задачей системы здравоохранения является здоровье населения, прежде всего подрастающего поколения. Заболевания ЛОРорганов являются наиболее распространенными среди социума, начиная от детского возраста до пожилого. Патология ЛОРорганов в структуре обращений в амбулаторно-поликлиническое звено занимает 5-е место, что соответствует, по данным некоторых авторов, 15% [1].

В условиях крупного мегаполиса люди подвергаются различным стрессам, а экологическая обстановка оказывает неблагоприятное воздействие на состояние, в первую очередь ЛОРорганов, так как верхние дыхательные пути – плацдарм соприкосновения внешнего мира и внутренней среды организма.

Цель исследования. Изучение распространенности инородных тел полости носа в крупном мегаполисе (Москва).

Материалы и методы исследования. Проведен ретроспективный анализ ЛОР-заболеваемости в детских больницах Москвы с 2012 по 2016 г. Особенно тщательно проанализирована эпидемиология инородных тел полости носа у детей в ДГКБ № 9 им. Г. Н. Сперанского.

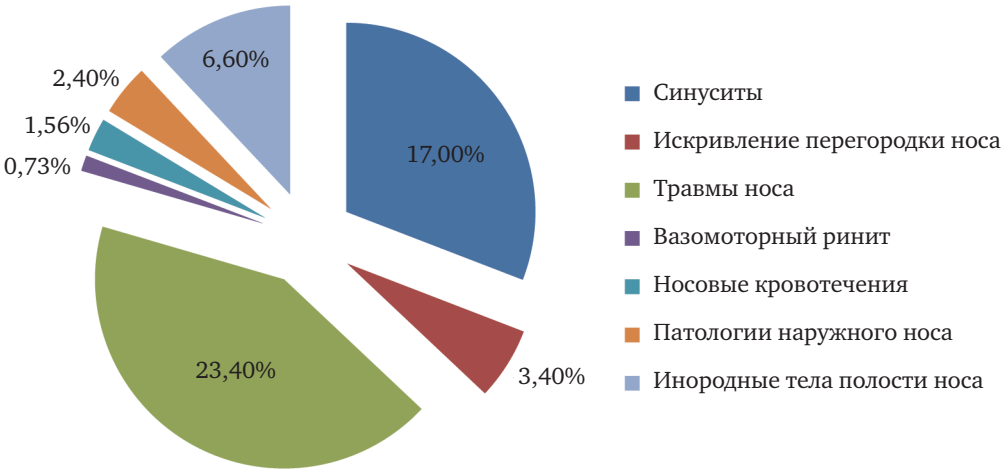

Рис. 1. Структура заболеваний полости носа и околоносовых пазух по Москве (2012–2016 гг.)

Результаты и обсуждение. На основании предоставленных годовых отчетов ЛОР-специалистов пяти детских городских клинических больниц Москвы, как видно на рис. 1, преобладают такие нозологии, как острые и хронические синуситы, травмы носа, инородные тела полости носа, искривление перегородки носа.

Нами также была проанализирована распространенность инородных тел полости носа в детском возрасте в период с 2012 по 2016 г. (табл. 1).

Представленные в табл. 1 данные за указанный временной промежуток свидетельствуют о росте заболеваемости инородными телами полости носа у детей в Москве. В 2012 г. из 3584 пациентов с патологией полости носа 6,7% составляют инородные тела, а в 2016 г. инородные тела полости носа составляют 9,4%. Нами проведен тщательный анализ инородных тел полости носа на базе ДГКБ № 9 им. Г. Н. Сперанского за тот же промежуток времени.

С 2012 по 2016 г. в больницу обратилось 428 пациентов с инородными телами полости носа, из них 229 мальчиков (53,5%), 199 девочек (46,5%). Преобладали дети в возрасте от 3 до 6 лет – 178 пациентов (41,6%). Распределение ИТ полости носа по виду (органические и неорганические) представлено в табл. 2.

Хотелось бы отметить, что наиболее часто из неорганических инородных тел полости носа встречаются детали от различных игрушек и конструкторов (20%), а из органических преобладают в основном продукты питания (16%). Представленные нами данные соответствуют показателям зарубежных авторов [3–5].

На рис. 2 представлена сравнительная характеристика клинической картины при органических и неорганических инородных телах полости носа.

Клиника ИТ полости носа зависит от его вида, длительности пребывания, расположения, а также от своевременной диагностики. Большинство ИТ протекают бессимптомно, если дети поступают в приемное отделение стационара через 3–4 ч после его попадания в полость носа. Наиболее частые клинические проявления ИТ полости носа – одностороннее затруднение носового дыхания и отделяемое из полости носа слизистого или слизисто-гнойного характера и чихание. При длительном пребывании ИТ в полости носа могут возникнуть более серьезные симптомы, такие как отделяемое гнойного характера, неприятный

Таблица 1

Количество пролеченных пациентов в детских стационарах с заболеваниями носа и околоносовых пазух с 2012 по 2016 г.

Год	Патология носа	ИТ полости носа
2012	3584	240
2013	3473	206
2014	5532	212
2015	3302	287
2016	3668	345
Всего	19559	1290 (6,8%)

Таблица 2

Распределение инородных тел полости носа по виду

Год	Органические	Неорганические
2012	20	50
2013	23	43
2014	15	32
2015	36	75
2016	26	108
Всего	120	308

Рис. 2. Характеристика клинической картины при органических и неорганических инородных телах полости носа.

запах из полости носа, носовые кровотечения, головная боль и в конечном счете риносинусит [8, 9].

По нашим наблюдениям, от типа ИТ также зависит скорость возникновения симптоматики. Клиника при неорганических ИТ может длительно протекать бессимптомно. При органических инородных телах, наоборот, клиника возникает быстрее (обильное слизистое отделяемое, выраженная заложенность носа). Общее состояние ребенка начинает страдать при нарастающей заложенности носа, снижается аппетит. Из поврежденной половины носа отмечается в первое время слизистое отделяемое, сменяющееся в последующем на слизисто-гнойное или гнойное. ИТ полости носа остаются незамеченными до тех пор, пока пациент самостоятельно не обратится в стационар или поликлинику с жалобами на неприятный запах из носа и обильное отделяемое из носа [6, 11]. В остром периоде ИТ раздражает слизистую оболочку, что способствует возникновению боли, также провоцирует различные неприятные ощущения, такие как щекотание, чувство чего-то лишнего, раздражение и дискомфорт. Болевой симптом может протекать параллельно с иррадиацией в лоб, щеку и глотку.

Клиника ИТ нередко сопровождается общей головной болью, что приводит к нарушению сна, беспокойству, капризности и плаксивости ребенка. Уже в первые часы после того, как ИТ попало в полость носа, появляется отек, формируется воспалительный процесс, усиливается слизеобразование. Отек слизистой оболочки полости носа, а также набухание самого ИТ (в случае, если оно гигроскопичное, к примеру горох или хлеб) препятствуют самопроизвольной эвакуации ИТ из полости носа. Отек слизистой оболочки полости носа также может привести к закрытию соустья верхнечелюстной пазухи и затруднению оттока из клеток решетчатого лабиринта на поврежденной стороне, что может спровоцировать развитие гемисинусита, одностороннего гайморита или этмоидита. Отек в области носослезного канала может вызвать развитие одностороннего гнойного конъюнктивита. В случае выраженного воспаления может возникнуть дисфункция слуховой трубы со стороны пребывания ИТ в полости носа, что в последующем приводит к тубоотиту и одностороннему экссудативному отиту. Из-за обильного отделяемого из полости носа при ИТ может возникнуть раздражение кожи вокруг преддверия носа и на верхней губе, а также ее мацерация, которая принимает иногда характер экземы.

Первое сообщение о дисковой батарейке как инородном теле полости носа было опубликовано в 1986 г. T. Kevin и соавторами. Существует много публикаций о частоте заболеваемости, осложнениях и механизмах образования осложнений. Батарейки-таблетки используются во многих электронных устройствах, таких как игрушки, бытовые приборы, часы, калькуляторы и т. д. Дисковая батарейка имеет схему, состоящую из анода и катода, а также расположенного между ними электролита (в основном гелевый раствор щелочи). Возникает разность потенциалов в результате погружения анода и катода в электролит, в конечном итоге образуется электрический ток. Дисковые батарейки могут быть марганцево-цинковыми, литиевыми, серебряно-цинковыми (серебряно-оксидными). Как только

батарейка-таблетка оказывается в полости носа, происходит образование электрической цепи, и электрический ток проникает в ткани носа. Степень повреждения слизистой оболочки и хрящевой ткани зависит от заряда батарейки, длительности воздействия и сопротивления тканей [2, 7, 8]. По опыту нашей клиники, за последние 10 лет при длительности пребывания дисковой батарейки в полости носа более 40 мин возникает риск необратимых изменений анатомических структур носа: перфорации перегородки носа, синехии, рубцовые атрезии [2]. Этот факт побудил нас к поиску новых методов профилактики возможных осложнений. Пациентов после удаления дисковой батарейки из полости носа до 40 мин необходимо вести как больных с тяжелыми ожогами, а сроки катамнестического наблюдения таких пациентов составляют 1–1,5 месяца.

В поликлинических условиях консервативными методами лечения после удаления дисковой батарейки считаются ежедневные аппликации мазевыми препаратами. Основным условием профилактики возможных осложнений в виде перфорации перегородки носа является гидропрепаровка мукоперихондрия перегородки носа физиологическим раствором или в комбинации с антибактериальными препаратами с последующими мазевыми аппликациями в течение 7–8 дней.

Заключение. На основании вышеизложенной информации мы можем сделать следующее заключение: в структуре ЛОР-заболеваемости по г. Москве с 2012 по 2016 г. преобладают травмы носа и воспалительные заболевания носа и околоносовых пазух, а также инородные тела полости носа.

Большинство инородных тел полости носа не представляют угрозу ребенку, но к некоторым из них, а именно к дисковым батарейкам, необходимо относиться очень серьезно, как к одной из возрастающих проблем у детей.

Дисковые батарейки должны рассматриваться как угрожающие жизни инородные тела из-за щелочного содержимого и быстрого повреждения слизистых оболочек. Ранняя диагностика и удаление ИТ являются ключевым звеном в профилактике осложнений в раннем и отдаленном периодах. После удаления инородного тела необходимо использовать местные или системные антибиотики, при необходимости кортикостероиды, и обеспечить увлажнение слизистой оболочки полости носа [8]. К пациентам, которым удалена дисковая батарейка, необходимо относиться, как к тяжелым ожоговым больным и вести их соответствующим образом.

Инородные тела – это мультидисциплинарная проблема, поэтому с родителями и работниками детских дошкольных учреждений, а также в средствах массовой информации должны проводиться просветительные работы в целях профилактики осложнений и уменьшения количества случаев инородных тел у детей.

ЛИТЕРАТУРА

1. Крюков А. И., Туровский А. Б., Захарова А. Ф., Соколов Г. Е., Фомина Е. В. Распространенность хронической оториноларингологической патологии в условиях мегаполиса // Consilium Medicum: болезни органов дыхания. 2014. № 1. С. 48–50.
2. Zanetta Al., Cuestas G., Rodríguez H., Quiroga V. Septal perforation in children due to button battery lodged in the nose: case series // ArchArgentPediatr. 2012. Vol. 110 (5). P. 430–434.
3. Sharpe S. J., Rochette L. M., Smith G. A. Pediatric battery-related emergency department visits in the United States, 1990–2009 // Pediatrics. 2012. Vol. 129, N 6. P. 1111–1117.
4. Lin V. Y. W., Daniel S. J., Papsin B. C. Button batteries in the ear, nose and upper aerodigestive tract // International Journal of Pediatric Otorhinolaryngology. 2004. Vol. 68, N 4. P. 473–479.
5. Merih Onal, Gultekin Ovet, Necat Alatas. Foreign Body in the Nose in an Eighteen-Year-Old Patient: Button Battery // Case Reports in Surgery. 2015. Vol. 2015, N 3. P. 1–3.
6. Capo J. M., Lucente F. E. Alkaline battery foreign bodies of the ear and nose // Archives of Otolaryngology – Head and Neck Surgery. 1986. Vol. 112, N 5. P. 562–563.
7. Kevin T. Kavanagh, MD; Toby Litovitz.Miniature Battery Foreign Bodies in Auditory and Nasal Cavities // MDJAMA. 1986. Vol. 255, N 11. P. 1470–1472.
8. Мазур Е. М., Солдатский Ю. Л., Иваненко А. М., Денисова О. А., Северин Т. В. Инородные тела носа – дисковые батарейки // Вестн. оториноларингологии. 2014. № 6. С. 64–65.
9. Merol J. C., Schmidt P., Legros Met Chays A. Foreignbodiesofthenostrils // Rinolitiasis Encycl. Med. Chir Otorinolaryngologie. 2004. Vol. 20-390-A-10. P. 1–6.
10. Юнусов А. С., Дайхес Н. А., Рыбалкин С. В. Реконструктивная ринохирургия детского возраста. М.: Триада ЛТД, 2016. С. 110–116.
11. Юнусов А. С., Корсунский А. А., Молодцова Е. В. Инородные тела полости носа у детей // Рос. оториноларингология. 2016. № 2 (81). С. 118–121.

Юнусов Аднан Султанович – докт. мед. наук, профессор, заместитель директора по детству Научно-клинического центра оториноларингологии ФМБА России. Россия, 123182, Москва, Волоколамское ш., д. 20, корп. 2; тел.: +7(985) 784-10-38, e-mail: doctoradnan@mail.ru

Молодцова Екатерина Викторовна – аспирант отдела детской ЛОР-патологии Научно-клинического центра оториноларингологии ФМБА России. Россия, 123182, Москва, Волоколамское ш., д. 20, корп. 2; тел. +7(906) 735-34-80, e-mail: molodtsova.89@mail.ru

Корсунский Анатолий Александрович – докт. мед. наук. профессор, главный врач ДГКБ №9 им. Г. Н. Сперанского Департамента здравоохранения г. Москвы. Россия, 123317, Москва, Шмитовский проезд, д. 29; тел. (499) 256-21-62; e-mail: dgkb9-f1@zdrav.mos.ru

Ивойлов Алексей Юрьевич – докт. мед. наук, руководитель отдела ЛОР-патологии детского возраста научно-исследовательского клинического института оториноларингологии им. Л. И. Свержевского Департамента здравоохранения Москвы. Россия, 117152, Москва, Загородное шоссе, д. 18А, стр. 2; тел. +7-916-653-61-44, e-mail: 14lor@mail.ru

REFERENCES

1. Kryukov A. I., Turovskii A. B., Zakharova A. F., Sokolov G. E., Fomina E. V. Rasprostranennost' khronicheskoi otorinolaringologicheskoi patologii v usloviyakh megapolisa [The prevalence of chronic otorhinolaryngological pathology in megalopolis]. *Consilium Medicum: Bolezni organov dykhaniya;* 1; 2014: 48–50 (in Russian).
2. Zanetta A., Cuestas G., Rodríguez H., Quiroga V. Septal perforation in children due to button battery lodged in the nose: case series. *Arch Argent Pediatr*. 2012; 110(5): 430–434.
3. Sharpe S. J., Rochette L. M., Smith G. A. Pediatric battery-related emergency department visits in the United States, 1990–2009. *Pediatrics*; 2012; 129: 6: 1111–1117.
4. Lin V. Y. W., Daniel S. J., Papsin B. C. Button batteries in the ear, nose and upper aerodigestive tract. *International Journal of Pediatric Otorhinolaryngology*. 2004; 68(4): 473–479.
5. Merih Onal, Gultekin Ovet, Necat Alatas. Foreign Body in the Nose in an Eighteen-Year-Old Patient: Button Battery. *Case Reports in Surgery*; 2015; 2015(3): 1–3.
6. Capo J. M., Lucente F. E. Alkaline battery foreign bodies of the ear and nose. *Archives of Otolaryngology – Head and Neck Surgery*; 1986; 112(5): 562–563.
7. Kevin T. Kavanagh M. D., Toby Litovitz. Miniature Battery Foreign Bodies in Auditory and Nasal Cavities. *MDJAMA*; 1986; 255(11): 1470–1472.
8. Mazur E. M., Soldatskii Yu. L., Ivanenko A. M., Denisova O. A., Severin T. V. Inorodnye tela nosa – diskovye batareiki [Foreign objects of the nose: button batteries]. *Vestnik otorinolaringologii*; 2014; 6: 64–65 (in Russian).
9. Merol J. C., Schmidt P., Legros Met Chays A. Foreign bodies of the nostrils. *Rinolitiasis Encycl. Med. Chir Otorinolaryngologie*. 2004; 20-390-A-10: 1–6.
10. Yunusov A. S., Daikhes N. A., Rybalkin S. V. Rekonstruktivnaya rinokhirurgiya detskogo vozrasta [Reconstructive rhinosurgery in children]. Moscow: TriadaLTD, 2016. 110–116. (in Russian)
11. Yunusov A. S., Korsunskii A. A., Molodtsova E. V. Inorodnye tela polosti nosa u detei [Foreign objects of the nasal cavity in children]. *Rossiiskaya otorinolaringologiya;* 2016; 2 (81): 118–121 (in Russian).

Adnan Sultanovich Yunusov – MD, Professor, Deputy Director for Childhood of Clinical Research Centre of Otorhinolaryngology of the Federal Medico-Biological Agency of the Russian Federation. Russia, 123182, Moscow, 20/2, Volokolamsk Shosse str., tel.: +7(985) 784-10-38, e-mail: doctoradnan@mail.ru

Ekaterina Viktorovna Molodtsova – post-graduate student of the Department of Children's ENT-Pathology of Clinical Research Centre of Otorhinolaryngology of the Federal Medico-Biological Agency of the Russian Federation. Russia, 123182, Moscow, 20/2, Volokolamsk Shosse str., tel.: +7(906) 735-34-80, e-mail: molodtsova.89@mail.ru

Anatolii Aleksandrovich Korsunskii – MD, Professor, Chief Doctor of Children's Municipal Clinical Hospital No9 named after G. N. Speranskiy of the Department of Healthcare of Moscow. Russia, 123317, Moscow, 29, Shmidtovskii Proezd str., tel.: (499) 256-21-62; e-mail: dgkb9-f1@zdrav.mos.ru

Aleksei Yur'evich Ivoilov – MD, Head of the Department of Children's ENT-Pathology of Scientific and Research Institute of Clinical Otorhinolaryngology named after L. I. Sverzhevskiy of Department of Healthcare of Moscow. Russia, 117152, Moscow, 18A, bld. 2, Zagorodnoe Shosse str., tel.: +7-916-653-61-44; e-mail: 14lor@mail.ru

УДК 616.211-002+616.248-085 doi: 10.18692/1810-4800-2017-5-88-96

О МЕХАНИЗМАХ ВЗАИМОСВЯЗИ АЛЛЕРГИЧЕСКОГО РИНИТА И БРОНХИАЛЬНОЙ АСТМЫ И ОСОБЕННОСТИ ЛЕЧЕНИЯ (ОБЗОР ЛИТЕРАТУРЫ)

Гаджимирзаев Г. А., Гаджимирзаева Р. Г., Гамзатова Э. Г., Джамалудинов Ю. А., Джамалудинова П. Ю., Мусаева Х. М.

ФГБОУ ВО «Дагестанский государственный медицинский университет» Минздрава России, 367000, г. Махачкала, Дагестан, Россия
(Ректор – проф. С. Н. Маммаев)

ON THE MECHANISMS OF INTERRELATION BETWEEN ALLERGIC RHINITIS AND BRONCHIAL ASTHMA AND THE SPECIFIC FEATURES OF TREATMENT (LITERATURE REVIEW)

Gadzhimirzaev G. A., Gadzhimirzaeva R. G., Gamzatova E. G., Dzhamaludinov Yu. A., Dzhamaludinova P. Yu., Musaeva Kh. M.

Federal State Budgetary Educational Institution of Higher Education Dagestan State Medical University of the Ministry of Healthcare of the Russian Federation, Makhachkala, Dagestan, Russia

Рост числа сочетанных аллергических заболеваний верхних дыхательных путей, в частности аллергического ринита (АР) и бронхиальной астмы (БА), обосновывает углубленные исследования и разработку новых подходов к изучению патогенеза связи и взаимосвязи АР и БА, прогнозирования связи, ранней диагностики и целенаправленного лечения.

В представленном обзоре приводятся современные данные о механизмах взаимосвязи АР и БА, значении АР в манифестации БА, роли своевременной и патогенетически обоснованной терапии аллергоза верхних дыхательных путей в профилактике формирования аллергоза нижних дыхательных путей. Описаны основные патогенетические звенья, связи и взаимосвязи АР и БА.

Уделено значительное внимание особенностям лечения больных с одновременным наличием АР и БА, обосновано преимущество аллерген-специфической иммунотерапии (АСИТ) перед другими способами лечения аллергозов респираторной системы. В условиях купирования патологии верхних дыхательных путей оториноларингологом, а нижних – пульмонологом – подчеркнута необходимость участия в лечебно-диагностическом процессе на постоянной основе при указанной патологии пульмонолога, оториноларинголога и клинического аллерголога.

Ключевые слова: аллергический ринит, бронхиальная астма, взаимосвязь, особенности лечения.
Библиография: 49 источников.

The growing number of combined allergic diseases of the upper respiratory tract, in particular, allergic rhinitis (AR) and bronchial asthma (BA), substantiates the profound studies and the development of new approaches to the study of pathogenesis of the relation and interrelation between AR and BA, the relation prediction, early diagnosis and targeted treatment.

In the review, the authors present actual data on the mechanisms of interrelation between AR and BA, the significance of AR in the manifestation of BA, the role of timely and pathogenetically substantiated therapy of the upper respiratory tract allergosis. The article describes the main pathogenetic links, relation and interrelation between AR and BA.

Considerable attention has been paid to the specific features of treatment of the patients suffering AR and BA simultaneously, the advantage of allergen – specific immunotherapy (ASIT) over the other methods of respiratory system treatment has been substantiated. Under the conditions of arresting the upper respiratory tract pathology by an otorhinolaryngologist, and the lower respiratory tract pathology – by a pulmonologist, the article proves the necessity of continuous participation of a pulmonologist, otorhinolaryngologist and clinical allergologist in the treatment and diagnostics of this pathology.

Key words: allergic rhinitis, bronchial asthma, interrelation, specific features of treatment.
Bibliography: 49 sources.

Особенностью текущего столетия является увеличение числа пациентов, имеющих сочетанную патологию. В первую очередь это касается аллергического ринита (АР) и бронхиальной астмы (БА) [1]. Ассоциация АР и БА является фактором, утяжеляющим клиническое течение астмы [2, 3].

Исследователи приводят разные цифровые показатели эпидемиологии АР и БА как самостоятельных нозологических форм, так и их сочетаний. Распространенность БА, по данным нынешних авторов, колеблется от 5 до 10% в общей популяции, АР – от 12,7 до 24% [4, 5].

Многоцентровое одномоментное исследование 2311 больных в возрасте от 18 до 80 лет, проведенное в России с охватом 18 городов и с участием 100 врачей аллергологов-иммунологов, пульмонологов, терапевтов, оториноларингологов показало, что АР сочетался с БА у 88% больных [6]. При сочетании АР и БА наиболее часто выявлялась сенсибилизация к бытовым (72%), пыльцевым (55%) и эпидермальным (40%) аллергенам [7–9].

В исследовании, проведенном с использованием стандартизированного вопросника, было показано, что распространенность симптомов ринита при БА составляет 95% [10]. По мнению Л. М. Огородовой и Ф. И. Петровского [11], практически все больные БА имеют проявления аллергической патологии слизистой оболочки ВДП.

По данным Института иммунологии РАН у 87% больных БА отмечается сочетание с АР, у 64% пациентов АР предшествовал БА [12]. Аллергический ринит является дебютом БА у 90% больных, ухудшает ее течение, существенно увеличивая количество вызовов скорой медицинской помощи [13].

Приведенный исследовательский материал свидетельствует о довольно частом сочетании АР и БА во всех возрастных группах больных, что дало основание современным авторам сформулировать новую концепцию «единого заболевания объединенных дыхательных путей». Вместе с тем по проблеме «единой болезни» все еще много не изученного, неясного, противоречивого, требующего дальнейших углубленных исследований, в частности по механизмам связи и взаимосвязи АР и БА, особенностям лечения и профилактики единой болезни в условиях купирования патологических процессов верхнего отдела дыхательного тракта оториноларингологами, а болезней нижнего отдела – пульмонологами.

Для характеристики взаимоотношений между АР и БА отечественными и зарубежными учеными предложены следующие формулировки:

– АР и БА являются разными стадиями единого процесса [14];

– АР и БА представляют собой проявления глобального аллергического поражения респираторного тракта [11];

– АР и БА – единая болезнь, в основе которой лежит сенсибилизация ВДП и бронхов [15];

– АР и БА являются двумя симптомами аллергического заболевания дыхательной системы [16];

– АР и БА считаются проявлениями одного заболевания, которое дебютирует с поражения либо верхних, либо нижних дыхательных путей [17, 18].

В работе Б. М. Блохина [19] озвучено мнение, согласно которому АР и БА «часто сосуществуют, но не являются проявлениями одной болезни», однако автор не аргументирует свое утверждение.

В многочисленных исследованиях разнопланового характера, предпринятых в целях выяснения механизмов связи сочетанных аллергозов верхних и нижних дыхательных путей, констатируется морфофункциональная общность патологических процессов обоих отделов респираторной системы.

Согласно данным С. А. Польнера [20], А. Ю. Овчинникова, М. А. Панякиной [21] установлен ряд факторов, указывающих на взаимосвязь АР и БА:

– высокая частота встречаемости АР и БА у одних и тех же пациентов;

– понижение порога чувствительности к карбохолину (аналог ацетилхолина) к причинно-значимому аллергену при проведении провокационных ингаляционных тестов, что отмечается даже у больных АР, протекающим без приступов удушья;

– снижение показателей проходимости бронхов, наблюдаемое у больных АР в период обострения;

– повышение содержания аллерген-специфического IgE в назальном секрете у больных БА без клинических признаков АР;

– введение причинно-значимого аллергена или медиаторных веществ в полость носа вызывает нарушения бронхиальной проходимости у больных БА.

Патофизиологические исследования, выполненные у больных АР и БА, свидетельствуют, что слизистые оболочки носа и бронхов имеют единый профиль аллергенов (бытовые, пыльцевые, эпидермальные, пищевые и др.) и медиаторов воспаления (гистамин, лейкотриены, интерлейкины, хемокины и др.), в процессе регуляции воспаления и иммунного ответа вовлечены однотипные Т-клетки [14, 22]. Патоморфологические и морфогистохимические исследования показывают сходный клеточный состав воспалительного инфильтрата слизистой оболочки носа и бронхов [20, 23].

В патогенезе аллергозов респираторной системы и в механизмах взаимосвязи АР и БА зна-

чительную роль играет выраженность назальной и бронхиальной гиперреактивности.

Для выявления назальной и бронхиальной гиперреактивности применяют одни и те же тесты. Так, путем использования провокационного назального теста (ПНТ) с экспозицией соответствующих аллергенов или медиаторных веществ (метахолин, карбохолин, обзидан, аденозинмонофосфат) на слизистую оболочку носа получают не только назальную, но и бронхиальную гиперреактивность [20, 24].

W. Rudiger [25] сравнивал результаты внутриносовой и внутрибронхиальной провокации у лиц, сенсибилизированных к пыльце растений и клещам, и пришел к выводу о том, что внутриносовой тест может в значительной степени заменить внутрибронхиальный.

В целом ряде публикаций продемонстрировано, что бронхиальная провокация приводит к развитию воспаления в слизистой оболочке носа, а назальная провокация – к развитию воспаления слизистой оболочки бронхов [14, 26].

Результаты исследований, выполненные Ж. М. Терентьевой [27], дали основания автору заключить, что у более чем половины больных БА без клинико-анамнестических признаков ринита эндоскопически определяются признаки, характерные для АР (бледная окраска слизистой оболочки носа, отек носовых раковин, избыточное отделяемое в просвете носовых ходов). Цитоморфологическое исследование подтвердило риноскопическую картину аллергического воспаления слизистой оболочки носа у тех же больных. Эти данные, по мнению автора исследования, являются доказательной основой взаимосвязи аллергической патологии верхних и нижних дыхательных путей.

АР и БА характеризует системная эндотелиальная дисфункция, к проявлениям которой относится измененная реактивность сосудов слизистой оболочки, в том числе на уровне микроциркуляторного русла [27–29]. По мнению указанных и других авторов, микроциркуляция слизистой оболочки полости носа во многом отражает состояние микроциркуляции слизистой оболочки дыхательных путей в целом. Прямые методы исследования микроциркуляции слизистой оболочки бронхов у лиц, страдающих БА, не могут быть использованы, что и определяет необходимость поиска непрямых методов оценки микроциркуляторных нарушений в слизистой оболочке бронхов. Тесная морфофункцинальная взаимосвязь верхних и нижних дыхательных путей делает возможным исследование слизистой оболочки носа с последующей экстраполяцией полученных данных на нижние дыхательные пути.

Между БА и АР существуют и некоторые различия, в частности, для ринита характерен отечный компонент, а для астмы, кроме отека слизистой оболочки бронхов, характерен и спазм гладкой мускулатуры.

Описанные механизмы взаимосвязи аллергической патологии верхних и нижних дыхательных путей предполагают, что неконтролируемый АР может негативно влиять на клиническое течение и лечение БА при их сочетании. Так, продемонстрировано, что при астме с сочетанным АР пациенты используют значительно более высокие дозы ингаляционных кортикостероидов и чаще нуждаются в применении системных стероидов в сравнении с больными, не имеющими ринита [30]. Среди больных с сочетанной БА и АР значительно чаще констатируются лица с терапевтически резистентным течением астмы, чем в условиях изолированной астмы, ресурсы системы здравоохранения, расходуемые на ведение пациентов с сочетанным БА и АР, существенно выше, чем на ведение пациентов, страдающих только астмой [11, 31]. Это выражается в увеличении количества амбулаторных визитов, частоты госпитализаций и затрат на приобретение лекарств, и, наконец, у лиц с сочетанной болезнью отмечается достоверно более выраженное снижение качества жизни, чем у больных, страдающих только БА.

В середине XX века активно предпринимались попытки использовать первые антигистаминные препараты седативного действия при БА. Однако частые побочные эффекты антигистаминов 1-го поколения заставили врачей отказаться от их использования при астме.

В ринологической практике не стоял вопрос об отказе от антигистаминных препаратов 1-го поколения, поскольку, в отличие от больных БА, от их применения в ЛОР-практике нежелательные эффекты слабо выражены и легко купируются соответствующими медицинскими мероприятиями. Вот почему антигистамины 1-го поколения используются ЛОР-врачами по настоящее время.

С появлением неседативных антигистаминных лекарственных средств нового поколения БА перестали рассматривать как противопоказание к их назначению и было рекомендовано лечить такими лекарственными средствами БА, ассоциированную с АР [14, 32].

Применение антигистаминного препарата 2-го поколения дезлоратадина (эриус) при сочетанном АР и БА сопровождается не только положительной динамикой симптомов АР, но и уменьшением в 2 раза частоты проявлений БА, а также снижением потребности в агонистах бета-2 адренорецепторов (вентолин, фенотирол, фарматерол, индикатерол, сальместерол и др.) в 1,8 раза [14, 33].

Отдельные авторы рекомендуют комбинацию дезлоратадина с антагонистами лейкотриеновых

рецепторов (монтелукаст) и интраназальных кортикостероидов [34, 35].

В качестве базисных противовоспалительных препаратов для лечения БА и АР используются кромоны. Однако в последние 10–15 лет их применение стало более ограниченным вследствие нарастающей популярности ингаляционных топических кортикостероидов.

На основании сравнительного анализа клинических данных, результатов изучения биохимических соединений липидного обмена и системы оксиданты–антиоксиданты в носовом секрете в обследованных группах до и после лечения, Г. А. Гаджимирзаев и соавт. [36] пришли к выводу о преимуществах одновременного назначения больным с комбинированным аллергозом респираторной системы препарата антигистаминного действия 2-го поколения кестина (эбастин) и антиоксидантного действия (5%-ного раствора мексидола).

Исходя из соображений о значительной роли гиперреактивности слизистой оболочки носа и бронхов в клинической картине сочетанной болезни АР и БА С. А. Польнер [20] в качестве патогенетически обоснованной терапии рекомендует методы, уменьшающие гиперреактивность респираторного тракта. Одним из таких высокоэффективных способов, по мнению автора, является нормабарическая гипокситерапия (НБГТ). Метод НБГТ – способ создания гипоксии в организме человека посредством вдыхания газовых смесей с пониженным содержанием кислорода. По мнению С. А. Польнера, НБГТ повышает противовоспалительный потенциал, улучшает кислотно-щелочное состояние, нормализует АД, сон, эмоционально-психический статус, повышает работоспособность и устойчивость к кислородной недостаточности.

У больных АР и БА выявлена клиническая эффективность применения энтеросорбции, лазеротерапии через нос с использованием излучения инфракрасного диапазона (Георгиади Г. А. и соавт., 2003) [37].

В работе М. Р. Богомильского и С. А. Бакуменко [38] обращено внимание на то обстоятельство, что, поскольку обострение БА у 80% детей сочетается с ОРВИ, профилактика обострений БА направлена на предотвращение вирусной инфекции, выполнением стимуляции иммунитета слизистых оболочек ВДП путем внутрипазушного введения иммунотропного препарата из группы цитокинов – «суперлимфы».

В свете рассматриваемой стратегии лечения комбинированного аллергоза респираторной системы аллерген-специфическая иммунотерапия (АСИТ) приобретает особое значение, ибо ее безопасность подтверждена с позиций доказательной медицины [20, 23].

Официальный документ ВОЗ (WHO Position paper in Allergen Jmmunotherapy Therapeutic vaccines for allergik diseases, 1997) указывает, что АСИТ является единственным методом, который может принципиально изменить состояние чувствительности больного к аллергенам, действуя практически на все фазы аллергической реакции.

Преимуществом АСИТ является системное действие независимо от локализации воспаления в респираторном тракте [32, 33].

Существование взаимосвязи АР и БА является важнейшим обоснованием своевременного проведения АСИТ при АР, поскольку формирование БА у больных АР существенно снижается при многолетних проведениях АСИТ [20].

Эффективность лечения сочетанной болезни респираторной системы методом АСИТ доказана во многих адекватно спланированных клинических исследованиях. При отсутствии противопоказаний, по мнению названных и других авторов, назначение АСИТ должно рассматриваться при первых проявлениях АР, когда существует потенциальная возможность повлиять на сочетанное течение аллергического воспаления дыхательных путей.

Целый ряд исследований посвящены совместному применению АСИТ и фармакотерапии в лечении АР и БА. При этом подчеркивается, что взаимоотношения этих двух методов терапии не являются альтернативными, а взаимодополняющими друг друга [3, 32, 41, 42].

Сочетание АСИТ с топическими ингаляционными кортикостероидами, антигистаминами 2-го поколения, по мнению Л. И. Аллахвердиевой [33], является более эффективным методом лечения по сравнению с фармакотерапией.

В оториноларингологической клинике Крымского медицинского института лечение больных с сочетанной аллергопатологией верхних и нижних дыхательных путей проводится поэтапно [3, 32]. На 1-м этапе лечение назначается согласно общепринятым принципам фармакотерапии БА в целях достижения клинико-функциональной ремиссии астмы. На 2-м этапе – АСИТ. При этом ингаляционные кортикостероиды постепенно отменяются, а бета-2-агонисты применяются по требованию. Этап заканчивается выходом на поддерживающую дозу АСИТ (3–5 лет). На 3-м этапе фармакотерапия может назначаться исключительно эпизодически, при непредвиденной утрате контроля за течением БА (например, инфекция).

Аллергический ринит и бронхиальная астма часто сочетаются с различной патологией со стороны полости носа и околоносовых пазух, требующей хирургического лечения (деформация носовой перегородки, хронический гипертрофический ринит, полипозный риносинусит и др.).

Взгляды исследователей по вопросу хирургического лечения заболеваний ВДП у больных ре-

спираторной аллергией менялись по мере углубления представлений о сущности аллергических болезней и роли физиологического типа носового дыхания в реабилитационной программе комплексного лечения больных АР и БА. Отношение врачей к хирургическому методу лечения заболеваний ВДП при респираторной аллергии в 50–60-е годы прошлого столетия выразилось в известном в те годы изречении: «Аллергия и скальпель – несовместимы». С начала же 80-х годов сформировалось мнение, согласно которому больным с аллергозами респираторной системы и наличием обструктивного синдрома полости носа показано щадящее хирургическое вмешательство с использованием современной видеоэндоскопической технологии.

Оценивая исследования ученых и практических врачей по вопросу ведения больных ринохирургической патологией при АР и БА, следует, прежде всего, подчеркнуть необходимость тщательного обследования пациентов в дооперационном периоде для исключения нежелательных последствий со стороны бронхов (бронхоспазм). Предоперационная подготовка для подобной категории больных должна быть тщательно выверенной, с включением, прежде всего, кортикостероидных (системных и топических) и антигистаминных препаратов, эндоназального эндоскопического щадящего хирургического вмешательства с выбором адекватного обезболивания, щадящих приемов тампонады носа [тампоны с гелевым чехлом, эпистоп-3 (ЯМИК), палец медицинской перчатки с поролоновой вкладкой], а также патогенетически обоснованного местного лечения хирургической раны полости носа и ОНП, направленного на коррекцию кровообращения и мукоцилиарного клиренса [43–47]. Подобная схема лечения помогает повысить эффективность комплексного лечения, избежать осложнений со стороны бронхолегочного аппарата, увеличить продолжительность безрецидивного периода сочетанной болезни респираторной системы аллергического генеза.

Обязательным условием успешного лечения сочетанной болезни АР и БА является элиминационнная терапия. Элиминация аллергенов возможна не всегда. Однако даже уменьшение контакта с причинно-значимым фактором может значительно облегчить состояние больного. Как правило, симптомы атопии уменьшаются или исчезают при временной смене региона проживания или после принятия мер по снижению «аллергенности» обстановки жилого помещения (влажная уборка, замена перьевой подушки подушкой с иным наполнителем и т. д.). Следует соблюдать, помимо режима гипоаллергенной диеты (исключение активных гистаминолибераторов, острых, жирных блюд), элиминационную диету, исключив из рациона пищевые продукты, обладающие перекрестными свойствами с причинно-значимыми аэроаллергенами, способствующими усилению выраженности симптомов АР и БА [48, 49].

Исходя из общепризнанной концепции анатомо-физиологического и клинического единства респираторной системы, объединенными усилиями пульмонологов, оториноларингологов, клинических аллергологов и иммунологов предстоит в будущем выработать единую классификацию единой болезни аллергического генеза.

ЛИТЕРАТУРА

1. Козлова О. С., Жестков А. В., Кулагина В. В. Бронхиальная астма в сочетании с аллергическим ринитом. Клинико-функциональные и иммунологические особенности // Пульмонология. 2011. № 1. С. 70–73.
2. Емельянов А. В., Горячкина Л. А., Астафьева Н. Г., Ильина С. Т. Аллергический ринит и бронхиальная астма в реальной клинической практике. Результаты Российского многоценрового исследования // Рос. аллергологический журнал. 2012. № 1. С. 29–33.
3. Завалий М. А., Крылова Г. А., Балабанцев А. Г. Диагностика и лечение сочетанной аллергической патологии верхних и нижних дыхательных путей. Актуальные вопросы патологии ЛОР-органов и ассоциированных с ними болезней // Материалы Республиканской научно-практической конференции. Махачкала, 2016. С. 135–143.
4. Хаитов Р. М., Игнатьева Г. А., Сидорович Н. Г. Иммунология. М.: Медрес-информ, 2002. 248 с.
5. Price D., Zhang Q., Rocevar V. S., Lemol E., Siciliani E. Effect of a concomitant diagnosis of allergic rhinitis on asthma. Related health care use be adalts // Clin. Exp. Allergy. 2005. Vol. 35, N 3. P. 282–287.
6. Емельянов А. В., Дренделева Т. Е. Взаимосвязь аллергического ринита и бронхиальной астмы // Вестн. оториноларингологии. 2002. № 1. С. 59–62.
7. Блоцкий А. А., Волков Н. В. Аллергический ринит и спектр сенсибилизации к аллергенам на территории Амурской области // Вестн. оториноларингологии. 2009. № 5. Приложение. С. 150–151.
8. Гогунская И. В., Забродская Л. В., Наумова О. А. Результаты аллергических проб со специфическими аллергенами у пациентов с аллергическим ринитом и бронхиальной астмой // Рос. ринология. 2011. № 2. С. 29–30.
9. Maslovara S., Raanas D., Puksec M. United of forte of pediatricians and ent specialists in treating children in general hospital Vucovar // Вестн. оториноларингологии. 2006. № 4. С. 66 (реферат).
10. Kansole T., Horowitz E., Diemir F. Rhinitis in ubiquitons in allergic asthmatics // Jurn. Allergy Clin. Immunol. 1997. Vol. 99. P. 138–143.

11. Огородова Л. М., Петровский Ф. И. Аллергический ринит и сопутствующая бронхиальная астма // Пульмонология. 2006. № 2. С. 100–106.
12. Ильина М. И. Эпидемиология аллергического ринита // Рос. ринология. 1999. № 1. С. 23–25.
13. Lasmar L. M., Camargos P. A., Ordones A. B. Prevalence of allergic rhinitis and its impact on the use of emergency care services in a group of children and adolescents with moderate to servere persistent asthma // Pediat (Rio/J). 2007. Vol. 83. P. 555–561.
14. Астафьева Н. Г. Аллергический ринит и его влияние на астму: роль антигистаминов в лечении и профилактике // Рос. аллергологический журн. 2008. № 1. С. 37–48.
15. Fujiwara T. Influence of impairment of nasal breathing on pulmonary function // Pract. otol. Kyoto. 1984. Vol. 77, N 11. P. 2367–2383.
16. Gniazdowski R. Perenial Atopic Rhinitis as an Early stage of Bronchial Asthma // Acta Otolaring. (Stokh.). 1979. Vol. 88, N 3. P. 257–267.
17. Hayden M. L. Allergic rhinitis: Diagnosts, treatment and its effect an asthma // Asthma and Allergy. 2010. Vol. 67. P. 261–267.
18. Hens J., Bullens D.M. Sinonasal pathology in nonallergy asthma and COPD: “united airway discasse” beyond the scope of allergy // Allergy. 2008. Vol. 63. P. 261–269.
19. Блохин Б. М. Ринит, синусит и бронхиальная астма // Рос. ринология. 1999. № 1. С. 33–34.
20. Польнер С. А. Феномен назальной и бронхиальной гиперреактивности при аллергических заболеваниях дыхательного тракта // Рос. аллергологический журн. 2008. № 2. С. 9–16.
21. Овчинников А. Ю., Понякина М. А. Современные антигистаминные препараты: на чем остановить выбор. Дыхание // Пульмонология и оториноларингология. 2012. № 2.
22. Аллергический ринит и его влияние на бронхиальную астму (ARIA 2001) // Аллергология. 2001. Приложение 3. С. 43–56.
23. Canonica G. W., Bousquet J., Mildt J. A surrey of the burden of allergic rhinitis in Evrope // Allergy. 2007. Vol. 62, suppl. 85. P. 17–25.
24. Venkayya R., Lam M., Willcom M., Barchern C. The TH2 lymfocite products П-4 and il-13 radidly induce airway cells // Am. Jurn. Respir. Cel. Mol. Biol. 2002. Vol. 26. P. 202–208.
25. Rudiger W. Obere and untere Atemwege cine Funkionseinneit bei provocations testen // Allergologie. 1983. N 9. P. 334–338.
26. Cruz. A. A., Popov T., Powankar R., Damell M., Devies R., Paradis L. ARIA Initiative Scientific Committiec Common characteristies of upper and lower airways in rhinitis and asthma: ARIA undade in collaboration with GA (2) LEN // Allergy. 2007. N 2. P. 1–41.
27. Терентьева Ж. Н. Морфофункциональные особенности слизистой оболочки носа у детей, больных бронхиальной астмой // Рос. оториноларингология. 2004. № 1. С. 97–100.
28. Меншутина М. А., Васина Е. Ю., Рябова М. А. О доплерографическом исследовании слизистой оболочки полости носа // Рос. оториноларингология. 2004. № 5. С. 112–115.
29. Меншутина М. А. Оценка эффективности эндотелия у больных бронхиальной астмой с сопутствующим аллергическим ринитом // Рос. оториноларингология. 2004. № 5. С. 107–111.
30. Halpern M., Richner R., Togias A., Fokkens W., Hens A. Allergic rhinitis may inerase asthma costs // Am. Jurn. Respir. Clin. Care Med. 1996. Vol. 153. P. 860–864.
31. Чучалин А. Г., Огородова Л. М., Петровский Ф. И. Мониторирование и лечение тяжелой бронхиальной астмы у взрослых: результаты национального многоцентрового исследования «Набат» // Тер. архив. 2005. № 3. С. 12–20.
32. Белоглазов В. А., Балабанцев А. З., Завалий М. А. Диагностика и лечение сочетанной аллергической патологии верхних дыхательных путей // Рос. ринология. 2004. № 1. С. 44–47.
33. Белякова Р. А., Мортенко Е. Г. Аллергический ринит у лиц пожилого возраста: возможности лечения // Материалы VI Петербургского международного форума оториноларингологов России 25–27 апреля 2017 г. СПб., 2017. С. 189–190.
34. Adams R. J., Fuhebrigge A. J., Finkelstein J. A. Intranasal steroids and the risk of emergency department visits for asthma // Jurn. Allergy Clin. Immunol. 2002. Vol. 109. P. 636–642.
35. Corren J., Harries A., Aronson D., Menordo L. Efficacy and safety of loratadine plus pseudocphearine in patients with seasonal allergic rhinitis and mild asthma // Jurn. Allergy Clin. Immunol. 1997. Vol. 100. P. 781–788.
36. Гаджимирзаев Г. А., Михраилова З. Т., Ахмедов И. Г. Роль нарушений липидного обмена в патогенезе аллергического ринита // Вестн. оториноларингологии. 2011. № 5. С. 15–18.
37. Георгади Г. А., Гаппоева Э. Г., Балиева Л. З. Патогенетические механизмы и подходы к иммунокоррекции аллергического ринита // Материалы XVII съезда оториноларингологов России. СПб., 2006. С. 263–264.
38. Богомильский М. Р., Бакуменко С. А. Роль патологии лимфоглоточного кольца в течении бронхиальной астмы // Рос. ринология. 2005. № 2. С. 174–176.
39. Bousquet J., Khaltaev N., Cruz A. Allergic rhinitis and its impact on Asthma: ARIA workshop report // Allergy Clin. Immunol. 2001. Vol. 108. P. 147–234.
40. Des-Roches A., Paradis L., Menordo J. L., Hayden L. M., Bullens D. A. Immunotherapy with standardized Dermato phagoides pteronyssinus extract // Jurn. Allergy Clin. Immunol. 1997. Vol. 99. P. 450–453.
41. Аллергический ринит и его влияние на астму (ARIA 2008) // Рос. аллергологический журн. 2009. № 4–5.
42. Гаджимирзаев Г. А., Гамзатова А. А., Гаджимирзаева Р. Г. Лечение и профилактика аллергического ринита. Махачкала: Юпитер, 2004. 230 с.

43. Гаджимирзаев Г. А., Гамзатова А. А., Гаджимирзаева Р. Г. Аллергические риниты у детей и взрослых. Махачкала: Юпитер, 2002. 360 с.
44. Колбанова И. Г., Овчинников А. Ю., Овчаренко С. И. Современный комплексный подход к лечению больных с бронхиальной астмой и полипозным риносинуситом // Рос. оториноларингология. 2016. № 5. С. 38–40.
45. Лопатин А. С. Медикаментозное и хирургическое лечение полипозного риносинусита, ассоциированного с бронхиальной астмой // Рос. ринология. 1999. № 1. С. 65–68.
46. Пискунов Г. З. Выбор оптимального метода хирургического вмешательства при аллергическом рините. Предоперационная подготовка больных и ведение послеоперационного периода // Рос. ринология. 1999. № 1. С. 61–64.
47. Пискунов Г. З. Полипоз носа, околоносовых пазух и его лечение // Рос. ринология. 2003. № 2. С. 10–13.
48. Соболев А. В., Федоскова Т. Г. Применение деконгестантов в лечении больных аллергическим ринитом // Рос. аллергологический журн. 2012. № 2. С. 55–60.
49. Гаджимирзаев Г. А. Аллергический ринит и бронхиальная астма. Клинико-патогенетическая взаимосвязь. Махачкала, 2015. 382 с.

Гаджимирзаев Гаджимурад Абдусамадович – докт. мед. наук, профессор, зав. каф. оториноларингологии с усовершенствованием врачей Дагестанского ГМУ. Россия, 367012, г. Махачкала, пл. Ленина, д. 1; тел. 8- 989- 883- 89-09, e-mail: raislor@mail.ru

Гаджимирзаева Раисат Гаджимурадовна – канд. мед. наук, доцент каф. оториноларингологии с усовершенствованием врачей ДГМУ. Россия, 367012, г. Махачкала, пл. Ленина, д. 1; тел. 8- 928- 675- 88- 17, e-mail: raislor@mail.ru

Гамзатова Эльмира Геннадиевна – канд. мед. наук, ассистент каф. оториноларингологии с усовершенствованием врачей ДГМУ. Россия, 367012, г. Махачкала, пл. Ленина, д. 1; тел: 8-928-508-71-77, e-mail: elmira1002005@yandex.ru

Джамалудинов Юнускади Асхабалиевич – докт. мед. наук, профессор каф. оториноларингологии с усовершенствованием врачей ДГМУ. Россия, 367012, г. Махачкала, пл. Ленина. д. 1; тел. 8-928-230-50-71, e-mail: unys@yandex.ru

Джамалудинова Патимат Юнускадиевна – канд. мед. наук, ассистент. каф. оториноларингологии с усовершенствованием врачей ДГМУ. Россия, 367012, г. Махачкала, пл. Ленина, д. 1; тел. 8-928-830-54-29, e-mail: unys@yandex.ru

Мусаева Хадижат Мурадовна – клин. ординатор каф. оториноларингологии с усовершенствованием врачей ДГМУ. Россия. 367012, г. Махачкала, пл. Ленина, д. 1; тел. 8-928-800-92-87, e-mail: khadizhatik.mur@gmail.com

REFERENCES

1. Kozlova O. S., Zhestkov A. V., Kulagina V. V. Bronkhial'naya astma v sochetanii s allergicheskim rinitom. Kliniko-funktsional'nye i immunologicheskie osobennosti [Bronchial asthma in combination with allergic rhinitis. Clinico-functional and immunological features]. *Pul'monologiya*; 2011; 1: 70–73 (in Russian).
2. Emel'yanov A. V., Goryachkina L. A., Astaf'eva N. G., Il'ina S. T. Allergicheskii rinit i bronkhial'naya astma v real'noi klinicheskoi praktike. Rezul'taty Rossiiskogo mnogotsenrovogo issledovaniya [Allergic rhinitis and bronchial asthma in real clinical practice. The results of Russian multi-center study]. *Rossiiskii allergologicheskii zhurnal*; 2012; 1: 29–33 (in Russian).
3. Zavalii M. A., Krylova G. A., Balabantsev A. G. Diagnostika i lechenie sochetannoi allergicheskoi patologii verkhnikh i nizhnikh dykhatel'nykh putei. Aktual'nye voprosy patologii LOR-organov i assotsiirovannykh s nimi boleznei. Materialy Respublikanskoi nauchno-prakticheskoi konferentsii [. Diagnostics and treatment of the combined allergic pathology of the upper and lower respiratory tracts. The relevant problems of ENT-organs pathology and the associated diseases. The materials of the Republic Scientific and Practical Conference]. Makhachkala; 2016: 135–143 (in Russian).
4. Khaitov R. M., Ignat'eva G. A., Sidorovich N. G. Immunologiya [Immunology]. M.: Medres-inform; 2002. 248 (in Russian).
5. Price D., Zhang Q., Rocevar V. S., Lemol E., Siciliani E. Effect of a concomitant diagnosis of allergic rhinitis on asthma. Related health care use be adalts. *Clin. Exp. Allergy*; 2005; 35; 3: 282–287.
6. Emel'yanov A. V., Drendeleva T. E. Vzaimosvyaz' allergicheskogo rinita i bronkhial'noi astmy [The interrelation between allergic rhinitis and bronchial asthma]. *Vestnik otorinolaringologii*; 2002; 1: 59–62 (in Russian).
7. Blotskii A. A., Volkov N. V. Allergicheskii rinit i spektr sensibilizatsii k allergenam na territorii Amurskoi oblasti [Allergic rhinitis and the spectrum of sensibilization to allergens on the territory of Amur region]. *Vestnik otorinolaringologii*; 2009; 5. Prilozhenie: 150–151 (in Russian).
8. Gogunskaya I. V., Zabrodskaya L. V., Naumova O. A. Rezul'taty allergicheskikh prob so spetsificheskimi allergenami u patsientov s allergicheskim rinitom i bronkhial'noi astmoi [The results of sensitization test with specific allergens in patients with allergic rhinitis and bronchial asthma]. *Rossiiskaya rinologiya*; 2011; 2: 29–30 (in Russian).
9. Maslovara S., Raanas D., Puksec M. United of forte of pediatricians and ent specialists in treating children in general hospital Vucovar [United of forte of pediatricians and ent specialists in treating children in general hospital Vucovar]. *Vestnik otorinolaringologii*; 2006; 4: 66. (реферат).
10. Kansole T., Horowitz E., Diemir F. Rhinitis in ubiquitons in allergic asthmatics. *J. Allergy Clin. Immunol*. 1997; 99: 138–143.
11. Ogorodova L. M., Petrovskii F. I. Allergicheskii rinit i soputstvuyushchaya bronkhial'naya astma [Allergic rhinitis and the associated bronchial asthma]. *Pul'monologiya*; 2006; 2: 100–106 (in Russian).
12. Il'ina M. I. Epidemiologiya allergicheskogo rinita [Epidemiology of allergic rhinitis]. *Rossiiskaya rinologiya*; 1999; 1: 23–25 (in Russian).
13. Lasmar L. M., Camargos P. A., Ordones A. B. Prevalence of allergic rhinitis and its impact on the use of emergency care services in a group of children and adolescents with moderate to servere persistent asthma. *Pediat (Rio/J)*; 2007; 83: 555–561.
14. Astaf'eva N. G. Allergicheskii rinit i ego vliyanie na astmu: rol' antigistaminov v lechenii i profilaktiki [Allergic rhinitis and its impact on asthma: the role of antihistamines in treatment and prevention]. *Rossiiskii allergologicheskii zhurnal*; 2008; 1: 37–48 (in Russian).

15. Fujiwara T. Influence of impairment of nasal breathing on pulmonary function. *Pract. otol. Kyoto*; 1984; 77; 11: 2367–2383.
16. Gniazdowski R. Perenial Atopic Rhinitis as an Early stage of Bronchial Asthma. *Acta Otolaring. (Stokh.)*; 1979; 88; 3: 257–267.
17. Hayden M. L. Allergic rhinitis: Diagnosts, treatment and its effect an asthma. *Asthma and Allergy*; 2010; 67: 261–267.
18. Hens J., Bullens D.M. Sinonasal pathology in nonallergy asthma and COPD: "united airway discasse" beyond the scope of allergy. *Allergy*; 2008; 63: 261–269.
19. Blokhin B. M. Rinit, sinusit i bronkhial'naya astma [Rhinitis, sinusitis and bronchial asthma]. *Rossiiskaya rinologiya*; 1999; 1: 33–34 (in Russian).
20. Pol'ner S. A. Fenomen nazal'noi i bronkhial'noi giperreaktivnosti pri allergicheskikh zabolevaniyakh dykhatel'nogo trakta [The phenomenon of nasal and bronchial hyperactivity in allergic diseases of respiratory tract]. *Rossiiskii allergologicheskii zhurnal*; 2008; 2: 9–16 (in Russian).
21. Ovchinnikov A. Yu., Ponyakina M. A. Sovremennye antigistaminnye preparaty: na chem ostanovit' vybor. Dykhanie [The up-to-date antihistamine preparations: what to choose. Respiration]. *Pul'monologiya i otorinolaringologiya*; 2012; 2 (in Russian).
22. Allergicheskii rinit i ego vliyanie na bronkhial'nuyu astmu (ARIA 2001) [Allergic rhinitis and its impact on bronchial asthma (ARIA 2001)]. *Allergologiya*; 2001. Prilozhenie 3: 43–56 (in Russian).
23. Canonica G. W., Bousquet J., Mildt J. A surrey of the burden of allergic rhinitis in Evrope. *Allergy*; 2007; 62: Suppl. 85. P. 17–25.
24. Venkayya R., Lam M., Willcom M., Barchern C. The TH2 lymfocite products П-4 and il-13 radidly induce airway cells. *Am. J. Respir. Cel. Mol. Biol.*; 2002; 26: 202–208.
25. Rudiger W. Obere and untere Atemwege cine Funkionseinneit bei provocations testen. *Allergologie*; 1983; 9: 334–338.
26. Cruz. A. A., Popov T., Powankar R., Damell M., Devies R., Paradis L. ARIA Initiative Scientific Committiec Common characteristies of upper and lower airways in rhinitis and asthma: ARIA undade in collaboration with GA (2) LEN. *Allergy*; 2007; 2: 1–41.
27. Terent'eva Zh. N. Morfofunktsional'nye osobennosti slizistoi obolochki nosa u detei, bol'nykh bronkhial'noi astmoi [Morphofunctional peculiarities of nasal mucosa in children with bronchial asthma]. *Rossiiskaya otorinolaringologiya*; 2004; 1: 97–100 (in Russian).
28. Menshutina M. A., Vasina E. Yu., Ryabova M. A. O doplerograficheskom issledovanii slizistoi obolochki polosti nosa [On Doppler imaging of nasal mucosa]. *Rossiiskaya otorinolaringologiya*; 2004; 5: 112–115 (in Russian).
29. Menshutina M. A. Otsenka effektivnosti endoteliya u bol'nykh bronkhial'noi astmoi s soputstvuyushchim allergicheskim rinitom [Assessment of endothelium efficacy in the patients with bronchial asthma with concurrent allergic rhinitis]. *Rossiiskaya otorinolaringologiya*; 2004; 5: 107–111 (in Russian).
30. Halpern M., Richner R., Togias A., Fokkens W., Hens A. Allergic rhinitis may inerase asthma costs. *Am. J. Respir. Clin. Care Med.*; 1996; 153: 860–864.
31. Chuchalin A. G., Ogorodova L. M., Petrovskii F. I. Monitorirovanie i lechenie tyazheloi bronkhial'noi astmy u vzroslykh: rezul'taty natsional'nogo mnogotsentrovogo issledovaniya «Nabat» [Monitoring and treatment of severe bronchial asthma in adults: the results of national multi-centre study "Nabat"]. *Terapevticheskii arkhiv*; 2005; 3: 12–20 (in Russian).
32. Beloglazov V. A., Balabantsev A. Z., Zavalii M. A. Diagnostika i lechenie sochetannoi allergicheskoi patologii verkhnikh dykhatel'nykh putei [Diagnostics and treatment of combined allergic pathology of the upper respiratory tract]. *Rossiiskaya rinologiya*; 2004; 1: 44–47 (in Russian).
33. Belyakova R. A., Mortenko E. G. Allergicheskii rinit u lits pozhilogo vozrasta: vozmozhnosti lecheniya. Materialy VI Peterburgskogo mezhdunarodnogo foruma otorinolaringologov Rossii 25–27 aprelya 2017 [Allergic rhinitis in elderly people: the treatment possibilities. The materials of the 6th Petersburg International Forum of Otorhinolaryngologists of Russia of April, 25-27, 2017]. SPb. 2017. 189–190 (in Russian).
34. Adams R. J., Fuhebrigge A. J., Finkelstein J. A. Intranasal steroids and the risk of emergency department visits for asthma. *Jurn. Allergy Clin. Immunol.*; 2002; 109: 636–642.
35. Corren J., Harries A., Aronson D., Menordo L. Efficacy and safety of loratadine plus pseudocphearine in patients with seasonal allergic rhinitis and mild asthma. *J. Allergy Clin. Immunol.*; 1997; 100: 781–788.
36. Gadzhimirzaev G. A., Mikhrailova Z. T., Akhmedov I. G. Rol' narushenii lipidnogo obmena v patogeneze allergicheskogo rinita [The role of lipid disorder in allergic rhinitis pathgenesis]. *Vestnik otorinolaringologii*; 2011; 5: 15–18 (in Russian).
37. Georgadi G. A., Gappoeva E. G., Balieva L. Z. Patogeneticheskie mekhanizmy i podkhody k immunokorrektsii allergicheskogo rinita. Materialy XVII s"ezda otorinolaringologov Rossii [Pathogenetic mechanisms and approaches to immune correction of allergic rhinitis. The materials of the 17th Conghress of Otorhinolaryngologists of Russia]. SPb., 2006. 263–264 (in Russian).
38. Bogomil'skii M. R., Bakumenko S. A. Rol' patologii limfoglotochnogo kol'tsa v techenii bronkhial'noi astmy [The role of pharyngeal lymphoid ring pathology in the treatment of bronchial asthma]. *Rossiiskaya rinologiya*; 2005; 2: 174–176 (in Russian).
39. Bousquet J., Khaltaev N., Cruz A. Allergic rhinitis and its impact on Asthma: ARIA workshop report. *Allergy Clin. Immunol.*; 2001; 108: 147–234.
40. Des-Roches A., Paradis L., Menordo J. L., Hayden L. M., Bullens D. A. Immunotherapy with standardized Dermato phagoides pteronyssinus extract. *Jurn. Allergy Clin. Immunol.*; 1997; 99: 450–453.
41. Allergicheskii rinit i ego vliyanie na astmu (ARIA 2008) [Allergic rhinitis and its impact on bronchial asthma (ARIA 2008)]. *Rossiiskii allergologicheskii zhurnal*; 2009; 4–5 (in Russian).
42. Gadzhimirzaev G. A., Gamzatova A. A., Gadzhimirzaeva R. G. Lechenie i profilaktika allergicheskogo rinita [Treatment and prevention of allergic rhinitis]. Makhachkala: Yupiter, 2004. 230 (in Russian).
43. Gadzhimirzaev G. A., Gamzatova A. A., Gadzhimirzaeva R. G. Allergicheskie rinity u detei i vzroslykh [Allergic rhinitises in children and adults]. Makhachkala: Yupiter, 2002. 360 (in Russian).
44. Kolbanova I. G., Ovchinnikov A. Yu., Ovcharenko S. I. Sovremennyi kompleksnyi podkhod k lecheniyu bol'nykh s bronkhial'noi astmoi i polipoznym rinosinusitom [The present-day complex approach to the treatment of patients with bronchial asthma and polypous rhinitis]. *Rossiiskaya otorinolaringologiya*; 2016; 5: 38–40 (in Russian).
45. Lopatin A.S. Medikamentoznoe i khirurgicheskoe lechenie polipoznogo rinosinusita, assotsiirovannogo s bronkhial'noi astmoi [Drug and sergical therapy of polypous rhinosinusitis associated with bronchial asthma].*Rossiiskaya rinologiya*; 1999; 1: 65–68 (in Russian).
46. Piskunov G. Z. Vybor optimal'nogo metoda khirurgicheskogo vmeshatel'stva pri allergicheskom rinite. Predoperatsionnaya podgotovka bol'nykh i vedenie posleoperatsionnogo perioda [The choice of the optimal method of surgical interference in allergic rhinitis. Pre-surgical preparation of patients and post-operative management]. *Rossiiskaya rinologiya*; 1999; 1: 61–64 (in Russian).
47. Piskunov G. Z. Polipoz nosa, okolonosovykh pazukh i ego lechenie [Polyposis of nose, paranasal sinuses and its treatment]. *Rossiiskaya rinologiya*; 2003; 2: 10–13 (in Russian).

48. Sobolev A. V., Fedoskova T. G. Primenenie dekongestantov v lechenii bol'nykh allergicheskim rinitom [Decongestants in the treatment of patients with allergic rhinitis]. *Rossiiskii allergologicheskii zhurnal*; 2012; 2: 55–60 (in Russian).
49. Gadzhimirzaev G. A. Allergicheskii rinit i bronkhial'naya astma. Kliniko-patogeneticheskaya vzaimosvyaz' [Allergic rhinitis and bronchial asthma. Clinical and pathogenetis interrelation]. Makhachkala, 2015. 382 (in Russian).

Gadzhimurad Abdusamadovich Gadzhimirzaev – MD, Professor, Head of the Chair of Otorhinolaryngology with the Advanced Training of Doctors of Dagestan State Medical University. Russia, 367000, Makhachkala, 1, Lenin square, tel.: 8 989 883 8909, e-mail.ru: raislor@mail.ru

Raisat Gadzhimuradovna Gadzhimirzaeva – MD Candidate, associate professor of the Chair of Otorhinolaryngology with the Advanced Training of Doctors of Dagestan State Medical University. Russia, 367000, Makhachkala, 1, Lenin square, tel.: 8 928 675 88 17, e-mail.ru: raislor@mail.ru

El'mira Gennadievna Gamzatova – MD Candidate, teaching assistant of the Chair of Otorhinolaryngology with the Advanced Training of Doctors of Dagestan State Medical University. Russia, 367000, Makhachkala, 1, Lenin square, tel.: 8-928 508 71 77, e-mail.ru: elmira1002005@yandex.ru

Yunuskadi Askhabalievich Dzhamaludinov – MD, Professor of the Chair of Otorhinolaryngology with the Advanced Training of Doctors of Dagestan State Medical University. Russia, 367000, Makhachkala, 1, Lenin square, tel.: 8 928 230 50 71, e-mail.ru: unys@yandex.ru

Patimat Yunuskadievna Dzhamaludinova – MD Candidate, teaching assistant of the Chair of Otorhinolaryngology with the Advanced Training of Doctors of Dagestan State Medical University. Russia, 367000, Makhachkala, 1, Lenin square, tel.: 8 928 830 54 29, e-mail: unys@yandex.ru

Khadizhat Muradovna Musaeva – Resident Medical Practitioner of the Chair of Otorhinolaryngology with the Advanced Training of Doctors of Dagestan State Medical University. Russia, 367000, Makhachkala, 1, Lenin square, tel.: 8 928 800 92 87, e-mail.ru: khadizhatik.mur@gmail.com

УДК 616.211-089.168.1-085.837 doi: 10.18692/1810-4800-2017-5-97-107

ОБОСНОВАНИЕ ПРИМЕНЕНИЯ НИЗКОЧАСТОТНОЙ УЛЬТРАЗВУКОВОЙ КАВИТАЦИИ В РАННЕМ ПОСЛЕОПЕРАЦИОННОМ ПЕРИОДЕ РИНОХИРУРГИЧЕСКИХ БОЛЬНЫХ (ОБЗОР)

Коркмазов А. М., Гизингер О. А.

ФГБОУ ВО «Южно-Уральский государственный медицинский университет» Минздрава России, 454092, г. Челябинск, Россия

(Зав. каф. оториноларингологии – проф. М. Ю. Коркмазов)

SUBSTANTIATION OF LOW FREQUENCY ULTRASONIC CAVITATION APPLICATION IN THE EARLY POSTOPERATIVE PERIOD IN RHINOSURGICAL PATIENTS (REVIEW)

Korkmazov A. M., Gizinger O. A.

Federal State Budgetary Educational Institution of Higher Education "South-Urals State Medical University" of the Ministry of Healthcare of the Russian Federation, Chelyabinsk, Russia

Представлен обзор применения низкочастотной ультразвуковой кавитации в лечении отдельных заболеваний ЛОРорганов. Рассмотрены физические характеристики ультразвука с разъяснением явления кавитации и механизмов воздействия на поврежденную слизистую оболочку. На основе анализа патофизиологических изменений (клеточные, тканевые, функциональные отклонения и т. д.) в послеоперационном периоде у лиц, перенесших ринохирургические вмешательства, обосновывается необходимость дальнейшего изучения терапевтических возможностей низкочастотной ультразвуковой кавитации и расширения показаний к применению при лечении патологии ЛОРорганов.

Ключевые слова: низкочастотный ультразвук, кавитация, трансформация, риносептопластика, регенерация.

Библиография: 47 источников.

The article presents the review of application of low-frequency ultrasonic cavitation in the treatment of certain ENT diseases. The authors discuss physical characteristics of ultrasound, providing explanation of cavitation phenomenon and the mechanisms of impact on the damaged mucous membrane. Based on the analysis of pathophysiological changes (cellular, tissue, functional deviations, etc.) in the postoperative period in persons after rhinosurgical interventions the article substantiates the need for further study of therapeutic possibilities of low-frequency ultrasound cavitation and expansion of indications for its application.

Key words: low frequency ultrasound, cavitation, transformation, rhinoseptoplasty, regeneration.

Bibliography: 47 sources.

Совершенствование реабилитационных мероприятий у лиц, перенесших ринохирургические вмешательства, являясь важным разделом практической оториноларингологии, подразумевает разработку и внедрение новых методов лечения. Представляя собой сложно организованную структурированную систему, слизистая оболочка полости носа принимает активное участие в поддержании общей и местной гомеостатической регуляции организма, кондиционирует вдыхаемый воздух, задерживает и обезвреживает триггерные вещества, поступающие в организм с воздухом, обеспечивает колонизационную резистентность дыхательных путей и т. д. [1]. К настоящему времени значительно расширены представления о функциональной роли полости носа как важнейшего анатомо-физиологического образования в дыхательной цепи, изучены анатомические и гистофизиологические особенности слизистой оболочки, выстилающей полость носа, морфогенез патологических процессов при повреждении [2]. При этом описываемое исследователями непростое анатомо-топографическое строение полости носа и околоносовых пазух (ОНП), высокая эволюционная, реактивная способность слизистой оболочки на альтерацию, вариабельность выраженности клинической симптоматики в послеоперационном периоде и ургентность состояния пациента, представляя важное прикладное значение для ЛОР-специальности, требуют от врача постоянного совершенствования лечебной тактики [2–6]. Отличающееся в различных анатомических образованиях полости носа строение слизистой оболочки и выполняемая физиологическая функция имеют существенное значение в диагностике и послеоперационном ведении пациентов, перенесших внутриносовые хирургические вмешательства. Так, под покровным эпителием рас-

полагается рыхлая волокнистая соединительная ткань с разной плотностью коллагеновых волокон, за которой следуют собственный слой желез слизистой оболочки и перихондрий. Как правило, слизистая оболочка преддверия носа покрыта многослойным плоским ороговевающим эпителием, переходящим в области перегородки на неороговевающий; по мере продвижения в глубокие отделы постепенно заменяется многорядным цилиндрическим реснитчатым эпителием с разным количественным соотношением бокаловидных клеток. Рыхлая волокнистая соединительная ткань представляет собственный слой слизистой оболочки полости носа и содержит обычное количество клеточных элементов, волокон и сосудов капиллярного типа, которые и формируют подэпителиальное сосудистое сплетение. Говоря о слое собственных желез, необходимо отметить, что здесь располагаются серозные железы с большим количеством сосудов, образующих так называемое железистое сосудистое сплетение, в котором встречаются артериолы и венулы, пре- и посткапилляры. Перихондральный слой представлен плотной волокнистой соединительной тканью [3, 7–10]. Слизистая оболочка носовых раковин по своей структуре имеет закономерное послойное расположение составляющих структур. Поверхностный эпителий, расположенный на базальной мембране, и собственная соединительнотканная пластинка соответствуют перегородке носа, а расположенный глубже железистый слой постепенно переходит в слой кавернозных полостей и подлежащих надкостнично-надхрящничных артерий, вен, лимфатических коллекторов и нервных стволов, залегающих в волокнистой соединительной ткани [5, 7, 11, 12].

Предложенный нами краткий литературный экскурс в анатомическую и морфофункциональную организацию слизистой оболочки верхних дыхательных путей (ВДП) необходим, поскольку она изначально предназначена для сохранения и защиты макроорганизма и независимо от времени, силы и характера альтерации (инфекционное, химическое, термическое, хирургическое воздействие, длительная тампонада и т. д.) в ней происходят ответные реактивные изменения, которые направлены на активацию процессов регенерации, восстановления физиологических функций [13–15]. Значимая роль отводится мерцательным и бокаловидным клеткам, а также вставочным эпителиоцитам. Мерцательная клетка на своем свободном конце имеет многочисленные реснички. Реснитчатые клетки имеют по 250–300 ресничек длиной 7 и высотой 0,3 мк. Каждая ресничка состоит из 9 пар микротрубочек, расположенных в виде кольца и окружающих две непарные центральные микротрубочки. Движение ресничек мерцательного эпителия слизистой оболочки полости носа осуществляется посредством скольжения микротрубочек и строго направлено – от преддверия полости носа в сторону носоглотки.

Мукоцилиарный клиренс обеспечивается назальным секретом, источником которого являются слизистые железы, бокаловидные клетки, транссудация из субэпителиальных капилляров, слезных желез, а также секрет специализированных боуменовых желез из ольфакторной зоны носа [1, 14, 16]. Таким образом, знание структурных особенностей строения слизистой оболочки в норме и при различных патологических состояниях имеет важное клиническое значение, поскольку на этом базируются методологические принципы лечебной тактики, реабилитация пациентов в послеоперационном периоде, перенесших внутриносовые хирургические вмешательства. Например, при вазомоторном рините специфичными являются преимущественно дилатационные изменения кровеносных сосудов при наличии стандартных воспалительных, склеротических и дистрофических изменений слизистой оболочки. Изменения же кровеносных сосудов со временем приводят к исчезновению свойственной для нормальной слизистой оболочки билатеральной и ростокаудальной диссимметрии. Как правило, наблюдаемые сдвиги морфометрических показателей гемодинамики свидетельствуют о перераспределении кровотока в направлении поверхностных сосудов носовых раковин и перегородки носа. Сравнительная оценка эпителиальных и соединительнотканных микроструктур различных отделов слизистой оболочки полости носа при том же вазомоторном рините показывает отсутствие билатеральной и ростокаудальной диссимметрии. Этим и объясняется, по мнению Г. З. Пискунова и С. З. Пискунова (2002), стройная система функционирования носа как парного органа [1, 5, 14]. Отсюда становится понятно, что, помимо аккуратно выполненного хирургического вмешательства, огромное значение имеет послеоперационный период, включающий тщательное наблюдение за вновь сформированными структурами полости носа, профилактику возможного развития воспалительных осложнений и образования синехий, раннее восстановление до физиологической нормы функциональной активности слизистой оболочки, нарушенной вследствие хирургической травмы и посткомпрессионной ишемии от длительного нахождения тампонов в носу.

Как показывает обзор литературы, в современной ринологии до сих пор расходятся мнения о послеоперационной реабилитации больных, перенесших ринохирургические вмешательства. Это связано с общим воздействием на организм основного заболевания и хирургической травмы, которые определяют тяжесть течения и исход за-

болевания. Отсутствуют стандарты, регламентирующие оптимальные виды и формы носовых тампонов, временные периоды нахождения их в носу, замену их альтернативными методами. Нет унифицированных схем послеоперационного ведения пациентов, основанных на патофизиологических и ишемических изменениях слизистой оболочки вследствие длительной тампонады, способов ухода за раневыми поверхностями. Имеющиеся исследовательские работы по системному и местному применению лекарственных препаратов или в комбинации ограничены, иногда противоречивы или имеют низкий уровень доказательной эффективности. Такое положение требует дополнительных исследований, активного поиска и внедрения принципиально новых методов реабилитации пациентов, перенесших ринохирургические вмешательства, в раннем послеоперационном периоде [5, 17, 18].

На XIX съезде оториноларингологов России (2016) многими учеными было высказано единое мнение о том, что лечение заболеваний верхних дыхательных путей независимо от генеза, использования диагностических и лечебных мероприятий, применения медикаментозных и хирургических методик и в настоящее время сохраняет свою актуальность.

Г. З. Пискунов еще в 2002 г. отметил тенденцию к росту заболеваемости риносинуситами и ежегодное увеличение на 1,5–2% количества госпитализированных больных с патологией носа и околоносовых пазух, требующих хирургического вмешательства [1, 5, 19]. Данный процесс приобретает важное значение, когда к проводимому ринохирургическому вмешательству присоединяется длительная тампонада, нередко приводящая к неконтролируемым патофизиологическим изменениям слизистой оболочки с созданием благоприятных условий для инфицирования, образования порочного круга и формирования хронического течения [1, 19, 20]. Основным предназначением тампонады являются фиксация лепестков слизистой оболочки перегородки носа, предупреждение кровотечения.

В настоящее время оптимальной и наиболее перспективной для фиксации перегородки носа в конце операции является методика применения септальных стентов, предложенная А. И. Крюковым с соавторами (2008) [21]. Для остановки кровотечений наиболее эффективными и надежными из существующих (механические, физические, химические и биологические) являются механические способы, но исходя из особенностей анатомического строения полости носа самым распространенным остается метод тампонирования. Ограничения контроля и визуализации нахождения тампона над кровоточащей областью среднего и заднего отделов полости носа создают определенные трудности в установке; не всегда можно достичь желаемого результата; процесс неминуемо сопровождается дополнительной травмой слизистой оболочки [20]. С учетом этого обстоятельства многие разработчики выпускают малотравматичные эластические и пневматические тампоны, которые дополнительно обладают и антиадгезивными свойствами. Недостатками являются малое соответствие конфигурации тампона анатомии полости носа, невозможность контроля сдавления тампоном внутриносовых структур (не должно превышать 42 мм рт. ст.), а следовательно, невозможность контроля посткомпрессионной ишемии, что в своих исследованиях отметили M. Klinger, R. Siegert (1997) [22]. Кроме того, при проведении тампонады полости носа не учитывается влияние реактивного послеоперационного отека слизистой оболочки на динамику давящей силы в тампонированной полости носа, что в значительной степени определяет методику ведения баллонной тампонады [20]. Возникшая при нахождении тампонов в носовых ходах в течение суток, а иногда и более посткомпрессионная ишемия слизистых оболочек сопровождается выбросом медиаторов воспаления (эйкозаноидов – простагландинов, лейкотриенов и т. д.), по удалении которых развивается нарушение локальных циркуляторных механизмов. Тканевой отек сопровождается диапедезом, нарушением микроциркуляции, повышенной продукцией бокаловидных клеток с образованием густой вязкой слизи и формированием геморрагических корок [23]. Значительно угнетается общее состояние пациента, проявляется повышенная раневая кровоточивость, возникает необходимость использования солевых растворов, инстилляций масляных капель для размягчения и удаления образовавшихся геморрагических корок, инсуффляций противовоспалительных средств и длительного пребывания пациента в стационаре [23].

Вышесказанное выявляет необходимость поиска новых решений в регулировании патофизиологических процессов, уменьшении реактивных явлений после операции, сокращении сроков реабилитации, качественном улучшении жизни пациента. К настоящему времени накоплен значительный опыт и широко используется медикаментозная терапия, направленная на ликвидацию посткомпрессионной ишемии слизистой оболочки полости носа, адаптированы местные антибактериальные и противовоспалительные препараты. Широко применяются секретолитические, секретомоторные препараты, доведены до совершенства симптоматическое лечение, методы купирования болевых симптомов и т. д. [6, 13, 23].

Однако мало внимания уделяется немедикаментозным (физиотерапевтическим) методам

лечения, а они имеют важное значение на этапе ранней реабилитации оперированных больных. В этом ключе определенный интерес у оториноларингологов вызывает возможность использования низкочастотной ультразвуковой кавитации (НУЗ) как в виде монотерапии, так и в комбинации с другими методами. Связан этот интерес прежде всего с биологическим действием ультразвука на поврежденные ткани. Общеизвестно, что ультразвуковые волны в зависимости от формы и вида доставки к поврежденному органу способны вызывать разнонаправленные биологические эффекты, характер которых определяется многими факторами:

– интенсивностью ультразвуковых колебаний;

– частотой;

– временными параметрами колебаний (постоянный, импульсный и т. д.);

– длительностью воздействия;

– чувствительностью тканей.

Например, частота ультразвуковых колебаний определяет глубину проникновения излучаемых волн: чем выше частота, тем бо́льшая часть энергии поглощается тканями, но при этом ультразвуковые колебания проникают на меньшую глубину. Такие проявления физических характеристик послужили предпосылкой для применения НУЗ-терапии в лечении хронического тонзиллита; получены положительные результаты и сведено к минимуму использование дополнительной медикаментозной терапии [24].

Нужно понимать, что поглощаемые ультразвуковые волны, попадая на поврежденные ткани, не всегда подчиняются общим биофизическим закономерностям, потому что в биологических тканях существует линейная, а не квадратичная зависимость поглощения от частоты доставляемых ультразвуковых волн. Детальное изучение анатомических, патофизиологических и физических изменений поврежденных органов и тканей, измерение степени и выявление разности поглощения ими ультразвуковых волн (жировая ткань вдвое меньше поглощает ультразвуковые волны, чем мышечная; серое вещество мозга более восприимчиво к ультразвуку, чем белое; самой большой поглощающей способностью обладает костная ткань и т. д.) позволили ученым создать ультразвуковые аппараты с разными техническими характеристиками и применить их на практике [25].

Положительный опыт использования низкочастотной ультразвуковой подачи лекарственных растворов в виде кавитации позволил внедрить в оториноларингологическую практику целый ряд новых лечебных подходов. Так, имеются работы, отражающие хорошую результативность НУЗ-терапии в лечении обострений хронического аденоидита, достигающую 78%, а при проведении профилактических курсов – 68% у часто болеющих детей. Применение НУЗ-терапии, как отмечает автор, позволяет свести к минимуму побочные эффекты от проводимого медикаментозного лечения (дисбиоз, в том числе и слизистых оболочек, аллергические реакции, антибиотикорезистентность и т. д.), пролонгировать период ремиссии при хроническом процессе, а полученные результаты лечения рецидивирующего аденоидита позволяют внедрить метод ультразвукового струйного воздействия в рутинную практику врачей-оториноларингологов [26].

Интересной представляется исследовательская работа, доказывающая эффективность и отсутствие зафиксированных побочных эффектов лечения воспалительных заболеваний урогенитального тракта с использованием НУЗ-терапии на основе клинико-иммунологических показателей. Проведенный анализ механизмов НУЗ показывает, что биологические эффекты ультразвука, как правило, связаны со сложными электронно-квантовыми изменениями, происходящими на молекулярном уровне при действии ультразвука низкой частоты, что на клеточном и тканевом уровнях выражается в увеличении образования внеклеточных и внутриклеточных биологически активных веществ, стабилизации процессов в системе перекисного окисления липидов клеточных структур. Выявление на основе указанной работы иммунологических показателей и биохимической трансформации слизистой оболочки полости носа при применении НУЗ-терапии в послеоперационном периоде может значительно ускорить период выздоровления больных, улучшая качество их жизни, и расширить знания оториноларингологов [27].

В течение длительного времени дискутировался вопрос об установлении наиболее адекватных и безопасных лечебно-профилактических дозировок ультразвукового излучения на поврежденные участки тела. На сегодняшний день установлена дозировка не более 1,2 Вт/см^2. Именно столь небольшие физические характеристики, по мнению ученых, способны проявлять антиспастическое, противовоспалительное, десенсибилизирующее, рассасывающее и болеутоляющее действие. Например, функциональное состояние нервных волокон в результате воздействия ультразвуковых колебаний высокой интенсивности проявляется понижением проводимости, блокадой нервных синапсов, что неминуемо приводит к анальгезирующему эффекту. Кроме того, в зоне воздействия локально улучшаются гемодинамика и микроциркуляция, повышается фагоцитоз, активируются механизмы общей и иммунологической реактивности, ускоряются процессы репаративной регенерации. Это подтверждает компенсаторно-адаптивный характер течения

альтеративного процесса, повышение неспецифической резистентности и расширяет показания для применения НУЗ-терапии во многих медицинских специальностях [28].

Имеется сообщение об использовании НУЗ в лечении острого риносинусита у детей в комплексе с лекарственными препаратами. Воздействие на поврежденную слизистую оболочку полости носа лекарственным веществом, озвученным ультразвуком, как отмечает автор, позволило достичь хорошего лечебного эффекта, минимизировать побочные реакции и тем самым подтвердить высокую эффективность метода. Его дополнительными преимуществами по сравнению с общепринятой санацией очага воспаления являются беспрепятственное поступление лекарственных препаратов за счет механического разрушения биопленок бактерий и ускорение сроков выздоровления. Полученные результаты являются основанием для проведения дальнейших исследований по разработке комбинированных методов лечения острого риносинусита у детей [29].

Перспективность применения низкочастотного ультразвука для лечения воспалительных заболеваний полости носа и в предоперационной подготовке больных была отмечена на Научном сообществе студентов XXI столетия, проходившем в Новосибирске в 2016 г. Коллективом авторов экспериментально были определены оптимальные акустические и технологические параметры ультразвука для воздействия на слизистую оболочку полости носа и антимикробное воздействие заданных частот на основные возбудители риносинусита. Лечение заболеваний ВДП низкочастотным ультразвуком, по мнению авторов, может проводиться как в виде монотерапии, так и в сочетании с традиционными методами, легко переносится пациентами, исключает микробную контаминацию слизистой оболочки полости носа. Результатом применения НУЗ-терапии у пациентов с острым ринитом явилось более быстрое купирование воспалительных процессов по сравнению со стандартными методиками; предупреждение в 95,6% случаев потери трудоспособности и улучшение качества жизни [30].

Получение новых сведений о функциональной активности слизистой оболочки полости носа и ОНП в ответ на применение низкочастотной ультразвуковой кавитации при альтерации различного генеза послужило мотивацией технологического усовершенствования аппаратов. К настоящему времени показания для применения НУЗ-терапии значительно расширены, она используется не только при острых и хронических риносинуситах, но и у пациентов с другой патологией. Например, лечение пациентов с верифицированным диагнозом вазомоторного ринита – одного из самых распространенных патологических состояний ВДП – сопряжено со многими трудностями, а использование НУЗ-терапии в лечении пациентов, страдающих вазомоторным ринитом, с дополнительным применением топических гормонсодержащих препаратов позволило в ранние сроки улучшить носовое дыхание, снизить ринорею, улучшить обоняние и сон, повысить трудоспособность и на более длительные сроки получить ремиссию [31].

В результате клинических наблюдений было обнаружено, что НУЗ-терапия с кавитацией лучше и быстрее элиминирует патологическое содержимое оперированных полостей, механически (дезинтеграция клеточных стенок) разрушает мембраны бактериальных клеток, улучшая трофику, благоприятствует репаративным процессам слизистых оболочек, восстанавливает мукоцилиарный клиренс. Эти результаты были получены группой авторов в ходе лечения 40 пациентов с хроническими риносинуситами в стадии обострения орошением полостей носа озвученными лекарственными растворами от 30 с до 1 мин. На третьи-четвертые сутки у пациентов улучшилось самочувствие, уменьшились выделения из носа, а положительная динамика подтверждалась данными осмотра, лабораторными исследованиями [32].

Доказано, что в тканях организма могут с различной скоростью и затуханием распространяться упругие колебания, в том числе и ультразвуковые волны. В зависимости от сгущения и частоты излучаемых волн можно получить желаемый результат, например бактерицидный эффект низкочастотного ультразвука. В. С. Улащик (2008) объясняет бактерицидные свойства ультразвуковых волн повреждающим действием на клеточные мембраны микроорганизмов, приводящим к набуханию и последующему разрушению под окислительным воздействием кислорода, активированным самим низкочастотным ультразвуком [28]. Важная роль в скорости распространения ультразвука, по мнению В. А. Сафроненко, М. З. Гасанова (2015), отводится плотности и упругости тканей; немаловажное значение имеют температура подаваемой жидкости и интенсивность ультразвуковых колебаний, которая варьирует от 0,05–0,1 до 1–1,2 Вт/см^2, глубина проникновения и т. д. Физическое и химическое воздействие ультразвука на поврежденные ткани объясняется проявлением генерации свободнорадикальных соединений, активацией окислительно-восстановительных процессов, изменением pH, конформационных структурных переходов и т. д. Например, при использования малых интенсивностей ультразвука (в пределах 0,05–0,7 Вт/см^2) с большим импульсным воздействием с короткими экспозициями до нескольких минут наблюдается ускорение физико-химических про-

цессов, а под влиянием малых интенсивностей с умеренным импульсным воздействием отмечаются улучшение микроциркуляции, повышение проницаемости мембран. Таким образом, в лечении заболеваний ЛОРорганов при правильной подборке можно проводить одновременное комплексное воздействие на поврежденные участки НУЗ-терапии в сочетании с лекарственными средствами как в виде фонофореза (ультрафонофорез, сонофонофорез), так и в кавитации. В первом случае озвучивание происходит через контактные среды, в которые вводятся лекарственные вещества, а во втором жидкость, выходя под давлением из сопла наконечника аппарата, создает облако мелкодисперсных кавитированных частиц [33].

Изучение ультразвука и его практического применения берет начало в конце XVI века, когда итальянец Спаланцани, опираясь на свои наблюдения, высказал мысль о существовании звуковых колебаний, благодаря которым летучие мыши ориентируются в темноте. Пьер Кюри в 1880 г. описал пьезоэффект, что позволило конструировать механические устройства, создающие различной частоты звуковые волны. Практическое же применение ультразвука в виде эхолокаторов для обнаружения и идентификации вражеских кораблей было реализовано спустя немногим более тридцати пяти лет.

В медицинской практике диагностические и терапевтические ультразвуковые аппараты применяются с первой половины XX века. Интересными представляются разработанные С. Я. Соколовым (1929) для технических нужд и промышленности ультразвуковые дефектоскопы, позволявшие обнаружить скрытые дефекты в металлических изделиях, бетонных блоках и т. д. Впоследствии созданные им специальные ультразвуковые устройства и послужили прототипами диагностических и лечебных медицинских ультразвуковых аппаратов. Со временем постоянно совершенствующиеся технические решения, создающаяся сложная аппаратура позволили перейти на новый высокий уровень, а ультразвуковые технологии использовать практически во всех областях медицины.

Немецкие оториноларингологи в 1928 г. впервые применили ультразвук для лечения острых воспалительных заболеваний уха и получили удовлетворительные результаты. В дальнейшем по результатам проведенных экспериментов ученые отметили значительно более быстрое заживление заранее пораненного уха кролика при трехразовой по 5 мин обработке раны низкочастотным ультразвуком, слегка превышающим 20-килогерцовый порог чувствительности. Усиление скорости регенерации поврежденных тканей, по общему мнению, было связано с увеличением обмена веществ, усилением синтеза белков и нуклеиновых кислот, повышением проницаемости клеточных мембран [25].

В последующие годы расширялись познания о лечебных свойствах низкочастотного ультразвука. Так, в результате лечения пациентов с хроническим тонзиллитом Б. С. Байер (1958) отметил проявление бактерицидного эффекта НУЗ-воздействия. По его мнению, микроскопические полости, образующиеся в процессе кавитации, создают электрический заряд, необходимый для возникновения химических реакций, разрушающих мембрану микроорганизмов.

Под руководством Л. А. Феркельмана, по праву считающегося первым сторонником, пропагандирующим необходимость внедрения ультразвукового оборудования в оториноларингологическую практику, в 70-х годах прошлого столетия было разработано несколько типов ультразвуковых аппаратов, в том числе комбинированного действия, для лечения патологических состояний ВДП, продемонстрировавших достаточно высокую терапевтическую и клиническую эффективность [28, 31, 34]. Из-за громоздкой конструкции первых ультразвуковых аппаратов врачами в процессе клинического применения был выявлен ряд проблемных моментов, таких как сложность использования их у пациентов различных возрастных групп, определенная трудоемкость и неудобство выполнения процедур, наличие противопоказаний при сопутствующих заболеваниях, ограниченное применение на амбулаторном приеме, относительно высокая цена аппаратуры и т. д. Но время шло, и к настоящему моменту появились усовершенствованные терапевтические низкочастотные ультразвуковые аппараты, лишенные указанных недостатков, которые широко используются не только в практической оториноларингологии, но и в других специальностях, демонстрируя высокую терапевтическую эффективность.

Говоря о физических преобразованиях, нужно отметить, что при воздействии ультразвука на жидкости наблюдается явление кавитации – образование микроскопических пузырьков газа или пара в озвучиваемой среде, особенно легко возникающих в жидкостях на границе двух различных по акустической плотности сред. Проведенный анализ биологических эффектов ультразвуковой кавитации доказал, что ультраакустические волны при прохождении через жидкости образуют полые пространства в виде маленьких пузырьков – «полостей кавитации», которые, «захлопываясь», образуют так называемые ударные волны, а они, в свою очередь, вызывают тепловые и механические повреждающие воздействия на мембраны клеток. Так объясняется получаемый бактерицидный эффект ультразвуковой ка-

витации, который возникает при прохождении волн больших интенсивностей сквозь жидкость. Накопленный опыт предыдущих лет позволил понять механизмы повреждающего воздействия ультразвука на микроорганизмы, напрямую зависящего от мощности и интенсивности излучения, и в настоящее время для получения желаемого результата разработаны аппараты, позволяющие изменять физические характеристики ультразвукового излучения, увеличивать и кратность, и продолжительность проведения НУЗ-терапии [35–37].

Расширение возможности получения различных бактерицидных эффектов в зависимости от используемой частоты и интенсивной мощности позволило Н. В. Мишенькину с коллегами еще в 1984 г. впервые применить метод кавитационной НУЗ-терапии в лечении хронического гнойного отита [36].

Интересными представляются обнародованные M. R. Williamson (1996) – в дополнение к бактерицидному воздействию – противовоспалительные, обезболивающие, десенсибилизирующие и фибринолитические свойства НУЗ-воздействия на поврежденные ткани [38]. Стимулирующее влияние низкочастотной ультразвуковой кавитации на проницаемость и деполяризацию клеточных мембран, усиление активации свободнорадикального окисления позволили значительно ускорить процессы регенерации слизистой оболочки полости носа при выполнении ринохирургических вмешательств в комбинации с дополнительной медикаментозной коррекцией. В дополнение к клиническим показателям эффективности НУЗ-терапии были отмечены достоверное улучшение показателей последствия окислительного стресса и нормализация дисфункции в системе перекисного окисления липидов [39].

A. Weissler было установлено, что поврежденная ткань с явлениями воспалительного процесса реагирует на ультразвук уменьшением ацидоза, кислотности среды, что, в свою очередь, пролонгирует противовоспалительный эффект. Образующиеся в большом количестве свободные радикалы H^+ и OH^- свободно вступают в окислительно-восстановительные реакции, не провоцируя явления оксидативного стресса [40].

Для полного понимания терапевтического воздействия НУЗ необходимо разобрать его физические основы. Так, по определению ультразвук – это упругие колебания и волны, не слышимые человеческим ухом, с частотой от 20 кГц до 10 ГГц. Они занимают в диапазоне звуковых волн положение между звуком и гиперзвуком. Поскольку ультразвуковые волны по своей природе не отличаются от упругих волн слышимого диапазона, то их распространение подчиняется основным законам, общим для акустических волн любого диапазона частот. Распространение ультразвука в среде представляет собой последовательное чередование участков сжатия и разрежения. Важнейшей характеристикой ультразвука является его частота. Она показывает число полных колебаний в секунду и измеряется в герцах (Гц), кратных единицах килогерцах (1 кГц = 10^3 Гц) и мегагерцах (1 МГц = 10^3 кГц = 10^6 Гц). Частоты ультразвука условно подразделяют на три области: ультразвук низких частот (10^4–10^5 Гц), средних частот (10^5–10^7 Гц) и высоких частот (10^7–10^{10} Гц). Высокая частота ультразвуковых колебаний и малая длина волн обусловливают ряд специфических свойств, присущих только ультразвуку. Ввиду малой длины ультразвуковые волны хорошо фокусируются, что позволяет получить направленное излучение [41, 42]. Низкочастотный ультразвук обладает хорошей способностью распространяться в воздушной среде, в то время как ультразвук высокой частоты в воздухе практически не распространятся. Как физиотерапевтическое воздействие используется ультразвук определенных (фиксированных) частот: 880, 2640, 22, 44 кГц и др. Не менее важной физической характеристикой ультразвука является амплитуда волны. Чем выше амплитуда, тем глубже распространяется ультразвук и больше изменений вызывает в тканях. Силу (интенсивность) – энергию, проходящую за одну секунду через площадь в один квадратный сантиметр, – в физиотерапии выражают во внесистемных единицах: Вт/см^2 [42, 43]. Отсюда применяемые показатели интенсивности ультразвука подразделяются на высокие (3,0–10,0 Вт/см^2), средние (1,5–3,0 Вт/см^2) и низкие (до 1,5 Вт/см^2), а полезные способности НУЗ находятся в интервале от легкого нагрева тканей, ускорения обменных процессов в организме до микромассажа. Кроме того, низкоинтенсивный ультразвук сохраняет морфологические изменения внутри клеток, поэтому эта экспозиция ультразвука рассматривается как катализатор физиологических процессов [43].

Зарегистрированные при применении ультразвуковых аппаратов механические, физико-химические, термические, кавитационные и другие эффекты и их воздействие на поврежденные ткани объясняют положительное влияние на процессы регенерации НУЗ-терапии. Аппараты универсальны в применении, могут быть использованы при многих патологических состояниях, как острых, так и хронических [28, 42–44]. Что касается механических эффектов, отмечено, что знакопеременные смещения среды, давление, сила потока при относительно малых интенсивностях (до 2–3 Вт/см^2 и на частотах 10^5–10^6 Гц) колебаний вызывают микромассаж поврежденных тканей, способствуя улучшению обмена веществ. Катализация скорости биологических ре-

акций связана с физико-химическим ускорением диффузных процессов через мембраны клеток. Как указывалось выше, способность тканей поглощать ультразвуковую энергию с выделением теплоты приводит к повышению локальной температуры, дополнительное использование кавитации приводит к разрыву молекулярных связей [28, 33, 40, 43]. Неоспоримым преимуществом НУЗ является ускорение деполимеризация крупномолекулярных белков и процессов биохимического окисления, приводящее к повышению окислительного фосфорилирования. Например, в момент кавитационного озвучивания растворов, в том числе лекарственных, наблюдается частичный радиолиз воды с образованием пероксида водорода в незначительных концентрациях. Одновременно с пероксидом водорода образуется другой продукт радиолиза – гидратированный электрон, который, являясь одним из самых сильных восстановителей, вступает в реакцию с лекарственными веществами и продуктами радиолиза воды и изменяет физико-химическую структуру воды. Одновременно отдельные нитевидные кластеры, содержащие от 400 до 600 молекул, мгновенно превращаются в шаровидные с меньшим числом молекул (4, 6, 8 и т. д.), которые и катализируют скорость химических реакций с водой и улучшают проникающую способность воды и лекарственных растворов в клеточное и межклеточное пространство. Этим объясняется, например, очищение ран с применением НУЗ, разрушение при кавитации клеточных элементов и выделение энзимов лизосом, катионных белков, биогенных стимуляторов [33, 42, 44, 45].

Применение ультразвукового излучения средней и высокой интенсивности из-за способности угнетать или разрушать ткани в физиотерапии имеет ограничения. В лечебных и профилактических целях принято использовать ультразвук интенсивностью от 0,05 до 1,2 Вт/см^2 в связи с его доказанной клинической эффективностью.

К настоящему времени разработчиками медицинского оборудования выпускаются аппараты для кавитационной НУЗ-терапии различных модификаций. При этом основной механизм действия сводится к подаче заранее подготовленной жидкости в автоматически подогретом состоянии под небольшим давлением непосредственно на пораженную слизистую оболочку, ожоговую или раневую поверхность и т. д. [46]. На кончике наконечника жидкость, выходя из сопла, образует распыляемую струю в виде облака, состоящего из мелкодисперсных частиц, которая и контактирует с поврежденными участками. Таким образом, излучатель ультразвука, не контактируя с больным органом, позволяет проводить механическую очистку пораженного участка от патологического содержимого, микромассаж тканей, улучшить гемодинамические показатели и локальный иммунитет и т. д. Активированная жидкость или кавитированный раствор легко проникает через клеточные мембраны, а содержащиеся в ней лекарственные средства создают длительное депо в тканях. Все это происходит благодаря таким физическим преобразованиям, как переменное звуковое давление, акустические течения, кавитация озвучиваемой жидкости, ускорение протекания химических процессов, активация лекарственных водных растворов, изменение их структуры и т. д. [34, 44].

Подводя итоги краткого обзора применения НУЗ-терапии, необходимо отметить, что воспалительные заболевания верхних дыхательных путей остаются одними из наиболее распространенных во всех возрастных группах, как в структуре обращаемости, так и госпитализации в стационары, а использование низкочастотного ультразвука в комплексной терапии неоспоримо занимает лидирующее место среди существующих физиотерапевтических методик.

Ультразвуковые приборы и инструменты постоянно модернизируются, появляются новые поколения аппаратов, у которых отрицательное воздействие (термическое, механическое т. д.) на ткани сводится к минимуму, повышается лечебный эффект. Безопасность проведения процедур позволяет применять метод в детских дошкольных и школьных учреждениях.

Заключение. В заключение отметим, что литература, посвященная изучению влияния ультразвуковой кавитации на слизистую оболочку полости носа в раннем послеоперационном периоде, ограничена. Например, мало исследованными остаются влияние низкочастотной ультразвуковой кавитации на процессы иммуномодуляции, состояние факторов врожденного иммунитета слизистых оболочек полости носа в раннем послеоперационном периоде, особенности репарации и регенерации и т. д. [47]. Дальнейшее исследование клинической эффективности применения низкочастотной ультразвуковой кавитации расширит имеющиеся представления и позволит перейти на новый, более высокий уровень оказания медицинского пособия при заболеваниях ЛОРорганов.

ЛИТЕРАТУРА

1. Пискунов Г. З., Пискунов С. З. Клиническая ринология. М.: Миклош, 2002. 390 с.
2. Молдавская А. А., Храппо Н. С., Левитан Б. Н. Особенности организации слизистой оболочки и сосудистой системы полости носа: морфофункциональные и клинические аспекты // Успехи современного естествознания. 2006. № 5. С. 18–22.

3. Анатомический атлас для студентов и врачей / Сост. К. Тодт. СПб.: Практическая медицина, 1923. Вып. V. С. 618, 621.
4. Гайворонский И. В. Нормальная анатомия человека. Т. 2. СПб. : Спецлит, 2000. С. 187–195.
5. Пискунов С. З. Физиология и патофизиология носа и околоносовых пазух // Рос. ринология. 1993. № 3. С. 19–39.
6. Пальчун В. Т. Оториноларингология: национальное руководство. М.: ГЭОТАР-МЕД, 2016. 1024 с.
7. Харченко В. В., Пискунов В. С. К микроанатомии слизистой оболочки полости носа // Морфогенез и регенерация: сб. науч. тр. Курск, 1999. С. 90–91.
8. Храппо Н. С., Тарасова Н. В. Нос в системе целого черепа. Медицина, 1999. 256 с.
9. Lacroix J. S., Correia F. Nasal vasoconstriction and hyporeactivity // Acta Oto-Laryngologica. 1997. Vol. 117, N 4. P. 609–613.
10. Пальчун В. Т., Магомедов М. М., Лучихин Л. А. Оториноларингология. М.: Медицина, 2002. 576 с.
11. Марков Г. И. Транспортная функция мерцательного эпителия слизистой оболочки полости носа при воспалительных заболеваниях // Вестн. оториноларингологии. 1985. № 4. С. 36–37.
12. Харченко В. В. Морфология сосудов притока различных зон слизистой оболочки носа // Рос. ринология. 2003. № 2. С. 19.
13. Свистушкин В. М., Синьков Э. В. Воспалительные заболевания полости носа и околоносовых пазух. Роль средств местной терапии // Мед. совет. 2016. № 18. С. 42–44.
14. Петров В. В., Аведисян В. Э. Особенности морфологии слизистой оболочки полости носа при некоторых формах патологии // Современные наукоемкие технологии. 2007. № 3. С. 56–57.
15. Satir P. How cillia move // Scientific American. 1974. Vol. 231. P. 45–46.
16. Гаращенко Т. И. Современные подходы к лечению риносинуситов и отитов как осложнений острых заболеваний верхних дыхательных путей у детей // Рос. оториноларингология. 2010. № 1 (44). С. 168–172.
17. Воробьев А. А. Ведение послеоперационного периода при функциональных внутриносовых хирургических вмешательствах: автореф. дис. … канд. мед. наук. М., 2008. 44 с.
18. Лопатин А. С., Шемпелев О. А. Лазерная доплеровская флоуметрия в оценке влияния различных методов хирургического воздействия на микроциркуляцию слизистой оболочки нижней носовой раковины // Вестн. оториноларингологии. 2008. № 5: Материалы VII Всерос. конф. оториноларингологии. С. 181–182.
19. Пальчун В. Т. Оториноларингология: национальное руководство. М.: ГЭОТАР-Медиа, 2009. 960 с.
20. Крюков А. И. Оптимизация послеоперационной тампонады больных, перенесших септопластику и конхотомию: метод. рек. М., 2015. 17 с.
21. Крюков А. И., Царапкин Г. Ю., Туровский А. Б., Кириленко Е. Г. Септальные стенты – перспектива бестампонадного ведения пациентов, перенесших септопластику // Вестн. оториноларингологии. 2008. № 3. С. 45–46.
22. Klinger M., Siegert R. Microcirculation of the nasal mucosa during use of balloon tamponade // Journal Laryngorhinootologie. 1997. Vol. 76, N 3. P. 127–130.
23. Шпигель А. С., Середавина Н. Ю. Эффективность сопутствующей терапии при травмах и хирургических вмешательствах на ЛОР-органах // Рус. мед. журн. 2016. № 4. С. 262–269.
24. Коркмазов М. Ю. Хронические тонзиллиты и анализ физических методов воздействия // Вестн. оториноларингологии. 2006. № 5. С. 299.
25. Резников И. И. Физические основы использования ультразвука в медицине: учеб. пособие. М., 2015. 99 с.
26. Коленова И. Е. Новые возможности кавитирующей струи лекарственного раствора в лечении слизистых оболочек // Поликлиника. 2011. № 3. С. 67–68.
27. Гизингер О. А., Летяева О. И. Ультразвуковая кавитация в терапии женщин с кандидозно-микоплазменной инфекцией генитального тракта // Врач. 2014. № 1. С. 83–87.
28. Улащик В. С. Физиотерапия. Универсальная медицинская энциклопедия. Минск: Книжный Дом, 2008. 640 с.
29. Маркова Ю. А. Современная низкочастотная ультразвуковая терапия в лечении острых синуситов у детей // Практическая медицина. 2015. № 7. С. 62–65.
30. Насретдинов И. Г., Крючкова А. В., Ишкинин Р. Э. Низкочастотная ультразвуковая терапия при воспалительных заболеваниях полости носа и околоносовых пазух // Научное сообщество студентов XXI столетия. Естественные науки: электронный сб. ст. по материалам XXXVIII Междунар. студ. науч.-практ. конф. № 2 (37). Новосибирск, 2016. С. 58–63. URL: http://www.sibac.info/archive/nature/2(37).pdf (дата обращения: 04.02.2017).
31. Кочеткова А. П., Коркмазов М. Ю. Ультразвуковая терапия вазомоторного ринита с применением топических кортикостероидов // Вестн. оториноларингологии. 2012. № 3. С. 50–52.
32. Юсупова Д. Р., Абдулкеримов Х. Т., Полянская А. С. Применение низкочастотного ультразвука в лечении синуситов // Материалы IV Петербургского форума оториноларингологов России. СПб., 2016. С. 363–364.
33. Сафроненко В. А., Гасанов М. З. Физиотерапия и физиопрофилактика: учеб. -метод. пособие. Ростов н/Д: Изд-во РостГМУ, 2015. 107 с.
34. Пономаренко Г. Н. Физические методы лечения: справ. для врачей. СПб., 1999. 250 с.
35. Драчук А. И. Низкочастотная ультразвуковая терапия при хроническом гнойном среднем отите // Хирургия. 2001. № 3. С. 3.
36. Мишенькин Н. В. Современные тенденции и возможности при хирургическом лечении хронического гнойного среднего отита // Вестн. оториноларингологии. 2000. № 5. С. 13–17.
37. Макарочкин А. Г. Использование низкочастотного ультразвука в лечении хирургической инфекции: учеб.-метод. пособие для врачей. Екатеринбург: УГМУ, МГМСУ, 2016. 82 с.
38. Williamson M. R. Essentials of ultrasound. Philadelphia: W. B. Saunders, 1996.

39. Ленгина М. А., Коркмазов М. Ю., Синицкий А. И. Биохимические показатели оксидативного стресса слизистой оболочки полости носа при риносептопластике и возможности их коррекции // Рос. оториноларингология. 2012. № 6. С. 96–100.
40. Weissler A. Formation of hydrogen peroxide by ultrasonic waves: free radicals // Jurn. Am. Chem. Soc. 1959. Vol. 81. P. 1077–1081.
41. Bachur N. Biological test of ultrasound // Surg. 1982. Vol. 51, № 5. P. 142–165.
42. Измерова Н. Ф., Кириллова В. Ф. Гигиена труда. М.: Мед. лит., 2010. 592 с.
43. Абрамович С. Г., Адилов В. В., Антипенко П. Физиотерапия: национальное руководство. М.: ГЭОТАР-Медиа, 2014. 864 с.
44. Коркмазов М. Ю., Поклонский В. И. Об ультразвуковой кавитационной терапии аппаратом «Кавитар» заболеваний ЛОР-органов // Вестн. Челябинской обл. клинической больницы. 2014. № 3. С. 19–23.
45. Чмырев И. В., Степаненко А. С., Рисман Б. В. Применение ультразвуковой кавитации при лечении ожоговых и гнойных ран, пролежней, язв и отморожений // Вестн. Санкт-Петербургского ун-та. 2011. № 4. С. 86–92.
46. Глухов Е. Ю., Обоскалова Т. А., Лаврентьева И. В., Плотко Е. Э., Судаков Е. Ю., Нефф Е. И. Лечение воспалительных заболеваний женских половых органов с использованием лекарственных растворов, кавитированных низкочастотным ультразвуком. Екатеринбург: Вип-Урал, 2012. 32 с.
47. Долгушин И. И., Гизингер О. А. Влияние низкоинтенсивного лазерного излучения на нейтрофилы цервикального секрета у женщин с микоплазменной инфекцией // Вопр. курортологии, физиотерапии и лечебной физкультуры. 2008. № 4. С. 29–31.

Коркмазов Арсен Мусосович – ассистент каф. оториноларингологии Южно-Уральского ГМУ. Россия, 454092, г. Челябинск, ул. Воровского, д. 64, тел. 8-932-010-00-06, e-mail: korkmazov74@gmail.com

Гизингер Оксана Анатольевна – доктор медицинских наук, профессор каф. микробиологии, вирусологии, иммунологии и клинической лабораторной диагностики Южно-Уральского ГМУ Минздрава России. Россия, 454092, г. Челябинск, ул. Воровского, д. 64, тел. 8-919 -319-46-04.

REFERENCES

1. Piskunov G. Z., Piskunov S. Z. Klinicheskaya rinologiya [. Clinical rhinology]. M.: Miklosh, 2002. 390 (in Russian).
2. Moldavskaya A. A., Khrappo N. S., Levitan B. N. Osobennosti organizatsii slizistoi obolochki i sosudistoi sistemy polosti nosa: morfofunktsional'nye i klinicheskie aspekty [The peculiarities of nasal cavity mucosa and vascular system structure: morphofunctional and clinical aspects]. *Uspekhi sovremennogo estestvoznaniya*; 2006; 5: 18–22 (in Russian).
3. Anatomicheskii atlas dlya studentov i vrachei; sost. K. Todt [Anatomic atlas for students and doctors. Compiled by K. Todt]. SPb.: Prakticheskaya meditsina, 1923. V. V. S. 618, 621 (in Russian).
4. Gaivoronskii I. V. Normal'naya anatomiya cheloveka [The normal anatomy of human]. T. 2. SPb. : Spets-lit, 2000. 187–195 (in Russian).
5. Piskunov S. Z. Fiziologiya i patofiziologiya nosa i okolonosovykh pazukh [Physiology and pathophysiology of nose and paranasal sinuses]. *Rossiiskaya rinologiya*. 1993. № 3. S. 19–39 (in Russian).
6. Pal'chun V. T. Otorinolaringologiya: natsional'noe rukovodstvo [Otorhinolaryngology: The national guidelines]. M.: GEOTAR-MED, 2016. 1024 (in Russian).
7. Kharchenko V. V., Piskunov V. S. K mikroanatomii slizistoi obolochki polosti nosa. Morfogenez i regeneratsiya: sb. nauch. tr. [To the microanatomy of nasal cavity mucosa. Morphogenesis and regeneration: Collection of scientific papers]. Kursk, 1999: 90–91 (in Russian).
8. Khrappo N. S., Tarasova N. V. Nos v sisteme tselogo cherepa [Nose in the whole scull system]. Meditsina, 1999. 256 (in Russian).
9. Lacroix J. S., Correia F. Nasal vasoconstriction and hyporeactivity. *Acta Oto-Laryngologica*. 1997; 117; 4: 609–613.
10. Pal'chun V. T., Magomedov M. M., Luchikhin L. A. Otorinolaringologiya [Otorhinolaryngology]. M.: Meditsina, 2002. 576 (in Russian).
11. Markov G. I. Transportnaya funktsiya mertsatel'nogo epiteliya slizistoi obolochki polosti nosa pri vospalitel'nykh zabolevaniyakh [Transportation function of nasal mucosa ciliated epithelium in inflammatory diseases]. *Vestnik otorinolaringologii*; 1985; 4: 36–37 (in Russian).
12. Kharchenko V. V. Morfologiya sosudov pritoka razlichnykh zon slizistoi obolochki nosa [The morphology of afflux vessels of various regions of the nasal mucosa]. *Rossiiskaya rinologiya*; 2003; 2: 19 (in Russian).
13. Svistushkin V. M., Sin'kov E. V. Vospalitel'nye zabolevaniya polosti nosa i okolonosovykh pazukh. Rol' sredstv mestnoi terapii [Inflammatory diseases of the nasal cavity and paranasal sinuses. The role of topical therapy medicines]. *Meditsinskii sovet*. 2016; 18: 42–44 (in Russian).
14. Petrov V. V., Avedisyan V. E. Osobennosti morfologii slizistoi obolochki polosti nosa pri nekotorykh formakh patologii [The specific features of nasal mucosa morphology in certain forms of pathology]. *Sovremennye naukoemkie tekhnologii*; 2007; 3: 56–57 (in Russian).
15. Satir P. How cillia move. *Scientific American*; 1974; 231: 45–46.
16. Garashchenko T. I. Sovremennye podkhody k lecheniyu rinosinusitov i otitov kak oslozhnenii ostrykh zabolevanii verkhnikh dykhatel'nykh putei u detei [The advanced approaches to the treatment of rhinosinusitises and otitises as complications of acute diseases of upper respiratory tract in children]. *Rossiiskaya otorinolaringologiya*; 2010; 1 (44): 168–172 (in Russian).
17. Vorob'ev A. A. Vedenie posleoperatsionnogo perioda pri funktsional'nykh vnutrinosovykh khirurgicheskikh vmeshatel'stvakh: avtoref. dis. … kand. med. nauk [Post-operative management of functional intranasal surgical interventions: the extended abstracts of MD Candidate Dissertation]. M., 2008. 44 (in Russian).
18. Lopatin A. S., Shempelev O. A. Lazernaya doplerovskaya floumetriya v otsenke vliyaniya razlichnykh metodov khirurgicheskogo vozdeistviya na mikrotsirkulyatsiyu slizistoi obolochki nizhnei nosovoi rakoviny [Laser doppler flowmetry in the assessment of the effect of various methods of surgical impact on microcirculation of the inferior turbinate mucosa]. *Vestnik otorinolaringologii*; 2008; 5: Materialy VII Vseros. konf. otorinolar.: 181–182 (in Russian).
19. Pal'chun V. T. Otorinolaringologiya: natsional'noe rukovodstvo [Otorhinolaryngology: The national guidelines]. M.: GEOTAR-Media, 2009. 960 (in Russian).

20. Kryukov A. I. Optimizatsiya posleoperatsionnoi tamponady bol'nykh, perenesshikh septoplastiku i konkhotomiyu: metod. rek. [Optimization of post-surgical tamponage of the patients after septoplasty and conchotomy: Recommended practice]. M., 2015. 17 (in Russian).
21. Kryukov A. I., Tsarapkin G. Yu., Turovskii A. B., Kirilenko E. G. Septal'nye stenty – perspektiva bestamponadnogo vedeniya patsientov, perenesshikh septoplastiku [Septal stents as the prospect of tamonade-free management of patients after septoplasty]. *Vestnik otorinolaringologii*; 2008; 3: 45–46 (in Russian).
22. Klinger M., Siegert R. Microcirculation of the nasal mucosa during use of balloon tamponade. *Journal Laryngorhinootologie*; 1997; 76; 3: 127–130.
23. Shpigel' A. S., Seredavina N. Yu. Effektivnost' soputstvuyushchei terapii pri travmakh i khirurgicheskikh vmeshatel'stvakh na LOR-organakh [The efficacy of concurrent therapy in injures and surgical interferences on ENT-organs]. *Russkii meditsinskii zhurnal*; 2016; 4: 262–269 (in Russian).
24. Korkmazov M. Yu. Khronicheskie tonzillity i analiz fizicheskikh metodov vozdeistviya [Chronic tonsillitises and analysis of physical stimulation methods]. *Vestnik otorinolaringologii*; 2006; 5: 299 (in Russian).
25. Reznikov I. I. Fizicheskie osnovy ispol'zovaniya ul'trazvuka v meditsine: ucheb. posobie [Physical foundations of the use of ultrasound in medicine: Manual]. M., 2015. 99 (in Russian).
26. Kolenova I. E. Novye vozmozhnosti kavitiruyushchei strui lekarstvennogo rastvora v lechenii slizistykh obolochek [The new opportunities of the cavitating jet of medicinal solution in the treatment of mucosa]. *Poliklinika*; 2011; 3: 67–68 (in Russian).
27. Gizinger O. A., Letyaeva O. I. Ul'trazvukovaya kavitatsiya v terapii zhenshchin s kandidozno-mikoplazmennoi infektsiei genital'nogo trakta [Ultrasonic cavitation in the therapy of women with candidal-microplasm infection of genital tract]. *Vrach*; 2014; 1: 83–87 (in Russian).
28. Ulashchik V. S. Fizioterapiya. Universal'naya meditsinskaya entsiklopediya [Physiotherapy. The multipurpose medical encyclopedia]. Minsk: Knizhnyi Dom, 2008. 640 (in Russian).
29. Markova Yu. A. Sovremennaya nizkochastotnaya ul'trazvukovaya terapiya v lechenii ostrykh sinusitov u detei [The present-day low-frequency therapy in the treatment of acute sinuses in children]. *Prakticheskaya meditsina*. 2015; 7: 62–65 (in Russian).
30. Nasretdinov I. G., Kryuchkova A. V., Ishkinin R. E. Nizkochastotnaya ul'trazvukovaya terapiya pri vospalitel'nykh zabolevaniyakh polosti nosa i okolonosovykh pazukh. Nauchnoe soobshchestvo studentov XXI stoletiya. Estestvennye nauki: elektronnyi sb. st. po materialam XXXVIII mezhdunar. stud. nauch.-prakt. konf. [Low-frequency therapy in inflammatory diseases of nasal cavity and paranasal sinuses. Scientific community of the 21st century students. Natural sciences: electronic collection of papers following the 38th International Students' Scientific and Practical Conference]. 2 (37). Novosibirsk, 2016: 58–63. URL: http://www.sibac.info/archive/nature/2(37).pdf (data obrashcheniya: 04.02.2017) (in Russian).
31. Kochetkova A. P., Korkmazov M. Yu. Ul'trazvukovaya terapiya vazomotornogo rinita s primeneniem topicheskikh kortikosteroidov [Ultrasonic therapy of vasomotor rhinitis with the application of topical corticosteroids]. *Vestnik otorinolaringologii*; 2012; 3: 50–52 (in Russian).
32. Yusupova D. R., Abdulkerimov Kh. T., Polyanskaya A. S. Primenenie nizkochastotnogo ul'trazvuka v lechenii sinusitov. Materialy IV Peterburgskogo foruma otorinolaringologov Rossii [Low-frequency ultrasound in the treatment of sinusitises. The materials of the 4th Petersburg Forum of Otorhinolaryngologists of Russia]. SPb., 2016: 363–364 (in Russian).
33. Safronenko V. A., Gasanov M. Z. Fizioterapiya i fizioprofilaktika: ucheb. -metod. posobie [Physiotherapy and physioprevention: Guidance manual]. Rostov n/D: Izd-vo RostGMU, 2015. 107 (in Russian).
34. Ponomarenko G. N. Fizicheskie metody lecheniya: spravochnik dlya vrachei [Physical treatment methods: Reference book for doctors]. SPb., 1999. 250 (in Russian).
35. Drachuk A. I. Nizkochastotnaya ul'trazvukovaya terapiya pri khronicheskom gnoinom srednem otite [Low-frequency ultrasonic therapy in chronic suppurative otitis media]. *Khirurgiya*; 2001; 3: 3 (in Russian).
36. Mishen'kin N. V. Sovremennye tendentsii i vozmozhnosti pri khirurgicheskom lechenii khronicheskogo gnoinogo srednego otita [The present-day trends and opportunities in surgical treatment of chronic suppurative otitis media]. *Vestnik otorinolaringologii*; 2000; 5: 13–17 (in Russian).
37. Makarochkin A. G. Ispol'zovanie nizkochastotnogo ul'trazvuka v lechenii khirurgicheskoi infektsii: ucheb.- metod. posobie dlya vrachei [Low-frequency ultrasound in the treatment of surgical infection: guidance manual for doctors]. Ekaterinburg: UGMU, MGMSU, 2016. 82 (in Russian).
38. Williamson M. R. Essentials of ultrasound. Philadelphia: W. B. Saunders, 1996.
39. Lengina M. A., Korkmazov M. Yu., Sinitskii A. I. Biokhimicheskie pokazateli oksidativnogo stressa slizistoi obolochki polosti nosa pri rinoseptoplastike i vozmozhnosti ikh korrektsii [Biochemical indications of oxidative stress of the nasal mucosa in rhinoseptoplasty and the possibilities of correction thereof]. *Rossiiskaya otorinolaringologiya*; 2012; 6: 96–100.
40. Weissler A. Formation of hydrogen peroxide by ultrasonic waves: free radicals. *J. Am. Chem. Soc*.; 1959; 81: 1077–1081.
41. Bachur N. Biological test of ultrasound. *Surg*.; 1982; 51; 5: 142–165.
42. Izmerova N. F., Kirillova V. F. Gigiena truda [Labour hygiene]. M.: Meditsinskaya literatura, 2010. 592 (in Russian).
43. Abramovich S. G., Adilov V. V., Antipenko P. Natsional'noe rukovodstvo. Fizioterapiya [National guidelines. Physiotherapy]. M.: GEOTAR-Media, 2014. 864 (in Russian).
44. Korkmazov M. Yu., Poklonskii V. I. Ob ul'trazvukovoi kavitatsionnoi terapii apparatom «Kavitar» zabolevanii LOR-organov [On ultrasonic cavitation therapy of ENT diseases by means of the device Kavitar]. V*estnik Chelyabinskoi oblastnoi klinicheskoi bol'nitsy*. 2014; 3: 19–23 (in Russian).
45. Chmyrev I. V., Stepanenko A. S., Risman B. V. Primenenie ul'trazvukovoi kavitatsii pri lechenii ozhogovykh i gnoinykh ran, prolezhnei, yazv i otmorozhenii [Ultrasonic cavitation in the treatment of thermal and suppurative wounds, bedsores, sores and chilblains]. *Vestnik Sankt-Peterburgskogo universiteta*. 2011; 4: 86–92 (in Russian).
46. Glukhov E. Yu., Oboskalova T. A., Lavrent'eva I. V., Plotko E. E., Sudakov E. Yu., Neff E. I. Lechenie vospalitel'nykh zabolevanii zhenskikh polovykh organov s ispol'zovaniem lekarstvennykh rastvorov, kavitirovannykh nizkochastotnym ul'trazvukom [Treatment of inflammatory diseases of female genital organs using medicinal solutions cavitated by low-frequency ultrasound]. Ekaterinburg: Vip-Ural, 2012. 32 (in Russian).
47. Dolgushin I. I., Gizinger O. A. Vliyanie nizkointensivnogo lazernogo izlucheniya na neitrofily tservikal'nogo sekreta u zhenshchin s mikoplazmennoi infektsiei [The effect of low-frequency laser emission on cervical secretion neutrophilic leucocytes in women with microplasm infection]. *Voprosy kurortologii, fizioterapii i lechebnoi fizkul'tury*; 2008; 4: 29–31 (in Russian).

Korkmazov Arsen Musosovich – teaching assistant of the Chair of Otorhinolaryngology of South Ural State Medical University. Russia, 454092, Chelyabinsk, 64, Vorovskogo str., tel.: +8-952-500-90-09, e-mail: korkmazov09@gmail.com

Gizinger Oksana Anatol'evna – MD, Professor of the Chair of Microbiology, Virusology, Immunology and Clinical Laboratory Diagnostics of South Ural State Medical University of the Ministry of Healthcare of Russia. Russia, 454092, Chelyabinsk, 64, Vorovskogo str., tel.: 7-919-319-46-04, e-mail: ogizinger@gmail.com

УДК 616.28-002.2-089:616.288.6-089.843 doi: 10.18692/1810-4800-2017-5-108-113

КЛИНИЧЕСКИЕ СЛУЧАИ ХОЛЕСТЕАТОМЫ ПИРАМИДЫ ВИСОЧНОЙ КОСТИ

Диаб Х. М.[1,2], Дайхес Н. А.[1], Варосян Е. Г.[1], Пащинина О. А.[1], Кондратчиков Д. С.[1], Михалевич А. Е.[1]

[1] *ФГБУ «Научно-клинический центр оториноларингологии» ФМБА России, 123182, Москва, Россия (Директор – член-корр. РАН, проф. Н. А. Дайхес)*

[2] *ГБОУ ВО «Российский национальный исследовательский медицинский университет им. Н. И. Пирогова», 117197, Москва, Россия (Зав. каф. оториноларингологии факультета дополнительного профессионального образования – член-корр. РАН, проф. Н. А. Дайхес)*

CLINICAL CASES OF THE TEMPORAL BONE PETROUS PYRAMID CHOLESTEATOMA

Diab Kh. M.[1,2], Daikhes N. A.[1], Varosyan E. G.[1], Pashchinina O. A.[1], Kondratchikov D. S.[1], Mikhalevich A. E.

[1] *Federal Research Clinical Center of Otorhinolaryngology of Federal Medical Biological Agency of Russia, Moscow, Russia*

[2] *State Budgetary Educational Institution of Higher Education Pirogov Russian National Research Medical University of the Ministry of Healthcare of Russia, Moscow, Russia*

В работе представлены два случая предоперационного обследования и хирургического лечения холестеатомы пирамиды височной кости. Несмотря на сложности хирургии холестеатомы пирамиды височной кости, выбор адекватного хирургического доступа позволяет полностью удалять холестеатому, минимизировать риск послеоперационных осложнений.

Ключевые слова: холестеатома, пирамида височной кости, внутренний слуховой проход, петрозэктомия, мастоидэктомия.

Библиография: 5 источников.

The article presents two cases of preoperative examination and surgical treatment of the temporal bone petrous pyramid cholesteatoma. Regardless the complexity of the temporal bone pyramid cholesteatoma, the choice of adequate surgical approach provides complete excision of cholesteatoma, minimizing the risk of postsurgical complications.

Key words: cholesteatoma, temporal bone petrous pyramid, internal auditory canal, petrosectomy, mastoidectomy.

Bibliography: 5 sources.

Холестеатома пирамиды височной кости является достаточно сложной патологией. В 70% случаев отмечается супралабиринтное распространение матрикса холестеатомы, в 12% случаев – инфралабиринтное, в 7% – распространение в верхушку пирамиды, в 5% случаев массивное лабиринтное поражение [1].

При инвазии матрикса холестеатомы по клеточной системе височной кости – верхним лабиринтным, супралабиринтным, супрамеатальным и инфралабиринтным клеткам в область внутреннего слухового прохода и верхушки пирамиды – оперативное вмешательство выполняется по абсолютным показаниям, так как патологический процесс вызывает выраженную деструкцию подлежащей костной ткани – «остеит» структур внутреннего и среднего уха с риском развития отогенных осложнений [2, 3].

Удаление распространенной холестеатомы височной кости является потенциально сложным

и опасным оперативным вмешательством в связи с риском повреждения лицевого нерва, сигмовидного синуса и луковицы яремной вены, внутренней сонной артерии, твердой мозговой оболочки средней и задней черепной ямок с риском истечения спинномозговой жидкости с возможным развитием менингита, энцефалита, субарахноидального кровотечения, поражения сосудисто-нервных образований мостомозжечкового угла со всеми вытекающими последствиями [4, 5].

Стремительный прогресс в области микрохирургии уха, усовершенствование способов лучевой диагностики, а также междисциплинарные взаимодействия в лечении пациента с такой тяжелой патологией позволили изменить отношение к хирургическому лечению, в каждом конкретном случае применять дифференцированный подход, предупредить послеоперационные осложнения или при их возникновении эффективно с ними бороться, снизить риск рецидива патологического процесса.

Ниже мы приводим описание двух клинических случаев с междисциплинарным подходом к диагностике, предоперационному обследованию и хирургическому лечению пациентов с распространенной холестеатомой височной кости, ведению послеоперационного периода.

Больной Л., 35 лет, поступил в научно-клинический отдел заболеваний уха ФГБУ НКЦО ФМБА РФ с диагнозом хронический левосторонний гнойный средний отит. Левосторонняя периферическая невропатия лицевого нерва. Холестеатома пирамиды левой височной кости. Состояние после санирующих операций по «открытому» типу на левом ухе от 2015 г.

Из анамнеза известно, что хроническим левосторонним гнойным средним отитом (ХГСО) болеет с детства. Периодически лечился консервативно с временным положительным эффектом. В 2014 г., несмотря на периодически проводимые курсы консервативного лечения, отделяемое из левого уха стало постоянным, и впервые появилась асимметрия лица – опущение левого угла рта, сглаженность левой носогубной складки, неполное закрытие левого глаза. Пациент был осмотрен ЛОР-врачом и неврологом поликлиники амбулаторно, далее был направлен для хирургического лечения в одну из городских клиник Москвы, где была произведена санирующая операция на левом ухе по открытому типу. В связи с рецидивом холестеатомы через 6 месяцев произведена повторная санирующая операция на левом ухе. После проведенного повторного хирургического лечения слух ухудшился, отделяемое продолжалось, асимметрия лица сохранялась, и в ноябре 2016 г. пациент был госпитализирован в отдел заболеваний уха НКЦО для хирургического лечения.

При осмотре в клинике состояние пациента удовлетворительное, астенического телосложения, хронические соматические, системные, перенесенные инфекционные заболевания отрицает. Сознание ясное, менингеальной и общемозговой симптоматики нет. Головокружения, спонтанного нистагма нет. Имеется асимметрия лица – левый угол рта опущен, левая носогубная складка сглажена, при наморщивании лба слева складки не образуются, левый глаз не закрывается (по шкале Хауса–Бракмана 5 ст.)

Отоскопическая картина: область сосцевидного отростка при пальпации и перкуссии безболезненная, в заушной области тонкий послеоперационный рубец без воспалительных явлений. Граница между тимпанальным и мастоидальным отделами послеоперационной полости четко не прослеживается (рис. 1). Послеоперационная полость заполнена эпидермально-грануляционно-рубцовой тканью, эпидермально-серными массами. Слух: Ш. Р. отс., Р. Р. у раковины крик.

На компьютерной томограмме (КТ) височных костей (18.10.2016) – послеоперационная полость левой височной кости заполнена мягкотканым субстратом, картина мелких фрагментов рецидивной холестеатомы проекционно в области разрушенного лабиринта (показано стрелкой), верхних отделов аттика, преддверия (рис. 2).

Операция. Под эндотрахеальным наркозом произведен разрез кожи и подкожной жировой клетчатки с отступом на 0,5 см от переходной складки в левой заушной области. Мягкие ткани и надкостница отсепарованы, обнажено Planum mastoideum. В ходе предыдущих операций кортикальный слой сосцевидного отростка в пределах Planum mastoideum был снят частично, граница между тимпанальным и мастоидальным отделами не определяется. В области tegmen antri твердая мозговая оболочка средней черепной ямки обнажена, с ней интимно спаян матрикс холестеатомы, который был отсепарован – твердая мозговая оболочка синего цвета, пульсирует, ликвореи нет, путем коагулирования под постоянным орошением физиологическим раствором твердая мозговая оболочка сокращена. Имелось распространение эпидермиса в супра- и инфралабиринтное пространство, выступ верхнего полукружного канала не определялся, частично была деструктирована ампула заднего полукружного канала, имелось врастание эпидермиса под нее, распространение его в область эндолимфатического мешка. Визуализирована часть ампулы латерального полукружного канала – практически полностью деструктирована, под ней – деструктированный канал лицевого нерва. На этом уровне обнаружена культя лицевого нерва, которая была окутана грануляционно-эпидермальной тканью – нерв выделен на всем протяжении тимпанального отдела, по ходу удаления эпидермиса визуализирован его лабиринтный отдел до входа

во внутренний слуховой проход. Выделен второй конец культи лицевого нерва от грануляционно-эпидермальной выстилки на уровне второго колена, в мастоидальном отделе лицевой нерв выделен из костного канала для последующей его пластики конец в конец. По ходу распространения эпидермиса вскрыты супрамеатальные клетки, произведен доступ к внутреннему слуховому проходу, холестеатома удалена – визуализированы: верхний вестибулярный (остаток), лицевой, нижний вестибулярный и кохлеарный нервы, ликворея умеренная, остановлена мышечным и жировым лоскутом (изъят фрагмент височной мышцы 0,5×0,5 и абдоминальный жир – произведен линейный разрез кожи передней стенки правой половины живота (длина 3 см) отступя от пупка на 5 см, изъят фрагмент жира 1×1). Далее произведена ревизия надтубарного углубления – передняя аттиковая пластинка удалена, холестеатомные массы и эпидермис из надтубарного углубления и области слуховой трубы отсепарованы и удалены. Эпидермис также распространялся в область преддверия, по инфралабиринтным клеткам в область гипотимпанума – обнаружено предлежание луковицы яремной вены, костная стенка над ней истончена, на ней эпидермис, который отсепарован, пораженные клетки в гипотимпануме вскрыты, эпидермис удален. Дефект лицевого нерва устранен анастомозом конец в конец (нитки 8–0), сверху уложена соединительнотканная выстилка. После укрепления стенки в области обнаженной твердой мозговой оболочки средней черепной ямки пластинками аутохряща, истонченной фасцией височной мышцы покрыты стенки послеоперационной полости.

В раннем послеоперационном периоде состояние пациента оценено как средней степени тяжести. Режим строго постельный, с приподнятым головным концом 45°, самочувствие хорошее, сознание ясное. Общемозговых и менингеальных симптомов не было, периодически отмечалось повышение температуры тела до 37,2 °С, наблюдался симптом «ликворного пятна». Пациент получал антибактериальную, противоотечную, противовоспалительную терапию, диуретики. Общесоматических жалоб не было. Асимметрия лица после операции не прогрессировала, спонтанного нистагма, головокружения, тошноты не было. По результатам клинико-лабораторных исследований отклонений от референсных значений не было.

Впервые у пациента появилась головная боль и повышение температуры тела до 38,9 °С на 7-е сутки после операции, когда отоликворея прекратилась. При этом общемозговой симптоматики не было, однако у пациента появилась регидность затылочных мышц 1степени. Были экстренно назначены клинический анализ крови (лейкоцитоз до 17×10^9, палочкоядерный сдвиг) и мочи (без отклонений), был проведен забор спинномозговой жидкости – цитоз 930/3 нейтрофильного характера, и пациент переведен в специализированное отделение. В течение нескольких дней у пациента цитоз нарастал до 9000 в 1 мкл – лимфоциты 68%, при посеве ликвора рост микрофлоры не обнаружен, при магнитно-резонансной томографии (МРТ) головного мозга заподозрено скопление крови в субарахноидальном пространстве. Однако данные КТ головного мозга не подтвердили наличие субарахноидального кровоизлияния, а также у пациента отсутствовала очаговая неврологическая симптоматика. После эндолюмбального введения антибактериальных препаратов, применения вазоактивной терапии в последующие дни температура тела у пациента нормализовалась, цитоз в ликворе регрессировал. Пациент из стационара был выписан на 23-и сутки после операции в удовлетворительном состоянии. Общемозговых и менингеальных симптомов не было. В данный срок наблюдения функция лицевого нерва у пациента Л. восстановилась до 4-й степени по шкале Хауса–Бракмана, а при отоскопии выстилка послеоперационной полости была эпителизирована, по периферии отмечалась васкуляризация, отделяемого не было (рис. 3).

Больной Ч., 35 лет, поступил в научно-клинический отдел заболеваний уха ФГБУ НКЦО ФМБА РФ с диагнозом хронический правосторонний рецидивирующий гнойный средний отит, осложненный петрозитом (апицитом). Холестеатома. Состояние после перенесенного гнойного отогенного менингоэнцефалита. Состояние после радикальной операции на правом ухе от 1989 г. и расширенной реоперации на правом ухе от 04.02.2016, наложения вторичного шва на послеоперационную рану заушной области справа 15.02.2016. Отоликворея справа. Невропатия лицевого нерва справа 3-й ст. Невропатия отводящего нерва справа. Легкое сходящееся косоглазие.

Из анамнеза известно, что в возрасте 8 лет выполнена радикальная операция на правом ухе по поводу гнойного мастоидита. Неоднократно пациент был госпитализирован в ЛОР-отделение областной больницы в связи с ежегодными обострениями гнойного среднего отита. 31.12.2015 г. пациет стал отмечать появление болей в правом ухе и онемение правой половины лица. Лечился амбулаторно консервативно, однако на фоне проводимого лечения онемение лица усилилось, правая половина лица стала неподвижной. Пациент был осмотрен неврологом, назначенная нейротропная терапия – без эффекта. 10.01.2016 внезапно пациент отметил резкий подьем температуры тела до 38,0 °С, ощутил распирающую головную боль. Пациент был госпитализирован в ЛОР-отделение областной больницы, выполнена люмбальная

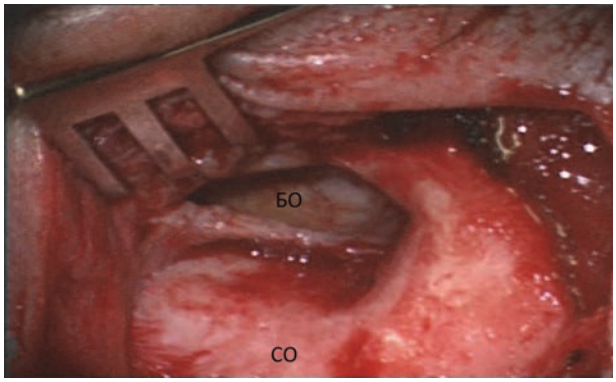

Рис. 1. Отомикроскопия (интраоперационная микрофотография). Послеоперационная полость левого уха: БО – барабанный отдел, СО – сосцевидный отросток.

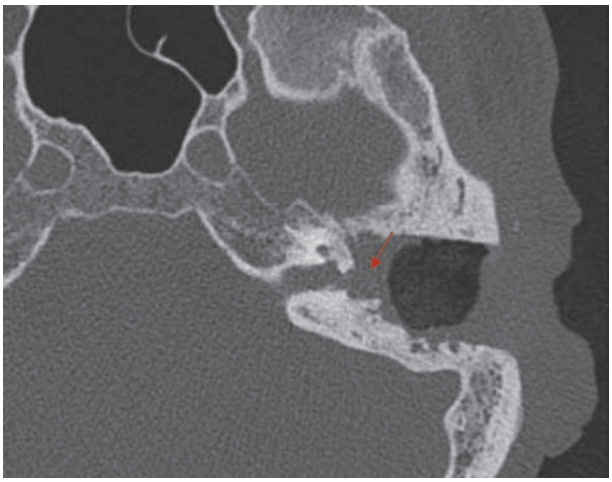

Рис. 2. КТ височных костей (18.10.2016) – послеоперационная полость левой височной кости заполнена мягкотканым субстратом, картина мелких фрагментов рецидивной холестеатомы проекционно в области разрушенного лабиринта (показано стрелкой), верхних отделов аттика, преддверия.

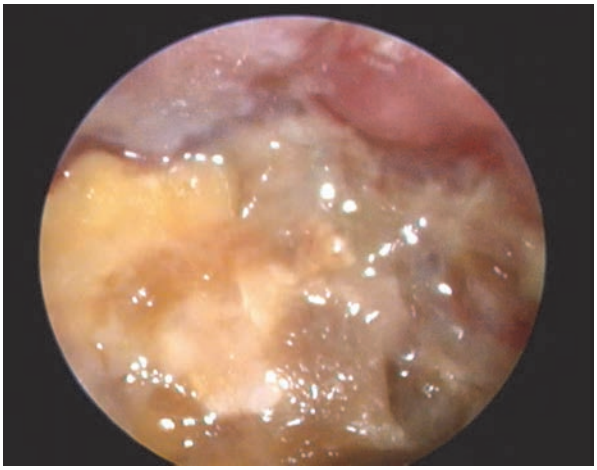

Рис. 3. Отомикроскопия левого уха (23-и сутки).

пункция – цитоз до 599 клеток, 89% нейтрофилы, проведена антибактериальная терапия, однако цитоз прогрессировал, в связи с чем в феврале 2016 г. произведена реоперация на правом ухе, после чего отделяемое из уха продолжалось. Далее

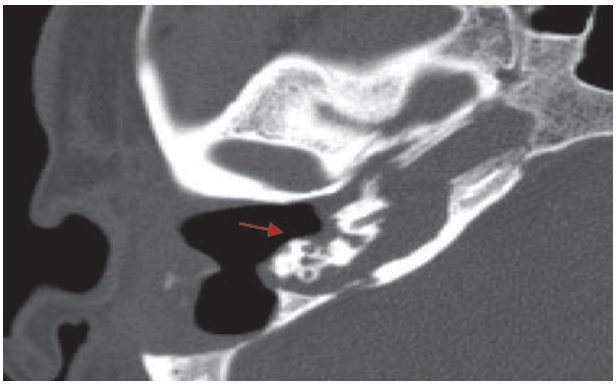

Рис. 4. КТ височных костей (29.02.2016) – послеоперационная полость правой височной кости, заполненная мягкотканым субстратом, структуры лабиринта разрушены.

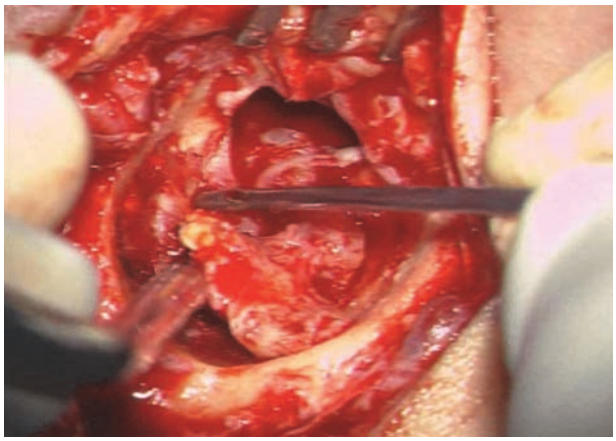

Рис. 5. Отомикроскопия (интраоперационная микрофотография). Послеоперационная полость правого уха.

повторно было проведено КТ височных костей (рис. 4), и пациент госпитализирован в отдел заболеваний уха НКЦО для хирургического лечения.

При осмотре состояние пациента удовлетворительное, нормостенического телосложения, хронические соматические, системные, перенесенные инфекционные заболевания отрицает. Сознание ясное, менингеальной и общемозговой симптоматики нет. Головокружения нет, нистагм горизонтальный мелкоамплитудный. Имеется асимметрия лица – движения мимической мускулатуры справа нарушены, соответствует дисфункции 3-й степени, имеется сглаженность кожных складок справа, симптом паруса справа, правый глаз закрывается полностью с усилием. Вкусовая чувствительность $^{2}/_{3}$ языка не нарушена.

Объективно: в заушной области послеоперационный рубец, без признаков воспаления. Пальпация и перкуссия сосцевидного отростка безболезненная. Слуховой проход представлен только перепончато-хрящевым отделом. При отомикроскопии визуализируется общеполостная радикальная полость. Мастоидальный и тимпанальный отделы заполнены эпидермисом и грануляциями, имеется серозно-гнойное отде-

ляемое, возможно отоликоворея. Шпора низкая (рис. 5). Слух: Ш. Р. отс., Р. Р. отс.

Операция. Под эндотрахеальным наркозом произведен разрез кожи и подкожной жировой клетчатки с отступом на 0,5 см от послеоперационного рубца правой заушной области. Мягкие ткани и надкостница отсепарованы, произведен доступ к послеоперационной полости. В мастоидальном отделе полость не эпителизирована, покрыта утолщенной измененной слизистой. В тимпанальном отделе холестеатомные массы, грануляции, окна лабиринта, супраструктура стремени не дифференцируются, имеется дефект костных стенок в области сигмовидного синуса, задней и средней черепно-мозговых ямок с истечением ликвора, перисинуозные клетки заполнены холестеатомными массами, преддверие лабиринта, задний и латеральный полукружные каналы деструктированы. Лицевой нерв в тимпанальном отделе обнажен, в мастоидальном отделе – в костном канале.

Произведена лабиринтэктомия с декомпрессией лицевого нерва в мастоидальном отделе под контролем навигационной техники DiGi Pinceur. Эпидермис распространялся до внутреннего слухового прохода, кпереди до внутренней сонной артерии по направлению к крылонебной ямке. Все патологическое удалено – объем удаленных холестеатомных масс составил в совокупности от 5 до 6 см^3. Целостность лицевого нерва не нарушена. Трепанационная полость затампонирована фрагментами абдоминального жира и отоликворея приостановлена, трепанационная полость устранена по методу Rambo. Перед операцией был установлен люмбальный дренаж для оттока ликвора в послеоперационном периоде.

Послеоперационный период протекал без осложнений. Пациент из стационара был выписан на 21-е сутки после операции в удовлетворительном состоянии. Общемозговой симптоматики и менингеальных знаков, лихорадки не было. Функция лицевого нерва у пациента Ч. в данный срок наблюдения восстановилась до 2-й степени по шкале Хауса–Бракмана.

Данным пациентам при выписке из стационара было рекомендовано динамическое наблюдение, прохождение реабилитационного курса для улучшения функции лицевого нерва, СКТ височных костей и МРТ головного мозга в режиме Non EPI DWI в целях исключения рецидива холестеатомы в отдаленном послеоперационном периоде.

Обсуждение. Холестеатома височной кости с инвазивным ростом в структуры лабиринта является сложной патологией. Несмотря на то что такое распространение встречается достаточно редко, может иметь фатальные последствия как при несвоевременном хирургическом лечении, так и при выборе неадекватной хирургической тактики. При лечении данной патологии основной задачей хирурга является полное удаление холестеатомы, в противном случае матрикс холестеатомы приобретает более агрессивные характеристики, повышается его пролиферативная активность, что способствует бурному и неконтролируемому росту эпидермиса по клеточной системе височной кости с деструкцией подлежащих костных структур, поражением сосудисто-нервных образований, мозговой ткани данной области [5].

В представленных клинических примерах пациенты были направлены в стационар для хирургического лечения при развитии у них отогенных осложнений, несмотря на то что при хроническом гнойном среднем отите лечение исключительно хирургическое, а относительные противопоказания к хирургическому лечению обусловлены наличием общесоматических декомпенсированных заболеваний у пациента. Следовательно, запоздалое хирургическое лечение привело к распространению патологического процесса и развитию осложнений. А неадекватно выбранный доступ, недостаточный объем проведенных ранее оперативных вмешательств не позволили своевременно производить полноценную санацию.

Безусловно, удаление распространенной холестеатомы представляет техническую сложность из-за локализации процесса и требует знания микрохирургической анатомии височной кости. Такие сложные операции желательно производить с применением навигационной системы, в присутствии нейрохирурга, и при наличии нейрореанимации экспресс-диагностической лаборатории.

Выводы

Детальное знание микрохирургической анатомии височной кости и выбор адекватного хирургического доступа при распространенной холестеатоме височной кости позволяет производить полноценную санацию и получить хорошие результаты хирургического лечения.

Использование современных технологий и междисциплинарного подхода при удалении холестеатомы пирамиды височной кости позволяет минимизировать послеоперационные осложнения, а применение комплексных высокоэффективных способов консервативного лечения и нейрореанимационных мероприятий обеспечивает реабилитацию пациента с такой тяжелой патологией.

ЛИТЕРАТУРА

1. Danesi G., Cooper T., Panciera D. T., Manni V., Côté D. W. Sanna Classification and Prognosis of Cholesteatoma of the Petrous Part of the Temporal Bone: A Retrospective Series of 81 Patients // Otol. Neurotol. 2016. Vol. 37, N 6. P. 787–792.
2. Juhász A., Sziklai I., Rákosy Z., Ecsedi S., Adány R., Balázs M. Elevated level of tenascin and matrix metalloproteinase 9 correlates with the bone destruction capacity of cholesteatomas // Otol. Neurotol. 2009. Vol. 30, N 4. P. 559–565.
3. Сушко Ю. А., Борисенко О. Н., Сребняк И. А., Злый М. В., Злый В. В. Холестеатома пирамиды височной кости // Журнал вушных, носових и горлових хвороб. 2005. № 1. С. 27–32.
4. Дайхес Н. А., Диаб Х. М., Корвяков В. С., Кондратчиков Д. С., Пащинина О. А., Умаров П. У. [и др.]. Тактика ведения и результаты хирургического лечения пациентов с хроническим гнойным средним отитом // Альманах клинической медицины. 2016. Т. 44, № 7. С. 814–820.
5. Atlas M. D., Moffat D. A., Hardy D. G. Petrous apex cholesteatoma: diagnostic and treatment dilemmas // The Laryngoscope. 1992. Vol. 102, N 12. P. 1363–1368.

Дайхес Николай Аркадьевич – докт. мед. наук, член-корр. РАН, профессор, директор ФГБУ НКЦО ФМБА России. Россия, 123182, Москва, Волоколамское шоссе, д. 30, стр. 2; тел. +7(499)-968-69-25, e-mail: admin@otolar.ru

Диаб Хассан – докт. мед. наук, руководитель научно-клинического отдела заболеваний уха НКЦО, профессор каф. оториноларингологии ФДПО РНИМУ им. Н. И. Пирогова. Россия, 123182, Москва, Волоколамское шоссе, д. 30, стр. 2; тел. 8-919-101-33-00, e-mail: hasandiab@mail.ru

Варосян Егине Гарегиновна – врач-оториноларинголог, канд. мед. наук, младший научный сотрудник научно-клинического отдела заболеваний уха НКЦО. Россия, 123182, Москва, Волоколамское шоссе, д. 30, стр. 2; тел. 8 926-177-37-77, e-mail: egine.varosyan@mail.ru

Пащинина Ольга Александровна – канд. мед. наук, зав. оториноларингологическим отделением отдела заболеваний уха НКЦО. Россия, 123182, Москва, Волоколамское шоссе, д. 30, стр. 2; тел. 8-916-024-83-83, e-mail: Olga83@mail.ru

Кондратчиков Дмитрий Сергеевич – младший научный сотрудник научно-клинического отдела заболеваний уха НКЦО. Россия, 123182, Москва, Волоколамское шоссе, д. 30, стр. 2; тел. 8-968-757-74-79, e-mail: kondratchikov@gmail.com

Михалевич Антон Евгеньевич – аспирант научно-клинического отдела заболеваний уха НКЦО. Россия, 123182, Москва, Волоколамское шоссе, д. 30, стр. 2; тел. 8-926-104-90-45, e-mail: MikhalevichAE@mail.ru

REFERENCES

1. Danesi G., Cooper T., Panciera D. T., Manni V., Côté D. W. Sanna Classification and Prognosis of Cholesteatoma of the Petrous Part of the Temporal Bone: A Retrospective Series of 81 Patients. *Otol. Neurotol*. 2016; 37; 6: 787–792.
2. Juhász A., Sziklai I., Rákosy Z., Ecsedi S., Adány R., Balázs M. Elevated level of tenascin and matrix metalloproteinase 9 correlates with the bone destruction capacity of cholesteatomas. *Otol. Neurotol*. 2009; 30; 4: 559–565.
3. Sushko Yu. A., Borisenko O. N., Srebnyak I. A., Zlyy M. V., Zlyy V. V. Kholesteatoma piramidy vysochnoy kosti [Temporal bone petrous pyramid cholesteatoma]. *Zhurnal vushnykh, nosovikh i gorlovikh khvorob*; 2005; 1: 27–32. (in Russian)
4. Daykhes N. A., Diab Kh. M., Korvyakov V. S., Kondratchikov D. S., Pashchinina O. A., Umarov P. U. [et al.] Taktika vedeniya i rezul'taty khirurgicheskogo lecheniya patsientov s khronicheskim gnoynym srednim otitom [Management and surgical outcomes in patients with chronic suppurative otitis media]. *Al'manakh klinicheskoy meditsiny*; 2016; 44(7): 814–820. (in Russian)
5. Atlas M. D., Moffat D. A., Hardy D. G. Petrous apex cholesteatoma: diagnostic and treatment dilemmas. *The Laryngoscope*; 1992; 102(12): 1363–1368.

Nikolai Arkad'evich Daikhes – MD, Associate Member of the Russian Academy of Sciences, Professor, Director of Federal State Budgetary Institution Clinical Research Centre of Otorhinolaryngology of the Federal Medico-Biological Agency of the Russian Federation. Russia, 123182, Moscow, 30/2, Volokolamsk Shosse str., tel.: +7 (499) -968-69-25 e-mail: admin@otolar.ru.

Khassan Diab – MD, Head of Clinical Research Department of Ear Diseases of Clinical Research Centre of Otorhinolaryngology, Professor of the Chair of Otorhinolaryngology of the Department of Supplementary Vocational Education of Pirogov Russian National Research Medical University. Russia, 123182, Moscow, 30/2, Volokolamsk Shosse str., tel.: 8-919-101-33-00, e-mail: Hasandiab@mail.ru

Egine Gareginovna Varosyan – otorhinolaryngologist, MD Candidate, junior research associate of Clinical Research Department of Ear Diseases of Clinical Research Centre of Otorhinolaryngology. Russia, 123182, Moscow, 30/2, Volokolamsk Shosse str., tel.: 8 926-177-37-77, e-mail: egine.varosyan@mail.ru

Ol'ga Aleksandrovna Pashchinina – MD Candidate, Head of the Otorhinolaryngological Division of Clinical Research Department of Ear Diseases of Clinical Research Centre of Otorhinolaryngology. Russia, 123182, Moscow, 30/6, Volokolamsk Shosse str., tel.: 8-916-024-83-83, e-mail: Olga83@mail.ru

Dmitrii Sergeevich Kondratchikov – junior research associate of Clinical Research Department of Ear Diseases of Clinical Research Centre of Otorhinolaryngology. Russia, 123182, Moscow, 30/2, Volokolamsk Shosse str., tel.: 8-968-757-74-79, e-mail: Kondratchikov@gmail.com

Anton Evgen'evich Mikhalevich – post-graduate student of Clinical Research Department of Ear Diseases of Clinical Research Centre of Otorhinolaryngology. Russia, 123182, Moscow, 30/2, Volokolamsk Shosse str., tel.: 8-926-104-90-45, e-mail: MikhalevichAE@mail.ru

УДК 616.216.1-006.2-089.87 doi: 10.18692/1810-4800-2017-5-114-116

ГИГАНТСКАЯ КИСТА ВЕРХНЕЧЕЛЮСТНОЙ ПАЗУХИ С ДЕФЕКТОМ КОСТНЫХ СТЕНОК

Извин А. И.[1], Рудзевич А. В.[2], Пшеничников С. А.[2], Гаджибалаев Ф. Г.[3]

[1] ГБОУ ВПО «Тюменский государственный медицинский университет» Минздрава России, 625023, г. Тюмень, Россия
(Ректор – академик РАН, проф. И. В. Медведева)

[2] ГБУЗ Тюменской области «Областная больница № 2», 625045, г. Тюмень, Россия
(Главный врач – Н. А. Сливкина)

[3] Медицинский центр «Астра Мед», 625016, г. Тюмень, Россия
(Директор – М. Н. Гуртовая)

GIANT CYST OF MAXILLARY SINUS WITH THE BONE WALLS DEFECT

Izvin A. I.[1], Rudzevich A. V.[2], Pshenichnikov S. A.[2], Gadzhibalaev F. G.[3]

[1] Federal State Budgetary Institution Higher Vocational Education "Tyumen State Medical Universiti", Tyumen, Russia

[2] State Financed Health Institution of Tyumen Regional Clinical Hospinal N 2, Tyumen, Russia

[3] Health center „Astra Med", Tyumen, Russia

Авторы приводят клинический случай гигантской кисты верхнечелюстной пазухи с дефектом ее костных стенок.
Ключевые слова: верхнечелюстная пазуха, киста, оперативное лечение.
Библиография: 7 источников.

The authors present a clinical case of a giant cyst of maxillary sinus with the bone walls defect.
Key words: maxillary sinus, cyst, surgical treatment.
Bibliography: 7 sources.

Кисты верхнечелюстных пазух (КВЧП) являются распространенными заболеваниями в оториноларингологии [1–5]. КВЧП часто бывают случайной находкой при рентгенографии и компьютерной томографии (КТ) околоносовых пазух (ОНП). Так, по данным T. Benineasa [6], при рентгенологическом обследовании 268 здоровых людей у 20,7% были обнаружены кисты в одной или обеих ВЧП. M. M. Paparella [7], обследовавший 500 здоровых лиц, выявил КВЧП у 9,6%. Часто КВЧП никак не проявляют себя клинически, но при больших размерах они могут вызывать головную боль из-за давления оболочки кисты на стенки пазухи и сопровождаться затруднением носового дыхания. В то же время размеры кисты не всегда коррелируют с выраженностью вызываемой ею симптоматики. Так, небольшая киста, находящаяся на верхней стенке, в области прохождения второй ветви тройничного нерва, часто вызывает головную боль, а бессимптомными могут быть крупные кисты, расположенные в нижних отделах ВЧП.

В этой связи приводим собственное наблюдение.

Пациент С., 45 лет, и. б. № 26413, поступил в ЛОР-отделение ОКБ № 2 г. Тюмени 07.12.2016 г. с жалобами на затруднение носового дыхания, головную боль, наличие припухлости в области правой щеки.

Anamnes morbi. Со слов пациента считает себя больным 3 месяца, когда обратился к стоматологу в целях санации зубов, который направил его предварительно перед лечением на дентальную панораму. После осмотра стоматологом-терапевтом на ОПТГ было выявлено образование в области правой ВЧП, и пациент был направлен на КЛКТ, с последующей консультацией стоматолога-хирурга. При осмотре стоматологом-хирургом обнаружено: выраженная конфигурация лица за счет припухлости мягких тканей щечной области, кожа в области образования плотная, слабо болезненная при пальпации, без признаков гиперемии. Со стороны полости рта: слизистая оболочка в области альвеолярного отростка верхней

Рис. 1. Отек мягких тканей правой щеки.

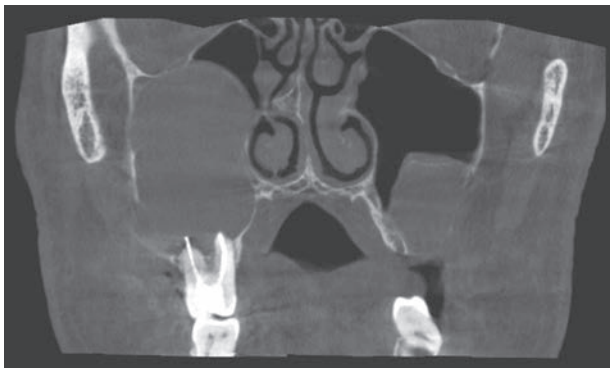

Рис. 2. Конусно-лучевая КТ околоносовых пазух.

челюсти справа сглажена, безболезненная при пальпации.

Status praesens. Общее состояние удовлетворительное, правильного телосложения, умеренного питания. Кожные покровы чистые, обычной окраски. В легких дыхание везикулярное, хрипов нет. Cor – тоны ясные, ритмичные, АД 120/80 мм рт. ст. Пульс – 72 удара в минуту. Живот мягкий, при пальпации безболезненный.

ЛОР-статус. Нос – наружный нос правильной формы, носовые раковины отечные, носовое дыхание свободное, отделяемого в носовых ходах нет. Определяется выраженная отечность правой щечной области, болезненная при пальпации (рис. 1). На КТ ОНП от 25.10.2016 г. визуализируется опухолевидное образование, заполнявшее почти полностью объем правой ВЧП (рис. 2), дефект костной структуры передней и латеральной стенок правой ВЧП.

Уши – M. t. перламутро-серого цвета, опознавательные пункты сохранены. ШР на оба уха – 6 м.

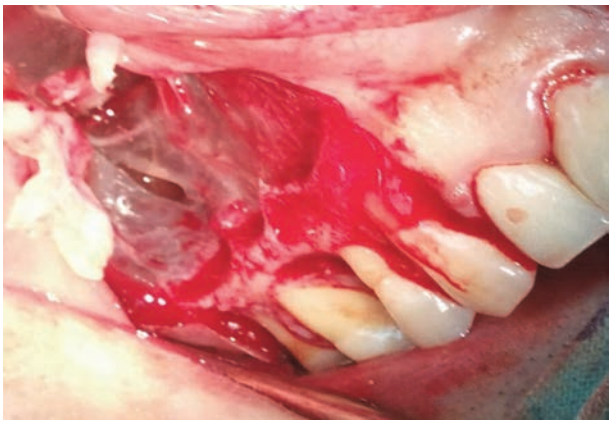

Рис. 3. Субтотальный дефект передней стенки правой ВЧП

Область сосцевидного отростка безболезненна при пальпации с обеих сторон. Глотка, гортань – без особенностей. Гемограмма от 02.12.2016 г.: эр. – 4,79×10^{12} г/л; Hb – 153 г/л; лейк. – 5,8×10^{12} /л, э. – 5%, п/я – 3%, с/я – 55%, лимф. – 33%, мон. – 4%, СОЭ – 28 мм/ч, анализ мочи – без особенностей, RW – отр. Коагулограмма от 02.12.2016 г.: АЧТВ – 40 с, ПТИ – 100%, фибриноген – 3,2 г/л, РФМК – 37,5 мг/л, МНО – 1,0, ЭКГ 03.12.2016 г.: P – 0,08, PQ – 0,18,QRS – 0,08, ЧСС – 66 в 1 мин, ритм синусовый. Группа крови – B(III) Rh + полож. Биохимический анализ крови: общ. белок – 72,5 г/л, общ. билирубин – 9,69 мкмоль/л, АЛТ – 20 ед./л, АСТ – 24 ед./л, глюкоза крови – 5,7 ммоль/л, мочевина – 6,4 ммоль/л, остаточный азот – 29 ммоль/л. Флюорография грудной клетки без особенностей.

Пациенту 12.12.2016 г. под общим обезболиванием произведено вскрытие правой гайморовой пазухи. После выполнения маргинального разреза обнаружен субтотальный дефект костной структуры передней стенки размерами 4×2,5 см, дефект латеральной стенки (рис. 3).

Полость синуса заполнена кистозным содержимым. Все патологическое удалено. Кровопотеря минимальная. На рану наложены швы.

Послеоперационный период протекал без особенностей. Отек мягких тканей правой щеки сохранялся, но стал менее выраженным. 16.12.2016 г. пациент выписан на амбулаторное наблюдение по месту жительства с рекомендациями и последующим лечением у врача-стоматолога-хирурга.

Выводы

Кисты больших размеров верхнечелюстных пазух, особенно расположенные в их нижних отделах, часто имеют скрытую симптоматику.

Диагностика подобных кист должна основываться на рентгенологических методах исследования.

Гигантские кисты верхнечелюстных операций подлежат хирургическому методу лечения.

ЛИТЕРАТУРА

1. Гинзбург В. Г., Вольфкович М. И. Рентгенодиагностика и клинические особенности кист, исходящих из слизистой оболочки верхнечелюстных пазух // ВОРЛ. 1951. № 5. С. 54–59.
2. Лихачев А. Г. Кисты гайморовых пазух: многотомное руководство по оториноларингологии. Т. IV. М., 1963. С. 47–49.
3. Кадымова М. И. Лимфангиэктатические (ложные) кисты челюстных пазух и их связь с аллергией: дис. … канд. мед. наук. М., 1966. 120 с.
4. Исхаки Ю. Б. Кисты верхних дыхательных путей. Душанбе: Ирфон, 1972. 239 с.
5. Пискунов Г. З., Пискунов С. З., Козлов В. С., Лопатин А. С. Заболевания носа и околоносовых пазух. М.: Совершенно секретно, 2003. С. 157–163.
6. Benineasa T. Le cisti della mucosa del seno mascerelo // Ann. Laring. otol. 1961. N 1. P. 105–114.
7. Paparella M.M. Mucosal cyst of the maxillary sinus // Arch. Otolaryngol. 1963. Vol. 77, N 6. P. 650–657.

Извин Александр Иванович – докт. мед. наук, профессор кафедры ЛОР-болезней Тюменского ГМУ. Россия, 625023, Одесская ул., д. 54; тел.: 8(3452) 2870-12, (8) 919-929-71-84, e-mail: super.lor-kafedra@yandex.ru

Рудзевич Александр Викторович – зав. ЛОР-отделением ОКБ № 2 г. Тюмени. Россия, 625023, г. Тюмень, ул. Мельникайте, д. 75; тел. 8(3452) 28-70-34, e-mail: Rudzevich.1@yandex.ru

Пшеничников Станислав Алексеевич – врач-ординатор ЛОР-отделения ОКБ № 2 г. Тюмени. Россия, 625023, г. Тюмень, ул. Мельникайте, д. 75; тел. 8(3452) 28-70-33, e-mail: stapsky@gmail.com

Гаджибалаев Фарид Гаджибалаевич – врач-стоматолог-хирург медицинский центр «Астра Мед», Тюмень, Россия, 625016, г. Тюмень, ул. Пермякова, д. 68, корп. 2; тел. 8(3452) 68-57-22, e-mail: Xeski777@rambler.ru

REFERENCES

1. Ginzburg V. G., Vol'fkovich M. I. Rentgenodiagnostika i klinicheskie osobennosti kist, iskhodyashchikh iz slizistoi obolochki verkhnechelyustnykh pazukh [X-ray diagnostics and clinical features of the cysts originating from the maxillary sinus mucosa]. *WORL*; 1951; 5: 54– 59 (in Russian).
2. Likhachev A. G. Kisty gaimorovykh pazukh. Mnogotomnoe rukovodstvo po otorinolaringologii [Maxillary sinus cysts. A multivolume guidance in otorhinolaryngology]. IV, Moskow, 1963. 47–49 (in Russian).
3. Kadymova M. I. Limfangiektaticheskie (lozhnye) kisty chelyustnykh pazukh i ikh svyaz' s allergiei: dis. … kand. med. nauk [Lymphangiectatic cysts (pseudocysts) of the maxilliary sinuses and their relation to allergy. MD Candidate dissertation]. M., 1996 (in Russian).
4. Iskhaki Yu. B. Kisty verkhnikh dykhatel'nykh putei [Upper respiratory tract cysts]. Dushanbe: Irfon», 1972. 239 (in Russian).
5. Piskunov G. Z., Piskunov S. Z., Kozlov V. S., Lopatin A. S. Zabolevaniya nosa i okolonosovykh pazukh [Diseases of the nose and paranasal sinuses]. M.: Sovershenno sekretno, 2003: 157–163 (in Russian).
6. Benineasa T. Le cisti della mucosa del seno mascerelo. *Ann. Laring. Otol.*; 1961; 1: 105–114.
7. Paparella M.M. Mucosal cyst of the maxillary sinus. *Arch. Otolaryngol.*; 1963; 77(6): 650–657.

Aleksandr Ivanovich Izvin – MD, Professor of the Chair of ENT-Diseases of Tyumen State Medical University. Russia, 625023, 54, Odesskaia str., tel.: 8(3452) 2870-12, (8) 919-929-71-84, e-mail: super.lor-kafedra@yandex.ru

Aleksandr Viktorovich Rudzevich – Head of ENT-Department of Tyument Regional Hospital No2. Russia, 625023, Tyumen, 75, Melnikayte str., tel.: 8(3452) 28-70-34, e-mail: Rudzevich. 1@yandex.ru

Stanislav Alekseevich Pshenichnikov – resident physician, otorhinolaryngologist of ENT-Department of Tyument Regional Hospital No2. Russia, 625023, Tyumen, 75, Melnikayte str., tel.: 8(3452) 28-70-33, e-mail: stapsky@gmail.com

Farid Gadzhibalaevich Gadzhibalaev – dental surgeon of Medical Center Astra Med. Russia, 625016, Tyumen, 68, bld. 2, Permyalova str., tel.: 8(3452) 68-57-22, e-mail: Xeski777@rambler.ru

УДК 616.327.2-006.36-089 doi: 10.18692/1810-4800-2017-5-117-118

РАБДОМИОМА НОСОГЛОТКИ: КЛИНИЧЕСКОЕ НАБЛЮДЕНИЕ

Мустафаев Д. М., Егоров В. И.

ГБУЗ МО «Московский областной научно-исследовательский клинический институт им. М. Ф. Владимирского», 129110, Москва, Россия (Директор – проф. Ф. Н. Палеев)

NASOPHARYNGEAL RHABDOMYOMA: CASE STUDY

Mustafaev D. M., Egorov V. I.

State-Financed Health Institution of Moscow Region Moscow Regional Scientific and Research Clinical Institute named after M. F. Vladimirskiy, 129110, Moscow, Russia

Авторы представляют собственное наблюдение редкой локализации рабдомиомы в носоглотке.
Ключевые слова: рабдомиома носоглотки, диагностика, хирургическое лечение.
Библиография: 3 источника.

The authors present their own observation of a rare localization of rhabdomyoma in the nasopharynx.
Key words: nasopharyngeal rhabdomyoma, diagnostics, surgical treatment.
Bibliography: 3 sources.

Рабдомиома – доброкачественная опухоль, исходящая из поперечнополосатой мышечной ткани [1]. Наблюдается чаще у детей. Обычно располагается в толще мышцы и в области крупных суставов. Выделяют отдельно рабдомиомы языка, сердца и женских половых органов.

Рабдомиома представляет собой узел, достигающий иногда 10–15 см в диаметре, плотноэластической консистенции, подвижный и хорошо отграниченный от окружающих тканей, имеет выраженную капсулу. Макроскопически может иметь форму узла и (или) инфильтрата, микроскопически клетки опухоли копируют различной степени дифференцировки мышечные элементы разной формы – крупные овальные, лентовидные, полосовидные. Поперечная исчерченность выявляется с трудом, в основном в вытянутых лентовидных клетках, в цитоплазме клеток обнаруживают гликоген, фигуры митоза отсутствуют. Клинически опухоль протекает доброкачественно, за исключением рабдомиом сердца и языка, которые являются причиной смерти больных [1–3].

Приводим собственное наблюдение редкой локализации рабдомиомы в носоглотке.

Пациент К., 25 лет, поступил в ЛОР-отделение МОНИКИ им. М. Ф. Владимирского в октябре 2016 г. с жалобами на чувство дискомфорта в ротоглотке, изменение артикуляции речи, храп и затруднение дыхания через обе половины носа. Чувство дискомфорта в глотке появилось около 7 лет назад и постепенно нарастало. К врачам не обращался. Около 6 месяцев до госпитализации изменился голос, пациент стал просыпаться ночью от ощущения нехватки воздуха, что заставило его обратиться к врачу. При осмотре в просвете носоглотки определялось новообразование, и пациент направлен на хирургическое лечение.

При поступлении: по данным эндоскопии просвет носоглотки полностью обтурирован новообразованием. Новообразование плотноэластичной консистенции, серого цвета, с гладкой поверхностью, безболезненное при пальпации. На представленных компьютерных томограммах в проекции носоглотки определялось четко очерченное гомогенное образование, занимающее полностью просвет носоглотки.

В плане дообследования пациенту выполнено ультразвуковое исследование мягких тканей шеи. Увеличенных измененных лимфоузлов на шее не выявлено. Больному в предоперационном периоде была произведена биопсия новообразования под местной анестезией. Гистологическое заключение: рабдомиома.

Учитывая доброкачественный характер процесса, мы решили удалить опухоль трансоральным доступом. Во время операции под контролем зрения опухоль у основания, в области заднего края сошника, отсечена с помощью насадки EVAC 70 от холодноплазменного аппарата Coblator II (рис. 1). Удаленный препарат представлял собой образование 3×4 см в диаметре округлой формы с тонкой капсулой. На разрезе видно, что опухоль состояла из соединительной ткани (рис. 2).

Окончательный гистологический анализ удаленного препарата подтвердил предварительный диагноз рабдомиомы носоглотки: препарат состоит из тонких незрелых мышечных элементов, имеющих мелкие овальные ядра, нежную попереч-

Рис. 1. Этап операции удаления рабдомиомы носоглотки.

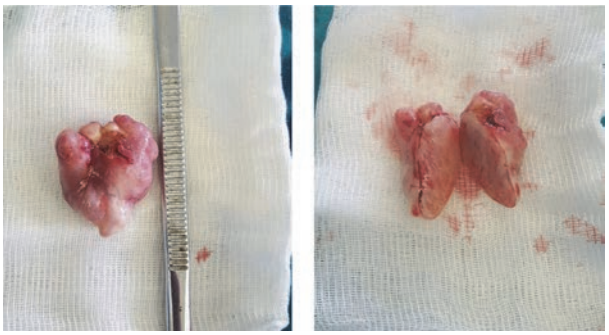

Рис. 2. Макропрепарат удаленного новообразования во время хирургического вмешательства.

ную исчерченность и местами группирующихся в тонкие пучки, а также низкодифференцированных мезенхимальных клеток разной формы. По периферии узла встречаются высокодифференцированные волокна скелетной мышцы (рис. 3).

При осмотре пациента через 5 мес. признаков рецидива опухоли не выявлено.

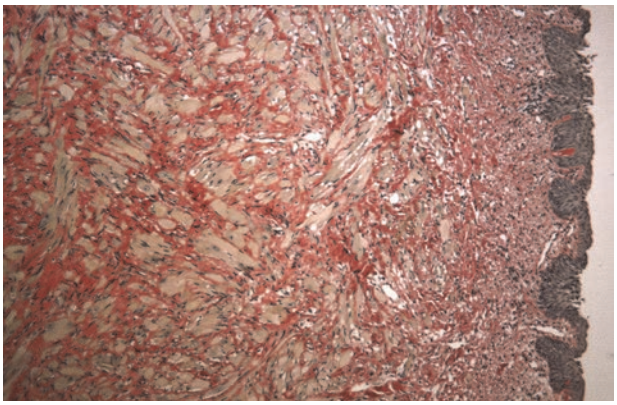

Рис. 3. Гистологическая картина с окраской гематоксилин-эозином.

Обсуждение. Доброкачественные новообразования носоглотки встречаются редко и не достигают больших размеров, поэтому не приводят к выраженным функциональным нарушениям. В данном случае длительное существование опухоли привело к ее прогрессивному росту и нарушению многих жизненно важных функций: глотания, речевой, дыхательной. Необходимость хирургического вмешательства при доброкачественных процессах носоглотки продиктована не только функциональными расстройствами, но и возможностью их озлокачествления при длительном анамнезе. Только хирургический метод позволяет избавить пациента от доброкачественного новообразования. Наличие капсулы и отсутствие инфильтративного роста позволяет удалять данные новообразования носоглотки трансоральным доступом.

Клинический интерес данного наблюдения заключается в редкости локализации рабдомиомы в носоглотке.

ЛИТЕРАТУРА

1. Gale N., Rott T., Kambic V. Nasopharyngeal rhabdomyoma. Report of case (light and electron microscopic studies) and review of the literature // Pathol. Res. Pract. 1984. Vol. 178, N 5. P. 454–460.
2. Fu Y. S., Perzin K. H. Nonepithelial tumors of the nasal cavity, paranasal sinuses, and nasopharynx: a clinicopathologic study. V. Skeletal muscle tumors (rhabdomyoma and rhabdomyosarcoma) / Cancer. 1976. Vol. 37, N 1. P. 364–376.
3. Polanec S. H., Reittner P., Brader P. Adult type rhabdomyoma of the nasopharynx. Rofo. 2012. Vol. 184, N 5. P. 468–469.

Мустафаев Джаваншир Мамед оглы – старший научный сотрудник отделения оториноларингологии ГБУЗ МО МОНИКИ им. М. Ф. Владимирского. 129110, Москва, ул. Щепкина, д. 61/2; тел.: 8 (495) 631-08-01, 8 (926) 564-35-93, e-mail: mjavanshir@mail.ru

Егоров Виктор Иванович – руководитель ЛОР-клиники ГБУЗ МО МОНИКИ им. М. Ф. Владимирского. 129110, Москва, ул. Щепкина, д. 61/2; тел.: 8 (495) 631-08-01, 8 (925) 509-20-10, e-mail: evi.lor-78@mail.ru

REFERENCES

1. Gale N., Rott T., Kambic V. Nasopharyngeal rhabdomyoma. Report of case (light and electron microscopic studies) and review of the literature. *Pathol. Res. Pract*.; 1984; 178(5): 454–460.
2. Fu Y. S., Perzin K. H. Nonepithelial tumors of the nasal cavity paranasal sinuses, and nasopharynx: a clinicopathologic study. V. Skeletal muscle tumors (rhabdomyoma and rhabdomyosarcoma). *Cancer*; 1976; 37(1): 364–376.
3. Polanec S. H., Reittner P., Brader P. Adult type rhabdomyoma of the nasopharynx. *Rofo*; 2012; 184(5): 468–469.

Dzhavanshir Mamed ogly Mustafaev – senior research associate of the Department of Otorhinolaryngology of State-Financed Health Institution of Moscow Region Moscow Regional Scientific and Research Clinical Institute named after M. F. Vladimirskiy. Russia, 129110, Moscow, 61/2, Shcheprkina str., tel.: 8 (495) 631-08-01; 8 (926) 564-35-93, e-mail: mjavanshir@mail.ru

Viktor Ivanovich Egorov – Head of ENT-Clinic of State-Financed Health Institution of Moscow Region Moscow Regional Scientific and Research Clinical Institute named after M. F. Vladimirskiy. Russia, 129110, Moscow, 61/2, Shcheprkina str., tel.: 8 (495) 631 08-01; mob. tel.: 8 (925) 509 20-10. e-mail: evi.lor-78@mail.ru

УДК 616.216.1-002-036.82:615.859 doi: 10.18692/1810-4800-2017-5-119-127

ОПЫТ ПРИМЕНЕНИЯ СРЕДСТВ С БАКТЕРИОФАГАМИ НА ГЕЛЕВОЙ ОСНОВЕ В КОМПЛЕКСНОЙ ТЕРАПИИ НОЗОКОМИАЛЬНЫХ РИНОСИНУСИТОВ

Лазарева Л. А.[1], Скибицкий В. В.[2], Дорофеева Ю. И.[1], Ашуба И. Л.[1]

[1] ФГБОУ ВО «Кубанский государственный медицинский университет» Минздрава России, 350007, г. Краснодар, Россия
(Зав. каф. ЛОР-болезней – проф. Ф. В. Семенов)

[2] ГМУЗ «Краснодарская городская больница скорой медицинской помощи», 350901, г. Краснодар, Россия
(Главный врач – Н. В. Босак)

THE EXPERIENCE OF APPLICATION OF GEL PREPARATIONS CONTAINING BACTERIOPHAGES IN THE COMPLEX THERAPY OF NOSOCOMIAL RHINOSINUSITISES

Lazareva L. A.[1], Skibitskii V. V.[2], Dorofeeva Yu. I.[1], Ashuba I. L.[1]

[1] State Budgetary Educational Institution of Higher Vocational Education Kuban State Medical University of the Ministry of Healthcare of Russia, Krasnodar, Russia.

[2] State Municipal Health Institution Krasnodar Municipal Hospital of Emergency Medical Care, Krasnodar, Russia

Проведено исследование по применению средств с бактериофагами на гелевой основе в комплексной терапии нозокомиальных риносинуситов. Применение препарата проводилось в острый период развития процесса в околоносовых пазухах у больных с черепно-мозговыми травмами, находящихся на искусственной вентиляции легких. Результаты бактериологического исследования оценивали на протяжении всего периода наблюдения, они позволили выявить тенденцию в изменении микробного пейзажа полости носа за счет уменьшения удельного веса грамотрицательной флоры. Анализ предварительных результатов клинического наблюдения за больными с нозокомиальными риносинуситами и данных рентгенологического исследования позволил предполагать противовоспалительный эффект препарата и рекомендовать его использование в лечебных и профилактических мероприятиях.

Ключевые слова: нозокомиальный риносинусит, комплексная терапия, бактериофаги.
Библиография: 25 источников.

The authors conducted a study of application of gel preparations containing bacteriophages in the complex therapy of nosocomial rhinosinusitises. The preparation was administered at the acute period of the process in the paranasal sinuses in the patients with craniocerebral injuries undergoing artificial pulmonary ventilation. The results of bacteriological studies were assessed all over the supervision period, they made it possible to reveal the trend in the change of the nasal cavity microbial landscape due to reduction of specific weight of the gram-negative flora. The results of preliminary analyses of the clinical observation of the patients with nosocomial rhinosinusitises and the data of X-ray examination suggest the anti-inflammatory effect of the preparation and allow recommending its application in therapeutic and preventive activities.

Key words: nosocomial rhinosinusitis, complex therapy, bacteriophages.
Bibliography: 25 sources.

К нозокомиальному (внутрибольничному) относят синусит (НС), развившийся через 48 ч после госпитализации. Как правило, он встречается у пациентов, находящихся в отделениях реанимации и интенсивной терапии, у которых длительно (более 3–4 суток) в полости носа на-

ходится инородное тело (интубационная трубка, назогастральный зонд, носовые тампоны). Впервые описание нозокомиального синусита было сделано J. F. Arens в 1974 г. С этого момента нозокомиальный синусит (НС) рассматривается как основная причина развития лихорадки неясного генеза и возможный источник формирования септических и внутричерепных осложнений [1–6].

Распространенность нозокомиального синусита среди пациентов отделений реанимации и интенсивной терапии (ОРИТ), по данным различных авторов, составляет от 20 до 98% [7–10]. Частота развития инфекционных осложнений существенно возрастает при увеличении сроков пребывания больного в отделениях интенсивной терапии. Нозокомиальный синусит, характеризующийся высокой концентрацией микроорганизмов, может быть также источником вторичного инфицирования ротоглотки, трахеобронхиального тракта и в конечном итоге легочной паренхимы. По мнению большинства авторов, НС является неблагоприятным прогностическим фактором у пациентов, проходящих лечение в ОРИТ [11–13].

Бактериологические исследования, посвященные данной патологии, позволили выявить взаимосвязь нозокомиального синусита и септицемии [14, 15]. Однотипность данных бактериологических посевов крови и околоносовых пазух у больных с нозокомиальными синуситами позволяет рассматривать данное заболевание как проявление септического поражения всего организма. В основе развития НС лежит взаимодействие ряда экзогенных и эндогенных факторов, следствием которого являются повышение патогенности инфекционного возбудителя и нарушение защитных механизмов организма больного [7, 13, 19].

Выраженность воспалительного процесса при НС, кроме этого, обусловлена обтурацией полости носа вследствие назотрахеальной интубации и назогастрального зондирования, нарушением транспорта секрета из полости носа и ОНП и его застоем при вынужденном (лежачем) положении больного, а также отсутствием адекватной аэрации пазух из-за обтурации общего носового хода [17–18].

Диагностика нозокомиального синусита затруднительна, поскольку такие пациенты обычно находятся в бессознательном состоянии, сбор жалоб и анамнеза не возможен, классические симптомы острого или обострения хронического синусита часто отсутствуют [7]. Кроме того, изначально не всегда, в силу определенных обстоятельств, возможно и проведение детального осмотра ЛОРорганов (кровотечение, травмы головы и т. д.).

Сложность лечения больных с бактериальными инфекциями в отделениях интенсивной терапии определяется многими факторами, среди которых следует отметить:

– тяжесть состояния больных;

– как правило, полимикробный характер инфекций;

– высокий уровень приобретенной резистентности бактерий к традиционным антибиотикам;

– выраженная склонность бактериального воспаления к рецидивированию.

Необоснованное бессистемное применение антибактериальных препаратов приводит к селекции и распространению так называемых внутрибольничных, устойчивых штаммов микроорганизмов, в том числе штаммов, обладающих множественной устойчивостью (полирезистентностью) к традиционным антибактериальным средствам [11, 13].

При лечении НС антибактериальная терапия проводится препаратами максимально широкого спектра действия, эффективными в отношении основных возбудителей. Однако это не гарантирует достижения стойкого клинического результата, что обусловлено ростом резистентности основных штаммов возбудителей нозокомиальной инфекции (НИ) ко всем группам антибиотиков. В ближайшие годы прогнозируется снижение эффективности цефалоспоринов IV поколения, амикацина, карбапенемов в отношении грамотрицательных возбудителей НС [20–21].

Низкая эффективность антибактериальной терапии в отношении возбудителей НИ требует разработки и внедрения новых способов антимикробной терапии, направленных на преодоление антибиотикорезистентности и повышение эффективности лечения НС. Это послужило основой для проведения настоящего исследования.

Цель исследования. Повышение эффективности лечения нозокомиального синусита у больных, проходящих лечение в отделении реанимации и интенсивной терапии, на основе применения в комплексной терапии бактериофагов. В качестве препарата для исследования был использован комплексный препарат с бактериофагами на гелевой основе «Отофаг».

Для реализации цели исследования были поставлены следующие задачи:

– исследовать бактериологический спектр флоры из полости носа [и (или) околоносовых пазух] для определения возможности и целесообразности применения геля «Отофаг» у конкретной категории больных;

– сформировать группы пациентов из находящихся в отделении ОРИТ на длительной интубации в соответствии с общепринятыми стандартами лечения нозокомиальных риносинуситов для дальнейшего наблюдения и применения в профилактике синусита геля «Отофаг»;

– провести курсовое профилактическое лечение гнойных форм нозокомиального риносинусита с применением геля «Отофаг» по схеме 2 мл 3 раза в день на протяжении 7 дней в комплексе с общепринятыми стандартами парентеральной антибиотикотерапии у данной категории больных;

– оценить эффективность курса профилактики гнойных форм риносинуситов у исследуемой категории больных по данным риноскопии, КТ околоносовых пазух, пункционного исследования содержимого гайморовых пазух.

Пациенты и методы исследования. Объектом исследования служили 44 больных в возрасте от 18 до 78 лет. Среди них были 31 мужчина (70,5%) и 13 женщин (29,5%).

Все больные НС, вошедшие в исследование, находились в ОРИТ с черепно-мозговой травмой. Основная группа больных была представлена 24 пациентами (54,5%), у которых в комплексной терапии НС применялся гель «Отофаг» (группа А). Способ применения геля, выбранный в данном исследовании, представлял собой введение препарата стерильным одноразовым шприцем без использования иглы в полость носа в момент проведения осмотра слизистой оболочки полости носа больного ОРИТ и санации верхних дыхательных путей. Гель применялся в дозировке 2 мл трехкратно с течение суток врачом (во время осмотра) и средним медицинским персоналом (в процессе санации интубационных трубок и зондов). Преимуществом средства «Отофаг», существенно повлиявшим на выбор препарата, явилось содержание в его составе 32 фагов, оказывающих действие на 16 штаммов бактерий, согласно рекомендации по использованию в комплексной терапии ринитов и синуситов. Немаловажное значение имело отсутствие противопоказаний при применении «Отофага» у больных всех возрастных групп и возможности сочетания с различными препаратами, в том числе и с антибиотиками.

Контролем служили 20 больных с НС (45,5%), где лечение было выполнено в соответствии с общепринятыми стандартами для этой категории больных без проведения дополнительных профилактических мероприятий (группа В).

Длительность нахождения больных в ОРИТ в проведенном исследовании составила от 5 до 14 суток. Диагноз НС в обеих группах устанавливали в течение первых 2 суток пребывания больных в отделении. Следует отметить, что пациенты с НС, включенные в исследование, находились под динамическим наблюдением специалистов в зависимости от профиля основного заболевания – нейрохирургов, хирургов, неврологов, терапевтов.

В большинстве случаев у 32 пациентов (72,8%) клинические и рентгенологические проявления НС имели место уже на 2-е сутки пребывания в ОРИТ, у 12 (27,3%) пациентов НС диагностировали в сроки от 5 и более суток с момента попадания больного в ОРИТ, т. е. имел место так называемый поздний НС. В указанные группы не включались больные, у которых ЧМТ сочеталась с травматическими повреждениями ОНП, носовыми кровотечениями, а также пациенты с хроническим синуситом, симптомы которого были выявлены при первом обследовании или при ретроспективном анализе данных историй болезни.

Клиническое исследование включало переднюю риноскопию, оценку данных эндоскопического исследования полости носа и носоглотки 30° эндоскопом с наружным диаметром 2,7 мм. Учитывая специфику больных с НС в отделении ОРИТ, произвести осмотр и оценку воспалительных и травматических изменений той половины носа, где находилась интубационная трубка или назогастральный зонд, не представляется возможным. Поэтому передняя риноскопия проводилась ежедневно, а осмотр эндоскопом – до начала лечения, контрольный – при смене интубационной трубки или назогастрального зонда либо при их удалении. При проведении осмотра обращали внимание на отечность и гиперемию слизистой оболочки, наличие и характер патологического отделяемого в полости носа. Каждый симптом оценивали по балльной шкале от 0 (отсутствие симптома) до 3 (симптом максимально выражен) баллов. Таким образом, максимальная оценка местных симптомов составляла 15 баллов. В случаях, когда был выявлен гнойный процесс в полости носа, проводили диагностическую пункцию верхнечелюстных и трепанопункцию лобных пазух.

Лучевая диагностика включала проведение КТ ОНП и рентгенографию органов грудной клетки. КТ всем пациентам выполняли в аксиальной проекции с шагом томографа от 1 до 5 мм. Рентгенографию органов грудной клетки выполняли в положении лежа на спине на реанимационной койке. Кратность выполнения лучевой диагностики определялась наличием нозокомиальной инфекции, динамикой течения воспалительного процесса в синусах, тяжестью общего состояния пациента и возможностью его транспортировки в отделение КТ.

Микробиологическое исследование в основной и контрольной группах проводили на основании смывов из полости носа и, в случае проведения лечебно-диагностической пункции, из гайморовой пазухи. Первоначальные данные микробиологического исследования оценивали на начальном этапе наблюдения (1-е сутки) и на 7-е сутки пребывания больного в ОРИТ, что в нашем исследовании соответствовало прекращению пребывания больных на интубации.

Микробиологические методы включали бактериологическое исследование микрофлоры смывов из полости носа носа и ОНП или аспирата на твердых питательных средах (мясопептонный агар, кровяной агар, желточно-солевой агар – среда Чистовича, среда Эндо, «пестрый ряд» Гиса), а также изучение чувствительности микроорганизмов к антибиотикам различных групп (пенициллины, цефалоспорины, тетрациклины, макролиды, аминогликозиды, фторхинолоны, карбапенемы) методом диффузии в агар со стандартными индикаторными дисками, проводимое для каждого микроорганизма в отдельности. Количественная оценка микрофлоры в ОНП производилась путем посева цельного пунктата и в разведениях до 10^8.

Летальных исходов у пациентов исследованных групп не было. Сочетание НС и нозокомиальной пневмонии имело место у 27 больных (61,4%).

Все больные основной и контрольной групп получали парентерально антибиотикотерапию в соответствии с требованиями и нормативами ОРИТ.

Результаты исследования и их обсуждение. *Микробиологические исследования полости носа.* Микробный пейзаж слизистой оболочки, сформированный из данных первичного бактериологического посева в обеих исследованных группах больных ОРИТ с нозокомиальным синуситом, в основном был представлен грамотрицательной флорой (93,2%). Только у 3 больных (6,8%) была выделена монокультура.

По данным микробиологического исследования наиболее часто встречающимися представителями флоры в полости носа у больных с НС были *Pseudomonas aerugenoza* – 21%, *E. coli* – 11%, *Pseudomonas cepacia* – 3%, *Klebsiella pneumonia* – 16%; грамположительная флора – *Staphylococcus aureus* – 6%, *Streptococcus pyogenes* – 3%, *Streptococcus viridans* – 3%, *Streptococcus epidermidis* – 7%, в 3% случаев – грибы (рис.). Принципиальных межгрупповых различий по спектру микрофлоры полости носа на начальном этапе исследования выявлено не было ($p \geq 0,5$).

Полученный спектральный анализ микрофлоры в нашем исследовании имел принципиальные отличия от приведенных в литературе данных при нозокомиальных синуситах.

В исследованиях А. И. Крюкова и соавт. (2008) приводятся данные о том, что при НС в 70% случаев определяется полимикробный характер микрофлоры, у 30% больных – мономикрофлора [11]. Аналогичные данные приводятся в работе G. L. Moal (2012) [22]. Авторами данных исследований отмечается высокая частота встречаемости анаэробной микрофлоры (12%) и ассоциаций анаэробов и аэробов (до 60% случаев). S. Noorbakhsh с соавт. в 41% случаев выявили граммотрицательную флору (*K. pneumoniae*, *P. aeruginosa*, *Acinetobacter spp.*), в 22% случаев – грамположительную (*S. aureus*, *Streptococcus spp.*), а смешанная аэробно-анаэробная флора была получена в 37% случаев [19]. В исследовании I. Pneumatikos с соавт. при нозокомиальных синуситах приводится другой спектр микрофлоры: *Acinetobacter* – 32%, *S. aureus* – 21%, *Ps. Aeruginosa* – 21%, анаэробы – 21% [23].

В работах других авторов можно найти разнообразные данные бактериологического исследования по преобладанию *Pseudomonas*, *P. aeruginosa*, *Escherichia coli*, *Proteus mirabilis*, *Candida* [16, 24]. Значительные различия анализа этиологических факторов при нозокомиальных синуситах в приведенных работах и нашем исследовании, вероятно, обусловлено целым рядом причин – микроклиматом стационара, эпидемиологической обстановкой в регионе, индивидуальными свойствами организма больного, полнотой микробиологического исследования и др.

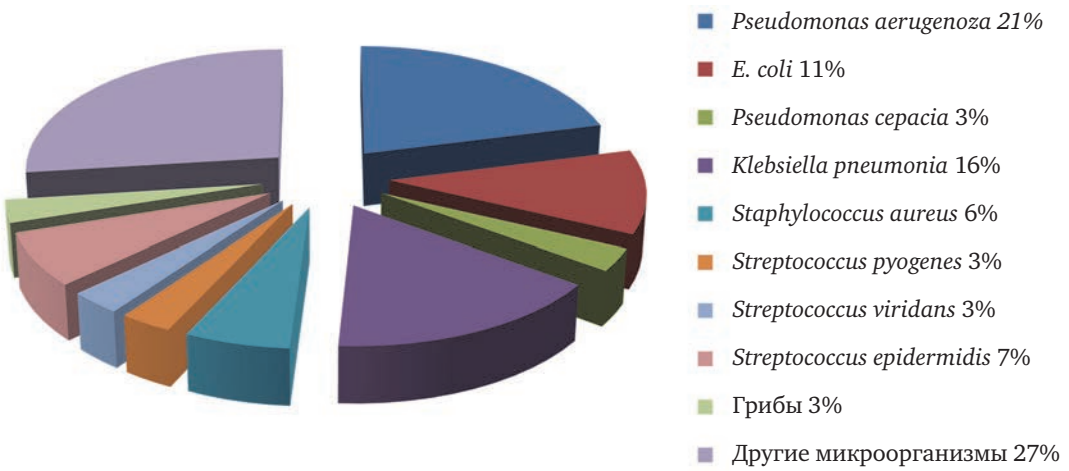

Рис. Спектральный анализ микробиологического исследования посева из полости носа и околоносовых пазух у больных НС в начале исследования.

При повторных микробиологических исследованиях флоры полости носа, проводимых на 7-е сутки пребывания больных с НС в ОРИТ, результаты имели принципиальные различия.

В основной группе больных с НС (группе А), где в качестве топической антибактериальной терапии был использован гель «Отофаг», произошло смещение спектра микрофлоры за счет увеличения количества грамположительных представителей: *Staphylococcus aureus* – до 7,6%, *Streptococcus pyogenes* – 6%, *Streptococcus viridans* – 5%, *Streptococcus epidermidis* – 11%. Это нашло отражение в изменении соотношения «грамотрицательная/грамположительная флора» в сторону последней на 2,7%. Данный факт может быть расценен как положительный в формировании нормофлоры у больных НС основной группы.

В контрольной группе значимых изменений микробного пейзажа нами выявлено не было ($p \geq 0{,}5$), за исключением увеличения количества больных с монофлорой полости носа (6 пациентов).

При определении чувствительности флоры из полости носа у больных ОРИТ с нозокомиальными синуситами в обеих группах была определена высокая частота резистентности к основным антибактериальным препаратам. У 79,2% пациентов группы А и 85% группы В была выявлена резистентность к основным антибиотикам пенициллинового ряда. У 32 пациентов обеих групп (72,7%) микрофлора ОНП была полирезистентной, т. е. во время проведения тестов на чувствительность микроорганизмов к антибиотикам не было выявлено ни одного антимикробного препарата с высокой эффективностью ко всем микроорганизмам ассоциата. Исключением явилась высокая чувствительность возбудителей нозокомиальных синуситов к карбапенемам. При повторном исследовании данные показатели не имели статистически значимых различий как в основной, так и в контрольной группах.

Данный факт сочетался с результатами исследований других авторов [7, 13, 19, 22, 25] и определял актуальность разработки комплексного применения антибактериальных препаратов в сочетании общей и топической терапии.

Таким образом, наше исследование по применению «Отофага» как средства с бактериофагами в комплексной терапии нозокомиальных риносинуситов позволило наблюдать направленность его воздействия на нормализацию микрофлоры полости носа у больных основной группы. Широкий спектр антибактериального воздействия «Отофага» полностью соответствует этиологическим факторам при НС, вне зависимости от микро- и макроклимата стационара. Короткий период наблюдений и недостаточное количество больных НС в нашем исследовании не позволили провести сравнительный анализ эффективности средства с позиций длительности наблюдаемого воздействия на флору всех отделов верхних дыхательных путей.

Клинические наблюдения больных НС. Оценка состояния слизистой оболочки полости носа показала, что главную роль в выявленных изменениях играет время нахождения трубки в полости носа. Так, у пациентов после 1–2-дневной интубации выявлялись только небольшие отек и гиперемия слизистой оболочки полости носа, исчезающие самостоятельно после экстубации. При нахождении интубационной трубки более 3 дней отек и гиперемия слизистой оболочки носа были выражены в значительной степени. При продолжительной назотрахеальной интубации (более 4 суток), помимо выраженных воспалительных явлений слизистой оболочки полости носа, мы обнаруживали пролежни нижних носовых раковин вследствие давления интубационной трубки на окружающие ткани. Поверхность слизистой оболочки при этом была покрыта фибриновым налетом, а пролежни имели небольшие размеры и были округлой или овальной формы.

Изменения слизистой оболочки полости носа были выражены в большей степени, если имелись изменения архитектоники внутриносовых структур, такие как искривления, шипы и гребни перегородки носа, гипертрофия нижней или средней носовых раковин. Оценка эндоскопических проявлений у больных НС в основной и контрольных группах, проведенная в процессе исследования в соответствии с выдвинутыми критериями, представлена в таблице.

Как видно из таблицы, изначально группы больных НС статистически не различались, даже имело место более выраженное проявление воспалительной реакции слизистой оболочки в основной группе. В дальнейшем формирование воспалительной картины в полости носа при длительной интубации позволило наблюдать нарастание признаков риносинусита в обеих группах. Но на конечном этапе оценки данных эндоскопии полости носа по всем оценочным параметрам были выявлены межгрупповые различия. В группе В выраженность воспалительной реакции слизистой оболочки имела статистически достоверные различия с основной группой по четырем из пяти выделенных параметров ($p \leq 0{,}5$).

При условии, что общий подход в лечебных мероприятиях у данных больных НС не имел различий, за исключением топической терапии с бактериофагами в группе А, можно предполагать противоспалительный эффект препарата «Отофаг».

Безусловно, столь незначительная по объему выборка больных, которая имела место в нашем наблюдении, не позволяет сделать основополага-

Таблица

Оценка клинических проявлений НС в основной и контрольной группах больных по данным эндоскопии полости носа, проводимой при первичном осмотре и на 7-е сутки наблюдения

Группа больных НС	Критерии оценки клинических проявлений									
	Отек слизистой оболочки полости носа		Выделения из носа		Гиперемия слизистой оболочки носа		Отсутствие проходимости носовых ходов		Отсутствие проходимости соустьев ОНП	
	1	2	1	2	1	2	1	2	1	2
А (n = 24)	2,3±0,5	1,4±0,2	1,5±0,3	2,0±0,5	1,6±0,3	1,2±0,3	1,5±0,2	1,9±0,1	1,7±0,2	1,8±0,1
	$p_{2\text{-}1}$ = 0,06500		$p_{2\text{-}1}$ = 0,06100		$p_{2\text{-}1}$ = **0,00128**		$p_{2\text{-}1}$ = **0,03200**		$p_{2\text{-}1}$ =0,06102	
В (n = 20)	2,4±0,2	2,5±0,5	1,5±0,4	2,7±0,3	1,4±0,4	2,5±0,5	1,8±0,4	2,4±0,5	1,6±0,2	2,4±0,4
	$p_{2\text{-}1}$ = 0,08450		$p_{2\text{-}1}$ = 0,00750		$p_{2\text{-}1}$ = **0,04780**		$p_{2\text{-}1}$ = 0,07560		$p_{2\text{-}1}$ = 0,05590	
p А/В	0,0760	0,0212	0,6730	**0,0475**	0,5760	**0,0076**	0,6860	**0,0475**	0,5442	**0,0434**

Примечание. Оценка клинических проявлений проводилась по балльной системе: 0 баллов – признак отсутствует или соответствует норме, 3 – максимально выражен; 1 – начальный этап наблюдений; 2 – на 7-е сутки пребывания больного в ОРИТ; p – статистические различия достоверности при сравнении групп и признаков.

ющие заключения, а только формирует предварительное впечатление об эффектах бактериофагов у данной категории больных.

Рентгенологические методы оценки. По данным компьютерной томографии наиболее частой формой НС у пациентов, включенных в исследование, был двусторонний гайморoэтмоидит – 31 (70,5%) больной. Гемисинусит был диагностирован у 4 (9%)больных, пансинусит – у 9 (20,5%) больных, двусторонний катаральный сфеноидит – только у 2 (4,5%) больных. Диагностика основывалась на определении увеличения объема слизистой оболочки от 4 до 8 мм и жидкостным содержимым в синусах.

Поскольку компьютерная томография в оценке воспалительного процесса при риносинуситах относится к объективным методам, то выделение групп больных в проведенном исследовании было изначально основано на принципе сопоставимости формы синусита таким образом, чтобы исключить межгрупповые различия.

Учитывая возможности лучевой диагностики на современном этапе развития компьютерной томографии ОНП, нами была использована шкала определения характера экссудата по плотности, что позволило провести сравнительный анализ содержимого в синусах на начальном этапе исследования и на 7-е сутки наблюдений.

При отсутствии достоверных различий на начальном этапе исследования по данным КТ в группах А и В, на контрольном этапе диагностики воспалительного процесса в синусах в основной группе у 9 (37,5%) больных было выявлено наличие экссудата в ОНП с плотностью жидкости 10–15 HU, что соответствует слизистому компоненту, у 3 (12,5%) пациентов было выявлено наличие экссудата плотностью 30–40 HU (гнойный компонент). В контрольной группе были получены следующие результаты: у 15 (75%) пациентов было выявлено наличие экссудата в ОНП с плотностью жидкости 10–15 HU, у 5 (25%) пациентов было выявлено наличие экссудата плотностью 30–40 HU. Делая вновь ссылку на незначительную по объему выборку больных с НС в нашем исследовании, мы не могли не фиксировать значительные различия по данному факту в группах и не отмечать позитивный эффект от применения препарата с бактериофагами.

Также было отмечено, что в основной группе, где ежедневно проводились профилактические мероприятия с гелем «Отофаг», отсутствовала динамика по вовлечению дополнительно других пазух в воспалительный процесс. У 7 больных контрольной группы на заключительном этапе лучевой диагностики были зафиксированы более распространенные формы НС, позволяющие предполагать дальнейшее усугубление процесса, несмотря на проводимое антибактериальное лечение.

Таким образом, небольшое количество больных ОРИТ с нозокомиальными синуситами в выполненном исследовании, к сожалению, не позволило провести более детальный анализ рентгенологических проявлений, что могло бы служить объективным оценочным критерием в целесообразности проведения дополнительных лечебных и профилактических мероприятий у больных с этой патологией. Но, несмотря на это,

следует отметить, что именно рентгенологические методы оценки эффективности применения в профилактических мероприятиях с бактериофагами в основной группе продемонстрировали наибольшую информативность в оценке воспалительного процесса.

Заключение и выводы. Лечение и профилактические мероприятия при нозокомиальных риносинуситах являются сложной проблемой не только в оториноларингологии, но и в медицине в целом. Увеличение количества больных с этой патологией, возрастающая резистентность к антибиотикам и специфичность контингента больных требуют разработки более эффективных мер по купированию воспалительного процесса в верхних дыхательных путях.

Наш опыт использования бактериофагов у больных нозокомиальными риносинуситами (НС) в отделениях ОРИТ, основанный на включении препарата «Отофаг», является новым направлением в лечебных и профилактических мероприятиях и позволяет значительно расширить возможности терапии НС. Определенные сложности, с которыми мы столкнулись в проведенном исследовании, имели ряд объективных причин, но, несмотря на это, полученные предварительные результаты по эффективности включения дополнительной топической терапии препаратов с бактериофагами у больных НС позволяют предполагать целесообразность дальнейших исследований.

Выявленные данные по нормализации микробного пейзажа слизистой оболочки полости носа у больных НС при применении «Отофага» как комплексного препарата с бактериофагами, уменьшение воспалительной реакции в синусах, препятствие к распространению процесса в прилежащие области явились основными результатами проведенного исследования. Высокая степень безопасности препарата и возможность комбинированного применения с другими лекарственными препаратами позволяют рекомендовать его к применению в лечении и профилактике нозокомиальных риносинуситов.

Формирование более объемной выборки больных НС и проведение дальнейших этапов исследования позволят более объективно оценить эффективность применения бактериофагов и обосновать противовоспалительный эффект при их применении у данной категории больных.

Таким образом, дальнейшее исследование по применению средств, содержащих бактериофаги в комплексной терапии НС, является перспективным направлением на современном этапе и позволяет значительно расширить спектр лечебных и профилактических направлений с высокой степенью эффективности и безопасности.

ЛИТЕРАТУРА

1. Гельфанд Б. Р., Белоцерковский Б. З., Попов Т. В., Карабак В. И. Этиологическая и нозологическая структура госпитальных инфекций в отделении реанимации хирургического профиля // Инфекции в хирургии. 2005. Т. 1, № 4. С. 2–10.
2. Пальчун В. Т., Устьянов Ю. А., Дмитриев А. С. Параназальные синуиты. М.,1982. С. 132–152.
3. Arens J. F., LeJeune F. E. Jr., Webre D. R. Maxillary sinusitis, a complication of nasotracheal intubation // Anesthesiology. 1974. Vol. 40. P. 415–416.
4. Bartlett J. C., O'Keefe P., Tally F. P., Louie T. J., Gorbach S. L. Bacteriology of hospital-acquired pneumonia // Arch Intern Med. 1986. Vol. 146. P. 868–871.
5. Stierna P. Diseases of the sinuses: diagnosis and management // D. W. Kennedy, W. E. Bolger, S. J. Zinreich. Hamilton, Ontario: B. C. Decker, 2011. P. 35–46.
6. Willatts S. M., Cochrane D. F. Paranasal sinusitis: a complication of nasotracheal intubation // Br Jurn. Anaesth. 1985. Vol. 57. P. 1026–1028.
7. Aggarwal S. K., Azim A., Baronia A. K., Kumar R. Evaluation and management of nosocomial sinusitis in Intensive Care Unit patients for pyrexia of unknown origin: Case report and review of literature // Intensive Care Unit. 2012. Vol. 1, issue 2. P. 161–166.
8. Meyer P., Guérin J. M., Habib Y., Levy C. Pneumopathies secondaires du sujet intubé par voie naso-trachéale: rôle des sinusites nosocomiales // Ann. Fr. Anesth. Réanim. 1988. Vol 7. P. 26–30.
9. Aebert H., Hunefeld G., Regel G. Paranasal sinusitis and sepsis in ICU patients with nasotracheal intubation // Intensive Care Med. 1988. N 15. P. 27–30.
10. Spapen H., Deron P., Hamels K. Nosocomial pansinusitis in orotracheally intubated critically ill patients // Acta Otorhinolaiyngol Belg. 1995. Vol. 49, N 3. P. 251–255.
11. Крюков А. И., Туровский А. Б., Абдулаев И. С. Особенности лечебно-диагностической тактики при нозокомиальном синусите в отделениях реанимации и интенсивной терапии крупного многопрофильного стационара // Вестн. оториноларингологии. 2008. № 2. С. 30–33.
12. Aubas S., Aubas P., Capdevila X., Darbas H., Roustan J. P., Du Cailar J. Bronchoalveolar lavage for diagnosing bacterial pneumonia in mechanically ventilated patients // Am. Jurn. Repir Crit Care Med. 1994. Vol. 149. P. 860–866.
13. Зайцев А. В., Березнюк В. В., Зайцев В. С. Нозокомиальный синусит у больных с тяжелой черепно-мозговой травмой: к вопросу об этиологии и патогенезе // Вестн. оториноларингологии. 2004. № 3. С. 1–16.
14. O'Reilly M. J., Reddick E. J., Black W., Carter P. L., Erhardt J., Fill W., Maughn D., Sado A., Klatt G. R. Sepsis from sinusitis in nasotracheally intubated patients // Am. Jurn. Surg. 1984. Vol. 147. P. 601–604.

15. Holzapfel L., Chevret S., Madinier G., Ohen F., Demingeon G., Coupry A., Chaudet M. Influence of long term oro-ornasotracheal intubation on nosocomial maxillary sinusitis and pneumonia: results of a prospective, randomized clinical trialь// Crit Care Med. 1993. Vol. 21. P. 1132–1138.
16. Dore P., Robert R., Grollier G., Rouffineau J., Lanquetot H., Charriere J. M., Fauchere J. L. Incidence of anaerobes in ventilator-associated pneumonia with use of a protected specimen brush// Am Jurn. Respir Crit Care Med. 1993. Vol 153. P. 1292–1298
17. Geiss N. K. Nosocomial sinusitis // Intensiv. Care med. 1999. Vol. 25, N 10. P. 1037–1039.
18. Hickner J. M., Bartlett J. G., Besser R. E., Gonzales R., Hoffman J. R., Sande M. A. Principles of appropriate antibiotic use for acute rhinosinusitis in adults: background // Ann. Intern. Med. 2001. Vol. 134, N 6. P. 498–505.
19. Noorbakhsh S., Barati M., Farhadi M., Mousavi J., Zarabi V.,Tabatabaei A. Nosocomial sinusitis at the Rasoul Akram Hospital:Tehran // Intensive Care Unit, Iran. 2008. Vol. 11, N 9. P. 196–207.
20. Bopp C. A., Brenner F. W., Fields P. I., Wells J. G., Strockbine N. A. Escherichia, Shigella, and Salmonella // Clinical Microbiology. 8th ed. Washington, ASM Press, 2003. P. 654–671.
21. Gastmeier P. Nosocomial infection surveillance and control policies // Curr. Opin. Infect. Dis. 2004. Vol. 17. N 4. P. 295–301.
22. Moal G. L., Lemerre D., Grollier G., Desmont C., Klossek J. M. Robert R. Nosocomial sinusitis withisolation of anaerobicbacteria inICU patients // Intensive Care Med. 25: 1066–1071. 2012. Vol. 4, N 3. P. 146–149.
23. Pneumatikos I., Konstantonis D., Tsagaris I., Theodorou V., Vretzakis G., Danielides V., Bouros D. Prevention of nosocomial maxillary sinusitis in the ICU: the effects of topically applied α-adrenergic agonists and corticosteroids // Intensive Care Med. 2006. Vol. 32, N 10. P. 532–537.
24. Bert F. Lambert-Zechovsky N. Sinusitis in mechanically ventilated patients and its role m the pathogenesis of nosocomial pneumonia // Eur. Jurn. Clin. Microbiol. Infect Dis. 1996. N 15. P. 533–544.
25. Holzapfel L., Chastang C., Demingeon G., Bohe J., Piralla B., Coupry A. A randomized study assessing the systematic search for maxillary sinusitis in nasotracheally mechanically ventilated patients. Influence of nosocomial maxillary sinusitis on the occurrence of ventilator-associated pneumonia // Crit. Care Med. 1999. pt. 159. P. 695–701.

Лазарева Лариса Анатольевна – доктор медицинских наук, профессор кафедры ЛОР-болезней ФГБУ ВО «Кубанский государственный медицинский университет» Минздрава. 350063, Россия, Краснодарский край, г. Краснодар, ул. Седина, д. 4; e-mail: larisa_lazareva@mail.ru

Скибицкий Владислав Валерьевич – заведующий кафедрой оториноларингологии ГМУЗ «Краснодарская городская больница скорой медицинской помощи». 350901, Россия, Краснодарский край, г. Краснодар, ул. 40 лет Победы, д. 14; тел .: +7 (918) 346-29-28

Дорофеева Юлия Игоревна – ассистент кафедры ЛОР-болезней ФГБУ ВО «Кубанский государственный медицинский университет» Минздрава. 350063, Россия, Краснодарский край, г. Краснодар, ул. Седина, д. 4; e-mail: dr.dorofeeva@bk.ru

Ашуба Ия Леонидовна – сотрудник кафедры ЛОР-болезней ФГБУ ВО «Кубанский государственный медицинский университет» Минздрава. 350063, Россия, Краснодарский край, г. Краснодар, ул. Седина, д. 4; e-mail: ms.ashuba@mail.ru

REFERENCES

1. Gelfand B. R., Belotserkovskiy B. Z., Popov T. V., Karabak V. I. Epidemiologycheskaya I nozologycheskaya struktura gospitalnykh infektsiy v otdelenii reanimatsii khirurgicheskogo profilya [Epidemiological and nosological structure of hospital infections in a surgical intensive care unit]. *Infektsii v hirurgii*; 2005; 1; 4: 2–10 (in Russian).
2. Palchun V. T., Ustyanov Y. A., Dmitriev A. S. Paranazalnye sinuity [Paranasal sinusitis]. Moscow, 1982: 132–152 (in Russian).
3. Arens J. F., LeJeune F. E. Jr., Webre D. R. Maxillary sinusitis, a complication of nasotracheal intubation. *Anesthesiology*; 1974; 40: 415–416.
4. Bartlett J. C., O'Keefe P., Tally F. P., Louie T. J., Gorbach S. L. Bacteriology of hospital-acquired pneumonia. *Arch Intern Med*. 1986; 146: 868–871.
5. Stierna P. In: Kennedy D. W., Bolger W. E., Zinreich S. J. eds. Diseases of the sinuses: diagnosis and management. Hamilton, Ontario: B. C. Decker. 2011: 35–46.
6. Willatts S. M., Cochrane D. F. Paranasal sinusitis: a complication of nasotracheal intubation. *Br Jurn. Anaesth*. 1985. 57: 1026–1028.
7. Aggarwal S. K., Azim A., Baronia A.K., Kumar R.Evaluation and management of nosocomial sinusitis in Intensive Care Unit patients for pyrexia of unknown origin: Case report and review of literature. *Intensive Care Unit*; 2012; 1, Is. 2: 161–166.
8. Meyer P., Guérin J. M. , Habib Y., Levy C. Pneumopathies secondaires du sujet intubé par voie naso-trachéale: rôle des sinusites nosocomiales. *Ann. Fr. Anesth. Réanim;* 1988; 7: 26–30.
9. Aebert H., Hunefeld G., Regel G. Paranasal sinusitis and sepsis in ICU patients with nasotracheal intubation. *Intensive Care Med*. 1988; 15: 27–30.
10. Spapen H., Deron P., Hamels K. Nosocomial pansinusitis in orotracheally intubated critically ill patients. *Acta Otorhinolaiyngol Belg*.; 1995; 49(3): 251–255.
11. Kryukov A. I., Turovskiy A. B., Abdulaev I. S. Osobennosty lechebno-diagnosticheskoy taktiki pri nozokomialnom sinusite v otdeleniyakh reanimatsii i intensivnoi terapii krupnogo mnogoprofilnogo statsionara [The specific features of diagnostic and treatment approach to nosocomial sinusitis in intensive care and intensive therapy units of a large multidisciplinary in-patient hospital]. *Vestnik otorhinolaringologii.* 2008; 2: 30–33.
12. Aubas S., Aubas P., Capdevila X., Darbas H., Roustan J.P., Du Cailar J: Bronchoalveolar lavage for diagnosing bacterial pneumonia in mechanically ventilated patients. *Am. Jurn. Repir Crit. Care Med*. 1994; 149: 860–866.
13. Zaytsev A. V., Bereznyuk V. V., Zaytsev V. S. Nozokomialniy sinusit u bolnykh s tyazhioloy cherepno-mozgovoy travmoy: k voprosu ob etiologii i patogeneze [Nosocomial sinusitis in patients with severe craniocerebral injury: to the problem of etiology and pathogenesis]. *Vestnik otorhinolaringologii*; 2004; 3: 1–16.

14. O'Reilly M. J., Reddick E. J., Black W., Carter P. L., Erhardt J., Fill W., Maughn D., Sado A., and Klatt G. R. Sepsis from sinusitis in nasotracheally intubated patients. *Am. Jurn. Surg*. 1984; 147: 601–604.
15. Holzapfel L., Chevret S., Madinier G., Ohen F., Demingeon G.,Coupry A., Chaudet M. Influence of long term oro-ornasotracheal intubation on nosocomial maxillary sinusitis and pneumonia: results of a prospective, randomized clinical trial. *Crit Care Med*.; 1993; 21: 1132–1138.
16. Dore P., Robert R., Grollier G., Rouffineau J.,Lanquetot H., Charriere J.M., Fauchere J.L. Incidence of anaerobes in ventilator-associated pneumonia with use of a protected specimen brush. *Am Jurn. Respir Crit Care Med*.; 1993; 153: 1292–1298.
17. Geiss N. K. Nosocomial sinusitis. *Intensiv. Care med*.; 1999; 25; 10: 1037–1039.
18. Hickner J. M., Bartlett J. G., Besser R. E., Gonzales R., Hoffman J. R., Sande M. A. Principles of appropriate antibiotic use for acute rhinosinusitis in adults: background. *Ann. Intern. Med*. 2001; 134; 6: 498–505.
19. Noorbakhsh S., Barati M., Farhadi M., Mousavi J., Zarabi V., Tabatabaei A. Nosocomial sinusitis at the Rasoul Akram Hospital: Tehran. *Intensive Care Unit.*, Iran; 2008; 11(9): 196–207.
20. Bopp C. A., Brenner F. W., Fields P. I., Wells J. G.,Strockbine N. A. Escherichia, Shigella, and Salmonella. Clinical Microbiology. 8th ed. 2003. ASM Press, Washington. 654–671.
21. Gastmeier P. Nosocomial infection surveillance and control policies. *Curr. Opin. Infect. Dis*.; 2004; 17(4): 295–301.
22. Moal G. L., Lemerre D., Grollier G., Desmont C., Klossek J. M. Robert R. Nosocomial sinusitis withisolation of anaerobicbacteria inICU patients. *Intensive Care Med*. 25: 1066–1071; 2012; 4(3): 146–149.
23. Pneumatikos I., Konstantonis D., Tsagaris I., Theodorou V., Vretzakis G., Danielides V., Bouros D. Prevention of nosocomial maxillary sinusitis in the ICU: the effects of topically applied α-adrenergic agonists and corticosteroids. *Intensive Care Med*. 2006; 32(10): 532–537.
24. Bert F. Lambert-Zechovsky N. Sinusitis in mechanically ventilated patients and its role m the pathogenesis of nosocomial pneumonia // Eur. Jurn. Clin Microbiol Infect Dis. 1996. 15: 533–544.
25. Holzapfel L., Chastang C., Demingeon G., Bohe J., Piralla B., Coupry A. A randomized study assessing the systematic search for maxillary sinusitis in nasotracheally mechanically ventilated patients. Influence of nosocomial maxillary sinusitis on the occurrence of ventilator-associated pneumonia. *Crit Care Med*. 1999; 159: 695–701.

Larisa Anatol'evna Lazareva – MD, Professor of the Chair of ENT-Diseases of State Budgetary Educational Institution of Higher Vocational Education Kuban State Medical University of the Ministry of Healthcare of Russia. Russian Federation, 350063, Krasnodar Krai, Krasnodar, 4, Sedina str., e-mail: larisa_lazareva@mail.ru

Vladislav Valer'evich Skibitskii – Head of the Chair of ENT-Diseases of State Municipal Health Institution Krasnodar Municipal Hospital of Emergency Medical Care. Russian Federation, 350901, Krasnodar Krai, Krasnodar, 14, 40 Let Pobedy str., tel.: +7 (918) 346-29-28

Yuliya Igorevna Dorofeeva – teaching assistant of the Chair of ENT-Diseases of State Budgetary Educational Institution of Higher Vocational Education Kuban State Medical University of the Ministry of Healthcare of Russia. Russian Federation, 350063, Krasnodar Krai, Krasnodar, 4, Sedina str., e-mail: dr.dorofeeva@bk.ru

Iya Leonidovna Ashuba – employee of the Chair of ENT-Diseases of State Budgetary Educational Institution of Higher Vocational Education Kuban State Medical University of the Ministry of Healthcare of Russia. Russian Federation, 350063, Krasnodar Krai, Krasnodar, 4, Sedina str., e-mail: ms.ashuba@mail.ru

УДК 61(091) doi: 10.18692/1810-4800-2017-5-128-132

ДОКТОРСКИЙ ПАМЯТНИК

Киселев А. С.

ФГКВОУ ВПО «Военно-медицинская академия им. С. М. Кирова» Минобороны России, 194044, Санкт-Петербург, Россия
(Начальник каф. отоларингологии – засл. врач РФ, проф. В. В. Дворянчиков)

DOCTORS MONUMENT

Kiselev A. S.

Federal State Budgetary Military Educational Institution Military Academy named after S. M. Kirow, Saint Petersburg, Russia

В статье вспоминается Русско-турецкая война 1877–1878 гг., освободившая Болгарию и другие государства Балканского полуострова от гнета Османской империи, и благодарность болгарского народа, воздвигшего в столице Болгарии Софии монумент в память о погибших в этой войне русских медицинских работниках, именуемый «Докторский памятник».

Ключевые слова: докторский памятник, освободительная война 1877–1878 гг.
Библиография: 5 источников.

In article remember Russian–Turkey war 1877–1878 years, liberation Bulgarian and other peoples Balkans peninsula from oppression Turkey imperial, and gratitude Bulgarian peoples, erect in capital Bulgarian Sofia monument in memory perish in this war Russian medical collaborators, name it „Doctors monument“.

Key worlds: doctors monument, liberation war of 1877–1878.
Bibliography: 5 sources.

В Софии, столице Болгарии, стоит удивительный монумент – «Докторский памятник», поставленный благодарным болгарским народом всем погибшим медицинским чинам русской армии (врачам, фармацевтам, фельдшерам, сестрам милосердия, санитарам), погибшим в войне с турками, войне, принесшей освобождение близкого нам славянского народа от многовекового и жестокого порабощения турецкой империей. С начала этой войны (1877–1878) прошло уже 140 лет.

Еще с XIV в., когда турецкие войска переправились через Босфор и завоевали Балканский полуостров, османские завоеватели сделали болгарские и другие славянские земли исходной базой для своего дальнейшего продвижения и распространения ислама в Европу. Эта активная экспансия Великой Порты была остановлена в 1683 г. на берегах Дуная в знаменитой битве под Веной. Тогда объединенная армия европейцев, состоящая из войск Польши, Австрии и Пруссии, под руководством польского короля Яна III Собеского[1] наголову разгромила вдвое превосходящую европейцев турецкую армию, лично возглавляемую самим султаном Мехметом IV[2].

Однако болгары, как и другие балканские народы, продолжали оставаться под тяжелым турецким игом. Они непрерывно боролись за свою

[1] Петр I, направляясь с Великим посольством в Европу в 1697–1698 гг., посетил Вену, где среди прочего интересовался подробностями этой битвы. В Летнем саду недалеко от его дворца он велел поставить мраморную скульптуру Яна III Собеского как знак уважения к королю-полководцу.

[2] Султан Мехмет IV во время битвы заметил, что один из его коней-меринов вскочил на кобылу. Это его взволновало, и он немедленно направил гонца в Стамбул, чтобы отрезать причинное место у всех евнухов его гарема. Этот исторический случай часто приводится в монографиях, посвященных эндокринологии, при рассмотрении функции гормонов надпочечников.

свободу, но безжалостно подавлялись турецкими войсками. Последнее крупнейшее восстание болгар, вспыхнувшее в апреле 1876 г., было подавлено турками с невероятной жестокостью. Болгария была залита кровью. Тридцать тысяч убитых – в большинстве своем женщин и детей – придали событиям трагическую окраску. Вся Европа была возмущена таким кровавым подавлением народного восстания. Вильям Гладсон, лидер либералов Британии, впоследствии ее премьер, издал две брошюры, переведенные на многие европейские языки: «Уроки резни, или Поведение турецкого правительства в Болгарии» и «Болгарские ужасы и восточный вопрос», в которых требовал полного освобождения Болгарии, Боснии и Герцеговины от Турции. Впрочем, вскоре этот энтузиазм угас – Европа (в первую очередь Великобритания) не видела необходимости ослаблять Османскую империю, которую не так давно поддерживала в период Крымской войны. Лишь Россия, глубоко сочувствуя трагедии братского славянского народа, стала немедленно готовиться к освобождению Болгарии от турецких варваров. Если эхо апреля 1876 г. постепенно утихало в Европе, то в России оно звучало все сильнее и сильнее.

12 апреля 1887 г. Император Александр II, который находился в Кишиневе, в ставке Главнокомандующего русской Дунайской армии Великого князя Николая Николаевича, подписал манифест об объявлении войны Турции, который был торжественно зачитан Кишиневским епископом Павлом. Война была встречена в России с воодушевлением. Немедленно начали формироваться отряды добровольцев, с каждым днем увеличивались пожертвования в фонд помощи болгарскому народу. В этом движении активно участвовало «Российское общество попечения о раненых и больных воинах». Оно сумело сосредоточить на Балканском театре войны значительные медицинские силы. По данным, приведенным в журнале «Вестник народной помощи» [1], они включали: 113 врачей, 19 аптекарей, 90 студентов, 29 студенток, 35 фельдшериц, 112 фельдшеров, 658 сестер, 17 сиделок, 360 санитаров.

В период этой войны русская армия впервые была укомплектована национальными медицинскими кадрами. К службе было привлечено 2126 врачей, из них 426 пожелали исполнять свои обязанности непосредственно на месте военных действий. К оказанию медицинской помощи раненым и больным в полевые военно-врачебные учреждения также впервые были привлечены женщины врачи [2]. Ни в одну из войн, в которых ранее принимала участие Россия, наша армия не была снабжена таким сильным врачебным составом.

Среди врачей, находившихся на Балканском театре военных действий, было немало видных ученых, среди них профессора Императорской Медико-хирургической академии С. П. Боткин, Н. В. Склифосовский, Е. И. Богдановский, С. П. Коломнин, П. П. Пелехин, М. С. Субботин, Е. В. Павлов. Эта война была последней, в которой принимал участие патриарх отечественной медицины Н. И. Пирогов.

Николай Петрович Симоновский в конце 70-х годов XIX века.

Для участия в Русско-турецкой войне в армию было направлено также 538 выпускников Медико-хирургической академии и медицинских факультетов российских университетов [3], в их числе был и Н. П. Симановский. Николай Петрович окончил Медико-хирургическую академию с отличием в 1876 г. и, выдержав конкурс, был оставлен при Академии на три года в числе других врачей, принятых в группу так называемых институтских врачей для подготовки к профессорской деятельности. Однако дальнейшее обучение в Академии пришлось отложить до окончания войны.

Н. П. Симановский был прикомандирован к 28-му подвижному артиллерийскому парку, который перед войной размещался в городе Перекопе Таврической губернии. В действующей армии Симановский находился до декабря 1878 г.

В Петербурге, возле Троицкого собора лейб-гвардии Измайловского полка в 1881 г. был открыт памятник Славы, посвященный победе в Русско-турецкой войне 1877–1878 гг. и изготовленный из 108 трофейных турецких пушек. В 1930 г. он был разобран, а в 2004 г. вновь восстановлен [4].

Свято-Троицкий собор и колонна Славы в Петербурге на Измайловском проспекте.

На литых металлических плитах мемориала перечислены все воинские подразделения, участвовавшие в этой войне. Среди них находим и 28-й подвижной артиллерийский парк, в котором в то время служил Н. П. Симановский.

Русскую армию в этой войне возглавляли выдающиеся военачальники, в честь которых в Болгарии названы улицы, площади и города и поставлены многочисленные памятники. В ходе последовавших боевых действий Русской армии удалось, используя пассивность турок, произвести успешное форсирование Дуная, захватить Шипкинский перевал и после пятимесячной осады и кровопролитных боев принудить турецкую армию Осман-паши к капитуляции в Плевне. Последовавший рейд через Балканы, в ходе которого Русская армия разбила последние турецкие части, заслонявшие доступ к Константинополю, привел к выходу Османской империи из войны. Однако дальнейшее продвижение русских войск было приостановлено по политическим мотивам.

Летом в 1878 г. на Берлинской международной конференции был зафиксирован возврат России южной части Бессарабии и присоединение Карса, Ардагана и Батума. Восстанавливалась государственность Болгарии, увеличилась территория Сербии, Черногории и Румынии. Турецкая Босния и Герцеговина вошли в состав Австро-Венгрии.

В этой войне приняли участие многие деятели культуры, в том числе и художники, и среди них известные живописцы – И. Е. Репин, В. Г. Поленов, А. П. Боголюбов, В. В. Верещагин, И. И. Крамской, Л. Ф. Лагорио, П. П. Соколов, П. О. Ковалевский.

Перевязочный пункт у Иваново-Чифлик. Худ. П. О. Ковалевский.



«Докторский памятник» в Софии.

Они смогли показать Освободительную войну на Балканах как героическую народную эпопею болгарского и русского народа, в которой были победы, успехи, неудачи, героизм, жертвы и страдания, без которых не обходится ни одна война. На их картинах мы видим убитых, раненых и замерзавших на Шипкинском перевале русских солдат, и оказание раненым помощи в полевых лазаретах русскими медиками.

В самом центре болгарской столицы у народной библиотеки «Святых Кирилла и Мефодия» раскинулся «Докторский сад». Так его назвал болгарский народ в честь «Докторского памятника» погибшим в Русско-турецкую войну 1877–1878 гг. медицинским чинам. Он был построен в 1882–1884 гг. по проекту архитектора А. И. Томишко. На блоках этого величественного монумента, сооруженного в виде пирамиды, увековечены имена 531 русского врача и всех медицинских работников, погибших от ранений и болезней при исполнении своего гуманного долга в Освободительной войне.

После окончания войны Н. П. Симановский вернулся в Академию и стал работать ординатором в клинике профессора Н. П. Боткина. В 1881 г. он защитил диссертацию на степень доктора медицины «К вопросу о влиянии чувствительных нервов».

Интересно продолжение истории русско-болгарской дружбы на примере клиники оториноларингологии Военно-медицинской академии. Так, одним из учеников и диссертантов профессора Н. П. Симановского стал болгарин Стоян Иванович Белинов, защитивший в 1908 г. докторскую диссертацию «К вопросу распознавания заболеваний ушного лабиринта». Вероятно, Николаю Петровичу, участнику войны с турками за освобождение Болгарии, было особенно приятно выступать научным руководителем этого молодого талантливого доктора. В дальнейшем Белинов стал лидером болгарских оториноларингологов, а научные связи между русскими и бол-



Профессор С. И. Белинов.

Профессор А. Н. Кехайов.

гарскими оториноларингологами продолжились. Один из учеников С. И. Белинова, доктор медицины, профессор Атанас Николаевич Кехайов, автор целого ряда монографий по отоневрологии, в течение многих лет вел творческую научную переписку с профессором К. Л. Хиловым – «научным внуком» Н. П. Симановского и третьим после него руководителем кафедры Академии [5].

Докторская диссертация С. И. Белинова с посвящением академику Н. П. Симановскому, хранившаяся у профессора К. Л. Хилова, была передана в Болгарию профессору А. Н. Кехайову в память о дружбе двух близких славянских народов.

В канун 3 марта – дня подписания Сан-Стефанского мира, зафиксировавшего победу России над Турцией и освобождение Болгарии от турецкого ига, болгарское общество Красного Креста всегда организует возле памятника торжественное чествование погибших медиков – им отдаются воинские почести.

ЛИТЕРАТУРА

1. Вестник народной помощи. 1877. № 1. С. 9.
2. Воропай А. В. Н. И. Пирогов и краснокрестное движение. 2-е изд. М: Медицина. 1985. 26 с.
3. Пучковский А. М. Материалы к истории преподавания ото-рино-ларингологии в Императорской Военно-медицинской академии до учреждения в последней специальной кафедры горловых, носовых и ушных болезней // Вестн. ушн., горл. и носов. бол. 1914. С. 379–401, 632–710.
4. Санкт-Петербургская энциклопедия. 2-е изд., испр. и доп. СПб., 2006. С. 889.
5. Янов Ю. К., Вавилова А. А. «В академическом диспуте…» // Рос. оториноларингология. 2005. № 6. С. 102–104.

Киселев Алексей Сергеевич – засл. врач РФ, профессор каф. отоларингологии Военно-медицинской академии им. С. М. Кирова. Россия, 194044, ул. Академика Лебедева, д. 6; тел.: 8 (812) 329-71-94, 8-921-753-52-28; e-mail: LOR_KAS@ mail.ru

29th Congress of Union of the European Phoniatricians

SOME OF THE TOPICS OF THE CONGRESS ROUNDTABLES

VOICE DISORDERS: Management of benign vocal fold lesions, Premalignant lesions of the vocal folds, Laryngeal nerves, trauma and biomechanics, Ergonomics of voice, Optical and acoustical diagnostics of voice disorders, EMG of the larynx, Different methods of voice therapy, Kymography and highspeed examination of the vocal folds, UEP Voice Committee session on definition, diagnostics and treatment guidelines of voice disorders.

SPEECH AND LANGUAGE DISORDERS: Delayed language development among multicultural children, Late talker, Management of specific language impairment, UEP Speech and Language committee session, Language and social emotional skills, applications of Ultrasound in phoniatrics

SWALLOWING DISORDERS: Swallowing disorders in pediatric patients, Multidisciplinary teams in swallowing centers, Lower dysphagia, Dysphagia in head and neck cancer, Findings of essential instrumental assessment of swallowing in normal and disturbed conditions

PEDIATRIC AUDIOLOGY: Auditory processing disorders and language development, Brain diseases and hearing impairment from a phoniatric point of view.

UEP 2018 Congress Office
Confedent International
Address: Korkeavuorenkatu 30, 00130 Helsinki, Finland
Phone +358 50 4644 757
Email: uep2018@confedent.fi

Dr. Ahmed Geneid, MD, PhD
Head of Phoniatrics Department, Helsinki University Hospital and University of Helsinki, Finland.
Address: PL 220, 00029, HUS, Finland.
Phone: 00358 44 3304 949, email: ahmed.geneid@hus.fi

29th International Congress of UEP

13-16 June, 2018
Helsinki, Finland

www.uep2018.com

PHONIATRICS: the medical specialty of communication and swallowing
www.uep2018.com

Abstracts submission from 1 September 2017 (free papers and posters) and early bird registration till 15 January 2018

Like us and follow the updates from Facebook:
https://www.facebook.com/uep2018Helsinki/

ПАМЯТИ ПРОФЕССОРА ВИТАЛИЯ МАТВЕЕВИЧА ШЕВЦОВА

Виталий Матвеевич Шевцов родился 26 ноября 1931 года в селе Челны Нанайского района Хабаровского края. В 1939 году поступил в среднюю школу, после окончания которой, в 1949 году, поступил в Хабаровский медицинский институт на лечебный факультет. В тяжелые послевоенные годы Виталий Матвеевич совмещал учебу с ночной работой фельдшером.

В 1955 году он зачислен в клиническую ординатуру на кафедру ЛОР-болезней, которую в те годы возглавлял профессор Вольф Самойлович Лянде. Будучи членом ВЛКСМ, одновременно обучался в вечернем университете марксизма-ленинизма. По окончании клинической ординатуры в 1957 году Виталий Матвеевич был направлен на работу в городскую больницу города Уссурийска Приморского края, где возглавил работу оториноларингологического отделения, обосновал необходимость и открыл кабинет сурдологопедической помощи в поликлинике. Склонность к педагогической работе проявилась в уже те годы, он преподавал болезни уха, горла, носа студентам медицинского училища.

Виталий Матвеевич принимал активное участие в общественной работе, являясь членом президиума горкома профсоюзов г. Уссурийска. В 1959 году он был принят в кандидаты КПСС.

В 1960 году в судьбе Виталия Матвеевича происходит резкий поворот, он приглашен во Владивосток, который в те годы был закрытым городом, для преподавания ЛОР-дисциплины в стенах Владивостокского медицинского института.

В 1963 году открывается ЛОР-отделение в недавно построенной городской больнице скорой помощи г. Владивостока – ул. Садовая, д. 22. При активном участии Виталия Матвеевича в клинике, впервые в Приморском крае, начинают выполнять сложные хирургические вмешательства на гортани, ухе: экстирпация и частичная резекция гортани; большое количество микрохирургических вмешательств, проведенных на среднем ухе, включая оперативное лечение отосклероза, что позволило клинике, согласно приказу министра здравоохранения РСФСР, получить статус слухоулучшающего центра Дальнего Востока.

В 1964 году в ученом совете Хабаровского медицинского института В. М. Шевцовым защищена кандидатская диссертация «Эффективность лечения больных с ожогами и рубцовыми стриктурами пищевода бужированием»; в 1973 году в Первом Ленинградском медицинском институте им. академика И. П. Павлова успешно защищена докторская диссертация «Гиперплазия мягкого неба (клиника, гистофизиология и лечение)».

Начав практически с нуля, Виталию Матвеевичу удалось организовать учебно-воспитательный процесс. Основой высокого уровня преподавания дисциплины служил его богатый клинический опыт, всегда учитывались вопросы,

интересующие студентов, курсантов, на каком аспекте ЛОР-болезней необходим особый акцент.

На первое место Виталий Матвеевич Шевцов всегда ставил интересы больного. Пациенты и коллеги, знавшие его, отмечали высокий профессиональный уровень, творческий подход, колоссальную трудоспособность, умение увидеть потенциал будущего врача. Именно Виталий Матвеевич в 1975 году выдвинул на должность заведующего ЛОР-отделением только что закончившего клиническую ординатуру Бориса Андреевича Лепейко, который успешно возглавляет его по сей день.

В. М. Шевцов принимал активное участие в общественной работе института, исполняя обязанности секретаря партийного комитета, являясь членом правления Всесоюзного общества оториноларингологов, членом редакционного совета журнала «Вестник оториноларингологии», членом Аттестационной комиссии Приморского краевого отдела здравоохранения, председателем отоларингологического общества и главным внештатным отоларингологом Приморского края. Три года работал деканом института, с 1971 по 1975 год – проректором по учебной работе. В 1975 году В. М. Шевцову присвоено ученое звание профессора.

Виталий Матвеевич – автор более 150 публикаций, из них 18 посвящены учебно-методической работе. Под его руководством в клинике было защищено 5 кандидатских диссертаций: «Состояние слухового и вестибулярного анализатора у рабочих судоремонтной промышленности Приморья» – Р. П. Менякин (1969), «Лечение хронического тонзиллита в условиях школьного медицинского пункта» – Г. Т. Обыденников (1973), «Изменение некоторых показателей гемостаза и фибринолитической активности у больных хроническим тонзиллитом при применении эпсилон-аминокапроновой кислоты» – В. А. Елхов (1974), «Состояние гемато-паренхиматозного барьера у больных с хроническим тонзиллитом» – Н. К. Орлова (1974), «Функциональное состояние внутреннего уха у больных, перенесших радикальную операцию среднего уха» – Р. П. Крымская (1975), подготовлена одна докторская диссертация В. Т. Жолобова (1974) «Диагностика и лечение хронических воспалительных заболеваний придаточных пазух носа».

В 1976 году в биографии Виталия Матвеевича снова крутой поворот, он был переведен в Третье главное управление Министерства здравоохранения СССР в качестве главного специалиста (главного оториноларинголога главка). Заведовал ЛОР-отделением ЦСМО 119 МЗ СССР, откуда ушел на заслуженный отдых.

За многолетний добросовестный труд в 1967 году В. М. Шевцов представлен к медали «За трудовую доблесть», в мае 1973 года был награжден значком «Отличник здравоохранения», в 1993 году получил почетное звание «Заслуженный врач РФ». Имеет несколько благодарностей от Министерства здравоохранения СССР.

Виталий Матвеевич Шевцов скончался 30 июля 2017 года в возрасте 85 лет.

Видный педагог, ученый, высококвалифицированный специалист, Виталий Матвеевич Шевцов останется в памяти всех, кто его знал.

Коллектив кафедры и клиники ЛОР-болезней Тихоокеанского медицинского университета (г. Владивосток)

Коллектив кафедры ЛОР-болезней Благовещенской государственной медицинской академии (г. Благовещенск)

Коллектив кафедры ЛОР-болезней Дальневосточного медицинского университета (г. Хабаровск)

Национальная медицинская ассоциация оториноларингологов России