УДК 616.216.1-002-006.5.031.81-08 (470+571) DOI 10.18692/1810-4800-2019-1-124-134

Анализ схем лечения полипозного риносинусита в Российской Федерации

Е. Л. Савлевич[1], В. И. Егоров[2], К. Н. Шачнев[2], Н. Г. Татаренко[3]

[1] Центральная государственная медицинская академия Управления делами Президента РФ, Москва, Россия, 121359
(Ректор – канд. мед. наук, доцент Е. В. Есин)

[2] Московский областной научно-исследовательский клинический институт им. М. Ф. Владимирского, 129110, Москва, Россия
(Директор – докт. мед. наук, профессор Д. Ю. Семенов)

[3] Поликлиника № 4 Управления делами Президента РФ, Москва, 121151, Россия
(Главный врач – канд. мед. наук Е. Ю. Журавлева)

The analysis of polypous rhinosinusitis treatment regimens in the Russian Federation

E. L. Savlevich[1], V. I. Egorov[2], K. N. Shachnev[2], N. G. Tatarenko[3]

[1] Central State Medical Academy of of Administrative Directorate of the President of the Russian Federation, Moscow, 121359, Russia

[2] M. F. Vladimirsky Moscow Regional Research Clinicalal Institute, Moscow, 129110, Russia

[3] Polyclinic N 4 of of Administrative Directorate of the President of the Russian Federation, Moscow, 121151, Russia

Полипозный риносинусит не поддается полностью медикаментозному контролю и является сложно прогнозируемым заболеванием относительно перспектив развития патологического процесса у каждого конкретного пациента. Поэтому постоянно продолжается поиск новых схем лечения этих пациентов. В 2016 году опубликован международный консенсус, где, в том числе, рассматриваются разные группы препаратов консервативного лечения полипозного риносинусита с точки зрения доказательной медицины. Был проведен ретроспективный анализ амбулаторных карт и анкетных данных 1059 пациентов с полипозным риносинуситом, проходивших амбулаторное и стационарное лечение за период с февраля 2016 года по март 2018 года в Москве, Московской области и 26 регионах России. По результатам при амбулаторном лечении базовая терапия интраназальными глюкокортикостероидами проводилась в 92,4%, ирригационная терапия в 82,2% случаев, антигистаминные препараты были рекомендованы в 79,4%. При направлении на оперативное лечение 16,6% больных по России и 24% по Московской области предварительно не получали никакой терапии в течение 6 месяцев до госпитализации. В целом при анализе схем ведения и лечения пациентов с полипозным риносинуситом практически отсутствуют отклонения от современных отечественных и зарубежных клинических рекомендаций. При этом отмечается назначение некоторых препаратов из группы иГКС, в инструкции к которым отсутствуют показания к лечению ПРС (off-label).

Ключевые слова: полипозный риносинусит (ПРС), схемы лечения пациентов, интраназальные кортикостероиды, степень выраженности полипов, международный консенсус.

Для цитирования: Савлевич Е. Л., Егоров В. И., Шачнев К. Н., Татаренко Н. Г. Анализ схем лечения полипозного риносинусита в Российской Федерации. *Российская оториноларингология.* 2019;18(1):124–134. https://doi.org/ 10.18692/1810-4800-2019-1-124-134

Chronic polypous rhinosinusitis does not subject to complete medicinal control; it is difficult to predict the prospects of the pathology development in each individual patient. Therefore, the search of new regimens of treatment of these patients is still in progress. An international consensus published in 2016, considers, inter alia, various groups of drugs for conservative treatment of polypous rhinosinusitis from the viewpoint of evidence-based medicine. We conducted a retrospective analysis of outpatient records and personal data of 1059 patients with polypous rhinosinusitis who underwent outpatient and inpatient treatment at the period from February 2016 to March 2018 in Moscow, Moscow Region and 26 regions of Russia. According to the results, in outpatient

© Коллектив авторов, 2019

treatment, the basic therapy with intranasal glucocorticosteroids was performed in 92.4%, irrigation therapy – in 82.2% of cases, antihistamines were recommended in 79.4%. In case of hospitalization for surgical treatment, 16.6% of patients in Russian regions and 24% in Moscow Region had received no preliminary therapy for 6 months before hospitalization. In general, analyzing the management and treatment regimens of the patients with polypous rhinosinusitis, we found almost no deviations from the present-day domestic and foreign clinical guidelines. However, we observed prescription of some intranasal glucocorticosteroids, the leaflets of which contain no indications for polypous rhinosinusitis treatment.
Keywords: polypous rhinosinusitis, treatment regimens, intranasal corticosteroids, degree of nasal polyps, international consensus.

For citation: Savlevich E. L., Egorov V. I. , Shachnev K. N., Tatarenko N. G. The analysis of polypous rhinosinusitis treatment regimens in the Russian Federation. *Rossiiskaya otorinolaringologiya*. 2019;18(1):124–134. https://doi.org/ 10.18692/1810-4800-2019-1-124-134

По своей этиологии полипозный риносинусит (ПРС) является мультифакторным воспалительным процессом, в развитии которого активно принимают участие генетические факторы, инфекционные агенты, элементы окружающей среды и патологические состояния различных систем организма в целом. В связи с нерешенностью проблемы поиска причины ремоделирования слизистой околоносовых пазух (ОНП) и образования полипозной ткани изучаются возможности медикаментозного контроля этого заболевания в целях уменьшить выраженность клинических проявлений и затормозить прогрессивный рост полипозных вегетаций. В основополагающем документе Европейского ринологического общества и Европейской академии аллергологии и клинической иммунологии (EAACI) EPOS (European position paper on rhinosinusitis and nasal polyposis), утвержденном в 2007 году и пересмотренном в 2012 году, была сделана попытка установить стандарты алгоритмов диагностики и лечения риносинуситов, в том числе ПРС [1]. В 2016 году был издан международный консенсус по риносинуситу, целью которого было обобщить и оценить с точки зрения доказательной медицины имеющиеся к этому времени данные по патогенезу, диагностике и тактике ведения пациентов с разными формами риносинусита. Был представлен обзор и анализ статей с последующим формированием рекомендаций на основе публикаций с высоким уровнем доказательности и высказываний отдельных оригинальных точек зрения, когда в исследование не было включено достаточное количество пациентов, были погрешности в дизайне или еще какие-то другие причины не позволяют на данном этапе получить строгие рекомендации, но интересные результаты работы должны быть взяты на заметку для продолжения поиска в этом направлении [2]. В обоих документах к лечению полипозного риносинусита рекомендовано подходить изначально с терапевтической позиции. Результаты анализа преимущественно зарубежной литературы по вопросу тактики диагностики и ведения пациентов с ПРС, представленной в EPOS 2012, были опубликованы в 2015 году [3]. Поскольку это заболевание в настоящий момент не поддается полностью медикаментозному контролю и очень сложно прогнозировать развитие патологического процесса у каждого конкретного пациента, постоянно продолжается поиск новых схем лечения пациентов, которые ранжируются от простого промывания полости носа физиологическим раствором до медикаментозного иммуномодулирования патологического процесса моноклональными антителами [4]. Большинство системных препаратов имеет те или иные побочные явления, поэтому местная терапия, изначально появившаяся как дополнительный способ лечения, все более активно находит свое применение, а в некоторых случаях занимает лидирующие позиции в лечении риносинусита.

В последнем консенсусе по риносинуситу орошение слизистой полости носа изотоническим или гипертоническим солевыми растворами имеет как наиболее высокий уровень доказательности 1а, так и высокую степень рекомендаций. При отличном профиле безопасности и минимальной стоимости препаратов отмечаются снижение выраженности клинических симптомов, отсутствие побочных системных явлений, улучшение качества жизни пациентов с ПРС и положительная динамика данных компьютерной томографии (КТ) околоносовых пазух (ОНП). Рекомендовано использовать в качестве дополнения к основной базисной терапии. Спреи с объемом более 200 мл предпочтительнее спреям с меньшим объемом флакона из-за более сильной струи [5]. Такие же высокие уровни доказательности и степень рекомендаций имеют интраназальные глюкокортикостероиды (иГКС), которые объективно вызывали уменьшение выраженности симптомов ПРС, согласно стандартным опросникам улучшали качество жизни пациентов, обонятельную функции, уменьшали размер полипозных вегетаций по данным эндоскопии носа, увеличивали время рецидива и снижали потребность в проведении повторных операций. Из побочных эффектов отмечаются носовые кровотечения, раздражение

слизистой носа, сопровождающееся зудом, чиханием, сухостью в носовой полости, поэтому преимущества применения иГКС перевешивают риски нежелательных явлений [6]. При гистологическом исследовании слизистой полости носа при длительном использовании иГКС не выявляется никаких доказательств нарушения ее архитектоники. В связи с тем что эпителий слизистой носа является однослойным мерцательным, и активность реснитчатого эпителия возрастает под действием иГКС, клеточных нарушений метаболизма и атрофии слизистой не происходит [7]. Также в консенсусе рассматривается применение топических кортикостероидов при использовании ингаляторов или небулазера, но подтверждений терапевтического улучшения получено не было. Необходимы дальнейшие исследования в этой области, так как не изучены побочные эффекты кортикостероидов, в частности воздействие на кору надпочечника, которые не могут быть исключены в связи с нестандартным режимом доставки препарата. Уровень доказательности системного применения кортикостероидов высокий – 1а, но они рекомендованы в качестве коротких курсов лечения с последующим переводом на топические кортикостероиды. Длительное или частое использование системных кортикостероидов для ПРС не поддерживается экспертами и несет повышенный риск причинения вреда пациенту [2]. Системная антибиотикотерапия в США рекомендуется в 26% при амбулаторном обращении пациентов с ПРС [8], несмотря на то что в настоящий момент представлено достаточно ограниченное количество работ на эту тему. Потенциально антибиотики могут нанести больше вреда, чем пользы при ПРС (повышение микробной резистентности к антибиотикам, развитие аллергических реакций, в том числе анафилаксии и других побочных эффектов), так что их использование, особенно не относящихся к классу макролидов, вне обострения гнойного процесса не рекомендовано. Кроме того, невзирая на широко распространенное использование антибиотиков при ПРС, отсутствуют строгие доказательства их эффективности для прерывания развития патологического процесса [9]. Поэтому экспертами не рекомендовано применение антибиотиков, не относящихся к классу макролидов, с лечебной и профилактической целью при выявлении высокого титра патогенных микроорганизмов в полости носа при микробиологическом исследовании, в том числе и при иммунодефицитных состояниях, в связи с повышением резистентности к противомикробным препаратам и изменением микробиома околоносовых пазух пациентов. Попытки применения макролидных антибиотиков при ПРС связаны с наличием противовоспалительных и иммуномодулирующих свойств. Макролиды снижают уровень интерлейкина IL-8, интенсивность перекисного окисления липидов, ингибируют один из ключевых регуляторов воспалительного процесса – нуклеарный фактор κB (NF-κB) [10], подавляют пролиферацию фибробластов, продукцию коллагена и снижают интенсивность эозинофильной инфильтрации слизистой носа [11]. Videler с соавторами (2011) приводят данные по лечению азитромицином по схеме: 3 дня по 500 мг, затем 500 мг 1 раз в неделю 11 недель. После курса лечения не было получено разницы при эндоскопии носа, проведении обонятельных тестов, клинической выраженности симптомов и заполнении опросников качества жизни с группой плацебо [12]. Японские авторы в группе из 56 больных ПРС, получавших рокситромицин 300 мг в день 3 месяца, в 53,6% наблюдали положительный клинический результат, подтвержденный данными КТ [13]. В другом исследовании 66 пациентов с ПРС получали кларитромицин по 250 мг ежедневно в течение 24 недель. Отмечалось снижение размеров полипов, уровня эозинофильного катионного протеина и улучшение показателей качества жизни [14]. По 40 пациентов в 2 других исследованиях получали кларитромицин в более высокой дозе – по 500 мг 2 раза в день 8 недель. Положительный эффект был в 72% [15, 16]. Из побочных явлений наиболее часто встречались желудочно-кишечные расстройства, в том числе легкая диарея, дискомфорт в области живота, тошнота и рвота, кожная сыпь, риск развития псевдомембранозного колита, которые наблюдались менее чем у 5% всех пациентов. На данный момент существует лимитированное количество исследований, чтобы сделать полноценные выводы о повсеместном применении макролидов при ПРС. В имеющихся в наличии работах использовались разные макролидные антибиотики, разные дозы и продолжительность курса лечения. Степень рекомендации и уровень доказательности – B. Подчеркивается, что метод может рассматриваться после проведения оперативного лечения для снижения риска рецидива ПРС. Тем не менее нужно учитывать риск развития антимикробной резистентности и риск развития осложнений, в том числе со стороны сердечно-сосудистой системы [2]. Были попытки местного применения антибиотиков неомицина, тобрамицина и мупироцина при ХРС без уточнения наличия полипов, которые не продемонстрировали существенной клинической эффективности. Из побочных явлений отмечались заложенность носа, раздражение слизистой носа, носовое кровотечение. Отмечаются теоретическая возможность системной абсорбции локальными аминогликозидами и существование вероятности развития бактериальной резистентности. Не рекомендованы [2].

Также в консенсусе обсуждается несколько альтернативных методов лечения. Некоторое время назад появилась идея использовать для лечения хронического риносинусита (ХРС) сурфактант, входящий в состав моющих средств, который обладает антимикробным потенциалом. Использовали промывание слизистой носа 1% детским шампунем, в котором содержится кокамидопропилбетаин, тридецет сульфат натрия и ПЭГ-80 сорбитана лаурат в течение 4 недель 2 раза в день по 1 минуте с каждой стороны. Было обнаружено, что детский шампунь обладал антимикробным эффектом на планктонные формы *Pseudomonas aeruginosa* и ингибировал образование биопленок на слизистой оболочке носа, но не имел способностей уничтожать уже сформированные биопленки. Но при сравнении с орошением полости носа гипертоническим раствором не было статистически значимой разницы в клиническом эффекте, при наличии при применении сурфактанта побочных явлений у 20% пациентов в виде чувства жжения и гиперемии слизистой носа, головной боли, жалоб на неприятный вкус шампуня и ощущение пузырьков в заднем отделе носа [17]. Также была попытка применять для лечения хронического риносинусита Sinusurf®, состоящий из изолированного сурфактанта детского шампуня, но из-за развития побочных эффектов это средство было снято с производства и фирмой-изготовителем был выпущен релиз с просьбой не применять этот препарат в терапевтических целях из-за возможности возникновения нежелательных явлений в виде носового кровотечения, нарушения обоняния, головной боли, раздражения слизистой носа и неприятного привкуса в ротоглотке [18, 19]. Учитывая отсутствие преимуществ использования моющих растворов, их отрицательное воздействие на обонятельную функцию и реснитчатый аппарат эпителиальных клеток слизистой, их применение при ХРС не рекомендовано [2]. Также в консенсусе рассматривается еще один альтернативный способ лечения риносинуситов местным орошением полости носа раствором меда манука, который является самым богатым источником ацетилформальдегида метилглиоксаля, обладающего антибактериальным эффектом как для планктонных форм, так и для биопленок *Staphylococcus aureus* и *Pseudomonas aeruginosa*. Клиническое исследование его применения при хронических риносинуситах, в том числе с назальными полипами, после функциональной эндоскопической синус-хирургии (FESS) было описано в 2017 году. Проводилось орошение 10% раствором меда мануки, разведенным в 240 мл воды 2 раза в сутки в течение 30 дней. В контрольной группе применяли изотонический раствор. Не было получено статистически значимой разницы между группами. Кроме того, часть пациентов отмечали раздражение и жжение слизистой носовой полости после нанесения раствора меда мануки, существует риск аллергических реакций на мед. В связи с отсутствием доказательной базы в настоящий момент его использование при риносинуситах не рекомендовано [20].

Еще один оригинальный способ лечения ХРС был предложен с применением 5-углеродного сахара ксилита, который также обладает антибактериальным действием благодаря нарушению транспорта глюкозы через клеточную стенку бактерий и ингибированию внутриклеточного гликолиза, что препятствует росту микроорганизмов, включая *Streptococcus pneumoniae*, *Streptococcus pneumoniae* и *Haemophilus influenzae*, и разрушает биопленки *Staphylococcus aureus*. Кроме того, ксилит стимулирует активность макрофагов в очаге воспаления и синтез ими оксида азота [21]. В 2017 году было напечатано пилотное исследование, где у 30 пациентов с ХРС, как с полипами, так и без, после FESS проводилось орошение слизистой носа раствором ксилита (12 г на 240 мл воды) 1 раз в день при температуре 37 °С в течение 30 дней, в качестве группы сравнения другим пациентам ирригационная терапия проводилась физиологическим раствором. В результате при применении ксилита наблюдалось улучшение качества жизни, согласно опросникам SNOT-22, повышение концентрации оксида азота и экспрессии индуцибельной синтазы оксида азота в гайморовой пазухе пациентов, что стимулировало врожденный иммунный ответ пораженного синуса, чего не было замечено в контрольной группе. Микробиологических исследований авторами не проводилось [22]. В связи с отсутствием доказательной базы и минимальным количеством работ ксилит-терапия не рекомендована к применению при ХРС [2]. Внутривенное введение иммуноглобулинов при ХРС при доказанном иммунодефицитном состоянии также не получило рекомендаций. Клинический эффект достаточно спорный, одновременно имеется высокий риск развития побочных эффектов (петехиальные кровотечения, головная боль, тошнота, одышка, тахикардия, анафилактоидная реакция). Возможно только при риске развития внутричерепных риногенных осложнений. Применение остальных иммунотропных препаратов при ХРС в консенсусе не рассматривается.

В связи с доказанным повышением синтеза эозинофилами и тучными клетками лейкотриенов и их рецепторов в полипозной ткани, а также их локальным провоспалительным действием, включая повышение секреции слизи, осаждение коллагена, повышением высвобождения цитокинов тучными клетками и усилением эозинофильной инфильтрации слизистой [23] был проведен ряд исследований применения блокаторов лей-

котриеновых рецепторов при ПРС. Метаанализ показал, что антилейкотриеновая терапия демонстрирует улучшение симптомов ПРС по сравнению с плацебо, но превышает эффективность топических кортикостероидов. Чаще всего авторы приходили к выводу, что эти препараты могут применяться в качестве дополнения к иГКС [24]. Исследование на клеточных культурах показало, что комбинация монтелукаста с селективным ингибитором фермента 5-липоксигеназы зилеутоном лучше предотвращает активацию тучных клеток в полипозной ткани, чем один монтелукаст [25]. Также в работах подчеркиваются побочные эффекты от этих препаратов в виде транзиторного нарушения функции печени и нейропсихических реакций разной степени выраженности [26]. В итоге был сделан вывод, что самостоятельно монтелукаст может применяться у пациентов, которые не переносят ТГКС или при отсутствии эффекта ТГКС, но в основном рекомендуется в качестве дополнительной терапии к ТГКС [2].

Для лечения полипозного риносинусита в сочетании с непереносимостью нестероидных противовоспалительных препаратов (НПВС) рассматривается десенситизация аспирином. По некоторым данным, длительное лечение аспирином снижает выраженность клинических симптомов риносинусита, улучшает контроль течения астмы с уменьшением применяемых доз кортикостероидов, положительно влияет на обонятельную функцию, нормализует качество жизни пациентов, увеличивает промежуток между оперативным лечением полипоза, сокращает число госпитализаций по поводу бронхиальной астмы, снижает содержание IL-4 и число цистеинил-лейкотриеновых рецепторов в полипозной ткани, что уменьшает выраженность Th2 иммунного ответа [27], а наблюдаемое сокращение количества матриксной металлопротеиназы-9 играет ведущую роль в процессе ремоделирования дыхательных путей [28]. Существует несколько протоколов десенситизации, различающихся дозой вводимого препарата, длительностью и кратностью приема. Оптимальным сроком начала десенситизации считается несколько недель после удаления полипов. Необходимо учитывать риск развития побочных явлений в виде боли в желудке, тошноты, желудочного кровотечения, нарушений функции почек и свертывающей системы крови. В настоящий момент дискутируется необходимая минимальная доза аспирина – от 100 до 2600 мг в сутки. Есть работы по интраназальному применению лизин ацетилсалицилата у этих пациентов в дозах, эквивалентных от 2 до 250 мг аспирина [29]. При этом при отсутствии достоверной разницы с плацебо-группой при биопсии слизистой носа отмечалось снижение цистеинил-лейкотриеновых рецепторов [30]. Требуются дальнейшие исследования и пилотные разработки топических препаратов НПВС, что позволит проводить локальную десентизацию этих пациентов и избежать побочных эффектов, которые наблюдаются при системном приеме этих лекарственных веществ. В настоящий момент уровень доказательности В, метод лечения имеет возможности для существования после оперативного лечения пациентов с непереносимостью НПВС. При этом необходим постоянный контроль врача за пациентами, чтобы при отсутствии побочных эффектов поддерживающий прием препарата не прерывался, чтобы не сбить курс лечения и не снизить возможность получения положительного результата десенситизации, а при развитии нежелательных реакций сразу принять меры.

Цель исследования

Провести анализ тактики ведения и лечения в амбулаторных условиях пациентов с полипозным риносинуситом, проживающих в Москве и 26 регионах Российской Федерации, и провести интервенционное, наблюдательное исследование оценки эффективности отечественного топического кортикостероида Нозефрин (мометазона фуроат) при ПРС.

Пациенты и методы исследования

Был проведен ретроспективный анализ амбулаторных карт 500 пациентов с полипозным риносинуситом, проходивших амбулаторное лечение в поликлиниках Москвы за период с января 2017 г. по март 2018 г. Отдельно проанализированы анкетные данные 294 пациентов с полипозным риносинуситом из Московской области и 265 пациентов из 26 регионов России, направленных на хирургическое лечение в связи с неэффективностью консервативной терапии за период с февраля 2016 г. по сентябрь 2018 г., заполненные лечащими врачами этих больных. По данным амбулаторных карт Москвы (мужчин 287, средний возраст 45±3,6 года; женщин – 213, средний возраст 41±4,2 года) рассматривались методы диагностики, способы медикаментозного лечения и частота направления в стационар для оперативного вмешательства. У пациентов Московской области и 26 различных регионов России (363 мужчины, средний возраст 54±10,3 года; 196 женщин, средний возраст 47±5,8 года) оценены схемы медикаментозного лечения.

Результаты исследования

При детальном анализе амбулаторных карт пациентов из Москвы было обнаружено, что при обращении пациентов с ПРС на лучевые методы диагностики околоносовых пазух (ОНП) было направлено 84,4% (422 человека), из них на компьютерную томографию 72,5% (306 человек),

а на рентгенографию в носоподбородочной проекции 27,5% (116 человек). На оперативное лечение в объеме эндоскопической полипотомии (полисинусотомии) направлены 5,2% больных (26 человек). В схемах лечения ирригационно-элиминационная терапия, рекомендованная при всех видах ринита в современных российских и зарубежных согласительных документах, назначалась в 82,2% (411 человек). Также в 31,2% случаев (156 человек) проводились промывание полости носа и околоносовых пазух методом перемещения жидкости по Проетцу либо промывание верхнечелюстных пазух через расширенное естественное или искусственное соустье при проведенных ранее оперативных вмешательствах на верхнечелюстных пазухах.

Основным методом лечения полипозного риносинусита было назначение интраназальных глюкокортикостероидных препаратов в 92,4% случаев (462 человека), из них в 14,4% (72 человек) в качестве монотерапии. Проанализировав торговые названия иГКС препаратов, используемых при лечении, выявлено, что самым назначаемым оказался авамис – 18,4% (85 человек), назонекс рекомендован в 13,9% случаев (64 человека). Следом идут момат рино адванс – 5,7% (27 человек), фликсоназе – 5,6% (26 человек), дезринит – 5,2% (24 человека). В 51,2% (236 человек) доктором были выписаны на выбор пациента сразу несколько иГКС (авамис, или назонекс, или фликсоназе, или насобек, или тафен назаль) без указания конкретного препарата.

Антигистаминные препараты назначались в 79,4% случаев (397 человек), среди них 93,7% (372 человека) второго поколения (зиртек, эриус, зодак, ксизал, кларитин) и 6,3% (25 человек) первого поколения (фенкарол).

Антибактериальные препараты назначались в 28,2% случаев (141 человек) при обострении риносинусита. Среди них 14-членный макролид клацид/кларитромицин в 55,3% (78 человек) случаев [клацид в 36,9% (52 человека), кларитромицин в 18,5% (26 человек)], а 15-членный макролид азитромицин/азитрокс в 17,7% (25 человек) случаев [азитромицин 9,2% (13 человек), его дженерик азитрокс в 8,5% (12 человек)]. Фторхинолон IV поколения авелокс назначался в 17,7% (25 человек), цефалоспорин II поколения зиннат – в 9,3% (13 человек). Таким образом, назначение макролидов составило 73% среди всех системных антибактериальных препаратов. Фитопрепарат синупрет получали 2,4% (12 человек). Комбинированный топический антибактериальный препарат полидекса был назначен в 7,8% случаев (39 человек). В 2,6% (13 человек) при обращении медикаментозной терапии, за исключением препаратов, содержащих морскую воду, назначено не было (рис. 1).

По данным анкет пациентов, поступающих на оперативное лечение в стационары, которые заполнялись оториноларингологами в разных регионах РФ, в 16,6% (93 человека) пациентов не проходили курс консервативного лечения в течение предшествующих 6 месяцев. Системные кортикостероиды были назначены 7 пациентам (дексаметазон внутримышечно или преднизолон в таблетках), что составило 2,7%, в Московской области 7 человек принимали метипред, 3 человека преднизолон разными курсами, и у 4 пациентов был проведен короткий курс внутримышечных инъекций дексаметазона в течение 5–7 дней (в общей сложности 4,7%). Топические кортикостероиды, по данным анкет из разных регионов РФ, были рекомендованы в 51% (135 человек), лидирующим препаратом был назонекс – 70,2% (95 человек), авамис принимали 9,6% (13 человек), тафен назаль – 9% (12 человек), насобек – 3% (4 человека), назарел – 3,7% (5 человек), фликсоназе – 1,5% (2 человека), 4 пациентов принимали комбинацию из разных иГКС (3%). Блокатор лейкотриеновых рецепторов (монтелукаст) был назначен 7 пациентам (2,6%), антигистаминные препараты – 3 пациентам (1,1%), один человек получал монотерапию иммуномодулятором деринат.

Несколько различались схемы терапии пациентов Московской области: 24% (71 человек) пациентов перед поступлением в стационар не принимали никакого лечения, иГКС получали 71% больных с ПРС (209 человек), из них 57,4% – назонекс (120 человек), тафен назаль – 8,5% (18 человек), авамис – всего 7,1% (15 человек), фликсоназе – 5,2% (11 человек), насобек – 3,3% (7 человек), момат рино адванс, назарел и дезринит принимали по 2 человека (1%) и в 15,6% (32 человека) в течение нескольких месяцев пациенты принимали несколько иГКС поочередно. Интересным был факт назначения блокаторов лейкотриеновых рецепторов (монтелукаста) в 21% (63 человека), в том числе и в качестве монотерапии.

Таким образом, основным методом консервативного лечения ПРС в РФ являются иГКС, что соответствует всем современным рекомендациям.

Обсуждение 1. Самый тщательный анализ схем лечения был проведен при изучении амбулаторных карт 500 пациентов. Положительным является факт, что ирригационная терапия была рекомендована в 82,2% случаев, а основное базовое лечение иГКС – в 92,4% случаев. Стоит заметить, что согласно статье 43 РФ «Основы законодательства Российской Федерации об охране здоровья граждан» в клинической практике могут использоваться только лекарственные средства, разрешенные к применению в установленном законом порядке после государственной регистрации и сугубо по зарегистрированным показаниям [3].

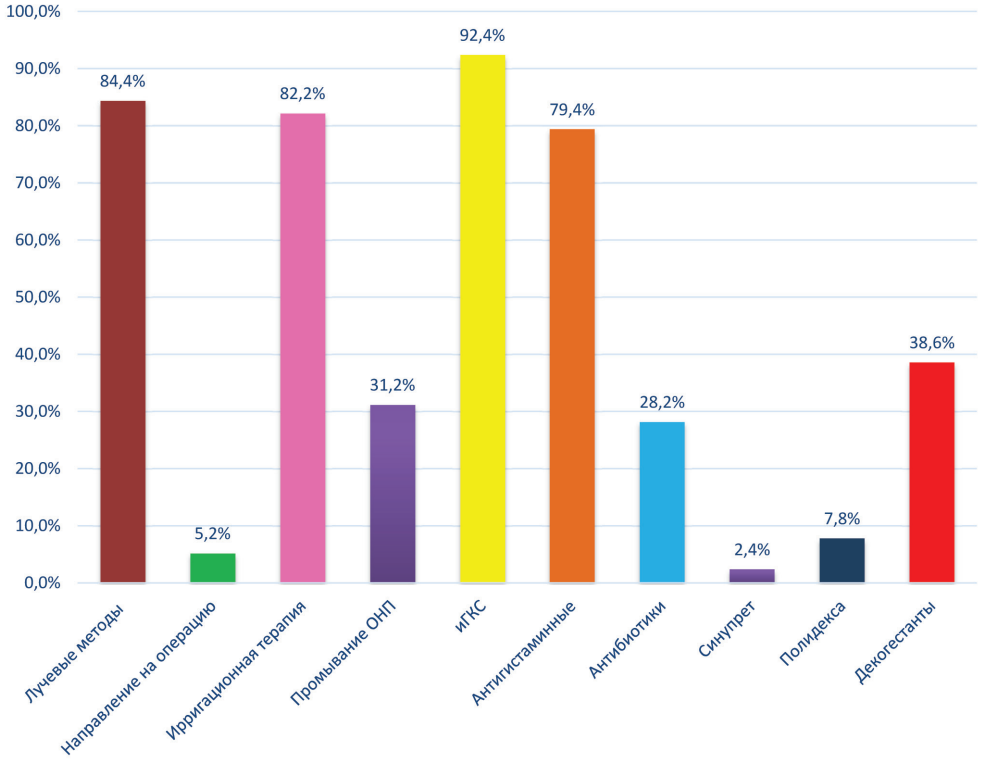

Рис. 1. Диагностические и лечебные мероприятия при ПРС, по данным Москвы.
Fig. 1. Diagnostic and treatment activities in polypous rhinosinusitis according to data in Moscow.

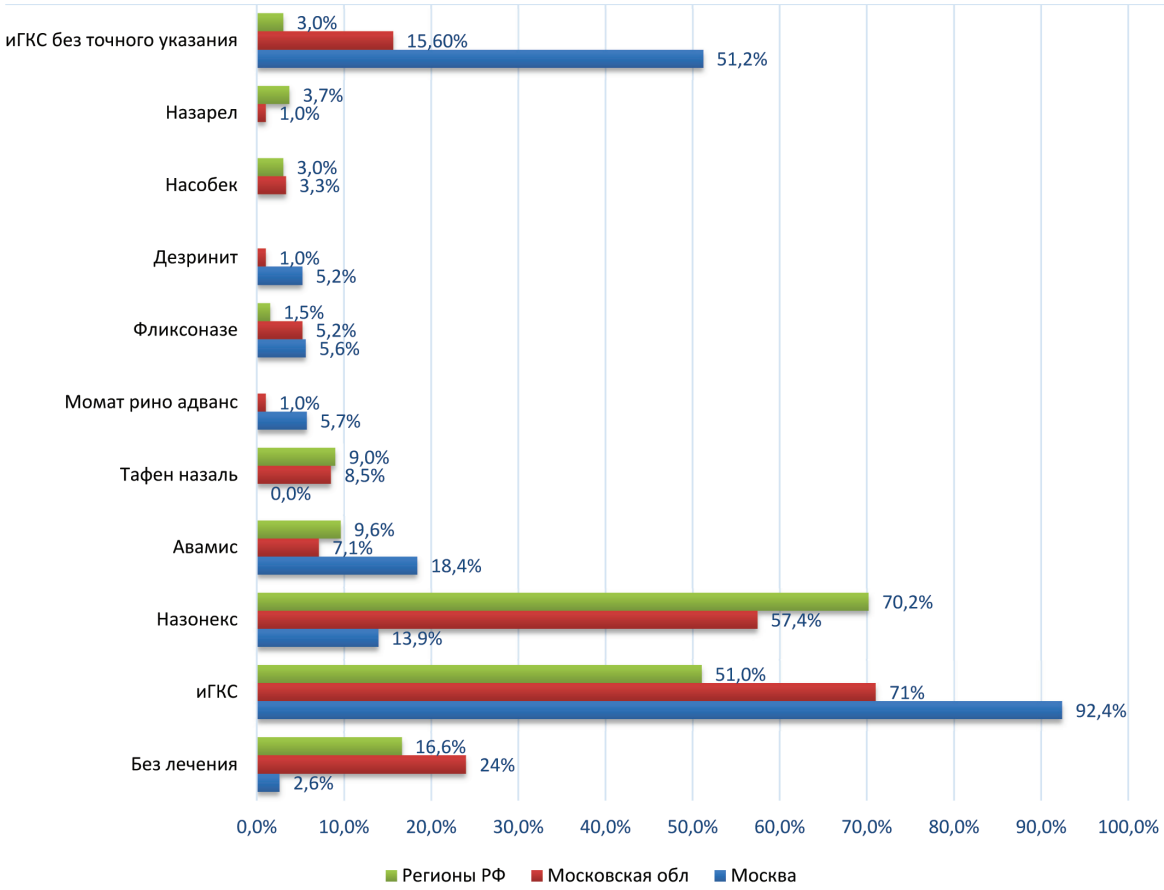

Рис. 2. Процент назначения препаратов из группы иГКС в разных регионах РФ.
Fig. 2. Percentage of prescription of iGCS preparations in various regions in the Russian Federation.

В Москве было выявлено большое разнообразие назначаемых топических кортикостероидов, при этом лидировал авамис (18,4%), у которого в инструкции нет показаний к лечению ПРС, также как и у момат рино адванс и фликсоназе (рис. 2). В связи с ростом юридической грамотности населения в отношении оказания медицинской помощи необходимо по возможности избегать выписки пре-

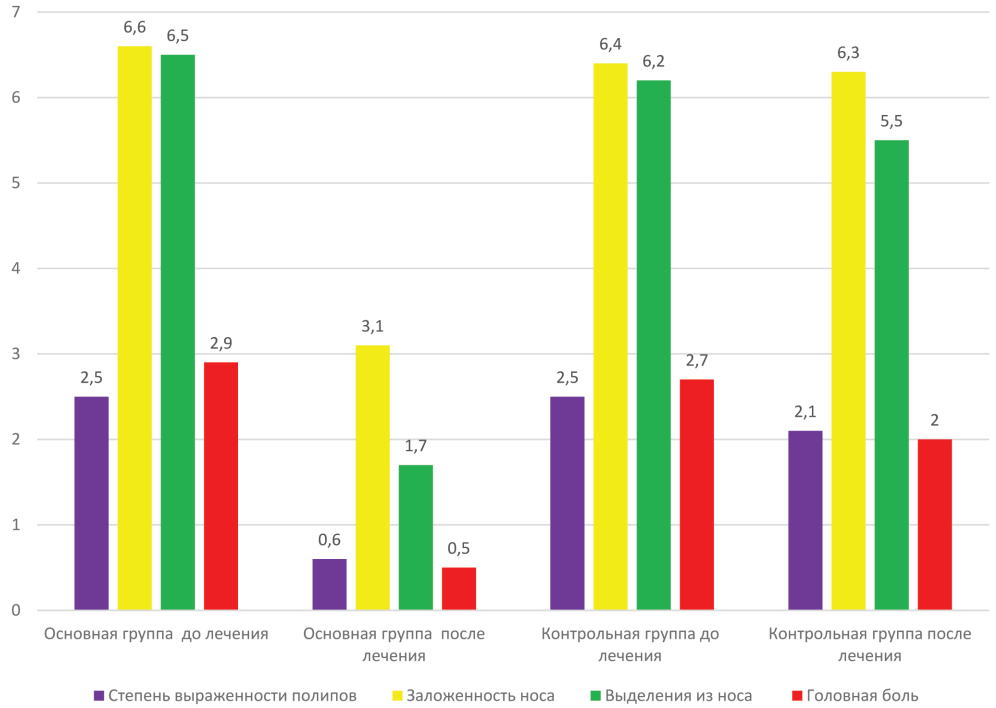

Рис. 3. Динамика выраженности клинических проявлений ПРС до лечения и после 12 недель лечения.
Fig. 3. Dynamics of the intensity of clinical manifestations of polypous rhinosinusitis before treatment and after 12 weeks of treatment.

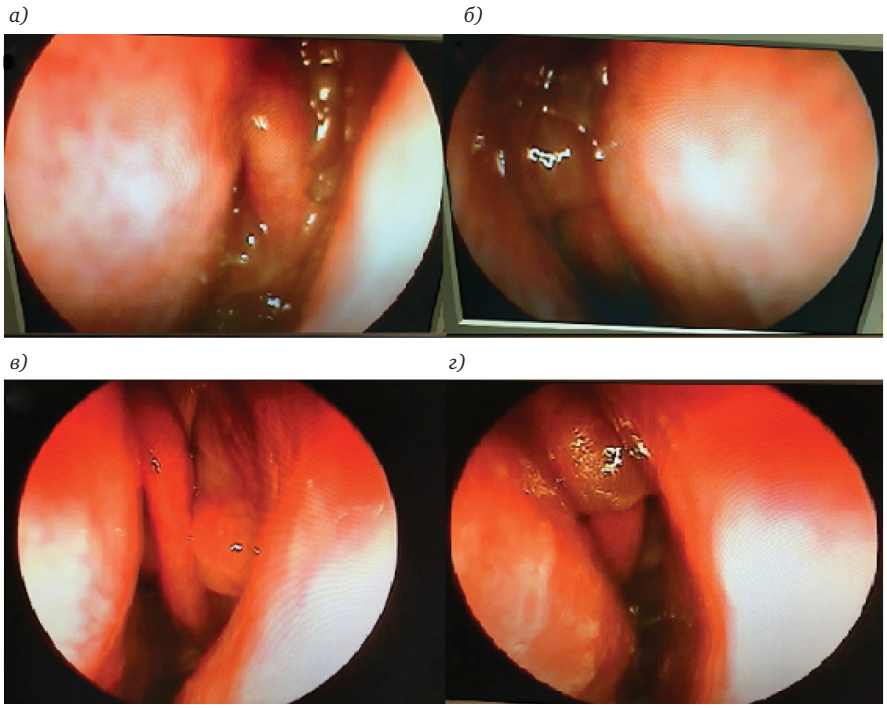

Рис. 4. Динамика эндоскопической картины при лечении Нозефрином: *а* – эндоскопическая фотография левой половины полости носа до начала лечения; *б* – эндоскопическая фотография правой половины полости носа до начала лечения; *в* – эндоскопическая фотография левой половины полости носа после окончания курса лечения; *г* – эндоскопическая фотография левой половины полости носа после окончания курса лечения.
Fig. 4. Dynamics of endoscopic pattern at treatment with Nozefrin: *a* – Endoscopic image of the left half of the nasal cavity before treatment; *b* – Endoscopic image of the right half of the nasal cavity before treatment; *c* – Endoscopic image of the left half of the nasal cavity after the course of treatment; *d* – Endoscopic image of the left half of the nasal cavity after the course of treatment

паратов off label. Также обратил на себя внимание факт назначения антигистаминных препаратов при ПРС в 79,4%, применять которые имеет смысл только при сопутствующем аллергическом рините. По анкетам, которые заполняли оториноларингологи стационаров, среди иГКС в подавляющем большинстве пациенты получали назонекс. Был выявлен более высокий процент больных, которые не принимали никакого лечения ПРС (16,6% по России и 24% по Московской области), но это вполне объяснимо тем, что все эти пациенты были направлены на хирургическое лечение в связи с рецидивом полипозного процесса, а при анализе амбулаторных карт в поликлинику обращались скорее всего более комплаентные пациенты или с желанием проходить курс консервативного лечения, или для динамического наблюдения ПРС. При отсутствии рекомендованной медикаментозной терапии можно предположить, что эти пациенты находились в состоянии ремиссии. Из оригинальных препаратов был назначен деринат у 1 пациента.

При проведении интервенционного наблюдательного исследования эффективности и безопасности препарата нового иГКС Нозефрин (мометазона фуроат) под наблюдением находились 54 больных с диагнозом полипозный риносинусит в возрасте от 31 до 59 лет, 33 мужчины и 21 женщина, находившихся на лечении в клинико-диагностическом отделении ГБУЗ МО МОНИКИ им. М. Ф. Владимирского за период с марта по сентябрь 2018 г. 28 из них ранее перенесли не менее 1 полипотомии (эндоскопической полисинусотомии), за последние 3 года операции не проводились. Диагноз устанавливали на основе клинической картины, данных эндоскопического осмотра с определением степени распространенности полипозного процесса по международной классификации от 0 до 3 [1]. Клиническая оценка приводилась по 3 основным симптомам: заложенность носа, гиперсекреция слизи и головная боль (или тяжесть в проекции лицевого черепа) при помощи визуально-аналоговой шкале (ВАШ) от 0 до 10 баллов до лечения и спустя 12 недель после лечения. В основной группе (31 человек) всем пациентам был назначен Нозефрин (мометазона фуроат) по 100 мг в каждую половину носа 2 раза в сутки в течение 12 недель, вторую группу (23 человека) составили пациенты, которые по личным субъективным причинам отказались использовать иГКС. Им, также как и представителям основной группы, была рекомендована ирригационная терапия 3 раза в сутки. Группы не различались по возрасту и по степени распространенности полипозного процесса. Для статистического анализа данных использовалась программа AtteStat версия 2.8.0. Все количественные признаки тестировались на соответствие их распределению нормальному критерию Шапиро–Уилка. Параметрические данные описаны в виде среднего и стандартного отклонений (в скобках). Сравнительный анализ параметрических признаков проводился с помощью однофакторного дисперсионного анализа с последующим поиском межгрупповых различий критерием Шеффе.

Анализ результатов лечения показал статистически достоверную положительную динамику купирования всех изучаемых симптомов заболевания в основной группе. Заложенность носа уменьшилась с 6,6±2 до 3,1±1,12 (в контрольной группе до 6,3±1,57), выделения из носа – с 6,5±1,7 до 1,7±1,15 (в контрольной группе до 5,5±1,5), головная боль – с 2,9±1,52 до 0,5±0,3 (в контрольной группе до 2±0,6) (рис. 3), степень выраженности полипов – с 2,5±0,5 до 0,6±0,48 (в контрольной группе не было достоверной разницы между результатами лечения – 2,1±0,36). Побочных явлений при приеме препарата зафиксировано не было.

Обсуждение 2. Учитывая полученные результаты, стоит отметить хорошую эффективность нового отечественного интраназального глюкокортикостероида Нозефрин (мометазона фуроат) для лечения ПРС, который со временем имеет перспективы занять определенную нишу на фармацевтическом рынке нашей страны. При хорошем профиле безопасности были получены хорошие клинические результаты по всем анализируемым симптомам полипозного риносинусита с подтверждением уменьшения степени распространенности полипозных вегетаций при эндоскопическом осмотре (рис. 4). Также стоит отметить факт уменьшения степени выраженности симптомов ПРС при проведении только ежедневной ирригационной терапии, хотя при этом степень распространенности полипозного процесса оставалась на прежнем уровне.

Авторы заявляют об отсутствии конфликта интересов.

Выводы

1. При анализе схем ведения и лечения пациентов с полипозным риносинуситом практически отсутствуют отклонения от современных отечественных и зарубежных клинических рекомендаций.
2. Отмечается назначение некоторых препаратов из группы иГКС off-label.
3. На основании результатов наших наблюдений можно сделать вывод о целесообразности применения препарата Нозефрин (мометазона фуроат) при назначении консервативной терапии пациентов с полипозным риносинуситом ввиду его эффективности и хорошего профиля безопасности.

ЛИТЕРАТУРА/REFERENCES

1. Fokkens W. J, Lund V. J, Mullol J., Bachert C., Alobid I., Baroody F., Cohen N., Cervin A., Douglas R., Gevaert P., Georgalas C., Goossens H., Harvey R., Hellings P., Hopkins C., Jones N., Joos G., Kalogjera L., Kern B., Kowalski M., Price D., Riechelmann H., Schlosser R., Senior B., Thomas M., Toskala E., Voegels R., Wang de Y., Wormald P. J. European position paper on rhinosinusitis and nasal polyps 2012. *Rhinol Suppl.* 2012;50(23):1–298. DOI: 10.2500/ajra.2013.27.3925
2. Orlandi R. R., Kingdom T. T., Hwang P. H., Smith T. L., Alt J. A., Baroody F. M., Batra P. S., Bernal-Sprekelsen M., Bhattacharyya N., Chandra R. K., Chiu A., Citardi M. J., Cohen N. A., Del Gaudio J., Desrosiers M., Dhong H. J., Douglas R., Ferguson B., Fokkens W. J., Georgalas C., Goldberg A., Gosepath J., Hamilos D. L., Han J. K., Harvey R., Hellings P., Hopkins C., Jankowski R., Javer A. R., Kern R., Kountakis S., Kowalski M. L., Lane A., Lanza D. C., Lebowitz R., Lee H. M., Lin S. Y., Lund V., Luong A., Mann W., Marple B. F., McMains K. C., Metson R., Naclerio R., Nayak J. V., Otori N., Palmer J. N., Parikh S. R., Passali D., Peters A., Piccirillo J., Poetker D. M., Psaltis A. J., Ramadan H. H., Ramakrishnan V. R., Riechelmann H., Roh H. J., Rudmik L., Sacks R., Schlosser R. J., Senior B. A., Sindwani R., Stankiewicz J. A., Stewart M., Tan B. K., Toskala E., Voegels R., Wang de Y., Weitzel E. K., Wise S., Woodworth B. A., Wormald P. J., Wright E. D., Zhou B., Kennedy D. W. International Consensus Statement on Allergy and Rhinology: Rhinosinusitis. *Int Forum Allergy Rhinol.* 2016;6(1):22–209. DOI: 10.1002/alr.21695.
3. Козлов В. С., Савлевич Е. Л. Полипозный риносинусит. Современные подходы к изучению патогенеза, диагностике и лечению. *Вестник оториноларингологии*. 2015;80(4):107–111. DOI: 10.17116/otorino201580495-99 [Kozlov V. S., Savlevich E. L. Chronic rhinosinusitis with nasal polyps. The recent trend in the studies of the pathogenesis, diagnosis and treatment of this disease. *Vestnik otorinolaringologii*. 2015;80(4):107–111. (in Russ.) DOI: 10.17116/otorino201580495-99]
4. Савлевич Е. Л., Козлов В. С., Курбачева О. М. Современные тенденции диагностического поиска и терапии полипозного риносинусита. *Российская ринология.* 2018;26(2):41–47. https://doi.org/10.17116/rosrino201826241 [Savlevich E. L., Kozlov V. S., Kurbacheva O. M. Modern trends in the diagnostic and treatment of chronic rhinosinusitis with nasal polyps. *Rossiiskaya rinologiya.* 2018;26(2):41–47. (in Russ.) https://doi.org/10.17116/rosrino201826241
5. Pynnonen M. A., Mukerji S. S., Kim H. M., Adams M. E., Terrell J. E. Nasal saline for chronic sinonasal symptoms: a randomized controlled trial. *Arch Otolaryngol Head Neck Surg.* 2007;133:1115–1120. DOI: 10.1001/archotol.133.11.1115
6. Kalish L., Snidvongs K., Sivasubramaniam R., Cope D., Harvey R. J. Topical steroids for nasal polyps. Cochrane Database Syst Rev. 12(12):CD006549 DOI: 10.1002/14651858
7. Hofmann T., Gugatschga M., Koidl B., Wolf G. Influence of preservatives and topical steroids on ciliary beat frequency in vitro. *Arch Otolaryngol Head Neck Surg.* 2004;130(4):440-5. DOI: 10.1001/archotol.130.4.440
8. Bhattacharyya N., Kepnes L. J. Medications prescribed at ambulatory visits for nasal polyposis. *Am J Rhinol Allergy.* 2013;27:479-481. DOI: 10.2500/ajra.2013.27.3969.
9. Soler Z. M., Oyer S. L., Kern R. C., Senior B. A., Kountakis S. E., Marple B. F., Smith T. L. Antimicrobials and chronic rhinosinusitis with or without polyposis in adults: an evidenced-based review with recommendations. *Int Forum Allergy Rhinol.* 2013;3:31–47. DOI: 10.1002/alr.21064.
10. Wallwork B., Coman W., Mackay-Sim A., Cervin A. Effect of clarithromycin on nuclear factor-kappa B and transforming growth factor-beta in chronic rhinosinusitis. *Laryngoscope*. 2004;114:286–290. DOI: 10.1097/00005537-200402000-00019
11. Park H. H., Park I. H., Cho J. S., Lee Y. M., Lee H. M. The effect of macrolides on myofibroblast differentiation and collagen production in nasal polyp-derived fibroblasts. *Am J Rhinol Allergy.* 2010;24:348–353. DOI: 10.2500/ajra.2010.24.3520.
12. Videler W. J., Badia L., Harvey R. J., Gane S., Georgalas C., van der Meulen F. W., Menger D. J., Lehtonen M. T., Toppila-Salmi S. K., Vento S. I., Hytönen M., Hellings P. W., Kalogjera L., Lund V. J., Scadding G., Mullol J., Fokkens W. J. Lack of efficacy of long-term, low-dose azithromycin in chronic rhinosinusitis: a randomized controlled trial. *Allergy*. 2011;66:1457-1468. DOI: 10.1111/j.1398-9995.2011.02693
13. Katsuta S, Osafune H, Takita R, Sugamata M. Therapeutic effect of roxithromycin on chronic sinusitis with nasal-polyps clinical, computed tomography, and electron microscopy analysis. *Nihon Jibiinkoka Gakkai Kaiho.* 2002;105(12):1189–97. https://www.ncbi.nlm.nih.gov/pubmed/12607280
14. Варвянская А. В., Лопатин А. С. Эффективность длительной терапии низкими дозами макролидов при полипозном риносинусите. *Вестник оториноларингологии.* 2013;78(5): 22-27. DOI: 10.1002/alr.21318. [Varvyanskaya A. V., Lopatin A. S. The effectiveness of long-term treatment of polypous rhinosinusitis with low doses of macrolides. *Vestnik otorinolaringologii*. 2013;78(5): 22–27. doi: 10.1002/alr.21318. (in Russ.)
15. Dabirmoghaddam P., Mehdizadeh Seraj J., Bastaninejad S., Meighani A., Mokhtari Z. The efficacy of clarithromycin in patients with severe nasal polyposis. *ActaMed Iran*. 2013;51:359-364. http://acta.tums.ac.ir/index.php/acta/article/view/4430
16. Peric A., Vojvodic D., Matkovic-Jozin S. Effect of long-term, low-dose clarithromycin on T helper 2 cytokines, eosinophilic cationic protein and the 'regulated on activation, normal T cell expressed and secreted' chemokine in the nasal secretions of patients with nasal polyposis. *J Laryngol Otol.* 2012;126:495–502. DOI: 10.1017/S0022215112000485
17. Chiu A. G., Palmer J. N., Woodworth B. A., Doghramji L., Cohen M. B., Prince A., Cohen N. A. Baby shampoo nasal irrigations for the symptomatic post-functional endoscopic sinus surgery patient. *Am J Rhinol.* 2008;22(1):34–7. DOI: 10.2500/ajr.2008.22.3122

18. Farag A. A., Deal A. M., McKinney K. A., Thorp B. D., Senior B. A., Ebert C. S. Jr., Zanation A. M. Single-blind randomized controlled trial of surfactant vs hypertonic saline irrigation following endoscopic endonasal surgery. *Int Forum Allergy Rhinol.* 2013;3(4):276-80. DOI: 10.1002/alr.21116.
19. Rudmik L., Hoy M., Schlosser R. J., Harvey R. J., Welch K. C., Lund V., Smith T. L. Topical therapies in the management of chronic rhinosinusitis: an evidence-based review with recommendations. *Int Forum Allergy Rhinol.* 2013;3(4):281–298. DOI: 10.1002/alr.21096
20. Lee V. S., Humphreys I. M., Purcell P. L., Davis G. E. Manuka honey sinus irrigation for the treatment of chronic rhinosinusitis: a randomized controlled trial. *Int Forum Allergy Rhinol.* 2017;7(4):365–372. DOI: 10.1002/alr.21898.
21. Ferreira A. S., de Souza M. A., Barbosa N. R., da Silva S. S. Leishmania amazonensis: xylitol as inhibitor of macrophage infection and stimulator of macrophage nitric oxide production. *Exp Parasitol.* 2008;119:74–79. DOI: 10.1016/j.exppara.2007.12.012.
22. Lin L., Tang X., Wei J., Dai F., Sun G. Xylitol nasal irrigation in the treatment of chronic rhinosinusitis. *Am J Otolaryngol.* 2017;38(4):383–389. DOI: 10.1016/j.amjoto.2017.03.006
23. Holgate S., Peters-Golden M., Panettieri R. A., Henderson W. R. Jr. Roles of cysteinyl leukotrienes in airway inflammation, smooth muscle function, and remodeling. *J Allergy Clin Immunol.* 111:18–35, 2003. DOI: https://doi.org/10.1067/mai.2003.25
24. Wentzel J. L., Soler Z. M., DeYoung K., Nguyen S. A., Lohia S., Schlosser R. J. Leukotriene antagonists in nasal polyposis: a meta-analysis and systematic review. *Am J Rhinol Allergy.* 2013;27(6):482–489. DOI: 10.2500/ajra.2013.27.3976.
25. Di Capite J., Nelson C., Bates G., Parekh A. B. Targeting Ca2+ release–activated Ca2+ channel channels and leukotriene receptors provides a novel combination strategy for treating nasal polyposis. *J Allergy Clin Immunol.* 2009;124(5):1014–1021. doi: 10.1016/j.jaci.2009.08.030.
26. Smith T. L., Sautter N. B. Is montelukast indicated for treatment of chronic rhinosinusitis with polyposis? *Laryngoscope*. 2014;124:1735-1736. doi.org/10.1002/lary.24477
27. Spies J. W., Valera F. C., Cordeiro D. L., de Mendonça T. N., Leite M. G., Tamashiro E., Arruda L. K., Anselmo-Lima W. T. The role of aspirin desensitization in patients with aspirin-exacerbated respiratory disease (AERD). *Braz J Otorhinolaryngol.* 2016;82(3):263–268. DOI: 10.1016/j.bjorl.2015.04.010.
28. Katial R. K., Strand M., Prasertsuntarasai T., Leung R., Zheng W., Alam R. The effect of aspirin desensitization on novel biomarkers in aspirin-exacerbated respiratory diseases. *J Allergy Clin Immunol.* 2010;126:738–744. DOI: 10.1016/j.jaci.2010.06.036
29. Parikh A., Scadding G. K. Topical nasal lysine aspirin in aspirin-sensitive and aspirin-tolerant chronic rhinosinusitis with nasal polyposis. *Expert Rev Clin Immunol.* 2014;10:657–665. DOI: 10.1586/1744666X.2014.901889.
30. Sousa A. R., Parikh A., Scadding G., Corrigan C. J, Lee T. H. Leukotriene-receptor expression on nasal mucosal inflammatory cells in aspirin-sensitive rhinosinusitis. *N Engl J Med.* 2002;347(19):1493-9. DOI: 10.1056/NEJMoa013508

Информация об авторах

✉ **Савлевич Елена Леонидовна** – кандидат медицинских наук, доцент, Центральная государственная медицинская академия Управления делами Президента РФ, Москва (121359, Россия, Москва, Маршала Тимошенко, д. 19, стр. 1А); тел. +7-985-145-27-45, e-mail: savllena@gmail.com

ORCID: https://orcid.org/0000-0003-4031-308X

Егоров Виктор Иванович – доктор медицинских наук, заведующий кафедрой оториноларингологии, Московский областной научно-исследовательский клинический институт им. М. Ф. Владимирского (129110, Россия, Москва, Щепкина, д. 61/2)

ORCID: https://orcid.org/0000-0002-8825-5096

Шачнев Константин Николаевич – аспирант кафедры оториноларингологии, Московский областной научно-исследовательский клинический институт им. М. Ф. Владимирского (129110, Россия, Москва, Щепкина, д. 61/2)

ORCID: https://orcid.org/0000-0002-4703-7463

Татаренко Наталья Геннадьевна – врач-оториноларинголог, ФГБУ «Поликлиника № 5» Управления делами Президента РФ (121151, Россия, Москва, Кутузовский проспект, д. 20); тел. +7-000-868-46-95, e-mail: tata_91@inbox.ru

Information about the authors

✉ **Elena L. Savlevich** – MD Candidate, Research Associate, Central State Medical Academy of Administrative Directorate of the President of the Russian Federation (19, bld. 1A, Marshala Timoshenko str., Moscow, Russia, 121359); tel.: +7-985-145-27-45, e-mail: savllena@gmail.com

ORCID: https://orcid.org/0000-0003-4031-308X

Viktor I. Egorov – MD, Head of the Chair of Otorhinolaryngology, Moscow Regional Scientific and Research Clinical Institute named after M. F. Vladimirskiy (61/2, Shchepkina str., Moscow, Russia, 129110).

ORCID: https://orcid.org/0000-0002-8825-5096

Konstantin N. Shachnev – post-graduate student of the Chair of Otorhinolaryngology, Moscow Regional Scientific and Research Clinical Institute named after M. F. Vladimirskiy (61/2, Shchepkina str., Moscow, Russia, 129110); e-mail: schachnevkonst@mail.ru

ORCID: https://orcid.org/0000-0002-4703-7463

Tatarenko Natal'ya G. – otorhinolaryngologist, Polyclinic No. 5 of Administrative Directorate of the President of the Russian Federation (20, Kutuzovsky Ave., Moscow, Russia, 121151); tel.: +7-000-868-46-95, e-mail: tata_91@inbox.ru