ISSN 1810-4800 (print)
ISSN 2413-4309 (online)

Российская оториноларингология

Медицинский научно-практический журнал

Том 19, № 2 (105), 2020

Russian Otorhinolaryngology

Medical scientific journal

Vol. 19, No. 2 (105), 2020

Российская оториноларингология

(*Rossiiskaya otorinolaringologiya*)

Медицинский научно-практический журнал

Журнал «Российская оториноларингология» основан в 2002 г. и является преемником журнала «Новости оториноларингологии и логопатологии», выходившего в 1994–2002 гг. Решением Президиума ВАК издание включено в перечень рецензируемых журналов, входящих в бюллетень ВАК.

Медицинский научно-практический рецензируемый журнал, публикует статьи, научные публикации, обзоры и исследования по проблемам, связанным с физиологией и патологией уха, горла, носа и речи; представляет информационные материалы о прошедших и будущих мероприятиях по проблемам оториноларингологии, сурдологии и патологии голоса и речи.

(Выходит один раз в два месяца)

*Для физических лиц индекс **41225** в каталоге «Пресса России» (годовая подписка)*

*Для юридических лиц индекс **41223** в каталоге «Пресса России» (годовая подписка)*

Основные разделы журнала:

- Оригинальные статьи
- Научные статьи
- Дискуссионный раздел
- Из практики
- Обзоры
- Исторический раздел
- Школа фармакотерапии и инновационных технологий
- Информационный раздел

Главный редактор:
Юрий Константинович Янов – доктор медицинских наук, академик РАН, профессор, *Санкт-Петербург, Россия*

Заместители главного редактора:
Николай Аркадьевич Дайхес – доктор медицинских наук, профессор, член-корр. РАН, директор, Федеральный научно-клинический центр оториноларингологии ФМБА России, *Москва, Россия*

Сергей Валентинович Рязанцев – доктор медицинских наук, профессор, зам. директора по научно-координационной работе ФГБУ «Санкт-Петербургский научно-исследовательский институт уха, горла, носа и речи» Минздрава России.

Журнал зарегистрирован Государственным комитетом РФ по печати.
Регистрационное свидетельство ПИ № 77–13147 от 15 июля 2002 г.
Журнал издается по согласованию с Министерством здравоохранения Российской Федерации и Российской академией медицинских наук.

Учредители:
Федеральное государственное бюджетное учреждение «Научно-клинический центр оториноларингологии ФМБА России»
Федеральное государственное бюджетное учреждение «Санкт-Петербургский научно-исследовательский институт уха, горла, носа и речи» Минздрава России

Издатель:
ООО «Полифорум Групп»

Все права на данное издание зарегистрированы. Перепечатка отдельных статей и журнала в целом без разрешения издателя запрещена.

Ссылка на журнал «Российская оториноларингология» обязательна.

Редакция и издатель журнала не несут ответственности за содержание и достоверность рекламной информации.

© СПбНИИ уха, горла, носа и речи Минздрава России, 2020
© Научно-клинический центр оториноларингологии ФМБА России, 2020

Ответственные за выпуск: *С. В. Рязанцев, С. М. Ермольчев*
Адрес редакции:
Россия, 190013, Санкт-Петербург,
ул. Бронницкая, д. 9.
Тел./факс: (812) 316-29-32,
e-mail: tulkin@pfco.ru; text@pfco.ru
сайт: http://entru.org

Компьютерная верстка: *Т. М. Каргапольцева*
Подписано в печать 13.04.2020 г.
Формат: 60×90 1/8. Объем: усл. печ. л. 15,0.
Тираж: 3000 экз. (1-й завод – 500 экз.)

Отпечатано с готовых диапозитивов
в типографии «Политехника сервис».
Санкт-Петербург, Измайловский пр., 18-д.
Лицензия *ПЛД № 69 291* от 19.10.1998 г.
Зак. тип. 2569.

Редакционная коллегия

Абдулкеримов Хийир Тагирович, докт. мед. наук, проф., Уральский государственный медицинский университет Минздрава России, *Екатеринбург, Россия*

Аникин Игорь Анатольевич, докт. мед. наук, проф., Санкт-Петербургский научно-исследовательский институт уха, горла, носа и речи Минздрава России, *Санкт-Петербург, Россия*

Арефьева Нина Алексеевна, докт. мед. наук, проф., Башкирский государственный медицинский университет, *г. Уфа, Россия*

Артюшкин Сергей Анатольевич, докт. мед. наук, проф., Северо-Западный государственный медицинский университет имени И. И. Мечникова» Минздрава России, *Санкт-Петербург, Россия*

Блоцкий Александр Антонович, докт. мед. наук, проф., Амурская государственная медицинская академия, *г. Благовещенск, Россия*

Бобошко Мария Юрьевна, докт. мед. наук, проф., Первый Санкт-Петербургский государственный медицинский университет имени академика И. П. Павлова Минздрава России, *Санкт-Петербург, Россия*

Бойко Наталья Владимировна, докт. мед. наук, проф., Ростовский государственный медицинский университет, *г. Ростов-на-Дону, Россия*

Богомильский Михаил Рафаилович, докт. мед. наук, проф., член-корр. РАН, Российский национальный исследовательский медицинский университет имени Н. И. Пирогова Минздрава России, *Москва, Россия*

Вахрушев Сергей Геннадиевич, докт. мед. наук, проф., Красноярский государственный медицинский университет имени профессора В. Ф. Войно-Ясенецкого Минздрава России, *г. Красноярск, Россия*

Волков Александр Григорьевич, докт. мед. наук, проф., заслуженный врач РФ, Ростовский государственный медицинский университет Минздрава России, *г. Ростов-на-Дону, Россия*

Гаращенко Татьяна Ильинична, докт. мед. наук, проф., Федеральный научно-клинический центр оториноларингологии ФМБА России, *Москва, Россия*

Карнеева Ольга Витальевна, докт. мед. наук, проф., Федеральный научно-клинический центр оториноларингологии ФМБА России, *Москва, Россия*

Карпищенко Сергей Анатольевич, докт. мед. наук, проф., Первый Санкт-Петербургский государственный медицинский университет им. И. П. Павлова Минздрава России, *Санкт-Петербург, Россия*

Карпова Елена Петровна, докт. мед. наук, проф., Российская медицинская академия непрерывного профессионального образования, *Москва, Россия*

Козлов Владимир Сергеевич, докт. мед. наук, проф., Центральная клиническая больница с поликлиникой Управления делами Президента Российской Федерации, *Москва, Россия*

Кочеровец Владимир Иванович, докт. мед. наук, проф. по специальности «микробиология» и старший научный сотрудник по специальности «аллергология и иммунология», профессор, Первый МГМУ им. И. М. Сеченова Минздрава России, *Москва, Россия*

Кошель Владимир Иванович, докт. мед. наук, проф., Государственное бюджетное учреждение здравоохранения Ставропольского края «Ставропольская краевая клиническая больница», *г. Ставрополь, Россия*

Кротов Юрий Александрович, докт. мед. наук, проф., Омский государственный медицинский университет, *г. Омск, Россия*

Крюков Андрей Иванович, докт. мед. наук, проф., Московский научно-практический центр оториноларингологии им. Л. И. Свержевского ДЗМ, *Москва, Россия*

Кузовков Владислав Евгеньевич, докт. мед. наук, Санкт-Петербургский научно-исследовательский институт уха, горла, носа и речи Минздрава России, *Санкт-Петербург, Россия*

Кунельская Наталья Леонидовна, докт. мед. наук, проф., Московский научно-практический центр оториноларингологии им. Л. И. Свержевского» ДЗМ, *Москва, Россия*

Лавренова Галина Владимировна, докт. мед. наук, проф., Первый Санкт-Петербургский государственный медицинский университет им. И. П. Павлова Минздрава России, *Санкт-Петербург, Россия*

Лиленко Сергей Васильевич, докт. мед. наук, профессор, Санкт-Петербургский научно-исследовательский институт уха, горла, носа и речи Минздрава России, *Санкт-Петербург, Россия*

Лопатин Андрей Станиславович, докт. мед. наук, проф., Поликлиника № 1 Управления делами Президента РФ, президент Российского общества ринологов, *Москва, Россия*

Мальцева Галина Семеновна, докт. мед. наук, Санкт-Петербургский научно-исследовательский институт уха, горла, носа и речи Минздрава России, *Санкт-Петербург, Россия*

Накатис Яков Александрович, докт. мед. наук, проф., Клиническая больница № 122 им. Л. Г. Соколова ФМБА России, *Санкт-Петербург, Россия*

Носуля Евгений Владимирович, докт. мед. наук, проф., Российская медицинская академия последипломного образования Минздрава России, *Москва, Россия*

Пальчун Владимир Тимофеевич, докт. мед. наук, проф., заслуженный деятель науки РФ, член-корр. РАН, Российский национальный исследовательский медицинский университет имени Н. И. Пирогова Минздрава России, *Москва, Россия*

Панкова Вера Борисовна, докт. мед. наук, проф., Всероссийский научно-исследовательский институт железнодорожной гигиены Роспотребнадзора, *Москва, Россия*

Пискунов Геннадий Захарович, докт. мед. наук, проф., член-корр. РАН, Российская медицинская академия последипломного образования Минздрава России, *Москва, Россия*

Радциг Елена Юрьевна, докт. мед. наук, проф., Российский национальный исследовательский медицинский университет имени Н. И. Пирогова, *Москва, Россия*

Свистушкин Валерий Михайлович, докт. мед. наук, проф., Первый Московский государственный медицинский университет им. И. М. Сеченова, *Москва, Россия*

Семенов Федор Вячеславович, докт. мед. наук, проф., заведующий кафедрой ЛОР-болезней, Кубанский государственный медицинский университет, *г. Краснодар, Россия*

Староха Александр Владимирович, докт. мед. наук, проф., Сибирский государственный медицинский университет, Томский филиал Федерального научно-клинического центра оториноларингологии ФМБА России, *г. Томск, Россия*

Степанова Юлия Евгеньевна, докт. мед. наук, Санкт-Петербургский научно-исследовательский институт уха, горла, носа и речи» Минздрава России, *Санкт-Петербург, Россия*

Таварткиладзе Георгий Абелович, докт. мед. наук, проф., Российский научно-практический центр аудиологии и слухопротезирования ФМБА, *Москва, Россия*

Шахов Андрей Владимирович, докт. мед. наук, Нижегородская государственная медицинская академия, *Нижний Новгород, Россия*

Юнусов Аднан Султанович, докт. мед. наук, проф., заместитель директора по детству, Федеральный научно-клинический центр оториноларингологии ФМБА России, *Москва, Россия*

Баумгартнер Вольф-Дитер, докт. мед. наук, проф., Венский медицинский университет, *Вена, Австрия*

Вичева Диляна, проф., докт. мед. наук, проф. каф. оториноларингологии, Медицинский университет, *Пловдив, Болгария*

Камесваран Мохан, докт. мед. наук, проф., Исследовательский фонд Мадрас ЛОР (MERF), *Индия*

Мюллер Йоахим, докт. мед. наук, проф., клиника и поликлиника оториноларингологии, Университет Вюрцбурга, *Вюрцбург, Германия*

Оссама Хамид, засл. проф. каф. отоларингологии, больница Элдемердаш, *Каир, Египет*

Скаржиньски Хенрик, докт. мед. наук, проф., Институт физиологии и патологии слуха, *Варшава, Польша*

Russian Otorhinolaryngology

(*Rossiiskaya otorinolaringologiya*)

Medical scientific journal

The magazine «Russian otorhinolaryngology» was founded in 2002 and is the successor of the magazine «News of Otorhinolaryngology and lalopathology», published in 1994–2002. By decision of the Presidium of HAC (Higher Attestation Committee), publication included into the list of peer-reviewed journals included in the bulletin of HAC.

The medical scientific and practical peer-reviewed journal, publishes articles, scientific publications, reviews and studies on problems related to the physiology and pathology of the ear, throat, nose and speech; presents information materials about past and future events on problems of otorhinolaryngology, hearing and speech pathology and pathology.

(Published once every two months)

For individuals, the index 41225 in the catalog „The Russian Press“ (annual subscription)

For legal entities index 41223 in the catalog „The Russian Press“ (annual subscription)

Sections:

- Original articles
- Science articles
- Discussion section
- From practice
- Reviews
- Historical section
- School of pharmacotherapy and innovative technologies
- Informational section

Chief Editor:
Yurii K. Yanov – MD, Academician of the Russian Academy of Sciences, Professor, director of Saint Petersburg Research Institute of Ear, Throat, Nose and Speech of the Ministry of Healthcare of Russia, Saint Petersburg, Russia

Deputy chief editor:
Nikolai A. Daikhes – MD, Professor, associate member of the Russian Academy of Sciences, director, Federal Scientific-Clinical Center of Otorhinolaryngology of the Russian Federal Medico-Biological Agency of Russia, Moscow, Russia

Deputy chief editor:
Sergey V. Ryazantsev – MD, Professor, deputy director for scientific and coordination work, Saint Petersburg Research Institute of Ear, Throat, Nose and Speech of the Ministry of Healthcare of Russia, Saint Petersburg, Russia

The journal is registered by the State Press Committee of the Russian Federation.
Registration certificate N 77-13147 PI, July 15, 2002
The journal is published in coordination with the Ministry of Health of the Russian Federation and the Russian Academy of Medical Sciences.

Founders:
Federal State Institution
„Research and Clinical Center of Otorhinolaryngology FMBA of Russia“
Federal State Institution „Saint-Petersburg Research Institute of Ear, Throat, Nose and Speech“ Ministry of Health of the Russian Federation
Publisher:
Ltd. „Poliforum Group“

All rights in this publication are registered. Reprinting of individual articles and journal without the permission of the publisher is prohibited.

Link to the journal «Russian otorhinolaryngology» is obligatory.

The editors and publisher are not responsible for the content or accuracy of the advertisements.

Responsible for the production: *S. Ryazancev, S. Ermolchev*
Editorial address:
9, Bronnitskaya Str., Saint Petersburg, 190013, Russia.
Tel./Fax: (812) 316-29-32,
e-mail: tulkin@pfco.ru; text@pfco.ru
http://entru.org

Computer makeup: *T. Kargapoltseva*
Apploved 13.04.2020.
Format: 60×90 1/8. Conventional sheets: 15.0.
No of printed copies: 3000.
Printed in Publishing „Politechnika servis“.
St. Petersburg, Izmailovsky Ave., 18 d.

© St. Petersburg Research Institute of Ear, Nose and Throat and Speech, Ministry of Health of the Russian Federation, 2020
© Research and Clinical Center of Otorhinolaryngology FMBA of Russia, 2020

Editorial board

Khiiir T. Abdulkerimov, MD, Professor, Ural State Medial University Ministry of Healthcare of Russia, *Yekaterinburg, Russia*

Igor' A. Anikin, MD, Professor, Saint Petersburg Research Institute of Ear, Throat, Nose and Speech Ministry of Healthcare of Russia, *Saint Petersburg, Russia*

Nina A. Aref'eva, MD, Professor, Bashkir State Medical University, *Ufa, Russia*

Sergei A. Artyushkin, MD, Professor, Mechnikov North-Western State Medical University Ministry of Healthcare of Russia, *Saint Petersburg, Russia*

Aleksandr A. Blotskii, MD, Professor, Amur State Medical Academy, *Blagoveshchensk, Russia*

Mariya Yu. Boboshko, MD, Professor, Pavlov First Saint Petersburg State Medical University Ministry of Healthcare of Russia, *Saint Petersburg, Russia*

Natal'ya V. Boiko, MD, Professor, Rostov State Medical University, *Rostov-on-Don, Russia*

Mikhail R. Bogomil'skii, MD, Professor, Pirogov Russian National Research Medical University Ministry of Healthcare of Russia, *Moscow, Russia*

Sergei G. Vakhrushev, MD, Professor, Prof. V. F. Voino-Yasenetsky Krasnoyarsk State Medical University Ministry of Healthcare of Russia, *Krasnoyarsk, Russia*

Aleksandr G. Volkov, MD, Professor, Rostov State Medical University Ministry of Healthcare of Russia, *Rostov-on-Don, Russia*

Tat'yana I. Garashchenko, MD, Professor, Federal Scientific-Clinical Center of Otorhinolaryngology Russian Federal Medico-Biological Agency, *Moscow, Russia*

Ol'ga V. Karneeva, MD, Professor, Federal Scientific-Clinical Center of Otorhinolaryngology of the Russian Federal Medico-Biological Agency, *Moscow, Russia*

Sergei A. Karpishchenko, MD, Professor, Pavlov First Saint Petersburg State Medical University Ministry of Healthcare of Russia, *Saint Petersburg, Russia*

Elena P. Karpova, MD, Professor, Russian Medical Academy of Continuous Professional Education, *Moscow, Russia*

Vladimir S. Kozlov, MD, Professor, Central Clinical Hospital with Policlinic of the Administrative Directorate of the President of the Russian Federation, *Moscow, Russia*

Vladimir I. Kocherovets, MD, Professor of Microbiology and senior research associate of allergology and immunology, Professor, Sechenov First Moscow State Medical University of the Ministry of Healthcare of Russia, Chair of Pharmaceutical Technology and Pharmacology, *Moscow, Russia*

Vladimir I. Koshel', MD, Professor, State Budgetary Institution of Healthcare of Stavropol Territory "Stavropol Territorial Clinical Hospital", *Stavropol', Russia*

Yurii A. Krotov, MD, Professor, Omsk State Medical University, *Omsk, Russia*

Andrei I. Kryukov, MD, Professor, Sverzhevskii Otorhinolaryngology Healthcare Research Institute of the Department of Healthcare of Moscow, *Moscow, Russia*

Vladislav E. Kuzovkov, MD, Saint Petersburg Research Institute of Ear, Throat, Nose and Speech of the Ministry of Healthcare of Russia, *Saint Petersburg, Russia*

Natal'ya L. Kunel'skaya, MD, Professor, Sverzhevskiy Otorhinolaryngology Healthcare Research Institute of the Department of Healthcare of Moscow, *Moscow, Russia*

Galina V. Lavrenova, MD, Professor, Pavlov First Saint Petersburg State Medical University of the Ministry of Healthcare of Russia, *Saint Petersburg, Russia*

Sergei V. Lilenko, MD, Professor, Saint Petersburg Research Institute of Ear, Throat, Nose and Speech of the Ministry of Healthcare of Russia, *Saint Petersburg, Russia*

Andrei S. Lopatin, MD, Professor, Policlinic No 1 of the Administrative Directorate of the President of the Russian Federation, President of the Russian Society of Rhinologists, *Moscow, Russia*

Galina S. Mal'tseva, MD, Saint Petersburg Research Institute of Ear, Throat, Nose and Speech of the Ministry of Healthcare of Russia, *Saint Petersburg, Russia*

Yakov A. Nakatis, MD, Professor, L. G. Sokolov Clinical Hospital No 122 of the Russian Federal Medico-Biological Agency, *Saint Petersburg, Russia*

Evgenii V. Nosulya, MD, Professor, Russian Medical Academy of Post-Graduate Education of the Ministry of Healthcare of Russia, *Moscow, Russia*

Vladimir T. Pal'chun, MD, the Honored Worker of Science of the Russian Federation, associate member of the Russian Academy of Sciences, Professor of the Chair of Otorhinolaryngology of General Medicine Department, Pirogov Russian National Research Medical University of the Ministry of Healthcare of Russia, *Moscow, Russia*

Vera B. Pankova, MD, Professor, All-Russian Scientific Research Institute of Railway Hygiene of Rospotrebnadzor, *Moscow, Russia*

Gennadii Z. Piskunov, MD, Professor, Russian Medical Academy of Post-Graduate Education of the Ministry of Healthcare of Russia, *Moscow, Russia*

Elena Yu. Radtsig, MD, Professor, Pirogov Russian National Research Medical University of the Ministry of Healthcare of Russia, *Moscow, Russia*

Valerii M. Svistushkin, MD, Professor, Sechenov First Moscow State Medical University, *Moscow, Russia*

Fedor V. Semenov, MD, Professor, Kuban State Medical University, *Krasnodar, Russia*

Aleksandr V. Starokha, MD, Professor, Siberian State Medical University, Tomsk Branch of Federal Scientific-Clinical Center of Otorhinolaryngology of the Russian Federal Medico-Biological Agency, *Tomsk, Russia*

Yuliya E. Stepanova, MD, Saint Petersburg Research Institute of Ear, Throat, Nose and Speech of the Ministry of Healthcare of Russia, *Saint Petersburg, Russia*

Georgii A. Tavartkiladze, MD, Professor, Russian Scientific Practical Center of Audiology and Hearing Prosthetics of the Russian Federal Medico-Biological Agency, *Moscow, Russia*

Andrei V. Shakhov, MD, Nizhnii Novgorod State Medical Academy, *Nizhnii Novgorod, Russia*

Adnan S. Yunusov, MD, Professor, Federal Scientific Clinical Center of Otorhinolaryngology of the Russian Federal Medico-Biological Agency, *Moscow, Russia*

Wolf-Dieter Baumgartner, MD, professor, Medical University of Vienna, *Vienna, Austria*

Dilyana Vicheva, prof., MD, prof. Department of Otorhinolaryngology, Medical University, Plovdiv, Bulgaria

Mohan Kameswaran, MD, professor, Madras ENT Research Foundation (MERF), *India*

Joachim Müller, MD, professor, Clinic and Polyclinic of Otorhinolaryngology, University of Würzburg, *Germany*

Hamid Ossama, Professor Emeritus, Department of Otolaryngology, eldemerdash hospital, *Cairo, Egypt*

Henryk Skarzynski, MD, prof., Institute of Physiology and Pathology of Hearing, *Warsaw, Poland*

Содержание

Научные статьи

А. Л. Гусева
Практические аспекты диагностики и лечения доброкачественного пароксизмального позиционного головокружения при каналолитиазе заднего полукружного канала . . . 8

Н. А. Дайхес, А. И. Крюков, И. А. Ким, Д. В. Трухин, Е. В. Носуля, Н. Л. Кунельская, О. В. Карнеева, И. В. Рычкова, А. М. Орехова
Диагностика гипертрофии небных миндалин . . . 14

В. В. Дворянчиков, В. П. Типикин, М. А. Шелиховская, В. С. Исаченко, Ф. А. Сыроежкин, В. Г. Миронов, Л. А. Глазников
Использование при пластике хронических и острых перфораций перегородки носа трансплантационных материалов, обработанных по технологии «Аллоплант» . . . 21

Х. М. Диаб, Н. А. Дайхес, А. А. Каибов, О. А. Пащинина, А. С. Мачалов
Местная анестезия в хирургическом лечении пациентов с отосклерозом с IV степенью тугоухости и глухотой . . . 28

С. А. Карпищенко, М. Ю. Улупов, А. О. Иванцов, М. Е. Малкова
Экспериментальное обоснование выбора режима лазерного излучения с длиной волны 980 нм для рассечения рубцов верхних дыхательных путей . . . 38

А. А. Корнеенков, И. В. Фанта
Оценка размера эффекта клинического воздействия в оториноларингологии . . . 42

Н. Л. Кунельская, С. Г. Романенко, О. Г. Павлихин, Е. В. Лесогорова, Ю. В. Лучшева
Этиологические факторы нарушения голосовой функции у вокалистов музыкального театра . . . 51

С. И. Пшеничный, Р. К. Тулебаев, Т. М. Аженов
Лечение больных хроническим риносинуситом в условиях санатория и меры профилактики . . . 57

Ф. В. Семенов, Ю. В. Мисюрина
Влияние серозного воспаления слизистой оболочки среднего уха на морфологические и функциональные результаты тимпанопластики . . . 64

Р. А. Тригубенко, Е. Г. Портенко
Алгоритм диагностического поиска при IgE-независимом аллергическом рините. . . . 69

Е. В. Шугакова, Н. А. Дайхес, А. Б. Киселёв, В. В. Виноградов, С. С. Решульский
Способ сокращения частоты местных послеоперационных осложнений после ларингэктомии при раке гортани $T_3N_0M_0$ . . . 74

Обзоры

В. Е. Кузовков, С. Б. Сугарова, А. С. Лиленко, Д. С. Луппов
Влияние снижения слуха на когнитивную функцию и ее оценка . . . 80

Х. Э. Шайхова, А. Д. Узоков
Использование компьютерной навигационной системы при риносинусохирургии. . . . 85

Из практики

А. И. Крюков, С. Г. Романенко, О. Г. Павлихин, Е. В. Лесогорова, Д. И. Красникова, О. В. Елисеев
Распространенные ошибки в диагностике патологии гортани . . . 93

Д. М. Савватеева, В. М. Свистушкин, В. П. Соболев, У. В. Назарова, М. В. Виноградова
Клиническое наблюдение пациента с хроническим риносинуситом и редкой формой первичного иммунодефицита . . . 100

Школа фармакотерапии

С. В. Рязанцев, С. С. Павлова
Затрудненное носовое дыхание в практике оториноларинголога: чем помочь? . . . 107

Юбилей

Профессору А. А. Горохову – 80 . . . 116

Профессора Сергея Анатольевича Артюшкина поздравляем с 50-летием! . . . 118

Contens

Science articles

A. L. Guseva
Practical aspects of diagnosis and treatment of canalolithiasis of benign posterior paroxysmal positional vertigo. 8

N. A. Daikhes, A. I. Kryukov, I. A. Kim, D. V. Trukhin, E. V. Nosulya, N. L. Kunel'skaya, O. V. Karneeva, I. V. Rychkova, A. M. Orekhova
Diagnosis of tonsil hypertrophy 14

V. V. Dvoryanchikov, V. P. Tipikin, M. A. Shelikhovskaya, V. S. Isachenko, F. A. Syroezhkin, V. G. Mironov, L. A. Glaznikov
The use in plastic of chronic and acute perforations of the nasal septum of transplant materials processed by the Alloplant technology 21

Kh. M. Diab, N. A. Daikhes, A. A. Kaibov, O. A. Pashchinina, A. S. Machalov
Local anesthesia in surgical treatment of patients with otosclerosis with IV degree of hearing loss and deafness. . . . 28

S. A. Karpishchenko, M. Yu. Ulupov, A. O. Ivantsov, M. E. Malkova
Mode selection of laser radiation with a wavelength of 980 nm for dissection of upper airway scars. Experimental study. 38

A. A. Korneenkov, I. V. Fanta
Estimation of the effect size of clinical intervention in otorhinolaryngology 42

N. L. Kunel'skaya, S. G. Romanenko, O. G. Pavlikhin, E. V. Lesogorova, Yu. V. Luchsheva
Ethiological factors of voice function impairment at singers of musical theatres 51

S. I. Pshenichnyi, R. K. Tulebaev, T. M. Azhenov
The treatment of patients with chronic rhinosinusitis in the conditions of sanatorium and preventive measures. . . . 57

F. V. Semenov, Yu. V. Misyurina
The effect of serous inflammation in the mucous membrane of the middle ear on the morphological and functional results of tympanoplasty 64

R. A. Trigubenko, E. G. Portenko
Diagnostic search algorithm for IgE-independent allergic rhinitis 69

E. V. Shugakova, N. A. Daikhes, A. B. Kiselev, V. V. Vinogradov, S. S. Reshul'skii
A method of reducing the frequency of local postoperative complications after laryngectomy incancer of the larynx $T_3N_0M_0$ 74

Rewiews

V. E. Kuzovkov, S. B. Sugarova, A. S. Lilenko, D. S. Luppov
The impact of hearing loss on cognitive function and its assessment. 80

Kh. E. Shaikhova, A. D. Uzokov
Endoscopic sinus surgery using a computer navigation system 85

From practice

A. I. Kryukov, S. G. Romanenko, O. G. Pavlikhin, E. V. Lesogorova, D. I. Krasnikova, O. V. Eliseev
Common mistakes in the diagnosis of laryngeal pathology 93

D. M. Savvateeva, V. M. Svistushkin, V. P. Sobolev, U. V. Nazarova, M. V. Vinogradova
Case report of patient with chronic rhinosinusitis and rare type of primary immunodeficiency. 100

School of pharmacotherapy
Difficult nasal breathing in the ENT-practice: how to help? 107

Jubilee

Professor A. A. Gorokhov - 80 116

Congratulations to Professor Sergei Anatol'evich Artyushkin on his 50th birthday! 118

УДК 616.281-008.55-073.583
https://doi.org/10.18692/1810-4800-2020-2-8-13

Практические аспекты диагностики и лечения доброкачественного пароксизмального позиционного головокружения при каналолитиазе заднего полукружного канала

А. Л. Гусева[1]

[1] *Российский национальный исследовательский медицинский университет им. Н. И. Пирогова, Москва, 117997, Россия*

Practical aspects of diagnosis and treatment of canalolithiasis of benign posterior paroxysmal positional vertigo

A. L. Guseva[1]

[1] *Pirogov Russian National Research Medical University, Moscow, 117997, Russia*

Целью исследования явилась оценка эффективности диагностики доброкачественного пароксизмального позиционного головокружения (ДППГ) заднего полукружного канала (ЗПК) при использовании различных типов очков Френзеля по сравнению с визуальным наблюдением нистагма, а также особенностей проведения диагностических тестов и лечебных маневров при первичном обращении пациентов с ДППГ ЗПК и их последующем лечении при необходимости многократного повторения лечебных маневров. Материалы и методы. В исследование включены 240 пациентов с впервые выявленным идиопатическим ДППГ при каналолитиазе ЗПК, которые были разделены на группы для определения; 1) целесообразности использования различных видов очков Френзеля в диагностике ДППГ; 2) оптимальной очередности тестирования предполагаемых пораженной и непораженной сторон в тесте Dix-Hallpike, 3) оптимального количества лечебных маневров Epley на одном приеме. Результаты. Диагностика ДППГ ЗПК при первичном обращении пациента достоверно повышается при использовании в тесте Dix-Hallpike модифицированных очков Френзеля или видеоочков Френзеля. На первичном приеме при проведении диагностических тестов и лечебных маневров для выявления ДППГ ЗПК у пациента с позиционным головокружением целесообразно начинать их выполнение с предполагаемой пораженной стороны по данным анамнеза в целях оптимизации временных затрат врача. При отсутствии разрешения отолитиаза при ДППГ ЗПК после однократного проведения маневра многократное проведение лечебных маневров значительно удлиняет прием, в среднем до 28 мин. Лечение пациентов с персистирующим ДППГ, требующее многократного выполнения лечебных маневров, целесообразно в рамках специализированного удлиненного приема отоневролога. На одном приеме целесообразно выполнение не более трех подряд репозиционных маневров, так как увеличение их количества не ведет к повышению эффективности лечения ДППГ.

Ключевые слова: доброкачественное пароксизмальное позиционное головокружение, головокружение, позиционные маневры, отолитиаз.

Для цитирования: Гусева А. Л. Практические аспекты диагностики и лечения доброкачественного пароксизмального позиционного головокружения при каналолитиазе заднего полукружного канала. *Российская оториноларингология.* 2020;19(2):8–13. https://doi.org/10.18692/1810-4800-2020-2-8-13

Objective: The aim of the study is to assess the effectiveness of diagnosis of benign paroxysmal positional vertigo (BPPV) of the posterior semicircular canal (PSC) when using different types of Frenzel glasses compared to visual observation of nystagmus, as well as the features of diagnostic tests and therapeutic maneuvers during the initial treatment of patients with DPPV of PPC and their subsequent treatment, if necessary, multiple repetition of therapeutic maneuvers. Materials and methods: The study included 240 patients with newly diagnosed idiopathic BPPG canalolithiasis of PSC, which were divided into groups to determine 1) the appropriateness of using different types of Fresnel goggles in the diagnosis of BPPPV, 2) to determine the optimal sequence of testing

© А. Л. Гусева, 2020

of the supposed affected and unaffected parties in the test Dix-Hallpike, 3) to determine the optimal number of Epley healing maneuvers during one consultation. Results: Diagnosis of BPPPV of PPC during initial patient treatment significantly increases when using modified Fresnel goggles or video Frenzel in the Dix-Hallpike test. At the initial consultation, when conducting diagnostic tests and medical maneuvers to detect BPPV of PSC in a patient with positional vertigo, it is advisable to begin their execution from the supposed affected side according to the anamnesis in order to optimize the doctor's time expenditures. In the absence of resolution of otolithiasis in case of BPPV of PSC after a single maneuver, multiple therapeutic maneuvers significantly prolong the visit approximately until 28 minutes. The treatment of patients with resistant persistent BPPV should be organized during the special prolonged otoneurologist consultation in order repeating maneuvers could be carried out. During one consultation not more than three repositioning maneuvers should be done, as the increase of number of maneuvers does not affect the effectiveness of BPPV treatment.
Keywords: benign paroxysmal positional vertigo, vertigo, positioning maneuvers, otolithiasis.

For citation: Guseva A. L. Practical aspects of diagnosis and treatment of canalolithiasis of benign posterior paroxysmal positional vertigo. *Rossiiskaya otorinolaringologiya*. 2020;19(2):8–13. https://doi.org/10.18692/1810-4800-2020-2-8-13

Доброкачественное пароксизмальное позиционное головокружение (ДППГ) является заболеванием внутреннего уха, при котором вследствие повреждения отолитового рецептора лабиринта отолиты покидают его мембрану и попадают в один из полукружных (ПК). При этом работа ампулярного рецептора при перемещении в нем отолитов под действием силы тяжести становится зависимой от гравитации, что клинически проявляется короткими приступами головокружения после изменения положения головы в плоскости пораженного ПК. Пациенты с ДППГ составляют от $^1/_5$ до $^1/_3$ всех жалующихся на головокружение на приеме различных специалистов [1–3]. Среди типов ДППГ лидирует поражение заднего полукружного канала (ЗПК), составляя 60–80% всех случаев, что, вероятно, объясняется его анатомическими особенностями [4]. Диагностика и лечение ДППГ активно обсуждаются в литературе в течение последних 30 лет. Уже предложены и внедрены в практику различные диагностические тесты и лечебные маневры [5, 6]. Однако остается много практических вопросов по особенностям проведения позиционных тестов и дальнейшего лечения при помощи репозиционных маневров, при ответе на которые мнения экспертов зачастую расходятся, а практические руководства обходят эти вопросы стороной.

Цель исследования

Оценка эффективности диагностики ДППГ ЗПК при визуальном наблюдении нистагма и использовании различных типов очков Френзеля, а также особенностей проведения диагностических тестов и лечебных маневров при первичном обращении пациентов с ДППГ ЗПК и их последующем лечении при необходимости многократного повторения лечебных маневров.

Пациенты и методы исследования

В исследование включены 240 пациентов с впервые выявленным идиопатическим ДППГ, каналолитиазом ЗПК, находившиеся на стационарном и амбулаторном лечении в ГКБ № 1 им. Н. И. Пирогова Москвы с февраля 2015 по февраль 2018 г. Несмотря на то, что ДППГ является неопасным для жизни состоянием, при котором показано обследование и лечение в амбулаторном порядке, некоторые из обследованных нами пациентов были госпитализированы при первично возникшем приступе ДППГ в различные отделения стационара с подозрением на ОНМК, приступ болезни Меньера, а в ряде случаев при выраженной вегетативной реакции и значительном повышении АД с предварительным диагнозом «Гипертонический криз. Артериальная гиперетензия». После подтверждения диагноза ДППГ и исключения других вестибулярных патологий эти пациенты были переведены на амбулаторное лечение.

В процессе отбора пациентов в данное исследование все пациенты с жалобами на головокружение проходили отоневрологическое обследование. У всех пациентов были тщательно собраны жалобы и анамнез заболевания, особое внимание уделялось позиционному триггеру в возникновении приступов головокружения и его вращательному характеру. Все пациенты проходили отоневрологическое обследование, включающее статокоординаторные и статокинетические тесты, оценку спонтанного, взор-индуцированного и скрытого нистагма, тест встряхивания головы, тесты саккад и плавного слежения [7, 8]. Для исключения лабиринтной асимметрии всем пациентам проводился видеоимпульсный тест с использованием системы EyeSeeCam (Interacoustics, Дания), в оценке результатов которого мы руководствовались нормативными данными, согласно которым Gain горизонтального полукружного канала в норме составляет 0,77–1,13, а межлабиринтная асимметрия не превышает 7% [9, 10]. Из исследования исключались пациенты, у которых в вышеуказанных тестах выявлялись отклонения, указывающие на центральный генез вестибулопатии или на наличие другого или сочетанного

заболевания периферического отдела вестибулярной системы. Диагноз ДППГ ЗПК ставился с использованием видеоочков Френзеля при положительной пробе Dix-Hallpike. Для постановки диагноза отолитиаза ЗПК мы руководствовались последней версией клинических рекомендаций общества Барани и Американской ассоциации оториноларингологии и хирургии головы и шеи от 2017 г., в соответствии с которой для подтверждения ДППГ ЗПК необходимо: 1) получить в тесте Dix-Hallpike субъективный приступ вращательного головокружения в сочетании с вертикальным нистагмом вверх с ротаторным компонентом, направленным в сторону нижележащего уха; 2) выявить латентный период между завершением укладывания пациента и началом нистагменной реакции; 3) наблюдать усиление и угасание нистагма не более, чем в течение 60 с [5, 10]. В соответствии с этими рекомендациями проведение повторной пробы Dix-Hallpike для выявления истощаемости нистагма необязательно и остается на усмотрение врача в сомнительных случаях, так как при типичном течении заболевания рационально сразу продолжить диагностическую пробу в лечебный маневр, избегая избыточной провокации крайне неприятных для пациента симптомов, как правило, включающих тошноту и рвоту [5]. Пациенты, у которых нистагм в пробе Dix-Hallpike не соответствовал вышеуказанным характеристикам, исключались из исследования, так как в последующем им проводились дополнительные тесты и исследования для исключения позиционного нистагма центрального генеза. Утвержденных четких критериев отличия каналолитиаза от купулолитиаза ЗПК в литературе нет. Ряд работ указывает на то, что при купулолитиазе ЗПК латентный период отсутствует или значительно укорочен, превалирует ротаторный компонент в нистагме, а сама продолжительность нистагма возрастает [11]. В связи с этим в нашем исследовании каналолитиаз ЗПК диагностировался в том случае, если в пробе Dix-Hallpike длительность нистагма не превышала 30 с и обязательно имелся латентный период. В исследование не включались пациенты с выявленным травматическим фактором в развитии ДППГ и страдающие заболеваниями внутреннего и среднего уха. Такие пациенты относятся к категории вторичного ДППГ, об особенностях течения которого в настоящее время в научном сообществе ведется активная дискуссия: обсуждается их повышенная резистентность к лечению репозиционными маневрами и склонность к ранним рецидивам [12, 13]. Диагноз ДППГ ЗПК обязательно подтверждался с использованием видеонистагмоскопии с использованием видеоочков Френзеля при положительной пробе Dix-Hallpike. Во всех последних рекомендациях отоневрологических ассоциаций разных стран по диагностике и лечению ДППГ использование любых методов видеорегистрации нистагма в диагностических пробах носит рекомендательный, а не обязательный характер [5, 10, 14, 15]. Тем не менее мы использовали видеофрензель с возможностью записи движений глаз и положения пациента в момент исследования. В нашем исследовании мы не дублировали видеонистагмоскопию видеонистагмографией, так как последняя в стандартной доступной на рынке комплектации отличается возможностью регистрации нистагма в двух плоскостях: вертикальной и горизонтальной, и поэтому не отражает ротаторный компонент нистагма, особенно важный для диагностики. В то же время наблюдение врачом движений глаз пациента в маске видеонистагмоскопии очков Френзеля в реальном времени на экране монитора позволяет легко идентифицировать ротаторный компонент даже при слабовыраженном вертикальном компоненте.

При оценке лечебной тактики отбирались пациенты, которым проводился только маневр Epley [4]. Пациенты были разделены на разные по численности группы для определения целесообразности использования различных видов очков Френзеля в диагностике ДППГ, для определения оптимальной очередности тестирования предполагаемых пораженной и непораженной сторон в тесте Dix-Hallpike и для определения оптимального количества лечебных маневров Epley на одном приеме.

Результаты и обсуждение

При первом проведении теста Dix–Hallpike 120 пациентам осуществлялось только визуальное наблюдение врачом за глазами пациента без использования каких-либо инструментов, а 120 пациентам – с использованием модифицированных очков Френзеля с равномерной подсветкой [16]. При повторном проведении пробы Dix-Hallpike использовались видеоочки Френзеля (видеонистагмоскопия), в результате которой у всех 240 пациентов обеих групп тест оказался положительным. Без использования диагностического оборудования ДППГ ЗПК было выявлено у 82 (68,3%) тестируемых пациентов, при использовании модифицированных очков Френзеля – у 102 (85%) пациентов ($p < 0,05$). Таким образом, золотым стандартом диагностики ДППГ остается использование видеонистагмоскопии. В настоящее время видеонистагмоскопия остается дорогостоящим прибором, которым оборудованы лишь специализированные отоневрологические кабинеты. Однако использование простых бюджетных модифицированных очков Френзеля достоверно повышает диагностику ДППГ ЗПК на первичном амбулаторном приеме специалиста и

позволяет избежать дополнительного направления пациента к отоневрологу для комплексного инструментального отоневрологического обследования.

При сборе анамнеза часть пациентов с ДППГ указывают на сторону поражения, интуитивно определив за время заболевания тот бок, при укладывании на который возникает приступ или значительно усиливается головокружение. При этом перед врачом встает вопрос, с какой стороны следует начинать проведение диагностического теста: с предполагаемой пораженной или со здоровой стороны. По нашему мнению, начинать тест следует с пораженной стороны и сразу же продолжать репозицию в лечебный маневр Epley без возвращения пациента в исходное положение сидя, т. е. стремиться к скорейшей диагностике и лечению с минимальной провокацией приступов, так как в большинстве случаев это приводит к усилению вегетативной симптоматики, ухудшению общего самочувствия пациента и в ряде случаев к прерыванию лечения. Для определения временных затрат на проведение теста Dix-Hallpike и последующего однократного маневра Epley проводилось измерение времени при проведении этого комплекса 56 пациентам, указавшим при сборе анамнеза на сторону поражения, канолитиаз которой подтвердился при последующей диагностике. 28 пациентам комплекс начинался с теста Dix-Hallpike на предполагаемой стороне поражения (I группа), 28 пациентам – на предполагаемой здоровой стороне (II группа). В I группе комплекс маневров занимал 256,9±4,52 с, что достоверно отличалось от затраченного времени во II группе – 358,4±5,5 с ($p < 0,05$). Примерно половине пациентов I группы (42,9%) удавалось провести маневр менее чем за 240 с (4 мин), еще половине пациентов (50%) – менее чем за 300 с (5 мин), что достоверно меньше потраченного времени во II группе, где проведение комплекса маневров во всех случаях занимало больше 300 с (5 мин) ($p < 0,05$). С практической точки зрения, позиционные диагностические тесты и репозиционные маневры составляют лишь небольшую, как правило, заключительную часть обследования у специалиста после сбора жалоб и анамнеза при первичном обращении по поводу головокружения. Учитывая, что по Приказу Минздрава РФ № 290н от 02.06.2015 г. норма времени на одно посещение врача-терапевта с заполнением медицинской документации составляет 15 мин, семейного врача – 18 мин, врача-оториноларинголога – 16 мин, а врача-невролога – 22 мин, экономия до 3 мин на приеме – 14–20% времени приема – может иметь существенное значение для оптимизации работы врача [17].

По данным литературы, разрешение отолитиаза при проведении однократного маневра Epley наблюдается в 36–47% случаев [18, 19]. По нашим данным, однократное выполнение маневра позволило полностью купировать отолитиаз лишь у 30,8% всех обследованных пациентов с ДППГ ЗПК. Всем остальным проводились дополнительные различные маневры, в ряде случаев назначались индивидуально подобранные маневры для домашнего выполнения и дополнительные приемы для проведения репозиционных маневров. Как известно, репозиционные маневры требуют пауз между поворотами головы, длительность которых определяется временем наблюдения врачом провоцируемого нистагма и дополнительными 10–20 с ожидания после его окончания. Предполагается, что в дополнительное время происходит оседание мельчайших легких отолитов, которые уже не могут вызвать отклонение купулы и соответствующий нистагм, но при сохранении их в канале в последующем могут вызывать остаточное ДППГ без выраженной видимой нистагменной реакции [20]. Для определения оптимального количества лечебных маневров для проведения на одном приеме и временных затрат на лечение случайным образом было выбрано 82 пациента с ДППГ ЗПК, у которых не произошло купирование симптоматики после однократного проведения лечебного маневра Epley. На одном приеме 48 пациентам проводилось 2–3 повторных маневра Epley и 34 пациентам проводилось 4–5 повторных маневра Epley. Проведение подряд трех маневров в 92,3% случаях занимало менее 1680 с (28 мин), что достоверно меньше времени, необходимого на выполнение пяти маневров, в 100% случаев требующих на проведение больше 1680 с (28 мин) ($p < 0,05$). При этом достоверной разницы по эффективности репозиции между двумя этими группами выявлено не было: у 45% пациентов разрешение произошло на одном приеме при проведении трех маневров подряд, у 29,4% пациентов – при проведении пяти маневров подряд. Таким образом, лечение пациентов с персистирующим ДППГ ЗПК является затратным по времени процессом, который в большинстве случаев оказывается длительнее, чем стандартный прием специалиста. Вследствие этого целесообразно либо планировать дополнительное время на прием пациентов с ранее установленным диагнозом ДППГ, либо отправлять их на специализированный расширенный прием отоневролога. На одном приеме целесообразно выполнять не более трех маневров подряд, так как увеличение количества выполняемых маневров не повышает эффективность лечения. Вариантом лечебной тактики пациентов с персистирующим ДППГ является обучение самостоятельному выполнению лечебного маневра в домашних условиях с последующей повторной консультацией для оценки динамики.

Выводы

Диагностика ДППГ ЗПК при первичном обращении пациента достоверно повышается при использовании в тесте Dix-Hallpike модифицированных очков Френзеля или видеонистагмоскопии.

На первичном приеме при проведении диагностических тестов и лечебных маневров для выявления ДППГ ЗПК у пациента с головокружением целесообразно начинать их выполнение с предполагаемой по данным анамнеза пораженной стороны в целях оптимизации временных затрат врача.

При отсутствии разрешения отолитиаза при ДППГ ЗПК после однократного проведения маневра многократное проведение лечебных маневров значительно удлиняет прием, в среднем до 28 мин. Лечение пациентов с персистирующим ДППГ, требующих многократного выполнения лечебных маневров, целесообразно в рамках специализированного удлиненного приема отоневролога.

На одном приеме целесообразно выполнение не более трех подряд репозиционных маневров, так как увеличение их количества не ведет к повышению эффективности лечения ДППГ.

Автор заявляет об отсутствии конфликта интересов.

ЛИТЕРАТУРА/REFERENCES

1. Renner V., Geißler K., Boeger D., Buentzel J., Esser D., Hoffmann K., Jecker P., Mueller A., Radtke G., Axer H., Guntinas-Lichius O. Inpatient Treatment of Patients Admitted for Dizziness: A Population-Based Healthcare Research Study on Epidemiology, Diagnosis, Treatment, and Outcome. *Otol. Neurotol.* 2017 Dec;38(10):e460–e469. https://doi.org/10.1097/MAO.0000000000001568
2. Guerra-Jiménez G., Arenas Rodríguez A., Falcón González J. C., Pérez Plasencia D., Ramos Macías Á. Epidemiology of vestibular disorders in the otoneurology unit. *Acta Otorrinolaringol. Esp.* 2017 May 23. pii: S0001-6519(17)30087-0. https://doi.org/10.1016/j.otorri.2017.01.007
3. Лебедева Н. В., Замерград М. В., Парфенов В. А., Антоненко Л. М. Диагностика и лечение больных с доброкачественным пароксизмальным позиционным головокружением в повседневной клинической практике. *Терапевтический архив* (архив до 2018 г.). 2017;89(1): 57–61. [Lebedeva N. V., Zamergrad M. V., Parfenov V. A., Antonenko L. M. Diagnosis and treatment of benign paroxysmal positional vertigo in common clinical practice. *Terapevticheskiy arkhiv*. 2017;89(1):57–61 (in Russ.)] https://doi.org/10.17116/terarkh201789157-61
4. Nuti D., Masini M., Mandalà M. Benign paroxysmal positional vertigo and its variants. *Handb Clin. Neurol.* 2016;137:241–256. https://doi.org/10.1016/B978-0-444-63437-5.00018-2
5. Bhattacharyya N., Gubbels S. P., Schwartz S. R., Edlow J. A., El-Kashlan H., Fife T., Holmberg J. M., Mahoney K., Hollingsworth D. B., Roberts R., Seidman M. D., Steiner R. W., Do B. T., Voelker C. C., Waguespack R. W., Corrigan M. D. Clinical Practice Guideline: Benign Paroxysmal Positional Vertigo (Update). *Otolaryngol. Head Neck Surg.* 2017 Mar;156(3_suppl):S1–S47. https://doi.org/10.1177/0194599816689667
6. Воронов В. А., Захаренкова О. В., Барсуков А. Ф., Левин С. В., Бабияк В. И., Тулкин В. Н. Подходы к лечению доброкачественного пароксизмального позиционного головокружения с последующей реабилитацией больных. *Российская оториноларингология*. 2012;6(61):32–35 [Voronov V. A., Zakharenkova O. V., Barsukov A. F., Levin S. V., Babiyak V. I., Tulkin V. N. Approaches to the treatment of benign paroxysmal positional vertigo with subsequent rehabilitation of patients. *Rossiiskaya otorinolaringologiya*. 2012;6(61):32–35. (in Russ.)]
7. Кудрявцева А. С., Амелин А. В., Лиленко С. В., Скоромец А. А. Дифференциальная диагностика рецидивирующих эпизодов головокружения. *Журнал неврологии и психиатрии им. С. С. Корсакова.* 2016;116(4):4–9. [Kudriavtseva A. S., Amelin A. V., Lilenko S. V., Skoromets A. A. The differential diagnosis of recurrent episodes of vertigo. *Zhurnal nevrologii i psikhiatrii imeni S. S. Korsakova.* 2016;116(4):4–9. (in Russ.)] https://doi.org/10.17116/jnevro2016116414-9
8. Пальчун В. Т., Гусева А. Л., Чистов С. Д., Левина Ю. В. Отоневрологическое обследование пациента с головокружением. *Вестник оториноларингологии*. 2015;5:60–66 [Pal'chun V. T., Guseva A. L., Chistov S. D., Levina Yu. V. The otoneurological examination of a patient suffering from dizziness. *Vestnik otorinolaringologii*. 2015;80(5):60–66 (in Russ.)]. https://doi.org /10.17116/otorino201580560-66
9. Korsager L. E., Schmidt J. H., Faber C., Wanscher J. H. Reliability and comparison of gain values with occurrence of saccades in the Eye See Cam video head impulse test (vHIT). *Eur Arch Otorhinolaryngol.* 2016;273(12):4273–4279. https://doi.org/10.1007/s00405-016-4183-2
10. Weber K. P., Aw S. T., Todd M. J., McGarvie L. A., Curthoys I. S., Halmagyi G. M. Head impulse test in unilateral vestibular loss: vestibulo-ocular reflex and catch-up saccades. *Neurology*. 2008. Feb 5;70(6):454–463. https://doi.org/10.1212/01.wnl.0000299117.48935.2e
10. Von Brevern M., Bertholon P., Brandt T., Fife T., Imai T., Nuti D., Newman-Toker D. Benign paroxysmal positional vertigo: Diagnostic criteria Consensus document of the Committee for the Classification of Vestibular Disorders of the Bárány Society. Vértigo posicional paroxístico benigno: criterios diagnósticos. Documento de consenso del Comité para la Clasificación de los Trastornos Vestibulares de la Bárány Society. *Acta Otorrinolaringol. Esp*. 2017;68(6):349–360. doi:10.1016/j.otorri.2017.02.007
11. Ichijo H. Cupulolithiasis of the posterior semicircular canal. *Am. J Otolaryngol.* 2013;34(5):458–463. https://doi.org/10.1016/j.amjoto.2013.04.001

12. Zhao P. P., Xu X. R., Jin Z. G., Zhang Y., Li Y. J. Lin Chung Er Bi Yan Hou Tou Jing Wai Ke Za Zhi. 2019;33(3):220–224. https://doi.org/10.13201/j.issn.1001-1781.2019.03.009
13. Balatsouras D. G., Koukoutsis G., Aspris A. et al. Benign Paroxysmal Positional Vertigo Secondary to Mild Head Trauma. *Ann Otol Rhinol Laryngol.* 2017;126(1):54–60. https://doi.org/10.1177/0003489416674961
14. Imai T., Takeda N., Ikezono T. et al. Classification, diagnostic criteria and management of benign paroxysmal positional vertigo. *Auris Nasus Larynx.* 2017;44(1):1–6. https://doi.org/10.1016/j.anl.2016.03.013
15. Зайцева О. В., Дайхес Н. А., Лиленко С. В., Свистушкин В. М., Морозова С. В., Кириченко И. М. Головокружение (периферическое). Клинические рекомендации. 2016. [Zaitseva O. V., Daikhes N. A., Lilenko S. V., Svistushkin V. M., Morozova S. V., Kirichenko I. M. *Golovokruzhenie (perifericheskoe)*. Klinicheskie rekomendatsii. 2016 (in Russ.)] http://glav-otolar.ru/assets/images/docs/clinical-recomendations/2019/%D0%9A%D0%A0307%20%D0%93%D0%BE%D0%BB%D0%BE%D0%B2%D0%BE%D0%BA%D1%80%D1%83%D0%B6%D0%B5%D0%BD%D0%B8%D0%B5%20(%D0%BF%D0%B5%D1%80%D0%B8%D1%84%D0%B5%D1%80%D0%B8%D1%87%D0%B5%D1%81%D0%BA%D0%BE%D0%B5).pdf (ссылка активна на 23.01.20).
16. Пальчун В. Т., Крюков А. И., Гусева А. Л., Чернов А. Л. Повышение эффективности диагностики нистагма при помощи модифицированных очков Френзеля. *Вестник оториноларингологии.* 2016;6(81):78–81 [Palchun V. T., Kryukov A. I., Guseval A. L., Chernov A. L. The enhanced efficiency of nystagmus detection using the modified Frenzel goggles with congenerous illumination. *Vestnik otorinolaringologii.* 2016;6(81):78–81. (in Russ.) https://doi.org/10.17116/otorino201681678-81
17. Приказ Министерства здравоохранения Российской Федерации от 2 июня 2015 г. № 290н «Об утверждении типовых отраслевых норм времени на выполнение работ, связанных с посещением одним пациентом врача-педиатра участкового, врача-терапевта участкового, врача общей практики (семейного врача), врача-невролога, врача-оториноларинголога, врача-офтальмолога и врача-акушера-гинеколога» [Prikaz Ministerstva zdravookhraneniya Rossiiskoi Federatsii ot 2 iyunya 2015 g. N 290n „Ob utverzhdenii tipovykh otraslevykh norm vremeni na vypolnenie rabot, svyazannykh s poseshcheniem odnim patsientom vracha-pediatra uchastkovogo, vracha-terapevta uchastkovogo, vracha obshchei praktiki (semeinogo vracha), vracha-nevrologa, vracha-otorinolaringologa, vracha-oftal'mologa i vracha-akushera-ginekologa“ (in Russ.)] https://www.rosminzdrav.ru/documents/9082-prikaz- (Ссылка активна на 04.08.19)
18. Hughes D., Shakir A., Goggins S., Snow D. How many Epley manoeuvres are required to treat benign paroxysmal positional vertigo? *J Laryngol Otol*. 2015 May;129(5):421-4. https://doi.org/ 10.1017/S0022215115000481.
19. Кунельская Н. Л., Гусева А. Л., Байбакова Е. В., Чистов С. Д., Чугунова М. А. Эффективный алгоритм диагностики и лечения доброкачественного пароксизмального позиционного головокружения. *Вестник оториноларингологии.* 2015;80(5):19–22 [Kunel'skaya N. L., Guseva A. L., Baibakova E. V., Chistov S. D., Chugunova M. A. The efficacious algorithm for the diagnostics and treatment of benign paroxysmal positional vertigo. *Vestnik otorinolaringologii.* 2015;80(5):19–22. (in Russ.) https://doi.org/ 10.17116/otorino201580519-22
20. Squires T. M., Weidman M. S., Hain T. C., Stone H. A. A mathematical model for top-shelf vertigo: the role of sedimenting otoconia in BPPV. *J Biomech.* 2004 Aug;37(8):1137–1146. https://doi.org/ 10.1016/j.jbiomech.2003.12.014

Информация об авторе

✉ **Гусева Александра Леонидовна** – доцент, кандидат медицинских наук, кафедра оториноларингологии им. Б. С. Преображенского лечебного факультета, Российский национальный исследовательский медицинский университет им. Н. И. Пирогова (117997, Россия, Москва, ул. Островитянова, д. 1); тел.: + 7 (910) 422-56-22, e-mail: alexandra.guseva@gmail.com
ORCID: http://orcid.org/0000-0002-7988-4229

Information about the author

✉ **Aleksandra L. Guseva –** Associate Professor, PhD (Medicine), Chair of Otorhinolaryngology named after B. S. Preobrazhenskiy of Medical Faculty, Pirogov Russian National Research Medical University (1, Ostrovityanova St., Moscow, 117997, Russia); tel.: +7 (910) 422-56-22, e-mail: alexandra.guseva@gmail.com
ORCID: http://orcid.org/0000-0002-7988-4229

УДК 616.322-007.61-073.4-8:616.322-002.2
https://doi.org/10.18692/1810-4800-2020-2-14-20

Диагностика гипертрофии небных миндалин

Н. А. Дайхес[1,3], А. И. Крюков[2], И. А. Ким[1,3], Д. В. Трухин[1,3], Е. В. Носуля[2], Н. Л. Кунельская[2,3], О. В. Карнеева[1,3], И. В. Рычкова[3], А. М. Орехова[3]

[1] *Национальный медицинский исследовательский центр оториноларингологии ФМБА России, Москва, 123182, Россия*

[2] *Научно-исследовательский клинический институт оториноларингологии им. Л. И. Свержевского, Москва, 117152, Россия*

[3] *Российский национальный исследовательский медицинский университет имени Н. И. Пирогова, Москва, 117997, Россия*

Diagnosis of tonsil hypertrophy

N. A. Daikhes[1,3], A. I. Kryukov[2], I. A. Kim[1,3], D. V. Trukhin[1,3], E. V. Nosulya[2], N. L. Kunel'skaya[2,3], O. V. Karneeva[1,3], I. V. Rychkova[3], A. M. Orekhova[3]

[1] *National Medical Research Center for Otorhinolaryngology of the Federal Medico-Biological Agency of Russia, Moscow, 123182, Russia*

[2] *Sverzhevsky Research Clinical Institute of Otorhinolaryngology, Moscow, 117152, Russia*

[3] *Pirogov Russian National Research Medical University, Moscow, 117997, Russia*

Диагностика гипертрофии небных миндалин традиционно базируется на данных мезофарингоскопии. Однако существуют противоречивые взгляды на возможность определения степени гипертрофии небных миндалин при рутинном осмотре глотки. На сегодняшний день предложено несколько способов диагностики гипертрофии небных миндалин, которые обладают рядом недостатков: сложностью проводимых исследований, плохой воспроизводимостью в условиях клинической практики, необходимость иметь несерийное оборудование, влияние на результаты тестирования других патологических состояний (ларингофарингиальный рефлюкс, постназальный синдром, патология ЖКТ, зубочелюстной системы и др.) и анатомические особенности строения ротоглотки. Цель исследования – разработка эффективного способа диагностики гипертрофии небных миндалин, основанного на результатах трансцервикального ультразвукового исследования небных миндалин. Пациенты и методы. Для реализации поставленной в работе цели обследовано 132 пациента с хроническим тонзиллитом. Использовали ультразвуковую визуализацию небных миндалин, определяя поперечный размер небной миндалины и степень ее васкуляризации в режиме доплерографии. Результаты. В миндалинах с поперечным диаметром 16–20 и 21–30 мм и более выявлено усиление кровотока в отличие от миндалин с поперечным меньшим, до 15 мм, диаметром. При этом пороговым значением показателей гипертрофии небных миндалин является усиленная васкуляризации (пери-, интратонзиллярного и смешанного типа) миндалин с поперечным диаметром 21 мм и более.

Ключевые слова: гипертрофия небных миндалин, диагностика, ультразвуковое исследование, хронический тонзиллит.

Для цитирования: Дайхес Н. А., Крюков А. И., Ким И. А., Трухин Д. В., Носуля Е. В., Кунельская Н. Л., Карнеева О. В., Рычкова И. В., Орехова А. М. Диагностика гипертрофии небных миндалин. *Российская оториноларингология.* 2020;19(2):14–20. https://doi.org/10.18692/1810-4800-2020-2-14-20

Diagnosis of hypertrophy of the tonsils is traditionally based on data from mesopharyngoscopy. However, there are conflicting views on the possibility of determining the degree of hypertrophy of the tonsils during a routine examination of the pharynx. To date, several methods have been proposed for the diagnosis of tonsil hypertrophy, which have several disadvantages: the complexity of the studies, poor reproducibility in clinical practice, the need to have non-serial equipment, the effect on the testing results of other pathological conditions

© Коллектив авторов, 2020

(laryngopharyngeal reflux, post-nasal drip syndrome, etc.) and anatomical features of the oropharynx. The purpose of the study is to develop an effective method for the diagnosis of tonsil hypertrophy based on the results of transcervical ultrasound examination of the tonsils. Patients and methods. 132 patients with chronic tonsillitis were examined. To diagnose hypertrophy of the tonsils, ultrasound imaging of the tonsils was used, determining the transverse size of the tonsils and the degree of its vascularization. Results. In tonsils with a transverse diameter of 16–20 and 21–30 mm or more, an increase in blood flow is observed, in contrast to tonsils with a transverse smaller, up to 15 mm, diameter. At the same time, the threshold value of hypertrophy of the tonsils is increased vascularization (peri-, intratonsillar and mixed type) of tonsils with a transverse diameter of 21 mm or more.
Keywords: tonsillar hypertrophy, diagnosis, ultrasound, chronic tonsillitis.

For citation: Daikhes N. A., Kryukov A. I., Kim I. A., Trukhin D. V., Nosulya E. V., Kunel'skaya N. L., Karneeva O. V., Rychkova I. V., Orekhova A. M. Diagnosis of tonsil hypertrophy. *Rossiiskaya otorinolaringologiya*. 2020;19(2):14–20. https://doi.org/10.18692/1810-4800-2020-2-14-20

Введение

Диагностика гипертрофии небных миндалин традиционно базируется на данных осмотра ротового отдела глотки (мезофарингоскопии). При этом для оценки степени гипертрофии небных миндалин расстояние между серединой свободного края передней дужки и условной вертикальной линией, проходящей через середину небного язычка, делят на три равные части. Максимальная (третья) степень гипертрофии определяется в случаях, когда зевная (медиальная) поверхность миндалины достигает условной срединной вертикальной линии; увеличение второй степени диагностируется в случаях, когда миндалина занимает латеральные $^2/_3$ зева; минимальное (первой степени) увеличение фиксируется в случаях, когда миндалина занимает не более $^1/_3$ латерального отдела зева [1].

Измерение объема удаленных миндалин с помощью различных методов (Архимеда, Кавальери и путем измерения объема эллипсоида) позволило получить сопоставимые результаты, которые для правой и левой миндалин выглядели как 2,63±1,34 и 2,72±1,51 см^3 (по методу Архимеда), 3,51±1,48 и 3,37±1,36 см^3 (по методу Кавальери) и 2,22±1,22 и 2,29±1,42 см^3 (по методу эллипсоида) [2].

По некоторым данным считается, что результаты субъективной оценки размеров миндалин сопоставимы с данными измерения объема удаленных миндалин [3].

Отмечается наличие хорошей корреляции между фактическим объемом небных миндалин (3,9±2,1 мл) и их объемом, измеренным при ультразвуком исследовании (3,6±2,5 мл) [4].

Однако, по результатам других исследований, размеры миндалин, определяемые при мезофарингоскопии, далеко не всегда соответствуют их истинным размерам. Это связано с различиями в размерах (глубине) тонзиллярных ниш, чрезвычайно вариабельной формой миндалин, в связи с чем различают «скрытые», «висячие», «стелющиеся» миндалины [1]. Перечисленные обстоятельства затрудняют оценку размеров небных миндалин при рутинном обследовании пациента.

Таким образом, существуют противоречивые взгляды на возможность определения размеров небных миндалин (степени их гипертрофии) при мезофарингоскопии.

В настоящее время для диагностики гипертрофии небных миндалин предложено несколько методик. Например, известен способ прижизненной диагностики гипертрофии небных миндалин и хронического тонзиллита. При этой методике производится исследование активного сопротивления при расположении пассивного электрода под языком по средней линии, а активного – поочередно на поверхности правой, затем левой небной миндалин. При этом у пациентов с хроническим тонзиллитом наблюдаются повышение показателей активного сопротивления на частотах 1 и 100 кГц и снижение коэффициента дисперсии поляризации, а при гипертрофии небных миндалин эти показатели практически не изменяются [5]. Недостатками этого метода являются очевидная трудоемкость его выполнения, связанная с необходимостью использования электродов в полости рта и ротоглотки, а также то обстоятельство, что на измеряемые параметры могут оказывать влияние изменения слизистой оболочки полости рта и глотки, не связанные с морфофункциональным состоянием и размерами небных миндалин.

Для диагностики состояния лимфоидной ткани носоглотки и небных миндалин предложено исследование мазков-отпечатков, риноцитограммы и цитограмм из левой небной миндалины и левой щеки на бинокулярном микроскопе с последующим вычислением в препаратах процентного содержания сегментоядерных нейтрофилов в общем составе клеток по специальным формулам. В зависимости от значения процентного содержания сегментоядерных нейтрофилов риноцитограмм в общем количестве клеточных элементов цитограмм, процентного содержания сегментоядерных нейтрофилов цитограмм со

слизистой оболочки левой небной миндалины в общем количестве клеточных элементов цитограмм и процентного содержания сегментоядерных нейтрофилов цитограмм со слизистой оболочки левой щеки в общем количестве клеточных элементов цитограмм диагностируют наличие хронического процесса в области лимфоидной ткани носоглотки в сочетании с гипертрофией небных миндалин без признаков воспаления.

Недостатком этого метода является то обстоятельство, что на состав цитограммы и, следовательно, процентное содержание сегментоядерных нейтрофилов в мазках-отпечатках со слизистой оболочки левой небной миндалины оказывает влияние не только наличие или отсутствие хронического тонзиллита и (или) гипертрофии небных миндалин, но и состояние полости рта (зубов), наличие заболеваний органов пищеварения, воспалительные изменения в глотке другой этиологии [6].

Описан способ измерения объема небных миндалин с помощью ультразвукового сканирования [4]. Показано, объем миндалин, измеренный при ультразвуком исследовании (3,6±2,5 мл), соответствует фактическому объему удаленных небных миндалин (3,9±2,1 мл). Однако, степень гипертрофии небных миндалин, определяемая при мезофарингоскопии, зависит не только от реального объема небных миндалин, но и от анатомического строения глотки, глубины тонзиллярных ниш, что не учитывается в данном исследовании. Таким образом, несмотря на определенное значение перечисленных и некоторых других способов, они не позволяют с должной степенью достоверности судить о размерах небных миндалин.

Вместе с тем при гипертрофии небных миндалин наблюдается усиление микроциркуляторного кровотока, что является свидетельством повышения функциональной активности лимфаденоидного глоточного кольца у таких больных. При морфологическом исследовании препаратов ткани миндалин большинства таких пациентов подтверждается наличие выраженных процессов гиперплазии лимфоидной ткани, большого количества сосудов с относительно широким просветом, находящихся в дилатированном состоянии [7]. Однако обнаружение и адекватная оценка кровотока в небных миндалинах возможны далеко не во всех случаях. Это связано с отсутствием соответствующего серийно выпускаемого оборудования, а единичные авторские образцы используются в исследовательских целях и не могут удовлетворить потребности повседневной клинической практики.

В настоящее время одним из наиболее информативных методов лучевой диагностики является ультразвуковое исследование, отличающееся неинвазивным характером, относительной простотой выполнения, доступностью и относительно невысокой стоимостью процедуры. Современные ультразвуковые технологии, в частности методики доплеровского картирования, позволяют изучать особенности качественных и количественных характеристик васкуляризации различных тканей и органов.

В зависимости от степени гипертрофии небных миндалин могут изменяться и характеристики изображения интенсивности васкуляризации лимфоидной ткани, что может быть выявлено:

– за счет возможности использования стандартного оборудования, отсутствия необходимости в специально сконструированной аппаратуре, применения каких-либо препаратов и, следовательно, снижения экономических затрат на исследование;

– быстрым и легко воспроизводимым способом, который может применяться как в амбулаторно-поликлинических, так и в стационарных лечебных учреждениях.

Цель исследования

Разработка эффективного способа диагностики гипертрофии небных миндалин, основанного на результатах трансцервикального ультразвукового исследования небных миндалин.

Пациенты и методы исследования

Для реализации поставленной в работе цели обследовано 132 пациента с хроническим тонзиллитом. У 93 из 132 обследованных при мезофарингоскопии была выявлена I степень гипертрофии небных миндалин, у 33 – II степень, у 9 – III степень гипертрофии небных миндалин. Средний возраст обследованных пациентов составлял 26,4 года. Соотношение мужчин и женщин – 1 : 1,5. Всем пациентам было выполнено УЗИ небных миндалин на аппарате Toshiba Aplio 500 линейными датчиками с рабочей частотой 5–12 МГц. Исследование проводили с обеих сторон в области проекции небных миндалин, определяя поперечный диаметр (ширину) тонзилл. Для оценки микрососудистой архитектоники миндалин использовали технологию цветного доплеровского картирования, заключающуюся в регистрации скоростей движения крови, кодировании этих скоростей разными цветами и наложении полученной картины на двухмерное черно-белое изображение исследуемого объекта. Сущность эффекта заключается в том, что от движущихся объектов ультразвуковые волны отражаются с измененной частотой. Зона исследования (небная миндалина) разбивается на множество (250–500) контрольных объемов, которые становятся точками изображения кровотока. В каждом контрольном объеме производится доплерографическое

измерение кровотока. В зависимости от направления и средней скорости кровотока сонографическая система (сканер) кодирует соответствующую точку изображения определенным цветом. Таким образом, направление и средняя скорость кровотока в каждой контрольной зоне имеет цветовое представление на экране, а их совокупность формирует цветное доплеровское изображение.

При оценке микроангиоархитектоники небных миндалин дифференцировали: нормальную васкуляризацию – с умеренно выраженным кровотоком (рис. 1); гиповаскулярный тип – с незначительным кровотоком в ткани миндалины, наличием единичных сосудов внутри миндалины (рис. 2); гиперваскулярный тип (рис. 3), при котором различали: а) миндалины с усиленной перитонзиллярной васкуляризацией, б) миндалины с усиленной интратонзиллярной васкуляризацией (рис. 4), в) миндалины со смешанной усиленной васкуляризацией (рис. 5).

Результаты и анализ исследований

В группе обследованных с I степенью гипертрофии небных миндалин поперечный диаметр (ширина) небной миндалины, не превышавший 15 мм, был выявлен у 48,4±5,2%, 16–20 мм – у 37,6±5,0%, а максимальные значения этого показателя – 21–30 мм и более – у 14,0±3,6% пациентов.

В группе обследованных со II степенью гипертрофии небных миндалин поперечный диаметр (ширина) небной миндалины, не превышавший 15 мм, был выявлен у 18,2±6,7%, 16–20 мм – у 39,4±8,5%, а максимальные значения этого показателя – 21–30 мм и более – у 42,4±8,6% пациентов.

В группе обследованных с III степенью гипертрофии небных миндалин пациенты с поперечным диаметром (шириной) небной миндалины, не превышавшим 15 мм отсутствовали; с диаметром 16–20 мм было 33,3±15,7% обследованных, а с максимальным значением этого показателя – 21–30 мм и более – 66,7±15,7% пациентов.

Таким образом, у пациентов с I, II и III степенью гипертрофии небных миндалин частота встречаемости тонзилл с поперечным диаметром 16–20 мм (37,6±5,0, 39,4±8,5 и 33,3±15,7%, соответственно) статистически не различалась ($p > 0,05$). В группе пациентов со II и с III степенью гипертрофии небных миндалин статистические различия частоты встречаемости миндалин с поперечным диаметром 20–25 мм и более (42,4±8,6 и 66,7±15,7% соответственно) также отсутствовали ($p > 0,05$). Это свидетельствует о недостаточном соответствии результатов мезофарингоскопии и размеров миндалины, определяемых с помощью ультразвукового сканирования, и условном характере существующей градации степеней гипертрофии небных миндалин.

Наряду с этим при исследовании микроангиоархитектоники небных миндалин было установлено, что в миндалинах с поперечным диаметром до 15 мм гиперваскуляризация небных миндалин

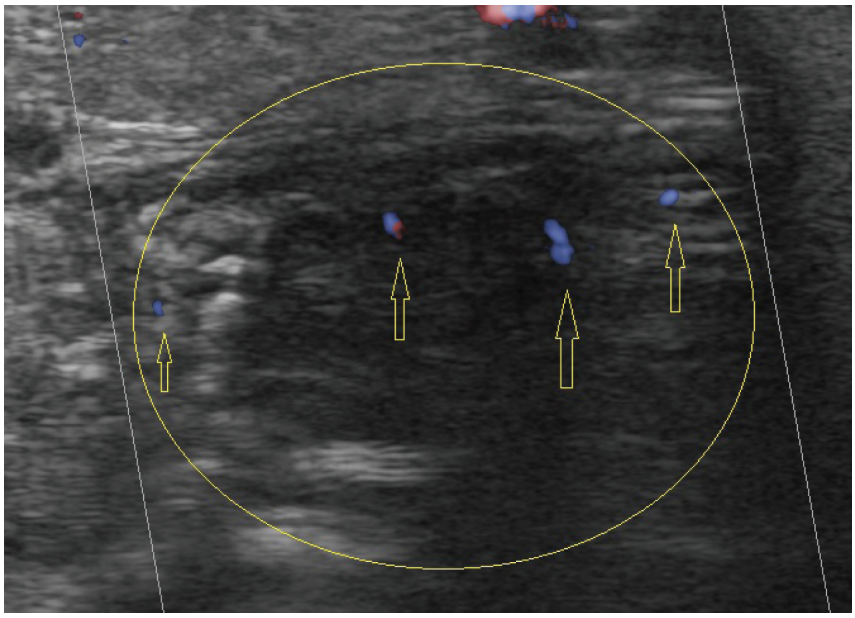

Рис. 1. Трансцервикальное ультразвуковое исследование небной миндалины. Нормальная васкуляризация небной миндалины (заключена в круг). В режиме цветного доплеровского картирования визуализируются единичные (в количестве от 1 до максимум 5) сосуды (обозначены стрелками).

Fig. 1. Transcervical ultrasound examination of the palatine tonsil. Normal vascularization of the palatine tonsil (enclosed in a circle). In the color Doppler mapping mode, single (in an amount from 1 to a maximum of 5) vessels are visualized (indicated by arrows).

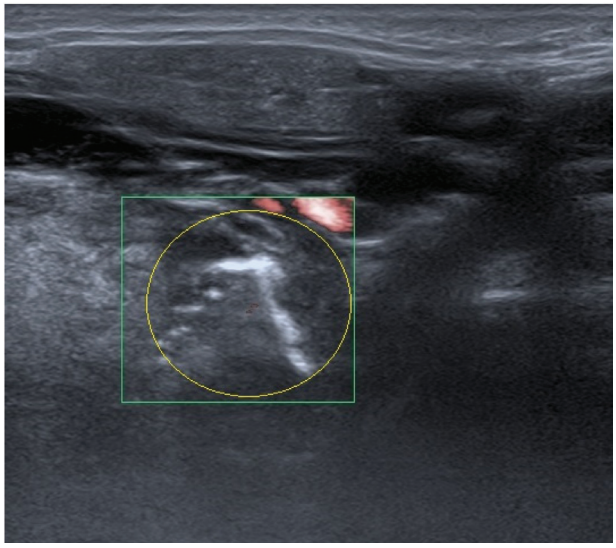

Рис. 2. Трансцервикальное ультразвуковое исследование небной миндалины. Сниженный (гиповаскулярный) тип кровоснабжения небной миндалины (заключена в круг). Сосуды не визуализируются в режиме цветного доплеровского картирования.

Fig. 2. Transcervical ultrasound examination of the palatine tonsil. Reduced (hypovascular) type of blood supply to the palatine tonsil (enclosed in a circle). Vessels are not visualized in color Doppler mapping.

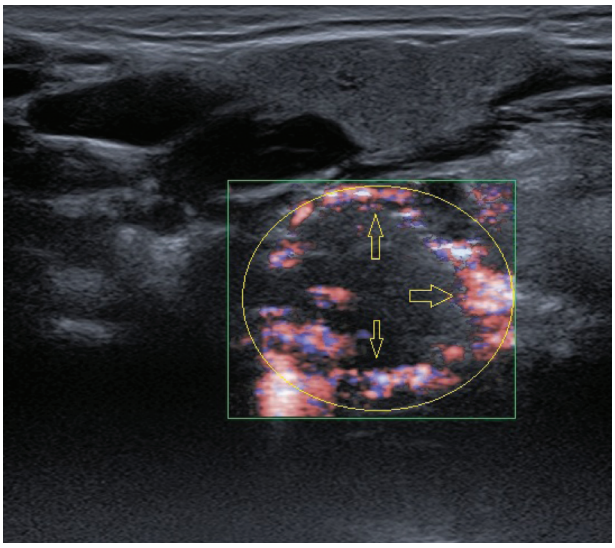

Рис. 3. Трансцервикальное ультразвуковое исследование небной миндалины. Усиленный тип васкуляризации по периферии небной миндалины (заключена в круг). Зоны васкуляризации обозначены стрелками.

Fig. 3. Transcervical ultrasound examination of the palatine tonsil. Enhanced type of vascularization on the periphery of the palatine tonsil (enclosed in a circle). Zones of vascularization are indicated by arrows.

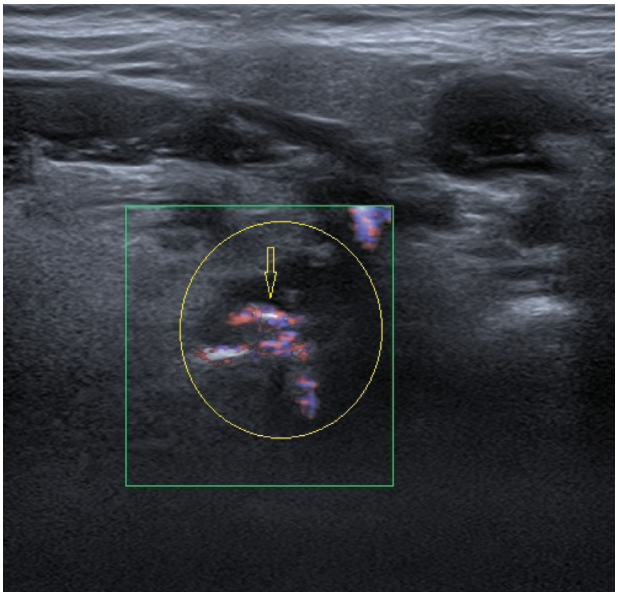

Рис. 4. Трансцервикальное ультразвуковое исследование небной миндалины. Усиленная интратонзиллярная васкуляризация (обозначена стрелками) небной миндалины (заключена в круг).

Fig. 4. Transcervical ultrasound examination of the palatine tonsil. Enhanced intratonsillar vascularization (indicated by arrows) of the palatine tonsil (enclosed in a circle).

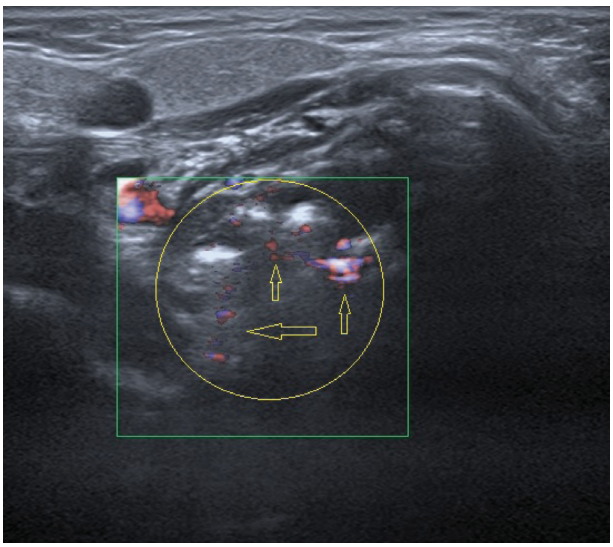

Рис. 5. Трансцервикальное ультразвуковое исследование небной миндалины. Усиленная васкуляризация по смешанному типу (обозначена стрелками) небной миндалины (заключена в круг).

Fig. 5. Transcervical ultrasound examination of the palatine tonsil. Enhanced mixed type vascularization (indicated by arrows) of the palatine tonsil (enclosed in a circle).

встречались в 19,0±6,1% случаев; в миндалинах с поперечным диаметром 16–20 мм – в 35,7±6,4% случаев (p = 0,025); в миндалинах с поперечным диаметром 20–30 мм и более – в 61,4±8,3% случаев (p = 0,016).

Заключение

Таким образом, способ диагностики гипертрофии небных миндалин, основанный на ультразвуковом исследовании миндалин с визуализацией кровотока, регистрацией скоростей движения крови, кодировании этих скоростей разными цветами и наложении полученной картины на двухмерное изображение исследуемого

объекта, характеризуется тем, что в миндалинах с поперечным диаметром 16–20 и 21–30 мм и более наблюдается усиление кровотока в отличие от миндалин с поперечным меньшим, до 15 мм, диаметром. При этом пороговым значением показателей гипертрофии небных миндалин является усиленная васкуляризация (пери-, интратонзиллярного и смешанного типа) миндалин с поперечным диаметром 21 мм и более.

Предложенный способ позволяет быстро и эффективно визуализировать линейные размеры небных миндалин и степень их васкуляризации. Данная методика легко воспроизводима в условиях любого (амбулаторно-поликлинического, стационарного) лечебного учреждения с помощью стандартного оборудования для ультразвукового исследования, не требует использования каких-либо препаратов.

ЛИТЕРАТУРА

1. Преображенский Б. С., Попова Г. Н. Ангина, хронический тонзиллит и сопряженные с ними общие заболевания. М.: Медицина, 1972. 383 с.
2. Sağıroğlu A., Acer N., Okuducu H., Ertekin T., Erkan M., Durmaz E., Aydın M., Yılmaz S., Zararsız G. Palatine tonsil volume estimation using different methods after tonsillectomy. *Anatomical Science International.* 2017;92(4):500–508. doi: 10.1007/s12565-016-0350-1.
3. Yasan H., Aynali G., Erdoğan O., Yariktaş M. Does subjective tonsillar grading reflect the real volume of palatine tonsils? *International Journal of Pediatric Otorhinolaryngology.* 2011;75(5):618–619. doi: 10.1016/j.ijporl.2011.01.030.
4. Asimakopoulos P., Pennell D. J. L., Mamais C., Veitch D., Stafrace S., Engelhardt T. Ultrasonographic assessment of tonsillar volume in children. *International Journal of Pediatric Otorhinolaryngology.* 2017;95:1–4. doi:10.1016/j.ijporl.2017.01.024.
5. Патент РФ № (19) RU (11)2281028(13)C2. Способ диагностики хронического тонзиллита. В. П. Ливенец, И. А. Шульга, В. А. Долгов [и др.]: заявл. № 2004134651/14 от 26.11.2004 г.: опубл. 10.08.2006 г.
6. Патент РФ № (19) RU (11)2006108088A. Способ диагностики состояния лимфоидной ткани носоглотки и небных миндалин. И. А. Молодцова: заявл. № 2014128078 от 15.03.2006 г.: опубл. 20.09.2007 г.
7. Мареев Г. О. Лазерная допплеровская флоуметрия в диагностике хронического тонзиллита: автореф. дис. … канд. мед. наук: 14.00.04. Оренбург, 2005. 22 с.

REFERENCES

1. Preobrazhenskii B. S., Popova G. N. *Angina, khronicheskii tonzillit i sopryazhennye s nimi obshchie zabolevaniya.* M.: Meditsina, 1972. 383 p. (in Russ.)
2. Sağıroğlu A., Acer N., Okuducu H., Ertekin T., Erkan M., Durmaz E., Aydın M., Yılmaz S., Zararsız G. Palatine tonsil volume estimation using different methods after tonsillectomy. *Anatomical Science International.* 2017;92(4):500–508. doi: 10.1007/s12565-016-0350-1.
3. Yasan H., Aynali G., Erdoğan O., Yariktaş M. Does subjective tonsillar grading reflect the real volume of palatine tonsils? *International Journal of Pediatric Otorhinolaryngology.* 2011;75(5):618–619. doi: 10.1016/j.ijporl.2011.01.030.
4. Asimakopoulos P., Pennell D.J.L., Mamais C., Veitch D., Stafrace S., Engelhardt T. Ultrasonographic assessment of tonsillar volume in children. *International Journal of Pediatric Otorhinolaryngology.* 2017;95:1–4. doi:10.1016/j.ijporl.2017.01.024.
5. Patent RF N (19)RU(11)2281028(13)C2. *Sposob diagnostiki khronicheskogo tonzillita.* V. P. Livenets, I. A. Shul'ga, V. A. Dolgov et al.: zayavl. N 2004134651/14 ot 26.11.2004: opubl. 10.08.2006. (in Russ.)
6. Patent RF N (19)RU(11)2006108088A. *Sposob diagnostiki sostoyaniya limfoidnoi tkani nosoglotki i nebnykh mindalin*. I. A. Molodtsova: zayavl. N 2014128078 ot 15.03.2006: opubl. 20.09.2007. (in Russ.)
7. Mareev G. O. *Lazernaya dopplerovskaya floumetriya v diagnostike khronicheskogo tonzillita*: avtoref. dis. … kand. med. nauk: 14.00.04. Orenburg, 2005. 22 p. (in Russ.)

Информация об авторах

Дайхес Николай Аркадьевич – доктор медицинских наук, профессор, член-корреспондент РАН, заслуженный деятель науки, директор, Национальный медицинский исследовательский центр оториноларингологии ФМБА России (123182, Россия, Москва, Волоколамское ш., д. 30, корп. 2); тел.: +7 (499) 968-69-00, e-mail: otorhino1@yandex.ru

ORCID: http://orcid.org/0000-0003-2674-4553

Крюков Андрей Иванович – доктор медицинских наук, профессор, член-корреспондент РАН, заслуженный деятель науки, директор, Научно-исследовательский клинический институт оториноларингологии им. Л. И. Свержевского (117152, Россия, Москва, Загородное шоссе, д. 18А, стр. 2); тел.: +7 (495) 633-92-26, e-mail: nikio@zdrav.mos.ru

ORCID: http://orcid.org/0000-0002-0149-0676

Ким Ирина Анатольевна – доктор медицинских наук, начальник управления науки и образования, Национальный медицинский исследовательский центр оториноларингологии ФМБА России (123182, Россия, Москва, Волоколамское ш., 30, корп. 2); тел.: +7 (499) 968-69-04 доб. 2529, e-mail: irinakim_s@mail.ru

ORCID: http://orcid.org/0000-0003-1078-6388

✉ **Трухин Денис Валерьевич** – научный сотрудник отдела организации научных исследований, Национальный медицинский исследовательский центр оториноларингологии ФМБА России (123182, Россия, Москва, Волоколамское ш., 30, корп. 2); тел.: +7 (499) 968-69-04 доб. 2525, e-mail: trukhin_denys@list.ru

ORCID: http://orcid.org/0000-0002-7527-5944

Носуля Евгений Владимирович – доктор медицинских наук, профессор, руководитель учебно-клинического отдела, Научно-исследовательский клинический институт оториноларингологии им. Л. И. Свержевского (117152, Россия, Москва, Загородное шоссе, д. 18А, стр. 2); тел. +7 (495) 633-92-26, e-mail: nosulya@bk.ru

ORCID: http://orcid.org/0000-0002-3897-8384

Кунельская Наталья Леонидовна – доктор медицинских наук, профессор, заместитель директора по научной работе, Научно-исследовательский клинический институт оториноларингологии им. Л. И. Свержевского (117152, Россия, Москва, Загородное шоссе, д. 18А, стр. 2); тел.: +7 (495) 633-92-26, e-mail: nlkun@mail.ru

ORCID: http://orcid.org/0000-0002-1001-2609

Карнеева Ольга Витальевна – доктор медицинских наук, заместитель директора по учебной и научной работе, Национальный медицинский исследовательский центр оториноларингологии ФМБА России (123182, Россия, Москва, Волоколамское ш., д. 30, корп. 2); тел.: +7 (499) 190-12-63, e-mail: olya.karneeva@yandex.ru

ORCID: http://orcid.org/0000-0002-5721-1699

Рычкова Ирина Викторовна – кандидат медицинских наук, заведующая кафедрой ультразвуковой диагностики факультета дополнительного профессионального образования, Российский национальный исследовательский медицинский университет имени Н. И. Пирогова (125367, Россия, Москва, Иваньковское шоссе, д. 7); тел.: +7 (495) 490-04-39, e-mail: irinarych56@yandex.ru

Орехова Александра Михайловна – аспирантка кафедры оториноларингологии, Российский национальный исследовательский медицинский университет имени Н. И. Пирогова (125367, Россия, Москва, Иваньковское шоссе, д. 7); тел.: +7 (495) 952-58-81, e-mail: alexandraorekhova@mail.ru

ORCID: http://orcid.org/0000-0002-6432-6611

Information about the authors

Nikolai A. Daikhes – MD, Professor, Associate Member of the Russian Academy of Sciences, Director, National Medical Research Center for Otorhinolaryngology of the Federal Medico-Biological Agency of Russia (30/2, Volokolamskoe Shosse, 123182, Moscow, Russia); tel.: +7 (499) 968-69-25, e-mail: otorhhino1@yandex.ru

ORCID: https://orcid.org/0000-0003-2674-4553

Andrei I. Kryukov – MD, Professor, Associate Member of the Russian Academy of Sciences, Honored Worker of Science, Director, Sverzhevskiy Otorhinolaryngology Healthcare Research Institute (Russia, 117152, Moscow, 18a/2, Zagorodnoe Shosse str.); tel.. +7 (495) 633-92-26, e-mail: nikio@zdrav.mos.ru

ORCID: https://orcid.org/0000-0002-0149-0676

Irina A. Kim – MD, Head of the Department of Science and Education, , National Medical Research Center for Otorhinolaryngology of the Federal Medico-Biological Agency of Russia (30/2, Volokolamskoe Shosse, 123182, Moscow, Russia); tel.: + 7 (499) 968-69-04 add. 2529, e-mail: irinakim_s@mail.ru

ORCID: https://orcid.org/0000-0003-1078-6388

✉ **Denis V. Trukhin** – Researcher of Department of Organization of Scientific Research, National Medical Research Center for Otorhinolaryngology of the Federal Medico-Biological Agency of Russia (30/2, Volokolamskoe Shosse, 123182, Moscow, Russia); tel. + 7 (499) 968-69-04 add. 2525,

e-mail: trukhin_denys@list.ru

ORCID: https://orcid.org/0000-0002-7527-5944

Evgenii V. Nosulya – MD, Professor, Head of the Training and Clinical Department, Sverzhevsky Research Clinical Institute of Otorhinolaryngology (Russia, 117152, Moscow, 18a/2, Zagorodnoe Shosse str.); tel. +7 (495) 633-92-26, e-mail: nosulya@bk.ru

ORCID: https://orcid.org/0000-0002-3897-8384

Natalya L. Kunelskaya – MD, Professor, Deputy Director for Research, Sverzhevsky Research Clinical Institute of Otorhinolaryngology (Russia, 117152, Moscow, 18a/2, Zagorodnoe Shosse str.); tel. +7 (495) 633-92-26, e-mail: nlkun@mail.ru

ORCID: https://orcid.org/0000-0002-1001-2609

Ol'ga V. Karneeva – MD, Deputy Director for Academic Affairs and Science, National Medical Research Center for Otorhinolaryngology of the Federal Medico-Biological Agency of Russia (30/2, Volokolamskoe Shosse, 123182, Moscow, Russia); tel. + 7 (499) 190-12-63, e-mail: olya.karneeva@yandex.ru

ORCID: https://orcid.org/0000-0002-5721-1699

Irina V. Rychkova – Candidate of Medical Sciences, Head of the Department of Ultrasound Diagnostics of Faculty of Continuing Professional Education, Pirogov Russian National Research Medical University (Ostrovityanova str., 1, 117997, Moscow, Russia); tel. +7 (495) 490-04-39, e-mail: irinarych56@yandex.ru

Aleksandra M. Orekhova – Postgraduate Student of Department of Otorhinolaryngology, Pirogov Russian National Research Medical University (117997, Russia, Moscow, 1, Ostrovityanova str.); tel.: +7 (495) 952-58-81, e-mail: alexandraorekhova@mail.ru

ORCID: https://orcid.org/0000-0002-6432-6611

УДК 616.212.5-089.844
https://doi.org/10.18692/1810-4800-2020-2-21-27

Использование при пластике хронических и острых перфораций перегородки носа трансплантационных материалов, обработанных по технологии «Аллоплант»

В. В. Дворянчиков[1], В. П. Типикин[1], М. А. Шелиховская[1], В. С. Исаченко[1], Ф. А. Сыроежкин[1], В. Г. Миронов[1], Л. А. Глазников[1]

[1] Военно-медицинская академия имени С. М. Кирова, Санкт-Петербург, 194044, Россия

The use in plastic of chronic and acute perforations of the nasal septum of transplant materials processed by the Alloplant technology

V. V. Dvoryanchikov[1], V. P. Tipikin[1], M. A. Shelikhovskaya[1], V. S. Isachenko[1], F. A. Syroezhkin[1], V. G. Mironov[1], L. A. Glaznikov[1]

[1] Kirov Military Medical Academy, Saint Petersburg, 194044, Russia

В последние десятилетия среди болезней носа и околоносовых пазух заметно увеличение количества людей с перфорациями перегородки носа. На сегодняшний день самый эффективный метод лечения перфораций оперативный. В настоящее время работа хирургов по закрытию дефектов перегородки носа не всегда заканчивается положительным результатом из-за того, что трансплантационные материалы, используемые при пластике перфораций, часто отторгаются через какое-то время после операции и перфорации появляются повторно. В своем исследовании мы провели лечение 80 пациентов с дефектами septum в возрастном диапазоне от 18 до 63 лет, которым закрытие перфорации septum было выполнено с применением трансплантационных материалов: фасции, обработанной по технологии «Аллоплант», и аллогенного хряща, обработанного по технологии «Аллоплант» и без ее применения. Результативность закрытия дефекта septum определяли через 1 месяц и через 1 год после операции. В ходе исследования выявлено, что пластика перфораций перегородки носа с применением трансплантационных материалов, обработанных по технологии «Аллоплант», по анатомическим, клиническим и функциональным результатам лечения через месяц и через год после оперативного вмешательства более эффективный метод в отличие от классического метода лечения и приводит к скорому и полноценному возвращению всех функций слизистой оболочки полости носа.

Ключевые слова: трансплантационные материалы, технология «Аллоплант», пластика перфораций перегородки носа, функциональное состояние слизистой оболочки, положительные эффекты лечения

Для цитирования: Дворянчиков В. В., Типикин В. П., Шелиховская М. А., Исаченко В. С., Сыроежкин Ф. А., Миронов В. Г., Глазников Л. А. Использование при пластике хронических и острых перфораций перегородки носа трансплантационных материалов, обработанных по технологии «Аллоплант». *Российская оториноларингология.* 2020;19(2):21–27. https://doi.org/10.18692/1810-4800-2020-2-21-27

In recent decades, among diseases of the nose and paranasal sinuses, an increase in the number of people with perforations of the nasal septum has been noticeable. To date, the most effective method of treating perforations is operational. Currently, surgeons' work on closing defects of the nasal septum does not always end with a positive result due to the fact that the transplant materials used in plastic surgery of perforations are often rejected some time after surgery and the perforations reappear. In our study, we treated 80 patients with septum defects in the age range from 18 to 63, for whom septum perforation was closed using transplant materials: fascia treated with Alloplant technology and allogeneic cartilage treated with Alloplant technology and without application. The septum defect closure performance was determined after 1 month and 1 year after surgery. The study revealed that plastic surgery of nasal septum perforations using transplant materials processed using Alloplant technology using the anatomical, clinical, and functional results of treatment one month and one year after surgery has a more effective method than the classical treatment method and leads to fast and full return of all functions of the mucous membrane of the nasal cavity.

© Коллектив авторов, 2020

Keywords: transplant materials, Alloplant technology, plastic surgery of perforations of the nasal septum, functional state of the mucous membrane, positive effects of treatment.

For citation: Dvoryanchikov V. V., Tipikin V. P., Shelikhovskaya M. A., Isachenko V. S., Syroezhkin F. A., Mironov V. G., Glaznikov L. A. The use in plastic of chronic and acute perforations of the nasal septum of transplant materials processed by the Alloplant technology. *Rossiiskaya otorinolaringologiya*. 2020;19(2):21–27. https://doi.org/10.18692/1810-4800-2020-2-21-27

Среди заболеваний ЛОР-органов лидируют болезни носа и околоносовых пазух. Уже несколько десятков лет число патологий носа и околоносовых пазух заметно увеличивается во всех странах мира [1]. На рост числа пациентов с воспалительными заболеваниями носа и околоносовых пазух влияют ухудшающаяся природная обстановка, растущий аллергический статус людей, загрязненность воздушной среды, задымленность технической сферы, уменьшение способности организма реагировать на внешние раздражители, неправильное использование антибактериальных препаратов, вирусные заболевания, влияние ядовитых веществ. Из года в год растет на 1–2% количество больных с дефектами перегородки носа в структуре ЛОР-патологии.

Те или иные девиации перегородки носа как заболевание массово встречаются во всех странах мира. По данным эндоскопического осмотра полости носа искривления septum насчитывают до 21,7% от всех выявляемых заболеваний.

Искривление перегородки носа – одна из самых распространенных патологий ЛОР-органов. Это заболевание возникает как в результате травматического повреждения, так и может являться особенностью анатомического развития перегородки носа, возникающей по мере роста и развития организма.

Вследствие искривления перегородки носа нарушается носовое дыхание, что влияет на возникновение атрофии слизистой оболочки полости носа, может способствовать нарушению мукоцилиарного клиренса, уменьшению местной защиты организма, что приводит к воспалительным заболеваниям носа и околоносовых пазух.

Девиация перегородки носа – одна из самых распространенных деформаций организма человека, а оперативное устранение искривления перегородки носа – наиболее часто встречающаяся операция в отоларингологии. Обязательность выполнения септопластики связана с огромной ролью удовлетворительного носового дыхания в нормальной жизнедеятельности организма. Однако данные операции могут приводить к возникновению таких осложнений в послеоперационном периоде, как гематома перегородки носа, абсцесс перегородки носа, перфорация перегородки носа, атрофия слизистой оболочки полости носа и образование корок.

Симптомы перфорации перегородки носа, с которыми пациент приходит к оториноларингологу, это нарушение дыхания, боль и появление геморрагических корок, снижение обоняния, посвистывание, частые истечения крови из полости носа [2].

Причин появления перфорации перегородки носа много. Это и окружающая природная среда, и климат, и пагубные зависимости, и вредности на работе. Но самая частая – ятрогенные воздействия. Среди причин перфораций перегородки носа лидирующее место принадлежит разным оперативным вмешательствам на septum, которые в деятельности оториноларинголога встречаются постоянно. Эта группа больных доходит до 58%. На появление перфораций после оперативного вмешательства на перегородке носа влияют: избыточное травматическое воздействие во время операции, образование интраоперационных дефектов слизистой оболочки перегородки носа с обеих сторон одновременно, работа хирурга во время сепаровки слоев перегородки носа не поднадхрящнично, а в подслизистом слое, что в будущем ухудшает кровоснабжение слизистой оболочки septum, приводит к появлению атрофии и некрозу слизистой оболочки и разрушению хряща перегородки носа [3].

В последние десятилетия среди болезней носа и околоносовых пазух заметно увеличение количества людей с перфорациями перегородки носа. Основные предрасполагающие факторы появления таких дефектов перегородки носа – это расстройство питания тканей перегородки носа, механические повреждения, пагубные зависимости, влияние ядовитых веществ, загрязненность воздушной среды, задымленность технической сферы, особая микрофлора, аутоиммунные заболевания. Но самый большой процент появления перфорации перегородки носа приходится на деятельность медицинских работников. Примерно в 60% перфорации появляются вследствие оперативного вмешательства в объеме септопластики. Также сюда относятся такие воздействия на перегородку носа, как электрокоагуляция при кровотечении, неаккуратно выполненная интубация трахеи через носовой ход, хирургическое удаление гематом и абсцессов перегородки носа.

Наличие перфорации перегородки носа влияет на нормальное носовое дыхание, на адекватность выполнения носа своей роли в жизнедеятельности организма. Вследствие перфорации ток воздуха, проходящий через носовые ходы, меняет свою естественную траекторию, что влияет

на появление различных симптомов у человека: нарушение дыхания, боль и образование геморрагических корок из-за сухости и атрофии слизистой оболочки, снижение обонятельной функции, сопровождающее вдох и выдох посвистывание, частые истечения крови из полости носа, что заметно ухудшает обычный нормальный ритм жизни человека и даже иногда приводит к возникновению невротических расстройств [4]. Также перфорации перегородки носа могут привести к затяжному воспалению в полости носа и околоносовых пазухах и к переходу процесса в хронический.

На сегодняшний день самый эффективный метод лечения перфораций оперативный. В настоящее время работа хирургов по закрытию дефектов перегородки носа не всегда заканчивается положительным результатом из-за того, что трансплантационные материалы, используемые при пластике перфораций, часто отторгаются через какое-то время после операции и перфорации появляются повторно. Успешное устранение перфораций перегородки носа – очень важная и трудная задача современной ринологии. Такие факторы, как сложность выполнения данных операций и тонкая, измененная, с нарушенной трофикой слизистая оболочка носовой перегородки в области перфорации объясняют малое число удачных случаев оперативного вмешательства. Поэтому пластики перфораций перегородки носа до сих пор являются одними из наиболее спорных и обсуждаемых операций по результативности и успешности. В связи с вышеназванными факторами удачное использование новых трансплантационных материалов для пластики дефектов перегородки носа является актуальным вопросом в настоящее время в практической оториноларингологии [5].

Цель исследования

Увеличение результативности пластики перфораций перегородки носа с применением трансплантационных материалов: фасции, обработанной по технологии «Аллоплант», и аллогенного хряща, обработанного по технологии «Аллоплант».

Задача исследования

Сравнить эффективность пластики перфораций перегородки носа с применением фасции, обработанной по технологии «Аллоплант», и аллогенного хряща, обработанного по технологии «Аллоплант» и без ее применения.

Пациенты и методы исследования

Для решения поставленной задачи мы провели лечение 80 пациентов с дефектами septum в возрастном диапазоне от 18 до 63 лет. Среди них 60 больных с застарелыми перфорациями и 20 больных с ятрогенными дефектами, которые появились в процессе выполнения септопластики.

В зависимости от метода лечения пациенты были разделены на три группы:

– первая (основная) группа – больные, которым закрытие застарелой перфорации septum выполнено с применением трансплантационных материалов: фасции, обработанной по технологии «Аллоплант», и аллогенного хряща, обработанного по технологии «Аллоплант» (30 человек);

– вторая группа (группа сравнения) – больные, которым закрытие дефекта septum выполнено классическим способом (30 человек);

– третья группа – больные, у которых во время проведения септопластики были выявлены ятрогенные дефекты слизистой оболочки septum с двух сторон.

Среди обследуемых пациентов было 29 женщин и 51 мужчина. Все больные были в работоспособном возрасте до 63 лет. Преобладающее количество пациентов (69 человек) было без сопутствующих патологий. У 11 больных были обнаружены хронические болезни сердечно-сосудистой и дыхательной систем. Эти больные в качестве подготовки к операции получали лечение по поводу своих сопутствующих заболеваний и на момент госпитализации в клинику для оперативного лечения по поводу перфорации перегородки носа не имели противопоказаний к проведению хирургического вмешательства. Самой частой причиной появления дефектов septum у большей части пациентов 42 (70%) являлось выполненное в анамнезе хирургическое вмешательство в объеме септопластики (табл. 1).

Перед оперативным вмешательством все пациенты проходили стандартное предоперационное обследование. При наличии сопутствующей патологии пациентам дополнительно проводились консультации необходимых специалистов.

Путем анкетирования у всех пациентов детально узнавали беспокоящие их жалобы и течение заболевания. После этого проводили

Таблица 1

Причины появления перфораций перегородки носа

Table 1

Causes of nasal septum perforations

Причина	Число пациентов	%
Септопластика	42	70
Травматическое воздействие на нос	7	12
Атрофический ринит	2	3
Причина не выяснена	9	15

классический осмотр ЛОР-органов, а также дополнительные исследования околоносовых пазух и полости носа.

Большую роль отводили обследованию полости носа и околоносовых пазух. Выполняли переднюю риноскопию, эндовидеоскопическое исследование полости носа [6]. Определяли диаметр и расположение дефекта septum, осматривали края дефекта, состояние слизистой оболочки вокруг перфорации.

Из дополнительных методов оценки функционального состояния слизистой оболочки полости носа были выполнены следующие исследования: определение дыхательной, калориферной, транспортной функций носа, исследование кислотности в полости носа, цитологическое исследование.

Результативность закрытия дефекта septum определяли через конкретное время после проведенного хирургического вмешательства: через 1 месяц и через 1 год – путем рассмотрения клинических, анатомических и функциональных эффектов после операции.

Оперативное закрытие перфорации перегородки носа в основной группе у 28 пациентов выполнялось с помощью классического трансназального гемитрансфикационного доступа. При одновременном наличии выраженной посттравматической деформации наружного носа и дефекта septum оперативное вмешательство 2 больным выполнялось открытым ринопластическим доступом [7].

Пациентам с дефектом septum размером до 10 мм для закрытия дефекта использовали следующую технику оперативного лечения. В условиях ИВЛ под общей анестезией выполнялась местная инфильтрация 1%-ным раствором лидокаина в области перфорации перегородки носа. Производился гемитрансфикационный разрез мукоперихондрия в зоне переднего конца хряща перегородки носа слева. Тупо и остро отсепаровывали слизистую оболочку с надхрящницей и надкостницей от четырехугольного хряща и костей перегородки носа справа и слева с формированием подвижного мукоперихондриального лоскута на питающей ножке с включением передней решетчатой артерии. Выделяли остатки хряща septum, выравнивали и устанавливали между мобильными листками слизистой оболочки в зоне дефекта [8]. На хрящ с двух сторон помещали диаметром на 0,5 см больше перфорации лоскуты фасции, обработанной по технологии «Аллоплант». В случае отсутствия аутохряща перегородки носа использовалась хрящевая пластина, обработанная по технологии «Аллоплант». Далее ушивали слизистую оболочку рассасывающимся атравматическим шовным материалом Monosyn 4/0. С обеих сторон на перегородку носа подшивались протекторные силиконовые сплинты [9, 10]. Завершалась операция установкой в полость носа носовых уплотненных саморасширяющихся вкладок с нитью для извлечения Merocel 8 × 1 × 3,3 см, которые удаляли на 2-й день после хирургического вмешательства [11, 12].

Техника операций у 30 пациентов группы сравнения проводилась классическим способом [13]. Для того чтобы полученные результаты закрытия дефектов septum у пациентов первой и второй групп можно было сравнить достоверно, техника хирургических вмешательств была одинаковой. Разница заключалась только в применении у пациентов основной группы трансплантационных материалов: фасции, обработанной по технологии «Аллоплант», и аллогенного хряща, обработанного по технологии «Аллоплант», а у пациентов группы сравнения – аутотрансплантантов.

Результаты и анализ исследований

При эндовидеоскопическом осмотре указывают на отсутствие выраженного воспаления в полости носа у пациентов основной группы и группы сравнения после оперативного вмешательства. Однако во второй группе по результатам эндовидеоскопического осмотра полости носа зафиксированы реактивные и остаточные изменения через 1 месяц после хирургического лечения у 37,5% больных, в то время как в первой группе их число не более 11%.

Положительные изменения в общем состоянии пациентов после закрытия дефекта septum трансплантационными материалами: фасцией, обработанной по технологии «Аллоплант», и аллогенным хрящом, обработанным по технологии «Аллоплант», – сочетались с положительными изменениями функционального состояния слизистой оболочки полости носа (табл. 2).

Таким образом, эффекты закрытия дефектов septum с использованием трансплантационных материалов: фасции, обработанной по технологии «Аллоплант», и аллогенного хряща, обработанного по технологии «Аллоплант», – через 1 месяц после операции доказывают большую результативность применения данного способа оперативного вмешательства. Это подкрепляется отсутствием повторных дефектов перегородки носа, положительной динамикой качества жизни пациентов, хорошими эффектами эндовидеоскопического осмотра полости носа, а также улучшением значений функций, характеризующих состояние слизистой оболочки носа.

Эффекты лечения через 1 год после оперативного вмешательства оценены нами у всех 60 пациентов первой и второй обследуемых групп. Главным оцениваемым параметром было отсутствие повторных дефектов septum путем определения структурной целостности перегородки

Таблица 2

Данные функционального состояния слизистой оболочки полости носа до и после закрытия дефекта septum у пациентов с положительным эффектом через 1 месяц после операции

Table 2

Data on the functional state of the nasal mucosa before and after the closure of the septum defect in patients with a positive effect 1 month after surgery

Исследуемый показатель	Норма	До лечения		Через 1 месяц после операции	
		Основная группа	Группа сравнения	Основная группа	Группа сравнения
				«+» результат $n = 27$	«+» результат $n = 24$
ПАРМ/СОП, см^3/с	> 500	244,1±80,88 $p < 0,001$	225,9±69,73 $p < 0,001$	525,52±58,59 $p_1 < 0,001$	479,13±82,67 $p_2 < 0,001$
Калориферная функция, °С	32,5±0,3	34,4±0,3 $p < 0,001$	34,9±0,3 $p < 0,001$	33,1±0,4 $p_1 < 0,001$	33,9±0,9 $p_2 < 0,001$
Кислотность pH	7,0±0,04	6,4±0,1 $p < 0,001$	6,2±0,1 $p < 0,001$	6,7±0,1 $p_1 < 0,001$	6,6±0,1 $p_2 < 0,001$
Двигательная активность реснитчатого эпителия, мм/мин	6,6±1,8	3,3±0,5 $p < 0,001$	2,9±0,6 $p < 0,001$	3,8±0,6 $p_1 < 0,001$	3,6±0,4 $p_2 < 0,001$

носа. Также результаты оценивались по тем же показателям, что и через 1 месяц после операции: жалобам пациентов, данным эндовидеоскопического осмотра полости носа, данным о функциональном состоянии слизистой оболочки полости носа, данным ПАРМ.

Обследование пациентов через 1 год после операции выявило результативность использования трансплантационных материалов: фасции, обработанной по технологии «Аллоплант», и аллогенного хряща, обработанного по технологии «Аллоплант», – для закрытия дефектов septum. Это доказывается большим положительным анатомическим эффектом у больных первой группы, который был выявлен у 27 (90%) человек, что выше, чем у пациентов второй группы, где число пациентов с положительным анатомическим эффектом после оперативного вмешательства через 1 год после операции было 21 (70%) больных.

Оценивая выявленные анатомические эффекты через 1 год после операции, замечено, что в первой группе число положительных эффектов больше, чем во второй группе, соответственно 90 и 70%.

Положительные изменения значений функционального состояния слизистой оболочки полости носа, выявленные через 1 месяц после хирургического вмешательства, фиксировались и через 1 год после операции (табл. 3).

Таким образом, оценка эффектов оперативного лечения пациентов с застарелыми дефектами septum через 1 месяц и через 1 год после операции свидетельствует о почти полноценном воз-

Таблица 3

Данные функционального состояния слизистой оболочки полости носа до и после закрытия дефекта septum у пациентов с положительным эффектом через 1 год после операции

Table 3

Data on the functional state of the mucous membrane of the nasal cavity before and after the closure of the septum defect in patients with a positive effect 1 year after surgery

Исследуемый показатель	Норма	До лечения		Через 1 месяц после операции	
		Основная группа	Группа сравнения	Основная группа	Группа сравнения
				«+» результат $n = 27$	«+» результат $n = 24$
ПАРМ/СОП, см^3/с	>500	244,1±80,88 $p < 0,001$	225,9±69,73 $p < 0,001$	548,32±47,21 $p_1 < 0,001$	539,24±44,43 $p_2 < 0,001$
Калориферная функция, °С	32,5±0,3	34,4±0,3 $p < 0,001$	34,9±0,3 $p < 0,001$	32,7±0,3 $p_1 < 0,001$	32,6±0,2 $p_2 < 0,001$
Кислотность pH	7,0±0,04	6,4±0,1 $p < 0,001$	6,2±0,1 $p < 0,001$	7,0±0,03 $p_1 < 0,001$	6,9±0,05 $p_2 < 0,001$
Двигательная активность реснитчатого эпителия, мм/мин	6,6±1,8	3,3±0,5 $p < 0,001$	2,9±0,6 $p < 0,001$	5,8±0,5 $p_1 < 0,001$	5,6±0,6 $p_2 < 0,001$

вращении к нормальным значениям параметров функционального состояния слизистой оболочки полости носа (кислотности назального отделяемого, функции носового дыхания, калориферной функции, двигательной активности реснитчатого эпителия) у пациентов первой группы и заметную динамику в улучшении данных параметров во второй группе. Как показали результаты исследования, в отдаленном послеоперационном периоде (более 1 года) исследуемые показатели в основной группе и группе сравнения не имели значимых различий.

Выводы

Закрытие застарелых дефектов septum с применением трансплантационных материалов: фасции, обработанной по технологии «Аллоплант», и аллогенного хряща, обработанного по технологии «Аллоплант», – по анатомическим, клиническим и функциональным эффектам лечения в непосредственно послеоперационном периоде и через год после оперативного вмешательства более результативный метод в отличие от классического метода лечения.

Применение для закрытия застарелых дефектов septum трансплантационных материалов: фасции, обработанной по технологии «Аллоплант», и аллогенного хряща, обработанного по технологии «Аллоплант, – приводит к скорому и полноценному возвращению всех функций слизистой оболочки полости носа.

Положительный анатомический эффект закрытия застарелых дефектов septum с применением трансплантационных материалов: фасции, обработанной по технологии «Аллоплант», и аллогенного хряща, обработанного по технологии «Аллоплант», – способствует исчезновению реактивных изменений и воспаления слизистой оболочки, восстановлению дыхания и повышению качества жизни больных.

Что, в свою очередь, позволяет сформулировать рекомендацию об использовании при пластике хронических и острых перфораций перегородки носа трансплантационных материалов, обработанных по технологии «Аллоплант».

Авторы заявляют об отсутствии конфликта интересов.

ЛИТЕРАТУРА

1. Будковая М. А., Артемьева Е. С. Особенности нарушений носового дыхания у пациентов с назальной обструкцией. *Российская оториноларингология*. 2019;18(1):16–23. https://doi.org/ 10.18692/1810-4800-2019-1-16-23
2. Туровский А. Б., Чумаков П. Л. Перфорация носовой перегородки: вопросы этиологии, патогенеза и лечения. *Вестник оториноларингологии*. 2009;1:54–56.
3. Крюков А. И., Царапкин Г. Ю. Перфорация перегородки носа. Современный взгляд на проблему. *Российская оториноларингология*. 2016;3:190–191. http://www.entru.org/files/preview/2016/03/190/
4. Вязников Д. А. Состояние мукоцилиарной активности слизистой оболочки остиомеатального комплекса в прогнозировании воспалительных заболеваний околоносовых пазух. *Российская оториноларингология*. 2018;1:38–40. doi: 10.18692/1810-4800-2018-1-38-40
5. Семенов Ф. В., Резников Р. В. Применение аллопланта для закрытия перфорации перегородки носа. *Российская оториноларингология*. 2017;2:72–75. doi: 10.18692/1810-4800-2017-2-72-75
6. Будковая М. А., Артемьева Е. С. Объективная оценка функции носового дыхания у пациентов после ринохирургических вмешательств. *Российская оториноларингология*. 2018;1:25–33. doi: 10.18692/1810-4800-2018-1-25-33
7. Лопатин А. С., Овчинникова Е. В. Особенности хирургического лечения перфораций перегородки носа. *Вестник оториноларингологии*. 2012;2:13–17.
8. Апостолиди К. Г., Епифанов С. А., Крайник И. В., Бекша И. С., Крайник А. И., Михайлов В. В. Пластическая операция устранения деформации и перфорации перегородки носа. *Вестник Национального медико-хирургического центра им. Н. И. Пирогова*. 2011;3:114–115. https://cyberleninka.ru/article/v/plasticheskaya-operatsiya-ustraneniya-deformatsii-i-perforatsii-peregorodki-nosa
9. Молоков К. В., Пискунов Г. З. О причинах, способах и результатах хирургического закрытия перфорации перегородки носа. *Российская ринология.* 2007;1:32–36.
10. Tastan E., Sozen T. Oblique split technique in septal reconstruction. *Facial Plast. Surg*. 2013;29:487–491. http://dx.doi.org/ 10.1055/s-0033-1360599
11. Антонив В. Ф., Аксенов В. А., Маджи Мохамед Ахмед Джиллал. Способ пластического закрытия перфорации носовой перегородки. *Российская ринология.* 1994. Прил. № 2:77. http://rhinology.ru/docs/zhurnal/1994-pril-2.pdf
12. Русецкий Ю. Ю., Спиранская О. А., Латышева Е. Н., Чернышенко И. О., Махамбетова Э. А. Опыт пластического закрытия перфорации перегородки носа у детей и подростков. *Российская ринология.* 2016;24(1):10–15. DOI:10.17116/rosrino201624110-15
13. Устьянов Ю. А. К вопросу о лечении перфорации носовой перегородки. *Российская ринология.* 1996;1:65–72. http://rhinology.ru/docs/zhurnal/1996-1.pdf

REFERENCES

1. Budkovaya M. A., Artemyeva E. S. The specific features of nasal breathing disorders in patients with nasal obstruction. *Rossiiskaya otorinolaringologiya*. 2019;18(1):16–23. (in Russ.) https://doi.org/ 10.18692/1810-4800-2019-1-16-23
2. Turovskii A. B., Chumakov P. L. The nasal septum perforation: the problems of etiology, pathogenesis and treatment. *Vestnik otorinolaringologii*. 2009;1:54–56. (in Russ.)
3. Kryukov A. I. Tsarapkin G. Yu. Nasal septal perforation. Modern view on the problem. *Rossiiskaya otorinolaringologiya*. 2016;3:190–191. (in Russ.) http://www.entru.org/files/preview/2016/03/190/
4. Vyaznicov D. A. The status of mucociliary activity of ostiomeatal complex mucous membrane in prediction of inflammatory diseases of paranasal sinuses. *Rossiiskaya otorinolaringologiya*. 2018;1:38–40. (in Russ.) doi: 10.18692/1810-4800-2018-1-38-40
5. Semenov F. V., Reznikov R. V. Alloplant application for closure of the nasal septum perforation. *Rossiiskaya otorinolaringologiya*. 2017;2:72–75. (in Russ.) doi: 10.18692/1810-4800-2017-2-72-75
6. Budkovaya M. A., Artemyeva E. S. The objective evaluation of nasal breathing function in patients after rhinosurgical interventions. *Rossiiskaya otorinolaringologiya*. 2018;1:25–33. (in Russ.) doi: 10.18692/1810-4800-2018-1-25-33
7. Lopatin A. S., Ovchinnikova E. V. Osobennosti hirurgicheskogo lecheniya perforatsii peregorodki nosa. *Vestnik otorinolaringologii*. 2012;2:13–17. (in Russ.)
8. Apostolidi K. G., Epifanov S. A., Kraynik I. V., Beksha I. S., Kraynik A. I, Mihaylov V. V. Plastic operation of elimination of deformation and perforation internasak septum. *Vestnik Natsional'nogo medico-hirurgicheskogo tsentra im, N. I. Pirogova.* 2011;3:114–115. (in Russ.) https://cyberleninka.ru/article/v/plasticheskaya-operatsiya-ustraneniya-deformatsii-i-perforatsii-peregorodki-nosa
9. Molokov K. V., Piskunov G. Z. O prichinah, sposobah i rezul'tatah hirurgicheskogo zakritiya perforatsii peregorodki nosa. *Rossiiskaya otorinolaringologiya*. 2007;1:32–36. (in Russ.)
10. Tastan E., Sozen T. Oblique split technique in septal reconstruction. *Facial Plast. Surg.* 2013;29:487–491. http://dx.doi.org/ 10.1055/s-0033-1360599
11. Antoniv V. F., Aksenov V. A., Madgi Mohamed Ahmed Dgillal. Sposob plasticheskogo zakritiya perforatsii nosovoi peregorodki. *Rossiiskaya rinologiya.* 1994. Prilog. 2:77. (in Russ.) http://rhinology.ru/docs/zhurnal/1994-pril-2.pdf
12. Rusetsky Yu. Yu., Spiranskaya O. F., Latysheva E. N., Chernyshenko I. O., Makhambetova E. A. Experience with plastic closure of nasal septal perforation in children and adolescents. *Rossiiskaya rinologiya.* 2016;24(1):10–15. DOI:10.17116/rosrino201624110-15
13. Ust'yanov Yu. A. Revising the problem of the nasal septum perforation treatment]. *Rossiiskaya rinologiya.* 1996;1:65–72. http://rhinology.ru/docs/zhurnal/1996-1.pdf

Информация об авторах

Дворянчиков Владимир Владимирович – доктор медицинских наук, начальник кафедры оториноларингологии, Военно-медицинская академия имени С. М. Кирова (194044, Россия, Санкт-Петербург, ул. Академика Лебедева, д. 6); тел.: +7-911-722-40-82, e-mail: lor_vma@mail.ru

ORCID: http://orcid.org/0000-0002-0925-7596

Типикин Василий Павлович – кандидат медицинских наук, преподаватель кафедры оториноларингологии, Военно-медицинская академия имени С. М. Кирова (194044, Россия, Санкт-Петербург, ул. Академика Лебедева, д. 6); тел.:+7-911-212-08-39, e-mail: basiltipikin@yandex.ru

ORCID: http://orcid.org/0000-0001-5682-7734

Шелиховская Мария Алексеевна – аспирант кафедры оториноларингологии, Военно-медицинская академия имени С. М. Кирова (194044, Россия, Санкт-Петербург, ул. Академика Лебедева, д. 6); тел.: +7-931-964-03-43, e-mail: mariy_sh94@mail.ru

ORCID: http://orcid.org/0000-0001-8514-9362

✉ **Исаченко Вадим Сергеевич** – кандидат медицинских наук, доцент, докторант кафедры оториноларингологии, Военно-медицинская академия имени С. М. Кирова (194044, Россия, Санкт-Петербург, ул. Академика Лебедева, д. 6); тел.: +7-921-905-10-11, e-mail: lor_vma@mail.ru

ORCID: http://orcid.org/0000-0001-9090-0413

Сыроежкин Федор Анатольевич – доктор медицинских наук, преподаватель кафедры оториноларингологии, Военно-медицинская академия имени С. М. Кирова (194044, Россия, Санкт-Петербург, ул. Академика Лебедева, д. 6); тел.: +7-981-777-00-49, e-mail: lor_vma@mail.ru

http://orcid.org/0000-0002-2113-3377

Миронов Василий Геннадьевич – доктор медицинских наук, доцент кафедры оториноларингологии, Военно-медицинская академия имени С.М. Кирова (194044, Россия, Санкт-Петербург, ул. Академика Лебедева, д. 6); тел.: +7-905-277-14-12, e-mail: lor_vma@mail.ru

ORCID: http://orcid.org/0000-0003-1502-7997

Information about the authors

Vladimir V. Dvoryanchikov – MD, Head of the Chair of Otorhinolaryngology, Kirov Military Medical Academy (6, Academika Lebedeva St., Saint Petersburg, 194044, Russia); phone +7 911 722 40 82, e-mail: lor_vma@mail.ru

ORCID: http://orcid.org/0000-0002-0925-7596

Vasilii P. Tipikin – PhD (Medicine), teacher of the Chair of Otolaryngology, Kirov Military Medical Academy (6, Academika Lebedeva St., Saint Petersburg, 194044, Russia); phone +7 911 212 08 39, e-mail: basiltipikin@yandex.ru

ORCID: http://orcid.org/0000-0001-5682-7734

Mariya A. Shelikhovskaya – Postgraduate Student of the Chair of Otolaryngology, Kirov Military Medical Academy (6, Academika Lebedeva St., Saint Petersburg, 194044, Russia); phone +7 931 964 03 43, e-mail: mariy_sh94@mail.ru

http://orcid.org/0000-0001-8514-9362

✉ **Vadim S. Isachenko** – PhD (Medicine), Associate Professor, applicant for doctoral degree of the Chair of Otolaryngology, Kirov Military Medical Academy (Russia, 194044, Saint Petersburg, 6, Academika Lebedeva St.); phone +7 9219051011, e-mail: lor_vma@mail.ru

ORCID: http://orcid.org/0000-0001-9090-0413

Fedor A. Syroezhkin – MD, teacher of the Chair of Otolaryngology, Kirov Military Medical Academy, (6, Academika Lebedeva St., Saint Petersburg, 194044, Russia); phone +7 981 777 70049, e-mail: lor_vma@mail.ru

ORCID: http://orcid.org/0000-0002-2113-3377

Vasilii G. Mironov – MD, Associate Professor of the Chair of Otorhinolaryngology, Kirov Military Medical Academy, (6, Academika Lebedeva St., Saint Petersburg, 194044, Russia); phone +7 929 112 93 43, e-mail: lor_vma@mail.ru

ORCID: http://orcid.org/0000-0002-2113-3377

УДК 616.284-004-089.5:616.28-008.14
https://doi.org/10.18692/1810-4800-2020-2-28-37

Местная анестезия в хирургическом лечении пациентов с отосклерозом с IV степенью тугоухости и глухотой

Х. М. Диаб[1,2], Н. А. Дайхес[1,2], А. А. Каибов[1], О. А. Пащинина[1], А. С. Мачалов[1]

[1] Научно-клинический центр оториноларингологии ФМБА России, 123182, Москва, Россия

[2] Российский национальный исследовательский медицинский университет имени Н. И. Пирогова, 117197, Москва, Россия

Local anesthesia in surgical treatment of patients with otosclerosis with IV degree of hearing loss and deafness

Kh. M. Diab[1,2], N. A. Daikhes[1,2], A. A. Kaibov[1], O. A. Pashchinina[1], A. S. Machalov[1]

[1] Scientific and Clinical Center of Otorhinolaryngology, Moscow, 123182, Russia

[2] Pirogov Russian National Research Medical University, Moscow, 117997, Russia

В статье представлен материал, посвященный актуальной проблеме – реабилитации пациентов с отосклерозом с СНТ IV степени и глухотой с сопутствующими заболеваниями. Материал и методы. На базе ФГБУ НКЦО ФМБА России в отделении заболеваний уха выполнена КИ 4 пациентам с отосклерозом (в анамнезе имеются сопутствующие заболевания) под местной инфильтрационной анестезией и с внутривенной седацией препаратом «Дексдор», что позволило избежать введения миорелаксантов. В предоперационном периоде пациенты тщательно были подготовлены к операции, ознакомлены с каждым этапом операции, с таблицами для диалога интраоперационно. КИ выполнялась классическим методом. Также проводили опрос каждого пациента по всем параметрам (во время операции и в раннем послеоперационном периоде). Результаты. После парентерального введения препарата эффект достигался достаточно быстро, на фоне введения препарата АД не повышалось до высоких цифр относительно нормы, усугубление сопутствующих заболеваний не отмечалось, пациенты чувствовали себя удовлетворительно, реагировали на все знаки, отвечали на вопросы, читая с таблиц. Ни в одном случае пациенты не чувствовали боль при разрезе, отсепаровке мягких тканей, работе бормашиной, введении электродной решетки кохлеарного импланта и его последующем тестировании. Выводы. К преимуществам местной анестезии с применением препарата «Дексдор» можно отнести: меньшую инвазивность процедуры; возможность не использовать миорелаксанты; экономию средств; нахождение пациента в сознании, что дает возможность интраоперационно провести диагностику импланта и оценить ощущения слухового восприятия пациента при подаче сигналов, определить наличие или отсутствие патологической стимуляции лицевого нерва; сокращение времени операции.

Ключевые слова: кохлеарная имплантация, седация, местная анестезия, наркоз, реабилитация.

Для цитирования: Диаб Х. М., Дайхес Н. А., Каибов А. А., Пащинина О. А., Мачалов А. С. Местная анестезия в хирургическом лечении пациентов с отосклерозом с IV степенью тугоухости и глухотой. *Российская оториноларингология.* 2020;19(2):28–37. https://doi.org/10.18692/1810-4800-2020-2-28-37

The article presents the material devoted to the actual problem-rehabilitation of patients with otosclerosis with sensorineural hearing loss (SNHL) IV degree and deafness with concomitant diseases. Material and methods: on the basis of Clinical Research Center of Otorhinolaryngology in the Department of ear diseases cochlear implantation (CI) was performed in 4 patients with otosclerosis and comorbidities under local infiltration anesthesia and intravenous sedation with Dexdor drug, which allowed to avoid the introduction of muscle relaxants. In the preoperative period, patients were carefully prepared for the operation, acquainted with each stage of the operation, with tables for intraoperative dialogue. CI was performed by the classical method. Each patient was also interviewed for all parameters (during surgery and in the early postoperative period). Results. After parenteral administration of the drug, the effect was achieved quickly enough, against the background of drug administration, blood pressure did not increase to high figures relative to the norm, aggravation of

© Коллектив авторов, 2020

comorbidities was not noted, patients felt satisfactory, responded to all signs, answered questions by reading from the tables. In no case did patients feel pain during incision, soft tissue separation, boron machine operation, introduction of cochlear implant electrode array and its subsequent testing. Conclusions. The advantages of local anesthesia using the Dexdor drug include: less invasiveness of the procedure; the ability not to use muscle relaxants; cost savings; finding the patient in consciousness, which makes it possible to intraoperatively diagnose the implant and assess the patient's auditory perception when giving signals; determine the presence or absence of pathological stimulation of the facial nerve; reducing the time of surgery.
Keywords: cochlear implantation, sedation, local anesthesia, general anesthesia, rehabilitation.

For citation: Diab Kh. M., Daikhes N. A., Kaibov A. A., Pashchinina O. A., Machalov A. S. Local anesthesia in surgical treatment of patients with otosclerosis with IV degree of hearing loss and deafness. *Rossiiskaya otorinolaringologiya*. 2020;19(2):28–37. https://doi.org/10.18692/1810-4800-2020-2-28-37

Цель работы

Определить эффективность применения малоинвазивной анестезиологической тактики при проведении кохлеарной имплантации при отосклерозе с IV степенью тугоухости и глухотой.

Отосклероз – специфическое заболевание, которое характеризуется двусторонним очаговым остеодистрофическим поражением костной капсулы лабиринта, полиморфным замещением вновь образованной костью спонгиозного или склеротического строения [1–3], что приводит к двусторонней смешанной или глубокой сенсоневральной тугоухости вплоть до полной потери слуха, а также возникновению шума в ушах и вестибулярным нарушениям [3]. При данном заболевании процесс деминерализации (резорбция и склерозирование кости) с образованием отосклеротических очагов встречается исключительно в височной кости [3].

Этиология и патогенез данного заболевания, вне зависимости от предложенных множеств теорий, до сих пор не установлен.

По классификации Н. А. Преображенского (1962), одна из распространенных форм отосклероза смешанная, при которой патологическому диффузному остеодистрофическому процессу подвержены все отделы костной капсулы лабиринта, в том числе и ниша окна преддверия (анкилоз стремени), поэтому у этих пациентов нарушено не только внутритимпанальное звукопроведение, но, в некоторых случаях, и внутрилабиринтное за счет изменений гидродинамики лабиринта, а также – звуковосприятие (за счет нарушений электролитного состава жидкостей внутреннего уха, возможного «токсического» влияния метаболитов жизнедеятельности отосклеротических очагов на сенсорный эпителий лабиринта, который меняет свое функциональное состояние до парабиоза, а в некоторых случаях, возможно, и морфологическое – вплоть до его гибели).

При кохлеарной форме отосклероза звукопроведение на уровне среднего уха (внутритимпанальное) не страдает, так как отсутствует анкилоз стремени, однако внутрилабиринтное звукопроведение нарушено, по крайней мере вследствие изменений гидродинамики (в случаях распространения отоочагов в сторону жидких сред внутреннего уха изменяются их объем и давление, что переводит систему в другое функциональное состояние, либо вследствие изменения вязкости перелимфы), а помимо этого, во всех случаях нарушено звуковосприятие, т. е. у этих пациентов по данным ТПА отмечается сенсоневральная тугоухость в «чистом» виде без КВИ либо смешанная с небольшим КВИ, который является «ложным» [1, 4].

Многие авторы указывают на изменения, наблюдаемые у пациентов с кохлеарной формой отосклероза – не только поражение эндооста, но и перикохлеарное расположение очагов, утолщение или истончение костной капсулы лабиринта за счет деминерализации, сужение просвета улитки из-за единичных или множественных отосклеротических очагов либо диффузное поражение; и в то же время ряд авторов указывают на случаи, когда имелось истончение отической капсулы вплоть до дефекта стенки улитки [3, 7], что подтверждается данными предоперационной диагностики.

На сегодняшний день КТ (МСКТ) височных костей является основным объективным методом диагностики отосклероза, который позволяет проводить точную визуализацию структур височных костей, включая особенности ее строения, а также позволяет выявить локализацию, распространенность очагов отосклероза и определить степень активности процесса [6–8]. Данные КТ височных костей помогают предварительно определить тактику хирургического этапа и сторону, с которой можно ввести наибольшее число электродов [7].

Немаловажную информацию дает также и МРТ-исследование, в особенности при распространении процесса в просвет лабиринта, о состоянии жидкостных сред внутреннего уха, внутреннего слухового прохода, а также для исключения сопутствующей ретрокохлеарной патологии и изменения головного мозга [6, 8].

Кохлеарная имплантация (КИ) является эффективным методом слухоречевой реабилитации пациентов при двусторонней глубокой сенсонев-

ральной тугоухости и глухоте [9, 10], вне зависимости от генеза сенсоневрального компонента тугоухости. Этот метод реабилитации зарекомендовал себя как «хороший» вариант восстановления слуха у пациентов с отосклерозом кохлеарной формы [11]. Однако КИ – дорогостоящая процедура с длительной и трудоемкой реабилитацией, для выполнения которой требуется опытный хирург [12]. При выполнении КИ с отосклерозом трудности возникают как на хирургическом этапе, так и на этапе реабилитации [13–15].

При подключении процессора через 4–6 недель после КИ у части пациентов возникает проблема – патологическая стимуляция лицевого нерва и ухудшение результатов реабилитации, связанных с шумом и повышенным дискомфортом [16].

Manuel Sainz et al. (2009) отмечают, что из числа всех оперированных больных с отосклерозом после КИ отмечались усиление тиннитуса, головокружение и головные боли у 13,3% больных, что привело к отключению некоторых электродов и позже к эксплантации и реимплантации на другом ухе. Известно, что при отосклерозе значительно чаще встречается патологическая стимуляция лицевого нерва после КИ (с частотой от 50 до 75%) [17]. Снижение стимуляции слухового нерва может оказать негативное влияние на результаты речевой дискриминации, по крайней мере на непрерывное чередование разности восприятия речевых стимулов. Стимулирование слухового нерва путем усиления силы стимулов может привести к патологической стимуляции слухового нерва, дискомфорту и усилению шума в ушах, что требует выключения электродов на уровне патологической стимуляции. Однако выключение электрода может оказать существенное негативное влияние на восприятие речи. Стимулирование лицевого нерва включает видимый тик лица, а также мягкие субъективные симптомы покалывания, а иногда и боль в области лица [16, 17].

В последние годы количество выполняемых КИ неуклонно растет, тем не менее остаются некоторые трудности на разных этапах реабилитации кохлеарной имплантации и в том числе при проведении общей анестезии из-за сопутствующих заболеваний, что является повышенным риском интраоперационных осложнений [18]. Часто из-за сопутствующих заболеваний (со стороны сердечно-сосудистой системы, нервной, дыхательной, почечной и печеночной недостаточности, сахарного диабета и т. д., также у пациентов с анатомически короткой шеей возникают трудности с интубацией) КИ является относительным противопоказанием к эндотрахеальному наркозу.

Под осложнениями следует понимать потерю управляемости анестезией, создающей потенциальную угрозу для жизни больного (больше вероятности сердечной аритмии и др.), может также усилиться кровотечение во время операции под общей анестезией из-за сопутствующих заболеваний. Осложнения происходят чаще всего при вводном наркозе и во время пробуждения больного, также тошнота и рвота в первые часы после анестезии требуют применения противорвотных препаратов. Кроме того, общая анестезия имеет большую себестоимость и увеличивается срок пребывания пациентов после КИ из-за усугубления сопутствующих заболеваний. Также в ходе хирургического этапа КИ необходимо учитывать ряд нюансов, которые зависят от анестезии, к примеру, одно из требований, предъявляемых хирургом к анестезии в ходе кохлеарной имплантации, – это отсутствие нейромышечного блока в момент тестирования импланта после его установки [19].

Интраоперационно проводится телеметрия импланта – оценка сопротивления каждого электрода и сопротивления референтного электрода, а также регистрация акустических рефлексов сухожилия стременной мышцы – и определяются пороговые значения. В дальнейшем полученные данные используются при настройках кохлеарного импланта [20]. Электрофизиологические интраоперационные данные позволяют незамедлительно убедиться в корректной работе импланта и стимуляции проводящих путей слухового анализатора. Эти объективные измерения также помогают в определении потенциально сложных случаев, как, например, низкая чувствительность к электрической стимуляции или возможная стимуляция лицевого нерва. Исследования показали, что интраоперационные измерения играют значимую роль в первичной настройке речевого процессора [19, 20]. Более того, интраоперационное тестирование является основой для всего периода функционирования системы КИ.

По сравнению с телеметрией нервного ответа регистрация электрически вызванного мышечного рефлекса более изменчива, удобна, точна, обладая при этом объективным преимуществом и в послеоперационном периоде [19]. Выделены 3 способа, как достичь отсутствия нейромышечного блока в момент регистрации стапедиального рефлекса: 1) дождаться окончания действия миорелаксантов; 2) ввести антидот; 3) не использовать миорелаксанты вообще.

В клинической практике чаще всего применяют эсмерон (рокурония бромид) – быстродействующий, средней продолжительности действия, недеполяризующий миорелаксант, который не подвержен элиминации Хоффмана. Продолжительность эффективной блокады эсмероном составляет 20 мин и дождаться окончания действия миорелаксантов не всегда представля-

ется возможным ввиду короткого времени операции (30 мин от разреза до ушивания) и высокой встречаемости холинэстеразной недостаточности у наших пациентов. Для реверсии нейромышечной блокады необходимо ввести брайдан (сугаммадекс натрия) или провести декураризацию прозерином. Брайдан есть не во всех клиниках, и рутинное использование этого препарата существенно повышает стоимость анестезии. Про побочные эффекты прозерина сказано достаточно [21], чтобы не использовать его без острой необходимости.

Принимая решение о проведении местной или общей анестезии, обычно ориентируются на возраст пациента, способность контактировать с врачом, адекватно выполнять инструкции, а также на предполагаемую длительность и возможные осложнения при проведении оперативного вмешательства. Среди преимуществ местной анестезии, кроме значимого снижения стоимости лечения и сохранения возможности контактировать с больным, необходимо отметить, что опросы самих пациентов свидетельствуют о существенном преобладании среди них тех, кто предпочитает проведение оперативных вмешательств в области среднего уха под местной анестезией (73 и 89%) [22].

Наш опыт свидетельствует и о возможности расширить показания для кохлеарной имплантации при использовании местной анестезии у пациентов с высоким анестезиологическим риском проведения общей анестезии (пожилой возраст с тяжелым течением сопутствующих заболеваний).

Несмотря на перечисленные преимущества, местная анестезия без адекватной седации пациента может сопровождаться непреднамеренными движениям, что наиболее опасно во время микрохирургического этапа оперативного вмешательства. Выбор седативного препарата (или сочетание нескольких) и его доза крайне важны, учитывая необходимость сохранения спонтанного дыхания и контролируемые параметры гемодинамики у пациента. Среди современных лекарственных препаратов данные фармакологические свойства присущи дексмедетомидину – высокоселективному агонисту α2-адренорецепторов, область применения которого в основном связана с седацией больных в отделениях интенсивной терапии [23]. Обладая дозозависимым седативным и симпатолитическим эффектами, а также способный проявлять обезболивающие и анксиолитические свойства, данный препарат нашел свое применение среди специфических подгрупп хирургических больных и в анестезиологии. M. A. Ramsay, D. L. Luterman (2004) продемонстрировали обезболивающий эффект дексмедетомидина (монотерапия) у нескольких пациентов с нарушениями дыхания различной этиологии [23]. Для проведения витреоретинальных операций, интубации, краниотомии у пациентов с сохраненным сознанием также используют данный препарат [24]. В исследовании M. Durmus и др. парентеральное применение дексмедетомидина в качестве адъювантной терапии способствовало стабилизации гемодинамики, снижению интраоперационных кровотечений и потребности в обезболивании в послеоперационном периоде у пациентов после рино-, септо-, тимпанопластики [23]. Было опубликовано несколько клинических случаев КИ под местной анестезией при сопутствующих заболеваниях, которые показывают удовлетворительные результаты, сокращение срока послеоперационного пребывания (Dietz et al., 2016; Hamerschmidt et al., 2010, 2011, 2013; Pateron et al., 2015; Svrakic et al., 2014; Toner et al., 2013). Действующее вещество дексдора – дексмедетомидин. Фармакологические свойства дексмедетомидина – препараты из группы α2-адреномиметиков, которые давно заняли особое место в арсенале анестезиологов-реаниматологов. Данная группа препаратов дает эффект комплексного действия, изменяя параметры функционирования множества органов и систем. Дексдор обладает значительно большей селективностью по отношению к α2-адренорецепторам с соотношением сродства α2: α1, равным 1600 : 1. Его фармакокинетика характеризуется сравнительно быстрым распределением (t1/2α = 6 мин) и периодом полувыведения (t1/2 примерно 2 часа против 9–12 часов у клонидина) [24].

При влиянии на центральную нервную систему, как уже отмечалось выше, эффекты дексмедетомидина в первую очередь связаны со стимуляцией α2A-адренорецепторов. Исследователи подчеркивают, что воздействие дексмедетомидина максимально точно соответствует естественному механизму сна человека, что определяет своеобразную, отличную от прочих анестетиков, картину вызываемой этим препаратом седации [25]. Гемодинамический эффект дексмедетомидина носит двухфазный характер. Использование дексмедетомидина в терапевтических дозах (в форме инфузии) приводит к снижению систолического и диастолического АД [26], при этом показатели ЦВД и расчетное сосудистое сопротивление не изменяются. Однако при резком увеличении концентрации дексмедетомидина в крови (например, в результате болюсного введения) или при инфузии с высокой скоростью наблюдается, напротив, повышение АД, объясняемое преимущественным воздействием препарата не на центральные, а на периферические адренорецепторы в сосудах. При этом дексмедетомидин вызывает развитие дозозависимой брадикардии. Следует, однако, подчеркнуть, что в терапевтических дозах, при отсутствии тяжелой

сопутствующей сердечно-сосудистой патологии, снижение АД не превышает 10–15%, а брадикардия не достигает клинически значимых значений ниже 50 ударов в 1 мин [27]. В связи с этим большинство специалистов характеризуют гемодинамические эффекты дексмедетомидина скорее как стабилизацию гемодинамики, связанную с подавлением активности симпатической системы. Можно даже говорить о потенциальном кардиопротекторном эффекте дексмедетомидина для пациентов с сердечно-сосудистой патологией, учитывая, что периоперационный стресс и связанные с ним тахикардия и гипертония представляют высокую опасность для данной категории больных [28]. Влияя на дыхание, большинство современных анестезиологических препаратов, приводят к дозозависимому подавлению дыхания. Принципиально иной механизм седативного действия дексмедетомидина, ассоциированный с адренергическим путем активации коры, объясняет отсутствие такого эффекта при его введении [28].

Пациенты и методы исследования

В период с января по сентябрь 2019 г. обследованы и прооперированы 4 пациента (2 мужчины; 2 женщины) в возрасте от 30 до 60 лет с диагнозом: отосклероз с IV степенью тугоухости и глухотой – на базе НКЦО ФМБА России под местной анестезией с применением препарата «Дексдор».

При отборе пациентов с отосклерозом с IV степенью тугоухости и глухотой на КИ акцентировались на анамнез заболевания (жизни), аудиологические данные и лучевой диагностики [КТ височных костей, МРТ височных костей и (или) головного мозга], ЭЭГ с заключением невролога. Также особенностью отбора больных на КИ являлось то, что пациенты имели те или иные сопутствующие заболевания (представлены в табл. 1).

В предоперационном периоде проводилась беседа с пациентами для подготовки в виде ознакомления с каждым этапом операции, с возможными особенностями и осложнениями, ознакомление с таблицами в виде «вопросов», «ответов», необходимых для поддержания контакта с пациентом во время операции. Предоперационная подготовка была проведена с учетом сопутствующих заболеваний.

Таблица 1

Выявленная сопутствующая патология

Table 1

Identification of associated pathology

Сопутствующие заболевания	Мужчины $n = 2$	Женщины $n = 2$
Гипертоническая болезнь	2	2
Сердечная недостаточность	0	1
Остеохондроз шейного отдела позвоночника	2	1
ИБС	1	2

В нашей практике в качестве анестезиологического пособия проводилась местная анестезия «Дексдор», за 15 мин до начала кохлеарной имплантации дексмедетомидин вводили парентерально в дозе 0,6–0,7 мкг/кг/ч. В течение оперативного вмешательства для адекватного потенцирования местной анестезии дозировка составляла 0,9–1,0 мкг/кг/ч.

Для контакта с пациентом и информирования его о ходе операции мы использовали заранее заготовленные таблички с надписями, обозначающими либо вопросы, либо предупреждение пациента о тех или иных действиях хирурга. Для удобства пациенту во время операции нужно было лишь читать информацию с табличек, а в случаях вопросов аккуратно кивать головой или произносить «Да» или «Нет». Для примера надписи на табличках: «Сейчас вам сделают несколько уколов в заушную область». «Вам больно?». «Сейчас будете ощущать вибрацию от работы бормашины, больно не будет, сохраняйте спокойствие» и т. д. (рис. 1).

В ходе исследования мы имплантировали устройства, доступные в России, с прямым или перимодиолярным типом активного электрода. Операция КИ во всех случаях была проведена по классической методике, включающей: заушный С-образный разрез, подготовку ложа для импланта, антромастоидотомию, заднюю тимпанотомию, введение активного электрода производили через окно улитки в 2 случаях, через кохлеостому (2 случая). После установки импланта выполняли

Рис. 1. Пациентка во время проведения операции. Лицо пациентки повернуто в типичное положение ушных операций. Для удобства стерильное операционное белье укрыто таким образом, чтобы пациентке было удобно читать надписи на табличках.

Fig. 1. The patient during the operation. The patient's face is turned to a typical position during ear surgery. For convenience, sterile surgical linen is covered in such a way that it is convenient for the patient to read the information of the inscriptions from the plates.

Таблица 2

Данные предоперационной КТ височных костей

Table 2

Data of preoperative CT of temporal bones

Находки, особенности поражения и их расположение	Количество случаев
Отоочаг >5 мм в базальном завитке	1
Мелкоочаговые <5 мм во всех завитках	3
Диффузное сужение всех завитков	1
Очаги в области окна преддверия	3
В области окна улитки	2
Наличие протеза в преддверии улитки	2
Изолированное поражение улитки	1
Поражение улитки с вовлечением подножной пластины	3
Поражение улитки и полукружных каналов	1

телеметрию и визуальную регистрацию порогов акустических рефлексов сухожилия стременной мышцы.

Результаты исследования и их обсуждение

В ходе обследования пациентов с отосклерозом с глубокой тугоухостью и глухотой выявлены особенности: в анамнезе у 2 пациентов перенесенная операция – стапедопластика под местной анестезией (имеется в преддверии улитки стапедиальный протез), после операции улучшения слуха не отметили, в одном случае прогрессирование снижения слуха продолжилось сразу же, а во втором случае через 7 месяцев (табл. 2). Проведенное консервативное лечение по месту жительства без положительного результата. В 3 случаях носили слуховые аппараты длительностью от 3 до 6 лет.

Данные предоперационной КТ височных костей представлены на рис. 2–4.

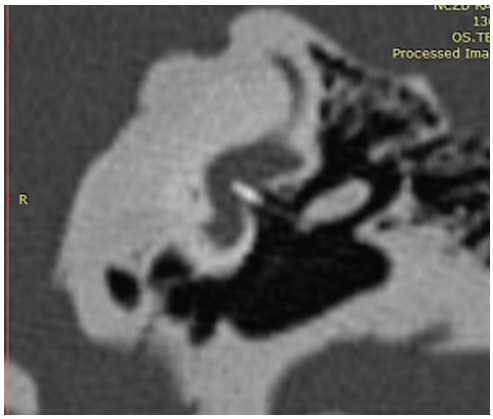

Рис. 2. Состояние после стапедопластики.
Fig. 2. Condition after stapedoplasty.

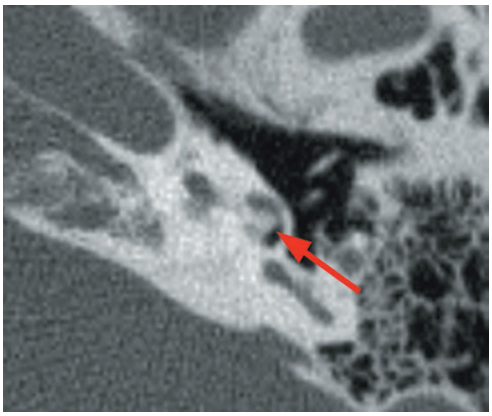

Рис. 3. Выраженные изменения улитки (отоочаги).
Fig. 3. Marked changes in the cochlea (otosclerotic foci).

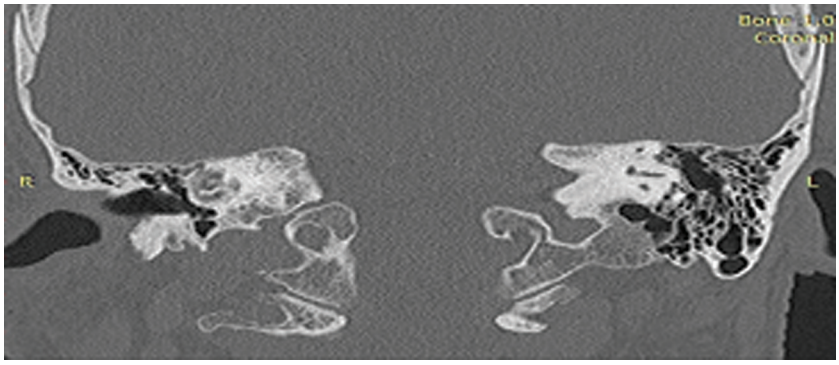

Рис. 4. Сужение завитков на всем протяжении (отоочаги).
Fig. 4. Marked changes in the cochlea (otosclerotic foci).

Во всех 4 случаях пациентам с отосклерозом с сопутствующими заболеваниями была выполнена КИ под местной анестезией sol. Ultracaini-8.0 с применением перепарата «Дексдор», что позволило избежать введения миорелаксантов. Операцию проводили стандартно под контролем операционного микроскопа OMPI Sensera S7 Karl Zeiss. После парентерального введения препарата эффект достигался достаточно быстро, на фоне введения препарата АД не достигали высоких цифр, усугубления сопутствующих заболеваний не отмечалось, пациенты чувствовали себя удовлетворительно, реагировали на все знаки, отвечали на вопросы, читая с таблиц. Ни в одном случае пациенты не чувствовали боль при разрезе, отсепаровке мягких тканей, работе бормашиной, введении электродной решетки кохлеарного импланта и его последующем тестировании. С помощью таблиц для беседы все пациенты получали информацию о каждом этапе операции и последующих действиях хирургической бригады и аудиологов (табл. 3).

Как видно из табл. 3, на всех этапах операции все пациенты не испытывали каких-либо болевых ощущений, за исключением лишь только незначительного головокружения и дискомфорта во время вскрытия вторичной мембраны окна улитки, введения электродной решетки в тимпанальную лестницу и тестирования импланта. Большинство пациентов при этом находились в состоянии неглубокого сна, периодически просыпались только в случаях необходимости информирования их о ходе операции.

Интраоперационные находки: слизистая барабанной полости без воспалительных процессов (в 4 случаях); лицевой нерв расположен в костном канале (4); неподвижность стремени (анкилоз) в 2 случаях; стапедиальный протез в преддверии улитки отмечался у 2 пациентов (ранее перенесенных стапедопластику); во всех случаях отсутствовала передача на вторичную мембрану; вторичная мембрана утолщена, изменена. При наложении кохлеостомы отмечались в 2 случаях отосклеротические очаги белесоватого цвета, плотные, удалены (представлены в табл. 4).

Проведение КИ под местной анестезией позволяет получить четкие пороги регистрации акустических рефлексов (исключено действие миорелаксантов) сухожилия стременной мышцы (при сохранении стремени) и в среднем занимает 18±5,2 мин с учетом времени анестезии, что на 15±5,3 мин меньше, чем в случаях интубации трахеи с применением миорелаксантов. Как видно из табл. 5, состояние пациентов после проведенного хирургического лечения под местной анестезией с применением препарата «Дексдор» отличается от пациентов, прооперированных в условиях общей анестезии, щадящим ранним послеоперационным периодом.

Болевой синдром в области послеоперационной раны имел умеренный характер чаще всего в первые сутки после операции и купировался при назначении стандартных анальгетиков до полной отмены на 3-и сутки. Во всех случаях отсутствовали какие-либо нарушения функции лицевого нерва и признаки смещения корпуса импланта и образования поднадкостничной гематомы вокруг импланта. Также следует отметить, что ни в одном случае после проведенной КИ под местной анестезией с применением препарата «Дексдор»

Таблица 3

Реакции пациентов на различных этапах операции КИ

Table 3

The reaction of the patients at various stages of the operation KI

№	Этап кохлеарной имплантации	Реакция пациентов									
		Сонливость	Испытывает боль	Отсутствует боль	Чувство вибрации	Легкое головокружение	Тошнота	Рвота	Подергивание лица (VII ЧМН)	Дискомфорт	Слышит звуки
1	До разреза	4*	–	–	–	–	–	–	–	–	–
2	Разрез мягких тканей	4	–	4	–	–	–	–	–	–	–
3	Антромастоидотомия, задняя тимпанотомия	3	–	4	4	–	–	–	–	–	–
4	Вскрытие вторичной мембраны (2 случая) Создание кохлеостомы (2 случая)	–	–	4	1	–	–	–	–	–	–
5	Введение электрода	–	–	4	1	–	–	–	–	–	–
6	Тестирование импланта	–	–	4	–	–	–	–	–	1	4
7	Ушивание тканей	–	–	4	–	–	–	–	–	–	–

* Количество пациентов.

Таблица 4

Возможные интраоперационные осложнения

Table 4

Possible intraoperative complications

№	Осложнение	Наличие	Отсутствие
1	Рвота	–	4
2	Кровотечения	–	4
3	Головокружение	–	4
4	Парез лицевого нерва	–	4
5	Ликворея	–	4
6	Стимуляция лицевого нерва при проверке импланта	–	4
7	Неполное введение электрода в улитку	–	4
8	Попадание крови, костной стружки в улитку	–	4
9	Усугубление сопутствующих заболеваний	–	4

Таблица 5

Состояние пациентов в послеоперационном периоде

Table 5

The condition of patients in the postoperative period

День наблюдения	Болевые ощущения в области операционной раны	Тошнота	Рвота	Головокружение	Парез лицевого нерва	Гематома вокруг импланта	Смещение импланта	Воспаление после операционных швов
1-й	4	2	–	2	–	–	–	–
2-й	4	2	–	2	–	–	–	–
3-й	2	1	–	1	–	–	–	–
4-й	–	–	–	–	–	–	–	–
5-й	–	–	–	–	–	–	–	–
6-й	–	–	–	–	–	–	–	–
7-й	–	–	–	–	–	–	–	–

в послеоперационном периоде не было осложнений течения сопутствующих заболеваний. Проводили анкетирование после операции.

К преимуществам местной анестезии с применением препарата «Дексдор» можно отнести: меньшую инвазивность процедуры; возможность не использовать миорелаксанты; экономию средств; нахождение пациента в сознании (не требуется интубации трахеи), что дает возможность интраоперационно провести диагностику импланта и оценить ощущения слухового восприятия пациента при подаче сигналов, определить наличие или отсутствие патологической стимуляции лицевого нерва; сокращение времени операции, перевод в палату (режим общий); отсутствие тошноты и рвоты в раннем послеоперационном периоде, может самостоятельно продолжить назначения (при сопутствующих заболеваниях) по схеме; быстрое восстановление общего состояния организма и сокращение послеоперационного срока, а самое главное отсутствие интра- и послеоперационных осложнений, связанных с анестезией. В остальном (заживление раны, результаты слухоречевой реабилитации) послеоперационный период у пациентов по сравнению с другими видами анестезий различий не имел. Любой метод анестезии имеет свои преимущества и недостатки, показания и противопоказания. Местная анестезия не является исключением.

Заключение

Применение малоинвазивной анестезиологической тактики позволяет исключить интраоперационные и послеоперационные осложнения, сократить время проведения КИ, снизить объем вводимых анестезиологических препаратов, обеспечить качественное интраоперационное тестирование импланта и сократить сроки послеоперационного пребывания пациента. Использование препарата «Дексдор» при местной анестезии является методом выбора при наличии у пациентов противопоказаний к эндотрахеальному наркозу.

Авторы заявляют об отсутствии конфликта интересов.

ЛИТЕРАТУРА/REFERENCES

1. Корвяков В. С., Диаб Х. М., Пащинина О. А., Ахмедов Ш. М. Хирургическое лечение больных кохлеарной формой отосклероза. *Российская оториноларингология*. 2017;5(90):35–43 [Korvyakov V. S., Diab Kh. M., Pashchinina O. A., Akhmedov Sh. M. Surgical treatment of patients with a cochlear form of otosclerosis. *Rossiiskaya otorinolaringologiya.* 2017;5(90):35–43 (in Russ.)]. doi: 10.18692/1810-4800-2017-5-35-43
2. Крюков А. И., Пальчун В. Т., Кунельская Н. Л. Лечебно-диагностический алгоритм кохлеарной формы отосклероза. Методические рекомендации. 2010:14 [Kryukov A. I., Pal'chun V. T., Kunel'skaya N. L. *Lechebno-diagnosticheskii algoritm kokhlearnoi formy otoskleroza.* Metodicheskie rekomendatsii. 2010:14 (in Russ.)]
3. Calmels M. N., Viana C., Wanna G. Very far-advanced otosclerosis: stapedotomy or cochlear implantation. *Acta Otolaryngol.* 2007;127(6):574–578. doi: 10.1080/00016480600987768
4. Корвяков В. С., Диаб Х. М., Пащинина О. А., Ахмедов Ш. М. Секундомирингопексия. *Российская оториноларингология.* 2017;6(91):80–88 [Korvyakov V. S., Diab Kh. M., Pashchinina O. A., Akhmedov Sh. M. Secondaryindexes. *Rossiiskaya otorinolaringologiya.* 2017;6(91):80–88 (in Russ.)]. doi: 10.18692/1810-4800-2017-6-80-88
5. Psillas G., Kyriafinis G., Constantinidis J., Vital V. Far-advanced otosclerosis and cochlear implantation. *B-ENT*. 2007; 3(2):67–71.
6. Marx M., Lagleyre S., Escude B., Demeslay J., Fraysse B. Correlation between CT scan findings and hearing thresholds in otosclerosis. *Acta otolaryngol.* 2011;131:351–357. doi: 10.3109/00016489.2010.549841
7. Lagleyre S., Sorentino T., Calmes M. N., Escude B., Shin Y. J. Reliability of high-resolution CT scan in diagnosis of otosclerosis. *Otology Neurotology.* 2009;30:1152–1159. doi: 10.1097/MAO.0b013e3181c2a084
8. Lee T. C., Aviv R. I., Chen J. M., Nedzelski J. M., Fox A. J., Symons S. P. CT grading of otosclerosis. *AJNR Am J Neuroradiol.* 2009;30:1435–1439. doi: https://doi.org/10.3174/ajnr.A1558
9. Диаб Х. М., Дайхес Н. А., Юсифов К. Д., Пащинина О. А. Случаи осложнений кохлеарной имплантации. *Российская оториноларингология.* 2017;6(91):21–27 [Diab Kh. M., Daikhes N. A., Yusifov K. D., Pashchinina O. A. Cases of complications of cochlear implantation. *Rossiiskaya otorinolaringologiya.* 2017;6(91):21–27 (in Russ.)]. doi: 10.18692/1810-4800-2017-6-21-27
10. Rotteveel L. J., Proops D. W., Ramsden R. T. Cochlear implantation in 53 patients with otosclerosis: demographics, computed tomographic scanning, surgery, and complication. *Otol Neurotol.* 2004;25(6):943–952.
11. Semaan M. T., Gehani N. C., Tummala N. Cochlear implant outcomes in patients with far advanced otosclerosis. *Am J Otolaryngol.* 2012;33:608–614. doi: 10.1016/j.amjoto.2012.05.001
12. Дайхес Н. А., Диаб Х. М., Пащинина О. А., Кондратчиков Д. С., Юсифов К. Д., Умаров П. У., Сираева А. Р. Сложные случаи кохлеарной имплантации. *Альманах клинической медицины*. 2016;44(7):821–827 [Daikhes N. A., Diab Kh. M., Pashchinina O. A., Kondratchikov D. S., Yusifov K. D., Umarov P. U., Siraeva A. R. Complex cases of cochlear implantation. *Al'manakh klinicheskoi meditsiny.* 2016;44(7):821–827]. doi.org/10.18786/2072-0505-2016-44-7-821-827
13. Диаб Х. М., Дайхес Н. А., Пащинина О. А., Сираева А. Р., Кузнецов А. О. Щадящий способ введения стандартного электрода при оссификации улитки. *Вестник оториноларингологии.* 2016;3:54–56 [Diab Kh. M., Daikhes N. A., Pashchinina O. A., Siraeva A. R., Kuznetsov A. O. Sparing method of introducing a standard electrode in snail ossification. *Vestnik otorinolaringologii.* 2016;3:54–56 (in Russ.)]. doi: 10.17116/otorino201681354-56
14. Castillo F., Polo R., Guiterez A., Reyes P., Royuela A., Alonso A. Cochlear implantation outcomes in advanced otosclerosis. *Am J Otolaryngol.* 2014;35:558–564. doi: 10.1016/j.amjoto.2014.03.011
15. Sanna M., Free R., Merkus P. Surgery for Cochlear and Other Auditory Implants. Stuttgart: Georg Thieme Verlag, 2016:277–284.
16. Smullen J. L., Polak M., Hodges A. V. Facial nerve stimulation after cochlear implantation. *Laryngoscope*. 2005;115:977–982. doi: 10.1097/01.MLG.0000163100.37713.C6
17. Polak M., Ulubil S.A., Hodges A., Balkany T. Revision cochlear implantation for facial nerve stimulation in otosclerosis. *Arch Otolaryngol Head Neck Surg.* 2006;132:398–404. doi: 10.1001/archotol.132.4.398
18. Диаб Х. М., Дайхес Н. А., Юсифов К. Д., Пащинина О. А., Кондратчиков Д. С., Умаров П. У., Кузнецов А. О. Осложнения кохлеарной имплантации. *Анналы хирургии.* 2015;4:5–8 [Diab Kh. M., Daikhes N. A., Yusifov K. D., Pashchinina O. A., Kondratchikov D. C., Umarov P. U., Kuznetsov A. O. Complications of cochlear implantation. *Annaly khirurgii.* 2015;4:5–8 (in Russ.)].
19. Рязанов В. Б., Диаб Х. М., Дайхес Н. А., Вайнштейн Д. П., Вайнштейн А. И., Кондратчиков Д. С., Сираева А. Р., Пащинина О. А. Особенности анестезиологического пособия при операции кохлеарной имплантации в педиатрии. *Анестезиология и реаниматология.* 2016;61(4):272–274 [Ryazanov V. B., Diab Kh. M., Daikhes N. A., Vainshtein D. P., Vainshtein A. I., Kondratchikov D. S., Siraeva A. R., Pashchinina O. A. Features of anesthesiological aid for cochlear implantation surgery in Pediatrics. *Anesthesiology and Resuscitation.* 2016;61(4):272–274 (in Russ.)]. doi: 10.18821/0201-7563-2016-4-272-274
20. Кузовков В. Е., Клячко Д. С., Радионова Ю. О., Пудов В. И. Особенности настройки речевых процессоров у пациентов после кохлеарной имплантации с сенсоневральной тугоухостью различных этиологий. *Российская оториноларингология.* 2015;5(78):49–53 [Kuzovkov V. E., Klyachko D. S., Radionova Yu. O., Pudov V. I. Features of speech processor tuning in patients after cochlear implantation with sensorineural hearing loss of various etiologies. *Rossiiskaya otorinolaringologiya.* 2015;5(78):49–53 (in Russ.)]. doi: 10.18692/1810-4800-2015-5-49-53
21. Mason S. Electrophysiologic and objective monitoring of the cochlear implant during surgery: implementation, audit and outcomes. *Int. J. Audiol.* 2004;1:33–38.
22. Hermite L., Louvier N., Hilaire P., Orry D., Seltzer S., Collet E. Neostigmine induced anaphylaxis in the wake of surgery. *Anaesth. Care Pain Med.* 2015;34(2):109–111.

23. Miller R. D. Miller's anesthesia. Philadelphia, PA: Churchill Livingstone/El sevier. 2010.
24. Scholz J., Tonner P. H. Alpha2-adrenoceptor agonists in anaesthesia: a new paradigm. *Curr. Opin. Anaesthesiol*. 2000;13:437–442.
25. Maze M., Angst M.S. Dexmedetomidine and opioid interactions: defi ning the role of dexmedetomidine for intensive care unit sedation. *Anesthesiology*. 2004;101:1059–1061.
26. Frol ich M. A., Arabshahi A., Katholi C. et al. Hemodynamic characteristics of midazolam, propofol, and dexmedetomidine in healthy volunteers. *J. Clin. Anesth.* 2011;23:218–223.
27. Hofer R. E., Sprung J., Sarr M. G. et al. Anesthesia for a patient with morbid obesity using dexmedetomidine without narcotics. *Can. J. Anaesth.* 2005;52:176–180.
28. Ramsay M. A., Luterman D. L. Dexmedetomidine as a total intravenous anesthetic agent. *Anesthesiology*. 2004;101: 787–790.

Информация об авторах

Диаб Хассан Мохамад Али – доктор медицинских наук, начальник научно-клинического отдела заболеваний уха, Научно-клинический центр оториноларингологии (Россия, 123182, Москва, Волоколамское шоссе, д. 30, стр. 2); тел.: 8-919-101-33-00, e-mail: hasandiab@mail.ru

ORCID: https://orcid.org/0000-0001-5337-3239

Дайхес Николай Аркадьевич – доктор медицинских наук, профессор, член-корреспондент Российской академии наук, директор, Научно-клинический центр оториноларингологии (Россия, 123182, Москва, Волоколамское шоссе, д. 30, к. 2); тел.: +7 (499) 968-69-25, e-mail: otorhhino1@yandex.ru

ORCID: https://orcid.org/0000-0003-2674-4553

Каибов Абдулфетах Аскерович – соискатель отдела заболеваний уха, Научно-клинический центр оториноларингологии (Россия, 123182, Москва, Волоколамское шоссе, д. 30, к. 2); тел.: 8-937-777-87-50, e-mail: kaibov2989@mail.ru

Пащинина Ольга Александровна – кандидат медицинских наук, заведующая отделением научно-клинического отдела заболеваний уха, Научно-клинический центр оториноларингологии (Россия, 123182, Москва, Волоколамское шоссе, д. 30, к. 2); тел.: 8-916-024-83-83, e-mail: Olga83@mail.ru.

✉ **Мачалов Антон Сергеевич** – кандидат медицинских наук, начальник научно-клинического отдела аудиологии, слухопротезирования и слухоречевой реабилитации, Научно-клинический центр оториноларингологии (Россия, 123182, Москва, Волоколамское шоссе, д. 30, к. 2); тел.: 8-964-502-98-78, e-mail: anton-machalov@mail.ru

Information about the authors

Khassan M. A. Diab – MD, Head of Clinical Research Department of Ear Diseases, Clinical Research Center of Otorhinolaryngology (30/2, Volokolamskoe Shosse, Moscow, 123182, Russia); phone: +7 919 101-33-00, e-mail: hasandiab@mail.ru

ORCID: https://orcid.org/0000-0001-5337-3239

Nikolai A. Daikhes – MD, Professor, Associate Member of the Russian Academy of Sciences, Director, Clinical Research Centre of Otorhinolaryngology (30/2, Volokolamskoe Shosse, Moscow, 123182, Russia); phone: +7 (499)-968-69-25, e-mail: admin@otolar.ru

Kaibov Abdulfetakh A. – Applicant of Department of Ear Diseases, Clinical Research Centre of Otorhinolaryngology (30/2, Volokolamskoe Shosse, St. Moscow, 123182, Russia); phone: +7-937-777-87-50; e-mail: Kaibov2989@mail.ru

Paschinina Ol'ga A. – PhD (Medicine), Head of the Branch Clinical Research Department of Ear Diseases, Clinical Research Centre of Otorhinolaryngology (30/2, Volokolamskoe Shosse, Moscow, 123182, Russia); phone: +7 916 024-83-83, e-mail: Olga83@mail.ru

✉ **Machalov Anton S.** – PhD (Medicine), Head of Clinical Research Department Audiology, Hearing and Hearing Rehabilitation, Clinical Research Centre of Otorhinolaryngology, (30/2, Volokolamskoe Shosse, Moscow, 123182, Russia); phone: +7 964 502-98-78, e-mail: anton-machalov@mail.ru

УДК 616.22-007.271-003.92(086.5):615.849.19-089.87
https://doi.org/10.18692/1810-4800-2020-2-38-41

Экспериментальное обоснование выбора режима лазерного излучения с длиной волны 980 нм для рассечения рубцов верхних дыхательных путей

С. А. Карпищенко[1,2], М. Ю. Улупов[2], А. О. Иванцов[3], М. Е. Малкова[2]

[1] *Санкт-Петербургский научно-исследовательский институт уха, горла, носа и речи, Санкт-Петербург, 190013, Россия*

[2] *Первый Санкт-Петербургский государственный медицинский университет им. И. П. Павлова, Санкт-Петербург, 197022, Россия*

[3] *Национальный медицинский исследовательский центр онкологии имени им. Н. Н. Петрова, Санкт-Петербург, 197758, Россия*

Mode selection of laser radiation with a wavelength of 980 nm for dissection of upper airway scars. Experimental study

S. A. Karpishchenko[1,2], M. Yu. Ulupov[2], A. O. Ivantsov[3], M. E. Malkova[2]

[1] *Saint Petersburg Research Institute of Ear, Throat, Nose and Speech, Saint Petersburg, 190013, Russia*

[2] *Pavlov First Saint Petersburg State Medical University, Saint Petersburg, 197022, Russia*

[3] *Petrov National Medical Research Center for Oncology, Saint Petersburg, 197758, Russia*

Целью нашей работы являлась экспериментальная разработка оптимального с точки зрения бокового термического повреждения окружающих тканей режима лазерного излучения (длина волны лазера 980 нм) для рассечения рубцов верхних дыхательных путей. Термическое повреждение имеет принципиальное значение при воздействии на рубцовую ткань, поскольку влечет за собой воспаление в зоне рассечения, что повышает риск рестенозирования. Исследование проводилось на базе кафедры оториноларингологии с клиникой ПСПбГМУ им. И. П. Павлова. В качестве модели биологической ткани было выбрано свиное сухожилие в связи со схожими оптическими и механическими свойствами с рубцовой тканью. Разрез наносился в контактном непрерывном режиме на мощности 7 Вт и в контактном импульсном режиме на мощности 15 Вт (импульс – 20 мс, пауза – 60 мс). Воздействие на ткани в указанных режимах проводилось в двух направлениях: от проксимального края сухожилия к дистальному и обратно. Измерение ширины зон абляции и коагуляции осуществлялось в условиях микроскопии с помощью окуляр-микрометра при увеличении ×40. Средняя ширина зоны бокового повреждения ткани при воздействии в контактном импульсном режиме в дистальном направлении 355±19 нм, что сопоставимо с результатами CO_2-лазера в режиме суперпульс.

Ключевые слова: диодный лазер, модель рубцового стеноза гортани.

Для цитирования: Карпищенко С. А., Улупов М. Ю., Иванцов А. О., Малкова М. Е. Экспериментальное обоснование выбора режима лазерного излучения с длиной волны 980 нм для рассечения рубцов верхних дыхательных путей. *Российская оториноларингология.* 2020;19(2):38–41. https://doi.org/10.18692/1810-4800-2020-2-38-41

The aim of our work was the experimental development of the optimal laser radiation regime (laser wavelength 980 nm) for dissecting scars of the upper respiratory tract in terms of lateral thermal damage to surrounding tissues. Thermal damage is of fundamental importance when exposed to scar tissue, since it leads to inflammation in the dissection zone, which increases the risk of restenosis. The study was conducted on the basis of the Chair of Otorhinolaryngology with a clinic of Pavlov First Saint Petersburg State Medical University. A pork tendon was chosen as a model of biological tissue due to the similar optical and mechanical properties of scar tissue. The incision was made in the continuous contact mode at a power of 7 W and in the contact pulse mode at a power of 15 W (pulse – 20 ms, pause – 60 ms). The impact on the tissue in these modes was carried out in two directions: from the proximal edge of the tendon to the distal and vice versa. The measurement of the width of the ablation

© Коллектив авторов, 2020

and coagulation zones was carried out under microscopic conditions using an eyepiece micrometer with an increase of ×40. The average width of the zone of lateral tissue damage when exposed in the contact pulse mode in the distal direction is 355±19 nm, which is comparable with the results of a CO_2-laser in the superpulse mode.
Keywords: diode laser, laryngeal cicatricial stenosis model.

For citation: Karpishchenko S. A., Ulupov M. Yu., Ivantsov A. O., Malkova M. E. Mode selection of laser radiation with a wavelength of 980 nm for dissection of upper airway scars. Experimental study. *Rossiiskaya otorinolaringologiya*. 2020;19(2):38–41. https://doi.org/10.18692/1810-4800-2020-2-38-41

Введение

Интерес медицинского сообщества к лазерным технологиям сохраняется с момента первого применения лазера в клинической практике Гольдманом в 1962 году [1]. Вскоре после этого, в 1968 году, Jako использовал лазерное излучение для удаления полипов голосовых складок [2]. Применение лазерных аппаратов в оперативной оториноларингологии положительно зарекомендовало себя в течение многих лет (перфорация подножной пластины стремени, вазотомия нижних носовых раковин, удаление полипов полости носа, резекции опухолей области головы и шеи) [3]. Несмотря на успешное использование в хирургии, лазерное излучение наносит дополнительное термическое повреждение тканей, поэтому крайне важно, чтобы хирург понимал сложные лазерно-тканевые взаимодействия (механическое, термическое и ионизирующее повреждение ткани) [4]. Эффект лазерного воздействия прежде всего зависит от длины волны излучения, режима воздействия и оптических свойств биологической ткани [5].

Золотым стандартом для рассечения рубцов верхних дыхательных путей считается карбондиоксидный лазер (CO_2) в связи с минимальным термическим повреждением окружающих тканей. Сама аппаратура является дорогостоящей. В России производятся полупроводниковые лазерные аппараты, поэтому они более доступны для закупок большинством лечебных учреждений. Современные полупроводниковые лазеры с передачей излучения по кварцевому световоду позволяют работать в контактном режиме, что удобнее для манипулирования, чем дистантный режим CO_2-лазера.

Чаще всего полупроводниковый лазер используется в контактном непрерывном режиме на мощности 5–7 Вт, но размер зоны бокового повреждения в данном режиме значимо превышает таковой при воздействии CO_2-лазера (242±85 нм) [6].

Цель исследования

Разработать в эксперименте режим воздействия на плотную соединительную ткань полупроводниковым лазером с длиной волны 980 нм, сопоставимый с CO_2-лазером по боковому термическому повреждению.

Материалы и методы исследования

Модель рубцового стеноза дыхательных путей: в качестве биологической ткани выбрано свиное сухожилие толщиной 1 см. В центре сухожилия скальпелем сформировано округлое отверстие диаметром 1 см. Далее сухожилие помещено в пластиковый тубус диаметром 2,5 см. Разрез нанесен при помощи диодного лазера с длиной волны 980 нм, толщина волокна 400 мкм в контактном непрерывном режиме на мощности 7 Вт и в контактном импульсном режиме на мощности 15 Вт (импульс – 20 мс, пауза – 60 мс). Воздействие на ткани в указанных режимах проводилось в двух направлениях: от проксимального края сухожилия к дистальному и в обратном (рис.).

Глубина образовавшегося кратера оценивалась при выполнении поперечных срезов относительно линии разреза.

Измерение ширины зоны абляции и боковой зоны коагуляции и суммарной зоны термического повреждения ткани осуществлялось в условиях микроскопии с помощью окуляр-микрометра при увеличении ×40. Полученный результат умножался на табличный коэффициент, соответствующий цене одного деления окуляр-микрометра в мкм. Проведено 3 серии опытов по 10 измерений в каждом.

Статистический анализ полученных данных проводился с использованием стандартного пакета прикладных статистических программ. Результаты исследования обрабатывались с ис-

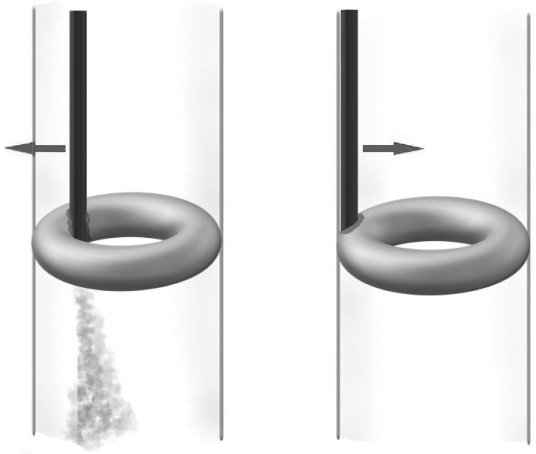

Модель рубцового стеноза дыхательных путей
Scar Airway Stenosis Model

пользованием t-критерия Student для определения различий относительных и абсолютных значений. Критический уровень достоверности нулевой статистической гипотезы (об отсутствии различий и влияний) принимали равным 0,05.

Результаты и их обсуждение

Суммарная ширина зоны бокового повреждения ткани при воздействии в контактном непрерывном режиме на мощности 7 Вт в проксимальном направлении составила 874±121 нм, в контактном импульсном режиме в дистальном направлении – 355±19 нм. Обращает на себя внимание значимое различие стандартных квадратичных отклонений (в 10 раз), следовательно, данные повреждения тканей в импульсном режиме были однородны, а при постоянном лазерном воздействии наблюдался более широкий интервал результатов (от 627 до 1116 нм). Это означает, что ширина повреждения тканей в предлагаемом режиме более прогнозируема и воспроизводима, чем в стандартном. Достигается это благодаря наличию пауз в импульсном режиме, в течение которых биологическая ткань успевает остыть. В традиционном режиме прогрев ткани осуществляется постоянно, а величина его зависит от скорости нанесения разреза. Данный параметр задается хирургом и сложно поддается стандартизации.

Также полученные различия, вероятно, связаны с движением волокна от дистального края к проксимальному, поскольку в предлагаемом режиме торец волокна более плотно прилегает к испаряемой ткани и лазерное излучение более направленно и результативно.

Выводы

Предлагаемый режим лазерного воздействия является более щадящим по отношению к окружающим тканям в сравнении со стандартным режимом воздействия диодного лазера и сопоставим с CO_2-лазером. При меньшем прогреве окружающих тканей снижается риск реактивного воспаления и, как следствие, повторного рубцевания.

Авторы заявляют о отсутствии конфликта интересов.

ЛИТЕРАТУРА/REFERENCES

1. Nouraei S., Ma E., Patel A., Howard D., Sandhu G. Estimating the population incidence of adult post-intubation laryngotracheal stenosis. *Clinical Otolaryngology.* 2007;32(5):411–412. doi:10.1111/j.1749-4486.2007.01484.x
2. Valdez T., Shapshay S. Idiopathic Subglottic Stenosis Revisited. *Annals of Otology, Rhinology & Laryngology.* 2002;111(8):690–695. doi:10.1177/000348940211100806
3. Halmos G., Schuiringa F., Pálinkó D., van der Laan T., Dikkers F. Finding balance between minimally invasive surgery and laryngotracheal resection in the management of adult laryngotracheal stenosis. *Eur Arch Otorhinolaryngol.* 2014;271(7):1967–1971. doi:10.1007/s00405-014-2901-1
4. Lewis S., Earley M., Rosenfeld R., Silverman J. Systematic review for surgical treatment of adult and adolescent laryngotracheal stenosis. *The Laryngoscope.* 127(1);191–198. doi.org/10.1002/lary.26151
5. Карпищенко С. А. Laser surgery of paralytic laryngeal stenosis. *Folia Otorhinolaryngologiae et Pathologiae Respiratoriae*. 2011;(4):7–9 [Karpishchenko S. A. Laser surgery of paralytic laryngeal stenosis. *Folia Otorhinolaryngologiae et Pathologiae Respiratoriae.* 2011;(4):7–9 (in Russ.)].
6. Долгов О. И. Эффективность лазерной хордаритеноидэктомии при паралитических стенозах гортани. *Российская оториноларингология.* 2011;1:61–65 [Dolgov O. I. Contact laser surgery effectivenessin paralytic laryngeal stenosis treatment. *Rossiiskaya otorinolaringologiya.* 2011;1:61–65 (in Russ.)]. http://entru.org/en/2011-1.html
7. Myer C., O'Connor D., Cotton R. Proposed Grading System for Subglottic Stenosis Based on Endotracheal Tube Sizes. *Annals of Otology, Rhinology & Laryngology.* 1994;103(4):319–323. doi:10.1177/000348949410300410.

Информация об авторах

Карпищенко Сергей Анатольевич – доктор медицинских наук, профессор, заведующий кафедрой оториноларингологии с клиникой, Первый Санкт-Петербургский государственный медицинский университет им. И. П. Павлова (Россия, 197022, Санкт-Петербург, ул. Льва Толстого, д. 6–8); тел.: +7-911-717-62-26, e-mail: karpischenkos@mail.ru

ORCID: https://orcid.org/0000-0003-1124-1937

✉ **Улупов Михаил Юрьевич** – кандидат медицинских наук, доцент кафедры оториноларингологии с клиникой, Первый Санкт-Петербургский государственный медицинский университет им. И. П. Павлова (Россия, 197022, Санкт-Петербург, ул. Льва Толстого, д. 6–8); тел.: +7-911-294-23-09, e-mail: mike.ulupov@gmail.com

Иванцов Александр Олегович – доктор медицинских наук, старший научный сотрудник, научная лаборатория морфологии опухолей, Национальный медицинский исследовательский центр онкологии имени им. Н. Н. Петрова (Россия, 197758, Санкт-Петербург, пос. Песочный, Ленинградская ул., д. 68); тел.: 7-911-932-75-92, e-mail: shurikiv@mail.ru

Малкова Мария Евгеньевна – аспирант кафедры оториноларингологии с клиникой, Первый Санкт-Петербургский государственный медицинский университет им. И. П. Павлова (Россия, 197022, Санкт-Петербург, ул. Льва Толстого, д. 6–8); тел. 7-931-539-51-71, e-mail: malkovusha@gmail.com

Information about the authors

Sergei A. Karpishchenko – MD, Professor of the Chair of Otorhinolaryngology, of Pavlov First Saint Petersburg State Medical University, (6-8, L'va Tolstogo St., Saint Petersburg, 197022, Russia); phone: +7 (812) 338-70-19, e-mail: karpischenkos@mail.ru

ORCID: https://orcid.org/0000-0003-1124-1937

✉ **Mikhail Yu. Ulupov** – PhD (Medicine), Associate Professor of the Chair of Otorhinolaryngology, Pavlov First Saint Petersburg State Medical University (6-8, L'va Tolstogo St., Saint Petersburg, 197022, Russia); phone: +7 (911) 294 23 09, e-mail: mike.ulupov@gmail.com

Aleksandr O. Ivantsov – MD, Senior Researcher, Research Laboratory of Tumor Morphology, Petrov National Medical Research Center for Oncology (68, Leningradskaya St., Pesochny settlement, St. Petersburg, 197758, Russia); phone: 7-911-932-75-92, e-mail: shurikiv@mail.ru

Mariya E. Malkova – Postgraduate student of the Chair of Otorhinolaryngology, Pavlov First Saint Petersburg State Medical University (6-8, L'va Tolstogo St., Saint Petersburg, 197022, Russia); phone: +7 931 539 51 71, e-mail: malkovusha@gmail.com

УДК 519.23:303.714:004.43:616.212.5-089.5
https://doi.org/10.18692/1810-4800-2020-2-42-50

Оценка размера эффекта клинического воздействия в оториноларингологии

А. А. Корнеенков[1], И. В. Фанта[1]

[1] *Санкт-Петербургский научно-исследовательский институт уха, горла, носа и речи, Санкт-Петербург, 190013, Россия*

Estimation of the effect size of clinical intervention in otorhinolaryngology

A. A. Korneenkov, I. V. Fanta

Saint Petersburg Research Institute of Ear, Throat, Nose and Speech, Saint Petersburg, 190013, Russia

В статье обсуждаются понятия меры эффекта клинических воздействий, количественные методы их вычисления и интерпретации, их важность для принятия врачебных решений. Описаны алгоритмы вычисления мер эффекта для разных конечных точек клинических исследований, представленных количественными (числовыми) или бинарными типами переменных, и для разных типов показателя размера эффекта (абсолютный, относительный размеры эффекта или показатель клинической эффективности). Показано, что в контексте оценки эффекта от лечебного воздействия и клинической эффективности в целом измерение размера эффекта представляет собой ценный инструмент для анализа данных. Оценка и интерпретация эффекта от лечебного воздействия только на основе полученного при проверке статистических гипотез уровня значимости *p* без указания размера эффекта не достаточны для понимания важности использования воздействия в клинической практике. Для получения адекватной количественной оценки эффекта и его интерпретации концепция размера эффекта является удобной системой методов, получившей широкое распространение. Для иллюстрации вычисления и интерпретации размера эффекта были использованы опубликованные данные клинических исследований эффективности местной анестезии для уменьшения боли после септопластики. Показано, как с помощью представленной методики можно эффективно вычислять и легко интерпретировать меры эффекта от применения местной анестезии. Все расчеты производились в статистической программе R.
Ключевые слова: размер эффекта клинического воздействия, интерпретация размера эффекта, разность рисков, разность средних, стандартизованная разность средних, число пациентов, которым необходимо лечение, программа R, R-язык.

Для цитирования: Корнеенков А. А., Фанта И. В. Оценка размера эффекта клинического воздействия в оториноларингологии. *Российская оториноларингология.* 2020;19(2):42–50. https://doi.org/10.18692/1810-4800-2020-2-42-50

The article discusses the concepts of measures of the effect of clinical effects, quantitative methods for their calculation and interpretation, their importance for making medical decisions. Algorithms for calculating effect measures are described for different clinical trial endpoints represented by quantitative (numerical) or binary types of variables, and for different types of effect size indicator (absolute, relative effect size, or clinical effectiveness indicator). It is shown that in the context of assessing the effect of therapeutic effects and clinical efficacy in general, measuring the size of the effect provides a valuable tool for data analysis. Evaluation and interpretation of the effect of the therapeutic modality only on the basis of the level of significance p obtained by testing statistical hypotheses without specifying the size of the effect is not sufficient to understand the importance of using the effect in clinical practice. To obtain an adequate quantitative assessment of the effect and its interpretation, the concept of the size of the effect is a convenient system of methods that is widely used. To illustrate the calculation and interpretation of the size of the effect, published data from clinical studies of the effectiveness of local anesthesia to reduce pain after septoplasty were used. It is shown how, using the presented technique, it is possible to efficiently calculate and easily interpret measures of the effect of the application of local anesthesia. All calculations were performed in the statistical program R.
Keywords: clinical effect size, effect size interpretation, risk difference, mean difference, standardized mean difference, number of patients who need treatment, R program, R language.

© Коллектив авторов, 2020

For citation: Korneenkov A. A., Fanta I. V. Estimation of the effect size of clinical intervention in otorhinolaryngology. *Rossiiskaya otorinolaringologiya*. 2020;19(2):42–50. https://doi.org/10.18692/1810-4800-2020-2-42-50

Введение

Когда речь идет об оценке результатов клинического воздействия, лечения, мы используем множество похожих терминов: «эффект», «эффективность» – и их комбинации с различными определениями: «клинический», «терапевтический» и пр. Эффект в общем смысле – это наблюдаемые изменения состояния объекта (например, пациента), результат, следствие действия каких-либо причин. Термин «клинический эффект» подразумевает любое проявление клинического воздействия, а терапевтический эффект – лечебный эффект этого воздействия. Клиническая эффективность демонстрирует, насколько хорошо определенное лечение действует на практике с учетом других факторов, таких как уместность вмешательства, соотношение результата и стоимости и т. д.

Гипотезы о наличии или отсутствии эффекта от клинического воздействия проверяются в ходе клинических исследований с использованием стандартных статистических методов проверки статистических гипотез и тестовых критериев (Стьюдента, Вилкоксона, Манна–Уитни и др.). Выбор между гипотезами происходит на основе статистической значимости – вероятности того, что наблюдаемый эффект обусловлен случайностью. Если рассчитанная в исследовании статистическая значимость (уровень значимости p) больше выбранного уровня (α, критического значения вероятности ошибки I рода, например 0,05), предполагается, что любые наблюдаемые изменения состояния объекта, разница в значениях клинических показателей объясняются изменчивостью выборки. При достаточно большой выборке статистический тест почти всегда будет демонстрировать статистически значимые изменения, различия, даже если само различие минимально и клинически несущественно. Уровень значимости сам по себе не говорит о размере эффекта, а статистически значимый результат иногда означает только то, что в клиническом исследовании использовался большой размер выборки.

В качестве иллюстрации этой проблемы можно привести часто цитируемое исследование применения аспирина для профилактики инфаркта миокарда. При приеме аспирина в течение 5 лет аспирин ассоциировался со снижением риска инфаркта миокарда, которое было статистически значимым – $p < 0{,}00001$. В результате этого исследования многим людям было рекомендовано принимать аспирин для профилактики инфаркта миокарда. Однако если рассматривать этот вопрос с точки зрения клинической эффективности, то оказывается, что, для того чтобы предотвратить 1 дополнительный случай инфаркта миокарда, в среднем 110 человек в течение 5 лет должны принимать аспирин, который имеет достаточно большой риск побочных эффектов. Дальнейшие исследования обнаружили еще меньшие эффекты, и рекомендация использовать аспирин с тех пор была изменена.

Как правило медицинским специалистам и их пациентам все равно, приведет ли лечение к статистически значимому различию между показателями «до» и «после» лечения. Они хотят знать, насколько хорошо работает лечение. Чтобы ответить на вопрос «насколько?», исследователи часто вынуждены манипулировать результатом в произвольно выбранном масштабе размера эффекта – «большой», «малый», «очень сильный» или «очень слабый» и т. д. Созданию таких мер, масштаб которых не является произвольным, за последние более 30 лет посвящено немало публикаций и работ, которые не прекращаются до сих пор. Большая потребность в таких исследованиях и желание говорить на одном языке заставляют исследователей развивать эту область клинической информатики и статистики, создавая новые показатели, критерии и алгоритмы вычисления размера эффекта клинических воздействий. Размер эффекта позволяет исследователю в каком-то смысле абстрагироваться от конкретных единиц измерения, осмыслить наблюдаемый клинический эффект, сравнить его с результатами других исследований.

Цель исследования

Классификация и обсуждение современных показателей, отражающих размер эффектов от клинических воздействий, с иллюстрацией методов их расчета в программной среде R на примере задачи оценки влияния местных анестетиков на боль после септопластики.

Методы исследования

Для вычисления размера эффекта (в англоязычной литературе он обозначается как effect size, сокр. *ES*) используются разные показатели. В зарубежной литературе можно найти разные классификации этих показателей, на основе разных классификаторов. Для разных конечных точек (end point) клинических исследований (КИ), представленных количественными (числовыми) или бинарными типами переменных, и разных

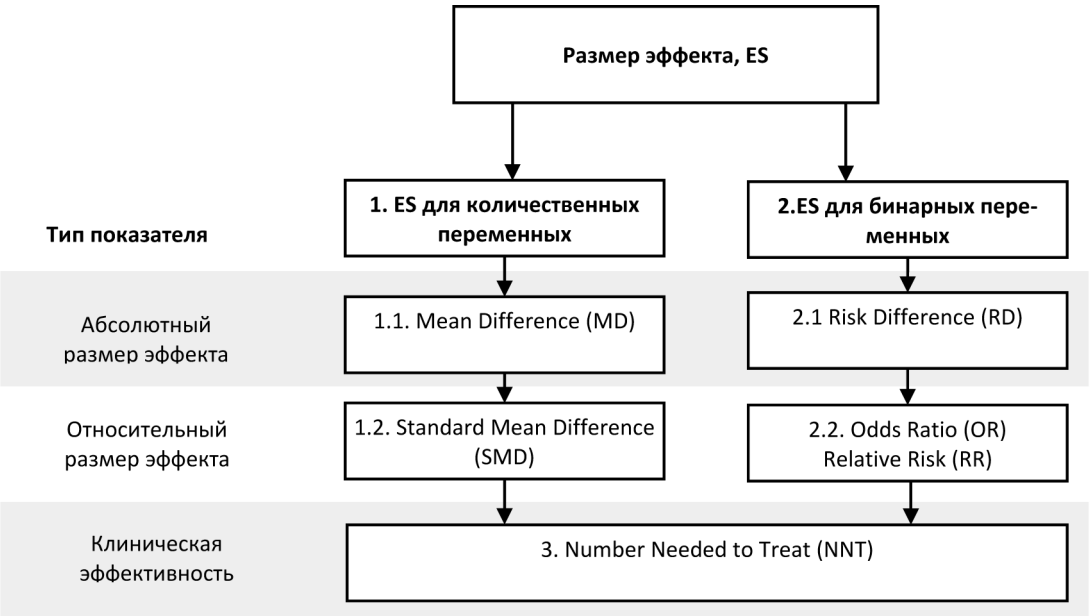

Рис. 1. ES при разных представлениях клинического результата (в виде количественных или бинарных переменных) и типах показателя.
Fig. 1. ES for different representations of the clinical result (in the form of quantitative or binary variables) and indicator types.

типах показателя *ES* (абсолютный, относительный размеры эффекта или показатель клинической эффективности) размер эффекта может быть классифицирован следующим образом (рис. 1).

Тип показателя *ES* – абсолютный размер эффекта. Абсолютный размер эффекта для количественных переменных – это разница между средними значениями (Mean Difference, *MD*) интересующего показателя в исследуемой (экспериментальной) и контрольной группах. Например, если при клиническом воздействии среднее значение показателя по вербально-аналоговой шкале (ВАШ, англ. *VAS*) составило 42,8 балла, а в контрольной группе – 30,7 балла, то абсолютный размер эффекта (*MD*) составит 12,1 балла ВАШ.

Для бинарных конечных точек КИ абсолютный размер эффекта представляется разницей риска (Risk Difference, *RD*) между риском исхода в экспериментальной и контрольной группах. Если риск исхода увеличивается в результате воздействия, используется термин «увеличение абсолютного риска» (absolute risk increase, *ARI*), если риск исхода уменьшается в результате воздействия, то используется термин «абсолютное снижение риска» (absolute risk reduction, *ARR*). Разницу в риске можно оценить из таблицы сопряженности 2×2 (табл. 1).

Точечная оценка разницы риска *RD* вычисляется следующим образом:

$$RD = \frac{EE}{EE + EN} - \frac{CE}{CE + CN} = EER - CER,$$

где EER (Experimental Event Rate) – доля интересующих исходов в экспериментальной группе; *CER* (Control Event Rate) – доля интересующих исходов в контрольной группе.

Тип показателя *ES* – относительный размер эффекта. Относительный размер эффекта для конечных точек КИ, представленных количественными переменными, представляется в виде стандартизированной разницы средних (Standard Mean Difference, *SMD*), которая представляет собой результат деления разницы между средними значениями показателя в двух группах ($M_1 - M_2$) на стандартное отклонение (Standard Deviation, *SD*) популяции, из которой были отобраны группы. На рис. 2 представлена схема выбора метода расчета *SMD*.

Все перечисленные меры эффекта представляют собой отношения, дроби, в которых одинаковый числитель, но разный знаменатель. Если стандартное отклонение (*SD*) для изучаемой переменной в популяции известно, тогда именно оно и используется для вычисления стандартизованной разницы средних (*SMD*). Если стандартное отклонение показателя в популяции неизвестно, мы можем оценить его тремя различными способами, которые соответствуют расчетам наиболее

Таблица 1

Таблица исходов 2×2

Table 1

2×2 Outcome Table

		Events (E)	Non-events (N)
Group	**Experimental (E)**	EE	EN
	Control (C)	CE	CN

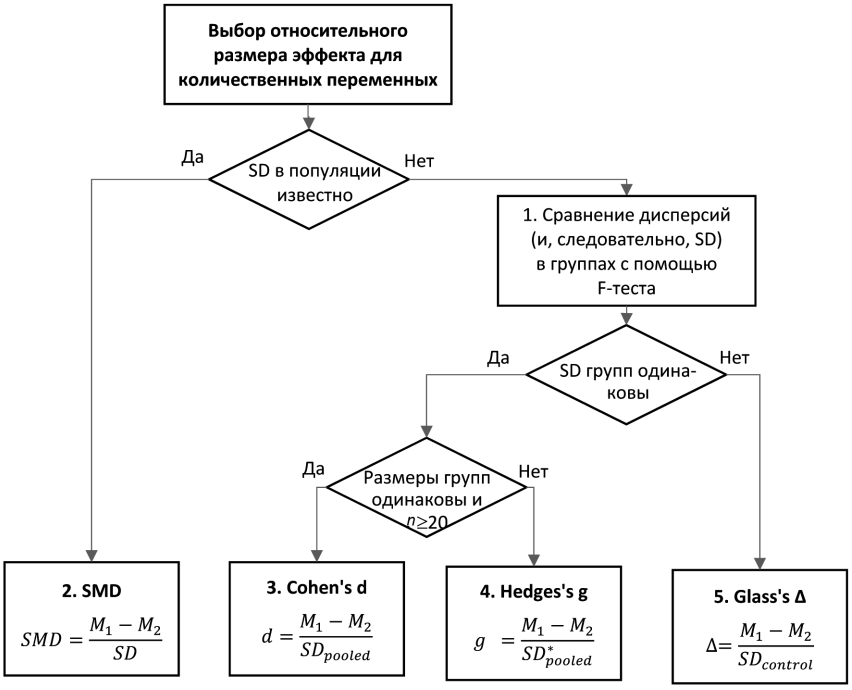

Рис. 2. Схема выбора метода расчета *SMD*.
Fig. 2. Scheme for selecting the calculation method *SMD*.

известных индексов эффекта, а именно: *d* Коэна (Cohen's *d*), дельта Гласса (Glass's Δ) и *g* Хеджеса (Hedges's *g*). Если *SD* не известно, то должен быть проведен тест на различие выборочных (групповых) *SD*. В случае, если с помощью, например, F-теста (или критерия Фишера) удается отклонить нулевую гипотезу о равенстве дисперсий и сделать вывод, что они различаются, целесообразно вычислить дельту Гласса (Glass's Δ).

Если стандартные отклонения двух групп различаются, то допущение об однородности дисперсии нарушается, и объединение стандартных отклонений не подходит. Одним из решений является включение стандартного отклонения контрольной группы ($SD_{control}$) в уравнение и вычисление дельты Гласса. Логика заключается в том, что стандартное отклонение контрольной группы не определяется эффектом лечения и поэтому будет более точно отражать стандартное отклонение в популяции. Чем больше контрольная группа, тем больше она может напоминать популяцию, из которой она была составлена.

Если они примерно одинаковы, разумно предположить, что они оценивают стандартное отклонение общей популяции. В этом случае мы можем объединить два стандартных отклонения, чтобы рассчитать меру эффекта от воздействия. Однако необходимо учесть, что численность групп и различие в их размерах могут оказывать существенное влияние на меру эффекта.

Если размеры группы одинаковы и их численность превышает 20, рассчитывается объединенное стандартное отклонение (SD_{pooled}) простой формулой Коэна:

$$SD_{pooled} = \sqrt{\frac{SD_1^2 + SD_2^2}{2}}.$$

Если группы различаются по размеру, производится стандартизация *SD* каждой группы по размеру ее выборки (*n*). Объединение взвешенных стандартных отклонений используется при расчете *g* Хеджеса (Hedges's *g*). Для расчета взвешенного и объединенного стандартного отклонения (SD^*_{pooled}) используется формула

$$SD^*_{pooled} = \sqrt{\frac{(n_1 - 1)SD_1^2 + (n_2 - 1)SD_2^2}{n_1 + n_2 - 2}}.$$

Относительный размер эффекта для конечных точек КИ, представленных бинарными переменными. В качестве относительных мер эффекта используются отношение шансов (Odds Ratio, *OR*), относительный риск (Relative Risk, *RR*) или отношение рисков (Risk Ratio, *RR*). Все эти меры эффекта вычисляются на основе абсолютных частот исходов (табл. 1).

$$OR = \frac{EE / EN}{CE / CN},$$

$$RR = \frac{EER}{CER}.$$

Тип показателя *ES* – клиническая эффективность. В последние годы вырос интерес к этому типу показателей, особенно в системати-

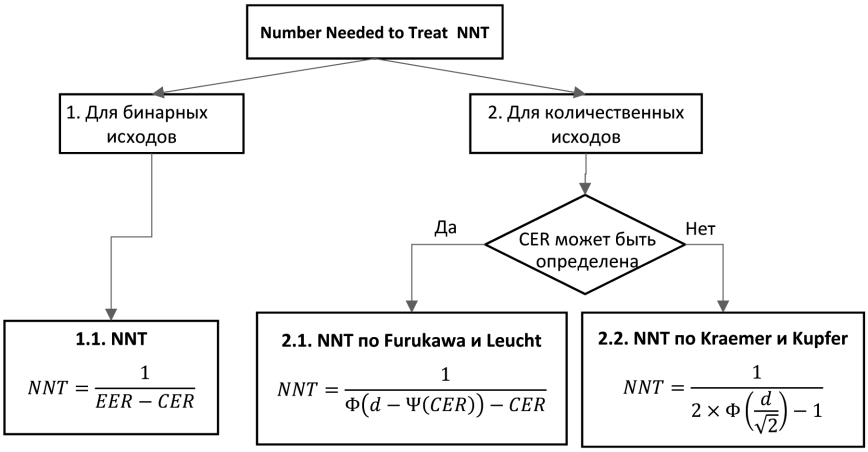

Рис. 3. Схема выбора метода расчета *NNT* при разных представлениях клинического результата.
Fig. 3. Diagram of the choice of the method for calculating *NNT* for different representations of the clinical result.

ческих обзорах. В оценке клинической эффективности диагностических методов используется показатель *NND* [2], который по концепции близок к показателю *NNT*. Причина интереса к этому показателю понятна. Размер эффекта, особенно для количественных исходов, часто трудно интерпретировать с клинической точки зрения. Например, что именно для пациентов, врачей или других заинтересованных лиц означает значение *g* Хеджеса = 0,35? В исследовании, сравнивающем новое лечение со стандартным, *NNT* (Number Needed to Treat) представляет собой предполагаемое количество пациентов, которым необходимо лечение новым способом, а не стандартным для получения выгоды в одного дополнительного пациента с необходимым результатом. На рис. 3 представлена схема выбора метода расчета *NNT* при разных представлениях клинического результата.

Зная затраты на лечение пациента в экспериментальной и в контрольной группах, можно проводить расчеты выигрыша в денежных единицах.

Бинарные исходы лечения. Расчет *NNT* для клинических исследований с бинарными конечными точками (end points) прост – это обратная величина разницы в риске (*RD*) благоприятных (например, ремиссия, выздоровление) или неблагоприятных (например, летальный исход, осложнение) событий:

$$NNT = \frac{1}{EER - CER},$$

где *EER* (Experimental Event Rate) – доля интересующих исходов в экспериментальной группе; *CER* (Control Event Rate) – доля интересующих исходов в контрольной группе.

Например, если частота интересующего неблагоприятного исхода (*EER*) составляет 60% в группе с апробируемым лекарственным средством и 30% в группе с плацебо (*CER*), *NNT* будет рассчитываться как 1/(0,6 – 0,3) = 3,3. Большой эффект от лечения приводит к небольшому *NNT*. Лечение, которое приведет к одной спасенной жизни на каждые 10 пациентов, явно лучше, чем лечение, которое спасает одну жизнь на каждые 50 пациентов. При отсутствии эффекта от лечения абсолютное снижение риска (*ARR*) равно нулю, а количество, необходимое для лечения (*NNT*), бесконечно.

Количественные исходы. Для исходов лечения, которые представляются количественными (числовыми) переменными, известны два способа вычислить *NNT* из данных о размере эффекта, таких как *d* Коэна или *g* Хеджеса: 1) метод Крамера и Купфера (Kraemer, Kupfer); 2) метод Фурукавы (Furukawa).

Метод Крамера и Купфера рассчитывает *NNT* напрямую из *d* или *g* без каких-либо дополнительных переменных, а метод Фурукавы вычисляет *NNT* из *d* (или вместо *d* используется *g*) с учетом *CER*. В формулах, приведенных на схеме (рис. 4), Φ – это интегральная функция распределения стандартного нормального распределения, а Ψ – ее обратное значение стандартного нормального распределения. Если могут быть сделаны разумные предположения относительно *CER*, методу Фурукавы целесообразно отдавать предпочтение, так как он дает более точные значения *NNT*.

Известные ученые, например, такие как Джин Гласс (Glass et al., 1981), один из разработчиков метаанализа, энергично выступали против классификации размеров эффектов по типу «размеров футболок» на малые, средние и большие. Коэн классифицировал размеры эффекта как малые (d = 0,2), средние (d = 0,5) и большие (d > 0,8). По словам Коэна, «средний эффект 0,5 виден невооруженным глазом внимательного наблюдателя. Небольшой эффект 0,2 заметно меньше

среднего, но не настолько мал, чтобы быть тривиальным. Большой эффект 0,8 – это эффект нам том же расстоянии над средним, что и малый под ним». Эти обозначения большие, средние и малые не учитывают другие переменные, такие как точность инструмента оценки и неоднородность исследуемой популяции. Тем не менее эти приблизительные категориальные оценки дают общее представление о размере эффекта, которое необходимо учитывать в контексте решаемой проблемы. Например, в зависимости от того, каких клинических результатов можно достичь при какой стоимости, один и тот же размер эффекта может быть оценен как «хороший» при одних затратах, а при других затратах – как «плохой». Для ощущения логической завершенности расчетов мы приводим наиболее часто встречающиеся правила для оценки размеров эффекта:

SMD: малый – 0,2; средний – 0,5; большой – 0,8; очень большой – 1,3;

OR (отношение шансов): малый – 1,5; средний – 2; большой – 3.

Для иллюстрации расчетов размера эффекта клинических воздействия мы использовали R [2–7], свободно распространяемый программный продукт, успешно используемый в медицинских исследованиях для статистической обработки и анализа данных.

Пример. В качестве примера для оценки эффекта лечебного воздействия, который может быть полезен оториноларингологам, использовалось решение задачи оценки эффективности периоперационной местной анестезии для уменьшения боли после септопластики и риска связанных с этим осложнений. Исходные материалы представлены в статье [1], на основе которых в среде R были синтезированы исходные данные. Все R-коды для генерации и обработки данных содержатся в подразделе «Файлы для скачивания» раздела «Публикации» в файле ES.R (https://lornii.ru/press-centr/publikatsii/ES.R). Так как в данном примере не стоит задача проверки статистических гипотез о влиянии местных анестетиков, расчеты тестовых статистик и уровня значимости *p* не приводятся.

Септопластика является хорошо известной процедурой, которая проводится под местной или общей анестезией. В оригинальном исследовании Karaman E. с соавт. было проведено сравнение местной анестезии (1% лидокаина + 0,000625% адреналина) – «исследуемая группа» – с отсутствием лечения/плацебо (0,9% хлорида натрия) – «контрольная группа»). Указанные препараты применялись в носовых тампонах Мероцель (Merocel). Местные анестетики или хлорид натрия были применены в восьмой послеоперационный час. Каждому пациенту был предоставлен вопросник с вербальной аналоговой шкалой (VAS) и дана инструкция оценить свои болевые ощущения баллами между 0 и 10, где 0 означает отсутствие боли, а 10 означает худшую боль, которую они могли себе представить. В случае, если пациенту требовалась дополнительная анальгезия, парентерально вводились 8 мг лорноксикама, нестероидного противовоспалительного анальгетика. Конечными точками в этом исследовании выступали: 1) оценка боли по VAS (числовая переменная); 2) использование/не использование дополнительной анальгезии (бинарная переменная).

С помощью программной среды R вычисление абсолютного размера эффекта для числовой переменной VAS сводилось к расчету абсолютной разницы средних оценок боли в двух группах. Такие вычисления удобно выполнять с помощью функций программы R, которые рассчитывают другие важные статистики, например 95% доверительный интервал для абсолютной разности. Среднее значение показателя VAS в группе 0 (в машинограмме он обозначен «mean in group 0») составило 43,2 балла, а в группе 1 («mean in group 1») –31,6 балла. Абсолютная разность средних («mean.diff») составила 11,6. 95% доверительный интервал для абсолютной разницы средних в двух группах составил (10,1; 12,9) балла. На рис. 4, также сгенерированном в среде R, показан абсолютный размер эффекта по вербальной аналоговой шкале (VAS) от лечения в двух группах (Group): исследуемой (Treatment) и контрольной (Control). Среднее значение показателя VAS в группе контроля (Mean Control) 31,6 балла, в исследуемой группе (Mean Treatment) – 43,2 балла, абсолютная разница средних (MD, Mean Diff.) – 11,6 балла.

Так как дисперсия показателя VAS в популяции не известна, то согласно алгоритму (см. рис. 2) необходимо проверить гипотезу о равенстве дисперсий в двух группах. Как видно на машинограмме (рис. 5), полученное *p*-значение не превышает 5%-ный уровень ошибки I рода, на основании чего мы можем отклонить нулевую гипотезу о равенстве дисперсий в исследованных совокупностях. Истинное отношение сравниваемых дисперсий с вероятностью 95% находится в интервале от 0,30 до 0,95 и не включает ноль.

Ввиду обнаруженного статистически значимого ($p < 0,05$) различия дисперсий (а значит и стандартных отклонений) следует использовать дельту Гласса (Glass' Δ) для представления стандартизованной средней разницы. Она составила –2,746683, что может быть интерпретировано как очень большой (very large) размер эффекта. Мы не использовали оценку *CER* для расчета показателя *NNT*, поэтому применяли метод Крамера и Купфера (Kraemer & Kupfer's). *NNT* составило –1,054978, означающее, что, для того чтобы полу-

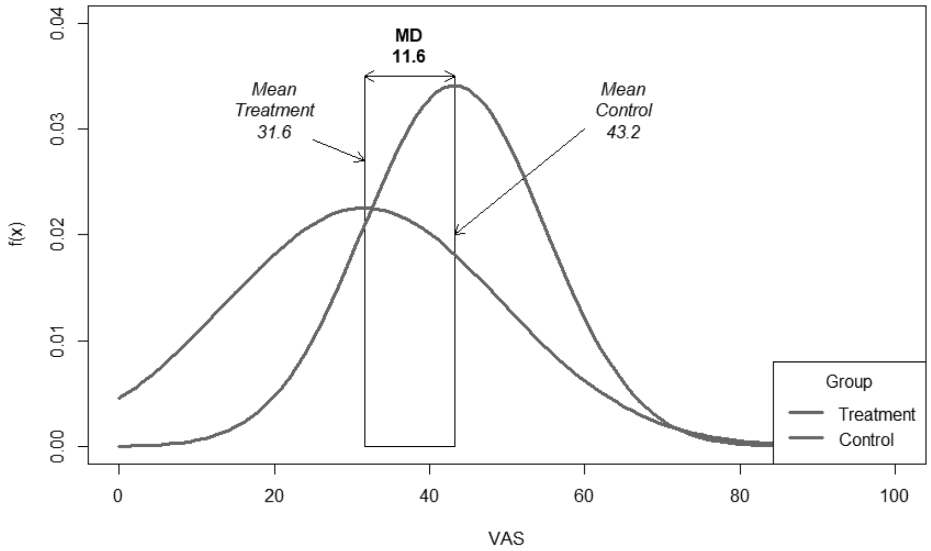

Рис. 4. Иллюстрация вычисления абсолютного размера эффекта по вербальной аналоговой шкале (VAS) от лечения в двух группах (Group): исследуемой (Treatment) и контрольной (Control). Среднее значение показателя ВАШ в группе контроля (Mean Control) 31,6 балла, в исследуемой группе (Mean Treatment) – 43,2 балла, абсолютная разница средних (MD, Mean Diff.) – 11,6 балла. *f*(*x*) – плотность вероятности.

Fig. 4. Illustration of calculating the absolute size of the effect on a verbal analogue scale (VAS) in two groups (Group): study (Treatment) and control (Control). The average value of VAS in the control group (Mean Control) was 31.6 points, in the study group (Mean Treatment) – 43.2 points, the absolute difference in mean (MD, Mean Diff.) – 11,6 points. *f*(*x*) – the probability density.

```
F test to compare two variances
data:  VAS by GRTR
F = 0.53091, num df = 41, denom df = 57, p-value = 0.03517
alternative hypothesis: true ratio of variances is not equal to 1
95 percent confidence interval:
 0.3029650 0.9560177
sample estimates:
ratio of variances
         0.5309093
```

Рис. 5. Расчет относительного размера эффекта для количественных данных.
Fig. 5. Calculation of the relative size of the effect for quantitative data.

```
             Outcome +    Outcome -      Total        Inc risk *        Odds
Exposed +            7           51         58              12.1       0.137
Exposed -           22           20         42              52.4       1.100
Total               29           71        100              29.0       0.408

Point estimates and 95% CIs:
---------------------------------------------------------------
Inc risk ratio                                0.23 (0.11, 0.49)
Odds ratio                                    0.12 (0.05, 0.34)
Attrib risk *                                 -40.31 (-57.59, -23.04)
Attrib risk in population *                   -23.38 (-40.91, -5.85)
Attrib fraction in exposed (%)                -334.01 (-820.76, -104.58)
Attrib fraction in population (%)             -80.62 (-126.41, -44.10)
---------------------------------------------------------------
 Test that odds ratio = 1: chi2(1) = 19.226 Pr>chi2 = < 0.001
 Wald confidence limits
 CI: confidence interval
 * Outcomes per 100 population units
```

Рис. 6. Расчет относительного размера эффекта для бинарных исходов.
Fig. 6. Calculation of the relative size of the effect for binary outcomes.

чить этот эффект у одного пациента, нам нужно пролечить исследуемым методом практически этого же одного пациента. Так как в нашем случае связь между выраженностью эффекта лечения и оценкой по VAS обратная, то есть с увеличением эффекта от лечения оценка боли по VAS уменьшается, значения дельты Гласса и, следовательно, *NNT* имеет отрицательный знак.

Для бинарных исходов используются другие процедуры и алгоритмы. Как правило, большинство методов требует предварительного подсчета исходов и представления их в виде таблиц сопряженностью 2×2. В качестве примера мы используем программную библиотеку «epiR». На рис. 6 приведена машинограмма с рассчитанными показателями риска (обозначен как «Inc

risk» – incidence risk) и шансов (Odds) появления интересующего нас исхода (Outcome+) в исследуемой группе (Exposed+) и контрольной группе (Exposed–). Точечная оценка (Point estimates) разности рисков *RD* (или атрибутивный риск, Attrib risk) составила –40,31, а ее 95% доверительный интервал (95% CI) составил (–57,59–23,04). Обратите внимание, что показатель риска представлен в процентах. Более подробные сведения о всех статистиках, приведенных в машинограмме, можно получить в документации к пакету epiR программы R.

Показатель *NNT* может быть легко вычислен из оценки разницы рисков (*RD*), он составил 2,5, что означает, для того чтобы получить выигрыш в 1 пациента (предотвращенном случае назначения парентерального дополнительного обезболивания), нам необходимо пролечить около 3 пациентов с помощью местных анестетиков.

Выводы

В контексте оценки эффекта от лечебного воздействия и клинической эффективности в целом измерение размера эффекта (*ES*) предоставляет ценный инструмент для анализа данных. Оценка и интерпретация эффекта от лечебного воздействия только на основе полученного при проверке статистических гипотез уровня значимости *p* без указания размера эффекта не достаточны для понимания важности использования воздействия в клинической практике.

Для получения адекватной количественной оценки эффекта и его интерпретации концепция *ES* является удобной системой методов, которая в настоящее время получает широкое распространение.

Авторы заявляют об отсутствии конфликта интересов.

ЛИТЕРАТУРА

1. Karaman E., Gungor G., Alimoglu Y., Kilic E., Tarakci E., Bozkurt P. et al. The effect of lidocaine, bupivacaine and ropivacaine in nasal packs on pain and hemorrhage after septoplasty. *European Archives of Oto-rhino-laryngology* 2011;268(5):685–689. doi: 10.1007/s00405-010-1432-7. Epub 2010 Dec 1.
2. Корнеенков А. А., Рязанцев С. В., Вяземская Е. Э. Вычисление и интерпретация показателей информативности диагностических медицинских технологий. *Медицинский совет.* 2019;20:45–51. https://doi.org/10.21518/2079-701X-2019-20-45-51
3. Корнеенков А. А., Кузьмин С. Г., Дергачев В. Б., Борисов Д. Н. Создание номограмм для оценки риска неблагоприятного клинического исхода. *Вестник Российской военно-медицинской академии.* 2019;2(66):114–121. https://www.elibrary.ru/item.asp?id=39566334
4. Корнеенков А. А., Фанта И. В., Вяземская Е. Э. Оценка динамики симптомов болезни методами анализа выживаемости. *Российская оториноларингология.* 2019;4:8–14. https://doi.org/10.18692/1810-4800-2019-4-8-14
5. Корнеенков А. А. Визуализация результатов метаанализа клинических исследований. *Российская оториноларингология.* 2019;18(1):8–15. https://doi.org/10.18692/1810-4800-2019-1-8-15
6. Корнеенков А. А. Разработка скринговой карты для прогнозирования клинического исхода в оториноларингологии. *Российская оториноларингология.* 2019; 18(2):25–35. https://doi.org/10.18692/1810-4800-2019-2-25-35

REFERENCES

1. Karaman E., Gungor G., Alimoglu Y., Kilic E., Tarakci E., Bozkurt P. et al. The effect of lidocaine, bupivacaine and ropivacaine in nasal packs on pain and hemorrhage after septoplasty. *European Archives of Oto-rhino-laryngology.* 2011;268(5):685–689. doi: 10.1007/s00405-010-1432-7. Epub 2010 Dec 1.
2. Korneenkov A. A., Ryazantsev S. V., Vyazemskaya E. E. Calculation and interpretation of indicators of informativeness of diagnostic medical technologies. *Medical Council.* 2019;(20):45–51. (In Russ.) https://doi.org/10.21518/2079-701X-2019-20-45-51
3. Korneenkov A. A., Kuzmin S. G., Dergachev V. B., Borisov D. N. Development of nomograms to assess the risk of clinical outcome. *Vestnik Rossiiskoi Voenno-Medicinskoi Academii.* 2019;2(66):114–121. https://www.elibrary.ru/item.asp?id=39566334 (In Russ.)
4. Korneenkov A. A., Fanta I. V., Vyazemskaya E. E. The Assessment of disease symptom dynamics by using survival analysis methods. *Rossiiskaya otorinolaringologiya*. 2019 4:8–14. https://doi.org/10.18692/1810-4800-2019-4-8-14 (In Russ.)
5. Korneenkov A. A. Visualization of the results of a meta-analysis of clinical studie. *Rossiiskaya otorinolaringologiya*. 2019; 18(1):8–15. https://doi.org/10.18692/1810-4800-2019-1-8-15 (In Russ.)
6. Korneenkov A. A. Development of a scorecard for predicting clinical outcome in otorhinolaryngology. *Rossiiskaya otorinolaringologiya*. 2019;18(2):25–35. https://doi.org/10.18692/1810-4800-2019-2-25-35 (In Russ.)

Информация об авторах

✉ **Корнеенков Алексей Александрович** – доктор медицинских наук, профессор, заведующий лабораторией информатики и статистики Санкт-Петербургского научно-исследовательского института уха, горла, носа и речи (Россия, 190013, Санкт-Петербург, Бронницкая ул., д. 9); тел.: +7 (904) 554-07-40, e-mail: korneyenkov@gmail.com

ORCID: http://orcid.org/0000-0001-5870-8042

Фанта Иван Васильевич – кандидат медицинских наук, заведующий организационно-методическим отделом, Санкт-Петербургский научно-исследовательский институт уха, горла, носа и речи (Россия, 190013, Санкт-Петербург, Бронницкая ул., д. 9); тел.: +7 (812) 316-54-29, e-mail: 3165429@mail.ru

ORCID: https://orcid.org/0000-0002-1110-7087

Information about the authors

✉ **Alexei A. Korneenkov** – MD, Professor, Head of the Laboratory of Informatics and Statistics, Saint Petersburg Research Institute of Ear, Throat, Nose and Speech (9, Bronnitskaya St., St. Petersburg, 190013, Russia); phone +7 (904) 554-07-40, e-mail: korneyenkov@gmail.com

ORCID: http://orcid.org/0000-0001-5870-8042

Ivan V. Fanta – PhD (Medicine), Head of the organizational and methodological department, Saint Petersburg Research Institute of Ear, Throat, Nose and Speech Speech (9, Bronnitskaya St., St. Petersburg, 190013, Russia); phone +7 (812) 316-54-29, e-mail: 3165429@mail.ru

ORCID: https://orcid.org/0000-0002-1110-7087

УДК 616.22.5-057-02
https://doi.org/10.18692/1810-4800-2020-2-51-56

Этиологические факторы нарушения голосовой функции у вокалистов музыкального театра

Н. Л. Кунельская[1,2], С. Г. Романенко[1], О. Г. Павлихин[1], Е. В. Лесогорова[1], Ю. В. Лучшева[1]

[1] *Научно-исследовательский клинический институт оториноларингологии им. Л. И. Свержевского Москва, 117152, Россия*

[2] *Российский национальный исследовательский медицинский университет имени Н. И. Пирогова, Москва, 117152, Россия*

Ethiological factors of voice function impairment at singers of musical theatres

N. L. Kunel'skaya[1,2], S. G. Romanenko[1], O. G. Pavlikhin[1], E. V. Lesogorova[1], Yu. V. Luchsheva[1]

[1] *Sverzhevskiy Research clinical Institute of Otorhinolaryngology, Moscow, 117152, Russia*

[2] *Pirogov Russian National Research Medical University, Moscow, 117997, Russia*

Проведен анализ причин возникновения патологии голосового аппарата у вокалистов. Проведено обследование 136 вокалистов (солистов и артистов хора музыкальных театров) в возрасте от 23 до 70 лет со стажем работы от 3 до 42 лет. Показано, что на возникновение заболеваний гортани влияют состояние самого голосового аппарата, объем и интенсивность голосовой нагрузки. Большое значение имеют качество вокальной подготовки певца, его возраст и стаж работы, наличие дополнительной работы (концертная, педагогическая деятельность), соответствие исполняемых партий техническим и актерским возможностям певца, бытовые и социальные условия жизни. Структура заболеваний голосового аппарата зависит также от типа голоса певца, состояния его нервной системы. Профилактика нарушения голосовой функции у вокалистов музыкального театра должна быть направлена на устранение всех провоцирующих факторов.
Ключевые слова: вокалист, гортань, нарушение голосовой функции.

Для цитирования: Кунельская Н. Л., Романенко С. Г., Павлихин О. Г., Лесогорова Е. В., Лучшева Ю. В. Этиологические факторы нарушения голосовой функции у вокалистов музыкального театра. *Российская оториноларингология.* 2020;19(2):51–56. https://doi.org/10.18692/1810-4800-2020-2-51-56

The analysis of the causes of the pathology of the vocal apparatus in vocalists is carried out. 136 singers were investigated in age from 23 till 70 years old with length of service from 3 till 42 years. It is shown that the occurrence of diseases of the larynx is affected by the state of the vocal apparatus itself, the volume and intensity of the vocal load. Of great importance is the quality of the singer's vocal training, his age and length of service, the availability of additional work (concert, pedagogical activity), the correspondence of the performed parts to the singer's technical and acting abilities, domestic and social living conditions. The structure of voice apparatus diseases also depend on type of singer's voice and his nervous system status. Prevention of impaired voice function in musical theater vocalists should be aimed at eliminating all provoking factors.
Keywords: singer, larynx, impaired voice function.

For citation: Kunel'skaya N. L., Romanenko S. G., Pavlikhin O. G., Lesogorova E. V., Luchsheva Yu. V. Ethiological factors of voice function impairment at singers of musical theatres. *Rossiiskaya otorinolaringologiya*. 2020;19(2):51–56. https://doi.org/10.18692/1810-4800-2020-2-51-56

Этиологические факторы, приводящие к нарушению голоса у вокалистов музыкального театра, имеют ряд особенностей, определяемых спецификой профессии, связанной с повышенной эмоциональной нагрузкой, со сложностями в организации режима работы и отдыха, а также

© Коллектив авторов, 2020

личностными психохарактерологическими качествами, присущей всем лицам, занимающимся сценической деятельностью [1–3].

Пение, как разновидность процесса звукообразования, является процессом высшей нервной деятельности человека. Для осуществления этого процесса требуется координированная деятельность многих органов и систем человеческого организма: центральной нервной системы, органов дыхания, брюшного пресса, гортани, мышц полости рта и глотки, желез внутренней секреции [4–6].

В последнее десятилетие значительно увеличилось количество постановок оперных спектаклей современных авторов, мюзиклов, а также авангардных редакций классических опер, когда от певца требуется умение активно двигаться во время пения, что требует от исполнителя использования различных типов дыхания, которыми он не всегда владеет должным образом. Достаточно часто для достижения вокальных эффектов певцы вынуждены пользоваться техническими приемами, иногда идущими вразрез с общепринятыми взглядами на вокальную технику, перенапрягая голосовой аппарат, что приводит к патологическим изменениям в гортани [1, 8]. Также следует учитывать, что спецэффекты, используемые в современных театральных постановках, нередко связаны с неблагоприятными условиями работы для исполнителей (пение в нефизиологичном положении, например в подвешенном состоянии или лежа вниз голосовой, задымление, раздражающее слизистую оболочку верхних дыхательных путей, и т. п.) [7, 9]. Объем голосовой нагрузки у современных исполнителей нередко превышает рекомендованную норму голосовых нагрузок для лиц голосоречевых профессий – 16–20 часов в неделю [10].

Цель исследования

Анализ факторов, способствующих возникновению голосовых нарушений у вокалистов.

Пациенты исследования

136 человек профессиональных вокалистов – артистов музыкальных театров (солисты 63 человека, артисты хора 73 человека) в возрасте от 24 до 68 лет, стаж работы от 3 до 42 лет.

Методы обследования

Анкетирование, анамнез, микроларингоскопия, видеоларингостробоскопия, акустический анализ голоса (система Kay Pentax). Статистическая обработка полученных результатов проводилась с использованием компьютерных программ Statistica 6.0 и Microsoft Office Excel.

Анализировали условия работы, объем вокальной голосовой нагрузки (в часах, в день и в неделю), возможность восстановления общей работоспособности и отдыха голосового аппарата после спектаклей и концертов. Также оценивали наличие вредных привычек (курение, злоупотребление алкоголем), наличие сопутствующих хронических заболеваний, соответствие исполняемых партий техническим и актерским возможностям исполнителя, качество вокальной техники (форсированное пение, расширение объема звука).

Результаты исследования

Объем профессиональной голосовой нагрузки у певцов составил от 18–20 до 28–36 ч в неделю.

При проведении анкетирования были выявлены следующие условия труда и жизни (табл. 1).

Таким образом, выявленные факторы способствовали возникновению общей утомляемости, нарушению процесса физиологического голосообразования, перенапряжению голосового аппарата и развитию дисфонии.

Сопутствующая патология, выявленная у пациентов, была достаточно разнообразной. Результаты ее исследования представлены в табл. 2.

Как следует из табл. 2, имеющиеся сопутствующие заболевания оказывали непосредственное

Таблица 1

Условия труда и жизни (по данным анкетирования)

Table 1

Working conditions (according to the questionnaire)

Фактор	Процент от общего числа обследованных
Нефизиологичное положение тела во время пения	49,6
Неравномерность распределения нагрузки	44,9
Отсутствие возможности полноценного отдыха	54,8
Запыленность, пересушенный кондиционированный воздух	67,3
Частая смена часовых и климатических поясов	45,4
Самолечение (злоупотребление антигистаминными и гормональными препаратами, витаминами)	50,4

Таблица 2

Сопутствующая патология

Table 2

Concomitant pathology

Заболевание	Число выявленных случаев
Вазомоторный ринит, нейровегетативная форма	25
Аллергический ринит	34
Хронический катаральный фарингит	61
Хронический тонзиллит, простая форма	43
Хронический тонзиллит, токсико-аллергическая форма I	15
Хроническая пневмония	2
Хронический бронхит	18
Рецидивирующие ОРВИ	11
Аллергические реакции на пыль, искусственный дым	25
Нейроциркуляторная дистония	23
Гипертоническая болезнь	38
Гипотиреоз	14
Сахарный диабет	9
Гинекологические заболевания	25
Заболевания желудочно-кишечного тракта	78
Дорсопатия шейно-грудного отдела позвоночника	57

влияние на состояние слизистой оболочки гортани и голосовых складок, тонус голосовых мышц, состояние микроциркуляторного русла голосовых складок, что способствовало развитию нарушений голоса.

Вредные привычки, такие как курение и злоупотребление алкоголем, негативно влияющие на голос, в обследованной нами группе не имели широкого распространения. Курящих было выявлено 36 человек, из них солистов 9 человек, артистов хора 25. Как правило, все они являлись обладателями низких голосов (меццо-сопрано, альты, басы) и были заняты лишь во вторых партиях или имели сравнительно небольшую нагрузку в театре.

Таблица 3

Структура выявленных изменений в голосовом аппарате у обследованных вокалистов

Table 3

The structure of the incidence of the vocal apparatus in the examined vocalists

Заболевание	Количество больных		Всего	Процент к числу больных
	м	ж		
Гипотонусная дисфония	12	17	29	21,3
Гипертонусная дисфония	2	1	3	2,2
Гипогипертонус гортани	1	2	3	2,2
Острый катаральный ларингит	12	16	28	20,6
Хронический катаральный ларингит	5	2	7	5,1
Варикозно расширенные сосуды голосовых складок	7	9	16	11,7
Функциональная дисфония на фоне стрессового расстройства	1	2	3	2,2
Вазомоторный монохордит	–	2	2	1,5
Кровоизлияния в голосовую складку	7	11	18	13,2
Узелки голосовых складок	6	15	21	15,5
Контактная гранулема	3	1	4	3,0
Бороздки голосовых складок	1	1	2	1,5
Итого	57	79	136	100

Обсуждение. Нагрузка на голосовой аппарат варьирует в зависимости от стажа работы вокалиста, его занятости в репертуаре, должности и положения в театре (солист или артист хора), занятий артиста педагогической деятельностью.

В группе, в которую входили певцы-стажеры и солисты со стажем работы более 20 лет, занятые в партиях второго плана с участием в 2–4 спектаклях в месяц, голосовая нагрузка составила 1–2 часа в день (до 8–12 часов в неделю) – уроки с концертмейстером и повторение уже готовых партий.

У артистов хора вокальная нагрузка составила от 3 до 6 часов в день (до 20–32 часов в неделю). Это – репетиции, повторение партий текущего репертуара и занятость в 12–15 спектаклях в месяц. Однако необходимо учитывать, что вокальные партии артистов хора менее сложны и ответственны по сравнению с партиями солистов, у них существует возможность взаимозамены, и возможность петь mezzo-voce (вполголоса) при необходимости участия в спектаклях в нездоровом состоянии.

Ведущие солисты в возрасте от 28 до 50 лет и со стажем работы 10–20 лет, активно занятые в репертуаре, имели ежедневную нагрузку до 6–8 часов в день (до 30–42 часов в неделю) – уроки с концертмейстером, разучивание новых партий с дирижером, оркестровые сценические прогоны текущих спектаклей, репетиции новых постановок. При этом в силу организационных причин – отсутствие необходимого количества исполнителей или болезнь страхующего солиста, блоковая система проката спектаклей – один и тот же исполнитель вынужден был петь до 10–12 спектаклей в месяц. При этом выступая в совершенно разноплановых по тесситуре, технической и драматической сложности партиях.

Также выявлены ситуации, когда певец вынужден петь партии, не свойственные его природной тесситуре. Например, когда лирический тенор поет партии драматического тенора или центральное сопрано исполняет драматические или меццо-сопрановые роли.

При блоковой системе проката спектаклей – от 3–4 (как правило, оперы) до 10–15 спектаклей подряд (мюзиклы) – вокалисты не успевали восстанавливаться физически и эмоционально. Появлялись жалобы на общее неудовлетворительное состояние (слабость, раздражительность, сонливость, невозможность сосредоточиться) и жалобы, характерные для начинающихся функциональных заболеваний гортани (першение в горле, быстрая утомляемость голоса, сложности с филировкой звука, пением на piano и т. п.)

При обращении у всех обследованных пациентов субъективная оценка голоса по визуально-аналоговой шкале составила 6,8±0,7 балла. Время максимальной фонации на примарных максимально удобных средних тонах диапазона уменьшалось до 10–13 секунд у женщин и до 15–17 секунд у мужчин – при норме 15–25 и 25–35 секунд соответственно [11].

Показатели акустического анализа голоса составили: vAm – 10,56±0,34%, Jitter – 1,41±0,25%, Shimmer – 8,4±0,55%, NHR – 0,17±0,03%, VTI – 0,081±0,004%, SPI – 18,7±0,35%.

При непрямой микроларингоскопии отмечали сухость слизистой оболочки гортани, скопление вязкой слизи в узелковой зоне, отечность свободного края голосовых складок, усиление сосудистого рисунка, сниженный тонус голосовых складок. У части пациентов выявлен симптом «зияющих желудочков». Видеоларингостробоскопическая картина характеризовалась уменьшением амплитуды колебаний голосовых складок, неполным смыканием в фазе закрытия, иногда асинхронностью колебаний.

Помимо основной нагрузки в театре многие вокалисты занимаются гастрольно-концертной деятельностью. График гастролей при этом составляется в зависимости от занятости певца в театре, и зачастую у артистов, активно задействованных в текущих спектаклях, гастрольные поездки и спектакли в театре стыкуются очень плотно и таким образом певец не получает необходимого отдыха. При таком режиме значительно увеличивается нагрузка на голосовой аппарат и организм в целом, что создает дополнительный риск возникновения патологии гортани и обострения сопутствующих хронических заболеваний из-за ослабления адаптационных возможностей организма.

Многие из певцов со стажем работы более 5–10 лет достаточно часто занимаются педагогической деятельностью, что обычно составляет 3–4 часа занятий в среднем 2–3 раза в неделю, с учениками, имеющими различные типы голосов. Во время уроков педагог помимо объяснения, как правило, еще и демонстрирует различные технические приемы, которые могут быть не свойственны постоянному типу его голоса. При прослушивании учеников, которые еще не полностью освоили правила пения и поют с техническими ошибками, перегружая гортань, идет опосредованное воздействие через ЦНС на голосовой аппарат педагога, который подсознательно включается в работу, что тоже оказывает на него неблагоприятное воздействие.

В случаях недостаточного уровня вокальной техники (стажеры, солисты со стажем работы до 5 лет) или в силу возрастных изменений голосового аппарата (вокалист со стажем работы более 25–30 лет) для достижения удовлетворительного качества голоса певцы злоупотребляли «твердой» атакой, форсированной манерой голосоведения

и расширением объема звука, создавая тем самым излишнюю нагрузку на гортань. Это, в свою очередь, создавало предпосылки к развитию нарушений голоса. Подобные ситуации также возникали в случаях, когда вокальная партия не соответствовала техническим возможностям, типу голоса, опыту певца.

Что касается стажеров и начинающих солистов, то они, как правило, оказывались заложниками собственной недостаточно качественной вокальной подготовки в связи с тем, что в процессе обучения неточно выполняли указания педагога или неправильно интерпретировали предлагаемый материал. В ряде случаев изначально у вокалиста неверно определялся тип голоса, и обучение велось с перегрузкой голосового аппарата и формированием неправильного механизма голосоведения.

Достаточно часто постановщик спектакля, учитывая только внешние и артистические данные начинающего исполнителя, назначает его на партии, для исполнения которых необходимы достаточный сценический и жизненный опыт и отработанная вокальная техника. В этой ситуации начинающий певец, сталкиваясь с непосильным для него материалом и испытывая при этом в той или иной степени давление со стороны режиссера и дирижера, начинал ощущать психологический дискомфорт, но пытался любыми средствами выполнить поставленные задачи. Певцы использовали неотработанные вокальные технические приемы, увеличивали время занятий с концертмейстером, иногда занимались дополнительно с другими вокальными педагогами. В итоге это приводило не только к возникновению функциональных (гипотонусные, гипогипертонусные дисфонии) и органических (сосудистые реакции, узелки голосовых складок) заболеваний гортани, но и иногда к психологическим срывам вплоть до развития комплекса неполноценности, когда уже приходилось прибегать к помощи психолога и психотерапевта.

У вокалистов со стажем более 25–30 лет, много лет исполнявших ведущие партии, в силу возрастных изменений гортани, имеющихся сопутствующих заболеваний в той или иной мере снижаются технические возможности голосового аппарата, теряется сила и красота голоса. Тем не менее певцы по ряду причин (невозможность психологической перестройки на исполнение второстепенных партий, финансовые проблемы) продолжают выступление в заглавных партиях, перегружая гортань и провоцируя возникновение ее заболеваний.

На основании проведенного исследования, выявлена определенная корреляция в возникновении вида заболевания голосового аппарата у вокалистов в зависимости от типа его голоса. Так, гипотонусные дисфонии, функциональные дисфонии на фоне стрессового расстройства, узелки голосовых складок возникали преимущественно у женщин, обладательниц высоких голосов. Гипертонусные дисфонии, хронические ларингиты встречаются в основном у мужчин со средними и низкими голосами. Кровоизлияния в голосовую складку являлись прерогативой вокалистов с высокими голосами (сопрано, тенора), часто злоупотребляющих форсировкой звука и «твердой атакой» на верхних нотах. Склонность к образованию узелков отмечается у сопрано, теноров и высоких меццо-сопрано, имеющих, как правило, достаточно лабильную психику и поющих партии с достаточно большой разницей в тесситуре. Контактные гранулемы преимущественно диагностировались у обладателей низких голосов – альтов, басов, т. е. у певцов, использующих преимущественно грудной регистр.

Выводы

Этиологические факторы нарушения голосовой функции у вокалистов музыкального театра носят разносторонний характер и связаны как с недостатками вокальной техники, так и с неправильной организацией труда, что приводит к перегрузке голосового аппарата.

Профилактика нарушения голосовой функции должна включать, помимо адекватной и равномерной голосовой нагрузки на голосовой аппарат, создание комфортных условий труда и отдыха для вокалиста.

Поддержание сопутствующих заболеваний в состоянии ремиссии является важным фактором в предупреждении развития нарушений голосовой функции у вокалистов.

Авторы заявляют об отсутствии конфликта интересов.

ЛИТЕРАТУРА

1. Павлихин О. Г. Заболевания голосового аппарата у вокалистов: автореферат дис. … канд. мед. наук. М., 2001. 20 с.
2. Rosen D. C., Heuer R. J., Levy S., Sataloff R. T. Psychological Aspects of Voice Disorders In: Sataloff, RT Professional Voice: The Science and Art of Clinical Care, 3rd Edition, San Diego: Plural Publications, 2005.
3. Levy S., Rosen D. C., Sataloff R. T. Performance Anxiety. In: Sataloff R.T. Professional Voice: The Science and Art of Clinical Care, 3rd Edition. San Diego:Plural Publications, 2005.
4. Василенко Ю. С. Голос. Фониатрические аспекты. М.: Дипак, 2013. 394 с.
5. Дмитриев Л. Б. Основы вокальной методики. М.: Музыка, 2007. 368 с.
6. Дмитриев Л. Б., Телеляева Л. М., Таптапова С. Л., Ермакова И. И. Фониатрия и фонопедия. М.: Медицина, 1990. 272 с.

7. Рудин Л. Б. Этиопатогенетическая система профилактики дисфоний у лиц голосо-речевых профессий (на примере вокалистов): автореф. дис. … докт. мед. наук. М., 2017. 48 с.
8. Степанова Ю. Е., Корень Е. Е., Готовяхина Т. В. Клинико-диагностический алгоритм работы врача-оториноларинголога с профессионалами голоса. *Российская оториноларингология.* 2019;18(1):116–123.
9. Аникеева З. И. Влияние неблагоприятных условий труда на заболеваемость вокалистов. *Голос и речь.* 2011;2:13–20.
10. Руководство Р 2.2.2006-05 по гигиенической оценке факторов рабочей среды и трудового процесса. Критерии и классификация условий труда.
11. Hirano M., Koike V., Leden H. Maximum Phonation Timeand Air Usage During Phonation. *Folia Phoniatrica.* 1968;20(9):185–201.

REFERENCES

1. Pavlikhin O. G. *Zabolevaniya golosovogo apparata u vokalistov*: avtoreferat dis. … kand. med. nauk. M., 2001. 20 p. (in Russ.)
2. Rosen D. C., Heuer R. J., Levy S., Sataloff R. T. Psychological Aspects of Voice Disorders In: Sataloff, RT Professional Voice: The Science and Art of Clinical Care, 3rd Edition, San Diego: Plural Publications, 2005.
3. Levy S., Rosen D. C., Sataloff R.T. Performance Anxiety. In: Sataloff RT Professional Voice: The Science and Art of Clinical Care, 3rd Edition. San Diego:Plural Publications, 2005.
4. Vasilenko Yu. S. Golos. *Foniatricheskie aspekty.* M.: Dipak, 2013. 394 p. (in Russ.)
5. Dmitriev L. B. *Osnovy vokal'noi metodiki.* M.: Muzyka, 2007. 368 p. (in Russ.)
6. Dmitriev L. B., Telelyaeva L. M., Taptapova S. L., Ermakova I. I. *Foniatriya i fonopediya.* M.: Meditsina, 1990. 272 p. (in Russ.)
7. Rudin L. B. *Etiopatogeneticheskaya sistema profilaktiki disfonii u lits goloso-rechevykh professii (na primere vokalistov)*: avtoref. dis. … dokt. med. nauk. M., 2017. 48 p. (in Russ.)
8. Stepanova Yu. E., Koren' E. E., Gotovyakhina T. V. Clinical and diagnostic algorithm for otorhinolaryngologist's work with voice professionals. *Rossiiskaya otorhinolaringologya.* 2019;18(1):116–123. https://doi.org/ 10.18692/1810-4800-2019-1-116-123 (in Russ.)
9. Anikeeva Z. I. Vliyanie neblagopriyatnykh uslovii truda na zabolevaemost' vokalistov. *Golos i rech'.* 2011;2:13–20 (in Russ.)
10. Rukovodstvo R 2.2.2006-05 po gigienicheskoi otsenke faktorov rabochei sredy i trudovogo protsessa. *Kriterii i klassifikatsiya uslovii truda.* (in Russ.)
11. Hirano M., Koike V., Leden H. Maximum Phonation Time and Air Usage During Phonation. *Folia Phoniatrica.* 1968;20(9):185–201.

Информация об авторах

Кунельская Наталья Леонидовна – доктор медицинских наук, заместитель директора по научной работе, Научно-исследовательский клинический институт оториноларингологии им. Л. И. Свержевского (117152, Россия, Москва, Загородное шоссе, д. 18А, стр. 2); профессор кафедры оториноларингологии, Российский национальный исследовательский медицинский университет им. Н. И. Пирогова (Россия, 117997, Москва, ул. Островитянова, д. 1); e-mail: nlkun@mail.ru

ORCID: https://orcid.org/0000-0002-1001-2609

Романенко Светлана Георгиевна – кандидат медицинских наук, руководитель научно-исследовательского отдела микрохирургии гортани и фониатрии, Научно-исследовательский клинический институт оториноларингологии им. Л. И. Свержевского (117152, Россия, Москва, Загородное шоссе, д. 18А, стр. 2); e-mail: s_romanenko@bk.ru

ORCID: https://orcid.org/0000-0002-8202-5505

✉ **Павлихин Олег Геннадиевич** – кандидат медицинских наук, ведущий научный сотрудник научно-исследовательского отдела микрохирургии гортани и фониатрии, Научно-исследовательский клинический институт оториноларингологии им. Л. И. Свержевского (117152, Россия, Москва, Загородное шоссе, д. 18А, стр. 2); e-mail: asdf36@mail.ru

ORCID: https://orcid.org/0000-0003-3876-093X

Лесогорова Екатерина Владимировна – кандидат медицинских наук, старший научный сотрудник научно-исследовательского отдела микрохирургии гортани и фониатрии, Научно-исследовательский клинический институт оториноларингологии им. Л. И. Свержевского (117152, Россия, Москва, Загородное шоссе, д. 18А, стр. 2); e-mail: katenan1@rambler.ru

ORCID: https://orcid.org/0000-0003-1753-5960

Лучшева Юлия Владиславовна – кандидат медицинских наук, ведущий научный сотрудник научно-исследовательского отдела микрохирургии гортани и фониатрии, Научно-исследовательский клинический институт оториноларингологии им. Л. И. Свержевского (117152, Россия, Москва, Загородное шоссе, д. 18А, стр. 2); e-mail: jluchsheva@mail.ru

ORCID: https://orcid.org/0000-0002-8412-710X

Information about the authors

Natal'ya L. Kunel'skaya – MD, Deputy Director for Science, Sverzhevskiy Clinical Research Institute of Otorhinolaryngology, (18A, bld. 2, Zagorodnoye Shosse, Moscow, 117152, Russia); Professor of the Chair of Otorhinolaryngology Pirogov Russian National Research Medical University (1, Ostrovityanova St., Moscow, 117997, Russia); e-mail: nlkun@mail.ru

ORCID: https://orcid.org/0000-0002-1001-2609

Svetlana G. Romanenko – PhD (Medicine), Head of Research Department of Laryngeal Microsurgery and Phoniatrics, Sverzhevskiy Clinical Research Institute of Otorhinolaryngology, (18A, bld. 2, Zagorodnoye Shosse, Moscow, 117152, Russia); e-mail: s_romanenko@bk.ru

ORCID: https://orcid.org/0000-0002-8202-5505

✉ **Oleg G. Pavlikhin** – PhD (Medicine), Leading Researcher of Research Department of Laryngeal Microsurgery and Phoniatrics, Sverzhevskiy Clinical Research Institute of Otorhinolaryngology, (18A, bld. 2, Zagorodnoye Shosse, Moscow, 117152, Russia); e-mail: asdf36@mail.ru

ORCID: https://orcid.org/0000-0003-3876-093X

Ekaterina V. Lesogorova – PhD (Medicine), Senior Researcher of Research Department of Laryngeal Microsurgery and Phoniatrics, Sverzhevskiy Clinical Research Institute of Otorhinolaryngology, (18A, bld. 2, Zagorodnoye Shosse, Moscow, 117152, Russia); e-mail: katenan1@rambler.ru

ORCID: https://orcid.org/0000-0003-1753-5960

Yuliya V. Luchsheva – PhD (Medicine), Leading Researcher of Research Department of Laryngeal Microsurgery and Phoniatrics, Sverzhevskiy Clinical Research Institute of Otorhinolaryngology, (18A, bld. 2, Zagorodnoye Shosse, Moscow, 117152, Russia); e-mail: jluchsheva@mail.ru

ORCID: https://orcid.org/0000-0002-8412-710X

УДК 616.216.21-002-08-039.76:615.838
https://doi.org/10.18692/1810-4800-2020-2-57-63

Лечение больных хроническим риносинуситом в условиях санатория и меры профилактики

С. И. Пшеничный, Р. К. Тулебаев, Т. М. Аженов

Медицинский университет Астана
г. Нур-Султан, 010000, Республика Казахстан

The treatment of patients with chronic rhinosinusitis in the conditions of sanatorium and preventive measures

S. I. Pshenichnyi, R. K. Tulebaev, T. M. Azhenov

Astana Medical University,
Nur-Sultan, 010000, Republic of Kazakhstan

Изучение клинико-функциональных нарушений слизистой оболочки носа и околоносовых пазух больных с заболеванием хроническим риносинуситом, а также выбор оптимального способа лечения в условиях санатория с применением природных факторов. Проведено обследование 145 больных (94 мужчины и 51 женщина) хроническим риносинуситом в возрасте от 18 до 65 лет. Из них мужчины составили 64,8%, женщины – 35,2%. У пациентов с патологией околоносовых пазух выявлены функциональные нарушения слизистой оболочки носа и околоносовых пазух. В частности, определялись нарушения мукоцилиарного клиренса, кислотно-щелочного равновесия слизистой полости носа, уменьшение носовой проходимости по данным активной передней риноманометрии. Применение в качестве лечения природных факторов: ингаляции природной минеральной воды Майбалык и грязевые аппликации на область околоносовых пазух – значительно улучшило течение хронического риносинусита и привело к нормализации функциональных показателей слизистой оболочки носа в отличие от группы сравнения (60 человек). Группа сравнения не применяла ингаляции природной водой Майбалык и грязевые аппликации с озера Майбалык, а использовала только обычные щелочные ингаляции.
Ключевые слова: хронический риносинусит, природная минеральная вода и грязь Майбалык, санаторное лечение, реабилитация.

Для цитирования: Пшеничный С. И., Тулебаев Р. К., Аженов Т. М. Лечение больных хроническим риносинуситом в условиях санатория и меры профилактики. *Российская оториноларингология.* 2020;19(2):57–63. https://doi.org/10.18692/1810-4800-2020-2-57-63

The objective of the research is to study of clinical and functional disorders of the nasal mucosa and paranasal sinuses of patients with chronic rhino sinusitis, as well as to make the choice of the optimal treatment method in a sanatorium using natural factors. A survey of 145 patients (94 men and 51 women) with chronic rhinosinusitis at the age of 18 to 65 years was conducted. Of these, male accounted for 64.8%, female – 35.2%. In patients with pathology of the paranasal sinuses, functional disorders of the nasal mucosa and paranasal sinuses were revealed. Particularly, violations of mucociliary clearance, acid-base balance of the nasal mucosa, and a decrease in nasal patency according to the data of active anterior rhinomanometry were defined. The use of natural factors as a treatment: inhalation of natural mineral water Maibalyk and mud applications on the paranasal sinus area significantly improved the course of way of chronic rhinosinusitis and led to normalization of the functional parameters of the nasal mucosa, in contrast to the comparison group (60 people). The comparison group did not use with Maibalyk natural water inhalations and mud applications from Lake Maybalyk, but used only ordinary alkaline inhalations.
Keywords: chronic rhinosinusitis, natural mineral water and Maibalyk mud.

For citation: Pshenichnyi S. I., Tulebaev R. K., Azhenov T. M. The treatment of patients with chronic rhinosinusitis in the conditions of sanatorium and preventive measures. *Rossiiskaya otorinolaringologiya*. 2020;19(2):57–63. https://doi.org/10.18692/1810-4800-2020-2-57-63

© Коллектив авторов, 2020

Хронические заболевания слизистой оболочки околоносовых пазух занимают значительное место среди патологии ЛОР-органов, диагностируемых в Республике Казахстан.

Для больных хроническим риносинуситом санаторное лечение наиболее важно, так как является не только составной частью лечения, но и реабилитационной основой профилактики обострений [Тулебаев Р. К. и соавт., 2015; Аженов Т. М. и соавт., 2018]. В связи с этим для практического здравоохранения Казахстана продолжают оставаться важными исследования по проведению лечебно-диагностических мероприятий и реабилитационного процесса в санаторных условиях с последующей оценкой его эффективности.

За последние десятилетия повысился интерес к изучению эффективности санаторного лечения. Перспективность этого направления показана в работах курортологов Н. Г. Приходченко и соавт. (1981, 1985), В. М. Боголюбова (1986), А. М. Векитнева (2001) и др. В последние годы на известных курортах Казахстана и России проведены исследования для оценки эффективности лечения и реабилитации заболеваний бронхолегочного аппарата, хронического тонзиллита и другой патологии [Завалий М. А., 2009; Тулебаев Р. К. и соавт., 2017; Аженов Т. М. и соавт., 2018].

Цель исследования

Разработка лечения больных хроническим риносинуситом в санаторных условиях при использовании природных факторов.

Пациенты и методы исследования

Клинико-функциональные и лабораторные исследования выполнены на кафедре ЛОР-болезней НАО «Медицинский университет Астана», а также на базе АО «Санаторий Окжетпес» Медицинского центра Управления делами Президента Республики Казахстан. Всего за период наблюдений и исследований с 2011 по 2016 год обследовано и пролечено 145 больных (94 мужчины и 51 женщина) хроническим риносинуситом в возрасте от 18 до 65 лет. Средний возраст больных составил 39,6±3,4 года. Из них мужчины составили 64,8%, женщины – 35,2%.

Основную группу (n = 85) составили пациенты, которые получали природные грязевые аппликации с озера Майбалык в виде «маски» на область носа и околоносовые пазухи, а также ингаляционную терапию природной минеральной водой Майбалык с применением стационарной системы Salina. В группу сравнения (контрольную) (n = 60) были включены лица, отказавшиеся от вышеуказанного лечения. Они выбрали ингаляционную терапию обычным щелочным раствором.

Кроме того, нами также проведено обследование 20 практически здоровых лиц, проживающих в поселке Боровое. При отборе пациентов для лечения в условиях санатория мы обращали внимание на жалобы, анамнез заболевания.

Все пациенты, поступившие на санаторное лечение и находившиеся под нашим наблюдением, прошли стандартное клиническое обследование ЛОР-органов, включая инструментальные эндоскопические методы исследования, а также лабораторные и функциональные исследования.

Цитологическое исследование осуществляли методом мазков-отпечатков, путем взятия мазка специальными отшлифованными тонкими стеклами. В соответствии с риноцитограмми мазки, представленные большим количеством клеток плоского и реснитчатого эпителия, а также единичными (до 10) в поле зрения лейкоцитами (нейтрофилы в 100% случаев) были приняты за норму.

Забор микробной флоры осуществляли по общепринятой унифицированной методике согласно методическим рекомендациям «Об унификации микробиологических (бактериологических) методов исследования, применяемых в клинико-диагностических лабораториях лечебно-профилактических учреждений».

Транспортная (двигательная) функция слизистой оболочки полости носа (мукоциллиарный клиренс) изучался сахариновым тестом по методике С. З. Пискунова и Г. З. Пискунова (1983). Эту функцию оценивали по времени появления ощущения «сладости» во рту исследуемого. У практически здоровых лиц (контрольная группа) время транспортной функции составило 11,3±0,35 мин. Это согласуется с исследованиями А. И. Крюкова (2005), получившего аналогичные показатели в контрольных замерах.

Температура полости носа исследовалась путем изучения калориферной функции (термометром ТПЭМ-1 М). Температурные колебания изучались с обеих половин носа в основной группе и контрольной группе до лечения и после курса лечения.

Водородный показатель носового секрета или (pH) определяли специальной индикаторной бумагой (фирмы Phan) в носовой слизи с каждой половины. Этот показатель также оценивали в обеих группах до лечения и после проведенного курса лечения.

Проводилось изучение дыхательной функции носа методом передней активной риноманометрии. Нами изучен суммарный объемный поток на цифрах давления 150 Па. Осуществляли переднюю риноманометрию отдельно для каждой половины носа в положении больного сидя. При передней риноманометрии больной выполнял от четырех до пяти спокойных вдохов и выдохов, при этом измеряли поток воздуха с отражением на дисплее графических и цифровых данных. Нормальные показатели суммарной про-

ходимости носа у здоровых лиц колеблются, по данным различных авторов, от 400 до 800 мл/с. (Шиленкова В. В., 2008; Карпищенко С. А. и соавт., 2016)

Характеристика иловой грязи из озера Майбалык и источника природной минеральной воды Майбалык и методика их применения. Грязь озера характеризуется большим количеством коллоидного комплекса – 10,07, с высоким содержанием коллоидного железа – 0,33, кристаллического скелета – 14,37, что в совокупности является свидетельством большой пластичности – одной из важнейших свойств каждой лечебной грязи. Природная грязь органического происхождения, относится к иловым грязям типа сапропелей. Точками приложения, через которые она оказывает лечебное действие, являются: кожа и слизистые оболочки (при аппликации грязи на десны), но, как правило, ее действие не ограничивается местом приложения (Абдукаримов Б. У., 2000).

В процессе проведения грязелечения у больных хроническим риносинуситом основной группы мы использовали методику грязевых аппликаций в виде «бабочки» на область носа и околоносовые пазухи. Природная иловая грязь в свежем виде доставляется из озера Майбалык, находящегося на территории курортной зоны. Пациенты получали грязевые аппликации через день (всего на курс лечения от 7 до 8 процедур). Продолжительность процедуры составляла 15 минут.

Природная минеральная вода Майбалык, вытекающая из родниковых источников, относится к бальнеологической по качественной характеристике. Природная минеральная вода из источника озера Майбалык относится к минеральным. Исследованиями было установлено, что озеро Майбалык имеет сульфидную иловую грязь и хлоридную натриево-магниевую воду. При детальном химическом анализе состава природной минеральной воды с озера Майбалык было выявлено, что вода содержит хлоридно-сульфатное и гидрокарбонатно-магнезиальное соединение.

Пациенты с хроническим риносинуситом основной группы получали ежедневные ингаляции природной минеральной водой Майбалык через ингаляционную систему Salina. Общий курс ежедневных лечебных ингаляций составлял 10 дней. Продолжительность ингаляций равнялась 5 минутам.

Статистическая обработка материалов исследования выполнена на компьютере с помощью электронных таблиц Microsoft Excel и специального пакета прикладных программ Statistics for Windows v. 8.0, Stat Softens (USA).

Результаты исследования и их обсуждение

Среди 145 отобранных пациентов 115 человек (79,3%) поступили на санаторное лечение уже с установленным диагнозом хронического риносинусита на этапе амбулаторно-поликлинических учреждений. У остальной части больных (30 человек – 20,7%) в санаторной карте диагноз хронического риносинусита не был диагностирован. Вместе с тем у 115 пациентов диагноз хронического риносинусита был выставлен как сопутствующее заболевание. Основным диагнозом, по которому они направлялись на санаторное лечение, были заболевания бронхолегочной системы, сердечно-сосудистая патология (в основном гипертоническая болезнь) и заболевания желудочно-кишечного тракта. Однако у 30 больных, поступивших на лечение по поводу хронического бронхита, хронического холецистита, болезней почек, не был установлен хронический риносинусит. Между тем среди этой группы при сборе анамнеза, клинико-функциональном, лабораторном и дополнительном томографическом исследовании мы впервые выявили все признаки хронического риносинусита в стадии ремиссии.

При изучении анамнеза заболевания было выяснено, что большинство пациентов указывали в качестве основной причины возникновения риносинусита респираторные заболевания, грипп, простуды и переохлаждения. Больные хроническим риносинуситом, поступившие на санаторное лечение в стадии ремиссии, отмечали затрудненное носовое дыхание, быструю утомляемость, расстройство обоняния, небольшие слизистые выделения из носа. Наибольший пик по продолжительности риносинусита отмечался у группы лиц (37 человек), которые имели сроки заболевания от 5 до 10 лет. Частой причиной возникновения патологии околоносовой пазухи (более 65%) явились грипп и острые респираторные вирусные инфекции.

Анализ давности заболевания позволил установить следующие закономерности: из 85 пациентов основной группы 25 человек (29,4%) болели более 10 лет, 37 пациентов (43,5%) указывали, что хронический риносинусит у них отмечался в течение 5–10 лет, 23 пациента (27,1%) болели от 1 года до 5 лет.

Частота рецидивов хронического риносинусита была установлена в соответствии с данными анамнеза: у 48 (56,5%) из 85 больных количество обострений составляло 2 раза в год, у 23 (27,0%) пациентов 3 раза в год и лишь у 14 (16,5) частота рецидивов составляла не более 1 раза в год.

При анализе проводимого ранее лечения и причин хронического течения процесса нами установлено следующее: в зависимости от сроков заболевания были прослежены одинаковые тенденции отклонений и нарушений в схемах лечения риносинусита. Как удалось выяснить при сборе анамнеза и анализе амбулаторных карт больных, у 17 (21,5%) пациентов имели место

нарушения режимов антибактериальной терапии (назначение препаратов без учета характера микрофлоры, несоответствие доз и кратности приема). Семь больных (8,75%) умышленно отказались от приема антибиотиков или самостоятельно сократили сроки лечения, 7,5% пациентов указывали на нарушение режима лечения, нежелание отказаться от вредных привычек. Анализ причин хронического течения заболевания позволил выделить группу 15 пациентов (18,7%), у которых были ошибки в лечении из-за отсутствия квалифицированного специалиста. В большинстве случаев (81%) нарушение назначенного лечения происходило по вине самих пациентов.

При эндоскопическом обследовании у части пациентов с хроническим риносинуситом мы выявили искривление носовой перегородки в виде деформаций у 37 (43,5%), гребня и наличия шипа у 18 (21,1%). У 11 больных (12,9%) мы наблюдали утолщение перегородки носа, которое располагалось на границе краниального хряща перегородки носа.

Почти у половины больных хроническим риносинуситом при эндоскопии полости носа была обнаружена гипертрофия нижних носовых раковин (41,2%), слизистая оболочка ее была слегка гиперемирована, в ряде наблюдений с синюшным оттенком. Иногда мы выявляли гипертрофию и средней носовой раковины (conchabullosa) (11,3%). Причем гипертрофические изменения слизистой оболочки нижних и средних носовых раковин чаще наблюдались среди больных с длительным течением риносинусита (свыше 10 лет). У этой группы больных имелась, как правило, сочетанная патология в области структур остиомеатального комплекса (рис. 1 и 2).

При эндоскопическом исследовании более чем у половины пациентов с хроническим риносинуситом (55, 64,7%) мы обнаружили слизистые выделения, в общем и нижнем носовом ходе и только у 30 (35,3%) слизистое отделяемое из среднего носового хода вдоль края крючковидного отростка.

При продолжительном сроке заболевания хроническим риносинуситом у значительного числа больных выявлялись изменения внутри носовых структур, которые сочетались с гипертрофией носовых раковин. Для уточнения характера и распространенности воспалительного процесса в околоносовых пазухах больным хроническим риносинуситом мы проводили компьютерную томографию в Медицинском центре УДП РК города Астаны. В соответствии с данными КТ-исследований у больных риносинуситом мы выявляли искривление носовой перегородки, гипертрофическое увеличение носовых раковин, снижение воздушности гайморовых пазух и клеток решетчатого лабиринта, в ряде наблюдений

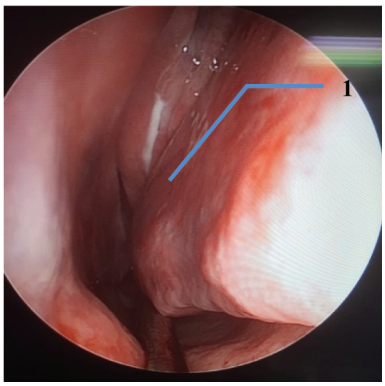

Рис. 1. Хронический риносинусит (эндофото): 1 – носовая перегородка; 2 – гипертрофия.
Fig. 1. Chronic rhinosinusitis (endophoto): 1 – nasal septum, 2 – hypertrophy

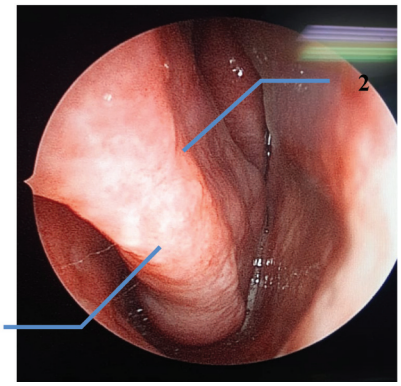

Рис. 2. Гипертрофия нижних носовых раковин у больного хроническим риносинуситом (эндофото): 1 – носовая перегородка; 2 – гипертрофия.
Fig. 2. Hypertrophy of the lower nasal concha in a patient with chronic rhinosinusitis (endophoto): 1 – nasal septum, 2 – hypertrophy

отмечалось пристеночное утолщение слизистой оболочки одной или обеих верхнечелюстных пазух.

Состояние функции мукоцилиарного клиренса. В таблице представлены данные, отражающие состояние мукоцилиарного клиренса среди различных групп больных хроническим риносинуситом и практически здоровых лиц контрольной группы в зависимости от сроков заболевания.

Как видно из таблицы, в отличие от контрольных показателей снижение функции мерцательного эпителия выявлено во всех трех наблюдаемых группах больных хроническим риносинуситом.

Состояние цитологической картины носового секрета. При цитологическом изучении мазков отпечатков мы выявили изменения, которые отражали клеточный состав секрета слизистой оболочки полости носа, характерные для больных хроническим риносинуситом. Клеточный состав соответствовал картине инфекционного воспаления, которое характеризовалось присутствием в мазках нейтрофилов, базофилов, лимфоцитов,

Таблица

Состояние мукоцилиарного клиренса у больных хроническим риносинуситом

Table

The condition of mucociliary clearance in patients with chronic rhinosinusitis

Группа обследованных лиц	*n*	Показатели мукоцилиарного клиренса (мин)
I. Хронический риносиносинусит до 5 лет	23	25,6±2,31
II. Хронический риносинусит от 5 до 10 лет	37	27,5±1,53
III. Хронический риносинусит 10 лет и свыше	25	28,2±2,44
Контроль	20	11,3±0,35, $p < 0{,}001$

бактерий, единичных эозинофилов и тучных клеток. В группе пациентов с более длительным течением заболевания (10 лет и более) особенности мазков отличались большим присутствием нейтрофилов. В мазках также отмечались лимфоциты и полинуклеары.

Показатели дыхательной функции носа при передней активной риноманометрии. Мы провели активную переднюю риноманометрию у больных риносинуситом до лечения, на третьи сутки после курса лечения и на десятые сутки после комплексной терапии перед выпиской пациентов из санатория. В частности, у больных хроническим риносинуситом проходимость носа была значительно снижена и составила 587,63±63,24 мл/с. Вместе с тем на третьи сутки после лечения показатели активной передней манометрии существенно не изменились от первоначальных значений и были без достоверной разницы. Однако после десятых суток лечения проходимость носа улучшилась, показатели активной передней риноманометрии достоверно улучшились и составили 764,33±20,15 мл/с, но все же не достигли контрольных значений – 845,27±31,25.

Таким образом, в результате лечения в основной группе в первые трое суток имелась некоторая тенденция к улучшению носовой проходимости. После десяти дней показатели проходимости носа значительно улучшились. Вместе с тем у пациентов группы сравнения, получивших только ингаляции обычным щелочным раствором, показатели состояния функции носовой проходимости не изменились и оставались практически на прежних величинах – 587,63±63,24.

Состояние водородного показателя (pH) носового секрета. В основной группе у больных хроническим риносинуситом до лечения водородный показатель был выше, чем у практически здоровых лиц. После полного курса лечения в основной группе, с применением ингаляций природной минеральной воды Майбалык и грязевых аппликаций на околоносовые пазухи, показатели кислотно-щелочного равновесия улучшились. С нарастанием длительности заболевания и воспалительного процесса в околоносовых пазухах происходит наибольший сдвиг водородного показателя в резко щелочную сторону и у пациентов со стажем болезни свыше 10 лет показатель pH достоверно сдвинут в максимально-щелочную сторону (8,4±0,5) в отличие от контроля, $p < 0{,}01$. Указанные достоверные различия в сдвигах кислотно-щелочного равновесия свидетельствуют о функциональных изменениях в слизистой оболочке носа и наступающих локальных нарушениях гомеостаза.

Состояние калориферной функции (термометрии) полости носа. У больных хроническим риносинуситом показатели калорической функции изменялись в зависимости от длительного течения воспалительного процесса. Так, при течении риносинусита до 5 лет температура слизистой оболочки составляла 34,9±0,3 °С, а с более продолжительным сроком заболевания (от 5 и до 10 лет и свыше 10 лет) показатели температуры составили 35,9±0,2 и 36,1±0,3 °С соответственно.

Для оценки эффективности проводимой терапии мы изучали динамику лабораторных показателей на фоне санаторного лечения по разработанной нами схеме: курс аппликаций природной грязи с озера Майбалык – 5–6 процедур через день. Кроме того, пациенты получали ингаляции природной минеральной водой Майбалык 8–10 ингаляций на курс ежедневно. Динамику исследуемых клинико-лабораторных, микробиологических цитологических показателей после начала санаторно-курортного лечения осуществляли через 3 дня, через 7 дней и на 10-е сутки. Оценку исследований начинали с момента проведения клинико-лабораторных и других исследований при поступлении, а также при осуществлении первой процедуры грязелечения и ингаляций минеральной водой Майбалык.

Необходимо отметить, что на третьи сутки лечения жалобы больных основной группы оставались прежними. К третьим суткам положительная динамика отмечалась у 8 пациентов (9,4%), на седьмые сутки от начала санаторного лечения нами отмечена значительная динамика в сторону регресса проявлений риносинусита у 28 пациентов (32,9%), на 10-е сутки – у 52 человек (61%).

Таким образом, на основании проведенных клинических, функциональных и лабораторных исследований нами установлено, что наилучшие

результаты санаторно-курортного лечения отмечались при использовании природных факторов. Отдаленные результаты показали, что максимальная длительность положительного эффекта сохранялась в течение первых 6 месяцев после ее проведения.

Выводы

У больных хроническим риносинуситом выявлены достоверные нарушения функциональных показателей со стороны слизистой оболочки полости носа: снижение мукоцилиарного клиренса до 28,2±2,44 мин (11,3±0,35 в контроле, $p \leq 0{,}01$). Снижение проходимости носа до 587,63±63,24 мл/с (здоровые 875,27±31,25 мл/с, $p \leq 0{,}01$). Повышение pH носового секрета до 8,4±0,5 (в контроле 7,1±0,2) и температуры полости носа до 36,1±0,3 °C (в контроле 34,5±0,2 °C $p \leq 0{,}01$).

Цитоморфологические исследования указали на дистрофические процессы слизистой оболочки с минимально персистирующим воспалением при превалировании дегенеративных форм сегментоядерных нейтрофилов.

На этапе санаторного лечения больных хроническим риносинуситом в основной группе (в отличие от группы сравнения) отмечено улучшение клинико-функционального состояния слизистой оболочки полости носа и околоносовых пазух. Это характеризовалось сокращением мукоцилиарного клиренса до 12,5±0,4 мин (исходные данные: 28,2±2,44 мин, $p \leq 0{,}01$), нормализовались показатели кислотно-щелочного равновесия pH – 7,1 (исходно 8,2), температура полости носа – 34,2 °C (исходно 35,8 °C), а также улучшились показатели носового дыхания.

Природные факторы воздействия на слизистые оболочки носа и околоносовые пазухи (ингаляции минеральной водой и аппликации иловой грязи на область проекции придаточных пазух носа), в отличие от группы, получавшей щелочные ингаляции, достоверно улучшили состояние слизистой оболочки носа. В картине цитоморфологии превалировала положительная динамика: сегментоядерные нейтрофилы с завершенным фагоцитозом, уменьшение чистоты обнаружения дегенеративных форм (нейтрофилов, гиперкератоза). Однако у 21,4% сохранились явления пара и гиперкератоза.

Авторы заявляют об отсутствии конфликта интересов.

ЛИТЕРАТУРА

1. Приходченко Н. Г., Тулебаев Р. К. Применение электрофореза минеральной воды «Аксай» в комплексной терапии больных хроническим гастритом (методические рекомендации). Алма-Ата. 1981. 8 с.
2. Приходченко Н. Г., Тулебаев Р. К. Лечение гастрита минеральными водами источников Казахстана. Алма-Ата: Казахстан, 1985. 80 с.
3. Боголюбов В. М. и др. Справочник по курортологии и физиотерапии. М.: Медицина, 1986. 543 с.
4. Векитнев А. М. Реформирование санаторно-курортного комплекса: направления и перспективы. *Курортные ведомости.* 2001;4:56–63.
5. Завалий М. А. Обоснование применения комплекса лечения больных синуситами на этапе реабилитации в санаторно-курортных условиях. *Оториноларинoгология – Бас, МойынХирургиясы.* 2009;1–2:57–62.
6. Тулебаев Р. К., Лавренова Г. В, Мальчикова А. С. Курортное лечение при хроническом тонзиллите. В кн.: Хронический тонзиллит и ангина (иммунологические и клинические аспекты). СПб.: Диалог, 2017. 264 с.
7. Аженов Т. М., Ахетов А. А., Пшеничный С. И. Реабилитация больных с респираторной патологией в санаторно-курортных условиях. *Folia Otorhinolaryngologiae et Patologiae Respiratoriae.* 2018;24(3):107–113. http://foliaopr.spb.ru/wp-content/uploads/2016/03/Folia_22_2_2016.pdf
8. Пискунов С. З., Пискунов Г. З., Разиньков С. П. Методика исследования функционального состояния слизистой оболочки полости носа. Методические рекомендации. М., 1983. 21 с.
9. Шиленкова В. В. Острые рецидивирующие синуситы у детей (диагностика и лечение): автореф. дис. ... докт. мед. наук. М., 2008. 43 с.
10. Карпищенко С. А., Болознева Е. В., Мушникова Ю. В. Передняя активная риноманометрия как метод оценки эффективности лечения пациентов ринологического профиля. *Folia Otorhinolaryngologiae et Patologiae Respiratoriae.* 2016; 22(2):20–25. http://foliaopr.spb.ru/wp-content/uploads/2016/03/Folia_22_2_2016.pdf

REFERENCES

1. Prikhodchenko N. G., Tulebaev R. K. *Primenenie elektroforeza mineral'noi vody «Aksai» v kompleksnoi terapii bol'nykh khronicheskim gastritom* (metodicheskie rekomendatsii). Alma-Ata. 1981. 8 p. (in Russ.)
2. Prikhodchenko N. G., Tulebaev R. K. *Lechenie gastrita mineral'nymi vodami istochnikov Kazakhstana.* Alma-Ata: Kazakhstan, 1985. 80 p. (in Russ.)
3. Bogolyubov V. M. et al. *Spravochnik po kurortologii i fiziotreapii*. M.: Meditsina, 1986. 543 p. (in Russ.)
4. Vekitnev A. M. Reformirovanie sanatorno-kurortnogo kompleksa: napravleniya i perspektivy. *Kurortnye vedomosti.* 2001;4:56–63. (in Russ.)
5. Zavalii M. A. Obosnovanie primeneniya kompleksa lecheniya bol'nykh sinusitami na etape reabilitatsii v sanatorno-kurortnykh usloviyakh. *Otorinolarinogologiya – Bas, MoiynKhirurgiyasy.* 2009;1–2:57–62. (in Russ.)

6. Tulebaev R. K., Lavrenova G. V, Mal'chikova A. S. *Kurortnoe lechenie pri khronicheskom tonzillite.* In: Khronicheskii tonzillit i angina (immunologicheskie i klinicheskie aspekty). SPb.: Dialog, 2017. 264 p. (in Russ.)
7. Azhenov T. M., Akhetov A. A., Pshenichnyi S. I. Rehabilitation of patients with respiratory pathology in the health resort terms. *Folia Otorhinolaryngologiae et Patologiae Respiratoriae.* 2018;24(3):107–113. (in Russ.) http://foliaopr.spb.ru/wp-content/uploads/2016/03/Folia_22_2_2016.pdf
8. Piskunov S. Z., Piskunov G. Z., Razin'kov S. P. *Metodika issledovaniya funktsional'nogo sostoyaniya slizistoi obolochki polosti nosa*. Metodicheskie rekomendatsii. M., 1983. 21 p. (in Russ.)
9. *Shilenkova V. V. Ostrye retsidiviruyushchie sinusity u detei (diagnostika i lechenie)*: avtoref. dis. ... dokt. med. nauk. M., 2008. 43 p. (in Russ.)
10. Karpishchenko S. A., Bolozneva E. V., Mushnikova Yu. V. Activeanteriorrhinomanometry, as an approach for measuring the efficiency of treatment of patientswith rhinological pathology. *Folia Otorhinolaryngologiae et Patologiae Respiratoriae.* 2016; 22(2):20–25. (in Russ.) http://foliaopr.spb.ru/wp-content/uploads/2016/03/Folia_22_2_2016.pdf

Информация об авторах

✉ **Пшеничный Станислав Иванович** – вице-президент по лечебно-реабилитационной работе, АО «ЛОК «Ок-Жетпес» Медицинского центра Управления делами Президента Республики Казахстан (021708, Акмолинская область, Бурабайский район, поселок Бурабай); тел.: +7-747-774-17-07, e-mail: udpsp@mail.ru

Тулебаев Райс Кажкенович – заведующий кафедрой оториноларингологии, доктор медицинских наук, профессор, академик Национальной академии наук, Медицинский университет Астана (010000, г. Нур-Султан, ул. Бейбитшилик, д. 49-а); тел.: +7-701-710-45-09, e-mail: rais007@yandex.ru

Аженов Талапбек Муратович – заведующий хирургическим отделением № 1, доктор медицинских наук, Больница Медицинского центра Управления делами Президента (010000, г. Нур-Султан, ул. Е495 № 2); тел.: +7-778-918-18-18, e-mail: azhenov7171@gmail.com

Information about the authors

✉ **Stanislav I. Pshenichnyi** – Vice-president for Medical and Rehabilitation Work, Company Medical-Recreational Complex Ok-Zhetpes of the Medical Center of the Presidential Administration of the Republic of Kazakhstan (Burabay village Burabay district, Akmola region, 021708, Republic of Kazakhstan); phone: + 7-747-774-17-07, e-mail: udpsp@mail.ru

Rais K. Tulebaev – Head of the Chair of Otorhinolaryngology, MD, Professor, Academician of the National Academy of Sciences, Astana Medical University (49A, Beibitshilik St., Nur-Sultan, 010000, Republic of Kazakhstan); phone: + 7-701-710-45-09, e-mail: rais007@yandex.ru

Talapbek M. Azhenov – Head of the Department of Surgery No. 1, MD, Hospital of the Medical Center of the Presidential Administration of the Republic of Kazakhstan (010000, Nur-Sultan, E495 St. No. 2); phone: + 7-778-918-18-18, e-mail: azhenov7171@gmail.com

УДК 616.284-002.2:616.285-089.844
https://doi.org/10.18692/1810-4800-2020-2-64-68

Влияние серозного воспаления слизистой оболочки среднего уха на морфологические и функциональные результаты тимпанопластики

Ф. В. Семенов[1], Ю. В. Мисюрина[1]

[1] *Кубанский государственный медицинский университет, г. Краснодар, 350063, Россия*

The effect of serous inflammation in the mucous membrane of the middle ear on the morphological and functional results of tympanoplasty

F. V. Semenov[1], Yu. V. Misyurina[1]

[1] *Kuban State Medical University, Krasnodar, 350063, Russia*

Проведен сравнительный анализ результатов раздельной аттикоантротомии с тимпанопластикой I типа у пациентов с серозным мукозитом (умеренно утолщенная и отечная слизистая оболочка барабанной полости с наличием серозно-слизистого отделяемого, $n = 59$) и пациентов с интактной слизистой оболочкой ($n = 48$). Функциональный результат хирургического лечения оценивали с помощью тональной пороговой аудиометрии путем вычисления среднего значения костно-воздушного интервала (КВИ) в речевой зоне частот через 3 и 12 месяцев. Состояние трансплантата (наличие или отсутствие перфорации неотимпанальной мембраны) определялось при отомикроскопии через 12 месяцев после операции. Улучшение слуха отмечено у пациентов в обеих группах: костно-воздушный интервал через 12 месяцев в речевой зоне частот составил 13,5±5,1 дБ у пациентов основной группы и 15±5,0 дБ у пациентов контрольной. Отсутствие перфорации неотимпанальной мембраны через 12 месяцев после операции наблюдалось у всех пациентов. Полученные в настоящем исследовании результаты позволяют считать, что явления серозного мукозита в виде отека слизистой оболочки барабанной полости и серозно-слизистого отделяемого не оказывают существенного влияния на морфологические и функциональные результаты тимпанопластики у пациентов с туботимпанальной формой хронического отита.
Ключевые слова: тимпанопластика, аттикоантротомия, аутотрансплантат, отомикроскопия, мукозит.

Для цитирования: Семёнов Ф. В., Мисюрина Ю. В. Влияние серозного воспаления слизистой оболочки среднего уха на морфологические и функциональные результаты тимпанопластики. *Российская оториноларингология.* 2020;19(2):64–68. https://doi.org/10.18692/1810-4800-2020-2-64-68

A comparative analysis of the results of a separate atticoantrotomy with tympanoplasty of type I in patients with serous mucositis (moderately thickened and edematous mucous membrane of the tympanic cavity with serous-mucous discharge, n = 59) and patients with intact mucous membrane (n = 48) was performed. The functional outcome of surgical treatment was evaluated using tonal threshold audiometry by calculating the average value of the air-bone gap (ABG) in the speech frequency range after 3 and 12 months. The condition of the graft (the presence or absence of perforation of the neo tympanic membrane) was determined by otomicroscopy 12 months after surgery. Hearing improvement was observed in patients in both groups: the air-bone gap after 12 months in the speech frequency zone was 13.5 ± 5.1 dB in the patients of the main group and 15 ± 5.0 dB in the control patients. The absence of perforation of the neo tympanic membrane 12 months after surgery was observed in all patients. The results obtained in this study suggest that the phenomena of serous mucositis in the form of edema of the mucous membrane of the tympanic cavity and serous-mucous discharge do not significantly affect the morphological and functional results of tympanoplasty in patients with a tubo-tympanic form of chronic otitis media
Keywords: tympanoplastics, autotransplant, otomicroscopy, mucositis.

For citation: Semenov F. V., Misyurina Yu. V. The effect of serous inflammation in the mucous membrane of the middle ear on the morphological and functional results of tympanoplasty. *Rossiiskaya otorinolaringologiya*. 2020;19(2):64–68. https://doi.org/10.18692/1810-4800-2020-2-64-68

© Коллектив авторов, 2020

Прогнозируя результат оперативного лечения у больных хроническим средним отитом, многие хирурги уделяют особое внимание предоперационному состоянию слизистой оболочки среднего уха. Описывая патоморфологические изменения слизистой оболочки при хроническом перфоративном среднем отите, Д. И. Тарасов и др. отмечали определенный полиморфизм морфологического субстрата воспаления и его исходов. Располагая достаточным количеством клинических наблюдений, авторы пришли к заключению, что при определении тактики лечения необходимо учитывать этот факт [1]. Известные отечественные отохирурги также занимались детальной разработкой данного вопроса [2–6].

В то же время ряд зарубежных авторов сделали вывод, что состояние слизистой оболочки не влияет на исход мирингопластики [7–10]. Другие отмечают различия в результатах приживления неотимпанальной мембраны и динамики слуха в условиях «сухого» и «секретирующего» уха, утверждая, что приживление трансплантата в «секретирующем» ухе более благоприятно в связи с повышенной васкуляризацией остатков воспаленной барабанной перепонки. Есть исследования, в которых авторы чаще наблюдали неудовлетворительные результаты восстановления целостности барабанной перепонки в так называемых «сухих» ушах, в отличие от хронического среднего отита с мукозитом. Это объяснялось атрофией слизистой оболочки барабанной перепонки, особенно по ее краю, что отрицательно отражается на приживлении трансплантата [11].

Цель исследования

Изучение влияния серозного воспаления слизистой оболочки среднего уха на морфологические и функциональные результаты тимпанопластики.

Материалы и методы исследования

Для обеспечения возможности сопоставления результатов нашего исследования с данными, полученными другими авторами, мы сочли целесообразным более подробно остановиться на критериях отбора пациентов в основную и контрольную группы. Говоря о классификации воспаления, современная патологическая анатомия учитывает характер течения процесса и его морфологические формы в зависимости от преобладания экссудативной или пролиферативной фазы воспаления. По характеру течения выделяют острое, подострое и хроническое воспаление. По преобладанию экссудативной или пролиферативной фазы воспалительной реакции – экссудативное и пролиферативное (продуктивное) воспаление.

Хроническое воспаление слизистой оболочки среднего уха (мукозит) также может протекать с преобладанием экссудативной или пролиферативной фазы воспалительной реакции. В свою очередь, экссудативное воспаление характеризуется преобладанием экссудации над пролиферацией. В зависимости от характера экссудата выделяют следующие виды воспаления: 1) серозное; 2) фибринозное; 3) гнойное; 4) гнилостное; 5) геморрагическое; 6) смешанное [12].

В области слизистых оболочек к экссудату примешиваются слизь и спущенные клетки эпителия. В патологической анатомии для обозначения воспалительных изменений в слизистых оболочках принят термин катаральное воспаление (от гр. katarrheo – стекаю). Катар характеризуется выделением экссудата, который, как уже указывалось, может быть серозным, слизистым, гнойным, геморрагическим, причем к нему всегда примешиваются слущенные клетки покровного эпителия. В тех случаях, когда к одному виду экссудата присоединяется другой, наблюдается смешанное воспаление. Тогда говорят о серозно-гнойном, серозно-фибринозном, гнойно-геморрагическом или фибринозно-геморрагическом воспалении.

В наше исследование вошли результаты хирургического лечения 107 больных хроническим средним перфоративным отитом, прооперированных с 2016 по 2017 г. На этапе ревизии барабанной полости интраоперационно оценивалось состояние слизистой оболочки, по результатам которого больные распределялись на две группы. Пациенты с серозным катаром (мукозитом), характеризующимся в соответствии с критериями, присущими экссудативной форме воспаления, умеренным утолщением и отеком слизистой оболочки барабанной полости и наличием серозно-слизистого отделяемого, вошли в основную группу (n = 59). Пациенты с тонкой, бледной (атрофичной) слизистой оболочкой барабанной полости, отсутствием экссудата в барабанной полости составили контрольную группу (n = 48).

Критериями исключения пациентов из исследования были сенсоневральная тугоухость II–IV степени, тимпаносклероз, холестеатома, выявленный интраоперационно распространенный кариес в структурах среднего уха, наличие гнойного экссудата, преобладание признаков пролиферативного воспаления (выраженное утолщение слизистой оболочки среднего уха, грануляции, полипозные изменения).

Среди пациентов основной группы мужчин было 31(52,5%), женщин – 28 (47,4%), в контрольной группе – мужчин 26 (54,1%), женщин – 22 (45,8%). По признаку пола между группами не было статистически значимого различия. Также не было различий в группах больных по возрасту.

В целях минимизации влияния на результаты размеров перфорации для исследования были

Таблица

Функциональные результаты тимпанопластики I типа у пациентов с различным состоянием слизистой оболочки среднего уха (значение КВИ по данным тональной пороговой аудиометрии)

Table

Functional results of tympanoplasty type I in patients with various conditions of the mucous membrane of the middle ear (ABG value according to tonal threshold audiometry)

Группа	Количество пациентов *n*	Среднее значение КВИ в речевой зоне частот (500, 1000, 1500, 4000 Гц), дБ		
		До операции	Через 3 месяца	Через 12 месяцев
Основная	59	34,7±5,9	21,5±5,2	13,5 ± 5,1
Контрольная	48	30,2±7,7	20,4± 6,8	15 ± 5,0
Примечание. При сравнении результатов основной и контрольной групп различия статистически недостоверны.				

отобраны пациенты, у которых при отоскопии имелась перфорация, занимающая около 50% от площади барабанной перепонки. Локализация дефекта в обеих группах также была примерно одинакова: в передних квадрантах перфорация была у 29 человек (16 в основной группе и 13 в контрольной), в центральной части – у 43 (21 в основной группе и 22 в контрольной), в задних квадрантах – у 35 человек (19 в основной группе и 16 в контрольной).

Всем пациентам произведена раздельная аттико-антротомия с тимпанопластикой I типа. Как известно, показанием к операции такого типа является возможность удаления патологически измененных тканей с сохранением задней костной стенки наружного слухового прохода. Классические показания к такой операции изложены в ряде отечественных и зарубежных источников: хронический гнойный средний отит с признаками вялотекущего мукозита. Раздельная аттикоантротомия может быть выполнена также при ограниченном кариозно-грануляционном процессе в аттикоантральной области [1, 13]. Мы согласны с мнением указанных авторов, которые считают показанным данный тип операции даже при сохранении проходимости входа в сосцевидную пещеру. Для предупреждения раннего блока входа в сосцевидную пещеру сгустками крови и раневым отделяемым в антральную полость помещают дренажную трубку на срок до 2 недель [1, 14].

С учетом того что нарушение сообщения между барабанной полостью и клетками сосцевидного отростка, вызванное наличием тонких соединительнотканных мембран, невозможно достоверно обнаружить с помощью методов лучевой диагностики, ряд зарубежных отохирургов также придерживаются тактики обязательного вскрытия антрума у всех больных с хроническим средним отитом, в частности для проведения так называемого fluid test. После вскрытия антрума он заполняется жидкостью, и при невозможности аспирации этой жидкости с помощью медицинского отсоса из барабанной полости объем операции расширяется в целях удаления блока aditus ad antrum [15, 16].

Этапы операции схематично представлены ревизией через ретроаурикулярный доступ барабанной полости и антрума без удаления задней костной стенки наружного слухового прохода, контролем проходимости входа в пещеру, мирингопластикой с укладкой свободного аутотрансплантата фасции височной мышцы под остатки барабанной перепонки. На сформированную неотимпанальную мембрану в конце операции помещали силиконовые полоски и турунды с антибактериальной мазью, которые удаляли на 7–10-й день. В антральную полость вводилась силиконовая дренажная трубка сроком до 2 недель.

До операции пациентам выполнялись отомикроскопия, аудиометрия и КТ височных костей, после операции – отомикроскопия и аудиометрия. Послеоперационное наблюдение составило 12 месяцев. Функциональный результат хирургического лечения оценивали с помощью тональной пороговой аудиометрии путем вычисления среднего значения костно-воздушного интервала (КВИ) в речевой зоне частот через 3 и 12 месяцев. Состояние трансплантата (наличие или отсутствие перфорации неотимпанальной мембраны) определялось при отомикроскопии через 12 месяцев после операции

Результаты и обсуждение

Хороший морфологический результат (отсутствие перфорации неотимпанальной мембраны через 12 месяцев) был достигнут во всех случаях у пациентов как основной, так и контрольной групп. Динамика аудиологических показателей в послеоперационном периоде представлена в таблице.

Из таблицы видно, что наличие серозного мукозита не оказывало существенного влияния на функциональный результат тимпанопластики.

Следует отметить, что при компьютерной томографии височных костей ни в одном случае признаков патологии выявлено не было. В то же время у 7 человек основной и 3 человек контроль-

ной группы отмечено нарушение нормального сообщения между барабанной полостью и антрумом. Во всех случаях были обнаружены соединительнотканные мембраны, которые интраоперационно удалены с помощью микрохирургических инструментов.

Заключение

Проведенное нами исследование не дает исчерпывающего ответа на вопрос о влиянии различных форм воспаления слизистой оболочки среднего уха на функциональные и морфологические результаты тимпанопластики. Кондуктивная тугоухость при мукозите, в частности, обусловлена многими факторами: скоплением экссудата в барабанной полости, его характером (серозный, гнойный, геморрагический и т. д.), утолщением барабанной перепонки и размерами перфорации, фиброзной фиксацией слуховых косточек и др. Длительное существование мукозита, сопровождающееся развитием выраженных патоморфологических изменений слизистой оболочки барабанной полости (пролиферативная форма воспаления), не может не сказаться отрицательно на состоянии слуха после операции, а также на ходе приживления трансплантата барабанной перепонки. Однако на практике нередко возникает вопрос, добиваться ли «сухого» уха перед тем, как приступить к хирургическому вмешательству, или оперировать в условиях активного воспаления. Вопрос о влиянии выраженных воспалительных изменений, в частности гнойного воспаления, на послеоперационные результаты при лечении больных ХГСО не решен окончательно. Мы, как и большинство специалистов, считаем необходимым проведение предоперационного противовоспалительного лечения при наличии гнойного экссудата в среднем ухе. Однако полученные в настоящем исследовании результаты позволяют считать, что явления серозного мукозита в виде отека слизистой оболочки барабанной полости и серозно-слизистого отделяемого не оказывают существенного влияния на морфологические и функциональные результаты тимпанопластики у пациентов с туботимпанальной формой хронического отита.

Авторы заявляют об отсутствии конфликта интересов.

ЛИТЕРАТУРА

1. Тарасов Д. И., Федорова О. К., Быкова В. П. Заболевания среднего уха. М.: Медицина, 1988. 185 с.
2. Крюков А. И., Гаров Е. В., Зеликович Е. И., Азаров П. В., Гарова Е. Е., Сударев П. А. Клинико-рентгенологическая диагностика степени мукозита у больных хроническим гнойным средним отитом. *Вестник оториноларингологии.* 2014;6:12–16. https://doi.org/10.17116/otorino2014612-16
3. Азаров П. В. Хирургическая тактика при хроническом среднем отите (мезотимпаните): автореф. дис. … канд. мед. наук. М., 2014.
4. Мосейкина Л. А. Реконструктивная хирургия при хроническом среднем отите с мукозитом (клинико-морфологическое исследование): автореф. дис. … канд. мед. наук. М., 2003.
5. Самбулов В. И., Чканников А. Н. Клинико-морфологические формы мукозита среднего уха. Хроническое гнойное воспаление среднего уха. Решение проблемы в рамках работы Московского научно-практического общества оториноларингологов. *Вестник оториноларингологии.* 2000;1:53.
6. Гутиева Т. Х. Комплексный способ лечения больных хроническим мезотимпанитом с мукозитом: автореф. дис. … канд. мед. наук. М., 2012.
7. Nagle S. K., Jagade M. V., Gandhi S. R., Pawar P. V. Comparative study of outcome of type I tympanoplasty in dry and wet ear. *Indian J Otolaryngol Head Neck Surg.* 2009 Jun;61(2):138–140. https://doi.org/10.1007/s12070-009-0053-1
8. Naderpour M., Shahidi N., Hemmatjoo T. Comparison of tympanoplasty results in dry and wet ears. *Iran J Otorhinolaryngol.* 2016 May; 28(86):209–214.
9. Santosh U. P., Prashanth K. B., Rao M. S. Study of myringoplasty in wet and dry ears in mucosal type of chronic otitis media. *J Clin Diagn Res.* 2016 Sep; 10(9):MC01–MC03. https://doi.org/10.7860/jcdr/2016/17589.8527
10. Sharma Y., Mishra G. Comparative study of outcome of type I tympanoplasty in chronic otitis media active mucosal disease (wet ear) versus chronic otitis media inactive mucosal disease (dry ear). *Indian J Otolaryngol Head Neck Surg.* 2017 Dec; 69:500. https://doi.org/10.1007/s12070-017-1233-z
11. Vijayendra H., Rangam Chetty K., Sangeeta R. Comparative study of tympanoplasty in wet perforation v/s totally dry perforation in tubotympanic disease. *Indian Journal of Otolaryngology and Head and Neck Surgery.* 2006;58(2):165–167.
12. Струков А. И., Серов В. В. Патологическая анатомия: учебник. М.: Литтерра, 2010. 880 с.
13. Атлас оперативной оториноларингологии. Под ред. проф. В. С. Погосова. М.: Медицина, 1983. 416 с.
14. Коровин П. А., Сыроежкин Ф. А., Дворянчиков В. В., Голованов А. Е., Гофман В. Р., Исаченко В. С., Стяжкин Д. Д. Профилактика адгезивного процесса в барабанной полости при операциях на среднем ухе. *Российская оториноларингология.* 2019;2:42–48. https://doi.org/10.18692/1810-4800-2019-2-42-48
15. Atlas of temporal bone surgery. Stuttgart, Germany: Georg Thieme Verlag, 2010:53–55.
16. Sanna M., Sunose H., Mancini F., Russo A., Taibah A., Falcioni M. Middle ear and mastoid microsurgery. New York: Stuttgart Thieme, 2010.

REFERENCES

1. Tarasov D. I., Fedorova O. K., Bykova V. P. *Zabolevaniya srednego ukha.* M.: Meditsina, 1988. 185 p. (in Russ.)
2. Kryukov A. I., Garov E. V., Zelikovich E. I., Azarov P. V., Garova E. E., Sudarev P. A. Clinical and roentgenological diagnostics of the severity of mucositis in the patients presenting with chronic suppurative otitis media. *Vestnik otorinolaringologii.* 2014;6:12–16. (in Russ.). https://doi.org/10.17116/otorino2014612-16
3. Azarov P. V. *Khirurgicheskaya taktika pri khronicheskom srednem otite (mezotimpanite)*: avtoref. dis. … kand. med. nauk. M., 2014. (in Russ.)
4. Moseikina L. A. *Rekonstruktivnaya khirurgiya pri khronicheskom srednem otite s mukozitom (kliniko-morfologicheskoe issledovanie)*: avtoref. dis. … kand. med. nauk. M., 2003. (in Russ.)
5. Sambulov V. I., Chkannikov A. N. Kliniko-morfologicheskie formy mukozita srednego ukha. Khronicheskoe gnoinoe vospalenie srednego ukha. Reshenie problemy v ramkakh raboty Moskovskogo nauchno-prakticheskogo obshchestva otorinolaringologov. *Vestnik otorinolaringologii.* 2000;1:53. (in Russ.)]
6. Gutieva T. Kh. *Kompleksnyi sposob lecheniya bol'nykh khronicheskim mezotimpanitom s mukozitom*: avtoref. dis. … kand. med. nauk. M., 2012. (in Russ.)
7. Nagle S. K., Jagade M. V., Gandhi S. R., Pawar P. V. Comparative study of outcome of type I tympanoplasty in dry and wet ear. *Indian J Otolaryngol Head Neck Surg.* 2009 Jun;61(2):138-40. https://doi.org/10.1007/s12070-009-0053-1
8. Naderpour M., Shahidi N., Hemmatjoo T. Comparison of tympanoplasty results in dry and wet ears. *Iran J Otorhinolaryngol.* 2016; May; 28(86):209–214.
9. Santosh U. P., Prashanth K. B., Rao M. S. Study of myringoplasty in wet and dry ears in mucosal type of chronic otitis media. *J Clin Diagn Res.* 2016 Sep; 10(9):MC01-MC03. https://doi.org/10.7860/jcdr/2016/17589.8527
10. Sharma Y., Mishra G. Comparative study of outcome of type I tympanoplasty in chronic otitis media active mucosal disease (wet ear) versus chronic otitis media inactive mucosal disease (dry ear). *Indian J Otolaryngol Head Neck Surg.* 2017 Dec; 69:500. https://doi.org/10.1007/s12070-017-1233-z
11. Vijayendra H., Rangam Chetty K., Sangeeta R. Comparative study of tympanoplasty in wet perforation v/s totally dry perforation in tubotympanic disease. *Indian Journal of Otolaryngology and Head and Neck Surgery.* 2006;58(2):165–167
12. Strukov A. I., Serov V. V. *Patologicheskaya anatomiya*: uchebnik. M.: Litterra, 2010. 880 p.
13. *Atlas operativnoi otorinolaringologii*. Ed. V. S. Pogosov. M.: Meditsina, 1983. 416 p.
14. Korovin P. A., Syroezhkin F. A., Dvoryanchikov V. V., Golovanov A. E., Gofman V. R., Isachenko V. S., Styazhkin D. D. The prevention of adhesive process in the tympanic cavity during the middle ear surgery. *Rossiiskaya otorinolaringologiya.* 2019;2:42–48. (in Russ.).] https://doi.org/10.18692/1810-4800-2019-2-42-48
15. Atlas of temporal bone surgery. Stuttgart, Germany: Georg Thieme Verlag; 2010:53–55.
16. Sanna M., Sunose H., Mancini F., Russo A., Taibah A., Falcioni M. Middle ear and mastoid microsurgery. New York: Stuttgart Thieme; 2010

Информация об авторах

Семенов Федор Вячеславович – доктор медицинских наук, профессор, заведующий кафедрой ЛОР-болезней, Кубанский государственный медицинский университет (350063, Краснодарский край, г. Краснодар, ул. Митрофана Седина, д. 4); тел.: 8(918) 431-27-02, e-mail: lorplastika@mail.ru

ORCID: https://orcid.org/0000-0002-4323-9856

✉ **Мисюрина Юлия Викторовна** – кандидат медицинских наук, ассистент кафедры ЛОР-болезней, Кубанский государственный медицинский университет (350063, Краснодарский край, г. Краснодар, ул. Митрофана Седина, д. 4); тел.: 8 (918) 462-08-89, e-mail: ms.miss.yulia@mail.ru

ORCID: https://orcid.org/0000-0003-3868-8376

Information about the authors

Fedor V. Semenov – MD, Professor, Head of the Chair of Otorhinolaryngology, Kuban State Medical University (4, ul. Mitrofana Sedina St., Krasnodar, Krasnodar Territory, 350063, Russia); phone: +7 (918) 431-27-02, e-mail: lorplastika@mail.ru

ORCID: https://orcid.org/0000-0002-4323-9856

✉ **Yuliya V. Misyurina** – PhD (Medicine), teaching assistant of the Chair of Otorhinolaryngology, Kuban State Medical University (4, ul. Mitrofana Sedina St., Krasnodar, Krasnodar Territory, 350063, Russia); phone: 8 (918) 462-08-89, e-mail: ms.miss.yulia@mail.ru

ORCID: https://orcid.org/0000-0003-3868-8376

УДК 616.211-002.193-007:57.083
https://doi.org/10.18692/1810-4800-2020-2-69-73

Алгоритм диагностического поиска при IgE-независимом аллергическом рините

Р. А. Тригубенко[1], Е. Г. Портенко[1]

*Тверской государственный медицинский университет,
г. Тверь, 170100, Россия*

Diagnostic search algorithm for IgE-independent allergic rhinitis

R. A. Trigubenko[1], E. G. Portenko[1]

*Tver State Medical University,
Tver, 170100, Russia*

Аллергический ринит является широко распространенным заболеванием, находящимся на стыке двух специальностей: оториноларингологии и аллергологии. В настоящее время для него характерны раннее начало, нередко непрерывно рецидивирующее течение и рефрактерность к традиционным методам лечения. Неустойчивые ремиссии, склонность к осложнениям, недостаточная эффективность проводимой терапии позволяют предположить, что аллергический ринит протекает на фоне вторичного иммунодефицита – благоприятного фактора для развития бактериальной суперинфекции на поврежденной слизистой оболочке полости носа. В условиях нарушенного иммунного гомеостаза микробный пейзаж слизистой оболочки полости носа характеризуется полиморфизмом, бактериальные агенты могут выступать в качестве инфекционного антигена. Статья посвящена актуальной на сегодняшней день проблеме – хроническому IgE-независимому аллергическому риниту, обусловленному аллерген-специфическими лимфоцитами или антителами класса IgG с образованием иммунных комплексов. В статье раскрывается содержание понятия «хронический инфекционно-зависимый аллергический ринит», выделены и описаны его характерные признаки, рассмотрены ключевые этапы диагностики. Отражено значение знаний о медиаторах хронического эозинофильного воспаления для практикующих врачей. Работа имеет междисциплинарный характер, написана на стыке оториноларингологии, аллергологии и иммунологии и будет интересна врачам различных специальностей.
Ключевые слова: хронический ринит, аллергический ринит, микробный пейзаж, иммунитет, алгоритм диагностики.

Для цитирования: Тригубенко Р. А., Портенко Е. Г. Алгоритм диагностического поиска при IgE-независимом аллергическом рините. *Российская оториноларингология.* 2020;19(2):69–73. https://doi.org/10.18692/1810-4800-2020-2-69-73

Allergic rhinitis is a widespread disease located at the junction of two specialties: otorhinolaryngology and allergology. Currently, it is characterized by an early onset, often continuously recurring course and refractory to traditional methods of treatment. Unstable remissions, a tendency to complications, and the lack of effectiveness of the therapy suggest that allergic rhinitis occurs against the background of secondary immunodeficiency, a favorable factor for the development of bacterial superinfection on the damaged mucous membrane of the nasal cavity. In conditions of impaired immune homeostasis, the microbial landscape of the nasal mucosa is characterized by polymorphism, bacterial agents can act as an infectious antigen. The article is devoted to a current problem – chronic IgE-independent allergic rhinitis due to allergen-specific lymphocytes or IgG antibodies with the formation of immune complexes. The article reveals the content of the concept of “chronic infectious-dependent allergic rhinitis”, its characteristic features are highlighted and described, the key stages of diagnosis are considered. The importance of knowledge about mediators of chronic eosinophilic inflammation for practitioners is reflected. The work is interdisciplinary in nature, written at the intersection of otorhinolaryngology, allergology and immunology and will be interesting to doctors of various specialties.
Keywords: chronic rhinitis, allergic rhinitis, microbial landscape, immunity, diagnostic algorithm.

For citation: Trigubenko R. A., Portenko E. G. Diagnostic search algorithm for IgE-independent allergic rhinitis. *Rossiiskaya otorinolaringologiya*. 2020;19(2):69–73. https://doi.org/10.18692/1810-4800-2020-2-69-73

© Коллектив авторов, 2020

Список сокращений

АР – аллергический ринит

ВИД – вторичный иммунодефицит

ПАР – персистирующий аллергический ринит

ИАР – инфекционно-зависимый аллергический ринит

IgE – иммуноглобулин Е

Неуклонный рост заболеваемости, раннее начало, нередко непрерывно рецидивирующее течение и резистентность к традиционной противоаллергической терапии определяет медико-социальную значимость аллергического ринита (АР) [1, 2]. Ученые и практики во всем мире на протяжении десятилетий разрабатывают и совершенствуют возможные способы его лечения. Тем не менее однозначного варианта терапии, который смог бы перевести заболевание в стойкую ремиссию, еще не найдено.

Персистенция клинических симптомов АР и частые рецидивы заболевания могут быть обусловлены нарушением микробного пейзажа слизистой оболочки полости носа, представители бактериального сообщества которого способны выступать антигенами в развитии IgE-независимых реакций гиперчувствительности замедленного типа, обусловливая недостаточный эффект традиционной противоаллергической терапии [3–5].

ARIA (Allergic Rhinitis and its Impact on Asthma, Аллергический ринит и его влияние на астму) является основной организацией, занимающейся изучением данного заболевания. Наиболее современными и качественными с позиции доказательной медицины являются рекомендации ARIA-2016 [6, 7], в которых наряду с прочим отражены критерии постановки диагноза и определения степени тяжести персистирующего аллергического ринита (ПАР), а также общепринятые стандарты его диагностики. В клинических рекомендациях Министерства здравоохранения Российской Федерации (2016) регламентировано, что «Обследование и лечение больных АР должно проводиться параллельно врачами двух специальностей: оториноларингологами и аллергологами, что позволяет обеспечить оптимальный комплексный подход к терапии АР» [8].

При наличии у пациента характерного аллергологического анамнеза и клинических симптомов АР для подтверждения диагноза необходимо проведение специфического аллергологического обследования.

Клинический осмотр оториноларинголога должен включать подробное изучение жалоб, анамнеза заболевания и жизни, осмотр ЛОР-органов рутинным способом и с помощью оптической техники. Наряду со специфическими (заложенность носа, чихание, зуд, ринорея) необходимо учитывать общие неспецифические симптомы (слабость, недомогание, раздражительность, нарушение сна и концентрации внимания), а также семейную отягощенность по аллергическим заболеваниям со стороны ближайших родственников (наличие респираторных и кожных аллергических заболеваний, лекарственной аллергии), неблагоприятные жилищно-бытовые условия (сырость, плесень в жилище). Необходимо уточнять время и условия возникновения заболевания, особенности его течения, предшествующие патологии носа и околоносовых пазух, определить их связь с настоящим заболеванием. Особое внимание обратить на сопутствующие (отит, дисфункция слуховой трубы, хронический синусит, хронический тонзиллит, рецидивирующие бронхиты, частые ОРВИ) и коморбидные (бронхиальная астма, атопический дерматит) заболевания, а также на проводимую терапию, способствующую нарушению назального микробиоценоза (топические кортикостероиды, системные и местные антибиотики). Осмотр ЛОР-органов проводится по общепринятым методикам и включает проведение традиционной передней и задней риноскопии, фарингоскопии, непрямой ларингоскопии и отоскопии. При передней риноскопии основное внимание необходимо обратить на поверхность слизистой оболочки полости носа: ее цвет, влажность или сухость, наличие и характер назального секрета, размеры и форму носовых раковин, способность слизистой раковин к сократимости после ее анемизации 0,1% раствором адреналина гидрохлорида, форму перегородки носа. При задней риноскопии определить наличие изгибов заднего отдела сошника, гипертрофии задних концов носовых раковин, аденоидных вегетаций. Для более детального осмотра среднего и заднего отделов полости носа проводилась оптическая эндоскопия жесткими эндоскопами Hopkins 0° и 30°. При наличии показаний в качестве лабораторных методов рекомендовано выполнение клинического анализа крови и цитологического анализа назального секрета. Для АР характерно повышение уровня эозинофилов периферической крови и назального секрета (более 10%). Однако следует учитывать, что в том и другом случае эозинофилия может быть обусловлена другими причинами, в том числе приемом некоторых лекарственных препаратов. Показаниями для рентгенологического исследования полости носа и околоносовых пазух являются наличие симптомов риносинусита и маркеров бактериального воспаления в клиническом анализе крови.

Клинический осмотр аллерголога должен включать проведение специфического аллергологического обследования для подтверждения аллергической природы ринита в соответствии со

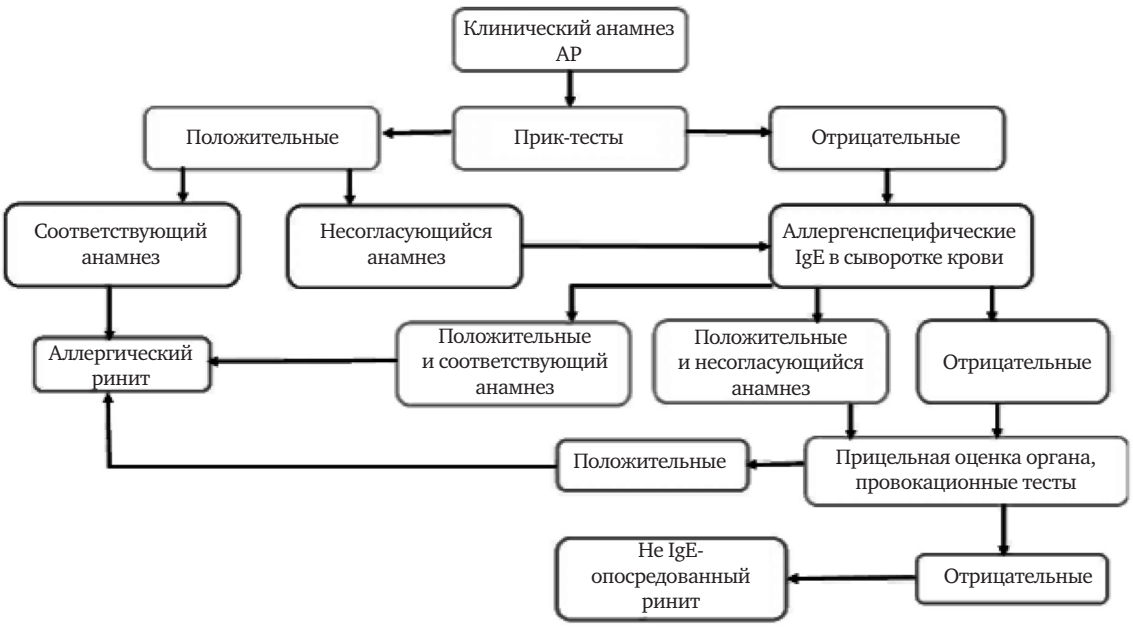

Рис. 1. Алгоритм аллергодиагностики аллергического ринита.
Fig. 1. Algorithm for Allergic Diagnostics of Allergic Rhinitis.

схемой, утвержденной в клинических рекомендациях (рис. 1) [8].

Зачастую результаты аллергологического обследования выявляют отсутствие аллерген-специфических IgE в сыворотке крови у больных часто рецидивирующим АР с персистирующими симптомами (заложенность носа, чихание, зуд, ринорея) и недостаточным эффектом ранее проводимой традиционной противоаллергической терапии. На рис. 2 представлен предлагаемый алгоритм диагностического поиска при ПАР с отсутствием аллерген-специфических IgE в сыворотке крови.

Согласно классификации Номенклатурного комитета Всемирной организации по аллер-

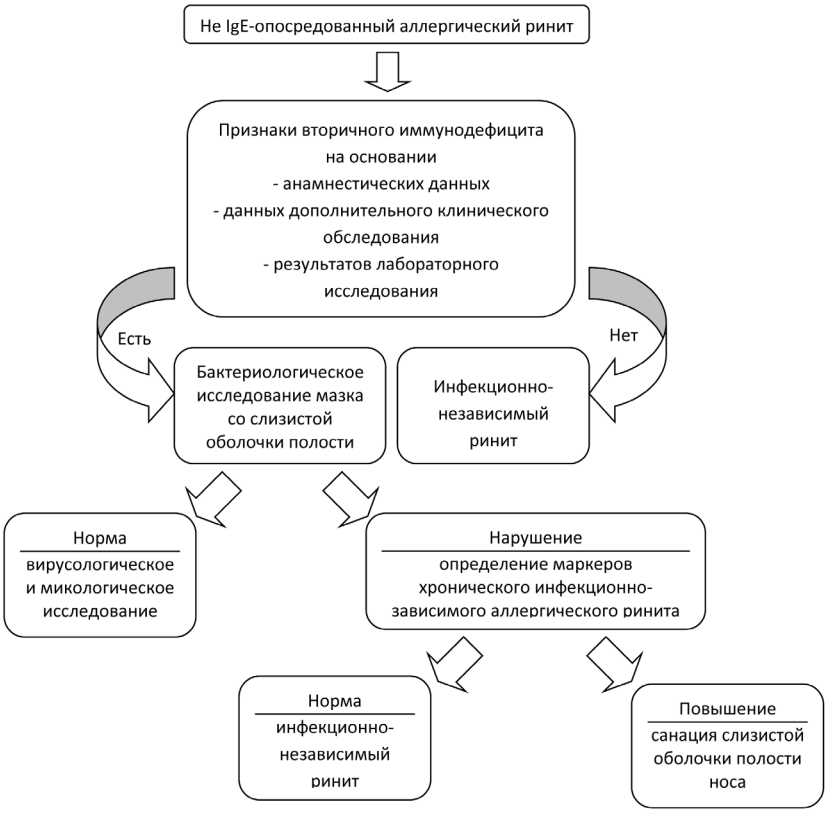

Рис. 2. Алгоритм диагностического поиска при IgE-независимом аллергическом рините.
Fig. 2. Diagnostic search algorithm for IgE-independent allergic rhinitis.

Таблица

Нормальные значения микрофлоры верхних дыхательных путей

(Гуров А. В., 2011)

Table 1

Normal values of microflora of the upper respiratory tract

(Gurov A. V., 2011)

Микроорганизмы	Количество, КОЕ/мл
Стрептококки альфа-гемолитические бета-гемолитические гамма-гемолитические	 10^5–10^6 – 10^5–10^6
Neisseria spp.	10^2–10^4
Staphylococcus spp.	10^1–10^4
Haemophilus spp.	10^1–10^2
Corynebacterium spp.	10^1–10^3
Lactobacterium spp.	10^1–10^3
Bifidobacterium spp.	10^1–10^3

гии (2003), основанной на ведущих иммунологических механизмах, инициирующих и опосредующих аллергические реакции, к не IgE-опосредованным, обусловленным аллергенспецифическими лимфоцитами или антителами класса IgG с образованием иммунных комплексов, могут быть отнесены инфекционно-зависимые риниты. Хроническое течение заболевания, неполное выздоровление, неустойчивые ремиссии и частые обострения, склонность к осложнениям и рефрактерность к традиционному лечению позволяют предположить, что заболевание протекает на фоне вторичного иммунодефицита (ВИД).

Особая форма хронического ринита, при которой под действием инфекционных антигенов на фоне нарушения иммунного гомеостаза при участии всех четырех типов аллергических реакций и аутоиммунного компонента идет формирование персистирующего иммунного воспаления, называется хроническим инфекционно-зависимым аллергическим ринитом (ИАР) [9]. Антигенами при этой форме АР могут являться бактерии, вирусы, грибы и тканевые белки. В отечественных и зарубежных литературных источниках отсутствует статистическая информация о частоте встречаемости того или иного антигена. В настоящей статье предложен диагностический поиск при бактериальной инфекции. Остальные же этиологически значимые факторы могут явиться перспективой дальнейшей разработки темы.

В целях выделения чистой культуры возбудителя заболевания и ее идентификации по набору свойств необходимо произвести забор материала со слизистой оболочки полости носа у больных ИАР и последующее бактериологическое исследование материала. Забор материала должен осуществляться стерильным ватным тампоном, который затем будет помещен в стерильную пробирку с транспортной средой и доставлен в санбаклабораторию. Интерпретация полученных результатов бактериологического исследования производится с учетом нормальных значений микрофлоры верхних дыхательных путей, представленных в таблице.

Нарушение микробного пейзажа слизистой оболочки полости носа не всегда выступает в роли антигена при хроническом эозинофильном воспалении, а может являться лишь сопутствующим состоянием. В целях подтверждения непосредственного влияния нарушенного бактериального состава слизистой оболочки полости носа на течение ПАР следует определять маркеры хронического ИАР. Маркеры ИАР – медиаторы иммунного эозинофильного воспаления слизистой оболочки носа, представленные хемокинами RANTES (Regulared upon Activation, Normal T-cell Expressed and Secreted – хемокин, экспрессируемый и секретируемый Т-клетками при активации), эотаксином, молекулами адгезии ICAM-1 (межклеточная адгезия) и VCAM-2 (васкулярная адгезия), цитокинами ИЛ-5, ФНО-α, лейкотриены и др., наличие которых не характерно для банального хронического (нейтрофильного) ринита [9].

Патогномоничным признаком ИАР является выявление в назальном секрете, в плазме крови, в биоптате слизистой оболочки полости носа и в полипах продуктов дегрануляции активированных эозинофилов в виде эозинофильных протеинов: ECP (eosinophil cationic protein) – эозинофильного катионного протеина, MBP-1 (major basic protein) – главного основного белка и др. [9]. Эозинофильный катионный протеин является объективным маркером активации эозинофилов, составляющим 70% всех белков, продуцируемых эозинофилами. Определение его уровня в сы-

воротке крови является высокочувствительным методом. Концентрация катионного протеина отражает активность эозинофильного воспаления при ИАР и может служить критерием контроля эффективности лечения данного заболевания.

Выводы

Неустойчивые ремиссии и частые обострения АР, склонность к осложнениям, рефрактерность к традиционным методам лечения позволяют предположить, что заболевание протекает на фоне ВИД, а причиной атопического процесса является инфекционный антиген.

ИАР является IgE-независимым, обусловленным аллерген-специфическими лимфоцитами или антителами класса IgG с образованием иммунных комплексов.

Активность эозинофильного воспаления при ИАР отражают его медиаторы, основным из которых является катионный протеин эозинофилов.

Авторы заявляют об отсутствии конфликта интересов.

ЛИТЕРАТУРА

1. Польнер С. А. Аллергические риниты: особенности клиники, прогноз, лечение. *Лечащий врач.* 2000;4:18–23. https://www.lvrach.ru/2000/04/4525924/
2. Greiner A. N., Hellings P. W., Rotiroti G. et al. Allergic rhinitis. *Lancet*. 2011;378:2112–2122. doi: 10.1016/S0140-6736(11)60130-X
3. Федосеева В. Н., Молотилов Б. А., Ларина О. Н., Федоскова Т. Г. Бактериальная аллергия. Пенза, 2004. 213 с.
4. Романенко Э. Е., Батуро А. П., Мокроносова А. М. Микрофлора слизистой носа при круглогодичном аллергическом и инфекционном ринитах. *Журнал микробиологии, эпидемиологии и иммунобиологии.* 2003;3:66–71. https://elibrary.ru/item.asp?id=14967959
5. Усвяцов Б. Я., Паршута Л. И., Бухарин О. В. Характеристика микробного биоценоза слизистой оболочки полости носа у здоровых людей и стафилококковых бактерионосителей. *Журнал микробиологии, эпидемиологии и иммунобиологии*. 2000;5:65–69. https://elibrary.ru/item.asp?id=14951604
6. Guyatt G., Oxman A. D., Akl E. A. et al. GRADE guidelines: 1 Introduction-GRADE evidence profiles and summary of findings tables. *J. Clin. Epidemiol.* 2011;64(4):383–394. doi: 10.1016/j.jclinepi.2010.04.026.
7. Brożek J. L., Bousquet J., Agache I. et al. Allergic Rhinitis and its Impact on Asthma (ARIA) guidelines-2016 revision. *J. Allergy Clin. Immunol.* 2017;140(4):950–958. doi: 10.1016/j.jaci.2017.03.050.
8. http://raaci.ru/dat/pdf/allergic_rhinitis-project.pdf – клинические рекомендации МЗ РФ «Аллергический ринит».
9. Волков А. Г., Трофименко С. Л. Клинические проявления вторичного иммунодефицита при заболеваниях ЛОР органов. М.: ЗАОр «НПП «Джангар», 2007. 176 с.

REFERENCES

1. Pol'ner S. A. Allergicheskie rinity: osobennosti kliniki, prognoz, lechenie. *Lechashchii vrach.* 2000;4:18–23. (in Russ.). https://www.lvrach.ru/2000/04/4525924/
2. Greiner A. N., Hellings P. W., Rotiroti G. et al. Allergic rhinitis. *Lancet*. 2011;378:2112–2122. doi: 10.1016/S0140-6736(11)60130-X
3. Fedoseeva V. N., Molotilov B. A., Larina O. N., Fedoskova T. G. *Bakterial'naya allergiya*. Penza, 2004. 213 p. (in Russ.)
4. Romanenko E. E., Baturo A. P., Mokronosova A. M. Microflora of the nasal mucosa in allergic perennial and infectious rhinitis. *Zhurnal mikrobiologii, epidemiologii i immunobiologii.* 2003;3:66–71 (In Russ.). https://elibrary.ru/item.asp?id=14967959
5. Usvyatsov B. Ya., Parshuta L. I., Bukharin O. V. Microbial biocenosis of the nasal mucosa in healthy persons and in staphylococcus carriers / B.YA. Usvyacov, L.I. Parshuta, O.V. Buharin. *Zhurnal mikrobiologii, epidemiologii i immunobiologii*. 2000;5:65–69. (in Russ.) https://elibrary.ru/item.asp?id=14951604
6. Guyatt G., Oxman A.D., Akl E.A. et al. GRADE guidelines: 1 Introduction-GRADE evidence profiles and summary of findings tables. *J. Clin. Epidemiol.* 2011;64(4):383–394. doi: 10.1016/j.jclinepi.2010.04.026.
7. Brożek J. L., Bousquet J., Agache I. et al. Allergic Rhinitis and its Impact on Asthma (ARIA) guidelines-2016 revision. *J. Allergy Clin. Immunol.* 2017;140(4):950–958. doi: 10.1016/j.jaci.2017.03.050.
8. http://raaci.ru/dat/pdf/allergic_rhinitis-project.pdf – *klinicheskie rekomendatsii MZ RF «Allergicheskii rinit».* (In Russ.)
9. Volkov A. G., Trofimenko S. L. *Klinicheskie proyavleniya vtorichnogo immunodeficita pri zabolevaniyah LOR organov*. M.: ZAOr «NPP «Dzhangar», 2007. 176 p. (in Russ.)

Информация об авторах

✉ **Тригубенко Регина Андреевна** – аспирант кафедры оториноларингологии, Тверской государственный медицинский университет (Россия, 170100, г. Тверь, Советская ул., д. 4); тел.: 8 (4822) 77-54-40, e-mail: reginatgma@mail.ru

ORCID: https://orcid.org/0000-0003-4901-7340

Портенко Елена Геннадьевна – доктор медицинских наук, доцент кафедры оториноларингологии, Тверской государственный медицинский университет (Россия, 170100, г. Тверь, Советская ул., д. 4); тел.: 8 (4822) 77-54-40, e-mail: e.g.portenko@yandex.com

Information about the authors

✉ **Regina A. Trigubenko** – postgraduate student of the Chair of Otorhinolaryngology, Tver State Medical University (4, Sovetskaia St., Tver, 170100, Russia); phone: +7 (4822) 77-54-40, e-mail: reginatgma@mail.ru

Elena G. Portenko – MD, Associate Professor Otorhinolaryngology, Tver State Medical University (4, Sovetskaia St., Tver, 170100, Russia); phone: +7 (4822) 77-54-40, e-mail: e.g.portenko@yandex.com

УДК 616.22-006.6-089.87-06
https://doi.org/10.18692/1810-4800-2020-2-74-79

Способ сокращения частоты местных послеоперационных осложнений после ларингэктомии при раке гортани $T_3N_0M_0$

Е. В. Шугакова[1], Н. А. Дайхес[2,3], А. Б. Киселёв[1], В. В. Виноградов[2,3], С. С. Решульский[2]

[1] *Новосибирский государственный медицинский университет, г. Новосибирск, 630091, Россия*

[2] *Национальный медицинский исследовательский центр оториноларингологии ФМБА России, Москва, 123182, Россия*

[3] *Российский национальный исследовательский медицинский университет им. Н. И. Пирогова, Москва, 117997, Россия*

A method of reducing the frequency of local postoperative complications after laryngectomy incancer of the larynx $T_3N_0M_0$

E. V. Shugakova[1], N. A. Daikhes[2,3], A. B. Kiselev[1], V. V. Vinogradov[2,3], S. S. Reshul'skii[2]

[1] *Novosibirsk State Medical University, Novosibirsk, 630091, Russia*

[2] *National Medical Research Center for Otorhinolaryngology of the Federal Medico-Biological Agency of Russia, Moscow, 123182, Russia*

[3] *Pirogov Russian National Research Medical University, Moscow, 117997, Russia*

Проблема заживления послеоперационных ран у онкологических пациентов остается актуальной до настоящего времени. После ларингэктомии процент первичного заживления послеоперационных ран не превышает 40–60%. После хирургического вмешательства, возникают благоприятные условия для активизации патогенных микроорганизмов слизистой оболочки глотки. Целью нашего исследования явилось разработать профилактические мероприятия, способствующие сокращению процента заживления послеоперационной раны вторичным натяжением после ларингэктомии. Курс профилактики заключался в ежедневной обработке слизистой оболочки глотки последовательно свежеприготовленным озонированным физиологическим раствором с содержанием озона 0,15 г/л в количестве 3 мл; а затем жидким пробиотиком, содержащим *Bifidobacterium longum* МС-42, в количестве 2 мл. После проведения данного курса профилактики на слизистой оболочке глотки уменьшилось количество патогенных и условно-патогенных микроорганизмов, появились бифидобактерии. Предоперационная подготовка к ларингэктомии посредством орошения слизистой оболочки глотки озонированным физиологическим раствором и пробиотиком, содержащим *Bifidobacterium longum* МС-42, способствует сокращению числа местных осложнений инфекционного генеза на 16,7 % случаев. Учитывая данные 3-летней выживаемости можно сделать заключение об отсутствии отрицательного влияния на отдаленные онкологические результаты курса орошения слизистой оболочки глотки свежеприготовленным озонированным физиологическим раствором и пробиотиком, содержащим *Bifidobacterium longum* МС-42.

Ключевые слова: рак гортани, микробиота глотки, пробиотик.

Для цитирования: Шугакова Е. В., Дайхес Н. А., Киселёв А. Б., Виноградов В. В., Решульский С. С. Способ сокращения частоты местных послеоперационных осложнений после ларингэктомии при раке гортани $T_3N_0M_0$. *Российская оториноларингология.* 2020;19(2):74–79. https://doi.org/10.18692/1810-4800-2020-2-74-79

The problem of healing of postoperative wounds in oncologic patients remains relevant still the present time. After laryngectomy the percentage of primary healing of postoperative wounds does not exceed 40–60%. After surgical intervention there are favorable conditions for the activation of pathogenic microorganisms of the pharyngeal mucosa. The aim of our study was to develop preventive measures to reduce the percentage of

© Коллектив авторов, 2020

healing of postoperative wounds by means of secondary intention after laryngectomy. The course of prevention consisted in daily treatment of the pharyngeal mucosa with successively freshly prepared ozonated saline solution with an ozone content of 0.15 g/l in an amount of 3 ml; and then with a bifidobacteria probiotic in in an amount of 2 ml. After this course of prevention, the number of pathogenic and opportunistic microorganisms decreased on the pharyngeal mucosa, bifidobacteria and lactobacilli appeared. Preoperative preparation for laryngectomy by irrigation of the pharyngeal mucosa with ozonated saline solution and probiotic helps to reduce the number of local complications of infectious origin by 16.7% of cases. There is no negative effect *Bifidobacterium longum* MC-42 on long – term oncological.
Keywords: Cancer of the larynx, pharyngeal microbiota, probiotic.

For citation: Shugakova E. V., Daikhes N. A., Kiselev A. B., Vinogradov V. V., Reshul'skii S. S. A method of reducing the frequency of local postoperative complications after laryngectomy incancer of the larynx $T_3N_0M_0$. *Rossiiskaya otorinolaringologiya*. 2020;19(2):74–79. https://doi.org/10.18692/1810-4800-2020-2-74-79

Введение

Проблема заживления послеоперационных ран у онкологических пациентов остается актуальной до настоящего времени. После ларингэктомии процент первичного заживления ран не превышает 40–60%. Это обусловлено обширностью и травматичностью хирургического вмешательства, попаданием слюны и мокроты в послеоперационную рану, наличием перифокального воспаления, которое сопровождается нарушением реологического статуса послеоперационной раны, нарушением иммунитета у пациентов с онкологическим заболеванием. У пациентов с местно-распространенными формами рака гортани используется дистанционная лучевая терапия, как один из этапов комбинированного лечения. В случае проведения предоперационной лучевой терапии, процент заживления послеоперационной раны вторичным натяжением увеличивается и составляет 65–70 % [1–3].

Выполнение ларингэктомии завершается установкой назо-гастрального зонда, который может быть рассмотрен и как инородное тело, и как контактный проводник для микробиоты слизистой оболочки глотки [4]. В условиях хронической гипоксии тканей послеоперационной раны, характерной для пациентов с диагнозом рак гортани, а также стрессовая реакция организма после хирургического вмешательства, возникают благоприятные условия для активизации патогенных микроорганизмов слизистой оболочки, которые по данным бактериологического анализа нередко устойчивы к традиционно применяемым в стационаре антибактериальным препаратам [5].

Заживление послеоперационной раны вторичным натяжением увеличивает сроки госпитализации пациента, ухудшает общее самочувствие пациента и негативно сказывается на дальнейшем лечении [6]. До настоящего времени остается актуальным поиск способов, способствующих увеличению процента заживления послеоперационных ран первичным натяжением.

Цель исследования

Разработать профилактические мероприятия, способствующие сокращению процента заживления послеоперационной раны вторичным натяжением после ларингэктомии.

Задачи исследования

1. Выявить лабораторные признаки тканевой гипоксии смешанного генеза у пациентов с диагнозом рак гортани $T_3N_0M_0$.

2. Изучить особенности микробиоценоза слизистой оболочки глотки у пациентов с диагнозом рак гортани $T_3N_0M_0$.

3. Выявить соответствие видового состава бактерий и грибов слизистой оболочки глотки и соответствие видового состава бактерий и грибов, выделенного из послеоперационной раны, при заживлении раны вторичным натяжением после ларингэктомии.

4. Провести клиническое исследование эффективности предоперационной подготовки к ларингэктомии тотальным орошением слизистой оболочки глотки свежеприготовленным озонированным физиологическим раствором и пробиотиком, содержащим *Bifidobacterium longum* MC-42.

Пациенты и методы исследования

В исследовании использованы данные клинического наблюдения за 60 пациентами с диагнозом рак гортани, проходившими лечение в оториноларингологическом отделении ГБУЗ НСО «Городская клиническая больница № 1» г. Новосибирска. Набор пациентов осуществлялся с октября 2014 по март 2016 г. В исследование вошли пациенты мужского пола, с впервые выявленным раком гортани III стадии, которым планировалось хирургическое лечение в объеме ларингэктомии. Больные раком гортани с выявленным регионарным метастазированием, с отдаленными метастазами, а также имеющие тяжелую сопутствующую патологию, такую как туберкулез, ВИЧ, сахарный диабет, онкологические заболевания, локализующиеся вне гортани,

а также пациенты с трахеостомой в предоперационном периоде, из исследования исключались. Лучевая терапия проводилась после хирургического лечения.

Согласно четности номера истории болезни пациенты разделены на две группы по 30 пациентов в каждой: 1) группа исследования (четный номер истории болезни) – пациенты, которым в предоперационном периоде в течение 10 дней проведен курс профилактики, способствующий сокращению процента заживления послеоперационной раны вторичным натяжением; 2) группа контроля (нечетный номер истории болезни) – пациенты без предварительной предоперационной подготовки.

Курс профилактики заключался в ежедневной обработке (тотальное орошение посредством крупнодисперсного душа) слизистой оболочки глотки последовательно свежеприготовленным озонированным физиологическим раствором с содержанием озона 0,15 г/л в количестве 3 мл; а затем пробиотиком, содержащим *Bifidobacterium longum* MC-42 в количестве 2 мл. Параллельно пациенты получали пробиотик per os в количестве 10 мл. Суммарное количество пробиотика в ежесуточном употреблении составило 12 мл, что равно рекомендуемой суточной дозе приема.

Результаты исследования

Различия групп исследования и контроля по возрасту, длительности жалоб, локализации опухоли гортани, ИМТ, сопутствующей патологии на момент поступления статистически не значимы, $p > 0{,}05$. Все пациенты являлись курильщиками с минимальным стажем курения 10 лет и минимальным количеством сигарет в день 20 штук.

По степени дифференцировки у пациентов группы исследования определен высокодифференцированный плоскоклеточный рак: у 25 (83,3%) пациентов – ороговевающий; у 5 (16,7%) пациентов – неороговевающий. В группе контроля по степени дифференцировки у пациентов определен высокодифференцированный плоскоклеточный рак: у 24 (80%) пациентов – ороговевающий; у 6 (20%) пациентов – неороговевающий.

Признаки тканевой гипоксии оценивали по стандартным и дополнительным лабораторным показателям. Для выявления признаков морфо-функциональных изменений эритроцитов и признаков напряженного эритропоэза определяли следующие показатели: число эритроцитов (RBC), содержание гемоглобина (HGB), гематокрит (HCT), средний объем эритроцита (MCV), среднее содержание гемоглобина в эритроците (MCH), среднюю концентрацию гемоглобина в эритроцитной массе (MCHC), кривую распределения эритроцитов по объему (RDW), число ретикулоцитов (RET) в процентах, ретикулоцитарные индексы, характеризующие степень зрелости ретикулоцита: LFR (low fluorescence reticulocyte fractions) – ретикулоциты с низким содержанием РНК, наиболее зрелые; MFR (medium fluorescence reticulocyte fractions) – ретикулоциты со средним содержанием РНК; HFR (high fluorescence reticulocyte fractions) – ретикулоциты с высоким содержанием РНК; IRF (Immature Reticulocyte Fraction) – незрелая фракция ретикулоцитов. На момент поступления признаки морфо-функционального изменения эритроцитов и признаки напряженного эритропоэза выявлены у 15 (50%) пациентов группы исследования и у 14 (46,7%) пациентов группы контроля

Нарушения КЩС и газового состава крови выявлены у 19 (63,3%) пациентов группы исследования и у 20 (66,7%) группы контроля. Таким образом, выявленные морфо-функциональные изменения эритроцитов, признаки напряженного эритропоэза, нарушение КЩС и газового состава крови, свидетельствуют о наличии тканевой гипоксии у данных пациентов.

При бактериологическом исследовании микробиоты слизистой оболочки глотки дополнительно выполняли посев на среду Блаурокка с целью выявления бифидобактерий и посев на 5% кровяной агар.

У пациентов группы контроля, также как и у пациентов группы исследования, на момент поступления, в микробиоте слизистой оболочки носовой полости преобладали представители грамположительных кокков. В микробиоте слизистой оболочки глотки выделено большее количество представителей 9 родов, грибы рода *Candida* часто в ассоциации с родом *Staphylococcus*.

После курса орошения слизистой оболочки глотки у пациентов группы исследования ($n = 30$) пробиотиком, содержащим *Bifidobacterium longum* MC-42, видовой состав бактерий и грибов изменился (табл. 1).

Заживление послеоперационной раны мы разделили на первичное и вторичное, к последнему относили: нагноение послеоперационной раны, краевой некроз кожи, подкожно-жировой клетчатки и прилегающих мышц; расхождение краев послеоперационной раны; формирование глоточного свища; формирование стойкой фарингостомы.

В целях оценки эндогенной интоксикации организма определялась величина ЛИИ. У пациентов группы исследования и группы контроля данный показатель достоверно не отличался на 2-е послеоперационные сутки и составил 2,7±0,2 и 2,7±0,4 соответственно. На 10-е послеоперационные сутки у 4 (13,3%) пациентов группы исследования ЛИИ превышал референсные значения и составил 2,3±0,6. В группе контроля повышен-

Таблица 1

Частота встречаемости отдельных родов микроорганизмов, выделенных со слизистой оболочки глотки в группе исследования до и после курса обработки слизистой оболочки пробиотиком, %

Table 1

The frequency of occurrence of certain genera of microorganisms isolated from the mucous membrane of the pharynx in the study group before and after the course of treatment of the mucous membrane with a probiotic,%

Род микроорганизмов	Носоглотка		Ротоглотка	
	При включении в исследование	Контрольное исследование	При включении в исследование	Контрольное исследование
Staphylococcus spp.	76,7	13,3*	83,3	16,7*
Streptococcus spp.	33,3	23,3	63,3	33,3 *
Enterococcus spp.	6,7	0	13,3	0
Klebsiella spp.	6,7	0	6,7	0
Proteus spp.	6,7	0	10	0
Candida spp.	0	0	30	6,7*
Escherichia spp.	0	0	16,7	3,3*
Neisseria spp.	3,3	33,3*	16,7	26,7
Moraxella spp.	0	0	3,3	0
Bifidobacterium spp.	0	70*	0	80*
Lactobacillus spp.	0	60*	0	83,3*
Bacteroides spp.	0	3,3	0	3,3
Petrococcus spp.	0	6,7	0	3,3
Veillonella spp.	0	10*	0	20*

* $p < 0,05$ относительно состояния «при включении в исследование».

ные значения ЛИИ на 10-е послеоперационные сутки сохранялись у 8 (26,6%) человек.

Все пациенты в послеоперационном периоде парентерально получали антибактериальные препараты широкого спектра действия согласно принципам рациональной антибиотикопрофилактики.

В 1-е сутки после ларингэктомии в группе исследования и группе контроля, болезненность при пальпации краев раны, гиперемия и отек краев выявлены у всех пациентов, но в различной степени выраженности. При термометрии послеоперационной раны в течение первой послеоперационной недели у пациентов группы исследования и группы контроля регистрировалось повышение, достоверно не отличавшееся в группах. Локальная температура в дальнейшем снижалась медленно, не достигнув к 11-м послеоперационным суткам значения, которое было в данной области до оперативного вмешательства (34,6 ± 0,2 °С в группе исследования и 34,7 ± 0,2 °С в группе контроля).

Цитологическое исследование пунктатов из послеоперационной раны коррелировало с выше-описанными критериями оценки послеоперационной области. В первые послеоперационные сутки регистрировали воспалительный тип цитограммы с преобладанием дегенеративных нейтрофилов, но в группе исследования количество дегенеративно измененных нейтрофилов достоверно ниже, в сравнении с группой контроля. На 7-е послеоперационные сутки цитограммы у большинства пациентов группы исследования и контроля приобрели характер регенераторно-воспалительных. На 11-е послеоперационные сутки у 3 пациентов группы исследования и 7 пациентов группы контроля в цитограмме отмечена отрицательная динамика, что свидетельствовало о сохраняющемся воспалении в послеоперационной ране.

В группе контроля у 11 (36,7%) пациентов заживление послеоперационной раны произошло вторичным натяжением, причем у 2 (6,6%) пациентов сформировалась фарингостома, у 1 (3,3%) пациента – глоточный свищ. У 6 (20%) пациентов группы исследования заживление послеоперационной раны произошло вторичным натяжением. Признаки нагноения послеоперационной раны, возникшие у пациентов группы исследования, быстрее и легче подвергались купированию, чем у пациентов группы контроля, а послеоперационные осложнения, такие, как фарингостома и глоточный свищ, не развились в группе исследования. У 8 пациентов из 11 в группе контроля и у 5 пациентов из 6 в группе исследования видовой состав бактерий и грибов, выделенный из послеоперационной раны, совпадал с видовым составом бактерий и грибов слизистой оболочки глотки до хирургического лечения.

Таблица 2

Результаты онкологической выживаемости, %

Table 2

The results of cancer survival,%

Результаты	Группа исследования	Группа контроля
Живы	60	56,7
Погибли	40	43,3
интеркуррентные	6,7	3,3
рецидив в очаге	16,7	13,3
регионарное метастазирование	13,3	20
отдаленное метастазирование	3,3	6,7

Нами оценены 3-летние онкологические результаты. Данные представлены в табл. 2.

Учитывая данные 3-летней выживаемости можно сделать заключение об отсутствии отрицательного влияния на отдаленные онкологические результаты курса орошения слизистой оболочки глотки свежеприготовленным озонированным физиологическим раствором и пробиотиком, содержащим *Bifidobacterium longum* MC-42.

Заключение

Тканевая гипоксия смешанного генеза является дополнительным отягощающим фактором, приводящим к заживлению послеоперационной раны вторичным натяжением. Первопричиной же является наличие патогенной и условно-патогенной микробиоты на слизистой оболочке глотки, с которой непосредственно контактирует назо-гастральный зонд.

Выполнение антибиотикопрофилактики, проводимой всем пациентам после ларингэктомии, не является достаточно эффективной мерой предотвращающей нагноение послеоперационной раны. Предложенный нами способ сокращает частоту заживления послеоперационной раны вторичным натяжением вследствие коррекции дисбиоза глотки до хирургического вмешательства.

Выводы

У пациентов с диагнозом рак гортани $T_3N_0M_0$ структурно-функциональные изменения эритроцитов и признаки напряженного эритропоэза выявлены в 48,3 % случаев, нарушения КЩС и газов крови – в 65 % случаев.

Для пациентов с диагнозом рак гортани $T_3N_0M_0$ характерно преобладание на слизистой оболочке глотки патогенных и условно-патогенных микроорганизмов. Микробиота, выделенная из послеоперационной раны, при развитии местных осложнений, совпадает с микробиотой слизистой оболочки глотки в 66,7% случаев в группе исследования и в 72,7% случаев в группе контроля.

Тотальное орошение слизистой оболочки глотки пробиотиком, содержащим *Bifidobacterium longum* MC-42, приводит к снижению количества патогенной и условно-патогенной микробиоты и повышению количества непатогенной микробиоты, бифидобактерий. Предоперационная подготовка к ларингэктомии посредством орошения слизистой оболочки глотки озонированным физиологическим раствором и пробиотиком, содержащим *Bifidobacterium longum* MC-42, способствует сокращению числа местных осложнений инфекционного генеза на 16,7% случаев.

Авторы заявляют об отсутствии конфликта интересов.

ЛИТЕРАТУРА

1. Трофимов Е. И., Виноградов В. В., Марченко М. Г. Особенности заживления ран при хирургическом лечении больных раком гортани и гортаноголотки. *Онкохирургия.* 2011;3(4)13–16. https://www.elibrary.ru/download/elibrary_21231258_63413827.pdf
2. Coskunpinar E. et al. Identification of a differential expression signature associated with tumorigenesis and metastasis of laryngeal carcinoma. *Gene*. 2014;534(2):183–188. doi: 10.1016/j.gene.2013.10.063.
3. Varghese B. T. et al. Prospective study of outcomes of surgically treated larynx and hypopharyngeal cancers. *Indian J Cancer.* 2014;5(2):104–108. doi: 10.4103/0019-509X.138140
4. Извин А. И., Катаева Л. В. Микробный пейзаж слизистой оболочки верхних дыхательных путей в норме и патологии. *Вестник оториноларингологии*. 2009;2:64–68. https://fundamental-research.ru/ru/article/view?id=38591
5. Хруцкая М. С. Анемия хронического заболевания. *Лечебное дело.* 2013;6:665. https://www.elibrary.ru/download/elibrary_23878335_12765481.pdf
6. Bernstein J. M. et al. Prognostic value of hypoxia–associated markers in advanced larynx and hypopharynx squamous cell carcinoma. *Laryngoscope*. 2015;125(1):8–15. doi: 10.1002/lary.249335.

REFERENSES

1. Trofimov E. I., Vinogradov V. V., Marchenko M. G. Features of wound healing in surgical treatment of patients with cancer of the larynx and laryngeal. *Oncosurgery.* 2011;3(4):13–16. https://www.elibrary.ru/download/elibrary_21231258_63413827.pdf
2. Coskunpinar E. et al. Identification of a differential expression signature associated with tumorigenesis and metastasis of laryngeal carcinoma. *Gene*. 2014;534(2):183–188. doi: 10.1016/j.gene.2013.10.063.3.
3. Varghese B. T. et al. Prospective study of outcomes of surgically treated larynx and hypopharyngeal cancers. *Indian J Cancer.* 2014;5(2):104–108. doi: 10.4103/0019-509X.138140
4. Izvin A. I., Kataeva L. V. Microbial landscape of the mucous membrane of the upper respiratory tract in norm and pathology. *Vestnik otorhinolaringologii*. 2009;2:64–68. https://fundamental-research.ru/ru/article/view?id=38591
5. Hruska M. S. Anemia of chronic disease. *Medical business.* 2013;6:665. https://www.elibrary.ru/download/elibrary_23878335_12765481.pdf
6. Bernstein J. M. et al. Prognostic value of hypoxia–associated markers in advanced larynx and hypopharynx squamous cell carcinoma. *Laryngoscope.* 2015;125(1):8–15. doi: 10.1002/lary.249335.

Информация об авторах

✉ **Шугакова Екатерина Владимировна** – ассистент кафедры микробиологии, вирусологии и иммунологии, Новосибирский государственный медицинский университет (Россия, 630091, г. Новосибирск, Красный пр., д. 52); тел.: +7-983-308-64-01; e-mail: ekaterina.shugakova@mail.ru

ORCID: https://orcid.org/0000-0002-3326-8383

Дайхес Николай Аркадьевич – доктор медицинских наук, профессор, член-корреспондент РАН, директор, Национальный медицинский исследовательский центр оториноларингологии ФМБА России (Россия, 123182, Москва, Волоколамское шоссе, д. 30, стр. 2); заведующий кафедрой оториноларингологии, Российский национальный исследовательский медицинский университет им. Н. И. Пирогова (Россия, 117997, Москва, ул. Островитянова, д. 1); e-mail: otorhino1@yandex.ru

ORCID: https://orcid.org/0000-0003-2674-4553

Киселев Алексей Борисович – доктор медицинских наук, профессор, заведующий кафедрой оториноларингологии, Новосибирский государственный медицинский университет (Россия, 630091, г. Новосибирск, Красный пр., д. 52); главный внештатный оториноларинголог Департамента здравоохранения мэрии г. Новосибирска; тел.: 8(383) 226-63-52, +7-913-949-63-22, e-mail: kislor@list.ru

ORCID: https://orcid.org/0000-0002-0319-8222

Виноградов Вячеслав Вячеславович – доктор медицинских наук, руководитель отделения ЛОР-онкологии, Национальный медицинский исследовательский центр оториноларингологии ФМБА России (Россия, 123182, Москва, Волоколамское шоссе, д. 30/6); профессор кафедры оториноларингологии, Российский национальный исследовательский медицинский университет им. Н. И. Пирогова (Россия 117997, г. Москва, ул. Островитянова, д. 1); тел. 8-499-968-69-12; e-mail: onco@otolar-center.ru

ORCID: https://orcid.org/0000-0002-7808-5396

Решульский Сергей Сергеевич – кандидат медицинских наук, старший научный сотрудник отделения ЛОР-онкологии, Национальный медицинский исследовательский центр оториноларингологии ФМБА России (Россия, 123182, Москва, Волоколамское шоссе, д. 30/6); тел. 8-968-564-07-70, e-mail: rss05@mail.ru

ORCID: https://orcid.org/0000-0001-8600-1343

Information about the authors

✉ **Ekaterina V. Shugakova** – Assistant of the Department of Microbiology, Virology and Immunology, Novosibirsk State Medical University (52, Krasny pr., Novosibirsk, 630091, Russia); tel.: + 7-983-308-64-01; e-mail: ekaterina.shugakova@mail.ru

ORCID: https://orcid.org/0000-0002-3326-8383

Nikolai A. Daikhes – MD, Professor, Corresponding Member of the Russian Academy of Sciences, Director, National Medical Research Center of Otorhinolaryngology, FMBA of Russia (bldg. 2, 30, Volokolamsk Highway, Moscow, 123182, Russia); Head of the Department of Otorhinolaryngology, Pirogov Russian National Research Medical University (1, Ostrovityanova St., Moscow, 117997, Russia); e-mail: otorhino1@yandex.ru

ORCID: https://orcid.org/0000-0003-2674-4553

Alexei B. Kiselev – MD, Professor, Head of the Department of Otorhinolaryngology, Novosibirsk State Medical University (52, Krasny pr., Novosibirsk, 630091, Russia); Chief Freelance Otorhinolaryngologist, Department of Health, City Hall, Novosibirsk; tel.: 8 (383) 226-63-52, +7-913-949-63-22, e-mail: kislor@list.ru

ORCID: https://orcid.org/0000-0002-0319-8222

Vyacheslav V. Vinogradov – MD, Head of the Department of ENT Oncology, National Medical Research Center of Otorhinolaryngology, FMBA of Russia (bldg. 2, 30, Volokolamsk Highway, Moscow, 123182, Russia); Professor, Department of Otorhinolaryngology, Pirogov Russian National Research Medical University (1, Ostrovityanova St., Moscow, 117997, Russia); tel. 8-499-968-69-12; e-mail: onco@otolar-center.ru

ORCID: https://orcid.org/0000-0002-7808-5396

Sergei S. Reshul'skii – PhD in Medicine, Senior Researcher, Department of ENT Oncology, National Medical Research Center of Otorhinolaryngo-logy, FMBA of Russia (bldg. 2, 30, Volokolamsk Highway, Moscow, 123182, Russia); tel.: 8-968-564-07-70, e-mail: rss05@mail.ru

ORCID: https://orcid.org/0000-0001-8600-1343

УДК 616.28-008.14-072.7-053.9
https://doi.org/10.18692/1810-4800-2020-2-80-84

Влияние снижения слуха на когнитивную функцию и ее оценка

В. Е. Кузовков[1], С. Б. Сугарова[1], А. С. Лиленко[1], Д. С. Луппов[1]

[1] Санкт-Петербургский научно-исследовательский институт уха, горла, носа и речи, Санкт-Петербург, 190013, Россия

The impact of hearing loss on cognitive function and its assessment

V. E. Kuzovkov[1], S. B. Sugarova[1], A. S. Lilenko[1], D. S. Luppov[1]

[1] Saint Petersburg Research Institute of Ear, Throat, Nose and Speech, Saint Petersburg, 190013, Russia

Население развитых стран стареет, из-за чего увеличивается количество пожилых людей. Вместе с ними увеличивается доля заболеваний, ассоциированных с возрастом. Когда человек стареет, то его когнитивная функция угасает вместе с ним. Исследователи давно отметили, что у пожилых людей с нарушенной слуховой функцией когнитивная функция угасает быстрее, чем у нормально слышащих. Существует несколько теорий, почему это происходит, но этот вопрос все еще остается предметом дискуссии. За последнее время было проведено несколько исследований о влиянии кохлеарной имплантации на уровень когнитивной функции в пред- и послеоперационном периоде. Были получены спорные результаты, которые требуют дальнейшего изучения проблемы. Недавно были разработаны специальные тест-системы для слабослышащих людей: HI-MoCA и RBANS-H. Эти тесты позволяют оценивать изменение когнитивной функции у людей с нарушенной функцией слуха, вплоть до полной глухоты. Тесты являются оригинальными MoCA и RBANS, но являются адаптированными для людей с нарушением слуха. Благодаря этим новым инструментам мы изучим изменение когнитивной функции в пред- и послеоперационном периоде, что позволит нам оценить роль слуха в снижении когнитивной функции у пожилых людей.
Ключевые слова: снижение слуха, кохлеарная имплантация, когнитивная функция, легкие когнитивные нарушения, деменция, пожилые пациенты, сенсоневральная тугоухость.

Для цитирования: Кузовков В. Е., Сугарова С. Б., Лиленко А. С., Луппов Д. С. Влияние снижения слуха на когнитивную функцию и ее оценка. *Российская оториноларингология.* 2020;19(2):80–84. https://doi.org/10.18692/1810-4800-2020-2-80-84

The population of the developed countries is aging, thus the number of older people is increasing. At the same time the proportion of the diseases connected with the age is rising. When a person ages, his cognitive function fades away as well. Researchers have long noted that cognitive function of the elderly with defective hearing fades away faster than in normally hearing people. There are several theories explaining it, but this issue is still a matter of debate. Several researches were held recently regarding the impact of cochlear implantation on the level of cognitive function in the preoperative and postoperative periods. Controversial results were received which require further study of the issue. HI-MoCA and RBANS-H special test systems have been developed lately for the hearing impaired. These tests allow you to evaluate the change in cognitive function in people with hearing impairment, up to complete deafness. The tests are original MoCA and RBANS, but are adapted for people with hearing impairment. Thanks to these new instruments we will be studying the change of cognitive function in preoperative and postoperative periods which will allow us to evaluate the role of hearing in the decline in cognitive function of the elderly.
Keywords: hearing loss, cochlear implantation, cognitive function, mild cognitive impairment, dementia, elderly patients, sensorineural hearing loss.

For citation: Kuzovkov V. E., Sugarova S. B., Lilenko A. S., Luppov D. S. The impact of hearing loss on cognitive function and its assessment. *Rossiiskaya otorinolaringologiya*. 2020;19(2):80–84. https://doi.org/10.18692/1810-4800-2020-2-80-84

© Коллектив авторов, 2020

Демографическая ситуация в развитых странах мира (включая Россию) характеризуется низкими показателями рождаемости, большим «разрывом» между числом родившихся и числом умерших, а также стремительным старением населения [1]. Так, по состоянию на 2018 год, численность населения России в возрасте старше трудоспособного превысила 37 миллионов человек, или 25% от общей численности населения, тогда как еще в 2006 году она составляла около 30 миллионов и 20% от общей численности [2]. Увеличение доли пожилого населения влечет за собой увеличение доли возраст-ассоциированных (гериатрических) симптомов и заболеваний, таких как: дементные состояния (болезнь Альцгеймера, сенильный психоз), пресбиопия, пресбиакузис, остеопороз, катаракта и многие другие [3]. Некоторые гериатрические заболевания, такие как остеопороз, катаракта, имеют яркую клиническую картину, поэтому пациенты с данными состояниями чаще обращаются к врачу, что позволяет скорректировать их на ранних, неосложненных стадиях. Тогда как дементные состояния и более мягкие формы снижения интеллекта в виде снижения когнитивной функции (КФ) развиваются длительное время и пациент их не замечает, а на более поздних стадиях не имеет возможности распознать данные состояния, в связи с чем в руки врача попадает уже в запущенном состоянии, когда резерв восстановления уже крайне мал [4]. Таким образом, выявление факторов и понимание патогенетических путей, которые приводят к снижению КФ и деменции у пожилых людей, являются приоритетом общественного здравоохранения. В течение последних лет врачи, занимающиеся проблемами слуха, стали отмечать, что снижение слуха влечет за собой снижение КФ в ускоренном темпе по сравнению с людьми, имеющими нормальный слух.

Проблема влияния снижения слуха на КФ впервые была опубликована в 1968 году учеными D. W. K. Kay, P. Beamish, M. Roth в журнале The British Journal of Psychiatry [5]. Затем в течение длительного времени проблема влияния снижененного слуха на КФ не изучалась. Лишь в 1989 году в американском журнале Journal of American Medical Association R. F. Uhlmann et al. опубликовали исследование, в котором связь между снижением слуха и прогрессирующим снижением КФ у пожилых пациентов была научно доказана [6]. Согласно исследованию, статистически значимой оказалась потеря слуха более 40 дБ. И снова, на много лет, проблема была забыта. В течение следующих десятилетий спорадически публиковались работы по изучению данной проблемы, но они носили фундаментальный характер, исследователи пытались найти зависимость между снижением слуха и снижением КФ. В 1994 году U. Lindenberger и P. B. Baltes в журнале Psychology and Aging опубликовали работу, где описали зависимость между снижением слуха и снижением КФ в виде гипотезы общей причины, согласно которой взаимосвязь снижения слуха и КФ является результатом физиологического старения головного мозга [7]. Позднее была опубликована работа о гипотезе ухудшения информации (Pichora-Fuller, 2003), согласно которой снижение КФ возникает вследствие ухудшения качества слуховой информации, поступающей в ЦНС [8]. В последнее время крупные перекрестные исследования установили постоянную корреляцию между потерей слуха и ухудшением когнитивных функций у пожилого населения (Lin, 2011; Lin et al., 2011a; Quaranta et al., 2014; Bush et al., 2015; Wayne and Johnsrude, 2015) [9–13]. Но, несмотря на все предложенные гипотезы, механизм, лежащий в основе связи между потерей слуха и снижением когнитивных способностей, все еще остается предметом дискуссий (Wayne, Johnsrude, 2015; Roberts, Allen, 2016) [13, 14].

Из полученных данных следует логичный вопрос: «Если у пациента при снижении слуха снижается и КФ, то при слуховой реабилитации как поведет себя КФ?» Логичным будет предположение о том, что чем больше снижен слух, тем сильнее страдают КФ. В настоящее время одним из немногих способов реабилитации пожилых больных с нарушением слуховой функции является кохлеарная имплантация (КИ). Под термином КИ подразумевается вживление электродной решетки во внутреннее ухо в целях восстановления слухового ощущения путем непосредственной электрической стимуляции афферентных волокон слухового нерва [15]. К сожалению, на данный момент показания для КИ строги, поэтому кандидатами для КИ могут стать люди только с тяжелой потерей слуха [16]. Дальнейшее изучение проблемы влияния КИ на КФ, по нашему мнению, позволит расширить границы показаний для КИ. Для исследования влияния слуха на КФ наиболее удобными будут пациенты, которым осуществляется КИ, так как они имеют выраженное снижение слуховой функции (более 80 дБ), а вскоре после проведения КИ их слух быстро восстанавливается на достаточный для коммуникации уровень. На момент публикации статьи имеется не менее 6 работ, которые посвящены влиянию КИ на КФ. В новаторском исследовании с 94 участниками Mosnier et al. (2015) обнаружили, что вмешательство в виде КИ у пожилых людей привело к улучшению предоперационно нарушенных КФ через 6 и 12 месяцев после КИ [17]. Эти результаты были подтверждены Cosetti et al. (2016) в исследовании, состоящем из 7 пожилых женщин, и Castiglione et al. (2016) в группе из 15 человек пожилого возраста, получивших КИ [18,

19]. Улучшение КФ после КИ также было получено в исследовании Jayakody et al. (2017), которые исследовали 39 человек до и после КИ. Но не все исследования получили одинаковые результаты [20]. Так, Ambert-Dahan et al. (2017) изучили 18 взрослых от 23 до 87 лет, у которых оценивали КФ в пред- и послеоперационном периоде. У 4 из 8 человек, с КФ ниже нормы в предоперационном периоде исследователи получили улучшение КФ. Несмотря на это, у 3 из 10 человек, получивших по результатам тестов в предоперационном периоде нормальные значения КФ, было отмечено снижение показателей КФ по результатам тестов в послеоперационном периоде [21]. Sonnet et al. (2017) исследовали 16 пожилых людей, у которых КФ до и после КИ существенно не изменилась. Однако результаты, полученные в данном тесте, спорные, так как исследователь не включил на оценку когнитивной функции (MMSE) из теста те части, которые требуют слухового восприятия [22]. Авторы предполагают, что коррекция потери слуха с помощью КИ может оказывать протективное действие по отношению к снижению когнитивной функции. В своих исследованиях авторы пользовались стандартными тестами для оценки когнитивной функции, такими как: MMSE (The Mini-Mental State Examination; Краткая шкала оценки психического статуса), MoCA (The Montreal Cognitive Assessment; Монреальская когнитивная шкала), WAIS (The Wechsler Adult Intelligence Scale; Тест оценки интеллекта Векслера для взрослых), TMT part A and B (Trial Making Test; Тест следования по маршруту), RBANS (The Repeatable Battery for the Assessment of Neuropsychological Status; Повторяемая батарея оценки нейропсихологического статуса), CANTAB (Cambridge Neuropsychological Test Automated Battery; Кембриджская автоматизированная батарея нейропсихологических тестов), DO80 (Test de denomination orale d'images; Тест называния изображений), FWT (Five word test; Тест «5 слов»), RCFT (Rey-Osterrieth Complex Figure Test; Тест комплексной фигуры Рея-Остеррица), D2 (D2 Test of Attention; Тест на внимание D2), BNT (The Boston Naming Test; Бостонский тест называния), CODEX (Cognitive Disorders Examination; Исследование когнитивных расстройств).

Существует большое количество тестов для оценки КФ. Для исследования КФ у пациентов с нарушением слуха необходимо учесть 2 принципиальных момента: степень нарушения когнитивных функций и способность пройти тест у пациентов с нарушением слуха. Выделяют два типа нарушений КФ: деменция и легкое когнитивное нарушение (в зарубежной литературе описывается как mild cognitive impairment – MCI). Деменция – состояние, характеризующееся утратой ранее приобретенных интеллектуальных способностей, дефектами мышления, памяти, внимания, речи и поведения, нарушающими адаптацию человека в профессиональной, бытовой и семейной жизни [23]. В свою очередь, легкое когнитивное нарушение (MCI) – переходная стадия между здоровым старением и деменцией, определяется как снижение когнитивных способностей, превышающее ожидаемое для возраста человека и уровня его образования, но не оказывающее заметного влияния на повседневную деятельность. При оценке КФ пациентов, которым осуществляется КИ, принципиальным является оценка легкой когнитивной дисфункции, а не деменции, так как пациенты с деменцией отсеиваются на этапе отбора на КИ. Соответственно необходимы тесты, которые обладают большой чувствительностью к легкой когнитивной дисфункции. К этим тестам относят MoCA, RBANS. MMSE, CODEX обладают большей чувствительностью к деменции, поэтому использование их для оценки когнитивной функции при КИ является необоснованным. Части из использованных тестов оценивали лишь отдельные компоненты КФ: WAIS (память), TMT part A and B (внимание), FWT (память), RCFT (память), D2 (внимание), BNT (речь). Поэтому для комплексной оценки КФ они не подходят. Тест DO80 разработан французскими исследователями, откалиброван на французском населении, но мирового признания не получил, поэтому использоваться для изучения нефранцузского населения не может.

Большая часть тестов для оценки когнитивной функции требует от исследуемого наличия слуха. Для людей со сниженным слухом или для глухих людей эти тесты не подходят, так как они будут давать заведомо более низкие показатели когнитивной функции, чем есть на самом деле. В связи с этим необходимы тесты, адаптированные для слабослышащих людей. Были разработаны два теста, которые полностью адаптированы для глухих: HI-MoCA (The Montreal Cognitive Assessment for hearing impaired; Монреальская шкала когнитивной оценки для слабослышащих) и RBANS-H (The Repeatable Battery for the Assessment of Neuropsychological Status for Hearing Impaired Individuals; Повторяемая батарея для оценки нейропсихологического статуса у лиц с нарушениями слуха). Особенность этих тестов заключается в том, что они не ограничивают слабослышащих людей и позволяют объективно оценить их когнитивную функцию [24, 25]. В данных тестах задания, требующие от пациента аудирования, заменены визуальными командами. Эти тесты позволяют провести оценку когнитивной функции как в пред-, так и в послеоперационном периоде. Кроме двух этих тестов также существует тест-система CANTAB, представляющая из себя программу, которая выводит на экран тесты, по-

сле чего дает оценку КФ, при этом для прохождения тестов нет необходимости в сохраненной слуховой функции, так как все подсказки выводятся на экран. К сожалению, данный ресурс платный, поэтому для повсеместных исследований не подходит.

Тест RBANS был разработан для диагностики деменции и легких когнитивных нарушений. Он состоит из 5 разделов и 12 подразделов: Immediate memory (кратковременная память), Visuospatial/constructional (визуально-пространственное мышление), Language (язык), Attention (внимание), Delayed memory (долговременная память). Для его проведения требуется около 30 минут. По результатам исследования можно оценить каждую КФ по отдельности, что позволяет диагностировать нарушение какого-либо компонента КФ изолировано от других. RBANS-H – это тест RBANS, адаптированный для людей с нарушением слуховой функции, при этом все команды выводятся на экран тестируемого, что позволяет оценить КФ даже у людей с глухотой.

Монреальская шкала когнитивной оценки (MoCA) разработана для быстрого скрининга мягких когнитивных нарушений. Она оценивает различные когнитивные функции: внимание и концентрацию, исполнительные функции, память, речь, оптико-пространственную деятельность, концептуальное мышление, счет и ориентированность. Обследование пациента при помощи MoCA занимает приблизительно 10 минут. HI-MoCA является тестом, адаптированным для слабослышащих людей, при этом все голосовые команды были заменены текстовыми, которые выводятся на экран исследуемого, в результате чего тест MoCA становится доступным для слабослышащих людей.

Таким образом, существует лишь два общедоступных теста, которые позволяют всесторонне оценить КФ у лиц с нарушением функции слуха. При этом они позволяют диагностировать не только глубокие нарушения КФ (деменция), но и более легкие формы когнитивных нарушений (MCI – легкие когнитивные нарушения).

Изучение влияния КИ на КФ-функцию является актуальной проблемой, так как в мире увеличивается популяция пожилых людей, которые, как правило, имеют те или иные нарушения слуха. Проведенные исследования влияния КИ на КФ в большинстве своем имели малую выборку, результаты не подвергались статистическому исследованию, а использованные тесты были не адаптированы для слабослышащих людей. Проведя анализ разных тестов для оценки КФ, были отобраны HI-MoCA и RBANS-H, которые адаптированы для слабослышащих людей, что позволит достоверно оценить КФ в пред- и послеоперационном периоде и проследить влияние КИ на КФ в послеоперационном периоде.

Авторы заявляют об отсутствии конфликта интересов.

ЛИТЕРАТУРА/REFERENCES

1. Барсуков В. Н. Старение населения в контексте концепции демографического перехода. *Вопросы территориального развития.* 2016;1(31) [Barsukov V. N. Population ageing in the context of the demographic transition concept. *Territorial development issues.* 2016;1(31) (In Russ.)]. https://cyberleninka.ru/article/n/starenie-naseleniya-v-kontekste-kontseptsii-demograficheskogo-perehoda
2. Щербакова Е. М. Старшие поколения населения России. *Демоскоп Weekly.* 2019:797–798 [Sherbakova E.M. Older generations of the population of Russia. *Demoscope Weekly.* 2019:797–798. (In Russ.)]. http://demoscope.ru/weekly/2019/0797/barom01.php
3. Чукаева И. И., Ларина В. Н. Возраст-ассоциированные состояния (гериатрические синдромы) в практике врача-терапевта поликлиники. *Лечебное дело.* 2017;1:6–15. [Chukaeva I. I., Larina V. N. Age-associated conditions (geriatric syndromes) in the practice of a general practitioner of a polyclinic. *Lechebnoe delo.* 2017;1:6–15 (In Russ.)]. https://cyberleninka.ru/article/n/vozrast-assotsiirovannye-sostoyaniya-geriatricheskie-sindromy-v-praktike-vracha-terapevta-polikliniki
4. Gale S. A., Acar D., Daffner K. R. Dementia. *Am J Med.* 2018;131(10):1161–1169. doi:10.1016/j.amjmed.2018.01.022
5. Kay D. W. K., Beamish P., Roth M. Old Age Mental Disorders in Newcastle upon Tyne: Part II: A Study of Possible Social and Medical Causes. *The British Journal of Psychiatry.* 1964;110:668–682. doi: 10.1192/bjp.110.468.668
6. Uhlmann R. F., Larson E. B., Rees Th. S., Koepsell Th. D., Duckert L. G. Relationship of hearing impairment to dementia and cognitive dysfunction in older adults. *JAMA*. 1989; 261;13:1916–1919. doi: 10.1001/jama.261.13.1916
7. Lindenberger U., Baltes P. B. Sensory functioning and intelligence in old age: a strong connection. *Psychol*. 1994. Aging 9, 339–355. doi: 10.1037/0882-7974.9.3.339
8. Pichora-Fuller M. K. Cognitive aging and auditory information processing. *Int. J. Audiol.* 2003;42(Suppl. 2): S26–S32. doi: 10.3109/14992020309074641
9. Lin F. R. Hearing loss and cognition among older adults in the United States. *J. Gerontol. Series A Biol. Sci. Med. Sci.* 2011;66:1131–1136. doi: 10.1093/gerona/glr115
10. Lin F. R., Ferrucci L., Metter E. J., An Y., Zonderman A. B., Resnick S. M. (2011a). Hearing loss and cognition in the baltimore longitudinal study of aging. Neuropsychology 25, 763–770. doi: 10.1037/a0024238
11. Quaranta N., Coppola F., Casulli M., Barulli M. R., Panza F., Tortelli R. et al. (2014). The prevalence of peripheral and central hearing impairment and its relation to cognition in older adults. *Audiol. Neuro Otol.* 19(Suppl. 1), 10–14. doi: 10.1159/000371597

12. Bush A. L. H., Lister J. J., Lin F. R., Betz J., Edwards J. D. Peripheral Hearing and Cognition: evidence From the Staying Keen in Later Life (SKILL) Study. *Ear Hear.* 2015;36:395–407. doi: 10.1097/AUD.0000000000000142
13. Wayne R. V., Johnsrude I. S. A review of causal mechanisms underlying the link between age-related hearing loss and cognitive decline. *Ageing Res. Rev.* 2015;23(Pt B):54–166. doi: 10.1016/j.arr.2015.06.002
14. Roberts K. L., Allen H. A. Perception and cognition in the ageing brain: a brief review of the short- and long-term links between perceptual and cognitive decline. *Front. Aging Neurosci*. 2016;8:39. doi: 10.3389/fnagi.2016.00039
15. Янов Ю. К., Кузовков В. Е., Лиленко А. С., Сугарова С. Б., Костевич И. В., Дрозова М. В. Анатомия области ниши окна улитки применительно к хирургическому этапу кохлеарной имплантации. *Вестник оториноларингологии.* 2019;84(1):25–27 [Yanov Yu. K, Kuzovkov V. E, Lilenko A. S, Sugarova S. B, Kostevich I. V, Drozdova M. V. Round window niche area anatomy in terms of cochlear implantation. *Vestnik otorinolaringologii.* 2019;84(1):25–27 (in Russ.)]. doi:10.17116/otorino20198401125
16. Kuzovkov V., Sugarova S., Yanov Y. The Mi1000 CONCERTO PIN cochlear implant: an evaluation of its safety and stability in adults and children. *Acta Otolaryngology*. 2016;136(3):236-240. doi: 10.3109/00016489.2015.1108522
17. Mosnier I., Bebear J. P., Marx M., Fraysse B., Truy E., Lina-Granade G. et al. Improvement of cognitive function after cochlear implantation in elderly patients. *JAMA Otolaryngol Head Neck Surg*. 2015;141:442–450. doi: 10.1001/jamaoto.2015.129
18. Cosetti M. K., Pinkston J. B., Flores J. M., Friedmann D. R., Jones C. B., Roland J. T. Jr. et al. Neurocognitive testing and cochlear implantation: insights into performance in older adults. *Clin. Intervent. Aging.* 2016;11:603–613. doi: 10.2147/CIA.S100255
19. Castiglione A., Benatti A., Velardita C., Favaro D., Padoan E., Severi D. et al. Aging, cognitive decline and hearing loss: effects of auditory rehabilitation and training with hearing aids and cochlear implants on cognitive function and depression among older adults. *Audiol. Neurootol.* 2016;21(Suppl. 1):21–28. doi: 10.1159/000448350
20. Jayakody D. M. P., Friedland P. L., Nel E., Martins R. N., Atlas M. D., Sohrabi H. R. Impact of cochlear implantation on cognitive functions of older adults: pilot test results. *Otology & Neurotology.* 2017;38(8):e289–e295. doi:10.1097/MAO. 0000000000001502
21. Ambert-Dahan E., Routier S., Marot L. et al. Cognitive Evaluation of Cochlear Implanted Adults Using CODEX and MoCA Screening Tests. *Otol Neurotol.* 2017;38(8):e282–e284. doi:10.1097/MAO.0000000000001464
22. Sonnet M. H., Montaut-Verient B., Niemier J. Y., Hoen M., Ribeyre L., Parietti-Winkler C. Cognitive abilities and quality of life after cochlear implantation in the elderly. *Otology&Neurotology.* 2017;38(8):e296–e301. doi:10.1097/MAO. 0000000000001503
23. Парфенов В. А. Деменция. *Клиническая геронтология.* 2006;11 [Parfenov V. A. Dementsiya. *Klinicheskaya gerontologiya.* 2006;11. (In Russ.)]. URL:https://cyberleninka.ru/article/n/dementsiya
24. Lin V. Y., Chung J. , Callahan B. L., Smith L. , Gritters N. , Chen J. M., Black S. E., Masellis M. Development of cognitive screening test for the severely hearing impaired: Hearing-impaired MoCA. *The Laryngoscope.* 2017;127:S4–S11. doi:10.1002/lary.26590
25. Claes A. J., Mertens G., Gilles A. et al. The Repeatable Battery for the Assessment of Neuropsychological Status for Hearing Impaired Individuals (RBANS-H) before and after Cochlear Implantation: A Protocol for a Prospective, Longitudinal Cohort Study. *Front Neurosci.* 2016;10:512. Published 2016 Nov 15. doi:10.3389/fnins.2016.00512

Информация об авторах

Кузовков Владислав Евгеньевич – доктор медицинских наук, заведующий отделом диагностики и реабилитации нарушений слуха, Санкт-Петербургский научно-исследовательский институт уха, горла, носа и речи (190013, Россия, Санкт-Петербург, ул. Бронницкая, д. 9); тел.: 8-921-916-50-48, e-mail: v_kuzovkov@mail.ru

ORCID: https://orcid.org/0000-0002-2581-4006

Сугарова Серафима Борисовна – кандидат медицинских наук, научный сотрудник, Санкт-Петербургский научно-исследовательский институт уха, горла, носа и речи (190013, Россия, Санкт-Петербург, Бронницкая ул., д. 9); тел.: 8-905-256-89-20, e-mail: sima.sugarova@gmail.com

ORCID: https://orcid.org/0000-0003-0856-8680

Лиленко Андрей Сергеевич – кандидат медицинских наук, научный сотрудник, Санкт-Петербургский научно-исследовательский институт уха, горла, носа и речи (190013, Россия, Санкт-Петербург, Бронницкая ул., д. 9); тел.: 8-911-980-61-19, e-mail: aslilenko@gmail.com

ORCID: https://orcid.org/0000-0003-1641-506X

✉ **Луппов Дмитрий Степанович** – клинический ординатор, Санкт-Петербургский научно-исследовательский институт уха, горла, носа и речи (190013, Россия, Санкт-Петербург, Бронницкая ул., д. 9); тел.: 8-982-118-82-25, e-mail: dimon4ikmen@gmail.com

ORCID: https://orcid.org/0000-0003-3022-1499

Information about the authors

Vladislav E. Kuzovkov – MD, Head of the Department of Diagnostics and Rehabilitation of Hearing Disorders, Saint Petersburg Research Institute of Ear, Throat, Nose and Speech, the Ministry of Healthcare of Russia (9, Bronnitskaya St., St. Petersburg, Russia, 190013); phone: +7 921-916-50-48, e-mail: v_kuzovkov@mail.ru

ORCID: https://orcid.org/0000-0002-2581-4006

Serafima B. Sugarova – PhD (Medicine), research associate, Saint Petersburg Research Institute of Ear, Throat, Nose and Speech, the Ministry of Healthcare of Russia (9, Bronnitskaya St., St. Petersburg, Russia, 190013); phone: +7 905-256-89-20, e-mail: sima.sugarova@gmail.com

ORCID: https://orcid.org/0000-0003-0856-8680

Andrey S. Lilenko – PhD (Medicine), research associate, Saint Petersburg Research Institute of Ear, Throat, Nose and Speech, the Ministry of Healthcare of Russia (9, Bronnitskaya St., St. Petersburg, Russia, 190013); phone: +7 911-980-61-19, e-mail: aslilenko@gmail.com

ORCID: https://orcid.org/0000-0003-1641-506X

✉ **Dmitry S. Luppov** – resident physician, Saint Petersburg Research Institute of Ear, Throat, Nose and Speech, the Ministry of Healthcare of Russia (9, Bronnitskaya St., St. Petersburg, Russia, 190013); phone: +7 982-118-82-25, e-mail: dimon4ikmen@gmail.com

https://orcid.org/0000-0003-3022-1499

УДК 616.211-089-027.44-072.1
https://doi.org/10.18692/1810-4800-2020-2-85-92

Использование компьютерной навигационной системы при риносинусохирургии

Х. Э. Шайхова[1], А. Д. Узоков[1]

[1] *Ташкентская медицинская академия, Ташкент, 100109, Республика Узбекистан*

Endoscopic sinus surgery using a computer navigation system

Kh. E. Shaikhova[1], A. D. Uzokov[1]

[1] *Tashkent medical academy, Tashkent, 100109, Republik of Uzbekistan*

Согласно мировой статистике патология ЛОР-органов (горла, уха и носа) входит в число самых распространенных заболеваний. Около 30% населения в мире постоянно страдает ЛОР-патологией, которая ведет к ухудшению качества жизни и снижению трудоспособности. Одна из наиболее распространенных патологий верхних дыхательных путей – заболевания околоносовых пазух (ОНП). На сегодняшний день максимальную функциональность и минимальную травматичность в хирургическом лечении ЛОР-заболеваний, позволяют достичь малоинвазивные функциональные хирургические вмешательства (Functional Endosocopic Sinus Surgery, FESS), при которых восстановление естественных вентиляционно-дренажных путей происходит с минимальной травматизацией слизистой оболочки и анатомии структур носа и ОНП с помощью локальных оперативных вмешательств под постоянным эндоскопическим контролем. Эндоскопическая риносинусохирургия – широко применяемый в настоящее время метод хирургического лечения заболеваний носа и околоносовых пазух. В статье проанализированы имеющиеся различные способы эндоскопической хирургии околоносовых пазух, описаны их положительные и отрицательные стороны, включая использование компьютерной навигационной системы. Поиск данных проводился в базе данных PubMed, CRD, Cochrane др. по ключевым словам. Поиск современных решений эндоскопической хирургии околоносовых пазух определяет актуальность использования навигационной системы при риносинусохирургии.
Ключевые слова: эндоскопическая хирургия, навигационная система, синоназальная патология, «анализ затраты–эффективность, эндоскопическая риносинусохирургия, компьютерная навигация.

Для цитирования: Шайхова Х. Э., Узоков А. Д. Использование компьютерной навигационной системы при риносинусохирургии. *Российская оториноларингология.* 2020;19(2):85–92. https://doi.org/10.18692/1810-4800-2020-2-85-92

According to world statistics, of ENT pathology (throat, ear and nose) is among the most common diseases. About 30% of the world's population constantly suffers from ENT pathology, which leads to a deterioration in the quality of life and disability. One of the most common pathologies of the upper respiratory tract is diseases of the paranasal sinuses (PNS). To date, maximum functionality and minimal trauma to the surgical treatment of ENT diseases, can achieve a functional minimally invasive surgery (Functional Endosocopic Sinus Surgery, FESS), in which the restoration of the natural ventilation and drainage pathways occurs with minimal trauma to the mucous membrane and the anatomy of the structures of the nose and PNS with local surgeries under constant endoscopic control. Endoscopic sinus surgery is a widely used method of surgical treatment of diseases of the nose and paranasal sinuses.The article analyzes the various methods of endoscopic surgery of the paranasal sinuses, describes their positive and negative sides, including the use of a computer navigation system. Data search was carried out in the database PubMed, CRD, Cochrane etc. by keywords. The search for modern solutions of endoscopic sinus surgery determines the relevance of the navigation system in sinus surgery.
Keywords: endoscopic surgery, navigation system, synonasal pathology, "cost-effectiveness analysis, endoscopic rhinosinus surgery, computer navigation.

For citation: Shaikhova Kh. E., Uzokov A. D. Endoscopic sinus surgery using a computer navigation system. *Rossiiskaya otorinolaringologiya*. 2020;19(2):85–92. https://doi.org/10.18692/1810-4800-2020-2-85-92

© Коллектив авторов, 2020

Согласно мировой статистике патология ЛОР-органов (горла, уха и носа) входит в число самых распространенных заболеваний. Около 30% населения в мире постоянно страдает ЛОР-патологией, которая ведет к ухудшению качества жизни и снижению трудоспособности. Одна из наиболее распространенных патологий верхних дыхательных путей – заболевания околоносовых пазух (ОНП) [1, 2]. Ежегодно каждый человек переносит 2–3 случая синусита, которые приводят в большинстве случаев к временной нетрудоспособности и оказывают значительное влияние на качество жизни. В структуре заболеваний оториноларингологических стационаров синуситы занимают до 40% [3, 4].

К основным и наиболее распространенным причинам данных заболеваний можно отнести вирусные и бактериальные инфекции, переохлаждение, аллергены, вредные привычки (курение), врожденные или приобретенные анатомические особенности, загрязнение и чрезмерную сухость воздуха, заболевания других органов, а также различные травмы [5–7]. Последствиями заболеваний ЛОР-органов могут быть осложнения в виде различных воспалительных заболеваний (менингит, воспаление лобных пазух, абсцесс мозга, тромбоз черепной венозной пазухи и др.). В зависимости от состояния пациента и степени тяжести заболевания применяются медикаментозные или хирургические методы лечения [8–10].

На сегодняшний день максимальную функциональность и минимальную травматичность в хирургическом лечении ЛОР-заболеваний позволяют достичь малоинвазивные функциональные хирургические вмешательства (Functional Endosocopic Sinus Surgery, FESS), при которых восстановление естественных вентиляционно-дренажных путей происходит с минимальной травматизацией слизистой оболочки и анатомии структур носа и ОНП с помощью локальных оперативных вмешательств под постоянным эндоскопическим контролем. Эндоскопическая риносинусохирургия – широко применяемый в настоящее время метод хирургического лечения заболеваний носа и околоносовых пазух. Цель внедрения функциональной эндоскопической хирургии – наиболее эффективное восстановление функции слизистой оболочки ОНП, купирование воспалительных процессов в пазухах, улучшение качества жизни [11–13].

Основную сложность в проведении операций представляет сама операционная зона. С одной стороны, это небольшая область, а с другой – эта зона имеет обильное кровоснабжение и иннервацию, близость к мозговым оболочкам и т. д. (зрительный нерв, сонная артерия, турецкое седло). В процессе операции существует опасность травмирования крупных кровеносных сосудов и нервных пучков [14].

Существуют абсолютные и относительные показания к назначению хирургического лечения. Абсолютные показания:

– развитие осложнений синуситов;
– растущий мукоцеле;
– грибковые синуситы;
– подозрение на неопластические процессы.

Относительные показания:

– симптоматические полипы слизистой оболочки полости носа и ОНП, не поддающиеся консервативной терапии;
– симптоматические хронические и рецидивирующие острые синуситы, лечение которых консервативными методами неэффективно.

Недавнее усовершенствование эндоскопической техники оперативных вмешательств при заболеваниях околоносовых пазух – система компьютерной навигации – позволяет создавать на экране монитора трехмерное изображение околоносовых пазух, что облегчает диагностику и проведение оперативного вмешательства. Системы визуализации позволяют хирургу во время ринохирургии ориентироваться в сложной анатомической области операционного поля и с минимальной травматизацией для окружающих тканей осуществлять хирургические манипуляции. Современные безрамные навигационные системы позволяют хирургу во время операции ориентироваться в трехмерном пространстве хирургической раны с точностью до 1–2 мм.

Использование навигационной системы предоставляет возможность хирургу-оториноларингологу, проводя эндоскопические вмешательства на ОНП, видеть не только анатомические структуры пациента, расположенные в поле зрения эндоскопа, но и то, что находится за его пределами.

Визуализационный контроль позволяет осуществлять наиболее безопасный доступ к зоне оперативного вмешательства, особенно при операциях на пограничных анатомических областях (клиновидная пазуха, клетки решетчатого лабиринта, основание черепа и др.). Принцип действия навигационной системы основан на анализе результатов компьютерной томографии (КТ). Данная технология позволяет получить реконструкцию анатомических структур пациента в режиме 3D после загрузки результатов КТ в навигационную станцию. Важной особенностью навигационной системы при этом является возможность виртуального моделирования операции и отслеживание движения инструментов в ходе операции в рамках созданной модели. Навигация расширяет спектр показаний для проведения хирургических вмешательств, позволяет добиться лучших клинических результатов операции, тщательно планировать хирургическое вмешательство и контролировать его

ход, снижая количество возможных осложнений, проводить манипуляции с минимальной инвазивностью и позволяет достигать результатов с наименьшим уровнем кровопотери. Это приводит к уменьшению времени наркоза, продолжительности оперативного вмешательства и более ранней реабилитации пациентов [12].

Особенно актуально проведение функциональных эндоскопических операций в сочетании с навигационной системой у детей в силу особенностей их анатомии – близкого расположения жизненно важных анатомических структур (внутренняя сонная артерия, зрительный нерв, орбита, передняя черепная ямка).

В настоящее время применение навигационной системы в хирургическом лечении ЛОР-заболеваний позволило расширить перечень нозологий, при которых возможно применение функциональной эндоскопической хирургии. Стало возможным использование FESS в сочетании с навигацией при опухолях околоносовых пазух и основания черепа, распространенном полипозном процессе, риноликворее и др. Хирургия под визуализационным контролем при помощи навигационной системы для ЛОР-хирургии помогает принимать более обоснованные решения в сложных ситуациях, дает максимум информации об уникальных анатомических особенностях каждого пациента для осуществления более безопасных и точных манипуляций.

Для проведения экспертизы технологии «Эндоскопическая хирургия околоносовых пазух с использованием навигационной системы» поиск данных проводился в базе данных PubMed, CRD, Cochrane и др. Поиск был проведен по ключевым словам: «эндоскопическая хирургия», «навигационная система», «синоназальная патология», «анализ затраты–эффективность»; «endoscopic sinus surgery», «navigation system», «sinonasal pathology», «cost-benefit analysis».

Клиническая эффективность и безопасность. В целях предоставления доказательства клинической эффективности навигационной системы для функциональной эндоскопической хирургии была опубликована работа: Strauss G. и др. (2013). Оптическая навигационная система была использована в повседневной клинической практике 300 пациентов, которые были разделены на 2 группы: 1-я (150 пациентов) – использовали дополнительно навигационную систему (НС); 2-я (150 человек) – проводили функциональную эндоскопическую хирургию без навигации. Период исследования составил 12 месяцев, медиана наблюдения – 22 и 26 недель. Для анализа были использованы периоперационные, интраоперационные и послеоперационные параметры клинических, рентгенологических данных и анкетирование. Применение НС требовало дополнительного времени – 1,1 минуты. Интраоперационное сокращение времени при использовании НС составило 10 минут на 1 случай (группа 1 – 32,6 минуты, группа 2 – 42,7 минуты). В послеоперационном периоде в группе 1 (10/89) отмечался более низкий уровень развития вторичного полипоза в сравнении с группой 2 (24/71). Фенестрация клиновидной пазухи по данным КТ была 100% в группе 1 и 23% в группе 2.

Таким образом, авторы работы доказали преимущества использования навигации в сравнении с золотым стандартом – функциональной эндоскопической хирургией. Использование НС привело к снижению интраоперационного времени, улучшению послеоперационных результатов и снизило нагрузку на хирургов [7].

F. Pagella с соавт. (2014) представили опыт эндоскопического удаления остеом придаточных пазух носа. Ретроспективно были проанализированы истории болезни пациентов, перенесших эндоскопическую хирургию околоносовых пазух по поводу остеом синоназальной области в период 2010–2014 гг. Всего было пролечено 29 пациентов (13 мужчин и 16 женщин, в возрасте от 20 до 78 лет). Локализация остеом: фронтоэтмоидальная область у 14 пациентов, у 6 – лобная пазуха, у 6 – решетчатая пазуха, у 1 – клиновидная пазуха, у 1 – верхнечелюстная пазуха; у 1 пациента было обнаружено несколько остеом. Серьезных послеоперационных осложнений выявлено не было.

Рентгенологические или эндоскопические признаки рецидивирования не отмечались (средняя продолжительность наблюдения 52 месяца; 6–89 месяцев). Авторы пришли к заключению, что эндоскопическое удаление остеом возможно при условии определения локализации и размера очага поражения, при этом особое внимание должно уделяться новым методам, которые используются при проведении эндоскопической хирургии околоносовых пазух [11].

K. Tsioulos и др. (2016) был описан случай успешного хирургического лечения множественных анатомических изменений синоназального скелета у подростка с хроническим риносинуситом. Подросток 15 лет имел в анамнезе носовую непроходимость и гипоосмию в течение 3 лет, не поддающуюся максимальной медикаментозной терапии. Предоперационная компьютерная томография выявила многочисленные анатомические изменения носа и околоносовых пазух. Была проведена эндоскопическая операция при содействии навигационной системы. Через 10 месяцев отмечалось полное разрешение симптоматики. Как отмечают авторы, хронический риносинусит у детей обусловливает ряд уникальных хирургических проблем. Эффективность и безопасность хирургического лечения околоносовых пазух у детской популяции могут быть улучшены за

счет знаний анатомических вариантов, что облегчается при использовании систем навигации.

В последние два десятилетия использование систем навигации играет важную роль в эндоскопической хирургии. Как показывает практика, все больше хирургов используют в своей работе данную технологию, так как использование навигационных систем (НС) позволяет с высокой точностью определить расположение жизненно важных структур, окружающих придаточные пазухи носа, сводя к минимуму риск получения травмы. Несмотря на то что НС считается надежным методом, ее влияние на периоперационную заболеваемость и оценку исходов по сообщениям пациентов при эндоскопической хирургии провели D. M. Dalgorf с соавт. (2013).

Объединенные результаты исследований для качественного анализа также показали преимущество использования НС в риске развития серьезных осложнений (ОР = 0,51; 95% ДИ 0,29–0,91; p = 0,02). Общих осложнений в группах с или без НС отмечалось 44 и 81 соответственно. Обобщенные результаты показали преимущество использования НС в риске развития общих осложнений (ОР = О,66; 95% ДИ 0,47–0,94; p = 0,02). 12 составила 0% с хорошей однородностью (x^2 = 9,75; число степеней свободы – 1; p = 0,55). Специфические осложнения: 7 исследований были отобраны в мета-анализ для анализа орбитальных осложнений; всего было распределено 718 и 899 пациентов в группы с НС или без НС соответственно. Орбитальные осложнения отмечались у 11 пациентов после применения НС и у 25 без НС. Обобщенные результаты не показали статистически значимых преимуществ НС по сравнению с ее отсутствием в риске развития орбитальных осложнений (ОР = 0,60; 95% ДИ 0,31–1,15; p = 0,12). 12 составила 11% с хорошей однородностью $сx^2$ = 5,63; число степеней свободы – 5; p = 0,34). Данные о внутричерепных осложнениях были собраны из 5 исследований и включили 587 и 705 пациентов для групп с НС и без НС соответственно. Отмечались 1 внутричерепное осложнение в группе НС и 9 в группе без НС. Обобщенные результаты не показали преимуществ в отношении риска развития внутричерепных осложнений ни одной из групп (ОР = 0,29; 95% ДИ 0,06–1,34; p = 0,11). 12 составила 0% с хорошей однородностью (x^2 = 0,07; число степеней свободы – 2, p = 0,96). Крупные кровоизлияния: были использованы данные 7 исследований с включением 743 пациентов в группу с НС и 883 пациентов в группу без НС. В общей сложности в 8 случаях отмечались обширные кровотечения после применения НС, в группе без НС их было 7. Обобщенные результаты не показали преимуществ в риске развития кровотечений ни одной из групп (ОР = 1,44; 95% ДИ 0,56–3,72, p = 0,45). 12 составила 0% с хорошей однородностью (x^2 = 2,18; число степеней свободы – 5, p = 0,82). 280 и 299 пациентов из 6 исследований, вошедших в мета-анализ, были включены в группы с НС и без НС соответственно для анализа касательно возможности досрочного окончания вмешательства. Отмечались 3 случая в группе НС и 12 случаев в группе без НС, когда операция была не завершена вследствие повреждения при входе в околоносовые пазухи, пороков развития, сильного кровотечения. Анализ не показал преимуществ в возможности досрочного завершения оперативного вмешательства ни в одной из групп (ОР = 0,35; 95% ДИ 0,12–1,02; p = 0,05). 12 составила 0% с хорошей однородностью (x^2 = 0,50; число степеней свободы – 3; p = 0,92). Данные о необходимости проведения дополнительной операции были извлечены из 7 исследований и включили 439 пациентов в группу с НС и 543 пациента в группу без НС. Всего было отмечено 32 и 51 пациент, которым требовалась дополнительная операция в группе с и без НС соответственно. Преимущества в необходимости проведения дополнительной операции в данных группах выявлены не были (ОР = 0,72; 95% ДИ 0,47–1,10; p = 0,13). 12 составила 0% с хорошей однородностью (x^2 = 3,17; число степеней свободы – 6; p = 0,79). Три исследования включали оценку исходов по сообщениям 186 пациентов в группе с НС и 179 пациентов без НС. Были использованы обобщенные результаты по различным апробированным опросникам качества жизни, в том числе визуальной аналоговой шкале (ВАШ), RSOM-31 и тесту оценки исхода болезней носа и околоносовых пазух (SNOT-20). Статистически значимые преимущества не отмечались (ОР = 0,07; 95% ДИ 0,16–0,29; p = 0,56). 12 составила 0% с хорошей однородностью (x^2 = 1,44; число степеней свободы – 2, p = 0,49). По мнению авторов, данный мета-анализ показал объективные доказательства, что основные осложнения и общие осложнения менее вероятны при использовании НС, чем при проведении эндоскопических вмешательств без НС. Однако, разницы в развитии незначительных осложнений выявлено не было. Несмотря на необходимость проведения проспективных рандомизированных клинических исследований для сравнения различных подходов, такие исследования, по мнению авторов, вряд ли будут проведены. Ограничением данного мета-анализа авторы считают тот факт, что проведение вмешательств с применением НС было продиктовано не тяжестью процесса, а приобретением оборудования и только в 1 исследовании рандомизация осуществлялась на основании тяжести процесса. В одном исследовании, где было проведено ослепление, не было выявлено значительных различий в развитии осложнений. По мнению авторов, будущие

исследования должны определить популяции, которым применение НС принесет наибольшую пользу. Тем не менее, как полагают авторы, проведение рандомизированных исследований является сложной задачей, в первую очередь, с этической точки зрения. Использование навигации при проведении эндоскопических вмешательств на околоносовых пазухах хотя и не является необходимым для обычных операций, но имеет ряд преимуществ и, таким образом, ее использование должно быть определено и поддержано при необходимости. Определение показаний к проведению НС ограничено рядом причин: сложностью проведения процедуры, анатомическими особенностями пациентов, воспалительными или неопластическими процессами, опытом хирурга.

Американская академия отоларингологии и хирургии головы и шеи одобряет использование НС при эндоскопических вмешательствах в отдельных случаях на основе консенсуса экспертов и научных доказательств. Авторы работы, являясь членами группы по разработке общих указаний по использованию НС в эндоназальной эндоскопической хирургии, представили рекомендации, которые разделены на 3 категории в зависимости от уровня важности, которую НС может оказать на исход процедуры:

– уровень 1 – рекомендации строго обязательны;

– уровень 2 – не являются обязательными, но считаются важными;

– уровень 3 – не являются обязательными и считаются полезными для данной процедуры.

Американская академия отоларингологии и хирургии головы и шеи рекомендует использование хирургии под визуализационным контролем в следующих случаях:

– ревизионная синусотомия;

– деформация пазух вследствие порока развития, постоперационного или травматического происхождения;

– обширный синоназальный полипоз;

– патология, затрагивающая лобную и задние пазухи решетчатой и клиновидной кости;

– заболевание, затрагивающее основание черепа, глазницу, зрительный нерв или сонную артерию;

– ринорея спинномозговой жидкости и заболевания, при которых существует дефект основания черепа;

– доброкачественные и злокачественные синоназальные неоплазматические процессы.

На вопрос, насколько использование навигации при эндоскопической хирургии околоносовых пазух улучшает результаты и приводит к снижению хирургических осложнений, попытались ответить в своей работе V. R. Ramakrishnan и T. T. Kingdom (2016). По данным авторов, имеющиеся доказательства свидетельствуют об отсутствии четкого снижения хирургических осложнений. По мнению авторов, существуют определенные ситуации, в которых использование навигации может быть полезным, но нет необходимости ее использования при всех эндоскопических вмешательствах.

Результаты ретроспективного исследования, проведенного в целях определения необходимости навигации при эндоскопических эндоназальных вмешательствах, привели в своей работе Wen J. и др. (2015). В исследование вошли 60 пациентов, из них с хроническим риносинуситом в сочетании с полипом – 10, грибковым синуситом – 5, эндоскопической декомпрессией зрительного нерва – 16, инвертированной папилломой придаточных пазух – 9, оссифицированной фибромой клиновидной кости – 1, злокачественными новообразованиями околоносовых пазух – 9, утечкой спинномозговой жидкости – 5, гемангиомой у вершины орбиты – 2 и реконструкцией орбиты – 3). Все вмешательства были завершены без каких-либо осложнений. Использование навигационной системы позволило определить устья околоносовых пазух, глазничную пластинку, основание черепа, а также локализацию зрительного нерва или внутренней сонной артерии и распространенность опухоли. Использование навигации в эндоназальной эндоскопии, по мнению авторов, приводит к снижению времени на предоперационную подготовку, имеет высокую хирургическую точность, улучшает хирургическую безопасность и снижает количество осложнений [21].

Экономическая эффективность. Использование навигационных систем для хирургии является новой технологией, которая может обеспечить наиболее эффективное лечение заболеваний околоносовых пазух.

Ретроспективное исследование (Masterson L. и др., 2014) рассматривает результаты военнослужащих – пациентов, которые получили лечение с использованием навигационной системы в период с 2001 по 2009 г. Анализ проводился по медицинской документации и включал показания к операции, частоту серьезных осложнений и необходимость повторного применения навигации. Также была предпринята попытка определения затратности навигационной системы. В общей сложности за 8-летний период 132 пациента прошли 147 процедур с использованием навигации. Показания к операции включали от тяжелого полипоза носа и хронического риносинусита до злокачественных опухолей околоносовых пазух и основания черепа. Средняя продолжительность наблюдения составила 17,6 месяца. У 4 пациентов отмечались значительные ослож-

нения. 14 пациентам была проведена повторная операция. Стоимость только навигационной системы составила f 10,000–120,000 в течение всего периода наблюдения. Экономическая модель для подгруппы 19 военных пациентов (с не полипозным хроническим риносинуситом) показала, что использование данной технологии позволит снизить общие затраты примерно на f 70,000 по сравнению с традиционной хирургией околоносовых пазух. Это исследование дает некоторые доказательства того, что использование навигационной системы в эндоскопической хирургии околоносовых пазух является экономически эффективным, безопасным и может снизить количество повторных хирургических вмешательств.

Таким образом, клиническое использование функциональной эндоскопической хирургии для лечения заболеваний носа и ОНП подтверждает ее преимущество перед радикальными вмешательствами. Раньше для доступа к глубоким структурам возникала необходимость проведения открытой операции, которая характеризуется тяжелой травматизацией и, как правило, сопровождается серьезными осложнениями. Благодаря усовершенствованию эндоскопической ринохирургии новой технологией – навигационной системой – появилась возможность проводить оперативные вмешательства на глубоких и тонких структурах, ранее не доступных для зрения хирурга при проведении эндоскопической хирургии.

Применение навигации при FESS позволяет получить трехмерное изображение околоносовых пазух, что облегчает для врача диагностику и проведение оперативного вмешательства. Использование навигации позволяет добиться радикальности операции, избежав повреждения важных анатомических структур основания черепа (зрительный нерв, решетчатая пластинка, внутренние сонные артерии, кавернозный синус и др.). Для функциональной эндоскопической хирургии в сочетании с визуализацией в отличие от классических методов ринохирургии характерны: меньшая травматичность, низкая кровопотеря, качественное и количественное снижение послеоперационных осложнений, в том числе и раневой инфекции, короткий послеоперационный период. После оперативного вмешательства восстановительный период занимает около недели.

Таким образом, использование в ринохирургии навигационной системы позволяет расширить спектр выполняемых операций и тщательно контролировать их выполнение. Навигационный контроль предоставляет возможность проводить операции в полости носа и околоносовых пазухах более щадящим способом, с минимальной кровопотерей, что приводит к уменьшению продолжительности оперативного вмешательства и более ранней реабилитации пациентов.

Преимущества метода:

– точность определения зоны операционного вмешательства;

– трехмерное изображение операционного поля, что позволяет видеть структуры, расположенные не только в поле зрения эндоскопа, но и за его пределами;

– минимизация повреждения жизненно важных органов;

– сокращение оперативного времени;

– сокращение сроков госпитализации;

– минимизация серьезных осложнений.

Недостатки метода:

– необходимость хорошей подготовки специалистов для проведения операций;

– наличие дорогостоящего оборудования.

Заключение

Различные заболевания, пороки развития, предыдущее хирургическое вмешательство, травмы и другие анатомические изменения могут затруднить проведение безопасной и эффективной эндоскопической ринохирургии даже при превосходном знании анатомии и хирургических навыках. FESS под визуализационным контролем обеспечивает получение изображений в режиме реального времени, что может помочь осуществлять навигацию в пазухах для максимального удаления поврежденной ткани, избегая при этом критически важных участков.

Сущность навигационной системы заключается в том, что хирург при проведении операции точно видит трехмерное изображение того, в какой точке и в каком положении относительно пациента в данный момент находится хирургический инструмент. Совмещение и обработка с помощью компьютерной программы этих данных с ранее полученной КТ помогают точно рассчитать этапы операции – в какие стороны и на какие расстояния необходимо продвижение инструмента, чтобы достичь операционного поля. В настоящее время хирургия с использованием навигационной системы стала рабочим стандартом для многих эндоскопических операций ОНП. Использование эндоскопической функциональной ринохирургии при содействии навигации позволяет достичь высокой эффективности в лечении различных заболеваний: риносинуситов различной этиологии, полипозов, неопластических процессов – и избежать излишнего радикализма традиционных оперативных вмешательств на околоносовых пазухах и в полости носа. Сочетание двух методик функциональной эндоскопической хирургии и навигации позволяет сделать операцию менее травматичной, увеличивает радикальность операции, позволяя избежать повреждения важных анатомических структур (зрительный нерв, решетчатая пластинка, вну-

тренние сонные артерии, кавернозный синус и др.). Эффективное купирование воспалительных процессов в ОНП, восстановление функции носового дыхания с применением этих методик позволяет достигать не только высокой эффективности и безопасности лечебного процесса, но и улучшения качества жизни пациентов. Вследствие значительной распространенности и влияния на качество жизни патология ЛОР-органов является не только медицинской, но и социальной проблемой и поиск путей эффективного, безопасного и экономически целесообразного лечения представляет сложную задачу. Широкая распространенность заболеваний верхних дыхательных путей приводит к большим экономическим потерям вследствие нарушения трудоспособности, а также увеличивает уровень расходов в системе здравоохранения на лечение и профилактику патологии ЛОР-органов.

Выводы

Проведенный обзор опубликованных данных подчеркивает необходимость применения функциональной эндоскопической хирургии в сочетании с навигационной системой только в тех популяциях пациентов, где сочетанное их использование принесет максимальную пользу. Использование навигации не является необходимым при проведении любой эндоскопической операции, т. е. не должно быть рутинным в лечении заболеваний ЛОР-органов. Тем не менее ряд преимуществ, которые характерны для эндоскопической хирургии в сочетании с навигацией, позволяют рекомендовать к использованию эндоскопическую хирургию околоносовых пазух с использованием навигационной системы.

Авторы заявляют об отсутствии конфликта интересов.

ЛИТЕРАТУРА/REFERENCES

1. Невзорова В. А., Гилифанов Е. А., Тилик Т. В. Клинические проявления патологии верхних дыхательных путей при хронической обструктивной болезни легких. *Российская оториноларингология*. 2010;6:83–86. [Nevzorova V. A., Gilifanov E. A., Tilik T. V. Clinical evidence of upper air ways pathology at chronic obstructive pulmonary disease. *Rossiiskaya otorinolaringologiya.* 2010;6:83–86. (in Russ.)]
2. Пискунов Г. З. Пискунов С. З. Клиническая ринология. М., 2014. 559 с. [Piskunov G. Z. Piskunov S. Z. *Klinicheskaya rinologiya.* M., 2014. 559 p. (in Russ.)]
3. Лопатин А. С., Свистушкин В. М. Острый синусит: этиология, патогенез, диагностика и принципы лечения: клинические рекомендации. М., 2016. [Lopatin A. S., Svistushkin V. M. *Ostryi sinusit: etiologiya, patogenez, diagnostika i printsipy lecheniya*: klinicheskie rekomendatsii. M., 2016. (in Russ.)]
4. Капитанов Д. Н., Лопатин А. С., Потапов А. А. Эндоскопическая диагностика и лечение назальной ликвореи. *Вестник оториноларингологии.* 2003;4:26–29 [Kapitanov D. N., Lopatin A. S., Potapov A. A. Endoskopicheskaya diagnostika i lechenie nazal'noi likvorei. *Vestnik otorinolaringologii.* 2003;4:26–29 (in Russ.)].
5. Меркулов О. А., Панякина М. А. Планирование оптимальных стратегий эндоназальных эндоскопических подходов к хирургическому лечению опухолей основания черепа в педиатрической практике. *Российская оториноларингология.* 2012;2:100–104 [Merkulov O. A., Panyakina M. A. Planning for the optimal strategy transnasal approach to the surgical treatment of skull base tumors in pediatric patients. *Rossiiskaya otorinolaringologiya.* 2012;2:100–104 (in Russ.)]. http://entru.org/en/2012-2.html
6. Капитанов Д. Н., Лопатин А. С., Пискунов Г. З., Акулич И. И. Эндоназальная эндоскопическая хирургия при опухолях околоносовых пазух и основания черепа. Материалы 3-го съезда онкологов и радиологов СНГ. Минск, 2004, часть II:12–13. doi.org/10.21626/innova/2004.1/03 [Kapitanov D. N., Lopatin A. S., Piskunov G. Z., Akulich I. I. Endonazal'naya endoskopicheskaya khirurgiya pri opukholyakh okolonosovykh pazukh i osnovaniya cherepa. *Materialy 3 s'ezda onkologov i radiologov SNG*. Minsk, 2004, chast' II:12–13 (in Russ.)]
7. Stammberger H. Functional Endoscopic Sinus Surgery. Philadelphia: Mosby 1993; 529. doi.org/10.7248/jjrhi1982.31.2_335
8. Wormald P. J. Endoscopic sinus surgery. Anatomy,Tree-Dimensional Reconstruction, and Surgical Technique. 2016. doi.org/10.1055/b-0034-74891
9. Krings J. G., Kallogjeri D., Wineland A., Nepple K. G., Piccirillo J. F., Getz A. E. Complications of primary and revision functional endoscopic sinus surgery for chronic rhinosinusitis. *Laryngoscope*. 2014;124(4):838–845. doi: 10.1002/lary.24401.
10. Dmytriw A. A., Witterick I. J., Yu. E. Endoscopic resection of malignant sinonasal tumours: current trends and imaging workup. *OA Minimlnvasive Surg.* 2017;1(1). doi.org/10.13172/2054-2666-1-1-1106
11. Капитанов Д. Н., Лопатин А. С., Кушель Ю. В., Потапов А. А. Использование навигационной системы Stealth StationTM при заболеваниях околоносовых пазух и основания черепа. *Российская ринология.* 2000;4:22–26. doi.org/10.15690/vramn586 [Kapitanov D. N., Lopatin A. S., Kushel' Yu. V., Potapov A. A. Ispol'zovanie navigatsionnoi sistemy Stealth StationTM pri zabolevaniyakh okolonosovykh pazukh i osnovaniya cherepa. *Rossiiskaya rinologiya.* 2000;4:22–26. (in Russ.)]
12. Visvanathan V., McGarry G. W. Image guidance in rhinology and anterior skull base surgery:five year single institution experience. *J Laryngol Otol.* 2017; 127(2):159–162. doi: 10.1017/S0022215112002897.

13. Farhadi M., Jalessi M., Sharifi G., Khamesi S., Bahrami E., Hammami M. R., Behzadi A. H. Use of image guidance in endoscopic endonasal surgeries: a 5-year experience. *B-ENT.* 2016;7(4):277- 82. doi.org/10.1016/j.inat.2015.02.002
14. Stankiewicz J. A., Lal D., Connor M., Welch K. Complications in endoscopic sinus surgery for chronic rhinosinusitis: a 25-year experience. *Laryngoscope*. 2015;121(12):2684–2701. doi:10.1002 /lary.21446.

Информация об авторах

Шайхова Холида Эркиновна – профессор, профессор кафедры оториноларингологии и стоматологии, Ташкентская медицинская академия (Республика Узбекистан, 100109, Ташкент, Алмазарский район, ул. Фароби, д. 2); тел.: +998-71-214-83-11 e-mail: kulok@rambler.ru

✉ **Узоков Азизбек Дилшод угли** – магистр кафедры оториноларингологии и стоматологии, Ташкентская медицинская академия (Республика Узбекистан, 100109, Ташкент, Алмазарский район, ул. Фароби, д. 2); тел.: +998-93-630-96-99 e-mail: uzokovaziz9@gmail.com

Information about the authors

Kholida E. Shaikhova – Professor, Professor of the Chair of Otorhinolaryngology and Dentistry, Tashkent Medical Academy (2, Farobi St., Almazar district, Tashkent, 100109, Uzbekistan); phone: +998 71 214-83-11, e-mail: kulok@rambler.ru

✉ **Azizbek D. u. Uzokov** – Master of the Chair of Otorhinolaryngology and Dentistry, Tashkent Medical Academy (2, Farobi St., Almazar district, Tashkent, 100109, Uzbekistan); phone: +998 93 630 96 99, e-mail: uzokovaziz9@gmail.com

УДК 616.22-072.1-06
https://doi.org/10.18692/1810-4800-2020-2-93-99

Распространенные ошибки в диагностике патологии гортани

А. И. Крюков[1,2], С. Г. Романенко[1], О. Г. Павлихин[1], Е. В. Лесогорова[1], Д. И. Красникова[1], О. В. Елисеев[1]

[1] *Научно-исследовательский клинический институт оториноларингологии им. Л. И. Свержевского, Москва, 117152, Россия*

[2] *Российский национальный исследовательский медицинский университет им. Н. И. Пирогова, Москва, 117997, Россия*

Common mistakes in the diagnosis of laryngeal pathology

A. I. Kryukov[1,2], S. G. Romanenko[1], O. G. Pavlikhin[1], E. V. Lesogorova[1], D. I. Krasnikova[1], O. V. Eliseev[1]

[1] *Sverzhevskiy Research clinical Institute of Otorhinolaryngology, Moscow, 117152, Russia*

[2] *Pirogov Russian National Research Medical University, Moscow, 117997, Russia*

В статье подробно описаны основные этапы диагностики голосовых расстройств с указанием методов и основных ошибок, приводящих к неверной постановке диагноза. Так как в ряде случаев нарушение качества голоса является первым и (или) единственным симптомом сопутствующих заболеваний органов или систем различной этиологии, для правильной постановки диагноза требуется проведение расширенного диагностического поиска. Описаны особенности сбора жалоб и анамнеза у пациентов с заболеваниями гортани, правила проведения ларингоскопии. Представлено описание ларингоскопической картины, помогающее в диагностике начальных стадий хронического отечно-полипозного ларингита, хронического гиперпластического ларингита и ранних стадий рака гортани. Взаимосвязь функциональной и органической патологии гортани очень тесна, разобраться в первопричине голосового расстройства бывает сложно, это ведет к неверной лечебной тактике, прогрессированию и рецидивированию заболевания. В статье рассмотрены причины заболеваний гортани органического и функционального характера, особенности клинической картины и дифференциальной диагностики голосовых расстройств. Описаны случаи диагностики, клиники хронического ларингита, ларингомикоза, рака гортани, представлены основные подходы к лечению заболеваний гортани. Статья будет полезна врачам-оториноларингологам, фониатрам амбулаторного и стационарного звена.

Ключевые слова: хронический ларингит, ларингомикоз, болезнь Рейнке–Гайека, заболевания гортани, функциональная и органическая дисфония, ларингоскопия.

Для цитирования: Крюков А. И., Романенко С. Г., Павлихин О. Г., Лесогорова Е. В., Красникова Д. И., Елисеев О. В. Распространенные ошибки в диагностике патологии гортани. *Российская оториноларингология.* 2020;19(2):93–99. https://doi.org/10.18692/1810-4800-2020-2-93-99

The article The article describes in detail the main stages of the diagnosis of voice disorders with an indication of the methods and major errors leading to an incorrect diagnosis. Since in some cases, impaired voice quality is the first and/ or only symptom of concomitant diseases of organs or systems of various etiologies, an expanded diagnostic search is required to make a correct diagnosis. The features of receiving of complaints and medical history from patients with laryngeal diseases, the guidelines for laryngoscopy are described. A description of the laryngoscopic vew is presented, which helps in the diagnosis of the initial stages of Reinke's edema,

© Коллектив авторов, 2020

hyperplastic laryngitis and early stages of laryngeal cancer. The relationship between the functional and organic pathology of the larynx is very close, it can be difficult to understand the root cause of voice disorder, this leads to incorrect treatment tactics, the progression and relapse of the disease. The causes of laryngeal diseases of an organic and functional nature, the features of the clinical picture and the differential diagnosis of voice disorders are considered. Cases of diagnosis, a clinic of chronic laryngitis, laryngomycosis, and laryngeal cancer are described; the main approaches to the treatment of laryngeal diseases are presented. The article will be useful to otorhinolaryngologists, phoniatricians of outpatient and inpatient care.
Keywords: chronic laryngitis, laryngomycosis, Reinke's edema, laryngeal diseases, functional and organic dysphonia, laryngoscopy.

For citation: Kryukov A. I., Romanenko S. G., Pavlikhin O. G., Lesogorova E. V., Krasnikova D. I., Eliseev O. V. Common mistakes in the diagnosis of laryngeal pathology. *Rossiiskaya otorinolaringologiya*. 2020;19(2):93–99. https://doi.org/10.18692/1810-4800-2020-2-93-99

Введение

Распространенность органических и функциональных дисфоний у пациентов определяет актуальность проведения своевременной и полноценной диагностики заболеваний гортани. Нарушения голоса затрудняют общение, а также выполнение профессиональных обязанностей, особенно у лиц голосоречевых профессий. Неправильная или несвоевременная диагностика органических заболеваний гортани часто приводит к хронизации процесса, прогрессированию заболевания с развитием, в ряде случаев, онкологического заболевания и стойких функциональных дисфоний. В других случаях длительно текущие функциональные нарушения голоса приводят к развитию органических заболеваний, таких как узелки, полипы голосовых складок, кровоизлияния, различные формы хронического ларингита [1–3].

На основании многолетнего опыта консультативной работы отделения фониатрии и микрохирургии гортани ГБУЗ «НИКИО им. Л. И. Свержевского ДЗМ» нами проведен анализ ошибок в диагностике и лечении голосовых расстройств.

Материалы и методы исследования

Амбулаторный прием пациентов с нарушениями голоса осуществляется сотрудниками отдела микрохирургии гортани и фониатрии в условиях клинико-диагностического отделения № 1 ГБУЗ НИКИО им Л. И. Свержевского ДЗМ. Ежегодно консультативную помощь получают более 4500 пациентов, стационарную помощь более 300 пациентов с различными заболеваниями гортани. Диагностические мероприятия включают сбор жалоб и анамнеза, проведение стандартного ЛОР-осмотра, микроларингоскопии (микроскоп MöllerWedel, MV-500, Германия), ларингостробоскопии (ларингостроскоп Stroboscope PULSAR, Karl Storz, Германия), в ряде случаев – эндоскопических методов – эндоскопии гортани ригидным эндоскопом 90°, 70°, фиброларингоскопии, аутофлюоресцентной эндоскопии [4]. Оценка качества голоса проводится субъективно врачом по 5-балльной шкале звучности голоса Yanagihara, определяется время максимальной фонации, а также проводится спектральный компьютерный анализ голоса (Multi-Dimensional Voice Program, KayPentax, USA), являющийся более объективным методом, особенно при анализе голоса в динамике после лечения. Большую диагностическую ценность имеет проведение контактной эндоскопии при прямой микроларингоскопии в условиях общей анестезии. Контактная эндоскопия позволяет оценить характер и глубину поражения слизистой оболочки, что особенно важно в ранней диагностике рака гортани и определении объема хирургического вмешательства. Для определения объема патологического процесса в гортани при инвазивном характере поражения проводятся компьютерная томография гортани, в том числе с внутривенным контрастированием, и магнитно-резонансная томография. В случаях длительно текущего воспалительного процесса в гортани незаменимым является проведение микробиологической диагностики и гистологического исследования. Ошибки могут возникать на каждом этапе диагностических мероприятий, это требует от врача внимательного отношения к пациенту и клинической симптоматике заболевания.

Обсуждение результатов

Основными причинами ошибочной диагностики нарушений голосовой функции являются неправильная слуховая оценка голоса, недостаточно полно собранный анамнез и нарушение правил ларингоскопии. Чаще всего происходит недооценка следующих симптомов: нарушения разборчивости и громкости речи, тремора голоса, несоответствия тембра голоса возрасту и полу пациента, придыхания, индивидуальных особенностей голосоведения, возрастных изменений голосовой функции. Любое изменение голосоведения и речи расценивается и пациентом, и врачом как «охриплость» и, соответственно, не проводится правильный диагностический поиск,

особенно в направлении выявления неврологической и психосоматической симптоматики. Часто приходится сталкиваться с переоценкой жалоб больных на ощущение нехватки воздуха, болей в проекции гортани, затруднения глотания. Эти жалобы чаще означают парестезии в области гортани, а не наличие органической патологии. При этом не проводится дифференциально диагностический поиск причин и не назначается ни симптоматическая, ни этиопатогенетическая терапия. Характерной ошибкой при сборе анамнеза расстройства голосовой функции является недооценка длительности, рецидивирующего характера заболевания, его связи с сопутствующей патологией, наличием стрессовой ситуации. Важное значение в этиологии заболеваний гортани имеют также характер работы и образ жизни пациента. Так, работа в шумном, запыленном помещении, в условиях холода или на улице, ненормированные голосовые нагрузки у лиц голосоречевых профессий, контакт с профессиональными вредностями, горячим паром, табачным дымом ухудшают состояние слизистой оболочки дыхательных путей, поддерживают воспалительный процесс, ведут к хроническому перенапряжению голосового аппарата [5, 6]. Устранение вредных влияний профессиональных факторов и пагубных привычек образа жизни часто облегчает течение заболеваний гортани и повышает эффективность лечебных мероприятий.

Частыми причинами воспалительных заболеваний гортани является сопутствующая воспалительная патология дыхательных путей, побочные эффекты длительной терапии глюкокортикостероидами и бронхолитиками, заболевания желудочно-кишечного тракта (гастроэзофагеальная рефлюксная болезнь, грыжа пищеводного отверстия диафрагмы, хронический гастрит и дуоденит), эндокринной системы (сахарный диабет, нарушение функции щитовидной железы) и прочие заболевания, приводящие к хронической эндогенной интоксикации. Специфическое поражение гортани может наблюдаться при инфекционных заболеваниях, таких как сифилис, туберкулез, дифтерия, склерома и др., и системных аутоиммунных заболеваниях – системных васкулитах, гранулематозе Вегенера, пузырчатке, амилоидозе. Функциональные голосовые расстройства чаще сопровождают нарушения психоэмоционального фона, являются проявлением соматоформных расстройств и психических заболеваний [7], а также многих неврологических нарушений. В ряде случаев нарушение качества голоса является первым и (или) единственным симптомом сопутствующих заболеваний органов или систем различной этиологии и требует консультации узких специалистов с проведением специфического лечения.

Нарушение правил проведения ларингоскопии затрудняет полноценный осмотр всех отделов гортани. Осмотр должен начинаться с инструктажа пациента, он должен проводиться в положении пациента сидя с ровной выпрямленной спиной, умеренно запрокинутой назад головой, на спокойном дыхании через рот. Во время осмотра необходимо бережно относиться к языку, мягкому небу, задней стенке глотки, чтобы не вызывать болевой синдром и повышенный глоточный рефлекс, в ряде случаев требуется проведение местной анестезии слизистой оболочки глотки 10% раствором лидокаина (спрей). Наиболее трудными для визуализации являются передний отдел гортани, область комиссуры, гортанные желудочки, грушевидные синусы. У пациентов с особенностями анатомии и выраженным глоточным рефлексом обязательным является проведение эндоскопических методов диагностики.

При оценке ларингоскопической картины оценивается состояние слизистой оболочки: влажность, однородность поверхности, наличие участков гиперплазии эпителия, особенности сосудистого рисунка голосовых складок, что помогает в диагностике гиперпластического ларингита и ранних стадий рака гортани. Выраженная сухость слизистой оболочки с налипанием комочков слизи на голосовых складках часто приводят к гипердиагностике новообразований голосовых складок (чаще узелков и полипов голосовых складок). При этом достаточно попросить пациента откашляться и при повторной ларингоскопии картина прояснится: несуществующий полип исчезнет.

Начальные стадии болезни Рейнке–Гайека можно диагностировать при оценке состояния подслизистого слоя голосовой складки (пространства Рейнке). В пользу заболевания будут говорить подушкообразное утолщение слизистой оболочки с просвечивающимся студенистым содержимым, волнообразное (веретенообразное) движение свободного края голосовой складки на фонации. Дифференцировать острый отечный ларингит с начальной стадией отечно-полипозного ларингита помогает и слуховая оценка голоса. При почти одинаковой ларингоскопической картине (незначительном утолщении голосовых складок за счет отека) при остром ларингите у пациента будет афония, а при хроническом – голос будет низкого тембра и звучным.

Оценка сохранности и подвижности свободного края голосовой складки незаменима при диагностике рубцовых деформаций голосовых складок после эндоларингеальных вмешательств, часто можно наблюдать спаянность слизистой оболочки с подлежащими тканями, отсутствие колебаний слизистой оболочки и слизистой волны при ларингостробоскопии [8]. Часто не диа-

гностируются бороздки голосовых складок, при которых ларингоскопически выявляется продольная выемка вдоль края одной или обеих голосовых складок, с формированием на фонации широкой овальной щели.

В диагностике паралича гортани важным является оценка подвижности элементов гортани, положения голосовой складки в горизонтальной и вертикальной плоскости. Часто не диагностируются параличи гортани при срединном положении парализованной голосовой складки. Это происходит, если осмотр гортани осуществлялся только при фонации, а не при фонации и спокойном дыхании. Гипердиагностика паралича гортани происходит из-за неправильного положения головы пациента при осмотре: поворота головы и повышенного глоточного рефлекса, напряжения мышц шеи и гортаноглотки. При повороте головы может быть видна косая голосовая щель, что и является причиной ошибок.

Гипердиагностика образования голосовой складки в заднем отделе гортани встречается при недооценке гипотонуса и атрофии голосовых складок, когда за образование принимают выступающий в просвет голосовой отросток черпаловидного хряща.

Совсем не диагностируется врачами гипертонусная дисфония, не учитывается значение этого расстройства в динамике органической патологии гортани. Часто при органической патологии, например в начальной стадии отечно-полипозного ларингита, при узелках голосовых складок, гипертонусная дисфония является основной причиной нарушения голоса. Если при этом прооперировать пациента без предварительного лечения у фонопеда, то можно получить и рубцовую деформацию голосовых складок в послеоперационном периоде, и стойкую дисфонию. Заподозрить гипертонусное голосовое расстройство можно при субъективной оценке голоса за счет «сдавленной» фонации, при видимом напряжении мышц шеи и лица пациента во время разговора. Подтвердить диагноз можно при компьютерном спектральном анализе голоса [9, 10].

Очень часто пациентам с мутационной дисфонией ставится диагноз катарального ларингита и проводится противовоспалительная терапия. Для мутационной дисфонии характерны усиление сосудистого рисунка голосовых складок, покраснение голосовых складок, формирование треугольной щели в заднем отделе гортани, при субъективной оценке голоса следует обращать внимание на наличие «киксов».

Сложность для врачей-оториноларингологов представляет дифференциальная диагностика рака гортани. Проведен анализ 81 случая впервые выявленного рака гортани в отделении микрохирургии гортани и фониатрии ГБУЗ НИКИО им. Л. И. Свержевского ДЗМ с 2015 по 2018 г. Отмечен постепенный рост числа онкологических больных по годам, так, в 2015 г. пациенты с раком гортани от всех прооперированных пациентов составили 5,6% (n = 15); в 2016 г. – 6,7% (n = 18), в 2017 г. – 7% (n = 19); в 2018 г. – 10% (n = 29). Количество случаев рака гортани у мужчин значительно превысило число выявленных случаев у женщин – мужчин 67, женщин 14. Средний возраст мужчин 63±7,5 года, женщин 66±3,1 года. При анализе факторов риска у обследованных больных наиболее значимыми явились табакокурение и профессиональный контакт с вредными факторами производства. Активными курильщиками являлись 76% (n = 62), при этом стаж курения у большинства больных превышал 30 лет, 18% пациентов (n = 15) не курят только последние 5 лет. Среди профессиональных вредностей зафиксированы следующие: контакт с горюче-смазочными материалами – 36% (n = 29), контакт со строительной пылью – 9% (n = 7), химическое производство – 4% (n = 3), повышенные голосовые нагрузки – 12% (n = 10). Длительность нарушения голоса у пациентов составила от 3 месяцев до 10 лет. Наблюдались у ЛОР-врача с диагнозом хронический ларингит более 1 года 84% пациентов (n = 68), при осмотре не учитывались такие характерные признаки рака гортани как односторонний характер процесса, ограничение подвижности голосовых складок, изменение сосудистого рисунка. Из 68 пациентов 28% (n = 15) были консультированы онкологом с проведением гистологического исследования биопсийного материала. При этом онкопатология у этих пациентов была исключена. Ошибки в диагностике скорее всего были связаны с поверхностным взятием материала, неверным выбором места биопсии, проведением биопсии на фоне обострения воспалительного процесса в гортани [11]. Проведение биопсии показано всем пациентам, у которых выявлены дисплазированные участки слизистой оболочки любого отдела гортани. Однако в тех случаях, когда образование ограниченное и может быть удалено целиком посредством эндоларингеального вмешательства, а также при отечно-полипозном ларингите биопсию предварительно брать не следует. При большом распространении неопластического процесса в гортани необходим достаточный объем биоптата. Гипердиагностика рака гортани встречается при гранулеме гортани.

Среди пациентов с хроническим ларингитом часто не диагностируется ларингомикоз. За 7 лет под нашим наблюдением находился 541 пациент с хроническим ларингитом. Всем больным проводили комплексную оценку клинико-функционального состояния гортани с применением современной эндоскопической и микроскопической техники, общий ЛОР-осмотр, клинико-лаборатор-

ное обследование и микологическую диагностику в 2 этапа культуральными и микроскопическими методами. Грибковый ларингит устанавливали после лабораторного подтверждения (титр выделенных грибов не менее $1{,}0\times10^4$ КОЕ/мл и определение в мазках активно вегетирующих грибов). Доля ларингомикоза при хроническом ларингите составила 24%, а основными возбудителями явились дрожжеподобные грибы рода *Candida* (98%). Основным диагностическим критерием грибкового ларингита следует считать сочетание клинической картины обострения хронического воспалительного процесса в гортани с лабораторным подтверждением грибковой инфекции. В лечении грибкового ларингита наиболее эффективна комбинированная противогрибковая терапия препаратами системного и местного действия в течение 3 недель. Эти сроки практически никогда не соблюдаются. В основном проводится терапия короткими курсами или не проводится совсем. Вероятность рецидива заболевания составляет до 30%, в связи с чем дальнейшее динамическое наблюдение за пациентами является важной частью лечебного процесса. Необходимо проводить профилактические мероприятия, направленные на коррекцию факторов риска микоза и нормализацию микрофлоры верхних дыхательных путей. Пациентам с бронхиальной астмой, постоянно использующим ингаляционные ГКС, целесообразно проводить противорецидивное лечение препаратом флуконазол 150 мг 1 раз в неделю на протяжении 3–6 месяцев после окончания курса лечения ларингомикоза [12, 13].

Особого внимания требуют пациенты с подскладковым ларингитом. Все они нуждаются в дополнительном обследовании, целью которого является выявление системного заболевания, в том числе туберкулеза.

Нарушение голоса может быть первым клиническим проявлением заболевания эндокринного, неврологического или системного заболевания, объемных образований, локализующихся в области основания черепа, шеи, грудной клетки. Поэтому необходимо проводить тщательное обследование пациентов с параличами гортани неясного генеза, до 70% больных с болезнью Паркинсона первую жалобу предъявляют на изменение голоса.

Важным фактором эффективности лечения пациента с патологией голосового аппарата является соблюдение этапности и этиопатогенетического подхода к выбору метода лечения и последовательности лечебно-диагностических мероприятий. Ошибкой следует считать выжидательную тактику при лечении эндоларингеальной и наружной травмы гортани, парезов гортани, кровоизлияния в голосовую складку, а также несоблюдение индивидуальности подхода к проведению противовоспалительной терапии острого ларингита после эндоларингеальных вмешательств. Анализируя обращения пациентов с послеоперационными парезами гортани в нашу клинику, мы установили, что пациенты после операций на сосудах шеи в 98% случаев обращаются спустя 6 месяцев после операции, что значительно ухудшает не только качество жизни пациентов в течение 6 месяцев, но и результаты восстановительного лечения.

Заключение

Изменение голоса всегда является симптомом заболевания голосового аппарата, а также может быть проявлением эндокринного, неврологического, психического, инфекционного или системного заболевания, что требует комплексного мультидисциплинарного диагностического подхода. При рецидивирующих и затянувшихся голосовых расстройствах, выявлении очагов дисплазии, заболеваниях гортани у профессионалов голоса показано обследование с применением микроларингоскопии, микроларингостробоскопии, эндоскопических методов диагностики и спектрального компьютерного анализа голоса, консультация оториноларинголога-фониатра. Частые обострения хронического ларингита требуют проведения микробиологического исследования отделяемого со слизистой оболочки гортани для своевременной диагностики ларингомикоза. При установлении диагноза ларингомикоз необходимо проводить профилактические мероприятия, направленные на коррекцию факторов риска микоза и нормализацию микрофлоры верхних дыхательных путей. Пациентам с ларингомикозом с сопутствующей бронхиальной астмой и постоянно использующим ингаляционные глюкокортикостероиды целесообразно проводить противорецидивное лечение. Все случаи выявления участков гиперплазии слизистой оболочки гортани подлежат гистологическому исследованию. Несвоевременное направление пациентов на консультацию к онкологу и дефекты забора материала для морфологического исследования затрудняют постановку диагноза, приводят к прогрессированию онкологического заболевания.

Авторы заявляют об отсутствии конфликта интересов.

ЛИТЕРАТУРА

1. Степанова Ю. Е., Готовяхина Т. В., Махоткина Н. Н. Важность своевременной диагностики заболеваний гортани при первичном осмотре врачом-оториноларингологом. *Медицинский совет.* 2018;20:58–64. doi: 10.21518/2079-701X-2018-20-58-64
2. Василенко Ю. С. Голос. Фониатрические аспекты. М: Дипак, 2013. 396 с.
3. Оториноларингология: национальное руководство. Под ред. В. Т. Пальчуна М: ГЭОТАР-Медиа, 2016. 1024 с.
4. Степанова Ю. Е. Современные методы диагностики заболеваний гортани. *Доктор.Ру.* 2009;5:31–34. https://elibrary.ru/item.asp?id=13056607&
5. Романенко С. Г., Павлихин О. Г., Лесогорова Е. В., Красникова Д. И., Яковлев В. С. Профессиональный отбор лиц голосо-речевых профессий. *Вестник оториноларингологии.* 2015;80:S5:175-176. https://elibrary.ru/item.asp?id=36699533
6. Романенко С. Г., Павлихин О. Г. Узелки голосовых складок. *РМЖ*. 2011;24:1476–1477. https://www.rmj.ru/articles/otorinolaringologiya/Uzelki_golosovyh_skladok/
7. Зелтынь А. Е., Романенко С. Г., Ковалевская О. Б., Серавина О. Ф., Вельтищев Д. Ю. Психотравмирующие факторы и психические расстройства у больных гранулемой гортани. *Социальная и клиническая психиатрия.* 2018;28(1):29–35. doi: 10.17116/jnevro20151155115-19
8. Крюков А. И., Романенко С. Г., Лесогорова Е. В., Поляева Т. К., Савватеева Н. В., Красникова Д. И., Павлихин О. Г., Елисеев О. В., Яковлев В. С. Лечение пациентов с рубцовыми изменениями голосовых складок после эндоларингеальных вмешательств. *Вестник оториноларингологии.* 2018;83;S5:116–117. https://elibrary.ru/item.asp?id=36509718
9. Крюков А. И., Романенко С. Г., Лесогорова Е. В. Лечебный алгоритм послеоперационного ведения пациентов с хроническим отечно-полипозным ларингитом. *Российская оториноларингология.* 2016;2(81):54–59. doi: 10.18692/1810-4800-2016-2-54-59
10. Кунельская Н. Л., Романенко С. Г., Яковлев В. С., Павлихин О. Г. Диагностика гипертонусной дисфонии. *Вестник оториноларингологии.* 2018;83;S5:118–119. https://elibrary.ru/item.asp?id=36509730
11. Крюков А. И., Романенко С. Г., Павлихин О. Г., Лесогорова Е. В., Красникова Д. И., Елисеев О. В. Клинико-морфологические особенности рака гортани в фониатрической практике. Материалы VIII Петербургского форума оториноларингологов России. 2019: 296-297 http://viii-forum-spb2019.ent-congress.ru/materials.html
12. Кунельская Н. Л., Кунельская В. Я., Романенко С. Г., Шадрин Г. Б. Красникова Д. И. Лечение ларингомикоза. *Вестник оториноларингологии.* 2018;83(3):37–41. doi:10.17116/otorino201883337
13. Кунельская В. Я., Кунельская Н. Л., Кирасирова Е. А., Романенко С. Г., Шадрин Г. Б., Лесогорова Е. В., Яковлев В. С., Красникова Д. И. Фотодинамическая терапия в лечении ларингомикоза. *Российская оториноларингология.* 2019;18;1(98):70–75. doi: 10.18692/1810-4800-2019-1-70-75

REFERENSES

1. Stepanova Yu. E., Gotovyahina T. V., Makhotkina N. N. The importance of timely diagnosis of diseases of the larynx during the initial examination by an otorhinolaryngologist. *Meditcinsky Sovet.* 2018;20:58–64 doi: 10.21518/2079-701X-2018-20-58-64 (in Russ.).
2. Vasilenko Yu. S. *Golos. Foniatricheskie aspekty*. M.: Dipak, 2013. 396 p. (in Russ.).
3. *Otorinolaringologiya*: natsional'noe rukovodstvo. Ed. V. T. Palchun M, 2016. 1024 p. (in Russ.).
4. Stepanova Yu. E. New methods for diagnosis diseases of the larynx. *Doctor.Ru.* 2009;5:31–34. https://elibrary.ru/item.asp?id=13056607& (in Russ.).
5. Romanenko S. G., Pavlikhin O. G., Lesogorova E. V., Krasnikova D. I., Yakovlev V. S. Professional selection of persons of voice and speech professions. *Vestnik otorinolaringologii.* 2015;80:S5:175–176. https://elibrary.ru/item.asp?id=36699533 (in Russ.).
6. Romanenko S. G., Pavlikhin O. G. Vocal fold nodules. *RMZh.* 2011;24:1476-1477. https://www.rmj.ru/articles/otorinolaringologiya/Uzelki_golosovyh_skladok/ (in Russ.).
7. Zeltyn A. E., Romanenko S. G., Kovalevskaya O. B., Seravina O. F., Veltishchev D. Yu. Psychotraumatic factors and mental disorders in patients with granuloma of the larynx. *Sotsial'naya i klinicheskaya psikhiatriya.* 2018;28(1):29–35. doi: 10.17116/jnevro20151155115-19 (in Russ.).
8. Kryukov A. I., Romanenko S. G., Lesogorova E. V., Pavlikhin O. G., Savvateeva N. V., Krasnikova D. I., Polyaeva T. K., Eliseev O. V., Yakovlev V. S. Treatment of patients with vocal fold scars after endolaryngeal surgery. *Vestnik otorinolaringologii.* 2018;83;S5:116–117. https://elibrary.ru/item.asp?id=36509718 (in Russ.).
9. Kryukov A. I., Romanenko S. G., Lesogorova E. V. Treatment algorithm for postoperative management of patients with Reinke's edema. *Rossiiskaya otorinolaringologiya.* 2016;2(81):54–59. doi: 10.18692/1810-4800-2016-2-54-59 (in Russ.).
10. Kunelskaya N. L., Romanenko S. G., Yakovlev V. S., Pavlikhin O. G. Diagnosis of hypertonic dysphonia. *Vestnik otorinolaringologii.* 2018;83;S5:118–119. https://elibrary.ru/item.asp?id=36509730 (in Russ.).
11. Kryukov A. I., Romanenko S. G., Pavlikhin O. G., Lesogorova E. V., Krasnikova D. I., Eliseev O. V. Clinical and morphological features of laryngeal cancer in phoniatric practice. *Materials of the VIII St. Petersburg Forum of Otorhinolaryngologists of Russia.* 2019: 296–297 http://viii-forum-spb2019.ent-congress.ru/materials.html (in Russ.).
12. Kunelskaya N. L., Kunelskaya V. Ya., Romanenko S. G., Shadrin G. B. Krasnikova D. I. Treatment of laryngomycosis. *Vestnik otorinolaringologii.* 2018;83(3):37–41. doi:10.17116/otorino201883337 (in Russ.).
13. Kunelskaya V. Ya., Kunelskaya N. L., Kirasirova E. A., Romanenko S. G., Shadrin G. B., Lesogorova E. V., Yakovlev V. S. Krasnikova D.I. Photodynamic therapy in the treatment of laryngomycosis. *Rossiiskaya otorinolaringologiya*. 2019;18(1):70–75. doi: 10.18692/1810-4800-2019-1-70-75 (in Russ.).

Информация об авторах

Крюков Андрей Иванович – доктор медицинских наук, профессор, директор, Научно-исследовательский клинический институт оториноларингологии им. Л. И. Свержевского (117152, Москва, Загородное шоссе, д. 18А, стр. 2); тел.: (495)633-92-26, e-mail: lorcentr@mtu-net.ru

ORCID: https://orcid.org/0000-0002-0149-0676

Романенко Светлана Георгиевна – кандидат медицинских наук, заведующая научно-исследовательским отделом микрохирургии гортани и фониатрии, Научно-исследовательский клинический институт оториноларингологии им. Л. И. Свержевского (117152, Москва, Загородное шоссе, д. 18А, стр. 2); тел.: 8 (495) 633-95-26, e-mail: s_romanenko@bk.ru

ORCID: https://orcid.org/0000-0002-8202-5505

✉ **Павлихин Олег Геннадьевич** – кандидат медицинских наук, ведущий научный сотрудник отдела микрохирургии гортани и фониатрии, Научно-исследовательский клинический институт оториноларингологии им. Л. И. Свержевского (117152, Москва, Загородное шоссе, д. 18А, стр. 2); тел.: 8 (495) 633-95-26, e-mail: asdf36@mail.ru

ORCID: https://orcid.org/0000-0003-3876-093X

Лесогорова Екатерина Владимировна – кандидат медицинских наук, старший научный сотрудник отдела микрохирургии гортани и фониатрии, Научно-исследовательский клинический институт оториноларингологии им. Л. И. Свержевского (117152, Москва, Загородное шоссе, д. 18А, стр. 2); тел.: 8 (495) 633-91-39, 8(903) 548-32-44, e-mail: katenan1@rambler.ru

ORCID: https://orcid.org/0000-0003-1753-5960

Красникова Диана Игоревна – кандидат медицинских наук, старший научный сотрудник отдела микрохирургии гортани и фониатрии, Научно-исследовательский клинический институт оториноларингологии им. Л. И. Свержевского (117152, Москва, Загородное шоссе, д. 18А, стр. 2); тел.: 8 (495) 633-91-39, e-mail: doctor_diana@mail.ru

ORCID: https://orcid.org/0000-0002-3571-8851

Елисеев Олег Викторович – кандидат медицинских наук, старший научный сотрудник отдела микрохирургии гортани и фониатрии, Научно-исследовательский клинический институт оториноларингологии им. Л. И. Свержевского (117152, Москва, Загородное шоссе, д. 18А, стр. 2); тел.: 8 (495)633-91-39, e-mail: v_pupkin1377@mail.ru

Information about the authors

Andrei I. Kryukov – Doctor of Medical Sciences, Professor, Director, Sverzhevskiy Clinical Research Institute of Otorhinolaryngology (117152, Moscow, Zagorodnoye Shosse, 18A, p. 2); phone: (495) 633-92-26, e-mail: lorcentr@mtu-net.ru

ORCID: https://orcid.org/0000-0002-0149-0676

Svetlana G. Romanenko – PhD (Medicine), Head of Research Department of Laryngeal Microsurgery and Phoniatrics, Sverzhevskiy Clinical Research Institute of Otorhinolaryngology, (18A, bld. 2, Zagorodnoye Shosse, Moscow, 117152, Russia); phone: +7 (495) 633-95-26, e-mail: s_romanenko@bk.ru

ORCID: https://orcid.org/0000-0002-8202-5505

✉ **Oleg G. Pavlikhin** – PhD (Medicine), Leading Researcher of Research Department of Laryngeal Microsurgery and Phoniatrics, Sverzhevskiy Clinical Research Institute of Otorhinolaryngology, (18A, bld. 2, Zagorodnoye Shosse, Moscow, 117152, Russia); phone: (495) 633-95-26, e-mail: asdf36@mail.ru

ORCID: https://orcid.org/0000-0003-3876-093X

Ekaterina V. Lesogorova – PhD (Medicine), Senior Researcher of Research Department of Laryngeal Microsurgery and Phoniatrics, Sverzhevskiy Clinical Research Institute of Otorhinolaryngology, (18A, bld. 2, Zagorodnoye Shosse, Moscow, 117152, Russia); phone: +7 (495) 633-91-39, +7 (903) 5483244, e-mail: katenan1@rambler.ru

ORCID: https://orcid.org/0000-0003-1753-5960

Diana I. Krasnikova – PhD (Medicine), Senior Researcher of Research Department of Laryngeal Microsurgery and Phoniatrics, Sverzhevskiy Clinical Research Institute of Otorhinolaryngology, (18A, bld. 2, Zagorodnoye Shosse, Moscow, 117152, Russia); phone: +7 (495) 633-91-39, e-mail: doctor_diana@mail.ru

ORCID: https://orcid.org/0000-0002-3571-8851

Oleg V. Eliseev – PhD (Medicine), Senior Researcher of Research Department of Laryngeal Microsurgery and Phoniatrics, Sverzhevskiy Clinical Research Institute of Otorhinolaryngology, (18A, bld. 2, Zagorodnoye Shosse, Moscow, 117152, Russia); phone: +7 (495) 633-91-39, e-mail: v_pupkin1377@mail.ru

УДК 616.216.1-002:57.083:615.37
https://doi.org/10.18692/1810-4800-2020-2-100-106

Клиническое наблюдение пациента с хроническим риносинуситом и редкой формой первичного иммунодефицита

Д. М. Савватеева[1], В. М. Свистушкин[1], В. П. Соболев[1], У. В. Назарова[1], М. В. Виноградова[1]

[1] Первый Московский государственный медицинский университет им. И. М. Сеченова (Сеченовский университет), Москва, 119435, Россия

Case report of patient with chronic rhinosinusitis and rare type of primary immunodeficiency

D. M. Savvateeva[1], V. M. Svistushkin[1], V. P. Sobolev[1], U. V. Nazarova[1], M. V. Vinogradova[1]

[1] Sechenov First Moscow State Medical University (Sechenov University), Moscow, 119991, Russia

В статье предварительно проведен обзор таких редких иммунозависимых состояний, как: IgG4-связанный первичный иммунодефицит (ПИ) и общий вариабельный иммунодефицит. В течение последних двух десятилетий накапливалось все больше данных на эту тему, благодаря чему в новую группу IgG4-связанных заболеваний (IgG4-СЗ) были объединены несколько ранее известных нозологических форм, при этом для установления диагноза IgG4-связанного системного заболевания требуется поражение двух или более органов. У этой группы заболеваний имеется общий серологический признак – повышение концентрации IgG4-субкласса в сыворотке. Гистологически в органах и тканях формируются инфильтрации из плазмоцитов, секретирующих IgG4, эозинофилов, развивается фибросклероз и облитерирующий флебит. Лабораторно-иммунологическое обследование пациентов с ПИ помогает идентифицировать конкретное нарушение иммунной системы. Первичная диагностика обычно осуществляется при помощи панели скрининговых лабораторных тестов. Высокий риск развития IgG4-СЗ имеется у пациентов с панкреатитами неизвестной этиологии, склерозирующим холангитом, двусторонним увеличением слюнных и слезных желез, при наличии множественных узлов в легких. Предрасполагающими факторами являются средний возраст и мужской пол. В статье приведено клиническое наблюдение пациента, страдающего редким сочетанием первичного иммунодефицита и хронического двустороннего риносинусита, особо уделено внимание лабораторным и инструментальным обследованиям, а также лечению.
Ключевые слова: первичный иммунодефицит, хронический риносинусит, внутривенные иммуноглобулины.

Для цитирования: Савватеева Д. М., Свистушкин В. М., Соболев В. П., Назарова У. В., Виноградова М. В. Клиническое наблюдение пациента с хроническим риносинуситом и редкой формой первичного иммунодефицита. *Российская оториноларингология.* 2020;19(2):100–106. https://doi.org/10.18692/1810-4800-2020-2-100-106

The article tentatively reviewed such rare immuno-dependent conditions as: IgG4-linked primary immunodeficiency (PI) and general variable immunodeficiency. Over the past two decades, more and more data has been accumulating about this subject, due to which several previously known nosological forms were combined into a new group of IgG4-associated diseases (IgG4-SZ), and in order to establish a diagnosis of IgG4-related systemic disease, two or more lesions of organs are required. This group of diseases has a common serological sign – an increase in the concentration of IgG4 subclass in serum. Histologically in organs and tissues, plasmocytes infiltration secreting IgG4, eosinophils are formed, fibrosclerosis and obliterating phlebitis develop. Laboratory and immunological examination of patients with PI helps to identify a specific violation of the immune system. Primary diagnosis is usually done using a panel of screening laboratory tests. A high risk of developing IgG4-C3 is in patients with pancreatitis with unknown etiology, sclerosing cholangitis, bilateral enlargement of the salivary and lacrimal glands, in the presence of multiple nodes in the lungs. Predisposing factors are middle age and male gender. The article presents a clinical observation of a patient suffering from a rare combination of primary immunodeficiency and chronic bilateral rhinosinusitis, special attention on laboratory and instrumental examinations and treatment.
Keywords: primary immunodeficiency, chronic rhinosinusitis, intravenous immunoglobulines.

© Коллектив авторов, 2020

For citation: Savvateeva D. M., Svistushkin V. M., Sobolev V. P., Nazarova U. V., Vinogradova M. V. Case report of patient with chronic rhinosinusitis and rare type of primary immunodeficiency. *Rossiiskaya otorinolaringologiya*. 2020;19(2):100–106. https://doi.org/10.18692/1810-4800-2020-2-100-106

Список сокращений

ВВИГ – внутривенный иммуноглобулин, или иммуноглобулин для внутривенного введения

ВЧП – верхнечелюстная пазуха

КТ ОНП – компьютерная томография околоносовых пазух

ОАК – общеклинический анализ крови

ПИ – первичный иммунодефицит

ХРС – хронический риносинусит

В практике врача амбулаторного звена довольно часто встречаются заболевания, дебютирующие с поражения носа и околоносовых пазух (ОНП). К таким заболеваниям относятся различные инфекции вирусной и бактериальной этиологии, АНЦА-ассоциированные васкулиты: микроскопический полиангиит, гранулематоз с полиангиитом (Вегенера), эозинофильный гранулематоз с полиангиитом (Черджа–Строс) [1, 2]. Нередко с поражения верхних отделов респираторного тракта, в частности полости носа, области орбит и слюнных желез начинаются: болезнь Микулича (доброкачественное увеличение в размере слюнных желез), опухоль Кюттнера (индурация и увеличение в размере слюнных желез с последующей метаплазией ткани железы), болезнь Хашимото (хронический аутоиммунный тиреоидит), питуитарный гипофизит [3, 4]. У таких пациентов достаточно часто имеет место изменение слизистой оболочки полости носа и развиваются клинические и рентгенологические признаки синусита. К таким редким заболеваниям с начальными проявлениями в виде хронического риносинусита (ХРС) относятся также IgG4-связанный первичный иммунодефицит (ПИ) и общий вариабельный иммунодефицит.

Впервые IgG4-связанное заболевание было описано у пациента со склерозирующим панкреатитом в 2001 году [1]. В течение последних двух десятилетий накапливалось все больше данных на эту тему, благодаря чему в новую группу IgG4-связанных заболеваний (IgG4-СЗ) были объединены несколько ранее известных нозологических форм, при этом для установления диагноза IgG4-связанного системного заболевания требуется поражение двух или более органов.

У этой группы заболеваний имеется общий серологический признак – повышение концентрации IgG4-субкласса в сыворотке. Гистологически в органах и тканях формируются инфильтрации из плазмоцитов, секретирующих IgG4, эозинофилов, развивается фибросклероз и облитерирующий флебит [5, 6].

Высокий риск развития IgG4–СЗ имеется у пациентов с панкреатитами неизвестной этиологии, склерозирующим холангитом, двусторонним увеличением слюнных и слезных желез, при наличии множественных узлов в легких. Предрасполагающими факторами являются средний возраст и мужской пол.

Общий вариабельный иммунодефицит (CVID) представляет собой заболевание крови, при котором имеют место следующие признаки: низкие уровни большей части или всех классов иммуноглобулина (Ig); отсутствие В-лимфоцитов или плазматических клеток, которые могли бы продуцировать антитела; часто возникающие инфекции бактериальной природы.

Диагноз CVID обычно ставится пациентам с неопределенными дисфункциями В-клеток, причина их смерти – лимфома.

Лабораторно-иммунологическое обследование пациентов с ПИ помогает идентифицировать конкретное нарушение иммунной системы. Первичная диагностика обычно осуществляется при помощи панели скрининговых лабораторных тестов. Это можно сделать в любой областной или городской больнице при наличии клинико-диагностической лаборатории. Более глубокий анализ можно провести в специализированном лечебно-профилактическом учреждении с современной лабораторией.

Этапы лабораторного иммунологического обследования таковы: определение формулы крови (при этом особенно важны количественные показатели лимфоцитов), определение содержания иммуноглобулинов IgG, IgM и IgA в сыворотке крови, определение специфического ответа на контрольные антигены (дифтерию, столбняк), для детей от трех лет – определение ответа на пневмококковую вакцину, анализ субклассов IgG.

Клиническое наблюдение. Пациент Б., 31 год, обратился в оториноларингологическое отделение Сеченовского университета в феврале 2017 г. с жалобами на заложенность носа, слизисто-гнойные выделения из носа (больше справа), дискомфорт в проекции обеих верхнечелюстных пазух (ВЧП), головную боль, слабость, недомогание.

Считает себя больным с детства, когда впервые отметил жалобы на заложенность носа. В 2005 г. – операция на перегородке носа без значительного эффекта. Ухудшение состояния с октября 2016 г., когда неоднократно несколько раз подряд возникали эпизоды острого двустороннего верхнечелюстного синусита; лечился консервативно пункциями ВЧП по месту жительства.

В январе 2017 г. повторное обострение с госпитализацией в городской стационар, проводился курс консервативного лечения с незначительным эффектом. В марте 2017 г. рецидив верхнечелюстного синусита. При конусно-лучевой КТ ОПН (от 23.03.2017 г.) обнаружены тотальное затемнение левой ВЧП, субтотальное затемнение клеток решетчатого лабиринта (рис. 1).

Пациенту была выполнена эндоскопическая операция на левой ВЧП, иссечение синехий полости носа справа под местной анестезией. В мае 2017 г. вновь появились жалобы на слизисто-гнойное отделяемое из правой половины носа, заложенность. Была выполнена пункция ВЧП, получено слизисто-гнойное отделяемое. Проведены промывание левой ВЧП через расширенное естественное соустье, анемизация слизистой оболочки средних носовых ходов, физиотерапия, эндоназально «Назонекс», «Исмиген» 1 табл. в день – с кратковременным положительным эффектом. В течение следующих двух месяцев жалобы возобновились. Учитывая неэффективность консервативного и хирургического лечения, пациенту была рекомендована консультация аллерголога-иммунолога.

28 августа 2017 г. пациент консультирован в «ГНЦ Институт иммунологии» ФМБА России. Выявлено значительное снижение всех классов иммуноглобулинов в сыворотке крови: IgA < 6,67 мг/дл (100–350), IgG < 33,3 мг/дл (900–1800), IgM < 5,48 мг/дл (80,0–250). Данных о сенсибилизации к ингаляционным аллергенам не получено. В течение недели после контакта с больной ОРВИ пациент отметил усиление явлений ринита с гнойно-слизистым отделяемым, продуктивный кашель, одышку при усилении физической нагрузки. Госпитализирован 23.10.2017 г. для обследования и лечения.

В общеклиническом анализе крови (ОАК) на момент поступления патологических изменений не выявлено. В ОАК от 30.10.17 обращает на себя внимание лейкоцитоз 13,5 · 10^9/л, п/я 2%, с/я 70,5%, эоз. 0,5%, баз. 0%, лимф. 18%, мон. 8,5%, плазматические клетки 0,5%, СОЭ 2 мм/ч по Вестергрену. Иммуноглобулины в сыворотке крови от 29.09.2017 до заместительной терапии внутривенными иммуноглобулинами: IgA < 6,67 мг/дл (100–350), IgG3 = 3,3 мг/дл (900–1800), IgM < 5,48 мг/дл (80,0–250).

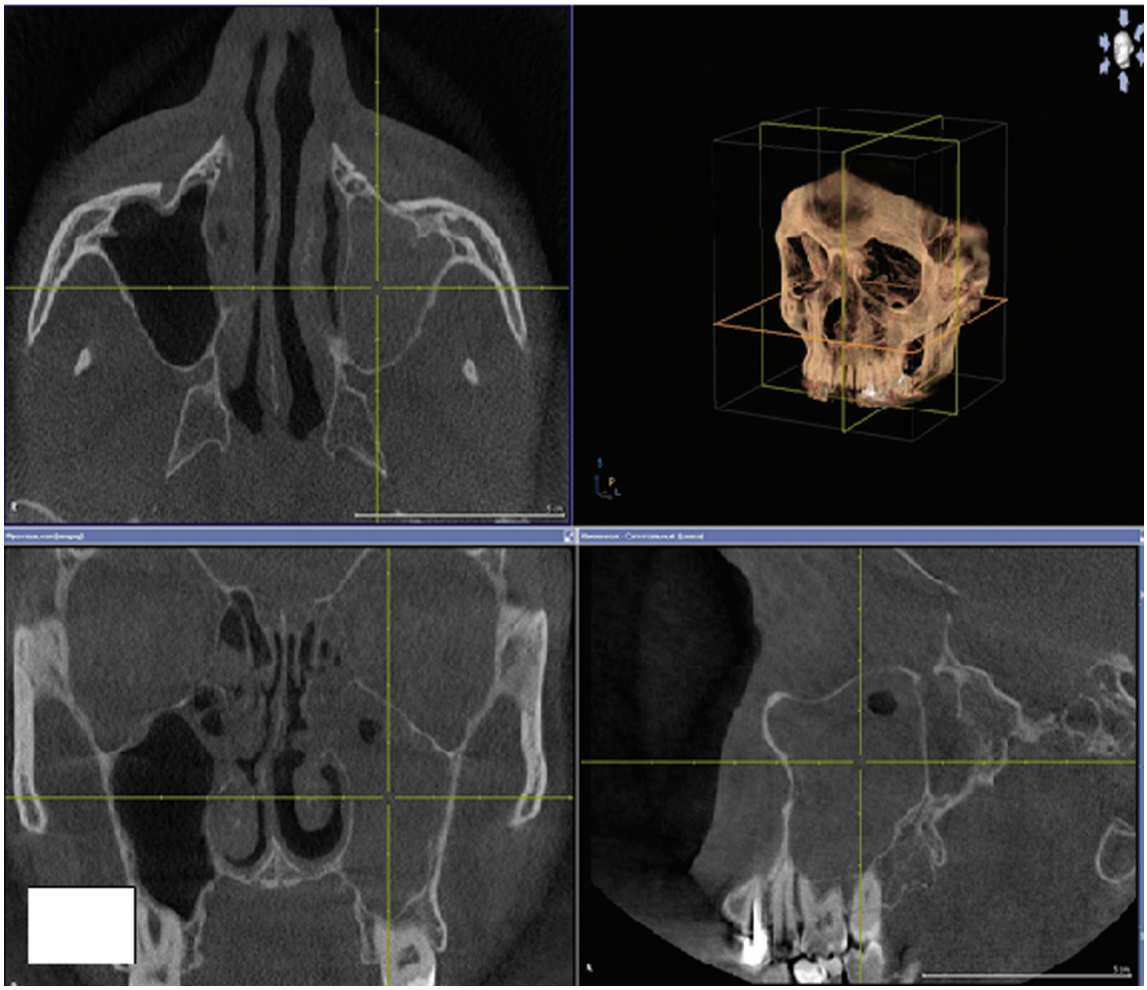

Рис. 1. КЛКТ ОНП пациента от 23.03.2017 г.
Fig. 1. Cone-beam CT of paranasal sinuses. 23.03.2017.

Иммуноглобулины в сыворотке крови от 02.11.2017 г. после переливания ВВИГ (внутривенные иммуноглобулины) в дозе 35 г: IgG 968 мг/дл (900–1800).

Исследование иммунного статуса по программе «ОВИН» от 12.10.2017 г.: у пациента наблюдается инверсия иммунореактивного инсулина, изменен субпопуляционный состав В-лимфоцитов. Несколько снижена экспрессия BAFF-рецептора.

Микробиологическое исследование на неспецифическую флору мазка из полости носа амбулаторно от 10.10.2017 г.: посев материала дал рост нормальной микрофлоры.

УЗИ органов брюшной полости от 30.10.2017 г.: незначительное увеличение размеров селезенки, дистрофические изменения поджелудочной железы. УЗИ регионарных лимфоузлов от 30.10.2017 г.: данных о патологически измененных лимфоузлах не получено.

КТ органов грудной клетки от 25.10.2017 г.: фиброзные изменения в легких.

Конусно-лучевая КТ от 22.06.2017 г.: клетки решетчатого лабиринта: отмечается утолщение слизистой в передних и средних клетках до 3,6 мм. Единичные клетки полностью заполнены мягкотканным содержимым. Правая ВЧП: визуализируется утолщение слизистой до 2,2 мм. Соустье сужено за счет утолщенной слизистой. Левая ВЧП субтотально заполнена мягкотканным содержимым. Соустье заполнено мягкотканным содержимым. Конусно-лучевая КТ от 06.07.2017 г.: по сравнению с исследованием от 22.06.2017 г. динамики не отмечено (рис. 2).

Конусно-лучевая КТ от 14.07.2017 г.: по сравнению с исследованием от 06.07.2017 г. отмечается следующая динамика. Правая ВЧП: визуализируется утолщение слизистой. Соустье сужено за счет утолщенной слизистой. Левая ВЧП: без изменений (рис. 3).

Пациенту назначен спрей «Полидекса» с фенилэфрином по 1 впрыскиванию 3 раза в день (5–10 дней), Синупрет 2 драже 3 раза в день (14 дней).

На основании данных анамнеза, клинической картины заболевания, результатов проведенного обследования больному поставлен диагноз: ПИ: общая вариабельная иммунная недостаточность.

В отделении проведено лечение: системная антибактериальная терапия: джозамицин 500 мг 3

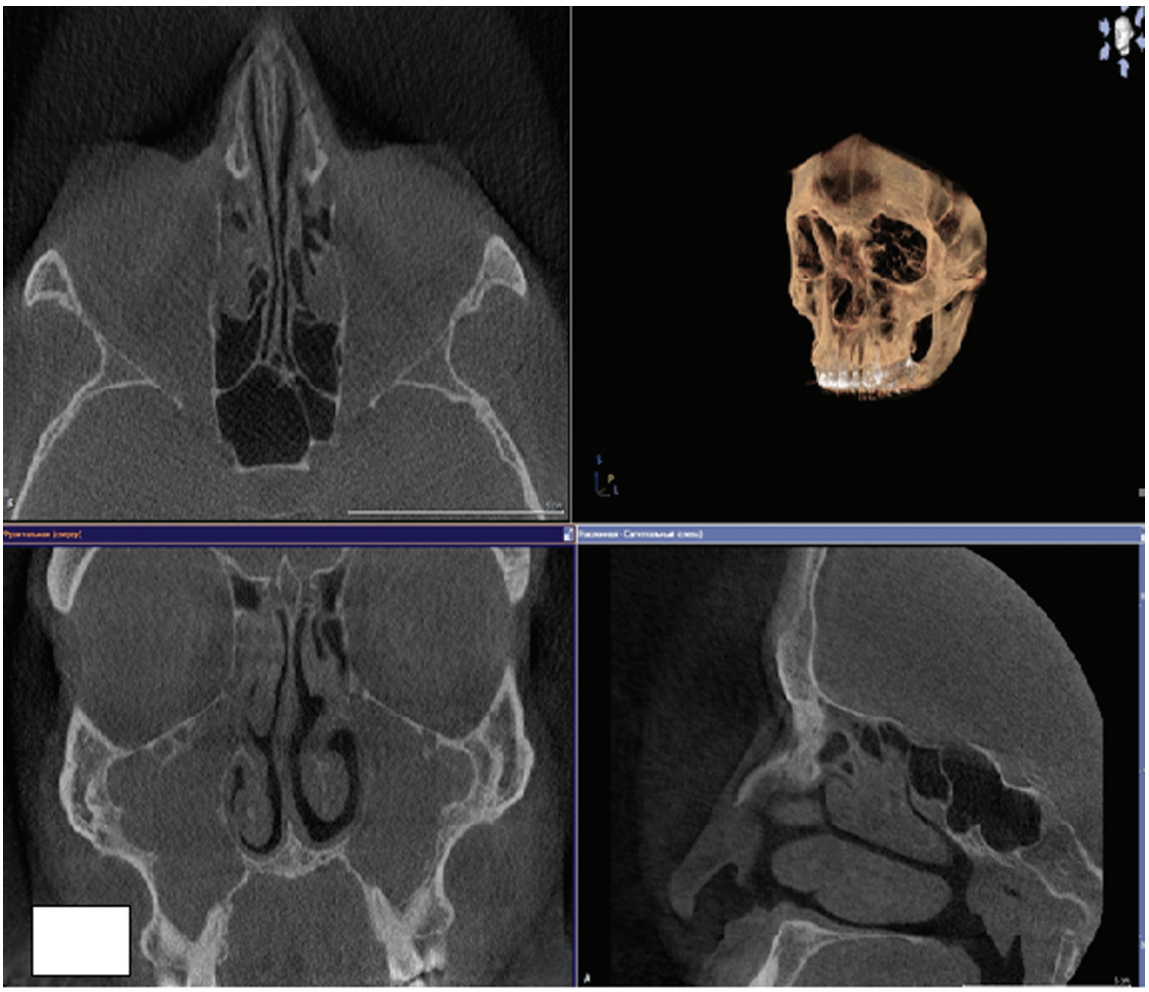

Рис. 2. КЛКТ ОНП пациента от 06.07.2017 г.
Fig. 2. Cone-beam CT of paranasal sinuses. 06.07.2017.

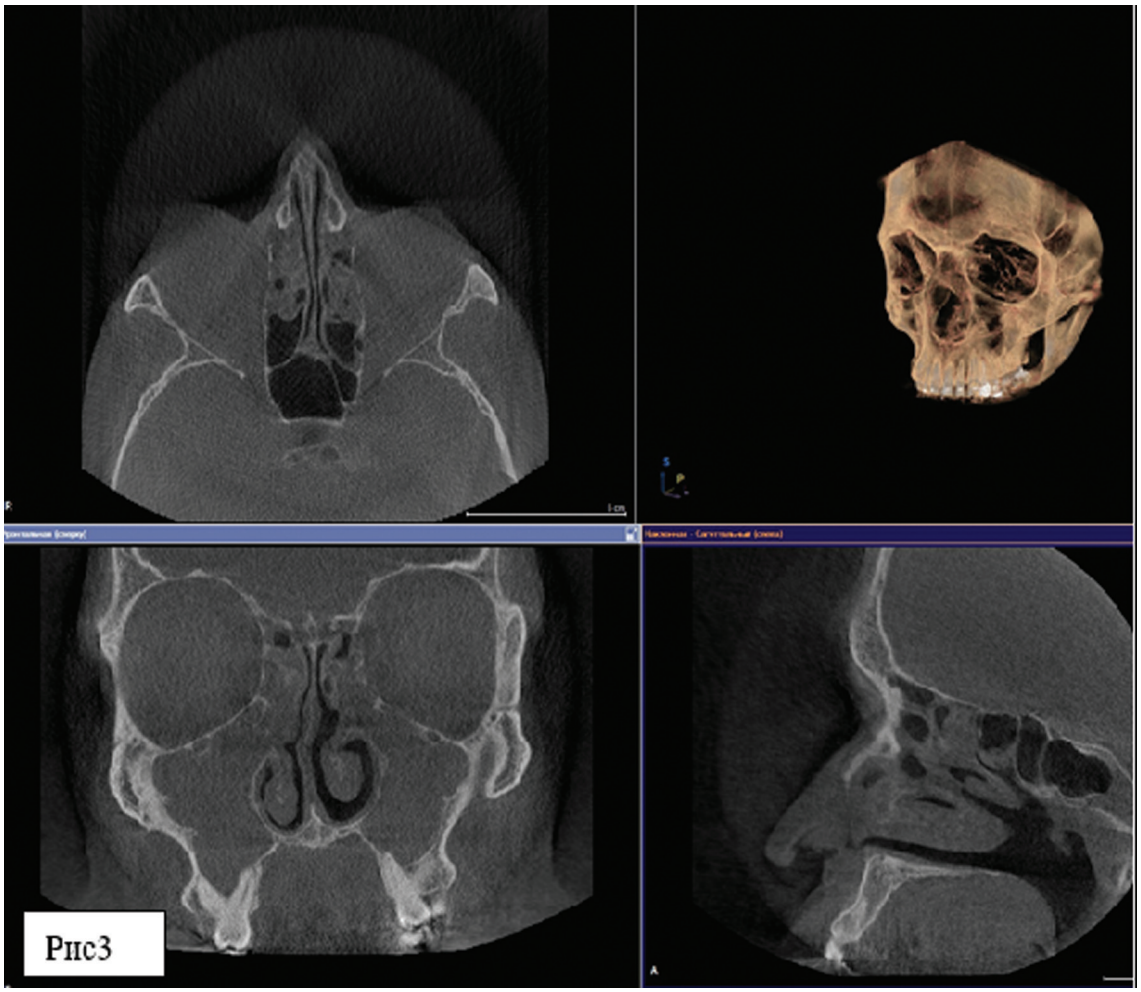

Рис. 3. КЛКТ ОНП пациента от 14.07.2017.
Fig. 3. Cone-beam CT of paranasal sinuses. 14.07.2017.

раза в сутки в течение 7 дней, Полидекса с фенилэфрином, небулайзерная терапия: флуимуцил а/б 100 мг в течение 20 мин, беродуал 1 мл. В целях заместительной терапии по жизненным показаниям пациенту было назначено переливание ВВИГ. 25.10.2017 г. после проведения биологической пробы с предшествующей премедикацией было начато переливание препаратами ВВИГ – иммуноглобулин человека нормальный. Через 50 мин после начала в/в ведения препарата (доза 2,5 г) пациент стал жаловаться на ухудшение самочувствия: чувство жара, затруднение дыхания. При объективном осмотре отмечалось снижение АД до 80/50 мм рт. ст., тахикардия. Однократно отмечалась рвота съеденной пищей. Было прекращено введение препарата. Дополнительно в/в капельно введено 4 мг дексаметазона с последующим улучшением состояния. В дальнейшем проведена заместительная терапия ВВИГ И. Г. Вена с предшествующей премедикацией – без реакции. Суммарная доза ВВИГ составила 35 г.

На фоне лечения отмечена положительная динамика: кашель прошел, повысилась толерантность к физической нагрузке, отмечена положительная аускультативная динамика в легких, температуры тела. Больной отметил улучшение общего самочувствия. Носовое дыхание улучшилось, заложенность носа значительно уменьшилась, отделяемого из носа приобрело слизистый характер, его количество значительно уменьшилось.

Пациенту была рекомендована пожизненная, ежемесячная заместительная терапия стандартными ВВИГ, содержащими IgG (И. Г. Вена, октагам, интартект, габриглобин, гамунекс и т. д.). Здесь следует подчеркнуть, что отказ от данного лечения буквально может привести к смерти пациента вследствие прогрессирования заболевания. Плохая переносимость иммуноглобулинов также не служит причиной отмены лечения: таким больным следует проводить премедикацию перед инфузией. Введение иммуноглобулина проводится и в ремиссию, и при обострении инфекционного процесса. При этом курс антибактериальной терапии рекомендовано сочетать с увеличением дозы планового ВВИГ на 10–15 г, а срок, на который назначается антибактериальная терапия, должен в 2–3 раза превышать про-

должительность стандартной терапии у иммунокомпетентных больных. Диагностика инфекций (например, ВИЧ) должна проводиться при помощи ПЦР, потому что серологическая диагностика неинформативна. Вакцинация живыми вакцинами строго запрещена.

Пациент был направлен на МСЭК для получения инвалидности.

Данное клиническое наблюдение интересно сочетанием двух патологий: ПИ и ассоциированного с ним двустороннего ХРС. Необходимо сказать, что врачи амбулаторно-поликлинического звена нередко продолжают наблюдать таких пациентов с диагнозом «двусторонний ХРС» при наличии ПИ, при этом даже не стараясь выяснить причину синусита. В такой ситуации следует напомнить о важности исследования иммунного статуса пациента для уточнения степени иммунодефицита и выбора дальнейшей тактики лечения.

Авторы заявляют об отсутствии конфликта интересов.

ЛИТЕРАТУРА/REFERENCES

1. Yuan J., Chen M., Zhao M-H. Complement in antineutrophil cytoplamic antibody-associated vasculitis. *Clin Exp Nephrol*. 2013;17:642–645. doi: https://doi.org/10.1007/s10157-012-0700-9
2. Васильев В. И., Логвиненко О. А., Седышев С. Х. Раденска-Лоповок С. Г., Родионова Е. Б., Александрова Е. Н., Пробатова Н. А., Кокосадзе Н. В., Сафонова Т. Н., Насонов Е. Л. IgG4-связанное заболевание. Клинические наблюдения. *Научно-практическая ревматология.* 2013;51(5):578–585. [Vasil'ev V. I., Logvinenko O. A., Sedyshev S. Kh. Radenska-Lopovok S. G., Rodionova E. B., Aleksandrova E. N., Probatova N. A., Kokosadze N. V., Safonova T. N., Nasonov E. L. IgG4-related disease. Clinical notes. *Rheumatology Science and Practice.* 2013;51(5):578–585. doi: http://dx.doi.org/10.14412/1995-4484-2013-1552 (in Russ.)].
3. Седышев С. Х., Васильев В. И., Ковригина А. М. и др. Заболевание, связанное с IgG4: характеристика группы больных и терапия ритуксимабом. *Терапевтический архив.* 2013;85(2):48–53. [Sedishev S. H., Vasilyev V. I., Kovrigina A. M. et al. IgG4-associated disease: characteristics of patient group and therapy with rituximab. *Therapeutical archive.* 2013;85(2):48–53. (in Russ.)]
4. Khosroshahi A., Stone J. H. Treatment approaches to IgG4-related systemic disease. *Curr Opin Rheumatol.* 2011; 23 (1): 67-71. DOI: https://doi.org/10.1097/bor.0b013e328341a240.
5. Masaki Y., Shimizu H., Sato Nakamura T., et al. IgG4-related disease: diagnostic methods and therapeutic strategies in Japan. *J Clin Exp Hematop.* 2014;54(2):95–101. doi: https://doi.org/10.3960/jslrt.54.95.
6. Umehara H., Okazaki K., Masaki Y. et al. Comprehensive diagnostic criteria for IgG4-related disease. Chapter in book IgG4-related diseases. *Springer* (Japan). 2013:35–39. doi: https://doi.org/10.1007/978-4-431-54228-5_6.

Информация об авторах

Савватеева Дарья Михайловна – кандидат медицинских наук, врач-оториноларинголог отделения оториноларингологии Университетской клинической больницы № 1, Первый Московский государственный медицинский университет им. И. М. Сеченова (Сеченовский университет) (Москва, Большая Пироговская ул., д. 2, стр. 4); тел.: 8-926-279-07-11, 8-977-113-61-46, e-mail: savvateeva83@yandex.ru

ORCID: https://orcid.org/0000-0002-1293-7496

Свистушкин Валерий Михайлович – доктор медицинских наук, профессор, заведующий кафедрой болезней уха горла и носа, Первый Московский государственный медицинский университет им. И. М. Сеченова (Сеченовский университет) (Москва, Большая Пироговская ул., д. 2, стр. 4); тел. 8-499-248-58-78, e-mail: svvm3@yandex.ru

ORCID: https://orcid.org/0000-0001-7414-1293

Соболев Василий Петрович – кандидат медицинских наук, доцент кафедры болезней уха, горла и носа, Первый Московский государственный медицинский университет им. И. М. Сеченова (Сеченовский университет) (119435, Россия, Москва, Большая Пироговская ул., д. 2, стр. 4); тел.: 8-916-118-90-93, e-mail: sobolev1972@mail.ru

ORCID: https://orcid.org/0000-0002-7372-3299

Назарова Ульяна Валерьевна – студентка 6-го курса, Первый Московский государственный медицинский университет им. И. М. Сеченова (Сеченовский университет) (119435, Россия, Москва, Большая Пироговская ул., д. 2, стр. 4); e-mail: ulibu@list.ru

ORCID: https://orcid.org/0000-0003-1792-6419

✉ **Виноградова Мария Вячеславовна** – студентка 6-го курса, Первый Московский государственный медицинский университет им. И. М. Сеченова (Сеченовский университет) (119435, Россия, Москва, Большая Пироговская ул., д. 2, стр. 4); e-mail: mvinogradova20@gmail.com

ORCID: https://orcid.org/0000-0003-2651-1442

Information about the authors

Dar'ya M. Savvateeva – PhD (Medicine), ENT specialist, Department of Otorhinolaryngology, University Clinical Hospital No.1, Sechenov First Moscow State Medical University (Sechenov University) (2, bdg 4, Bolshaya Pirogovskaya St., Moscow, 119435, Russia); phone: 8-926-279-07-11, +7 977-113-61-46, e-mail: savvateeva83@yandex.ru

ORCID: https://orcid.org/0000-0002-1293-7496

Valerii M. Svistushkin – MD, Professor, Head of the Chair of Otorhinolaryngology, Sechenov First Moscow State Medical University (Sechenov University) (2, bdg 4, Bolshaya Pirogovskaya St., Moscow, 119435, Russia); phone: +7 499-248-58-78, e-mail: svvm3@yandex.ru

ORCID: https://orcid.org/0000-0001-7414-1293

Vasilii P. Sobolev – PhD (Medicine), Associate Professor of the Chair of Otorhinolaryngology, Sechenov First Moscow State Medical University (Sechenov University) (2, bdg 4, Bolshaya Pirogovskaya St., Moscow, 119435, Russia); phone: +7 916-118-90-93, e-mail: sobolev1972@mail.ru

ORCID: https://orcid.org/0000-0002-7372-3299

Ul'yana V. Nazarova – 6th year student, Sechenov First Moscow State Medical University (Sechenov University) (2, bdg 4, Bolshaya Pirogovskaya St., Moscow, 119435, Russia); e-mail: ulibu@list.ru

ORCID: https://orcid.org/0000-0003-1792-6419

✉ **Mariya V. Vinogradova** – 6th year student, Sechenov First Moscow State Medical University (Sechenov University) (2, bdg 4, Bolshaya Pirogovskaya St., Moscow, 119435, Russia); e-mail: mvinogradova20@gmail.com

ORCID: https://orcid.org/0000-0003-2651-1442

УДК 616.211-008-073.178
https://doi.org/10.18692/1810-4800-2020-2-107-115

Затрудненное носовое дыхание в практике оториноларинголога: чем помочь?

С. В. Рязанцев, С. С. Павлова

Санкт-Петербургский научно-исследовательский институт уха, горла, носа и речи, Санкт-Петербург, 190013, Россия

Difficult nasal breathing in the ENT-practice: how to help?

S. V. Ryazantsev, S. S. Pavlova

Saint Petersburg Research Institute of Ear, Throat, Nose and Speech, Saint Petersburg, 190013, Russia

В статье рассматриваются наиболее частые причины заболеваний, вызывающих затруднение носового дыхания. Согласно анализу медицинской документации заболевания, сопровождающиеся назальной обструкцией и ринореей, являются наиболее распространенными заболеваниями человека. Приоритетную роль в развитии клинической симптоматики ринита играет высвобождение медиаторов воспаления – гистамина и брадикинина. Гистамин при рините опосредует каскад патологических реакций: развитие местной вазодилатации, сопровождающейся отеком слизистых оболочек; заложенность полости носа; повышение проницаемости сосудистой стенки; экссудация плазмы крови; раздражение нервных окончаний; запуск рефлекторных механизмов путем стимуляции гистаминорецепторов тройничного нерва. Рассмотрены особенности течения интермиттирующей и персистирующей форм аллергического ринита, патогенез аллергического воспаления. Для надежного устранения обильной ринореи в сочетании с заложенностью носа авторы рекомендуют использование комбинированного назального спрея, в составе которого имеются фенилэфрин и цетиризин (Phenylephrine + Cetirizine). На основании анализа литературных данных обоснована эффективность и безопасность применения топической формы цетиризина. Рассмотрены аспекты клинического применения комбинации фенилэфрина и цетиризина при воспалительных и аллергических заболеваниях полости носа и околоносовых пазух, в патогенезе которых ключевую роль играет отек слизистой оболочки полости носа. Обосновывается, что новый комбинированный назальный спрей отечественного производства является эффективным и безопасным методом лечения пациентов с проявлениями различных форм ринита и назальной обструкцией.

Ключевые слова: деконгестанты, комбинированные интраназальные препараты, острый ринит, аллергический ринит, застойные явления, назальная обструкция, фенилэфрин, цетиризин.

Для цитирования: Рязанцев С. В., Павлова С. С. Затрудненное носовое дыхание в практике оториноларинголога: чем помочь? *Российская оториноларингология.* 2020;19(2):107–115. https://doi.org/10.18692/1810-4800-2020-2-107-115

The article discusses the most common causes of diseases that cause difficulty in nasal breathing. According to the analysis of medical documentation, diseases accompanied by nasal obstruction and rhinorrhea are the most common human diseases. The priority role in the development of the clinical symptoms of rhinitis is played by the release of inflammatory mediators – histamine and bradykinin. Histamine in rhinitis mediates a cascade of pathological reactions, as a result of which local vasodilation develops, accompanied by swelling of the mucous membranes; nasal congestion; increased permeability of the vascular wall; exudation of blood plasma; irritation of nerve endings; triggering reflex mechanisms by stimulating trigeminal histamine receptors. Peculiarities of the course of intermittent and persistent forms of allergic rhinitis, the pathogenesis of allergic inflammation are considered. To reliably eliminate abundant rhinorrhea, combined with nasal congestion, the authors recommend the use of a combined nasal spray, which contains phenylephrine and cetirizine (Phenylephrine + Cetirizine). Based on the analysis of literature data, the effectiveness and safety of the use of the topical form

© Коллектив авторов, 2020

of cetirizine are substantiated. Aspects of the clinical use of the combination of phenylephrine and cetirizine in inflammatory and allergic diseases of the nasal cavity and paranasal sinuses, in the pathogenesis of which the key role is played by swelling of the mucous membrane of the nasal cavity, are examined. It is proved that the new combined nasal spray of domestic production is an effective and safe method for treating patients with manifestations of various forms of rhinitis and nasal obstruction.

Keywords: decongestants, combined intranasal drugs, acute rhinitis, allergic rhinitis, congestion, nasal obstruction, phenylephrine, cetirizine.

For citation: Ryazantsev S. V., Pavlova S. S. Difficult nasal breathing in the ENT-practice: how to help? *Rossiiskaya otorinolaringologiya*. 2020;19(2):107–115. https://doi.org/10.18692/1810-4800-2020-2-107-115

Это заболевание или вариант нормы? Ответить на этот вопрос пациента далеко не всегда просто. Некоторые люди, из-за особенностей психики фиксируясь на своих ощущениях, могут аггравировать такие симптомы, как периодическая заложенность одной половины носа или ощущение стекания назального секрета по задней стенке полости носа. Индивидуальный подход к каждому пациенту должен помочь ответить на поставленный вопрос в зависимости от того, насколько предъявляемые жалобы соответствуют объективным изменениям в полости носа.

Однако, согласно Книге рекордов Гиннесса, самым распространенным заболеваниям в мире является ринит. Существуют множество причин, вызывающих воспаление слизистой оболочки полости носа и множество патогенетических механизмов, реализующих воздействие самых разнообразных факторов. Чаще всего диагностируют острые инфекционные риниты как специфические, так и неспецифические, хронические гипертрофические и атрофические риниты, эндокринные риниты, риниты, возникающие при беременности, медикаментозные риниты, неаллергические риниты с эозинофилией, риниты пожилого возраста, идиопатические риниты. Риниты могут сопутствовать искривлению носовой перегородки и полипам полости носа, катаральному и гнойному синуситу, острому респираторно-вирусному заболеванию [1]. Анализ медицинской документации показывает, что наиболее частым диагнозам является инфекционный или аллергический ринит. В этиологии инфекционного ринита основное значение имеют снижение местной и общей резистентности организма и активация микрофлоры в полости носа. Обычно это происходит при общем или местном переохлаждении, которое нарушает защитные нервно-рефлекторные механизмы. Ослабление местного и общего иммунитета при переохлаждении всего тела или его частей ведет к повышению болезнетворной активности сапрофитирующих в полости носа микроорганизмов, в частности стафилококков, стрептококков и некоторых других, особенно у людей, не закаленных к холоду и резким перепадам температуры. Воздействие переохлаждения быстрее проявляется у лиц со сниженной резистентностью, особенно на фоне хронических болезней, у пациентов, ослабленных острыми заболеваниями.

Нарушение носового дыхания при ринитах может носить как периодический, так и постоянный характер, быть односторонним или двусторонним и являться результатом обструкции носовых ходов, вызванной отеком или гиперплазией слизистой оболочки, полипами или патологическим секретом [2]. Отделяемое из полости носа может быть слизистым, слизисто-гнойным, гнойным и отходить при сморкании либо стекать по задней стенке глотки. При выраженном остром процессе интенсивность указанных симптомов может возрастать, присоединяются признаки общей интоксикации.

Рост воспалительных поражений полости носа и околоносовых пазух в первую очередь связан с повышением аллергического фона населения, вызванного неблагоприятными факторами окружающей среды, снижением специфической и неспецифической резистентности организма, а также появлением резистентных штаммов в результате несвоевременного прекращения лечения, массового неконтролируемого применения антибиотиков [3].

В соответствии с международной программой ARIA (Allergic Rhinitis and its Impact on Asthma) [4], разработанной в сотрудничестве со Всемирной организацией здравоохранения, в пересмотре 2016 года, аллергический ринит определяется как заболевание, вызываемое аллергенами и характеризующееся развитием IgE-зависимого воспаления слизистой оболочки полости носа, и по своему течению подразделяется на персистирующий и интермиттирующий на основании длительности сохранения симптомов.

Аллергический ринит проявляется классической триадой: ринореей, чиханием, нарушением носового дыхания, зачастую также и обоняния. Пусковыми факторами развития аллергического ринита в основном выступают воздушные аллергены. Из наиболее распространенных «домаш-

них» агентов следует назвать бытовые факторы развития аллергии, в частности клещей рода Dermatophagoides, наиболее значимых аллергенных компонентов домашней пыли. Еще один из самых сильнодействующих бытовых аллергенов – шерсть домашних животных, корм для аквариумных рыб, пищевые продукты и лекарственные препараты. К основным «внешним» аллергенам относят пыльцу растений и плесневые грибки. Аллергены, попадая вместе с воздухом в полость носа, частично оседают на мерцательном эпителии и, вступая в местный контакт, сенсибилизируют организм. При их повторном попадании на сенсибилизированную слизистую оболочку возникает IgE-зависимая аллергическая реакция. Для аллергического ринита характерна воспалительная инфильтрация слизистой оболочки полости носа различными клетками.

Интермиттирующий аллергический ринит характеризуется проявлением симптомов менее 4 дней в неделю или менее 4 недель в году. Течение заболевания легкое. При этом не нарушен сон, у пациента сохранена нормальная повседневная активность, он может заниматься спортом. Профессиональная деятельность или учеба в школе не страдают.

Персистирующий аллергический ринит характеризуется проявлением симптомов более 4 дней в неделю или более 4 недель в году. Для данной формы заболевания характерны постоянные симптомы ринореи и заложенности носа, но, как правило, менее выраженные, чем в период, например, сезонного весеннего обострения при интермиттирующей форме.

Аллергический ринит является результатом реакции гиперчувствительности I типа, при которой воздействие аллергенов на восприимчивые индивидуумы приводит к сенсибилизации путем производства конкретных IgE, направленных против внешних белков. Взаимодействие аллергена с IgE происходит на тучных клетках соединительной ткани и базофилах, что обусловливает высвобождение из тучных клеток и базофилов биохимических медиаторов, наиболее значимым среди которых является гистамин, который связывается с H1-рецепторами, расположенными на поверхности нервных волокон типа C, отвечающих за болевую чувствительность. Данных волокон очень много в слизистой оболочке и подслизистом слое полости носа. Связывание аллергена с аллергенспецифическим IgE является толчком, запускающим активацию тучных клеток. Дегрануляция этих клеток приводит к выделению в межклеточное вещество медиаторов воспаления: гистамина, триптазы, простагландина D2, лейкотриенов B4 и C4, кининов, которые, действуя на клеточные структуры, вызывают общеизвестные симптомы аллергического ринита. Именно действием медиаторов на нейрорецепторы и рецепторы сосудов можно объяснить возникновение симптомов ринита при аллергическом ответе.

Периодическими или многолетними выделениями из полости носа может сопровождаться вазомоторный ринит, в основе которого лежит нарушение нейровегетативной регуляции тонуса сосудов. Число М-холинорецепторов в слизистой оболочке полости носа у пациентов с вазомоторным ринитом увеличено и соотносится со степенью гиперсекреции и частотой заложенности носа. Увеличение α1-адренорецепторов соотносится со степенью набухания слизистой полости носа. Кроме того, вазомоторный ринит может развиваться в результате грубого нарушения анатомии структур носа, в частности перегородки носа, гипертрофии носовых раковин. Еще одна из причин жалоб на выделения из полости носа – эндокринные заболевания, например гипотиреоз, поэтому лица с длительной ринореей должны быть обследованы на предмет заболеваний щитовидной железы [5].

В понятие вазомоторный ринит включен ринит, возникший в результате профессиональной деятельности человека. Профессиональный вазомоторный ринит, как правило, характеризуется прерывистыми или стойкими симптомами, такими как заложенность носа, выделения из носа слизистого или водянистого характера, приступообразное чихание, зуд в носу, и является вторичным по отношению к условиям рабочей среды. Несмотря на включение профессионального ринита в группу вазомоторных ринитов, его происхождение может носить как аллергический, так и неаллергический характер [5].

Таким образом, по степени распространенности, медико-социальной значимости, влиянию на здоровье и качество жизни пациентов проблема ринитов считается одной из самых актуальных. Длительно протекающие в слизистой оболочке носа воспалительные процессы приводят к вторичным иммунодефицитным состояниям и угнетению местных защитных механизмов. Следовательно, повышается вероятность развития острого воспаления среднего уха, синусита, фарингита, трахеобронхита, пневмонии.

Кроме того, гипоксия, возникающая вследствие длительного нарушения носового дыхания, воздействует на церебральную гемодинамику, оксигенацию крови, способствуя развитию невротических состояний, головных болей, снижению памяти, концентрации внимания и нарушению сна [6].

В свете вышеизложенного понятен особый интерес практических врачей к проблеме рациональной терапии различных видов ринита.

Как правило, топические сосудосуживающие препараты очень популярны как у большинства

практикующих врачей, так и у пациентов, самостоятельно использующих деконгестанты. Это происходит потому, что назальные деконгестанты оказывают быстрый эффект, удобны для использования и их можно купить без рецепта. Самолечение и отсутствие информации о побочном действии назальных деконгестантов может приводить к негативным последствиям данной терапии, несмотря на неоспоримую ее эффективность при определенной патологии. Опасность бесконтрольного применения деконгестантов при рините заключается в том, что их применение может привести к развитию тахифилаксии. Больным требуется все большая доза лекарства для достижения эффекта. Многочисленные исследования показали, что применение некоторых деконгестантов курсом более 3–7 дней у пациентов с аллергическим или вазомоторным ринитом усугубляет отек слизистой носа и приводит к развитию медикаментозного ринита, развитию так называемого «синдрома рикошета» [7].

Вся сложность вопроса заключается в том, что группа сосудосуживающих препаратов местного действия неоднородна. Деконгестанты различаются по своим фармакодинамическим особенностям, выраженности и продолжительности действия, частоте возникновения побочных эффектов.

В свою очередь, применение местных антигистаминных препаратов в виде эндоназального аэрозоля позволяет избежать большинства побочных эффектов, так или иначе присущих пероральным антигистаминным препаратам, и поэтому во многих случаях делает эти средства препаратами выбора для немедленного и безопасного купирования симптомов аллергического ринита на начальных этапах лечения.

Перечень зарегистрированных и разрешенных к применению в России местных комбинированных средств антигистаминового ряда весьма ограничен. Широко применяется комбинация топического антигистаминного препарата диметиндена малеат и топического вазоконстрикторного препарата фенилэфрин (торговая марка «Вибрацил»).

В 2018 году появилась оригинальная, не имеющая аналогов, российская разработка: комбинация цетиризина и фенилэфрина в форме назального спрея (торговая марка «Фринозол»). Фринозол – уникальный комбинированный спрей цетиризина с фенилэфрином для лечения заболеваний носа и околоносовых пазух. Спрей разработан отечественной фармацевтической компанией АО «ВЕРТЕКС» (Санкт-Петербург). Фринозол может быть рекомендован в качестве стартовой терапии у взрослых с 18 лет.

Благодаря уникальному составу Фринозол оказывает двойное действие: противоаллергическое и сосудосуживающее.

Цетиризин является конкурентным антагонистом гистамина. В 1995 году компанией Johnson & Johnson® был зарегистрирован под торговым названием Zyrtex в качестве новой молекулы. Механизм действия, фармакодинамика, эффективность и безопасность цетиризина хорошо изучены и не вызывают вопросов.

Блокада Н1-гистаминорецепторов является основным механизмом действия цетиризина. Н1-гистаминорецепторы представлены в плазматической мембране клеток гладких мышц, на сосудистых эндотелиальных клетках, в сердце и в центральной нервной системе, что характеризирует разнообразие клинических проявлений аллергии.

Рецепторы Н1 неравномерно экспрессируются по всему организму. В носовой полости они обнаруживаются:

– в окончаниях тройничного нерва (при активации которых возникает зуд);

– окончаниях парасимпатических волокон (при активации которых возникает ринорея);

– в гладких мышцах сосудов полости носа (активация которых вызывает дилатацию сосудов и повышение проницаемости сосудистой стенки, что приводит к экссудации и отеку слизистой полости носа [8–11].

Действие молекулы цетиризина направлено на угнетение аллергической реакции на ранней стадии, снижение проницаемости капилляров, уменьшение миграции клеточного состава, тем самым ограничивается высвобождение медиаторов воспаления на поздней стадии. По литературным данным, величина Ki, характеризующая сродство вещества к своей мишени, комплекса Н1-рецептор и цетиризин составляет от 5 до 14 нмоль/л, в то время как в отношении рецепторов Н2, Н3, Н4 данный показатель выше 10 мкмоль/л, то есть связывание хуже в 1000 раз, что позволяет говорить о высокой Н1-селективности молекулы цетиризина [12, 13].

Фенилэфрин – агонист альфа-1-адренергических рецепторов – потенцирует местное действие цетиризина, обладает более мягким вазоконстрикторным эффектом, уменьшает отек слизистых оболочек и гиперемию тканей, застойные явления в слизистой оболочке полости носа, оказывает более мягкий эффект по сравнению с другими топическими деконгестантами, но при этом не вызывает значительного снижения кровотока в слизистой оболочке. Также фенилэфрин мало влияет на β-рецепторы сердца.

Восстановление воздушной проходимости носоглотки улучшает самочувствие пациента и снижает опасность возможных осложнений, вызванных застоем слизистого секрета. Стоит отметить, что фенилэфрин в результате бережного воздействия на слизистую оболочку носа характеризует-

ся меньшим риском возникновения привыкания по сравнению с имидазолинами и, как следствие, реже провоцирует развитие «синдрома рикошета». Таким образом, комбинация цетиризина и фенилэфрина в форме назального спрея (торговая марка «Фринозол») устраняет сразу несколько симптомов ринита: заложенность, отечность слизистой оболочки, а благодаря антигистаминному действию может предупреждать зуд и чихание. Поэтому препарат для интраназального использования, содержащий не только адреномиметик, но и антигистаминный компонент, идеален в данной ситуации.

В состав препарата входит вспомогательное увлажняющее вещество глицерол, способствующее удержанию влаги, что помогает обеспечить увлажнение при сухости и раздражении слизистой оболочки носа.

Глицерол имеет три гидроксильные гидрофильные группы, способен образовывать девять водородных связей, благодаря которым хорошо удерживает молекулы воды [14].

В исследовании, проводимом на 44 добровольцах, показано, что 10% раствор глицерола уменьшает показатель трансэпидермальной потери воды (TEWL) при назальном применении с 100 до 88,0±13,6% ($p < 0,006$) [15]. Также на экспериментальной модели было установлено, что глицерол с концентрацией менее 5% не вызывает изменений активности мукоцилиарного транспорта [16]. В проведенном группой авторов плацебо-контролируемом исследовании установлено, что при использовании глицерола значительно повышается гидратация рогового слоя кожи, улучшается функция эпидермального барьера по сравнению с группой контроля, а также снижены значения TEWL [11, 17].

Применение местных назальных форм цетиризина для лечения аллергического ринита не нашло широкого распространения в мировой практике. Однако существуют комбинированные назальные спреи с левоцетиризином и фенилэфрином индийских производителей. Интраназальное применение антигистаминых средств обосновано и доказано клинически на примере азеластина и проявляется в снижении симптомов аллергического ринита по сравнению с использованием пероральных форм [18].

В исследовании группы авторов из Швеции подробно описано местное применение цетиризина для лечения аллергического ринита. В двойном слепом, перекрестном плацебо-контролируемом исследовании, в котором участвовали здоровые добровольцы без анамнеза аллергических реакций и ЛОР-патологии, определялась активность цетиризина в форме назального спрея [19, 20]. Моделирование аллергического ринита производилось повторным назальным введением гистамина, что приводило к выраженной экссудации. Гистамин действует непосредственно на эндотелиальные клетки посткапиллярных венул, увеличивая макромолекулярную проницаемость микроциркуляторного русла. Концентрации α2-макроглобулина, как показатель экссудации слизистой, авторы исследования определяли при помощи изотопного иммунологического анализа. В соответствии с перекрестным дизайном исследования в качестве активного компонента у пациентов применялся назальный спрей с цетиризином и плацебо-спрей с периодом вымывания между использованием составов- 1 неделя. Во время исследования лекарственного средства устройство для назального спрея доставляло композиции цетиризин-динитрата (11,1 мг/мл), в результате чего общая доза составляла 4,88 мг (2,44 мг на каждый носовой ход). Доза гистамина (100 мг/мл) была выбрана на основе предыдущих данных о реакции на дозу, чтобы вызвать легкую или умеренную экссудацию плазмы [18, 21]. Общий объем вводимой жидкости в полость носа составлял 14 мл.

Назальный спрей, содержащий цетиризин-динитрат, уменьшал вызванную гистамином экссудацию слизистой по сравнению с плацебо во все моменты времени. Через 5–10 минут после обработки наблюдался статистически значимый эффект, который сохранялся до 15-минутной точки наблюдения, но не после этого. Антиэкссудативный эффект назального цетиризин-динитрата не был статистически значимым через 25 и 55 минут после лечения (по сравнению с плацебо, в группе которого также отмечено физиологическое понижение уровня экссудации слизистой после нанесения гистамина). В данном исследовании провокация гистамином вызывала лишь ограниченные симптомы и было невозможно использовать этот параметр для оценки эффектов лечения.

Позднее исследовательская команда опубликовала полученные данные по сравнению назального спрея с цетиризином в пероральной лекарственной форме [22]. Цель исследования фокусировалась на клинической эффективности, подавлении явлений экссудации плазмы, определении уровня системного распределения при повторной аллергенной провокации у пациентов с аллергическим ринитом. В исследование были включены пациенты с анамнезом сезонного аллергического ринита, без хронических аллергических реакций, признаков инфекций верхних дыхательных путей. Перед стартом проводилось обследование уха, горла и носа, кожный тест с панелью сезонных и персистирующих аллергенов.

Носовые симптомы и пик вдоха регистрировали утром, через 10 минут после введения аллергена и вечером. Фармакокинетика препарата

контролировалась у 8 пациентов. Остальные 28 пациентов были десенсибилизированы местно гистамином через 12 и 24 часа после конечных топических и пероральных доз цетиризина соответственно. Носовой лаваж уровня α2-макроглобулина определяли для оценки гистамин-индуцированной экссудации плазмы. В течение трех последних дней (из семи) создания модели аллергического ринита были получены стойкие симптомы. Оба способа лечения снижали симптомы через 10 минут после введения аллергена ($P < 0{,}001$ против плацебо). Топический цетиризин, в отличие от перорального, уменьшал вызванную гистамином плазменную экссудацию ($P < 0{,}01$ по сравнению с плацебо), в то время когда системные уровни лекарственного вещества были схожи в обеих схемах лечения.

В другом рандомизированном плацебо-контролируемом исследовании у пациентов с аллергическим ринитом сравнивались эффекты новой местной композиции цетиризина дважды в день с пероральной формой (10 мг один раз в день) в течение 12 дней. Важными точками в оценке клинической эффективности служили субъективные данные разрешения назальной симптоматики (заложенность, выделения, чихание/зуд) у испытуемых и пиковый инспираторный поток (peak inspiratory flow – PIF). Носовые симптомы и PIF регистрировали утром, через 10 минут после каждого введения аллергена и вечером. Симптомы оценивались следующим образом:

– 0 – для отсутствия симптомов;
– 1 – для слабых симптомов;
– 2 – для умеренных симптомов;
– 3 – для тяжелых симптомов.

Баллы по отдельным симптомам суммировались для получения общего балла по носовым симптомам (total nasal symptom score – TNSS) (диапазон 0–9) в каждой из точек наблюдения. Носовой PIF измеряли с использованием назального инспираторного расходомера (Clement-Clark, Harlow, England), с адекватной чувствительностью, специфичностью и воспроизводимостью [23]. Как и в первом исследовании, уровни α2-макроглобулина в назальном лаваже использовались как показатель гистаминовой экссудации в плазме.

Исследователи пришли к выводу, что цетиризина-динитрат уменьшает симптомы аллергического ринита, вызванного острым воздействием аллергена в модели повторного заражения, используемой в этом исследовании, и что этот эффект имеет тот же профиль и величину, что и клиническая доза (10 мг один раз в день) перорального цетиризина. Кроме того, поскольку фармакокинетические свойства были сопоставимы между двумя схемами лечения цетиризином, ингибирующее действие местного цетиризина на вызванную гистамином плазменную экссудацию может в значительной степени быть связано с локальной эффективностью лекарственного средства, а не с системными уровнями лекарственного средства.

Обратимся к другим данным, опубликованным по результатам исследований назального спрея, содержащего цетиризин, у взрослых с хроническим аллергическим ринитом. Группа из 360 пациентов с хроническим аллергическим ринитом была включена в исследование, за основной критерий эффективности которого был принят процент дней без симптомов ринита или с легкими симптомами. Разница (26,2%) между плацебо и группами с интраназальным применением цетиризина была клинически и статистически значимой ($P = 0{,}011$). Эти результаты показывают, что лечение интраназальным цетиризином превосходит плацебо и имеет место при лечении аллергического ринита [24].

Комбинация цетиризина и фенилэфрина, разработанная отечественным производителем, в форме назального спрея Фринозол предназначена для местного интраназального применения. Ее активность не зависит от концентрации активных веществ в плазме крови.

Схема применения: по 1–2 впрыскивания в каждый носовой ход 2 раза в сутки (при необходимости 3 раза в сутки). Спрей разрешен к применению в течение 7 дней. Флакон следует держать вертикально, распылителем кверху. При использовании наклонить голову, вставить наконечник флакона в носовой ход, 1 раз коротким резким движением нажать на распылитель. Во время впрыскивания рекомендуется сделать легкий вдох через нос. Перед введением препарата следует тщательно очистить носовые ходы. Данный препарат, в отличие от гормональных спреев, снимает заложенность сразу после использования.

Показания к применеию:

– острый ринит (в том числе при простудных заболеваниях);
– аллергический ринит (в том числе при сенной лихорадке);
– вазомоторный ринит;
– хронический ринит;
– острый и хронический синусит;
– острый средний отит (в качестве вспомогательного метода лечения);
– подготовка к хирургическим вмешательствам в области носа и устранение отека слизистой оболочки полости носа и придаточных пазух после хирургических вмешательств в этой области.

Согласно открытому многоцентровому, рандомизированному клиническому исследованию, проведенному на базе ФГБУ «Санкт-Петербургский научно-исследовательский ин-

ститут уха, горла, носа и речи» Минздрава России в двух параллельных группах, была оценена эффективность препарата Фринозол и другого аналогичного препарата. Длительность участия пациента в исследовании составила 14 дней, включая скрининг, период терапии, период наблюдения и заключительного обследования. Непосредственно длительность терапии исследуемыми препаратами составляла 7 дней [25].

Первая группа получала спрей назальный Виброцил по 2 впрыскивания в каждый носовой ход трижды в день в течение 7 дней, вторая группа – спрей назальный Фринозол в той же дозировке и режиме терапии. Концентрация фенилэфрина в препаратах Фринозол и Виброцил одинакова и составляет 2,5 мг на 1 мл. Содержат различные антигистаминные компоненты: диметинден в препарате Виброцил и цетиризин в препарате Фринозол.

Первичной конечной точкой эффективности в исследовании была оценка динамики таких симптомов, как заложенность носа, ринорея, зуд в носу и гипосмия по 10 см ВАШ через 1 день после начала лечения по сравнению с исходным уровнем.

Вторичные конечные точки включали оценку динамики назальных симптомов по ВАШ через 7 дней терапии, изменения значений показателей опросника CQ-5 и оценку эффективности исследователем (оценке 0 соответствовало выраженное ухудшение, оценке 7 – выраженное улучшение).

По параметрам безопасности статистически значимой разницы между группами не выявлено. Ни одно из возникших нежелательных явлений не было серьезным и не повлекло преждевременного исключения пациентов из исследования. Не было обнаружено отрицательной динамики жизненных показателей, параметров электрокардиографии и физикального осмотра.

По результатам проведенного исследования и сравнительного анализа первичной и вторичных конечных точек, а также проведенного комплексного анализа безопасности был сделан вывод о том, что исследуемый препарат не уступает препарату сравнения, хорошо переносится пациентом и не вызывает нежелательных явлений в течение терапии. [25]

Выводы. Включение препарата Фринозол в комплексную терапию различных видов инфекционных ринитов способствует быстрому и выраженному ослаблению симптомов заболевания.

Применение препарата Фринозол позволяет уменьшить продолжительность применения системных антигистаминных препаратов второго поколения, предупредить обострение аллергического ринита и, соответственно, уменьшить фармакологическую нагрузку на пациента.

Опыт применения препарата «Фринозол» показал не только его клиническую эффективность, но и отсутствие серьезных побочных эффектов, аллергических реакций.

Данные анализа проведенных исследований целесообразно представлять к всестороннему обсуждению оториноларингологов и врачей смежных специальностей в рамках программ повышения квалификации.

Все это подтверждает целесообразность использования данного комбинированного препарата для местного интраназального применения в комплексной патогенетической и симптоматической терапии, и препарат может быть рекомендован к широкому применению.

ЛИТЕРАТУРА/REFERENCES

1. Рязанцев С. В., Артюшкин С. А. Аллергический ринит: этиология, патогенез, особенности фармакотерапии: методические рекомендации. СПб.: Полифорум Групп, 2018. 40 с. [Ryazantsev S. V., Artyushkin S. A. *Allergicheskii rinit: etiologiya, patogenez, osobennosti farmakoterapii:* metodicheskie rekomendatsii. SPb.: Poliforum Grupp, 2018. 40 p. (in Russ.)].
2. Шиленкова В. В., Федосеева О. В. Носовой цикл и риносинусит: новый взгляд на проблему. *Российская оториноларингология.* 2019;18(2):70–76 [Shilenkova V. V., Fedoseeva O. V. Nasal cycle and rhinosinusitis: a new look at the problem. *Rossiiskaya otorinolaringologiya.* 2019;18(2):70–76 (in Russ.)]. doi: 10.18692/1810-4800-2019-2-70-76
3. Карпова Е. П., Соколова М. В. Выбор рациональных методов терапии острых инфекционных ринитов у детей с аллергоанамнезом. *Лечащий врач*. 2011;4 [Karpova E. P., Sokolova M. V. Vybor ratsional'nykh metodov terapii ostrykh infektsionnykh rinitov u detei s allergoanamnezom. *Lechashchii vrach.* 2011;4.]. (in Russ.) https://www.lvrach.ru/2011/04/15435179/
4. Bousquet J., Khaltaev N., Cruz A. A., Denburg J., Fokkens W. J., Togias A. Allergic Rhinitis and its Impact on Asthma (ARIA) 2008 update (in collab-oration with the World Health Organization, GA(2)LEN and AllerGen). *Allergy*. 2008;63. Suppl. 86:8–160. doi: 10.1111/j.1398-9995.2007.01620.x
5. Карпищенко С. А., Колесникова О. М. Ринорея – симптом многих заболеваний! *Медицинский совет.* 2017;(20):68-71 [Karpischenko S. A., Kolesnikova O. M. Rhinorrhea: symptom of many diseases! *Meditsinskiy sovet = Medical Council.* 2017;(20):68–71. (In Russ.) https://doi.org/10.21518/2079-701X-2017-20-68-71]. https://doi.org/10.21518/2079-701x-2017-20-68-71

6. Будковая М. А., Артемьева Е. С. Объективная оценка функции носового дыхания у пациентов после ринохирургических вмешательств. *Российская оториноларингология.* 2018;1(92):25–33 [Budkovaya M. A., Artem'eva E. S. The objective evaluation of nasal breathing function in patients after rhinosurgical interventions. *Rossiiskaya otorinolaringologiya.* 2018;1(92):25–33 (in Russ.)]. doi: 10.18692/1810-4800-2018-1-25-33
7. Рязанцев С. В. Современные деконгестанты в комплексной терапии острых и хронических заболеваний ЛОР-органов. *Российская оториноларингология*. 2005;6:71–74 [Ryazantsev S. V. Sovremennye dekongestanty v kompleksnoi terapii ostrykh i khronicheskikh zabolevanii LOR-organov. *Rossiiskaya otorinolaringologiya.* 2005;6:71–74. (un Russ.)].
8. Hideaki Shirasaki, Etsuko Kanaizumi, Nobuhiko Seki, Tetsuo Himi; Localization and Upregulation of the Nasal Histamine H1 Receptor in Perennial Allergic Rhinitis. *Mediators Inflamm.* 2012; 951316 doi: 10.1155/2012/951316
9. Watts A. M., Cripps A. W., West N. P., Cox A. J. Modulation of Allergic Inflammation in the Nasal Mucosa of Allergic Rhinitis Sufferers With Topical Pharmaceutical Agents. *Front Pharmacol.* 2019 Mar 29;10:294. doi: 10.3389/fphar.2019.00294
10. Taylor-Clark T., Foreman J. Histamine-mediated mechanisms in the human nasal airway. *Current Opinion in Pharmacology.* 2005, 5:214–220. https://doi.org/10.1016/j.coph.2004.12.004
11. Robert M. Naclerio, Claus Bachert, James N. Baraniuk. Pathophysiology of nasal congestion. *Int J Gen Med.* 2010;3: 47–57. doi:10.2147/ijgm.s8088
12. Timothy A. Lewis, Lynn Bayless, Joseph B. Eckman, James L. Ellis, Donna M. Wypij, 5-Lipoxygenase inhibitors with histamine H1 receptor antagonist activity. *Bioorganic and Medicinal Chemistry Letters.* 2004;14(9):2265–2268. https://doi.org/10.1016/j.bmcl.2004.02.005
13. Timothy A. Lewis, Lynn Bayless, Alan J. DiPesa, Joseph B. Eckman, Michelle A. Young 5-Lipoxygenase inhibition by N-hydroxycarbamates in dual-function compounds. *Bioorganic and Medicinal Chemistry Letters.* 2005;15(4):1083–1085. https://doi.org/10.1016/j.bmcl.2004.12.023
14. Fluhr J. W., Darlenski R., Surber C. Glycerol and the skin: holistic approach to its origin and functions. *Br J Dermatol.* 2008 Jul;159(1):23–34. PMID: 18510666
15. Miwa M., Nakajima N., Matsunaga M., Watanabe K. Measurement of water loss in human nasal mucosa. *Am J Rhinol.* 2006 Sep-Oct;20(5):453–435. doi: 10.2500/ajr.2006.20.2938
16. Нехороший А. А., Буриков А. А., Кутенко М. А. Активность мукоцилиарного транспорта под влиянием глицерола. *Современные проблемы науки и образования*. 2012;5. [Nekhoroshii A. A., Burikov A. A., Kutenko M. A. *Activity of the mucociliary transport under the influence of the glycerol. Sovremennye problemy nauki i obrazovaniya.* 2012;5.]. URL: http://www.science-education.ru/ru/article/view?id=7192 (дата обращения: 17.01.2020).
17. Breternitz M., Kowatzki D., Langenauer M., Elsner P., Fluhr J. W. Placebo-controlled, double-blind, randomized, prospective study of a glycerol-based emollient on eczematous skin in atopic dermatitis: biophysical and clinical evaluation. *Skin Pharmacol Physiol.* 2008;21(1):39–45. Epub 2007 Nov 19 DOI: 10.1159/000111134
18 Greiff L., Andersson M., Svensson C., Persson C. G. Topical azelastine has a 12-hour duration of action as assessed by histamine challenge-induced exudation of _2-macroglobulin into human nasal airways. *Clin Exp Allergy.* 1997 Apr;27(4):438-44. PMID: 9146938
19. Korsgren M., Andersson M., Larsson L., Aldén-Raboisson M., Greiff L. Onset of action of a topical antihistamine as assessed by histamine challenge–induced plasma exudation responses. *Ann Allergy Asthma Immunol.* 2006. doi: 10.1016/S1081-1206(10)61246-X
20. Svensson C., Baumgarten C. R., Pipkorn U., Alkner U., Persson C.G. Reversibility and reproducibility of histamine induced plasma leakage in nasal airways. *Thorax*. 1989. PMID: 2648641
21. Greiff L., Pipkorn U., Alkner U., Persson C. G. A. The "Nasal Pool-device" applies controlled concentrations of solutes on human nasal airway mucosa and samples its surface exudations/secretions. *Clinical & Experimental Allergy*. 2006, 20(3):253–259. doi: 10.1111/j.1365-2222.1990.tb02680.x
22. Korsgren M., Andersson M., Borgå O., Larsson L., Aldén-Raboisson M., Malmqvist U., Greiff L. Clinical efficacy and pharmacokinetic profiles of intranasal and oral cetirizine in a repeated allergen challenge model of allergic rhinitis. A*nn Allergy Asthma Immunol.* 2007. doi: 10.1016/S1081-1206(10)60876-9
23. Starling-Schwanz R., Peake H. L., Salome C. M., Toelle B. G., Ng K. W., Marks G. B. Repeatability of peak nasal inspiratory flow measurements and utility for assessing the severity of rhinitis. *Allergy*. 2005. Jun;60(6):795–800. DOI: 10.1111/j.1398-9995.2005.00779.x
24. Clement P., Roovers M. H., Francillon C., Dodion P. Doser-anging, placebo-controlled study of cetirizine nasal spray in adults with perennial allergic rhinitis. *Allergy*. 1994;49(8):668–672. doi: 10.1111/j.1398-9995.1994.tb00138.x
25. Карпищенко С. А., Ушакова С. Е., Фридман И. Л., Гринев И. А., Писарев В. В., Меркулов М. Е. Результаты открытого рандомизированного активно-контролируемого исследования эффективности и безопасности нового лекарственного препарата Фринозол спрей назальный (Фенилэфрин + Цетиризин) у пациентов с острой респираторной инфекцией. *Вестник оториноларингологии.* 2019;84(5):61–67 [Karpishchenko S. A., Ushakova S. E., Fridman I. L., Grinev I. A., Pisarev V. V., Merkulov M. E. Results of an open, randomized, actively controlled study of the efficacy and safety of the new drug Freinozole nasal spray (Phenylephrine + Cetyrizine) in patients with acute respiratory infection. *Bulletin of Otorhinolaryngology = Vestnik otorinolaringologii.* 2019;84(5): 61–67 (In Russ.)] https://doi.org/10.17116/otorino20198405161

Информация об авторах

Рязанцев Сергей Валентинович – доктор медицинских наук, профессор, заместитель директора по научно-координационной работе, Санкт-Петербургский научно-исследовательский институт уха, горла, носа и речи (190013, Санкт-Петербург, Бронницкая ул., д. 9); тел.: (812) 316-28-52, e-mail: professor.ryazantsev@mail.ru

ORCID: https://orcid.org/0000-0001 -1710-3092

✉ **Павлова Светлана Сергеевна** – младший научный сотрудник организационно-методического отдела, Санкт-Петербургский научно-исследовательский институт уха, горла, носа и речи (190013, Санкт-Петербург, Бронницкая ул., д. 9); тел.: (812) 316-54-29, e-mail: s-ultraviolet@mail.ru

ORCID: https://orcid.org/0000-0001-9976-3830

Information about the authors

Sergei V. Ryazantsev – MD, Professor, Deputy Director for Scientific and Coordination Work with the Regions, Saint Petersburg Research Institute of Ear, Throat, Nose and Speech (9, Bronnitskaia str. Saint Petersburg, Russia, 190013); tel.: +7 (812) 316-28-52, e-mail: professor.ryazantsev@mail.ru https://orcid.org/0000-0001 -1710-3092

✉ **Svetlana S. Pavlova** – otorhinolaryngologist, junior researcher of the organizational and methodical department, research associate, Saint Petersburg Research Institute of Ear, Throat, Nose and Speech (9, Bronnitskaia str. Saint Petersburg, Russia, 190013); tel.: 8-812-316-54-29, e-mail: s-ultraviolet@mail.ru

ORCID: https://orcid.org/0000-0001-9976-3830

Профессору А. А. Горохову – 80

Представитель династии военных врачей полковник медицинской службы в отставке, заслуженный врач Российской Федерации, доктор медицинских наук, профессор Горохов Андрей Александрович родился 1 января 1940 года. Его отец полковник медицинской службы Горохов Александр Андреевич в 1935 году с отличием окончил ВМедА им. С. М. Кирова, участник Великой Отечественной войны и войны с Японией, мама – Горохова Раиса Кирилловна, майор медицинской службы, участник войны с Японией, была начальником неврологического отделения окружного военного госпиталя. Дед А. А. Горохова – Горохов Андрей Васильевич, доцент ЛОР-кафедры Смоленского медицинского института в начале войны был назначен начальником военно-полевого хирургического госпиталя и погиб при обороне Смоленска. Жизнь за Родину отдал и дядя Андрея Александровича Казакович Леонид Кириллович – капитан-лейтенант ВМФ СССР, командир роты морской пехоты погиб на Пулковских высотах при обороне Ленинграда.

А. А. Горохов после окончания Кубанского медицинского института (г. Краснодар) был призван в ряды Советской Армии и с тех пор его жизнь навсегда связана с военной медициной. В течение шести лет Андрей Александрович проходил службу в радиотехнических, зенитно-ракетных войсках и в авиации. С должности старшего врача военно-авиационной базы поступил по конкурсу в адъюнктуру на кафедру оториноларингологии ВМедА им. С. М. Кирова. После защиты кандидатской диссертации, связанной с организацией и оказанием медицинской помощи при боевых травмах ЛОР-органов, наряду с преподавательской работой много времени и сил уделял освоению хирургических навыков с использованием научно-практических достижений кафедр анатомии и оперативной хирургии академии. Будучи многолетним ЛОР-консультантом клиники нейрохирургии, прошел специализацию по нейрохирургии, что явилось предпосылкой для разработки новых оперативных методов лечения при сочетанной патологии ЛОР-органов и головного мозга (травмы, инородные тела, опухоли и другие патологические состояния). Разработка операций проводилась под руководством и в содружестве с академиком РАН, генерал-майором медицинской службы В. А. Хилько. Одна из операций (удаление больших неврином слухового нерва транспирамидным доступом с тенториотомией) была признана изобретением и защищена патентом (1981). В этот период (1978–1992) впервые в Советском Союзе были проведены такие операции, как удаление хемодектом основания черепа, декомпрессия лицевого нерва при латеробазальных переломах черепа и пирамиды височной кости, удаление глубоко расположенных инородных тел основания черепа и пирамиды височной кости (пули, осколки), а также операции при тяжелом вестибулярном головокружении (декомпрессия и шунтирование эндолимфатического мешка ушного лабиринта, вестибулярная нейрэктомия). В этот период Андрей Александрович принимал непосредственное участие в лечении раненых в локальных войнах (1979–1989 гг. – Ташкентский окружной госпиталь). Кроме того, в 1984 году в порядке войсковой стажировки возглавлял ЛОР-отделение гарнизонного госпиталя в г. Челябинске.

Результаты научно-практических разработок отражены в 236 печатных работах и монографиях («Военная оториноларингология», «Отонейрохирургия», «Оториноларингология» и других), а также в докторской диссертации «Транспирамидные операции в отонейрохирургии и их обоснование» (1989). После увольнения из Вооруженных Сил по выслуге лет (1992) А. А. Горохов работал заместителем по научной работе директора Ленинградского НИИ ЛОР и одновременно руководил в институте отделением реконструктивной хирургии уха. В 1993 году был принят по конкурсу на должность профессора заведующего курсом ЛОР-болезней медицинского факультета Петрозаводского госуниверситета (Республика Карелия), одновременно назначен Главным отоларингологом Министерства здравоохранения республики. После успешной работы в Карелии вернулся в Санкт-Петербург и

с 1999 по 2005 год работал нейрохирургом в нейрохирургическом центре (директор – академик В. А. Хилько), а в 2005 года вернулся на кафедру оториноларингологии ВМедА им. С. М. Кирова, где и трудится по настоящее время.

Скупые строки биографии Андрея Александровича показывают, что его жизнь не является воскресной гладкой прогулкой, это постоянная борьба. Здесь и годы, проведенные в детском доме в период Великой Отечественной войны, постоянная перемена рода работы и места жительства, проблемы с недугами, семейные особенности и непростые моменты взаимоотношения с детьми. Но всегда Андрей Александрович, будучи убежденным атеистом, соблюдает гуманитарные принципы общения с людьми и жизненные заповеди, остается стойким бойцом, не растерял доброжелательности, ровного характера и внимания к людям, с которыми встречается на долгой и сложной дороге жизни. Андрей Александрович в настоящее время отдает все силы для участия в работе по приему молодого пополнения для Российской Армии, а также с желанием и любовью передает свои знания, навыки и достаточно богатый клинический опыт молодым людям, посвятившим себя непростой, но интересной и нужной военно-медицинской специальности. Андрей Александрович пользуется заслуженным авторитетом среди учеников и сослуживцев по кафедре и клинике. Сотрудники желают Андрею Александровичу здоровья и, по возможности, долгих лет успешной работы.

Коллектив кафедры оториноларингологии
Военно-медицинской академии им. С. М. Кирова

Редакция журнала «Российская оториноларингология»

Профессора Сергея Анатольевича Артюшкина поздравляем с 50-летием!

12 марта 2020 года у профессора Сергея Анатольевича Артюшкина юбилейный день рожденья – ему 50!

Заведующий кафедрой оториноларингологии и проректор по учебной работе Северо-Западного государственного медицинского университета им. И. И. Мечникова, главный внештатный оториноларинголог Комитета по здравоохранению Правительства Санкт-Петербурга, член Экспертного совета Национальной медицинской ассоциации оториноларингологов России, член редакционной коллегии журнала «Российская оториноларингология», организатор многих научных форумов по специальности и смежным дисциплинам, научно-практических конференций, семинаров – вот неполный перечень тех обязанностей, которые ежедневно с полной самоотдачей и удовольствием выполняет Сергей Анатольевич Артюшкин. А еще он заботливый и любящий муж, отец, сын. Коллеги, сотрудники и пациенты, говоря о Сергее Анатольевиче с глубоким уважением, отмечают его высокие человеческие качества.

Сергей Анатольевич Артюшкин родился 12 марта 1970 года в семье врачей в Ленинграде. Окончил Ленинградский педиатрический институт, затем – клиническую ординатуру на кафедре оториноларингологии Санкт-Петербургской медицинской постдипломной академии. С 1996 года по 2015 год работал в должности заведующего оториноларингологическим отделением в Городской Покровской больнице, обеспечивающей круглосуточную экстренную и плановую хирургическую помощь жителям города. Работал много и увлеченно, быстро овладевал сложными разделами специальности. Уже в этот период ярко проявились организаторские способности молодого врача. При непосредственном участии С. А. Артюшкина в работу отделения широко внедряются методы эндоскопической диагностики и эндоскопической хирургии, высокоэнергетические воздействия на биологические ткани – лазерное, радиоволновое излучение, расширяется спектр операций на ЛОР-органах, активно развиваются высокотехнологичные виды специализированной оториноларингологической помощи. Под руководством заведующего коллектив отделения сплотился в команду единомышленников.

Сердечная доброта, гуманность, любовь к ближним исторически являлись отличительными чертами работников Покровской больницы, одной из первейших задач которой со дня основания была подготовка медицинских кадров, вначале – медицинских сестер, а затем и врачей. На курсы повышения квалификации приезжали специалисты из всех регионов страны, что требовало организации хорошей демонстрационной базы, слаженности работы отделения и обучающей кафедры. С этой задачей Сергей Анатольевич успешно справился, организовав работу, соответствующую современным требованиям. Особое внимание в многопрофильной больнице уделялось междисциплинарному взаимодействию, что нашло отражение в проводимых научных исследованиях. В 2005 году С. А. Артюшкин успешно защитил кандидатскую диссертацию

«Роль наследственных тромбофилий в развитии острой сенсоневральной тугоухости» по специальностям оториноларингология и гематология, в 2010 году – докторскую «Расстройства кровообращения, вызванные хроническим полипозным риносинуситом» по специальностям оториноларингология и патологическая физиология. Работа во взаимодействии с ведущими обучающими кафедрами страны – кафедрой оториноларингологии СПб МАПО (заведующий кафедрой с 1990 по 2009 год – профессор В. И. Линьков), кафедрой высоких технологий СПб НИИ ЛОР (заведующие кафедрой с 1996 по 2000 год – профессор А. А. Ланцов, с 2000 по 2009 год – профессор Ю. К. Янов), объединенной кафедрой СПб НИИ ЛОР и СПб МАПО (заведующий кафедрой – профессор Ю. К. Янов) – способствовала профессиональному росту сотрудников отделения и повышению уровня педагогической работы со слушателями курсов повышения квалификации врачей. На базе ЛОР-отделения Покровской больницы разрабатываются и широко внедряются в практику эффективные методы хирургического лечения хронических гнойных средних отитов, включая осложненные формы, отосклероза, травматических повреждений лицевого нерва, развиваются методы криохирургии в лечении патологии ЛОР-органов. Закономерным стало расширение сферы деятельности С. А. Артюшкина, и с 2006 года, продолжая выполнять обязанности заведующего ЛОР-отделением, он становится ассистентом, а затем доцентом кафедры.

В 2011 году в соответствии с Приказом Минздравсоцразвития РФ (№ 609 от 23.06.2011 г.) произошло слияние Санкт-Петербургской государственной медицинской академии им. И. И. Мечникова и Санкт-Петербургской академии постдипломного образования. С 2012 года объединенной кафедрой оториноларингологии единогласно был избран доцент кафедры С. А. Артюшкин. С новой должностью прибавились новые задачи, тем более что территориально учебные базы были отдалены. И вновь проявился организаторский талант вновь избранного заведующего кафедрой, сумевшего успешно выполнять разные виды работы. Сердечное отношение к сотрудникам кафедры способствовало как успешному решению учебных задач, так и развитию научных направлений. Используя приобретенное современное оборудование, на новом уровне заработала вестибулярная лаборатория, зарекомендовавшая себя как авторитетный учебный, диагностический и лечебный центр. Продолжает участвовать в учебном, научном и лечебном процессах кафедры аудиологическая лаборатория. Развиваются ринологическое, отохирургическое, профпатологическое направления. Одной из первых в России кафедра совместно с НИИ ЛОР подняла вопрос о состоянии в отрасли работы по диагностике и лечению хронического тонзиллита, сформировала Национальную программу «Хронический тонзиллит», рассмотренную и одобренную Экспертным советом Национальной медицинской ассоциации оториноларингологов России, активно развиваемую и внедряемую в практику при поддержке врачей.

Учитывая важность междисциплинарного подхода к решению многих вопросов в оториноларингологии, укрепляются межкафедральные взаимодействия. Необходимость знаний оториноларингологических аспектов врачом первичного звена послужили основанием для приглашения участвовать кафедре в подготовке выпуска новой редакции Национального руководства для врачей общей практики и новой редакции справочника терапевта.

Часть сотрудников СПб НИИ ЛОР сохранили совместительство на кафедре, что способствовало сохранению в расписании обучающих курсов актуальных тем по проблемам реабилитации слабослышащих и глухих людей, в частности, с помощью высокотехнологичных реконструктивных операций на ухе, кохлеарной и стволомозговой имплантации. Благодаря личному участию С. А. Артюшкина активно развиваются вопросы слухопротезирования. В сентябре 2018 года при непосредственном участии профессора С. А. Артюшкина было открыто Санкт-Петербургское государственное казенное учреждение здравоохранения «Детский городской сурдологический центр». Это единственный в России региональный детский сурдоцентр, который является обособленным учреждением. За короткое время функционирования центр был оснащен самым современным оборудованием для диагностики и коррекции слуха у детей, штат полностью укомплектован высококвалифицированными специалистами. Главным врачом центра стал ученик профессора С. А. Артюшкина кандидат медицинских наук ассистент кафедры Г. Ш. Туфатулин. На сегодняшний день аналогов центра по уровню оказываемой детям помощи нет ни в одном регионе Российской Федерации. На учете состоит более 2600 детей со стойкой тугоухостью. СПб ГКУЗ «Детский городской сурдологический центр», являясь учебной базой кафедры оториноларингологии СЗГМУ им. И. И. Мечникова, помимо основного вида деятельности ведет активную научно-исследовательскую работу. В 2019 году при участии Сергея Анатольевича было разработано и внедрено в практику два новых метода слухоречевой реабилитации, поданы заявки на патент Российской Федерации.

В 2015 году С. А. Артюшкин назначается ученым секретарем СЗГМУ им. И. И. Мечникова и ответственным секретарем Приемной комиссии

Мария Антипова (Мариинская больница) и главный оториноларинголог Петербурга Сергей Артюшкин. «Доктор Питер» наградил лучшие клиники Петербурга. print.doctorpiter.ru 19:40, 03.03.2017

университета, а в 2018 году – проректором по учебной работе Санкт-Петербургского медицинского университета им. И. И. Мечникова.

Сергей Анатольевич Артюшкин – автор более 120 научных работ, 4 монографий, 30 учебных пособий и методических рекомендаций. Под его руководством защищено 5 кандидатских диссертаций, 8 патентов.

С. А. Артюшкин постоянно совершенствует свои знания, посещая научные форумы по специальности, многократные стажировки в Германии, содействует повышению квалификации врачей. Под его руководством в Санкт-Петербурге на базе ГБУЗ ДКБ № 19 им. К. А. Раухфуса были проведены обучающие циклы по эндоскопической диагностике ЛОР-органов, циклы по отработке хирургической техники на височных костях, обучающие циклы, посвященные вестибулярным проблемам, для оториноларингологов, оториноларингологов-сурдологов, неврологов.

Большая общественная работа выполняется С. А. Артюшкиным в качестве главного внештатного оториноларинголога Комитета по здравоохранению Правительства Санкт-Петербурга, члена Экспертного совета Национальной медицинской ассоциации оториноларингологов России, члена редакционной коллегии журнала «Российская оториноларингология», организатора многих научных форумов по специальности и смежным дисциплинам, научно-практических конференций, семинаров. Научная и практическая деятельность С. А. Артюшкина отмечена грамотами Комитета по здравоохранению Правительства Санкт-Петербурга, губернатора Санкт-Петербурга, министра здравоохранения РФ, Государственной думы, знаками «Изобретатель СССР», «Отличник здравоохранения».

Поздравляя Сергея Анатольевича Артюшкина с 50-летием, желаем ему крепкого здоровья, личного счастья, благополучия, успехов и радостей созидательного творческого труда, реализации новых проектов по развитию медицинского образования и здравоохранения Российской Федерации!

Коллектив кафедры оториноларингологии и сотрудники Северо-Западного государственного медицинского университета им. И. И. Мечникова

Сотрудники СПб ГБУЗ «Городская Покровская больница»

Врачи-оториноларингологи Санкт-Петербурга и Ленинградской области

Редакция журнала «Российская оториноларингология»