кости. По данным исследователей, кровотечения и зловонные выделения из уха возникают при III стадии, хотя они могут наблюдаться даже в I стадии онкологического процесса. При этом врачами часто не выявляются шейные метастазы даже при III и IV стадиях рака [6].

Приводим клинический случай. Пациент М., 38 лет, госпитализирован в ЛОР-отделение ГУЗ УОКБ с диагнозом «острый двусторонний средний перфоративный гнойный отит, осложненный наружным, левосторонний шейный лимфаденит, аденоабсцесс шеи слева».

Из анамнеза заболевания: первое обращение с жалобами на боли в левом ухе в марте 2019 г., назначен курс консервативной терапии, отмечалась положительная динамика. Повторно больной обратился в октябре 2019 г. с аналогичными жалобами. Около месяца лечился по месту жительства. Направлен в ГУЗ УОКБ в связи с ухудшением состояния и неэффективностью лечения. При поступлении предъявлял жалобы на выделения из левого уха, боли ноющего характера в ухе, головную боль, наличие опухолевидного образования в области боковой поверхности шеи слева, асимметрию лица, отек в области челюстного сустава слева, интенсивные боли в области правого уха, кровянистые выделения из правого слухового прохода, наличие образования у входа в правый слуховой проход, слабость, сухость во рту. Пациент, инвалид III группы по кожному заболеванию (псориатический артрит), принимает метотрексат. В экстренном порядке проведены УЗИ мягких тканей шеи, рентгенография височных костей по Шюллеру, общеклинические исследования.

На УЗИ мягких тканей шеи: слева на шее лоцируется жидкостное образование размерами 53×41×51 мм, объемом 62 мл с мелкодисперсной взвесью, в подчелюстной области измененный лимфоузел 20×16 мм.

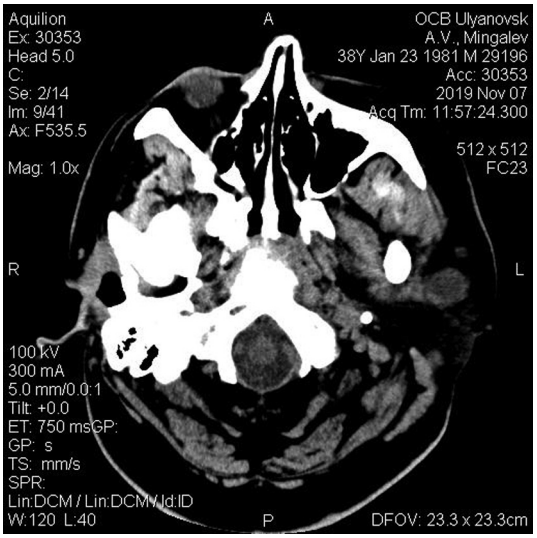

Опухоль среднего уха справа.
A tumor of the middle ear on the right.

На рентгенограмме височных костей по Шюллеру: деструкция ячеек сосцевидного отростка слева.

В общеклинических исследованиях обращали на себя внимание: повышенный С-реактивный белок, сахар крови, сахар в моче, пониженный гемоглобин и эритроциты, повышенная СОЭ.

Выставлен предварительный диагноз: «подострый левосторонний средний отит, вялотекущий мастоидит, периферический парез лицевого нерва, аденоабсцесс шеи, шейный лимфаденит слева, псориатический артрит, медикаментозная ремиссия, новообразование правого слухового прохода (С-r ?)».

Пациенту была проведена компьютерная томография: выявлены литическая деструкция ячеек сосцевидного отростка височной кости слева, большого крыла основной кости, височной кости, понижение пневматизации ячеек левого сосцевидного отростка за счет гиподенсивного содержимого (рис.). Пациент консультирован ревматологом, эндокринологом, выставлен диагноз: «сахарный диабет 2-го типа, впервые зарегистрированный».

Больному выполнена расширенная радикальная операция на левом ухе с мастоидотомией. Максимально удалены деструктивные элементы в пределах здоровой кости. Удалена задневерхняя стенка слухового прохода. Произведено вскрытие л/у шеи – получено 50 мл серозной жидкости. Интраоперационно выполнена биопсия различных участков среднего и наружного уха. Взята биопсия образования наружного слухового прохода справа.

В послеоперационном периоде пациент получал антибактериальную терапию в соответствии с микрофлорой (выделены E*nterococcus casseliflavus* и *Str. haemolyticus*), инсулинотерапию, местное лечение.

По результатам гистологического исследования в наружном слуховом проходе слева выявлен инфильтративный рост плоскоклеточного рака с гнойно-некротическим воспалением. В среднем ухе комплексы плоскоклеточного неороговевающего рака. Справа: рост плоскоклеточного рака с тенденцией к ороговению.

Направлен на консультацию в ГУЗ «Областной клинический онкологический диспансер», где на врачебном консилиуме был поставлен диагноз: «Рак слизистой оболочки среднего уха слева IV степени (T4N1M0). Рак наружного уха справа IV (T4N0M0). Сахарный диабет II типа. Псориатический полиартрит». Рекомендовано: химиолучевое лечение. Пациент направлен на дальнейшее лечение в ГУЗ ОКОД.

Таким образом, впервые за много лет мы наблюдали двусторонний злокачественный процесс