УДК: 616.288.1-007.271-089.819.5
https://doi.org/10.18692/1810-4800-2020-4-21-26

Способ профилактики воспалительных процессов костного отдела наружного слухового прохода, сопровождающихся ростом соединительной ткани

И. А. Аникин[1], С. А. Еремин[1], А. Е. Шинкарева[1]

[1] Санкт-Петербургский научно-исследовательский институт уха, горла, носа и речи, Санкт-Петербург, 190013, Россия

Method for the prevention of inflammatory processes in the bone part of the external auditory canal accompanied by the growth of connective tissue

I. A. Anikin[1], S. A. Eremin[1], A. E. Shinkareva[1]

Saint Petersburg Institute of Ear, Throat, Nose and Speech, Saint Petersburg, 190013, Russia

Отохирургия занимает важную роль в реабилитации пациентов с поражением слуха. Любая операция может сопровождаться длительным воспалительным процессом с чрезмерным развитием соединительной ткани, формирующей атрезию или стеноз наружного слухового прохода. Сформировавшиеся рубцы в наружном слуховом проходе снижают эффективность лечения, могут привести к реоперации. В лечении рубцовых процессов эффективно применение инъекций суспензии пролонгированных глюкокортикостероидов непосредственно в развивающуюся соединительную ткань. Нами был разработан способ инъекционного введения препаратов в рубцовую ткань костного отдела наружного слухового прохода, позволяющий использовать такую терапию у пациентов после отохирургии. Предложенной методикой было пролечено 12 человек. У всех пациентов наблюдался воспалительный процесс в наружном слуховом проходе с нежелательным ростом соединительной ткани. Проведенная ранее местная терапия не принесла удовлетворительного результата. Пациенты получали инъекции суспензии глюкокортикостероидов в развивающуюся рубцовую ткань. Срок лечения составлял 1–8 недель, за которые проводилось от 1 до 4 сеансов инъекций. В результате лечения по разработанному методу во всех случаях наблюдалось прекращение патологического воспалительного процесса. Своевременная терапия позволила полностью ликвидировать избыточную грануляционную ткань (100%), остановить рост рубца или даже вызвать значительное его уменьшение (33%). Разработанный способ позволяет использовать для инъекции малую дозу вещества (0,1–0,5 мл) для достижения желаемого терапевтического эффекта.
Ключевые слова: отохирургия, атрезия, воспаление, триамцинолон, лечение рубцов, наружный слуховой проход, стероиды.

Для цитирования: Аникин И. А., Еремин С. А., Шинкарева А. Е. Способ профилактики воспалительных процессов костного отдела наружного слухового прохода, сопровождающихся ростом соединительной ткани. *Российская оториноларингология.* 2020;19(4):21–26. https://doi.org/10.18692/1810-4800-2020-4-21-26

Otosurgery plays an important role in the rehabilitation of patients with hearing loss. Any operation can be accompanied by a long inflammatory process with excessive development of connective tissue, forming atresia or stenosis of the external auditory canal. Formed scars in the external auditory canal reduce the effectiveness of treatment and can lead to reoperation. In the treatment of scars, the use of injections of a suspension of prolonged steroids directly into the developing connective tissue is effective. We have developed a method of injecting drugs into the scar tissue of the bone section of the external auditory canal, which allows the use of such therapy in patients after otosurgery. 12 people were treated with the proposed technique. All patients had an inflammatory process in the external auditory canal with undesirable growth of connective tissue. Previous local therapy did not bring a satisfactory result. Patients received injections of a suspension of

© Коллектив авторов, 2020

steroids into developing scar tissue. The treatment period was 1-8 weeks, for which 1 to 4 sessions of injections were performed. As a result of treatment according to the developed method, in all cases a cessation of the pathological inflammatory process was observed. Timely therapy made it possible to completely eliminate the excess granulation tissue (100%), to stop the growth of the scar, or even to cause a significant decrease (33%). The developed method allows to use of a small dose of a substance (0,1–0,5 ml) for injection to achieve the desired therapeutic effect.
Keywords: otosurgery, atresia, inflammation, triamcinolone, scar treatment, external auditory canal, steroids.

For citation: Anikin I. A., Eremin S. A., Shinkareva A. E. Method for the prevention of inflammatory processes in the bone part of the external auditory canal accompanied by the growth of connective tissue. *Rossiiskaya otorinolaringologiya*. 2020;19(4):21–26. https://doi.org/10.18692/1810-4800-2020-4-21-26

Введение

Реабилитация пациентов со снижением слуха при помощи хирургических вмешательств становится все более актуальной, появляются новые инструменты, направления в отохирургии [1]. Однако любая операция неизменно влечет за собой процессы репарации раны с формированием соединительной ткани. Избыточный ее рост в области барабанной перепонки и наружного слухового прохода является нежелательным, может приводить к нарушению послеоперационных анатомических соотношений и стать причиной неудовлетворительного результата [2]. Длительная воспалительная реакция в послеоперационном периоде может приводить к стенозированию или полному заращению просвета наружного слухового прохода путем формирования соединительнотканной атрезии [3, 4]. Последующая хирургическая реабилитация пациентов со сформировавшейся атрезией наружного слухового прохода сопряжена со сложностями вследствие высокого шанса ее рецидива (около 20%), а хороший функциональный эффект достигается не более чем у 60% пациентов [5–7].

В начале процесса регенерации соединительная ткань обнаруживается в больших количествах, чем обычно, что сопровождается образованием многочисленных кровеносных сосудов и макроскопически может быть представлена грануляционной тканью. При стихании воспаления со временем происходит регресс соединительной ткани, тогда как при затягивании процесса может происходить формирование гипертрофических или келоидных рубцов [8]. Поэтому скорейшая нормализация воспалительных и репаративных реакций является необходимым условием сохранения положительного результата операции у пациентов с риском развития послеоперационной атрезии [5, 9].

Применение местных инъекционных глюкокортикостероидов, в частности триамцинолона, уже давно известно хирургам для лечения гипертрофических и келоидных рубцов. Эти препараты уменьшают образование рубцов путем комплекса воздействий: подавляя воспаление, ингибируя рост фибробластов и синтез коллагена, вызывают вазоконстрикцию, тем самым ограничивая оксигенацию раны и питание; воздействуют на трансформирующий фактор роста (TGFb1 и TGFb2) и коллаген, стимулируя его дегенерацию. При этом зачастую добиваются полного сглаживания рубца. Рецидив может возникать от 50 до 9% наблюдений [10–12]. Несмотря на эффективность такого подхода в консервативном лечении рубцов в общей и пластической хирургии, наблюдений относительно применения в наружном слуховом проходе недостаточно для оценки эффективности этой терапии [13–15].

Описанные в литературе способы введения препаратов в наружный слуховой проход, базирующиеся на парамеатальных подходах по Wullshtein или Plester либо интрамеатальных инъекциях, предполагают введение препарата преимущественно в области перепончато-хрящевого отдела наружного слухового прохода. Такие способы доставки вещества в ткани наружного слухового прохода не подразумевают локального воздействия на патологический очаг и введения непосредственно в формирующуюся соединительную ткань при нахождении ее в костном отделе наружного слухового прохода. Тогда как для эффективного применения инъекционных глюкокортикостероидов требуется насыщение непосредственно формирующейся соединительной ткани [16, 17].

Цель исследования

Разработать способ инъекционного введения препарата непосредственно в формирующиеся ткани костного отдела наружного слухового прохода и оценить его эффективность у пациентов после хирургических вмешательств.

Материалы и методы

На базе хирургического отделения ФГБУ «СПб НИИ ЛОР» Минздрава России для инволюции формирующейся рубцовой ткани и профилактики атрезии наружного слухового прохода был разработан способ введения препарата в ткани костного отдела наружного слухового прохода. В качестве действующего вещества у взрослых использовался триамцинолон в виде суспензии для

инъекций. У детей до 12 лет использовался разрешенный с трехлетнего возраста препарат аналогичной группы – бетаметазон.

С помощью предложенной методики проведено лечение 12 пациентов, перенесших ранее хирургическое лечение, затрагивающее ткани наружного слухового прохода и барабанной перепонки, такие как устранение экзостозов наружного слухового прохода, устранение приобретенной или врожденной атрезии наружного слухового прохода. Обязательным критерием включения было развитие в послеоперационном периоде воспалительного процесса с ростом соединительной ткани в виде грануляций или формирующегося рубца. Критериями исключения являлись наличие рубцовой ткани без признаков воспалительного процесса и ее роста (сформировавшийся рубец), наличие выраженной бактериальной инфекции, сопутствующие заболевания, являющиеся противопоказанием для применения глюкокортикостероидов. Все пациенты до начала курса инъекционной терапии получали местную консервативную терапию эндоурально в виде комбинации капель ципрофлоксацина с дексаметазоном, оказавшуюся недостаточно эффективной в их случае.

Эффективность лечения оценивалась визуально при отомикроскопии по следующим показателям: гиперемия, наличие отореи (без гнойного отделяемого), грануляций или формирующегося рубца в просвете наружного слухового прохода. Визуальной оценке подвергался также внешний вид формирующейся соединительной ткани на предмет оценки ее объема. При значительном уменьшении объема это расценивалось как инволюция соединительной ткани, при уменьшении на 90 и более процентов – как ликвидация, при отсутствии видимой динамики – как сформировавшийся рубец. Обязательным для каждого пациента был контрольный осмотр не ранее чем через одну неделю после последней инъекции, при котором оценивали необходимость в продолжении терапии. После ликвидации воспалительного процесса и при отсутствии роста соединительной ткани инъекционное лечение завершали.

Для интерпретации результатов использовались методы описательной статистики, качественные показатели при этом переводились в количественные. Для численных значений приводятся граничные значения, процентное соотношение, среднее со стандартным отклонением ($M \pm SD$), для временных показателей также описывается медиана (Me).

На разработанный способ получен патент № RU 2713135 C1. Инъекцию препарата проводили после предварительной местной инфильтрационной анестезии, выполняемой парамеатально в область козелка и нисходящих тканей перепончато-хрящевого отдела наружного слухового прохода. Для более точного введения препарата процедуру выполняли под контролем микроскопа, предварительно выполнив санацию наружного слухового прохода. Ориентировались по передней и задней стенкам наружного слухового прохода, по барабанной перепонке, переднему и заднему меатотимпанальным углам при условии частичной визуализации барабанной перепонки. В случае, если наружный слуховой проход заполнен соединительной тканью на протяжении, закрывал барабанную перепонку полностью, составить представление о его приблизительной проекции можно, предварительно осмотрев противоположное ухо пациента и ориентируясь на данные компьютерной томографии. Инъекцию проводили длинной тонкой иглой под визуальным контролем, проводя ее через просвет наружного слухового прохода до целевой ткани. Первый вкол выполняли в области наиболее труднодоступного переднего меатотимпанального угла в толщу ткани таким образом, чтобы кончик иглы погрузился в ткань полностью, но не проколол барабанную перепонку и не попал в полость среднего уха. Раствор вводили очень медленно непосредственно в толщу соединительной ткани с небольшим усилием таким образом, чтобы она не разорвалась от избыточного давления. Это давало возможность создать депо препарата непосредственно в целевой ткани. После проведения одного укола можно проводить дополнительные, постепенно смещаясь вдоль верхней и нижней стенок наружного слухового прохода по направлению к задней его стенке. При инъекции расстояние между местом вколов не должно быть менее 3 мм друг от друга. Также вкол не должен проводиться в проекции уже сформированного депо препарата (рис.). Эта мера необходима, чтобы избежать разрыва ткани при введении препарата, чрезмерного внутреннего расслоения или отслойки ткани из-за слияния депо препаратов. При необходимости остановки кровотечения из места укола к нему прикладывали стерильный ватный шарик на 5–7 минут. В конце процедуры проводили очистку наружного слухового прохода, удаляя возможные избытки раствора, кровь, раневое отделяемое. Тампонада не применялась. Во время выполнения инъекции количество введенного в ткани препарата оценивалось по градуировкам на шприце. Суммарный объем введенного препарата во время сеанса составлял от 0,1 до 0,5 мл.

Результаты исследования

В процессе выполнения процедур было отмечено, что при правильном введении и создании депо препарата в ткани может наблюдаться его вытекание через место укола. Время истечения составляло менее 1 минуты, в течение которой

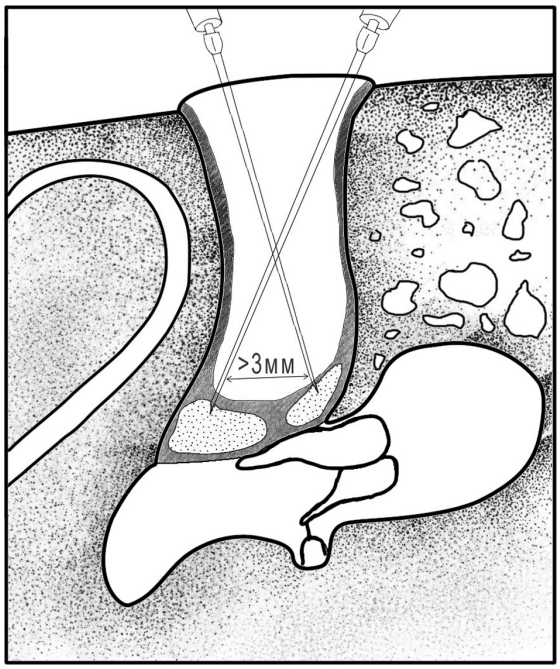

Рис. Введение препарата в формирующуюся соединительную ткань костного отдела наружного слухового прохода.
Fig. The introduction of the drug into the emerging connective tissue of the bone part of the external auditory canal.

истечение препарата останавливалось самостоятельно. Количество «потерянного» лекарственного вещества было незначительным по отношению к введенному. Основной объем введенного в депо препарата, видимый зачастую по изменению объема тканей или просвечиванию вещества сквозь них, визуально сохранялся неизменным. Вероятнее всего, это объясняется избыточным давлением вещества внутри тканей после введения и может свидетельствовать о целостности стенок вокруг введенного препарата, благодаря чему создается давление, и правильном выполнении методики. В случае разрыва ткани раствор выходил в просвет наружного слухового прохода и создать в этом месте депо препарата было невозможно. В таких случаях проводилась инъекция препарата в соседнюю интактную зону.

Среди 12 пациентов, получивших консервативную терапию представленным способом, мужчин и женщин было поровну (по 6 человек). Возраст больных колебался от 7 до 73 лет, в среднем составил 44,8±20,9 года. Наибольшей была группа пациентов в возрасте от 50 лет и старше – 8 человек (66,6%). В группе взрослых от 18 до 50 лет и детей младше 18 лет было по 2 человека (16,7%). Начало курса консервативной терапии у большинства пациентов (9 человек, 75%) было обусловлено длительным воспалительным процессом, сопровождающимся нежелательным ростом соединительной ткани непосредственно после операции. У этих пациентов инъекционная терапия начиналась через 1–6 месяцев после операции, в среднем через 3,3±1,8 месяца, медиана начала терапии у этих пациентов составила 3 месяца. Еще 3 пациента начали получать инъекционную терапию в связи с появлением воспалительного процесса, сопровождающегося ростом соединительной ткани после «светлого» промежутка в послеоперационном периоде, в течение которого репаративные процессы протекали без видимых патологических проявлений. Причину возобновления такого воспалительного процесса надежно установить не удалось. Стоит отметить, что два человека из трех жаловались на перенесенную перед появлением жалоб простуду, предположительно вирусной этиологии. У пациентов, имевших «светлый» промежуток, от операции до появления жалоб прошло от 6 до 10 месяцев, а от появления жалоб до начала инъекционной терапии от 1 до 4 месяцев, в среднем 2,3±1,5 месяца. Столь длительный период связан с поздним обращением пациентов за помощью. У всех 12 пациентов от развития патологического процесса до старта инъекционной терапии прошло от 1 до 6 месяцев, в среднем 3,08±1,73 месяца (Me = 3 месяца), а от начала проведения операции – от 1 до 14 месяцев, в среднем 5,1±3,8 месяца (Me = 4 месяца).

При объективном осмотре в начале лечения локальная гиперемия была выявлена у всех пациентов, при этом у 8 человек (66,6%) была выраженной и только у четырех (33,3%) умеренной. Выделения из наружного слухового прохода наблюдались у 9 пациентов (75%) из 12. У всех пациентов наблюдалось развитие нежелательной соединительной ткани либо в виде грануляций (4 наблюдения, 33,6%), либо более плотной ткани, организующейся в рубцы (9 наблюдений, 75%). В одном случае наблюдалась комбинация плотного формирующегося рубца и свежей грануляционной ткани.

Консервативное лечение по разработанному способу положительно сказалось на проявлениях воспалительного процесса: гиперемия уменьшалась во всех случаях ($p \leq 0{,}05$), а в 75% наблюдений была ликвидирована полностью ($p \leq 0{,}05$), оторея прекратилась у всех имевших ее пациентов ($p \leq 0{,}05$). Также были ликвидированы грануляции в наружном слуховом проходе во всех наблюдениях, и необходимости в их хирургической резекции не возникло. Более грубая рубцовая ткань уменьшалась в 6 (66,6%) случаях из 9 (100%). В трех наблюдениях (33,3%) из 9 (100%) удалось добиться почти полной инволюции формирующейся рубцовой ткани. Ни у одного пациента не было диагностировано продолжения нежелательного увеличения соединительной ткани после начала лечения.

Количество необходимых сеансов инъекционной терапии составляло от 1 до 4 в течение курса лечения, чаще использовалось от двух (50%) до

трех сеансов (25%). По времени терапия занимала от 1 до 8 недель, включая время от первого до последнего введения препарата и контрольный осмотр, при котором инъекция не проводилась. В среднем время лечения составило 2,6±2,1 недели (медиана – 2 недели).

Несмотря на проводимое лечение, у 3 (25%) пациентов из 12 не было отмечено значительной инволюции рубцовой ткани даже после купирования воспалительного процесса. При более детальном рассмотрении выявлено, что пациенты обратились за лечением на сроке от 5 до 8 месяцев после проведенной операции, что ниже медианного показателя (4 месяца). За время лечения ни у одного из пациентов не было отмечено ухудшения состояния, осложнений, связанных с методикой введения или с применением стероидной терапии.

Заключение

Применение инъекционных пролонгированных глюкокортикостероидов с использованием разработанного способа позволяет ликвидировать воспалительный процесс, не купирующийся ранее применением иной терапии.

Своевременная топическая инъекционная пролонгированная ГКС-терапия позволяет полностью ликвидировать избыточную грануляционную ткань, остановить рост рубца или даже вызвать его инволюцию (33%). Начинать такое лечение оптимально на сроках не позднее 3 месяцев после операции. При появлении жалоб у пациента спустя 5 или более месяцев от операции такую терапию следует начинать как можно раньше.

Возможной причиной начала формирования атрезии в отдаленные сроки (более 6 месяцев) после операции может стать острая респираторная вирусная инфекция, приводящая к патологическому воспалению в условиях незавершенного процесса формирования соединительной ткани, усиливая ее рост.

Разработанный способ инъекционного введения препаратов в костный отдел наружного слухового прохода позволяет эффективно создавать его депо в целевых тканях, достаточное для достижения желаемого терапевтического эффекта, используя малую дозу лекарственного вещества (0,1–0,5 мл).

Авторы заявляют об отсутствии конфликта интересов.

ЛИТЕРАТУРА/REFERENCES

1. Dahroug B., Tamadazte B., Weber S., Tavernier L., Andreff N. Review on Otological Robotic Systems: Toward Microrobot-Assisted Cholesteatoma Surgery. *IEEE Rev Biomed Eng.* 2018;11:125–142. doi:10.1109/RBME.2018.2810605
2. Аникин И. А., Еремин С. А. Особенности приобретенных атрезий перепончато-хрящевого отдела наружного слухового прохода и эффективность нового хирургического лечения. *РМЖ*. 2017;23:1703–1706 [Anikin I. A., Eremin S. A. Features of the acquired atresia of the membranous-cartilaginous section of the external auditory canal and the effectiveness of new surgical treatment *RMJ*. 2017;23:1703–1706]. (in Russ.) https://www.elibrary.ru/download/elibrary_32244028_15753762.pdf.
3. Namysłowski G., Scierski W., Mrówka-Kata K. et al. Surgical treatment of acquired external auditory canal atresia. *Otolaryngol. Pol.* 2002;56(1):63–67. PMID: 12053671. https://pubmed.ncbi.nlm.nih.gov/12053671/
4. Droessaert V., Vanspauwen R., Offeciers E. et al. Surgical Treatment of Acquired Atresia of the External Auditory Ear Canal. *Int Arch Otorhinolaryngol.* 2017 Oct; 21(4):343–346. DOI: 10.1055/s-0037-1598604
5. Rex S. Haberman II. Middle ear and mastoid surgery. New York. Thieme. 2004:177–188. doi:10.1055/b-002-46969
6. Астащенко С. В., Аникин И. А., Еремин С. А., Аникин М. И. Способ устранения латерализации неотимпанальной мембраны у пациентов, перенесших тимпанопластику. *Российская оториноларингология.* 2012;2(57):19–23 [Astashchenko S. V., Anikin I. A., Eremin S. A., Anikin M. I. The method for eliminating the lateralization neotimpanal membranes in petients with chronic suppurative otitis media, who had undergone tympanoplasty. *Rossiiskaya otorinolaringologiya.* 2012;2(57):19–23] (in Russ.) (https://www.elibrary.ru/download/elibrary_17902103_36714303.pdf)
7. Кондратчиков Д. С., Диаб Х. М., Корвяков В. С., Терехина Л. И. Приобретенные атрезия и стеноз наружного слухового прохода. *Вестник оториноларингологии.* 2017;82(3):69–74 [Kondratchikov D. S., Diab Hh. M., Korvyakov V. S., Terekhina L. I. Acquired atresia and stenosis of the external auditory meatus. *Vestnik of Otorhinolaryngology.* 2017;82(3):69–74] (in Russ.). doi: 10.17116/otorino201782369-74
8. Аникин И. А., Еремин С. А., Шинкарева А. Е. Рубцовые процессы в наружном слуховом проходе и методы их коррекции. *Consilium Medicum.* 2018;20(3):61–66 [Anikin I. A., Eremin S. A., Shinkareva A. E. Cicatricial processes in the external auditory canal and methods of their correction. *Consilium Medicum.* 2018;20;3:61–66] (in Russ.) (https://consilium.orscience.ru/archive/2018/tom-20-3-2018/rubtsovye-protsessy-v-naruzhnom-slukhovom-prokhode-i-metody-ikh-korrektsii_2246/)
9. Dhooge I., D'hoop M., Loose D., Acke F. Acquired atresia of the external auditory canal: long-term clinical and audiometric results aftersurgery. *Otol. Neurotol.* 2014 Aug; 35(7):1196–1200. doi: 10.1097/MAO.0000000000000317
10. Keller R. G., Ong A. A., Nguyen S. A. et al. Postinflammatory medial canal fibrosis: An institutional review and meta-analysis of short- and long-term outcomes. *Laryngoscope*. 2017 Feb;127(2):488–495. doi: 10.1002/lary.26214
11. Tziotzios C., Profyris C., Sterling J. Cutaneous scarring: Pathophysiology, molecular mechanisms,and scar reduction therapeuticsPart II. Strategies to reduce scar formation after dermatologic procedures. *J Am Acad Dermatol.* 2012 Jan;66(1):13–24; quiz 25-6. doi: 10.1016/j.jaad.2011.08.035

12. Stojadinovic O., Lee B., Vouthounis C. et al. Novel genomic effects of glucocorticoids in epidermal keratinocytes: inhibition of apoptosis, interferon-gamma pathway, and wound healing along with promotion of terminal differentiation. *J biol chem.* 2007;282:4021–4034. doi: 10.1074/jbc.M606262200
13. Trisliana Perdanasari A., Torresetti M., Grassetti L. et al. Intralesional injection treatment of hypertrophic scars and keloids: a systematic review regarding outcomes. *Burns Trauma.* 2015 Aug 26;3:14. doi: 10.1186/s41038-015-0015-7
14. Khan M. A., Bashir M. M., Khan F. A. Intralesional triamcinolone alone and in combination with 5-fluorouracil for the treatment of keloid and hypertrophic scars. *J Pak med assoc.* 2014 Sep;64(9):1003–7. PMID: 25823177. https://jpma.org.pk/article-details/6924?article_id=6924
15. Maguire H. C. Jr. Treatment of keloids with triamcinolone acetonide injected intralesionally. *JAMA.* 1956;192:325–6. doi: 10.1001/jama.1965.03080170053019
16. Tos M. Руководство по хирургии среднего уха. Т. 1. Томск: СибГМУ, 2007. 305 с.
17. Хирургия уха Гласскока–Шамбо. 6-е изд. Под ред. С. А. Карпищенко. Т. 1. М.: Издательство Панфилова, 2015. 416 с. [Glass-Shambo Ear Surgery, Volume 1. 6th edition, ed. S. A. Karpishchenko. Moscow: Publishing House Panfilova, 2015. 416 p.] (In Russ.)

Информация об авторах

Аникин Игорь Анатольевич – доктор медицинских наук, профессор, руководитель отдела разработки и внедрения высокотехнологичных методов лечения Санкт-Петербургского НИИ уха, горла, носа и речи (190013, Санкт-Петербург, Бронницкая ул., д. 9); тел.: 8 (812) 575-94-47; e-mail: dr-anikin@mail.ru

ORCID: https://orcid.org/0000-0003-2977-2656

✉ **Еремин Сергей Алексеевич** – кандидат медицинских наук, научный сотрудник отдела разработки и внедрения высокотехнологичных методов лечения, Санкт-Петербургский научно-исследовательский институт уха, горла, носа и речи Минздрава России (190013, Россия, Санкт-Петербург, Бронницкая ул., д. 9); тел. 8 (981) 758-73-52, e-mail: 7shans@mail.ru

ORCID: https://orcid.org/0000-0002-2344-9199

Шинкарева Анна Евгеньевна – врач, клиника Меда, (196601, Ленинградская область, г. Пушкин, ул. архитектора Данини, д. 11/6); e-mail: klio-muza@rambler.ru

ORCID: https://orcid.org/0000-0002-9798-2789

Information about the authors

Igor A. Anikin – MD, Professor, Head of Development Department and Implementation High-Tech Treatment Methods, Saint Petersburg Research Institute of Ear, Throat, Nose and Speech (9, Bronnitskaya str., St. Petersburg, 190013, Russia); phone 8 (812) -575-94-47; e-mail: dr-anikin@mail.ru

ORCID: https://orcid.org/0000-0003-2977-2656

✉ **Sergei A. Eremin** – PhD (Medicine), Research Associate of the Department of Development and Implementation of High-Tech Treatment Methods, Saint Petersburg Research Institute of Ear, Throat, Nose and Speech (9, Bronnitskaya str., St. Petersburg, 190013, Russia); phone 8 (981) 758-73-52; e-mail: 7shans@mail.ru

ORCID: https://orcid.org/0000-0002-2344-9199

Anna E. Shinkareva – Doctor, Meda clinic, (11/6, Architect Danini str., Pushkin, Leningrad region, 196601, Russia); e-mail: klio-muza@rambler.ru

ORCID: https://orcid.org/0000-0002-9798-2789

УДК 616.211-002.2; 616.211-002.253;616.211-08; 616.211-008.8
https://doi.org/10.18692/1810-4800-2020-4-27-33

Диагностика и лечение неаллергического ринита

М. А. Завалий[1], Т. А. Крылова[1], А. Н. Орел[1], А. Г. Балабанцев[1]

[1] *Медицинская академия имени С. И. Георгиевского,*
Крымский федеральный университет имени В. И. Вернадского,
г. Симферополь, 295051, Россия

Diagnosis and treatment of non-allergic rhinitis

M. A. Zavaliy[1], T. A. Krylova[1], A. N. Orel[1], A. G. Balabantsev[1]

[1] *Georgievsky Medical Academy,*
Vernadsky Crimean Federal University,
Simferopol, 295051, Russia

Во взглядах на проблему ринитов существуют значительные разногласия, которые касаются вопросов классификации, а также роли и места различных методов лечения. Официальных данных статистики по неаллергическим ринитам в России пока нет, что связано с отсутствием некоторых видов ринитов в МКБ-10. Распространенность неаллергического ринита составляет одну треть от распространенности аллергического ринита, вовлекая, например, в США около 7% населения. На фоне убедительной доказательной базы данных и хорошо структурированных международных рекомендательных документов по аллергическим ринитам другие формы ринита, особенно неаллергические риниты, остаются чуть ли не «белыми» пятнами в медицине, и это приводит к многочисленным ошибкам в терапии неаллергических ринитов. Целью данного научного исследования было обосновать проведение патогенетической терапии больных хроническими неаллергическими ринитами путем применения разработанного дифференциально-диагностического алгоритма для установления этиологии хронического ринита. В статье обоснован лечебно-диагностический алгоритм на основе суммирования результатов обследования 1040 пациентов с хроническими ринитами. Определены распространенность и коморбидность неаллергического ринита, проанализирована диагностическая ценность для больных псевдоаллергическими ринитами различных методов диагностики (назоцитограмма, прик-тест с аллергенами, биохимические маркеры различных типов псевдоаллергического ринита), систематизированы подходы к лечению.
Ключевые слова: хронический ринит, аллергический ринит, неаллергический неинфекционный ринит, назоцитограмма, исследование назального секрета, диагностика, дифференциальная диагностика, патогенетическое лечение.

Для цитирования: Завалий М. А., Крылова Т. А., Орел А. Н., Балабанцев А. Г. Диагностика и лечение неаллергического ринита. *Российская оториноларингология.* 2020;19(4):27–33. https://doi.org/10.18692/1810-4800-2020-4-27-33

There is considerable disagreement in the views on the problem of rhinitis, which concerns classification issues, as well as the role and place of various treatment methods. There are no official statistics on non-allergic rhinitis in Russia yet, due to the absence of certain types of rhinitis in the ICD-10. The prevalence of non-allergic rhinitis is one third of the prevalence of allergic rhinitis, involving, for example, in the United States about 7% of the population. Against the background of a convincing evidence base and well-structured international reference documents for allergic rhinitis, other forms of rhinitis, especially non-allergic rhinitis, remain almost “white” spots in medicine, and this leads to numerous errors in the therapeutic approach to this disease. The purpose of this scientific study was to justify the conduct of pathogenic therapy of patients with chronic non-allergic rhinitis by using the differential diagnostic algorithm to establish the etiology of chronic rhinitis. The article formulates a treatment and diagnostic algorithm based on summation of the examination results of 1040 patients with chronic rhinitis. The prevalence and comorbidity of non-allergic rhinitis was determined, the diagnostic value for patients with pseudo-allergic rhinitis of various diagnostic methods (nasocytogramma, prik-test with allergens, biochemical markers of various types of pseudo-allergic rhinitis) was analyzed, and treatment approaches are systematized.
Keywords: chronic rhinitis, allergic rhinitis, non-allergic non-infectious rhinitis, nasocytogramma, nasal secretion study, diagnosis, differential diagnosis, pathogenic treatment.

© Коллектив авторов, 2020

For citation: Zavalii M. A., Krylova T. A., Orel A. N., Balabantsev A. G. Diagnosis and treatment of non-allergic rhinitis. *Rossiiskaya otorinolaringologiya*. 2020;19(4):27–33. https://doi.org/10.18692/1810-4800-2020-4-27-33

Актуальность темы

В литературе имеются сведения, что в мире около 600 млн человек страдают ринитами, а распространенность их в популяции составляет 10–40% [1]. Лидирующие позиции занимает аллергический ринит (АР). Данные официальной статистики по обращаемости не соответствуют уровню распространенности АР: от 0,1 до 0,4% регистрируют при обращении пациентов, а распространенность составляет от 7 до 19% [2]. Будучи тщательно изученным, АР имеет четкие признаки и на сегодняшний день не вызывает трудности при диагностике. Доказанный факт, что основными медиаторами аллергического воспаления являются IgE, IL-4, IL-5, IL-13. Так как симптомы аллергического ринита неспецифичны, необходимо дифференцировать его с другими видами ринитов, чтобы лечение и профилактика данного заболевания были бы эффективны и рациональны [3].

Распространенность неаллергического ринита (НАР) составляет одну треть от распространенности аллергического ринита, вовлекая, например, в США около 7% населения, а это порядка 22 миллионов человек только в одной стране [4]. Предполагается, что общим объединяющим механизмом аллергического и неаллергического ринита является гиперчувствительность слизистой оболочки полости носа. Несмотря на то что фактор роста нервов или другие нейротрофины могут играть роль в патогенезе НАР, путь, приводящий к гиперчувствительности органов-мишеней при аллергическом рините, до сих пор недостаточно изучен.

Существующие в настоящее время классификации ринитов не удовлетворяют потребностям современной оториноларингологии, так как благодаря огромной исследовательской работе по изучению патогенеза ринита открыта масса неизвестных ранее фактов о природе этого заболевания. Первая попытка пересмотреть и оптимизировать новые формы была предпринята Международным консенсусом по диагностике и лечению ринита в 1994 г. По этиологическому признаку все формы разделены на три большие группы – аллергические, инфекционные и прочие. Но в группу прочие были отнесены достаточно разнородные по этиопатогенезу заболевания. Предложено было отказаться от термина вазомоторный ринит и заменить его на «идиопатический» [5, 6].

Для практической медицины в 2011 г. Европейской академией аллергологии и клинической иммунологии (EAACI) была предложена новая классификация, основанная на специфических патогенетических различиях разных форм ринитов [7]. Этиопатогенетически риниты подразделяются на 3 большие группы – аллергический, инфекционный и неаллергический неинфекционный. В свою очередь, аллергический ринит по течению различают: интермитирующий и персистирующий, по степени тяжести – легкий, средний и тяжелый, отдельно выделяют профессиональный аллергический ринит. Неаллергический ринит включает медикаментозный, гормональный, неаллергический ринит с эозинофильным синдромом, профессиональный, атрофический, пищевой, назоликворейный свищ и идиопатический [8, 9].

Вместе с тем влияние НАР на другие органы и системы изучено недостаточно. Вероятно, что экономический ущерб от НАР также существен. Учитывая, что этот диагноз редко удается поставить при первом обращении, высок риск ошибок и назначения неадекватного лечения. Кроме того, отмечено, что пациенты с НАР в 2 раза чаще страдают синуситами [10]. Имеются отдельные сведения, что НАР у детей в 15% сочетается с бронхиальной астмой [11]. НАР является фактором риска для развития синдрома обструктивного апноэ сна [12].

Неаллергический ринит с эозинофильным синдромом (НАРЕС) является наиболее распространенным из подтипов неаллергического ринита, включающего по меньшей мере две трети всех страдающих неаллергическим ринитом.

Чтобы решить проблемы классификации и лечения различных форм ринита, EAACI сделала обзор по следующим вопросам: в чем сущность следующих понятий: неаллергическая, нейрогенная ринопатия, местный аллергический ринит, дисавтономная ринопатия [7].

При первом варианте, объединяющим все наблюдения о неаллергической реакции на холодный воздух, предполагается, что центральную роль играют чувствительные к капсаицину нервные волокна. Поэтому из-за отсутствия воспаления слизистой носа термин «ринит» является неправильным и должен быть заменен термином «ринопатия».

При втором варианте у больных идиопатическим ринитом может быть выделена новая форма ринита – местный аллергический ринит. Несмотря на наличие отрицательных кожных проб и отсутствие выявляемых сывороточно-специфических IgE-антител, у этих людей появляются

носовые симптомы при назальной провокации с различными аллергенами и обнаруживаются признаки воспаления слизистой оболочки носа, в первую очередь эозинофилии, и, возможно, увеличение числа тучных клеток.

При третьем варианте у части пациентов с НАР наблюдалось расстройство симпатической и парасимпатической нервной системы, хотя характерные клинические признаки ринита еще не проявлялись. Официальные данные статистки по НАР в России пока нет, что связано с отсутствием некоторых видов ринитов в МКБ-10.

Во взглядах на проблему ринитов существуют значительные разногласия, которые касаются вопросов классификации, а также роли и места различных методов лечения. На фоне убедительной доказательной базы данных и хорошо структурированных международных рекомендательных документов по АР другие формы ринита, особенно НАР, остаются мало изученными, что приводит к многочисленным ошибкам в диагностике и лечении.

Резюмируя известную информацию, можно сформулировать определение некоторых форм ринитов таким образом: аллергический ринит – заболевание слизистой оболочки полости носа, характеризующееся IgE-опосредованным воспалением слизистых оболочек носовой полости и наличием ежедневно проявляющихся в течение часа и более хотя бы двух из следующих клинических признаков: заложенность (обструкция) носа, выделения из носа (ринорея), чихание, зуд в носу, сопровождающееся системной сенсибилизацией с выработкой специфического IgE. Неаллергический ринит – это не-IgE-опосредованное заболевание с хроническими носовыми симптомами, такими как заложенность, ринорея, чихание, характеризующееся отсутствием такого назального симптома, как зуд, типичный для АР, и отсутствием специфического IgE в сыворотке крови и носовом секрете. Псевдоаллергический ринит (ПАР) – это не-IgE-опосредованное заболевание слизистой оболочки полости носа, реализующееся за счет трех основных типов псевдоаллергических реакций: нарушение обмена гистамина, неадекватная активация комплимента, нарушение метаболизма арахидоновой кислоты, локальный аллергический ринит. Неаллергический ринит с эозинофильным синдромом – заболевание, для которого помимо симптомов ринита характерны наличие эозинофилов в крови и назальном секрете, отрицательные кожные пробы с аллергенами и нормальный уровень IgE в сыворотке [13]. Локальный аллергический ринит (ЛАР) – ограниченное воспаление слизистой носа, характеризующееся выработкой локального IgE без системной сенсибилизации [14].

Цель исследования

Обосновать проведение патогенетической терапии больных хроническими ринитами псевдоаллергического генеза путем применения разработанного дифференциально-диагностического алгоритма для установления этиологии хронического ринита.

Пациенты и методы исследования

Исследование проводилось на базе оториноларингологического отделения и поликлиники ГБУЗ РК «РКБ им. Н. А. Семашко». Всего было обследовано 1040 пациентов, из них – 540 женщин (52%) женщин и 500 мужчин (48%), в возрасте от 18 до 65 лет (средний возраст – 37,9 ± 16 лет), с симптомами хронического ринита – воспалением слизистой оболочки полости носа длительностью более 12 недель, сопровождающимся двумя или более симптомами, к которым относятся затруднение носового дыхания (заложенность носа) или выделения из носа, многократное чихание. Применялись следующие методы: 1) общеклинические методы обследования, 2) цитологические, 3) аллергологические, 4) методы статистической обработки. В обследование пациентов входило: сбор жалоб и данных анамнеза, оториноларингологический осмотр, включающий применение эндоскопической техники, цитологическое исследование мазков и биоптатов слизистой оболочки носовой полости, а также определение уровня общего IgE, проведение кожных аллергопроб – прик-теста с аллергенами. Тест уколом или кожный прик-тест с аллергенами (SPT) – это наилучшим образом разработанный тест на коже, который рекомендуется во всем мире как первый диагностический тест у пациентов с АР. Кожный прик-тест является простым, унифицированным, малотравматичным, эстетичным методом [15]. Он имеет высокую специфичность, результаты получают быстро, и они демонстративны. Эти качества прик-теста позитивно влияют на дальнейшее взаимодействие пациента с врачом, повышают доверие, приверженность к рекомендациям и назначенному лечению. Для проведения кожного прик-теста использовались ланцеты и бытовые аллергены (фирма «Аллергофарма», Германия), а также пыльцевые аллергены российских производителей (ФГУП НПО «Микроген», Россия).

Для определения назального IgE методом иммуноферментного анализа использовались образцы назального секрета. Применялись следующие тест-системы: «Алкор-Био» (Россия) и «AllergozymeTotalIgE 195 test» (Германия). Назальный секрет пациентов получали с помощью аспирации или назального смыва. Забор аспирата из носа проводили в стерильную сухую пробирку без дополнительного усиления секреции с помощью гистамина для определения

назального IgE – 1:2. Постановка иммуноферментного анализа (ИФА) проводилась по стандартному протоколу. Для исследования использовали образцы назального секрета в дубликатах по 10–20 мкл. Измерение оптической плотности раствора в лунках производили на фотометре вертикального сканирования. В наборе ИФА значения концентраций калибровочных проб выражены в МЕ/мл. Нормальное содержание IgE в носовом секрете до 20 МЕ/мл.

Для рациональной и эффективной диагностики ринитов мы применяли разработанный нами алгоритм, который включал 3 этапа:

1-й этап – диагностика АР; для этого проводился сбор аллергологического анамнеза, тщательный эндоскопический осмотр ЛОР-органов, прик-тест с аллергенами и определение уровня общего IgE;

2-й этап включал общий анализ крови, общий анализ мочи, риноцитограмму, исследование специфического IgE (ингаляционная, педиатрическая аллергопанели, паразитарные панели); если в риноцитограмме выражена эозинофилия (свыше 25%) при отсутствии специфической сенсибилизации, устанавливался диагноз НАРЕС;

3-й этап – проводилась диагностика псевдоаллергического ринита: неспецифический гиперреактивный или вазомоторный ринит (определяли фенотипы НАР на основании триггерного фактора); аутоиммунный ринит – редкие формы, связанные с системными васкулитами или аутоиммунными заболеваниями (синдром Черджа – Стросса (эозинофильный гранулематозный васкулит), системной красной волчанкой, болезнью Шенгрена, саркоидозом, гранулематозом Вегенера, цилиарной дискенезией (сидромы Янга и Картагенера, муковисцидоз); локальный аллергический ринит – выявлялся при повышенном уровне IgE в носовом секрете.

Результаты исследования и их обсуждение

Учитывая, что распространенность аллергического ринита выше, чем неаллергического ринита в 4 раза [6], то на 1-м этапе диагностики мы исключали АР. У 602 человек нам удалось подтвердить диагноз АР и определить «виновный» аллерген при первом обращении пациента к оториноларингологу.

В случае отрицательных результатов аллерготестов переходили ко 2-му этапу. В результате удалось выявить причинно-значимый аллерген в дополнительных анализах еще у 28 человек. Суммарно группа с АР составила 630 человек, что соответствует 60,6%. Окончательный диагноз аллергического ринита устанавливался после консультации аллерголога. Оставшиеся 410 человек подвергли дополнительным лучевым и другим специфическим методам обследования, в результате у 66 пациентов была выявлена различная ЛОР-патология. Кроме того, у 8 больных был установлен аутоиммунный ринит; это были редкие формы, связанные с системными васкулитами или аутоиммунными заболеваниями, что составило 2,3% от 344 больных (рис. 1).

Если все проведенные исследования не имели отклонений от нормы, то проводился 3-й этап – диагностика псевдоаллергического ринита. На этом этапе было обследовано 336 больных. У наших пациентов выявился медикаментозный ринит в 12,8% (43 чел.), гормональный – 5,1% (17 чел.), в основном связанный с субклиническим гипотиреозом, пищевой – 2,7% (9 чел.), профессиональный (чаще поражающий стоматологов и парикмахеров) – 6,0% (20 чел.), вазомоторный – 10,7% (36 чел), атрофический пожилых людей – 8,0% (27 человек). Диагностическими критериями НАРЕС является эозинофилия в риноцитограмме свыше 25% при отсутствии специфической сенсибилизации; в нашем случае из всех НАР (366 пациентов) определено НАРЕС у 28 человек (8,3%). 120 случаев были отнесены к идиопатическому риниту – 35,7% (рис. 1).

Локальный аллергический ринит (ЛАР) выявляется при повышенном уровне IgE в носовом секрете. Следовательно, оставшиеся 36 человек потенциально имеют локальный аллергический ринит и требуют определения локального IgE в носовом секрете и проведения провокационных назальных тестов с аллергеном.

Установленная форма НАР определяла дальнейшую патогенетическую схему лечения. При НАРЕС больным запрещали применять препараты из группы аспирина, в том числе и в пищевых продуктах, назначали местные и общие кортикостероиды длительными курсами – 2–3 месяца, монте-

Рис. 1. Распределение больных с НАР.
Fig. 1. Distribution chart of patients with NAR.

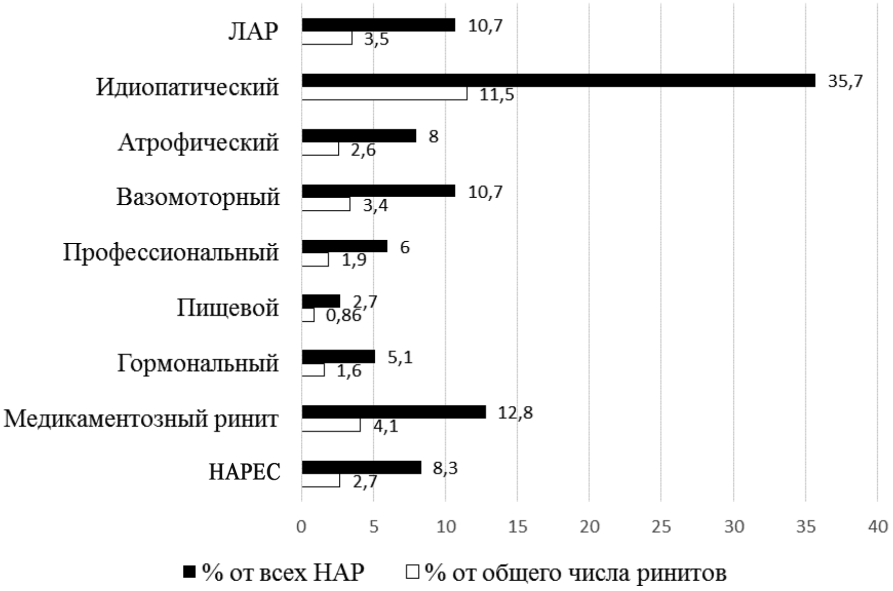

Рис. 2. Распределения фенотипов НАР
Fig. 2. Distributions of NAR phenotypes

лукаст по 1 таблетке 10 мг 1 раз в день 2 месяца. Основным в лечении неспецифического гиперреактивного или вазомоторного ринита являлось исключение триггерных факторов, в соответствии с фенотипом НАР проводилась элиминация провоцирующего его раздражителя (медикаментозный – отказ от деконгестантов и некоторых медикаментов, пищевой – избегать горячей, холодной, острой и пряной еды, пищевых гистаминолибераторов; топические антигистаминные препараты или при выраженной ринореи и пратропиума бромид, гормональный – лечение патологического фонового заболевания, профессиональный – смена профессии, барьерные методы профилактики).

Так как ЛАР чаще всего является предшественником АР, схема лечения этого вида ринита включает традиционно препараты для лечения АР. Наиболее патогенетическими были ирригационно-элиминационная терапия, топические кортикостероиды в стандартных дозировках. Однако аллерген-специфическая иммунотерапия была бы полезной для этих пациентов, что и было подтверждено двойными рандомизированными плацебо-контролируемыми исследованиями [16].

Выявляемость АР составила 60,6% от всех обследованных, НАР – 29,6%. Соотношение АР к НАР 1:2, что отличается от европейских стран, где этот коэффициент 1:4. У группы пациентов с

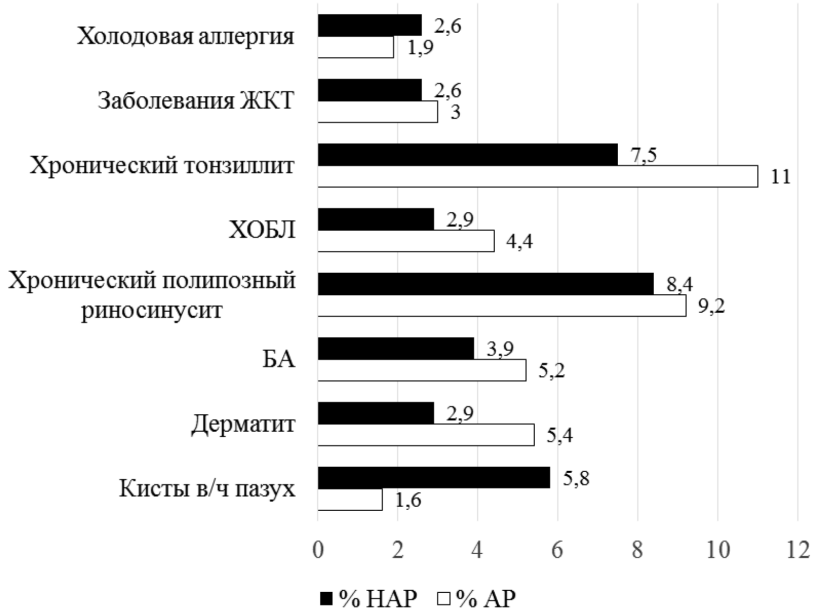

Рис. 3. Сравнительная характеристика сопутствующей патологии при аллергическом и неаллергическом ринитах.
Fig. 3. Comparative characteristics of concomitant pathology in allergic and non-allergic rhinitis.

НАР чаще встречаются медикаментозный ринит – 12,8%, НАРЕС – 8,3%, вазомоторный ринит – 10,7%. Доля идиопатического ринита остается весомая – 35,7%. Высокая распространенность медикаментозного ринита обусловлена привыканием к деконгестантам и связана с доступностью сосудосуживающих препаратов в аптечной сети.

Учитывая социальную значимость хронических ринитов и высокую распространенность их в популяции, мы сравнили коморбидность НАР и АР. Нами было выявлено, что из сопутствующей патологии среди НАР наиболее часто встречались хронический полипозный риносинусит – 17 человек (8,5%), различные заболевания лимфоглоточного кольца – 15 (7,5%), астма или ХОБЛ – 10 (5%), реже выявлялись заболевания ЖКТ – 5 (2,5%), дерматит – 6 (3%), холодовая аллергия – 5 (2,5%).

При анализе данных (рис. 3) определяется высокая коморбидность АР и НАР с полипозным риносинуситом, они близки по частоте (9,2 и 8,4% соответственно), БА чаще встречается при НАР (5 и 3,9%), заболеваниями ЖКТ страдают одинаково и АР, и НАР (2,5 и 2,6%). Это указывает на возможные общие патогенетические механизмы влияния хронических ринитов на функцию основных систем организма, а также на то, что социальная значимость неаллергического ринита не менее важна, чем аллергического.

Клиническая оценка эффективности лечения проводилась по 3 основным симптомам: заложенность носа, гиперсекреция слизи, качество жизни пациентов при помощи визуально-аналоговой шкалы от 0 до 10 баллов до лечения и спустя 3 месяца после лечения и выполнения рекомендаций. Отмечалась редукция симптомов заболевания у 270 больных (89%).

Выводы

Причинами неэффективности диагностики АР и НАР являются:

– отсутствие различных подтипов хронических ринитов в МКБ-10;

– нет принятой классификации хронических ринитов, а значит, и стандартизированных методов их диагностики;

– нет разработанного алгоритма дифференциальной диагностики АР и НАР, который учитывает многообразие причин хронических ринитов.

Высокую диагностическую ценность для АР имеет прик-тест с аллергенами, применение этого метода на первом этапе позволяет выявить пациентов с АР; для НАР большое значение имеют расширенная назоцитограмма и специальный опросник.

Внедрение разработанной нами поэтапной диагностики различных фенотипов НАР позволяет повысить ее качество и оптимизировать соответствующую терапию и профилактику.

Результаты лечения при корректно установленном диагнозе позволили повысить качество жизни у 89% пациентов.

Авторы заявляют об отсутствии конфликта интересов.

ЛИТЕРАТУРА/ REFERENCES

1. Астафьева Н. Г., Кобзев Д. Ю., Гамова И. В., Перфилова И. А., Удовиченко Е. Н., Скучаева Л. В., Михайлова И. Э. Многоликий ринит: современный взгляд на диагностику и алгоритм лечения. *Лечащий Врач.* 2018;4:7 [Astaf'eva N. G., Kobzev D. Yu., Gamova I. V., Perfilova I. A., Udovichenko E. N., Skuchaeva L. V., Mikhailova I. E. Many-sided rhinitis: current approach to diagnosis and treatment algorithm. *Lechashchii Vrach.* 2018;4:7]. (in Russ.) https://www.lvrach.ru/2018/04/15436957
2. Курбачева О. М., Польнер С. А., Смирнов Д. С. Аллергический ринит: вечная проблема и ее современное решение. *Медицинский совет.* 2015;3:84–91 [Kurbacheva O. M., Polner S. A., Smirnov D. S. Allergic rhinitis. Perpetual problem and current solutions. *Meditsinskiy sovet = Medical Council.* 2015;(3):84-91]. (In Russ.). doi.org/10.21518/2079-701X-2015-3-84-91
3. Радциг Е. Ю., Варавина М. А., Радциг А. Н. Дифференциальный диагноз и лечение аллергического ринита с позиции европейских согласительных документов. *Российская оториноларингология.* 2018;5(96):73–81 [Radtsig E. Yu., Varavina M. A., Radtsig A. N. Differential diagnosis and treatment of allergic rhinitis from the viewpoint of european consensuses. *Rossiiskaya otorinolaringologiya.* 2018;5(96):73–81]. (In Russ.). doi: 10.18692/1810-4800-2018-5-73-81
4. Settipane R. A. Chapter14: Nonallergic rhinitis. *American Journal Rhinology and Allergy.* 2013;27(3):48–51 doi: 10.2500/ajra.2013.27.3927.
5. Рязанцев С. В., Артюшкин С. А. Аллергический ринит: этиология, патогенез, особенности фармакотерапии: методические рекомендации. СПб.: Полифорум Групп, 2017. 36 с. [Ryazantsev S. V., Artyushkin S. A. *Allergicheskii rinit: etiologiya, patogenez, osobennosti farmakoterapii*: metodicheskie rekomendatsii. SPb.: Poliforum Grupp, 2017. 36 p.] (In Russ.).
6. Scadding G. K., Durham S. R., Mirakian R., Jones N. S., Leec S. C. BSACI guidelines for the management of allergic and non-allergic rhinitis. *Clinical & Experimental Allergy.* 2008;38(1):19–42. doi: 10.1111/j.1365-2222.2007.02888.x.
7. Akdis C.A., C. Bachert, C. Cingi, M. S. Dykewicz, P. W. Hellings, R. M. Naclerio, R. P. Schleimer, D. Ledford Endotypes and phenotypes of chronic rhinosinusitis: A PRACTALL document of the European Academy of Allergy and Clinical Immunology and the American Academy of Allergy, Asthma & Immunology. *Journal of Allergy and Clinical Immunology.* 2013;131(6):1479–1490. doi: 10.1016/j.jaci.2013.02.036.

8. Bernstein J. A., Levin L. S., Al-Shuik E. et al. Clinical characteristics of chronic rhinitis patients with high vs low irritant trigger burdens. *Ann Allergy Asthma Immunol.* 2012;109(3):173–178.
9. Wilson K. F., Spector M. E., Orlandi R. R. Types of rhinitis. *Otolaryngol Clin North Am.* 2011;44(3):55–95.
10. Астафьева Н. Г., Удовиченко Е. Н., Гамова И. В., Перфилова И. А., Наумова О. С., Кенесариева Ж. М, Вачугова Л. К., Гапон М. С. Аллергические и неаллергические риниты: сравнительная характеристика. *Лечащий врач.* 2013;4:17–25 [Astaf'eva N. G., Udovichenko E. N., Gamova I. V., Perfilova I. A., Naumova O. S., Kenesarieva Zh. M, Vachugova L. K., Gapon M. S. Allergic and non-infectious non-allergic rhinitis from the point of view of terminological issues. *Lechashchii vrach.* 2013;4:17–25]. (in Russ.) https: //www.lvrach.ru/2013/05/15435707/
11. Westman M. Natural course and comorbidities of allergic and nonallergic rhinitis in children. *J. Allergy Clin. Immunol.* 2012;2(129):403–408.
12. Braido F. et al. Sleep apnea risk in subjects with asthma with or without comorbid rhinitis. *Respir Care.* 2014;12(59): 1851–1856.
13. Утешева В. А. Особенности клинико-иммунологического течения неаллергического ринита с эозинофильным синдромом. *Российская оториноларингология.* 2016;1(80):103–104 [Utesheva V. A. Specific features of clinical and immunological progression of non allergic rhinitis with eosinophilic syndrome. *Rossiiskaya otorinolaringologiya.* 2016;1(80):103–104]. (in Russ.) doi: 10.18692/1810-4800-2016-1-103-107
14. Campo P., Salas M., Blanca-López N., Rondón C. Local Allergic Rhinitis. *Immunology and Allergy Clinics.* 2016;36(2): 321–332. doi: 10.4172/2161-119x.1000249.
15. Heinzerling L., Mari A., Bergmann K.-C., Bresciani M., Burbach G., Darsow U. et al. The skin prick test – European standards. *Clinical and Translational Allergy.* 2013 Feb 1; 3(1):3.
16. Rondon C., Campo P., Salas M., Aranda A., Molina A., Gonzalez M., Galindo L., Mayorga C., Torres M. J., Blanca M. Efcacy and safety of D. Pteronyssinusimmunotherapy in local allergic rhinitis: a double-blind placebo-controlled clinical trial. *Allergy*. 2016;71(7):1057–1061.

Информация об авторах

✉ **Завалий Марианна Анатольевна** – доктор медицинских наук, профессор, заведующая кафедрой оториноларингологии, Медицинская академия имени С. И. Георгиевского, Крымский федеральный университет имени В. И. Вернадского (295051 Россия, г. Симферополь, бул. Ленина , д. 5/7); тел.: +7-978-712-59-02, e-mail: mariannazavalii@mail.ru

ORCID: https://orcid.org/0000-0002-3833-7800

Крылова Татьяна Александровна – ассистент кафедры оториноларингологии, Медицинская академия имени С. И. Георгиевского, Крымский федеральный университет имени В. И. Вернадского (295051, Россия, г. Симферополь, бул. Ленина, д. 5/7); тел.: +7-978-741-89-58, e-mail: krilova.tata@gmail.com

ORCID: https://orcid.org/0000-0002-5209-4032

Балабанцев Анатолий Григорьевич – доцент кафедры оториноларингологии, Медицинская академия имени С. И. Георгиевского, Крымский федеральный университет имени В. И. Вернадского (295051 Россия, г. Симферополь, бул. Ленина, д. 5/7); тел.: +7-978-742-94-01, e-mail: balabancevag@gmail.com

ORCID: https://orcid.org/0000-0002-5166-120X

Орел Алексей Николаевич – ассистент кафедры оториноларингологии, Медицинская академия имени С. И. Георгиевского, Крымский федеральный университет имени В. И. Вернадского (295051 Россия, г. Симферополь, бул. Ленина , д. 5/7); тел.: +7-978-793-46-98, e-mail: adler_an@mail.ru

ORCID: https://orcid.org/0000-0002-2443-2161

Information about authors

✉ **Marianna A. Zavalii** – MD, Professor, Head of the Chair of Otorhinolaryngology, Georgievsky Medical Academy, Crimean Federal University (5/7, Lenin blvd, Simferopol, 295051 Russia); phone +7 978 7125902; e-mail: mariannazavalii@mail.ru

ORCID: https://orcid.org/0000-0002-3833-7800

Tat'yana A. Krylova – Teaching Assistant of the Chair of Otorhinolaryngology, Department of Otorhinolaryngology, Georgievsky Medical Academy, Crimean Federal University (5/7, Lenin blvd, Simferopol, 295051 Russia); phone +7 9787418958; e-mail: krilova.tata@gmail.com

ORCID: https://orcid.org/0000-0002-5209-4032

Anatolii G. Balabantsev – Associate Professor of the Chair of Otorhinolaryngology, Georgievsky Medical Academy, Crimean Federal University (5/7, Lenin blvd, Simferopol, 295051 Russia); phone +7 9787429401; e-mail: balabancevag@gmail.com

ORCID: https://orcid.org/0000-0002-5166-120X

Alexei N. Orel – Teaching Assistant of the Chair of Otorhinolaryngology, Department of Otorhinolaryngology, Georgievsky Medical Academy, Crimean Federal University (5/7, Lenin blvd, Simferopol, 295051 Russia); phone +79787934698; e-mail: adler_an@mail.ru

ORCID: https://orcid.org/0000-0002-2443-2161

УДК 616.22-002.5-073.43:534.781:[616.329+616.33
https://doi.org/10.18692/1810-4800-2020-4-34-38

Динамика акустических параметров голоса у больных после антирефлюксных операций

Г. А. Дудайты[1], Л. В. Георгиева[1]

[1] Первый Санкт-Петербургский государственный медицинский университет имени академика И. П. Павлова, Санкт-Петербург, 197022, Россия

Dynamics of acoustic voice parameters in patients after antireflux surgery

G. A. Dudaity, L. V. Georgieva

[1] Pavlov First Saint Petersburg State Medical University, Saint Petersburg, 197022, Russia

Статья посвящена влиянию фаринголарингеального рефлюкса на акустические параметры голоса у пациентов до и после проведения антирефлюксных операций (фундопликации). В исследовании приняли участие 12 пациентов в возрасте от 33 до 64 лет с подтвержденным импеданс-pH-метрией диагнозом гастроэзофагеальная рефлюксная болезнь. Контрольная группа включала 10 пациентов в возрасте от 18 до 33 лет, критериями невключения в контрольную группу явились наличие патологии ЛОР-органов (в том числе фаринголарингеального рефлюкса) и заболеваний желудочно-кишечного тракта. Для объективной оценки фонаторной функции использовался метод компьютерного анализа голоса. У пациентов до проведения фундопликации в 100% случаев наблюдалось статистически достоверное увеличение параметров Jitter и Shimmer по сравнению с контрольной группой ($p \leq 0{,}05$). В позднем послеоперационном периоде (через 6 месяцев после операции) при анализе акустических параметров голоса в группе исследования выявлено: показатели Jitter и Shimmer в 100% случаев достоверно уменьшились по сравнению с предоперационными значениями ($p \leq 0{,}05$), что свидетельствует об улучшении голосовой функции. Наиболее диагностически значимыми акустическими параметрами явились Jitter и Shimmer.
Ключевые слова: фаринголарингеальный рефлюкс, голос, акустические параметры.

Для цитирования: Дудайты Г. А., Георгиева Л. В. Динамика акустических параметров голоса у больных после антирефлюксных операций. *Российская оториноларингология.* 2020;19(4):34–38. https://doi.org/10.18692/1810-4800-2020-4-34-38

The article is devoted to the influence of pharyngolaryngeal reflux on the voice acoustic parameters in patients before and after the antireflux surgery (fundoplication). The study involved 12 patients aged 33 to 64 years with a confirmed impedance–pH monitoring diagnosis of gastroesophageal reflux disease. The control group included 10 patients aged 18 to 33 years. These subjects did not have any upper respiratory diseases (including pharyngolaryngeal reflux) and gastrointestinal tract diseases. Computer voice analysis was used to objectively evaluate the voice acoustic parameters. In patients before fundoplication, a statistically significant increase in Jitter and Shimmer parameters was observed in 100% of cases compared with the control group ($p \leq 0{,}05$). In the late postoperative period, 6 months after surgery, the analysis of acoustic parameters of voice in the study group revealed: Jitter and Shimmer indicators in 100% of cases significantly decreased compared to the preoperative values ($p \leq 0{,}05$), which indicates an improvement in voice function. Jitter and Shimmer were the most diagnostically significant parameters.
Key words: pharyngolaryngeal reflux, voice, acoustic parameters.

For citation: Dudaity G. A., Georgieva L. V. Dynamics of acoustic voice parameters in patients after antireflux surgery. *Rossiiskaya otorinolaringologiya*. 2020;19(4):34–38. https://doi.org/10.18692/1810-4800-2020-4-34-38

Введение

Фаринголарингеальный рефлюкс (ФЛР) – это гастроэзофагеальный рефлюкс, проникающий в гортаноглотку через верхний пищеводный сфинктер [1]. Фаринголарингеальный рефлюкс – самое распространенное проявление из внепищеводных симптомов гастроэзофагеальной рефлюксной болезни. По данным Техасского университета, ФЛР встречается у 50 млн американцев [2]. На приеме у оториноларинголога ФЛР выявляется с

© Коллектив авторов, 2020

частотой 4–30% случаев и до 55% случаев у пациентов с осиплостью [3]. Причины возникновения симптомов ФЛР связывают с двумя механизмами: прямым патологическим воздействием желудочного-кишечного содержимого (соляной кислоты, пепсина, трипсина, желчных кислот) на слизистую оболочку гортани и непрямым, который заключается в стимуляции хеморецепторов дистального отдела пищевода и возникновении вагусных рефлексов. В основе патогенеза ФЛР лежит заброс желудочно-кишечного содержимого в гортаноглотку на фоне снижения тонуса верхнего пищеводного сфинктера [4]. Частый заброс желудочно-кишечного содержимого в гортаноглотку приводит к химическому раздражению слизистой оболочки гортани и, как следствие, к хроническому ларингиту. При этом изменения со стороны слизистой оболочки пищевода могут быть минимальными или вовсе отсутствовать из-за меньшего содержания фермента карбоангидразы в гортани по сравнению с пищеводом [5].

В исследовании В. Э. Кокориной в 2010 г. было выявлено, что из 678 пациентов с различной патологией ЛОР-органов неясной этиологии у 58,7% (398) больных установлен сопутствующий диагноз ГЭРБ, из них в 75,6% (329) случаев выявлена патология гортани [4]. По данным J. Koufman, 2000), у пациентов с патологией гортани в 50% случаев выявляется фаринголарингеальный рефлюкс [6].

Пациенты с фаринголарингеальным рефлюксом предъявляют жалобы на осиплость разной степени выраженности, которая может быть как преходящей, так и постоянной, утомляемость голоса, покашливание, повышенное отделение мокроты, сухость и чувство кома в горле [7]. По данным J. Koufman (2002) самыми частыми симптомами у пациентов с фаринголарингеальным рефлюксом являются осиплость (71%) и кашель (51%) [8].

Современным способом оценки голосовой функции является акустический анализ голоса при помощи специальных компьютерных программ. В настоящее время имеются различные компьютерные программы для оценки голоса: CSL (Computerized Speech Laboratory), MDVP (Multi-dimensional Voice Program), SoundScope, EVA (Evaluation Vocal Assistee), DIANA, CSpeech, Praat и другие. С помощью данных программ можно оценить такие акустические параметры, как: время максимальной фонации (ВМФ), нестабильность голоса по частоте (Jitter) и по амплитуде (Shimmer), соотношение шумовых и гармонических компонентов (Relative Average Perturbation, RAP, Pitch Period Perturbation Quotient, PPQ, Noise-to-Harmonic Ratio (NHR), сила голоса, диапазон голоса и другие. Jérôme R. Lechien и др. в 2016 г., анализируя акустические параметры голоса у 41 больного с фаринголарингеальным рефлюксом, выявил изменение таких параметров, как jitter, jitter percent, relative average perturbation (RAP), pitch perturbation quotient (PPQ), shimmer (ShdB), shimmer percent (Shim), amplitude perturbation quotient (APQ) and smoothed amplitude perturbation quotient (sAPQ) после трех месяцев терапии пантопрозолом [9].

Согласно исследованию О. В. Немых (2008) наиболее информативными параметрами в оценке голоса у больных хроническими ларингитами являются: Jitter, Shimmer и HNR. Jitter рассчитывается как средняя разность между периодами соседних циклов, разделенная на средний период. Shimmer, средняя разность между амплитудами соседних циклов, разделенная на среднюю амплитуду. HNR – параметр, отражающий присутствие шума в звуковом сигнале, который позволяет судить о качестве смыкания голосовых складок. Увеличение значений Jitter и Shimmer связано с изменениями голоса при дисфонии HNR свидетельствует о степени турбулентного шума, появляющегося во время фонации в результате утечки воздуха через голосовую щель, недостаточно сомкнутую из-за патологических изменений голосовых складок [10].

Цель исследования

Оценка динамики акустических параметров голоса у больных с фаринголарингеальным рефлюксом до и после проведения фундопликации.

Пациенты и методы исследования

В исследовании приняли участие 12 пациентов в возрасте от 33 до 64 лет с подтвержденным диагнозом гастроэзофагеальная рефлюксная болезнь, которым в связи с неэффективностью консервативной антирефлюксной терапии планировалось выполнение фундопликации.

Все пациенты помимо гастроэнтерологического (фиброэзофагогастродуоденоскопия, 24-часовая двойная pH-метрия, эзофагоманометрия) прошли рутинное оториноларингологическое обследование, которое включало видеоларингоскопию и акустический анализ голоса в до- и послеоперационном периоде (в среднем на 18-е сутки после операции). Критерием включения являлось наличие фаринголарингеального рефлюкса с явлениями хронического ларингита II–III степени тяжести. Тяжесть хронического ларингита оценивалась по шкале Williams (R. B. Williams, 2004). 0-я степень – отсутствие признаков воспаления, для I степени (легкой) характерны гиперемия и отек в области черпаловидных хрящей и межчерпаловидном пространстве, II степень (средней тяжести) характеризуется распространением воспалительных явлений на голосовые складки, III степень (тяжелая) – наличием изъяз-

влений в области черпаловидных хрящей и межчерпаловидного пространства или распространением воспалительного процесса в подскладочный отдел гортани [4, 11]. Для объективной оценки фонаторной функции использовался метод компьютерного анализа голоса. Исследование голоса осуществлялось с помощью компьютерной программы Praat, которая позволяет оценить широкий спектр акустических параметров, таких как: максимальное время фонации, устойчивость пиковых значений амплитуд, нестабильность голоса по частоте, нестабильность голоса по амплитуде, соотношение гармонических компонентов к шуму и др. Запись производилась с помощью микрофона (AKD – C 420 B-LOCK), крепящегося на заушной области пациента на расстоянии 5 см, в помещении с уровнем шума не более 40 дБ. Пациента просили произнести продолжительный звук /а:/ на привычной тональности и громкости при максимальной фонации. В целях повышения достоверности данных исследование проводилось 5 раз, после чего определялось среднее значение.

Контрольная группа включала 10 пациентов в возрасте от 18 до 33 лет, критериями невключения в контрольную группу явилось наличие патологии ЛОР-органов (в том числе фаринголарингеального рефлюкса) и заболеваний желудочно-кишечного тракта.

Статистический анализ полученных данных выполнен с использованием стандартного пакета прикладных статистических программ Statistica for Windows v. 6.0. При сравнении двух групп использовали непараметрический критерий U-Манна–Уитни, при сравнении двух зависимых выборок – критерий W-Вилкоксона. Значения $p < 0,05$ рассматривали как статистически значимые.

Результаты исследования

Из 12 пациентов в 50% (6/12) случаев пациенты предъявляли жалобы на привкус кислого во рту, в 58% (7/12) – на затруднение глотания, ощущение инородного тела в глотке отмечали 67% (8/12) пациентов. При тщательном анализе жалоб выявлено, что 67% (8/12) больных предъявляли жалобы на стекание слизи по задней стенке глотки, 83% (10/12) на першение в горле и покашливание, 67% (8/12) на осиплость, 75% (9/12) на отрыжку, 58% (7/12) пациентов беспокоила изжога.

При оценке данных видеоларингоскопии: у 100% (12/12) пациентов определялись гиперемия и пастозность в межчерпаловидном пространстве, у 92% (11/12) визуализировалась складчатость слизистой оболочки межчерпаловидного пространства. Утолщение голосовых складок наблюдалось у 42% (5/12) пациентов, гиперемия в задней трети голосовых складок и голосовых отростков – у 33% (3/12) пациентов, в 50% (6/12) случаев определялась диффузная гиперемия слизистой оболочки гортаноглотки.

На основании данных видеоларингоскопии 67% (8/12) пациентов поставлен диагноз хронический ларингит II степени тяжести, в 33% (4/12) случаев – хронический ларингит III степени тяжести.

При анализе акустических параметров голоса в группе исследования до оперативного лечения выявлены отклонения в параметрах Jitter и Shimmer по сравнению с контрольной группой.

Результаты исследования нестабильности голоса по амплитуде (Shimmer) показали, что у пациентов группы исследования до операции в 100% случаев наблюдалось статистически достоверное увеличение параметра Shimmer ($p < 0,05$) по сравнению с группой контроля. В 50% (6/12) случаев показатели Shimmer находились в диапазоне от 5,1 до 6,8%, что более чем в два раза превышает средний показатель контрольной группы (2,43%). Результаты исследования нестабильности голоса по частоте (Jitter) показали, что у пациентов до операции в 100% случаев наблюдалось статистически достоверное увеличение параметра Jitter ($p < 0,05$) по сравнению с группой контроля. В 33% (4/12) случаев показатели Jitter находились в диапазоне от 0,67 до 0,79%, что более чем в два раза превышает средний показатель контрольной группы (0,29%).

При исследовании параметра NHR у пациентов группы исследования до оперативного лечения и группы контроля статистически достоверных различий не выявлено.

В исследуемой группе в раннем послеоперационном периоде выявлено, что из 12 пациентов 17% (2/12) беспокоил привкус кислого во рту, в 33% (4/12) случаев пациенты жаловались на затруднение глотания, ощущение инородного тела в глотке беспокоило 33% (4/12) пациентов, 42% (5/12) больных предъявляли жалобы на стекание слизи по задней стенке глотки, 67% (8/12) – на першение в горле и покашливание, 50% (6/12) – на осиплость, 50% (6/12) – на отрыжку, 25% (3/12) пациентов беспокоила изжога.

При оценке данных видеоларингоскопии: у 33% (4/12) пациентов определялись гиперемия и пастозность в межчерпаловидном пространстве, у 8% (1/12) визуализировалась складчатость слизистой оболочки межчерпаловидного пространства. Утолщение голосовых складок наблюдалось у 8% (1/12) пациентов.

При анализе акустических параметров голоса у исследуемых пациентов в раннем послеоперационном периоде не выявлено достоверных различий ни по одному акустическому параметру по