УДК 616.284-003.2+616.284.1+616.286.3-072.2
https://doi.org/10.18692/1810-4800-2020-4-48-54

Доставка лекарственных препаратов в барабанную полость при экссудативном среднем отите

А. И. Крюков[1], Г. Ю. Царапкин[1], Е. В. Горовая[1], А. Е. Кишиневский[1]

*[1] Научно-исследовательский клинический институт оториноларингологии им. Л. И. Свержевского Департамента здравоохранения города Москвы,
Москва, 117152, Россия*

Drug delivery to the tympanum with otitis media with effusion

A. I. Kryukov[1], G. Yu. Tsarapkin[1], E. V. Gorovaya[1], A. E. Kishinevskii[1]

*[1] Sverzhevsky's Research Clinical Institute of Otorhinolaryngology
Moscow Health Department,
Moscow, 117152, Russia*

Лечение при экссудативном среднем отите (ЭСО) в большинстве случаев требует местного применения лекарственных препаратов, которые призваны купировать воспалительный процесс и воздействовать на экссудат в полости среднего уха. Одним из наиболее распространенных методов лечения ЭСО является катетеризация слуховой трубы при помощи катетера Гийота, которая не всегда оказывается эффективной. В настоящей работе представлен второй этап исследования по введению лекарственных препаратов в среднее ухо при помощи оригинального ушного катетера. В исследование включены пациенты с ЭСО (N = 14, срок заболевания от 2 до 3 месяцев). Пациентам проводили хирургическое лечение: шунтирование барабанной перепонки, септопластику, турбинопластику под эндотрахеальным наркозом. Проведен интраоперационный эксперимент по оценке эффективности катетеризации слуховой трубы оригинальным катетером, подкрашенным раствором и раствором «Мирамистин». Во всех 14 случаях барабанная перепонка пораженного уха при катетеризации совершала колебательные движения, синхронно с возвратно-поступательными движениями поршня шприца. В 2 случаях (14,3%) окрашенный раствор за барабанной перепонкой мы не визуализировали. Полная заполняемость барабанной полости подкрашенным физиологическим раствором – 4 пациента (28,6%), при этом средний объем вводимого раствора (V) составил 4,09 мл, у 8 ушей (57,1%) барабанная полость была заполнена контрастным раствором частично (V = 7,0 мл). При транстубарном введении раствора «Мирамистин» в барабанную полость во всех случаях (14 ушей) – попадание антисептического раствора в наружный слуховой проход после проведенной мирингопластики. Соотнеся средний объем барабанной полости с объемом вводимого препарата, необходимого для начального заполнения барабанной полости, минимальные потери жидкой формы лекарства составили 1:2.

Ключевые слова: катетеризация слуховой трубы, экссудативный средний отит, дисфункция слуховой трубы, барабанная полость, отит.

Для цитирования: Крюков А. И., Царапкин Г. Ю., Горовая Е. В., Кишиневский А. Е. Доставка лекарственных препаратов в барабанную полость при экссудативном среднем отите. *Российская оториноларингология.* 2020;19(4):48–54. https://doi.org/10.18692/1810-4800-2020-4-48-54

Treatment of otitis media with effusion (OME) in most cases requires topical application of medications, which are designed to stop the inflammatory process and act on exudate in the middle ear cavity. One of the most common treatments for OME is catheterization of the auditory tube using a Guillot catheter, which is not always effective. This work presents the second stage of the study on the introduction of drugs into the middle ear using an original ear catheter. The study included patients with OME (N = 14, the duration of the disease from 2 to 3 months). The patients underwent surgical treatment: bypass of the eardrum, septoplasty, turbinoplasty under endotracheal anesthesia. An intraoperative experiment was conducted to evaluate the effectiveness of catheterization of the auditory tube with an original catheter, a tinted solution and Miramistin solution. In all 14 cases, the eardrum of the affected ear during catheterization made oscillatory movements, synchronously with the reciprocating movements of the syringe plunger. In 2 cases (14.3%), we did not visualize the tinted solution behind the eardrum. The full filling of the tympanic cavity with tinted saline was 4 patients (28.6%), while the average volume of the injected solution (V) was 4.09 ml, and in 8 ears (57.1%) the tympanic cavity was partially filled with the contrast solution (V = 7.0 ml). In case of transtubar injection of Miramistin solution

© Коллектив авторов, 2020

in the tympanic cavity in all cases (14 ears), the antiseptic solution enters the external auditory canal after myringotomy. By correlating the average volume of the tympanic cavity with the volume of the injected drug necessary for the initial filling of the tympanic cavity, the minimum loss of the liquid form of the drug was 1: 2.
Keywords: auditory tube catheterization, exudative otitis media, auditory tube dysfunction, tympanic cavity, otitis.

For citation: Kryukov A. I.,Tsarapkin G. Yu., Gorovaya E. V., Kishinevskii A. E. Drug delivery to the tympanum with otitis media with effusion. *Rossiiskaya otorinolaringologiya*. 2020;19(4):48–54. https://doi.org/10.18692/1810-4800-2020-4-48-54

Несмотря на более значительный профилактический акцент в современной медицине, отмечается неуклонный рост заболеваний, которые проявляются стойким снижением слуха. ВОЗ прогнозирует к 2030 году увеличение числа лиц с социально значимыми дефектами слуха более чем на 30% [1]. Средний отит является основной причиной тугоухости не менее чем в трети случаев, особенно у детей [2], при этом экссудативный средний отит (ЭСО) составляет 15–17% среди всех заболеваний уха [3]. ЭСО описан 3 века назад Ривериусом как самостоятельное заболевание, характеризующееся образованием в среднем ухе вязкой жидкости. Однако пристальное внимание ЭСО в медицинской литературе уделяется лишь в течение последних 30–40 лет. Это обусловлено рядом причин: бурным всплеском заболевания за последние десятилетия, трудоемкостью лечения, частыми рецидивами и ухудшением качества жизни больных из-за снижения слуха [4]. ЭСО – полиэтиологическое воспалительное заболевание среднего уха, в этиопатогенезе которого ключевую роль играет дисфункция слуховой трубы (ДСТ) [5]. Как известно, слуховая труба (СТ) – это узкий канал длиной около 3,5–3,7 см, соединяющий полость среднего уха с носоглоткой [6]. Различают 3 основные функции СТ: вентиляционная, дренажная, защитная. При нормальном обеспечении всех трех функций выполняется четвертая – акустическая функция СТ. Соответственно ДСТ можно считать нарушение хотя бы одной из ее функций. ДСТ разделяют на острую и стойкую. Существует 3 основных патогенетических типа стойкой ДСТ: обструктивная, рефлюкс-дисфункция и зияющая СТ, однако факторы, приводящие к стойкой ДСТ, играют роль и при развитии острой ДСТ. Дисфункция СТ в большей или меньшей степени присутствует при всех воспалительных заболеваниях среднего уха, и, как указывает И. В. Отвагин [7], более трети всех случаев кондуктивной и смешанной тугоухости могут быть связаны с нарушением функции СТ.

Лечение ЭСО всегда комплексное. В первую очередь необходимо устранить причинные факторы, лежащие в основе формирования ДСТ и ЭСО (оперативное/консервативное лечение при патологии полости носа и носоглотки, купирование аллергических и воспалительных патологий). Наряду с этим необходимо воздействие как на СТ, так и на экссудативный процесс в среднем ухе.

Методы лечения ДСТ варьируют от тактики наблюдения до хирургического лечения. Выжидательную тактику можно использовать при неосложненной дисфункции СТ, однако, как указывают M. Gluth et al. [8], только в трети случаев происходит спонтанное разрешение в течение 6 недель. Выбор метода лечения зависит от причины формирования экссудата в среднем ухе, от стадии развития, от соматического состояния пациента и должен носить индивидуальный характер для каждого больного. Существующие методы лечения ЭСО с дисфункцией СТ можно разделить на медикаментозные, физические и хирургические. Лечение ЭСО всегда комплексное и направлено на эвакуацию секрета из барабанной полости, восстановление функции СТ [9]. Лечение острого воспаления СТ в большинстве случаев требует местного применения лекарственных препаратов, которые призваны купировать воспалительный процесс и уменьшить отёк слизистой оболочки [10]. Для улучшения функции СТ при остром гнойном среднем отите, ЭСО и тубоотите используются деконгестанты, антигистаминные, стероидные препараты [11]. При лечении ЭСО помимо воздействия на СТ большое значение имеют средства, воздействующие на экссудат. Для изменения дренажной функции СТ и для изменения реологических свойств экссудата применяют мукоактивные лекарственные вещества: мукорегуляторы, мукокинетики и муколитики. Муколитики, в свою очередь, подразделяют на ферментные и неферментные [9].

К физическим методам можно отнести различные упражнения, направленные на улучшение функции СТ и способствующие выведению экссудата, – так называемую гимнастику для СТ. Пациент самостоятельно выполняет упражнения, направленные на улучшение вентиляционной и дренажной функций СТ [12]. К физическим методам относят и процедуры, проводимые ЛОР-врачом: пневмомассаж барабанной перепонки (аппаратный, с помощью воронки Зигле), продувание СТ по Политцеру [13]. Недостатками описанных способов является то, что при продувании СТ воздействию подвергаются оба уха, дозирование нагнетаемого в СТ воздуха осуществить прак-

тически невозможно, а контроль за качеством выполнения манипуляции ограничен ощущениями больного [14]. Более эффективным способом лечения считают катетеризацию СТ. Через катетер можно осуществлять дозированное продувание и введение растворов лекарственных препаратов. Контроль эффективности проведения процедуры возможен с помощью аускультации, а также используют жесткий эндоскоп [14].

Большинство практикующих оториноларингологов в выборе способа местного лекарственного лечения острого воспаления СТ отдают предпочтение введению препарата через ушной катетер, который был изобретен в 1735 году парижским почтмейстером Гийотом. За прошедшие более чем 2,5 столетия форма ушного катетера остается неизменной. Ушной катетер представляет собой цилиндрическую трубку, один конец которой расширен в виде раструба, а другой загнут под углом в 140–150° и имеет форму закругленного клюва. Традиционный способ введения лекарственного препарата в СТ при помощи ушного катетера по сути своей является совмещением двух лечебных процедур: первая – это насильственное продувание СТ с повышением внутритимпанального давления, вторая – доставка лекарственного препарата с потоком воздуха в просвет СТ и барабанную полость [15]. Следует отметить, что до настоящего времени не дана научная оценка клинической эффективности этих двух составляющих, входящих в одну лечебную манипуляцию. В данном вопросе наибольшую сложность представляет возможность оценить, сколько лекарственного препарата достигло предполагаемого места воздействия (барабанная полость и просвет евстахиевой трубы) при проведении катетеризации СТ. Об этом косвенно свидетельствуют отрицательные результаты восходящей сальпингографии, при проведении которой «контрастное вещество выливается в носоглотку, не заполняя просвет СТ» [15]. М. М. Магомедов и соавт. [16] провели исследование по определению количества лекарственного препарата, попадающего в среднее ухо при катетеризации. 26 пациентам с ЭСО производили катетеризацию СТ с введением дексаметазона с последующим введением рентгеноконтрастного вещества, после чего выполняли КТ височных костей. Было показано, что у 12 (46,2%) обследованных рентгеноконтрастный препарат попадал только в хрящевую часть СТ, у 8 (30,8%) – в хрящевую и костную, у 5 (19,2%) – в барабанную полость и в 1 (3,8%) случае препарат находился в области устья СТ. В работе не указаны объем вводимого препарата в СТ и количество препарата, достигнувшего барабанную полость.

Таким образом, лечение ЭСО должно идти в двух независимых, но в то же время взаимосвязанных направлениях – это лечение функционального расстройства СТ и медикаментозное воздействие на экссудат, находящийся в барабанной полости. На сегодняшний день в оценке эффективности способа доставки лекарственного препарата в структуры среднего уха с помощью ушных катетеров существует ряд вопросов, которые требуют научно обоснованного решения. В НИКИО им. Л. И. Свержевского ДЗМ проводится такая работа. На первом этапе нами разработан ушной катетер, который имеет оригинальную конфигурацию дистального конца, что позволяет катетеризировать СТ в направлении ее просвета (рис. 1) [17]. Катетер имеет два изгиба, для правой и левой стороны модели различаются (рис. 2). Также мы сравнили эффективность введения жидкой формы лекарственного препарата (контрастного вещества Hypaque) в объеме 1,0 мл в структуры среднего уха при помощи оригинального и традиционного катетеров Гийота. В результате проведенной восходящей сальпингографии нами было установлено, что при катетеризации ушным катетером Гийота вводимый препарат не попадает в просвет СТ, а при использовании оригинального ушного катетера вводимый контраст заполняет СТ до костного отдела [18].

Продолжив начатую работу, мы поставили перед собой цель: изучить эффективность введения лекарственного препарата в барабанную полость среднего уха с помощью оригинального ушного катетера у больных ЭСО.

Задачи исследования

Разработать методику введения жидкой формы лекарственного препарата в барабанную полость с помощью оригинального ушного катетера с учетом анатомических особенностей строения среднего уха.

Провести клиническое исследование для изучения доставки жидкой формы лекарственного препарата в барабанную полость при помощи ушных катетеров у больных ЭСО, и дать количественную оценку проведенной катетеризации СТ.

Пациенты и методы исследования

В исследование вошло 14 пациентов (14 ушей) с односторонним ЭСО, срок заболевания – от 2 до 3 месяцев. Женщин было 6, мужчин – 8. Возраст – от 19 до 47 лет. Критерии включения: 3-я степень проходимости СТ со стороны пораженного уха; рецидивирующий характер заболевания; наличие сопутствующей патологии ЛОР-органов (деформация перегородки носа, хронический гипертрофический/вазомоторный ринит), влияющей на развитие тубарной дисфункции; отсутствие эффекта от проводимого консервативного лечения ЭСО; планируемое шунтирование барабанной полости. Критерий исключения – больные ЭСО, у которых барабанная полость была полно-

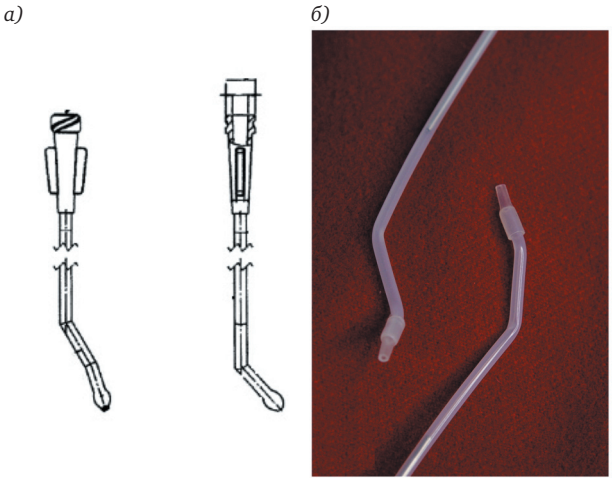

Рис. 1. Ушной катетер оригинальной формы: *а* – схематическое изображение, *б* – фотография катетеров для правой и левой стороны.
Fig. 1. Ear catheter of original shape: *a* – schematic representation; *b* – photograph of catheters for the right and left sides.

стью заполнена экссудатом. Всем больным было запланировано проведение септопластики, турбинопластики и шунтирование барабанной полости под КЭТН. Пациенты дали информированное согласие на проведение интраоперационного исследования.

Методика исследования. Перед шунтированием барабанной полости мы катетеризировали СТ оригинальным катетером с введением 0,9% водного раствора хлорида натрия, который был подкрашен бриллиантовым зеленым (4 капли на 50,0 мл физиологического раствора) (рис. 3). Эффективность доставки лекарственного препарата в барабанную полость мы оценивали по следующим параметрам. Подвижность (P) барабанной перепонки по визуально-аналоговой шкале (ВАШ, в баллах): 0 – барабанная перепонка неподвижна; 1 – барабанная перепонка совершает колебательные движения при проведении катетеризации. Объем вводимого препарата (мл) для начального (V1), частичного (V2) и полного (V3) заполнения барабанной полости. По завершении исследования проводили миринготомию и при помощи микроотсоса эвакуировали содержимое барабанной полости. После этого транстубарно вводили раствор «Мирамистин» и устанавливали тимпанальный шунт. Учитывая небольшое число пациентов в исследовании, количественные данные представлены в виде медианы (25 процентилей; 75 процентилей).

Разрабатывая методику введения жидкой формы лекарственного препарата в среднее ухо при помощи оригинального ушного катетера, за прототип нами была взята ЯМИК-процедура – замещающий способ введения лекарственного препарата [19]. Под эндоскопическим контролем вводили дистальный конец катетера по всей длине хрящевого отдела СТ. Шприц емкостью 10 мл заполняли окрашенным физиологическим раствором на 2/3 (7,0 мл) и соединяли с канюлей катетера. Затем при помощи поршня шприца производили нерезкие возвратно-поступательные движения, перемещая 1,5 мл раствора. Процесс введения препарата в барабанную полость оценивали при помощи эндоуральной эндоскопии.



Рис. 2. Ушной катетер оригинальной формы и ушной катетер Гийота.
Fig. 2. Original shaped ear catheter and Guyot's ear catheter.

Результаты и обсуждение

При оценке подвижности барабанной перепонки во время катетеризации СТ нами было установлено, что во всех 14 случаях (100%) барабанная перепонка пораженного уха совершала колебательные движения, синхронно с возвратно-поступательными движениями поршня шприца. Таким образом, полученный нами результат (P = 1 балл по ВАШ) свидетельствует о том, что катетеризация СТ оригинальным ушным катетером позволяет принудительно менять давление в барабанной полости в результате перемещения внутритимпанального содержимого (воздуха или жидкости).

При проведении визуальной оценки процесса «контрастирования» барабанной полости вводимым раствором нами были получены следую-

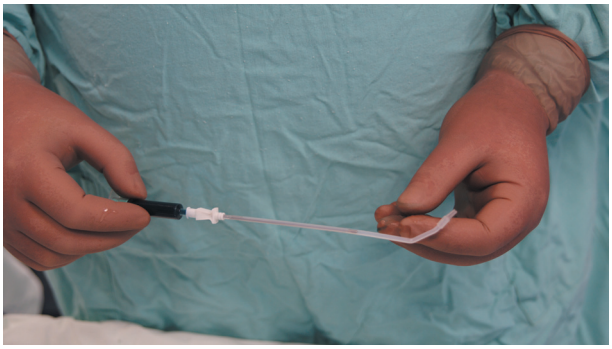

Рис. 3. Ушной катетер с подсоединенным шприцом, заполненным подкрашенным раствором.
Fig. 3. Ear catheter with attached syringe filled with stained solution.

щие результаты. В 2 ушах (14,3%) окрашенный раствор за барабанной перепонкой мы не визуализировали, в 12 (85,7%) – раствор визуализировался, показатель V1 составил 2,13 (1,20;3,34) мл. Полной заполняемости барабанной полости подкрашенным физиологическим раствором при катетеризации СТ нам удалось добиться у 4 пациентов (28,6%), при этом V3 = 4,09 (3,12; 4,56) мл. У 8 пациентов (57,1%) барабанная полость была заполнена контрастным раствором частично (V2 = 7,0 мл). При транстубарном введении раствора «Мирамистин» в барабанную полость во всех случаях (14 ушей) мы наблюдали беспрепятственное попадание антисептического раствора в наружный слуховой проход после проведенной миринготомии.

Таким образом, такие анатомические особенности среднего уха, как условная закрытость барабанной полости и индивидуальная податливость барабанной перепонки позволяют транстубарно вводить жидкие формы лекарственных препаратов в барабанную полость. Проведенное нами исследование показало, что катетеризация СТ оригинальным ушным катетером с введением лекарства в барабанную полость методом замещения «воздух – жидкость» подтвердила свою при эффективность у 85,7% больных ЭСО. Соотнеся средний объем барабанной полости, который составляет 1,0 см^3, с объемом вводимого препарата, необходимого для начального заполнения барабанной полости (V1), минимальные потери жидкой формы лекарства составляли 1:2. То есть на одну часть введенного препарата две части ретроградно попадали в носоглотку.

Результаты проведенного нами исследования несут в себе научно-практическую ценность и могут быть использованы в разработке эффективных методов лечения больных ЭСО.

Авторы заявляют об отсутствии конфликта интересов.

ЛИТЕРАТУРА

1. Alberti Y. W., Bastos I., Bluestone C. D. Prevention of hearing impairment from chronic otitis media. *WHO Report.* 2000:8–9.
2. Таварткиладзе Г. А. Реабилитационная аудиология: основы, принципы, перспективы. *Российская оториноларингология.* 2003;3(6):132.
3. Володькина В. В. Рецидивирующий экссудативный средний отит у детей: автореф. дис. ... канд. мед. наук. М., 2006. 25 с.
4. Бурмистрова Т. В. Современные этиопатогенетические аспекты экссудативного среднего отита. *Российская оториноларингология.* Материалы 51-й конференции молодых ученых. 2004(1):25–28. https://entru.org/2004-1.html
5. Жумабаев Р. Б. Обзор методик лечения экссудативного среднего отита в мировой практике. *Вестник АГИУВ.* 2016(2):6–12.
6. Leuwer R., Koch U. Anatomy and physiology of the auditory tube. Therapeutic possibilities in chronic disorders of tubal function (in German). *HNO*. 1999;(47):514–523.
7. Отвагин И. В. Эпидемиологические аспекты нарушения слуха у лиц трудоспособного возраста Центрального федерального округа. *Вестник оториноларингологии.* 2004;5:33–35.
8. Gluth M., McDonald D., Weaver A., Bauch C., Beatty C., Orvidas L. Management of eustachian tube dysfunction with nasal steroid spray: a prospective, randomized, placebo-controlled trial. *Arch Otolaryngol Head Neck Surg.* 2011;137(5):449–455. doi: 10.1001/archoto.2011.56
9. Магомедов М. М., Никиткин А. Ю., Левина Ю. В., Красюк А. А., Утешева В. А. Экссудативный средний отит. Современные представления и актуальность проблемы. *Вестник оториноларингологии*. 2012;5:93–97.
10. Крюков А. И., Кунельская Н. Л., Гаров Е. В., Сидорина Н. Г., Царапкин Г. Ю., Загорская Е. Е., Акмулдиева Н. Р. Оригинальная методика шунтирования барабанной полости при лечении стойкой дисфункции слуховой трубы. *Вестник оториноларингологии.* 2015;3:40–44. doi: 10.17116/otorino201580340-44
11. Fireman P. Otitis media and Eustachian tube dysfunction: connection to allergic rhinitis. *J Allergy Clin Immunol.* 1997;99(suppl.):787–797.
12. Мошняга В. Б. Применение волоконного лазера с целью шунтирования барабанной полости при лечении больных экссудативным средним отитом: автореф. дис. ... канд. мед. наук. М., 2005. 29 с.
13. Alper C. M., Swarts J. D., Doyle W. J. Middle ear inflation for diagnosis and treatment of otitis media with effusion. *Auris Nasus Larynx.* 1999;26(4):479–486.
14. Ивашин И. А. Особенности тубарной дисфункции и ее коррекции при острых средних отитах: дис. … канд. мед. наук. СПб., 2003. 132 с.
15. Бобошко М. Ю., Лопотко А. И. Слуховая труба. СПб.: СпецЛит, 2003. 360 с.
16. Магомедов М. М., Левина Ю. В., Никиткин А. Ю., Бардина Е. А., Магомедов Г. М., Ибрагимов Ш. И., Максимова М. А. Катетеризация слуховой трубы в комплексной терапии экссудативного отита. *Вестник оториноларингологии.* 2013;6:48–50. https://www.mediasphera.ru/issues/vestnik-otorinolaringologii/2013/6/030042-46682013611
17. Патент на изобретение 2 609 205 (ф). Крюков А. И., Царапкин Г. Ю., Горовая Е. В., Чумаков П. Л. Катетер для проведения электрофореза и введения лекарственных средств в барабанную полость. Официальный бюлле-

тень Федеральной службы по интеллектуальной собственности «Изобретения. Полезные модели». ФИПС. М., 2017. № 4.
18. Крюков А. И., Царапкин Г. Ю., Сударев П. А., Горовая Е. В., Панасов С. А., Мепаришвили А. С. Рентгеноконтрастная сальпингография в оценке эффективности катетеризации слуховой трубы ушными катетерами. *Вестник оториноларингологии.* 2018.83(1):44–47. doi: 10.17116/otorino201883144-47
19. Марков Г. И., Лызлов В. М. Назальный катетер ЯМИК в амбулаторной практике. *Вестник оториноларингологии.* 2018;83(6):64–66. doi: 10.17116/otorino20188306164

REFERENCES

1. Alberti Y. W., Bastos I., Bluestone C. D. Prevention of hearing impairment from chronic otitis media. *WHO Report*. 2000:8–9.
2. Tavartkiladze G. A. Rehabilitation audiology: fundamentals, principles, prospects. *Rossiiskaya otorinolaringologiya*. 2003;3(6):132 (in Russ.).
3. Volodkina V. V. Recurrent exudative otitis media in children: abstract. dis. ... cand. med. nauk. M., 2006. 25 p. (in Russ.).
4. Burmistrova T. V. Modern etiopathogenetic aspects of exudative otitis media. *Rossiiskaya otorinolaringologiya*. Materials of the 51st conference of young scientists. 2004(1):25–28.
5. Zhumabaev R. B. Overview of the treatment of exudative otitis media in world practice. *Vestnik AGIUV.* 2016(2): 6–12(in Russ.).
6. Laver R., Koch W. Anatomy and physiology of the auditory tube. Therapeutic possibilities for chronic dysfunction of the fallopian tubes (in German). *HNO.* 1999;(47):514–523.
7. Otvagin I. V. Epidemiological aspects of hearing impairment in people of working age in the Central Federal District. *Vestnik otorinolaringologii.* 2004;5:33–35 (in Russ.).
8. Glut M., MacDonald D., Weaver A., Bauch S., Beatty S., Orvidas L. Management of eustachian tube dysfunction with nasal steroid spray: a prospective, randomized, placebo-controlled trial. *Arch Otolaryngol Head Neck Surg.* 2011;137(5):449–455. doi: 10.1001/archoto.2011.56
9. Magomedov M. M., Nikitkin A. Yu., Levina Yu. V., Krasyuk A. A., Utesheva V. A. Exudative otitis media. Modern views and the relevance of the problem. *Vestnik otorinolaringologii.* 2012;5:93–97 (in Russ.).
10. Kryukov A. I., Kunelskaya N. L., Garov E. V., Sidorina N. G., Tsarapkin G. Yu., Zagorskaya E. E., Akmuldieva N. R. An original technique for shunting a tympanic cavity with persistent dysfunction of the auditory tube. *Vestnik otorinolaringologii.* 2015;3:40–44. (in Russ.). doi: 10.17116/otorino201580340-44
11. Fireman P. Otitis media and Eustachian tube dysfunction: connection to allergic rhinitis. *J Allergy Clin Immunol.* 1997;99(suppl.): 787–797.
12. Moshnyaga V. B. Use of a fiber laser for shunting of the tympanic cavity in case of disease with exudative otitis media: Abstract. dis. ... cand. med. nauk. M., 2005. 29 p. (in Russ.).
13. Alper S. M., Swarts J. D., Doyle V. J. Middle-ear inflation for the diagnosis and treatment of otitis media with effusion. *Auris Nasus Larynx.* 1999;26(4):479–486.
14. Ivashin I.A. Features of tubular dysfunction and its correction in acute otitis media: dis. ... Ph.D. St. Petersburg, 2003. 132 p. (in Russ.).
15. Boboshko M. Yu., Lopotko A. I. Auditory trumpet. St. Petersburg: SpetsLit, 2003. 360 p. (in Russ.).
16. Magomedov M. M., Levina Yu. V., Nikitkin A. Yu., Bardina E. A., Magomedov G. M., Ibragimov Sh. I., Maksimova M. A. Catheterization of the auditory tube in the treatment of exudative otitis media. *Vestnik otorinolaringologii.* 2013;6:48-50. (in Russ.). https://www.mediasphera.ru/issues/vestnik-otorinolaringologii/2013/6/030042-46682013611
17. Patent for the invention 2 609 205 (f). Kryukov A. I., Tsarapkin G. Yu., Gorovaya E. V., Chumakov P. L. A catheter for electrophoresis and the use of drugs in the tympanic cavity. Official Bulletin of the Federal Service for Intellectual Property “Inventions. Utility Models”. FIPS, M., 2017; 4. (in Russ.).
18. Kryukov A. I., Tsarapkin G. Yu., Sudarev P. A., Gorovaya E. V., Panasov S. A., Meparishvili A. S. X-ray contrast salpingography in assessing the effectiveness of catheterization of the auditory tube with ear catheters. *Vestnik otorinolaringologii.* 2018:83(1):44–47 (in Russ.). doi: 10.17116/otorino201883144-47
19. Markov G. I., Lyzlov V. M. YAMIK nasal catheter in outpatient practice. *Vestnik otorinolaringologii.* 2018;83 (6):64–66. (in Russ.). doi: 10.17116/otorino20188306164

Информация об авторах

Крюков Андрей Иванович – член-корреспондент РАН, заслуженный деятель науки РФ, доктор медицинских наук, профессор, директор, Научно-исследовательский клинический институт оториноларингологии им. Л. И. Свержевского Департамента здравоохранения города Москвы (117152, Москва, Загородное шоссе, д. 18А, стр. 2); заведующий кафедрой оториноларингологии, Российский национальный исследовательский медицинский университет им. Н. И. Пирогова; тел. 8 (495) 633-92-26, e-mail: nikio@zdrav.mos.ru

ORCID: https://orcid.org/0000-0002-0149-0676

Царапкин Григорий Юрьевич – доктор медицинских наук, ведущий научный сотрудник, руководитель научно-исследовательского отдела патологии верхних дыхательных путей и ринофациальной хирургии, Научно-исследовательский клинический институт оториноларингологии им. Л. И. Свержевского Департамента здравоохранения города Москвы (117152, Москва, Загородное шоссе, д. 18А, стр. 2); тел.: 8-916-219-83-60, e-mail: tsgrigory@mail.ru

ORCID: https://orcid.org/0000-0003-2349-7438

Горовая Елена Владимировна – врач-оториноларинголог КДО, младший научный сотрудник отдела патологии верхних дыхательных путей и эстетической ринофациальной хирургии, Научно-исследовательский клинический институт оториноларингологии им. Л. И. Свержевского Департамента здравоохранения города Москвы (117152, Москва, Загородное шоссе, д. 18А, стр. 2); тел.: 8-916-739-09-66, e-mail: e.v.gorovaya@gmail.com

ORCID: https://orcid.org/0000-0003-2072-5415

✉ **Кишиневский Александр Евгеньевич** – младший научный сотрудник отдела патологии верхних дыхательных путей и эстетической ринофациальной хирургии, врач-оториноларинголог КДО, Научно-исследовательский клинический институт

оториноларингологии им. Л. И. Свержевского Департамента здравоохранения города Москвы (117152, Москва, Загородное шоссе, д. 18А, стр. 2); тел.: 8-903-784-12-77, e-mail: alexander.kishinevskiy@mail.ru
ORCID: https://orcid.org/0000-0002-6700-3308

Information about the authors

Andrei I. Kryukov – Corresponding Member of the Russian Academy of Sciences, Honored Scientist of the Russian Federation, MD, Professor, Director, Sverzhevskiy Clinical Research Institute of Otorhinolaryngology (18A, bld. 2, Zagorodnoye Shosse, Moscow, 117152, Russia); Head of the Chair of Otorhinolaryngology, Pirogov Russian National Research Medical University; phone 8 (495) 633-92-26; e-mail: nikio@zdrav.mos.ru
ORCID: https://orcid.org/0000-0002-0149-0676

Grigorii Yu. Tsarapkin – MD, Leading Researcher, Head of the Research Department of Upper Respiratory Tract Pathology and Rhinofacial Surgery, Sverzhevskiy Clinical Research Institute of Otorhinolaryngology (18A, bld. 2, Zagorodnoye Shosse, Moscow, 117152, Russia); phone 8-916-219-83-60; e-mail: tsgrigory@mail.ru
ORCID: https://orcid.org/0000-0003-2349-7438

Elena V. Gorovaya – Otorhinolaryngologist of Clinicodiagnostic Department, Junior Researcher of the Department of Upper Respiratory Tract Pathology and Aesthetic Rhinofacial Surgery, Sverzhevskiy Clinical Research Institute of Otorhinolaryngology (18A, bld. 2, Zagorodnoye Shosse, Moscow, 117152, Russia); phone 8-916-739-09-66; e-mail: e.v.gorovaya@gmail.com
ORCID: https://orcid.org/0000-0003-2072-5415

✉ **Aleksandr E. Kishinevskii** – Junior Researcher of the Department of Upper Respiratory Pathology and Aesthetic Rhinofacial Surgery, Otorhinolaryngologist of Clinicodiagnostic Department, Sverzhevskiy Clinical Research Institute of Otorhinolaryngology (18A, bld. 2, Zagorodnoye Shosse, Moscow, 117152, Russia); phone 8-903-784-12-77; e-mail: alexander.kishinevskiy@mail.ru
ORCID: https://orcid.org/0000-0002-6700-3308