ISSN 1810-4800 (print)
ISSN 2413-4309 (online)

Российская оториноларингология

Медицинский научно-практический журнал

Том 20, № 1 (110), 2021

Russian Otorhinolaryngology

Medical scientific journal

Vol. 20, No. 1 (110), 2021

Российская оториноларингология

(*Rossiiskaya otorinolaringologiya*)

Медицинский научно-практический журнал

Журнал «Российская оториноларингология» основан в 2002 г. и является преемником журнала «Новости оториноларингологии и логопатологии», выходившего в 1994–2002 гг. Решением Президиума ВАК издание включено в перечень рецензируемых журналов, входящих в бюллетень ВАК.

Медицинский научно-практический рецензируемый журнал, публикует статьи, научные публикации, обзоры и исследования по проблемам, связанным с физиологией и патологией уха, горла, носа и речи; представляет информационные материалы о прошедших и будущих мероприятиях по проблемам оториноларингологии, сурдологии и патологии голоса и речи.

(Выходит один раз в два месяца)

*Для физических лиц индекс **41225** в каталоге «Пресса России» (годовая подписка)*

*Для юридических лиц индекс **41223** в каталоге «Пресса России» (годовая подписка)*

Основные разделы журнала:

- Оригинальные статьи
- Научные статьи
- Дискуссионный раздел
- Из практики
- Обзоры
- Исторический раздел
- Школа фармакотерапии и инновационных технологий
- Информационный раздел

Главный редактор:
Юрий Константинович Янов – доктор медицинских наук, академик РАН, профессор, *Санкт-Петербург, Россия*

Заместители главного редактора:
Николай Аркадьевич Дайхес – доктор медицинских наук, профессор, член-корр. РАН, директор, Федеральный научно-клинический центр оториноларингологии ФМБА России, *Москва, Россия*

Сергей Валентинович Рязанцев – доктор медицинских наук, профессор, зам. директора по научно-координационной работе ФГБУ «Санкт-Петербургский научно-исследовательский институт уха, горла, носа и речи» Минздрава России.

Журнал зарегистрирован Государственным комитетом РФ по печати.
Регистрационное свидетельство ПИ № 77–13147 от 15 июля 2002 г.
Журнал издается по согласованию с Министерством здравоохранения Российской Федерации и Российской академией медицинских наук.

Учредители:
Федеральное государственное бюджетное учреждение «Научно-клинический центр оториноларингологии ФМБА России»
Федеральное государственное бюджетное учреждение «Санкт-Петербургский научно-исследовательский институт уха, горла, носа и речи» Минздрава России

Издатель:
ООО «Полифорум Групп»

Все права на данное издание зарегистрированы. Перепечатка отдельных статей и журнала в целом без разрешения издателя запрещена.

Ссылка на журнал «Российская оториноларингология» обязательна.

Редакция и издатель журнала не несут ответственности за содержание и достоверность рекламной информации.

© СПбНИИ уха, горла, носа и речи Минздрава России, 2021
© Научно-клинический центр оториноларингологии ФМБА России, 2021

Ответственные за выпуск: *С. В. Рязанцев, С. М. Ермольчев*
Ответственный секретарь: *С. С. Павлова*
Адрес редакции:
Россия, 190013, Санкт-Петербург,
ул. Бронницкая, д. 9.
Тел./факс: (812) 316-29-32,
e-mail: text@pfco.ru
сайт: http://entru.org

Компьютерная верстка: *Т. М. Каргапольцева*
Подписано в печать 24.02.2021 г.
Формат: 60×90 1/8. Объем: усл. печ. л. 16,25.
Тираж: 3000 экз. (1-й завод – 500 экз.)

Отпечатано с готовых диапозитивов
в типографии «Политехника сервис».
Санкт-Петербург, Измайловский пр., 18-д.
Лицензия *ПЛД № 69 291* от 19.10.1998 г.
Зак. тип. 2569.

Редакционная коллегия

Абдулкеримов Хийир Тагирович, докт. мед. наук, проф., Уральский государственный медицинский университет Минздрава России, *Екатеринбург, Россия*

Аникин Игорь Анатольевич, докт. мед. наук, проф., Санкт-Петербургский научно-исследовательский институт уха, горла, носа и речи Минздрава России, *Санкт-Петербург, Россия*

Арефьева Нина Алексеевна, докт. мед. наук, проф., Башкирский государственный медицинский университет, *г. Уфа, Россия*

Артюшкин Сергей Анатольевич, докт. мед. наук, проф., Северо-Западный государственный медицинский университет имени И. И. Мечникова» Минздрава России, *Санкт-Петербург, Россия*

Блоцкий Александр Антонович, докт. мед. наук, проф., Амурская государственная медицинская академия, *г. Благовещенск, Россия*

Бобошко Мария Юрьевна, докт. мед. наук, проф., Первый Санкт-Петербургский государственный медицинский университет имени академика И. П. Павлова Минздрава России, *Санкт-Петербург, Россия*

Бойко Наталья Владимировна, докт. мед. наук, проф., Ростовский государственный медицинский университет, *г. Ростов-на-Дону, Россия*

Богомильский Михаил Рафаилович, докт. мед. наук, проф., член-корр. РАН, Российский национальный исследовательский медицинский университет имени Н. И. Пирогова Минздрава России, *Москва, Россия*

Вахрушев Сергей Геннадиевич, докт. мед. наук, проф., Красноярский государственный медицинский университет имени профессора В. Ф. Войно-Ясенецкого Минздрава России, *г. Красноярск, Россия*

Волков Александр Григорьевич, докт. мед. наук, проф., заслуженный врач РФ, Ростовский государственный медицинский университет Минздрава России, *г. Ростов-на-Дону, Россия*

Гаращенко Татьяна Ильинична, докт. мед. наук, проф., Федеральный научно-клинический центр оториноларингологии ФМБА России, *Москва, Россия*

Карнеева Ольга Витальевна, докт. мед. наук, проф., Федеральный научно-клинический центр оториноларингологии ФМБА России, *Москва, Россия*

Карпищенко Сергей Анатольевич, докт. мед. наук, проф., Первый Санкт-Петербургский государственный медицинский университет им. И. П. Павлова Минздрава России, *Санкт-Петербург, Россия*

Карпова Елена Петровна, докт. мед. наук, проф., Российская медицинская академия непрерывного профессионального образования, *Москва, Россия*

Кочеровец Владимир Иванович, докт. мед. наук, проф. по специальности «микробиология» и старший научный сотрудник по специальности «аллергология и иммунология», профессор, Первый МГМУ им. И. М. Сеченова Минздрава России, *Москва, Россия*

Кротов Юрий Александрович, докт. мед. наук, проф., Омский государственный медицинский университет, *г. Омск, Россия*

Крюков Андрей Иванович, докт. мед. наук, проф., Московский научно-практический центр оториноларингологии им. Л. И. Свержевского ДЗМ, *Москва, Россия*

Кузовков Владислав Евгеньевич, докт. мед. наук, Санкт-Петербургский научно-исследовательский институт уха, горла, носа и речи Минздрава России, *Санкт-Петербург, Россия*

Кунельская Наталья Леонидовна, докт. мед. наук, проф., Московский научно-практический центр оториноларингологии им. Л. И. Свержевского» ДЗМ, *Москва, Россия*

Лавренова Галина Владимировна, докт. мед. наук, проф., Первый Санкт-Петербургский государственный медицинский университет им. И. П. Павлова Минздрава России, *Санкт-Петербург, Россия*

Лиленко Сергей Васильевич, докт. мед. наук, профессор, Санкт-Петербургский научно-исследовательский институт уха, горла, носа и речи Минздрава России, *Санкт-Петербург, Россия*

Лопатин Андрей Станиславович, докт. мед. наук, проф., Поликлиника № 1 Управления делами Президента РФ, президент Российского общества ринологов, *Москва, Россия*

Мальцева Галина Семеновна, докт. мед. наук, Санкт-Петербургский научно-исследовательский институт уха, горла, носа и речи Минздрава России, *Санкт-Петербург, Россия*

Накатис Яков Александрович, докт. мед. наук, проф., Клиническая больница № 122 им. Л. Г. Соколова ФМБА России, *Санкт-Петербург, Россия*

Носуля Евгений Владимирович, докт. мед. наук, проф., Российская медицинская академия последипломного образования Минздрава России, *Москва, Россия*

Пальчун Владимир Тимофеевич, докт. мед. наук, проф., заслуженный деятель науки РФ, член-корр. РАН, Российский национальный исследовательский медицинский университет имени Н. И. Пирогова Минздрава России, *Москва, Россия*

Панкова Вера Борисовна, докт. мед. наук, проф., Всероссийский научно-исследовательский институт железнодорожной гигиены Роспотребнадзора, *Москва, Россия*

Пискунов Геннадий Захарович, докт. мед. наук, проф., член-корр. РАН, Российская медицинская академия последипломного образования Минздрава России, *Москва, Россия*

Радциг Елена Юрьевна, докт. мед. наук, проф., Российский национальный исследовательский медицинский университет имени Н. И. Пирогова, *Москва, Россия*

Свистушкин Валерий Михайлович, докт. мед. наук, проф., Первый Московский государственный медицинский университет им. И. М. Сеченова, *Москва, Россия*

Семенов Федор Вячеславович, докт. мед. наук, проф., заведующий кафедрой ЛОР-болезней, Кубанский государственный медицинский университет, *г. Краснодар, Россия*

Староха Александр Владимирович, докт. мед. наук, проф., Сибирский государственный медицинский университет, Томский филиал Федерального научно-клинического центра оториноларингологии ФМБА России, *г. Томск, Россия*

Степанова Юлия Евгеньевна, докт. мед. наук, Санкт-Петербургский научно-исследовательский институт уха, горла, носа и речи» Минздрава России, *Санкт-Петербург, Россия*

Таварткиладзе Георгий Абелович, докт. мед. наук, проф., Российский научно-практический центр аудиологии и слухопротезирования ФМБА, *Москва, Россия*

Шахов Андрей Владимирович, докт. мед. наук, Нижегородская государственная медицинская академия, *Нижний Новгород, Россия*

Юнусов Аднан Султанович, докт. мед. наук, проф., заместитель директора по детству, Федеральный научно-клинический центр оториноларингологии ФМБА России, *Москва, Россия*

Баумгартнер Вольф-Дитер, докт. мед. наук, проф., Венский медицинский университет, *Вена, Австрия*

Вичева Диляна, проф., докт. мед. наук, проф. каф. оториноларингологии, Медицинский университет, *Пловдив, Болгария*

Камесваран Мохан, докт. мед. наук, проф., Исследовательский фонд Мадрас ЛОР (MERF), *Индия*

Мюллер Йоахим, докт. мед. наук, проф., клиника и поликлиника оториноларингологии, Университет Вюрцбурга, *Вюрцбург, Германия*

Оссама Хамид, засл. проф. каф. отоларингологии, больница Элдемердаш, *Каир, Египет*

Скаржиньски Хенрик, докт. мед. наук, проф., Институт физиологии и патологии слуха, *Варшава, Польша*

Russian Otorhinolaryngology

(*Rossiiskaya otorinolaringologiya*)

Medical scientific journal

The magazine «Russian otorhinolaryngology» was founded in 2002 and is the successor of the magazine «News of Otorhinolaryngology and lalopathology», published in 1994–2002. By decision of the Presidium of HAC (Higher Attestation Committee), publication included into the list of peer-reviewed journals included in the bulletin of HAC.

The medical scientific and practical peer-reviewed journal, publishes articles, scientific publications, reviews and studies on problems related to the physiology and pathology of the ear, throat, nose and speech; presents information materials about past and future events on problems of otorhinolaryngology, hearing and speech pathology and pathology.

(Published once every two months)

For individuals, the index 41225 in the catalog „The Russian Press“ (annual subscription)

For legal entities index 41223 in the catalog „The Russian Press“ (annual subscription)

Sections:

- Original articles
- Science articles
- Discussion section
- From practice
- Reviews
- Historical section
- School of pharmacotherapy and innovative technologies
- Informational section

Chief Editor:
Yurii K. Yanov – MD, Academician of the Russian Academy of Sciences, Professor, director of Saint Petersburg Research Institute of Ear, Throat, Nose and Speech of the Ministry of Healthcare of Russia, Saint Petersburg, Russia

Deputy chief editor:
Nikolai A. Daikhes – MD, Professor, associate member of the Russian Academy of Sciences, director, Federal Scientific-Clinical Center of Otorhinolaryngology of the Russian Federal Medico-Biological Agency of Russia, Moscow, Russia

Deputy chief editor:
Sergey V. Ryazantsev – MD, Professor, deputy director for scientific and coordination work, Saint Petersburg Research Institute of Ear, Throat, Nose and Speech of the Ministry of Healthcare of Russia, Saint Petersburg, Russia

The journal is registered by the State Press Committee of the Russian Federation.
Registration certificate N 77-13147 PI, July 15, 2002
The journal is published in coordination with the Ministry of Health of the Russian Federation and the Russian Academy of Medical Sciences.

Founders:
Federal State Institution
„Research and Clinical Center of Otorhinolaryngology FMBA of Russia“
Federal State Institution „Saint-Petersburg Research Institute of Ear, Throat, Nose and Speech“ Ministry of Health of the Russian Federation
Publisher:
Ltd. „Poliforum Group“

All rights in this publication are registered. Reprinting of individual articles and journal without the permission of the publisher is prohibited.

Link to the journal «Russian otorhinolaryngology» is obligatory.

The editors and publisher are not responsible for the content or accuracy of the advertisements.

Responsible for the production: *S. Ryazancev, S. Ermolchev*
Executive Secretary: *S. Pavlova*
Editorial address:
9, Bronnitskaya Str., Saint Petersburg, 190013, Russia.
Tel./Fax: (812) 316-29-32,
e-mail: text@pfco.ru
http://entru.org

Computer makeup: *T. Kargapoltseva*
Apploved 24.02.2021.
Format: 60×90 1/8. Conventional sheets: 16.25.
No of printed copies: 3000.
Printed in Publishing „Politechnika servis“.
St. Petersburg, Izmailovskii Ave., 18 d.

© St. Petersburg Research Institute of Ear, Nose and Throat and Speech, Ministry of Health of the Russian Federation, 2021
© Research and Clinical Center of Otorhinolaryngology FMBA of Russia, 2021

Editorial board

Khiiir T. Abdulkerimov, MD, Professor, Ural State Medial University Ministry of Healthcare of Russia, *Yekaterinburg, Russia*

Igor' A. Anikin, MD, Professor, Saint Petersburg Research Institute of Ear, Throat, Nose and Speech Ministry of Healthcare of Russia, *Saint Petersburg, Russia*

Nina A. Aref'eva, MD, Professor, Bashkir State Medical University, *Ufa, Russia*

Sergei A. Artyushkin, MD, Professor, Mechnikov North-Western State Medical University Ministry of Healthcare of Russia, *Saint Petersburg, Russia*

Aleksandr A. Blotskii, MD, Professor, Amur State Medical Academy, *Blagoveshchensk, Russia*

Mariya Yu. Boboshko, MD, Professor, Pavlov First Saint Petersburg State Medical University Ministry of Healthcare of Russia, *Saint Petersburg, Russia*

Natal'ya V. Boiko, MD, Professor, Rostov State Medical University, *Rostov-on-Don, Russia*

Mikhail R. Bogomil'skii, MD, Professor, Pirogov Russian National Research Medical University Ministry of Healthcare of Russia, *Moscow, Russia*

Sergei G. Vakhrushev, MD, Professor, Prof. V. F. Voino-Yasenetsky Krasnoyarsk State Medical University Ministry of Healthcare of Russia, *Krasnoyarsk, Russia*

Aleksandr G. Volkov, MD, Professor, Rostov State Medical University Ministry of Healthcare of Russia, *Rostov-on-Don, Russia*

Tat'yana I. Garashchenko, MD, Professor, Federal Scientific-Clinical Center of Otorhinolaryngology Russian Federal Medico-Biological Agency, *Moscow, Russia*

Ol'ga V. Karneeva, MD, Professor, Federal Scientific-Clinical Center of Otorhinolaryngology of the Russian Federal Medico-Biological Agency, *Moscow, Russia*

Sergei A. Karpishchenko, MD, Professor, Pavlov First Saint Petersburg State Medical University Ministry of Healthcare of Russia, *Saint Petersburg, Russia*

Elena P. Karpova, MD, Professor, Russian Medical Academy of Continuous Professional Education, *Moscow, Russia*

Vladimir I. Kocherovets, MD, Professor of Microbiology and senior research associate of allergology and immunology, Professor, Sechenov First Moscow State Medical University of the Ministry of Healthcare of Russia, Chair of Pharmaceutical Technology and Pharmacology, *Moscow, Russia*

Yurii A. Krotov, MD, Professor, Omsk State Medical University, *Omsk, Russia*

Andrei I. Kryukov, MD, Professor, Sverzhevskii Otorhinolaryngology Healthcare Research Institute of the Department of Healthcare of Moscow, *Moscow, Russia*

Vladislav E. Kuzovkov, MD, Saint Petersburg Research Institute of Ear, Throat, Nose and Speech of the Ministry of Healthcare of Russia, *Saint Petersburg, Russia*

Natal'ya L. Kunel'skaya, MD, Professor, Sverzhevskiy Otorhinolaryngology Healthcare Research Institute of the Department of Healthcare of Moscow, *Moscow, Russia*

Galina V. Lavrenova, MD, Professor, Pavlov First Saint Petersburg State Medical University of the Ministry of Healthcare of Russia, *Saint Petersburg, Russia*

Sergei V. Lilenko, MD, Professor, Saint Petersburg Research Institute of Ear, Throat, Nose and Speech of the Ministry of Healthcare of Russia, *Saint Petersburg, Russia*

Andrei S. Lopatin, MD, Professor, Policlinic No 1 of the Administrative Directorate of the President of the Russian Federation, President of the Russian Society of Rhinologists, *Moscow, Russia*

Galina S. Mal'tseva, MD, Saint Petersburg Research Institute of Ear, Throat, Nose and Speech of the Ministry of Healthcare of Russia, *Saint Petersburg, Russia*

Yakov A. Nakatis, MD, Professor, L. G. Sokolov Clinical Hospital No 122 of the Russian Federal Medico-Biological Agency, *Saint Petersburg, Russia*

Evgenii V. Nosulya, MD, Professor, Russian Medical Academy of Post-Graduate Education of the Ministry of Healthcare of Russia, *Moscow, Russia*

Vladimir T. Pal'chun, MD, the Honored Worker of Science of the Russian Federation, associate member of the Russian Academy of Sciences, Professor of the Chair of Otorhinolaryngology of General Medicine Department, Pirogov Russian National Research Medical University of the Ministry of Healthcare of Russia, *Moscow, Russia*

Vera B. Pankova , MD, Professor, All-Russian Scientific Research Institute of Railway Hygiene of Rospotrebnadzor, *Moscow, Russia*

Gennadii Z. Piskunov, MD, Professor, Russian Medical Academy of Post-Graduate Education of the Ministry of Healthcare of Russia, *Moscow, Russia*

Elena Yu. Radtsig, MD, Professor, Pirogov Russian National Research Medical University of the Ministry of Healthcare of Russia, *Moscow, Russia*

Valerii M. Svistushkin, MD, Professor, Sechenov First Moscow State Medical University, *Moscow, Russia*

Fedor V. Semenov, MD, Professor, Kuban State Medical University, *Krasnodar, Russia*

Aleksandr V. Starokha, MD, Professor, Siberian State Medical University, Tomsk Branch of Federal Scientific-Clinical Center of Otorhinolaryngology of the Russian Federal Medico-Biological Agency, *Tomsk, Russia*

Yuliya E. Stepanova, MD, Saint Petersburg Research Institute of Ear, Throat, Nose and Speech of the Ministry of Healthcare of Russia, *Saint Petersburg, Russia*

Georgii A. Tavartkiladze, MD, Professor, Russian Scientific Practical Center of Audiology and Hearing Prosthetics of the Russian Federal Medico-Biological Agency, *Moscow, Russia*

Andrei V. Shakhov, MD, Nizhnii Novgorod State Medical Academy, *Nizhnii Novgorod, Russia*

Adnan S. Yunusov, MD, Professor, Federal Scientific Clinical Center of Otorhinolaryngology of the Russian Federal Medico-Biological Agency, *Moscow, Russia*

Wolf-Dieter Baumgartner, MD, professor, Medical University of Vienna, *Vienna, Austria*

Dilyana Vicheva, prof., MD, prof. Department of Otorhinolaryngology, Medical University, Plovdiv, Bulgaria

Mohan Kameswaran, MD, professor, Madras ENT Research Foundation (MERF), *India*

Joachim Müller, MD, professor, Clinic and Polyclinic of Otorhinolaryngology, University of Würzburg, *Germany*

Hamid Ossama, Professor Emeritus, Department of Otolaryngology, eldemerdash hospital, *Cairo, Egypt*

Henryk Skarzynski, MD, prof., Institute of Physiology and Pathology of Hearing, *Warsaw, Poland*

Содержание

Научные статьи

И. А. Аникин, С. В. Астащенко, М. В. Комаров, О. И. Гончаров
Выбор метода реконструкции звукопроводящего аппарата при изолированных аномалиях слуховых косточек . . . 8

В. В. Вишняков, А. Ю. Овчинников, А. М. Панин, А. В. Бакотина, В. Н. Талалаев, О. С. Донская
Постимплантационный верхнечелюстной синусит: профилактика и диагностика . . . 18

Л. В. Георгиева, В. А. Степанова
Зависимость между динамикой индекса массы тела во время беременности и развитием ринита беременных . . . 23

И. А. Горбачева, О. С. Донская, Д. А. Попов, Ю. А. Сычева, Я. Е. Осинцева, С. Э. Бабаева, Е. С. Рязанцева
Одонтогенный синусит – мультидисциплинарная проблема . . . 27

А. И. Извин, И. М. Вешкурцева, М. А. Ребятникова, А. В. Рудзевич, Н. Е. Кузнецова
Антитромботическая терапия как фактор риска носовых кровотечений . . . 35

И. В. Королева, Г. Ш. Туфатулин, М. С. Коркунова
Модель развития региональной системы медико-психолого-педагогической помощи детям с нарушением слуха раннего возраста . . . 41

С. Ю. Кротов, Ю. Т. Игнатьев, Ю. А. Кротов
Ультрафонофорез барабанной полости при сохранении целостности тимпанальной мембраны . . . 51

Г. И. Марков, А. Л. Клочихин, В. А. Романов, М. Г. Марков
Профилактика и консервативное лечение гипертрофии носоглоточной миндалины . . . 56

А. Х. Назанян, С. Л. Манасян, А. А. Авакян, А. К. Шукурян
Сравнительный анализ применения триамцинолона и плацебо в лечении персистирующего аллергического ринита . . . 61

Г. Ю. Царапкин, А. С. Товмасян, Т. А. Кочеткова, М. М. Мусаева
Новый взгляд на латерализацию нижней носовой раковины . . . 65

Обзоры

И. А. Аникин, С. А. Еремин, А. Е. Шинкарева, С. И. Ситников
Особенности анатомии наружного слухового прохода . . . 72

М. А. Завалий, А. Н. Орел, Т. А. Крылова, А. Г. Балабанцев, П. А. Кушнирек
Регенерация мерцательного эпителия полости носа в норме и после хирургических вмешательств . . . 78

Из практики

С. С. Махмудов, А. А. Очилзода, Ф. П. Джамолов, А. З. Муталибов, Р. У. Бободжанов, Б. А. Максудов, А. А. Гафаров
Клинический случай болезни Виллебранда после операции тонзиллотомии и аденотомии у ребенка. . . . 89

С. Д. Полякова, Т. С. Хегай, Н. Н. Батенева, Е. А. Некрасова
Фиброзная дисплазия височной кости со стенозом наружного слухового прохода и вторичной холестеатомой . . . 93

Школа фармакотерапии и инновационных технологий

И. Н. Захарова, Н. А. Геппе, Н. Г. Сугян, А. Р. Денисова, И. В. Бережная
Топические этиотропные препараты в терапии инфекционно-воспалительных заболеваний глотки у детей дошкольного возраста. Результаты многоцентрового рандомизированного сравнительного клинического исследования . . . 102

Юбилей

К 80-летию академика Райса Кажкеновича Тулебаева . . . 118
К юбилею Веры Борисовны Панковой . . . 122

Contens

Science articles

I. A. Anikin, S. V. Astashchenko, M. V. Komarov, O. I. Goncharov
Treatment choice for repair of sound-conducting apparatus with isolated ossicular anomalies 8

V. V. Vishnyakov, A. Yu. Ovchinnikov, A. M. Panin, A. V. Bakotina, V. N. Talalaev, O. S. Donskaya
Post-implantation maxillary sinusitis: prevention and diagnosis 18

L. V. Georgieva, V. A. Stepanova
Relationship between changes in body mass index during pregnancy and pregnancy rhinitis 23

I. A. Gorbacheva, O. S. Donskaya, D. A. Popov, Yu. A. Sycheva, Ya. E. Osintseva, S. E. Babaeva, E. S. Ryazantseva
Odontogenic sinusitis as a multidisciplinary problem 27

A. I. Izvin, I. M. Veshkurtseva, M. A. Rebyatnikova, A. V. Rudzevich, N. E. Kuznetsova
Antithrombotic therapy as a risk factor for nasal bleeding 35

I. V. Koroleva, G. Sh. Tufatulin, M. S. Korkunova
Model of development of the regional system of medical, psychological and pedagogical assistance to infants with hearing impairment 41

S. Yu. Krotov, Yu. T. Ignat'ev, Yu. A. Krotov
Tympanic cavity ultraphonophoresis in cases of preserving integrity of tympanic membrane 51

G. I. Markov, A. L. Klochikhin, V. A. Romanov, M. G. Markov
Prevention and conservative treatment of nasopharyngeal tonsil hypertrophy 56

A. Kh. Nazanyan, S. L. Manasyan, A. A. Avakyan, A. K. Shukuryan
Comparative analysis of use of triamcinolone and placebo in treatment of persistent allergic rhinitis. 61

G. Yu. Tsarapkin, A. S. Tovmasyan, T. A. Kochetkova, M. M. Musaeva
New look at lateralization of inferior turbinate 65

Reviews

I. A. Anikin, S. A. Eremin, A. E. Shinkareva, S. I. Sitnikov
Features of external auditory canal anatomy 72

M. A. Zavalii, A. N. Orel, T. A. Krylova, A. G. Balabantsev, P. A. Kushnirek
Regeneration of ciliated epithelium of nasal cavity in normal conditions and after surgery 78

From practice

S. S. Makhmudov, A. A. Ochilzoda, F. P. Dzhamolov, A. Z. Mutalibov, R. U. Bobodzhanov, B. A. Maksudov, A. A. Gafarov
Case report of von willebrand disease after tonsillotomy and adenotomy in a child 89

S. D. Polyakova, T. S. Khegai, N. N. Bateneva, E. A. Nekrasova
Fibrous dysplasia of temporal bone with stenosis of external auditory canal and secondary cholesteatoma. 93

School of pharmacotherapy and innovative technologies

I. N. Zakharova, N. A. Geppe, N. G. Sugyan, A. R. Denisova, I. V. Berezhnaya
Topical etiotropic drugs in therapy of infectious inflammatory diseases of pharynx in preschool children. Results of a multicenter randomized comparative clinical trial. 102

Jubilee

On the occasion of the 80th birthday of Academician Rice Kazhkenovich Tulebaev 118
To the anniversary of Vera Borisovna Pankova 122

УДК 616.284:616.287-007-053.1-089.844
https://doi.org/10.18692/1810-4800-2021-1-8-17

Выбор метода реконструкции звукопроводящего аппарата при изолированных аномалиях слуховых косточек

И. А. Аникин[1], С. В. Астащенко[1], М. В. Комаров[1], О. И. Гончаров[1]

[1] Санкт-Петербургский научно-исследовательский институт уха, горла, носа и речи, Санкт-Петербург, 190013, Россия

Treatment choice for repair of sound-conducting apparatus with isolated ossicular anomalies

I. A. Anikin[1], S. V. Astashchenko[1], M. V. Komarov[1], O. I. Goncharov[1]

[1] Saint Petersburg Research Institute of Ear, Throat, Nose and Speech, Saint Petersburg, 190013, Russia

В течение последних десятилетий возросло внимание к изучению возможностей детской оториноларингологии. Постоянно развивающиеся технологии реконструктивной хирургии и достижения в области анестезиологического пособия позволили проводить необходимые оперативные вмешательства в самые ранние сроки. Даже такие традиционно сложные сферы, как лечение изолированных аномалий среднего уха получают все новые и новые возможности для успешного развития. В целях достижения максимальных результатов слухоулучшения при изолированных аномалиях слуховых косточек применяются различные подходы к их реконструкции. В своей работе мы поставили целью выяснить, какое из двух наиболее актуальных технических решений является оптимальным с точки зрения функциональных результатов лечения. Для этого нами были проанализированы две независимые группы пациентов, у которых был применен различный подход к реконструкции звукопроводящей цепи. На основе проведенного исследования можно утверждать, что попытки сохранения деформированной, но подвижной цепи слуховых косточек, т. е. выполнение при аномалиях развития слуховых косточек с интактным стремечком тимпанопластики 1-го типа, не доказали своей целесообразности. Выполнение оперативного вмешательства по более простой методике, а именно с удалением деформированных слуховых косточек и применением частичных титановых протезов, позволяет достичь лучших анатомо-функциональных результатов.
Ключевые слова: изолированные аномалии развития среднего уха, реконструкция слуховых косточек.

Для цитирования: Аникин И. А., Астащенко С. В., Комаров М. В., Гончаров О. И. Выбор метода реконструкции звукопроводящего аппарата при изолированных аномалиях слуховых косточек. *Российская оториноларингология.* 2021;20(1):8–17. https://doi.org/10.18692/1810-4800-2021-1-8-17

Over the last decades, attention to the study of the possibilities of pediatric otorhinolaryngology has increased. The constantly evolving technologies in reconstructive surgery and advances in the field of anesthetic management have made it possible to carry out the necessary surgical interventions at the earliest possible time. Even such traditionally complex areas like treatment of isolated middle ear abnormalities receive more and more opportunities for successful development. In order to achieve maximal results of hearing in isolated ossicular abnormalities, various approaches to their reconstruction are used. In our work, we aimed to find out which of the two most topical technical solutions is optimal in terms of functional results' achievement. To do this, we analyzed two independent groups of patients in whom different approaches to the repair of the sound conduction was applied. On the basis of the study, it can be argued that attempts to preserve a deformed, but movable chain of the auditory ossicles, that is, performing type 1 tympanoplasty with an intact stapes with anomalies in the development of auditory ossicles did not prove their feasibility. Performing surgery using a simpler technique, namely with the removal of deformed ossicles and the use of partial titanium prostheses, allows you to achieve the best anatomical and functional results.
Keywords: isolated anomaly of the middle ear, reconstruction of the auditory ossicles.

© Коллектив авторов, 2021

For citation: Anikin I. A., Astashchenko S. V., Komarov M. V., Goncharov O. I. Treatment choice for repair of sound-conducting apparatus with isolated ossicular anomalies. *Rossiiskaya otorinolaringologiya*. 2021;20(1):8-17. https://doi.org/10.18692/1810-4800-2021-1-8-17

В детском возрасте состояние кондуктивной потери слуха встречается достаточно часто, и секреторный отит является наиболее распространенной причиной. Однако в некоторых случаях причины могут быть врожденными, начиная от деформаций наружного и среднего уха и заканчивая изолированными пороками развития слуховых косточек. Аномалии развития слуховых косточек достаточно редки, что часто приводит к поздней диагностике, особенно при одностороннем поражении [1–3]. Последствия развития пороков среднего уха могут варьировать от изменений в конфигурации и размере барабанной полости до изменения количества и конфигурации косточек. Также встречаются аномалии круглого и реже, овального окна [4].

Большинство аномалий носят спорадический характер, но примерно одна четверть случаев происходит в контексте генетического синдрома, синдрома Крузона, Клиппеля–Фейля, Пфейффера и других [5–7]. В случае отсутствия других аномалий решающую роль играет анамнез, и наиболее распространенным проявлением является ситуация, когда в поле зрения оториноларинголога попадает ребенок со снижением слуха, задержкой речи и плохой успеваемостью в школе, при минимальных отклонениях при отоскопии [8]. Многие из них переносили аденотомию с установкой тимпановентиляционной трубки, так как рассматривались как больные секреторным отитом, разумеется без значимого эффекта.

Импедансометрия и тональная аудиометрия, несомненно, несут важное значение в диагностике, подтверждая нормальное давление в среднем ухе (тимпанограмма типа А), с возможным снижением комплаентности барабанной перепонки (тимпанограмма типа As) вследствие фиксации цепи слуховых косточек, и оценивая средний порог звукопроведения по воздуху на уровне 50 дБ с наличием костно-воздушного интервала порядка 35 дБ. Тем не менее компьютерная томография с высоким разрешением является методом выбора в диагностике, поскольку она позволяет адекватно визуализировать костные структуры барабанной полости. И, наконец, окончательный ответ дает только ревизионная тимпанотомия.

Успешно завершенное в 2013 году диссертационное исследование «Хирургическое лечение пороков развития наружного, среднего и внутреннего уха» [9], выполненное на базе клиники СПб НИИ ЛОР Х. М. Диабом, несомненно повысило осведомленность врачей-оториноларингологов в регионах нашей страны об успехах в отохирургии

In childhood, conductive hearing loss is common, and secretory otitis media is the most common cause. However, in some cases, the causes may be congenital, ranging from deformities of the outer and middle ear and ending with isolated malformations of the ear ossicles. Anomalies in the development of the ear ossicles are quite rare, which often leads to late diagnosis, especially in unilateral lesions [1–3]. The consequences of developing middle ear defects may range from changes in the configuration and size of the tympanic cavity to changes in the number and configuration of ossicles. There are also anomalies of the round and, less often, oval window [4].

Most of the abnormalities are sporadic, but approximately one quarter of cases occur in the context of genetic syndrome, Crouzon syndrome, Klippel-Feil, Pfeiffer, and others [5–7]. In the absence of other anomalies, history plays a decisive role, and the most common manifestation is a situation when a child with hearing loss, speech delay and poor school performance, with minimal deviations during otoscopy, comes in view of the otorhinolaryngologist [8]. Many of them underwent adenotomy with the installation of a tympanostomy tube, since they were considered patients with secretory otitis media, of course, without significant effect.

Impedancemetry and tonal audiometry are undoubtedly important in diagnosis, confirming normal pressure in the middle ear (tympanogram type A), with a possible decrease in the compliance of the tympanic membrane (tympanogram type As) due to fixation of the ossicular chain, and assessing the average sound conduction through the air at the level of 50 dB with the presence of a bone-air gap of the order of 35 dB. Nevertheless, high-resolution computed tomography is the diagnostic method of choice, since it allows adequate visualization of the bone structures of the tympanic cavity. And, finally, only revision tympanotomy gives the final answer.

The thesis study “Surgical treatment of malformations of the outer, middle and inner ear” [9], successfully completed in 2013, carried out on the basis of the clinic of St. Petersburg Research Institute of Ear, Throat, Nose and Speech by H. M. Diab, undoubtedly raised the awareness of otorhinolaryngologists in the regions of our country

по такому чрезвычайно важному и приоритетному направлению. В связи с этим поток пациентов с рассматриваемой патологией, направляемых в наше учреждение, значительно возрос. Как результат клинический опыт хирургического лечения аномалий среднего уха лег в основу новых научно-практических направлений [10]. В частности, данное утверждение касается в первую очередь изолированных аномалий среднего уха с интактным стремечком.

В контексте исследования, отраженного в настоящей работе, был проведен анализ анатомических и функциональных результатов реконструктивных вмешательств на среднем ухе при аномалии развития звукопроводящего аппарата с интактным стремечком.

Цель исследования

Оценка результативности методик реконструкции цепи слуховых косточек для определения оптимального метода и, таким образом, повышения эффективности такого рода вмешательств.

Пациенты и методы исследования

Для включения и исключения из групп исследования были использованы соответствующие критерии.

Критерии включения

1. Полный комплект первичной медицинской документации с отраженным комплексным предоперационным обследованием, протоколом оперативного вмешательства и послеоперационного наблюдения в отношении каждого пациента.

2. Подтвержденный на основе оперативного вмешательства диагноз Q16.3 «Врожденная аномалия слуховых косточек» (с интактным стремечком).

Критерии исключения

1. Порог костного звукопроведения на предоперационном этапе более 30 дБ.

2. Сочетанный порог развития мягкого и твердого неба, в том числе прооперированный, вне зависимости от эффективности хирургической реабилитации.

3. Обрыв связи с пациентом в послеоперационном периоде на сроке менее 12 месяцев.

4. Наличие хронической анемии различного генеза, сахарного диабета (любого типа), болезней соединительной ткани и другой системной патологии, способной дать негативный эффект на результативность пластического вмешательства.

5. Отсутствие аномалии развития наружного и внутреннего уха на ипсилатеральной стороне.

На основе указанных критериев была сформирована выборка пациентов, включающая 37 пациентов в возрасте от 4 до 26 лет (22 женщины, 15 мужчин), которым оперативное вмешательство было выполнено на клинических базах СПб НИИ ЛОР с 2004 по 2019 год.

about the success in otosurgery in such an extremely important and priority area. In this regard, the flow of patients with this pathology, referred to our institution, has increased significantly. As a result, the clinical experience of surgical treatment of middle ear anomalies formed the basis of new scientific and practical directions [10]. In particular, this statement concerns primarily isolated anomalies of the middle ear with an intact stapes.

In the context of the study, reflected in this work, an analysis of the anatomical and functional results of reconstructive interventions on the middle ear in case of anomalies in the development of the sound-conducting apparatus with an intact stapes was carried out.

Objectives

Evaluation of the effectiveness of methods of reconstruction of the ossicular chain to determine the optimal method and, thus, increase the effectiveness of such interventions.

Patients and research methods

For inclusion and exclusion from study groups, appropriate criteria were used.

Inclusion criteria

1. A complete set of primary medical documentation with a reflected complex preoperative examination, a protocol of surgery and postoperative observation for each patient.

2. Confirmed on the basis of surgery, diagnosis Q16.3 "Congenital malformation of ear ossicles" (with intact stapes).

Exclusion criteria

1. The threshold of bone conduction at the preoperative stage is more than 30 dB.

2. The combined threshold for the development of the soft and hard palate, including the operated one, regardless of the effectiveness of surgical rehabilitation.

3. Loss of communication with the patient in the postoperative period for a period of less than 12 months.

4. The presence of chronic anemia of various origins, diabetes mellitus (of any type), connective tissue diseases and other systemic pathologies that may have a negative effect on the effectiveness of plastic intervention.

5. Absence of anomalies in the development of the outer and inner ear on the ipsilateral side.

Based on these criteria, a sample of patients was formed, including 37 patients aged 4 to 26 years (22 women, 15 men), who underwent surgery at the clinical sites of the St. Petersburg Research Institute of Ear, Throat, Nose and Speech from 2004 to 2019.

Все пациенты, включенные в выборку на предоперационном этапе, были подвергнуты стандартному обследованию, включающему рутинные общеклинические, лабораторные, лучевые и инструментальные методы.

Ретроспективно вся выборка пациентов была разделена на две группы.

Группа 1 (13 пациентов) включила пациентов, которым реконструкция была выполнена путем мобилизации фиксированных слуховых косточек с сохранением их межоссикулярных связей и ремоделирования окружающих их костных структур.

Группа 2 (24 пациента) включила пациентов, которым реконструкция выполнялась с удалением аномально развитых слуховых косточек и применением частичных титановых протезов.

Анатомо-функциональные результаты оценивались по классически применяемым критериям: тональная пороговая аудиометрия, отсутствие или наличие ретракций, затупления переднего меатотимпанального угла, смещение протеза, латерализация барабанной перепонки (неотимпанальной мембраны) или ее перфорация.

Результаты исследования

Перед представлением результатов проведенного исследования следует указать на то, что пациенты, поступавшие на оперативное лечение, по сути имели лишь functio laesa, то есть основной и единственной жалобой со стороны больного уха было лишь снижение слуха различной степени выраженности, следовательно, выполненные операции надлежало рассматривать как сугубо функциональные, преследующие единственную цель – обеспечение социально-адекватного слуха. Поэтому получение неудовлетворительных результатов хирургических вмешательств, в первую очередь перфораций и ретракционных карманов, является серьезным фактором, ухудшающим качество жизни пациента, особенно если этому сопутствует неудовлетворительный функциональный результат.

Следует также уточнить необходимость применения указанных строгих критериев исключения пациентов из формируемой выборки. В связи с поставленной в исследовании целью необходимо было обеспечить максимально корректное сравнение двух групп пациентов во избежание получения так называемых статистических «выбросов», обусловленных заведомо заниженными шансами на получение приемлемого анатомо-функционального результата, способных исказить заключительные результаты в пользу той или иной применявшейся методики оперативного вмешательства.

Также необходимо отметить, что оперативные вмешательства за указанный временной

All patients included in the sample at the preoperative stage were subjected to a standard examination, including routine general clinical, laboratory, imaging and instrumental methods.

In retrospect, the entire patient sample was divided into two groups.

Group 1 (13 patients) included patients who underwent reconstruction by mobilizing the fixed ear ossicles while preserving their interossicular connections and remodeling the surrounding bone structures.

Group 2 (24 patients) included patients who underwent reconstruction with the removal of abnormally developed ear ossicles and the use of partial titanium prostheses.

Anatomical and functional results were assessed according to the classically used criteria: tonal threshold audiometry, absence or presence of retractions, bluntness of the anterior meatotympanic angle, displacement of the prosthesis, lateralization of the tympanic membrane (neotympanic membrane) or its perforation.

Research results

Before presenting the results of the study, it should be pointed out that patients admitted for surgical treatment, in fact, had only functio laesa, that is, the main and only complaint from the diseased ear was only hearing loss of varying severity, therefore, the performed operations should be considered as purely functional, pursuing a single goal - to provide socially adequate hearing. Therefore, obtaining unsatisfactory results of surgical interventions, primarily perforations and retraction pockets, is a serious factor that worsens the patient's quality of life, especially if this is accompanied by an unsatisfactory functional result.

It should also clarify the need to apply these strict criteria for excluding patients from the sample. In connection with the goal set in the study, it was necessary to ensure the most correct comparison of the two groups of patients in order to avoid obtaining the so-called statistical „outliers“ due to the deliberately underestimated chances of obtaining an acceptable anatomical and functional result, which could distort the final results in favor of one or another applied method of operational interference.

It should also be noted that surgical interventions over the specified time period (15 years) were

промежуток (15 лет) выполнялись несколькими отохирургами, использовавшими различную тактику хирургического вмешательства, что также в определенной степени сказалось на результате лечения.

На предоперационном этапе важнейшее значение для осуществления диагностического алгоритма и прогнозирования исхода оперативного лечения имели, кроме отомикроскопии, тональная пороговая аудиометрия, импедансометрия, компьютерная томография, а в более поздних случаях виртуальная КТ-эндоскопия.

Оперативная методика в группе 1 обобщенно заключалась в следующем, с незначительными вариациями.

Трансмеатальный путь к барабанной полости осуществлялся с помощью заушного доступа. При ревизии барабанной полости уточнялось состояние оссикулярной цепи: оценивались подвижность стремечка, наличие и подвижность наковальни, наличие и подвижность молоточка (рис. 1). При наличии частичной атретической пластинки последняя удалялась.

Далее выполнялась трансмеатальная аттикотомия, после обеспечения адекватной визуализации головки молоточка и тела наковальни алмазной фрезой (0,5 мм головка) выполнялось удаление окружающей костной ткани (рис. 2), параллельно с рассечением спаек, с формированием вокруг косточек воздушного пространства. Далее удостоверялись в нормальной передаче перилимфатического давления с мобилизованной цепи слуховых косточек на круглое окно.

Здесь следует уточнить, что в случае сращения одной из косточек с прилежащей костью или в случае отсутствия составляющей части одной из косточек тело наковальни и головка молоточка (если присутствовали) удалялись, таким образом, пациент относился к группе 2.

Далее слуховые косточки в аттике обкладывались пластинками карбоксиметилцеллюлозы (8 пациентов). После чего выполнялась пластика латеральной стенки аттика аутохрящом (8 пациентов, из хряща ушной раковины) либо фрагментом кортикальной кости, опционально фиксируемым стекло-иономерным цементом (5 пациентов).

Барабанная перепонка в верхних двух квадрантах, даже в случае непреднамеренного образования перфорации, укреплялась аутофасцией по методу медиальной укладки (11 пациентов).

Оперативная методика в группе 2 описывалась следующим образом.

Трансмеатальный путь к барабанной полости осуществлялся с применением эндоурального доступа (2 пациента), доступа по Heerman (1 пациент), заушного доступа (21 пациент).

При выполнении ревизии барабанной полости также оценивалось состояние каждого эле-

performed by several otosurgeons using different surgical tactics, which also, to a certain extent, affected the treatment result.

At the preoperative stage, in addition to otomicroscopy, tonal threshold audiometry, impedancemetry, computed tomography, and in later cases, CT virtual endoscopy were of great importance for the implementation of the diagnostic algorithm and predicting the outcome of surgical treatment.

The operative technique in group 1 was summarized as follows, with minor variations.

The transmeatal route to the tympanic cavity was carried out using the behind-the-ear access. During the revision of the tympanic cavity, the state of the ossicular chain was specified: the mobility of the stapes, the presence and mobility of the incus, the presence and mobility of the malleus were assessed (fig. 1). In the presence of a partial atretic plate, the latter was removed.

Then transmeatal atticotomy was performed, after providing adequate visualization of the head of the malleus and the body of the incus with a diamond milling cutter (0,5 mm head), the surrounding bone tissue was removed (fig. 2), in parallel with the dissection of adhesions, with the formation of an air space around the ossicles. Further, we made sure of the normal transmission of perilymphatic pressure from the mobilized chain of the ear ossicles to the round window.

It should be clarified here that in the case of fusion of one of the ossicles with the adjacent bone or in the absence of a component part of one of the ossicles, the incus body and the head of the malleus (if present) were removed, thus, the patient belonged to group 2.

Further, the ear ossicles in the attic were covered with carboxymethyl cellulose plates (8 patients). After that, the plastic of the lateral wall of the attic was performed with autocartilage (8 patients, from the cartilage of the auricle) or a fragment of the cortical bone, optionally fixed with glass-ionomer cement (5 patients).

The tympanic membrane in the upper two quadrants, even in the case of unintentional perforation, was strengthened by medial-laying autofascia (11 patients).

The operative technique in group 2 was described as follows.

The transmeatal route to the tympanic cavity was performed using the endoural approach (2 patients), the Heerman approach (1 patient), and the behind-the-ear approach (21 patients).

When performing a revision of the tympanic cavity, the state of each element of the ossicular

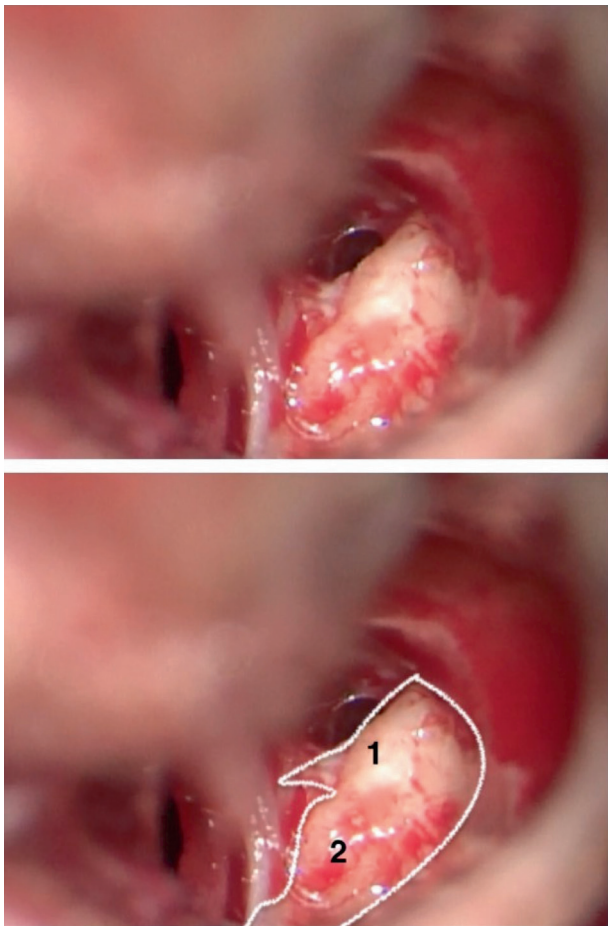

Рис. 1. Интраоперационная картина. Фиксация тела наковальне-молоточкового конгломерата в аттике:
1 – молоточек; 2 – наковальня

Fig. 1. Intraoperative image. Fixation of the anvil-hammer conglomerate body in the attic:
1 – hammer; 2 – anvil

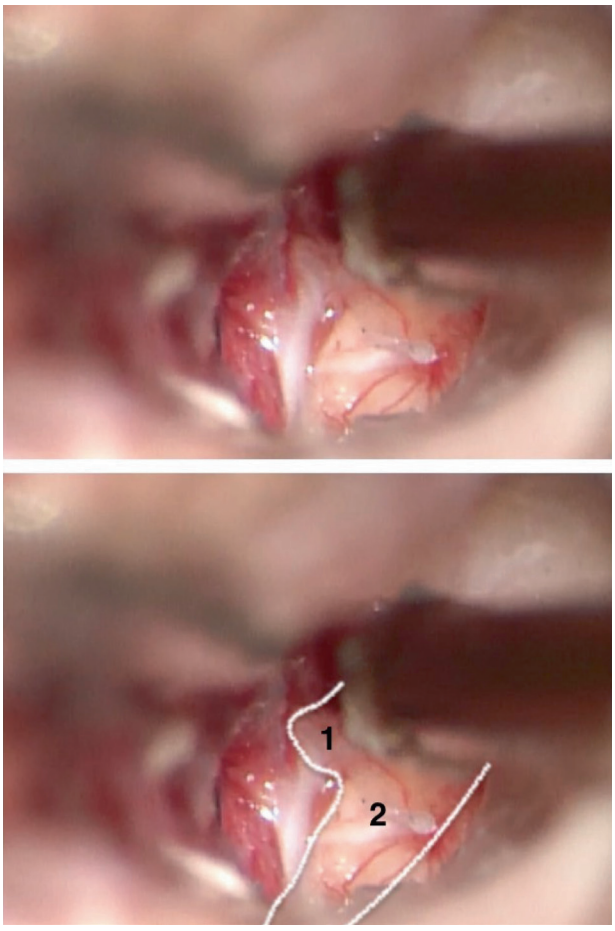

Рис. 2. Интраоперационная картина. Фиксация наковальне-молоточкового конгломерата в аттике. Удаление окружающей костной ткани для осуществления мобилизация цепи слуховых косточек:
1 – молоточек; 2 – наковальня

Fig. 2. Intraoperative image. Fixation of the anvil-hammer conglomerate in the attic. Removing the surrounding bone tissue to mobilize the ossicular chain:
1 – hammer; 2 – anvil

мента костно-слуховой цепи. Длинный отросток наковальни был гипоплазирован у 3 пациентов, отсутствовал (рис. 3) у 4 пациентов, наковальня и молоточек представляли единый конгломерат – 5 пациентов, фиксация молоточка и (или) тела наковальни в аттике – 12 пациентов. Частичная атретическая пластинка отмечалась у 7 пациентов.

У всех пациентов с частичной атретической пластинкой выполнялось удаление последней.

У 3 пациентов с отсутствием наковальни оставшиеся фрагменты слуховых косточек не удалялись и оперативное вмешательство завершалось установкой частичного титанового протеза и разграничением барабанной перепонки и шляпки протеза аутохрящевой пластинкой.

У 2 пациентов тело наковальни было удалено, но не была резецирована головка молоточка, оперативное вмешательство было завершено тем же образом.

chain was also assessed. The long process of the incus was hypoplastic in 3 patients, absent (fig. 3) in 4 patients, the incus and malleus represented a single conglomerate – 5 patients, fixation of the malleus and/or incus in the attic – 12 patients. A partial atretic plate was observed in 7 patients.

In all patients with a partial atretic plate, the latter was removed.

In 3 patients with no incus, the remaining fragments of the ear ossicles were not removed and the surgical intervention was completed with the installation of a partial titanium prosthesis and delimitation of the tympanic membrane and the head of the prosthesis with an autocartilaginous plate.

In 2 patients, the incus was removed, but the head of the malleus was not resected, and the surgery was completed in the same way.

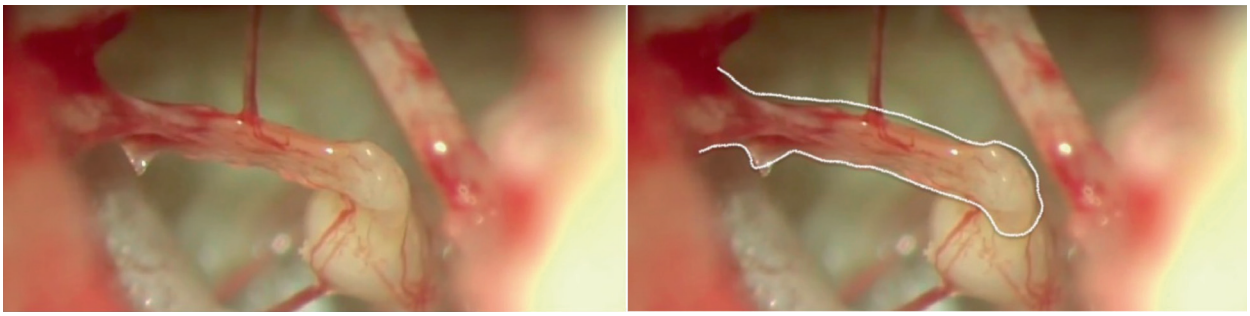

Рис. 3. Интраоперационная картина. Отсутствие длинного отростка наковальни – представлен фиброзным тяжом (выделен белой линией)
Fig. 3. Intraoperative image. Absence of a long process of the anvil – represented by a fibrous cord (highlighted with a white line)

Таблица

Результаты тимпанопластики 1-го и 2-го типов при изолированных аномалиях цепи слуховых косточек с интактным стремечком

Параметр	Группа 1 (13 пациентов)	Группа 2 (24 пациента)
Воздушное звукопроведение до операции, дБ	51,3±10,4	64,2±13,2
КВИ до операции, дБ	31,7±8,9	44,9±9,6
Воздушное звукопроведение в отдаленном послеоперационном периоде, дБ	41,6±15,4	24,6±6,2
КВИ в отдаленном послеоперационном периоде, дБ	22,4±17,4	7,4±5,2
Количество пациентов с социально адекватным слухом (в абсолютных числах)	5	23
Неудовлетворительные результаты и их структура (в абсолютных числах)	9 – ретракционный карман	1 – смещение протеза 1 – перфорация барабанной перепонки 5 – ретракционный карман

Table

Type 1 and type 2 tympanoplasties with isolated anomalies of the ossicular chain with intact stirrup

Parameter	Group 1 (13 patients)	Group 2 (24 patients)
Air sound conduction before surgery, dB	51,3±10,4	64,2±13,2
Bone-air gap before surgery, dB	31,7±8,9	44,9±9,6
Air sound conduction in the late postoperative period, dB	41,6±15,4	24,6±6,2
Bone-air gap in the late postoperative period, dB	22,4±17,4	7,4±5,2
Number of patients with socially adequate hearing (in absolute numbers)	5	23
Poor results and their structure (in absolute numbers)	9 – retraction pocket	1 – prosthesis displacement 1 – tympanic membrane perforation 5 – retraction pocket

У остальных 19 пациентов фрагменты слуховых косточек удалялись полностью, визуализация выполнялась посредством трансмеатальной аттикотомии с высверливанием фрагментов косточек, сросшихся с окружающей костной тканью. Далее выполнялась пластика латеральной стенки аттика аутохрящом (16 пациентов) или фрагментом кортикальной кости (3 пациента).

После этого выполнялись пластика цепи слуховых косточек частичным титановым протезом, разграничение шляпки протеза и барабанной перепонки пластинкой аутохряща и укрепление верхних ее квадрантов аутофасцией.

На сроке не менее 6 месяцев были оценены анатомо-функциональные результаты указанных вмешательств. Другими словами, по своей сути сравнивались результаты тимпанопластики 1-го и 2-го типов при изолированных аномалиях цепи слуховых косточек с интактным стремечком.

Полученные результаты приведены в сводной таблице.

Пациенты с грубыми деформациями элементов цепи слуховых косточек, которые преимущественно вошли в группу 2 демонстрировали более высокую степень ($p < 0{,}05$) нарушения слуха по механизму звукопроведения, что нашло отражение в том числе и в оценке костно-воздушного интервала.

Статистически достоверно ($p < 0{,}01$) в группе 2 были получены лучшие функциональные результаты по сравнению с группой 1 и при оценке воздушного звукопроведения, и при вычислении костно-воздушного интервала.

Результаты и их обсуждение

Если функциональный результат в ближайшем и отдаленном послеоперационном периодах в группе 2, что ожидаемо, оставался стабильным, в группе 1, в противоположность, ближайший функциональный результат оказался нестабильным, что негативно сказалось на итоговых результатах на сроке более 6 месяцев и обусловило значительный размах как воздушного звукопроведения, так и костно-воздушного интервала.

Несомненной находкой данного исследования является попытка ответить на вопрос о том, почему в послеоперационном периоде у пациентов в группе 1 и, в меньшей степени, у пациентов в группе 2 происходило развитие ретракционных карманов. Пациенты, у которых в послеоперационном периоде развились ретракционные карманы, были подвергнуты повторным оперативным вмешательствам.

Анатомо-функциональные результаты этих вмешательств в контексте данного исследования не рассматриваются. Но интраоперационные находки однозначно свидетельствовали о нарушении состоятельности путей вентиляции среднего

In the remaining 19 patients, the fragments of the ear ossicles were completely removed, visualization was performed by means of transmeatal atticotomy with drilling out of the ossicle fragments fused with the surrounding bone tissue. Then, the plastic of the lateral wall of the attic was performed using autocartilage (16 patients) or a fragment of the cortical bone (3 patients).

After that, the plastic of the auditory ossicle chain was performed with a partial titanium prosthesis, delimitation of the head of the prosthesis and the tympanic membrane with an autocartilage plate, and strengthening of its upper quadrants with autofascia.

For a period of at least 6 months, the anatomical and functional results of these interventions were assessed. In other words, in essence, the results of tympanoplasty of the 1st and 2nd types were compared with isolated anomalies of the ossicular chain with an intact stapes.

The results are summarized in a summary table.

Patients with gross deformities of the elements of the ossicle chain, who were predominantly included in group 2, demonstrated a higher degree ($p < 0.05$) of hearing impairment by the mechanism of sound conduction, which was reflected, among other things, in the assessment of the bone-air interval.

Statistically significant ($p < 0.01$) in group 2, better functional results were obtained in comparison with group 1 both when assessing air sound conduction and when calculating the bone-air interval.

Results and discussion

If the functional result in the immediate and late postoperative periods in group 2, which is expected, remained stable, in group 1, in contrast, the immediate functional result turned out to be unstable, which negatively affected the final results for a period of more than 6 months and caused a significant range of air conduction, and bone-air gap.

An undeniable finding of this study is an attempt to answer the question of why in the postoperative period patients in group 1 and, to a lesser extent, patients in group 2 developed retraction pockets. Patients who developed retraction pockets in the postoperative period underwent repeated surgical interventions.

The anatomical and functional results of these interventions are not considered in the context of this study. But intraoperative findings unambiguously testified to the violation of the consistency of the ventilation pathways of the middle ear, which

уха, возникшем в результате недостаточной аэрации аттика.

Как было показано в одном из недавних исследований, выполненных в СПб НИИ ЛОР, развитие ретракционных карманов натянутой и ненатянутой частей барабанных перепонок напрямую и непосредственно зависит от качества функционирования верхнего, нижнего и реверсивного путей вентиляции среднего уха. И судя по вышеуказанным находкам в послеоперационном периоде, и с учетом самих методик оперативных вмешательств, используемых в группе 1 и в отношении некоторых пациентов группы 2, когда в аттике сохранялись деформированные слуховые косточки (тело наковальни и/или головка молоточка), а также малый объем самого аттика, можно заключить, что были нарушены именно верхний и реверсивный пути вентиляции, что привело к образованию ретракционных карманов в проекции переднего аттика, несмотря на предпринятые профилактические меры (пластинки карбоксиметилцеллюлозы, использовавшиеся для профилактики спаечного процесса в аттике).

Причину нестабильности функционального результата в группе 1 также следует рассматривать как результат спаечного процесса в аттике, приведшего к рефиксации цепи слуховых косточек.

Выводы

На основе проведенного исследования можно с полной уверенностью утверждать, что попытки сохранения деформированной, но подвижной цепи слуховых косточек, т. е. выполнение при аномалиях развития слуховых косточек с интактным стремечком тимпанопластики 1-го типа, не доказали своей целесообразности.

Удаление массива деформированных слуховых косточек при их аномалии развития позволяет снизить вероятность развития ретракционных карманов в проекции переднего аттика.

Выполнение оперативного вмешательства по более простой методике, а именно с удалением деформированных слуховых косточек и применением частичных титановых протезов, позволяет достичь лучших анатомо-функциональных результатов.

Авторы заявляют об отсутствии конфликта интересов

arose as a result of insufficient aeration of the attic.

As shown in one of the recent studies carried out at the St. Petersburg Research Institute of Ear, Throat, Nose and Speech, the development of retraction pockets of the tense and flaccid parts of the tympanic membranes directly and directly depends on the quality of the functioning of the upper, lower and reverse ventilation pathways of the middle ear. And judging by the above findings in the postoperative period, and taking into account the very techniques of surgical interventions used in group 1 and in relation to some patients in group 2, when deformed ear ossicles (the body of the incus and/or the head of the malleus), as well as a small volume of the attic itself, the conclusion can be drawn that it was the upper and reverse ventilation paths that were violated, which led to the formation of retraction pockets in the projection of the anterior attic, despite the preventive measures taken (carboxymethylcellulose plates used to prevent adhesions in the attic).

The reason for the instability of the functional result in group 1 should also be considered as a result of the adhesions in the attic, which led to the refixation of the ossicular chain.

Conclusions

Based on the study, it can be stated with absolute certainty that attempts to preserve a deformed but movable chain of the ear ossicles, that is, the performance of type 1 tympanoplasty with anomalies in the development of the ear ossicles with an intact stapes, have not proven their feasibility.

Removal of the array of deformed ear ossicles with their developmental anomalies reduces the likelihood of retraction pockets development in the projection of the anterior attic.

Performing surgery using a simpler technique, namely with the removal of deformed ossicles and the use of partial titanium prostheses, allows to achieve the best anatomical and functional results.

The authors declare no conflicts of interest

ЛИТЕРАТУРА/REFERENCES

1. Philippon D., Laflamme N., Leboulanger N. et al. Hearing outcomes in functional surgery for middle ear malformations. *Otology and Neurotology.* 2013; 34(8):1417–1420. doi: 10.1097/MAO.0b013e3182a1a8fd
2. Farrior J. B. Surgical management of congenital conductive deafness. *Southern Medical Journal.* 1987; 80(4):450–453.
3. Raz Y., Lustig L. Surgical management of conductive hearing loss in children. *Otolaryngol Clin North Am.* 2002;35:853–875. https://doi.org/10.1016/S0030-6665(02)00054-3

4. Nager G. T., Levin I. S. Congenital aural atresia: Embryology, pathology, classification, genetics and surgical management. *Otolaryngology*. 1980;1303–1344.
5. Thomeer H. G., Kunst H. P., Cremers C. W. Congenital ossicular chain anomalies associated with a mobile stapes footplate: surgical results for 23 Ears. *Ann Otol Rhinol Laryngol.* 2012;121:275–281. doi: 10.1177/000348941212100414
6. Merchant S., Rosowski J. Conductive hearing loss caused by third-window lesions of the inner ear. *Otol. Neurotol.* 2008; 29:282–289. doi: 10.1097/mao.0b013e318161ab24.
7. Tadaki T., Kamiyama R., Okamura H. O., Anomalies of the auditory organ in trisomy 18 syndrome: human temporal bone histopathological study. *J Otolaryngol Otol.* 2003;117:503-8. doi: 10.1258/002221503322113094.
8. Mallo M., Schrewe H., Martin J. F., Assembling a functional tympanic membrane: signals from the external acoustic meatus coordinate development of the malleal manubrium. *Development*. 2000;127:4127–4136.
9. Диаб Х. М. Хирургическое лечение пороков развития наружного, среднего и внутреннего уха: дис. ... докт. мед. наук. СПб., 2013:108–221. [Diab Kh. M. Surgical treatment of malformations of the external, middle and inner ear. Diss. dr. med. sc. Saint-Petersburg, 2013: 108–221 (in Russ.).]
10. Гончаров О. И. Хирургическое лечение изолированных аномалий среднего уха с интактным стременем. *Российская оториноларингология.* 2018;3:29–32 [Goncharov O. I. Surgical treatment of isolated abnormalities of the middle ear with intact stapes. *Rossiiskaya otorinolaringologiya.* 2018;3:29–32 (In Russ.)]

Информация об авторах

Аникин Игорь Анатольевич – доктор медицинских наук, профессор, руководитель отдела разработки и внедрения новых высокотехнологичных методов лечения, Санкт-Петербургский научно-исследовательский институт уха, горла, носа и речи (Россия, 190013, Санкт-Петербург, Бронницкая ул., д. 9); тел.: 8 (812) 575-94-47; e-mail: dr-anikin@mail.ru

ORCID: https://orcid.org/0000-0003-2977-2656

Астащенко Светлана Витальевна – доктор медицинских наук, старший научный сотрудник отдела разработки и внедрения высокотехнологичных методов лечения, Санкт-Петербургский научно-исследовательский институт уха, горла, носа и речи (190013, Россия, Санкт-Петербург, Бронницкая ул., д. 9); тел.: 8 (812) 575-94-47

ORCID: https://orcid.org/0000-0003-1863-2279

Комаров Михаил Владимирович – кандидат медицинских наук, заведующий оториноларингологическим отделением, Городская больница № 26 (Россия, 196247, Санкт-Петербург, ул. Костюшко, д. 2); научный сотрудник отдела разработки и внедрения высокотехнологичных методов лечения, Санкт-Петербургский научно-исследовательский институт уха, горла, носа и речи (Россия, 190013, Санкт-Петербург, Бронницкая ул., д. 9); тел.: 8 (812) 316-25-01

ORCID: https://orcid.org/0000-0003-4471-3603

✉ **Гончаров Олег Игоревич** – врач-оториноларинголог, Городская больница № 26 (Россия, 196247, Санкт-Петербург, ул. Костюшко, д. 2); врач-оториноларинголог, аспирант отдела разработки и внедрения высокотехнологичных методов лечения, Санкт-Петербургский научно-исследовательский институт уха, горла, носа и речи (190013, Россия, Санкт-Петербург, Бронницкая ул., д. 9); тел.: 8 (812) 316-25-01, e-mail: entgoncharov@gmail.com

ORCID: https://orcid.org/0000-0003-3738-4944

Information about authors

Igor' A. Anikin – MD, Professor, Head of Department of Development and Implementation of High-Technology Treatment Methods, Saint Petersburg Research Institute of Ear, Throat, Nose and Speech (9, Bronnitskaya str., Saint Petersburg, 190013, Russia); phone: 8 (812)-575-94-47, e-mail: dr-anikin@mail.ru

ORCID: https://orcid.org/0000-0003-2977-2656

Svetlana V. Astashchenko – MD, Senior Researcher of the Department of Development and Implementation of High-Tech Treatment Methods, Saint Petersburg Research Institute of Ear, Throat, Nose and Speech (9, Bronnitskaya str., Saint Petersburg, 190013, Russia); phone: 8 (812) 575-94-47

ORCID: https://orcid.org/0000-0003-1863-2279

Mikhail V. Komarov – MD Candidate, Head of the Department of Otorhinolaryngology, City Hospital No. 26 (2, Kostyushko str., St. Petersburg, 196247, Russia); Researcher Officer, Department of Development and Implementation of High-Tech Treatment Methods, Saint Petersburg Research Institute of Ear, Throat, Nose and Speech (9, Bronnitskaya str., Saint Petersburg, 190013, Russia); phone: 8 (812) 316-25-01

ORCID: https://orcid.org/0000-0003-4471-3603

✉ **Oleg I. Goncharov** – Otorhinolaryngologist, City Hospital No. 26 (2, Kostyushko str., St. Petersburg, 196247, Russia); Otorhinolaryngologist, Postgraduate Student of the Department of Development and Implementation of High-Tech Treatment Methods, Saint Petersburg Research Institute of Ear, Throat, Nose and Speech (9, Bronnitskaya str., Saint Petersburg, 190013, Russia); phone: 8 (812) 316-25-01, e-mail: entgoncharov@gmail.com

ORCID: https://orcid.org/0000-0003-3738-4944

УДК 616.216.1-002-073.756.8:616.314-089.843-06-036.8
https://doi.org/10.18692/1810-4800-2021-1-18-22

Постимплантационный верхнечелюстной синусит: профилактика и диагностика

В. В. Вишняков[1], А. Ю. Овчинников[1], А. М. Панин[1], А. В. Бакотина[1], В. Н. Талалаев[1], О. С. Донская[2]

[1] Московский государственный медико-стоматологический университет им. А. И. Евдокимова, Москва, 127473, Россия

[2] Первый Санкт-Петербургский государственный медицинский университет им. акад. И. П. Павлова, Санкт-Петербург, 197022, Россия

Post-implantation maxillary sinusitis: prevention and diagnosis

V. V. Vishnyakov[1], A. Yu. Ovchinnikov[1], A. M. Panin[1], A. V. Bakotina[1], V. N. Talalaev[1], O. S. Donskaya[2]

[1] Evdokimov Moscow State University of Medicine and Dentistry, Moscow, 127473, Russia

[2] Pavlov First Saint Petersburg State Medical University, Saint Petersburg, 197022, Russia

Согласно данным отечественных и зарубежных авторов заболеваемость верхнечелюстными синуситами за последние 10 лет возросла в два раза, а удельный вес госпитализированных в ЛОР-стационары больных увеличивается ежегодно на 1,5–2,0%. Более того, ринология и ринохирургия являются основными направлениями работы оториноларингологического стационара в настоящее время. Важную роль в возникновении хронического верхнечелюстного синусита играет состояние полости носа, в особенности области остиомеатального комплекса. Более 30 лет в российской стоматологической практике распространена реабилитация пациентов с полным или частичным отсутствием зубов с применением субантральной пластики и дентальной имплантации. Все чаще встречаются одонтогенные верхнечелюстные синуситы как осложнение стоматологического имплантологического лечения на верхней челюсти. На консультацию к оториноларингологу пациенты обычно попадают уже с появлением осложнений, и это снижает эффективность проведенных стоматологических операций. Остается открытым вопрос диагностики верхнечелюстного синусита и недостаточной предоперационной подготовки перед имплантологическим лечением у стоматолога. При подготовке пациента к имплантологическому лечению у стоматолога важными составляющими являются оториноларингологический осмотр и компьютерная томография околоносовых пазух, которые позволяют выявить нарушение архитектоники полости носа, остиомеатального комплекса и патологию верхнечелюстных пазух.

Ключевые слова: профилактика, одонтогенный верхнечелюстной синусит, осложнение, дентальная имплантация.

Для цитирования: Вишняков В. В., Овчинников А. Ю., Панин А. М., Бакотина А. В., Талалаев В. Н., Донская О. С. Постимплантационный верхнечелюстной синусит: профилактика и диагностика. *Российская оториноларингология.* 2021;20(1):18–22. https://doi.org/10.18692/1810-4800-2021-1-18-22

According to the data of domestic and foreign authors, the incidence of maxillary sinusitis has doubled over the past 10 years, and the proportion of patients hospitalized in ENT hospitals is increasing annually by 1.5–2.0%, moreover, rhinology and rhinosurgery are the main areas of work of the ENT hospital currently. An important role in the occurrence of chronic maxillary sinusitis is played by the condition of the nasal cavity, especially the area of the ostiomeatal complex. For more than 30 years, rehabilitation of patients with complete or partial absence of teeth using subantral grafting and dental implantation has been widespread in Russian dental practice. Odontogenic maxillary sinusitis is increasingly found as a complication of dental implant treatment in the upper jaw. Patients usually get consultations with an otorhinolaryngologist already with the appearance of complications, and this reduces the effectiveness of dental operations. The question of diagnosis of maxillary sinusitis and insufficient preoperative preparation before implant treatment at the dentist remains open. When preparing a patient for implant treatment at the dentist, important components are the otorhinolaryngological

© Коллектив авторов, 2021

examination and computed tomography of the paranasal sinuses, which can reveal a violation of the architectonics of the nasal cavity, the ostiomeatal complex and the pathology of the maxillary sinuses.
Keywords: prevention, odontogenic maxillary sinusitis, complication, dental implantation.

For citation: Vishnyakov V. V., Ovchinnikov A. Yu., Panin A. M., Bakotina A. V., Talalaev V. N., Donskaya O. S. Post-implantation maxillary sinusitis: prevention and diagnosis. *Rossiiskaya otorinolaringologiya*. 2021;20(1):18-22. https://doi.org/10.18692/1810-4800-2021-1-18-22

Актуальность проблемы

Согласно данным отечественных и зарубежных авторов заболеваемость верхнечелюстными синуситами (ВЧС) за последние 10 лет возросла в два раза, а удельный вес госпитализированных в ЛОР-стационары больных увеличивается ежегодно на 1,5–2,0% [2], более того, ринология и ринохирургия являются основными направлениями работы оториноларингологического стационара в настоящее время. Важную роль в возникновении хронического ВЧС играет состояние полости носа, а именно анатомические варианты строения латеральной стенки, в особенности области остиомеатального комплекса. Остиомеатальный комплекс – это система анатомических образований в области переднего конца средней носовой раковины. В его состав входят крючковидный отросток, полулунная щель, клетки валика носа, большой решетчатый пузырек, а также противолежащий участок перегородки носа [1]. Существует несколько классификаций синуситов. Отдельно выделяют хронический верхнечелюстной синусит одонтогенной природы. Частота развития одонтогенного синусита варьирует, по данным разных авторов, от 2 до 50% всех заболеваний околоносовых пазух. Такой разброс в цифрах, вероятнее всего, связан с тем, что высокий процент встречаемости одонтогенных синуситов показывают стоматологи, меньшие цифры озвучивают оториноларингологи, ввиду большого разнообразия форм хронического синусита в ЛОР-практике. В последнее время все чаще встречаются одонтогенные верхнечелюстные синуситы как осложнение стоматологического имплантологического лечения на верхней челюсти. Более 30 лет в российской стоматологической практике распространена реабилитация пациентов с полным или частичным отсутствием зубов с применением субантральной пластики и дентальной имплантации. Несмотря на широкое и успешное проведение операций имплантаций на верхней челюсти с поднятием дна верхнечелюстной пазухи, в 3–20% случаев развиваются осложнения, связанные с травматизацией и инфицированием слизистой оболочки и блоком естественного соустья верхнечелюстной пазухи [2, 3]. При нормальном функционировании естественного соустья верхнечелюстной пазухи способна самостоятельно восстановиться путем естественной аэрации и дренирования. Если же в области остиомеатального комплекса существуют нарушения анатомических структур, которые приводят к механическому блоку соустья со стороны полости носа, вероятность возникновения постимплантационного синусита возрастает. Остается открытым вопрос диагностики верхнечелюстного синусита и недостаточной предоперационной подготовки перед имплантологическим лечением у стоматолога. Ведущим рентгенологическим методом выявления верхнечелюстного синусита является КТ околоносовых пазух – мультиспиральная или конусно-лучевая. Однако при обследовании пациентов перед проведением дентальной имплантации и субантральной пластики проводят только КТ верхней челюсти, куда входит нижняя стенка верхнечелюстной пазухи. Такое исследование не может дать полную информацию о состоянии слизистой оболочки верхнечелюстной пазухи, о наличии и координатах инородного тела, об анатомических особенностях строения остиомеатального комплекса. На консультацию к оториноларингологу пациенты обычно попадают уже с появлением осложнений в виде ВЧС, и это снижает эффективность проведенных стоматологический операций.

Цель исследования

Повышение эффективности диагностики и профилактики одонтогенного верхнечелюстного синусита при проведении восстановительных операций на альвеолярном отростке верхней челюсти.

Пациенты и методы исследования

Нами было проведено обследование и лечение 113 пациентов. Среди них были 61 мужчина и 52 женщины. Возраст пациентов колебался от 28 до 67 лет (в среднем 43,5±3,2 года).

Пациенты были разделены на три группы. 1-ю группу составили пациенты (43 человека) с адентией верхней, которым проведены восстановительные операции на альвеолярном отростке верхней челюсти, а в раннем послеоперационном периоде у них развился одонтогенный верхнечелюстной синусит. На этапе планирования стоматологического хирургического лечения в пред-

операционном периоде рентгенологическое обследование им было проведено в объеме КТ только верхней челюсти, по результатам которой патологии верхнечелюстной пазухи выявлено не было. Пациенты до стоматологического хирургического вмешательства оториноларингологом осмотрены не были.

2-ю группу (40 человек) составили больные, направленные на консультацию к оториноларингологу стоматологом-хирургом. Эти больные нуждались в проведении восстановительных операций на альвеолярном отростке верхней челюсти и в ходе предоперационного обследования стоматологом предъявляли жалобы со стороны носа, и/или у них были выявлены изменения в верхнечелюстной пазухе на КТ верхней челюсти. Пациентами 2-й группы стали только те больные, у которых были выявлены нарушения архитектоники полости носа, которые нуждались в их хирургической коррекции. Пациентам этой группы перед проведением восстановительных операций на альвеолярном отростке верхней челюсти было проведено предварительное оториноларингологическое хирургическое лечение.

Кроме того, мы случайным образом отобрали и обследовали 30 больных, которым были проведены восстановительные операции на альвеолярном отростке верхней челюсти и у которых послеоперационный период прошел без осложнений. В предоперационной подготовке перед имплантологическим стоматологическим лечением пациентам данной группы была проведена КТ только верхней челюсти, на перенесенные в анамнезе верхнечелюстные синуситы пациенты не указывали, жалоб на затруднение носового дыхания не предъявляли. Эти больные составили 3-ю (контрольную) группу.

Результаты исследования и их обсуждение

По данным эндоскопического исследования полости носа: гиперемия и отек слизистой оболочки полости носа, а также отделяемое в полости носа у пациентов 1-й группы встречались значительно чаще, чем у пациентов 2-й группы (90,69 и 53,48%; 5 и 7,5% соответственно, $p < 0,05$). Анатомическое строение полости носа и околоносовых пазух у пациентов 1-й группы было сходное с таковым у пациентов 2-й группы ($p > 0,05$), но резко отличалось от больных 3-й (контрольной) группы.

По результатам КТ околоносовых пазух у всех больных 1-й группы имел место верхнечелюстной синусит (тотальное и субтотальное затемнение верхнечелюстной пазухи с одной – у 39 больных – или с двух сторон – у 4 больных) одонтогенной природы после восстановительных операций на альвеолярном отростке верхней челюсти (в 100% случаев – инородное тело верхнечелюстной пазухи). Во 2-й группе лишь в 15% случаев (6 больных) имело место двустороннее затемнение верхнечелюстной пазухи, а в 20% (8 больных) – инородное тело верхнечелюстной пазухи. У больных 3-й группы верхнечелюстной синусит отсутствовал, только у 3 (10%) – незначительное искривление перегородки носа, лишь у 2 (6,67%) выявлено утолщение слизистой оболочки верхнечелюстной пазухи в области альвеолярной бухты (рис. 1).

Что касается архитектоники полости носа, то полученные нами данные были сходные у больных 1-й и 2-й групп: искривление перегородки носа – в 62,3 и 62,5%, concha bullosa – 25,6 и 22,5%, патология средней носовой раковины – 21 и 17,5%, измененный крючковидный отросток – 41,9 и 47,5% случаев соответственно. У больных 3-й группы не было обнаружено грубых анатомических нарушений структур остиомеатального комплекса и внутриносовой архитектоники (рис. 2).

Сопоставив данные эндоскопического осмотра полости носа и КТ околоносовых пазух, пациентам 1-й группы были поставлены следующие диагнозы: одонтогенный верхнечелюстной синусит – у 43 (односторонний – у 39, двусторонний – у 4); искривление перегородки носа – у 27; гипертрофический ринит – у 33 (патологически измененная средняя носовая раковина – у 18 пациентов, из них concha bullosa – у 11 пациентов); измененный крючковидный отросток – у 18 пациентов. У пациентов 2-й группы диагнозы были следующими: верхнечелюстной синусит – у 14 пациентов (у 6 двусторонний), у 8 из которых одонтогенной природы; искривление перегородки носа – у 25; гипертрофический ринит – у 30 пациентов (патологически измененная средняя носовая раковина – у 16 пациентов, из них concha bullosa – у 9 пациентов); измененный крючковидный отросток – у 19 пациентов; киста верх-

Рис. 1. Пациентка Е., 61 год. КЛКТ верхней челюсти во фронтальной проекции. По данному исследованию невозможно судить о состоянии естественного соустья верхнечелюстной пазухи, размере кисты и строении полости носа

Fig. 1. Patient E., 61 years old. Cone-beam computerized tomography (CBCT) of the upper jaw in frontal projection. According to this study, it is impossible to judge the state of the natural anastomosis of the maxillary sinus, the size of the cyst and the structure of the nasal cavity

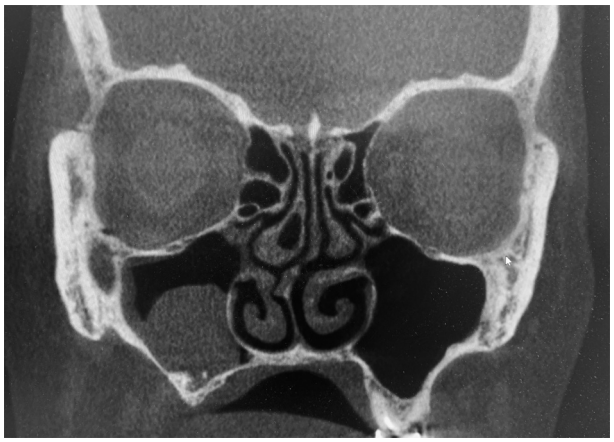

Рис. 2. Пациентка Е., 61 год. КЛКТ околоносовых пазух во фронтальной проекции. Выраженное искривление перегородки носа, concha bullosa справа, киста правой верхнечелюстной пазухи, занимающая более $^2/_3$ объема пазухи

Fig. 2. Patient E., 61 years old. CBCT of the paranasal sinuses in the frontal projection. Severe curvature of the nasal septum, concha bullosa on the right, cyst of the right maxillary sinus, occupying more than $^2/_3$ of the sinus volume

нечелюстной пазухи – у 3. Диагнозы пациентов обеих групп требовали хирургического лечения. В ходе оториноларингологического и рентгенологического обследования пациентов 3-й группы достоверно значимой патологии полости носа и околоносовых пазух, требующей хирургического лечения не выявлено.

Сравнивая результаты эндоскопического осмотра полости носа и КТ околоносовых пазух пациентов 1-й и 3-й групп, можно сделать вывод о том, что скорее всего причиной развития одонтогенного верхнечелюстного синусита после проведенного хирургического стоматологического лечения пациентов 1-й группы явились выраженные нарушения архитектоники полости носа, а именно области остиомеатального комплекса: выраженное искривление перегородки носа, патологически измененные средние носовые раковины и крючковидный отросток. Возможно, у ряда больных 1-й группы имел место верхнечелюстной синусит латентного течения, сходный с таковыми у пациентов 2-й группы.

Выводы

При подготовке пациента к имплантологическому лечению у стоматолога важными составляющими являются оториноларингологический осмотр и компьютерная томография околоносовых пазух, которые позволяют выявить нарушение архитектоники полости носа, остиомеатального комплекса и патологию верхнечелюстных пазух. Профилактикой развития одонтогенного верхнечелюстного синусита после восстановительных операций на альвеолярном отростке верхней челюсти является коррекция внутриносовой архитектоники, структур остиомеатального комплекса и патологии верхнечелюстной пазухи.

Авторы заявляют об отсутствии конфликта интересов

ЛИТЕРАТУРА

1. Сысолятин С. П., Банникова К. А. Ринологические осложнения синуслифтинга. *Российская ринология.* 2016; 3:9–12. doi: 10.17116/rosrino20162436-12
2. Сипкин А. М., Никитин А. А., Лапшин В. П., Никитин Д. А., Чукумов Р. М., Кряжинова И. А. Верхнечелюстной синусит: современный взгляд на диагностику, лечение и реабилитацию. *Альманах клинической медицины.* 2013;28:83. https://doi.org/10.18786/2072-0505-2013-28-82-87
3. Kayabasoglu G., Nacar A. A retrospective analysis of the relationship between rhinosinusitis and sinus lift dental implantation. *Head Face Med.* 2014. doi: 10.1186/1746-160X-10-53

REFERENCES

1. Sysolyatin S. P., Bannikova K. A. Rhinological complications of sinus lift. *Russian Rhinology.* 2016;24(3):6-12. (In Russ.). https://doi.org/10.17116/rosrino20162436-12
2. Sipkin A. M., Nikitin A. A., Lapshin V. P., Nikitin D. A., Chukumov R. M., Kryazhinova I. A. Maxillary sinusitis: a contemporary view on the diagnostics, therapy and rehabilitation. *Almanac of Clinical Medicine.* 2013;(28):82-87. (In Russ.) https://doi.org/10.18786/2072-0505-2013-28-82-87
3. Kayabasoglu G., Nacar A. A retrospective analysis of the relationship between rhinosinusitis and sinus lift dental implantation. *Head Face Med.* 2014. doi: 10.1186/1746-160X-10-53

Информация об авторах

Вишняков Виктор Владимирович – доктор медицинских наук, профессор кафедры оториноларингологии, Московский государственный медико-стоматологический университет им. А. И. Евдокимова (127473, Россия, Москва, ул. Делегатская, д. 20, стр. 1); тел.: +7 (495) 609-67-00, e-mail: lorent1@mail.ru

ORCID: https://orcid.org/0000-0002-8617-6909

Овчинников Андрей Юрьевич – профессор, доктор медицинских наук, заведующий кафедрой оториноларингологии, Московский государственный медико-стоматологический университет имени А. И. Евдокимова (127473, Россия, Москва, Делегатская ул., д. 20, стр. 1); тел.: +7 (495) 609-67-00, e-mail: lorent1@mail.ru

ORCID: http://orcid.org/0000-0002-7262-1151

Панин Андрей Михайлович – доктор медицинских наук, профессор, заведующий кафедрой хирургической стоматологии, Московский государственный медико-стоматологический университет имени А. И. Евдокимова (127473, Россия, Москва, Делегатская ул., д. 20, стр. 1)
ORCID: http://orcid.org/0000-0001-6073-1591
Талалаев Владимир Николаевич – доктор медицинских наук, профессор кафедры оториноларингологии, Московский государственный медико-стоматологический университет имени А. И. Евдокимова (127473, Россия, Москва, Делегатская ул., д. 20, стр. 1)
ORCID: http://orcid.org/0000-0002-7770-2049
✉ **Бакотина Анна Васильевна** – кандидат медицинских наук, ассистент кафедры оториноларингологии, Московский государственный медико-стоматологический университет имени А. И. Евдокимова (127473, Россия, Москва, Делегатская ул., д. 20, стр. 1); тел.: 8-916-967-87-83, e-mail: bakotina88@gmail.com
ORCID: http://orcid.org/0000-0003-2750-6899
Донская Ольга Сергеевна – кандидат медицинских наук, ассистент кафедры пропедевтики стоматологических заболеваний, Первый Санкт-Петербургский государственный медицинский университет им. акад. И. П. Павлова (197022, Россия, Санкт-Петербург, ул. Льва Толстого, д. 6-8)
ORCID: http://orcid.org/0000-0002-3477-2987

Information about authors
Viktor V. Vishnyakov – MD, Professor of the Chair of Otorhinolaryngology, Evdokimov Moscow State University of Medicine and Dentistry (20, bld. 1, Delegatskaia str., Moscow, 127473, Russia); phone: +7 (495) 609-67-00, e-mail: lorent1@mail.ru
ORCID: https://orcid.org/0000-0002-8617-6909
Andrei Yu. Ovchinnikov – Professor, MD, Head of the Chair of Otorhinolaryngology, Evdokimov Moscow State University of Medicine and Dentistry (20, bld. 1, Delegatskaia str., Moscow, 127473, Russia); phone: +7 (495) 609-67-00, e-mail: lorent1@mail.ru
ORCID: http://orcid.org/0000-0002-7262-1151
Andrei M. Panin – Professor, MD, Head of the Chair of Surgical Dentistry, Evdokimov Moscow State University of Medicine and Dentistry (20, bld. 1, Delegatskaia str., Moscow, 127473, Russia)
ORCID: http://orcid.org/0000-0001-6073-1591
Vladimir N. Talalaev – MD, Professor of the Chair of Otorhinolaryngology, Evdokimov Moscow State University of Medicine and Dentistry (20, bld. 1, Delegatskaia str., Moscow, 127473, Russia)
ORCID: http://orcid.org/0000-0002-7770-2049
✉ **Anna V. Bakotina** – MD Candidate, teaching assistant of the Chair of Otorhinolaryngology, Evdokimov Moscow State University of Medicine and Dentistry (20, bld. 1, Delegatskaia str., Moscow, 127473, Russia); phone: 8-916-967-87-83, e-mail: bakotina88@gmail.com
ORCID: http://orcid.org/0000-0003-2750-6899
Ol'ga S. Donskaya – MD Candidate, teaching assistant of the Chair of propedeutics of dental diseases, Pavlov First Saint Petersburg State Medical University Pavlov First Saint Petersburg State Medical University (6-8, L'va Tolstogo str., Saint Petersburg, 1970220, Russia)
ORCID: http://orcid.org/0000-0002-3477-2987

УДК 616.211-002.1-056.5:618.1
https://doi.org/10.18692/1810-4800-2021-1-23-26

Зависимость между динамикой индекса массы тела во время беременности и развитием ринита беременных

Л. В. Георгиева[1], В. А. Степанова[1]

[1] *Первый Санкт-Петербургский государственный медицинский университет им. акад. И. П. Павлова Санкт-Петербург, 197022, Россия*

Relationship between changes in body mass index during pregnancy and pregnancy rhinitis

L. V. Georgieva[1], V. A. Stepanova[1]

[1] *Pavlov First Saint Petersburg State Medical University, Saint Petersburg, 197022, Russia*

Цель исследования: определить зависимость между общей прибавкой массы тела в течение беременности и развитием ринита беременных. В исследовании приняли участие 49 беременных женщин с симптомами ринита беременных в возрасте от 24 до 41 года (30,4 ± 0,6 года), и 33 беременные женщины без симптомов ринита в возрасте от 20 до 38 лет (29,7 ± 0,7 года). Исследование включало оценку жалоб, сбор анамнеза, оториноларингологический осмотр, расчет индекса массы тела до беременности и к моменту родов, оценку общей прибавки массы тела во время беременности, катамнестическое исследование. На основании проведенного исследования статистически достоверных различий в ИМТ к моменту родов у здоровых беременных и пациенток с ринитом беременных выявлено не было. Однако в группе женщин с ринитом беременных динамика индекса массы тела (общая прибавка массы тела) достоверно превышала данный показатель в контрольной группе (13,3 ± 0,9 и 10,5 ± 1,3 кг соответственно). Патологическая прибавка массы тела в течение беременности наблюдалась чаще у женщин с ринитом беременных, которые имели избыточную массу тела до беременности.
Ключевые слова: беременность, ринит, индекс массы тела.

Для цитирования: Георгиева Л. В., Степанова В. А. Зависимость между динамикой индекса массы тела во время беременности и развитием ринита беременных. *Российская оториноларингология.* 2021;20(1):23–26. https://doi.org/10.18692/1810-4800-2021-1-23-26

Objective of the study: to determine the relationship between the total weight gain during pregnancy and the development of rhinitis during pregnancy. The study involved 49 pregnant women with symptoms of rhinitis during pregnancy, aged 24 to 41 years (30,4 ± 0,6 years), and 33 pregnant women without symptoms of rhinitis aged 20 to 38 years (mean age 29,7 ± 0,7 years). The study included the assessment of complaints, history taking, otorhinolaryngological examination, calculation of body mass index before pregnancy and by the time of delivery and estimation of total body weight gain during pregnancy, and follow-up study. Based on the study, statistically significant differences between body mass indexes by the time of delivery in study group and in healthy pregnant group were not revealed. However, in the group of women with pregnant rhinitis, the dynamics of body mass index (total weight gain) significantly exceeded this indicator in the control group (13,3 ± 0,9 kg and 10,5 ± 1,3 kg, respectively). Pathological weight gain during pregnancy was observed more often in women with pregnancy rhinitis who were overweight before pregnancy.
Keywords: pregnancy, rhinitis, body mass index.

For citation: Georgieva L. V., Stepanova V. A. Relationship between changes in body mass index during pregnancy and pregnancy rhinitis. *Rossiiskaya otorinolaringologiya*. 2021;20(1):23-26. https://doi.org/10.18692/1810-4800-2021-1-23-26

Введение

Ринит беременных является распространенным заболеванием. Считается, что до 30% женщин отмечают симптом заложенности носа во время гестации [1]. Интерес к проблеме ринита беременных в последние годы вырос в связи с выявлением опосредованного влияния данного заболевания на течение беременности – доказана

© Коллектив авторов, 2021

взаимосвязь между ринитом беременных и развитием у них преэклампсии, эклампсии, а также с задержкой внутриутробного развития плода и более низкими показателями по шкале Апгар у новорожденных [2, 3].

В настоящее время ринит беременных рассматривается как заложенность носа, которая длится шесть и более недель во время беременности у женщин, в анамнезе которых до гестации не было клинических проявлений ринита, а также в том случае, если не выявлены другие симптомы воспаления верхних дыхательных путей [4, 5]. Ринит беременных, как правило, клинически проявляется уже в первом триместре, и симптомы в большинстве случаев исчезают через две недели после родов [2].

Патогенетические механизмы развития ринита беременных изучены недостаточно. Ряд исследователей считает, что ринит беременных является вариантом ухудшения течения субклинической аллергии, однако большинство авторов полагает, что главным фактором развития ринита беременных является увеличение количества гестационных гормонов – прогестерона, эстрогена, плацентарного гормона роста [6]. Предполагают, что эстрогенные гормоны, ингибируя ацетилхолин-эстеразу, повышают в крови уровень ацетилхолина, который впоследствии способствует дилатации сосудов кавернозной ткани носовых раковин, гиперсекреции слизистой оболочки полости носа [7]. Известно также, что β-эстрадиол и прогестерон повышают экспрессию гистаминовых рецепторов, что также провоцирует развитие отека и гиперсекреции [8, 9]. Однако достоверных исследований по влиянию гестационных гормонов на развитие ринита при беременности не представлено.

Рассуждая о возможных факторах риска развития ринита в общей популяции, ряд авторов отводит особую роль индексу массы тела (ИМТ). Так, например, по данным исследования Y. Han и E. Forno от 2016 года, было выявлено, что среди людей с избыточной массой тела и с ожирением частота встречаемости вазомоторного ринита выше, чем у людей с нормальной массой тела [10]. По данным исследований M. Gokhan Demir, H. Baki Yilmaz от 2015 года, была выявлена отрицательная зависимость между индексом массы тела и индексом заложенности носа NCI (Nasal Congestion Index), где NCI – это отношение разности пиковой скорости назального вдоха после применения деконгестантов и пиковой скорости назального вдоха до применения деконгестантов к пиковой скорости назального вдоха до применения. Несмотря на то что по результатам исследования ИМТ не коррелирует с показателями пиковой скорости назального вдоха до и после применения деконгестантов, было выявлено, что чем выше вес, тем меньше индекс заложенности носа, то есть меньше прирост пиковой скорости вдоха после применения деконгестанстов, что объясняет более выраженную клинику заложенности носа у пациентов с более высоким индексом массы тела [11].

При этом известно, что беременность характеризуется прибавкой массы тела. В настоящее время по данным зарубежных клинических рекомендаций патологическую прибавку массы оценивают в зависимости от индекса массы тела женщины до беременности. Так, при ИМТ менее 18,5 общая прибавка массы тела должна составлять 12,5–18 кг, при ИМТ 18,5–24,9 – 11,5–16 кг, при избыточной массе тела до беременности (ИМТ = 25–29,9 кг/м^2) – 7–11,5 кг, при ожирении (ИМТ более 30 кг/м^2) – прибавка массы тела за беременность должна составлять 5–9 кг [12, 13].

Имеется исследование B. Ulkumen, B. A. Ulkumen, H. Gursoy Pala от 2016 года, по результатам которого выявлено, что более высокий индекс массы тела беременных повышает риск развития ринита беременных [14]. Однако, в методике включения беременных в группу исследования нет достоверных данных о том, был ли это истинно ринит беременных или другие формы ринита, возникшие на фоне беременности.

Цель исследования

Определить зависимость между общей прибавкой массы тела в течение беременности и развитием ринита беременных.

Пациенты и методы исследования

На кафедре оториноларингологии ПСПбГМУ им. акад. И. П. Павлова в период с января 2017 года по декабрь 2018 года обследованы 82 беременные женщины. Группу исследования составили 49 женщин с ринитом беременных (по результатам катамнестического исследования). Контрольную группу составили 33 здоровые беременные женщины без симптомов ринита. Критериями исключения явились: симптомы хронического ринита до беременности, полипы полости носа, острые респираторные заболевания верхних дыхательных путей, острая и хроническая патология околоносовых пазух, аллергические реакции в анамнезе до беременности. Исследование включало: сбор оториноларингологического анамнеза, общепринятый ЛОР-осмотр, общеклиническое обследование, расчет индекса массы тела до беременности и к моменту родов, катамнестическое исследование путем телефонного интервьюирования в целях оценки общей прибавки массы тела за время беременности.

Статистическую обработку результатов проводили с использованием t-критерия Стьюдента в статистических программах Statistica 6.0 и программного обеспечения Microsoft Excel 2013.

Результаты исследования

Средний возраст пациенток группы исследования составил 30,4 ± 0,6 года, что сопоставимо с контрольной группой (29,7 ± 0,7 года, $p < 0,05$). Пациентки с ринитом беременных обращались к врачу-оториноларингологу в среднем на 13,8 ± 2,0 неделе беременности. Большинство пациенток предъявляли жалобы на заложенность носа 45/49 (91,8%). При этом, оценивая выраженность данного симптома по пятибалльной шкале, 31/49 (63,3%) беременных оценили заложенность носа от 3 до 5 баллов (3,5 ± 0,2 балла). Ринорея явилась следующей по частоте встречаемости жалоба, с которой обращались беременные в группе исследования 38/49 (77,7%). В среднем пациентки оценивали выраженность данного симптома на 24,4 ± 0,2 балла. При этом 32/49 (65,3%) пациенток отмечали слизистый характер отделяемого из полости носа.

Появление симптомов ринита 9/49 (18,4%) женщин из группы исследования отметили после ОРВИ, в одном случае 1/49 (2%) пациентка связывала развитие ринита с началом ремонта. При этом 19/49 (38,8%) пациенток группы исследования на момент осмотра использовали сосудосуживающие капли продолжительностью в среднем 5,3 ± 1,5 недели.

При ЛОР-осмотре в 43/49 (87,8%) случаях определялся отек слизистой полости носа различной степени выраженности (в среднем 1,8 ± 0,1 балла), что достоверно превышало данный показатель в контрольной группе (1/33, 0,1 ± 0,06 балла). Гиперемия слизистой оболочки носа в группе исследования наблюдалась в 43/49 (87,8%), что также достоверно превышало данный показатель в контрольной группе 4/33 (12,5%).

При анализе ИМТ до беременности в группе исследования данный показатель составил 23,3 ± 0,8 кг/м^2, что также было сопоставимо с контрольной группой, где до беременности ИМТ в среднем составлял 23,2 ± 1,4 кг/м^2 ($p \geq 0,05$). Таким образом, согласно классификации ВОЗ исходная масса женщин до беременности в обеих группах в среднем соответствовала норме.

При анализе ИМТ к моменту родов у пациенток с ринитом беременных средний показатель составил 28,1 ± 1,7 кг/м^2, в контрольной группе средний ИМТ был равен 27,5 ± 2,0 кг/м^2, но различия были статистически не достоверны. Однако общая прибавка массы тела в течение беременности в группе исследования составила 13,3 ± 0,9 кг, что по результатам статистического анализа достоверно превышало данный показатель в контрольной группе (10,5 ± 1,3 кг, $p < 0,05$). В группе исследования у женщин с дефицитом массы тела и при нормальной массе тела патологическая прибавка отмечалась в 25% случаев, при избыточной массе тела – в 60%, при ожирении I степени – в 66% случаев. При этом в контрольной группе патологической прибавки за беременность не было выявлено ни в одном случае.

Выводы

На основании проведенного исследования статистически достоверных различий в ИМТ к моменту родов у здоровых беременных и пациенток с ринитом беременных выявлено не было.

В группе женщин с ринитом беременных общая прибавка массы тела достоверно превышала данный показатель в контрольной группе (13,3 ± 0,9 и 10,5 ± 1,3 кг соответственно).

Патологическая прибавка массы тела в течение беременности наблюдалась чаще у женщин с ринитом беременных, которые имели избыточную массу тела до беременности.

Авторы заявляют об отсутствии конфликта интересов.

ЛИТЕРАТУРА/REFERENCES

1. Namazy J. A., Schatz M. Diagnosing rhinitis during pregnancy. *Curr Allergy Asthma Rep.* 2014;14:458. https://doi.org/10.1007/s11882-014-0458-0
2. Ellegard E. Pregnancy rhinitis. *Immunol Allergy Clin N Am.* 2006; 26: 119-35. https://doi.org/10.1016/j.iac.2005.10.007
3. Franklin K. A., Holmgren P. A., Jönsson F., Poromaa N., Stenlund H., Svanborg E. Snoring, pregnancy-induced hypertension, and growth retardation of the fetus. *Chest*. 2000;117: 137-41. https://doi.org/10.1378/chest.117.1.137
4. Ellegard E. K. The etiology and management of pregnancy rhintis. *American journal of respiratory medicine.* 2003;2(6):469-475. https://doi.org/10.1007/bf03256674
5. Рябова М. А., Лаврова О. В., Шумилова Н. А., Пестакова Л. В., Федотова Ю. С. Ринит беременных: вопросы диагностики. *Folia Otorhinolaryngologiae et Pathologiae Respiratoriae.* 2015;21(2):129–131 [Ryabova M. A., Lavrova O. V., Shumilova N. A., Pestakova L. V., Fedotova U. S. Rhinitis in pregnancy: diagnostic issues. *Folia Otorhinolaryngologiae et Pathologiae Respiratoriae.* 2015;21(2):129-131]. (In Russ.). http://foliaopr.spb.ru/wp-content/uploads/2016/03/Folia_21_2_2015.pdf
6. Ellegard E. K., Oscarsson J., Bougoussa M. et al. Serum level of placental growth hormone is raised in pregnancy rhinitis. *Arch. Otolaryngol. Head Neck Surgery*. 1998;124 (4):439–443. https://doi.org/10.1001/archotol.124.4.439
7. Пестакова Л. В., Тихомирова Е. К. Исследование времени мукоцилиарного транспорта у беременных. *Российская оториноларингология.* 2018;3:84–87 [Pestakova L. V., Tikhomirova E. K. The study of mucociliary

clearance duration in pregnant women. *Rossiiskaya otorinolaringologiya.* 2018;3:84-87]. (In Russ.). https://doi.org/10.18692/1810-4800-2018-3-84-87
8. Hamano N., Terada N., Maesako K., Ikeda T., Fukuda S., Wakita J. et al. Expression of histamine receptors in nasal epithelial cells and endothelial cells -the effect of sex hormones. *Int Arch Allergy Appl Immunol.* 1998; 115: 220–227. https://doi.org/10.1159/000023904
9. Пестакова Л. В. Особенности цитологического состава назального секрета у больных с хроническими ринитами на фоне фаринголарингеального рефлюкса. *Российская оториноларингология.* 2015;74(1):93–96. [Pestakova L.V. Features of nasal cytology in patients with chronic rhinitis and laryngopharyngeal reflux. *Rossiiskaya otorinolaringologiya.* 2015;74(1):93-96]. (In Russ.). http://entru.org/en/2015-1.html
10. Yueh-Ying Han, Erick Forno. Obesity and rhinitis in a nationwide study of children and adults in the United States. *Journal Allergy Clinical Immunology.* 2016. https://doi.org/10.1016/j.jaci.2015.12.1307
11. Mehmet Gokhan Demir, Huseyin Baki Yilmaz The Relation Between Body Mass Index and Nasal Airflow. *The journal of craniofacial surgery*. 2015;26(4):295–297. https://doi.org/10.1097/SCS.0000000000001613
12. Weight gain during pregnancy. Committee opinion. No 548. *American College of Obstetricians and Gynecologists. Obstetrics and Gynecology.* 2013;121;210–212. https://doi.org/10.1097/01.aog.0000425668.87506.4c
13. Michelle A. Kominiarek, Alan M. Peaceman. *Gestational weight gain. American Journal of Obstetrics and Gynecology.* 2017. https://doi.org/10.1016/j.ajog.2017.05.040
14. Burak Ulkumen, Burcu Artunc Ulkumen, Halil Gursoy Pala Pregnancy rhinitis in Turkish women: Do gestational week, BMI and parity affect nasal congestion? *Pak J Med Sci.* 2016;32(4). https://doi.org/10.12669/pjms.324.10164

Информация об авторах

Георгиева Любовь Викторовна – аспирант кафедры оториноларингологии, врач-оториноларинголог отделения ранней диагностики аллергических заболеваний женщин детородного возраста поликлиники с консультативно-диагностическим центром, Санкт-Петербургский государственный медицинский университет им. акад. И. П. Павлова (197022, Россия, Санкт-Петербург, ул. Льва Толстого, д. 6-8); e-mail: lubov_pestakova@mail.ru

✉ **Степанова Валерия Антоновна** – клинический ординатор кафедры оториноларингологии с клиникой, Санкт-Петербургский государственный медицинский университет им. акад. И. П. Павлова (197022, Россия, Санкт-Петербург, ул. Льва Толстого, д. 6-8); тел. 8-921-975-45-17, e-mail: valeriia.stepanova15@gmail.com

Information about authors

✉ **Lyubov' V. Georgieva** – postgraduate student of ENT department, otorhinolaryngologist of the Department of Early Diagnostics of Allergic Diseases in Women of Childbearing Age of the Policlinic with Diagnostic Center, Pavlov First Saint Petersburg State Medical University (6-8, L'va Tolstogo str., Saint Petersburg, 1970220, Russia); e-mail: lubov_pestakova@mail.ru

Valeriya A. Stepanova – resident of ENT department, Pavlov First Saint Petersburg State Medical University (6-8, L'va Tolstogo str., Saint Petersburg, 1970220, Russia); phone: 8-921-975-45-17, e-mail: valeriia.stepanova15@gmail.com

УДК 616.216.1-002:616.314
https://doi.org/10.18692/1810-4800-2021-1-27-34

Одонтогенный синусит – мультидисциплинарная проблема

И. А. Горбачева[1], О. С. Донская[2], Д. А. Попов[1], Ю. А. Сычева[1], Я. Е. Осинцева[1], С. Э. Бабаева[1], Е. С. Рязанцева[3]

[1] *Первый Санкт-Петербургский государственный медицинский университет им. акад. И. П. Павлова, Санкт-Петербург, 197022, Россия*

[2] *Северо-Западный государственный медицинский университет им. И. И. Мечникова, Санкт-Петербург, 191015, Россия*

Odontogenic sinusitis as a multidisciplinary problem

I. A. Gorbacheva[1], O. S. Donskaya[2], D. A. Popov[1], Yu. A. Sycheva[1], Ya. E. Osintseva[1], S. E. Babaeva[1], E. S. Ryazantseva[3]

[1] *Pavlov First Saint Petersburg State Medical University, Saint Petersburg, 197022, Russia*

[2] *Mechnikov North-Western State Medical University, Saint Petersburg, 191015, Russia*

Хроническая очаговая инфекция тесно связана с внутренней патологией и является серьезным фактором ее отягощения. Системно действующие воспалительные реакции сопряжены с метаболическими сдвигами, такими как окислительный стресс, нарушение регуляторного участия макро- и микроэлементов при дисбалансе распределения их в биологических средах. Возникающие гомеостатические дисбалансы нельзя не учитывать в лечении хронических очагов инфекции, таких как одонтогенный синусит. Целью исследования являлось обоснование комплексных подходов к курации пациентов с хроническим одонтогенным синуситом на фоне коморбидной множественной хронической очаговой инфекции (МХОИ). У больных с хроническим одонтогенным синуситом на фоне множественных хронических очагов инфекции изучена активность системно-действующих факторов воспаления. Уровни и соотношение про- и противовоспалительных цитокинов-интерлейкинов 2, 6, 10, TNFальфа, С-реактивного белка в сопоставлении с активностью окисления липидов, белков, низкомолекулярных тиолов, оценкой показателей Zn, Cu, Fe в биологических средах и гепсидина в крови. У больных с хроническим одонтогенным синуситом на фоне МХОИ было установлено повышение уровня провоспалительных (TNFальфа, интерлейкин 6) при разбалансировке распределения Zn, Cu, Fe с дефицитом этих элементов во внутриклеточных средах. Выявлены выраженные корреляционные взаимосвязи этих изменений с активностью перекисного окисления липидов и свободнорадикального окисления тиоловых соединений. Полученные данные служат обоснованием применения антиоксидантных и минераловозмещающей терапией в комплексном лечении пациентов с МХОИ.
Ключевые слова: одонтогенный синусит, очаговая инфекция, воспаление, подходы к лечению.

Для цитирования: Горбачева И. А., Донская О. С., Попов Д. А., Сычева Ю. А., Осинцева Я. Е., Бабаева С. Э., Рязанцева Е. С. Одонтогенный синусит – мультидисциплинарная проблема. *Российская оториноларингология.* 2021;20(1):27–34. https://doi.org/10.18692/1810-4800-2021-1-27-34

Chronic focal infection is pathologically closely associated with internal pathology and is a serious factor in its aggravation. Systemic inflammatory reactions are associated with metabolic changes, such as oxidative stress, impaired regulatory participation of macro- and microelements with an imbalance in their distribution in biological media. The resulting homeostatic imbalances cannot be ignored by the attraction of chronic foci of infection, such as odontogenic sinusitis. The aim of the study was to substantiate complex approaches to the supervision of patients with chronic odontogenic sinusitis against the background of comorbid multiple chronic focal infection (MCFI). Materials and methods. In patients with chronic odontogenic sinusitis against the background of multiple chronic foci of infection, the activity of systemic inflammatory factors was studied. Levels and ratio of pro- and anti-inflammatory cytokines – interleukins 2, 6, 10, TNF alpha, C-reactive protein in comparison with the oxidation activity of lipids, proteins, low molecular weight thiols, assessment of Zn, Cu, Fe parameters in biological media and hepcidin in blood. In patients with chronic odontogenic sinusitis against the background of MCFI, an increase in the level of pro-inflammatory (TNF alpha, interleukin 6) was

© Коллектив авторов, 2021

found with an imbalance in the distribution of Zn, Cu, Fe with a deficiency of these elements in the intracellular media. Expressed correlations of these changes with the activity of lipid peroxidation and free radical oxidation of thiol compounds were revealed. The data obtained serve as a rationale for the use of antioxidant and mineral replacement therapy in the complex treatment of patients with MCFI.
Keywords: odontogenic sinusitis, focal infection, inflammation, treatment approaches.

For citation: Gorbacheva I. A., Donskaya O. S., Popov D. A., Sycheva Yu. A., Osintseva Ya. E., Babaeva S. E., Ryazantseva E. S. Relationship between changes in body mass index during pregnancy and pregnancy rhinitis. *Rossiiskaya otorinolaringologiya*. 2021;20(1):27-34. https://doi.org/10.18692/1810-4800-2021-1-27-34

Синуситы занимают значительное место среди воспалительных заболеваний челюстно-лицевой области [1–3]. По этиологии различают риногенные, одонтогенные (составляющие примерно $^1/_3$ от общего количества), травматические и аллергические синуситы, однако это деление в определенной степени условно, например, риногенный синусит, развившийся на фоне острого респираторного заболевания, может привести к обострению периапикального очага хронической одонтогенной инфекции и вторичному инфицированию слизистой оболочки синуса [3].

Широкая распространенность (до 15% взрослого населения страдает синуситами [4]) и преимущественное поражение пациентов трудоспособного и фертильного возраста (от 18 до 55 лет) определяют социально-экономическую значимость заболевания [1, 2, 4].

Синуситы, в том числе одонтогенные, склонны к хронизации и занимают, по некоторым данным, первое место среди всех хронических заболеваний – 146/1000 населения [5]. По результатам опроса Национальной амбулаторной медицинской помощи США (NAMCS), синусит является пятым по распространенности диагнозом, при котором назначаются антибактериальные препараты [4].

Повторные курсы увеличивают риск осложнений антибактериальной терапии, наиболее частыми из которых являются развитие дисбиоза, вторичного иммунодефицита, присоединение микотической инфекции (которая все чаще встречается и среди возбудителей самого одонтогенного синусита) [6–8]. Тяжелым осложнением применения антибактериальных препаратов является возникновение Clostridium difficile-ассоциированной инфекции, частота которой с 2003 года неуклонно нарастает [9]. Частое назначение антибиотиков приводит к формированию антибиотикорезистентности в популяции, снижению эффективности лечения и вынужденной эскалации терапии, что замыкает порочный круг ятрогенных механизмов развития иммунодефицитных состояний.

К сожалению, несмотря на применение современных антибактериальных препаратов, совершенствование хирургических методов лечения, создание клинических рекомендаций, острые воспалительные процессы в верхнечелюстных пазухах в последнее время характеризуются все большей тенденцией к затяжному течению с последующей хронизацией, а хронические – к частым обострениям и склонностью к рецидивированию после хирургического лечения [1, 4, 9, 10].

Таким образом, клинический опыт свидетельствует о том, что применяемые в настоящее время подходы к лечению, сводящиеся к санации выявленных очагов инфекции консервативными или хирургическими методами, оказываются недостаточными. Синуситы необходимо рассматривать не только как локальное поражение одной или нескольких околоносовых пазух, но и как заболевание всего организма с реакцией многих органов и систем [11, 12]. У пациентов с одонтогенным синуситом формируются одновременно другие очаги хронической инфекции, что влечет за собой развитие комплекса иммунологических и гомеостатических нарушений, которые не купируются после санации отдельных очагов [13, 14]. Особое значение имеет инициация системно действующих механизмов воспалительной реакции, патогенетически причастных к развитию атеросклеротического процесса и формированию множественной коморбидной патологии в организме [15].

Цель исследования

Обоснование комплексных подходов к курации пациентов с одонтогенным синуситом на фоне коморбидной множественной хронической очаговой инфекции.

В задачи исследования входило: у больных с хроническим синуситом на фоне множественных хронических очагов инфекции (МХОИ):

1) исследовать особенности иммунитета и неспецифической резистентности организма;

2) изучить метаболические особенности организма:

– распределение микро- и макроэлементов в биологических средах;

– особенности обмена железа;

– окислительно-восстановительный метаболизм;

– особенности цитокинового статуса.

Под наблюдением находилось 348 пациентов с множественными очагами хронической инфекции, в том числе инфекцией ЛОР-органов у 100% обследованных. Необходимо отметить, что у по-

Таблица 1

Показатели окисления липидов, белков и низкомолекулярных тиолов у больных с множественной хронической очаговой инфекцией

Table 1

Indicators of oxidation of lipids, proteins and low molecular weight thiols in patients with multiple chronic focal infection

Показатель	Пациенты с МХОИ	Здоровые
Диеновые конъюгаты, ммоль/л	108,7±1,35*,**	77,2±1,5
Малоновый диальдегид, ммоль/л	15,2±1,5*,**	9,4±0,5
ТДО белков	1,36±0,12*,**	1,72±0,07
ТДО низкомолекулярных тиолов	1,25±0,03*,**	1,80±0,05

* Достоверность отличия от нормы $p < 0{,}01$.
** Достоверность отличия показателей в группах наблюдения $p < 0{,}01$.

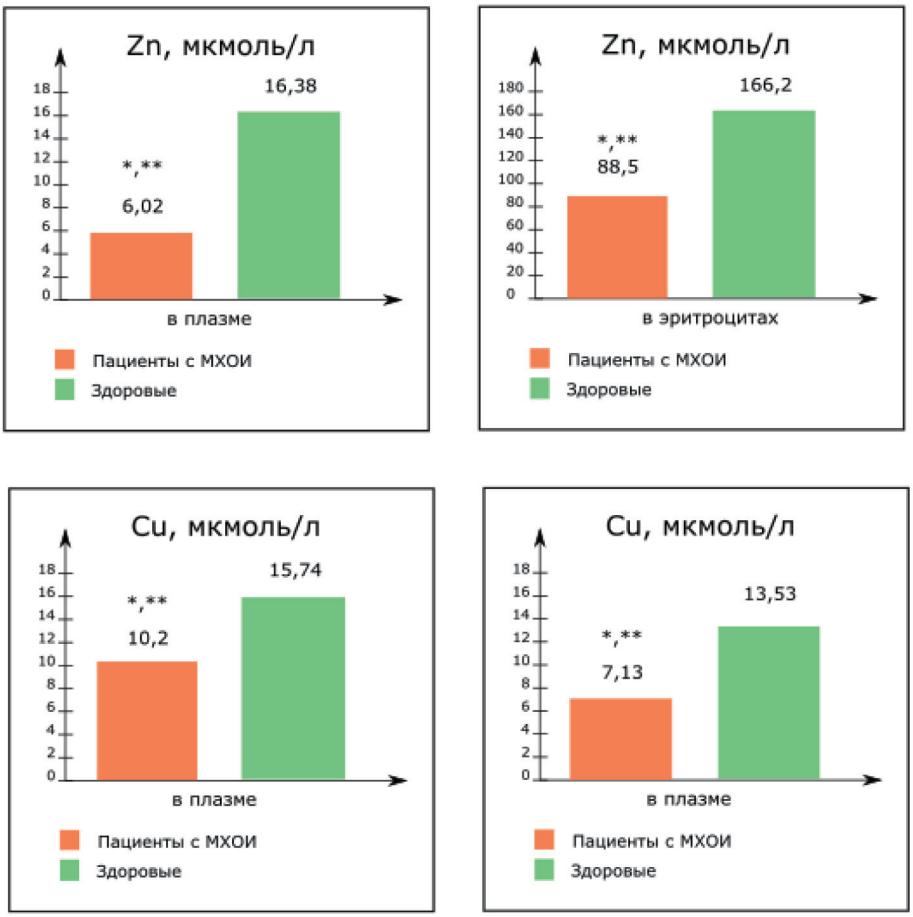

Рис. 1. Содержание микроэлементов в различных средах у больных с множественной хронической очаговой инфекцией.
* Достоверность отличия от нормы $p < 0{,}01$.
** Достоверность отличия показателей в группах наблюдения $p < 0{,}01$
Fig. 1. Trace substance content in different media in patients with multiple chronic focal infection.
* Significance of abnormality difference p <0,01.
** Significance of indicator difference in observation groups p <0,01

ловины пациентов с МХОИ при стоматологическом обследовании был выявлен хронический генерализованный пародонтит в развившейся стадии средней степени тяжести [13].

Группой целевого наблюдения явились 30 пациентов с установленным диагнозом одонтогенного синусита на фоне МХОИ.

У всех пациентов вне фазы обострения или ремиссии хронических заболеваний определялись признаки окислительного стресса: повышение в крови уровней промежуточных и конечных продуктов перекисного окисления липидов, снижение ресурсов антиоксидантной защиты – восстановленной серы в составе SH-групп белков с

уменьшением тиолдисульфидного отношения (табл. 1).

Истощению ресурсов антиоксидантных систем сопутствовал достоверный дефицит элементов переменной валентности – Cu, Zn, Fe (рис. 1), входящих в состав ферментов, участвующих в окислительно-восстановительных реакциях. Минеральный дисбаланс усугублялся перегрузкой внутриклеточных сред кальцием, что повышало вероятность гибели поврежденных клеток путем апоптоза.

У пациентов отмечался высокий уровень в крови белка гепсидина (табл. 2), являющегося, с одной стороны, фактором врожденного иммунитета, синтез которого увеличивается под действием провоспалительных цитокинов, с другой стороны, являющегося регулятором обмена железа, уменьшающим его всасывание в кишечнике и выход в плазму из клеток [16], что, очевидно, способствовало формированию имеющейся у обследованных больных сидеропенического синдрома с его характерными клиническими проявлениями.

Гепсидин представляет интерес как фактор, участвующий в провоспалительных цитокиновых каскадах. В подтверждение этому в исследовании была установлена прямая корреляционная связь повышенного уровня гепсидина в крови с нарастанием провоспалительных цитокинов – интерлейкина 6 (r = 0,62), TNFα (r = 0,68) (табл. 3, 4). Уровень противоспалительного фактора интерлейкина 2 у обследованных пациентов оставался в пределах верхней границы нормы. Обращает внимание, что соотношение уровней про- и противовоспалительных цитокинов у больных с МХОИ смещено в пользу воспалительных факторов и достигает значимости достоверных отклонений.

Состояние иммунитета и неспецифической резистентности у обследованных пациентов характеризовалось дефицитом клеточных ресурсов – снижением количества Т-лимфоцитов с маркерами CD3, CD4 и преобладанием цитотоксических лимфоцитов (CD8), дефицитом гуморальных факторов защиты с достоверно низким содержанием в крови IgA, С3-компонента системы комплемента, значительным снижением уровня сывороточного интерферона, накоплением в крови IgG и ЦИК, т. е. признаками иммунодефицита и наличием субстратов для аллергической сенсибилизации организма (табл. 5).

В силу перечисленных гомеостатических и иммунных нарушений можно сделать вывод, что возможности организма пациента с МХОИ в отношении элиминации возбудителя (возбудителей) инфекции в очаге хронического воспаления, репарации тканей и, в конечном итоге, выздоровления значительно ограничены. Уменьшение

Таблица 2

Показатели обмена железа у больных с множественной хронической очаговой инфекцией

Table 2

Iron metabolism index in patients with multiple chronic focal infection

Показатель		Пациенты с МХОИ	Здоровые
Fe сыворотки, моль/л	м	11,2±0,5	17,5±2,8
	ж	9,7±0,9	13,8±2,5
Ферритин, мкг/л	м	47,1±0,7	57,5±4,1
	ж	41,8±0,8	54,3±3,7
ОЖСС, мкмоль/л	7,23±0,9	61,4±1,5	
Гепсидин, мкг/мл	17,9±1,5	11,8±0,6	

Таблица 3

Показатели цитокинового профиля крови у больных с множественной хронической очаговой инфекцией

Table 3

Cytokine profile indicators of blood in patients with multiple chronic focal infection

Показатель	У пациентов с МХОИ	У здоровых
Интерлейкин 2, мкг/мл	0,38±0,09	0,34±0,08
Интерлейкин 6, мкг/мл	5,8±0,7 *,**	2,8±0,8
Интерлейкин 10, мкг/мл	8,12±0,5*	6,09±1,4
TNFα, мг/л	1,67±0,1 *,**	0,58±0,08
С-реактивный белок	4,5±0,5 *,**	1,8±0,3

* Достоверность отличия от нормы $p < 0,01$.

** Достоверность отличия показателей в группах наблюдения $p < 0,01$.

Таблица 4

Основные показатели цитокинового баланса у больных с множественной хронической очаговой инфекцией

Table 4

Main indicators of cytokine balance in patients with multiple chronic focal infection

Показатель	Пациенты с МХОИ	Здоровые
IL-2/ TNFα	22±0,12*	0,59±0,11
IL-2/ IL-10	0,05±0,01	0,06±0,01
IL-2/ IL-6	0,07±0,01*	0,15±0,03

* Достоверность отличия от нормы $p < 0,01$.

Таблица 5

Иммунологические показатели у пациентов с клиническими симптомами вторичного иммунодефицитного состояния

Table 5

Immunological parameters in patients with clinical symptoms of secondary immunodeficiency state

Показатель	У инфекционных ч.д.б.	
	До лечения	После лечения
Лейкоциты	(4,5±0,3) 10 ^{9}/л	(4,4±0,1) 10 ^{9}/л
Моноциты	(8,2±1,8)%	(8,5±1,5)%
Лимфоциты	(42±3)% *	(40±5)%
Лимфоциты с кластерами дифференцировки CD:		
CD3	(2,8±0,1) 10 9/л*	(2,9±0,1) 10 9/л
CD3+CD4	(0,8±0,1) 10 ^{9}/л*	(1,2±0,2) 10 ^{9}/л
CD3+CD8	(1,5±0,2) 10 ^{9}/л*	(0,8±0,1) 10 ^{9}/л
CD4/CD8	1,90±0,09	3,6±0,1***
CD19	(0,02±0,005) 10 ^{9}/л*	(0,03±0,005) 10 ^{9}/л
CD16+CD56	(0,01±0,002) 10 ^{9}/л*	(0,02±0,001) 10 ^{9}/л
Реакция торможения миграции лейкоцитов	(0,7±0,10) у. е. *	(1,5±0,10) у. е. ***
Спонтанная миграция:		
с митогеном для Т –кл. кон А	(23±1,2)% *	(32±1,5)% ***
с митогеном для Т –кл. ФГА	(18±0,7)% *	(22±0,1)% ***
Фагоцитарная активность клеток МФС:		
фагоцитарное число	(15±1,3)% *	(20±1,5)% ***
фагоцитарный индекс	(1,8±0,1) у. е. *	(2,5±0,3) у. е. ***

* Достоверность отличия от нормы $p < 0,01$.
** Достоверность отличия показателей в группах наблюдения $p < 0,01$.
*** Достоверность отличия от исходного показателя $p < 0,01$.

количества микроорганизмов в очаге инфекции путем назначения антибактериальной терапии или хирургической санации недостаточно для излечения пациента. Гомеостатические и иммунологические нарушения поддерживаются воспалительными процессами другой локализации и препятствуют санации очага, на который направлена терапия.

Пациентов с одонтогенным синуситом целесообразно изначально рассматривать как имеющих МХОИ и проводить активный поиск остальных очагов хронического воспаления, начиная с ротовой полости.

С учетом высокой распространенности хронического генерализованного пародонтита у данной категории больных целесообразно проводить у всех пациентов, страдающих одонтогенным синуситом, скриниг воспалительных заболеваний пародонта.

Для диагностики и санации соматических очагов хронической инфекции необходимо привлечение к курации пациента врача-интерниста.

Эффективное лечение пациента с МХОИ невозможно без коррекции гомеостатических и иммунных нарушений. Эти нарушения являются взаимосвязанными, поэтому иммунокоррекция способствует нормализации микроэлементного состава вне- и внутриклеточных сред, а восполнение дефицита K, Mg, Fe, S может способствовать преодолению вторичного иммунодефицита [11, 13, 17].

Таким образом у всех пациентов с хроническим одонтогенным синуситом целесообразно определение содержания K, Mg, Fe, Cu, Zn в сыворотке крови и эритроцитах для определения степени минерального дисбаланса, определение тиолдисульфидного отношения (ТДО) для оценки ресурсов антиоксидантных систем, а также оценка клеточных и гуморальных ресурсов иммунной системы и неспецифической резистентности организма.

Схему лечения пациентов с хроническим одонтогенным синуситом следует дополнять препаратами для восполнения выявляемых дефицитов минеральных элементов, а также иммунокорригирующими препаратами.

Применение комплексного мультидисциплинарного подхода позволяет надеяться на существенное улучшение результатов лечения у пациентов с хроническим одонтогенным синуситом.

Выводы

Развитие одонтогенного синусита на фоне МХОИ повышает активность воспалительной реакции в организме, о чем свидетельствует достоверное повышение уровня СРБ и провоспалительных цитокинов (TNFα, IL-6).

У больных с одонтогенным синуситом на фоне генерализованных воспалительных заболеваний пародонта (ГВЗП) установлены признаки окислительного стресса с накоплением продуктов окисления липидов, белков и низкомолекулярных тиолов.

У больных с одонтогенным синуситом на фоне ГВЗП установлен выраженный дефицит Zn, Cu, Fe – ключевых факторов ферментного обеспечения антиоксидантной защиты. Сидеропенический синдром с истощением депо железа обследованных больных сопряжен с нарастанием уровня гепсидина в крови.

Установленные нарушения окислительно-восстановительного метаболизма у больных с одонтогенным синуситом на фоне ГВЗП коррелируют с цитокиновым дисбалансом, характеризующимся активацией противовоспалительных цитокинов IL-6, TNFα и нарушением соотношения их с уровнем IL-2.

Хронические очаги инфекции сопровождаются инициацией системно-действующих механизмов воспаления с накоплением провоспалительных цитокинов IL-6, TNFα, вызывающих резорбцию костной ткани в составе пародонта, что является патогенетическим фактором развития ГВЗП и может рассматриваться в качестве связующего звена с патогенезом другой хронической очаговой инфекции, в том числе с хроническим одонтогенным синуситом.

Авторы заявляют об отсутствии конфликта интересов.

ЛИТЕРАТУРА

1. Байдик О. Д., Сысолятин П. Г., Гурин А. А., Ильенок О. В. Современные подходы к диагностике и лечению хронических одонтогенных верхнечелюстных синуситов. *Российский стоматологический журнал.* 2015; 4. URL: https://cyberleninka.ru/article/n/sovremennye-podhody-k-diagnostike-i-lecheniyu-hronicheskih-odontogennyh-verhnechelyustnyh-sinusitov (дата обращения: 08.01.2021).
2. Магомедова Х. М., Асиятилов А. Х., Минкаилова С. Р., Гамидова З. Ш., Магомедов М. А. Современные аспекты эпидемиологии, этиологии и патогенеза одонтогенных верхнечелюстных синуситов. *Известия ДГПУ. Естественные и точные науки.* 2013;2(23). URL: https://cyberleninka.ru/article/n/sovremennye-aspekty-epidemiologii-etiologii-i-patogeneza-odontogennyh-verhnechelyustnyh-sinusitov (дата обращения: 08.01.2021).
3. Сипкин А. М., Никитин А. А., Лапшин В. П., Никитин Д. А., Чукумов Р. М., Кряжинова И. А. Верхнечелюстной синусит: современный взгляд на диагностику, лечение и реабилитацию. *Альманах клинической медицины.* 2013;28. https://doi.org/10.18786/2072-0505-2013-28-82-87
4. Сурин А. В., Походенько-Чудакова И. О. Частота и основные этиологические факторы хронического одонтогенного синусита верхнечелюстной пазухи на современном этапе. *Международные обзоры: клиническая практика и здоровье.* 2018;4. https://www.elibrary.ru/item.asp?id=36930817&
5. Pankey G. A., Gross C. W., Menctelsohn M. G. Contemporary Diagnosis and Management of Sinusitis. Pennsylvania 1997; 150. URL: http://www.antibiotic.ru/rus/all/articles/absinus.shtml#2 (дата обращения 08.01.21).
6. Редько Д. Д., Шляга И. Д. Грибковый синусит (обзор литературы). *Проблемы здоровья и экологии.* 2012;2(32). https://zdor.ejournal.by/jour/article/view/1248
7. Сапова К. И., Рязанцев С. В., Чернушевич И. И., Науменко А. Н. Подходы к лечению одонтогенного риносинусита. *Медицинский совет*. 2018;20. https://doi.org/10.21518/2079-701X-2018-20-43-45
8. Сысолятин С. П., Сысолятин П. Г., Палкина М. О., Логинова О. В., Солоп М. В., Байдик О. Д. Вопросы диагностики одонтогенного верхнечелюстного синусита. *Сибирский медицинский журнал*. 2010;3–2. URL: https://cyberleninka.ru/article/n/voprosy-diagnostiki-odontogennogo-verhnechelyustnogo-sinusita (дата обращения: 02.01.2021).
9. URL: http://www.gnck.ru/rec/recommendation_clostridium_difficile.pdf (дата обращения 08.01.21).
10. Демяник Д. С., Побережник Г. А. Характер и сроки возникновения осложнений после гайморотомии // *Український стоматологічний альманах.* 2013;1. URL: https://cyberleninka.ru/article/n/harakter-i-sroki-vozniknoveniya-oslozhneniy-posle-gaymorotomii (дата обращения: 08.01.2021).

11. Михайлова О. В. Роль некоторых макро- и микроэлементов в развитии и коррекции иммунодефицитного состояния у больных с множественными очагами хронической инфекции: автореф. дис. ... канд. мед. наук (14.01.04). СПбГМУ им. акад. И. П. Павлова. СПб, 2010. 21 с.
12. Харитонов Ю. М., Фролов И. С. Эволюция методов диагностики одонтогенного перфоративного верхнечелюстного синусита. *Российский стоматологический журнал.* 2013;4. URL: https://cyberleninka.ru/article/n/evolyutsiya-metodov-diagnostiki-odontogennogo-perforativnogo-verhnechelyustnogo-sinusita (дата обращения: 08.01.2021).
13. Горбачева И. А., Орехова Л. Ю., Сычева Ю. И., Чудинова Т. Н., Михайлова О. В. Факторы взаимного отягощения множественных хронических очагов инфекции и генерализованного пародонтита. *Ученые записки СПбГМУ им. И. П. Павлова.* 2018;1. URL: https://cyberleninka.ru/article/n/faktory-vzaimnogo-otyagoscheniya-mnozhestvennyh-hronicheskih-ochagov-infektsii-i-generalizovannogo-parodontita (дата обращения: 07.01.2021).
14. Никитин Ю. Е., Никитин Е. Н., Шкляев А. Е. Клиническое значение гепцидина при внебольничной пневмонии, осложненной анемией. *Практическая медицина.* http://pmarchive.ru/klinicheskoe-znachenie-gepcidina-pri-vnebolnichnoj-pnevmonii-oslozhnennoj-anemiej
15. Mattila K. J., Valle M. S., Nieminen M. S., Valtonen V. V., Hietaniemi K. L. Dental infections and coronary atherosclerosis. *Atherosclerosis.* 1993 Nov;103(2):205-11. URL: https://pubmed.ncbi.nlm.nih.gov/8292096/ (дата обращения 08.01.21).
16. Горбачева И. А., Сычева Ю. А., Орехова Л. Ю. Использование метаболической терапии в лечении больных с сочетанной патологией внутренних органов и пародонта. *Ученые записки СПбГМУ им. И. П. Павлова.* 2017;4. https://doi.org/10.24884/1607-4181-2017-24-4-55-63
17. Чеснокова Н. П., Мареев О. В., Капустина Н. Ю. Хронический синусит: патогенетические факторы развития, обоснование новых принципов повышения эффективности комплексной терапии. *ПМ.* 2011;51. URL: https://cyberleninka.ru/article/n/hronicheskiy-sinusit-patogeneticheskie-faktory-razvitiya-obosnovanie-novyh-printsipov-povysheniya-effektivnosti-kompleksnoy-terapii (дата обращения: 08.01.2021).

REFERENCES

1. Baidik O. D., Sysolyatin P. G., Gurin A. A., Il'enok O. V. Modern approaches to diagnostics and treatment of chronic odontogenic maxillary sinusitis. *Rossiiskii stomatologicheskii zhurnal.* 2015;4. (In Russ.). http://www.medlit.ru/journalsview/dentistry/view/journal/2015/issue-4/202-sovremennye-podhody-k-diagnostike-i-lecheniyu-hronicheskih-odontogennyh-verhnechelyustnyh-sinusitov/
2. Magomedova Kh. M., Asiyatilov A. Kh., Minkailova S. R., Gamidova Z. Sh., Magomedov M. A. Sovremennye aspekty epidemiologii, etiologii i patogeneza odontogennykh verkhnechelyustnykh sinusitov. *Izvestiya DGPU. Estestvennye i tochnye nauki.* 2013;2(23). (In Russ.). URL: https://cyberleninka.ru/article/n/sovremennye-aspekty-epidemiologii-etiologii-i-patogeneza-odontogennyh-verhnechelyustnyh-sinusitov
3. Sipkin A. M., Nikitin A. A., Lapshin V. P., Nikitin D. A., Chukumov R. M., Kryazhinova I. A. Maxillary sinusitis: a contemporary view on the diagnostics, therapy and rehabilitation. *Almanac of Clinical Medicine.* 2013;(28):82-87. (In Russ.) https://doi.org/10.18786/2072-0505-2013-28-82-87
4. Surin A. V., Pokhoden'ko-Chudakova I. O. The frequency and the main etiological factors of chronic odonto-genic sinusitis of the maxillary sinus at the present stage. *Mezhdunarodnye obzory: klinicheskaya praktika i zdorov'e.* 2018;4. https://www.elibrary.ru/item.asp?id=36930817&
5. Pankey G. A., Gross C. W., Menctelsohn M. G. Contemporary Diagnosis and Management of Sinusitis. Pennsylvania 1997; 150. URL: http://www.antibiotic.ru/rus/all/articles/absinus.shtml#2
6. Redko D. D., Shlyaga I. D. Fungal sinusitis (literature review). *Health and ecology issues.* 2012;(2):34-40. (In Russ.). https://zdor.ejournal.by/jour/article/view/1248
7. Sapova K. I., Ryazantsev S. V., Chernushevich I. I., Naumenko A. N. Approaches to the treatment of odontogenic rhinosinusitis. *Meditsinskiy sovet = Medical Council.* 2018;(20):43-45. (In Russ.) https://doi.org/10.21518/2079-701X-2018-20-43-45
8. Sysolyatin S. P., Sysolyatin P. G., Palkina M. O., Loginova O. V., Solop M. V., Baidik O. D. Voprosy diagnostiki odontogennogo verkhnechelyustnogo sinusita. *Sibirskii meditsinskii zhurnal.* 2010;3–2. URL: https://cyberleninka.ru/article/n/voprosy-diagnostiki-odontogennogo-verhnechelyustnogo-sinusita (дата обращения: 02.01.2021).
9. URL: http://www.gnck.ru/rec/recommendation_clostridium_difficile.pdf (дата обращения 08.01.21).
10. Demyanik D. S., Poberezhnik G. A. Kharakter i sroki vozniknoveniya oslozhnenii posle gaimorotomii. *Ukraïns'kii stomatologichnii al'manakh.* 2013;1. URL: https://cyberleninka.ru/article/n/harakter-i-sroki-vozniknoveniya-oslozhneniy-posle-gaymorotomii (дата обращения: 08.01.2021).
11. Mikhailova O. V. *Rol' nekotorykh makro- i mikroelementov v razvitii i korrektsii immunodefitsitnogo sostoyaniya u bol'nykh s mnozhestvennymi ochagami khronicheskoi infektsii*: avtoref. dis. na soisk. uchen. step. kand. med. nauk (14.01.04). SPbGMU im. akad. I. P. Pavlova. SPb., 2010. 21 p.
12. Kharitonov Yu. M., Frolov I. S. Evolyutsiya metodov diagnostiki odontogennogo perforativnogo verkhnechelyustnogo sinusita. Rossiiskii stomatologicheskii zhurnal. 2013;4. URL: https://cyberleninka.ru/article/n/evolyutsiya-metodov-diagnostiki-odontogennogo-perforativnogo-verhnechelyustnogo-sinusita
13. Gorbacheva I. A., Orehova L. Y., Sycheva Y. A., Chudinova T. N., Mikhailova O. V. Factors of mutual aggravation of multiple chronic foci of infection and generalized periodontitis. *The Scientific Notes of the Pavlov University.* 2018;25(1):50-55. (In Russ.) https://doi.org/10.24884/1607-4181-2018-25-1-50-55
14. Nikitin Yu. E., Nikitin E. N., Shklyaev A. E. Klinicheskoe znachenie geptsidina pri vnebol'nichnoi pnevmonii, oslozhnennoi anemiei. *Prakticheskaya meditsina.* http://pmarchive.ru/klinicheskoe-znachenie-gepcidina-pri-vnebolnichnoj-pnevmonii-oslozhnennoj-anemiej
15. Mattila K. J., Valle M. S., Nieminen M. S., Valtonen V. V., Hietaniemi K. L. Dental infections and coronary atherosclerosis. *Atherosclerosis.* 1993 Nov;103(2):205-11. URL: https://pubmed.ncbi.nlm.nih.gov/8292096
16. Gorbacheva I.A., Sycheva Yu.A., Orekhova L.Yu. Metabolic therapy for patients with coexisting visceral and periodontal diseases. *The Scientific Notes of the Pavlov University.* 2017;24(4):55-63. (In Russ.) https://doi.org/10.24884/1607-4181-2017-24-4-55-63

17. Chesnokova N. P., Mareev O. V., Kapustina N. Yu. Chronic sinusitis: pathogenetic factors of development, substantiation of new principles for increasing the effectiveness of complex therapy. *Prakticheskaya meditsina*. 2011;51. URL: https://cyberleninka.ru/article/n/hronicheskiy-sinusit-patogeneticheskie-faktory-razvitiya-obosnovanie-novyh-printsipov-povysheniya-effektivnosti-kompleksnoy-terapii

Информация об авторах

Горбачева Ирина Анатольевна – доктор медицинских наук, профессор, заведующая кафедрой внутренних болезней стоматологического факультета, Первый Санкт-Петербургский государственный медицинский университет им. акад. И. П. Павлова (197022, Россия, Санкт-Петербург, ул. Льва Толстого, д. 6-8); тел.: 8-921-759-44-62, e-mail: kvbsf@yandex.ru

ORCID: http://orcid.org/0000-0002-9044-7257

Донская Ольга Сергеевна – кандидат медицинских наук, ассистент кафедры пропедевтики стоматологических заболеваний, Первый Санкт-Петербургский государственный медицинский университет им. акад. И. П. Павлова (197022, Россия, Санкт-Петербург, ул. Льва Толстого, д. 6-8)

ORCID: http://orcid.org/0000-0002-3477-2987

Попов Дмитрий Анатольевич – ассистент кафедры внутренних болезней стоматологического факультета, Первый Санкт-Петербургский государственный медицинский университет им. акад. И. П. Павлова (197022, Россия, Санкт-Петербург, ул. Льва Толстого, д. 6-8); e-mail: kvbsf@yandex.ru

ORCID: http://orcid.org/0000-0001-9734-0973

✉ **Сычева Юлия Анатольевна** – доцент кафедры внутренних болезней стоматологического факультета, Первый Санкт-Петербургский государственный медицинский университет им. акад. И. П. Павлова (197022, Россия, Санкт-Петербург, ул. Льва Толстого, д. 6-8); тел.: 8-921-647-62-16, e-mail: kvbsf@yandex.ru

ORCID: http://orcid.org/0000-0001-8006-9937

Осинцева Яна Евгеньевна – ассистент кафедры внутренних болезней стоматологического факультета, Первый Санкт-Петербургский государственный медицинский университет им. акад. И. П. Павлова (197022, Россия, Санкт-Петербург, ул. Льва Толстого, д. 6-8); e-mail: kvbsf@yandex.ru

Бабаева Светлана Эдуардовна – Первый Санкт-Петербургский государственный медицинский университет им. акад. И. П. Павлова (197022, Россия, Санкт-Петербург, ул. Льва Толстого, д. 6-8)

Рязанцева Елизавета Сергеевна – клинический ординатор кафедры ортодонтии, Северо-Западный государственный медицинский университет им. И. И. Мечникова (Россия, 191015, Санкт-Петербург, Кирочная ул., д. 41)

Information about authors

Irina A. Gorbacheva – MD, Professor, Head of the Department of Internal Medicine, Faculty of Dentistry, Pavlov First Saint Petersburg State Medical University (6-8, L'va Tolstogo str., Saint Petersburg, 1970220, Russia); phone: 8-921-759-44-62, e-mail: kvbsf@yandex.ru

ORCID: http://orcid.org/0000-0002-9044-7257

Ol'ga S. Donskaya – MD Candidate, teaching assistant of the Chair of propedeutics of dental diseases, Pavlov First Saint Petersburg State Medical University (6-8, L'va Tolstogo str., Saint Petersburg, 1970220, Russia)

ORCID: http://orcid.org/0000-0002-3477-2987

Dmitrii A. Popov – Assistant of the Department of Internal Medicine, Faculty of Dentistry, Pavlov First Saint Petersburg State Medical University (6-8, L'va Tolstogo str., Saint Petersburg, 1970220, Russia); e-mail: kvbsf@yandex.ru

ORCID: http://orcid.org/0000-0001-9734-0973

✉ **Yuliya A. Sycheva** – Associate Professor, Department of Internal Medicine, Faculty of Dentistry, Pavlov First Saint Petersburg State Medical University (6-8, L'va Tolstogo str., Saint Petersburg, 1970220, Russia); phone: 8-921-647-62-16, e-mail: kvbsf@yandex.ru

ORCID: http://orcid.org/0000-0001-8006-9937

Osintseva Yana Evgen'evna – Assistant of the Department of Internal Medicine, Faculty of Dentistry, Pavlov First Saint Petersburg State Medical University (6-8, L'va Tolstogo str., Saint Petersburg, 1970220, Russia); e-mail: kvbsf@yandex.ru

Svetlana E. Babaeva – Pavlov First Saint Petersburg State Medical University (6-8, L'va Tolstogo str., Saint Petersburg, 1970220, Russia)

Elizaveta S. Ryazantseva – clinical resident of the Department of Orthodontics, Mechnikov North-Western State Medical University (41, Kirochnaya st., St. Petersburg, Russia, 191015)

УДК 616.211-002-005.1:615.273.53
https://doi.org/10.18692/1810-4800-2021-1-35-40

Антитромботическая терапия как фактор риска носовых кровотечений

А. И. Извин[1], И. М. Вешкурцева[1,2], М. А. Ребятникова[1,2], А. В. Рудзевич[2], Н. Е. Кузнецова[1,2]

[1] *Тюменский государственный медицинский университет, Тюмень, 625002, Россия*

[2] *Областная клиническая больница № 2, Тюмень, 625039, Россия*

Antithrombotic therapy as a risk factor for nasal bleeding

A. I. Izvin[1], I. M. Veshkurtseva[1,2], M. A. Rebyatnikova[1,2], A. V. Rudzevich[2], N. E. Kuznetsova[1,2]

[1] *Tyumen State Medical University, Tyumen, 625002, Russia*

[2] *Regional Clinical Hospital No. 2, Tyumen, 625039, Russia*

Среди спонтанных кровотечений различных локализаций носовые геморрагии (epistaxis) занимают ведущие позиции. По данным различных авторов, доля пациентов с носовыми кровотечениями, госпитализированных как в терапевтические, так и в специализированные оториноларингологические отделения, увеличивается из года в год. Рецидивирующие и профузные носовые кровотечения нередко могут представлять реальную угрозу для жизни пациента, что требует проведения неотложных мероприятий. Носовые кровотечения часто являются симптомом ряда патологических состояний, развиваясь в том числе и на фоне лекарственной терапии основного заболевания. В последние годы широкое применение получили антитромботические лекарственные средства, назначаемые как с лечебной, так и с профилактической целью. Использование данной группы препаратов связано с определенными рисками развития геморрагических осложнений, в том числе и носовых кровотечений, что существенно затрудняет тактику ведения таких пациентов, переводя epistaxis из узкоспециализированной проблемы в общеклиническую, требующую междисциплинарного подхода в каждом конкретном случае. В статье представлен анализ этиологических факторов развития носовых геморрагий, изучена роль антитромботических лекарственных средств в развитии этих осложнений (по данным оториноларингологического отделения ГБУЗ ТО «ОКБ № 2»).
Ключевые слова: антитромботические препараты, антиагреганты, пероральные антикоагулянты, варфарин, носовые кровотечения.

Для цитирования: Извин А. И., Вешкурцева И. М., Ребятникова М. А., Рудзевич А. В., Кузнецова Н. Е. Антитромботическая терапия как фактор риска носовых кровотечений. *Российская оториноларингология.* 2021;20(1):35–40. https://doi.org/10.18692/1810-4800-2021-1-35-40

Among the spontaneous bleeding of various localizations, nasal hemorrhages (epistaxis) take a leading position. According to various authors, the proportion of patients with nosebleeds admitted to both the therapeutic and specialized otorhinolaryngological departments is increasing from year to year. Recurrent and profuse nosebleeds can often pose a real threat to the patient's life, which requires urgent measures. Nosebleeds are often a symptom of a number of pathological conditions, developing, among other things, against the background of drug therapy of the underlying disease. In recent years, antithrombotic drugs have been widely used, prescribed both for therapeutic and prophylactic purposes. The use of this group of drugs is associated with certain risks of developing hemorrhagic complications, including nosebleeds, which significantly complicates the tactics of managing such patients, transferring epistaxis from a highly specialized problem to a general clinical one, requiring an interdisciplinary approach in each specific case. The article presents an analysis of the etiological factors in the development of nasal hemorrhages, the role of antithrombotic drugs in the development of these complications is studied (according to the data of the otorhinolaryngological department of the Tyumen Regional Clinical Hospital No. 2).
Keywords: antithrombotic drugs, antiaggregants, oral anticoagulantes, warfarin, nasal bleeding.

© Коллектив авторов, 2021

For citation: Izvin A. I., Veshkurtseva I. M., Rebyatnikova M. A., Rudzevich A. V., Kuznetsova N. E. Antithrombotic therapy as a risk factor for nasal bleeding. *Rossiiskaya otorinolaringologiya*. 2021;20(1):35–40. https://doi.org/10.18692/1810-4800-2021-1-35-40

В настоящее время антитромботическая терапия играет ведущую роль, как в профилактике, так и в лечении тромбоэмболических событий. Это связано с большой доказательной базой, демонстрирующей высокую эффективность данной группы препаратов по предотвращению развития тяжелых тромботических осложнений и летального исхода у пациентов с фибрилляцией предсердий, онкопатологией, при протезировании крупных суставов, клапанов сердца и др. [1–7]. При этом прием антитромботических средств сопряжен с высокими рисками развития геморрагических осложнений [5, 8, 9], в частности, носовые кровотечения, возникающие на фоне терапии антитромботическими средствами, занимают 2-е место после желудочно-кишечных кровотечений [10]. Риск геморрагических осложнений возрастает у пациентов старшей возрастной группы (старше 65 лет), пациентов с коморбидными состояниями (артериальная гипертензия, ишемическая болезнь сердца, церебральная, почечная или печеночная недостаточность), при комбинированном использовании антиагрегантных и антикоагулянтных препаратов, а также при наличии кровотечений в анамнезе, на фоне приема нестероидных противовоспалительных средств [11].

Цель исследования

Изучить распространенность носовых кровотечений, возникших на фоне приема антитромботических препаратов в амбулаторных условиях, и пути их профилактики.

Материалы и методы исследования

Проведен анализ статистической документации о выбывших пациентах из оториноларингологического отделения ГБУЗ ТО «ОКБ № 2» за 2016–2017 гг. и 11 месяцев 2018 г., ретроспективный анализ медицинской документации пациентов, находящихся на стационарном лечении с диагнозом «носовое кровотечение» за период с января по ноябрь 2018 г. (99 историй болезни).

Результаты и их обсуждение

Результаты анализа документации за 2016, 2017 и 11 месяцев 2018 г. продемонстрировали увеличение доли пациентов с диагнозом «носовое кровотечение», госпитализированных в оториноларингологическое отделение, с 0,32% в 2016 г. до 0,41% в 2018 г. от общего числа пациентов, получивших лечение в ГБУЗ ТО ОКБ за изученный период и с 8,1 до 11,2% от общего числа пациентов, выписанных из отделения. Отмечено нарастание и доли носовых геморрагий, требующих хирургического вмешательства в виде выполнения передней и/или задней тампонады полости носа с 78,7 до 85,5% и среднего койко-дня пребывания пациентов в стационаре с данной патологией с 6,6 до 8,1. При изучении медицинской документации за 11 месяцев 2018 г. было выявлено, что в 54,6% случаев за медицинской помощью с носовыми геморрагиями обращались пациенты старшей возрастной группы (старше 60 лет). В молодом (19–44 года) и пожилом (61–75 лет) возрасте преобладали мужчины – 78,3 и 60% соответственно, среди пациентов среднего (45–60 лет) и самой старшей (76–90 лет) возрастной группы – женщины (55 и 58% соответственно).

Носовые кровотечения являются лишь симптомом различных заболеваний, что наряду с оказанием неотложной помощи требует поиска причинно-значимого фактора и его коррекции. При изучении фоновых состояний пациентов было выявлено, что в 73,2% случаев имелась сопутствующая патология сердечно-сосудистой системы, в 9,3% – другие коморбидные состояния (ВИЧ-инфекция, онкопатология, хронические заболевания печени, почек), в 7,2% случаев причинами носовых кровотечений явились различные травмы ЛОР-органов (табл. 1).

Данные табл. 1 свидетельствуют, что заболевания сердечно-сосудистой системы являются основной причиной развития геморрагических осложнений во всех возрастных группах, но наибольшее значение они приобретают у пациентов в возрасте 76–90 лет. Травмы по частоте занимают второе место только у пациентов молодого возраста и не являются причинно-значимыми факторами у пациентов старшей возрастной группы. При детальном анализе причин развития носовых геморрагий у пациентов с сопутствующей сердечно-сосудистой патологией было выявлено, что чаще всего кровотечения развивались на фоне принимаемых пациентами в амбулаторных условиях антитромботических препаратов (42,2%), в 35,2% случаев – на фоне повышения артериального давления, в 4,2% случаев наблюдалось сочетание этих двух факторов, примерно в каждом пятом случае (18,4%) кровотечения возникали на фоне полного благополучия. Распределение причин носовых геморрагий у пациентов с сердечно-сосудистой патологией в зависимости от возраста представлено в табл. 2.

Данные табл. 2 показывают, что частота носовых кровотечений на фоне приема антитромботических препаратов увеличивается пропор-

Таблица 1

Распределение этиологических факторов в зависимости от возраста, %

Table 1

Distribution of etiological factors depending on age

Возраст, лет	Сердечно-сосудистая патология	Травма	Другая патология	Патологии не выявлено
19–44	36	20	20	16
45–60	80	5	5	10
61–75	72	0	12	8
76–90	100	0	0	0

Таблица 2

Причины носовых кровотечений у пациентов с сердечно-сосудистой патологией в зависимости от возраста, %

Table 2

Causes of nasal bleeding in patients with cardiovascular pathology, depending on age

Возраст, лет	Подъем артериального давления	Антитромботическая терапия	Подъем артериального давления + антитромботическая терапия	Без провоцирующих факторов
19–44	21	0	0	33,3
45–60	34,9	19,4	75	33,3
61–75	30,6	32,2	25	8,4
76–90	13,2	48,4	0	25
Всего	100	100	100	100

ционально возрасту, достигая максимальных показателей (48,4%) у пациентов самой старшей возрастной группы, которые, согласно литературным данным, являются наиболее уязвимыми по развитию ятрогенных геморрагических осложнений [8]. Из препаратов, влияющих на гемостаз, в амбулаторных условиях с профилактической либо лечебной целью пациенты с носовыми кровотечениями чаще принимали антиагреганты (12,4%), в 9,4% случаев – антикоагулянты, в 3,1% случаев использовалась комбинированная терапия. Из антиагрегантных препаратов чаще встречалась ацетилсалициловая кислота (80%), прием которой больше ассоциирован с рисками желудочно-кишечных кровотечений [8], из антикоагулянтов – варфарин (66,7%). Современные пероральные антикоагулянты, характеризующиеся высокой эффективностью, лучшей переносимостью и удобством в применении, назначались значительно реже: ривароксабан (16,7%), дабигатран (8,3%), апиксабан (8,3%), чаще – при наличии фибрилляции предсердий, реже – при поражении глубоких вен нижних конечностей. Редкое использование в амбулаторных условиях этой группы антикоагулянтов, вероятно, объясняется тем, что ривароксабан и дабигатран могут назначаться бесплатно только льготным категориям пациентов как регионального, так и федерального уровня. Пациенты, не относящиеся к данным категориям, либо при решении вопроса о необходимости назначения апиксабана, эти антикоагулянты приобретают самостоятельно за счет собственных финансовых средств. При этом месячная стоимость профилактического или лечебного приема апиксабана, дабигатрана и ривароксабана (с учетом цен, представленных в Государственном реестре предельных отпускных цен на 2018 г.) дороже варфарина в 11,6, в 18 и в 27,8 раза соответственно.

Варфарин, относящийся к группе антагонистов витамина К, до недавнего времени являлся одним из немногих вариантов длительной пероральной антикоагулянтной терапии и профилактики. Препарат характеризуется высокой эффективностью по предупреждению развития тромботических осложнений, обеспечивая снижение риска тромботических событий на 64% по сравнению с плацебо [12], а с экономической точки зрения является более доступным пероральным антикоагулянтом, стоимость месячного курса которого составляет 174,6 руб. Однако согласно литературным данным частота геморрагических осложнений на фоне приема этого препарата составляет от 9 до 26,5%, из них «больших» от 0,3 до 4,2% в год [13]. При этом летальность при больших кровотечениях, ассоциированных

с приемом варфарина, по данным ряда авторов, может составлять 9,1–11,3% и увеличиваться до 45% при внутричерепной локализации [14]. Это связано с большими трудностями при подборе терапевтических и профилактических доз варфарина. Для препарата характерна широкая межиндивидуальная вариабельность реакции на введение лечебной дозы, что связано полиморфизмом генов CYP2C9, VKORC1, отвечающих за действие этого антикоагулянта [15]. На фоне приема варфарина необходим постоянный мониторинг лабораторных показателей – международного нормализованного отношения (МНО), так как препарат обеспечивает оптимальный антикоагулянтный эффект, если терапевтические дозы поддерживать в очень узком терапевтическом диапазоне МНО. Уровень гипокоагуляции в подавляющем большинстве случаев должен соответствовать уровню МНО от 2,0 до 3,0. При показателях МНО менее 2,0 терапевтический эффект препарата снижается, а при показателях более 3,0 увеличивается риск геморрагических осложнений [1, 16]. Потенциально опасным повышением считается уровень МНО более 4,0. По нашим данным, пациенты, получающие в амбулаторных условиях варфарин и поступившие в отделение с клиникой носового кровотечения, имели средние показатели МНО 3,5 ± 0,67.

Риск геморрагических осложнений на фоне терапии варфарином увеличивается при несоблюдении пациентами диеты, требующей ограничения продуктов питания, повышающих антикоагулянтное действие препарата (алкоголь, грейпфрутовый, гранатовый и клюквенный соки, манго, киви, ананас, чеснок, квашенная капуста, продукты с высоким содержанием витамина Е и др.). Для данного антикоагулянта характерны и межлекарственные взаимодействия. Известно около 900 лекарственных взаимодействий варфарина [16]. К препаратам, повышающим активность варфарина и увеличивающим риск геморрагических осложнений, относятся антимикробные препараты (макролиды, пенициллины, цефалоспорины, метронидазол, фторхинолоны, тетрациклины, некоторые антимикотики), средства, используемые при патологии сердечно-сосудистой системы (статины, амиодарон, дигоксин), нестероидные противовоспалительные препараты, гипосекреторные средства, антидепрессанты, некоторые противоэпилептические, пероральные сахароснижающие средства, интерфероны и другие. У наблюдаемых нами пациентов с носовыми геморрагиями, поступивших для стационарного лечения в ОКБ № 2, при анализе медицинской документации лекарственные взаимодействия с варфарином были выявлены в 85,7% случаев (чаще в виде сопутствующей терапии дигоксином и аторвастатином). Из других факторов риска у пациентов, госпитализированных в отделение оториноларингологии, имели место: возраст старше 65 лет (75%), наличие сопутствующих артериальной гипертензии (85,7%), ишемической болезни сердца (100%), хронической сердечной недостаточности (100%).

Для снижения риска геморрагических осложнений у пациентов, получающих антитромботическую терапию, необходим междисциплинарный подход: создание в амбулаторных условиях специализированных антикоагулянтных кабинетов, проведение школ и создание наглядных материалов, памяток для пациентов. Задачей всех этих мероприятий является информирование пациента об основном заболевании, необходимости приема антитромботических средств и соблюдении комплаентности к терапии, о возможных нежелательных явлениях данной группы препаратов, о необходимости регулярного лабораторного контроля за показателями свертываемости крови (МНО) с возможно последующей коррекцией доз препаратов, о необходимости соблюдения диеты и недопустимости самолечения. В ряде исследований пациенты, прошедшие курс обучения либо самообучения, в дальнейшем имели меньший разброс лабораторных показателей (МНО) и лучший уровень качества жизни, чем пациенты, которым не объяснялись принципы терапии антагонистами витамина К и контроля лечения [17] .

Выводы

Носовые кровотечения в большинстве случаев встречаются у пациентов с сопутствующей патологией сердечно-сосудистой системы.

Ведущее место среди причинно-значимых факторов носовых геморрагий занимает ятрогения: прием в амбулаторных условиях с профилактической либо лечебной целью антиагрегантов и антикоагулянтов.

Из пероральных антикоагулянтов геморрагические осложнения чаще вызывает антагонист витамина К – варфарин, что связано с большими трудностями при подборе терапевтических и профилактических доз препарата (постоянный контроль МНО, соблюдение диеты, учет коморбидных состояний и сопутствующей терапии).

Авторы заявляют об отсутствии конфликта интересов.

ЛИТЕРАТУРА/REFERENCES

1. Фонякин А. В., Гераскина Л. А. Профилактика ишемического инсульта. Рекомендации по антитромботической терапии. Под ред. З. А. Суслиной. М.: ИМА-ПРЕСС, 2014. 72 с. [Fonyakin A. V., Geraskina L. A. *Profilaktika ishemicheskogo insul'ta*. Rekomendatsii po antitromboticheskoi terapii. Ed. Z. A. Suslina. M.: IMA-PRESS, 2014. 72 p. (In Russ.)]
2. Becattini C., Agnelli G., Schenone A., Eichinger S., Bucherini E., Silingardi M., Bianchi M., Moia M., Ageno W., Vandelli M., Grandone E., Prandoni P. Aspirin for preventing the recurrence of venous thromboembolism. *N Engl J Med.* 2012; 366 21: 1959–1967. doi: 10.1056/NEJMoa1114238.
3. Colilla S., Crow A., Petkun W., Singer D., Simon T., Liu X. Estimates of current and future incidence and prevalence of atrial fibrillation in the U.S. adult population. *Am J Cardiol.* 2013;112:1142–1147. doi: 10.1016/j.amjcard.2013.05.063.
4. Connolly S., Ezekowitz M., Yusuf S., Eikelboom J., Oldgren J., Parekh A., Pogue J., Reilly P., Themeles E., Varrone J., Wang S., Alings M., Xavier D., Zhu J., Diaz R., Lewis B., Darius H., Diener H., Joyner C., Wallentin L. Dabigatran versus warfarin in patients with atrial fibrillation. *N Engl J Med.* 2009; 36: 1139–1151. doi: 10.1056/ NEJMoa0905561
5. Granger C., Alexander J., McMurray J., Lopes R., Hylek E., Hanna M., Al-Khalidi H., Ansell J., Atar D., Avezum A., Bahit M., Diaz R., Easton J., Ezekowitz J., Flaker G., Garcia D., Geraldes M., Gersh B., Golitsyn S., Goto S., Hermosillo A., Hohnloser S., Horowitz J., Mohan P., Jansky P., Lewis B., Lopez-Sendon J., Pais P., Parkhomenko A., Verheugt F., Zhu J., Wallentin L. Apixaban versus warfarin in patients with atrial fibrillation. *N Engl J Med.* 2011; 365: 981–992. doi: 10.1056/ NEJMoa1107039
6. ESC Guidelines for the management of atrial fibrillation developed in collaboration with EACTS, 2016. *European Heart Journal*. 2016;37:2893–2962. doi: 10.1093 / ejcts/ezw313.
7. Prevention of Venous Thromboembolism in Individuals with Spinal Cord Injury. Clinical Practice Guideline for Health Care Providers. Third Edition. 2016; Washington. DC: Paralyzed Veterans of America: 1–56. doi: 10.1310/sci2203-209
8. Каратеев А. Е., Насонов Е. Л., Яхно Н. Н., Ивашкин В. Т., Чичасова Н. В., Алексеева Л. И., Карпов Ю. А., Евсеев М. А., Кукушкин М. Л., Данилов А. Б., Воробьева О. В., Амелин А. В., Новикова Д. С., Драпкина О. М., Копенкин С. С., Абузарова Г. Р. Клинические рекомендации «Рациональное применение нестероидных противовоспалительных препаратов (НПВП) в клинической практике». *Современная ревматология.* 2015;9(1):4–23. [Karateev A. E., Nasonov E. L., Yakhno N. N., Ivashkin V. T., Chichasova N. V., Alekseeva L. I., Karpov Yu. A., Evseev M. A., Kukushkin M. L., Danilov A. B., Vorobyeva O. V., Amelin A. V., Novikova D. S., Drapkina O. M., Kopenkin S. S., Abuzarova G. R. Clinical guidelines «Rational use of nonsteroidal anti-inflammatory drugs (NSAIDs) in clinical practice». *Modern Rheumatology Journal.* 2015;9(1):4-23. (In Russ.)]. https://doi.org/10.14412/1996-7012-2015-1-4-23
9. Patel M., Mahaffey K., Garg J., Pan G., Singer D., Hacke W., Breithardt G., Halperin J., Hankey G., Piccini J., Becker R., Nessel C., Paolini J., Berkowitz S., Fox K., Califf R. Rivaroxaban versus warfarin in nonvalvular atrial fibrillation. *N Engl J Med.* 2011;365(10):883–891. doi: 10.1056/NEJMoa1009638
10. Mehran R., Rao S., Bhatt D., Gibson C. M., Caixeta A., Eikelboom J., Kaul S., Wiviott S., Menon V., Nikolsky E., Serebruany V., Valgimigli M., Vranckx P., Taggart D., Sabik J., Cutlip D., Krucoff M., Ohman E., Steg P., White H. Standardized bleeding definitions for cardiovascular clinical trials: a consensus report from the Bleeding Academic Research Consortium. *Circulation.* 2011;123(23):2736–2747. doi: 10.1161/CIRCULATIONAHA.110.009449
11. Pisters R., Lane D., Nieuwlaat R., de Vos C., Crijns H., Lip GY. A novel user-friendly score (HAS-BLED) to assess 1-year risk of major bleeding in patients with atrial fibrillation: the Euro Heart Survey. *Chest*. 2010;138(5):1093–1100. doi: 10.1378/chest.10-0134.
12. Hart R. G., Pearce L. A., Aguilar M. Meta-analysis: antithrombotic therapy to prevent stroke in patients who have nonvalvular atrial fibrillation. *Ann Inter Med.* 2007; 146(12):857–867. DOI: 10.7326/0003-4819-146-12-200706190-00007.
13. Copland M., Walker I. D., Campbell R. Oral Anticoagulation and Hemorrhagic Complications in an Elderly Population With Atrial Fibrillation. *Arch Inter Med.* 2001; 61(17): 2125–2128. doi: 10.1001/archinte.161.17.2125.
14. Carrier M., Le Gal G., Wells P., Rodger M. Systematic review: case-fatality rates of recurrent venous thromboembolism and major bleeding events among patients treated for venous thromboembolism. *Ann Intern Med.* 2010;152(9):578–589. doi: 10.7326/0003-4819-152-9-201005040-00008.
15. Lindh J. D., Holm L., Andersson M. L. Influence of CYP2C9 genotype on warfarin dose requirements--a systematic review and meta-analysis. *Eur J Clin Pharmacol.* 2009; 65(4):365–375. doi: 10.1007/s00228-008-0584-5.
16. Аркадьева Г. В., Радзевич А. Э., Козлова А. Э. и др. Лечение оральными антикоагулянтами: методические рекомендации. Ред. И. Н. Бокарева. М.: ГОУ ВПО «МГМСУ РОСЗДРАВА», ГОУВПО «ММА им. Сеченова», 2007. 48 с. [Arkadyeva G. B., Radzevich A. E et al. The treatment of oral anticoagulates: Methodological recommendation. Ed. I. N. Bokareva. M.: SEI HPE "MSMCI ROSDRAVA", SEI HPE "MMA named by Sechenov; 2007. 48 p. (In Russ.)].
17. Khan T. I., Kamali F., Kesteven P., Avery P., Wynne H. The value of education and self-monitoring in the management of warfarin therapy in older patients with unstable control of anticoagulation. *Br J Haematol.* 2004;126(4):557–564. doi: 10.1111/j.1365-2141.2004.05074.x.

Информация об авторах

Извин Александр Иванович – заслуженный врач РФ, доктор медицинских наук, академик РАЕ, профессор кафедры ортопедической и хирургической стоматологии с курсом ЛОР-болезней, Тюменский государственный медицинский университет (625002, Россия, Тюмень, Одесская ул., д. 52); тел.: 8-919-929-71-84; e-mail: izvin.a41@mail.ru

✉ **Вешкурцева Изабелла Михайловна** – кандидат медицинских наук, доцент кафедры госпитальной терапии с курсами эндокринологии и клинической фармакологии, Тюменский государственный медицинский университет (625002, Россия, Тюмень, Одесская ул., д. 52); врач-клинический фармаколог, Областная клиническая больница № 2 (625039, Россия, Тюмень, ул. Мельникайте, д. 75); тел.: 8-912-922-71-41; e-mail: vizabella-64@mail.ru

Ребятникова Марина Алексеевна – кандидат медицинских наук, доцент кафедры теории и практики сестринского дела, Тюменский государственный медицинский университет (625002, Россия, Тюмень, Одесская ул., д. 52); врач-клинический фармаколог, Областная клиническая больница № 2 (625039, Россия, Тюмень, ул. Мельникайте, д. 75); тел.: 8-912-922-52-24; e-mail: umarina2002@mail.ru

Рудзевич Александр Викторович – заведующий взрослым ЛОР-отделением, Областная клиническая больница № 2 (625039, Россия, Тюмень, ул. Мельникайте, д. 75); тел.: 8-904-491-92-80; e-mail: rudzevich.1@yandex.ru

Кузнецова Надежда Ефимовна – кандидат медицинских наук, доцент кафедры ортопедической и хирургической стоматологии с курсом ЛОР-болезней, Тюменский государственный медицинский университет (625002, Россия, Тюмень, Одесская ул., д. 52); заведующая детским ЛОР-отделением, Областная клиническая больница № 2 (625039, Россия, Тюмень, ул. Мельникайте, д. 75); тел.: 8-961-208-76-67; e-mail: KNE61@mail.ru

ORCID: http://orcid.org/0000-0002-8587-6508

Information about the authors

Aleksandr I. Izvin – Honored Doctor of Russian Federation, MD, Academician RAE, Professor of the Chair of orthopedic and surgical dentistry with a course of ENT diseses, Tyumen State Medical University (52, Odesskaya street, Tyumen, Russia, 625002); phone: 8-919-929-71-84; e-mail: izvin.a41@mail.ru

✉ **Izabella M. Veshkurtseva** – MD Candidate, Associate Professor of the Chair of hospital therapy with courses of endocrinology and clinical pharmacology, Tyumen State Medical University (52, Odesskaya street, Tyumen, Russia, 625002); clinical pharmacologist, Regional Clinical Hospital No. 2 (75, Melnikayte street, Tyumen, Russia, 625039); phone: 8-912-922-71-41, e-mail: vizabella-64@mail.ru

Marina A. Rebyatnikova – MD Candidate, Associate Professor of the Chair of the theory and practice of nursing, Tyumen State Medical University (52, Odesskaya street, Tyumen, Russia, 625002); clinical pharmacologist, Regional Clinical Hospital No. 2 (75, Melnikayte street, Tyumen, Russia, 625039); phone: 8-912-922-52-24, e-mail: umarina2002@mail.ru

Alexandr V. Rudzevich – Head of ENT-department, Regional Clinical Hospital No. 2 (75, Melnikayte street, Tyumen, Russia, 625039); phone: 8-904-491-92-80; e-mail: rudzevich.1@yandex.ru

Nadezhda E. Kuznetsova – MD Candidate, Associate Professor of the Chair of of orthopedic and surgical dentistry with a course of ENT diseses, Tyumen State Medical University (52, Odesskaya street, Tyumen, Russia, 625002); Head of Children's ENT-department, Regional Clinical Hospital No. 2 (75, Melnikayte street, Tyumen, Russia, 625039); phone: 8-961-208-76-67, e-mail: KNE61@mail.ru

ORCID: http://orcid.org/0000-0002-8587-6508

УДК 616.28-002.1-0053.3-072.7-08:376.3
https://doi.org/10.18692/1810-4800-2021-1-41-50

Модель развития региональной системы медико-психолого-педагогической помощи детям с нарушением слуха раннего возраста

И. В. Королева[1,2], Г. Ш. Туфатулин[2,3], М. С. Коркунова[2]

[1] *Санкт-Петербургский научно-исследовательский институт уха, горла, носа и речи, Санкт-Петербург, 190013, Россия*

[2] *Детский городской сурдологический центр, Санкт-Петербург, 194356, Россия*

[3] *Северо-Западный государственный медицинский университет им. И. И. Мечникова, Санкт-Петербург, 191015, Россия*

Model of development of the regional system of medical, psychological and pedagogical assistance to infants with hearing impairment

I. V. Koroleva[1,2], G. Sh. Tufatulin[2,3], M. S. Korkunova[2]

[1] *Saint Petersburg Research Institute of Ear, Throat, Nose and Speech, Saint Petersburg, 190013, Russia*

[2] *Center of the Pediatric Audiology, Saint Petersburg, 194356, Russia*

[3] *Mechnikov North-Western State Medical University, Saint Petersburg, 191015, Russia*

В исследовании приводится анализ медицинской и психолого-педагогической помощи детям с нарушением слуха раннего возраста в Санкт-Петербурге в соответствии с современным стандартом «1-3-6». Установлено, что только у 19% детей с нарушением слуха, состоящих на учете в сурдоцентре, тугоухость диагностирована в возрасте до 3 мес., в возрасте до 6 мес. слухопротезированы 5,4% детей. Разработана модель развития системы комплексной помощи детям с нарушением слуха раннего возраста в Санкт-Петербурге. Модель включает 5 этапов, для каждого из которых представлена система организационных мероприятий, направленных на повышение эффективности комплексной помощи с использованием семейно-центрированного подхода. Реализация модели позволила увеличить долю детей, у которых диагностика проведена в возрасте до 3 мес., снизить средний возраст слухопротезирования у детей раннего возраста. Расширение спектра услуг в сурдоцентре (курс занятий по адаптации ребенка к слуховым аппаратам при первичном слухопротезировании, групповые сурдопедагогические и музыкальные занятия с детьми и родителями, школа для родителей, консультации родителей психологом), а также введение дистанционных форм поддержки способствовали повышению компетентности родителей в вопросах слухопротезирования, развития ребенка раннего возраста с нарушением слуха и активности родителей на занятиях с ребенком. Дистанционные формы работы позволили продолжить реабилитацию детей в период пандемии коронавирусной инфекции COVID-19. Разработанная модель развития комплексной помощи детям с нарушением слуха раннего возраста и их семьям может быть полезной и для других регионов РФ.
Ключевые слова: нарушения слуха у детей, диагностика нарушений слуха, ранняя помощь, слухопротезирование, семейно-центрированный подход.

Для цитирования: Королева И. В., Туфатулин Г. Ш., Коркунова М. С. Модель развития региональной системы медико-психолого-педагогической помощи детям с нарушением слуха раннего возраста. *Российская оториноларингология.* 2021;20(1):41–50. https://doi.org/10.18692/1810-4800-2021-1-41-50

The study provides an analysis of medical and psychological and pedagogical assistance to children with hearing impairment at an early age in St. Petersburg in accordance with the modern standard «1-3-6». It was found that only 19% of children with hearing impairment registered at the Audiology Center were diagnosed with hearing loss before the age of 3 months, at the age of 6 months. 5,4% of children had hearing aids. A model for the development of a system of comprehensive care for young children with hearing impairment in St. Petersburg has been developed. The model includes 5 stages, for each of which a system of organizational measures is

© Коллектив авторов, 2021

presented, aimed at improving the effectiveness of comprehensive care using a family-centered approach. The implementation of the model made it possible to increase the proportion of children diagnosed before the age of 3 months and to reduce the average age of hearing aid in young children. Expansion of the range of services in the Audiology Center (a course of classes on adapting a child to hearing aids during primary hearing aids, group deaf pedagogical and musical classes with children and parents, a school for parents, parental counseling by a psychologist), as well as the introduction of remote forms of support contributed to an increase in the competence of parents in matters of hearing aids, development of infant with hearing loss and parental activity in the classroom with the child. Remote forms of work made it possible to continue the rehabilitation of children during the COVID-19 pandemic. The developed model for the development of comprehensive care for young children with hearing impairment and their families may be useful for other regions of the Russian Federation.
Keywords: hearing loss in children, diagnosis of hearing loss, early assistance, hearing aids, family-centered approach.

For citation: Koroleva I. V., Tufatulin G. Sh., Korkunova M. S. Model of development of the regional system of medical, psychological and pedagogical assistance to infants with hearing impairment. *Rossiiskaya otorinolaringologiya*. 2021;20(1):41–50. https://doi.org/10.18692/1810-4800-2021-1-41-50

Введение

В 90-х гг. XX века в различных странах, в том числе и в нашей стране, стал внедряться аудиологический скрининг новорожденных и детей первого года жизни, имеющих факторы риска по тугоухости [1–3]. Этому способствовали эпидемиологические исследования, которые выявили преобладание врожденных нарушений слуха (НС) у детей, а также факторы риска по тугоухости у новорожденных. Однако позднее было установлено, что у 50% детей с врожденными НС выделенные факторы риска отсутствуют. Это определило необходимость проведения универсального аудиологического скрининга новорожденных (УАСН), охватывающего всех новорожденных детей [4–10]. Переломным моментом для развития УАСН стало также применение объективного метода регистрации вызванной отоакустической эмиссии, обладающего высокой чувствительностью к детекции НС, взамен ранее использовавшихся субъективных методов – оценка поведенческих реакций ребенка на звуки и анкетирование. Это значительно снизило возраст диагностики НС у детей и создало условия для развития программ раннего вмешательства в разных странах [11, 12]. В результате были получены доказательства того, что при слухопротезировании ребенка и начале психолого-педагогической помощи семье ребенка до возраста 6 мес. дети с глубоким снижением слуха не отстают в языковом и речевом развитии от нормально развивающихся сверстников [12]. Физиологические исследования подтвердили исключительную важность акустической стимуляции в первый год жизни для развития центральных отделов слуховой системы [13–17].

В результате сформировался золотой стандарт комплексной ранней помощи детям с НС «1-3-6», который предполагает: выявление НС в возрасте 1 мес., диагностику НС в 3 мес., в 6 мес. – слухопротезирование и психолого-педагогическую помощь с использованием семейно-центрированного подхода, включающего психологическую поддержку семьи, обучение и вовлечение родителей в реабилитацию ребенка с НС [11, 18–21].

В России внедрение в 2008 г. 2-этапного УАСН с использованием метода отоакустической эмиссии также способствовало снижению возраста диагностики НС у детей с врожденной тугоухостью [8, 9, 22]. Однако в различных публикациях обсуждаются проблемы реализации действующей системы УАСН, обусловливающие нередкие случаи поздней диагностики НС у детей [21–23]. Эти проблемы можно отнести к общей задаче оценки качества оториноларингологической помощи, которой в последние годы уделяется особое внимание [24, 25].

В РФ детям с НС оказывается значительная государственная поддержка: выделяются средства на бесплатное бинауральное протезирование качественными слуховыми аппаратами (СА); дети с глубокой степенью тугоухости имеют статус инвалидов и получают финансовую помощь в виде ежемесячной пенсии, различные социальные льготы. С 2008 г. действует государственная программа, обеспечивающая возможность проведения дорогостоящей операции кохлеарной имплантации глухим детям, а с 2015 г. – программа, в соответствии с которой осуществляется замена процессора КИ каждые 5 лет, выделяются средства на курсы настройки и слухоречевой реабилитации 2 раза в год.

Несмотря на важные достижения в области медицинской и социальной поддержки детей с НС, сохраняется ряд проблем, обусловленных значительным разрывом между возможностями восстановления слуховой функции, которые обеспечивает современная медицина, и возможностями психолого-педагогической поддержки ребенка и его семьи, необходимой для реализации достижений медицины.

Особенно серьезные проблемы в РФ выявляются в области психолого-педагогической помощи детям с НС раннего возраста. При анкети-

ровании родителей детей с НС раннего возраста из различных регионов РФ, проходящих лечение методом кохлеарной имплантации в СПб НИИ ЛОР, установлено, что 20% детей не имеют возможности заниматься с сурдопедагогом из-за его отсутствия [26]. В 50% случаев организация психолого-педагогической помощи семьям с детьми не соответствует основным принципам ранней помощи: территориальной доступности, бесплатности, возможности получать ее регулярно, семейно-центрированности. Исследование выявило также низкий уровень информированности родителей по различным вопросам абилитации ребенка с НС раннего возраста [26]. Эти данные свидетельствуют о необходимости совершенствования системы медицинской и психолого-педагогической помощи детям с НС раннего возраста.

Цель исследования

Анализ медицинской и психолого-педагогической помощи детям с нарушением слуха раннего возраста в Санкт-Петербурге и разработка модели ее совершенствования.

Материалы и методы исследования

В первой части исследования проводился ретроспективный анализ 3098 амбулаторных карт детей с НС, состоящих на диспансерном учете в СПб ГКУЗ «Детский городской сурдологический центр» (ДГСЦ), на основании которого в программе Microsoft Office Excel 2016 заполняли электронную базу данных, содержащую следующие сведения: пол, дата рождения, срок гестации при рождении, данные аудиологического скрининга, диагноз по слуху, возраст его постановки, наследственность/результаты генетического исследования, возраст и тип слухопротезирования и др.

Во второй части исследования на основании анализа проблем реабилитации детей с НС раннего возраста разрабатывалась модель развития эффективной системы комплексной помощи детям с НС раннего возраста в Санкт-Петербурге, включая внедрение новых компонентов в программу реабилитации детей этой категории в ДГСЦ.

В третьей части исследования участвовали 67 семей, имеющих детей с нарушениями слуха в возрасте от 3 месяцев до 3 лет, проживающих в Санкт-Петербурге и посещающих в настоящее время группу ранней абилитации на базе ДГСЦ. Использовался метод анкетирования с помощью специально разработанной анкеты для родителей из 30 вопросов, оценивающих: 1) доступность профессиональной поддержки по месту жительства; 2) потребность родителей в информации по вопросам абилитации детей с НС; 3) источники, используемые родителями для получения информации по вопросам абилитации детей с НС раннего возраста; 4) доступность и качество информации по вопросам абилитации детей с НС раннего возраста в интернете.

При статистической обработке данных использовали программы Statistica 10 и Excel.

Результаты исследования

Установлено, что из 3098 детей с НС, состоящих на учете в ДГСЦ на июнь 2020 г., дети раннего возраста составляют 10% (310 детей). При этом в общей популяции детей со стойкой тугоухостью диагноз НС в возрасте до 3 месяцев был поставлен у 19% детей, от 3 до 12 мес. – у 19% детей, от 1 до 3 лет – у 18% детей. Таким образом, только 19% детей удовлетворяют современным требованиям диагностики врожденной тугоухости до 3 мес. Низкий показатель диагностики НС до 3 мес. демонстрирует недостаточную эффективность аудиологического скрининга. Существенно, что сведения о проведении 1-го этапа аудиологического скрининга имелись только у 25% детей, рожденных после его введения. Кроме того, у 2–3 детей из 1000 тугоухость генетической природы развивается в течение 1 года жизни [4] и, значит, эти дети имеют риск поздней диагностики тугоухости, поскольку «выпадают» из действующей процедуры скрининга. В то же время возраст диагностики тугоухости у детей, проходивших УАСН, был значительно ниже по сравнению с детьми, которым УАСН не проводился, что подтверждает важность его введения в РФ.

11% детей раннего возраста (N = 33) имели комплексные нарушения. Это значительно меньше, чем в общей популяции детей с НС, состоящих на учете в ДГСЦ [27], и может объясняться тем, что НС у детей с дополнительной патологией диагностируются в более позднем возрасте, так и тем, что сопутствующие заболевания могут проявляться позднее.

Важнейшим компонентом медицинской реабилитации детей с НС является слухопротезирование. И, соответственно, количество детей с НС, использующих различные средства слухопротезирования, а также возраст первичного слухопротезирования можно рассматривать в качестве базовых показателей эффективности системы медицинской помощи детям с НС. Установлено, что только 54% детей (N = 1663), состоящих на учете в ДГСЦ, используют СА или КИ. Анализ выявил, что среди неслухопротезированных детей (N = 1435, 46%) основное число составляли дети с односторонней тугоухостью – 612 человек (43%), тугоухостью I степени – 330 человек (23%), экссудативным отитом – 80 человек (6%).

Средний возраст первичного слухопротезирования составил 3 года 8 месяцев. При этом до 1 года было протезировано 20% (328) детей, а до 3 лет – 58% (967) детей. Только 5,4% детей были слухопротезированы в возрасте до 6 мес. Средний

интервал между постановкой диагноза и слухопротезированием составлял 15,7 месяца, лишь 24% детей были протезированы в течение 3 месяцев после постановки диагноза. Корреляция между возрастом диагностики и возрастом слухопротезирования была высокой (r = 0,79). Задержка в слухопротезировании часто обусловлена необходимостью оформления инвалидности, ожидания получения льготных СА.

На момент исследования 28 детей раннего возраста (9%) использовали кохлеарные импланты. Это несколько меньше, чем в общей популяции детей, наблюдаемых в ДГСЦ (14%), что объясняется тем, что части детей кохлеарную имплантацию производят в более позднем возрасте, поскольку у них имеется прогрессирующее снижение слуха или приобретенная глухота в результате перенесенного менингита или других заболеваний. В то же время по состоянию слуха кохлеарная имплантация могла бы быть рекомендована 30% детей раннего возраста. В большинстве случаев это дети глухих и слабослышащих родителей, отрицательно относящихся к кохлеарной имплантации.

На основании анализа проблем реабилитации детей с НС раннего возраста была разработана модель развития системы комплексной помощи детям с НС раннего возраста в Санкт-Петербурге, а также были внедрены новые компоненты в программу реабилитации детей с НС раннего возраста в работу ДГСЦ. При разработке модели мы исходили из принятой в России Концепции развития ранней помощи в Российской Федерации, определяющей ее следующим образом: «Ранняя помощь – комплекс медицинских, социальных и психолого-педагогических услуг, оказываемых на межведомственной основе детям целевой группы и их семьям, направленных на раннее выявление детей целевой группы, содействие их оптимальному развитию, формированию физического и психического здоровья, включению в среду сверстников и интеграции в общество, а также на сопровождение и поддержку их семей и повышение компетентности родителей (законных представителей)» [28]. Важнейшей направляющей построения модели развития системы помощи детям с НС раннего возраста стал семейно-центрированный подход, признающий, что семья – это наилучшая среда для развития ребенка. Поэтому клиентом ранней помощи становится вся семья, а целью – ее поддержка и сопровождение. Семья является активным участником процесса реабилитации, который основан на диалоге специалиста с семьей. При этом ДГСЦ, являясь учреждением здравоохранения, прежде всего призван решать медицинские задачи, связанные с помощью детям с НС. Кроме того, одна из задач сурдоцентра – организация взаимодействия и сотрудничества с различными учреждениями, заинтересованными в совершенствовании службы помощи этим детям.

Разработанная модель включает систему мероприятий на 5 этапах организации комплексной помощи детям с НС раннего возраста в Санкт-Петербурге (рис. 1).

На I «профилактическом этапе» необходимо создание системы повышения информированности различных групп населения, особенно беременных женщин и специалистов (оториноларингологов, неонатологов, педиатров, детских неврологов) в различных вопросах НС у детей в целях минимизации последствий «сбоев» УАСН (пропуск детей со слуховой нейропатией, детей, пребывающих в палатах интенсивной терапии, детей с отсроченной тугоухостью). Эта работа проводится в форме вебинаров для родителей и специалистов, докладов и лекций для специалистов на различных конференциях, разбора клинических случаев правильных и ошибочных действий врачей при ведении ребенка с задержкой развития речи, подозрением на нарушение слуха и/или факторами риска по тугоухости, размещения плакатов и информационных брошюр в поликлиниках, женских консультациях и др. Следует подчеркнуть, что просветительская работа с населением в последние годы является ведущей линией развития программы ВОЗ по борьбе с детской тугоухостью, основанной на превентивной тактике, поскольку 60% детской тугоухости может быть предотвращено благодаря совершенствованию системы здравоохранения [20].

Мероприятия II этапа – «выявление детей с нарушением слуха» – направлены на повышение эффективности действующей процедуры УАСН. В частности, они предполагают, что ДГСЦ оказывает помощь в обучении специалистов родовспомогательных учреждений корректному выполнению УАСН, осуществляет регулярный аудит 1-го этапа УАСН. Важной задачей является также создание протокола передачи в ДГСЦ сведений о детях, не прошедших скрининг, или с положительным (не зарегистрирована отоакустическая эмиссия) результатом обследования для контроля их поступления на 2 этап скрининга без задержки.

Мероприятия III (диагностического) и IV (слухопротезирование) этапов направлены на достижение стандарта реабилитации детей с врожденной тугоухостью «1-3-6». Они реализуются посредством координации работы специалистов внутри центра, а также с ЛОР-врачами поликлиник. В частности, благодаря дополнительному оснащению ДГСЦ приборами для объективной оценки слуха, увеличению штата врачей-сурдологов и обучению их всем современным методам обследования слуха у детей, удалось сократить интервал времени между направлением ребенка на обследование и проведением обследования

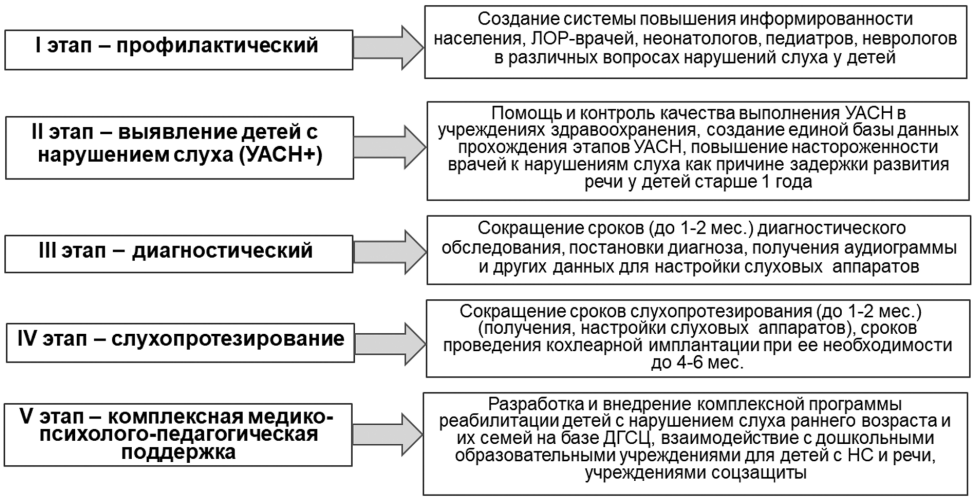

Рис. 1. Модель развития системы медико-психолого-педагогической помощи детям с нарушением слуха раннего возраста в Санкт-Петербурге

Fig. 1. A model of development the system of early intervention for hearing impaired children in Saint Petersburg

до 7–14 дней. Как следствие, увеличилось число детей, которым диагностика проведена в возрасте до 3 мес. Важным моментом в приближении к стандарту «1-3-6» по показателю слухопротезирования было решение о социальной помощи детям с НС, не являющимся инвалидами, в виде бесплатного слухопротезирования, принятого на региональном уровне. При этом дети со статусом инвалида также имеют право на бесплатные СА, но часто получают их с задержкой (в среднем 15,7 месяцев), связанной с необходимостью оформления инвалидности и ожидания закупки СА. Для решения этой проблемы в ДГСЦ возможно предоставление СА детям-инвалидам во временное пользование до выделения СА. Мероприятия на этом этапе включают также активное взаимодействие с различными органами государственной власти для повышения количества и качества СА и сокращения сроков их предоставления.

Мероприятия на V этапе комплексной медико-психолого-педагогической поддержки включают как расширение спектра услуг ДГСЦ, так и развитие взаимодействия специалистов центра с дошкольными образовательными учреждениями, в которых имеются группы для детей с НС раннего возраста.

Следует подчеркнуть, что обязательным компонентом всех этапов комплексной помощи детям с НС раннего возраста должна быть просветительская работа с населением, пациентами и специалистами для того, чтобы эта помощь была максимально эффективна.

Расширение спектра услуг ДГСЦ детям с НС раннего возраста призвано обеспечить переход от подхода, направленного на пациента, к семейно-центрированному подходу при реабилитации детей в центре. С этой целью в ДГСЦ к 2-м традиционным формам работы «первичная консультация сурдопедагога для родителей после установки диагноза ребенку» и «индивидуальные сурдопедагогические занятия с ребенком с участием родителей» для детей старше 1,5 лет 2–4 раза в месяц были введены дополнительные формы работы (рис. 2). Существенно, что все эти виды помощи бесплатны для ребенка и его семьи.

Принципиально новым элементом программы реабилитации детей с НС раннего возраста в ДГСЦ является курс сурдопедагогических занятий по адаптации ребенка к СА после первичного слухопротезирования. С помощью этого курса удается быстро решать важнейшие задачи слухопротезирования: адаптировать ребенка к СА, подготовить его к настройке СА, обучить родителей уходу за СА, наблюдению за реакциями ребенка на звуки и вызыванию у ребенка интереса к звукам и слушанию и благодаря этому точно настроить СА и обеспечить их использование ребенком в течение всего времени бодрствования.

В системе поддержки семей с детьми с НС раннего возраста важное место занимает дистанционная поддержка (рис. 3). В ДГСЦ были внедрены различные формы дистанционного взаимодействия с родителями – вебинары для родителей, дистанционные сурдопедагогические занятия с родителем и ребенком, консультации родителей специалистами, взаимодействие с родителями в группах, в том числе с неслышащими родителями. Актуальность дистанционной поддержки особенно возросла в период пандемии коронавирусной инфекции COVID-19.

Разработанная модель находится в стадии поступательного развития. Однако данные анализа медицинских карт детей раннего возраста и результатов анкетирования родителей, посе-

Рис. 2. Компоненты медико-психолого-педагогической программы помощи детям с нарушением слуха раннего возраста и их семей в ДГСЦ Санкт-Петербурга

Fig. 2. The components of early intervention program for hearing impaired children and their families at the Center of Pediatric Audiology in St. Petersburg

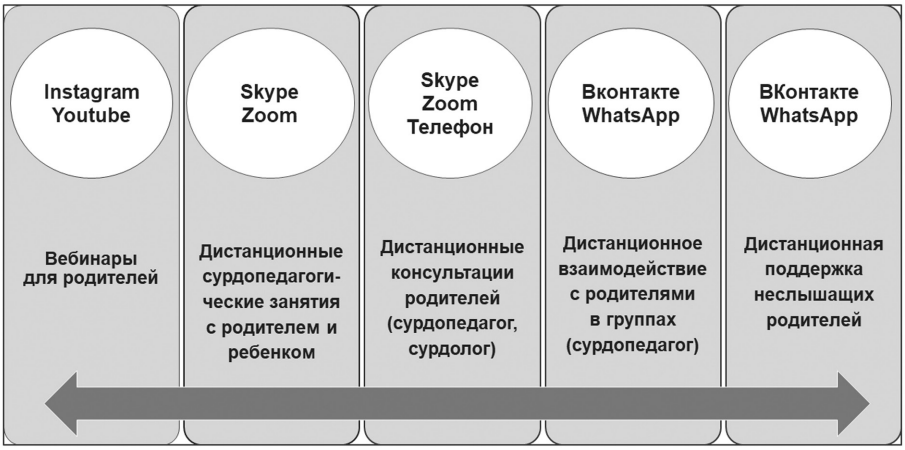

Рис. 3. Формы дистанционной поддержки семей с детьми с нарушением слуха раннего возраста в ДГСЦ Санкт-Петербурга

Fig. 3. Variants of the remote support for families with young children with hearing impairments in the Center of Pediatric Audiology of St. Petersburg

щающих группу ранней реабилитации продемонстрировали определенные достижения за 16 мес. работы ДГСЦ в рамках этой модели. Удалось значительно снизить средний возраст диагностики нарушений слуха в подгруппе детей раннего возраста и увеличить долю детей, у которых диагностика проведена в возрасте до 3 мес. (табл. 1). Средний возраст слухопротезирования у детей в этой группе был значительно ниже, чем для всей группы детей, состоящих на учете в центре, и составлял 7,8 мес.

В то же время только 23% (39 детей) детей раннего возраста, состоящих на учете в ДГСЦ, используют СА/КИ. На момент исследования 77% детей не были слухопротезированы по разным причинам (оформление инвалидности, ожидание СА, уточнение диагноза, отрицание СА родителями, глухие родители). Это демонстрирует остроту проблемы своевременного слухопротезирования детей. По разным причинам в настоящее время только 35% детей раннего возраста получают необходимую психолого-педагогическую помощь в нужном объеме. В частности, в условиях мегаполиса для части детей, особенно с дополнительными нарушениями, регулярное посещение занятий в ДГСЦ затруднительно из-за удаленности места проживания семьи. Особую проблему представляет также организация работы с глухими родителями, многие из которых не обеспечивают постоянное использование СА ребенком и испытывают трудности в создании ему слухоречевой среды.

Сравнение результатов анкетирования родителей детей с НС раннего возраста, посещающих группу ранней абилитации ДГСЦ и получающих разнообразные формы поддержки с использованием семейно-центрированного подхода, с данными, полученными ранее при анкетировании родителей детей из различных регионов РФ [26], показало значительно более высокие показатели

Таблица 1

Показатели диагностики и слухопротезирования для всей популяции детей, состоящих на учете в ДГСЦ, и для детей, рожденных в период с 2017 по 2020 г.

Table 1

Characteristics of diagnosis and amplification for all population of hearing impaired children in the Center of Pediatric Audiology, and children born between 2017 and 2020

Показатель	Все дети (*N* = 3098, г. р. – 2002–2020)	Дети раннего возраста (*N* = 171, г. р. – 2017–2020)
Средний возраст диагностики, мес.	31,7	2,9
Доля детей, у которых НС диагностировано до 3 мес., %	19	73
Средний возраст слухопротезирования, мес.	44	7,8
Доля детей, использующих СА/КИ, %	54	23

Таблица 2

Сравнение результатов анкетирования родителей детей с нарушением слуха раннего возраста, посещающих группу ранней абилитации ДГСЦ, с данными, полученными ранее при анкетировании родителей детей из различных регионов РФ

Table 2

Comparison the survey data of parents of infants and toddlers, who visit the group of early intervention in Center of the Pediatric Audiology with the data obtained earlier for different regions of Russian Federation

Анкета	Дети раннего возраста ДГСЦ (*N* = 67)	Дети раннего возраста из разных регионов РФ (*N* = 54)
Занятия с сурдопедагогом проходят рядом с домом, %	10	11
Занятия с сурдопедагогом проводятся 1 и более раз в неделю, %	46	50
Я активно участвую во всех действиях с ребенком во время занятия, %	48	26
Я понимаю объяснения сурдопедагога о том, как заниматься дома с ребенком, %	93	46
Я могу самостоятельно повторить дома те упражнения, которые сурдопедагог проводит с ребенком на занятии, %	57	24
Я могу объяснить и показать, как взаимодействовать с ребенком другим членам семьи, %	78	41
Я получаю необходимые материалы о детях с НС от сурдопедагога, %	75	17
Литература о детях с НС в большинстве случаев мне понятна, %	66	43
Я активно использую информацию из Интернета в воспитании и обучении своего ребенка, %	57	26
Мне не хватает рекомендаций по адаптации ребенка к СА/КИ, %	19	44
Мне не хватает информации об особенностях и приемах слухового и речевого развития ребенка после слухопротезирования в домашних условиях, %	34	56
Мне не хватает методических пособий и дидактических материалов для проведения занятий в домашних условиях, %	50	76

их активного участия в занятиях сурдопедагога с ребенком, информированности и компетентности в вопросах развития своих детей (табл. 2).

Заключение

В настоящее время сформировался золотой стандарт комплексной ранней помощи детям с НС «1-3-6», который предполагает: выявление НС в возрасте 1 мес., диагностику НС в 3 мес., в 6 мес. – слухопротезирование и психолого-педагогическую помощь [18–20]. Выявлено, что только 19% детей с НС, состоящих на учете в ДГСЦ Санкт-Петербурга, удовлетворяют современным требованиям диагностики врожденной тугоухости до 3 мес. Низкий показатель диагностики НС у детей в возрасте до 3 мес. демонстрирует недостаточную эффективность аудиологического скрининга, что может быть связано с неполным охватом детей на первом этапе, низким уровнем поступления детей на второй этап, отсутствием четкого регламента передачи в сурдологический центр сведений о детях, прошедших скрининг, но имеющих факторы риска по тугоухости, ошибками в проведении процедуры скрининга, а также

тем, что из действующего скрининга выпадают дети с отсроченной тугоухостью, проявляющейся в течение первого года жизни ребенка и отчасти дети со слуховой нейропатией. Установлено также, что лишь 5,4% детей были слухопротезированы в возрасте до 6 мес.

Результаты послужили основой для разработки модели развития системы комплексной помощи детям с НС раннего возраста в Санкт-Петербурге. Модель включает 5 этапов: «I – профилактический этап», «II – этап выявления детей с НС», «III – диагностический этап», «IV – этап слухопротезирования», «V – этап медико-психолого-педагогической поддержки». Для каждого этапа представлена система организационных мероприятий, направленных на повышение эффективности этой помощи с применением семейно-центрированного подхода.

Для обеспечения перехода к семейно-центрированному и слухо-ориентированному подходу при реабилитации детей с НС раннего возраста в ДГСЦ введены новые услуги: курс сурдопедагогических занятий по адаптации ребенка к СА и обучению родителей использованию СА при первичном слухопротезировании, групповые сурдопедагогические и музыкальные занятия с детьми и родителями, школа для родителей, консультации родителей психологом, дистанционная поддержка родителей. Введение новых форм работы стало возможным благодаря реорганизации ДГСЦ, изменению системы его финансирования, расширения его площади и ставок, а также разработке целостной программы медико-психолого-педагогической помощи детям раннего возраста в ДГСЦ. Эти формы работы, прежде всего, направлены на психологическую поддержку родителей, улучшение условий для развития слуха, речи, коммуникации и других навыков у ребенка в естественных жизненных ситуациях, повышение качества взаимодействия и отношений ребенка с родителями и другими членами семьи, повышение компетентности родителей в вопросах слухопротезирования, развития и воспитания ребенка, включение ребенка в среду сверстников, расширение социальных контактов ребенка и семьи. Частью системы помощи семьям с детьми с НС раннего возраста в ДГСЦ стала их дистанционная поддержка. Дистанционные формы работы позволили продолжить реабилитацию детей в период пандемии коронавирусной инфекции COVID-19.

Анализ продемонстрировал определенные достижения за 16 мес. работы ДГСЦ в условиях апробации разработанной модели. Удалось значительно снизить средний возраст диагностики нарушений слуха в подгруппе детей раннего возраста и увеличить долю детей, у которых диагностика проведена в возрасте до 3 мес., снизить средний возраст слухопротезирования. Сравнение результатов анкетирования родителей детей с НС раннего возраста, посещающих группу ранней абилитации ДГСЦ, с данными, полученными ранее при анкетировании родителей детей из различных регионов РФ, показало, что у родителей из ДГСЦ значительно более высокие показатели участия в занятиях сурдопедагога с ребенком, информированности и компетентности в вопросах развития своих детей.

Хотя очевидна необходимость дальнейшего совершенствования системы медико-психолого-педагогической помощи детям с НС раннего возраста в Санкт-Петербурге, разработанная модель развития этой помощи показала свою эффективность и может быть рекомендована к внедрению в других регионах страны с учетом особенностей региона (географическая удаленность сурдоцентра кабинета от места проживания детей, кадровая укомплектованность – количество и качество подготовки врачей-сурдологов, сурдопедагогов, техническое оснащение и др.). Анализ этих факторов позволит определить направления развития сурдологической помощи детям с НС раннего возраста в конкретном регионе.

Авторы заявляют об отсутствии конфликта интересов.

ЛИТЕРАТУРА/REFERENCES

1. Joint Committee on Infant Hearing 1994 position statement. *Pediatrics*. 95(1):152–156. Jan 1995. PMID 7770297
2. Королева И. В., Подосинникова Г. А. Проблема раннего выявления нарушений слуха у детей. *Новости оториноларингологии и логопатологии.* 1999; 3:105-108 [Koroleva I. V., Podosinnikova G. A. Problema rannego vyyavleniya narusheniy slukha u detey. *Novosti otorinolaringologii i logopatologii.* 1999;3:105-108. (In Russ.)]. https://elibrary.ru/item.asp?id=36304389
3. Королева И. В. Диагностика и коррекция нарушений слуховой функции у детей раннего возраста. СПб.: КАРО, 2005. [Koroleva I. V. *Diagnostika i korrektsiya narusheniy slukhovoy funktsii u detey rannego vozrasta.* S.-Peterburg: KARO, 2005. (In Russ.)]. https://search.rsl.ru/ru/record/01002724011
4. Korver A. M. H., Konings S., Dekker F. W., Beers M., Wever C. C., Frijns J. H. M., Oudesluys-Murphy A. M. for the DECIBEL Collaborative Study Group. Causes of permanent childhood hearing impairment. *Laryngoscope*. 2011; 121:409–16. https://doi.org/10.1001/jama.2010.1501
5. Lammens F., Verhaert N., Devriendt K., Debruyne F., Desloovere C. Aetiology of congenital hearing loss: a cohort review of 569 subjects. *Int J Pediatr Otorhinolaryngol.* 2013;77:1385–1391. https://doi.org/10.1016/j.ijporl.2013.06.002

6. Declau F., Boudewyns A., van den Ende J., Peeters A., van den Heyning P. Etiologic and audiologic evaluations after universal neonatal hearing screening: analysis of 170 referred neonates. *Pediatrics*. 2008;121:1119–26. https://doi.org/10.1542/peds.2007-1479
7. Alam S., Gaffney M., Eichwald J. (2014). Improved newborn hearing screening follow-up results in more infants identified. *Journal of Public Health Management and Practice.* 20 (2): 220–223. doi:10.1097/PHH.0b013e31829d7b57. PMC 4470168. PMID 23803975
8. Таварткиладзе Г. А., Маркова Т. Г., Чибисова С. С., Альшарджаби И., Цыганкова Е. Р. Российский и международный опыт реализации программ универсального аудиологического скрининга новорожденных. *Вестник оториноларингологии.* 2016;81.2:7-12. [Tavartkiladze G. A., Markova T. G., Chibisova S. S., Al'sharjabi I., Tsygankova E. R. The Russian and international experience with the implementation of the programs of universal audiological screening of the newborn infants. *Vestnik otorinolaringologii.* 2016;81.2:7-12. (In Russ.)]. https://doi.org/10.17116/otorino20168127-12
9. Ясинская А. А., Таварткиладзе Г. А. Эффективность аудиологического скрининга у новорожденных, основанного на использовании автоматизированной регистрации задержанной вызванной отоакустической эмиссии и стационарных слуховых вызванных потенциалов. *Российская оториноларингология.* 2008;S1:421–426 [Yasinskaya A. A., Tavartkiladze G. A. Effectivnost' audiologicheskogo skrininga u novorozhdennykh, osnovannogo na ispol'zovanii avtomatizirovannoi registratsii zaderzhannoi vyzvannoi otoakusticheskoi emissii I statsionarnykh sluhovykh vyzvannykh potentsialov. *Rossiiskaya otorinolaringologiya.* 2008;S1:421-426. (In Russ.)]. https://elibrary.ru/item.asp?id=22566230
10. Крюков А. И., Кунельская Н. Л., Ивойлов А. Ю., Изотова Г. Н., Кисина А. Г. Эффективность внедрения универсального аудиологического скрининга новорожденных и детей первого года жизни в детских лечебных учреждениях Москвы. *Российская оториноларингология.* 2016;3:187–188 [Kryukov A. I., Kunel'skaya N. L., Ivoylov A. Yu., Izotova G. N., Kisina A. G. Effektivnost' vnedreniya universal'nogo audiologicheskogo skrininga novorozhdennykh i detey pervogo goda zhizni v detskikh lechebnykh uchrezhdeniyakh Moskvy. *Rossiiskaya otorinolaringologiya*. 2016;3:187-188. (In Russ.)] https://doi.org/10.18692/1810-4800-2016-3-187-188
11. Yoshinaga-Itano C . Principles and Guidelines for Early Intervention After Confirmation That a Child Is Deaf or Hard of Hearing. *The Journal of Deaf Studies and Deaf Education.* 2014 April;19.2:143–175, https://doi.org/10.1093/deafed/ent043
12. Yoshinaga-Itano C., Sedey A. L., Wiggin M., Chung W. Early Hearing Detection and Vocabulary of Children With Hearing Loss. *Pediatrics*. 2017;140.2: e20162964. doi:10.1542/peds.2016-2964. PMC 5595069. PMID 28689189.
13. Kral A. Auditory critical periods: a review from system's perspective. *Neuroscience*. 2013;247:117-33. https://doi.org/10.1016/j.neuroscience.2013.05.021 PMid:23707979
14. Kral A., Sharma A. Developmental neuroplasticity after cochlear implantation. *Trends Neurosci.* 2012;35(2):111-22. https://doi.org/10.1016/j.tins.2011.09.004 PMid:22104561 PMCid:PMC3561718
15. Kral A., Tillein J., Heid S., Klinke R., Hartmann R. Cochlear implants: cortical plasticity in congenital deprivation. *Prog Brain Res.* 2006;157:283-313. https://doi.org/10.1016/S0079-6123(06)57018-9
16. Sharma A., Nash A.A., Dorman M. Cortical development, plasticity and reorganization in children with cochlear implants. *J Commun Disord.* 2009;42:272-79. https://doi.org/10.1016/j.jcomdis.2009.03.003 PMid:19380150 PMCid:PMC2696307
17. Mozafar Sarafraz, Meysam Kiani, Arash Bayat, Soheila Nikakhlagh, Majid Karimi, Mina Riahi, Nader Saki. Cortical auditory plasticity in children with Cochlear implants. *Electron J Gen Med.* 2018;15(6):em92 ISSN:2516-3507 OPEN ACCESS Original Article https://doi.org/10.29333/ejgm/94219
18. Newborn and infant hearing screening: Current issues and guiding principles for action (PDF). World Health Organization. Retrieved 6 March 2019. https://www.who.int/blindness/publications/Newborn_and_Infant_Hearing_Screening_Report.pdf
19. Childhood hearing loss: strategies for prevention and care. *World Health Organization.* 2016. Accessed May 28, 2020. http://www.who.int/pbd/deafness/world-hearing-day/2016/en/
20. The Joint Committee on Infant Hearing. Year 2019 position statement: Principles and guidelines for early hearing detection and intervention programs. *The Journal of Early Hearing Detection and Intervention.* 2019;4(2):1-44. https://digitalcommons.usu.edu/cgi/viewcontent.cgi?article=1104&context=jehdi
21. Чибисова С. С., Цыганкова Е. Р., Маркова Т. Г., Румянцева М. Г. Универсальный аудиологический скрининг новорожденных: достижения и проблемы. *Вестник оториноларингологии.* 2014;2:49-53 [Chibisova S. S., Tsygankova E. R., Markova T. G., Rumyantseva M. G. The universal audiological screening of newborn infants: achievements and challenges. *Vestnik otorinolaringologii.* 2014;2:49–53. (In Russ.)] https://www.mediasphera.ru/issues/vestnik-otorinolaringologii/2014/2/downloads/ru/030042-46682014211
22. Алексеева Н. Н., Маркова М. В., Цыганкова Е. Р., Таварткиладзе Г. А. Опыт работы кафедры сурдологии по организации и проведению циклов тематического усовершенствования «аудиологический скрининг новорожденных». *Вестник оториноларингологии.* 2014;3:80 [Alekseyeva N. N., Markova M. V., Tsygankova Ye. R., Tavartkiladze G. A. The experience gained by the Audiology Department with the organization of education, training, and enhancement of the skills for the performance of audiological screening of the newborn infants. *Vestnik otorinolaringologii.* 2014;3:80. (In Russ.)] https://www.mediasphera.ru/issues/vestnik-otorinolaringologii/2014/3/downloads/ru/030042-46682014322
23. Гарбарук Е. С., Королева И. В. Аудиологический скрининг новорожденных в России: проблемы и перспективы. Пособие для врачей. СПб., 2013. [Garbaruk Ye. S., Koroleva I. V. *Audiologicheskiy skrining novorozhdennykh v*

Rossii: problemy i perspektivy. Posobiye dlya vrachey. Sankt-Peterburg, 2013. https://lornii.ru/upload/iblock/4d9/audioscrining2013.pdf (In Russ.)]

24. Янов Ю. К., Кривопалов А. А., Тузиков Н. А., Шнайдер Н. А., Насырова Р. Ф., Щербук А. Ю., Щербук Ю. А., Шарданов З. Н., Артюшкин С. А. Оценка качества специализированной оториноларингологической помощи. *Российская оториноларингология.* 2019;18(1):103–115 [Yanov Yu. K., Krivopalov A. A., Tuzikov N. A., Shnaider N. A., Nasyrova R. F., Shcherbuk A. Yu., Shcherbuk Yu. A., Shardanov Z. N., Artyushkin S. A. Otsenka kachestva spetsializirovannoy otorinolaringologicheskoy pomoshchi. *Rossiiskaya otorinolaringologiya.* 2019;18(1):103–115 (In Russ.)] https://doi.org/ 10.18692/1810-4800-2019-1-103-115
25. Янов Ю. К., Кривопалов А. А., Тузиков Н. А., Шнайдер Н. А., Насырова Р. Ф., Щербук А. Ю., Щербук Ю. А., Шарданов З. Н., Артюшкин С. А. Возможности и перспективы применения автоматизированной технологии экспертизы качества медицинской помощи в оториноларингологии. *Российская оториноларингология.* 2019;18(2):85–94 [Yanov Yu. K., Krivopalov A. A., Tuzikov N. A., Shnaider N. A., Nasyrova R. F., Shcherbuk A. Yu., Shcherbuk Yu. A., Shardanov Z. N., Artyushkin S. A. Vozmozhnosti i perspektivy primeneniya avtomatizirovannoy tekhnologii ekspertizy kachestva meditsinskoy pomoshchi v otorinolaringologii. *Rossiiskaya otorinolaringologiya.* 2019;18(2):85–94. (In Russ.)] https://doi.org/ 10.18692/1810-4800-2019-2-85-94
26. Коркунова М. С., Королева И. В. Ранняя помощь детям с нарушением слуха и интернет-технологии. *Дефектология*. 2020;4:49-59 [Korkunova M. S., Koroleva I. V. Rannyaya pomoshch' detyam s narusheniyem slukha i internet-tekhnologii. *Defektologiya*. 2020;4:49-59 (In Russ.)]
27. Туфатулин Г. Ш., Королева И. В., Артюшкин С. А., Янов Ю. К. Комплексные нарушения у детей с сенсоневральной тугоухостью – влияние на диагностику патологии слуха и слухопротезирование. *Вестник оториноларингологии.* 2020;85(4):30–34 [Tufatulin G. Sh., Koroleva I. V., Artyushkin S. A., Yanov Yu. K. Additional disabilities in children with sensorineural hearing loss. *Vestnik otorinolaringologii.* 2020;85(4):30-34 (In Russ.)]
28. Концепция развития ранней помощи в Российской Федерации на период до 2020 года: утверждена распоряжением Правительства Российской Федерации от 31 августа 2016 г. № 1839-р.// [Электронный ресурс] – Режим доступа: http:// government.ru/media/files/ 7NZ6EKa6SOcLcCCQbyMRXHsdcTmR9lki.pdf [*Kontseptsiya razvitiya rannei pomoshchi v Rossiiskoi Federatsii na period do 2020 goda: utverzhdena rasporyazheniem Pravitel'stva Rossiiskoi Federatsii ot 31 avgusta 2016 g.* No 1839-r.// [Elektronnyy resurs]. Rezhim dostupa

Информация об авторах

✉ **Королева Инна Васильевна** – доктор психологических наук, профессор, главный научный сотрудник, Санкт-Петербургский научно-исследовательский институт уха, горла, носа и речи (190013, Россия, Санкт-Петербург, Бронницкая ул., д. 9); тел.: +7 (911) 999-16-60, e-mail: prof.inna.koroleva@mail.ru

ORCID: http://orcid.org/0000-0001-8909-4602

Туфатулин Газиз Шарифович – кандидат медицинских наук, главный врач, Детский городской сурдологический центр (194356, Россия, Санкт-Петербург, ул. Есенина, д. 26, корп. 4); тел.: 8 (981) 745-35-55, e-mail: dr.tufatulin@mail.ru

ORCID: http://orcid.org/0000-0002-6809-7764

Коркунова Марьяна Сергеевна – учитель-дефектолог, Детский городской сурдологический центр (194356, Россия, Санкт-Петербург, ул. Есенина, д. 26, корп. 4); тел.: +7-921-558-68-47, e-mail: korkynova@yandex.ru

Information about authors

✉ **Inna V. Koroleva** – PhD, DSci, professor, Saint Petersburg Research Institute of Ear, Throat, Nose and Speech (9, Bronnitskaya str., Saint Petersburg, 190013, Russia); phone: +7 (911) 999-16-60, e-mail: prof.inna.koroleva@mail.ru

ORCID: http://orcid.org/0000-0001-8909-4602

Tufatulin Gaziz Sharifovich – MD Candidate, Head of Center of Pediatric Audiology (26/4, Esenina st., Saint Petersburg, 194356, Russia); phone: 8 (981) 745-35-55, e-mail: dr.tufatulin@mail.ru

ORCID: http://orcid.org/0000-0002-6809-7764

Mar'yana S. Korkunova – teacher for deaf (26/4, Esenina st., Saint Petersburg, 194356, Russia); phone: +7-921-558-68-47, e-mail: korkynova@yandex.ru

УДК 616.285-085.837.3
https://doi.org/10.18692/1810-4800-2021-1-51-55

Ультрафонофорез барабанной полости при сохранении целостности тимпанальной мембраны

С. Ю. Кротов[1], Ю. Т. Игнатьев[1], Ю. А. Кротов[1]

[1] Омский государственный медицинский университет, Омск, 644099, Россия

Tympanic cavity ultraphonophoresis in cases of preserving integrity of tympanic membrane

S. Yu. Krotov[1], Yu. T. Ignat'ev[1], Yu. A. Krotov[1]

[1] Omsk State Medical University, Omsk, 644099, Russia

Одним из наиболее распространенных методов лечения патологии среднего уха является введение медикаментозных средств в барабанную полость через слуховой проход. Он хорошо зарекомендовал себя при перфоративных формах отитов. В случаях же сохранения целостности тимпанальной мембраны его эффективность проблематична ввиду невозможности прямого проникновения препарата через перепонку и контакта со слизистой оболочкой. Для повышения проницаемости барабанной перепонки авторы использовали эндауральный фонофорез лекарственных средств. Их проникновение в барабанную полость подтверждено МСКТ височных костей до и после ультрафонофореза с контрастированием тканей. В качестве рентген-контрастного вещества использовались йодсодержащий медицинский препарат 5% раствор йодистого калия, а также раствор дексаметазона, служившие промежуточной средой у пациентов с наружным отитом и хронической формой экссудативного среднего отита. Механизм проникновения вещества связан с первичным накоплением препарата в слоях тимпанальной мембраны и прилежащей к ней слизистой оболочке с последующим распространением в более глубокие отделы барабанной полости. Дополнительным подтверждением этому служат реакции слизистой оболочки барабанной полости, сосцевидного отростка и восстановление их воздушности при эндауральном ультрафонофорезе дексаметазона. Ультрафонофорез лекарственных препаратов через неперфорированную барабанную перепонку может быть использован при консервативном лечении затянувшихся форм экссудативного среднего отита.
Ключевые слова: тимпанальная мембрана, эндауральный ультрафонофорез, МСКТ височных костей, барабанная полость, 5% раствор йодистого калия, дексаметазон.

Для цитирования: Кротов С. Ю., Игнатьев Ю. Т. Кротов Ю. А. Ультрафонофорез барабанной полости при сохранении целостности тимпанальной мембраны. *Российская оториноларингология.* 2021;20(1):51–55. https://doi.org/10.18692/1810-4800-2021-1-51-55

One of the most common treatments for the middle ear disorders is the injection of medications into the tympanic cavity through the acoustic meatus. This method has proven itself in treatment of the perforated forms of otitis. In cases of preserving the integrity of the tympanic membrane, its efficacy is arguable due to the impossibility of drug direct penetration via the membrane and contact with the mucous membrane. To increase the permeability of the tympanum, the authors used endaural phonophoresis of drugs. The drug penetration into the tympanum was confirmed by multispiral computed tomography (MSCT) of the temporal bones before and after contrasted ultraphonophoresis with tissue contrast. A 5% solution of potassium iodide was used as a contrast substance, as well as a solution of dexamethasone, which served as an intermediate medium in patients with external otitis and a chronic secretory otitis media. The mechanism of penetration was associated with the primary accumulation of the drug in the layers of the tympanic and adjacent mucous membranes with further dissemination into the deeper parts of the tympanic cavity. An additional confirmation of this is the reaction of the mucous membrane of the tympanic cavity, the mastoid process and the airiness restoration during endaural phonophoresis with dexamethasone. Ultraphonophoresis of drugs through the imperforated eardrum can be used in the conservative treatment of protracted forms of secretory otitis media.
Keywords: tympanic membrane, endaural phonophoresis, MSCT of the temporal bones, tympanic cavity, 5% potassium iodide solution, dexamethasone.

© Коллектив авторов, 2021

For citation: Krotov S. Yu., Ignat'ev Yu. T. Krotov Yu. A. Tympanic cavity ultraphonophoresis in cases of preserving integrity of tympanic membrane. *Rossiiskaya otorinolaringologiya*. 2021;20(1):51-55. https://doi.org/10.18692/1810-4800-2021-1-51-55

Введение

Эндауральное введение лекарственных препаратов является одним из часто используемых методов лечения патологии среднего уха. Его эффективность во многом связана с непосредственным контактом медикамента и патологически измененных тканей барабанной полости, а также слизистой оболочки слуховой трубы в результате проникновения в нее лекарства по ходу движения реснитчатого эпителия из гипотимпанума в сторону носоглотки. Данный способ доставки лекарств в среднее ухо хорошо зарекомендовал себя и много лет используется при консервативном лечении перфоративной стадии острого и туботимпанальной формы хронического гнойного среднего отита, где входными воротами для проникновения препаратов является наличие дефекта барабанной перепонки, через который они из слухового прохода легко распространяются в барабанную полость и другие узкие пространства височной кости [1]. Однако в тех случаях, когда патологический процесс в среднем ухе протекает с сохранением целостности барабанной перепонки, этого не происходит, так как она является естественной преградой, отделяющей барабанную полость от слухового прохода.

В настоящее время повышение уровня проницаемости сохраненной тимпанальной мембраны при эндоуральном введении через нее медикаментозных средств главным образом достигается посредством физиотерапевтических методик, среди которых превалирует электрофорез (ионофорез), где молекулы лекарственного вещества с помощью постоянного или переменного электрического тока переводятся в ионизированное состояние и перемещаются в необходимую зону. Для этого электродом-турундой, смоченной лекарственным веществом, заполняют слуховой проход и рельеф ушной раковины. Поверх него накладывают гидрофильную прокладку и токопроводящую пластинку. Второй электрод размещен на затылочной области или полости носа. Полярность электродов определяется составом вводимого вещества [2].

При применении эндауурального электрофореза необходимо помнить, что далеко не каждое фармацевтическое средство способно быть полезным для тканей среднего уха в виде ионов, более того, при длительном электролизе препараты могут терять свои терапевтические свойства и даже вызывать дополнительную сенсебилизацию в форме отека и набухания мукопериоста барабанной полости [2, 3].

В качестве альтернативы электрофорезу некоторые авторы для эндауурального введения лекарственных препаратов в барабанную полость через неповрежденную барабанную перепонку используют фонофоретические свойства низкочастотного ультразвука [4, 5]. С помощью ультрафонофореза вводят глюкокортикоидные гормоны, анальгетики, антибиотики, спазмолитики, препараты фибринолитического и сосудорегулирующего действия, указывая при этом на чресклеточный и межклеточный путь проникновения [6, 7].

Проанализировав научную литературу по эндоуральному введению медикаментов в полости среднего уха при сохраненной барабанной перепонке, следует отметить, что ни один из авторов не приводит объективных данных, подтверждающих наличие проникновения или реакцию тканей барабанной полости на вводимый препарат.

Этот недостаток мы решили восполнить применительно к эндауурального фонофорезу.

Цель исследования

Объективное подтверждение механизма проникновения лекарственных веществ в барабанную полость среднего уха через неповрежденную барабанную перепонку и реакции слизистой оболочки барабанной полости на эндауральный ультрафонофорез.

Пациенты и методы исследования

Для подтверждения проникновения лекарственного препарата через неповрежденную барабанную перепонку применена методика мультиспиральной компьютерной томографии (МСКТ) височных костей с элементами контрастирования тканей. Исследование выполнялось на мультиспиральном компьютерном томографе Brillance 6 фирмы Phillips. Для получения высококачественных изображений сканирование выполнялось с коллимацией среза в 0,8 мм при силе тока в 250 maS при напряжении 120 kV. В качестве рентген-контрастного вещества использовался йод, содержащий медицинский препарат, 5% раствор йодистого калия, входящий в перечень препаратов, разрешенных в оториноларингологии для купирования патологических процессов в ухе. Рентгеноконтрастность йодистого калия определена при рентгенографии его в многоячеистом контейнере на цифровом аппарата ПроГраф 7000. В 11 ячеек контейнера наливался различный объем йодистого калия толщиной от 0,4 до 1,5 см, за-



Рис. 1. Рентгенограмма мелкоячеистого контейнера с заполнением ячеек различным количеством 5% раствора йодистого калия

Fig. 1. X-ray picture of a fine-mesh container with filling the cells with different amounts of 5% potassium iodide solution

крывавший дно ячейки. Контрастирование было во всех емкостях. Его степень зависела от толщины просвечиваемого слоя, что соответствует количеству йодсодержащего вещества (рис. 1).

Для выявления рентгеноконтрастности йодистого калия со стороны барабанной полости, МСКТ височных костей выполнялись перед и после эндаурального ультрафонофореза.

В качестве объекта исследования представлена пациентка Я., 25 лет.

Диагноз: «двухсторонний диффузный наружный отит», который после 7 дней консервативного лечения полностью купировался. При стандартном оториноларингологическом обследовании (отомикроскопия, тональная пороговая аудиометрия, тимпанометрия, МСКТ височных костей) патологии не выявлено.

Через сутки после окончания консервативного лечения пациентке проведен однократный эндауральный ультрафонофорез 5% раствора йодистого калия, который в количестве 1,5 мл заливался в слуховой проход. Для озвучивания использовался ультразвуковой волновод с прямым торцом диаметром сечения 5 мм, который размещался в слуховом проходе на расстоянии 1,0–1,5 см от барабанной перепонки. Длительность озвучивания составляла 60 секунд. В качестве источника ультразвука использовался серийный ультразвуковой генератор, входящий в комплект «Тонзилор-М», настроенный на резонансную частоту 25–26 кГц, амплитудой колебания излучающего волновода инструмента 40–50 мкм. После ультразвукового воздействия остатки контрастного вещества тщательно удалялись из слухового прохода путем промывания его физиологическим раствором и эвакуацией жидкости при помощи вакуумного электроотсоса. Контрольное высушивание барабанной перепонки осуществлялось прикосновением к ней сухим ватным шариком. Далее, для визуализации рентген-контрастного препарата в полостях среднего уха, проводилась контрольная МСКТ барабанной полости, предварительно получив на это исследование информированное добровольное согласие пациента.

Для выявления реакции слизистой оболочки барабанной полости представлен пациент С., 36 лет, с диагнозом: «левосторонний хронический экссудативный средний отит», который длится в течение 9 месяцев. Несмотря на неоднократно проводимые курсы традиционного консервативного лечения, у больного сохранялось снижение функции слуха, имела место тимпанограмма типа В. Пациенту выполнено 7 сеансов эндаурального ультрафонофореза с раствором дексаметазона. МСКТ височной кости проведено до лечения и после 7-й процедуры. Параметры озвучивания полностью соответствовали таковым в предыдущем случае, не влияли на молекулярную массу и терапевтические свойства препарата [3].

Результаты исследования

Результаты исследования оценивались по сравнению данных МСКТ до и после ультразвукового воздействия. Основным критерием была оценка состояния барабанной перепонки и сли-

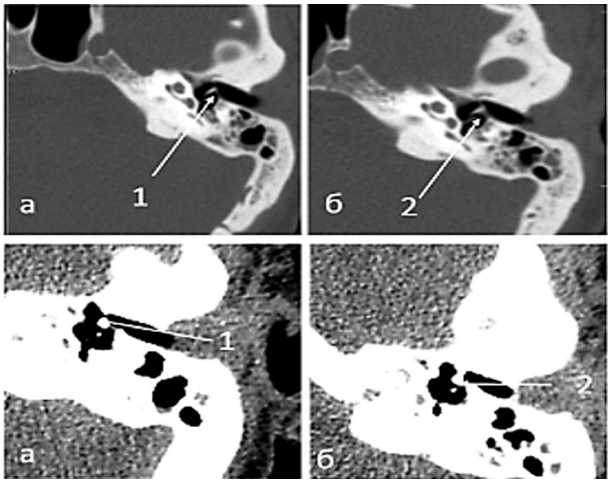

Рис. 2. МСКТ пирамиды левой височной кости пациентки Я., 25 лет, до начала (а) и после однократного эндаурального ультрафонофореза с 5% раствором йодистого калия (б). После проведенного ультрафонофореза отмечается более контрастное изображение барабанной перепонки на фоне пропитывания ее йодистым калием. Толщина перепонки увеличивается в 2–3 раза при контрастировании слизистой оболочки гипотимпанума:

1 – барабанная перепонка до начала лечения; 2 – барабанная перепонка после однократного эндаурального ультрафонофореза с 5% раствором йодистого калия

Fig. 2. MSCT of the pyramid of the left temporal bone of patient Ya., 25 years old before (a) and after a single endaural phonophoresis with 5% potassium iodide solution (b). After ultraphonophoresis, a more contrasting image of the tympanic membrane is noted against the background of its impregnation with potassium iodide. The thickness of the membrane increases by 2–3 times when contrasting the mucous membrane of the hypotympanum:

1 – tympanic membrane before treatment; 2 – tympanic membrane after a single endaural phonophoresis with 5% potassium iodide solution

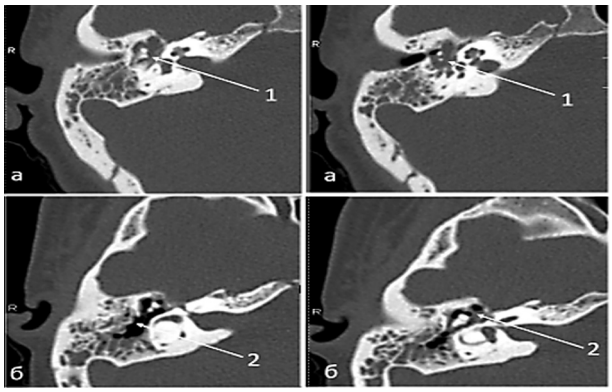

Рис. 3. МСКТ пирамиды правой височной кости пациентки С., 36 лет, до начала проведения (а) и после эндаурального ультрафонофореза дексаметазоном (б): а – выраженная инфильтративная отечность слизистой оболочки, рубцовые изменения в области среднего уха (барабанная полость облитерирована рубцовой тканью); б – отмечается значительное уменьшение рубцовых изменений в области среднего уха, снижение уровня инфильтрации слизистой оболочки, восстановление воздушности барабанной полости:
1 – барабанная полость до начала лечения; 2 – барабанная полость после проведения курса эндаурального фонофореза дексаметазоном

Fig. 3. MSCT of the pyramid of the right temporal bone of patient S., 36 years old, before (a) and after endaural phonophoresis with dexamethasone (b): a – pronounced infiltrative edema of the mucous membrane, cicatricial changes in the middle ear (the tympanic cavity is obliterated by scar tissue); b – there is a significant decrease in cicatricial changes in the middle ear, a decrease in the level of mucous membrane infiltration, restoration of the airiness of the tympanic cavity:
1 – tympanic cavity before treatment; 2 – the tympanic cavity after course of endaural phonophoresis with dexamethasone

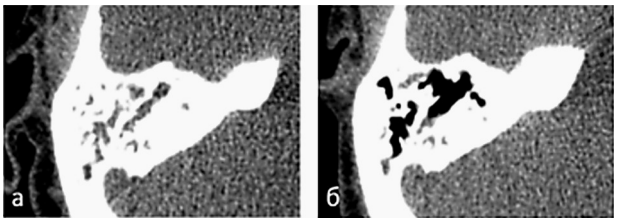

Рис. 4. МСКТ сосцевидного отростка пациентки С., 36 лет до начала проведения (а) и после эндоурального ультрафонофореза дексаметазона (б): а – выраженная инфильтративная отечность клеточной системы сосцевидного отростка: б – значительное уменьшение инфильтрации слизистой оболочки, восстановление воздушности клеточной системы сосцевидного отростка

Fig. 4. MSCT of the mastoid process of patient S., 36 years old before (a) and after endoural ultraphonophoresis of dexamethasone (b): a – pronounced infiltrative edema of the mastoid cell system: b – a significant decrease in mucosal infiltration, restoration of airiness of the mastoid cell system

зистой оболочки барабанной полости до и после эндаурального ультрафонофореза. Полученные данные после озвучивания с 5% раствором йодистого калия (контрастное вещество) и дексаметазоном (рис. 2–4) приводятся в форме компьютерных томограмм.

Выводы

МСКТ пирамиды височных костей с элементами контрастирования достоверно подтверждает возможность проникновения лекарственных препаратов в барабанную полость среднего уха через неповрежденную барабанную перепонку при эндауральном ультрафонофорезе. Механизм проникновения вещества связан с первичным накоплением его в слоях тимпанальной мембраны и прилежащей к ней слизистой оболочке с последующим распространением в более глубокие отделы барабанной полости.

Дополнительным подтверждением этого служат реакция слизистой оболочки барабанной полости, сосцевидного отростка и восстановление их воздушности при эндауральном ультрафонофорезе дексаметазона.

Ультрафонофорез лекарственных препаратов через неперфорированную барабанную перепонку может быть использован при консервативном лечении затянувшихся форм экссудативного среднего отита.

Авторы заявляют об отсутствии конфликта интересов.

ЛИТЕРАТУРА

1. Мишенкин Н. В., Драчук А. И., Папулов В. Г. Низкочастотная ультразвуковая терапия и хирургия в оториноларингологии. Новосибирск: Изд-во Новосиб. ун-та, 1992. 196 с.
2. Цыганков А. И., Мартынюк Л. А., Колотилов Н. Н. Справочник по физиотерапии болезней уха, горла и носа. Киев: Здоров'я, 1981. 208 с.
3. Кротов С. Ю., Кротов Ю. А., Дроздов В. А., Талзи В. П. Определение изменений устойчивости молекулярного химического состава лекарственных препаратов, используемых при низкочастотной ультразвуковой терапии в оториноларигологии. *Российская оториноларингология.* 2019;18(6):31–36. https://doi.org/10.18692/1810-4800-2019-6-31-36
4. Щербик Н. В., Конушкин В. А., Староха А. В., Литвак М. М. Сравнительная оценка эффективности ультразвуковой терапии в консервативном лечении экссудативного среднего отита у детей. *Российская оториноларингология.* 2014;2:111–116. https://entru.org/2014-2.html
5. Кротов С. Ю., Кротов Ю. А., Путалова И. Н. Регионарная лимфотропная терапия острого среднего отита с использованием низкочастотного ультразвука. *Российская оториноларингология.* 2013;3:89–93. https://entru.org/2013-3.html

6. Davick J. P., Martin R. K., Albright J. P. Distribution and deposition of tritiated cortisol using phonophoresis. *Phys Ther.* 1988; 68(11): 1672–5.
7. Amanda R. Kuntz, Christine M. Griffiths, James M. Rankin, Charles W Armstrong, Thomas J. McLoughlin. Cortisol concentrations in human skeletal muscle tissue after phonophoresis with 10% hydrocortisone gel. *Journal of Athletic Training*. 2006;41(3): 321-324

REFERENCES

1. Mishenkin N. V., Drachuk A. I., Papulov V. G. *Nizkochastotnaya ul'trazvukovaya terapiya i khirurgiya v otorinolaringologii.* Novosibirsk: Izd-vo Novosib. un-ta, 1992. 196 p. (In Russ.)
2. Tsygankov A. I., Martynyuk L. A., Kolotilov N. N. *Spravochnik po fizioterapii boleznei ukha, gorla i nosa.* Kiev. Zdorov'ya, 1981. 208 p. (In Russ.)
3. Krotov S. Yu., Krotov Yu. A., Drozdov V. A., Talzi V. P. The detection of changes in the stability of molecular chemical composition of medical preparations used in low-frequency ultrasonic therapy in otorhinolaryngology. *Rossiiskaya otorinolaringologiya*. 2019;18(6):31–36. https://doi.org/10.18692/1810-4800-2019-6-31-36.
4. Shcherbik N. V., Konushkin V. A., Starokha A. V., Litvak M. M. Comparative evaluation of the effectiveness of ultrasound therapy in the conservative treatment of exudative otitis media in children. *Rossiiskaya otorinolaringologiya*. 2014;2:111–116 (in Russ.). https://entru.org/2014-2.html
5. Krotov S. Yu., Krotov Yu. A., Putalova I. N. Regional lymphotropic therapy of acute otitis media using low-frequency ultrasound. *Rossiiskaya otorinolaringologiya.* 2013;3:89–93. (in Russ.). http://entru.org/en/2013-3.html
6. Davick J. P., Martin R. K., Albright J. P. Distribution and deposition of tritiated cortisol using phonophoresis. *Phys Ther.* 1988; 68(11): 1672-5
7. Amanda R. Kuntz, Christine M. Griffiths, James M. Rankin, Charles W Armstrong, Thomas J. McLoughlin. Cortisol concentrations in human skeletal muscle tissue after phonophoresis with 10% hydrocortisone gel. *Journal of Athletic Training.* 2006;41(3): 321-324

Информация об авторах

✉ **Кротов Сергей Юрьевич** – кандидат медицинских наук, доцент кафедры оториноларингологии, Омский государственный медицинский университет (Россия, 644099, Омск, ул. Ленина, д. 12); тел.: +7 (3812) 35-91-63 e-mail: krtvs@mail.ru

Игнатьев Юрий Тимофеевич – доктор медицинских наук, профессор, заведующий кафедрой лучевой диагностики, Омский государственный медицинский университет (Россия, 644099, Омск, ул. Ленина, д. 12); тел.: +7 (3812) 35-93-24; e-mail: ogma.ray@rambler.ru

Кротов Юрий Александрович – доктор медицинских наук, профессор, заведующий кафедрой оториноларингологии, Омский государственный медицинский университет (Россия, 644099, Омск, ул. Ленина, д. 12); тел.: +7(903) 926-44-28, e-mail: profkrotov@mail.ru

Information about the authors

✉ **Sergei Yu. Krotov** – MD Candidate, associate Professor of the Chair of Otorhinolaryngology, Omsk State Medical University (12, Lenina str., Russia, Omsk, 644099); phone: +7 (3812) 35-91-63, e-mail: krtvs@mail.ru

Yurii T. Ignat'ev – MD, Professor, Department of Radiation Diagnostics, Omsk State Medical University (12, Lenina str., Russia, Omsk, 644099); phone: +7 (3812) 35-93-24; e-mail: ogma.ray@rambler.ru

Yurii A. Krotov – MD, Professor, Head of the Chair of Otorhinolaryngology, Omsk State Medical University (12, Lenina str., Russia, Omsk, 644099); phone: +7 (903) 926-44-28, e-mail: profkrotov@mail.ru

УДК 616.323-007.61+616.327.2]-08-039.73
https://doi.org/10.18692/1810-4800-2021-1-56-60

Профилактика и консервативное лечение гипертрофии носоглоточной миндалины

Г. И. Марков[1], А. Л. Клочихин[1], В. А. Романов[1], М. Г. Марков[2]

[1] Ярославский государственный медицинский университет, Ярославль, 150000, Россия

[2] Ярославский областной клинический госпиталь для ветеранов войн, Международный центр «Здоровое долголетие», Ярославль, 150047, Россия

Prevention and conservative treatment of nasopharyngeal tonsil hypertrophy

G. I. Markov[1], A. L. Klochikhin[1], V. A. Romanov[1], M. G. Markov[2]

[1] Yaroslavl State Medical University, Yaroslavl, 150000, Russia

[2] Yaroslavl Regional Clinical Hospital for War Veterans, International Center „Healthy Longevity“ Yaroslavl, 150047, Russia

Цель работы – обратить внимание врачей-оториноларингологов на преимущества раннего консервативного лечения детей, имеющих гипертрофию носоглоточной миндалины – аденоиды. В детском возрасте значительная часть защитной и информационной функций ложится на глоточную миндалину, поскольку она находится на пути вдыхаемого воздуха. Неблагоприятные условия окружающей среды усугубляют ее функциональную несостоятельность. Патология лимфоглоточного кольца отличается значительной распространенностью и занимает ведущее место среди ЛОР-заболеваний у детей. У каждого человека на слизистой полости носа с рождения находится определенная собственная микрофлора. В большинстве случаев на слизистой оболочке полости носа определяется монофлора, и только 2–3% приходится на сочетание двух видов микробной и грибковой флоры. Более двадцати лет нами используется тактика щадящего воздействия на слизистую оболочку при применении лекарственных смесей на защитной основе. Проведено консервативное лечение 245 детей в возрасте от 3 до 6 лет с аденоидитом I–II степени, которое позволило избежать хирургического вмешательства в этой группе детей. При выборе лекарственной смеси учитывалась чувствительность микрофлоры полости носа пациента по результатам мазка со слизистой оболочки. Аденоидэктомия является операцией с потенциально нежелательными последствиями для всего организма, поэтому эффективная своевременная консервативная терапия способна снизить риски и вред оперативного вмешательства для пациентов детского возраста.
Ключевые слова: гипертрофия глоточной миндалины, консервативное лечение, хирургическое лечение, аденоиды.

Для цитирования: Марков Г. И., Клочихин А. Л., Романов В. А., Марков М. Г. Профилактика и консервативное лечение гипертрофии носоглоточной миндалины. *Российская оториноларингология.* 2021;20(1):56–60. https://doi.org/10.18692/1810-4800-2021-1-56-60

The aim of this work is to draw the attention of otorhinolaryngologists to the advantages of early conservative treatment of children with hypertrophy of the nasopharyngeal tonsil - adenoids. In childhood, a significant part of the protective and informational functions lies on the pharyngeal tonsil, since it is in the path of inhaled air. Unfavourable environmental conditions exacerbate its functional failure. Pathology of the lymphopharyngeal ring is highly prevalent and occupies a leading place among ENT diseases in children. Each person has a certain own microflora on the nasal mucosa from birth. In most cases, monoflora is determined on the mucous membrane of the nasal cavity, and only 2–3% is due to the combination of two types of microbial and fungal flora. For more than twenty years, we have been using the tactics of a sparing effect on the mucous membrane when using medicinal mixtures on a protective basis. Conservative treatment of 245 children aged 3 to 6 years with grade 1 – 2 adenoiditis was carried out, which made it possible to avoid surgical intervention in this group of children. When choosing a drug mixture, the sensitivity of the microflora of the patient’s nasal cavity was considered according to the results of a smear from the mucous membrane. Adenoidectomy is an operation

© Коллектив авторов, 2021

with potentially undesirable consequences for the whole body, therefore, effective timely conservative therapy can reduce the risks and harms of surgery for pediatric patients.
Keywords: hypertrophy of a nasopharyngeal tonsil, conservative treatment, surgical treatment, adenoids.

For citation: Markov G. I., Klochikhin A. L., Romanov V. A., Markov M. G. Prevention and conservative treatment of nasopharyngeal tonsil hypertrophy. *Rossiiskaya otorinolaringologiya*. 2021;20(1):56-60. https://doi.org/10.18692/1810-4800-2021-1-56-60

Введение

Патология лимфоглоточного кольца отличается значительной распространенностью и занимает ведущее место среди ЛОР-заболеваний у детей [1, 2]. В настоящее время признано, что лимфоидный аппарат глотки является объектом острых и хронических воспалительных заболеваний слизистой оболочки полости носа и носоглотки. Миндалины, как известно, несут защитную и информационную функции для всех составляющих организма человека, которые отвечают образованием определенных барьеров, в том числе и для самих миндалин. В детском возрасте значительная часть защитной и информационной функций ложится на глоточную миндалину, поскольку она находится на пути вдыхаемого воздуха и на ее долю приходится основная нагрузка, так как воздух может содержать различные вредные для организма составляющие (микробы, вирусы, пыль, газы и т. п.).

У каждого человека на слизистой полости носа находится определенная собственная микрофлора. Современное название «микробиом» отражает важное значение состояния микрофлоры слизистых оболочек или сообщества микроорганизмов на здоровье человека [3, 4]. По данным ряда микробиологических исследований, включая наши собственные, у больных с острыми и хроническими заболеваниями слизистой оболочки полости носа в 91% случаев присутствует аэробная микрофлора и только у 9% пациентов анаэробная или грибковая [5, 6]. В большинстве случаев на слизистой оболочке полости носа определяется монофлора и только 2–3% приходится на сочетание двух видов микробной и грибковой флоры. Этот факт следует расценивать как защиту слизистой оболочки полости носа и носоглотки от различных вирусов и микробов, поступающих с каждым вдохом в малых количествах и погибающих в первую очередь от собственной микробной флоры, которая прибывает на слизистой оболочке постоянно в сапрофитном состоянии, то есть в равновесии с организмом. Таким образом, лимфоидное кольцо носоглотки играет ключевую роль в формировании иммунитета.

Однако при сбое защитной составляющей организма человека (охлаждение, вирусная инфекция, травмы и т. д.) постоянная микрофлора становится условно-патогенной и поддерживает воспаление слизистой оболочки полости носа до тех пор, пока организм не справится с ним, возможно и с помощью лекарственных препаратов, которые помогут привести микрофлору в равновесие с организмом. При этих условиях лимфоидная ткань глоточной миндалины у ребенка может увеличиваться в объеме за счет острой воспалительной реакции, а затем разрастания лимфоидной и соединительной ткани. В этом случае мы говорим о наличии в носоглотке хронического воспаления глоточной миндалины. На наш взгляд, гипертрофия глоточной миндалины, кроме других причин, чаще всего образуется от нерациональной антибиотикотерапии воспалительных заболеваний верхних дыхательных путей [7–10]. Например, при обычном рините, протекающем без общей реакции организма, назначают тот или иной антибиотик, убивающий сапрофитную микрофлору полости носа, к которой организм уже выработал защиту.

Пока слизистая оболочка полости носа и глоточная миндалина находятся в состоянии воспаления с увеличением объема, новая микрофлора побуждает лимфоидный аппарат носоглотки давать информацию в иммунную систему организма и тем самым обеспечивает иммунный ответ. К большому сожалению, в этих случаях врачи назначают местно лекарственные препараты, которые почти всегда имеют симптоматическое воздействие на слизистые оболочки, чаще всего сосудосуживающие препараты. Такая терапия приводит к значительному увеличению просвета полости носа и нарушению его функции. Капли и спреи с высоким содержанием лекарственных препаратов вызывают раздражение слизистой оболочки полости носа. При нарушении физиологии дыхания страдают защитная, выделительная и транспортная функции слизистой оболочки полости носа даже при условии, что большая часть лекарственного раствора попадает в глотку.

Лекарственные смеси на защитной основе могут стать основой профилактики воспалительных заболеваний полости носа и носоглотки особенно у детей, посещающих детские дошкольные коллективы, где велика угроза обмена вирусной или микробной инфекцией [11, 12].

Результаты и обсуждение

Более двадцати лет нами используется тактика щадящего воздействия на слизистую оболочку полости носа при применении лекарственных

АНТИБИОТИКОГРАММА

Исследуемый материал: со ев. носа

Выделена культура: St. haemolyticus

Антибиотик	D зон задержки роста (мм) культур				Антибиотик	D зон задержки роста (мм) культур			
	Стандарт чувствительности	Стандарт резистентности	Культура №1	Культура №2		Стандарт чувствительности	Стандарт резистентности	Культура №1	Культура №2
Пенициллины:					***Фторхинолоны. хинолоны:***				
Бензилпенициллин	29	28			Норфлоксацин(II)	20	12	20	
Оксациллин	>20	<15	20						
Ампициллин (стафил.)	29	20	28		Ципрофлоксацин(II)	21	15	20	
Ампициллин (энтеробак.)	17	13			Левофлоксацин(III)	17	12	19	
Ампициллин+сульбактам	16	10	18		Спарфлоксацин(III)	17	12	18	
Ампициллин+клавул.к-та	20	19	20		Моксифлоксацин(IV)	17	12	19	
Цефалоспорины:					***Макролиды:***				
Цефазолин (I)	18	14	17		Эритромицин	22	15	19	
Цефалексин (I)	19	14	17		Азитромицин	18	13	18	
Цефуроксим (II)	18	14	18		Спирамицин	18	13	17	
Цефаклор (II)	18	14	18		Джозамицин	18	13	19	
Цефотаксим (III)	20	14	19		***Оксазолидиноны:***				
Цефтриаксон (III)	19	14	19		Линезолид	21	20		
Цефепим (IV)	19	14	19		***Линкозамины:***				
Цефоперазон+сульбактам (III)	16	10	17		Линкомицин	24	19	0	
Карбапенемы:					Клиндамицин	21	14	0	
Имипенем	16	13			***Тетрациклины:***				
Монобактамы:					Тетрациклин	19	14		
Азтреонам	22	15			Доксициклин	20	15		
Гликопептиды:					***Антибиотики различных групп:***				
Ванкомицин (стафил.)	15	14	12		Фузидин	21	16		
Ванкомицин (энтерок.)	17	14			Левомицетин	18	12	0	
Аминогликозиды:					Рифампицин	20	16		
Стрептомицин	20	16	14						
Гентамицин	17	14	14						
Амикацин	17	14	13						

Антибиотикограмма пациентки К., выделена культура *Streptococcus haemolyticus* и определена чувствительность к различным классам антибиотиков

Antibiogram of patient K., culture of *Streptococcus haemolyticus* was picked and sensitivity to various classes of antibiotics was determined

смесей на защитной основе. Кроме того, нами совместно с кафедрой микробиологии ЯГМУ проводились исследования мазков из полости носа на определение микрофлоры и ее чувствительности к антибиотикам. В группу обследования вошли 245 детей в возрасте от 3 до 6 лет с аденоидитом I–II степени, контрольную группу составили дети без признаков аденоидита. Результаты исследования показали, что такие тесты дают врачу-оториноларингологу возможность выбора антибактериального препарата для воздействия на микрофлору полости носа данного больного в целях приведения ее к состоянию равновесия с организмом пациента (рис.). Антибиотикограмма показывает чувствительность микрофлоры к антибиотикам, при назначении препарата делаем выбор сначала в пользу простых и доступных форм.

Наша задача при местном воздействии не ликвидировать микробы, которые вызвали или поддерживают воспаление, а привести их к состоянию равновесия с организмом больного. Такая задача осуществляется при применении ранее разработанной нами тактики введения лекарственных препаратов разнонаправленного действия (сосудосуживающие, антигистаминные, антибиотики, топические кортикостероиды и др.) на защитной основе, в качестве которой выступает крахмально-агаровый гель [11]. Капли на основе крахмально-агарового геля имеют pH и вязкость, подобную слизи полости носа. Обычно они пребывают на слизистой оболочке длительное время – до 20 минут. Такие капли не раздражают слизистую оболочку полости носа, так как готовятся на физиологическом растворе с концентрацией лекарственных препаратов в 5 раз меньше, чем у готовых аптечных форм. Таким образом, щадящее воздействие на слизистую оболочку достигается за счет более длительного пребывания лекарственных веществ в низких концентрациях. Подобная тактика позволила провести консервативное лечение у 245 детей в возрасте от 3 до 6 лет с аденоидитом I–II степени и избежать хирургического вмешательства в этой группе детей.

Примечательно, что в работе O. Durgut в 2019 г. [13] показано, что размер лимфоидной ткани и ее местоположение не имеют никакого влияния на продолжительность течения экссудативного среднего отита, как и на пороги слышимости. Авторы не рекомендуют проведение аденоидэктомии детям старше 4 лет, если нет определенных показаний, таких как стойкое нарушение носового дыхания или хронический аденоидит.

Заключение

Учитывая все вышеизложенное, мы считаем необходимым придерживаться принципов щадящей консервативной терапии, которые предполагают хирургическое вмешательство только при отсутствии эффекта от воздействия лекарственных средств и при значительном нарушении

функции (гипертрофия глоточной миндалины III степени). Ряд авторов уверены, что аденотомия не должна проводиться у детей старше 4 лет, если нет определенных показаний, таких как стойкая заложенность носа или хронический аденоидит. При этом следует осторожно применять очень распространенный в настоящее время метод ирригационной терапии. Согласно результатам нашей работы принцип щадящего воздействия на слизистые оболочки с обязательным учетом микрофлоры полости носа ребенка и чувствительности ее к антибиотикам по результатам мазка показал высокую эффективность. Аденоидэктомия является операцией с потенциально нежелательными последствиями для всего организма, поэтому ранняя эффективная консервативная терапия способна снизить риски и вред оперативного вмешательства для пациентов детского возраста.

Авторы заявляют об отсутствии конфликта интересов.

ЛИТЕРАТУРА/REFERENCES

1. Богомильский М. Р. Аденоиды. *Вестник оториноларингологии.* 2013;78(3):61–64. [Bogomil'skii M. R. Adenoids. *Vestnik otorinolaringologii.* 2013;78(3):61-64. (In Russ.)]. https://www.mediasphera.ru/issues/vestnik-otorinolaringologii/2013/3/030042-46682013314
2. Русецкий Ю. Ю., Латышева Е. Н., Спиранская О. А., Пашкова А. Е., Малявина У. С. Иммунологические последствия и риски аденотомии. *Вестник оториноларингологии.* 2018;83(2):73–76. [Rusetsky Yu. Yu., Latysheva E. N., Spiranskaya O. A., Pashkova A. E., Malyavina U. S. The immunological consequences and risks of adenoidectomy. *Vestnik otorinolaringologii.* 2018;83(2):73-76. (In Russ.)] https://doi.org/10.17116/otorino201883273-76
3. Борисова О. Ю., Гуров А. В., Гадуа Н. Т., Ефимов Н. Т., Кафарская Л. И., Афанасьев С. С., Борисова А. Б. Микробиоценоз небных миндалин у практически здоровых лиц. *Вестник оториноларингологии.* 2018;83(5):31–35. [Borisova O. Yu., Gurov A. V., Gadua N. T., Efimov N. T., Kafarskaya L. I., Afanas'ev S. S., Borisova A. B. The microbiocenosis of the palatal tonsils in the practically healthy people. *Vestnik otorinolaringologii.* 2018;83(5):31-35. (In Russ.)]. https://doi.org/10.17116/otorino20188305131
4. Нестерова К. И., Нестерова А. А. Анализ влияния метода лечения аденоидита на микробиоценоз носоглотки у детей. *Вестник оториноларингологии.* 2015;80(4):56–60. [Nesterova K. I., Nesterova A. A. The analysis of the influence of the adenoiditis treatment by different methods on the nasopharyngeal microbiocenosis in the children. *Vestnik otorinolaringologii.* 2015;80(4):56-60. (In Russ.)]. https://doi.org/10.17116/otorino201580456-60
5. Зенаишвили Р. Д., Малыхина Д. Д. Оптимизация лечения хронического аденоидита с учетом микробиоты носоглотки. *Российская оториноларингология.* 2018;1(92):54–58. [Zenaishvili R. D., Malykhina D. D. Optimization of chronic adenoiditis treatment with account of nasopharyngeal microbiota. *Rossiiskaya otorinolaringologiya*. 2018;1(92):54-58. (In Russ.)]. https://doi.org/10.18692/1810-4800-2018-1-54-58
6. Марков Г. И. Исследование влияния некоторых лекарственных веществ на двигательную активность мерцательного эпителия в эксперименте. *Вестник оториноларингологии.* 1976;(6):13-14. [Markov G. I. *Issledovanie vliyaniya nekotorykh lekarstvennykh veshchestv na dvigatel'nuyu aktivnost' mertsatel'nogo epiteliya v eksperimente. Vestnik otorinolaringologii.* 1976;(6):13-14. (In Russ.)] https://pubmed.ncbi.nlm.nih.gov/1035446
7. Безшапочный С. Б., Сонник Н. Б., Лобурец В. В. Тактика консервативного лечения хронического аденоидита у детей. *Вестник проблем биологии и медицины.* 2016;2(1):67–71. [Bezshapochnyi S. B., Sonnik N. B., Loburets V. V. Taktika konservativnogo lecheniya khronicheskogo adenoidita u detei. *Vestnik problem biologii i meditsiny.* 2016;2(1):67-71. (In Russ.)]. http://nbuv.gov.ua/UJRN/Vpbm_2016_1%282%29__14.
8. Marzouk H., Aynehchi B., Thakkar P., Abramowitz T., Goldsmith A. The utility of nasopharyngeal culture in the management of chronic adenoiditis. *Int J Pediatr Otorhinolaryngol.* 2012;76(10);1413-5. https://doi.org/10.1016/j.ijporl.2012.06.012
9. Tarantino V., Savaia V., D'Agostino R., Silvestri M., Ciprandi G. Bacteriotherapy for preventing recurrent upper respiratory infections in children: a real-world experience. *Otolaryngol Pol.* 2018;72(3):33-38. doi: 10.5604/01.3001.0012.0482
10. Мальцева Г. С., Дроздова М. В., Рязанцев С. В., Захарова Г. П., Безшапочный С. Б. Тактика консервативного лечения хронического аденоидита у детей. *Вестник оториноларингологии.* 2019;84(2):36-39. [Mal'tseva G. S., Drozdova M. V., Riazantsev S. V., Zakharova G. P., Bezshapochnyĭ S. B. Tactics of conservative treatment of chronic adenoiditis in children. *Bulletin of Otorhinolaryngology.* 2019;84(2):36-39. (In Russ.)] https://doi.org/10.17116/otorino20198402136]. doi: 10.17116/otorino20198402136
11. Патент 2115419. Лекарственные средства для адсорбционной терапии воспалительных заболеваний слизистых оболочек. Зарегистрирован в госреестре 2 июля 1998 года. [Patent 2115419. *Lekarstvennye sredstva dlya adsorbtsionnoi terapii vospalitel'nykh zabolevanii slizistykh obolochek.* Zaregistrirovan v Gosreestre 2 iyulya 1998 goda. (In Russ.)] https://findpatent.ru/patent/211/2115419.html
12. Марков Г. И., Марков М. Г. Лекарственные смеси для лечения воспалительных заболеваний носа и околоносовых пазух. *Российская ринология.* 1994;(2):5–6. [Markov G. I., Markov M. G. Lekarstvennye smesi dlya lecheniya vospalitel'nykh zabolevanii nosa i okolonosovykh pazukh. *Rossiiskaya rinologiya.* 1994;(2):5-6. (In Russ.)] http://rhinology.ru/docs/zhurnal/1994-2.pdf
13. Durgut O., Dikici O. The effect of adenoid hypertrophy on hearing thresholds in children with otitis media with effusion. *Int J Pediatr Otorhinolaryngol.* 2019;124:116-119. doi: 10.1016/j.ijporl.2019.05.046

Информация об авторах

Марков Геннадий Иванович – доктор медицинских наук, профессор кафедры оториноларингологии, Ярославский государственный медицинский университет (150000, Россия, Ярославль, Революционная ул., д. 5); тел.: +7-485-247-24-65, e-mail: markov2014@gmail.com

Клочихин Аркадий Львович – доктор медицинских наук, профессор, заведующий кафедрой оториноларингологии, Ярославский государственный медицинский университет (150000, Россия, Ярославль, Революционная ул., д. 5); тел.: +7-903-690-04-49, e-mail: Klochikhin@yandex.ru

Романов Виталий Александрович – доктор медицинских наук, профессор, заведующий кафедрой микробиологии, вирусологии и иммунологии, Ярославский государственный медицинский университет (150000, Россия, Ярославль, Революционная ул., д. 5); тел.: +7-485-273-28-53, e-mail: umo@ysmu.ru

✉ **Марков Михаил Геннадьевич** – врач-оториноларинголог высшей категории, Ярославский областной клинический госпиталь для ветеранов войн, Международный центр «Здоровое долголетие» (150047, Россия, г. Ярославль, Угличская ул., д. 40; тел.: 8-910-971-11-35, e-mail: markovmikhail@yandex.ru

Information about the authors

Gennadii I. Markov – MD, Professor of the Department of Otorhinolaryngology, Yaroslavl State Medical University (5, Revolutionary st., Yaroslavl, Russia, 15000); phone: +7-485-247-24-65, e-mail: markov2014@gmail.com

Arkadii L. Klochikhin – MD, Professor, Head of the Department of Otorhinolaryngology Yaroslavl State Medical University (5, Revolutionary st., Yaroslavl, Russia, 15000); phone:+7-903-690-04-49, e-mail: Klochikhin@yandex.ru

Vitalii A. Romanov – MD, Professor, Head of the Department of Microbiology, Virology and Immunology (5, Revolutionary st., Yaroslavl, Russia, 15000); phone: +7-485-273-28-53, e-mail: umo@ysmu.ru

✉ **Mikhail G. Markov** – otorhinolaryngologist of the highest category, Yaroslavl Regional Clinical Hospital for War Veterans, International Center „Healthy Longevity“ (40, Uglichskaya str., Yaroslavl, Russia, 150047); phone: 8-910-971-11-35, e-mail: markovmikhail@yandex.ru

УДК 616.211.193-056.3-08-039.73:615.357
https://doi.org/10.18692/1810-4800-2021-1-61-64

Сравнительный анализ применения триамцинолона и плацебо в лечении персистирующего аллергического ринита

А. Х. Назанян[1], С. Л. Манасян[2], А. А. Авакян[2], А. К. Шукурян[1]

[1] *Ереванский государственный медицинский университет имени М. Гераци, Ереван, 0025, Армения*

[2] *Медицинский центр Эребуни, Ереван, 0087, Армения*

Comparative analysis of use of triamcinolone and placebo in treatment of persistent allergic rhinitis

A. Kh. Nazanyan[1], S. L. Manasyan[2], A. A. Avakyan[2], A. K. Shukuryan[1]

[1] *Heratsi Yerevan State Medical University, Yerevan, 0025, Armenia*

[2] *Erebuni Medical Center, Yerevan, 0087, Armenia*

Цель исследования заключалась в определении влияния монотерапии триамцинолоном на качество жизни пациентов с персистирующим аллергическим ринитом. Исследование было плацебо-контролируемым, рандомизированным и двусторонним слепым. Исследование включало 46 пациентов в исследуемой группе и 24 пациента в контрольной группе, всем был поставлен диагноз персистирующий аллергический ринит не менее двух лет. Пациенты были обследованы два раза после постановления диагноза. Исследуемой группе вводили 40 мг триамцинолона внутримышечно 1 раз, в то время как контрольной группе вводили плацебо. Для исследования качества жизни в обеих группах был использован специально составленный вопросник, по которому были рассчитаны итоговые баллы. У группы, принимающей триамцинолон, снижение итогового балла по вопроснику было больше в сравнении с группой плацебо ($p < 0{,}001$). Разница между баллами в начале исследования и в конце первого месяца по всем показателям была статистически значимой ($p < 0{,}001$). Разница в изменениях от начала исследования до конца первого месяца (разница в лечении) между плацебо и исследуемой группой была статистически значимой, в пользу исследуемой группы. Триамцинолон – лекарство, которое улучшает качество жизни пациентов, лечившихся от персистирующего аллергического ринита, лучше плацебо.
Ключевые слова: аллергический ринит, триамцинолон, плацебо, исследование, пациент, качество жизни.

Для цитирования: Назанян А. Х., Манасян С. Л., Авакян А. А., Шукурян А. К. Сравнительный анализ применения триамцинолона и плацебо в лечении персистирующего аллергического ринита. *Российская оториноларингология.* 2021;20(1):61–64. https://doi.org/10.18692/1810-4800-2021-1-61-64

The aim of the study was to determine the effect of triamcinolone monotherapy on the quality of life of patients with persistent allergic rhinitis. The study was placebo-controlled, randomized and double-blinded. The study included 46 patients in the study group and 24 patients in the control group, all were diagnosed with persistent allergic rhinitis for at least two years. Patients were examined twice after diagnosis was made. The study group was administered intramuscularly with 40 mg of triamcinolone once, while the control group was given placebo. To estimate the quality of life in both groups, a specially designed questionnaire was used, according to which the final scores were calculated. The triamcinolone group had a lower overall score on the questionnaire compared with the placebo group ($p < 0.001$). The difference between the scores at the beginning of the study and at the end of the first month for all indicators was statistically significant ($p < 0{,}001$). The difference in changes from the start of the study to the end of the first month (difference in treatment) between placebo and the study groups was statistically significant, in favour of the study group. Triamcinolone is a drug that improves the quality of life of patients treated for persistent allergic rhinitis, better than placebo.
Keywords: allergic rhinitis, triamcinolone, placebo, study, patient, quality of life.

© Коллектив авторов, 2021

For citation: Nazanyan A. Kh., Manasyan S. L., Avakyan A. A., Shukuryan A. K. Comparative analysis of use of triamcinolone and placebo in treatment of persistent allergic rhinitis. *Rossiiskaya otorinolaringologiya*. 2021;20(1):61-64. https://doi.org/10.18692/1810-4800-2021-1-61-64

Введение

Аллергический ринит – это хроническое заболевание дыхательных путей, которое поражает 20–30% населения, и его расспространенность растет с каждым днем.

Аллергический ринит (АР) был классически определен как сезонный или круглогодичный; тем не менее это определение не предоставляет информацию о качестве жизни или длительности болезни у пациентов с АР. Таким образом в проекте «Аллергический ринит и его влияние на астму» АР был классифицирован как персистирующий (постоянный) или интермитирующий (перемежающийся) по длительности болезни и легкий или умеренно-тяжелый по течению. Интермитирующий АР характеризуется симптомами, длительность которых меньше 4 дней в неделю или меньше 4 недель в году. Персистирующий АР характеризуется симптомами, длительность которых больше 4 дней в неделю или больше 4 недель в году. В определении тяжести течения АР самыми главными критериями являются качество сна и аллергические симптомы во время бодрствования, в школе и на работе. Эти факторы также напрямую действуют на качество жизни пациентов, и негативные эффекты симптомов АР аналогичны тем, что действуют на пациентов с астмой легкой и умеренной степени тяжести. Более того, АР может быть рассмотрен как глобальная проблема здоровья из-за своей связи с синуситом, средним отитом, фарингитом, нарушением сна и астмой. В дополнение к этому потеря производительности и затраты на лечение АР создают значительную экономическую тяжесть.

Фармакотерапия для АР направлена на прекращение аллергических симптомов. По этой причине лечение должно уменьшить влияние воспалительных клеток и медиаторов, которые играют роль в патофизиологии АР. Триамцинолон является глюкокортикостероидом, обычно используется в лечении астмы и/или аллергического ринита, его эффекты были доказаны недавними исследованиями.

Фармакологическое действие триамцинолона – противовоспалительное, противоаллергическое, иммунодепрессивное, глюкокортикоидное.

Основными действиями триамцинолона являются активация специфических рецепторов, расположенных в цитоплазме клеток органов-мишеней, угнетение активности фосфолипазы А2.

Противовоспалительные свойства обусловлены стабилизацией мембран тучных клеток, угнетением активности фосфолипазы А2, прекращением синтеза арахидоновой кислоты из фосфолипидов клеточных мембран и снижением уровня продуктов ее метаболизма (ПГ, Тх, лейкотриенов). Ингибирует гиалуронидазу, препятствует расщеплению основного вещества соединительной ткани, тормозит деление тучных клеток и уменьшает их дегрануляцию (с высвобождением гистамина, серотонина, брадикинина), снижает проницаемость сосудистой стенки. Снижает количество Т- и В-лимфоцитов, нарушает их взаимодействие, останавливает миграцию В-лимфоцитов (иммунодепрессивное и противоаллергическое действие).

Так как триамцинолон является глюкокортикостероидом, его нужно применять крайне осторожно. При длительном и необоснованном применении возможны нарушение менструального цикла, формирование «лунообразного лица», стрии, повышение уровня глюкозы в крови, перераспределение жировой ткани, стероидная язва желудка, эрозивно-язвенные поражения пищеварительного тракта, головные боли, остеопороз, нарушения сна.

В то время как антигистаминные препараты и носовые (местные) кортикостероиды используются как средства первого выбора при лечении АР, триамцинолон является альтернативным средством лечения в группе этих пациентов.

Цель исследования

Определение влияния монотерапии триамцинолоном на качество жизни пациентов с персистирующим аллергическим ринитом.

Пациенты и методы исследования

Исследование включало 80 пациентов, у которых был поставлен диагноз персистирующий аллергический ринит при их обращении в амбулаторные клиники уха, горла и носа. Из 80 обследованных пациентов 78 были рандомизированы, 70 прошли исследование до конца. Исследование было плацебо-контролируемым, рандомизированным (случайным) и двусторонним слепым. Пациенты были обследованы 2 раза после постановления диагноза. Исследуемой группе вводили 40 мг триамцинолона внутримышечно 1 раз, в то время как контрольной группе давали плацебо. Для оценки качества жизни в обеих группах был использован специально составленный вопросник качества жизни. Разницу после лечения определяли от начала исследования до конца первого месяца. Для определения, в какой группе

будет пациент, был использован генератор случайных чисел.

В исследуемой группе было 46 пациентов, в контрольной группе – 24, всем был поставлен диагноз персистирующий аллергический ринит не менее двух лет. Диагноз был установлен, опираясь на анамнез, результаты медицинского осмотра и клинических исследований. В соответствии с классификацией ARIA (аллергический ринит и его влияние на астму) диагноз персистирующий АР ставится пациентам с аллергическими симптомами, которые длятся больше 4 дней в неделю или больше 4 недель в году. Критериями исключения являются беременность, кормление грудью, обращение к врачу по поводу инфекции верхних дыхательных путей за последние 2 недели, астма, вазомоторный ринит и/или полип в носовой полости, использование системных или местных кортикостероидов за последний месяц и использование антигистаминных препаратов.

Пациенты заполняли вопросник качества жизни, который был составлен специально для нашего исследования, на основании вопросника Джунипер. Этот вопросник состоит из 28 вопросов, разделенных на 7 частей:

1) «носовые» симптомы – заложенность, зуд, чихание, выделения, нарушение обоняния;

2) «глазные» симптомы – слезотечение, покраснение конъюктив, зуд;

3) головные боли, повышение температуры;

4) нарушение сна;

5) нарушения концентрации внимания и производительности;

6) активность в течение дня;

7) общее самочувствие и настроение.

Пациентов попросили оценить свои симптомы по 7-балльной шкале (0 – незначительные нарушения, 6 – серьезные отклонения). Произвели подсчет итоговых баллов всех 28 вопросов. Чем выше итоговый балл, тем ниже качество жизни.

Результаты исследования

Исследуемая группа (n = 46) состояла из 31 женщины, средний возраст 34,2±11,6 года, и 15 мужчин, средний возраст 33±9,7 года. Контрольная группа (n = 24) состояла из 18 женщин, средний возраст 35,1±9,1 года, и 6 мужчин, средний возраст 33,2±9,6 года. Между группами не было никаких статистически значимых различий по возрасту и полу (p = 0,767, p = 0,510 соответственно).

Анализ данных вопросника качества жизни показал, что обе группы были идентичны по всем показателям в начале исследования. В конечном результате у группы, получающей триамцинолон, понижение показателей было больше по сравнению с группой, получающей плацебо. Разница между оценками в начале исследования и через месяц по всем показателям была статистически значимой в обеих группах. С точки зрения изменений от начала до конца первого месяца (разница после лечения) разница между плацебо и исследуемой группой была статистически значимой в пользу исследуемой группы по показателям сна, носовых проблем, активности, глазных симптомов и общего самочувствия. Улучшение показателей качества жизни, по меньшей мере на 0,5, было определено как клинически значимое. Согласно результатам нашего исследования триамцинолон привел к большему клиническому улучшению по сравнению с плацебо по показателям сна, носовых проблем, активности и общего самочувствия.

Выводы

Триамцинолон является сравнительно новым лекарством, созданным для предотвращения симптомов, вызванных продуктами синтеза арахидоновой кислоты на уровне органов-мишеней у пациентов с АР. Он был использован как монотерапия при персистирующем АР и улучшил качество жизни по сравнению с плацебо.

Триамцинолон в лечении пациентов с сезонным АР был эффективнее плацебо с точки зрения дневных и ночных носовых симптомов, глазных симптомов и по показателям вопросника качества жизни. В нашем исследовании триамцинолон эффективнее для сна, носовых проблем и активности; возможно, эти результаты связаны с патофизиологией персистирующего аллергического ринита.

При персистирующем аллергическом рините заложенность носа выраженнее, чем зуд в носу и чихание. Это было отнесено к повышенной резистентности носа, которая объясняется повышенной вазодилатацией и проницаемостью сосудов, в котором играют роль продукты арахидонового каскада.

Согласно последним взглядам на патофизиологию АР аллергическое воспаление прогрессирует, включая скорее всю дыхательную систему, чем один орган-мишень. В частности, должны быть исследованы и пациенты с персистирующим АР в комбинации с астмой, так как аллергический ринит связывают с увеличением риска развития астмы в 3–8 раз. Больные аллергическим ринитом часто имеют симптомы гиперреактивности бронхов, у больных бронхиальной астмой наличие аллергического ринита ухудшает течение астмы. В лечении этой группы пациентов должны применяться комбинированные стратегии, которые эффективно и безопасно вылечат верхние и нижние дыхательные пути. С этой точки зрения триамцинолон является подходящим лекарством для лечения верхних и нижних дыхательных путей у пациентов с АР.

Самым важным побочным эффектом антигистаминных препаратов в лечении АР является седация. Даже среди антигистаминных препаратов II и III поколения единственным неседативным средством является фексофенадин. Снижение производительности, вызванное антигистаминными препаратами, еще больше увеличивает экономические потери по причине АР. У триамцинолона таких побочных эффектов нет.

Цель фармакотерапии при аллергическом рините заключается в устранении симптомов аллергии без каких-либо побочных эффектов. Триамцинолон – это лекарство, которое лучше плацебо повышает качество жизни при лечении персистирующего АР. Этот препарат также легко переносится и не имеет значительных побочных эффектов.

Авторы заявляют об отсутствии конфликта интересов.

ЛИТЕРАТУРА/ REFERENCES

1. Nathan R. A., Meltzer E. O., Selner J. C. Prevalence of allergic rhinitis in the United States. *J Allergy Clin Immunol.* 1997;99:S808-14. doi:10.1016/S0091-6749(97)80040-1
2. Bousquet J., Van Cauwenberge P., Khaltaev N. World Health Organization. Allergic rhinitis and its impact on asthma. *J Allergy Clin Immunol.* 2001;108:S147-334. doi:10.1067/mai.2001.118891
3. Bousquet J., Bullinger M., Fayol C. Assessment of quality of life in patients with perennial allergic rhinitis with the French version of the SF-36 Health Status Questionnaire. *J Allergy Clin Immunol.* 1994;94:182-8. doi: 10.1016/0091-6749(94)90038-8
4. Settipane R. A. Complications of allergic rhinitis. *Allergy Asthma Proc.* 1999;20:209-13. doi: 10.2500/108854199778339053
5. Simoens S., Laekeman G. Pharmacotherapy of allergic rhinitis: a pharmaco-economic approach. *Allergy*. 2009;64:85-95. doi: 10.1111/j.1398-9995.2008.01909.x
6. Howarth P. H., Salagean M., Dokic D. Allergic rhinitis: not purely a histamine-related disease. *Allergy*. 2000;55:7-16. doi: 10.1034/j.1398-9995.2000.00802.x
7. Juniper E.F., Guyatt G.H. Development and testing of a new measure of health status for clinical trials in rhinoconjuctivitis. *Clin Exp Allergy.* 1991;21:77-83. doi: 10.1111/j.1365-2222.1991.tb00807.x
8. Jaeschke R., Singer J., Guyatt G.H. Measurement of health status. *Controlled Clin Trials.* 1989;10:407-15. doi: 10.1016/0197-2456(89)90005-6
9. Juniper E. F., Guyatt G. H., Wilian A., Griffith L. E. Determining a minimal important change in a disease-specific Quality of Life Questionaire. *J Clin Epidemiol.* 1994;47:81-7. doi: 10.1016/0895-4356(94)90036-1

Информация об авторах

✉ **Назанян Армен Хачатурович** – аспирант кафедры оториноларингологии, Ереванский государственный медицинский университет имени М. Гераци (Армения, 0025, Ереван, ул. Корюна, д. 2); тел.: +3-747-711-55-53, e-mail: armennazanyan@gmail.com

Манасян Сергей Левонович – врач отделения оториноларингологии, Медицинский центр Эребуни (Армения, 0087, Ереван, ул. Титоградяна, д. 14); тел.: +3-749-611-33-31, e-mail: smanasyanent@gmail.com

Авакян Анна Арменовна – ординатор в отделении оториноларингологии, Медицинский центр Эребуни (Армения, 0087, Ереван, ул. Титоградяна 14); тел.: +3-749-399-84-51, e-mail: dr.avakyanent@gmail.com

Шукурян Артур Кимович – доктор медицинских наук, профессор, заведующий кафедрой оториноларингологии, Ереванский государственный медицинский университет имени М. Гераци (Армения, 0025, Ереван, ул. Корюна, д. 2); тел.: +3-749-140-42-61, e-mail: ashukuryan@yahoo.com

Information about authors

✉ **Armen Kh. Nazanyan** – post-graduate studentof the Chair of Otorhinolaryngology, Heratsi Yerevan State Medical University (2, Koryun St., Yerevan, Armenia, 0025); phone: +3747-711-55-53, e-mail: armennazanyan@gmail.com

Sergei L. Manasyan – otorhinolaryngologist of the Department of Otorhinolaryngology, Erebouni Medical Center (14, Titogradyan St., Yerevan, Armenia, 0087); phone: +3749-611-33-31, e-mail: smanasyanent@gmail.com

Anna A. Avakyan – resident at the Department of Otorhinolaryngology, Erebouni Medical Center (14, Titogradyan St., Yerevan, Armenia, 0087); phone: +3749-399-84-51, e-mail: dr.avakyanent@gmail.com

Artur K. Shukuryan – MD, Professor, Head of the Chair of Otorhinolaryngology, Heratsi Yerevan State Medical University (2, Koryun St., Yerevan, Armenia, 0025); phone: +3749-140-42-61, e-mail: ashukuryan@yahoo.com

УДК 616.211-009.86:616.213.1-089.87
https://doi.org/10.18692/1810-4800-2021-1-65-71

Новый взгляд на латерализацию нижней носовой раковины

Г. Ю. Царапкин[1], А. С. Товмасян[1], Т. А. Кочеткова[1], М. М. Мусаева[1]

*[1] Научно-исследовательский клинический институт оториноларингологии им. Л. И. Свержевского Департамента здравоохранения города Москвы,
Москва, 117152, Россия*

New look at lateralization of inferior turbinate

G. Yu. Tsarapkin[1], A. S. Tovmasyan[1], T. A. Kochetkova[1], M. M. Musaeva[1]

*[1] Sverzhevskiy Otorhinolaryngology Healthcare Research Institute,
Moscow, 117152, Russia*

Выполняя латерализацию нижней носовой раковины, хирург добивается улучшения носового дыхания за счет увеличения просвета общего носового хода. Однако на сегодняшний день нет четких показаний для проведения латеропозиции нижней носовой раковины и отсутствуют научные данные по ее клинической эффективности. Цель исследования – на основании анализа КТ-анатомии костного остова нижней носовой раковины разработать оригинальную методику селективной остеотомии нижней носовой раковины с последующей ее латерализацией (люксацией). В статье описаны измерения и выполнена сравнительная оценка эффективности «классической» латерализации нижней носовой раковины и оригинальной методики по данным КТ. По результатам анализа КТ ОНП до и после операции пациенты разделились на 2 подгруппы в зависимости от эффективности латерализации. Вторым этапом выполнен анализ полученных данных по КТ ОНП у пациентов, прооперированных оригинальной методикой (n = 30). Положительный результат получен (достигнут) в 100% случаев. Результаты: разработанная нами оригинальная методика латерализации нижней носовой раковины доказала свою эффективность и безопасность, может быть рекомендована в качестве малоинвазивного, органосохраняющего метода хирургического лечения вазомоторного ринита и может сократить количество реопераций.
Ключевые слова: вазомоторный ринит, гипертрофический ринит, хронический ринит, конхотомия, латерализация, нижняя носовая раковина.

Для цитирования: Царапкин Г. Ю., Товмасян А. С., Кочеткова Т. А., Мусаева М. М. Новый взгляд на латерализацию нижней носовой раковины. *Российская оториноларингология.* 2021;20(1):65–71. https://doi.org/10.18692/1810-4800-2021-1-65-71

By performing lateralization of the inferior turbinate, the surgeon achieves an improvement in nasal breathing by increasing the lumen of the common nasal passage. However, to date, there are no clear indications for lateroposition of the inferior turbinate and there are no scientific data on its clinical efficacy. The aim of the study was to develop an original method of selective HHR osteotomy with its subsequent lateralization (luxation) based on the analysis of CT anatomy of the HHR bone framework. The article describes the measurements and makes a comparative assessment of the effectiveness of the “classical” lateralization of HNR and the original technique according to CT data. According to the results of CT analysis of SNP before and after surgery, patients were divided into 2 subgroups depending on the effectiveness of lateralization. The second stage was the analysis of the data obtained by CT of SNP in patients operated on with the original technique (n = 30). A positive result was obtained (achieved) in 100% of cases. The original technique of HNR lateralization developed by us has proven its effectiveness and safety, can be recommended as a minimally invasive, organ-preserving method of surgical treatment of vasomotor rhinitis and can reduce the number of reoperations.
Keywords: vasomotor rhinitis, hypertrophic rhinitis, chronic rhinitis, conchotomy, lateralization, lower nasal concha.

For citation: Tsarapkin G. Yu., Tovmasyan A. S., Kochetkova T. A., Musaeva M. M. New look at lateralization of inferior turbinate. *Rossiiskaya otorinolaringologiya*. 2021;20(1):65-71. https://doi.org/10.18692/1810-4800-2021-1-65-71

© Коллектив авторов, 2021

Список сокращений
ННР – нижняя носовая раковина
КТ – компьютерная томография
ОНП – околоносовые пазухи
ХР – хронический ринит
ВР – вазомоторный ринит
ГР – гипертрофический ринит

За последние годы отмечается значительное увеличение количества пациентов с жалобами на нарушение носового дыхания. Доказано, что затрудненное носовое дыхание пагубно влияет на качество жизни пациента, а также может отрицательно сказаться на функциональном состоянии сосудистой и нервной систем [1, 2]. Одной из наиболее частых причин нарушения дыхательной функции носа является патология нижних носовых раковин (ННР). В литературе заболеваемость хроническим ринитом (ХР) среди ЛОР-патологии варьируется от 10 до 40% [3–5]. В структуре заболеваемости ХР вазомоторный ринит (ВР) занимает 20–25%, гипертрофический ринит (ГР) – 4,1–18% [6, 7].

К сожалению, все известные методы консервативного лечения ВР не дают стойкого положительного эффекта [5]. Поэтому хирургическое лечение в большинстве случаев является единственным эффективным способом восстановления нормального носового дыхания [8, 9]. При выборе метода хирургического лечения не стоит забывать о функциях ННР. Во-первых, она участвует в формировании инспираторного сопротивления, что влияет на легочную вентиляцию [10, 11]. Во-вторых, ННР является частью области носового клапана и помогает преобразовать инспираторный воздушный поток из ламинарного в турбулентный, что влияет на увлажнение, согревание и очистку вдыхаемого воздуха.

В хирургической практике лечения ВР довольно часто используется такой метод, как латерализация ННР. Латерализация – это органосохраняющий метод, но, поскольку его эффект ограничен, он может быть использован как один из этапов хирургического лечения ННР [1]. Целью данного метода является увеличение просвета общего носового хода и уменьшение объема хирургического вмешательства на тканях ННР [12]. По сути, это ятрогенный перелом ННР со смещением. Несмотря на то что этот вид операции широко применяется в практической оториноларингологии, можно с уверенностью констатировать, что на сегодняшний день отсутствуют научные данные по его клинической эффективности [13].

Цель исследования

На основании анализа КТ анатомии костного остова ННР разработать оригинальную методику селективной остеотомии ННР с последующей ее латерализацией (люксацией).

Пациенты и методы исследования

Поставленные перед нами задачи разделили нашу работу на два последовательных этапа, целью которых было повысить эффективность хирургического лечения больных с ВР. Первым этапом выполнено хирургическое лечение 54 пациентов, которые составили I клиническую группу (25 женщин и 29 мужчин) в возрасте от 18 до 68 лет. Критерии включения: нарушение носового дыхания, искривление перегородки носа 1–2 ст. по Г. С. Протасевичу, вазомоторный ринит. Критерии исключения: костная гипертрофия ННР, наличие операций в полости носа в анамнезе, посттравматические изменения лицевого скелета. Всем пациентам выполнены септопластика, вазотомия, латерализация ННР. КТ ОНП проводилась перед операцией и через 1 и 6 месяцев после вмешательства. Измерения выполнены при помощи программы RadiAnt DICOM Viewer в коронарной проекции с толщиной среза 0,5 мм. Изображение увеличивали до 300–600%, при котором четко выявлялась костная структура ННР. Костный остов ННР имеет основание, вертикальную пластинку и в ряде случаев – горизонтальную. Эти две пластинки образуют колено ННР. По всей длине отмечаются места сужения, так называемые перешейки, которые влияют на место перелома при люксации ННР (рис. 1).

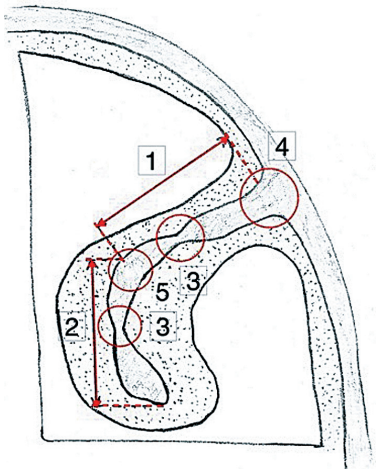

Рис. 1. Анатомия ННР:
1 – горизонтальная пластинка; 2 – вертикальная пластинка; 3 – перешеек; 4 – основание; 5 – колено
Fig. 1. Anatomy of HHP:
1 – horizontal plate; 2 – vertical plate; 3 – isthmus; 4 – base; 5 – knee

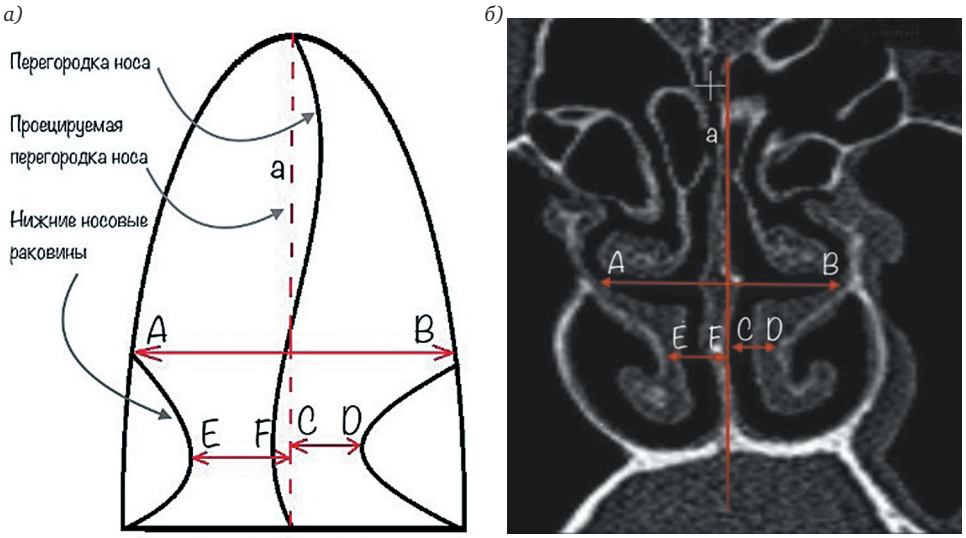

Рис. 2. *а* – схема производимых замеров полости носа по данным КТ ОНП; *б* – производимые замеры по данным КТ ОНП
Fig. 2. *a* – scheme of measurements of the nasal cavity according to CT data of the ONP; *b* – measurements made according to CT ONP data

Все измерения проводили на 4 уровнях (срезах): передний край костной пластинки ННР, processus lacrymalis, processus ethmoidalis, задний край костной пластинки ННР. На каждом срезе строили перпендикуляр (*а*) к дну полости носа в области передней носовой ости и измеряли расстояние в самой узкой части между смоделированной перегородкой носа и свободной костной пластинкой ННР (слева — CD, справа — EF). Дополнительно производили измерения расстояния между основаниями свободных костных пластинок ННР с 2 сторон (AB) (рис. 2).

Во II клиническую группу вошли 30 пациентов (17 мужчин, 13 женщин) в возрасте от 18 до 47 лет с диагнозом искривление перегородки носа, вазомоторный ринит. Всем пациентам выполнена септопластика, подслизистая вазотомия, латерализация ННР при помощи боров (патент на изобретение № 2722820). Критерии включения и исключения были аналогичны пациентам I группы.

Пациентам I и II групп проводили анализ данных КТ ОНП до и после операции, при этом особое внимание уделяли строению ННР, положению костных отломков ННР по отношению к месту перелома.

Эффективность латерализации оценивали с позиции увеличения просвета общего носового хода, т. е. отрезков CD и EF после операции.

Результаты исследования

В I группе, в зависимости от эффективности латерализации (по результатам контрольной КТ ОНП через 1 и 6 мес. после операции), пациенты

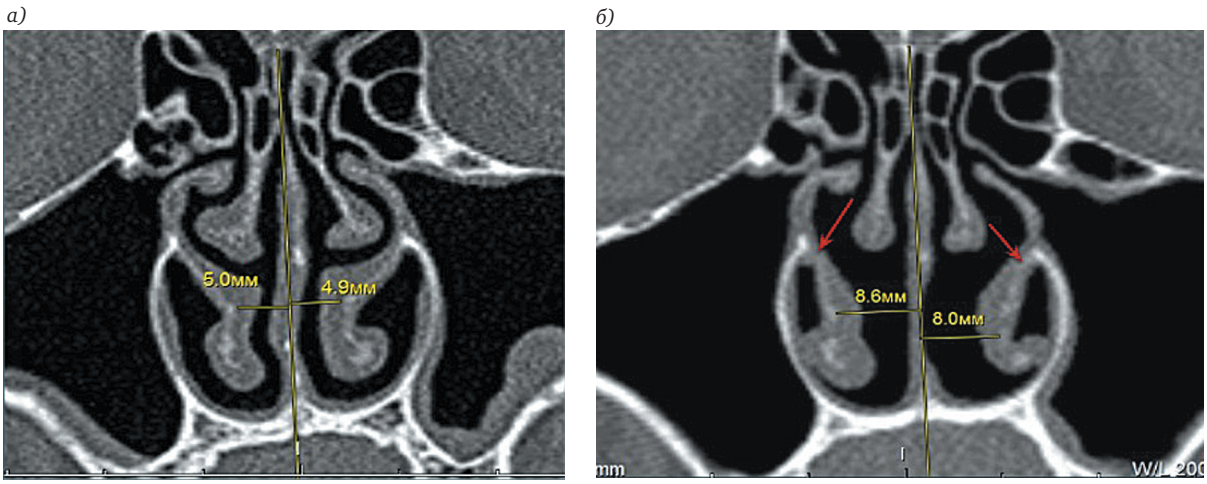

Рис. 3. Компьютерная томограмма, коронарная проекция, ННР. Положительная КТ-динамика: *а* – до операции; *б* – через 6 мес. после операции, стрелками показаны места переломов ННР
Fig. 3. Computed tomogram, coronary projection, NNR. Positive CT dynamics: *a* – before surgery; *b* – 6 months after the operation, arrows show the sites of fractures of the NNR

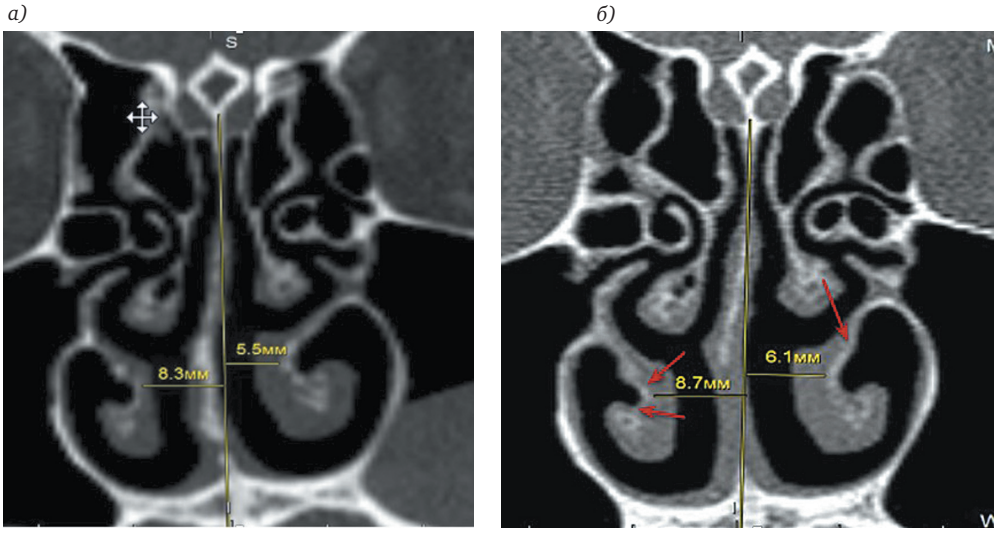

Рис. 4. Компьютерная томограмма ННР, коронарная проекция, замеры. Положительной КТ-динамики не отмечается: *а* — до операции; *б* — через 6 мес. после операции, стрелками показаны места переломов ННР

Fig. 4. Computer tomogram HHP, coronary projection, measurements. There was no positive CT dynamics: *a* – before surgery; *b* – 6 months after the operation, arrows show the sites of the fractures of the NNR

были разделены на 2 подгруппы. Для оценки эффективности латерализации мы ввели понятие положительной КТ-динамики. Критериями положительной КТ-динамки являются наличие увеличения просвета общего носового хода, увеличение отрезков CD и EF. Из 54 прооперированных пациентов в I-A подгруппу вошло 36 (67,7%) человек, у которых было отмечено смещение костного отломка латерально, за счет чего происходило увеличение просвета общего носового хода. У всех пациентов подгруппы I-A перелом пришелся на перешеек, который располагался максимально близко к основанию ННР. Ширина отрезков CD и EF увеличивалась в среднем на 3,5±1,38 мм (рис. 3).

В подгруппе II-B у 18 (32,3%) пациентов увеличения отрезков CD и EF после латерализации не наблюдалось, а места перелома проходили дистальнее основания ННР (рис. 4).

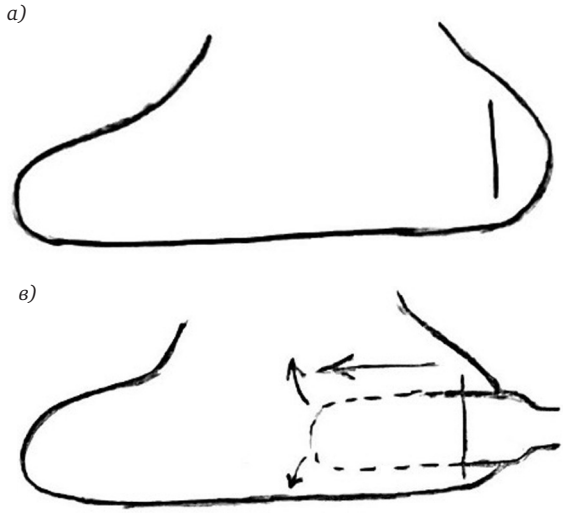

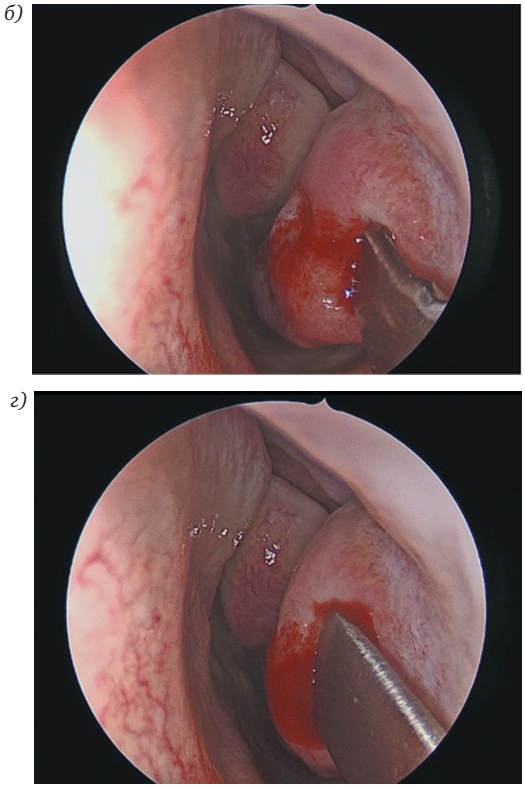

Рис. 5. Схема ННР: *а*, *в* – область разреза; *б*, *г* – выполнение вазотомии при помощи распатора, стрелкой показано направление отсепаровки слизистой

Fig. 5. Scheme HHP: *a*, *c* – section area; *b*, *d* – performing a vasotomy at using a raspator, the arrow shows the direction of mucosal separation

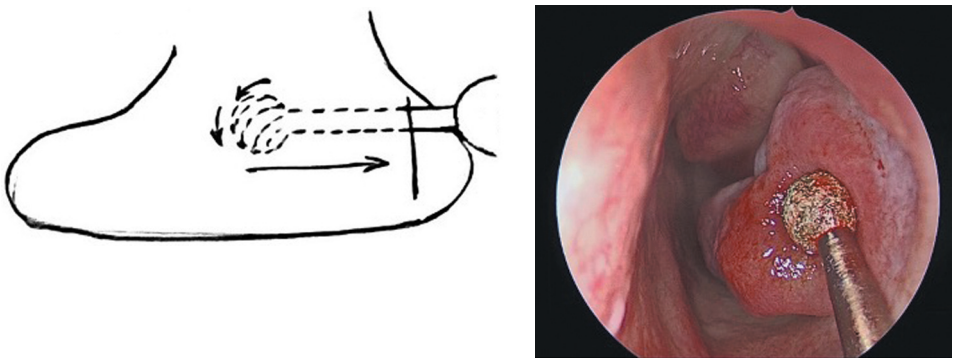

Рис. 6. Схема ННР. Этап латерализации при помощи бора. Стрелкой показано направление истончения костной пластинки бором
Fig. 6. NNR scheme. The lateralization stage with a bur. The arrow shows the direction of thinning of the bone plate with a bur

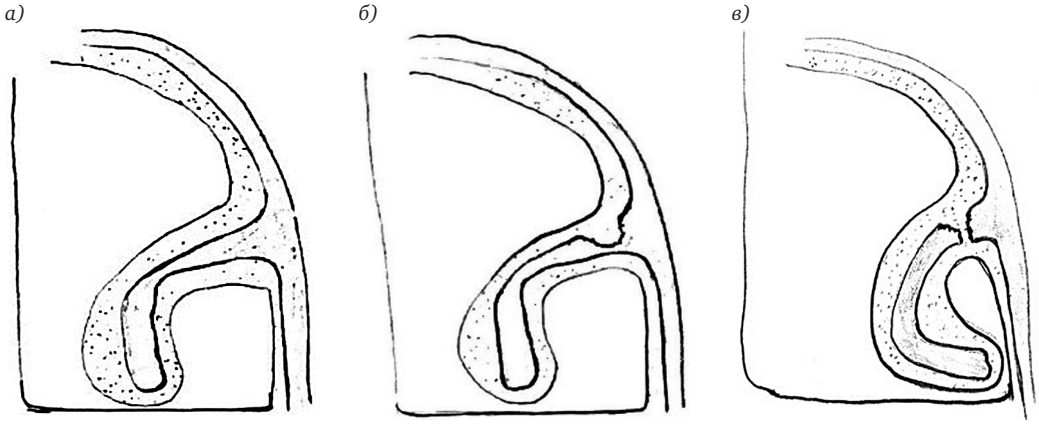

Рис. 7. Схема ННР: *а* – ННР перед операцией; *б* – ННР после воздействия бором; *в* – ННР после выполнения латерализации
Fig. 7. NNR scheme: *a* – NNR before the operation; *b* – NNR after exposure to boron; *c* – NNR after performing lateralization

Высокий процент неудовлетворительного результата после «классической» латерализации подтолкнул нас на разработку оригинальной методики латерализации при помощи алмазных боров. Данным методом прооперированно 30 пациентов.

Описание оригинального метода

После медикаментозной подготовки больного под контролем эндоскопа 0°, 4 мм выполняют инфильтрационную анестезию 2% наропином по 5 мл в область переднего края нижней носовой раковины и проводят иглу вдоль всей поверхности костного остова нижней носовой раковины. Далее выполняют горизонтальный разрез слизистой оболочки в области переднего края нижней носовой раковины, достаточного для прохождения распатора. Спереди назад при помощи распатора отсепаровывают слизистую оболочку. С помощью хирургического бора подслизисто истончают костную пластинку нижней носовой раковины в месте предполагаемого надлома и затем длинными браншами носового зеркала смещают ее латерально. Способ позволяет добиться

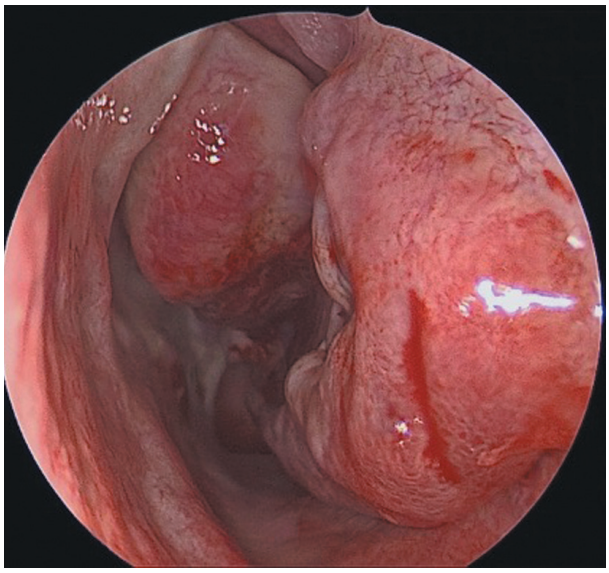

Рис. 8. ННР после выполнения латерализации
Fig. 8. NNR after performing lateralization

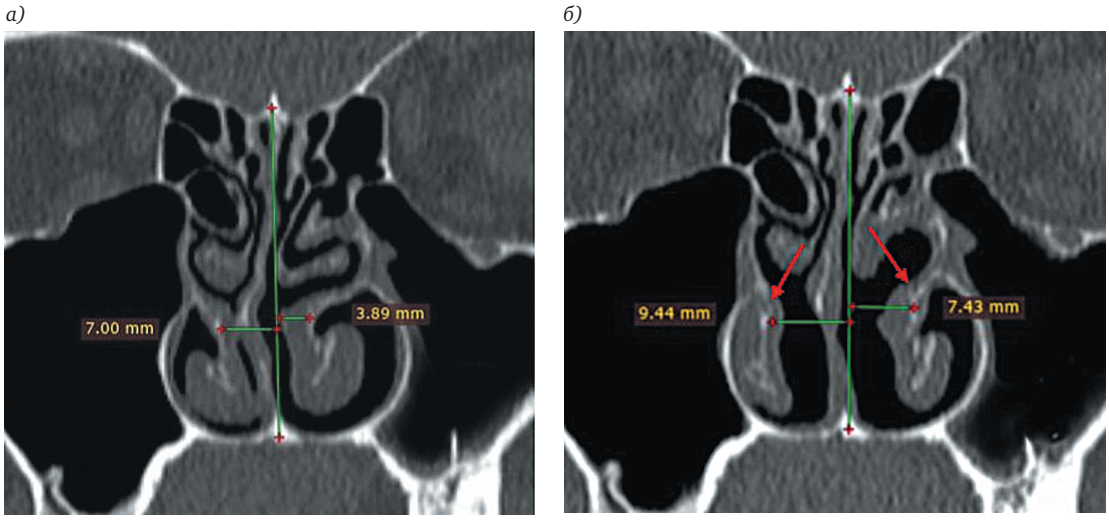

Рис. 9. Компьютерная томограмма ННР, коронарная проекция, замеры. Хирургическое лечение по оригинальной методике: *а* – до операции; *б* – через 6 мес. после операции, стрелками показаны места переломов ННР

Fig. 9. Computer tomogram HHP, coronary projection, measurements. Surgical treatment according to the original method: *a* – before surgery; *b* – 6 months after the operation, arrows show the sites of the fractures of the NNR.

функционально стойкого расширения просвета общего носового хода за счет истончения костной пластинки и, как следствие, контролируемого перелома нижней носовой раковины.

Этапы латерализации нижней носовой раковины при помощи боров

1-й этап. Проведение вазотомии ННР при помощи хирургического распатора (рис. 5, *а*, *б*).

2-й этап. Подслизистое истончение костной пластинки ННР при помощи алмазного бора для выполнения контролируемого перелома (рис. 6 и 7, *а*, *б*).

3-й этап. Смещение костного отломка ННР латерально (рис. 8).

По результатам КТ ОНП положительный результат, т. е. увеличение отрезков CD и EF мы получили в 100% случаях (рис. 9).

Выводы

Таким образом, по результатам КТ-ОНП разработанная нами оригинальная методика латерализации ННР доказала свою эффективность и безопасность, может быть рекомендована в качестве малоинвазивного, органосохраняющего метода хирургического лечения вазомоторного ринита и может сократить количество реопераций.

Авторы заявляют об отсутствии конфликта интересов.

ЛИТЕРАТУРА/REFERENCES

1. Hol M. K. S., Huzing E. H. Treatment of pathology of the inferior turbinate: review and critical evaluation of different methods. *Rhinology.* 2000;38(4):157-166.
2. Крюков А. И., Кунельская Н. Л., Царапкин Г. Ю., Панасов С. А. Ринит. Библиотека врача-специалиста. М.: ГЭОТАР-Медиа, 2018. [Kryukov A. I., Kunel'skaya N. L., Tsarapkin G. Yu., Panasov S. A. *Rinit. Biblioteka vracha-spetsialista.* M.: GEOTAR-Media, 2018. (In Russ.)]
3. Graif Y., Goldberg A. The efficacy of nasal surgery among patients with and without allergies. *Allergy and Asthma Proceedings.* 2003;24(2):119-122.
4. Bergmark R. W., Gray S. T. Surgical Management of Turbinate Hypertrophy. *Otolaryngologic clinics of North America.* 2018;51(5):919-928. https://doi.org/10.1016/j.otc.2018.05.008
5. Пряников П. Д., Свистушкин В. М., Егоров В. И., Мустафаев Д. М., Исаев Э. В. Современный подход к лечению больных вазомоторным ринитом методом электрохирургии. *Вестник оториноларингологии.* 2015;80(2):63–66. [Pryanikov P. D., Svistushkin V. M., Egorov V. I., Mustafaev D. M., Isaev E. V. A modern approach to the treatment of patients with vasomotor rhinitis by electrosurgery. *Bulletin of Otorhinolaryngology.* 2015;80(2):63-66. (In Russ.)]. https://doi.org/10.17116/patol20188023-6
6. Wight R., Jones A., Beckingham E. Radikal trimming of inferior turbinates and its effect on nasal resistance to airflow. *The Journal of Laryngology & Otology.* 1988;102(8):694-696. https://doi.org/10.1017/S0022215100106176
7. Schuman T. A., Senior B. A. Treatment Paradigm for Nasal Airway Obstruction. *Otolaryngologic clinics of North America.* 2018;51(5):873-882. https://doi.org/10.1016/j.otc.2018.05.003
8. Белов С. В., Веденков В. Г. Электрохирургическая аппаратура и новые технологии (научно-аналитический обзор). *Вестник Академии медико-технических наук.* 2006;6:2–7. [Belov S. V., Vedenkov V. G. Elektrokhirurgicheskaya apparatura i novye tekhnologii (nauchno-analiticheskii obzor). *Vestnik Akademii mediko-tekhnicheskikh nauk.* 2006;6:2-7. (In Russ.)]

9. Neufeld G. R., Foster K. R. Electrical impedance properties of the body and the problem of alternate-site burns during electrosurgery. *Medical instrumentation* (United States) 1985;19(2):83-87.
10. Крюков А. И., Царапкин Г. Ю., Зайратьянц О. В., Товмасян А. С., Панасов С. А., Артемьева-Карелова А. В. Современные аспекты хирургического лечения вазомоторного ринита. *Российская ринология.* 2017;25(2):10-14. [Kryukov A. I., Tsarapkin G. Yu., Zairatyants O. V., Tovmasyan A. S., Panasov S. A., Artem'eva-Karelova A. V. Current aspects of the surgical treatment of vasomotor rhinitis. *Russian rhinology.* 2017;25(2):10-14 (In Russ.)]. https://doi.org/10.17116/profmed201821465
11. Крюков А. И., Кунельская Н. Л., Царапкин Г. Ю., Товмасян А. С., Панасов С. А. Интраназальные глюкокортикостероиды – препараты выбора при лечении воспалительной патологии полости носа и околоносовых пазух. *Русский медицинский журнал.* 2016;21:1403–1406. [Kryukov A. I., Kunelskaya N. L., Tsarapkin G. Yu., Tovmasyan A. S., Panasov S. A. Intranasal glucocorticosteroids are the drugs of choice in the treatment of inflammatory pathologies of the nasal cavity and paranasal sinuses. *Russian Journal of Medicine.* 2016;21:1403-1406. (In Russ.)]. https://doi.org/10.17116/profmed201821465
12. Nagalingeswaran A., Dinesh K. R. Mini Inferior Turbinoplasty-Tunneling Technique. *Indian Journal of Otolaryngology and Head and Neck Surgery.* 2018;70(4):604-606. https://doi.org/10.1007/s12070-018-1292-9
13. Царапкин Г. Ю., Кунельская Н. Л., Товмасян А. С., Артемьева-Карелова А. В., Кочеткова Т. А., Мусаева М. М., Кишиневский А. Е. Особенности КТ анатомии нижней носовой раковины, которые следует учитывать при латерализации. *Российская ринология.* 2020;28(2):73–80. [Tsarapkin G. Yu., Kunel'skaya N. L., Tovmasyan A. S., Artem'eva-Karelova A. V., Kochetkova T. A., Musaeva M. M., Kishinevskii A. E. Features of CT anatomy of the inferior turbinate, which should be considered during lateralization *Russian rhinology.* 2020;28(2):73-80. (In Russ.)]. https://doi.org/10.17116/rosrino20202802173

Информация об авторах

Царапкин Григорий Юрьевич – доктор медицинских наук, заведующий отделом «Патологии верхних дыхательных путей и ринофациальной хирургии», Научно-исследовательский клинический институт оториноларингологии им. Л. И. Свержевского Департамента здравоохранения города Москвы (117152, Россия, Москва, Загородное шоссе, д. 18А, стр. 2); тел.: 8-916-219-83-60, e-mail: tsgrigory@mail.ru

ORCID: http://orcid.org/0000-0003-2349-7438

Товмасян Анна Семеновна – кандидат медицинских наук, старший научный сотрудник отдела «Патологии верхних дыхательных путей и ринофациальной хирургии», Научно-исследовательский клинический институт оториноларингологии им. Л. И. Свержевского Департамента здравоохранения города Москвы (117152, Россия, Москва, Загородное шоссе, д. 18А, стр. 2); тел.: 8-926-555-27-01, e-mail: 7svetlana@mail.ru

ORCID: http://orcid.org/0000-0002-1214-4939

✉ **Мусаева Марина Мавлудовна** – аспирант, Научно-исследовательский клинический институт оториноларингологии им. Л. И. Свержевского Департамента здравоохранения города Москвы (117152, Россия, Москва, Загородное шоссе, д. 18А, стр. 2); тел.: 8-925-915-84-57, e-mail: M_mmm_2013@mail.ru

ORCID: https://orcid.org/0000-0003-0142-4617

Кочеткова Татьяна Алексеевна – аспирант, Научно-исследовательский клинический институт оториноларингологии им. Л. И. Свержевского Департамента здравоохранения города Москвы (117152, Россия, Москва, Загородное шоссе, д. 18А, стр. 2); тел.: 8-905-592-46-75,e-mail: 55005505@mail.ru

ORCID: https://orcid.org/0000-0002-1987-1610

Information about the authors

Grigorii Yu. Tsarapkin – MD, Head of the Department of Upper Airway Pathology and Rhinofacies Surgery, Sverzhevskiy Otorhinolaryngology Healthcare Research Institute (18A, 2, Zagorodnoe highway, Moscow, Russia, 117152); phone: 8-916-219-83-60, e-mail: tsgrigory@mail.ru

ORCID: http://orcid.org/0000-0003-2349-7438

Anna S. Tovmasyan – MD Candidate, Senior Researcher of the Department of Upper Airway Pathology and Rhinofacies Surgery, Sverzhevskiy Otorhinolaryngology Healthcare Research Institute (18A, 2, Zagorodnoe highway, Moscow, Russia, 117152); phone: 8-926-555-27-01, e-mail: 7svetlana@mail.ru

ORCID: http://orcid.org/0000-0002-1214-4939

✉ **Marina M. Musaeva** – Postgraduate Student, Sverzhevskiy Otorhinolaryngology Healthcare Research Institute (18A, 2, Zagorodnoe highway, Moscow, Russia, 117152); phone: 8-925-915-84-57, e-mail: M_mmm_2013@mail.ru

ORCID: https://orcid.org/0000-0003-0142-4617

Tat'yana A. Kochetkova – Postgraduate Student, Sverzhevskiy Otorhinolaryngology Healthcare Research Institute (18A, 2, Zagorodnoe highway, Moscow, Russia, 117152); phone: 8-905-592-46-75,e-mail: 55005505@mail.ru

ORCID: https://orcid.org/0000-0002-1987-1610

УДК 616.288.6+611.858
https://doi.org/10.18692/1810-4800-2021-1-72-77

Особенности анатомии наружного слухового прохода

И. А. Аникин[1], С. А. Еремин[1], А. Е. Шинкарева[2], С. И. Ситников[3]

[1] Санкт-Петербургский научно-исследовательский институт уха, горла, носа и речи, Санкт-Петербург, 190013, Россия

[2] Клиника «Меда», Ленинградская область, г. Пушкин, 196601, Россия

[3] Кубанский государственный медицинский университет, г. Краснодар, 350090, Россия

Features of external auditory canal anatomy

I. A. Anikin[1], S. A. Eremin[1], A. E. Shinkareva[2], S. I. Sitnikov[3]

[1] Saint Petersburg Institute of Ear, Throat, Nose and Speech, Saint Petersburg, 190013, Russia

[2] Meda Clinic, Saint Petersburg, Pushkin, 196601, Russia

[3] Kuban State Medical University, Krasnodar, 350090, Russia

Наружный слуховой проход является не только частью наружного уха, но и неотъемлемой частью слуховой системы человека, который проводит и усиливает звуковую волну. В сфере отохирургии он зачастую является приоритетным доступом к барабанной полости, а потому необходимо четко понимать особенности его анатомии. Размеры и анатомия наружного слухового прохода крайне вариабельны: длина составляет 2–3,5 см, диаметр колеблется в пределах 5–9 мм, он несколько изогнут в горизонтальной и фронтальной плоскостях и состоит из перепончато-хрящевой части и костной части, между которыми находится самое узкое место – перешеек. Слуховой проход покрыт кожным покровом, толщина и строение которого зависят от отдела слухового прохода. Перепончато-хрящевой отдел содержит сальные и серные железы. Исследования выделяют несколько форм костной части слухового прохода: коническая, песочных часов, яйцевидная, обратная коническая и циллиндрическая. Также для удобства оценки была предложена эндоскопическая шкала (CES) обозримости барабанной перепонки. Было высказано предположение, что форма наружного слухового прохода является этиологическим фактором при хроническом наружном отите. Однозначных трактований связи заболеваний уха и формы наружного слухового прохода пока не получено, но современные наработки имеют тенденцию учитывать его значение в развитии заболеваний уха. Клинические наблюдения показывают, что определенные его анатомические формы могут быть вовлечены в патогенез хронического воспаления, поскольку они препятствуют правильному самоочищению.

Ключевые слова: анатомия, наружный слуховой проход, костный отдел, перепончато-хрящевой отдел, наружный отит.

Для цитирования: Аникин И. А., Еремин С. А., Шинкарева А. Е., Ситников С. И. Особенности анатомии наружного слухового прохода. *Российская оториноларингология.* 2021;20(1):72–77. https://doi.org/10.18692/1810-4800-2021-1-72-77

The external auditory canal is not only a part of the external ear, but also an integral part of the human auditory system, which conducts and amplifies the sound wave. In the field of otosurgery, it is often the priority access to the tympanic cavity, and therefore it is necessary to clearly understand the features of its anatomy. The

© Коллектив авторов, 2021

dimensions and anatomy of the external auditory canal are extremely variable: the length is 2–3,5 cm, the diameter ranges from 5-9 mm, it is somewhat curved in the horizontal and frontal planes and consists of a membranous cartilaginous part and a bony part, between which there is the most the bottleneck – the isthmus. The ear canal is covered with skin, the thickness and structure of which depends on the section of the ear canal. The membranous cartilaginous section contains sebaceous and sulfur glands. Studies identify several forms of the bony part of the ear canal: conical, hourglass-shaped, ovoid, reverse conical, and cylindrical. The endoscopic scale (CES) for the visibility of the tympanic membrane was also proposed for the convenience of assessment. It has been suggested that the shape of the external auditory canal is an etiological factor in chronic otitis externa. Unambiguous interpretations of the relationship between ear diseases and the shape of the external auditory canal have not yet been obtained, but modern developments tend to consider its importance in the development of ear diseases. Clinical observations show that certain anatomical forms of it may be involved in the pathogenesis of chronic inflammation, since they interfere with proper self-cleaning.
Keywords: anatomy, external auditory meatus, bone section, membranous-cartilaginous section, otitis externa.

For citation: Anikin I. A., Eremin S. A., Shinkareva A. E., Sitnikov S. I. Features of external auditory canal anatomy. *Rossiiskaya otorinolaringologiya*. 2021;20(1):72-77. https://doi.org/10.18692/1810-4800-2021-1-72-77

Любое оперативное вмешательство требует от хирурга детального знания анатомии, морфологических вариантов строения, патофизиологии воспалительного процесса, особенно в участках с ограниченной видимостью и доступностью. Для отохирургов наружный слуховой проход (НСП) становится входными воротами различных патологий и доступом к среднему уху, а потому необходимо тотальное понимание особенностей данной структуры.

Сам проход является слепым каналом, медиальную стенку которого составляет физиологически наклоненная барабанная перепонка, отделяющая его от полости среднего уха. Традиционно считается, что длина НСП составляет 2–3,5 см (в среднем 2,5 см), а диаметр колеблется в пределах 5–9 мм. Йост заявил, что длина слухового прохода человека составляет примерно от 2,3 до 2,97 см [1]. Он несколько изогнут в горизонтальной и фронтальной плоскостях и состоит латеральной третью из перепончато-хрящевой части, а медиальными двумя третями из костной части, между которым находится самое узкое место – перешеек [2–5]. НСП покрыт кожным покровом, толщина и строение которого зависят от отдела слухового прохода. В перепончато-хрящевом отделе покров толстый, лежит на слое соединительной ткани и содержит сальные и серные железы, экссудаты которых смешиваются с десквамированными эпителиальными клетками. Нижняя стенка этого отдела содержит Санториниевые расщелины соединительной ткани, по которым инфекция может распространяться на околоушную железу и основание черепа. Костный отдел составляет примерно 1,5 см длины НСП, покрыт тонкой кожей, плотно связанной с надкостницей, железы отсутствуют [3, 4]. С передней стенкой НСП граничит височно-нижнечелюстной сустав. При этом выше и ниже головки нижней челюсти кость толстая, но гораздо тоньше между двумя этими точками, где может встречаться истончение передней стенки НСП. Также нижняя стенка костной части НСП имеет значительную толщину [4, 6, 7].

Ушная раковина обычно лишена серных (церумных) желез, хотя редко их наличие может стать случайной находкой [8]. Серные железы являются модифицированной потовой железой и играют основную роль в образовании серы в наружном слуховом проходе. Они расположены глубоко в дерме в сальных железах [9]. Количество церумных желез достигает 1000–2000 без явных различий между мужчинами и женщинами. Хотя количество желез не увеличивается с возрастом, полная секреторная способность достигается только после полового созревания и уменьшается с возрастом, коррелируя с увеличением риска развития инфицирования наружного уха у пожилых людей, что важно учитывать в лечении и профилактике инфекций НСП [8]. В последнее время авторы говорят о защитных свойствах серы, так как эти железы содержат антимикробные компоненты [9]. Серные железы экспрессируют IgA, β-дефензины, лизоцим, лактоферрин и кателицидин, вещество Р и кальцитонин ген связанный пептид, которые, по-видимому, концентрируются в просвете клеток и апикальных пузырей, становятся частью секреции и способствуют местному иммунитету [8, 9]. Секреторная функция церумных желез медленная и непрерывная, но может увеличиваться в ответ на некоторые факторы, в частности на адреналин, хотя у них отсутствует прямая иннервация [8].

PH наружного слухового прохода обычно находится в диапазоне 5–5,7, ощелачиваясь по направлению ко входу канала [6, 8]. Кислотная среда и гидрофобные свойства серы также препятствуют росту бактерий [4]. Важной особенностью является миграция эпителия и серы в сторону входа в наружный слуховой проход [4,

6, 7]. Авторы также отмечают, что коже наружного слухового прохода в литературе уделяется мало внимания, а потому необходимы дальнейшие исследования [9].

Подробнее следует остановиться на костном отделе, так как именно его особенности во многом определяют тактику отохирурга и могут создать дополнительные трудности при операции. Вариативность строения этой части наружного уха очень широка и давно занимала анатомов и отохирургов. На первичных этапах исследования анатомии наружного слухового прохода во многих исследованиях трупные височные кости заполняли смолами, чтобы получить слепок канала и измерить его [10–12]. Eckerdal et al. получил длину костной части, равную 6,53 мм [11]. В другом исследовании Smelt et al. средняя длина составила 6,5 и 12 мм [13].

С появлением компьютерной томографии отпала необходимость измерять костную часть слухового прохода лишь по трупному материалу. Теперь она – основной метод визуализации при оценке височной кости [14, 15]. Tu et al. с помощью КТ создали объемную трехмерную модель слухового прохода [15]. Махбоуби с помощью компьютерной томографии с высоким разрешением методом сетки измерили поперечные сечения, диаметры, форму и длину прохода 120 ушей, предоставив полученные данные в виде широкого диапазона длины 4,0–17,4 мм и средней длины 8,5 мм среди всех ушей и 9,8 мм у лиц старше 18 лет [3]. Singh отмечает среднюю длину 9,61 мм во всей выборке и 11,72 мм старше 18 лет [2]. На Тайвани средняя высота и ширина отверстий ушных каналов, а также средняя глубина первого изгиба у мужчин, как правило, длиннее, шире и глубже, чем у женщин. Кроме того, разница между высотой и шириной отверстия ушного канала составляет около 40% [15].

В одном интересном исследовании были проведены аксиальные, корональные, сагиттальные и трехмерные реконструкции 35 трупных височных костей. Минимальная толщина задней стенки наружного слухового канала находилась в области клеток сосцевидного отростка. Передняя стенка была представлена в форме шеи лебедя, а самая тонкая ее часть находилась посередине с толщиной 0,7 см, поэтому рекомендовано аккуратное удаление костной ткани при расширении слухового канала в области не только задней стенки, но и передней [16]. В противном случае повреждение капсулы височно-нижнечелюстного сустава способствует пролонгированному ранозаживлению, стенозу слухового канала, шумному жеванию, хроническим болям и аномальному прикусу [17]. Средние размеры переднего меатотимпанального угла составляли 27,3 градуса. Авторы говорят о важной особенности для отохирургов: кость истончается в медиальном направлении [16]. Также для измерения объема наружного слухового прохода широко используют тимпанометрию [18, 19]. Аль-Хуссейни сообщает о объеме слухового прохода, равном примерно 1,4 см^3 [20].

Часть исследователей выделяют три основные формы слухового прохода: коническую (64,1%), в форме песочных часов (32,1%) и яйцевидную (3,8%), соответственно частоте обнаружения [11, 12]. Другая работа говорит о значительном преобладании конической формы (64%), затем яйцевидной (18%), песочные часы (6%) и добавляются обратная коническая форма (11%) и цилиндрическая (2%). Авторы измеряют верхне-нижний диаметр в нескольких отрезках канала и на основе цифровых показателей описывают форму. Так, коническая форма характеризуется увеличением размера по направлению к входу в проход, яйцевидная – наибольшим срединным сечением, песочные часы – наименьшим срединным показателем, обратная коническая – уменьшением диаметра по направлению ко входу в проход, циллиндрическая – примерно постоянным диаметром [3]. Подобные результаты показал анализ Singh, в котором наиболее частая форма прохода индийцев была коническая (64,4%), за которой следует яйцевидная (15,2%), цилиндрическая (10,8%), обратная коническая (6%) и песочные часы (3,6%) [2]. Еще одно исследование рассказывает о цилиндрической 36% как, наиболее распространенной форме прохода, затем конической 31%, песочные часы 27%, обратной конической 6% и яйцевидной 0% [21].

М. И. Аникин систематизировал виды слуховых проходов исходя из формы и выраженности меатотимпанального угла. Он выделил практически прямой и широкий наружный слуховой проход с незначительно выраженным меатотимпанальным углублением (ширина слухового прохода более 7 мм, передний угол более 50°, менее 5% случаев), в 36% случаев широкий наружный слуховой проход шириной более 7 мм с умеренно выраженным меатотимпанальным углом (от 35 до 50°) (данный вид ограничивает визуализацию передних отделов костного и фиброзного кольца барабанной перепонки), в 48% случаев широкий наружный слуховой проход с выраженным меатотимпанальным углублением (максимально до 9 мм), передним углом 25–35°, шириной 5–7 мм (данный вид имеет выраженный изгиб наружного слухового прохода, выступание его передней стенки, отсутствие визуализации переднего угла), в 11% случаев узкий наружный слуховой проход с выраженным передним меатотимпанальным углублением (шириной менее 5 мм, передним углом менее 25°) [22].

Вариативность форм и размеров слухового прохода достигается также выраженностью кост-

ных стенок. Тос считает, что значительный выступ передней стенки наружного слухового прохода ограничивает обзор переднего меатотимпанального угла даже при максимальном повороте головы пациента [23].

Известна эндоскопическая шкала (CES) обозримости барабанной перепонки, связанная с формой НСП. Было проведено исследование, в котором оценивались 10 000 барабанных перепонок на здоровых ушах. Полная визуализация (CES 0) была обнаружена в 83% в правом и левом ушах. В оставшейся части пациентов с частичной визуализацией превалировала группа CES 1a (необозримая передняя часть барабанной перепонки) 75 и 78% правого и левого ушей соответственно. Однако строго прямые слуховые проходы без какого-либо сужения редко встречались. Авторы отмечают, что визуализация барабанной перепонки зависит от двух параметров: размера костного выступа и расстояния между сужением и барабанным кольцом (чем дальше выступ от фиброзного кольца, т. е. боковой выступ, тем больше эндоскопическая видимость) [24].

Имеются исторические данные о влиянии хронического гнойного среднего отита на нижний среднепереднезадний размер на уровне костно-хрящевого соединения [2], а также на уменьшение размера слухового прохода [10], хотя некоторые авторы заявляют о статистически незначимой разнице [3]. Ли проводит ретроспективный анализ 62 компьютерных томограмм височных костей у пациентов, перенесших одностороннюю тимпанопластику, и 62 томограмм контрольной группы и отмечает отсутствие существенных различий между группами. Это говорит о том, что хроническое воспаление или инфекция среднего уха могут не вызывать утолщения костной стенки слухового прохода. Другими словами, некоторые исследователи считают, что пока нет данных о значимой роли взаимного влияния формы слухового прохода в патогенезе хронического среднего отита, а сам хронический отит, по данным исследования, не оказывает влияния на толщину костных стенок НСП [21].

В другой литературе, в том числе на основе клинических наблюдений, утверждается, что форма наружного слухового прохода является этиологическим фактором при хроническом наружном отите [7, 25, 26]. Наблюдения показывают, что определенные формы слухового прохода могут быть вовлечены в патогенез хронического воспаления, поскольку они препятствуют правильному самоочищению. Авторы предполагают, что в данный механизм может быть вовлечена передняя и нижняя кривизна прохода. Еще одна гипотеза гласит, что передняя и нижняя кривизна может привести к междоузельной экземе, так как острые углы создают возможность контакта «кожа-кожа», поддерживая тем самым воспаление и приводя к хроническому заболеванию. Исследование проводилось по результатам компьютерных томограмм 81 слуховых проходов с наружным отитом и 200 – без. Оказалось, что меатотимпанальное углубление значительно глубже у пациентов с хроническим наружным отитом, таким образом, оно имеет важное значение в патогенезе хронического наружного отита, а передняя кривизна меатотимпанального углубления статистически незначима [25].

Была замечена статистически значимая разница в верхне-нижнем диаметре в задней половине слухового прохода на уровне костно-хрящевого соединения между мужчинами и женщинами [2], хотя некоторые исследования получают обратные результаты [3]. Отмечено, что этническое разнообразие является очень важным фактором влияния на антропометрические данные наружного слухового прохода [27]. Также отмечается зависимость от возраста и пола. Поэтому результаты отдельных этнических исследований не могут быть применены во всем мире, учитывая особенности анатомии разных рас [2].

Исходя из многообразия представленных в литературе исследований можно говорить, что наружный слуховой проход – сложная анатомическая единица, особенности которой вовлечены в патогенез воспалительных заболеваний, а вариативность настолько широка, что мнения исследователей могут легко расходиться в трактовках при разном количестве наблюдений. Становится понятно, что особенности НСП хоть еще и не до конца изучены, но безусловно играют значимую роль, а потому особенно важны при отохирургии и могут сказаться на течении послеоперационного периода. Мы считаем, что необходимо дальнейшее исследование как структуры кожи, так и анатомии наружного слухового прохода.

Авторы заявляют об отсутствии конфликта интересов.

ЛИТЕРАТУРА/REFERENCES

1. Yost W. A., Schlauch R. S. Fundamentals of Hearing: An Introduction (4th edition). *The Journal of the Acoustical Society of America.* 2001;110(4):1713–1714. doi:10.1121/1.1398047
2. Singh P., Mittal M. K., Mathur N. N. et al. Morphometric Analysis of the External Auditory Canal by Computed Tomography in Indian Population. *Indian J Otolaryngol Head Neck Surg.* 2019; Nov;71(Suppl 2):1115–1122. doi: 10.1007/s12070-017-1200-8.

3. Mahboubi H., Wu E., Jahanbakhshi R., Kristina Coale et al. A Novel Method to Determine Standardized Anatomic Dimensions of the Osseous External Auditory Canal. *Otol Neurotol.* 2012 Jul;33(5):715–20. doi: 10.1097/MAO.0b013e3182544e55.
4. Wiegand S., Berner R., Schneider A., Lundershausen E., Dietz A. Otitis Externa. *Dtsch Arztebl Int.* 2019. Mar 29;116(13):224-234. doi: 10.3238/arztebl.2019.0224
5. Virapongse C., Rothman S. L., Kier E. L., Sarwar M. Computed tomographic anatomy of the temporal bone. *AJR Am J Roentgenol.* 1982;139:739Y49. doi: 10.2214/ajr.139.4.739
6. Luong A., Roland P. S. Acquired external auditory canal stenosis: assessment and management. *Cur Opin Otolaryngol Head Neck Surg.* 2005. Oct;13(5):273–276. doi: 10.1097/01.moo.0000172821.04946.30
7. Neher A., Nagl M., Scholtz A. W. Otitis externa. *HNO*. 2008. Oct;56(10):1067–1080. doi: 10.1007/s00106-008-1830-y
8. Nagarajan P. Ceruminous Neoplasms of the Ear. *Head Neck Pathol.* 2018 Sep;12(3):350–361. doi: 10.1007/s12105-018-0909-3
9. Yoon Y. J., Yoon J., Lee E. J., Kim J. S. Substance P and Calcitonin Gene-Related Peptide in the Glands of External Auditory Canal Skin. *Clin Exp Otorhinolaryngol.* 2017. Dec;10(4):321–324. doi: 10.21053/ceo.2017.00129
10. Kimberley B. P., Fromovich O. Flexible approach to tympanomastoidectomy. *Otolaryngol Clin North Am.* 1999. 32:585–595. doi: 10.1016/s0030-6665 (05) 70154-7
11. Eckerdal O., Ahlqvist J., Alehagen U., Wing K. Length dimensions and morphologic variations of the external bony auditory canal. A radiographic and histologic investigation. *Dentomaxillofac Radiol.* 1978;7:43–50. doi: 10.1259 / dmfr.1978.0006
12. Eckerdal O., Ahlqvist J. External bony auditory canal and the tympanic bone. Morphologic properties and influences on the tomographic reproduction. *Acta Radiol Diagn.* 1980;21:425–431. doi: 10.1177/028418518002100314
13. Smelt G, Hawke M, Proops D. Anatomy of the external ear canal: a new technique for making impressions. *J Otolaryngol.* 1988;17:249–253.
14. Ekinci G., Koc A., Baltacioglu F., Veyseller B., Altintas O., Han T. Temporal bone measurements on high-resolution computed tomography. *J Otolaryngol.* 2004;33:387–389. doi: 10.2310/7070.2004.03018
15. Yu J. F., Lee K. C., Wang R. H. et al. Anthropometry of External Auditory Canal by Non-Contactable Measurement. *Appl Ergon.* 2015; Sep;50:50-5. doi: 10.1016/j.apergo.2015.01.008
16. Kennel C. E., Puricelli M. D., Rivera A. L. Surgically-Relevant Anatomy of the External Auditory Canal Bulge and Scutum. *Otol Neurotol.* 2019. Dec;40(10):e1037-e1044. doi: 10.1097/MAO.0000000000002376.
17. Rodrigues S., Fagan P., Doust B., Moffat K. A radiologic study of the tympanic bone: anatomy and surgery. *Otol Neurotol.* 2003;24:796–799. doi: 10.1097 / 00129492-200309000-00017
18. Shanks J. E., Lilly D. J. An evaluation of tympanometric estimates of ear canal volume. *J Speech Hear Res.* 1981.24:556–561. doi: 10.1044 / jshr.2404.557
19. Shahnaz N., Davies D. Standard and multifrequency tympanometric norms for Caucasians and Chinese young adults. *Ear Hear.* 2006;27:75–90. doi: 10.1097/01.aud.0000194516.18632.d2
20. Al-Hussaini A, OwensD, Tomkinson A. Assessing the Accuracy of Tympanometric Evaluation of External Auditory Canal Volume: A Scientific Study Using an Ear Canal Model. *Eur Arch Otorhinolaryngol.* 2011 Dec;268(12):1721-5. doi: 10.1007/s00405-011-1555-5
21. Lee Y. F., Wei P. Y., Chu C. H. A Retrospective Study to Identify the Relationship Between the Dimension of Osseous External Auditory Canal and Chronic Otitis Media. *Ear Nose Throat J.* 2019. Jun 2;145561319840884. doi: 10.1177/0145561319840884
22. Аникин М. И., Багаутдинов А. А, Каган И. И. Топографо-анатомическая характеристика передней части наружного слухового прохода и барабанной полости. *Вестник оториноларингологии.* 2018;83(2):67–72. doi: 10.17116/otorino201883267-72. [Anikin M. I., Bagautdinov A. A., Kagan I. I. The Topographical and Anatomical Characteristic of the Anterior Part of the External Auditory Passage and the Tympanic Cavity. *Vestnik otorinolaringologii*. 2018;83(2):67-72. doi: 10.17116/otorino201883267-72. (In Russ.)]
23. Тос М. Руководство по хирургии среднего уха: в 4 т. Подходы, мирингопластика, оссикулопластика и тимпанопластика. Пер. с англ. Под ред. А. В. Старохи. Томск: Сибирский государственный медицинский университет, 2004. [Tos M. *Rukovodstvo po khirurgii srednego ukha.* V 4 t. Podkhody, miringoplastika, ossikuloplastika i timpanoplastika. A.V. Ed. Starokha. Tomsk: Sibirskii gosudarstvennyi meditsinskii universitet, 2004. (In Russ.)]
24. Ayache S., Beltran M., Guevara N. Endoscopic Classification of the External Auditory Canal for Transcanal Endoscopic Ear Surgery. *Eur Ann Otorhinolaryngol Head Neck Dis.* 2019. Sep;136(4):247-250. doi: 10.1016/j.anorl.2019.03.005.
25. Van Spronsen E., Geerse S., Mirck P. G. B. et al. The Shape of the Osseous External Auditory Canal and Its Relationship to Chronic External Otitis. *Otol Neurotol.* 2014 Dec;35(10):1790-6. doi: 10.1097/MAO.0000000000000430
26. Ong Y. K., Chee G. Infections of the external ear. *Ann Acad Med Singapore.* 2005;34:330Y4. https://pubmed.ncbi.nlm.nih.gov/15937574/
27. Liu B. et al. Incorporating anthropometry into design of ear-related products. *Appl Ergonom.* 2008;39:115–121. doi: 10.1016/j.apergo.2006.12.005

Информация об авторах

Аникин Игорь Анатольевич – доктор медицинских наук, профессор, руководитель отдела разработки и внедрения новых высокотехнологичных методов лечения, Санкт-Петербургский научно-исследовательский институт уха, горла, носа и речи (Россия, 190013, Санкт-Петербург, Бронницкая ул., д. 9); тел.: 8 (812) 575-94-47; e-mail: dr-anikin@mail.ru

ORCID: https://orcid.org/0000-0003-2977-2656

✉ **Еремин Сергей Алексеевич** – кандидат медицинских наук, научный сотрудник отдела разработки и внедрения высокотехнологичных методов лечения, Санкт-Петербургский научно-исследовательский институт уха, горла, носа и речи (Россия, 190013, Санкт-Петербург, Бронницкая ул., д. 9); тел.: 8 (981) 758-73-52, e-mail: 7shans@mail.ru

ORCID: https://orcid.org/0000-0002-2344-9199

Шинкарева Анна Евгеньевна – врач, клиника Меда (Россия, 196601, Ленинградская область, г. Пушкин, ул. архитектора Данини, д. 11/6); e-mail: kilo-muza@rambler.ru

ORCID: https://orcid.org/0000-0002-9798-2789

Ситников Сергей Иванович – студент, Кубанский Государственный Медицинский университет (Россия, 350090, Краснодар, ул. Седина, д. 4); тел. 8 (928) 470-77-70, e-mail: pomidor721@mail.ru

Information about the authors

Igor' A. Anikin – MD, Professor, Head of Department of Development and Implementation of High-Technology Treatment Methods, Saint Petersburg Research Institute of Ear, Throat, Nose and Speech (9, Bronnitskaya str., Saint Petersburg, 190013, Russia); phone: 8 (812)-575-94-47, e-mail: dr-anikin@mail.ru

ORCID: https://orcid.org/0000-0003-2977-2656

✉ **Sergei A. Eremin** – MD Candidate, research associate of the Department of Development and Implementation of High-Technology Treatment Methods, Saint Petersburg Research Institute of Ear, Throat, Nose and Speech (9, Bronnitskaya str., Saint Petersburg, 190013, Russia); phone: 8 (981) 758-73-52, e-mail: 7shans@mail.ru

ORCID: https://orcid.org/0000-0002-2344-9199

Anna E. Shinkareva – doctor, Meda clinic (11/6, architect Danini St., St. Petersburg, Pushkin, 196601, Russia); e-mail: kilo-muza@rambler.ru

ORCID: https://orcid.org/0000-0002-9798-2789

Sergei I. Sitnikov – Student, Kuban State Medical University (4, Sedina str., Krasnodar, 350090, Russia); phone: 8 (928) 470-77-70, e-mail: pomidor721@mail.ru

616.215.4:616.211-089-003.9+612.6.03
https://doi.org/10.18692/1810-4800-2021-1-78-88

Регенерация мерцательного эпителия полости носа в норме и после хирургических вмешательств

М. А. Завалий[1], А. Н. Орел[1], Т. А. Крылова[1], А. Г. Балабанцев[1], П. А. Кушнирек[1]

*[1] Медицинская академия имени С. И. Георгиевского,
Крымский федеральный университет имени В. И. Вернадского,
Симферополь, 295051, Россия*

Regeneration of ciliated epithelium of nasal cavity in normal conditions and after surgery

M. A. Zavalii[1], A. N. Orel[1], T. A. Krylova[1], A. G. Balabantsev[1], P. A. Kushnirek[1]

*[1] Georgievsky Medical Academy of the Federal State Autonomous Educational Institution,
Vernadsky Crimean Federal University,
Simferopol, 295051, Russia*

Актуальность проблемы послеоперационного ведения пациентов, перенесших оперативное вмешательство на внутриносовых структурах, а также статистические показатели роста частоты обращаемости по поводу патологии полости носа и околоносовых пазух стали основанием к глубокому анализу доступных к настоящему времени данных о патофизиологических процессах восстановления и заживления слизистой оболочки полости носа и околоносовых пазух в послеоперационном периоде. В статье описаны методы контроля и оценки патологического процесса в слизистой, анализ ее морфофункциональных изменений. Уделено особое внимание роли таких медиаторов процесса регенерации, как трансформирующий фактор роста бета (TGF-b) и матричные металлопротеиназы (MMP) на различных этапах заживления послеоперационной раны. Выявлено значение баланса этих медиаторов, оказывающих непосредственное влияние на течение и исход раневого процесса. Рассмотрена возможность коррекции процессов послеоперационного восстановления слизистой полости носа. Определены перспективы развития данного направления в оториноларингологической практике.
Ключевые слова: физиологическая регенерация мерцательного эпителия, процесс заживления слизистой оболочки в послеоперационном периоде, ринологические операции, факторы роста, трансформирующий фактор роста бета, матричные металлопротеиназы.

Для цитирования: Завалий М. А., Орел А. Н., Крылова Т. А., Балабанцев А. Г., Кушнирек П. А. Регенерация мерцательного эпителия полости носа в норме и после хирургических вмешательств. *Российская оториноларингология.* 2021;20(1):78–88. https://doi.org/10.18692/1810-4800-2021-1-78-88

The problem of postoperative management of patients after surgical interventions on intranasal structures is still actual. Statistically the frequency of nasal pathology that required surgical correction is on rise. These facts stimulate to make an analysis of wound healing processes of nasal mucosa and triggers that influence on these processes. In this paper morphological and functional changes of nasal mucosa during different pathological conditions are observed. The wound healing is regulated on different levels and one of the most significant role some tissue and cells mediators are played. The effects of transforming growth factor beta (TGF-b) and matrix metalloproteinases (MMP) on nasal mucosa regeneration are shown based on literature search. Possibility of correction of these substances for better and faster restoring of nasal mucosa after intranasal surgery is discussed.
Keywords: physiological regeneration of ciliated epithelium, the process of mucosal healing in the postoperative period, rhinological operations, growth factors, transforming growth factor beta, matrix metalloproteinases.

For citation: Zavalii M. A., Orel A. N., Krylova T. A., Balabantsev A. G., Kushnirek P. A. Regeneration of ciliated epithelium of nasal cavity in normal conditions and after surgery. *Rossiiskaya otorinolaringologiya*. 2021;20(1):78-88. https://doi.org/10.18692/1810-4800-2021-1-78-88

Носовое дыхание – нормальный физиологический акт. Рефлексы, возникающие со слизистой оболочки полости носа, регулируют свободное носовое дыхание и поддерживают нормальную жизнедеятельность всего организма в целом [1]. Заболевания носа и околоносовых пазух (ОНП),

© Коллектив авторов, 2021

влияющие на носовое дыхание, являются одними из наиболее распространенных среди патологии верхних дыхательных путей [2–5]. Как известно, искривление перегородки носа и другие анатомические аномалии нередко провоцируют развитие воспалительного процесса в околоносовых пазухах [6–8]. Заболеваемость риносинуситами в настоящее время остается высокой. Так, по данным А. И. Крюкова в Москве число госпитализированных пациентов с острым риносинуситом в период с 2010 по 2015 г. составило 9,7%, а с хроническим риносинуситом 8,3% от всех госпитализированных пациентов с ЛОР-патологией [9].

Кроме того, часто смещение перегородки носа сопровождается гипертрофией носовых раковин и другими их изменениями [10]. Хирургическое восстановление нарушенной архитектуры носовой перегородки с одновременной коррекцией вторичных изменений носовых раковин при синдроме назальной обструкции остается основным методом лечения.

Согласно статистическим данным, одними из наиболее частых операций являются одномоментные вмешательства на перегородке носа и носовых раковинах [11, 12]. Но, несмотря на достигнутые успехи, все еще остаются нерешенными вопросы послеоперационной лечебной тактики, так как сохраняются длительные сроки пребывания пациентов в стационаре, а встречающиеся послеоперационные осложнения не имеют тенденции к уменьшению [13]. В зависимости от предоперационного состояния слизистой оболочки, объема операции, дефектов хирургической техники, длительности ишемии слизистой оболочки вследствие тампонады, неаккуратно выполненного туалета полости носа после операции, исхода репаративной регенерации может быть как полная реституция, так и неполное восстановление, формирование синехий и рубцовой ткани, перфораций перегородки носа [14, 15]. Распространенность перфораций перегородки носа в популяции, по некоторым данным, составляет 0,9%, причем примерно в 60% случаев перфорации возникают после хирургических вмешательств на перегородке носа [16–18].

Так как в современных условиях практически любое оперативное вмешательство на структурах полости носа сопровождается хирургической травмой различной степени выраженности, важное значение приобретают меры, направленные на скорейшее восстановление мукоцилиарного клиренса, что невозможно без восстановления морфофункциональной структуры слизистой оболочки полости носа [19]. Следовательно, реализация основных функций носа, таких как дыхательная, защитная, информационная, калориферная, обонятельная, выделительная, всасывательная обеспечивается четким взаимодействием анатомических структур и физиологических механизмов [20, 21].

В настоящее время накоплено достаточно сведений о строении слизистой оболочки носа и околоносовых пазух. Мерцательный эпителий верхних дыхательных путей содержит следующие виды клеток: мерцательные, бокаловидные, вставочные (цилиндрические клетки без ресничек) и базальные [22–24]. Около 80% популяции клеток дыхательных путей составляют мерцательные клетки [24]. Особенностью этих клеток является наличие на их поверхности от 50 до 300 мерцательных органелл (ресничек), совершающих колебательные движения [22, 24–26]. Интересным представляется факт, что частота биения ресничек в различных анатомических зонах полости носа неодинакова. Отмечено, что частота биения ресничек на перегородке носа и нижней носовой раковине достоверно ниже, чем на средней носовой раковине [27]. Секреторный компонент мукоцилиарной транспортной системы продуцируют бокаловидные клетки – одноклеточные железы эпителия, составляющие 5–15% от общей популяции клеток, а также трубчатые и альвеолярные железы собственного слоя слизистой оболочки. Соотношение мерцательных и бокаловидных клеток составляет примерно 5 : 1. Реснички мерцательных клеток перемещают поверхностный слой секрета (гель) по более жидкому, нижележащему слою золя [20]. Вставочные, или цилиндрические, клетки без ресничек служат источником регенерации для реснитчатых и бокаловидных клеток [28]. Базальные клетки являются камбиальными. Из них в процессе развития и дифференцировки образуются реснитчатые и бокаловидные клетки [29, 30]. По данным других авторов, они также служат для адгезии клеток на базальной мембране [26].

Следует особенно отметить, что целостность эпителиального слоя респираторного тракта является обязательным условием для нормального функционирования защитных механизмов верхних дыхательных путей [31]. В литературе отсутствует единое мнение о сроках физиологического обновления эпителия верхних дыхательных путей в норме, то есть физиологической регенерации. Так, по мнению разных авторов, этот период может составлять 2 дня [32], 5–18 дней [33], другие авторы считают, что 4–8 недель (28–56 дней) [34, 35], 6 месяцев (около180 дней) [36], 267 дней [37].

Последовательное развитие патогенетических сдвигов при воспалении слизистой оболочки полости носа и ОНП на фоне измененной анатомии внутриносовых структур, несмотря на большие компенсаторные возможности мерцательного эпителия, характеризуется нарушением работы ресничек мерцательного эпителия, угнетением механизмов локальной защиты и микроб-

ной контаминацией [35]. При таких клинических ситуациях быстро прогрессируют такие процессы, как отек слизистой оболочки, нарушение продукции носового секрета. Особенно критичны данные изменения для области остиомеатального комплекса. При этом создаются условия для инфицирования пазух [38]. Одним из триггеров указанных патологических процессов является деформация перегородки носа, при котором в слизистой оболочке в области искривления и носовых раковин могут развиваться стереотипные воспалительные, склеротические изменения в виде десквамации покровного респираторного эпителия, склероза и гиалиноза слизистой оболочки, редукции сосудов микроциркуляторного русла, гиперплазии слизистых желез с формированием микрокист и атрофии серозных желез, очагов хронического воспаления [20].

Продолжительность полного морфологического восстановления дыхательного эпителия в послеоперационном периоде, включая подслизистый слой и созревание внеклеточного матрикса, может колебаться и составляет около 6 месяцев, а иногда и дольше. Тем не менее восстановление поверхностного слоя клеток до уровня базальной мембраны, а следовательно, и двигательной способности ресничек может происходить в более ранние сроки процесса регенерации и напрямую зависит от степени выраженности хирургической травмы, продолжительности болезни, исходного состояния слизистой оболочки и мукоцилиарной транспортной системы в целом [26, 41, 42].

Каким бы щадящим ни было оперативное вмешательство на носовой перегородке и других анатомических образованиях полости носа, послеоперационный период неизменно сопровождается повреждением мерцательного эпителия в виде отека, экссудации и десквамации слизистой оболочки, снижением цилиарной активности. Данные морфологические изменения клинически проявляются затруднением носового дыхания, образованием серозно-геморрагических корок в полости носа, выделениями из носа [43, 44]. В ряде случаев данные жалобы могут сохраняться продолжительное время, что может оказывать негативное психологическое воздействие на пациента и снижать уровень комплаенса между пациентом и врачом.

Таким образом, любое хирургическое вмешательство на структурах полости носа сопровождается нанесением раны слизистой оболочке полости носа, при этом основной задачей в послеоперационном периоде становится скорейшее восстановление функции мукоцилиарной транспортной системы, а также совершенствование средств контроля за этим процессом.

Рана – это патологическое состояние, при котором ткань отделяется или разрушается. Соответственно это приводит к функциональным нарушениям поврежденного органа. Заживление ран – это высокоорганизованное явление, включающее четыре фазы: коагуляцию, воспаление, формирование и созревание тканей (ремоделирование) с использованием локальных и системных сигналов [45, 46].

Заживление ран включает межклеточные взаимодействия для обеспечения процессов фагоцитоза, хемотаксиса, митогенеза, ангиогенеза, апоптоза и синтеза большого числа веществ (коллагена, компонентов внеклеточного матрикса) [47]. По этиологии и механизму развития различают физиологическую, репаративную регенерации, регенерационную гипертрофию и патологическую регенерацию. Физиологическая регенерация – восстановление элементов клеток и тканей в результате их естественного отмирания. Ее результатом является полное восстановление утраченных структурных элементов, т. е. реституция (от лат. restitutio – восстановление). Выделяют клеточную, внутриклеточную и смешанную форму регенерации. Для эпителиальных тканей, к которым относится мерцательный эпителий, характерна клеточная регенерация, обусловленная большим количеством стволовых или камбиальных клеток и их высокой митотической активностью. Гибель клеток в этих тканях генетически запрограммирована [14]. Патологической регенерацией называется такой вид регенерации, при которой нарушается и даже извращается нормальное течение регенерационного процесса. Репаративная или восстановительная регенерация – это восстановление клеток и тканей взамен погибших из-за различных патологических процессов. Она чрезвычайно разнообразна по факторам, вызывающим повреждения, по объемам повреждения, а также по способам восстановления. Восстановление слизистой оболочки после травмы может протекать по двум основным направлениям: собственно репаративная регенерация и замещение. В этом случае под замещением понимают такой тип заживления, при котором серьезно поврежденная ткань замещается подлежащей соединительной тканью с формированием фиброза или рубца. Следовательно, в случае нанесения травмы слизистой оболочки верхних дыхательных путей необходимо стремиться к репаративной регенерации и по возможности избегать рубцевания [48]. Факторами, запускающими репаративную регенерацию являются: отсутствие соседних клеток на краю раны, то есть дефект ткани; локальное высвобождение факторов рост; увеличение рецепторов для факторов роста на поверхности клеток эпителия.

Процесс восстановления регулируется широким спектром цитокинов, факторами роста и белками внеклеточного матрикса [45]. Одной

из групп медиаторов процесса заживления являются факторы роста. Это сигнальные белки, высвобождаемые из местных тканей и продуктов крови, которые активируют клетки-мишени для репликации или миграции [45]. Среди большого количества факторов роста особого внимания заслуживает трансформирующий фактор роста бета (TGF-β), из-за его неоднозначного влияния на процессы эпителизации [45]. TGF-β считается одним из основных цитокинов, участвующих в заживления ран. Он принимает участие практически во всех стадиях процесса заживления. TGF-β секретируется макрофагами, лимфоцитами, эозинофилами, нейтрофилами, эндотелиальными и эпителиальными клетками, фибробластами и миофибробластами, почти все клетки экспрессируют TGF-β-рецепторы. Установлено, что in vitro TGF-β1 влияет на реэпителизацию, оказывает иммунно-супрессорный эффект и стимулирует накопление внеклеточного матрикса, а также влияет на ангиогенез [45, 49]. TGF-β1 присутствует в больших количествах в регенерирующих эпителиальных клетках [13, 50], играя существенную роль в регуляции пролиферации эпителия. Влияние TGF-β на реэпителизацию кажется парадоксальным. Его экспрессия кератиноцитами после травмы, учитывая тормозящий эффект на пролиферацию этих клеток in vitro и in vivo, предполагает, что TGF-β является негативным регулятором реэпителизации. С другой стороны, он вызывает экспрессию интегринов, необходимых для миграции кератиноцитов через богатую фибронектином временный внеклеточный матрикс. Кроме того, было доказано, что экзогенный TGF-β стимулирует миграцию кератиноцитов и реэпителизацию ран. Присутствие TGF-β в грануляционной ткани является важным для эффективного заживления, так как показано, что этот фактор роста стимулирует ангиогенез, пролиферацию фибробластов, дифференцировку миофибробластов и накопление внеклеточного матрикса. Эта гипотеза подтверждена рядом исследований на животных, которые демонстрируют положительный эффект экзогенного TGF-β на заживление раны. В экспериментальных моделях раневого процесса у мышей с искусственно поврежденным геном, отвечающим за выработку TGF-β1, отмечена пониженная реэпителизация по сравнению с нормальными животными [50]. В экспериментальной модели раневого процесса у животных Mustoe T. A. и соавторы доказали, что TGF-β способен значительно ускорять заживление раны путем его однократного экзогенного применения [51]. Местное применение TGF-β оказывает положительный эффект на заживление небольших ран дистальных конечностей у лошадей и пони, а также перфораций барабанных перепонок у крыс. Кроме того, положительная роль TGF-β продемонстрирована при заживлении хронических язв и келоидных рубцов у людей, при стимулировании регенерации слизистой кишечника у мышей [47].

Другим фактором, влияющим на заживление ран, являются матричные металлопротеиназы (MMP), которые представляют собой семейство ферментов, необходимых для метаболизма внеклеточного матрикса. Большинство членов этого семейства ферментов, вероятно, участвуют в ремоделировании дыхательных путей. В работах C. M. Liu и A. I. Lee была подчеркнута важность этой группы ферментов и их ингибиторов в формировании полипов носа [52, 53]. До недавного времени была известна роль матриксных металлопротеиназ, которая сводилась только к разрушению внеклеточного матрикса, что необходимо для роста новых сосудов. Однако уже доказано, что в процессе внеклеточного протеолиза происходит высвобождение ангиогенных ростовых факторов, формируются проангиогенные центры связывания интегрина и активные факторы клеточной миграции [55]. Также матриксные металлопротеиназы обеспечивают миграцию клеток, в том числе реэпителизацию в ходе заживления кожных ран [56].

MMP-9 (желатиназа B) участвует во всех фазах раневого процесса: воспалении, ремоделировании, эпителизации. Этот фермент необходим для нормального процесса закрытия кожных ран [54]. Экспрессия MMP-9 обнаружена в эпителиальных, эндотелиальных клетках и клетках воспаления при полипозе носа [57, 58]. Предполагается роль MMP-9 в патогенезе полипов носа, а также in vitro было продемонстрировано его активное участие в регенерации эпителия в полипах носа [59]. В работе М. В. Протасова показано, что повышенный уровень MMP-9 в раневом секрете является прогностически благоприятным фактором при приживлении кожного лоскута у лабораторных животных [60]. В работе P. F. Bove in vitro установлено, что повышенные местные экспрессия и активность MMP-9 способствуют миграции эпителиальных клеток и улучшению заживления [61]. Похожие данные были получены A. C. Buisson при исследовании in vitro модели повреждения клеток респираторного эпителия [59]. С другой стороны, имеются данные, что повышенная активность желатиназ (MMP-2 и MMP-9) приводит к угнетению роста кератиноцитов, нарушению формирования базальной мембраны, что затрудняет реэпителизацию раневой поверхности [62]. У пациентов, перенесших операции по поводу полипоза носа и хронического риносинусита, в работах J. B. Watelet более низкий уровень концентрации MMP-9 в послеоперационном периоде являлся хорошим прогностическим фактором для хорошего заживления раны [41].

Для прогнозирования отдаленных результатов в послеоперационном периоде важную роль играет изучение клеточных элементов эпителиальной выстилки верхних дыхательных путей. Наиболее часто используются микроскопические методы исследования, такие как световая и электронная микроскопия. Эти методы позволяют верифицировать не только тканевые, клеточные, но и ультраструктурные изменения эпителия на уровне белковых структур и различных биохимических реакций, происходящих в клетке. С помощью электронной микроскопии можно установить характер дифференцировки реснитчатых и бокаловидных клеток, дать количественную оценку всем структурам мукоцилиарного аппарата с учетом функциональных особенностей, судить о выраженности атрофических, регенеративных, диспластических и метапластических процессов, о состоянии собственного слоя слизистой оболочки дыхательных путей, а также определить количество и функциональные особенности стенок кровеносных и лимфатических сосудов и многое другое [21].

В связи с возникшей необходимостью объективно оценить симптом «нарушения носового дыхания» в качественном и количественном отношении, а также для исследования аэродинамических особенностей верхних дыхательных путей за последние годы широкое распространение получил метод риноманометрии. Риноманометрия позволяет определить носовое сопротивление на основе количественного измерения характеристик носового воздушного потока при спокойном носовом дыхании и оценивать в динамике наличие затрудненного носового дыхания, степень его тяжести при различной патологии на догоспитальном этапе и в послеоперационном периоде [63–65]. Выделяют два основных вида риноманометрии: переднюю и заднюю. Основным отличием является способ подачи воздуха в полость носа. При передней риноманометрии поток воздуха подается через нос, а при задней – через носоглотку. Очевидными преимуществами передней риноманометрии является его стандартизованность и наличие международных референсных значений [8]. В отличие от передней задняя риноманометрия позволяет оценить поток воздуха в полости носа даже у пациентов с перфорацией перегородки носа. Тем не менее, несмотря на всю информативность метода, погрешность в измерениях достигает 15% [66], а нормальные показатели исследования отмечаются у 25% пациентов с патологическими изменениями [67]. Кроме того, при использовании данной методики могут фиксироваться нарушения дыхания у клинически здоровых пациентов [8].

Учитывая, что в основе мукоцилиарного транспорта лежит феномен «биения» ресничек мерцательного эпителия, как в научной, так и в практической деятельности врача-оториноларинголога широкое распространение получили методы определения времени и скорости мукоцилиарного клиренса. Для изучения этих показателей предложено огромное количество методик. О скорости перемещения слизи можно судить по скорости перемещения различных маркеров: сахарин, угольной пыли или туши [31], полимерных пленок с метиленовым синим, веществ, меченных Технецием-99 (99Tc) [68, 69]. Для фундаментальных научных исследований могут применяться математические модели с использованием вычислительной техники [70]. Несмотря на безусловную важность определения параметров работы мукоцилиарного транспорта, данный показатель фиксирует только факт перемещения вещества-метки без оценки изменений клеточного аппарата.

Таким образом, слизистая оболочка верхних дыхательных путей, к которым относится полость носа и околоносовые пазух, является предметом изучения на протяжении многих лет. Внедрение в практическую медицину высокоточных методов исследования, таких как компьютерная и магнитно-резонансная томография, электронная микроскопия позволило определить ранее недоступные невооруженному глазу уровни организации органных, тканевых и клеточных структур организма. Это привело к лавинообразному накоплению знаний в области анатомии носа и околоносовых пазух, строения клеток мерцательного эпителия, его функционирования. Однако новые знания влекут за собой появление новых вопросов. Все больше внимания уделяется регуляции межклеточного взаимодействия, которая лежит в основе любого физиологического или патологического процесса в организме. Глубокое понимание и возможность влияния на этот процесс открывает значительные перспективы в коррекции различного рода нарушений. В настоящее время, несмотря на достаточное количество работ, связанных с определением влияния некоторых модуляторов раневого процесса на заживление ран, полученные данные являются достаточно противоречивыми и оставляют большое поле для дальнейших исследований и использования полученных результатов в практической деятельности.

Авторы заявляют об отсутствии конфликта интересов.

ЛИТЕРАТУРА

1. Царапкин Г. Ю., Крюков А. И., Товмасян А. С., Горовая Е. В., Усачева Н. В., Панасов С. А. Септопластика при девиации перпендикулярной пластинки решетчатой кости. *Российская ринология.* 2017;1:25-33. doi: 10.17116/rosrino201725125-30
2. Пальчун В. Т., Крюков А. И. Оториноларингология. Руководство для врачей. М.: Медицина, 2001. 616 с.
3. Щеглов А. Н., Козлов В. С. Малоинвазивная хирургия верхнечелюстных пазух. *Российская оториноларингология.* 2010;5(48):66–70. https://elibrary.ru/download/elibrary_16359350_44938943.pdf
4. Anand V. K. Epidemiology and economic impact of rhinosinusitis. *Ann Otol Rhinol Laryngol Suppl.* 2004;193:3-5. doi: 10.1177/00034894041130s502
5. Янов Ю. К., Рязанцев С. В., Страчунский Л. С., Стецюк О. У., Каманин Е. И., Тарасов А. А., Отвагин И. В., Крюков А. И., Богомильский М. Р. Практические рекомендации по антибактериальной терапии синусита. Пособие для врачей. СПб., 2002. 23 с.
6. Бойко Н. В., Колесников В. Н., Левченко Е. В. Статистика причин затруднения носового дыхания. *Российская ринология.* 2007;2:2425. https://elibrary.ru/item.asp?id=9542502
7. Муродов Ш. Д., Махмудназаров М. И., Шоев М. Д., Назаров З. Х., Туйдиев Ш. Ш. Современное состояние диагностики и комплексного лечения деформаций носовой перегородки, сочетанных с аллергическим ринитом. *Здравоохранение Таджикистана.* 2019;1:74-83. https://elibrary.ru/download/elibrary_41261225_74632241.pdf
8. Pevernagiea D. A., Micheline M. De Meyer, Claeys S. Sleep, breathing and the nose. *Sleep Medicine Reviews.* 2005;9:437–451. doi: 10.1016/J.SMRV.2005.02.002
9. Крюков А. И., Царапкин Г. Ю., Романенко С. Г., Товмасян А. С., Панасов С. А. Распространенность и структура заболеваний носа и околоносовых пазух среди взрослого населения мегаполиса. *Российская ринология.* 2017;1:3-6. doi: 10.17116/rosrino20172513-6
10. Пискунов Г. З., Анготоева И. Б., Исабаева Н. В. Функциональное состояние гортани у пациентов с искривлением носовой перегородки. *Кремлевская медицина: клинический вестник.* 2013;1:58–62. https://elibrary.ru/download/elibrary_19863118_21572396.pdf
11. Расулев С. Д., Козлов В. С., Шиленкова В. В. Анализ функциональных изменений слизистой оболочки носовой полости при деформации перегородки носа. *Российская оториноларингология.* 2010;4(47):86–91. https://www.elibrary.ru/download/elibrary_16359285_17076241.pdf
12. Гюсан А. О. Возможности симультанной хирургии в ринологии. *Вестник оториноларингологии.* 2014;3:48–50. https://www.mediasphera.ru/issues/vestnik-otorinolaringologii/2014/3/downloads/ru/030042-46682014313
13. Коркмазов А. М. Актуальные вопросы послеоперационного ведения ринохирургических больных. *Российская ринология.* 2018;26(1):38–42. https://www.mediasphera.ru/issues/rossijskaya-rinologiya/2018/1/downloads/ru/1086954742018011038
14. Целуйко С. С., Красавина Н. П., Семенов Д. А. Регенерация тканей: учебное пособие. Благовещенск: АГМА; 2016. 135 с. https://www.elibrary.ru/download/elibrary_25888412_23662545.pdf
15. Крюков А. И., Кунельская Н. Л., Царапкин Г. Ю., Товмасян А. С., Панасов С. А. Перфорация перегородки носа: современное состояние проблемы. *Российская ринология.* 2016;1:4–9. https://www.mediasphera.ru/issues/rossijskaya-rinologiya/2016/1/downloads/ru/160869-54742015011
16. Oberg D., Akerlund A., Johansson L., Bende M. Prevalence of nasal septal perforation: the Scovde population based study. *Rhinology*. 2003;41(2):72-75. https://www.researchgate.net/publication/10656445_Prevalence_of_nasal_septal_perforation_The_Skovde_population-based_study
17. Овчинникова Е. В., Лопатин А. С. Особенности и результаты хирургического лечения перфораций перегородки носа. *Российская ринология.* 2013;1:4–7. https://www.mediasphera.ru/issues/rossijskaya-rinologiya/2013/1/downloads/ru/030869-5474201312
18. Дворянчиков В. В., Типикин В. П., Шелиховская М. А., Исаченко Ф. А., Миронов В. Г., Глазников Л. А. Использование при пластике хронических и острых перфораций перегородки носа трансплантационных материалов, обработанных по технологии «Аллоплант». *Российская оториноларингология.* 2020;19(2):21–27. doi: 10.18692/1810-4800-2020-2-21-27
19. Карпищенко С. А., Александров А. Н., Шахназаров А. Э., Фаталиева А. Ф., Кучеренко М. Э. Функциональное состояние полости носа после эндоскопической септопластики. *Российская оториноларингология.* 2020;19(3):16–21. https: //doi.org/10.18692/1810-4800-2020-3-16-21
20. Пискунов Г. З. Физиология и патофизиология носа и околоносовых пазух. *Российская ринология.* 2017;3:51–57. https://www.mediasphera.ru/issues/rossijskaya-rinologiya/2017/3/downloads/ru/1086954742017031051
21. Кобылянский В. И. Мукоцилиарная система. Фундаментальные и прикладные аспекты. М.: БИНОМ, 2008. 416 с. https://www.elibrary.ru/item.asp?id=19544210
22. Завалий М. А. Сравнительная гистология и физиология мерцательного аппарата респираторного эпителия. *Таврический медико-биологический вестник.* 2014;17;2(66):46–53. https://www.elibrary.ru/download/elibrary_22833550_21722085.pdf
23. Van Cauwenberge P., Sys L., Belder T. D., Watelet J. B. Immunology and Allergy Clinicsof North America. 2004;24:1–17. doi: 10.1016/S0889-8561 (03)00107-3
24. Watelet J. B., Van Cauwenberg P. Applied anatomy and physiology of the nose and paranasal sinuses. *Allergy*. 1999; 54(57):14–25. doi: 10.1111/j.1398-9995.1999.tb04402.x
25. Lisbeth Illum. Nasal Clearance in Health and Disease. *Journal of aerosol medicine.* 2006;19(1):92–99. doi: 10.1089/jam.2006.19.92

26. Achim G. Beule. Physiology and pathophysiology of respiratory mucosa of the nose and the paranasal sinuses. *GMS Current Topics in Otorhinolaryngology – Head and Neck Surgery.* 2010;9:1–24. doi: 10.3205/cto000071
27. Козлов В. С., Крамной А. И., Державина Л. Л., Аверин А. А., Лукашевич Ю. А., Алексеев Д. С. Исследование двигательной активности цилиарного аппарата полости носа человека в различных анатомических зонах. *Российская ринология.* 2005;2:27. https://www.elibrary.ru/item.asp?id=9141322
28. Захарова Г. П., Янов Ю. К., Шабалин В. В. Мукоцилиарная система верхних дыхательных путей. СПб.: Диалог. 2010. 360 с. https://www.elibrary.ru/item.asp?id=25848762
29. Исаченко В. С., Мельник А. М., Ильясов Д. М., Овчинников В. Ю., Минаева Л. В. Мукоцилиарный клиренс полости носа. некоторые вопросы физиологии и патофизиологии. *Таврический медико-биологический вестник.* 2017;20(3):219–226. https://www.elibrary.ru/download/elibrary_30014997_34390694.pdf
30. Завалий М. А. Морфогенез мерцательного эпителия. *Ринологія.* 2014; 1:38-49. http://www.lorlife.kiev.ua/rhinology/2014/2014_1_38.pdf
31. Исаченко В. С., Овчинников В. Ю., Мельник А. М., Дворянчиков В. В. Состояние мукоцилиарного транспорта полости носа у больных острыми риносинуситами. *Известия российской военно-медицинской академии.* 2016; 1:42–45. https://www.elibrary.ru/download/elibrary_36817667_99286935.pdf
32. Blenkinsopp W. K. Proliferation of respiratory tract epithelium in the rat. *Exp Cell Res.* 1967; 46:144–154. doi: 10.1016/0014-4827(67)90416-8.
33. Donnelly G. M., Haack D. G., Heird C. S. Tracheal epithelium: cell kinetics and differentiation in normal rat tissue. *Cell Tissue Kinet.* 1982; 15(2):119-130. doi: 10.1111/j.1365-2184.1982.tb01030.x
34. Безшапочный С. Б., Гасюк Ю. А., Лобурец В. В., Вахнина А. Б. Механизмы местной защиты слизистой оболочки полости носа и околоносовых пазух. *Вестник оториноларингологии.* 2013; 4: 44-47. https://elibrary.ru/download/elibrary_21028060_33386819.pdf
35. Кобылянский В. И., Артюшкин А. В., Светавская М. А. Влияние бемитила (бемактора) на регенерацию бронхиального эпителия и ведущие защитные механизмы органов дыхания при хроническом воспалении. *Цитология.* 1999; 41(3/4):250–253. https://pubmed.ncbi.nlm.nih.gov/10420471/
36. Rawlins E. L., Hogan B. L. Ciliated epithelial cell lifespan in the mouse trachea and lung. *Am J Physiol Lung Cell Mol Physiol.* 2008;295:231–234. doi: 10.1152/ajplung.90209.2008
37. Bowden D. H. Cell turnover in the lung. Am Rev Respir Dis. 1983; 128:46-48. doi:10.1164/ARRD.1983.128.2P2.S46
38. Козлов В. С., Шиленкова В. В., Азатян А. С., Крамной А. И. Мукоцилиарный транспорт и двигательная активность цилиарного аппарата слизистой оболочки носа у больных хроническим полипозным синуситом. *Вестник оториноларингологии.* 2008;2:10–13. https://www.elibrary.ru/item.asp?id=10334392
39. Евсеева В. В. Носовой цикл при искривлении перегородки носа. *Российская ринология.* 2005;2:21–22. https://www.elibrary.ru/item.asp?id=9141315
40. Крюков А. И., Царапкин Г. Ю., Зайратьянц О. В., Товмасян А. С., Панасов С. А., Артемьева-Карелова А. В. Современные аспекты хирургического лечения вазомоторного ринита. *Российская ринология.* 2017; 25(2):10–14. doi: 10.17116/rosrino201725210-14
41. Watelet J. B., Bachert C., Gevaert P., Van Cauwenberge P. Wound healing of the nasal and paranasal mucosa: a review. *Am J. Rhinol.* 2002;16:77-84. https://pubmed.ncbi.nlm.nih.gov/12030361/
42. Магомедов М. М., Зейналова Д. Ф., Андрияшкин Д. В., Магомедова Н. М., Старостина А. Е., Зверева М. В. Морфологическое и функциональное состояние слизистой оболочки полости носа и околоносовых пазух после хирургических вмешательств. *Вестник оториноларингологии.* 2016;5:54–56. doi: 10.17116/otorino201681554-56
43. Васина Л. А. Восстановление структуры и функций слизистой оболочки полости носа в послеоперационном периоде у больных с искривлением перегородки носа и хроническим гипертрофическим ринитом. *Вестник оториноларингологии.* 2009; 2:33–35. http://library.ngmu.ru/search/view?mfn=8452&irbisBase=JORN
44. Антогоева И. Б., Васильева Е. М. Послеоперационное ведение пациентов с полипозными и полипозно-гнойными риносинуситами. *Российская ринология.* 2005;2:124–125. https://www.elibrary.ru/item.asp?id=9141468
45. Watelet J. B., Claeys C., Cauwenberge P. V., Bachert C. Predictive and monitoring value of matrix metalloproteinase-9 for healing quality after sinus surgery. *Wound Repair and Regeneration.* 2004;12(4):412–418. doi: 10.1111/j.1067-1927.2004.012411.x
46. Bowles D. J. Local and systemic signals in wound response. *Sem Cell Biol.* 1993;4:103–111. doi: 10.1006/scel.1993.1013
47. Grazul-Bilska A. T., Johnson M. L., Bilski J. J., Redmer D. A., Reynolds L. P., Abdullah A., Abdullah K. M. Wound healing: the role of growth factors. *Drugs of Today.* 2003;39(10):787–800. doi: 10.1358/dot.2003.39.10.799472
48. Krafts K. P. Tissue repair. The hidden drama. *Journal Organogenesis.* 2010;6(4):225-33. DOI: 10.4161/org6.4.12555
49. Balsalobre L., Pezato R., Perez-Novo C., Alves M. T., Santos R. P., Bachert C., Weckx Luc. L. M. Epithelium and stroma from nasal polyp mucosa exhibits inverse expression of TGF-β1 as compared with healthy nasal mucosa. *Journal of Otolaryngology – Head and Neck Surgery.* 2013;15;42(1):29. doi: 10.1186/1916-0216-42-29
50. Werner S., Grose R. Regulation of Wound Healing by Growth Factors and Cytokines. *Physiol Rev.* 2003;83(3):835–70. DOI: 10.1152/physrev.2003.83.3.835
51. Мусто Т. А., Кутер Р. Д., Голд М. Х., Хоббс Р., Рамеле А. А., Шекспир П. Г., Стелла М., Теот Л., Вуд Ф. М., Зейглер У. Э. Международные рекомендации по ведению пациентов с патологическими рубцами. *Вопросы реконструктивной и пластической хирургии.* 2013;16;1(44):61–73. https://docplayer.ru/63471049-Mezhdunarodnye-rekomendacii-po-vedeniyu-pacientov-s-patologicheskimi-rubcami-scars.html

52. Liu C. M., Hong C. Y., Shun C. T., Wang J. S., Hsiao T. Y., Wang C. C., Lin S. K. Matrix metalloproteinase-1 and tissue inhibitor of metalloproteinase-1 gene expressions and their differential regulation by proinflammatory cytokines and prostaglandin in nasal polyp fibroblasts. *Ann Otol Rhinol Laryngol.* 2001;110:1129–1136. doi: 10.1177/000348940111001209
53. Lee A. I., Fugmann S. D., Cowell L. G., Ptaszek L. M., Kelsoe G., Schatz D. G. A functional analysis of the spacer of V(D)J recombination signal sequences. *PLoS Biol.* 2003; 1(1):E1. doi: 10.1371/journal.pbio.0000001
54. Gouveris H., Nousia Ch., Giatromanolaki A., Riga M., Katotomichelakis M., Papathanasiou J., Watelet J.B., Danielides V. Immunohistological study of wound healing after submucosal radiofrequency tissue ablation of inferior nasal turbinate in a sheep model. *Am J Rhinol Allergy.* 2011;25:131–136. http://dx.doi.org/10.2500/ajra.2011.25.3576
55. Александрова А. В. Фармакотерапевтические эффекты ингибитора матричных металлопротеиназ на этапах репарации ожоговой раны: влияние на общую протеолитическую активность в очаге повреждения и в периферической крови. *Вісник проблем біології і медицини.* 2012;2(3):40–43. https://cyberleninka.ru/article/n/farmakoterapevticheskie-effekty-ingibitora-matrichnyh-metalloproteinaz-na-etapah-reparatsii-ozhogovoy-rany-vliyanie-na-obschuyu
56. Ladwig G. P., Robson M. C., Liu R., Kuhn M. A., Muir D. F., Schultz G. S. Ratios of activated matrix metalloproteinase–9 to tissue inhibitor of matrix metalloproteinase–1 in wound fluids are inversely correlated with healing of pressure ulcers. *Wound Repair Regen.* 2002; 10 (1):26–37. http://dx.doi.org/10.1046/j.1524-475x.2002.10903.x
57. Lechapt-Zalcman E., Escudier E. Implication of extracellular matrix metalloproteinases in the course of chronic inflammatory airway diseases. 2000; 84(265):45-9. https://pubmed.ncbi.nlm.nih.gov/11048298/
58. Lechapt-Zalcman E., Coste A., d'Ortho M. P., Frisdal E., Harf A., Lafuma C., Escudier E. Increased expression of matrix metalloproteinase-9 in nasal polyps. *J Pathol.* 2001;193(2):233-41. doi: 10.1002/1096-9896(2000)9999:9999<:AID-PATH771>3.0.CO;2-W
59. Buisson A. C., Zahm J. M., Polette M., Pierrot D., Bellon G., Puchelle E., Birembaut P., Tournier J. M. Celatinase B is involved in the in vitro wound repair of human respiratory epithelium. *Journal of cellular physiology.* 1996;166:413–426. doi: 10.1002/(SICI)1097-4652(199602)166:2<413::AID-JCP20>3.0.CO;2-A
60. Протасов М. В., Смагина Л. В., Юдинцева Н. М., Галибин О. В., Пинаев Г. П., Воронкина И. В. Возможность прогнозирования эпителизации ран у крыс по изменению активности матриксных металлопротеиназ в раневом экссудате. *Цитология*.2009; 51(4):311–314. https://pubmed.ncbi.nlm.nih.gov/19505048/
61. Bove P. F., Wesley U. V., Greul A. K., Hristova M., Dostmann W. R., van der Vliet A. Nitric oxide promotes airway epithelial wound repair through enhanced activation of MMP-9. *Am J Respir Cell Mol Biol.* 2007;36:138–146. doi: 10.1165/rcmb.2006-0253SM
62. Pirilä T., Tikanto J. Acoustic rhinometry and rhinomanometry in the preoperative screening of septal surgery patients. *Am. Jurn. Rhinol. Allergy.* 2009;23:605–609. doi: 10.2500/ajra.2009.23.3372
63. Попова О. И., Юнусов А. С. Значение передней активной риноманометрии при проведении реконструктивных операций на перегородке полости носа для профилактики синуситов в детском возрасте. *Российская ринология.* 2008; 2:50–52. https://elibrary.ru/item.asp?id=23004761
64. Мнихович М. В., Еремин Н. В., Фомина Л. В., Мигляс В. Г. Межклеточные и клеточно-матриксные взаимодействия при заживлении ран (лекция). *Журнал анатомии и гистопатологии.* 2013; 2(2):63–72. https://elibrary.ru/item.asp?id=21028060
65. Ханданян Г. Л., Морсикян И. К., Шукурян Л. А., Ананян Г. Г., Шукурян А. К. Роль передней активной риноманометрии при лечении больных с первичным храпом и синдромом обструктивного апноэ сна. *Российская оториноларингология.* 2015;6(79):66–71. doi: 10.18692/1810-4800-2015-6-66-71
66. Hilberg O. Objective measurement of nasal airway dimensions using acoustic rhinometry: methodological and clinical aspects. *Allergy*. 2002;57(70):5–39. doi: 10.1046/j.0908-665x.2001.all.doc.x
67. Bermuller C., Kirsche H., Rettinger G., Riechelmann H. Diagnostic accuracy of peak nasal inspiratory flow and rhinomanometry in functional rhinosurgery. *Laryngoscope*. 2008; 118:605-610. doi: 10.1097/MLG.0b013e318161e56b
68. Deborah Sh., Prathibha K. M. Measurement of Nasal Mucociliary Clearance. *Clin Res Pulmonol.* 2014; 2(2):1–4(1019). http://www.jscimedcentral.com/Pulmonology/pulmonology-2-1019.pdf
69. Munkholm M., Mortensen J. Mucociliary clearance: pathophysiological aspects. *Clin Physiol Funct Imaging.* 2014; 34:171–177. doi: 10.1111/cpf.12085
70. Guo H., Kanso E. A computational study of mucociliary transport in healthy and diseased environments. *European journal of computational mechanics.* 2017;26:4–30. http://dx.doi.org/10.1080/17797179.2017.1321206

REFERENCES

1. Tsarapkin G. Yu., Kryukov A. I., Tovmasyan A. S., Gorovaya E. V., Usacheva N. V., Panasov S. A. Septoplasty for deviation of the perpendicular plate of the ethmoid bone. *Rossiiskaya rinologiya.* 2017;1:25-31. (In Russ.). doi: 10.17116/rosrino201725125-30
2. Pal'chun V. T., Kryukov A. I. *Otorinolaringologiya*. Rukovodstvo dlya vrachei. M.: Meditsina, 2001. 616 p. (In Russ.)
3. Scheglov A. N., Kozlov V. S. Minimally invasive surgery of maxillary sinuses. *Rossiiskaya otorinolaringologiya.* 2010;5(48):66-70. (In Russ.). https://elibrary.ru/download/elibrary_16359350_44938943.pdf
4. Anand V. K. Epidemiology and economic impact of rhinosinusitis. *Ann Otol Rhinol Laryngol Suppl.* 2004;193:3-5. doi: 10.1177/00034894041130s502
5. Yanov Yu. K., Ryazantsev S. V., Strachunskii L. S., Stetsyuk O. U., Kamanin E. I., Tarasov A. A., Otvagin I. V., Kryukov A. I., Bogomil'skii M. R. *Prakticheskie rekomendatsii po antibakterial'noi terapi isinusita.* Posobie dlya vrachei. SPb. 2002. 23 p. (In Russ.)
6. Boiko N. V., Kolesnikov V. N., Levchenko E. V. Statistics of nasal breathing disturbance. *Rossiiskaya rinologiya.* 2007;2:24-25. (In Russ.). https://elibrary.ru/item.asp?id=9542502

7. Murodov Sh. D., Makhmudnazarov M. I., Shoev M. D., Nazarov Z. Kh., Tuidiyev Sh. Sh. The current state of the diagnosis and complex treatment of nasal septum deformation associated with allergic rhinitis. *Zdravookhranenie Tadzhikistana.* 2019;1:74-83. (In Russ.) https://elibrary.ru/download/elibrary_41261225_74632241.pdf
8. Pevernagiea D. A., Meyer M. M. De, Claeys S. Sleep, breathing and the nose. *Sleep Medicine Reviews.* 2005;9:437–451. doi: 10.1016/J.SMRV.2005.02.002
9. Kryukov A. I., Tsarapkin G. Yu., Romanenko S. G., Tovmasyan A. S., Panasov S. A. The prevalence and pattern of diseases of the nose and paranasal sinuses among the adult population of a megalopolis. *Rossiiskaya rinologiya.* 2017;1:3-6. (In Russ.). doi: 10.17116/rosrino20172513-6
10. Piskunov G. Z., Angotoeva I. B., Isabajeva N. V. Functional state of the larynx in patients with the deviated nasal septum. *Kremlevskaya meditsina: klinicheskii vestnik.* 2013;1:58-62. (In Russ.). https://elibrary.ru/download/elibrary_19863118_21572396.pdf
11. Rasulev S. D., Kozlov V. S., Shilenkova V. V. Analysis of functional changes nasal cavity mucous membrane in septum deformities. *Rossiiskaya otorinolaringologiya.* 2010;4(47):86-91 (in Russ.) https://www.elibrary.ru/download/elibrary_16359285_17076241.pdf
12. Gyusan A. O. The potential of simultaneous surgery in rhinology. *Vestnik otorinolaringologii.* 2014;3:48-50. (In Russ.). https://www.mediasphera.ru/issues/vestnik-otorinolaringologii/2014/3/downloads/ru/030042-46682014313
13. Korkmazov A. M. The topical issues of the treatment of the patients presenting with rhinosurgical problems during the early postoperative period. *Rossiiskaya rinologiya.* 2018;26(1):38-42. (In Russ.). https://www.mediasphera.ru/issues/rossijskaya-rinologiya/2018/1/downloads/ru/1086954742018011038
14. Tseluiko S. S., Krasavina N. P., Semenov D. A. *Regeneratsiya tkanei. Uchebnoe posobie.* Blagoveshchensk: AGMA. 2016. 135 p. (In Russ.). https://www.elibrary.ru/download/elibrary_25888412_23662545.pdf
15. Kryukov A. I., Kunelskaya N. L., Tsarapkin G. Yu., Tovmasyan A. S., Panasov S. A. Nasal septal perforation: State-of-the-art. *Rossiiskaya rinologiya.* 2016;1:4-9. (In Russ.). https://www.mediasphera.ru/issues/rossijskaya-rinologiya/2016/1/downloads/ru/160869-54742015011
16. Oberg D., Akerlund A., Johansson L., Bende M. Prevalence of nasal septal perforation: the Scovde population based study. *Rhinology*. 2003;41(2):72-75. https://www.researchgate.net/publication/10656445_Prevalence_of_nasal_septal_perforation_The_Skovde_population-based_study
17. Ovchinnikova E. V., Lopatin A. S. Surgical closure of nasal septal perforation: details and results. *Rossiiskaya rinologiya.* 2013;1:4-7. (in Russ.). https://www.mediasphera.ru/issues/rossijskaya-rinologiya/2013/1/downloads/ru/030869-5474201312
18. Dvoryanchikov V. V., Tipikin V. P., Shelikhovskaya M. A., Isachenko F. A. The use in plastic of chronic and acute perforations of the nasal septum of transplant materials processed by the "Alloplant" technology. *Rossiiskaya otorinolaringologiya.* 2020;19(2):21-27. (in Russ.). doi: 10.18692/1810-4800-2020-2-21-27
19. Karpishchenko S. A., Aleksandrov A. N., Shakhnazarov A. Eh., Fatalieva A. F., Kucherenko M. Eh. Functional state of the nasal cavity after endoscopic septoplasty. *Rossiiskaya otorinolaringologiya.* 2020;19(3):16-21. (In Russ.) https: //doi.org/10.18692/1810-4800-2020-3-16-21
20. Piskunov G. Z. Normal and pathological physiology of the nose and paranasal sinuses. *Rossiiskaya rinologiya.* 2017;3:51-57. (In Russ.). https://www.mediasphera.ru/issues/rossijskaya-rinologiya/2017/3/downloads/ru/108695474201703105
21. Kobylyanskii V. I. Mukotsiliarnaya sistema. *Fundamental'nye i prikladnye aspekty.* M.: BINOM, 2008.416 p. (In Russ.). https://www.elibrary.ru/item.asp?id=19544210.
22. Zavalii M. A. Comparative histology and physiology of the respiratory epithelial ciliated apparatus. *Tavricheskii mediko-biologicheskii vestnik.* 2014; tom 17, 2(66):46-53. (In Russ.). https://www.elibrary.ru/download/elibrary_22833550_21722085.pdf
23. Van Cauwenberge P., Sys L., Belder T. D., Watelet J. B. Immunology and Allergy Clinics of North America. 2004; 24:1-17. doi: 10.1016/S0889-8561(03)00107-3
24 Watelet J. B., Van Cauwenberg P. Applied anatomy and physiology of the nose and paranasal sinuses. *Allergy*. 1999;54,(57):14-25. doi: 10.1111/j.1398-9995.1999.tb04402.x
25. Lisbeth Illum. Nasal Clearance in Health and Disease. *Journal of aerosol medicine.* 2006;19(1):92-99. doi: 10.1089/jam.2006.19.92
26. Achim G. Beule. Physiology and pathophysiology of respiratory mucosa of the nose and the paranasal sinuses. *GMS Current Topics in Otorhinolaryngology – Head and Neck Surgery.* 2010;9:1-24. doi: 10.3205/cto000071
27. Kozlov V. S., Kramnoi A. I., Derzhavina L. L., Averin A. A., Lukashevich Yu. A., Alekseev D. S. Study of motor activity of the ciliary apparatus of the human nasal cavity in various anatomical zones. *Rossiiskaya rinologiya.* 2005;2:27. (In Russ.). https://www.elibrary.ru/item.asp?id=9141322
28. Zakharova G. P., Yanov Yu. K., Shabalin V. V. The mucociliary system of the upper respiratory tract. SPb.: Dialog. 2010. 360 p. (In Russ.). https://www.elibrary.ru/item.asp?id=25848762
29. Isachenko V. S., Mel'nik A. M., Il'jasov D. M., Ovchinnikov V. Yu., Kokorina O. V. Mucociliary clearance of the nasal cavity. some aspects of physiology and pathophysiology. *Tavricheskii mediko-biologicheskii vestnik.* 2017;20(3):219-226. (In Russ.). https://www.elibrary.ru/download/elibrary_30014997_34390694.pdf
30. Zavalii M. A. Morphogenesis of ciliated epithelium. *Rinologiya*. 2014;1:38-49. (In Russ.). http://www.lorlife.kiev.ua/rhinology/2014/2014_1_38.pdf
31. Isachenko V. S., Ovchinnikov V. Yu., Mel'nik A. M., Dvoryanchikov V. V. The state of motor activity of ciliated epithelium of the nasal cavity in patients with acute sinusitis. *Izvestiya rossiiskoi voenno-meditsinskoi akademii.* 2016;1:42-45. (In Russ.). https://www.elibrary.ru/download/elibrary_36817667_99286935.pdf
32. Blenkinsopp W. K. Proliferation of respiratory tract epithelium in the rat. *Exp Cell Res.* 1967;46:144-154. doi: 10.1016/0014-4827(67)90416-8
33. Donnelly G. M., Haack D. G., Heird C. S. Tracheal epithelium: cell kinetics and differentiation in normal rat tissue. *Cell Tissue Kinet.* 1982;15(2):119-130. doi: 10.1111/j.1365-2184.1982.tb01030.x
34. Bezshapochnyi S. B., Gasyuk Yu. A., Loburets V. V., Vakhnina A. B. The mechanisms of local protection of the mucous membrane of the nasal cavity and paranasal sinuses. *Vestnik otorinolaringologii.* 2013;4:44-47. (In Russ.). https://elibrary.ru/download/elibrary_21028060_33386819.pdf
35. Kobylianskiĭ V. I., Artiushkin A. V., Svetavskaia M. A. Effect of bemithyl (bemactor) on the bronchial epithelium regeneration and the main protector mechanisms of the respiratory system in chronic inflammation. *Tsitologiya*. 1999;41(3/4):250-253. (In Russ.). https://pubmed.ncbi.nlm.nih.gov/10420471/
36. Rawlins E. L., Hogan B. L. M. Ciliated epithelial cell lifespan in the mouse trachea and lung. *Am J Physiol Lung Cell Mol Physiol.* 2008;295:231-234. doi: 10.1152/ajplung.90209.2008
37. Bowden D. H. Cell turnover in the lung. *Am Rev Respir Dis.* 1983;128:46-48. doi: 10.1164/ARRD.1983.128.2P2.S46

38. Kozlov V. S., Shilenkova V. V., Azatyan A. S., Kramnoi A. I. Mucociliary transport and motor activity of the ciliary system of the nasal mucosa in patients with chronic polypous rhinosynusitis. *Vestnik otorinolaringologii.* 2008;2:10-13. (In Russ.). https://www.elibrary.ru/item.asp?id=10334392.
39. Evseeva V. V. Respiratory function, nasal cycle and deviat ed nasal septum. *Rossiiskaya rinologiya.* 2005;2:21-22. (In Russ.). https://www.elibrary.ru/item.asp?id=9141315
40. Kryukov A. I., Tsarapkin G. Yu., Zairat'yants O. V., Tovmasyan A. S., Panasov S. A., Artem'eva-Karelova A. V. The modern a spects of the surgical treatment of vasomotor rhinitis. *Rossiiskaya rinologiya.* 2017;25(2):10-14. (In Russ.). doi: 10.17116/rosrino201725210-14
41. Watelet J. B., Bachert C., Gevaert P., Van Cauwenberge P. Wound healing of the nasal and paranasal mucosa: a review. *Am J. Rhinol.* 2002;16:77-84. https://pubmed.ncbi.nlm.nih.gov/12030361/
42. Magomedov M. M., Zeynalova D. F., Andriyashkin D. V., Magomedova N. M., Starostina A. E., Zvereva M. V. The state of the nasal mucosa and the paranasal sinuses in the late postoperative period following radical and minimally invasive surgery. *Vestnik otorinolaringologii.* 2016;5:54-56. (in Russ.). doi: 10.17116/otorino201681554-56
43. Vasina L. A. Restoration of the structure and functions of the nasal mucosa in the postoperative period in patients with curvature of the nasal septum and chronic hypertrophic rhinitis. *Vestnik otorinolaringologii.* 2009;2:33-35. (In Russ.). http://library.ngmu.ru/search/view?mfn=8452&irbisBase=JORN
44. Antogoeva I. B., Vasil'eva E. M. Postoperative management of patients with polypous and polypous-purulent rhinosinusitis. *Rossiiskaya rinologiya.* 2005;2:124-125. (In Russ.). https://www.elibrary.ru/item.asp?id=9141468
45. Watelet J. B., Claeys C., Cauwenberge P. V., Bachert C. Predictive and monitoring value of matrix metalloproteinase-9 for healing quality after sinus surgery. *Wound Repair and Regeneration.* 2004;12(4):412-418. doi: 10.1111/j.1067-1927.2004.012411.x
46. Bowles D. J. Local and systemic signals in wound response. *Sem Cell Biol.* 1993;4:103-111. doi: 10.1006/scel.1993.1013
47. Grazul-Bilska A. T., Johnson M. L., Bilski J. J., Redmer D. A., Reynolds L. P., Abdullah A., Abdullah K. M. Wound healing: the role of growth factors. *Drugs of Today.* 2003;39(10):787-800. doi: 10.1358/dot.2003.39.10.799472
48. Krafts K. P. Tissue repair. *The hidden drama.* 2010;6(4):225-33. doi: 10.4161/org6.4.12555..
49. Balsalobre L., Pezato R., Perez-Novo C., Alves M. T. S., Santos R. P., Bachert C., Weckx Luc. L. M. Epithelium and stroma from nasal polyp mucosa exhibits inverse expression of TGF-β1 as compared with healthy nasal mucosa. *Journal of Otolaryngology – Head and Neck Surgery*. 2013;15;42(1):29. doi: 10.1186/1916-0216-42-29
50. Werner S., Grose R. Regulation of Wound Healing by Growth Factors and Cytokines. *Physiol Rev.* 2003;83(3):835-70. doi: 10.1152/physrev.2003.83.3.835.
51. Mustoe T. A., Cooter R. D, Gold M. H., Hobbs R., Ramelet A. A., Shakespeare P. G., Maurizio S., Luc T., Wood F. M., Zeigler U. E. International recommendations on managing patients having pathologic scars. *Voprosy rekonstruktivnoi i plasticheskoi khirurgii.* 2013;16;1(44):61-73. https://docplayer.ru/63471049-Mezhdunarodnye-rekomendacii-po-vedeniyu-pacientov-s-patologicheskimi-rubcami-scars.html
52. Liu C. M., Hong C. Y., Shun C. T., Wang J. S., Hsiao T. Y., Wang C. C., Lin S. K. Matrix metalloproteinase-1 and tissue inhibitor of metalloproteinase-1 gene expressions and their differential regulation by proinflammatory cytokines and prostaglandin in nasal polyp fibroblasts. *Ann OtolRhinolLaryngol.* 2001;110:1129-1136. doi: 10.1177/000348940111001209
53. Lee A. I., Fugmann S. D., Cowell L. G., Ptaszek L. M., Kelsoe G., Schatz D. G. A functional analysis of the spacer of V(D) J recombination signal sequences. *PLoS Biol.* 2003; 1(1):E1. doi: 10.1371/journal.pbio.0000001
54. Gouveris H., Nousia Ch., Giatromanolaki A., Riga M., Katotomichelakis M., Papathanasiou J., Watelet J. B., Danielides V. Immunohistological study of wound healing after submucosal radiofrequency tissue ablation of inferior nasal turbinate in a sheep model. *Am J Rhinol Allergy.* 2011;25:131-136. http://dx.doi.org/10.2500/ajra.2011.25.3576
55. Aleksandrova A. V. Farmakoterapevticheskie ehffekty ingibitora matrichnykh metalloproteinaz na ehtapakh reparatsi ozhogovoi rany: vliyanie na obshchuyu proteoliticheskuyu aktivnost' v ochage povrezhdeniya I vperifericheskoi krovi. *Vestnik problem biologii i meditsini.* 2012;2(3):40-43. (In Russ.). https://cyberleninka.ru/article/n/farmakoterapevticheskie-effekty-ingibitora-matrichnyh-metalloproteinaz-na-etapah-reparatsii-ozhogovoy-rany-vliyanie-na-obschuyu
56. Ladwig G. P., Robson M. C., Liu R., Kuhn M. A., Muir D. F. Schultz G. S. Ratios of activated matrix metalloproteinase–9 to tissue inhibitor of matrix metalloproteinase–1 in wound fluids are inversely correlated with healing of pressure ulcers. *Wound Repair Regen.* 2002;10 (1):26-37. http://dx.doi.org/10.1046/j.1524-475x.2002.10903.x
57. Lechapt-Zalcman E., Escudier E. Implication of extracellular matrix metalloproteinases in the course of chronic inflammatory airway diseases. 2000;84(265):45-9. https://pubmed.ncbi.nlm.nih.gov/11048298/
58. Lechapt-Zalcman E., Escudier E. Implication of extracellular matrix metalloproteinases in the course of chronic inflammatory airway diseases. 2000;84(265):45-9. https://pubmed.ncbi.nlm.nih.gov/11048298/
59. Buisson A. C., Zahm J. M., Polette M., Pierrot D., Bellon G., Puchelle E., Birembaut P., Tournier J. M. Celatinase B is involved in the in vitro wound repair of human respiratory epithelium. *Journal of cellularphysiology.* 1996; 166:413-426. doi: 10.1002/(SICI)1097-4652(199602)166:2<413:AID-JCP20>3.0.CO;2-A
60. Protasov M. V., Smagina L. V., Yudintseva K. M., Galibin O. V., Pinaev G. P., Voronkina I. V. Possibility of prediction of rat wound epithelization by changes of matrix metalloproteinases levels in wound fluid. *Tsitologiya.* 2009;51(4):311-314. (In Russ.). https://elibrary.ru/item.asp?id=17064590.
61. Bove P. F., Wesley U. V., Greul A. K., Hristova M., Dostmann W. R., van der Vliet A. Nitric oxide promotes airway epithelial wound repair through enhanced activation of MMP-9. *Am J Respir Cell Mol Biol.* 2007; 36:138-146. doi: 10.1165/rcmb.2006-0253SM
62. Pirilä T., Tikanto J. Acoustic rhinometry and rhinomanometry in the preoperative screening of septal surgery patients. *Am. Jurn. Rhinol. Allergy.* 2009;23:605-609. doi: 10.2500/ajra.2009.23.3372
63. Popova O. I., Yunusov A. S. Clinical and diagnostic significance of acoustic rhinometry and anterior active rhinomanometry in the selection of tactics and scope of surgical intervention in the curvature of the nasal septum in children. *Rossiiskaya rinologiya.* 2008; 2:50-52. (In Russ.). https://elibrary.ru/item.asp?id=23004761
64. Mnikhovich M. V., Yeremin N. V., Fomina L. V., Miglyas V. G. Intercellular and cell-matrix interactions in wound healing (lecture). *Zhurnal anatomii i gistopatologii.* 2013; 2(2):63-72. (In Russ.). https://elibrary.ru/item.asp?id=21028060
65. Khandanyan G. L., Morsikyan I. K., Shukuryan L. A., Ananyan G. G., Shukuryan A. K. The role of active anterior rhinomanometry in treatment of primary snoring and obstructive sleep apnea syndrome. *Rossiiskaya otorinolaringologiya.* 2015;6(79):66-69. (In Russ.). doi: 10.18692/1810-4800-2015-6-66-71
66. Hilberg O. Objective measurement of nasal airway dimensions using acoustic rhinometry: methodological and clinical aspects. *Allergy*. 2002;57(70):5-39. doi: 10.1046/j.0908-665x.2001.all.doc.x

67. Bermuller C., Kirsche H., Rettinger G., Riechelmann H. Diagnostic accuracy of peak nasal inspiratory flow and rhinomanometry in functional rhinosurgery. *Laryngoscope*. 2008;118:605-610. doi: 10.1097/MLG.0b013e318161e56b
68. Deborah Sh., Prathibha K. M. Measurement of Nasal Mucociliary Clearance. *Clin Res Pulmonol.* 2014;2(2):1-4(1019). http:/ /www.jscimedcentral.com/ Pulmonology/pulmonology-2-1019.pdf
69. Mathias Munkholm, Jann Mortensen. Mucociliary clearance: pathophysiological aspects. *Clin Physiol Funct Imaging*. 2014; 34:171-177. doi: 10.1111/cpf.12085
70. Guo H., Kanso E.A computational study of mucociliary transport in healthy and diseased environments. *European journal of computational mechanics.* 2017;26:4-30. http://dx.doi.org/10.1080/17797179.2017.1321206

Информация об авторах

✉ **Завалий Марианна Анатольевна** – доктор медицинских наук, профессор, заведующая кафедрой оториноларингологии, Медицинская академии имени С. И. Георгиевского, Крымский федеральный университет имени В. И. Вернадского (295051, Россия, Симферополь, бул. Ленина, д. 5/7); тел.: +7-978-712-59-02, e-mail: mariannazavalii@mail.ru

ORCID: https://orcid.org/0000-0002-3833-7800

Орел Алексей Николаевич – ассистент кафедры оториноларингологии, Медицинская академия имени С. И. Георгиевского, Крымский федеральный университет имени В. И. Вернадского (295051, Россия, Симферополь, бул. Ленина, д. 5/7); тел.: +7-978-793-46-98, e-mail: adler_an@mail.ru

ORCID: https://orcid.org/0000-0002-2443-2161

Крылова Татьяна Александровна – ассистент кафедры оториноларингологии, Медицинская академия имени С. И. Георгиевского, Крымский федеральный университет имени В. И. Вернадского (295051, Россия, Симферополь, бул. Ленина, д. 5/7); тел.: +7-978-741-89-58, e-mail: krilova.tata@gmail.com

ORCID: https://orcid.org/0000-0002-5209-4032

Балабанцев Анатолий Григорьевич – доцент кафедры оториноларингологии, Медицинская академия имени С. И. Георгиевского, Крымский федеральный университет имени В. И. Вернадского (295051, Россия, Симферополь, бул. Ленина, д. 5/7); тел.: +7-978-742-94-01, e-mail:balabancevag@gmail.com

ORCID: https://orcid.org/0000-0002-5166-120X

Кушнирек Полина Александровна – ординатор кафедры оториноларингологии, Медицинская академия имени С. И. Георгиевского, Крымский федеральный университет имени В. И. Вернадского (295051, Россия, Симферополь, бул. Ленина, д. 5/7); тел.: +7-978-826-22-51, e-mail: kushnirjokpolina@mail.ru

ORCID: https://orcid.org/0000-0001-9765-7313

Information about authors

✉ **Marianna A. Zavalii** – MD, Professor, Head of the Department of Otorhinolaryngology, Georgievsky Medical Academy of the Federal State Autonomous Educational Institution, Vernadsky Crimean Federal University (5/7, Lenin Blv., Simferopol, Russia, 295051); phone: +7-978-712-59-02, e-mail: mariannazavalii@mail.ru

ORCID: https://orcid.org/0000-0002-3833-7800

Alexei N. Orel – Assistant, Department of Otorhinolaryngology, Georgievsky Medical Academy of the Federal State Autonomous Educational Institution, Vernadsky Crimean Federal University (5/7, Lenin Blv., Simferopol, Russia, 295051); phone: +7-978-793-46-98, e-mail: adler_an@mail.ru

ORCID: https://orcid.org/0000-0002-2443-2161

Tat'yana A. Krylova – Assistant, Department of Otorhinolaryngology, Georgievsky Medical Academy of the Federal State Autonomous Educational Institution, Vernadsky Crimean Federal University (5/7, Lenin Blv., Simferopol, Russia, 295051); phone: +7-978-741-89-58, e-mail: krilova.tata@gmail.com

ORCID: https://orcid.org/0000-0002-5209-4032

Anatolii G. Balabantsev – Associate Professor, Department of Otorhinolaryngology, Georgievsky Medical Academy of the Federal State Autonomous Educational Institution, Vernadsky Crimean Federal University (5/7, Lenin Blv., Simferopol, Russia, 295051); phone: +7-978-742-94-01, e-mail: balabancevag@gmail.com

ORCID: https://orcid.org/0000-0002-5166-120X

Polina A. Kushnirek – Resident, Department of Otorhinolaryngology, Georgievsky Medical Academy of the Federal State Autonomous Educational Institution, Vernadsky Crimean Federal University (5/7, Lenin Blv., Simferopol, Russia, 295051); phone: +7-978-826-22-51, e-mail: kushnirjokpolina@mail.ru

ORCID: https://orcid.org/0000-0001-9765-7313

УДК 616.211-005.1:616.322+616.323-007.61]-089
https://doi.org/10.18692/1810-4800-2021-1-89-92

Клинический случай болезни Виллебранда после операции тонзиллотомии и аденотомии у ребенка

С. С. Махмудов[1], А. А. Очилзода[1], Ф. П. Джамолов[1], А. З. Муталибов[1], Р. У. Бободжанов[1], Б. А. Максудов[1], А. А. Гафаров[1]

[1] Согдийская областная клиническая больница имени С. Кутфитдинова, Худжанд, 735700, Таджикистан

Case report of von willebrand disease after tonsillotomy and adenotomy in a child

S. S. Makhmudov[1], A. A. Ochilzoda[1], F. P. Dzhamolov[1], A. Z. Mutalibov[1], R. U. Bobodzhanov[1], B. A. Maksudov[1], A. A. Gafarov[1]

1 Kutfitdinov Sughd Regional Clinical Hospital, Khujand, 735700, Tajikistan

Авторами представлен клинический случай болезни Виллебранда, выявленный после операции тонзиллотомии и аденотомии у ребенка. Особенность данного наблюдения заключается в редкой встречаемости болезни Виллебранда в клинической практике, а также в манифестации клинических проявлений данной патологии на фоне оперативного лечения у ребенка.
Ключевые слова: болезнь Виллебранда, носовое кровотечение, тонзиллотомия, аденотомия.

Для цитирования: Махмудов С. С., Очилзода А. А., Джамолов Ф. П., Муталибов А. З., Бободжанов Р. У., Максудов Б. А., Гафаров А. А. Клинический случай болезни Виллебранда после операции тонзиллотомии и аденотомии у ребенка. *Российская оториноларингология.* 2021;20(1):89–92. https://doi.org/10.18692/1810-4800-2021-1-89-92

The authors present a clinical case of von Willebrand disease detected after tonsillotomy and adenotomy in a child. The peculiarity of this observation lies in the rare occurrence of von Willebrand disease in clinical practice, as well as the manifestation of the clinical manifestations of this pathology against the background of surgical treatment in a child.
Keywords: von Willebrand disease, nasal bleeding, tonsillotomy, adenotomy.

For citation: Makhmudov S. S., Ochilzoda A. A., Dzhamolov F. P., Mutalibov A. Z., Bobodzhanov R. U., Maksudov B. A., Gafarov A. A. Case report of von willebrand disease after tonsillotomy and adenotomy in a child. *Rossiiskaya otorinolaringologiya*. 2021;20(1):89-92. https://doi.org/10.18692/1810-4800-2021-1-89-92

Болезнь Виллебранда – врожденная патология гемостаза, проявляющаяся количественным и качественным дефицитом плазменного фактора Виллебранда и повышенной кровоточивостью, наследственным геморрагическим диатезом, характеризующимся увеличением времени кровотечения, дефицитом фактора VIII, снижением адгезивности тромбоцитов и аутосомным типом наследования [1–4].

Болезнь Виллебранда является распространенной патологией свертываемости крови, встречающейся с частотой 1–2 случая на 10 000 чел., а среди наследственных геморрагических диатезов стоит на 3-м месте после тромбоцитопатий и гемофилии А. Диагноз устанавливается по данным семейного анамнеза, клинической картины и лабораторного скрининга системы гемостаза [2, 5].

1926 году в Хельсинки профессор Эрик фон Виллебранд опубликовал свою первую работу о наследственной форме повышенной кровоточивости, которую он наблюдал у нескольких членов

© Коллектив авторов, 2021

семьи с Foglo. Из геморрагических проявлений у них преобладали: носовые, десневые, луночные кровотечения, меноррагии, повышенная кровоточивость из мелких ранок, кровоизлияния в суставы наблюдались сравнительно редко. В настоящее время известно, что заболевание обусловлено различными количественными и качественными дефектами синтеза фактора Виллебранда (FW), который выполняет в системе гемостаза две основные функции: инициирует адгезию тромбоцитов к поврежденной стенке сосуда и стабилизирует циркулирующий фактор свертывания VIII (фVIII) за счет комплексообразования с ним [6, 7].

При дефиците фактора Виллебранда VIII фактор подвергается протеолизу, и его содержание в плазме снижается. Кроме того, снижается содержание серотонина, развивается патологическая дилатация сосудов и повышается их проницаемость. При данной патологии наблюдаются самые длинные кровотечения, так как у больных нарушены все три звена гемостаза [6]. Заболевание часто протекает под видом легкой формы гемофилии А, но наследуется не как рецессивный, сцепленный с Х-хромосомой, а как аутосомно-доминантный признак. Низкий уровень фVIII вызван укорочением его периода полураспада в плазме, так как нарушена связь фVIII с FW. Распространенность типа 2N точно не известна, так как некоторые случаи заболевания диагностируются как легкая форма гемофилии А [1, 3, 8, 9].

В лечении пациентов применяются трансфузия антигемофильной плазмы, местные и общие гемостатические средства, антифибринолитики. Заместительная терапия концентратом FW является терапией первой линии для пациентов с типом 3 болезни Виллебранда. Предпочтительным типом концентрата FW являет собой плазменный концентрат фактора VIII, в котором содержится фактор Виллебранда [4].

Учитывая редкость данной патологии, случай с продолжительным длинным кровотечением после операции тонзиллотомии и аденотомии у ребенка представляет определенный практический интерес. Мы наблюдали пациента с диагнозом гипертрофия небных миндалин, аденоидные вегетации, состояние после тонзиллотомии и аденотомии, у которого отмечалось длительное кровотечение.

Гипертрофия небных миндалин являет собой физиологическое увеличение миндалин при отсутствии воспаления в них. Часто данное состояние сочетается с аденоидными вегетациями и встречается преимущественно у детей в возрасте от 3 до 10 лет [10].

Пациентка И., 6 лет, поступила в детское ЛОР-отделение Согдийской областной клинической больницы 6 июня 2019 г. с жалобами на затруднение носового дыхания, заложенность носа, дыхание открытым ртом, кашель и храпы по ночам. Со слов родителей отмечалось снижение слуха. Общее состояние больной удовлетворительное. Внутренние органы без патологических изменений. При осмотре ЛОР-органов: слизистая оболочка полости носа интенсивно серого цвета. Небные миндалины увеличены до 2–3-й степени, рыхлые, спаяны с небными дужками, края передних дужек валикообразно утолщены. При задней риноскопии констатированы аденоиды 3-й степени. При пальцевом исследовании носоглотки определяется увеличение миндалин, дыхание через нос затруднено. Со стороны анализов крови: гемостатические показатели в пределах нормы.

Пациентке после предварительной подготовки под местной анестезией 0,5% раствором новокаина по общепринятой методике произведены тонзиллотомия и аденотомия. Операцию больная перенесла удовлетворительно. Кровотечение из носоглотки было умеренным, вскоре остановлено. Дыхание через нос восстановилось полностью. Однако через два часа после операции появились обильные кровянистые выделения из носоглотки и носа, пациентка практически захлебывалась. При осмотре зева установлено, что источник кровотечения – верхний полюс правой миндаликовой ниши. Предприняты меры для остановки кровотечения: прижатие кровоточащего участка в верхнем полюсе миндаликовой ниши марлевым тампоном с перекисью водорода, аппликация с раствором адреналина гидрохлорида (1 – 1000), подкожно 2,0 – раствор викасола, внутривенно 7,0–10% раствор кальция хлорида, раствор аминокапроной кислоты 100,0, транексановая кислота – 5,0 с раствором натрия хлора – 0,9% – 5,0. Местно применен холод на подчелюстную область справа, но и это не давало положительного результата. Кровь продолжала просачиваться из послеоперационной раневой поверхности ткани верхнего полюса правой миндаликовой ниши. Связи с этим потребовалось наложение лигатуры из кетгута на участок кровоточащей ткани, выполнена передняя тампонада носа, после чего был достигнут гемостаз.

В дальнейшем послеоперационном течении кровотечение из носоглотки и носа повторились, отмечалось ухудшение состояния больной, было принято решение о переводе в реанимационное отделение для проведения интенсивной терапии. При исследовании крови было установлено: гематокрит – 9%, ВЛХ – 8, белок – 8 г/л. Пациентка получала гемостатические, кровозамещающие препараты (введено около 4 л консервированной одногруппной крови). Также внутривенно введено трансфузией 280 мл одногруппной тромбоэритцитарной массы, раствор аминокапроной кислоты в объеме 100 мл. Кровотечение, дливше-

еся 2 часа, было остановлено, состояние стабилизировалось: гемоглобин 60 г/л, гематокрит – 13%. Динамика показателей крови: гемоглобин 80 г/л, эритроциты – 2,8 млн, тромбоциты – 652 тыс, СОЭ – 52 мм/час, лейкоциты – 15,3 млн, гематокрит – 22, 7 %, фибриноген – 1,5 г/л, фибрин – 7 мг.

Больная консультирована детским гематологом гематологического отделения Согдийской областной детской больницы, было рекомендовано: коагулограмма, анализ на определение уровня активности антигемофильного глобулина А, анализ фактора Виллебранда. При лабораторном исследовании: на основании увеличения времени кровотечения больше 9 мин, увеличения времени свертывания крови больше 12 мин, удлинения АЧТВ до 56,6 с (норма – до 32,6 с), нарушения потребления протромбина заподозрена болезнь Виллебранда. На основании определения активности фактора VIII свертывания крови – 49,5%, IX фактора свертывания крови – 98%, протромбин – 12 с фактора Виллебранда (FW) – 140% был установлен диагноз болезни Виллебранда. Врач-гематолог подтвердил наличие болезни Виллебранда, рекомендовал применять трансфузию антигемофильной плазмы.

Для остановки носового кровотечения использовали препараты, стимулирующие высвобождение в кровоток FW, участвующего в формировании кровяных сгустков для остановки кровотечения; для поддержки фактора свертывания крови уровня фактора VIII применяли раствор криопресипитат, высококонцентрированный раствор десмопрессин, 5% раствор аскорбиновой кислоты, внутримышечно раствор дитцинона и раствор герветин для промывания глотки. При повторном длительном кровотечении из послеоперационной раневой поверхности верхнего полюса правой миндаликовой ниши предприняты меры для остановки кровотечения: прижатие кровоточащего участка в верхнем полюсе миндаликовой ниши марлевым тампоном, после наложена лигатура из кетгута на участок кровоточащей ткани, затем произведена передняя и задняя тампонада носа.

Одновременно капельно переливалось 100,0 плазма с 5 мл 5% раствора аскорбиновой кислоты. В результате был достигнут полный гемостаз. В течение нескольких дней общее состояние улучшилось. Тампон из носа и носоглотки удален. Раневые поверхности ткани верхнего полюса правой миндаликовой ниши покрылись в дальнейшем грануляциями и эпителизировались. Носовое дыхание полностью восстановилось, кровотечение из носоглотки и носа прекратилось, отмечалось улучшение состояния. Девочка была выписана под наблюдение педиатра и детского гематолога.

В настоящее время ребенок находится под наблюдением детского гематолога, получает профилактическое введение плазменного концентрата фактора VIII, в котором содержится фактор Виллебранда. После назначения профилактического введения удавалось добиться лишь прекращения очередного носового кровотечения.

Интерес этого наблюдения состоит в том, что мы наблюдали относительно редкий случай болезни Виллебранда и кровотечения после операции тонзиллотомии и аденотомии у ребенка на фоне данного заболевания. Как правило, эта патология диагностируется поздно, что связано с низкой настороженностью и осведомленностью некоторых врачей о данной патологии. Авторы надеются, что данная статья окажется полезной и напомнит, что причиной кровотечения после операции тонзиллотомии и аденотомии у ребенка может возникать на фоне недиагностированной болезни Виллебранда.

Авторы заявляют об отсутствии конфликта интересов.

ЛИТЕРАТУРА

1. Альданярова Б. Ж. Патогенетическое основы носовых кровотечений у детей с наследственными тромбоцитопатиями. *Среднеазиатский научно-практический журнал стоматологии.* Материалы Третьего съезда оториноларингологов Узбекистана. 2010;3-4:194–197.
2. Козинец Г. И., Макарова В. А. Исследования системы крови в клинической практике. М., 2001. 367 с.
3. Очилзода А. А. К вопросу об уровни и тяжости наследственной болезни, связанной взаимодействием родственно-брачного фактора у детей. Материалы ежегодной XII научно-практической конференции Института последипломного образования в сфере здравоохранения Республики Таджикистан. Роль последипломного образования в развитии медицины Республики Таджикистан. Душанбе, 2016:47–50.
4. Юркин С. А. Некоторые аспекты лечебной тактики при носовых кровотечениях. *Российская ринология.* 2007;2:72-73.
5. Глузман Д. Ф., Абраменко И. В. Лабораторная диагностика онкогематологических заболеваний. Киев, 1998. 265 с.
6. Кузьмина Л. А. Гематология детского возраста. М., 2001. 402 с.
7. Волков А. Г., Бойко Н. В., Киселев В. В. Носовые кровотечения. М.: Джангар, 2002.
8. Werner E. J., Broxson E. H., Tucker E. L. et al. Prevalence of von Willebrand disease in children: A multiethnic study. *J. Pediatr.* 1993;123:893-898.
9. Anna Dmoszynska, Tadeusz Robaka. Podstawy hema-tologii. Lublin, 2003. 186 p.
10. Богомильский М. Р., Чистякова В. Р. Детская оториноларингология. М., 2007. 576 с.

REFERENCES

1. Al'danyarova B. Zh. *Patogeneticheskoe osnovy nosovykh krovotechenii u detei s nasledstvennymi trombotsitopatiyami. Sredneaziatskaya nauchno-prakticheskii zhurnal stomatologiya.* Materialy tret'ego s»ezda otorinolaringologov Uzbekistana. Tashkent. 2010;3-4:194–197. (In Russ.)
2. Kozinets G. I., Makarova V. A. *Issledovaniya sistemy krovi v klinicheskoi praktike.* M., 2001. 367 p. (In Russ.)
3. Ochilzoda A. A. *K voprosu ob urovni i tyazhosti nasledstvennoi bolezni svyazannoe vzaimodeistviem rodstvenno-brachnogo faktora u detei.* Materialy ezhegodnoi XII nauchno-prakticheskoi konferentsii Instituta poslediplomnogo obrazovaniya v sfere zdravookhraneniya Respubliki Tadzhikistana. Rol' poslediplomnoi obrazovaniya v razvitii meditsiny Respubliki Tadzhikistan. Dushanbe, 2016:47–50.
4. Yurkin S. A. Nekotorye aspekty lechebnoi taktiki pri nosovykh krovotecheniyakh. *Rossiiskaya rinologiya.* 2007;2:72-73. (In Russ.)
5. Gluzman D. F., Abramenko I. V. *Laboratornaya diagnostika onkogematologicheskikh zabolevanii.* K., 1998. 265 p. (In Russ.)
6. Kuz'mina L. A. *Gematologiya detskogo vozrasta.* M., 2001. 402 p. (In Russ.)
7. Volkov A. G., Boiko N. V., Kiselev V. V. *Nosovye krovotecheniya.* M.: Dzhangar, 2002.
8. Werner E. J., Broxson E. H., Tucker E. L. et al. Prevalence of von Willebrand disease in children: A multiethnic study. *J. Pediatr.* 1993;123:893-898.
9. Anna Dmoszynska, Tadeusz Robaka. Podstawy hema-tologii. Lublin, 2003. 186p.
10. Bogomil'skii M. R., Chistyakova V. R. *Detskaya otorinolaringologiya*. M., 2007. 576 p.

Информация об авторах

✉ **Махмудов Султон Сафоевич** – врач высшей категории, заведующий сурдологическим отделением, Согдийская областная клиническая больница имени С. Кутфитдинова (735700, Таджикистан, Согдийская область, Худжанд, ул. Северная)

Очилзода Абдуназир Абдусамеевич – врач-оториноларинголог, кандидат медицинских наук, заведующий областным детским сурдологопедическим кабинетом, Городской центр здоровья № 2 г. Худжанда Согдийской области; тел: (92) 731-75-35, e-mail: nazir-1957@mail.ru

Джамолов Фуркат Пулатович – заведующий детским ЛОР-отделением, Согдийская областная клиническая больница имени С. Кутфитдинова (735700, Таджикистан, Согдийская область, Худжанд, ул. Северная)

Муталибов Афзал Зарипович – врач-оториноларинголог детского ЛОР-отделения, Согдийская областная клиническая больница имени С. Кутфитдинова (735700, Таджикистан, Согдийская область, Худжанд, ул. Северная)

Бободжанов Равшан Умарович – врач-оториноларинголог детского ЛОР-отделения, Согдийская областная клиническая больница имени С. Кутфитдинова (735700, Таджикистан, Согдийская область, Худжанд, ул. Северная)

Максудов Бахтиер Алиджанович – врач-оториноларинголог сурдологического отделения, Согдийская областная клиническая больница имени С. Кутфитдинова (735700, Таджикистан, Согдийская область, Худжанд, ул. Северная)

Гафоров Абдуали Абдугафорович – врач-оториноларинголог детского ЛОР-отделения, Согдийская областная клиническая больница имени С. Кутфитдинова (735700, Таджикистан, Согдийская область, Худжанд, ул. Северная)

Information about the authors

✉ **Sulton S. Makhmudov** – doctor of the highest category, head of the audiology department, Kutfitdinov Sughd Regional Clinical Hospital (Severnaya Str., Khujand, Sughd Region, Tajikistan, 735700)

Abdunazir A. Ochilzoda – MD Candidate, otorhinolaryngologist, head of the regional pediatric audiologic office, City Health Center No. 2 in Khujand, Sughd Region; phone: (92) 731-75-35, e-mail: nazir-1957@mail.ru

Furkat P. Dzhamolov – Head of the Pediatric ENT Department, Kutfitdinov Sughd Regional Clinical Hospital (Severnaya Str., Khujand, Sughd Region, Tajikistan, 735700)

Afzal Z. Mutalibov – otorhinolaryngologist of the children's ENT department, Kutfitdinov Sughd Regional Clinical Hospital (Severnaya Str., Khujand, Sughd Region, Tajikistan, 735700)

Ravshan U. Bobodzhanov – otorhinolaryngologist of the children's ENT department, Kutfitdinov Sughd Regional Clinical Hospital (Severnaya Str., Khujand, Sughd Region, Tajikistan, 735700)

Bakhtier A. Maksudov – otorhinolaryngologist of the audiological department, Kutfitdinov Sughd Regional Clinical Hospital (Severnaya Str., Khujand, Sughd Region, Tajikistan, 735700)

Abduali A. Gaforov – otorhinolaryngologist of the children's ENT department, Kutfitdinov Sughd Regional Clinical Hospital (Severnaya Str., Khujand, Sughd Region, Tajikistan, 735700)

УДК616.289-006.327-007.17-006.327+616.288.5-007.271+616.284-003.2+616.284.258]-089/87
https://doi.org/10.18692/1810-4800-2021-1-93-101

Фиброзная дисплазия височной кости со стенозом наружного слухового прохода и вторичной холестеатомой

С. Д. Полякова[1], Т. С. Хегай[2], Н. Н. Батенева[1], Е. А. Некрасова[1]

[1] *Воронежский государственный медицинский университет им. Н. Н. Бурденко, г. Воронеж, 394036, Россия*

[2] *Институт повышения квалификации медицинских кадров, Воронеж, 394018, Россия*

Fibrous dysplasia of temporal bone with stenosis of external auditory canal and secondary cholesteatoma

S. D. Polyakova[1], T. S. Khegai[2], N. N. Bateneva[1], E. A. Nekrasova[1]

[1] *Burdenko Voronezh State Medical University, Voronezh, 394036, Russia*

[2] *Institute for advanced training of medical personnel, Voronezh, 394018, Russia*

Авторами дана историческая справка первых документальных описаний клинической, рентгенологической, микроскопической картины измененных костей, характерных для такого редкого заболевания, как фиброзная дисплазия (ФД). ФД вызывается врожденной мутацией гена GNAS1, что приводит к образованию фиброзной дезорганизованной костной матрицы с примитивной костной тканью, не способной созревать в пластинчатые кости. Выделяют монооссальную, полиоссальную формы ФД, а также множественное поражение костей с пигментацией и эндокринными аномалиями. При ФД костей черепа обычно поражены (в порядке уменьшающейся частоты): лобная, клиновидная, решетчатая, теменная, височная и затылочная кости. Увеличение размеров височной кости приводит к развитию стеноза наружного слухового прохода, что клинически проявляется гноетечением из уха, снижением слуха по типу звукопроведения, а также развитием холестеатомы. Представлен клинический случай пациента с двусторонней локализацией ФД височной кости и односторонним клиническим проявлением слева (стенозом наружного слухового прохода и вторичной холестеатомой). В 18-летнем возрасте в ЛОР-отделении городской больницы больному было проведено удаление экзостозов левого слухового прохода, что не предотвратило дальнейшее прогрессирование заболевания. Спустя 10 лет у больного вновь развился субтотальный стеноз слухового прохода в костном отделе, что послужило поводом для повторной операции. Пациенту проведено хирургическое лечение с последующим динамическим наблюдением и КТ височных костей в течение 10 лет.

Ключевые слова: фиброзная дисплазия, височная кость, наружный слуховой проход, холестеатома, компьютерная томография.

Для цитирования: Полякова С. Д., Хегай Т. С., Батенева Н. Н., Некрасова Е. А. Фиброзная дисплазия височной кости со стенозом наружного слухового прохода и вторичной холестеатомой. *Российская оториноларингология.* 2021;20(1):93–101. https://doi.org/10.18692/1810-4800-2021-1-93-101

The authors give historical reference to the first documentary descriptions of the clinical, radiological, microscopic images of altered bones characteristic of such a rare disease as fibrous dysplasia (FD). FD is caused by a congenital mutation of the GNAS1 gene, which leads to the formation of a fibrous disorganized bone matrix with primitive bone tissue that is not able to mature into lamellar bones. Monossal, polyossal forms of FD are distinguished, as well as multiple bone damage with pigmentation and endocrine abnormalities. In FD, skull bones are usually affected (in order of decreasing frequency): frontal, sphenoid, ethmoid, parietal, temporal and occipital bones. An enlargement in the size of the temporal bone leads to the development of stenosis of the external auditory canal, which is clinically manifested by bleeding from the ear, conductive hearing loss, as well as the development of cholesteratoma. A clinical case of a patient with bilateral localization of temporal bone FD and unilateral clinical manifestation on the left (stenosis of the external auditory canal and secondary cholesteatoma) is presented. At the age of 18, the patient was operated on for the exostosis of

© Коллектив авторов, 2021

the auditory canal in the ENT department of the city hospital, which did not prevent further progression of the disease. After 10 years, the subtotal stenosis of the left auditory canal again developed, which was the reason for the re-operation. The patient underwent surgical treatment followed by dynamic observation and computed tomography of temporal bones for 10 years.
Keywords: fibrotic dysplasia, temporal bone, external auditory canal, cholesteatoma, computed tomography.

For citation: Polyakova S. D., Khegai T. S., Bateneva N. N., Nekrasova E. A. Fibrous dysplasia of temporal bone with stenosis of external auditory canal and secondary cholesteatoma. *Rossiiskaya otorinolaringologiya*. 2021;20(1):93–101. https://doi.org/10.18692/1810-4800-2021-1-93-101

Фиброзная дисплазия (ФД) – редкое заболевание, в основе которого лежит замедленная и извращенная оссификация эмбрионального хряща.

ФД была впервые описана Даниелем фон Реклингхаузеном в 1891 году. На XIX съезде российских хирургов в 1927 г. В. Р. Брайцев первым подробно привел точное описание клинической, рентгенологической, микроскопической картины измененных костей и сообщил о микроскопическом строении очага фиброзной дисплазии. Описав морфологическую картину фиброзной дисплазии, В. Р. Брайцев делает следующий вывод: «Сущность фиброзной остеодистрофии состоит в функциональном отклонении остеобластической мезенхимы при развитии кости в эмбриональном периоде, вследствие чего с самого начала создается своеобразная кость с фиброзным костным мозгом, способным разрастаться и давать остеоидную ткань и кость незаконченного типа» [1]. В. Р. Брайцев описал фиброзную дисплазию также в журналах «Новая хирургия» (1928) и «Archiv klinische Chirurgi» (1928), т. е. на 10 лет раньше J. Lichtenstein, который в 1938 г. сообщил об этом заболевании, а в 1942 г. описал 15 собственных наблюдений [2]. Поэтому гораздо больше оснований присвоить фиброзной дисплазии костей имя В. Р. Брайцева, чем называть ее болезнью Лихтенштейна или Лихтенштейна–Яффе, которые лишь уточнили и дальше развили положения В. Р. Брайцева [3].

Позже было установлено, что ФД вызывается врожденной мутацией гена GNAS1, локализованного на хромосоме 20q13.2-13.3, который кодирует альфа-субъединицу стимулирующего белка G, Gsα. Вследствие этой мутации происходит замена аминокислоты аргинина в положении 201 (R201) на аминокислотой цистеин (R201C) или гистидин (R201H). Аномальный белок стимулирует G1 циклический аденозинмонофосфат (АМФ) и остеобласты к более высокой скорости синтеза ДНК, чем в нормальных клетках, что приводит к образованию фиброзной дезорганизованной костной матрицы с примитивной костной тканью, не способной созревать в пластинчатые кости [4–6].

Заболевание начинается в детстве, но вследствие, как правило, длительного бессимптомного течения может обнаруживаться в любом возрасте. Наиболее часто заболевание диагностируется в возрасте 6–15 лет, что соответствует периоду роста лицевого скелета, смены и роста зубов, изменению уровня половых гормонов [7].

По характеру изменений в кости различают очаговую (монооссальную форму ФД, 70%), диффузную (полиоссальную форму ФД, 27%), а также множественное поражение костей с пигментацией и эндокринными аномалиями (синдром МакКуна–Олбрайта, 3%) [8, 9].

Чаще всего поражаются ребра и черепно-лицевая область, тогда как остальные отделы скелета сохраняют нормальное строение. Поражение черепно-лицевой области встречается у 31% больных [10]. При ФД костей черепа обычно поражены (в порядке уменьшающейся частоты): лобная, клиновидная, решетчатая, теменная, височная и затылочная кости [11], при этом ФД височной кости встречается в 18% случаев [12].

Увеличение размеров височной кости приводит к развитию стеноза наружного слухового прохода в 80%, что нередко сопровождается гноетечением из уха, снижением слуха по типу звукопроведения, а также развитием вторичной холестеатомы у 40% больных с фиброзной дисплазией [13–17]. Сенсоневральная потеря слуха отмечается у 14–17% пациентов и является результатом разрушения улитки и стеноза внутреннего слухового прохода [18, 19].

К другим осложнениям ФД височной кости относятся: эрозия стенок сосудов, компрессия черепных нервов, например зрительного нерва, что может привести к слепоте. Разрастание височной кости может также вызвать механический блок височно-нижнечелюстного сустава, сопровождающийся тризмом жевательных мышц, блоком слуховой трубы, что может явиться причиной возникновения среднего отита. О параличе, или парезе лицевого нерва, сообщается в 9% рассмотренных случаев [20, 21]. Описан случай развития парафарингеального абсцесса при ФД височной кости [22].

Barrionuevo с соавторами предложена клиническая классификация ФД височной кости в соответствии с прогрессированием заболевания: 1-я стадия – латентная или бессимптомная, когда показано только регулярное наблюдение; 2-я стадия – симптоматическая; 3-я стадия – развитие осложнений. Хирургическое лечение ФД височной

кости показано только при выраженных деформациях слухового прохода, приводящих к потере слуха, или наличии компрессии черепных нервов (в том числе лицевого нерва) либо сосудов, пересекающих височную кость [23].

Мы представляем клинический случай пациента с ФД височной кости с двусторонней локализацией процесса и односторонним клиническим проявлением, оперированного по поводу повторного стеноза наружного слухового прохода и вторичной холестеатомы. Этот случай представляет особый интерес, так как наблюдается динамика развития ФД процесса в течение последующих 10 послеоперационных лет, подтвержденная данными компьютерной томографии височной кости.

Больной Н., 30 лет, поступил 18.03.2010 г. в отоларингологическое отделение № 2 ВОКБ № 1 в плановом порядке с жалобами на снижение слуха на левое ухо, шум в левом ухе, выделения их уха с неприятным запахом. При поступлении в стационар состояние пациента удовлетворительное. Считает себя больным с детства, неоднократно лечился по поводу гноетечения из уха в детской поликлинике. В 18-летнем возрасте в ЛОР-отделении городской больницы перенес операцию по удалению экзостозов левого слухового прохода (документы не сохранились, точного названия операции не помнит). После операции выделения из уха временно уменьшились, продолжал консервативное лечение отита амбулаторно. Последние годы состояние ухудшилось: слуховой проход вновь «закрылся», выделения из уха продолжали беспокоить. К сурдологу в областную поликлинику обратился в 2009 г. Было проведено обследование (аудиометрическое, КТ височной кости). По данным КТ поставлен диагноз: фиброзная дисплазия левой височной кости. Консультирован отохирургом отоларингологического отделения № 2 ВОКБ № 1, рекомендовано хирургическое лечение, от которого временно воздержался. Госпитализирован в марте 2010 г.

При осмотре: определяется увеличение размеров левой височной кости (рис. 1).

При передней риноскопии: слизистая полости носа розовая, отделяемого в носовых ходах нет, носовая перегородка умеренно искривлена в задних отделах. Фарингоскопия: слизистая ротоглотки розовая, небные миндалины субатрофичны, спаяны передними небными дужками, в лакунах патологического отделяемого нет. Отоскопия: справа – слуховой проход широкий, барабанная перепонки серая, блестящая, с четкими опознавательными знаками; слева – наружный слуховой проход резко сужен за счет костного образования задней и нижней стенок, кожный покров не изменен, умеренное слизисто-гнойное отделяемое в щелевидном просвете, барабанная перепонка не обозревается.

При акуметрическом обследовании справа шепотная речь 6 м, разговорная речь > 6 м, слева шепотная речь 3 м, разговорная речь 6 м, камертональные пробы справа положительные, слева отрицательные. Проходимость слуховых труб с обеих сторон 2-й степени. На тональной аудиограмме справа – норма, слева – снижение слуха по смешанному типу, имеется костно-воздушный интервал до 10 дБ (рис. 2).

Общеклинические и биохимические исследования – без патологии.

Бактериологическое исследование – выделен золотистый стафилококк.

Основным методом диагностики при данной патологии является трехмерная компьютерная томография, позволяющая определить распространенность и локализацию процесса и соответственно планировать объем оперативного вмешательства [24].

На компьютерных томограммах височных костей от 05.08.2009 г. Правая височная кость: определяются объемное увеличение, уплотнение и утолщение большого крыла клиновидной кости, латеральной и нижней стенки глазницы справа за счет перестройки костной структуры с преобладанием изменений по типу «матового стекла» плотностью 867±385 HU и гиподенсных очагов, неправильной формы с четкими, неров-

Рис. 1. Увеличение размеров левой височной кости
Fig. 1. Enlargement of the pars squamosa of the left temporal bone

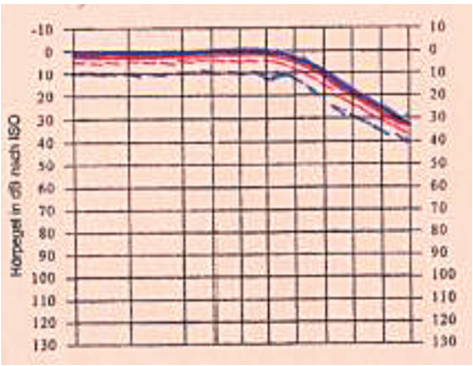

Рис. 2. Тональная аудиограмма. Исследование синим цветом – до операции. Исследование красным цветом – после операции:
—— – костная проводимость; - - - – воздушная проводимость
Fig. 2. Tone audiogram. Study in blue – before surgery. Study in red – after surgery
—— – bone conductivity; - - - – air conductivity

Рис. 3. Аксиальный срез, костное окно. Перестройка костной структуры большого крыла клиновидной кости справа по типу «матового стекла» (тонкая стрелка) и гиподенсных фокусов (наиболее соответствующих кистозной перестройке, толстая стрелка)

Fig. 3. Axial reconstruction, bone window. Rearrangement of the bone structure of the large wing of the right sphenoid bone on the by the type of „matte glass“ (thin arrow) and hypodense focuses (most corresponding to cystic rearrangement, thick arrow)

ными контурами, плотностью 32±6 HU (рис. 3). Вовлеченное в процесс foramen rotundum деформировано, сужено до 1,14 мм (рис. 4, указано стрелкой). Высокое расположение луковицы правой внутренней яремной вены с выраженным локальным истончением задней стенки костной части наружного слухового прохода, менее 1 мм (косвенные признаки дигесценции) (рис. 5).

Левая височная кость: визуализируется объемное увеличение височной кости с поражением чешуйчатой, каменистой и барабанной частей, с тотальным вовлечением в процесс сосцевидного отростка, большого крыла клиновидной кости, скулового отростка, верхушки пирамиды, паракохлеарной области с сохранением формы костей, с неравномерным склерозированием наружной пластинки височной кости (рис. 6).

Определяется диффузная перестройка костной ткани, преимущественно по типу «матового стекла» плотностью 704 HU, многочисленные склеротические фокусы, плотностью 1216 HU

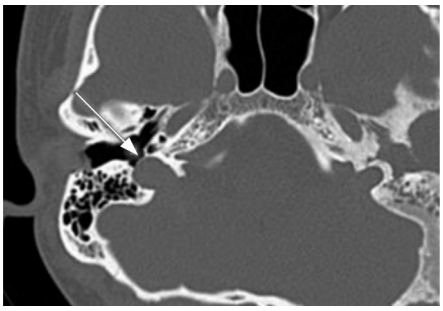

Рис. 5. Аксиальный срез, костное окно. Высокое расположение луковицы правой внутренней яремной вены с признаками дегисценции задней стенки костной части наружного слухового прохода

Fig. 5. Axial reconstruction, bone window. High location of the bulb of the right internal jugular vein with signs of digescence of the posterior wall of the bone part of the external auditory canal

и «пятнистые» вкрапления, плотностью 56 HU с четкими, неровными контурами (наиболее соответствуют кистозной перестройке).

В сосцевидном отростке, а также в проекции суженной до 3 мм деформированной костной части наружного слухового прохода, тотально обтурированной патологическим компонентом, плотностью 65 HU (рис. 7) отмечается большая полость, неправильной округлой формы, с четкими, неровными контурами, размерами 21 × 17 × 15 мм, заполненная гетерогенным содержимым, плотностью 31±22 HU с включениями единичных мелких пузырьков газа с признаками деструкции стенок, максимальным размером до 12 мм, распространением процесса на большое крыло клиновидной кости и суставной бугорок левого височно-нижнечелюстного сустава (рис. 8), внутреннюю пластинку височной кости (размер дефекта до 8 мм в наибольшем измерении) (рис. 9). В барабанной части височной кости отмечается аналогичная полость, округлой формы, с ровными, четкими контурами, размерами 6 × 7 × 8 мм, заполненная патологическим содержимым, плотностью ~52 HU с деструкцией кортикального слоя, размером дефекта до 4 мм (рис. 10).

Рис. 4. Корональный срез, костное окно. Foramen rotundum (круглое отверстие) $D < S$

Fig. 4. Coronal reconstruction, bone window. Foramen rotundum (round hole) $D < S$

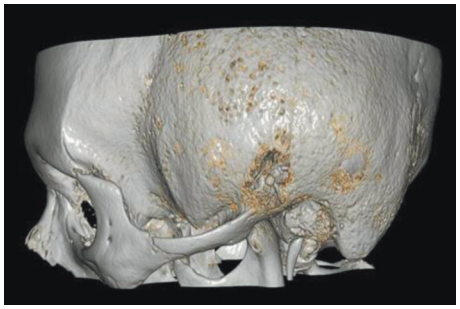

Рис. 6. 3D-реконструкция, аксиальная и сагиттальная плоскость, утолщение левой височной кости

Fig. 6. 3D-reconstruction, axial and sagittal plane, thickening of the left temporal bone

а) *б)*

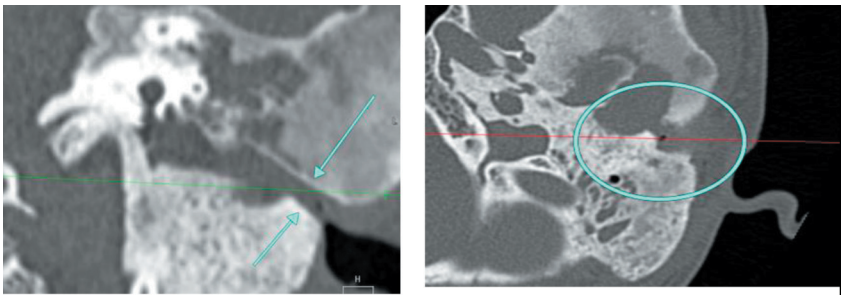

Рис. 7. Корональное сечение, костное окно. Сужение костной части левого наружного слухового прохода с обтурацией просвета на всем протяжении патологическим содержимым, плотностью 65 HU

Fig. 7. Coronal reconstruction, bone window. Narrowing of the bone part of the left external auditory canal with obturation with pathological contents, density +65HU

а) *б)*

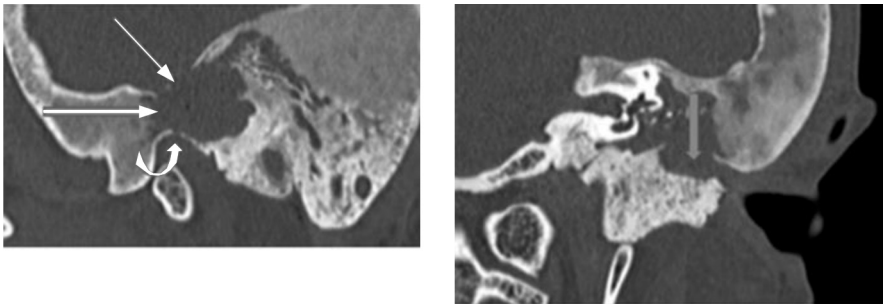

Рис. 8. *а* – сагиттальный срез, костное окно; деструкция верхней стенки костной части деформированного левого наружного слухового прохода (тонкая стрелка), распространение процесса на большое крыло клиновидной кости (толстая стрелка), а также локальные дефекты кортикального слоя суставного бугорка левого височно-нижнечелюстного сустава (изогнутая стрелка); *б* – корональный срез, костное окно; деструкция нижней стенки костной части левого наружного слухового прохода

Fig. 8. *a* – sagittal reconstruction, bone window; destruction of the upper wall of the bone part of the deformed left external auditory canal (thin arrow), extension of the process to the large wing of the sphenoid bone (thick arrow), as well as local defects of the cortical layer of the articular cusp of the left temporomandibular joint (curved arrow); *b* – coronal reconstruction, bone window; destruction of the lower wall of the bone part of the left external auditory canal

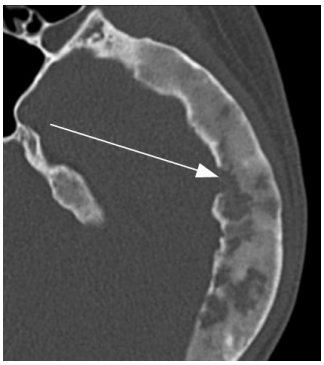

Рис. 9. Аксиальный срез, костное окно. Деструкция внутренней пластинки левой височной кости

Fig. 9. Axial reconstruction, bone window. Destruction of the inner plate of the left temporal bone

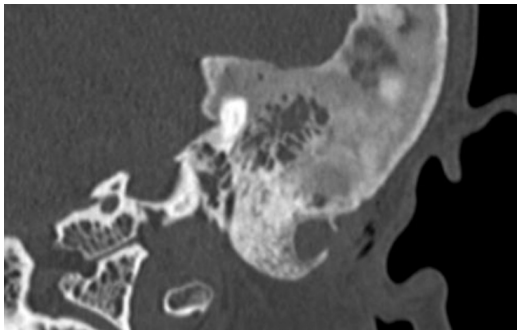

Рис. 10. Корональный срез, костное окно; полость деструкции в барабанной части левой височной кости с нарушением целостности кортикального слоя

Fig. 10. Coronal reconstruction, bone window; destruction cavity in the drum part of left temporal bone with violation of cortical layer integrity

Пневматизация антрума, адитуса и левой барабанной полости тотально снижена за счет гомогенного патологического содержимого плотностью ~4–8 HU, с вовлечением в процесс цепи слуховых косточек, без смещения, без признаков деминерализации и деструкции с окклюзией овального, круглого окон, устья слуховой трубы. Крыша барабанной полости сохранена, утолщена до 3 мм за счет фиброзной перестройки. В единичных сохраненных клетках сосцевидного отростка определяется патологический субстрат, плотностью ~52 HU.

С учетом данных клинического обследования и КТ височных костей установлен диагноз: полиоссальная форма фиброзной дисплазии височных костей, стеноз левого слухового прохода, левосторонний хронический гнойный средний отит, холестеатома.

После предоперационной подготовки пациенту под наркозом произведена постаурикулярная канальная мастоидэктомия с широкой каналопластикой. Обнажен костный массив сосцевидного отростка и задней стенки слухового прохода, практически полностью перекрывающий слуховой проход, удален с помощью режущих фрез. Слуховой проход расширен, барабанная перепонка целая. Передняя стенка аттика и антрума частично разрушены. Фрезами полностью удалены передняя стенка аттика и антрума, обнаружена обширная полость (2 × 2 см), распространяющаяся кпереди и кверху (над барабанной полостью) в чешую височной кости, заполненная грануляциями, холестеатомой (в капсуле 1 × 2 см). После удаления грануляционной ткани и холестеатомы в передневерхнем отделе полости обнаружено отсутствие костной стенки капсулы височно-нижнечелюстного сустава. Алмазной фрезой сглажены стенки образованной полости. Смоделированные лоскуты кожи слухового прохода уложены на стенки полости, прикрыты силиконом. Послеоперационная полость тампонирована марлевыми турундами с ципрофлоксацином. Послеоперационный период протекал гладко, поэтапно удалялись тампоны, проводилась обработка кожи слухового прохода антибактериальными и противогрибковыми препаратами. После полного удаления тампонов и силикона на 14-е сутки – послеоперационная полость больших размеров, хорошо обозрима, с четкими контурами, с удовлетворительной эпителизацией. Кожа наружного слухового прохода отечная, отделяемого нет. Проведено 3 сеанса лазеротерапии эндоурально. Слух у больного улучшился, на аудиограмме – костно-воздушный интервал полностью сократился.

Гистологическое исследование кусочков операционного материала: холестеатома, хроническое воспаление, фиброзная остеодисплазия.

При осмотре больного через 1 год: пациент жалоб не предъявляет. При отоскопии: слуховой проход широкий, отделяемого из уха нет, послеоперационная полость больших размеров, частично занимающая мастоидальную полость и большей частью распространяющаяся кверху и кпереди надбарабанного пространства в чешую височной кости, заполнена сухими эпидермальными массами, после удаления которых определена полная ее эпидермизация. Барабанная перепонка целая. На аудиограмме – костно-воздушный интервал отсутствует.

При контрольной КТ височной кости от 20.12.2011 г. Правая височная кость: без динамики (в сравнении с исследованием от 2009 г.).

Левая височная кость: состояние после постаурикулярной канальной мастоидэктомии с широкой каналопластикой. В сравнении с исследованием от 2009 г. определяется значительная положительная динамика в виде полной пневматизации наружного слухового прохода на всем протяжении, без стенозирования просвета, без патологического содержимого, без вовлечения в процесс структур среднего, внутреннего уха, канала лицевого нерва (рис. 11).

Отмечается появление большого дефекта с фрагментарным истончением кортикального слоя нижнечелюстной ямки, толщиной менее 1 мм, протяженностью до 5,5мм с пролабированием мягкотканого содержимого плотностью 55 HU до 2,3 мм в пневматизированную обширную полость, неправильной округлой формы, с четкими, достаточно ровными, минимально эрозированными внутренними контурами, расположенную в сосцевидном отростке, костной части наружного слухового прохода.

В барабанной части височной кости сохраняется округлая полость, с ровными, четкими контурами, размерами 5 × 5 × 6 мм (ранее 6 × 7 × 8 мм), с деструкцией кортикального слоя, размером дефекта до 2 мм (ранее 4 мм, динамика положительная) (рис. 12).

Пневматизация антрума, адитуса и левой барабанной полости сохранена.

В нашей клинике пациент наблюдется в течение 10 лет. Периодически (раз в год или два), по обращении, проводился туалет трепанационной полости.

Пневматизация антрума, адитуса и левой барабанной полости сохранена.

Периодически (раз в 2–3 года), по обращении, проводилась эндоскопическая ревизия операционной полости, с удалением эпидермальных масс из полости и проведением местной противовоспалительной терапии.

В январе 2020 г. пациент обратился с жалобами на выделения из левого уха. При КТ-обследовании отмечается субтотальное снижение пневматиза-

а) *б)*

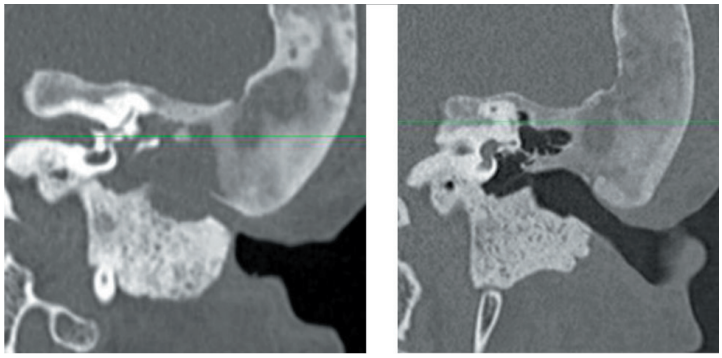

Рис. 11. Корональное сечение, костное окно: *а* – 2009 г. – левый наружный слуховой проход до оперативного лечения; *б* – 2011 г. после оперативного лечения

Fig. 11. Coronal reconstruction, bone window: *a* – 2009 Left external auditory canal before surgical treatment; *b* – 2011 – after surgical treatment

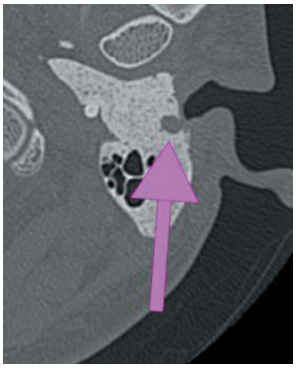

Рис. 12. 2011 г. Аксиальный срез, костное окно. Уменьшение в размерах округлого образования в сравнении с исследованием от 2009 г.

Fig. 12. 2011. Axial reconstruction, bone window. Reduction in rounded formation compared to 2009 study

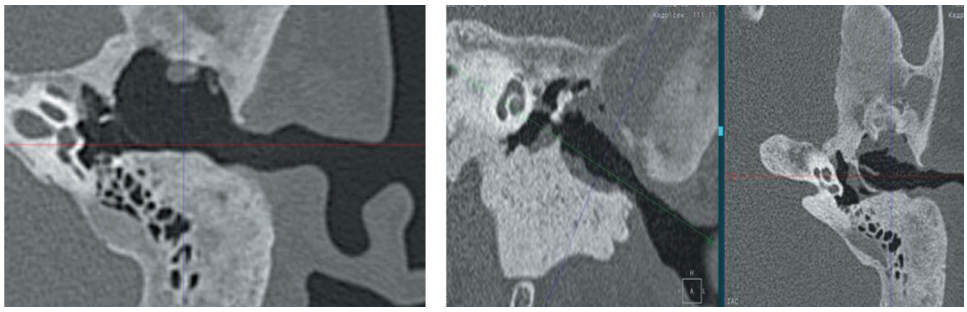

Рис. 13. Корональнаый срез: *а* – левый наружный слуховой проход 2011 г.; *б* – Левый наружный слуховой проход 2020 г.; динамика отрицательная с тенденцией к повторной стриктуре левого наружного слухового прохода

Fig. 13. Coronal reconstruction: *a* – left external auditory canal in 2011; *b* – left external auditory canal in 2020. Dynamics are negative with a tendency to re-stricture of the left external auditory canal

ции обширной полости неправильной округлой формы, расположенной в сосцевидном отростке, костной части наружного слухового прохода за счет мягкотканого образования (рис. 13).

В целом на КТ височных костей с 2009 по 2020 г. отрицательной динамики не определяется, отмечается фиброзирование гиподенсных очагов.

При отоскопии: справа – без особенностей, слева – слуховой проход резко сужен за счет отека тканей слухового прохода. Слуховой проход и послеоперационная полость больших размеров заполнены нагноившимися эпидермальными массами, после удаления которых под контролем эндоскопа отмечена удовлетворительная эпидермизация стенок полости, холестеатомы нет. На тональной аудиограмме слева – повышение порогов костной проводимости без динамики, костно-воздушный интервал отсутствует. После проведенной консервативной противовоспалительной местной терапии слуховой проход расширился, гноетечение прекратилось.

Заключение

Особенностью представленного случая является двусторонняя локализация ФД височной кости с односторонним клиническим проявлением слева (стенозом наружного слухового прохода и вторичной холестеатомой). Основным методом лечения ФД является хирургическое с последующим динамическим наблюдением. Учитывая, что фиброзная дисплазия имеет тенденцию к стабилизации после подросткового возраста, операция должна быть отложена до полового созревания [25], что подтверждает неблагоприятное течение с развитием рестеноза левого слухового прохода после частичного удаления костной стриктуры в возрасте 18 лет. Однако и после расширенной каналопластики в возрасте 30 лет в данном случае, хотя облитерации слухового прохода за 10 лет не произошло, все же отметилось медленное прогрессирование процесса слева (сужение слухового прохода), что требует регулярного динамического наблюдения и эндоскопической ревизии операционной полости. Положительным

можно считать тот факт, что холестеатома не рецидивировала. Изменения в правой височной кости также соответствуют фиброзной дисплазии.

Учитывая доброкачественность изменений правой височной кости, обнаруженных при КТ-исследовании, и отсутствие клинических симптомов в течение 10 лет, следует ограничиться наблюдением с рекомендацией пациенту регулярного последовательного КТ-сканирования или магнитно-резонансной томографии.

Авторы заявляют об отсутствии конфликта интересов.

ЛИТЕРАТУРА/REFERENCES

1. Брайцев В. Р. Osteodystrophia fibrosa localisata: материалы 19-го съезда российских хирургов. Ленинград, 1927:301–315. [Braitsev V. R. Osteodystrophia fibrosa localisata: Materialy 19-go s"ezda rossiiskikh khirurgov. Leningrad, 1927:301–315. (In Russ.)]
2. Lichtenstein L. et al. Fibrous dysplasia of bone. *Arch Patol.* 1942;33:777–816.
3. Виноградова Т. П. Опухоли костей. Москва: М., 1973. 336 с. [Vinogradova T. P. *Opukholi kostei.* Moscow: Meditsina, 1973. 336 p. (In Russ.)]
4. Nicole D. Riddle, MD; Marilyn M. Bui, MD, PhD. Fibrous Dysplasia. Archives of pathology & laboratory medicine. *Arch Pathol Lab Med.* 2013;137:134–138. doi: 10.5828.arpa/2012.0013-RS.
5. Marie P. J., de Pollak C., Chanson P., Lomri A. Increased proliferation of osteoblastic cells expressing the activating Gs α mutation in monostotic and polyostotic fibrous dysplasia. *Am J Pathol.* 1997;150:1059–1069. doi: 10.5858/
6. Weinstein L. S., Shenker A., Gejman P. V., Merino M. J., Friedman E., Spiegel A. M. Activating mutations of the stimulating G protein in the McCune-Albright syndrome. *N Engl J Med.* 1991;325:1688–1695.
7. Józef Mierzwiński, Justyna Kosowska et al. Different clinical presentation and management of temporal bone fibrous dysplasia in children. *World Journal of Surgical Oncology.* 2018;16(1):5. doi: 10.1186/s12957-017-1302-5
8. Волков М. В. Болезни костей у детей. М.: Медицина, 1985. 512 с. [Volkov M. V. Bolezni kostei u detei. Moscow: Meditsina, 1985. 512 p. (In Russ.)]
9. Papadakis C. E., Skoulakis C. E., Prokopakis E. P., Nikolidakis A. A., Bizakis J. G., Velegrakis G. A. et al. Fibrous dysplasia of the temporal bone: report of a case and a review of its characteristics. *Ear Nose Throat J.* 2000;79:52–57.
10. Nager G. T., Holliday M. J. Fibrous dysplasia of the temporal bone. Update with case reports. *Ann Otol Rhinol Laryngol.* 1984;93, p.630-3
11. Van Tilburg W. Fibrous dysplasia. In: Vinken P. J., Bruyn G. W. eds. Handbook of Clinical Neurology. Vol. 14. Amsterdam: North Holland Publishing; 1972:163-212.
12. Pouwels A. B., Cremers C. W. Fibrous dysplasia of the temporal bone. *J Laryngol Otol.* 1988;102(2):171-2
13. Гаров Е. В. Фиброзная дисплазия височной кости. *Вестник оториноларингологии.* 2005;2:58-59. [Garov E. V. Fibroznaya displaziya visochnoi kosti. *Vestnik otorinolaringologii.* 2005;2:58-59. (In Russ.)]
14. Couturier A, Aumaître O, Gilain L, Jean B, Mom T, André M. Craniofacial fibrous dysplasia: a 10-case series. *Eur Ann Otorhinolaryngol Head Neck Dis.* 2017;134(4):229-35.;
15. Liu YH1, Chang KP. Fibrous Dysplasia of the Temporal Bone with External Auditory Canal Stenosis and Secondary Cholesteatoma. *J Int Adv Otol.* 2016; Apr;12(1):125-8. doi: 10.5152/iao.2016.1381 PMID: 27340999
16. Fandiño, Marcela, Bhimrao, Sanjiv Kumar, Saxby, Alexander J., Dar Santos, Rachelle C., Westerberg, Brian D. Fibrous Dysplasia of the Temporal Bone: Systematic Review of Management and Hearing Outcomes Otology & Neurotology. December. 2014;35(10):1698-1706. doi: 10.1097/MAO.0000000000000602;
17. Megerian C. A., Sofferman R. A., McKenna M. J. et al. Fibrous dysplasia of the temporal bone: Ten new cases demonstrating the spectrum of otologic sequelae. *Am J Otol.* 1995;16(4):408-419.
18. Fandiño, Marcela; Bhimrao, Sanjiv Kumar; Saxby, Alexander J.; Dar Santos, Rachelle C.; Westerberg, Brian D. Fibrous Dysplasia of the Temporal Bone: Systematic Review of Management and Hearing Outcomes. *Otology & Neurotology.* 2014;35(10):1698-1706.
19. Chariton E. Papadakis, et al : Fibrous dysplasia of the temporal bone: Report of a case and a review of its characteristics. *ENT-Ear, Nose & Throat Journal.* 2000;79(1):52-57. doi: 10.1177/014556130007900112Corpus
20. A. Pardo-Maza, L. Lassaletta et al. *Medicine Journal of Medical Case Reports.* 2015
21. Nager G. T., Holliday M. J. Fibrous dysplasia of the temporal bone. Update with case reports. *Ann Otol Rhinol Laryngol*. 1984;93(6 Pt 1):630-633].
22. Michelle R. Yagoda (a1), Samuel H. Selesnick (a1). Temporal bone fibrous dysplasia and cholesteatoma leading to the development of a parapharyngeal abscess. *The Journal of Laryngology & Otology.* 1994;108(1):51-53. OI: https://doi.org/10.1017/S0022215100125824.
23. Barrionuevo C. F., Marcallo F. A. et al. Fibrous dysplasia and the temporal bone. *Arch Otolaryngol.* 1980;106:298-301. doi: 10.1001 / archotol.1980.00790290050016.
24. Dr Ashok Kumar Mandal et al. Fibrous Dysplasia of Skull and Facial Bones: A Hospital Based Survey Based on Computed Tomography (CT) Findings. *JMSCR*. 2017;05(09):27703-27706. doi: 10.18535/jmscr/v5i9.57Corpus ID: 59058064;
25. Józef Mierzwiński, Justyna Kosowska et al. Different clinical presentation and management of temporal bone fibrous dysplasia in children. *World Journal of Surgical Oncology.* 2018;16(1):5. doi: 10.1186/s12957-017-1302-5

Сведения об авторах

✉ **Полякова Светлана Дмитриевна** – доктор медицинских наук, профессор кафедры производственной медицины ИДПО, Воронежский государственный медицинский университет им. Н. Н. Бурденко Минздрава России (394036, Россия, Воронеж, Студенческая ул., д. 10); тел.: 8 (4732) 57-96-49, e-mail: SD.Polyakova@yandex.ru

ORCID: https://orcid.org/0000-0002-5939-6631

Хегай Татьяна Сергеевна – врач-рентгенолог, Институт повышения квалификации медицинских кадров (394018, Россия, Воронеж, ул. Фридриха Энгельса, д. 58); тел.: 8 (800) 350–94–21, e-mail: avergin2011@gmail.com

ORCID: https://orcid.org/0000-0001-8394-6122

Батенева Наталья Николаевна – кандидат медицинских наук, ассистент кафедры производственной медицины ИДПО, Воронежский государственный медицинский университет им. Н. Н. Бурденко Минздрава России (394036, Россия, Воронеж, Студенческая ул., д. 10); тел.: 8 (4732) 57-96-70, e-mail: rn3ot@mail.ru

ORCID: https://orcid.org/0000-0002-6451-7688

Некрасова Екатерина Аркадьевна – кандидат медицинских наук, ассистент кафедры производственной медицины ИДПО, Воронежский государственный медицинский университет им. Н. Н. Бурденко Минздрава России (394036, Россия, Воронеж, Студенческая ул., д. 10); тел.: 8 (4732) 57-96-49, e-mail: nekrasova.vr@mail.ru

ORCID: https://orcid.org/0000-0002-5918-4030

Information about the authors

✉ **Svetlana D. Polyakova** – MD, Professor of the Chair of Production Medicine of the Institute of Supplementary Professional Education, Burdenko Voronezh State Medical University (10, Studencheskaya str., Voronezh, Russia, 394036); phone: 8(4732) 57-96-49, e-mail: SD.Polyakova@yandex.ru

ORCID: https://orcid.org/0000-0002-5939-6631

Tat'yana S. Khegai – Radiologist, Institute for Advanced Training of Medical Personnel (58, F. Engels Str., Voronezh, Russia, 394018); phone: 8 (800) 350–94–21, e-mail: avergin2011@gmail.com

ORCID: https://orcid.org/0000-0001-8394-6122

Natal'ya N. Bateneva – MD Candidate, Teaching Assistant of Chair of Production Medicine of the Institute of Supplementary Professional Education, Burdenko Voronezh State Medical University (10, Studencheskaya str., Voronezh, Russia, 394036); phone: 8 (4732) 57-96-70, e-mail: rn3ot@mail.ru

ORCID: https://orcid.org/0000-0002-6451-7688

Ekaterina A. Nekrasova – MD Candidate, Teaching Assistant of Chair of Production Medicine of the Institute of Supplementary Professional Education, Burdenko Voronezh State Medical University (10, Studencheskaya str., Voronezh, Russia, 394036); phone: 8 (4732) 57-96-49, e-mail: nekrasova.vr@mail.ru

ORCID: https://orcid.org/0000-0002-5918-4030

УДК 616.321-002+616.323-002.1-053.4-08-039.73:615.33
https://doi.org/10.18692/1810-4800-2021-1-102-117

Топические этиотропные препараты в терапии инфекционно-воспалительных заболеваний глотки у детей дошкольного возраста. Результаты многоцентрового рандомизированного сравнительного клинического исследования

И. Н. Захарова[1,3], Н. А. Геппе[2], Н. Г. Сугян[1,4], А. Р. Денисова[2], И. В. Бережная[1,3]

[1] *Российская медицинская академия непрерывного профессионального образования, Москва, 125993, Россия*

[2] *Первый Московский государственный медицинский университет имени И. М. Сеченова, Москва, 119991, Россия*

[3] *Детская городская клиническая больница им. З. А. Башляевой, Москва, 125373, Россия*

[4] *Детская городская поликлиника № 133, Москва, 125445, Россия*

Topical etiotropic drugs in therapy of infectious inflammatory diseases of pharynx in preschool children. Results of a multicenter randomized comparative clinical trial

I. N. Zakharova[1,3], N. A. Geppe[2], N. G. Sugyan[1,4], A. R. Denisova[2], I. V. Berezhnaya[1,3]

[1] *Russian Medical Academy of Continuing Professional Education, Moscow, 125993, Russia*

[2] *Sechenov First Moscow State Medical University, Moscow, 119991, Russia*

[3] *Bashlyaev Children's City Clinical Hospital, Moscow, 125373, Russia*

[4] *Children's city polyclinic No 133, Moscow, 125445, Russia*

В соответствии с современными клиническими рекомендациями проведение системной антибиотикотерапии инфекционно-воспалительных заболеваний горла рекомендуется только при выявлении бета-гемолитического стрептококка группы А. В остальных случаях целесообразно применение топических препаратов этиотропного, патогенетического и симптоматического действия. Комбинированный препарат Граммидин® обладает широким спектром этиотропной активности (противовирусная, антибактериальная и противогрибковая). Цель исследования: оценка безопасности и эффективности применения препарата Граммидин® детский (лекарственная форма – дозированный спрей) в терапии воспалительных заболеваний глотки у детей дошкольного возраста. Материалы и методы. Открытое сравнительное многоцентровое рандомизированное исследование проводилось в двух параллельных группах с участием 160 пациентов в возрасте 3–5 лет с наличием инфекционно-воспалительного заболевания глотки нестрептококковой этиологии. Заболевание устанавливалось клинически по наличию: симптома «боль в горле» по шкале Вонга–Бейкера (ВБ), а также двух и более местных признаков острого воспаления ротоглотки (гиперемия слизистой оболочки глотки, отек слизистой оболочки глотки, отек мягких тканей задней и боковых стенок глотки, увеличение лимфоидных гранул задней стенки глотки

© Коллектив авторов, 2021

и боковых столбов, отечность язычка) по данным фарингоскопии. Рандомизированные пациенты получали Граммидин® детский или Гексорал® (аэрозоль) в течение 7 дней в соответствии с инструкциями по медицинскому применению. Безопасность оценивалась по частоте случаев нежелательных явлений (НЯ) и путем контроля жизненно важных показателей (температура тела, артериальное давление, частоты дыхания и сердечных сокращений) с контролем анализов крови и мочи. Эффективность оценивали по уменьшению среднего значения тяжести заболевания (модифицированная шкала TSS) к визиту 2 по сравнению с исходным уровнем – первичный критерий. В качестве вторичных критериев использовали изменения: тяжести заболевания (шкала TSS), выраженности симптома «боль в горле» (шкала ВБ), выраженности каждого из исходно выявленных по данным фарингоскопии катаральных симптомов, доли пациентов с отсутствием боли в горле (шкала ВБ), доли пациентов с отсутствием всех катаральных явлений (фарингоскопия) на визитах 2 и 3. Результаты. Первичный критерий эффективности: изменение среднего значения тяжести заболевания по шкале TSS на визите 2 по сравнению с исходным уровнем в группе 1 составило –1,80 (95% ДИ –1,98 – –1,61) балла и –1,31 (95% ДИ –1,50 – –1,12) балла – в группе 2 (p = 0,003). Вторичные критерии эффективности. По данным дисперсионного анализа в группе 1 отмечалось статистически значимое преобладание лечебного эффекта на всем протяжении лечения в отношении тяжести заболевания по шкале TSS (p = 0,006), выраженности боли в горле по шкале ВБ (p = 0,006), а также выраженности отдельных признаков заболевания: «гиперемия слизистой оболочки глотки» (p = 0,036) и «отек глотки» (p = 0,037). Темпы купирования признаков: «выраженность лимфоидных гранул задней стенки глотки и боковых столбов» и «отечность язычка» были сходны в обеих группах. Доля детей с полным отсутствием боли в горле на визите 2 статистически значимо различались: 46 и 29% для группы 1 и группы 2 соответственно (p = 0,022). Оценка безопасности. В ходе исследования в каждой группе было зарегистрировано по 1 ребенку, у которых развилось по 1 НЯ легкой степени тяжести, имевшему сомнительную связь с исследуемыми препаратами, не требовавшему их отмены и проведения дополнительной терапии и спонтанно завершившемуся без последствий к визиту 3. Выводы. Комбинированный препарат Граммидин® детский в форме дозированного спрея хорошо переносился детьми в возрасте 3–5 лет и по ряду основных критериев эффективности (суммарная выраженность симптомов заболевания, боль в горле, гиперемия и отек слизистой глотки) продемонстрировал выраженное и статистически значимое преимущество в скорости и выраженности эффекта по сравнению с монокомпонентным препаратом, содержащим гексэтидин в форме аэрозоля.

Ключевые слова: дети, острый тонзиллофарингит, острый фарингит, острый тонзиллит, топическая терапия, этиотропная терапия, цетилпиридиния хлорид, грамицидин С, Граммидин, спрей, микробиота, нормофлора.

Для цитирования: Захарова И. Н., Геппе Н. А., Сугян Н. Г., Денисова А. Р., Бережная И. В. Топические этиотропные препараты в терапии инфекционно-воспалительных заболеваний глотки у детей дошкольного возраста. Результаты многоцентрового рандомизированного клинического исследования. *Российская оториноларингология.* 2021;20(1):102–117. https://doi.org/10.18692/1810-4800-2021-1-102-117

In accordance with modern clinical guidelines, systemic antibiotic therapy for infectious and inflammatory diseases of the throat is recommended only when beta-hemolytic group A streptococcus is detected. In other cases, it is advisable to use topical drugs of etiotropic, pathogenetic and symptomatic action. The combined preparation Grammidin® has a wide spectrum of etiotropic activity (antiviral, antibacterial and antifungal). Objective of the study: to assess the safety and efficacy of the use of Grammidin® for children (dosage form – metered spray) in the treatment of inflammatory diseases of the pharynx in preschool children. Materials and methods. An open comparative multicenter randomized study was carried out in two parallel groups with the participation of 160 patients aged 3–5 years with an infectious-inflammatory disease of the pharynx of non-streptococcal etiology. The disease was established clinically by the presence of: a symptom of «sore throat» according to the Wong-Baker (WB) scale, as well as two or more local signs of acute inflammation of the oropharynx (hyperemia of the pharyngeal mucosa, edema of the pharyngeal mucosa, edema of the soft tissues of the posterior and lateral pharyngeal walls, an increase in lymphoid granules of the posterior pharyngeal wall and lateral columns, swelling of the uvula) according to pharyngoscopy. The randomized patients received Grammidin® for children or Hexoral® for 7 days according to the instructions for medical use. Safety was assessed by the incidence of adverse events (AEs) and by monitoring vital signs (body temperature, blood pressure, respiration and heart rate) with monitoring of blood and urine tests. Efficacy was assessed by the decrease in mean disease severity (modified TSS) at visit 2 from baseline – the primary endpoint. Changes were used as secondary endpoints: the severity of the disease (TSS scale), the severity of the sore throat symptom (WB scale), the severity of each of the catarrhal symptoms initially identified according to pharyngoscopy data, the proportion of patients with no sore throat (WB scale), the proportion of patients with the absence of all catarrhal phenomena (pharyngoscopy) at visits 2 and 3. Results. Primary efficacy endpoint: change in mean disease severity on the TSS scale at Visit 2 from baseline in Group 1 was –1,80 (95% CI –1,98 – –1.61) points and –1,31 (95 % CI –1,50 – –1,12) points - in group 2 (p = 0.003). Secondary performance endpoints. According to the analysis of variance in Group 1, there was a statistically significant predominance of the therapeutic effect throughout the treatment in relation to the severity of the disease on the Total Symptoms Score (TSS) scale (p = 0,006), the severity of sore throat on the WB scale (p = 0,006), as well as the severity of individual signs

of the disease: «Hyperemia of the pharyngeal mucosa» (p = 0,036) and «edema of the pharynx» (p = 0,037). The rates of relief of symptoms: «the severity of lymphoid granules of the posterior pharyngeal wall and lateral columns» and «uvula edema» were similar in both groups. The proportion of children with no sore throat at visit 2 was statistically significantly different: 46 and 29% for Group 1 and Group 2, respectively (p = 0,022). Safety assessment. In the course of the study, 1 child was registered in each group who developed 1 AE of mild severity, had a doubtful connection with the study drugs, did not require their cancellation and additional therapy, and spontaneously ended without consequences by visit 3. Conclusions. The combined drug Grammidin® for children in the form of a metered spray was well tolerated by children aged 3–5 years and according to a number of main criteria of efficacy (total severity of symptoms of the disease, sore throat, hyperemia and swelling of the pharyngeal mucosa) showed a pronounced and statistically significant advantage in speed and severity effect over a monocomponent preparation containing hexetidine in the form of an aerosol.
Keywords: children, acute tonsillopharyngitis, acute pharyngitis, acute tonsillitis, topical therapy, etiotropic therapy, cetylpyridinium chloride, gramicidin C, Grammidin, spray, microbiota, normoflora.

For citation: Zakharova I. N., Geppe N. A., Sugyan N. G., Denisova A. R., Berezhnaya I. V. Topical etiotropic drugs in therapy of infectious inflammatory diseases of pharynx in preschool children. Results of multicenter randomized comparative clinical trial. *Rossiiskaya otorinolaringologiya*. 2021;20(1):102–117. https://doi.org/10.18692/1810-4800-2021-1-102-117

Острые респираторные инфекции (ОРИ) – одна из самых частых причин обращаемости к врачу, особенно у детей. К одному из основных проявлений ОРИ относится боль в горле [1].

В большинстве случаев (до 70%) острый тонзиллофарингит, как проявление ОРИ, имеет вирусную этиологию. В более старшем возрасте (5 лет и более) у детей значимую роль приобретают бактериальные возбудители и, прежде всего, β-гемолитический стрептококк группы А (*Streptococcus pyogenes*, частота от 15 до 30–36%), а также ряд других бактериальных возбудителей (*Staphylococcus aureus*, *Haemophilus influenza*, *Moraxella catarrhalis* и др.) и вирусно-бактериальные комбинации, грибы рода *Candida* [2–4].

Вирусные, бактериальные возбудители, а также их комбинации в процессе развития инфекционного воспаления приводят к выраженным изменениям нормофлоры – одного из важнейших физиологических барьеров между внешней средой и тканями организма человека в верхних отделах дыхательного и пищеварительного трактов. Ведущим фактором устойчивости бактериальной нормофлоры является продукция ее представителями антимикробных пептидов бактериоцинов, позволяющих подавлять развитие патогенных и условно-патогенных микроорганизмов [5]. В свою очередь, респираторные вирусы оказывают отрицательное воздействие на функционирование бактериальной нормофлоры ротоглотки [6, 7].

По данным фармакоэпидемиологических исследований, охватывавших последние 15 лет, отмечалась высокая частота случаев неоправданного применения системных антибактериальных препаратов для лечения неосложненных ОРИ, проявляющихся, в том числе, как острый тонзиллофарингит [8, 9]. И только в последние годы, в особенности среди педиатров, отмечается сокращение частоты нерационального применения системной антибактериальной терапии для лечения острой респираторной инфекции и, в частности, фарингитов и синуситов [10].

В соответствии с современными национальными и международными клиническими рекомендациями, принятыми профессиональными медицинскими сообществами, системные антибактериальные препараты для лечения острых тонзиллофарингитов рекомендуется назначать пациентам, у которых с помощью методов экспресс-диагностики или культуральных методов подтверждена этиологическая значимость бета-гемолитического стрептококка группы А (БГСА) [11–13]. При отсутствии показаний к назначению антибактериальных препаратов системного действия рекомендуется проведение терапии местными средствами [13–15]. Целью назначения местных препаратов являются подавление активности возбудителей инфекции, быстрое достижение противовоспалительного и болеутоляющего эффектов, а также профилактика вторичного инфицирования поврежденной слизистой оболочки глотки при благоприятном профиле безопасности препарата. Вместе с тем в клинических рекомендациях отмечается наличие нежелательных эффектов и риска развития аллергических реакций, присущих некоторым из данных препаратов, например содержащим хлоргексидин и соединения йода [13]. Кроме того, не для всех местных противомикробных и антисептических средств понятны механизмы их влияния на микробиоту рото- и носоглотки.

Среди большого числа разнообразных препаратов для местной терапии инфекционно-воспалительных изменений в горле обращает на себя внимание комбинированный препарат Граммидин®. Синергичное сочетание действия компонентов (антисептическое – цетилпириди-

ния хлорид, антимикробное – пептида грамицидина С), обеспечивает Граммидин® широким спектром этиотропной активности (противовирусной, антибактериальной и противогрибковой) [16, 17]. Препарат в форме таблеток для рассасывания применяется у взрослых и детей старше 4 лет (Граммидин® детский). В 2017 году зарегистрирована новая лекарственная форма препарата Граммидин® (дозированный спрей для местного применения), разрешенная к применению у взрослых и детей в возрасте 6 лет и старше [18].

Для изучения возможности применения препарата Граммидин® детский (спрей для местного применения дозированный) у детей в возрасте 3–5 лет проведено клиническое исследование III фазы.

Цель исследования

Оценка безопасности и эффективности применения препарата Граммидин® детский (дозированный спрей для местного применения, АО «Валента Фарм», Россия) в терапии воспалительных заболеваний глотки у детей дошкольного возраста в сравнении с препаратом, содержащим гексэтидин (Гексорал®, аэрозоль для местного применения, ООО «Джонсон&Джонсон», Россия).

Пациенты и методы исследования

Исследование проводилось на территории России в течение 8 месяцев в эпидемический сезон 2019–2020 годов в двух параллельных группах как открытое сравнительное многоцентровое рандомизированное в соответствии с принципами GCP (Хельсинкская Декларация ВМА/2013; GCP-ICH E6(R2)/2016, Правила надлежащей клинической практики Евразийского экономического союза/2016 и др.).

В исследовании приняли участие пациенты в возрасте от 3 до 5 лет включительно (средний возраст 4,14±0,82 года) из 9 клинических центров.

В клиническое исследование включались пациенты обоего пола, полностью соответствующие всем требованиям протокола. К критериям включения кроме возраста также относились:

– письменно выраженное согласие законного представителя ребенка на участие в исследовании;

– наличие у ребенка инфекционно-воспалительного заболевания глотки (нозологические формы по МКБ-10: J02.9 острый фарингит, J31.2 хронический фарингит в стадии обострения, J00 острый назофарингит, J03.8 острый тонзиллит, вызванный другими уточненными возбудителями), развившегося не позднее 2 суток до включения в исследование;

– отсутствие на момент включения в исследование показаний к проведению системной антибактериальной терапии (БГСА-инфекцию исключали с помощью экспресс-теста на β-гемолитический стрептококк группы А).

Инфекционно-воспалительное заболевание устанавливалось клинически на основании наличия у пациента симптома «боль в горле» с оценкой выраженности 1–3 балла (рейтинговая шкала Вонга–Бейкера[1]), выявления двух и более местных признаков острого воспаления ротоглотки по данным фарингоскопии (гиперемия слизистой оболочки глотки, отек слизистой оболочки глотки, отек мягких тканей задней и боковых стенок глотки, увеличение лимфоидных гранул задней стенки глотки и боковых столбов, отечность язычка).

В исследование не включались: пациенты, у которых имелись указания на невозможность применения исследуемых препаратов[2]; пациенты, имевшие признаки заболеваний, которые могли повлиять на проведение исследования[3]; имевшаяся необходимость проведения или указание на проведение терапии в сроки менее 14 дней до включения в настоящее исследование[4], препаратами, запрещенными протоколом исследования[5]; пациенты, принимавшие участие в любом другом клиническом исследовании в период по-

[1] Шкала Вонга – Бейкера – визуально-аналоговая шкала, валидизированная для оценки выраженности боли у детей дошкольного возраста. В данном исследовании результаты категоризировались следующим образом: 0 баллов – боли в горле нет (деление «0» на шкале), 1 балл – слабая боль (деления «1»–«3» на шкале), 2 балла – умеренная боль (деления «4»–«6» на шкале), 3 балла – сильная боль (все деления правее «6» на шкале).

[2] Аллергические реакции в анамнезе, в том числе непереносимость компонентов препаратов, неспособность задерживать дыхание, невозможность помещать в ротовую полость насадку-распылитель, наличие воспаления слизистой оболочки полости рта различного происхождения, за исключением указанных нозологических форм.

[3] Указания в анамнезе или имевшиеся на момент включения: другие инфекционно-воспалительные заболевания глотки (в том числе с налетами) и гортани (обструктивный ларингит, стеноз гортани); любые заболевания и состояния, которые могли влиять на течение воспаления в горле, и/или угрожали жизни пациента, и/или делали невозможным его участие в исследовании (включая онкологические, судорожную готовность, фенилкетонурию, склонность к частым и повторным респираторным инфекциям и др.).

[4] Проведение системной/местной антибактериальной терапии; использование местных антисептических и/или нестероидных противовоспалительных препаратов, проведение вакцинации.

[5] Системные/местные: антибактериальные, противовирусные, противогрибковые, иммуностимулирующие, противовоспалительные (включая нестероидные и глюкокортикостероидные), антигистаминные препараты; другие антисептические и антибактериальные препараты для лечения ротовой полости и горла; растворы для полоскания с анальгетической и антисептической активностью; местные анестетики; цитостатики; деконгестанты; антидепрессанты; проведение физиотерапии ЛОР-органов, а также ингаляций антисептическими, антибактериальными препаратами и щелочными растворами.

следних 3 месяцев перед включением в исследование.

Длительность участия пациентов в исследовании составила не более 10 дней, за это время осуществлялось 4 обязательных визита к врачу-исследователю (ВИ). На визите 0 осуществлялся скрининг потенциальных участников, получение согласия на участие и проверка соответствия необходимым критериям включения (несоответствия критериям невключения). На визите 1 проводились: рандомизация, сбор анамнеза, клиническое обследование (включая фарингоскопию), термометрия, определение массы тела и роста, оценка выраженности боли в горле, выдача и инструктаж по применению исследуемых препаратов и начало лечения[6]. В случае соблюдения требований протокола визит 0 и визит 1 могли происходить в один и тот же день.

Визит 2 осуществлялся на 3–4-й дни лечения. В рамках этого визита ВИ оценивал эффективность и безопасность лечения, регистрировал/корректировал сопутствующую терапию, проверял критерии исключения из исследования[7].

В ходе проведения визита 3 (завершающий, 8–9-й день наблюдения) ВИ регистрировал выраженность признаков заболевания, учитывал сопутствующую терапию, принимал от представителей пациента упаковки исследуемых препаратов для расчета комплаентности и оценивал их удовлетворенность проведенным лечением. Все данные обследования ВИ заносил в электронную индивидуальную регистрационную карту.

При проведении визитов 1–3 осуществлялся контроль безопасности с регистрацией нежелательных явлений. С этими же целями на каждом визите осуществлялась оценка жизненно важных показателей[8], а на визитах 1 и 3 дополнительно осуществлялся забор биоматериалов для проведения клинических анализов крови и мочи и биохимического анализа крови.

В зависимости от результатов рандомизации пациенты получали Граммидин® детский (Грамицидин С + Цетилпиридиния хлорид) и Гексорал® (Гексэтидин) в течение 7 дней. Препараты применялись в соответствии с инструкциями по медицинскому применению [18, 19] – через 1 ч после еды местно путем распыления на слизистую оболочку полости рта и горла: Граммидин® детский в форме спрея – по 2 впрыска 3 раза в сутки, Гексорал® – распыление в течение 1–2 секунд 2 раза в сутки.

Во время участия в исследовании пациентам при подъеме температуры тела ≥ 38,5 °C разрешалось применение препаратов с МНН парацетамол в лекарственной форме сироп согласно инструкции по применению препарата. За 12 часов до очередного визита в исследовательский центр прием жаропонижающих не осуществлялся.

Первичным критерием оценки эффективности являлось уменьшение среднего суммарного балла по модифицированной шкале TSS (шкала мTSS) к визиту 2 по сравнению с исходным уровнем[9]. В качестве вторичных критериев оценивались изменения: тяжести заболевания по шкале мTSS, выраженности симптома «боль в горле» по шкале Вонга–Бейкера (шкала ВБ), выраженности[10] каждого из исходно выявленных по данным фарингоскопии катаральных симптомов. Также вторичными критериями оценки эффективности служили: доля пациентов с отсутствием боли в горле (шкала ВБ), доля пациентов с отсутствием всех катаральных явлений (фарингоскопия) на визитах 2 и 3, данные частотного анализа оценок удовлетворенности представителями пациентов проведенной терапией к визиту 3.

Безопасность исследуемых препаратов оценивалась на протяжении всего исследования с учетом: общего количества пациентов с нежелательными явлениями (НЯ), в том числе с серьезными нежелательными явлениями (СНЯ); общего количества НЯ/СНЯ; количества НЯ/СНЯ, связанных с исследуемой терапией; количества НЯ/СНЯ,

[6] Первый прием исследуемого препарата/препарата сравнения осуществлялся пациентами в исследовательском центре. После приема первой дозы препарата пациенты в присутствии родителя/усыновителя/законного представителя находились под наблюдением персонала исследовательского центра в течение не менее 30 минут. В случае удовлетворительной переносимости препарата законному представителю ребенка ВИ выдавал необходимое количество препарата и информировал о правилах хранения и порядке возврата препарата в исследовательский центр..

[7] Критериями исключения из исследования являлись: неэффективность терапии (отсутствие у пациента на визите 2 уменьшения выраженности симптома «боль в горле» по шкале ВБ и/или как минимум одного катарального симптома по сравнению с исходными данными не менее, чем на 1 балл); развитие нежелательного явления, связанного с применением исследуемых препаратов, и требующего отмены препарата и др.

[8] Измерение температуры тела, определение показателей систолического и диастолического артериального давления (метод Короткова), частоты дыхания и сердечных сокращений.

[9] Шкала TSS (Tonsillopharyngitis Severity Score) оценивает суммарную тяжесть симптомов тонзиллофарингита. В модифицированном варианте с учетом возраста участников исследования были исключены оценки показателей, требовавших прямых сообщений от пациентов: «затруднения при глотании» и «слюноотделение». Использовали 4-балльные оценки следующих симптомов: повышение температуры тела, наличие боли, гиперемия слизистой оболочки горла (0 баллов – отсутствие, 1 балл – 3 балла – степень выраженности от минимальной до максимальной). Результаты измерения аксиллярной температуры тела категоризировались (0 баллов – <37,1 °C; 1 балл – 37,1–38,0 °C; 2 балла – 38,1–39 °C; 3 балла – ≥39,1 °C). Максимальное значение оценки тяжести заболевания по модифицированной шкале TSS могло составлять 9 баллов, минимальное – 0 баллов.

[10] Выраженность каждого признака оценивали по стандартной 4-балльной шкале: 0 баллов – отсутствие признака, 1–3 балла – выраженность признака от минимума до максимума.

потребовавших отмены терапии или изменения параметров терапии.

Размер выборки определялся исходя из следующих предположений: мощность статистических критериев – 80%, вероятность ошибки первого рода – менее 5%, ожидаемый эффект исследуемого препарата – более значительное уменьшение среднего суммарного балла по шкале мTSS к визиту 2 в группе Граммидина® по сравнению с группой препарата сравнения. С учетом рандомизации в соотношении 1:1 и возможного выбывания пациентов минимально необходимый размер выборки в каждой группе составил 80 человек.

Статистическая обработка данных по окончании исследования проводилась независимым биостатистиком, а передаваемые ему для анализа данные были маскированы.

Для статистического анализа использовалось сертифицированное статистическое программное обеспечение (StatSoft Statistica10.0., IBM SPSS Statistics 22).

Данные описательной статистики приводились в виде среднего значения и стандартного отклонения или в виде среднего значения и 95% доверительного интервала (95% ДИ), а также в виде частот и процентного отношения (для качественных признаков). Уровни значимости и доверительные интервалы рассчитывались как двусторонние, статистическая значимость различий задавалась на уровне 0,05.

Демографические данные и другие исходные характеристики пациентов были проанализированы для выборки ITT (Intent-to-treat – все пациенты, включенные в исследование). Эффективность была проанализирована для выборки PP (Per Protocol – все пациенты, завершившие участие в исследовании согласно всем требованиям протокола), совпавшей с ITT. Безопасность анализировали в выборке TS (Treated Set – все пациенты, получившие хотя бы одну дозу исследуемой терапии).

Для сравнения групп исследования применялись *t*-критерий Стьюдента (для интервальных показателей с нормальным распределением), критерий Манна–Уитни (для ординальных показателей и для интервальных показателей с распределением, отличающимся от нормального), критерий χ^2 (для качественных признаков). Для сравнения групп по непрерывным показателям применяли дисперсионный анализ ANOVA с повторными измерениями или критерий Уилкоксона–Манна–Уитни).

Результаты исследования

160 пациентов, прошедших скрининг, были рандомизированы в 2 группы. Пациенты группы 1 ($n = 80$) получали для лечения Граммидин®, участники, распределенные в группу 2, – Гексорал®.

Группы не различались по возрасту детей: 4,10±0,84 и 4,19±0,81 года (группы 1 и 2, соответственно, $p = 0,54$), соотношению полов: мальчиков 44% ($n = 35$), девочек 56% ($n = 45$) в группе 1 против 46% ($n = 37$) и 54% ($n = 43$) в группе 2 соответственно, по массоростовым показателям участников (табл. 1).

Также группы не имели статистически значимых различий в исходных характеристиках жизненно важных функций и лабораторных показателях крови и мочи пациентов.

У 6% детей из группы 1 и 3% – из группы 2 были выявлены сопутствующие заболевания. В группе 1 у 3 пациентов имелись заболевания органов дыхания (ЛОР-органов): гипертрофия аденоидов (J35.2), гипертрофия миндалин (J35.1) и хронический тонзиллит (J35.0), а также инфекция, вызванная вирусом герпеса VI типа. У пациентов из группы 2 только один ребенок имел сопутствующую патологию ЛОР-органов. Ввиду крайне незначительных частот группы не различались между собой по данным характеристикам.

Исходно средние показатели выраженности инфекционного-воспалительного заболевания горла заболевания по шкале мTSS на визите 1 составили 3,3±0,12 балла для группы 1 и 3,0±0,11 для группы 2. Средняя оценка интенсивности боли по шкале ВБ в группе 1 отмечалась на уровне 1,9±0,03 балла, а в группе 2 – 1,9±0,04 балла, без статистически значимой межгрупповой разницы.

Оценка эффективности. Согласно протоколу достижение первичной конечной точки оценивали на 3–4-й день лечения. Сравнивалась среднее значение снижения суммарного балла общей тяжести воспалительного заболевания (индекс шкалы мTSS), оцененного на визите 2, по отношению к исходным показателям (табл. 2).

В обеих группах к визиту 2 регистрировалось уменьшение выраженности заболевания. В группе 2 в среднем удалось добиться улучшения на 1,31±0,85 балла. В группе 1 выраженность заболевания сократилась на 1,8±0,83 балла, что статистически значимо превышает результат в группе 2 на 37%, $p = 0,0003$.

Оценка уменьшения тяжести заболевания (шкала мTSS), проведенная в рамках анализа вторичных критериев эффективности, показала наличие лечебного эффекта в обеих группах на всем протяжении терапии, причем анализ внутригрупповых различий (на визите 2 по сравнению с визитом 1 и на визите 3 по сравнению с визитом 2) продемонстрировал их статистическую значимость. Так, после 3–4 дней лечения средний балл тяжести заболевания в группе 1 сократился до 1,5 балла, а в группе 2 – до 1,7 балла. К моменту завершения терапии в обеих группах средние

Таблица 1

Демографические характеристики участников исследования в группах

Table 1

Demographic characteristics of study participants in groups

Показатель	Группа 1 (n = 80)	Группа 2 (n = 80)	Значение статистики (U-критерий или χ^2)
Средний возраст $M \pm SD$ (мин–макс), лет	4,10±0,84 (3–5)	8,9±2,3 (3–5)	U = 3020,0 Z = –0,613 p = 0,54
Пол: мальчики, % (абс.) девочки, % (абс.)	 44 (35) 56 (45)	 46 (37) 54 (43)	χ^2 = 0,10 df = 1 p = 0,75
Средняя масса тела $M \pm SD$ (мин–макс), кг	17,02±2,46 (12,8–25,10)	17,00±2,61 (12,5–28,0)	U = 3162,5 Z = 0,126 p = 0,89
Средний рост $M \pm SD$ (мин–макс), см	106,11±7,71 (89–119)	106,41±7,46 (94–120)	U = 3157,0 Z = –0,145 p = 0,88

Таблица 2

Среднее значение снижения тяжести заболевания (индекс шкалы mTSS) к визиту 2 по сравнению с исходными значениями (первичный критерий эффективности)

Table 2

Mean decrease in disease severity (mTSS score) by visit 2 compared with baseline values (primary performance endpoint)

Статистические данные	Группа 1 (n = 80)	Группа 2 (n = 80)
Среднее значение снижения индекса шкалы mTSS, $M \pm SD$ (95% ДИ), баллы	–1,8±0,83 (–1,99/–1,62)	–1,31±0,85 (–1,50/–1,12)
Разница между группами, баллы (%)	–0,48 (37)	
Значения статистики	Тест Уэлча*, t = 3,66; df = 157,9; p = 0,0003	

* Проводился ввиду значимого различия дисперсий (0,69 и 0,72 для групп 1 и 2 соответственно).

оценки тяжести заболевания приблизились к нулю и отражали состояние, близкое к выздоровлению (табл. 3, рис. 1, *а* и *б*).

С помощью двустороннего дисперсионного анализа для повторных измерений (2-way ANOVA) было выявлено преобладание терапевтической активности в группе 1 (p = 0,006) по сочетанию факторов «препарат» и «время» на протяжении всего периода лечения, что наглядно демонстрируется на графике (рис. 1, *а*).

Анализ выраженности симптома «боль в горле» (шкала ВБ) в процессе лечения также продемонстрировал положительную динамику в обеих группах (табл. 4, рис. 2, *а* и *б*).

В группе 1 анализируемый показатель к визиту 2 статистически значимо снизился до 0,56 бал-

Таблица 3

Динамика тяжести заболевания (шкала mTSS) в группах в процессе лечения

Table 3

Dynamics of disease severity (mTSS scale) in groups during treatment

Статистические данные	Группа 1 (n = 80)	Группа 2 (n = 80)
Визит 1 (исходные данные)		
$M \pm SD$ (±95% ДИ), баллы	3,30±0,12 (3,07–3,53)	3,03±0,11 (2,81–3,24)
Визит 2		
$M \pm SD$ (±95% ДИ), баллы	1,50±0,14 (1,23–1,77)	1,71±0,12 (1,48–1,95)
Визит 3		
$M \pm SD$ (±95% ДИ), баллы	0,03±0,02 (–0,01–0,06)	0,10±0,06 (–0,01–0,21)

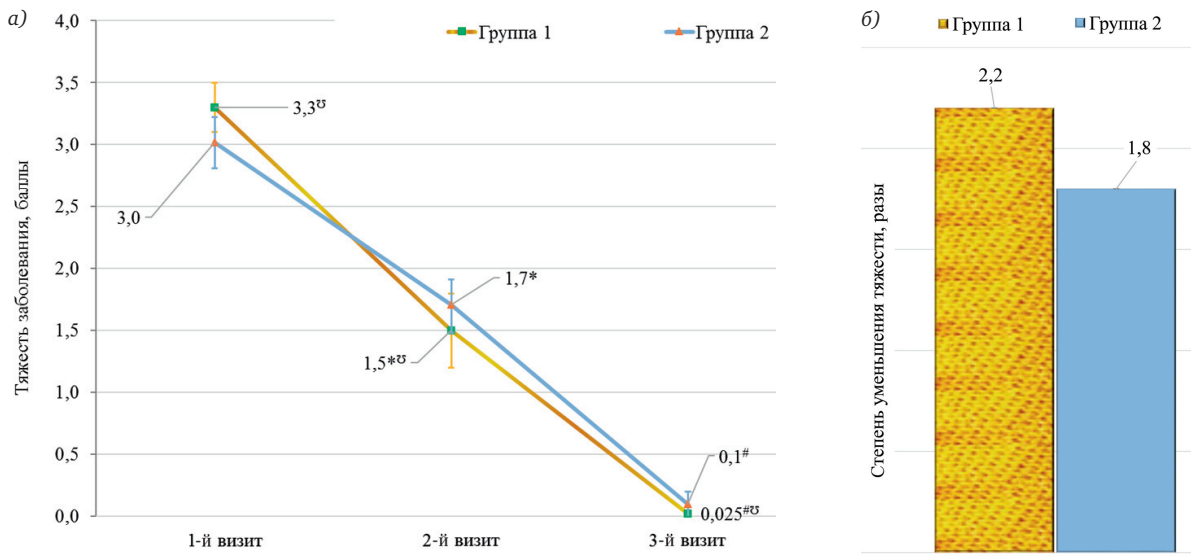

Рис. 1. Изменение оценки тяжести воспалительных заболеваний горла (шкала мTSS) в процессе лечения: *а* – изменения средних значений тяжести заболевания по шкале мTSS (*M*±95% ДИ); *б* – степень уменьшения тяжести заболевания к визиту 2 по сравнению с исходным уровнем:

* Внутригрупповые различия между значениями визита 2 и визита 1 статистически значимы ($p < 0{,}0001$). # Внутригрупповые различия между значениями визита 3 и визита 2, а также между значениями визита 3 и визита 1 – статистически значимы ($p < 0{,}0001$). Ω Межгрупповая динамика выраженности боли в горле на протяжении всего лечения (визиты 1–3) имеет значимое преимущество в группе 1 (дисперсионный анализ для повторных измерений 2-way ANOVA, $p = 0{,}006$)

Fig. 1. Changes in the assessment of the severity of inflammatory throat diseases (mTSS scale) during treatment: a - changes in the mean values of the disease severity on the mTSS scale (M ± 95% CI); b - the degree of decrease in the severity of the disease by Visit 2 compared with the baseline:

* Intragroup differences between the values of visit 2 and visit 1 are statistically significant ($p < 0{,}0001$). # Intragroup differences between the values of visit 3 and visit 2, as well as between the values of visit 3 and visit 1 – statistically significant ($p < 0{,}0001$). Ω Intergroup dynamics of the severity of sore throat throughout the treatment (visits 1–3) has a significant advantage in Group 1 (analysis of variance for repeated measures 2-way ANOVA, $p = 0{,}006$)

ла. Под влиянием препарата сравнения (группа 2) выраженность боли также значимо снизилась по сравнению с исходным уровнем, достигнув значения 0,72 балла.

После завершения курса терапии (визит 3) у всех пациентов из группы 1 было достигнуто отсутствие боли (оценка 0 баллов). Показатели в группе 2 также приближались к минимальным значениям.

По данным дисперсионного анализа (2-way ANOVA) были получены доказательства значимого ($p = 0{,}025$) преобладания лечебного эффекта Граммидина® по сравнению с Гексоралом® (сочетание факторов «препарат» и «время») на протяжении всего лечения (визиты 1–3).

В качестве вторичных критериев эффективности анализировали изменения выраженности отдельных признаков заболевания по данным фарингоскопии. По данным дисперсионного анализа были выявлены статистически значимые различия в пользу группы 1 в отношении гиперемии и отека слизистой оболочки глотки ($p = 0{,}036$ и $p = 0{,}037$ соответственно). Темпы купирования остальных симптомов в процессе лечения были сходны в обеих группах.

Проводили частотный анализ купирования воспаления и боли в горле в процессе лечения.

Спустя 3–4 дня терапии в обеих группах было выявлено около 50% детей, у которых отсутствовали признаки воспаления, а после завершения

Таблица 4

Динамика выраженности боли в горле в группах в процессе лечения

Table 4

Dynamics of the severity of sore throat in groups during treatment

Статистические данные	Группа 1 ($n = 80$)	Группа 2 ($n = 80$)
Визит 1 (исходные данные)		
M±*SD* (±95% ДИ), баллы	1,93±0,03 (1,87–1,98)	1,89±0,04 (1,82–1,96)
Визит 2		
M±*SD* (±95% ДИ), баллы	0,56±0,06 (0,44–0,68)	0,72±0,05 (0,62–0,83)
Визит 3		
M±*SD* (±95% ДИ), баллы	0,0±0,0 (0,0–0,0)	0,03±0,03 (–0,02–0,07)

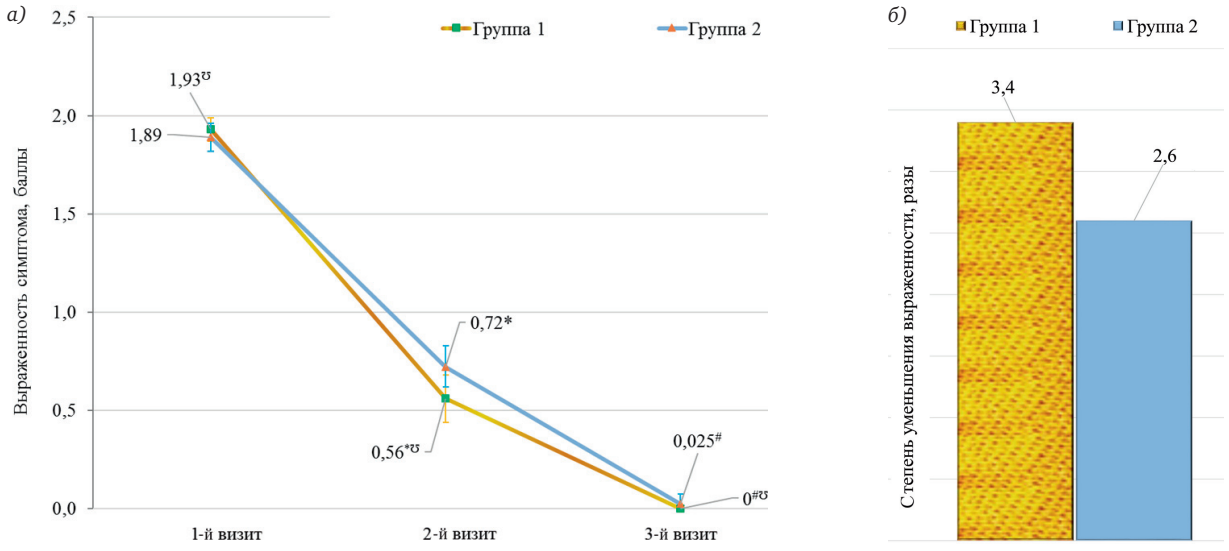

Рис. 2. Динамика симптома «боль в горле» (шкала ВБ) в процессе лечения: *а* – изменение средних значений выраженности боли в горле ($M \pm 95\%$ ДИ); *б* – степень уменьшения боли в горле к визиту 2 по сравнению с исходным уровнем.
* Внутригрупповые различия между значениями визита 2 и визита 1 статистически значимы ($p < 0{,}0001$). # Внутригрупповые различия между значениями визита 3 и визита 2, а также между значениями визита 3 и визита 1 статистически значимы ($p < 0{,}0001$). Ω Межгрупповая динамика выраженности боли в горле на протяжении всего лечения (визиты 1–3) имеет значимое преимущество в группе 1 (дисперсионный анализ для повторных измерений 2-way ANOVA, $p = 0{,}025$)

Fig. 2. Dynamics of the symptom «sore throat» (WB scale) during treatment: a – changes in the mean values of the severity of sore throat ($M \pm 95\%$ CI (confidence interval)); b – the degree of reduction in sore throat by visit 2 compared with the baseline:
* Intragroup differences between the values of visit 2 and visit 1 are statistically significant ($p < 0{,}0001$). # Intragroup differences between the values of visit 3 and visit 2, as well as between the values of visit 3 and visit 1 - statistically significant ($p < 0{,}0001$). Ω Intergroup dynamics of the severity of sore throat throughout the treatment (visits 1–3) has a significant advantage in group 1 (analysis of variance for repeated measurements 2-way ANOVA, $p = 0{,}025$)

лечения (визит 3) их доля достигла 95%. В группе 1 и группе 2 данный показатель не имел статистически значимых различий.

Частота боли в горле претерпевала положительную динамику в обеих группах (рис. 3). Вместе с тем в группе 1 существенно большая доля детей достигала полного отсутствия боли уже после 3–4 дней терапии ($p = 0{,}022$).

Согласно результатам частотного анализа в обеих группах преобладали позитивные оценки удовлетворенности представителей пациентов результатами терапии (рис. 4), в то же время максимальная оценка выявлялась в группе 1 чаще (80%) в сравнении с 53% в группе 2, $p = 0{,}001$.

Комплаентность в обеих группах оказалась близкой к максимальному значению – более 99% (без межгрупповых различий), что продемонстрировало отсутствие значимых факторов, препятствовавших правильному и полному выпол-

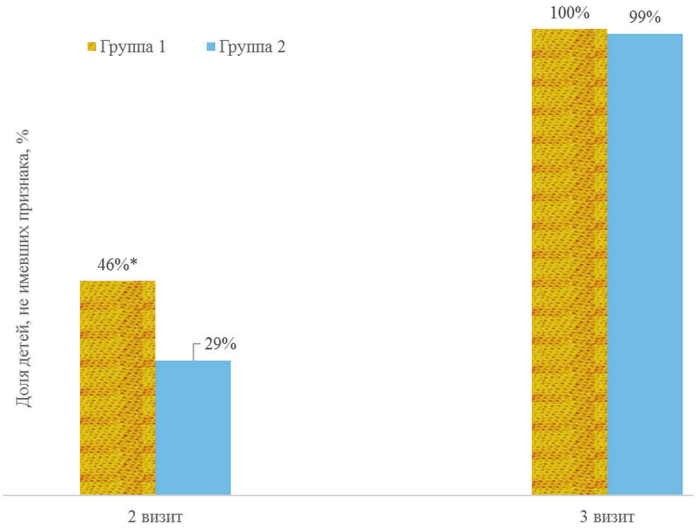

Рис. 3. Доля детей с полным избавлением от боли в горле (оценка на визитах 2 и 3) (%)
* Межгрупповые различия в долях статистически значимы ($\chi^2 = 5{,}19$; $df = 1$; $p = 0{,}022$)

Fig. 3. Proportion of children with complete relief from sore throat (score at visits 2 and 3) (%)
* Intergroup differences in shares are statistically significant ($\chi^2 = 5{,}19$; $df = 1$; $p = 0{,}022$)

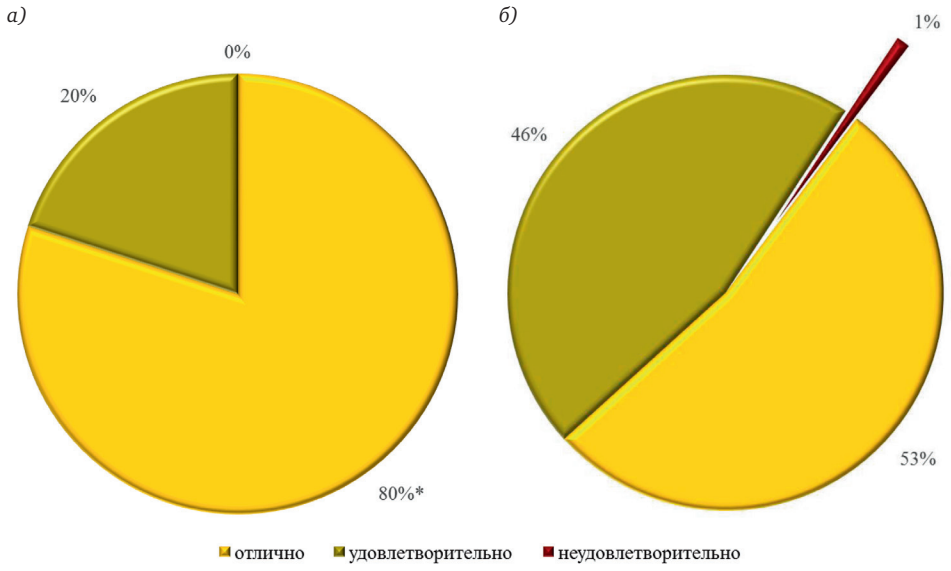

Рис. 4. Частота оценок удовлетворенности представителей пациентов проведенной терапией: *а* – группа 1; *б* – группа 2:
* Межгрупповые различия в долях статистически значимы ($\chi^2 = 13{,}89$; $df = 1$; $p = 0{,}001$)
Fig. 4. Frequency of assessments of satisfaction of representatives of patients with the therapy: *a* – group 1; *b* – group 2:
* Intergroup differences in shares are statistically significant ($\chi^2 = 13{,}89$; $df = 1$; $p = 0{,}001$)

нению рекомендаций врачей при применении исследуемых препаратов.

В ходе исследования в каждой группе было зарегистрировано по 1 ребенку, у которого развилось по 1 НЯ (однократное изменение характера стула в группе 1 и кратковременная головная боль в группе 2). Врачами-исследователями связь НЯ с принимаемыми препаратами в обоих случаях была оценена как сомнительная. Оба НЯ развились на 2–3 дни приема препаратов, имели легкую степень тяжести, не потребовали отмены исследуемых препаратов и/или назначения терапии для их лечения и были зарегистрированы на Визите 2 как спонтанно завершившиеся полным выздоровлением. К завершению исследования «выздоровление без последствий» отмечалось в 100% случаях. В результате сравнительного анализа нежелательных явлений по их наличию не было выявлено межгрупповых различий. В ходе исследования не было зарегистрировано серьезных нежелательных явлений. Не было обнаружено отрицательной динамики по результатам оценки жизненно важных функций, а также лабораторных показателей анализов крови и мочи.

Обсуждение

В основе клинических симптомов воспалительных заболеваний ротоглотки, в том числе острого тонзиллофарингита, лежит сложный процесс развития инфекционно-воспалительного ответа, в котором тесно взаимосвязан ряд звеньев: инфекционно-этиологический фактор, взаимодействие его с эпителием и микробиотой верхних дыхательных путей, с иммунной системой организма человека, вторичные взаимодействия условно-патогенной бактериальной флоры с нормофлорой и их последствия, в том числе опосредованное влияние на эпителий и иммунный ответ [21, 22].

В качестве первичного этиологического фактора при развитии ОРИ и тонзиллофарингитов, в частности, доминируют вирусы, бактерии и вирус-бактериальные ассоциации [23]. Исходя из традиционного подхода, стратегия консервативной терапии предусматривает по возможности подавляющее воздействие на этиологический фактор, патогенетическое влияние (например, усиление защитных реакций, подавление воспаления) и контроль отдельных симптомов (болеутоляющая терапия).

Существующая парадигма фармакотерапии предусматривает рациональное, строго обоснованное применение системных антибактериальных препаратов для лечения острого тонзиллофарингита, что важно в условиях распространения антибиотикорезистентности [24, 25].

При отсутствии клинико-лабораторных показаний для проведения системной терапии тонзиллофарингита выбор в пользу местных средств представляется оправданным, поскольку позволяет предупредить развитие системных нежелательных эффектов, повысить концентрацию действующих веществ прицельно в месте их действия, преодолеть сложности с доставкой, присущие некоторым препаратам, тем самым повысить степень и скорость развития лечебных эффектов.

Каждое инфекционно-воспалительное заболевание верхних дыхательных путей необходи-

мо рассматривать с учетом ведущего значения микробиоты ротоглотки, в частности, бактериальной нормофлоры, как в защите от инфекций, так и в развитии инфекционных заболеваний [26, 27]. Количественный и/или качественный состав, баланс между представителями нормофлоры и условно-патогенной флоры, причем не только рото- и носоглотки, но также легких [28, 29] и кишечника, значимо изменяются до и во время развития ОРИ [30], а маркеры нарушения микробиоты ротоглотки коррелируют с тяжелым течением респираторной вирусной инфекции, в том числе при COVID-19 у госпитализированных пациентов [31].

Таким образом, представленные данные подтверждают ценность этиопатогенетического подхода к выбору схемы терапии тонзиллофарингита. Целесообразно использовать препараты, которые способны действовать максимально избирательно: подавлять патогенные вирусы, бактерии и другие микроорганизмы и одновременно не угнетать функции нормофлоры, усиливать ее конкурентный и защитный потенциал в отношении патогенной и условно-патогенной флоры, а также вирусных возбудителей.

В проведенном исследовании получены подтверждения безопасности и эффективности применения препарата Граммидин® для терапии воспалительных заболеваний глотки у детей 3–5 лет. К окончанию 7-дневного курса терапии препарат Граммидин® обеспечивал значительное уменьшение выраженности всего спектра симптомов заболевания: тяжесть заболевания на визите 3 составила 0,03±0,02 балла. У всех детей, получавших Граммидин®, была полностью купирована боль в горле, по данным фарингоскопии у 98% пациентов отсутствовали катаральные симптомы. В группе детей, получавших Гексорал®, также наблюдалась положительная динамика, однако подробный анализ продемонстрировал преобладание терапевтической активности Граммидина® по большинству критериев оценки эффективности.

Возможным объяснением наблюдавшихся различий может служить состав препарата Граммидин®. В отличие от монокомпонентного препарата, содержащего антисептик гексэтидин, Граммидин® содержит комбинацию антимикробного пептида (грамицидин С) и антисептика цетилпиридиния хлорида, обладающего широким спектром биоцидного действия.

Антимикробный пептид грамицидин С по химической структуре сходен с циклическим бактериоцином 1В класса, вырабатываемым представителем нормальной микрофлоры полости рта *Lactobacillus acidophilus* [5]. По механизму действия грамицидин С также близок к термоустойчивым порообразующим бактериоцинам I и II классов нормофлоры полости рта, которые встраиваются в клеточную стенку патогенных бактерий, вызывая разрушение колонизирующего агента [32, 33]. Благодаря такой мембранотропности и механизму действия можно ожидать, что, так же как и природные бактериоцины, грамицидин С практически не создает субстрат для развития резистентности [34, 35]. В отличие от бактериоцинов нормофлоры грамицидин С дополнительно обладает устойчивостью к изменению кислотности среды (что обеспечивает сохранение активности в очаге воспаления), характеризуется более широким спектром действия, включающим представителей патогенной флоры ротоглотки, а также проявляет ингибирующую активность в отношении биопленок условно-патогенных бактерий в полости рта [36].

Цетилпиридиния хлорид – четвертичное аммониевое соединение, широко известное с 1946 года [37]. В условиях in vitro и in vivo исследований продемонстрирована безопасность и эффективность применения цетилпиридиния хлорида в ротовой полости [38–48]. Механизм действия цетилпиридиния основан на дезинтеграции липидных мембран грамположительных и грамотрицательных патогенных и условно-патогенных бактерий ротовой полости, таких как MRSA, *Staphylococcus aureus*, *Streptococcus sanguinis Pseudomonas aeruginosa*, а также грибков *Candida albicans* и *Aspergillus niger* [42]. Кроме того, цетилпиридиния хлорид препятствует созданию биопленок патогенной флоры в полости рта и глотки [30–41]. Клиническое исследование группы профессора J. R. Radford продемонстрировало отсутствие нарушений нормофлоры полости рта при применении 0,05% раствора цетилпиридиния хлорида два раза в день в течение шести недель у здоровых добровольцев. В конце эксперимента у 129 волонтеров не увеличилось содержание грамотрицательной условно-патогенной флоры ротовой полости и не развилась колонизация данной эконишн новыми патогенными видами бактерий [43]. С 2015 года группами ученых из США, Франции, Италии, Швейцарии, Китая, Южной Кореи, Чили и Бразилии активно изучается противовирусный эффект цетилпиридиния в отношении респираторных вирусов (вирус гриппа А и В, парагрипп, респираторно-синцитиальный вирус, коронавирусы SARS-COV-2, MERS-CoV, MHV-A59 и HCoV-NL63) [38, 39, 44–48]. Основным преимуществом цетилпиридиния хлорида является комбинированный вирулицидный механизм действия, основанный на разрыве липидной оболочки вируса, повреждении белкового капсида и лизосомотропном разрушении вируса, что позволяет избегать рисков развития вирусной резистентности к молекуле [42].

Таким образом, комбинация отдельных эффектов двух действующих веществ препарата Граммидин® является синергичной. Можно предполагать, что действие цитилпиридиния на биопленки облегчает создание в очаге воспаления подавляющих концентраций грамицидина С. Кроме того, следует ожидать, что основной механизм действия каждого компонента данной комбинации позволяет усилить бактерицидность без рисков формирования резистентности.

В данном исследовании было выявлено статистически значимое преимущество Граммидина® над гексэтидин-содержащим препаратом в отношении скорости достижения и степени выраженности терапевтических эффектов. Уже через 3–4 дня лечения в группе Граммидина® выраженность инфекционного воспаления в глотке снижалась на 37% значительнее, чем в группе препарата сравнения ($p = 0{,}0003$). На визите 2 под влиянием Граммидина® доля пациентов, полностью избавившихся от боли в горле, в 1,6 раза превышала таковую в группе сравнения ($p = 0{,}023$). Кроме того, на протяжении всего лечения (визиты 1–3) Граммидин® статистически значимо лидировал в купировании симптомов и признаков: «боль в горле» ($p = 0{,}025$), «гиперемия слизистой оболочки глотки» ($p = 0{,}036$), «отек глотки» ($p = 0{,}037$), а также суммарной выраженности симптомов инфекционно-воспалительных заболеваний глотки ($p = 0{,}006$) у детей 3–5 лет.

Оба препарата продемонстрировали благоприятный профиль безопасности, частота развития нежелательных явлений составила 1,25% в каждой группе ($n = 1$), зарегистрированные нежелательные явления имели легкую степень тяжести, спонтанно завершались полным выздоровлением, не требовали прекращения лечения или назначения дополнительной терапии, а также не имели достоверной связи с проводимой терапией. Вместе с тем следует обратить внимание на различия в способе доставки, применяемом в сравниваемых препаратах. Применение аэрозоля требует повышенного внимания пациентов, в особенности родителей детей дошкольного возраста, поскольку разовая доза напрямую зависит от времени распыления. Данные особенности в сочетании с размером диспергируемых частиц (преобладание фракции менее 5 микрон) могут создавать предпосылки для непреднамеренной передозировки препаратов. Лекарственная форма «спрей дозированный» способствует более точному дозированию, а больший размер частиц позволяет сконцентрировать препарат в области очага воспаления.

В целом представители всех участников исследования дали позитивную оценку проведенного лечения, вместе с тем родители/представители детей из группы 1 значительно чаще оценивали свою удовлетворенность лечением максимально высоким баллом.

Следует отметить, что в рутинной практике врачам бывает сложно выявить имеющиеся различия в клинических эффектах назначаемых препаратов, например местных моно- или комбинированных препаратов на основе антисептиков, НПВС и противомикробных средств. Правильно поставленные дополнительные вопросы и полученные ответы: механизм реализации противомикробного и (или) противовирусного действия, риск развития резистентности, характер влияния на микробиоту пациента, возможности правильного дозирования и доставки лекарственного вещества – помогут врачам лучше ориентироваться среди широкого ассортимента лекарственных препаратов.

Заключение

Топическая терапия противомикробными препаратами позволяет добиваться выраженных эффектов при лечении инфекционно-воспалительных заболеваний горла и глотки у детей в возрасте 3–5 лет включительно.

Многоцелевой комбинированный препарат Граммидин® хорошо переносится детьми в возрасте 3–5 лет и по ряду основных критериев эффективности (суммарная выраженность симптомов заболевания, боль в горле, гиперемия и отек слизистой глотки) продемонстрировал выраженное и статистически значимое преимущество в скорости и выраженности эффекта над гексэтидин-содержащим препаратом.

Обладая способностью в короткие сроки прерывать развитие воспаления, как вирусной, так и бактериальной природы, и благодаря сходному с бактериоцинами нормофлоры ротовой полости механизму действия, что позволяет ожидать щадящее влияние препарата на нормофлору, Граммидин® может быть рекомендован для лечения воспалительных заболеваний горла, в том числе острых тонзиллофарингитов нестрептококковой этиологии у детей в возрасте 3–5 лет.

Авторы заявляют об отсутствии конфликта интересов.

Благодарности

Авторы выражают благодарность коллегам, оказавшим поддержку и принявшим активное участие в исследовании: А. Н. Грацианской[1], О. А. Перминовой[2], О. В. Трусовой[3], Е. В. Моисеенко[4], С. В. Теплых[5], Н. Б. Бальцерович[6], которые вместе с Н. А. Геппе и Н. Г. Сугян выступили в качестве главных исследователей.

[1] Федеральный научно-клинический центр физико-химической медицины Федерального медико-биологического агентства (119435, Москва, М. Пироговская ул., д. 1А).

[2] Городская детская клиническая поликлиника № 5 (614066, Пермь, ул. Советской Армии, д. 10).

[3] Санкт-Петербургский государственный педиатрический университет (194100, Санкт-Петербург, Литовская ул., д. 2).

[4] Многопрофильная клиника «Уромед» (214031, Смоленск, ул. Маршала Соколовского, д. 18/1).

[5] Многопрофильная клиника «Профессорская клиника» (614070, Пермь, ул. Дружбы, д. 15А).

[6] Детская городская поликлиника № 45 Невского района (193312, Санкт-Петербург, Товарищеский проспект, д. 10, корп. 3).

Н. А. Геппе, И. Н. Захарова, И. В. Бережная, Н. Г. Сугян и А. Р. Денисова написали статью.

Исследование было выполнено при поддержке АО «Валента Фарм», выступившего официальным спонсором клинического исследования III фазы (Реестр разрешений на проведение клинических исследований Министерства здравоохранения Российской Федерации: РКИ №186 / 11.04.2019).

ЛИТЕРАТУРА/REFERENCES

1. Thompson M., Vodicka T. A., Blair P. S. et al. TARGET Programme Team. Duration of symptoms of respiratory tract infections in children: systematic review. *BMJ.* 2013 Dec 11;347:f7027. doi: 10.1136/bmj.f7027
2. Крючко Т. О., Кушнерева Т. В., Коленко И. О., Хабертюр Ю. М. Острые фарингиты у детей: вопросы этиологии и лечения. *Здоровье ребенка.* 2014;4(55):53–57. [Kryuchko T. O., Kushnereva T. V., Kolenko I. O., Khabertyur Yu. M. Acute pharyngitis in children: issues of etiology and treatment. *Zdorov'e rebenka.* 2014;4(55):53-57. (In Russ.)]. http://www.mif-ua.com/archive/article/38890
3. Абдулкеримов Х. Т., Колесникова А. В., Карташова К. И., Туринцева Е. Г., Абдулкеримов З. Х. Структура и антибиотикорезистентность основных возбудителей заболеваний ЛОР-органов в Екатеринбурге. *Российская ринология.* 2017;25(2):34–36. [Abdulkerimov Kh. T., Kolesnikova A. V., Kartashova K. I., Turintseva E. G., Abdulkerimov Z. Kh. The structure and antibiotic resistance of major pathogens of ENT diseases in the city of Ekaterinburg. *Russian Rhinology.* 2017;25(2):34-36. (In Russ.)] https://doi.org/10.17116/rosrino201725234-36
4. Рязанцев С. В., Шамкина П. А. Эффективность топической терапии и профилактики воспалительных заболеваний глотки. *Медицинский совет.* 2018;8:29–33. [Ryazantsev S. V., Shamkina P. A. The efficiency of topical therapy and prevention of inflammatory diseases of the pharynx. *Meditsinskiy sovet = Medical Council.* 2018;(8):29-33. (In Russ.) https://doi.org/10.21518/2079-701X-2018-8-29-33]
5. Zheng J., Gänzle M. G., Lin X. B. et al. Diversity and dynamics of bacteriocins from human microbiome. *Environ Microbiol.* 2015 Jun;17(6):2133-43. doi: 10.1111/1462-2920.12662.
6. Dubourg G., Edouard S., Raoult D. Relationship between nasopharyngeal microbiota and patient's susceptibility to viral infection. *Expert Rev Anti Infect Ther.* 2019 Jun;17(6):437-447. doi: 10.1080/14787210.2019.1621168
7. Wen Z., Xie G., Zhou Q. et al. Distinct Nasopharyngeal and Oropharyngeal Microbiota of Children with Influenza A Virus Compared with Healthy Children. *Biomed Res Int.* 2018 Nov 19;2018:6362716. doi: 10.1155/2018/6362716
8. Стратегия и тактика рационального применения антимикробных средств в амбулаторной практике: Евразийские клинические рекомендации / Под ред. С. В. Яковлева, С. В. Сидоренко, В. В. Рафальского, Т. В. Спичак. М.: Пре100 Принт, 2016. 144 с. [*Strategiya i taktika ratsional'nogo primeneniya antimikrobnykh sredstv v ambulatornoi praktike*: Evraziiskie klinicheskie rekomendatsii. Ed. S. V. Yakovlev, S. V. Sidorenko, V. V. Rafal'skii, T. V. Spichak. M.: Pre100 Print, 2016. 144 p. (In Russ.)]
9. Centre for Clinical Practice at NICE (UK). Respiratory Tract Infections - Antibiotic Prescribing: Prescribing of Antibiotics for Self-Limiting Respiratory Tract Infections in Adults and Children in Primary Care. London: National Institute for Health and Clinical Excellence (UK); 2008 Jul. URL: https://www.ncbi.nlm.nih.gov/books/NBK53632/pdf/Bookshelf_NBK53632.pdf (дата обращения: 01.12.20).
10. Frost H. M., McLean H. Q., Chow B. D. W. Variability in Antibiotic Prescribing for Upper Respiratory Illnesses by Provider Specialty. *J Pediatr.* 2018 Dec;203:76-85.e8. doi: 10.1016/j.jpeds.2018.07.044
11. Oliver J., Malliya Wadu E., Pierse N. et al. Group A Streptococcus pharyngitis and pharyngeal carriage: A meta-analysis. *PLoS Negl Trop Dis.* 2018 Mar 19;12(3):e0006335. doi: 10.1371/journal.pntd.0006335
12. Chiappini E., Regoli M., Bonsignori F. et al. Analysis of different recommendations from international guidelines for the management of acute pharyngitis in adults and children. *Clin Ther.* 2011;33(1):48-58. doi: 10.1016/j.clinthera.2011.02.001
13. Поляков Д. П., Карнеева О. В., Минасян В. С. Обновленные российские клинические рекомендации по диагностике и лечению острого тонзиллофарингита: обзор редакции 2016 г. *Лечебное дело.* 2017;1:35–42. [Polyakov D. P., Karneeva O. V., Minasyan V. S. Russian clinical guidelines on diagnosis and treatment of acute tonsillopharyngitis: 2016 update. Lechebnoe delo. 2017;1:35–42. (In Russ.)]. https://www.elibrary.ru/item.asp?id=28789488&

14. Острый тонзиллит у детей. Клинические рекомендации по диагностике и лечению / под ред. А. А. Баранова. Союз педиатров России. Год утверждения 2016. [*Ostryi tonzillit u detei. Klinicheskie rekomendatsii po diagnostike i lecheniyu.* Ed. A. A. Baranov. Soyuz Pediatrov Rossii. God utverzhdeniya 2016. (In Russ.)]. URL: https://www.pediatr-russia.ru/information/klin-rek/deystvuyushchie-klinicheskie-rekomendatsii/%D0%A2%D0%BE%D0%BD%D0%B7%D0%B8%D0%BB%D0%BB%D0%B8%D1%82%20%D0%B4%D0%B5%D1%82%D0%B8%20%D0%A1%D0%9F%D0%A0.v2%2026.10.2016_TK.pdf (дата обращения: 01.12.20).
15. Острая респираторная вирусная инфекция (ОРВИ) у детей. Клинические рекомендации по диагностике и лечению / Под ред. А.А. Баранова. Союз педиатров России. Год утверждения 2018. [*Ostraya respiratornaya virusnaya infektsiya (ORVI) u detei. Klinicheskie rekomendatsii po diagnostike i lecheniyu.* Ed. A. A. Baranov. Soyuz Pediatrov Rossii. God utverzhdeniya 2018. (In Russ.)]. URL: https://www.pediatr-russia.ru/information/klin-rek/deystvuyushchie-klinicheskie-rekomendatsii/%D0%9E%D0%A0%D0%92%D0%98%20%D0%B4%D0%B5%D1%82%D0%B8%20%D0%A1%D0%9F%D0%A0.v1%20+%20T%20+%20K%20_2018.pdf (дата обращения: 01.12.20).
16. Sampaio G. G., Leódido G., Gonçalves L. M. et al. In vitro antimicrobial potential of infant mouthwashes against streptococcus mutans biofilm: A preliminary study. *Indian J Dent Res.* 2019 May-Jun;30(3):399-402. doi: 10.4103/ijdr.IJDR_500_17
17. Wenzel M., Rautenbach M., Vosloo J. A. et al. The Multifaceted Antibacterial Mechanisms of the Pioneering Peptide Antibiotics Tyrocidine and Gramicidin S. *mBio.* 2018 Oct 9;9(5):e00802-18. doi: 10.1128/mBio.00802-18. PMID: 30301848; PMCID: PMC6178620
18. Инструкция по медицинскому применению лекарственного препарата Граммидин детский (дозированный спрей для местного применения). [Instruktsiya po meditsinskomu primeneniyu lekarstvennogo preparata Grammidin detskii (dozirovannyi sprei dlya mestnogo primeneniya). (In Russ.)] URL: https://back-grls.pharm-portal.ru/storage/instructions/%D0%9B%D0%9F-004699/InstrImg_0001440654/%D0%9B%D0%9F-004699[2018]_0.pdf (дата обращения: 01.12.20).
19. Инструкция по медицинскому применению лекарственного препарата Гексорал (аэрозоль для местного применения). [Instruktsiya po meditsinskomu primeneniyu lekarstvennogo preparata Geksoral (aerozol' dlya mestnogo primeneniya). (In Russ.)]. URL: https://back-grls.pharm-portal.ru/storage/instructions/%D0%9F_N014010_01/InstrImg_0001455979_0000605701/%D0%9F_N014010_01[2012]_0.pdf (дата обращения: 01.12.20).
20. Гобызов О. А., Рябов М. Н., Янкова В. Г., Грибанова С. В., Удянская И. Л., Григорьева В. Ю., Сазонова О. П. Сравнительный анализ показателей распыления препаратов Каметон разных производителей. *Вестник оториноларингологии.* 2019;84(1):72–77. [Gobyzov O. A., Ryabov M. N., Yankova V. G., Gribanova S. V., Udyanskaya I. L., Grigorieva V. Yu., Sazonova O. P. Comparative analysis of Kameton spraying parameters of different manufacturers. *Bulletin of Otorhinolaryngology.* 2019;84(1):72-77. (In Russ.)]. https://doi.org/10.17116/otorino20198401172
21. Инструкция по медицинскому применению лекарственного препарата Граммидин детский (таблетки для рассасывания). [Instruktsiya po meditsinskomu primeneniyu lekarstvennogo preparata Grammidin detskii (tabletki dlya rassasyvaniya). (In Russ.)]. URL: https://back-grls.pharm-portal.ru/storage/instructions/%D0%9B%D0%9F-002179/InstrImg_0001455982_0000600502/%D0%9B%D0%9F-002179[2013]_0.pdf (дата обращения: 01.12.20).
22. Kociolek L. K., Shulman S. T. In the clinic. Pharyngitis. *Ann Intern Med.* 2012 Sep. 4;157(5):ITC3-1 - ITC3-16. doi: 10.7326/0003-4819-157-5-201209040-01003
23. Ding Y., Yu S., Wei Z. et al. Relieving Sore Throat Formula Exerts a Therapeutic Effect on Pharyngitis through Immunoregulation and NF-κB Pathway. Mediators Inflamm. 2020 May 15;2020:2929163. doi: 10.1155/2020/2929163
24. Cooper A. J., Scott M. F., Rollnick S. A. [Diagnosis and treatment of infectious pharyngeal inflammation]. *Vestn Otorinolaringol.* 2008;(5):57-8. Russian. PMID: 19008844
25. Little P., Stuart B., Hobbs F. D. et al. DESCARTE investigators. Antibiotic prescription strategies for acute sore throat: a prospective observational cohort study. *Lancet Infect Dis.* 2014. Mar;14(3):213-9. doi: 10.1016/S1473-3099(13)70294-9.
26. Moore M., Stuart B., Hobbs F. R. et al. DESCARTE investigators. Symptom response to antibiotic prescribing strategies in acute sore throat in adults: the DESCARTE prospective cohort study in UK general practice. *Br J Gen Pract.* 2017. Sep;67(662):e634-e642. doi: 10.3399/bjgp17X692321.
27. Захарова И. Н., Бережная И. В. Можно ли профилактировать респираторную патологию? *Медицинский совет.* 2020;18:163–170. [Zakharova I. N., Berezhnaya I. V. Is it possible to prevent respiratory pathology? *Meditsinskiy sovet = Medical Council.* 2020;(18):163-170. (In Russ.) https://doi.org/10.21518/2079-701X-2020-18-163-170]
28. Геппе Н. А., Озерская И. В., Колосова Н. Г. Новые возможности профилактики и лечения острых респираторных вирусных инфекций у детей. Местные факторы защиты слизистой оболочки дыхательных путей. *Российский вестник перинатологии и педиатрии.* 2019;64(5):14–20. [Geppe N. A., Oserskaya I. V., Kolosova N. G. New methods of prevention and treatment of acute respiratory viral infections in children. Local protection factors of the respiratory mucosa. *Rossiiskii vestnik perinatologii i pediatrii.* 2019;64(5):14-20. (In Russ.)]. https://www.elibrary.ru/item.asp?id=41260643
29. Pu C. Y., Seshadri M., Manuballa S. et al. The Oral Microbiome and Lung Diseases. *Current Oral Health Reports.* 2020. doi:10.1007/s40496-020-00259-1
30. Huffnagle G. B., Dickson R. P., Lukacs N. W. The respiratory tract microbiome and lung inflammation: a two-way street. *Mucosal Immunol.* 2017 Mar;10(2):299-306. doi: 10.1038/mi.2016.108
31. Man W. H., Clerc M., de Steenhuijsen Piters W. A. A. et al. Loss of Microbial Topography between Oral and

Nasopharyngeal Microbiota and Development of Respiratory Infections Early in Life. *Am J Respir Crit Care Med.* 2019. Sep 15;200(6):760-770. doi: 10.1164/rccm.201810-1993OC
32. Bao L., Zhang C., Dong J. et al. Oral Microbiome and SARS-CoV-2: Beware of Lung Co-infection. *Front Microbiol.* 2020. Jul 31;11:1840. doi: 10.3389/fmicb.2020.01840
33. Ahmad V., Khan M. S., Jamal Q. M. S. et al. Antimicrobial potential of bacteriocins: in therapy, agriculture and food preservation. *International Journal of Antimicrobial Agents.* 2017, 49(1):1–11. doi:10.1016/j.ijantimicag.2016.08.016.
34. Berditsch M., Afonin S., Reuster J. et al. Supreme activity of gramicidin S against resistant, persistent and biofilm cells of staphylococci and enterococci. *Sci Rep.* 2019 Nov 29;9(1):17938. doi: 10.1038/s41598-019-54212-z
35. Wenzel M., Rautenbach M., Vosloo J. A. et al. The Multifaceted Antibacterial Mechanisms of the Pioneering Peptide Antibiotics Tyrocidine and Gramicidin S. *mBio.* 2018 Oct 9;9(5):e00802-18. doi: 10.1128/mBio.00802-18
36. Hartmann M., Berditsch M., Hawecker J. et al. Damage of the Bacterial Cell Envelope by Antimicrobial Peptides Gramicidin S and PGLa as Revealed by Transmission and Scanning Electron Microscopy. *Antimicrobial Agents and Chemotherapy.* 2010, 54(8):3132-3142. doi:10.1128/aac.00124-10
37. Berditsch M., Jäger T., Strempel N. et al. Synergistic Effect of Membrane-Active Peptides Polymyxin B and Gramicidin S on Multidrug-Resistant Strains and Biofilms of Pseudomonas aeruginosa. *Antimicrobial Agents and Chemotherapy.* 2015;59(9):5288-5296. doi:10.1128/aac.00682-15
38. Hagan H. H. Cetylpyridinium chloride as a cutaneous germicide in major surgery. *Archives of Surgery.* 1946, 52(2):149. doi:10.1001/archsurg.1946.01230050153003
39. Mukherjee P. K., Esper F., Buchheit K. et al. Randomized, double-blind, placebo-controlled clinical trial to assess the safety and effectiveness of a novel dual-action oral topical formulation against upper respiratory infections. *BMC Infectious Diseases.* 2017, 17(1). doi:10.1186/s12879-016-2177-8
40. Esper F. P., Dimaano M. L., Popkin D. et al. Novel Antiviral prevents Viral Upper Respiratory Infections in vitro and in vivo. In: ID Week 2015. San Diego: Infectious Diseases Society of America (IDSA), 2015.
41. Pitten F. A., Kramer A. Efficacy of cetylpyridinium chloride used as oropharyngeal antiseptic. *Arzneimittelforschung.* 2001;51(7):588-595. doi: 10.1055/s-0031-1300084. PMID: 11505791
42. Noorul Rizwana The Role of Cetylpyridinium Chloride Mouthwash In The Treatment of Periodontitis International Journal of Pharmaceutical Science Invention ISSN (Online): 2319-6718, ISSN (Print): 2319-670X. www.ijpsi.org Volume 2 Issue 12; December 2013:36-37. 27.6718/0212036037
43. Mao X., Auer D., Buchalla W. et al. Cetylpyridinium chloride: mechanism of action, antimicrobial efficacy in biofilms and potential risks of resistance. *Antimicrobial Agents and Chemotherapy.* 2020. doi:10.1128/aac.00576-20
44. Radford J. R., Beighton D., Nugent Z. et al. Effect of use of 0.05% cetylpyridinium chloride mouthwash on normal oral flora. *Journal of Dentistry.* 1997, 25(1):35-40. doi:10.1016/s0300-5712(95)00116-6
45. Carrouel F., Gonçalves L. S., Conte M. P. et al. Antiviral Activity of Reagents in Mouth Rinses against SARS-CoV-2. *Journal of Dental Research.* 2020. 002203452096793. doi:10.1177/0022034520967933
46. Shen L., Niu J., Wang C. et al. High-Throughput Screening and Identification of Potent Broad-Spectrum Inhibitors of Coronaviruses. *J Virol.* 2019;93(12):e00023-19. Published 2019 May 29. doi:10.1128/JVI.00023-19
47. Popkin D. L., Zilka S., Dimaano M. et al. Cetylpyridinium Chloride (CPC) Exhibits Potent, Rapid Activity Against Influenza Viruses in vitro and in vivo. *Pathog Immun.* 2017;2(2):252-269. doi: 10.20411/pai.v2i2.200
48. Bidra A. S., Pelletier J S., Westover J. B. et al. Rapid In-Vitro Inactivation of Severe Acute Respiratory Syndrome Coronavirus 2 (SARS-CoV-2) Using Povidone-Iodine Oral Antiseptic Rinse. *J Prosthodont.* 2020 Jul;29(6):529-533. doi: 10.1111/jopr.13209

Информация об авторах

Захарова Ирина Николаевна – доктор медицинских наук, профессор, заведующая кафедрой, Российская медицинская академия непрерывного профессионального образования (125993, Россия, Москва, Баррикадная ул., д. 2/1, стр. 1); тел.: +7 (916) 602-03-68, e-mail: zakharova-rmapo@yandex.ru

ORCID: https://orcid.org/0000-0003-4200-4598

Геппе Наталья Анатольевна – доктор медицинских наук, профессор, заведующая кафедрой, Первый Московский государственный медицинский университет имени И. М. Сеченова (119991, Россия, Москва, Большая Пироговская ул., д. 2, стр. 4); тел.: +7 (903) 798-24-47, e-mail: geppe@mail.ru

ORCID: https://orcid.org/0000-0003-0547-3686

Сугян Наринэ Григорьевна – кандидат медицинских наук, доцент кафедры, Российская медицинская академия непрерывного профессионального образования (125993, Россия, Москва, Баррикадная ул., д. 2/1, стр. 1); тел.: +7 (916) 333-28-62, e-mail: narine6969@mail.ru

ORCID: https://orcid.org/0000-0002-2861-5619

Денисова Анита Робертовна – кандидат медицинских наук, ассистент кафедры, Первый Московский государственный медицинский университет имени И. М. Сеченова (119991, Россия, Москва, Большая Пироговская ул., д. 2, стр. 4); тел.: +7 (499) 248-64-79, e-mail: anita_d@mail.ru

ORCID: https://orcid.org/0000-0003-0917-6048

Бережная Ирина Владимировна – кандидат медицинских наук, доцент кафедры, Российская медицинская академия непрерывного профессионального образования (125993, Россия, Москва, Баррикадная ул., д. 2/1, стр. 1); тел.: +7 (495) 496-52-38, e-mail: berezhnaya-irina26@yandex.ru

Information about the authors

Irina N. Zakharova – MD, Professor, Head of Department, Russian Medical Academy of Continuing Professional Education (2/1, building 1, Barrikadnaya str., Moscow, Russia, 125993); phone: +7 (916) 602-03-68, e-mail: zakharova-rmapo@yandex.ru

ORCID: https://orcid.org/0000-0003-4200-4598

Geppe Natal'ya A. – MD, Professor, Head of Department, Sechenov First Moscow State Medical University (2, building 4, Bolshaya Pirogovskaya str., Moscow, Russia, 119991); phone: +7 (903) 798-24-47, e-mail: geppe@mail.ru

ORCID: https://orcid.org/0000-0003-0547-3686

Narine G. Sugyan – MD Candidate, Associate Professor of Department, Russian Medical Academy of Continuing Professional Education (2/1, building 1, Barrikadnaya str., Moscow, Russia, 125993); phone: +7 (916) 333-28-62, e-mail: narine6969@mail.ru

ORCID: https://orcid.org/0000-0002-2861-5619

Anita R. Denisova – MD Candidate, Teaching Assistant of Department, Sechenov First Moscow State Medical University (2, building 4, Bolshaya Pirogovskaya str., Moscow, Russia, 119991); phone: +7 (499) 248-64-79, e-mail: anita_d@mail.ru

ORCID: https://orcid.org/0000-0003-0917-6048

Irina V. Berezhnaya – MD Candidate, Teaching Assistant of Department, Russian Medical Academy of Continuing Professional Education (2/1, building 1, Barrikadnaya str., Moscow, Russia, 125993); phone: +7 (495) 496-52-38, e-mail: berezhnaya-irina26@yandex.ru

К 80-летию академика Райса Кажкеновича Тулебаева

У академика Р. К. Тулебаева сложилась трудная судьба поколения людей, родившихся перед Великой Отечественной войной. Это и голод, и трудности быта. Однако люди той эпохи выдержали все испытания судьбы и достигли вершин своей мечты. Что же касается Райса Кажкеновича, вырос он в семье служащих. Мама работала учительницей, а отец многие годы трудился на железной дороге, обслуживая знаменитую Туркестано-Сибирскую магистраль. С раннего детства родители привили ему трудолюбие, честное служение отчизне и любовь к родине. На его малой родине – в Семипалатинской области – царил дух нравственности, патриотизма и интернационализма.

Сегодня Райс Кажкенович Тулебаев – видный ученый-отоларинголог, клиницист и педагог, известный общественный деятель, автор более 590 научных работ, 19 монографий, 3 учебников на государственном языке, 26 методических рекомендаций и учебно-методических пособий, им получено более десяти авторских свидетельств и патентов на изобретения. Под его руководством 17 соискателей защитили докторские и 38 кандидатские диссертации. Его исследования в области отоларингологии и профессиональной патологии, клинической иммунологии и аллергологии издавались в крупнейших научных центрах. В частности, в издательствах Москвы, Санкт-Петербурга, Иркутска, а также в столицах союзных республик: Риге, Киеве, Минске, Ташкенте, Кишиневе, Бишкеке. Кроме того, научные статьи опубликованы в ведущих странах дальнего зарубежья. Например, в США и Германии, Иордании и Австрии, а также Испании, Греции, Японии и Египте, Польше, где получили высокую оценку.

Райс Кажкенович достиг выдающихся результатов в исследовании влияния факторов промышленного производства и окружающей среды на слизистую оболочку верхних дыхательных путей и орган слуха и внес большой вклад в развитие отечественной оториноларингологии, поднял ее на международный уровень и создал свою научную школу отоларингологов. С его участием были организованы в Казахстане республиканские конференции и съезды, международные симпозиумы и сессии. Являясь президентом Республиканской ассоциации отоларингологов, а также почетным президентом Евразийской ассамблеи оториноларингологов, достойно представляет казахскую делегацию на всех съездах и конференциях стран СНГ и дальнего зарубежья. Им впервые в республике изучено влияние биологических, физических и химических факторов на ЛОР-органы у лиц, занятых в различных отраслях промышленности и сельского хозяйства, углубленно исследовано функциональное состояние респираторной системы и внедрены этиологические и патогенетические методы профилактики патологии слизистой оболочки верхнего дыхательного тракта.

Сегодня имя Тулебаева знакомо почти каждому медицинскому работнику, ученым в республике и далеко за ее пределами. Судьба его тесно связана с историей и судьбой казахской интеллигенции, с поколением послевоенных лет. Он родился 15 января 1941 года в поселковой станции

Чарск, бывшей Семипалатинской, ныне Восточно-Казахстанской области, в семье служащих.

Райс Кажкенович после окончания в 1958 году средней школы № 19 в городе Семипалатинске поступил на лечебный факультет Семипалатинского государственного медицинского института, который окончил в 1964 году.

Еще в студенческие годы он проявил большой интерес к научным исследованиям и с 4-го курса посещал научный студенческий кружок на кафедре болезней уха, горла и носа, которым руководил известный ученый, профессор Борис Иосифович Дунайвицер.

После окончания института Райс Кажкенович изъявил добровольное желание работать на селе и был направлен в Курдайский район Джамбульской области (село Георгиевка), где более трех лет (до ноября 1967 года) проработал врачом-отоларингологом в районной больнице. В 1965 году прошел специализацию по оториноларингологии в Алма-Атинском институте усовершенствования врачей. Во время специализации в Алма-Ате видные профессора и специалисты-отоларингологи: Борис Владимирович Еланцев, Михаил Савич Шанов, Иоганн Ефимович Гинзбург – обратили внимание на молодого энергичного врача, заметили его любознательность и склонность к аналитической работе и посоветовали ему поступить в аспирантуру.

С 1967 по 1970 год Р. К. Тулебаев учился в очной аспирантуре на кафедре болезней уха, горла и носа Алма-Атинского государственного медицинского института. В период учебы в аспирантуре он освоил целый ряд хирургических операций при заболеваниях носа и придаточных пазух, глотки, гортани и среднего уха, а также функциональных методов исследований. В аспирантуре он занимался под руководством крупного ученого страны, заслуженного деятеля науки Казахской ССР профессора Бориса Владимировича Еланцева, а также выдающегося ученого, лауреата Государственной премии, аллерголога и иммунолога академика Николая Дмитриевича Беклемишева и профессора Виктора Семеновича Мошкевича. Научные работы этого периода посвящены функциональной диагностике заболеваний слизистой оболочки верхнего дыхательного тракта, вопросам аллергии и иммунитета. Незаурядные способности к научной деятельности позволили ему в 1972 году успешно защитить кандидатскую диссертацию на тему: «Состояние верхних дыхательных путей и сенсибилизация к табаку у работников табачного производства» (клинико-экспериментальные исследования).

С 1972 по 1975 год Тулебаев работал младшим, а затем старшим научным сотрудником в клиническом отделе Научно-исследовательского института краевой патологии Министерства здравоохранения Казахской ССР. За время работы в отделе профессиональных заболеваний этого института, возглавляя группу отоларингологов, он участвовал в многочисленных экспедициях по исследованию состояния здоровья у рабочих химических и химико-металлургических предприятий Казахстана. Под его руководством в клинике работали клинические ординаторы-отоларингологи и младшие научные сотрудники по ЛОР-специальности. Эти исследования совместно с сотрудниками института нашли отражение в серии публикаций в центральных и республиканских медицинских журналах и изданиях. В частности, в журналах «Вестник оториноларингологии», «Журнал ушных, носовых и горловых Болезней», «Вестник дерматологии», «Здравоохранение Казахстана».

В 1975 году Райс Кажкенович был назначен начальником отдела науки Министерства здравоохранения Казахской ССР, продолжая совмещать работу руководителя ЛОР-группы НИИ краевой патологии. Здесь проявились его организаторские способности в создании новых научно-исследовательских учреждений и лабораторий в городе Алма-Ате, организации научных филиалов, а также в подготовке к проведению в столице международной конференции ВОЗ по первичной медико-санитарной помощи. С 1977 по 1982 год Р. К. Тулебаев работал старшим научным сотрудником и руководителем ЛОР-группы НИИ краевой патологии. В этот период большую научно-практическую ценность представляет цикл работ, посвященных вопросам этиологии, патогенеза, диагностики и лечения профессиональной патологии верхних дыхательных путей и органа слуха у рабочих химических и химико-металлургических производств Казахстана.

В 1982 году он вновь был приглашен на работу в центральный аппарат Министерства здравоохранения, где вел ответственный участок работы по планированию научно-исследовательских работ и оценке эффективности ее деятельности. В этот период, более пяти лет, ему пришлось работать на ответственных участках по планированию и контролю выполнения НИР.

В 1987 году Тулебаев был переведен директором Усть-Каменогорского филиала НИИ краевой патологии (позднее переименованного в НИИ гигиены труда и профессиональных заболеваний), где он организовал новую лабораторию иммунологии. Сотрудники Усть-Каменогорского филиала всесторонне изучали проблему свинцовой интоксикации (сатурнизма), этиологии и патогенеза, а также профилактики профессиональных заболеваний.

В 1992 году он был назначен заведующим медико-биологическим отделом ВАК при Кабинете министров Республики Казахстан и стал членом коллегии ВАК. Находясь на этой должности, он

внес значительный вклад в становление и укрепление государственных аттестационных органов республики, а также способствовал внесению многих новых идей в аттестацию и работу специализированных советов по защите диссертаций.

В 1993 году защитил в Санкт-Петербурге докторскую диссертацию на тему «Клинико-иммунологическое обоснование ранней диагностики и профилактики респираторной интоксикации у рабочих химических и металлургических производств». В своих фундаментальных исследованиях ученый обогатил практическую оториноларингологию целым рядом ценных практических рекомендаций, отраженных в десятках методических указаний и пособий. Весьма важным явились рекомендации по раннему выявлению патологии верхних дыхательных путей в преморбидном состоянии, а также путям профилактики этих нарушений. В своих исследованиях автор стремился уточнить патогенез нарушений слизистой оболочки верхних дыхательных путей при воздействии химико-токсических соединений в условиях химических и металлургических производств. Им впервые был предложен термин респираторная интоксикация, объясняющий механизм воздействия промышленных вредностей через слизистую оболочку респираторного тракта. Итогом этого цикла работ явилась монография под редакцией академика АМН СССР, профессора Игоря Борисовича Солдатова «Профессиональные заболевания верхних дыхательных путей и органа слуха».

В 1994 году он был утвержден в ученом звании профессора, а в 1995 году избран членом-корреспондентом Национальной академии наук Республики Казахстан. В 2003 году стал действительным членом (академиком) Национальной академии наук.

С 1993 по 1997 год работал ректором Чимкентского фармацевтического института. По его инициативе был открыт педиатрический факультет, а общемедицинский факультет преобразован и стал лечебным. Фармацевтический институт получил статус медицинского вуза. В дальнейшем он стал Южно-Казахстанской государственной медицинской академией. Большая организационно-методическая работа была осуществлена им в Южно-Казахстанском вузе по созданию новых клинических кафедр. В 1994 году была открыта первая кафедра оториноларингологии, и уже через два года на базе кафедры болезней уха, горла, носа и гигиены была проведена Межрегиональная конференция по профессиональной патологии ЛОР-органов с участием российских (Москва, Санкт-Петербург) и узбекских ученых.

В 1997 году Райс Кажкенович был переведен ректором Акмолинской государственной медицинской академии. Здесь также в полной мере раскрылся его талант как умелого организатора. За короткое время вдвое увеличилось количество докторов наук. Впервые был создан компьютерный центр, академия стала выпускать ежеквартальный научно-практический журнал республиканского значения «Астана медициналық журналы». Впервые открыта докторантура, созданы два докторских диссертационных совета и совет по защите кандидатских диссертаций по семи специальностям. Построен современный диссертационный зал, оборудованный новейшей аппаратурой и видеотехникой. В академии были открыты 10 филиалов научных центров и научно-исследовательских институтов. Значительно повысилась эффективность научно-исследовательских работ. Руководимая профессором Тулебаевым Акмолинская государственная медицинская академия стала признанным учебно-методическим центром не только в северном регионе, но и в республике в целом.

Разносторонние и многолетние исследования Р. К. Тулебаева в области отоларингологии и профессиональной патологии общепризнаны. К их числу относятся монографии «Патология ЛОР-органов при фосфорной интоксикации» (1995), «Хроническая свинцовая интоксикация» (1995), «Диагностика и профилактика воспалительно-дистрофических изменений респираторного тракта» (2000). Издан учебник для студентов медицинских колледжей и вузов на государственном языке «Құлақ, мұрын, тамақ аурулары» (1997). Опубликованы фундаментальные руководства «Лекарственные растения в оториноларингологии и пульмонологии» (1998), «Курортотерапия респираторной патологии» (2001), «Острые и хронические синуситы» (2004), «Оценка гигиенических рисков в промышленных регионах Республики Казахстан» (2004). В российском издательстве выпущена монография «Диагностика, профилактика и лечение синуситов в амбулаторных условиях» (под редакцией профессора М. С. Плужникова) (2007). На государственном языке опубликовано учебное пособие «Мұрын қуысы және оның қосалқы қуыстарының аурулары» (2007), «Справочник по классификации ЛОР-болезней» (2008). Издано руководство на казахском языке «Оториноларингология терминдерінің түсіндірме сөздігі» (2009). Выпущены лекции для высших учебных медицинских заведений на казахском языке «Оториноларингология дәрістері» (2009) и учебник «Оториноларингология дан қыскаша оқу құралы» (2014). Переиздана монография «Лекарственные травы при заболеваниях органов дыхания» (2016), опубликована монография «Полувековая история кафедры ЛОР и глазных болезней медицинского Университета

Астаны» (2017), «Оториноларингология в лицах» (М., 2019).

Результаты клинических исследований Р. К. Тулебаева с сотрудниками составили теоретическую и практическую основу для создания специализированных кабинетов и организации профилактической оториноларингологической помощи населению в городах и крупных промышленных регионах.

Р. К. Тулебаев выступал с докладами на VII, VIII и IX Всесоюзных съездах отоларингологов, целом ряде всесоюзных и всероссийских конференциях, симпозиумах и пленумах правления. В последние годы участвовал с сообщениями на международных конгрессах в Европе, США, Южной Корее.

Наряду с большой научно-исследовательской и педагогической деятельностью Р. К. Тулебаев много времени уделяет организационно-методической и общественной работе. В настоящее время заместитель председателя научного семинара по апробации диссертаций на соискание ученой степени доктора медицинских наук и магистерской диссертации, главный редактор журнала «Оториноларингология-Бас Мойын, Хирургиясы». Член редакционного совета журналов «Folia otorhinolaryngologiae et pathologiae Respiratoriae», «Вестник оториноларингологии», «Российская оториноларингология», «Российская ринология», а также редколлегии республиканских журналов «Медицинский журнал Казахстана», «Вестник университета», «Экология и здоровье», «Астана медициналық журналы», «Морфология и доказательная медицина».

За многолетнюю плодотворную научно-педагогическую и общественную деятельность Райс Кажкенович получил награды: «Отличник здравоохранения СССР» (1983), медаль «Ветеран труда» (1990), медаль «Астана» (1998). Имеет звание почетный профессор КГМА (2000), почетный профессор Казахской национальной академии музыки (2001). Награжден почетной грамотой Министерства здравоохранения Кыргызской Республики (2001), государственной наградой «Заслуженный деятель Республики Казахстан» (2002), золотой медалью профессора Н. П. Симановского (2004). Почетный профессор МКТУ им. А. Х. Яссау (2005), Почетный профессор Международного биографического Института Кембриджского университета (2005). Награжден юбилейной медалью «100 лет Российскому обществу оториноларингологов» (2008), государственной наградой «10 жыл Астана» (2008). Имеет звание «Почетный гражданин Жарминского района ВКО» (2011), награжден медалью «Гиппократ» (2011), Награжден медалью «140 лет Туркестанской епархии» (Митрополит Астанайский и Казахстанский-2014), Награжден Министерством здравоохранения и социального развития медалью «Ветеран труда» (2014), орденом «Алгыс» Высшей награды Православной церкви Казахстана (Митрополит Астанайский и Казахстанский, 2016 год), государственной наградой «Орден Құрмет» (Указ Президента РК от 29 ноября 2019 года).

Многие ученики Райса Кажкеновича Тулебаева стали крупными организаторами, руководителями отоларингологических клиник. Широкая эрудиция, высокая личная культура, любовь к искусству, музыке, литературе, простота и доступность снискали Тулебаеву заслуженный авторитет и уважение коллег, а также теплые чувства друзей.

В молодые годы он обучался в музыкальном училище по классу народных инструментов (баян), сочетая занятия в музыкальном училище с учебой в медицинском институте. В зрелом возрасте у Райса Кажкеновича проявился писательский талант, отмеченный казахстанскими профессиональными писателями. Его перу принадлежат художественные книги «Сага о моих современниках» (Астана, 2010), «Святая любовь к медицине» (Астана, 2015), «Наследница Соломона» (Астана, 2018), целый ряд художественных рассказов, опубликованных в литературно-художественном журнале «Нива» и других изданиях.

Академик Национальной академии Наук Республики Казахстан, действительный член Международной академии оториноларингологии-хирургии головы и шеи предстает перед современниками как крупный ученный с широким диапазоном, как педагог и наставник, известный общественный деятель. Его знают как известного отоларинголога. Кроме того, он является академиком Международной академии наук высшей школы Республики Казахстан, действительным членом Нью-Йоркской академии наук, а также избран почетным профессором Международного Казахско-Турецкого университета имени Х. А. Ясави, Семипалатинского и Карагандинского медицинских университетов, Западно-Казахстанского медицинского университета имени Марата Оспанова, Казахского национального университета искусств, Кембриджского международного биографического института. В 2020 году Райс Кажкенович Тулебаев решением сената утвержден почетным заведующим кафедрой НАО «Медицинский университет Астана».

Желаем дорогому Райс Кажкеновичу, учителю и наставнику, крепкого здоровья, творческого долголетия, семейного благополучия и всех жизненных благ.

Ассоциация оториноларингологов Казахстана,
Кафедра оториноларингологии НАО «МУА»
Редакция журнала «Российская оториноларингология»

К юбилею Веры Борисовны Панковой

7 февраля 2021 г. отмечает юбилей выдающийся ученый в области профессиональной патологии ЛОР-органов, академик Международной академии информатизации и Медико-технической академии, действительный член Международной академии хирургии головы и шеи, доктор медицинских наук, профессор Вера Борисовна Панкова.

Вера Борисовна Панкова родилась в 1946 г. в г. Ярославле. После окончания в 1971 г. 2-го Московского ордена Ленина государственного медицинского института им. Н. И. Пирогова по специальности «Педиатрия» и клинической ординатуры при Московском НИИ уха, горла и носа МЗ РСФСР по специальности «Детская оториноларингология» работала в НИИ гигиены труда и профессиональных заболеваний АМН СССР (с 1991 г. НИИ медицины труда) младшим, старшим научным сотрудником, с 1985 г. – руководителем отделения профпатологии ЛОР-органов, с 1990 по 1993 г. возглавляла отдел профпатологии.

С 1993 г. по настоящее время возглавляет отдел клинических исследований и профпатологии ФГУП «Всероссийский НИИ железнодорожной гигиены» Роспотребнадзора, с 2017 г. – главный научный сотрудник научно-клинического отдела профпатологии ЛОР-органов ФГБУ «Национальный медицинский исследовательский центр оториноларингологии» ФМБА России.

В 1977 г. Вера Борисовна защитила кандидатскую диссертацию на тему «Клинико-морфологические параллели диагностики аллергических ринопатий химической этиологии» по специальности 14.00.07. Гигиена, в 1986 г. – докторскую диссертацию на тему «Профессиональные аллергические заболевания верхних дыхательных путей химической этиологии и их профилактика» по специальностям 14.00.07. Гигиена, 14.00.04. Болезни уха, горла и носа. Имеет ученое звание профессора по специальности «Болезни уха, горла и носа».

Вера Борисовна Панкова – автор более 500 печатных работ по различным аспектам общей и профессиональной патологии ЛОР-органов, из них 77 только за последние 5 лет. Профессор В. Б. Панкова является соавтором национальных руководств по оториноларингологии (2008, 2016), ринологии (2011), профессиональной патологии (2011), автором и соавтором значительного числа учебных пособий, монографий, среди которых «Руководство по медицинской реабилитации работников железнодорожного транспорта при начальных стадиях и легких формах заболеваний, связанных с профессией» (2006), «Профессиональный риск работников железнодорожного транспорта» (2007, 2009), «Профессиональные болезни верхних дыхательных путей и уха» (2009), руководство для врачей «Профессиональные заболевания работников железнодорожного транспорта» (2009), «Профессиональная нейросенсорная тугоухость: диагностика, профилактика, экспертиза трудоспособности» (2017), «Тугоухость у членов летных профессий гражданской авиации» (2018), «Профессиональные заболевания ЛОР-органов» (2020).

Огромен и неоценим вклад Веры Борисовны Панковой в изучение клиники, диагностики, пато-

генеза, лечения и профилактики профессиональных заболеваний уха, горла и носа, разработку методических подходов к решению вопросов экспертизы трудоспособности при профессиональных заболеваниях органов дыхания и органа слуха, совершенствование методологии профилактических медицинских осмотров и разработку критериев риска развития профессиональных заболеваний, критериев профпригодности лиц, работающих в условиях вредных факторов рабочей среды.

Под руководством и при участии Веры Борисовны разработано более 50 методических указаний и рекомендаций федерального и ведомственного уровней, в том числе клинические рекомендации «Потеря слуха, вызванная шумом» № 609 Рубрикатора КР МЗ РФ (2018).

В. Б. Панкова успешно совмещает научно-исследовательскую работу с преподавательской деятельностью на кафедре профпатологии и производственной медицины РМАНПО. Под ее руководством защищено 6 докторских и 18 кандидатских диссертаций, подготовлено большое число клинических ординаторов.

Вера Борисовна – прекрасный организатор науки, активно способствует творческому росту и повышению квалификации научных сотрудников, врачей практического здравоохранения Москвы, Российской Федерации и лечебно-профилактических учреждений сети железных дорог России, осуществляет большую диагностическую и экспертную работу в области профпатологии ЛОР-органов.

Вера Борисовна Панкова – член президиума правления Всероссийского научного общества аудиологов России, член редколлегии журнала «Вестник оториноларингологии», редакционного совета журналов «Российская оториноларингология» и «Клиническая и экспериментальная оториноларингология», член нескольких диссертационных и экспертных советов.

Редакция журнала «Российская оториноларингология», коллектив ФГБУ «Национальный медицинский исследовательский центр оториноларингологии» ФМБА России, все ЛОР-сообщество России, отдавая должное многолетнему труду и огромным заслугам, от всей души поздравляют Веру Борисовну с юбилеем и желают крепкого здоровья, новых творческих начинаний, воплощения идей, интересных встреч, удачи, благополучия, любви и поддержки близких, друзей, верных сподвижников, учеников и долгих лет активной жизни!



16 декабря на 79 году жизни скончался врач-оториноларинголог высшей категории, доктор медицинских наук, профессор, заслуженный врач России **Владимир Иванович Линьков**.

В. И. Линьков родился 7 ноября 1942 года в Волгоградской области на хуторе Ярской-1.

Окончил 1-й Ленинградский медицинский институт им. акад. И. П. Павлова по специальности «Лечебное дело» в 1971 году, в 1977 году защитил кандидатскую диссертацию, в 1991 году – докторскую диссертацию. С 1990 по 2009 год возглавлял кафедру ЛОР-болезней Санкт-Петербургской медицинской академии последипломного образования.

Профессор Линьков был из тех людей, кто сделал себя сам: из помощника машиниста паровоза стал ведущим отохирургом, заслуженным врачом Российской Федерации, доктором наук, профессором.

Владимир Иванович – практикующий хирург с 40-летним стажем. Он в совершенстве владел навыками проведения сложнейших слухосохраняющих и слухоулучшающих операций, проводил оперативные вмешательства при заболеваниях глотки, гортани, околоносовых пазух, юношеской ангиофибромы основания черепа. Разработал комплексный метод лечения острой и внезапной сенсоневральной тугоухости, первым изучил в эксперименте и в клинике влияние антигипоксантов на функцию внутреннего уха. Им разработаны и внедрены в практику отечественных стационаров эффективные методы хирургического лечения хронического среднего гнойного отита, мастоидита, отосклероза, травматической нейропатии лицевого нерва и других воспалительных заболеваний среднего уха.

Последние 10 лет жизни он посвятил работе врачом-оториноларинголом, хирургом в Елизаветинской больнице. Умело сочетая практическую, научную и преподавательскую деятельность, на протяжении всей жизни он проявлял профессионализм и верность своему делу.

Владимир Иванович Линьков до конца своих дней оставался душевным, чутким к чужому горю человеком. В памяти коллег и учеников Владимир Иванович навсегда останется мудрым наставником и надежным товарищем.

«Владимир Иванович Линьков был эталоном в специальности, у которого я учился разговору с больным, осмотру, манипуляциям и операциям. Владимир Иванович всю свою жизнь провел в движении и работе: заведовал кафедрой, консультировал и оперировал во многих стационарах, он вырастил целую плеяду специалистов, среди которых кандидаты и доктора наук, заведующие отделениями. При этом Владимир Иванович оставался общительным, добродушным человеком, который всегда был готов поделиться опытом в любом, не только профессиональном вопросе», – вспоминает о своем учителе врач-оториноларинголог нашей больницы Николай Мороз.

Не один десяток пациентов благодарит его за подаренную вторую жизнь. «Вы продлили мое земное существование. В буквальном смысле – спасли мне жизнь. Благодаря его профессионализму у меня диагностирована онкология на ранней стадии. В итоге – есть большие шансы на выздоровление, так как в моем случае очень важно время и Владимир Иванович выиграл это время для меня. Он дал мне шанс, за что я ему искренне благодарен», – рассказывает один из его пациентов.

Горечь утраты разделяют его коллеги, пациенты и ученики с родными и близкими. Добрая память о Владимире Ивановиче навсегда останется в наших сердцах!

Коллектив Ставропольского государственного медицинского университета с прискорбием сообщает о смерти ректора, доктора медицинских наук, профессора **Владимира Ивановича Кошель**.

Жизненный путь Владимира Ивановича является достойным примером любви к избранному делу, огромной самоотдачи и высокого профессионализма.

В. И. Кошель сочетал в себе подлинный гуманизм врача, глубину знаний, широту интересов, смелость мысли и дар предвидения энциклопедически образованного ученого, талант педагога, опыт умелого организатора здравоохранения. Под его руководством медицинский университет занял высокие позиции в рейтинге российских медицинских вузов.

Трудно смириться с тем, что Владимира Ивановича Кошель больше нет с нами. Его светлая память сохранится в воплощенных в жизнь планах по развитию его alma mater, оставленном им научном наследии, благодарности тысячи пациентов, которым вернул здоровье и сохранил жизнь талант врача В. И. Кошель.

Скорбим по поводу безвременной кончины ректора, выдающегося врача, ученого и педагога. Но его дело, идеи будут реализованы соратниками и учениками.

4 января 2021 года после тяжелой болезни скончался профессор **Виталий Васильевич Дискаленко**.

В. В. Дискаленко родился 10 марта 1938 года. В 1964 году окончил Днепропетровский медицинский институт и был призван в кадры Советской армии. До 1970 года проходил службу, в том числе на протяжении 3 лет в должности начальника хирургического отделения госпиталя. В 1966 году прошел специализацию по ЛОР-болезням, одновременно являлся гарнизонным ЛОР-специалистом.

В 1970 году поступил на факультет Руководящего медицинского состава Военно-медицинской академии им. С. М. Кирова по циклу оториноларингология. После его окончания назначен старшим ординатором клиники оториноларингологии, а затем в 1976 году – преподавателем кафедры.

С 1979 по 1982 год – начальник ЛОР-отделения окружного военного госпиталя, главный оториноларинголог Дальневосточного военного округа.

С 1982 по 1991 год – старший преподаватель кафедры оториноларингологии ВМеДА им. С. М. Кирова.

С 1991 по 2014 год работал в должности профессора кафедры оториноларингологии с клиникой Первого Санкт-Петербургского государственного медицинского университета им. акад. И. П. Павлова.

В 1977 году защитил кандидатскую диссертацию на тему «Состояние слуховой функции при действии на организм некоторых экстремальных факторов применительно к условиям военного труда». В 1985 году присвоено ученое звание доцента. В 1989 году защитил докторскую диссертацию «Помехоустойчивость слуховой системы в норме и при нарушении слуха». В 1992 году присвоено ученое звание «профессор».

Виталий Васильевич являлся автором более 150 научных публикаций, 3 изобретений и 28 рационализаторских предложений.

В течение многих лет был ученым секретарем диссертационного совета нашего университета. Являлся ответственным за клиническую работу на кафедре оториноларингологии ПСПбГМУ им. акад. И. П. Павлова.

Сфера научных и практических интересов Виталия Васильевича была в области отиатрии. Виртуозный хирург вернул слух многим пациентам, в том числе и работникам университета, которые добрыми словами благодарности вспоминают профессора. Движения рук в операционной, поведение Виталия Васильевича всегда вселяли уверенность даже в самых сложных клинических ситуациях. Протокол выполненной операции профессор записывал самостоятельно, часто давая бесценные комментарии своим ассистентам.

Высоко эрудированный и требовательный к себе Виталий Васильевич был всегда примером для врачей и студентов. Его безукоризненное ведение историй болезни пациентов до сих пор ставится в пример молодым докторам. Лекции, прочитанные Виталием Васильевичем, запомнились своим стройным, доступным изложением таких сложных тем, как заболевания уха. Профессор В. В. Дискаленко пользовался заслуженным уважением коллег.

Сотрудники кафедры оториноларингологии с клиникой выражают искренние соболезнования родным и близким.

Светлая память о профессоре Виталии Васильевиче Дискаленко навсегда сохранится в наших сердцах.

Коллектив кафедры оториноларингологии с клиникой Первого Санкт-Петербургского государственного медицинского университета имени академика И. П. Павлова
Редакция журнала «Российская оториноларингология»

Адыгея понесла невосполнимую утрату. На 58-м году жизни 7 января 2021 года скончался **Адам Рамазанович Боджоков** – заведующий ЛОР-отделением Адыгейской республиканской клинической больницы, доктор медицинских наук.

Адам Рамазанович проходил лечение от коронавируса. Он скончался в Краснодарском инфекционном госпитале. Вся Адыгея переживала за доктора, который оказал свою помощь тысячам пациентов. Профессионал своего дела, преданный профессии, отзывчивый, необыкновенно добрый – таким останется в наших сердцах Адам Рамазанович Боджоков.

Адам Рамазанович родился 8 октября 1963 года в ауле Октябрьский Теучежского района Адыгейской автономной области. С 1981 по 1987 год учился в Кубанском медицинском институте имени Красной армии. С 1988 года работал в Адыгейской республиканской клинической больнице врачом-оториноларингологом ЛОР-отделения, а в 1994 году возглавил отделение, сменив на этом посту своего отца – Рамазана Умаровича Боджокова, много лет возглавлявшего эту службу.

Более 30 лет Адам Рамазанович посвятил любимой профессии, был награжден почетной грамотой Министерства здравоохранения Российской Федерации, а также благодарностями Министерства здравоохранения Республики Адыгея. Будучи ведущим хирургом в своей области, главным специалистом-отоларингологом Министерства здравоохранения Республики Адыгея, Адам Рамазанович вернул здоровье тысячам пациентов.

Коллеги и пациенты запомнят его как внимательного, доброжелательного и высокопрофессионального врача, порядочного, интеллигентного, неравнодушного человека и отличного семьянина.

Галина Леопольдовна Балясинская родилась 4 мая 1934 года в семье Леопольда Антоновича Балясинского и Елизаветы Ивановны Морозовой. Отец был из семьи поляков, приехавших в Москву из Кракова в начале XX века на заработки и оставшихся в России на постоянное проживание после революции, гражданской войны и войны с Польшей. Леопольд Антонович – архитектор, проектировавший дома на Никитской улице, был из старинной гильдии строителей, о чем и говорит фамилия: «Балясинский» от «балясины». Мама Елизавета Ивановна – из крестьян Шаховского района Московской области, была доброй и заботливой женщиной, от нее Галина Леопольдовна научилась быть прекрасной и гостеприимной хозяйкой с выдающимися кулинарными способностями.

Короткое предвоенное и трудное военное детство. После окончания школы Галина поступает во 2-й МОЛГМИ им. Н. И. Пирогова, окончив который по распределению работает врачом-педиатром в одной из детских городских поликлиник г. Москвы, а затем поступает в ординатуру по оториноларингологии, которую проходит в Детской больнице им. Н. Ф. Филатова. По окончании ординатуры работает врачом при Посольстве СССР в Сирийской республике, а вернувшись в СССР поступает в аспирантуру на кафедре оториноларингологии педиатрического факультета 2-го МОЛГМИ им. Н. И. Пирогова. Именно с этой кафедрой и будет связано почти полвека творческой биографии Галины Леопольдовны, именно здесь она прошла путь от ординатора до профессора. Ее учителями были основатель кафедры профессор Иван Иванович Щербатов и профессор Ирина Леонидовна Кручинина, руководившая кафедрой после смерти И. И. Щербатова. Оба они высоко ценили Галину Леопольдовну и были уважаемы и любимы ею. Дружбу с Ириной Леонидовной Галина Леопольдовна пронесла через всю жизнь.

Блестящий хирург в области пороков развития ЛОР-органов и слухоулучшающих операций у детей, автор многочисленных монографий и глав в Национальных руководствах, посвященных этому направлению.

Прекрасный педагог, воспитавшая многочисленных учеников, яркая личность, высококвалифицированный специалист, необычайно красивая женщина и человек, который очень любил жизнь, увлекался путешествиями и занятиями живописью.

У Галины Леопольдовны 2 сына: старший Андрей – гляциолог, кандидат географических наук, младший Алексей – врач-дерматолог, кандидат медицинских наук; внуки (по стопам бабушки пошла внучка Лиза, также окончившая педиатрический факультет РГМУ) и правнуки.

Коллектив кафедры и вся ЛОР-общественность страны потрясены и глубоко скорбят о коллеге, друге, враче…



7 февраля 2021 года скоропостижно скончался видный деятель отечественной оториноларингологии доктор медицинских наук, профессор, Почетный гражданин города Иркутска, заслуженный изобретатель РФ, действительный член Международной Академии оториноларингологии – хирургии головы и шеи, Почетный член ассоциации хирургов Иркутской области, заслуженный деятель науки Российской Федерации, заслуженный деятель науки Республики Бурятия, почетный профессор Иркутского медицинского университета **Анатолий Григорьевич Шантуров.**

После окончания Смоленского медицинского института и клинической ординатуры по оториноларингологии в 1955 году Анатолий Григорьевич работал заведующим ЛОР-отделением Храмцовской медсанчасти города Черемхово Иркутской области. С 1962 года его судьба была неразрывно связана с Иркутским государственным медицинским институтом, университетом, где он работал сначала ассистентом (1962–1965), последующие 40 лет (1965–2005) – заведующим ЛОР-кафедрой и ЛОР-клиникой, с 2005 года – профессором кафедры оториноларингологии. Анатолий Григорьевич в 1964 году защитил кандидатскую диссертацию на тему «О лечении больных хроническим гайморитом пчелиным медом», в 1973 году – докторскую диссертацию «Щадящие хирургические вмешательства при раке гортани и пути повышения их эффективности», в 1974 году был утвержден в ученом звании профессора. Он является автором более 500 печатных научных трудов, в том числе 63 книг, монографий, 56 брошюр и методических рекомендаций по оториноларингологии, медицине, педагогике, нравственному воспитанию молодежи, истории, публицистике. Анатолий Григорьевич имеет 220 авторских свидетельств на изобретения и удостоверений на рационализаторские предложения. Основными темами его научной работы были ЛОР-онкология, ЛОР-хирургия, организация ЛОР-службы, новаторство в оториноларингологии, вопросы обучения и воспитания студентов. Под его руководством защищены 13 диссертаций. Профессор А. Г. Шантуров был организатором в Иркутске 16 всесоюзных, межрегиональных крупных научно-практических форумов (в том числе 2 международных), участником 13 международных научных конгрессов и конференций, 15 Всесоюзных и республиканских съездов оториноларингологов, на семи из которых выступал с программными докладами. Более 40 лет Анатолий Григорьевич был председателем Иркутского отделения Российского общества оториноларингологов, каждое из заседаний которого было ярким и запоминающимся для врачей оториноларингологов Иркутской области.

Профессор А. Г. Шантуров являлся ведущим экспертом государственной научно-технической программы «Здоровье населения России», соредактором редакционного отдела Большой медицинской энциклопедии, на протяжении более 30 лет был членом редакционных советов журналов: «Вестник оториноларингологии», «Российская оториноларингология», «Folia Otorhinolaryngologia» и др.

В течение многих лет Анатолий Григорьевич являлся вице-президентом Всесоюзного общества советско-индийской дружбы, председателем

Иркутского областного отделения ОСИД, областного комитета Защиты Мира, неоднократно был избран депутатом Иркутского городского Совета народных депутатов, был членом Союза журналистов России.

За большой вклад в развитие современного общества Английским и Американским биографическими институтами внесен в Международные справочники Выдающихся руководителей современности (1995, 1996).

Анатолий Григорьевич – лауреат национальной премии имени Н. И. Пирогова, награжден Орденом Трудового Красного Знамени, шестью медалями, почетными знаками – «Отличник здравоохранения СССР», «Отличник высшей школы», «Изобретатель СССР», «Советский Фонд мира».

Анатолий Григорьевич был Учителем многих поколений врачей, основателем врачебной династии: сын Виктор Анатольевич, дочь Марина Анатольевна, жена Галина Николаевна и внучка Мария – врачи.

Высочайшее мастерство, огромная внутренняя сила, обаяние, душевная щедрость и интеллигентность предопределили его профессиональный успех и снискали ему уважение коллег и пациентов. Вся жизнь Анатолия Григорьевича была посвящена служению оториноларингологии. Он всегда работал с полной отдачей, кабинет его ежедневно, зимой и летом был открыт для пациентов, друзей, коллег, все отпуска Анатолий Григорьевич проводил в своей родной ЛОР-клинике.

Коллеги и друзья скорбят в связи с уходом из жизни дорогого Человека, Учителя, Врача от Бога Анатолия Григорьевича Шантурова и выражают искренние соболезнования родным и близким. Светлая память об Анатолии Григорьевиче навсегда сохранится в наших сердцах.

Коллектив кафедры оториноларингологии
и клиники болезней уха, горла и носа
Иркутского государственного медицинского университета,
Иркутское отделение Национальной ассоциации оториноларингологов России
Редакция журнала «Российская оториноларингология»