ISSN 1810-4800 (print)
ISSN 2413-4309 (online)

Российская оториноларингология

Медицинский научно-практический журнал

Том 20, № 3 (112), 2021

Russian Otorhinolaryngology

Medical scientific journal

Vol. 20, No. 3 (112), 2021

Российская оториноларингология

(*Rossiiskaya otorinolaringologiya*)

Медицинский научно-практический журнал

Журнал «Российская оториноларингология» основан в 2002 г. и является преемником журнала «Новости оториноларингологии и логопатологии», выходившего в 1994–2002 гг. Решением Президиума ВАК издание включено в перечень рецензируемых журналов, входящих в бюллетень ВАК.

Медицинский научно-практический рецензируемый журнал, публикует статьи, научные публикации, обзоры и исследования по проблемам, связанным с физиологией и патологией уха, горла, носа и речи; представляет информационные материалы о прошедших и будущих мероприятиях по проблемам оториноларингологии, сурдологии и патологии голоса и речи.

(Выходит один раз в два месяца)

*Для физических лиц индекс **41225** в каталоге «Пресса России» (годовая подписка)*

*Для юридических лиц индекс **41223** в каталоге «Пресса России» (годовая подписка)*

Основные разделы журнала:

- Оригинальные статьи
- Научные статьи
- Дискуссионный раздел
- Из практики
- Обзоры
- Исторический раздел
- Школа фармакотерапии и инновационных технологий
- Информационный раздел

Главный редактор:
Юрий Константинович Янов – доктор медицинских наук, академик РАН, профессор, *Санкт-Петербург, Россия*

Заместители главного редактора:
Николай Аркадьевич Дайхес – доктор медицинских наук, профессор, член-корр. РАН, директор, Федеральный научно-клинический центр оториноларингологии ФМБА России, *Москва, Россия*

Сергей Валентинович Рязанцев – доктор медицинских наук, профессор, зам. директора по научно-координационной работе ФГБУ «Санкт-Петербургский научно-исследовательский институт уха, горла, носа и речи» Минздрава России.

Журнал зарегистрирован Государственным комитетом РФ по печати.
Регистрационное свидетельство ПИ № 77–13147 от 15 июля 2002 г.
Журнал издается по согласованию с Министерством здравоохранения Российской Федерации и Российской академией медицинских наук.

Учредители:
Федеральное государственное бюджетное учреждение «Научно-клинический центр оториноларингологии ФМБА России»
Федеральное государственное бюджетное учреждение «Санкт-Петербургский научно-исследовательский институт уха, горла, носа и речи» Минздрава России

Издатель:
ООО «Полифорум Групп»

Все права на данное издание зарегистрированы. Перепечатка отдельных статей и журнала в целом без разрешения издателя запрещена.

Ссылка на журнал «Российская оториноларингология» обязательна.

Редакция и издатель журнала не несут ответственности за содержание и достоверность рекламной информации.

© СПбНИИ уха, горла, носа и речи Минздрава России, 2021
© Научно-клинический центр оториноларингологии ФМБА России, 2021

Ответственные за выпуск: *С. В. Рязанцев, С. М. Ермольчев*
Ответственный секретарь: *С. С. Павлова*
Адрес редакции:
Россия, 190013, Санкт-Петербург,
ул. Бронницкая, д. 9.
Тел./факс: (812) 316-29-32,
e-mail: text@pfco.ru
сайт: http://entru.org

Компьютерная верстка: *Т. М. Каргапольцева*
Подписано в печать 07.06.2021 г.
Формат: 60×90 1/8. Объем: усл. печ. л. 15,25.
Тираж: 3000 экз. (1-й завод – 500 экз.)

Отпечатано с готовых диапозитивов
в типографии «Политехника сервис».
Санкт-Петербург, Измайловский пр., 18-д.
Лицензия *ПЛД № 69 291* от 19.10.1998 г.
Зак. тип. 2569.

Редакционная коллегия

Абдулкеримов Хийир Тагирович, докт. мед. наук, проф., Уральский государственный медицинский университет Минздрава России, *Екатеринбург, Россия*

Аникин Игорь Анатольевич, докт. мед. наук, проф., Санкт-Петербургский научно-исследовательский институт уха, горла, носа и речи Минздрава России, *Санкт-Петербург, Россия*

Арефьева Нина Алексеевна, докт. мед. наук, проф., Башкирский государственный медицинский университет, *г. Уфа, Россия*

Артюшкин Сергей Анатольевич, докт. мед. наук, проф., Северо-Западный государственный медицинский университет имени И. И. Мечникова» Минздрава России, *Санкт-Петербург, Россия*

Блоцкий Александр Антонович, докт. мед. наук, проф., Амурская государственная медицинская академия, *г. Благовещенск, Россия*

Бобошко Мария Юрьевна, докт. мед. наук, проф., Первый Санкт-Петербургский государственный медицинский университет имени академика И. П. Павлова Минздрава России, *Санкт-Петербург, Россия*

Бойко Наталья Владимировна, докт. мед. наук, проф., Ростовский государственный медицинский университет, *г. Ростов-на-Дону, Россия*

Богомильский Михаил Рафаилович, докт. мед. наук, проф., член-корр. РАН, Российский национальный исследовательский медицинский университет имени Н. И. Пирогова Минздрава России, *Москва, Россия*

Вахрушев Сергей Геннадиевич, докт. мед. наук, проф., Красноярский государственный медицинский университет имени профессора В. Ф. Войно-Ясенецкого Минздрава России, *г. Красноярск, Россия*

Волков Александр Григорьевич, докт. мед. наук, проф., заслуженный врач РФ, Ростовский государственный медицинский университет Минздрава России, *г. Ростов-на-Дону, Россия*

Гаращенко Татьяна Ильинична, докт. мед. наук, проф., Федеральный научно-клинический центр оториноларингологии ФМБА России, *Москва, Россия*

Карнеева Ольга Витальевна, докт. мед. наук, проф., Федеральный научно-клинический центр оториноларингологии ФМБА России, *Москва, Россия*

Карпищенко Сергей Анатольевич, докт. мед. наук, проф., Первый Санкт-Петербургский государственный медицинский университет им. И. П. Павлова Минздрава России, *Санкт-Петербург, Россия*

Карпова Елена Петровна, докт. мед. наук, проф., Российская медицинская академия непрерывного профессионального образования, *Москва, Россия*

Кочеровец Владимир Иванович, докт. мед. наук, проф. по специальности «микробиология» и старший научный сотрудник по специальности «аллергология и иммунология», профессор, Первый МГМУ им. И. М. Сеченова Минздрава России, *Москва, Россия*

Кротов Юрий Александрович, докт. мед. наук, проф., Омский государственный медицинский университет, *г. Омск, Россия*

Крюков Андрей Иванович, докт. мед. наук, проф., Московский научно-практический центр оториноларингологии им. Л. И. Свержевского ДЗМ, *Москва, Россия*

Кузовков Владислав Евгеньевич, докт. мед. наук, Санкт-Петербургский научно-исследовательский институт уха, горла, носа и речи Минздрава России, *Санкт-Петербург, Россия*

Кунельская Наталья Леонидовна, докт. мед. наук, проф., Московский научно-практический центр оториноларингологии им. Л. И. Свержевского» ДЗМ, *Москва, Россия*

Лавренова Галина Владимировна, докт. мед. наук, проф., Первый Санкт-Петербургский государственный медицинский университет им. И. П. Павлова Минздрава России, *Санкт-Петербург, Россия*

Лиленко Сергей Васильевич, докт. мед. наук, профессор, Санкт-Петербургский научно-исследовательский институт уха, горла, носа и речи Минздрава России, *Санкт-Петербург, Россия*

Лопатин Андрей Станиславович, докт. мед. наук, проф., Поликлиника № 1 Управления делами Президента РФ, президент Российского общества ринологов, *Москва, Россия*

Мальцева Галина Семеновна, докт. мед. наук, Санкт-Петербургский научно-исследовательский институт уха, горла, носа и речи Минздрава России, *Санкт-Петербург, Россия*

Накатис Яков Александрович, докт. мед. наук, проф., Клиническая больница № 122 им. Л. Г. Соколова ФМБА России, *Санкт-Петербург, Россия*

Носуля Евгений Владимирович, докт. мед. наук, проф., Российская медицинская академия последипломного образования Минздрава России, *Москва, Россия*

Пальчун Владимир Тимофеевич, докт. мед. наук, проф., заслуженный деятель науки РФ, член-корр. РАН, Российский национальный исследовательский медицинский университет имени Н. И. Пирогова Минздрава России, *Москва, Россия*

Панкова Вера Борисовна, докт. мед. наук, проф., Всероссийский научно-исследовательский институт железнодорожной гигиены Роспотребнадзора, *Москва, Россия*

Пискунов Геннадий Захарович, докт. мед. наук, проф., член-корр. РАН, Российская медицинская академия последипломного образования Минздрава России, *Москва, Россия*

Радциг Елена Юрьевна, докт. мед. наук, проф., Российский национальный исследовательский медицинский университет имени Н. И. Пирогова, *Москва, Россия*

Свистушкин Валерий Михайлович, докт. мед. наук, проф., Первый Московский государственный медицинский университет им. И. М. Сеченова, *Москва, Россия*

Семенов Федор Вячеславович, докт. мед. наук, проф., заведующий кафедрой ЛОР-болезней, Кубанский государственный медицинский университет, *г. Краснодар, Россия*

Староха Александр Владимирович, докт. мед. наук, проф., Сибирский государственный медицинский университет, Томский филиал Федерального научно-клинического центра оториноларингологии ФМБА России, *г. Томск, Россия*

Степанова Юлия Евгеньевна, докт. мед. наук, Санкт-Петербургский научно-исследовательский институт уха, горла, носа и речи» Минздрава России, *Санкт-Петербург, Россия*

Таварткиладзе Георгий Абелович, докт. мед. наук, проф., Российский научно-практический центр аудиологии и слухопротезирования ФМБА, *Москва, Россия*

Шахов Андрей Владимирович, докт. мед. наук, Нижегородская государственная медицинская академия, *Нижний Новгород, Россия*

Юнусов Аднан Султанович, докт. мед. наук, проф., заместитель директора по детству, Федеральный научно-клинический центр оториноларингологии ФМБА России, *Москва, Россия*

Баумгартнер Вольф-Дитер, докт. мед. наук, проф., Венский медицинский университет, *Вена, Австрия*

Вичева Диляна, проф., докт. мед. наук, проф. каф. оториноларингологии, Медицинский университет, *Пловдив, Болгария*

Камесваран Мохан, докт. мед. наук, проф., Исследовательский фонд Мадрас ЛОР (MERF), *Индия*

Мюллер Йоахим, докт. мед. наук, проф., клиника и поликлиника оториноларингологии, Университет Вюрцбурга, *Вюрцбург, Германия*

Оссама Хамид, засл. проф. каф. отоларингологии, больница Элдемердаш, *Каир, Египет*

Скаржиньски Хенрик, докт. мед. наук, проф., Институт физиологии и патологии слуха, *Варшава, Польша*

Russian Otorhinolaryngology

(*Rossiiskaya otorinolaringologiya*)

Medical scientific journal

The magazine «Russian otorhinolaryngology» was founded in 2002 and is the successor of the magazine «News of Otorhinolaryngology and lalopathology», published in 1994–2002. By decision of the Presidium of HAC (Higher Attestation Committee), publication included into the list of peer-reviewed journals included in the bulletin of HAC.

The medical scientific and practical peer-reviewed journal, publishes articles, scientific publications, reviews and studies on problems related to the physiology and pathology of the ear, throat, nose and speech; presents information materials about past and future events on problems of otorhinolaryngology, hearing and speech pathology and pathology.

(Published once every two months)

For individuals, the index 41225 in the catalog „The Russian Press“ (annual subscription)

For legal entities index 41223 in the catalog „The Russian Press“ (annual subscription)

Sections:

- Original articles
- Science articles
- Discussion section
- From practice
- Reviews
- Historical section
- School of pharmacotherapy and innovative technologies
- Informational section

Chief Editor:
Yurii K. Yanov – MD, Academician of the Russian Academy of Sciences, Professor, director of Saint Petersburg Research Institute of Ear, Throat, Nose and Speech of the Ministry of Healthcare of Russia, Saint Petersburg, Russia

Deputy chief editor:
Nikolai A. Daikhes – MD, Professor, associate member of the Russian Academy of Sciences, director, Federal Scientific-Clinical Center of Otorhinolaryngology of the Russian Federal Medico-Biological Agency of Russia, Moscow, Russia

Deputy chief editor:
Sergey V. Ryazantsev – MD, Professor, deputy director for scientific and coordination work, Saint Petersburg Research Institute of Ear, Throat, Nose and Speech of the Ministry of Healthcare of Russia, Saint Petersburg, Russia

The journal is registered by the State Press Committee of the Russian Federation.
Registration certificate N 77-13147 PI, July 15, 2002
The journal is published in coordination with the Ministry of Health of the Russian Federation and the Russian Academy of Medical Sciences.

Founders:
Federal State Institution
„Research and Clinical Center of Otorhinolaryngology FMBA of Russia“
Federal State Institution „Saint-Petersburg Research Institute of Ear, Throat, Nose and Speech“ Ministry of Health of the Russian Federation
Publisher:
Ltd. „Poliforum Group“

All rights in this publication are registered. Reprinting of individual articles and journal without the permission of the publisher is prohibited.

Link to the journal «Russian otorhinolaryngology» is obligatory.

The editors and publisher are not responsible for the content or accuracy of the advertisements.

Responsible for the production: *S. Ryazancev, S. Ermolchev*
Executive Secretary: *S. Pavlova*
Editorial address:
9, Bronnitskaya Str., Saint Petersburg, 190013, Russia.
Tel./Fax: (812) 316-29-32,
e-mail: text@pfco.ru
http://entru.org

Computer makeup: *T. Kargapoltseva*
Apploved 07.06.2021.
Format: 60×90 1/8. Conventional sheets: 15.25.
No of printed copies: 3000.
Printed in Publishing „Politechnika servis“.
St. Petersburg, Izmailovskii Ave., 18 d.

© St. Petersburg Research Institute of Ear, Nose and Throat and Speech, Ministry of Health of the Russian Federation, 2021
© Research and Clinical Center of Otorhinolaryngology FMBA of Russia, 2021

Editorial board

Khiiir T. Abdulkerimov, MD, Professor, Ural State Medial University Ministry of Healthcare of Russia, *Yekaterinburg, Russia*

Igor' A. Anikin, MD, Professor, Saint Petersburg Research Institute of Ear, Throat, Nose and Speech Ministry of Healthcare of Russia, *Saint Petersburg, Russia*

Nina A. Aref'eva, MD, Professor, Bashkir State Medical University, *Ufa, Russia*

Sergei A. Artyushkin, MD, Professor, Mechnikov North-Western State Medical University Ministry of Healthcare of Russia, *Saint Petersburg, Russia*

Aleksandr A. Blotskii, MD, Professor, Amur State Medical Academy, *Blagoveshchensk, Russia*

Mariya Yu. Boboshko, MD, Professor, Pavlov First Saint Petersburg State Medical University Ministry of Healthcare of Russia, *Saint Petersburg, Russia*

Natal'ya V. Boiko, MD, Professor, Rostov State Medical University, *Rostov-on-Don, Russia*

Mikhail R. Bogomil'skii, MD, Professor, Pirogov Russian National Research Medical University Ministry of Healthcare of Russia, *Moscow, Russia*

Sergei G. Vakhrushev, MD, Professor, Prof. V. F. Voino-Yasenetsky Krasnoyarsk State Medical University Ministry of Healthcare of Russia, *Krasnoyarsk, Russia*

Aleksandr G. Volkov, MD, Professor, Rostov State Medical University Ministry of Healthcare of Russia, *Rostov-on-Don, Russia*

Tat'yana I. Garashchenko, MD, Professor, Federal Scientific-Clinical Center of Otorhinolaryngology Russian Federal Medico-Biological Agency, *Moscow, Russia*

Ol'ga V. Karneeva, MD, Professor, Federal Scientific-Clinical Center of Otorhinolaryngology of the Russian Federal Medico-Biological Agency, *Moscow, Russia*

Sergei A. Karpishchenko, MD, Professor, Pavlov First Saint Petersburg State Medical University Ministry of Healthcare of Russia, *Saint Petersburg, Russia*

Elena P. Karpova, MD, Professor, Russian Medical Academy of Continuous Professional Education, *Moscow, Russia*

Vladimir I. Kocherovets, MD, Professor of Microbiology and senior research associate of allergology and immunology, Professor, Sechenov First Moscow State Medical University of the Ministry of Healthcare of Russia, Chair of Pharmaceutical Technology and Pharmacology, *Moscow, Russia*

Yurii A. Krotov, MD, Professor, Omsk State Medical University, *Omsk, Russia*

Andrei I. Kryukov, MD, Professor, Sverzhevskii Otorhinolaryngology Healthcare Research Institute of the Department of Healthcare of Moscow, *Moscow, Russia*

Vladislav E. Kuzovkov, MD, Saint Petersburg Research Institute of Ear, Throat, Nose and Speech of the Ministry of Healthcare of Russia, *Saint Petersburg, Russia*

Natal'ya L. Kunel'skaya, MD, Professor, Sverzhevskiy Otorhinolaryngology Healthcare Research Institute of the Department of Healthcare of Moscow, *Moscow, Russia*

Galina V. Lavrenova, MD, Professor, Pavlov First Saint Petersburg State Medical University of the Ministry of Healthcare of Russia, *Saint Petersburg, Russia*

Sergei V. Lilenko, MD, Professor, Saint Petersburg Research Institute of Ear, Throat, Nose and Speech of the Ministry of Healthcare of Russia, *Saint Petersburg, Russia*

Andrei S. Lopatin, MD, Professor, Policlinic No 1 of the Administrative Directorate of the President of the Russian Federation, President of the Russian Society of Rhinologists, *Moscow, Russia*

Galina S. Mal'tseva, MD, Saint Petersburg Research Institute of Ear, Throat, Nose and Speech of the Ministry of Healthcare of Russia, *Saint Petersburg, Russia*

Yakov A. Nakatis, MD, Professor, L. G. Sokolov Clinical Hospital No 122 of the Russian Federal Medico-Biological Agency, *Saint Petersburg, Russia*

Evgenii V. Nosulya, MD, Professor, Russian Medical Academy of Post-Graduate Education of the Ministry of Healthcare of Russia, *Moscow, Russia*

Vladimir T. Pal'chun, MD, the Honored Worker of Science of the Russian Federation, associate member of the Russian Academy of Sciences, Professor of the Chair of Otorhinolaryngology of General Medicine Department, Pirogov Russian National Research Medical University of the Ministry of Healthcare of Russia, *Moscow, Russia*

Vera B. Pankova , MD, Professor, All-Russian Scientific Research Institute of Railway Hygiene of Rospotrebnadzor, *Moscow, Russia*

Gennadii Z. Piskunov, MD, Professor, Russian Medical Academy of Post-Graduate Education of the Ministry of Healthcare of Russia, *Moscow, Russia*

Elena Yu. Radtsig, MD, Professor, Pirogov Russian National Research Medical University of the Ministry of Healthcare of Russia, *Moscow, Russia*

Valerii M. Svistushkin, MD, Professor, Sechenov First Moscow State Medical University, *Moscow, Russia*

Fedor V. Semenov, MD, Professor, Kuban State Medical University, *Krasnodar, Russia*

Aleksandr V. Starokha, MD, Professor, Siberian State Medical University, Tomsk Branch of Federal Scientific-Clinical Center of Otorhinolaryngology of the Russian Federal Medico-Biological Agency, *Tomsk, Russia*

Yuliya E. Stepanova, MD, Saint Petersburg Research Institute of Ear, Throat, Nose and Speech of the Ministry of Healthcare of Russia, *Saint Petersburg, Russia*

Georgii A. Tavartkiladze, MD, Professor, Russian Scientific Practical Center of Audiology and Hearing Prosthetics of the Russian Federal Medico-Biological Agency, *Moscow, Russia*

Andrei V. Shakhov, MD, Nizhnii Novgorod State Medical Academy, *Nizhnii Novgorod, Russia*

Adnan S. Yunusov, MD, Professor, Federal Scientific Clinical Center of Otorhinolaryngology of the Russian Federal Medico-Biological Agency, *Moscow, Russia*

Wolf-Dieter Baumgartner, MD, professor, Medical University of Vienna, *Vienna, Austria*

Dilyana Vicheva, prof., MD, prof. Department of Otorhinolaryngology, Medical University, Plovdiv, Bulgaria

Mohan Kameswaran, MD, professor, Madras ENT Research Foundation (MERF), *India*

Joachim Müller, MD, professor, Clinic and Polyclinic of Otorhinolaryngology, University of Würzburg, *Germany*

Hamid Ossama, Professor Emeritus, Department of Otolaryngology, eldemerdash hospital, *Cairo, Egypt*

Henryk Skarzynski, MD, prof., Institute of Physiology and Pathology of Hearing, *Warsaw, Poland*

Содержание

Оригинальные статьи

В. В. Дворянчиков, В. Е. Кузовков, С. Х. Цуциева, С. В. Левин, С. Б. Сугарова, С. Н. Ильин, Е. А. Левина, О. В. Ноздреватых, А. С. Лиленко
Оценка безопасности и эффективности проведения МРТ пациентам с кохлеарным имплантом без извлечения магнита 8

Научные статьи

В. В. Дворянчиков, О. В. Зонтова, И. Э. Гребенюк, Н. В. Черная
Дистанционные технологии медико-педагогического консультирования и сопровождения пациентов со сниженным слухом как перспективное направление в условиях современной действительности 15

О. И. Долгов, С. А. Карпищенко, Ю. А. Роднева, Е. С. Утимишева, И. С. Моисеев, Л. С. Зубаровская, А. Д. Кулагин
Распространенность острых воспалительных оториноларингологических заболеваний у реципиентов трансплантации гемопоэтических стволовых клеток 20

Г. П. Захарова, В. В. Шабалин, Н. И. Иванов, Е. С. Рязанцева, О. С. Донская
Фундаментальная и прикладная технологии диагностики нарушения двигательной активности реснитчатого эпителия верхних дыхательных путей. 27

Е. А. Кирасирова, Н. В. Лафуткина, Р. Ф. Мамедов, Р. А. Резаков, М. И. Усова, С. И. Тютина, Е. А. Егорова, Е. В. Кулабухов
Использование аллогенного хряща в реконструктивной хирургии стеноза гортани и трахеи 33

А. А. Корнеенков, С. В. Рязанцев, С. В. Левин, А. В. Храмов, Е. Э. Вяземская, И. Н. Скирпичников, Е. А. Левина, С. С. Павлова
Пространственно-статистический анализ данных о нарушениях слуха у жителей Челябинской области . . 39

В. Е. Кузовков, С. Б. Сугарова, В. В. Дворянчиков, А. С. Лиленко, Д. Д. Каляпин, Д. С. Луппов
Способ кохлеарной имплантации у пациентов с цитомегаловирусной инфекцией 51

М. А. Лиханова, К. А. Сиволапов
Прогнозирование результатов внутрисинусовой имплантации 59

И. И. Морозов, Н. С. Грачев
Результаты исследования клинико-морфологических особенностей послеоперационных перфораций перегородки носа 64

П. В. Павлов, М. Л. Захарова, М. Р. Абубакарова, А. П. Иванов, Д. В. Бреусенко
Задние расщелины гортани 70

Дискуссионный раздел

Г. М. Портенко, Г. П. Шматов
Проверка гипотезы о частоте встречаемости информационно-значимых симптомов у больных хроническим аллергическим, хроническим вазомоторным и хроническим смешанным ринитом 77

Обзоры

В. С. Кузнецова, Е. Г. Портенко
Особенности течения круглогодичного аллергического ринита на фоне респираторной внутриклеточной инфекции 86

Т. А. Машкова, И. И. Чиркова, О. Н. Ямщиков, И. Ю. Ревякин, В. А. Ершова, А. А. Пудовкин
Эндогенная интоксикация при хронической патологии глотки у детей 94

Из практики

Е. С. Григорькина, Н. М. Винговатова, Н. Г. Емелина, В. Г. Недоваров
Опыт применения дексмедетомидина для седоанальгезии при проведении ринохирургических вмешательств 102

С. А. Карпищенко, Е. В. Болознева, А. Ю. Голубев, Е. Е. Козырева
Влияние формы средней носовой раковины на развитие рецидивирующего риносинусита. 108

Г. П. Захарова, Н. И. Иванов
Клиническое наблюдение двух пациентов с синдромом молчащего синуса 115

Contens

Original articles

V. V. Dvoryanchikov, V. E. Kuzovkov, S. Kh. Tsutsieva, S. V. Levin, S. B. Sugarova, S. N. Il'in, E. A. Levina, O. V. Nozdrevatykh, A. S. Lilenko
Safety and efficacy assessment of MRI in cochlear implant patients with retained magnets 8

V. V. Dvoryanchikov, O. V. Zontova, I. E. Grebenyuk, N. V. Chernaya
Remote technologies of medical and pedagogical counseling and support of patients with hearing impairment as promising direction in conditions of modern reality 15

O. I. Dolgov, S. A. Karpishchenko, Yu. A. Rodneva, E. S. Utimisheva, I. S. Moiseev, L. S. Zubarovskaya, A. D. Kulagin
Prevalence of acute inflammatory otorhinolaryngological diseases in hematopoietic stem cell transplant recipients 20

G. P. Zakharova, V. V. Shabalin, N. I. Ivanov, E. S. Ryazantseva, O. S. Donskaya
Fundamental and applied technologies for diagnosing impaired motor activity of ciliated epithelium of upper respiratory tract. 27

E. A. Kirasirova, N. V. Lafutkina, R. F. Mamedov, R. A. Rezakov, M. I. Usova, S. I. Tyutina, E. A. Egorova, E. V. Kulabukhov
Use of allogeneic cartilage in reconstruction surgery of laryngeal and tracheal stenosis 33

A. A. Korneenkov, S. V. Ryazantsev, S. V. Levin, A. V. Khramov, E. E. Vyazemskaya, I. N. Skirpichnikov, E. A. Levina, S. S. Pavlova
Spatial analysis of data on hearing impairment in residents of the Chelyabinsk region. 39

V. E. Kuzovkov, S. B. Sugarova, V. V. Dvoryanchikov, A. S. Lilenko, D. D. Kalyapin, D. S. Luppov
Cochlear implantation technic in CMV patients. 51

M. A. Likhanova, K. A. Sivolapov
Predicting results of intra-sinus implantation 59

I. I. Morozov, N. S. Grachev
Study of clinical and morphological features of postoperative nasal septum perforations 64

P. V. Pavlov, M. L. Zakharova, M. R. Abubakarova, A. P. Ivanov, D. V. Breusenko
Posterior laryngeal clefts 70

Discussion Section

G. M. Portenko, G. P. Shmatov
Testing hypothesis about incidence of information-significant symptoms in patients with chronic allergic, chronic vasomotor and chronic mixed rhinitis 77

Reviews

V. S. Kuznetsova, E. G. Portenko
Features of course of year-round allergic rhinitis against the background of respiratory intracellular infection . . . 86

T. A. Mashkova, I. I. Chirkova, O. N. Yamshchikov, I. Yu. Revyakin, V. A. Ershova, A. A. Pudovkin
Endogenous intoxication in chronic pathology of pharynx in children 94

From practice

E. S. Grigor'kina, N. M. Vingovatova, N. G. Emelina, V. G. Nedovarov
Experience with dexmedetomidine for sedanalgesia during rhinosurgery. 102

S. A. Karpishchenko, E. V. Bolozneva, A. Yu. Golubev, E. E. Kozyreva
Influence of shape of middle turbinate on development of recurrent rhinosinusitis 108

G. P. Zakharova, N. I. Ivanov
Case report of two patients with silent sinus syndrome 115

УДК 616.283-089.843–073.756.8
https://doi.org/10.18692/1810-4800-2021-3-8-14

Оценка безопасности и эффективности проведения МРТ пациентам с кохлеарным имплантом без извлечения магнита

В. В. Дворянчиков[1], В. Е. Кузовков[1], С. Х. Цуциева[1], С. В. Левин[1], С. Б. Сугарова[1], С. Н. Ильин[1], Е. А. Левина[1], О. В. Ноздреватых[1], А. С. Лиленко[1]

[1] Санкт-Петербургский научно-исследовательский институт уха, горла, носа и речи, Санкт-Петербург, 190013, Россия

Safety and efficacy assessment of MRI in cochlear implant patients with retained magnets

V. V. Dvoryanchikov[1], V. E. Kuzovkov[1], S. Kh. Tsutsieva[1], S. V. Levin[1], S. B. Sugarova[1], S. N. Il'in[1], E. A. Levina[1], O. V. Nozdrevatykh[1], A. S. Lilenko[1]

[1] Saint Petersburg Research Institute of Ear, Throat, Nose and Speech, Saint Petersburg, 190013, Russia

Большинству пациентов с КИ в течение жизни необходимо проведение лучевых методов диагностики, в том числе магнитно-резонансной томографии (МРТ) и компьютерной томографии (КТ). Современные кохлеарные импланты в настоящее время совместимы с МРТ до 1,5 Т. Однако клиники, проводящие исследования магнитно-резонансной томографии, могут отказывать в диагностике. Это связано с тем, что во время исследования МР-томограф будет воздействовать на магнит импланта, и это может привезти к таким осложнениям как миграция импланта, его демагнитизация, болевые ощущения. Эти сомнения и определили цель нашего исследования – оценить безопасность и эффективность проведения магнитно-резонансной томографии (МРТ) с мощностью магнитного поля 1,5 Т пациентам с кохлеарными имплантами (КИ). Были проанализированы МР-изображения, 11 пациентов, наблюдавшихся в ФГБУ «СПб НИИ ЛОР» Минздрава России с 2014 по 2020 г., с диагнозом двусторонняя сенсоневральная тугоухость IV степени, состояние после кохлеарной имплантации. Проводилось анкетирование для определения побочных эффектов исследования и оценка диагностической эффективности метода несколькими рентгенологами. В целях предотвращения возможных осложнений всем пациентам накладывалась внешняя, плотно прилегающая давящая повязка, в проекции импланта в повязку устанавливали пластиковую шину. Во время исследования учитывалась ориентация магнитных полей МР-томографа (B0) и импланта (B1). Анализ полученных результатов показал, что проведение процедуры МРТ с мощностью магнитного поля 1,5 Т пациентам с кохлеарными имплантами не сопровождалось какими-либо осложнениями для пациентов и негативным воздействием на имплант. Важно отметить, что диагностическая эффективность результатов МРТ была сохранена.

Ключевые слова: магнитно-резонансная томография, кохлеарная имплантация, кохлеарный имплантат, компьютерная томография.

Для цитирования: Дворянчиков В. В., Кузовков В. Е., Цуциева С. Х., Левин С. В., Сугарова С. Б., Ильин С. Н., Левина Е. А., Ноздреватых О. В., Лиленко А. С. Оценка безопасности и эффективности проведения МРТ пациентам с кохлеарным имплантом без извлечения магнита. *Российская оториноларингология.* 2021;20(3):8–14. https://doi.org/10.18692/1810-4800-2021-3-8-14

Most patients with CI need to undergo radiation diagnostics during their lifetime, including magnetic resonance imaging (MRI) and computed tomography (CT). Modern cochlear implants are currently compatible with MRI up to 1.5 T. However, clinics conducting magnetic resonance imaging studies may refuse to diagnose. This is due to the fact that during the study, the MRI scanner will act on the magnet of the implant and this can lead to such complications as migration of the implant, its demagnetization, and pain. These doubts determined

© Коллектив авторов, 2021

the goal of our study - to assess the safety and effectiveness of magnetic resonance imaging (MRI) with a magnetic field power of 1.5 T in patients with cochlear implants (CI). We analyzed MR images of 11 patients who were followed up at the St. Petersburg Research Institute of Ear, Throat, Nose and Speech from 2014 to 2020, diagnosed with bilateral sensorineural hearing loss, grade IV, condition after CI. A questionnaire was conducted to determine the side effects of the study and to assess the diagnostic effectiveness of the method by several radiologists. In order to prevent possible complications, an external, tight-fitting pressure bandage was applied to all patients, and a plastic splint was installed in the projection of the implant in the bandage. During the study, the orientations of the magnetic fields of the MRI scanner (B0) and the implant (B1) were considered. The analysis of the obtained results showed that the MRI procedure with a magnetic field power of 1.5 T in patients with CI was not accompanied by any complications for patients and a negative effect on the implant. It is important to note that the diagnostic efficacy of the MRI results was maintained.
Keywords: magnetic resonance imaging, cochlear implantation, cochlear implant, computed tomography.

For citation: Dvoryanchikov V. V., Kuzovkov V. E., Tsutsieva S. Kh., Levin S. V., Sugarova S. B., Il'in S. N., Levina E. A., Nozdrevatykh O. V., Lilenko A. S. Safety and efficacy assessment of MRI in cochlear implant patients with retained magnets. *Rossiiskaya otorinolaringologiya*. 2021;20(3):8-14. https://doi.org/10.18692/1810-4800-2021-3-8-14

Число пациентов с кохлеарными имплантами (КИ) в РФ постоянно растет. На сегодняшний день число имплантированных пациентов превышает 700 000 человек по всему миру. Только в ФГБУ «СПб НИИ ЛОР» Минздрава России ежегодно проводится около 400 кохлеарных имплантаций. Учитывая разнообразие этиологических факторов снижения слуха, наличие сопутствующей патологии, большинству пациентов с КИ в течение жизни необходимо проведение лучевых методов диагностики, в том числе магнитно-резонансной томографии (МРТ) и компьютерной томографии (КТ) [1–4].

Магнитно-резонансная томография широко используется как неинвазивный метод визуализации в диагностике в отличие от других методов визуализации, таких как рентген или компьютерная томография (КТ), для получения изображений, в которых используется ионизирующее излучение. В отличие от КТ в МР-томографах используются магнитное поле и радиочастотная энергия. Исследование МРТ в основном применяют для визуализации и диагностики патологии мягких тканей [5].

Большинство кохлеарных имплантов в настоящее время совместимы с МРТ до 1,5 Т. Однако клиники, проводящие исследования магнитно-резонансной томографии, могут отказывать в диагностике, если у пациента имеются любые виды имплантов, включающих металлы или магниты, в том числе системы КИ. Это связано с тем, что во время исследования МР-томограф будет воздействовать на магнит импланта и это может привести к осложнениям для пациента [6, 7]. В литературе сообщается о таких осложнениях, как миграция импланта, его демагнитизация, болевые ощущения [8, 9]. Поэтому особое внимание следует уделить необходимости проведения МРТ (решение об исследовании принимается совместно с врачом, назначившим МРТ, отоларингологом, рентгенологом и пациентом) и строгому соблюдению инструкций производителя по технике безопасности проведения исследования [10–12].

Цель исследования

Оценка безопасности и эффективности проведения магнитно-резонансной томографии (МРТ) с мощностью магнитного поля 1,5 Т пациентам с кохлеарными имплантами.

Материалы и методы исследования

Были проанализированы МР-изображения, 11 пациентов, наблюдавшихся в ФГБУ «СПб НИИ ЛОР» Минздрава России с 2014 по 2020 г., с диагнозом двусторонняя сенсоневральная тугоухость IV степени, состояние после кохлеарной имплантации. Изображения были анонимизированы. Возраст пациентов составил от 10 до 54 лет (средний возраст 29 лет).

Всем обследуемым была установлена система кохлеарной имплантации фирмы MED-EL, Австрия, импланты: Pulsar, Sonata, Concerto (табл. 1).

Проводились анкетирование для определения побочных эффектов исследования и оценка диагностической эффективности метода несколькими рентгенологами. Анкета включала 9 вопросов, касающихся возможных осложнений после проведения исследования. Все жалобы оценивались по 6-балльной шкале (0 – не было, 1 – слабые, 2 – умеренные, 3 – средние, 4 – сильные, 5 – неприятные).

В целях предотвращения возможных осложнений всем пациентам накладывалась внешняя, плотно прилегающая давящая повязка шириной 10 см, которая проходила вокруг головы не менее чем в три слоя. В проекции импланта в повязку устанавливали пластиковую шину с целью свести к минимуму риск смещения магнита и возникновения болевых ощущений (рис. 1).

Таблица 1

Пациенты, проходившие обследование МРТ (Система КИ-MED-EL)

Table 1

Patients undergoing MRI examination

Пациент	Имплант	Тип электрода
1	Concerto	Standart
2	Pulsar	Standart
3	Concerto	Flex Soft
4	Concerto	Flex Soft
5	Concerto	Standart
6	Concerto	ABI
7	Sonata	Standart
8	Concerto	Standart
9	Concerto	Flex Soft
10	Concerto	Standart
11	Concerto	Standart



Рис. 1. Расположение повязки относительно магнита КИ
Fig. 1. Location of the dressing relative to the CI magnet

Рис. 2. Ориентация магнитных полей при МР-сканировании
Fig. 2. Orientation of magnetic fields in MR scanning

Во время исследования учитывалась ориентация магнитных полей МР-томографа (B0) и импланта (B1). Угол между магнитным полем МР-томографа и магнитом импланта должен оставаться меньше 90°, чтобы исключить риск размагничивания магнита импланта (рис. 2). Критическая зона магнитного поля начинается с 30 см от входного туннеля томографа.

Положение лежа на спине с прямой головой (без наклона или отклонения) обеспечивает перпендикулярность магнитных полей с незначительным риском размагничивания. МР-сканирование выполнялось в соответствии с рекомендациями фирмы-изготовителя системы кохлеарной имплантации с учетом типа имплантируемой части. Речевой процессор во время проведения сканирования был снят.

Результаты исследования

Оценка безопасности проведения МРТ пациентам с кохлеарным имплантом без извлечения магнита. Побочные эффекты, связанные с МР-исследованием, могут включать боль, смещение магнита, изменение полярности или размагничивание. Нами было проведено анкетирование 11 пациентов, проходивших МРТ в ФГБУ «СПб НИИ ЛОР» Минздрава России, вопросы указаны на рис. 3.

Таблица 2

Пациенты, проходившие обследование МРТ

Table 2

Patients undergoing an MRI examination

Пациент	Вопрос								
	1	2	3	4	5	6	7	8	9
1	4 (2)	4 (1)	0	0	0	0	0	0	0
2	2	1	0	0	0	0	0	0	0
3	2	2	0	0	0	0	0	0	0
4	1	1	0	0	0	0	0	0	0
5	2	1	0	0	0	0	0	0	0
6	1	1	0	0	0	0	0	0	0
7	2	2	0	0	0	0	0	0	0
8	1	1	0	0	0	0	0	0	0
9	2	1	0	0	0	0	0	0	0
10	2	1	0	0	0	0	0	0	0
11	2	1	0	0	0	0	0	0	0

Анкетирование при проведении магнитно-резонансной томографии

ФИО, г. р. :_____

Правильное и своевременное лечение зависит от точной и качественной диагностики. Нередко для этого требуется выполнение того или иного диагностического обследования, в частности магнитно-резонансной томографии. Однако вы должны знать, что МРТ-исследование с кохлеарным имплантом, при использовании спинового эхо (spin echoes), вызывает нарушения сигнала примерно в радиусе 50 мм вокруг импланта. Также возможны геометрические искажения (менее 1 мм) на расстоянии 12 см от магнита. Даже при использовании градиент эхо (gradient echoes) противоположная импланту сторона головы отображается без артефактов.

Также мне объяснено, что исследование МРТ с имплантом, содержащим магнит, может привести к разным осложнениям: смещение импланта в магнитном поле, нагревание импланта, выход из строя электронной части кохлеарного импланта.

Оцените пожалуйста по 6-балльной шкале ощущения во время проведения сканирования
(0 – не было, 1 – слабые, 2 – умеренные, 3 – средние, 4 – сильные, 5 – неприятные)

Ощущение	0	1	2	3	4	5
Давление повязкой	□	□	□	□	□	□
Давление в области импланта	□	□	□	□	□	□
Нагревание в области импланта	□	□	□	□	□	□
Боль в области импланта	□	□	□	□	□	□
Смещение импланта	□	□	□	□	□	□
Неисправность импланта	□	□	□	□	□	□
Размагничивание магнита КИ	□	□	□	□	□	□
Изменение полярности магнита КИ	□	□	□	□	□	□
Другие ощущения: _____ _____	□	□	□	□	□	□

Подпись, дата

Рис. 3. Анкета при проведении МРТ
Fig. 3. Questionnaire for MRI

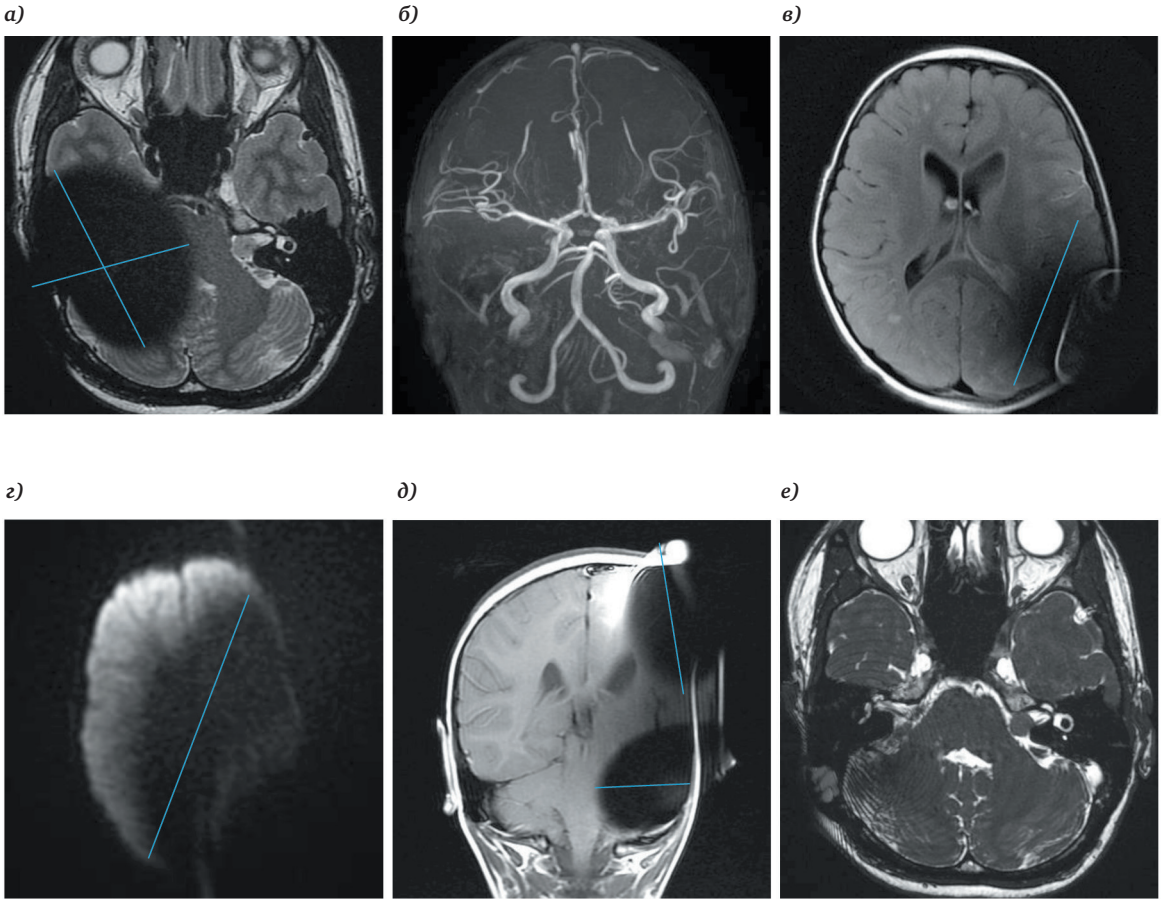

Рис. 4. (1,5 Т) Последовательность Т2 ВИ (*а*), МР-ангиография (*б*); последовательность Т2 Flair (*в*); диффузионная последовательность (*г*); последовательность Т1 ВИ (*д*); 3D FIESTA (*е*). Синие линии соответствуют самому длинному диаметру по оси
Fig. 4. (1.5T) T2 WI sequence (a), MR angiography (b), T2 Flair sequence (c), diffusion sequence (d), T1 WI sequence (e), 3D FIESTA (f). Blue lines correspond to the longest axis diameter

У первого пациента во время исследования были неприятные ощущения от фиксирующей повязки, которые привели к остановке исследования. Это связано с наложением слишком тугой повязки. На следующий день исследование было успешно проведено, неприятных ощущений не было. В остальных случаях было выполнено МРТ-сканирование без значимых побочных явлений.

Как видно из табл. 2, слабые и умеренные неприятные ощущения возникали только при оценке давления повязкой (вопрос 1) и ощущения давления в области импланта, что связано с воздействием повязки (вопрос 2). По остальным вопросам ответы были отрицательные: вопросы 3–9 (нагревание в области импланта, боль в области импланта, смещение импланта, неисправность импланта, размагничивание магнита КИ, изменение полярности магнита КИ, другие ощущения).

Выводы

Проведение МРТ должно выполняться строго по показаниям, и пациент должен быть проинформирован о рисках проведения МРТ. Необходимо тщательное соблюдение правильного угла между магнитным полем МРТ (B0) и внутренним магнитом импланта (B1). При проведении исследования необходимо использовать компрессионную повязку и защитную шину в области импланта.

Оценка эффективности проведения МРТ пациентам с кохлеарным имплантом без извлечения магнита

Тремя экспертами-рентгенологами были проанализированы исследования, выполненные в разных программных последовательностях, по воздействию импланта на результаты выполнения МРТ.

Была выделена последовательность с наибольшими артефактами: DWI (рис. 4).

Последовательности Т1, Т2 ВИ и Т2 FLAIR представляли промежуточные артефакты. Умеренно выраженные артефакты наблюдались в программе 3D FIESTA. При выполнении МР-ангиографии в 3D TOF зона артефакта не попала в зону исследования, воздействие импланта на МРТ оказалось минимальным.

При анализе находок, полученных благодаря исследованию МР-последовательностей, у одного пациента была выявлена невринома VIII пары черепных нервов, локализованная интраканально

с распространением в мостомозжечковый угол. У другого пациента обнаружены аномалия развития внутреннего уха в виде неполного разделения улитки I типа, МР-признаки оссификации восходящего сегмента базального завитка спирального канала улитки. У троих пациентов были выявлены очаговые изменения в белом веществе головного мозга, обусловленные резидуальным глиозом, других находок не обнаружено.

Заключение

Таким образом, проведение процедуры МРТ с мощностью магнитного поля 1,5 Т пациентам с кохлеарными имплантами MED-EL не сопровождалось какими-либо осложнениями для пациентов и негативным воздействием на имплант. Важно отметить, что диагностическая эффективность результатов МРТ была сохранена.

Проведение МРТ должно выполняться строго по показаниям, и пациент должен быть проинформирован о рисках МРТ. Необходимо тщательное соблюдение правильного угла между магнитным полем МРТ (B0) и внутренним магнитом импланта (B1). При проведении исследования нами рекомендуются компрессионная повязка и защитная шина в области импланта.

Авторы заявляют об отсутствии конфликта интересов.

ЛИТЕРАТУРА/REFERENCES

1. Côté M., Ferron P., Bergeron F., Bussières R. Cochlear reimplantation: causes of failure, outcomes, and audiologic performance. *Laryngoscope*. 2007;117(7):1225-1235.
2. Кузовков В. Е., Янов Ю. К., Левин С. В. Аномалии развития внутреннего уха и кохлеарная имплантация. *Российская оториноларингология.* 2009;2:102–107 [Kuzovkov V. E., Yanov Yu. K., Levin S. V. Anomalii razvitiya vnutrennego ukha i kokhlearnaya implantatsiya. *Rossiiskaya otorinolaringologiya.* 2009;2:102–107 (In Russ.)]
3. Корнеенков А. А., Рязанцев С. В., Фанта И. В., Вяземская Е. Э., Левин С. В., Левина Е. А. Пространственный анализ данных в эпидемиологии сенсоневральной тугоухости. *Российская оториноларингология.* 2020;19(4):13–20 [Korneenkov A. A., Ryazantsev S. V., Fanta I. V., Vyazemskaya E. E., Levin S. V., Levina E. A. Spatial Data Analysis in epidemiology of sensorineural hearing loss. *Rossiiskaya otorinolaringologiya.* 2020;19(4):13–20 (In Russ.)] https://doi.org/10.18692/1810-4800-2020-4-13-20
4. Каляпин Д. Д., Сугарова С. Б., Кузовков В. Е., Лиленко А. С., Преображенская Ю. С. Этиологический спектр врожденной глухоты и его значение в кохлеарной имплантации. *Российская оториноларингология.* 2019;18(1):41–45 [Kalyapin D. D., Sugarova S. B., Kuzovkov V. E., Lilenko A. S., Preobrazhenskaya Yu. S. Congenital deafness etiologic spectrum and its importance in cochlear implantation. *Rossiiskaya otorinolaringologiya.* 2019;18(1):41–45. (In Russ.)] https://doi.org/ 10.18692/1810-4800-2019-1-41-45
5. Crane B. T., Gottschalk B., Kraut M., Aygun N., Niparko J. K. Magnetic resonance imaging at 1.5 T after cochlear implantation. *Otol. Neurotol.* 2010;31(8):1215-1220.
6. Deneuve S., Loundon N., Leboulanger N., Rouillon I., Garabedian E. N. Cochlear implant magnet displacement during magnetic resonance imaging. *Otol. Neurotol.* 2008;29(6):789.
7. Dotú C. O., Pizarro M. D. P. V., Beltrán J. D. J., Delago M. D. J. Cochlear reimplantation in the same ear: findings, peculiarities of the surgical technique and complications. *Acta Otorrinolaringologica* (English Edition) 2010;61(2): 106–117.
8. Hassepass F., Stabenau V., Arndt S., Beck R., Bulla S., Grauvogel T., Aschendorff A. vol. 186. © Georg Thieme Verlag KG; 2014, July. Magnet dislocation: an increasing and serious complication following MRI in patients with cochlear implants. p. 680-685. (RöFo-Fortschritte auf dem Gebiet der Röntgenstrahlen und der bildgebenden Verfahren). No. 07.
9. Kim B. G., Kim J. W., Park J. J., Kim S. H., Kim H. N., Choi J. Y. Adverse events and discomfort during magnetic resonance imaging in cochlear implant recipients. *JAMA Otolaryngo. Head & Neck Surgery.* 2015;141(1):45-52.
10. Королева И. В., Пудов В. И., Клячко Д. С., Левин С. В., Левина Е. А., Кузовков В. Е., Зонтова О. В. Настройка процессора кохлеарного импланта у особых групп пациентов: учебное пособие. СПб.: Полифорум Групп, 2019. 66 с. [Koroleva I. V., Pudov V. I., Klyachko D. S., Levin S. V., Levina E. A., Kuzovkov V. E., Zontova O. V. *Nastroika protsessora kokhlearnogo implanta u osobykh grupp patsientov*: uchebnoe posobie. SPb.: Poliforum Grupp, 2019. 66 p. (In Russ.)]
11. Van de Heyning P., Mertens G., Topsakal V. et al. Two-phase survey on the frequency of use and safety of MRI for hearing implant recipients. *Eur Arch Otorhinolaryngol* (2021). https://doi.org/10.1007/s00405-020-06525-3
12. Dubrulle F., Vincent C., Varoquaux A., Ernst O., Veillon F. Recommandations pour la réalisation d'une IRM chez un patient porteur d'implant cochléaire. *J. Radiol.* 2011;92(10):872–877.

Информация об авторах

Дворянчиков Владимир Владимирович – заслуженный врач Российской Федерации, профессор, доктор медицинских наук, директор, Санкт-Петербургский научно-исследовательский институт уха, горла, носа и речи (190013, Россия, Санкт-Петербург, Бронницкая ул., д. 9); тел.: +7(812)316-22-56, e-mail: v.v.dvoryanchikov@mail.ru

ORCID: https://orcid.org/0000-0002-0925-7596

Кузовков Владислав Евгеньевич – доктор медицинских наук, главный научный сотрудник, Санкт-Петербургский научно-исследовательский институт уха, горла, носа и речи (190013, Россия, Санкт-Петербург, Бронницкая ул., д. 9); e-mail: v_kuzovkov@mail.ru

ORCID: https://orcid.org/0000-0002-2581-4006

Цуциева Светлана Хасановна – врач-рентгенолог рентгеновского отделения, Санкт-Петербургский научно-исследовательский институт уха, горла, носа и речи (190013, Россия, Санкт-Петербург, Бронницкая ул., д. 9); тел.: 8-812-317-98-67, e-mail: dzuskaeva.lana.@mail.ru

ORCID: https://orcid.org/0000-0001-5075-6592

✉ **Левин Сергей Владимирович** – кандидат медицинских наук, старший научный сотрудник, Санкт-Петербургский научно-исследовательский институт уха, горла, носа и речи (190013, Россия, Санкт-Петербург, Бронницкая ул., д. 9); тел.: +7(812) 495-36-71, e-mail: sergeyln@mail.ru

ORCID: https://orcid.org/0000-0001-9770-7739

Сугарова Серафима Борисовна – кандидат медицинских наук, руководитель отдела диагностики и реабилитации нарушений слуха, Санкт-Петербургский научно-исследовательский институт уха, горла, носа и речи (190013, Россия, Санкт-Петербург, Бронницкая ул., д. 9); e-mail: sima.sugarova@gmail.com

ORCID: https://orcid.org/0000-0003-0856-8680

Ильин Сергей Никитович – кандидат медицинских наук, заведующий рентгеновским отделением СПб НИИ ЛОР. Россия, 190013, Санкт-Петербург, ул. Бронницкая, д.9, тел. 8-812-317-98-67, e-mail: lor.ct.spb@rambler.ru

ORCID: https://orcid.org/0000-0002-8026-1803

Левина Елена Алексеевна – кандидат медицинских наук, старший научный сотрудник, Санкт-Петербургский научно-исследовательский институт уха, горла, носа и речи (190013, Россия, Санкт-Петербург, Бронницкая ул., д. 9); тел. +7(812)495-36-71, e-mail: xramoval@gmail.com

ORCID: https://orcid.org/0000-0003-0285-6526

Ноздреватых Ольга Владимировна – врач-рентгенолог высшей категории рентгеновского отделения, Санкт-Петербургский научно-исследовательский институт уха, горла, носа и речи (190013, Россия, Санкт-Петербург, Бронницкая ул., д. 9); тел. 8-812-316-08-26, e-mail: lor.ct.spb@rambler.ru

ORCID: https://orcid.org/0000-0001-8286-2744

Лиленко Андрей Сергеевич – кандидат медицинских наук, научный сотрудник, Санкт-Петербургский научно-исследовательский институт уха, горла, носа и речи (190013, Россия, Санкт-Петербург, Бронницкая ул., д. 9); e-mail: aslilenko@gmail.com

ORCID: https://orcid.org/0000-0003-1641-506X

Information about authors

Vladimir V. Dvoryanchikov – the Honored Doctor of the Russian Federation, MD, Professor, Director, Saint-Petersburg Research Institute of Ear, Throat, Nose and Speech (9, Bronnitskaya str., St. Petersburg, 190013, Russia); phone: +7(812)316-2256, e-mail: v.v.dvoryanchikov@mail.ru

ORCID: http: //orcid.org/0000-0002-0925-7596

Vladislav E. Kuzovkov – MD, Chief Researcher, Saint Petersburg Research Institute for Ear, Throte, Nose and Speech (9, Bronnitskaya str., St. Petersburg, 190013, Russia); e-mail: v_kuzovkov@mail.ru

ORCID: https://orcid.org/0000-0002-2581-4006

Svetlana Kh. Tsutsieva – radiologist, Saint-Petersburg Research Institute of Ear, Throat, Nose and Speech (9, Bronnitskaya str., St. Petersburg, 190013, Russia); phone: 8-812-317-98-67, e-mail: lor.ct.spb@rambler.ru

ORCID: https://orcid.org/0000-0001-5075-6592

✉ **Sergei V. Levin** – MD Candidate, Researcher, Saint-Petersburg Research Institute of Ear, Throat, Nose and Speech (9, Bronnitskaya str., St. Petersburg, 190013, Russia); phone: +7(812) 495-36-71, e-mail: sergeyln@mail.ru

ORCID: https://orcid.org/0000-0001-9770-7739

Serafima B. Sugarova – MD Candidate, Head of the Department of Diagnostics and Rehabilitation of Hearing Disorders, of Saint Petersburg Research Institute for Ear, Throte, Nose and Speech (9, Bronnitskaya str., St. Petersburg, 190013, Russia); phone: +79052568920; e-mail: sima.sugarova@gmail.com

ORCID: https://orcid.org/0000-0003-0856-8680

Sergei N. Il'in – MD Candidate, Head of the radiology, Saint-Petersburg Research Institute of Ear, Throat, Nose and Speech (9, Bronnitskaya str., St. Petersburg, 190013, Russia); 8-812-317-98-67, e-mail: lor.ct.spb@rambler.ru

ORCID: https://orcid.org/0000-0002-8026-1803

Elena A. Levina – MD Candidate, Researcher, Saint-Petersburg Research Institute of Ear, Throat, Nose and Speech (9, Bronnitskaya str., St. Petersburg, 190013, Russia); phone: +7(812)495-36-71, e-mail: xramoval@gmail.com

ORCID: https://orcid.org/0000-0003-0285-6526

Ol'ga V. Nozdrevatykh – radiologist higher category, Saint-Petersburg Research Institute of Ear, Throat, Nose and Speech (9, Bronnitskaya str., St. Petersburg, 190013, Russia); phone: 8-812-316-08-26, e-mail: lor.ct.spb@rambler.ru

ORCID: https://orcid.org/0000-0001-8286-2744

Andrei S. Lilenko – MD Candidate, Researcher Officer, Saint-Petersburg Research Institute of Ear, Throat, Nose and Speech (9, Bronnitskaya str., St. Petersburg, 190013, Russia); e-mail: aslilenko@gmail.com

ORCID: https://orcid.org/0000-0003-1641-506X

УДК 628.28-008.1-089.24+376.3:004
https://doi.org/10.18692/1810-4800-2021-3-15-19

Дистанционные технологии медико-педагогического консультирования и сопровождения пациентов со сниженным слухом как перспективное направление в условиях современной действительности

В. В. Дворянчиков[1], О. В. Зонтова[1], И. Э. Гребенюк[2], Н. В. Черная[3]

[1] Санкт-Петербургский научно-исследовательский институт уха, горла, носа и речи, Санкт-Петербург, 190013, Россия

[2] Сеть медицинских центров «МастерСлух», Таганрог, 347904, Россия

[3] Сеть медицинских центров «МастерСлух», Сочи, 354000, Россия

Remote technologies of medical and pedagogical counseling and support of patients with hearing impairment as promising direction in conditions of modern reality

V. V. Dvoryanchikov[1], O. V. Zontova[1], I. E. Grebenyuk[2], N. V. Chernaya[3]

[1] Saint Petersburg Research Institute of Ear, Throat, Nose and Speech, Saint Petersburg, 190013, Russia

[2] Network of medical centers „MasterSlukh“, Taganrog, 347904, Russia

[3] Network of medical centers „MasterSlukh“, Sochi, 354000, Russia

Цель реабилитации пациентов со сниженным слухом – повышение их реабилитационного потенциала в результате оказываемой им медико-педагогической помощи. В современных условиях возрастает актуальность дистанционного медико-педагогического консультирования и сопровождения пациентов со сниженным слухом всех возрастов. В настоящий момент мы столкнулись с новой реальностью, когда доступность ряда помощи стала ограничена или недоступна, вне зависимости от места нахождения пациента. Дистанционная поддержка помогает продолжать оказывать медико-педагогическую помощь лицам с нарушенным слухом, начать оказывать помощь вновь выявленным пациентам, произвести более широкий охват пациентов детского и взрослого возраста, оказать помощь детям со сложными и множественными нарушениями в развитии. Для реализации дистанционной медико-педагогической поддержки используются различные средства и формы работы, реализуемые через интернет. В таком формате работы для детей и взрослых с нарушенным слухом и после кохлеарной имплантации ведут прием врач-сурдолог и сурдопедагог, а также активно подключается семья самого пациента. Преимущества дистанционной поддержки: большая доступность, регулярность и комфортное сопровождение пациента, повышение эффективности и оптимизация отслеживания динамики. Дистанционный формат работы – абсолютно новая модель поведения для специалистов и семей пациентов с нарушенным слухом, что требует обучения и закрепления новых навыков для оптимального проведения дистанционного медико-педагогического консультирования. Результатом реализации предложенных мер являются повышение реабилитационного потенциала пациентов с нарушенным слухом, улучшение их слухоречевых навыков и интеграция в общую среду.

Ключевые слова: нарушения слуха, пандемия, дистанционная реабилитация, слуховые аппараты, кохлеарная имплантация.

© Коллектив авторов, 2021

Для цитирования: Дворянчиков В. В., Зонтова О. В., Гребенюк И. Э., Черная Н. В. Дистанционные технологии медико-педагогического консультирования и сопровождения пациентов со сниженным слухом как перспективное направление в условиях современной действительности. *Российская оториноларингология.* 2021;20(3):15–19. https://doi.org/10.18692/1810-4800-2021-3-15-19

The goal of rehabilitation of patients with hearing loss is to increase their rehabilitation potential as a result of medical and pedagogical assistance provided to them. In modern conditions, the relevance of remote medical and pedagogical counseling and support for patients with hearing loss of all ages is increasing. At the moment, we are faced with a new reality, when the availability of number of cares has become limited or unavailable, regardless of the location of the patient. Remote support helps to continue providing medical and educational assistance to people with hearing impairments, to start aiding newly identified patients, to make a wider coverage of children and adults, to help children with complex and multiple developmental disabilities. For the implementation of remote medical and pedagogical support, various means and forms of work are used, implemented via the Internet. In this format, work for children and adults with hearing impairment and after cochlear implantation is conducted by an audiologist and a teacher of the deaf, and the patient's family is actively involved. The advantages of remote support: greater availability, regular and comfortable patient follow-up, increased efficiency and optimization of dynamics tracking. The remote format of work is a completely new model of behavior for specialists and families of patients with hearing impairment, which requires training and consolidation of new skills for optimal remote medical and pedagogical counseling. The result of the proposed measures is to increase the rehabilitation potential of patients with hearing impairment, improve their hearing and speech skills, and integrate them into the general environment.
Keywords: hearing impairment, pandemic, remote rehabilitation, hearing aids, cochlear implantation.

For citation: Dvoryanchikov V. V., Zontova O. V., Grebenyuk I. E., Chernaya N. V. Remote technologies of medical and pedagogical counseling and support of patients with hearing impairment as promising direction in conditions of modern reality. *Rossiiskaya otorinolaringologiya*. 2021;20(3):15-19. https://doi.org/10.18692/1810-4800-2021-3-15-19

Введение

Потребность в консультировании у узких специалистов и сопровождении пациентов с нарушенным слухом в удаленных областях нашей страны была всегда, что обусловлено географическим положением и исторически сложившейся централизацией организации помощи в сурдологических центрах. Медико-педагогическая помощь пациентам со сниженным слухом преимущественно представлена в областных, краевых, республиканских и федеральных центрах, где решаются, как правило, разовые задачи: диагностика в целях установления диагноза, рекомендации к лечению и/или слухопротезированию, определение показаний для оформления инвалидности, разработка реабилитационного маршрута, операции.

Многочисленные работы, посвященные анализу эффективности реабилитации пациентов с инвалидностью, указывают на основную роль наличия и качества сопровождения пациентов в его повседневной жизни [1, 3, 4]. Качество помощи и ее наличие характеризуются в том числе доступностью. При этом возрастает роль ежедневных реабилитационных мероприятий, проводимых по месту жительства пациента.

В связи с условиями современной действительности возрастает актуальность в том числе дистанционных технологий медико-педагогического консультирования и сопровождения пациентов со сниженным слухом всех возрастов [2, 5].

Методы исследования

Проведенный нами анализ оказываемой медико-технической помощи на базе сурдологических центров показал ряд существенных проблем в ее реализации для взрослого и детского населения нашей страны. В настоящий момент мы столкнулись с новой реальностью, когда доступность ряда помощи стала ограничена, вне зависимости от места нахождения пациента. Близость проживания к месту оказания помощи перестала быть преимуществом, помощь оказалась недоступна в период самоизоляции или ограничений в условиях современной пандемии.

В связи с изменяющими условиями, пациенты с нарушенным слухом и после кохлеарной имплантации получили возможность первичной консультации и динамического наблюдения в новом формате, что привело к изменению формы взаимодействия специалист – пациент в рамках сопровождения пациентов. Практически все задачи взаимодействия и оказания помощи пациентам были перенесены в дистанционный формат, где успешно реализовывались. Нами был получен позитивный опыт налаживания медико-педагогического консультирования и динамического сопровождении ряда пациентов в условиях пандемии с использованием современных дистанционных технологий. Дистанционная работа проводилась в двух направлениях: со специалистами, занимающимися вопросами медико-технической и психолого-педагогической реабилитации,

и с семьями пациентов с нарушенным слухом и после кохлеарной имплантации.

Нами использованы следующие формы дистанционной работы: групповые конференции для специалистов и родителей через интернет-ресурсы, индивидуальные консультации для специалистов и родителей по телефону, электронной почте и другим интернет-ресурсам, прямые эфиры и публикации в социальных сетях. Также были использованы: прямое общение через мессенджеры, письменные инструкции и обучающие видеозаписи через мессенджеры, обратная связь от родителей в виде письменных и видеоотчетов, индивидуальные задания через игровые порталы. Были также использованы следующие материалы: обучающие игры, устанавливаемые через приложения на телефон либо планшет. Анкета родителям для ежедневной оценки слуховых реакций ребенка и произносительных навыков. Были разработаны буклеты для самостоятельного освоения навыка условно-двигательной реакции. Создано единое медиапространство «банк» дидактических пособий, отсортированных по тематике и педагогическим задачам с описанием и с возможностью распечатать и сделать пособие для самостоятельного использования.

Пациенты исследования

В рамках проведенного исследования предложенная дистанционная помощь оказывалась детям с реальным опытом посещения сурдологического центра. Эти дети находились под динамическим наблюдением сурдолога и регулярно занимались с сурдопедагогом, проводившим далее консультирование дистанционно. Также нами проводилось консультирование вновь выявленных детей, с которыми контакт впервые устанавливался дистанционно.

Суть консультирования или сопровождения дистанционно принципиально не менялась, во время консультирования специалист реализует те же цели и задачи, что ставятся им при очном посещении пациентом. Меняются только приемы и средства реализации задач. Дистанционное медико-педагогическое консультирование требует от специалистов и родителя дополнительных навыков и подходов: техническое оснащение, хороший интернет-канал, владение интернет-ресурсами, опыт дистанционной работы, предварительная подготовка парных комплектов материалов и пособий, организация планирования, учета и контроля работы.

Результаты исследования

При организации дистанционного консультирования в первую очередь меняется роль родителя. Именно он осуществляет прямой контакт с ребенком, специалист выступает в роли методиста, сопровождающего процесс. Родителю необходимо владеть навыком психологического и педагогического контакта с ребенком, уметь заинтересовывать его игрой, действием, удерживать и переключать внимание, для мотивации к взаимодействию с родителем поощрять ребенка в нужный момент. При этом специалист не может напрямую повлиять на процесс.

Только дети подросткового возраста с опытом слухоречевого развития могут общаться со специалистом на прямую через технические средства онлайн, но это не значит, что родитель не присутствует на консультировании. Он находится рядом и опосредованно участвует в процессе и при затруднении восприятия информации на слух проясняет ребенку, дает одобрительную реакцию при успешном выполнении задания. При дистанционном консультировании резко возрастает потребность во вовлеченности родителя в процесс консультирования.

Несмотря на возрастающую популярность, а в некоторых случаях и необходимость данного направления работы, дистанционное консультирование имеет ряд возможностей и ограничений. Трудности, с которыми мы столкнулись в процессе проведения дистанционного консультирования:

1) неустойчивая интернет-связь, неподходящие средства связи для такого рода процесса; родители зачастую выходили на связь при использовании смартфона, что значительно усложняло работу, за счет плохого изображения, низкого качества звука, маленького экрана;

2) для обеспечения дистанционного консультирования и работы родителям необходимо было заранее подобрать и приготовить дидактический материал, пособия в зависимости от реализуемых задач; помощь требовалась практически всем родителям, в том числе родителям с позитивным опытом реабилитации;

3) родителям тяжело одновременно принимать инструкцию от специалиста и сразу взаимодействовать с ребенком по инструкции;

4) также требовалось время для понимания и осмысления родителями методики оценки поведенческих слуховых реакций ребенка;

5) процесс взаимодействия родителя и ребенка стал открытым для педагога, и поэтому часть родителей испытывали дискомфорт.

Все возникающие проблемы и сложности позволили скорректировать наши подходы и оптимизировать процесс ведения дистанционных консультаций, так сформировалась целостная система работы со своими особенностями и приемами, включающая: первичное (установочное) консультирование, динамическую работу.

Первичное (установочное) консультирование включало: обсуждение оптимальных каналов связи, планирование дистанционной работы, ре-

комендации родителям и специалистам для корректного и эффективного ведения дистанционной работы.

Динамическая работа включала: организацию учета и контроль дистанционной работы, срезовые консультации сурдолога, консультации сурдопедагога, анкетирование, динамическое наблюдение.

Благодаря реализации программы дистанционной поддержки нам удалось достигнуть следующих результатов: невзирая на период самоизоляции во время пандемии короновируса продолжать оказывать медико-педагогическую помощь лицам с нарушенным слухом, начать оказывать помощь вновь выявленным пациентам, произвести более широкий охват пациентов детского и взрослого возраста, оказать помощь детям со сложными и множественными нарушениями в развитии. Смогли оказать дистанционную медико-педагогическую помощь: детям из удаленных населенных пунктов, часто болеющим, кому противопоказано посещение общественного транспорта и общественных мест, детям из многодетных семей и семей, у которых младшие дети новорожденные или младенцы и мама или родители не имеют возможности отвести старшего на занятия.

В качестве преимуществ дистанционного консультирования нами отмечаются: доступность применения того же инструментария, что и при проведении очной консультации, наблюдение, консультирование, совместная с родителем отработка приемов, снятие срезовых данных, анализ.

Выводы

Проведение дистанционного медико-педагогического консультирования и сопровождения в разных городах детей различного возраста и взрослых, имеющих различный уровень слухоречевого развития и подготовки, позволил нам сделать следующие обобщающие выводы.

Доступность, регулярность и комфортное дистанционное медико-педагогическое сопровождение пациента.

Дистанционное педагогическое сопровождение увеличивает доступность получения помощи большему количеству пациентов, в том числе из удаленной местности и углубленных территорий нашей страны. Кроме того, так обеспечивается регулярность сопровождения каждого пациента. При этом семья не тратит время на дорогу, оптимальнее подстраиваясь под режим ребенка. Ребенок не устает в дороге, часть детей оказалась более сосредоточена и собрана, чем при очном приеме. Также стандартизируются дидактические пособия для ребенка в домашних условиях, что положительно повлияло на процесс закрепления материала.

Повышение эффективности и оптимизация отслеживания динамики при проведении дистанционного медико-педагогического сопровождения пациента.

При более частом наблюдении за ребенком стало легче отследить динамику, помочь родителям адаптировать ребенка к техническому средству коррекции слуха, будь то слуховые аппараты, либо речевые процессоры системы кохлеарной имплантации. Появилась оперативность в решении критических для родителей вопросов.

Сравнивая, наблюдая и взаимодействуя с родителями, дети которых находились длительно под нашим наблюдением ранее, мы зафиксировали изменение роли родителя в педагогическом сопровождении ребенка в дистанционном формате. Как говорилось, ранее процесс взаимодействия родитель – ребенок стал открытым для специалиста. Родителю пришлось взять на себя ответственность за результат и выполнение заданий, искать психологические и педагогические подходы к своему ребенку. У родителей пришло понимание методики слухоречевой реабилитации и возможнось включиться в нее. Реабилитация всегда была более успешной при совместной работе родителя и педагога, понимании родителем педагогического процесса, вовлеченности родителя в процесс. Положительный сдвиг в слухоречевом развитии, который мы получили у ряда детей, мы связываем именно с возросшей ролью родителя в процессе и увеличением его вовлеченности в сравнении с очными занятиями у тех же детей. К сожалению, были также выявлены психологические аспекты неготовности некоторых родителей к своей возросшей роли. В таком взаимодействии дистанционное сопровождение не будет иметь эффективности и целесообразности.

Итак, дистанционный формат работы – абсолютно новая модель поведения для специалистов и семей пациентов с нарушенным слухом, что требует обучения и закрепления новых навыков для оптимального проведения дистанционного медико-педагогического консультирования. При этом преимущества дистанционной консультации – ее своевременность и доступность – предоставляют возможность участникам оставаться на связи в случае определенных жизненных обстоятельств, например смены места жительства, наличия дополнительных особенностей развития, отсутствия специалистов по месту жительства и пр.

Авторы заявляют об отсутствии конфликта интересов.

ЛИТЕРАТУРА

1. Андреева Л. В. Сурдопедагогика: учебник для студентов высших учебных заведений; под научной редакцией Н. М. Назаровой, Т. Г. Богдановой. М.: Академия, 2005.
2. Зонтова О. В. Рекомендации для родителей по развитию слухового восприятия у детей с нарушенным слухом (с рабочими тетрадями). СПб.: Умная Маша, 2010. 200 с.
3. Кукушкина О. И., Гончарова Е. Л. Динамическая классификация детей с кохлеарными имплантами – новый инструмент сурдопедагога. *Дефектология*. 2014;2:29–35. https://elibrary.ru/item.asp?id=21425956
4. Орлова О. С., Зонтова О. В. Совершенствование медико-педагогической реабилитации глухих детей после кохлеарной имплантации посредством настройки речевого процессора. *Специальное образование.* 2018;2 (50):74–86. http://journals.uspu.ru/attachments/article/2034/CO2-2018.pdf
5. Пудов В. И. Настройка речевого процессора: методические рекомендации. СПб.: НИИ уха, горла, носа и речи, 2011.

REFERENCES

1. Andreeva L. V. *Surdopedagogika: uchebnik dlya studentov vysshikh uchebnykh zavedenii*; ed. N. M. Nazarova, T. G. Bogdanova. M.: Akademiya, 2005. (In Russ.)
2. Zontova O. V. *Rekomendatsii dlya roditelei po razvitiyu slukhovogo vospriyatiya u detei s narushennym slukhom (s rabochimi tetradyami)*. SPb.: Umnaya Masha, 2010. 200 p. (In Russ.)
3. Kukushkina O. I., Goncharova E. L. Dynamics classification of children with cochlear implantation – new tool of surdopedagogue. *Defektologiya.* 2014;2:29–35. (In Russ.) https://elibrary.ru/item.asp?id=21425956
4. Orlova O. S. , Zontova O. V. Improvement of medicopedagogical rehabilitation of deaf children after cochlear implantation by setting up speech processor. *Spetsial'noe obrazovanie.* 2018;2 (50):74–86. (In Russ.) http://journals.uspu.ru/attachments/article/2034/SO2-2018.pdf
5. Pudov V. I. *Nastroika rechevogo protsessora: metodicheskie rekomendatsii.* SPb.: NII ukha, gorla, nosa i rechi, 2011. (In Russ.)

Информация об авторах

Дворянчиков Владимир Владимирович – доктор медицинских наук, профессор, заслуженный врач России, директор, Санкт-Петербургский научно-исследовательский институт уха, горла, носа и речи (190013, Россия, Санкт-Петербург, Бронницкая ул., д. 9); тел: 8 (812) 316-22-56, e-mail: 3162256@mail.ru

ORCID: https://orcid.org/0000-0002-0925-7596

✉ **Зонтова Ольга Викторовна** – учитель-дефектолог, Санкт-Петербургский научно-исследовательский институт уха, горла, носа и речи (190013, Россия, Санкт-Петербург, Бронницкая ул., д. 9); e-mail: ozontova@yandex.ru

ORCID: https://orcid.org/0000-0001-7057-0939

Гребенюк Ирина Эдуардовна – кандидат медицинских наук, главный врач, Сеть медицинских центров «МастерСлух» (347904, Россия, Таганрог, Петровская ул., д. 116); e-mail: irina5559@yandex.ru

ORCID: https://orcid.org/0000-0001-6577-4205

Черная Наталья Вячеславовна – заведующая отделением коррекционной педагогики, Сеть медицинских центров «МастерСлух» (354000, Россия, Сочи, ул. Орджоникидзе, д. 24/2); e-mail: kondrat33@yandex.ru

ORCID: https://orcid.org/0000-0003-1210-4205

Information about authors

Vladimir V. Dvoryanchikov – MD, Professor, director, Saint Petersburg Research Institute of Ear, Throat, Nose and Speech (9, Bronnitskaya str., Saint Petersburg, 190013, Russia); 8(812)316-22-56, e-mail: 3162256@mail.ru

ORCID: https://orcid.org/0000-0002-0925-7596

✉ **Olga V. Zontova** – Speech therapist, Saint Petersburg Research Institute of Ear, Throat, Nose and Speech (9, Bronnitskaya str., Saint Petersburg, 190013, Russia); e-mail: ozontova@yandex.ru

ORCID: https://orcid.org/0000-0001-7057-0939

Irina E. Grebenyuk – MD Candidate, Chief of medicine, Network of medical centers „MasterSluh“ (116, Petrovskaya str., Taganrog, Russia, 347904); e-mail: irina5559@yandex.ru

ORCID: https://orcid.org/0000-0001-6577-4205

Natal'ya V. Chernaya – Head of the Department of correctional pedagogy, Network of medical centers „MasterSluh“ (24/2, str. Ordzhonikidze, Sochi, Russia, 354000); e-mail: kondrat33@yandex.ru

ORCID: https://orcid.org/0000-0003-1210-4205

УДК 612.419:616.419-097.4-089.843:616.21
https://doi.org/10.18692/1810-4800-2021-3-20-26

Распространенность острых воспалительных оториноларингологических заболеваний у реципиентов трансплантации гемопоэтических стволовых клеток

О. И. Долгов[1,2], С. А. Карпищенко[1], Ю. А. Роднева[1,2], Е. С. Утимишева[2], И. С. Моисеев[2], Л. С. Зубаровская[2], А. Д. Кулагин[2]

[1] Первый Санкт-Петербургский государственный медицинский университет им. акад. И. П. Павлова, Санкт-Петербург, 197022, Россия

[2] Научно-исследовательский институт детской онкологии, гематологии и трансплантологии им. Р. М. Горбачевой, Санкт-Петербург, 197022, Россия

Prevalence of acute inflammatory otorhinolaryngological diseases in hematopoietic stem cell transplant recipients

O. I. Dolgov[1,2], S. A. Karpishchenko[1], Yu. A. Rodneva[1,2], E. S. Utimisheva[2], I. S. Moiseev[2], L. S. Zubarovskaya[2], A. D. Kulagin[2]

[1] Pavlov First Saint Petersburg State Medical University, Saint Petersburg, 197022, Russia

[2] Raisa Gorbacheva Memorial Research Institute of Pediatric Oncology, Hematology and Transplantation, Saint Petersburg, 197022, Russia

В статье представлены результаты исследования распространенности острой (обострения хронической) оториноларингологической патологии на этапах проведения трансплантации гемопоэтических стволовых клеток (ТГСК). Оценена частота изучаемой патологии на этапе предтрансплантационного скрининга, на этапе до приживления трансплантата и на этапе после приживления трансплантата до 180-го дня. В исследование было включено 1129 случаев ТГСК, выполненных в НИИ ДОГиТ им. Р. М. Горбачевой в период с января 2017 по декабрь 2019 года. Медиана возраста пациентов составила 27 лет (min–0,36, max–73,22). Аллогенная ТГСК была выполнена в 784 (69,4%), аутологичная ТГСК в 345 (30,6%) случаях. Расчетная мощность исследования составила 0,95. При проведении сравнительного анализа с помощью критерия χ^2 Пирсона установлено, что при аллоТГСК инфекционные осложнения встречались достоверно чаще, чем при аутоТГСК, как на этапе до приживления ($\chi^2 = 21{,}8$ при $p < 0{,}0001$), так и на этапе после приживления ($\chi^2 = 224{,}78$ при $p < 0{,}0001$) трансплантата. Также было показано, что острые явления риносинусита преобладали на всех этапах ТГСК, достигая показателя 5,3% (95% ДИ 5,0% – 5,6%) на этапе до трансплантации, 3,01% (95% ДИ 2,8% – 3,2%) на этапе до приживления, и 8,13% (95% ДИ 7,67% – 8,60%) на этапе после приживления. На этапе до приживления риносинусит конкурировал с диагнозом острого фарингита, с частотой 34 (36,17%) и 33 (35,11%) соответственно. Острый риносинусит, острый ринит и острый фарингит являлись самыми часто встречаемыми диагнозами на всех трех оцениваемых этапах. Остальные острые воспалительные оториноларингологические диагнозы наблюдались менее чем в 2% случаев каждый. Установление частоты острой оториноларингологической патологии на этапах ТГСК дает представление о наиболее актуальных нозологиях и позволяет сфокусироваться на дальнейшем изучении факторов их развития, профилактики и лечения.

Ключевые слова: синусит, ринит, отит, фарингит, трансплантация гемопоэтических стволовых клеток, пересадка костного мозга, инфекционные осложнения.

Для цитирования: Долгов О. И., Карпищенко С. А., Роднева Ю. А., Утимишева Е. С., Моисеев И. С., Зубаровская Л. С., Кулагин А. Д. Распространенность острых воспалительных оториноларингологических заболеваний у реципиентов трансплантации гемопоэтических стволовых клеток. *Российская оториноларингология.* 2021;20(3):20–26. https://doi.org/10.18692/1810-4800-2021-3-20-26

The article presents the results of a study of the prevalence of acute (exacerbation of chronic) otorhinolaryngological pathology at the stages of hematopoietic stem cell transplantation (HSCT). The frequency of the studied pathology was assessed at the stage of pre-transplant screening, at the stage before

© Коллектив авторов, 2021

graft engraftment and at the stage after graft engraftment up to 180 days. The study included 1129 cases of HSCT performed at the Raisa Gorbacheva Memorial Research Institute of Pediatric Oncology, Hematology and Transplantation from January 2017 to December 2019. The median age of the patients was 27 years (min – 0,36, max – 73,22). Allogeneic HSCT was performed in 784 (69,4%) cases, autologous HSCT in 345 (30,6%) cases. The power of the study was 0,95. A comparative analysis using the Pearson χ^2 criterion revealed that infectious complications were significantly more frequent with allo-HSCT than with auto-HSCT, both at the stage before engraftment (χ^2 = 21.8 at p <0.0001) and at the stage after graft engraftment (χ^2 = 224,78 at p < 0.0001). It was also shown that acute symptoms of rhinosinusitis prevailed at all stages of HSCT, reaching 5,3% (95% CI 5.0% – 5,6%) at the stage before transplantation, 3,01% (95% CI 2, 8% – 3,2%) at the stage before engraftment, and 8,13% (95% CI 7,67% – 8,60%) at the stage after engraftment. At the stage before engraftment, rhinosinusitis competed with the diagnosis of acute pharyngitis, with a frequency of 34 (36,17%) and 33 (35,11%), respectively. Acute rhinosinusitis, acute rhinitis, and strep throat were the most common diagnoses at all three stages assessed. The rest of the acute inflammatory otorhinolaryngological diagnoses were observed in less than 2% of cases each. Establishing the frequency of acute otorhinolaryngological pathology at the stages of HSCT; understanding the most relevant nosologies. This allows us to focus on further study of the factors of their development, prevention and treatment.
Keywords: sinusitis, rhinitis, otitis media, pharyngitis, hematopoietic stem cell transplantation, bone marrow transplantation, infectious complications.

For citation: Dolgov O. I., Karpishchenko S. A., Rodneva Yu. A., Utimisheva E. S., Moiseev I. S., Zubarovskaya L. S., Kulagin A. D. Prevalence of acute inflammatory otorhinolaryngological diseases in hematopoietic stem cell transplant recipients. *Rossiiskaya otorinolaringologiya*. 2021;20(3):20-26. https://doi.org/10.18692/1810-4800-2021-3-20-26

Трансплантация гемопоэтических стволовых клеток (ТСГК) является методом лечения гематологических, онкологических и некоторых наследственных заболеваний детей и взрослых [1–3]. Ежегодно количество трансплантаций ГСК увеличивается и в настоящее время достигает 100 000 случаев в год, при этом количество аллогенных трансплантаций превалирует над аутологичными и составляет 60–70% от их общего числа [4–6]. Факторами риска инфекционных осложнений при трансплантации гемопоэтических стволовых клеток являются: токсичность высокодозной химиотерапии, проводимой перед ТГСК; период агранулоцитоза, возникающий после трансплантации; длительная иммуносупрессивная терапия; развитие реакции трансплантат против хозяина и другие [7–10]. В связи с этим инфекционные осложнения, возникающие на этапах трансплантации, остаются актуальной проблемой и требуют изучения вопросов их распространенности, профилактики и адекватного лечения.

Частота острых (обострения хронических) воспалительных оториноларингологических осложнений при проведении ТГСК в литературе практически не описана. Относительно часто встречаются исследования, посвященные воспалительным заболеваниям полости носа, однако количество этих работ не превышает 2–3 десятков, выборка в самых крупных из них редко превышает 200 пациентов, а сами исследования датируются 10–20-летней давностью [11–16]. Наиболее поздние и актуальные исследования, посвященные проблеме синусита на фоне ТГСК, проводились сотрудниками НИИ ДОГиТ им. Р. М. Горбачевой. В частности, опубликованы результаты исследования Е. С. Утимишевой, посвященного синуситам у детей и подростков после ТГСК, а также результаты оценки возможности пункционного лечения синуситов в условиях цитопении [17–19]. Остальная патология ЛОР-органов описана в виде отдельных клинических наблюдений, что не позволяет судить о ее частоте.

В этой статье мы приводим результаты ретроспективного исследования, посвященного оценке распространенности острой воспалительной оториноларингологической патологии на этапах ТГСК.

Цель исследования

Установить частоту острых (обострения хронических) воспалительных оториноларингологических заболеваний у реципиентов трансплантации гемопоэтических стволовых клеток на этапе предтрансплантацинного скрининга, на этапе до приживления трансплантата, и после приживления трансплантата до 180-го дня.

Пациенты и методы исследования

В исследование были включены 1129 эпизодов трансплантаций гемопоэтических стволовых клеток (1015 пациентов), проведенных в период с января 2017 по декабрь 2019 года в НИИ Детской гематологии, онкологии и трансплантологии им. Р. М. Горбачевой. Дети до 18 лет составили группу 417 (36,9%) человек, взрослые пациенты составили группу 712 (63,1%) человек, с медианой возраста 27 лет. Аллогенная ТГСК была выполнена в 784 (69,4%), аутологичная ТГСК в 345 (30,6%) случаях. Наблюдение в эпизоде прерывалось при возникновении повторной трансплантации либо

летальном исходе. Таким образом, общая выборка на третьем этапе составила 1082 эпизода. С помощью электронной медицинской информационной системы были проанализированы все консультации оториноларинголога, зафиксированные в стационарных историях болезни и амбулаторных картах. Фиксировались случаи острых (обострения хронических) воспалительных заболеваний ЛОР-органов. На каждом этапе за единицу принимались наличие зафиксированного диагноза, а также все его повторы в рамках одного этапа.

Общее количество эпизодов, на которых была зафиксирована исследуемая оториноларингологическая патология, составило 343. При расчете необходимого объема исследования использовалась формула: $n = 15{,}4p_1(100 - p_1)/W_2$, где p_1 – полученное значение ожидаемой частоты явления в основной группе (30,39%); $(100 - p_1)$ – частота обратного события (69,61%); W_2 – ширина доверительного интервала (10%) при мощности исследования 95%. Таким образом, минимальное достаточное количество эпизодов выборки $15{,}4 \cdot 30{,}29 \cdot 69{,}61/100 = 326$ (при набранных 343). Следовательно, выборка являлась достаточной. Ширина доверительного интервала для долей вычислялась по формуле, представленной ниже, при точности доверительного интервала 95%: $p_1 = p - [1{,}96*\sqrt{p(1-p)/n}]$; $p_2 = p + [1{,}96*\sqrt{p(1-p)/n}]$, где p_1 и p_2 – доверительный интервал; p – частота события А; n – число наблюдаемых случаев.

Результаты исследования

На этапе предтрансплантационного скрининга острая воспалительная оториноларингологическая патология наблюдалась в 120 случаях ТГСК с частотой 10,6% (95% ДИ 10,0% – 11,2%). Наиболее часто встречались острый риносинусит с частотой 60 (5,3%) пациентов (95% ДИ 5,0% – 5,6%) и острый ринит – 53 (4,7%) пациента (95% ДИ 4,4% – 5,0%). Реже наблюдался острый фарингит – 17 (1,5%) случаев (95% ДИ 1,4% – 1,6%). Остальная оториноларингологическая патология встречалась менее чем в 1% эпизодов каждая. Подробнее смотри табл. 1.

Среди 120 пациентов с зафиксированной воспалительной ЛОР-патологией достоверно чаще встречались взрослые пациенты: 69 (57,5%) человек ($\chi^2 = 5{,}40$ при $p < 0{,}0201$). Достоверной разницы по полу получено не было ($\chi^2 = 2{,}40$ при $p < 0{,}1213$).

Медиана максимального вовлечения околоносовых пазух при остром риносинусите ($n = 60$) составила 1, при условии, что за 1 принималось поражение одной пазухи, за 2 – поражение двух пазух, за 3 – поражение более двух пазух.

На этапе до приживления трансплантата, который длился от начала режима кондиционирования и оканчивался приживлением трансплантата, острая воспалительная оториноларингологическая патология наблюдалась в 94 случаях с частотой 8,3% (95% ДИ 7,9% – 8,8%). В этом периоде также достоверной разницы по возрасту получено не было ($\chi^2 = 1{,}36$ при $p < 0{,}2433$). Однако наблюдалось преобладание мужчин над женщинами ($\chi^2 = 4{,}17$ при $p < 0{,}0411$).

Самые выраженные различия наблюдались при сравнении инфекционных оториноларингологических осложнений и видов ТГСК. При аллоТГСК инфекционные осложнения встречались достоверно чаще (67,0%), чем при аутоТГСК (33%), ($\chi^2 = 21{,}8$ при $p < 0{,}0001$).

Таблица 1

Частота выявленной острой (обострения хронической) оториноларингологической патологии на этапе предтрансплантационного скрининга

Table 1

Frequency of identified acute (exacerbation of chronic) otorhinolaryngological pathology at the stage of pre-transplant screening

Показатель	Частота		ДИ (–) %	ДИ (+) %
	абс.	%		
Острый/ обострение хронического риносинусита	60	5,3	5,0	5,6
Острый/ обострение хронического ринита	53	4,7	4,4	5,0
Острый/ обострение хронического фарингита	17	1,5	1,4	1,6
Острый тубоотит	11	0,9	0,9	1,0
Острый тонзиллит	6	0,5	0,5	0,6
Острый/ обострение хронического среднего отита	5	0,4	0,4	0,5
Острый ларингит	3	0,3	0,2	0,3
Острый наружный отит	2	0,2	0,2	0,2
Острый экссудативный отит	1	0,1	0,1	0,1

Таблица 2

Частота острой (обострения хронической) оториноларингологической патологии на этапе до приживления трансплантата

Table 2

Frequency of acute (exacerbation of chronic) otorhinolaryngological pathology at the stage before graft engraftment

Показатель	Частота		ДИ (–) %	ДИ (+) %
	абс.	%		
Острый/обострение хронического риносинусита	34	3,01	2,84	3,18
Острый/обострение хронического фарингита	33	2,92	2,75	3,09
Острый/обострение хронического ринита	26	2,30	2,17	2,44
Острый тубоотит	8	0,71	0,67	0,75
Острый ларингит	8	0,71	0,67	0,75
Острый тонзиллит	5	0,44	0,42	0,47
Острый наружный отит	4	0,35	0,33	0,37
Острый/обострение хронического среднего отита	2	0,18	0,17	0,19
Острый экссудативный отит	1	0,09	0,08	0,09
Фурункул носа	1	0,09	0,08	0,09

На этом этапе также отмечалась практически одинаковая распространенность поражения околоносовых пазух – 34 (3,0%) случая (95% ДИ 2,8–3,2%) и задней стенки глотки – 33 (2,9%) случая (95% ДИ 2,8–3,1%). На третьем месте по встречаемости обнаруживался острый ринит с частотой 26 (2,3%) случаев (95% ДИ 2,2–2,4%). Другая патология также наблюдалась менее чем в 1% эпизодов (табл. 2).

Из 34 эпизодов риносинусита, возникшего на этапе до приживления, у 5 (14,7%) пациентов явления острого синусита были зафиксированы также на этапе предтрансплантационного скрининга, а у 1 пациента (2,9%) наблюдались явления острого ринита. Два пациента с риносинуситом получали усиленную антибактериальную профилактику в режиме кондиционирования, один из них получал также дополнительную противогрибковую терапию.

Медиана показателя максимального затенения околоносовых пазух составила на этом этапе 2,5, что свидетельствует о преобладании полисинусита в периоде до приживления.

Увеличение практически в 2 раза частоты воспалительных явлений задней стенки глотки (фарингита) по сравнению с этапом предтрансплатационного скрининга наиболее вероятно связано с токсическим действием цитостатической терапии, проводимой перед ТГСК в рамках режима кондиционирования. Использование высокодоз-

Таблица 3

Частота острой (обострения хронической) оториноларингологической патологии на этапе после приживления трансплантата до 180-го дня

Table 3

Frequency of acute (exacerbation of chronic) otorhinolaryngological pathology at the stage after graft engraftment up to 180 days

Показатель	Частота		ДИ (–) %	ДИ (+) %
	абс.	%		
Острый/обострение хронического риносинусита	88	8,13	7,67	8,60
Острый/обострение хронического ринита	68	6,28	5,92	6,65
Острый/обострение хронического фарингита	45	4,16	3,92	4,40
Острый/обострение хронического среднего отита	15	1,39	1,30	1,47
Острый тубоотит	14	1,29	1,22	1,37
Острый экссудативный отит	10	0,92	0,87	0,98
Острый ларингит	10	0,92	0,87	0,98
Острый тонзиллит	8	0,74	0,70	0,78
Острый наружный отит	3	0,28	0,26	0,29

ной химиотерапии приводит к повреждению активно делящихся клеток эпителия и нередко к явлениям мукозита глотки.

На этапе после приживления трансплантата до 180-го дня острая воспалительная оториноларингологическая патология наблюдалась в 167 случаях с частотой 15,4% (95% ДИ 14,6–16,3%). Рост частоты острой оториноларингологической патологии на этом этапе в первую очередь связан с более длительным течением третьего периода (5–5,5 месяца) в сравнении с предыдущими этапами. Также следует принимать во внимание, что на этом этапе пациенты после аллогенной ТГСК получают иммуносупрессивную терапию, необходимую для профилактики и лечения реакции трансплантат против хозяина. Возможно, в связи с этим на этом этапе также инфекционная патология ЛОР-органов достоверно чаще встречалась при аллоТГСК (91,0%), (χ^2 = 224,78 при p < 0,0001). Достоверной разницы по половозрастным характеристикам получено не было.

Сохранялось превалирование поражения околоносовых пазух с частотой 88 (8,13%) случаев (95% ДИ 7,67–8,60%). Воспаление слизистой полости носа встречалось в 68 (6,28%) случаях (95% ДИ 5,92–6,65%). Острый фарингит замыкал тройку наиболее часто встречаемых воспалительных заболеваний на этом этапе с показателем 45 (4,16%) случаев (95% ДИ 3,92–4,40%). Другая патология наблюдалась реже 2% эпизодов (табл. 3).

Заключение

В нашем исследовании впервые на большом клиническом материале проведена оценка распространенности инфекционной оториноларингологической патологии на этапах трансплантации гемопоэтических стволовых клеток. До настоящего момента в литературе подобные данные были представлены в достаточно ограниченном виде, нередко относились лишь к одной нозологии.

Полученные результаты позволяют составить более полную картину актуальности острых воспалительных оториноларингологических нозологий, в дальнейшем сфокусироваться на изучении факторов риска развития подобных состояний, определить группы риска и разработать меры профилактики.

Как показало наше исследование, острые явления риносинусита преобладают на всех этапах ТГСК, достигая показателя от 3,01 до 8,13% в общей выборке. На этапе до приживления трансплантата риносинусит конкурировал с диагнозом острого фарингита в структуре оториноларингологической патологии (n = 94), с показателем 34 (36,17%) и 33 (35,11%) соответственно. Немаловажным является и тот факт, что явления ринита как отдельного диагноза на всех этапах входили в тройку самых часто встречаемых диагнозов, однако не у всех пациентов с ринитом имелась техническая возможность подтвердить диагноз синусита лучевыми методами. Таким образом, реальная частота риносинусита могла быть несколько выше при возможности 100%-ного сканирования околоносовых пазух.

Если суммарно учитывать проявления ринита и риносинусита, то на этапе до приживления трансплантата поражения носа и околоносовых пазух встречались достоверно чаще всех остальных воспалительных диагнозов других локализаций с показателем 63,8% и уровнем достоверности, оцененного с помощью критерия χ^2 Пирсона (χ^2=15,01 при p < 0,001). На этапе после приживления до 180-го дня этот показатель достиг максимального значения в 95,4%, превалируя над всеми остальными воспалительными явлениями ЛОР-органов других локализаций (χ^2 = 251,80 при p < 0,0001).

В последующих исследованиях планируется изучить факторы риска развития острых воспалительных явлений ЛОР-органов и определить их взаимосвязь с классическими факторами риска развития системных инфекционных осложнений при проведении ТГСК.

Авторы заявляют об отсутствии конфликта интересов.

ЛИТЕРАТУРА/REFERENCES

1. Афанасьев Б. В., Зубаровская Л. С., Моисеев И. С. Аллогенная трансплантация гемопоэтических стволовых клеток у детей: настоящее, проблемы, перспективы. *Российский журнал детской гематологии и онкологии (РЖДГиО)*. 2015;2(2):28–42 [Afanasiev B. V., Zubarovskaya L. S., Moiseev I. S. Allogeneic hematopoietic stem cell transplantation in children: now, problems and prospects. *Russian Journal of Children Hematology and Oncology.* 2015;2(2):28-42. (In Russ.)]. https://doi.org/10.17650/2311-1267-2015-2-2-28-42
2. Gratwohl A., Pasquini M. C., Aljurf M. et al. One million haemopoietic stem-cell transplants: a retrospective observational study. *Lancet Haematol.* 2015;2(3):e91–100. https://doi.org/doi: 10.1016/S2352-3026(15)00028–9
3. Bento L. R., Ortiz E., Nicola E. M., Vigorito A. C., Sakano E. Sinonasal disorders in hematopoietic stem cell transplantation. *Braz. J. Otorhinolaryngol.* 2014;80(4):285-289. https://doi.org/10.1016/j.bjorl.2014.05.009
4. Passweg J. R., Baldomero H., Bader P., Basak G. W., Bonini C., Duarte R., Dufour C., Kroeger N., Kuball J., Lankester A., Montoto S., Nagler A., Snowden J. A., Styczynski J., Mohty M. European Society for Blood and Marrow Transplantation (EBMT). Bone Marrow Transplant. Is the use of unrelated donor transplantation leveling off in

Europe? The 2016 European Society for Blood and Marrow Transplant activity survey report. *Bone Marrow Transplant.* 2018;53(9):1139–1148. https://doi.org/10.1038/s41409-018-0153-1
5. Doehner H., Estey E., Grimwade D., Amadori S., Appelbaum F., Buechner T., Dombret H., Ebert B., Fenaux P., Larson R., Levine R., Lococo F., Naoe T., Niederwieser D., Ossenkoppele G., Sanz M., Sierra J., Tallman M., Tien H., Wei A., Löwenberg B., Bloomfield C. Diagnosis and management of AML in adults: 2017 ELN recommendations from an international expert panel. *Blood.* 2017;129(4):424-447. https://doi.org/10.1182/blood-2016-08-733196
6. Pirogova O. V., Moiseev I. S., Alyanski A. L., Babenko E. V., Darskaya E. I., Slesarchuk O. A., Bondarenko S. N., Afanasyev B. V. Risk-adapted graft-versus-host disease prophylaxis with post-transplantation cyclophosphamide in related, unrelated and haploidentical stem cell transplantations. Cellular Therapy and Transplantation. 2016;5(3):54–56. https://doi.org/10.18620/ctt-1866-8836-2016-5-3-54-56
7. Румянцев А. Г., Масчан А. А., Самочатова Е. В. Сопроводительная терапия и контроль инфекций при гематологических и онкологических заболеваниях. М.: Медпрактика-М, 2006. 235 с. [Rumyancev A. G., Maschan A. A., Samochatova E. V. *Soprovoditel'naya terapiya i kontrol' infektsii pri gematologicheskih i onkologicheskih zabolevaniyah.* M.: Medpraktika-M, 2006. 235 p. (In Russ.)]. https://www.elibrary.ru/item.asp?id=23726578
8. Ренке А. Л., Жежер А. А., Шлапак И. П. Сопроводительное лечение осложнений химиотерапии онкологических больных. *Медицина неотложных состояний.* 2015;1(64):20–26. [Renke A. L., Zhezher A. A., Shlapak I. P. Supporting treatment of chemotherapy complications in oncological patients. *Meditsina neotlozhnykh sostoyanii.* 2015;1(64):20–26. (In Russ.)] https://www.elibrary.ru/item.asp?id=23726578
9. Поп В. П., Рукавицын О. А. Сопроводительная (поддерживающая) терапия при трансплантации гемопоэтических стволовых клеток: традиционные методы и новые подходы. *Клиническая онкогематология.* 2017;10(4):501–13. [Pop V. P., Rukavitsyn O. A. Supportive (Maintenance) Therapy in Hematopoietic Stem Cell Transplantation: Main Principles and New Perspectives. *Clinical oncohematology.* 2017;10(4):501–13. (In Russ.)]. https://doi.org/10.21320/2500-2139-2017-10-4-501-513
10. Семенова Е. В., Станчева Н. В., Алянский А. Л., Бабенко Е. В., Вавилов В. Н., Морозова Е. В., Бондаренко С. Н., Сипол А. А., Паина О. В., Слесарчук О. А., Бархатов И. М., Зубаровская Л. С., Афанасьев Б. В. Аллогенная трансплантация гемопоэтических клеток с режимами кондиционирования со сниженной интенсивностью доз у детей и подростков с прогностически неблагоприятными формами острого лимфобластного лейкоза. *Онкогематология*. 2011;6(4):19-26. [Semenova E. V., Stancheva N. V., Alyanskiy A. L., Babenko E. V., Vavilov V. N., Morozova E. V., Bondarenko S. N., Sipol A. A., Paina O. V., Slesarchuk O. A., Barkhatov I. M., Zubarovskaya L. S., Afanasiev B. V. Allogeneic hematopoietic stem cells transplantation with reduced intensity conditioning regimen in children and adolescents with unfavorable forms of acute lymphoblastic leukemia. *Oncohematology*. 2011;6(4):19-26 (In Russ.)] https://doi.org/10.17650/1818-8346-2011-6-4-19-26
11. Yee S., Stern S. J., Hearnsberger H. G., Suen J. Y. Sinusitis in bone marrow transplantation. *South Med. J.* 1994;87(4):522-524. https://doi.org/10.1097/00007611-199404000-00020
12. Ortiz E., Sakano E., De Souza C.A., Vigorito A., Eid K.A., Chronic GVHD: predictive factor for rhinosinusitis in bone marrow transplantation. *Braz J. Otorhinolaryngol.* 2006;72(3):328-332. https://doi.org/10.1016/s1808-8694(15)30964-2
13. Sterman B. M. Sinus Surgery in Bone Marrow Transplantation patients. *Am J Rhinol.* 1999;13(4):215–7. https://doi.org/10.2500/105065899782102926
14. Billings K. R., Lowe L. H., Aquino V., Biavati M. J. Screening Sinus CT scans in pediatric bone marrow transplant patients. *Int J Pediatr Otolaryngol.* 2000;52:253-260. https://doi.org/10.1016/s0165-5876(00)00296-2
15. Drozd-Sokolowska J. E., Sokolowski J., Wiktor-Jedrzejczak W., Niemczyk K. Sinusitis in patients undergoing allogeneic bone marrow transplantation – a review. *Braz J. Otorhinolaryngol.* 2017;83(1):105-111. https://doi.org/10.1016/j.bjorl.2016.02.012
16. Pandrangi V., Reiter E.R. The Burden of Sinusitis in Hematologic Transplant Patients: A National Perspective. *Laryngoscope*. 2018;128(12):2688–2692. https://doi.org/10.1002/lary.27363
17. Утимишева Е. С., Аверьянова М. Ю., Станчева Н. В. Особенности течения синуситов у детей и подростков после трансплантации гемопоэтических стволовых клеток. *Российская оториноларингология.* 2013;1(62):212–215. [Utimisheva E. S., Averyanova M. Yu., Stancheva N. B. Features of sinusitis in children and adolescents after hematopoietic stem cell transplantation. *Rossiiskaya otorinolaringologiya.* 2013;1(62):212-215]. (In Russ.) https://www.elibrary.ru/item.asp?id=18876069
18. Долгов О. И., Карпищенко С. А., Роднева Ю. А., Утимишева Е. С., Моисеев И. С., Зубаровская Л. С., Афанасьев Б. В. Пункционное лечение синуситов в условиях цитопении у реципиентов трансплантации гемопоэтических стволовых клеток. *Folia Otorhinolaryngologiae et Pathologiae Respiratoriae.* 2019;25(3):4–11. [Dolgov O. I., Karpishchenko S. A., Rodneva Yu. A., Utimisheva E. S., Moiseev I. S., Zubarovskaya L. S., Afanasyev B. V. Puncture treatment of sinusitis in patients whith cytopenia after hemopoietic stem cells transplantation *Folia Otorhinolaryngologiae et Pathologiae Respiratoriae.* 2019;25(3):4–11]. (In Russ.) https://doi.org/10.33848/foliorl23103825-2019-25-3-4-11
19. Utimisheva E. S., Dolgov O. I., Paina O. V., Ekushov K. A., Vitrischak A. A., Smirnov B. I., Zubarovskaya L. S., Karpischenko S. A., Afanasyev B. V. Incidence, diagnosis and treatment of sinusitis in children and adolescents after hematopoietic stem cell transplantation. *Cell Ther Transplant.* 2019; 8(1): 46-53. doi: 10.18620/ctt-1866-8836-2019-8-1-46-53

Информация об авторах

✉ **Долгов Олег Игоревич** – кандидат медицинских наук, ассистент кафедры оториноларингологии с клиникой, Первый Санкт-Петербургский государственный медицинский университет им. акад. И. П. Павлова (Россия, 197022, Санкт-Петербург, ул. Льва Толстого, д. 6-8), e-mail: oidolgov@yandex.ru

ORCID: https://orcid.org/0000-0001-9137-745X

Карпищенко Сергей Анатольевич – доктор медицинских наук, профессор, заведующий кафедрой оториноларингологии с клиникой, Первый Санкт-Петербургский государственный медицинский университет им. акад. И. П. Павлова (Россия, 197022, Санкт-Петербург, ул. Льва Толстого, д. 6-8); тел.: 8 (812) 338-70-19, e-mail: karpischenkos@mail.ru

ORCID: https://orcid.org/0000-0003-1124-1937

Роднева Юлия Андреевна – врач-оториноларинголог консультативно-диагностического кабинета, Научно-исследовательский институт детской онкологии, гематологии и трансплантологии им. Р. М. Горбачевой (Россия, 197022, Санкт-Петербург, ул. Рентгена, д. 12); тел. 8 (812) 338-71-76, e-mail: km021@yandex.ru

ORCID: https://orcid.org/0000-0001-9718-3808

Утимишева Екатерина Сергеевна – кандидат медицинских наук, врач-оториноларинголог консультативно-диагностического кабинета, Научно-исследовательский институт детской онкологии, гематологии и трансплантологии им. Р. М. Горбачевой (Россия, 197022, Санкт-Петербург, ул. Рентгена, д. 12); тел.: 8 (812) 338-66-09; e-mail: otorino@mail.ru

ORCID: https://orcid.org/0000-0003-1875-6749

Моисеев Иван Сергеевич – доктор медицинских наук, доцент кафедры гематологии, трансфузиологии, трансплантологии ФПО, заместитель директора, Научно-исследовательский институт детской онкологии, гематологии и трансплантологии им. Р. М. Горбачевой (Россия, 197022, Санкт-Петербург, ул. Рентгена, д. 12); тел.: 8 (812) 338-66-09, e-mail: moisiv@mail.ru

ORCID: https://orcid.org/0000-0002-4332-0114

Зубаровская Людмила Степановна – доктор медицинских наук, профессор кафедры гематологии, трансфузиологии, трансплантологии ФПО, заместитель директора, Научно-исследовательский институт детской онкологии, гематологии и трансплантологии им. Р. М. Горбачевой (Россия, 197022, Санкт-Петербург, ул. Рентгена, д. 12); тел.: 8 (812) 338-66-09, e-mail: zubarovskaya_ls@mail.ru

ORCID: https://orcid.org/0000-0003-2594-7703

Кулагин Александр Дмитриевич – доктор медицинских наук, профессор, заведующий кафедрой гематологии, трансфузиологии, трансплантологии ФПО, директор, Научно-исследовательский институт детской онкологии, гематологии и трансплантологии им. Р. М. Горбачевой (Россия, 197022, Санкт-Петербург, ул. Рентгена, д. 12); тел.: 8 (812) 338-66-09, e-mail: bmt-director@1spbgmu.ru

ORCID: https://orcid.org/0000-0002-9589-4136

Information about the authors

✉ **Oleg I. Dolgov** – MD Candidate, Assistant of the Department of Otorhinolaryngology with Clinic, Pavlov First Saint Petersburg State Medical University (6-8, Lev Tolstoy st., St. Petersburg, 197022, Russia); e-mail: oidolgov@yandex.ru

ORCID: https://orcid.org/0000-0001-9137-745X

Sergei A. Karpishchenko – MD, Professor, Head of the Department of Otorhinolaryngology with Clinic, Pavlov First Saint Petersburg State Medical University (6-8, Lev Tolstoy st., St. Petersburg, 197022, Russia); phone: 8 (812) 338-70-19, e-mail: karpischenkos@mail.ru

ORCID: https://orcid.org/0000-0003-1124-1937

Yuliya A. Rodneva – Otorhinolaryngologist, Consultative and Diagnostic Office, Raisa Gorbacheva Memorial Research Institute of Pediatric Oncology, Hematology and Transplantation (12, Roentgena street, St. Petersburg, Russia, 197022); phone: 8 (812) 338-71-76, e-mail: km021@yandex.ru

ORCID: https://orcid.org/0000-0001-9718-3808

Utimisheva Ekaterina Sergeevna – Candidate of Medical Sciences, otorhinolaryngologist of the Consultative and Diagnostic Office, Raisa Gorbacheva Memorial Research Institute of Pediatric Oncology, Hematology and Transplantation (12, Roentgena street, St. Petersburg, Russia, 197022); phone: 8 (812) 338-66-09; e-mail: otorino@mail.ru

ORCID: https://orcid.org/0000-0003-1875-6749

Ivan S. Moiseev – MD, Associate Professor of the Department of Hematology, Transfusiology, Transplantology, FPO, Deputy Director, Raisa Gorbacheva Memorial Research Institute of Pediatric Oncology, Hematology and Transplantation (12, Roentgena street, St. Petersburg, Russia, 197022); phone: 8 (812) 338-66-09, e-mail: moisiv@mail.ru

ORCID: https://orcid.org/0000-0002-4332-0114

Lyudmila S. Zubarovskaya – MD, Professor of the Department of Hematology, Transfusiology, Transplantology, FPO, Deputy Director, Raisa Gorbacheva Memorial Research Institute of Pediatric Oncology, Hematology and Transplantation (12, Roentgena street, St. Petersburg, Russia, 197022); phone: 8 (812) 338-66-09, e-mail: zubarovskaya_ls@mail.ru

ORCID: https://orcid.org/0000-0003-2594-7703

Aleksandr D. Kulagin – MD, Professor, Head of the Department of Hematology, Transfusiology, Transplantology, FPO, Director, Raisa Gorbacheva Memorial Research Institute of Pediatric Oncology, Hematology and Transplantation (12, Roentgena street, St. Petersburg, Russia, 197022); phone: 8 (812) 338-66-09, e-mail: bmt-director@1spbgmu.ru

ORCID: https://orcid.org/0000-0002-9589-4136

УДК 576.322:612.75:004:616.21
https://doi.org/10.18692/1810-4800-2021-3-27-32

Фундаментальная и прикладная технологии диагностики нарушения двигательной активности реснитчатого эпителия верхних дыхательных путей

Г. П. Захарова[1], В. В. Шабалин[1], Н. И. Иванов[1], Е. С. Рязанцева[2], О. С. Донская[3]

[1] *Санкт-Петербургский научно-исследовательский институт уха, горла, носа и речи, 190013, Санкт-Петербург, Россия*

[2] *Северо-Западный государственный медицинский университет им. И. И. Мечникова, Санкт-Петербург, 191015, Россия*

[3] *Первый Санкт-Петербургский государственный медицинский университет им. И. П. Павлова, Санкт-Петербург, 197022, Россия*

Fundamental and applied technologies for diagnosing impaired motor activity of ciliated epithelium of upper respiratory tract

G. P. Zakharova[1], V. V. Shabalin[1], N. I. Ivanov[1], E. S. Ryazantseva[2], O. S. Donskaya[3]

[1] *Saint Petersburg Research Institute of Ear, Throat, Nose and Speech, Saint Petersburg, 190013, Russia*

[2] *Mechnikov North-Western State Medical University, Saint Petersburg, 191015, Russia*

[3] *Pavlov First Saint Petersburg State Medical University, Saint Petersburg, 197022, Russia*

Современное развитие компьютерных и математических технологий позволяет усовершенствовать исследование движения биологических объектов исключительно малых размеров, в том числе ресничек эпителиальных клеток верхних дыхательных путей. Одним из направлений таких исследований служит математическая обработка видеозаписей, фиксирующих движение ресничек эпителия дыхательных путей. Методология проведения таких исследований трудоемка и требует больших временных затрат. Подобные исследования представляют фундаментальный характер и проводятся преимущественно в научных целях. В то же время для клинической практики необходима достаточно простая, объективная методика диагностики нарушения, позволяющая быстро получить результат в стационарных и амбулаторных условиях. В статье представлены результаты разработки алгоритмов фундаментального и прикладного исследования двигательной активности ресничек эпителия верхних дыхательных путей с помощью телевизионной микроскопии и компьютерной математической обработки. Разработанные авторами алгоритмы и интегральные критерии объективной оценки двигательной активности ресничек дают возможность выбора метода исследования в зависимости от поставленной цели. Применение углубленного фундаментального метода при научно-исследовательской работе позволяет детально выявить механизм нарушения двигательной активности биения ресничек. Использование методики экспресс-диагностики движений ресничек дает возможность диагностировать нарушение, назначить адекватное лечение по коррекции и объективно оценить его эффективность.
Ключевые слова: двигательная активность ресничек, телевизионная микроскопия, экспресс-диагностика.

Для цитирования: Захарова Г. П., Шабалин В. В., Иванов Н. И., Рязанцева Е. С., Донская О. С. Фундаментальная и прикладная технологии диагностики нарушения двигательной активности реснитчатого эпителия верхних дыхательных путей. *Российская оториноларингология.* 2021;20(3):27–32. https://doi.org/10.18692/1810-4800-2021-3-27-32

The modern development of computer and mathematical technologies makes it possible to improve the study of the movement of biological objects of extremely small sizes, including the cilia of epithelial cells of the upper respiratory tract. One of the directions of such research is the mathematical processing of video recordings that record the movement of the cilia of the epithelium of the respiratory tract. The methodology for conducting such studies is laborious and time-consuming. Such research is of a fundamental nature and is carried out

© Коллектив авторов, 2021

primarily for scientific purposes. At the same time, clinical practice requires a fairly simple, objective method for diagnosing the disorder, which allows you to quickly obtain a result in inpatient and outpatient settings. The article presents the results of the development of algorithms for fundamental and applied research of the motor activity of the cilia of the epithelium of the upper respiratory tract using television microscopy and computer mathematical processing. The algorithms and integral criteria developed by the authors for an objective assessment of the motor activity of cilia make it possible to choose a research method depending on the goal. The use of an in-depth fundamental method in research work allows to reveal in detail the mechanism of impairment of motor activity of cilia beating. The use of the method of express diagnostics of cilia movements makes it possible to diagnose a violation, prescribe adequate treatment for correction and objectively evaluate its effectiveness.
Keywords: motor activity of cilia, television microscopy, express diagnostics.

For citation: Zakharova G. P., Shabalin V. V., Ivanov N. I., Ryazantseva E. S., Donskaya O. S. Fundamental and applied technologies for diagnosing impaired motor activity of ciliated epithelium of upper respiratory tract. *Rossiiskaya otorinolaringologiya*. 2021;20(3):27-32. https://doi.org/10.18692/1810-4800-2021-3-27-32

Неуклонный рост заболеваемости, частота обострений и недостаточная эффективность лечения больных хроническими воспалительными заболеваниями верхних дыхательных путей обосновывают необходимость разработки новых технологий изучения их патогенеза, диагностики и лечения. Особенно актуальна в настоящее время разработка неинвазивных методов диагностики, позволяющих выбрать тактику и оценить результаты лечения заболевания.

Нарушение мукоцилиарной системы служит одним из основных звеньев патогенеза хронических воспалительных заболеваний верхних дыхательных путей. При этом важную роль в их развитии играет изменение двигательной активности реснитчатого эпителия. Однако в настоящее время оценка двигательной активности ресничек мерцательного эпителия в клинической практике основывается преимущественно на определении времени мукоцилиарного транспорта с использованием различных маркеров, что не всегда позволяет диагностировать нарушение и дать его объективную оценку. В частности, наиболее часто применяется сахариновый тест [1, 2].

Разработка и усовершенствование методов исследования двигательной активности реснитчатого эпителия по-прежнему является актуальной проблемой оториноларингологии. Применение современной технологии оценки двигательной активности реснитчатого эпителия, основанное на телевизионной микроскопии, позволяет зафиксировать прижизненное биение ресничек эпителия дыхательных путей, а также дать его объективную оценку путем использования различных технологий компьютерной обработки. В настоящее время большинство этих технологий основывается на определении средней частоты биений ресничек как основного критерия оценки [3–5]. При этом не учитывается сложный механизм биения ресничек мерцательного эпителия, что не позволяет дать полное представление о характере его нарушения. Разброс частоты биений ресничек, слизистой оболочки полости носа, здоровых пациентов, по данным множества исследователей, достаточно велик и составляет от 3 до 14 Гц [6, 7].

Современное развитие компьютерных и математических технологий позволяет усовершенствовать исследование движения биологических объектов исключительно малых размеров, в том числе ресничек эпителиальных клеток верхних дыхательных путей. Одним из направлений таких исследований служит математическая обработка видеозаписей, фиксирующих движение ресничек эпителия дыхательных путей [8, 9]. В то же время методология проведения таких исследований исключительно трудоемка и требует больших временных затрат [10–14]. Подобные исследования представляют фундаментальный характер и проводятся преимущественно в научных целях. В то же время для клинической практики необходима достаточно простая, объективная методика диагностики нарушения, позволяющая быстро получить результат в стационарных и амбулаторных условиях. Разработка метода экспресс-диагностики движений ресничек позволит диагностировать нарушение, назначить адекватное лечение и дать объективную оценку эффективности проведенного лечения и действия назначенных препаратов.

Цель исследования

Совершенствование методики оценки двигательной активности реснитчатого эпителия верхних дыхательных путей, основанной на телевизионной микроскопии, в двух направлениях: фундаментальные научные исследования и клиническая практика.

Пациенты и методы исследования

Нами обследовано 180 пациентов хроническим риносинуситом. Из них 100 – полипозным (ХПРС), 80 – полипозно-гнойным (ХПГРС); 40 – вазомоторным (ВР), 36 – медикаментозным ринитом (МР).

Материалом для исследования служил реснитчатый эпителий слизистой оболочки полости носа и околоносовых пазух (ОНП) обследованных пациентов.

В работе нами использовался диагностический комплекс с аппаратурой видеорегистрации и программой MMSI Multimeter 2019.

Получение материала для исследования проводилось разработанным нами щадящим неинвазивным методом путем соскоба реснитчатого эпителия со слизистой оболочки полости носа с помощью микрощеточки [15].

В работе использовались следующие методы:

– клинический (осмотр ЛОР-органов с помощью стандартного инструментария, эндовидеоскопия полости носа с помощью жестких эндоскопов и регистрацией на видеоаппаратуру);

– телевизионная микроскопия препаратов в переживающих тканях, компьютерная и математическая обработка видеозаписей биений ресничек.

Исследование двигательной функции реснитчатого эпителия на основе телевизионной микроскопии проводилась нами двумя способами: 1) с помощью компьютерной и математической обработки видеозаписей биений ресничек в режиме ручных измерений; 2) обработки видеозаписей в режиме автоматического определения частоты со статистической обработкой.

Исследование двигательной активности ресничек с помощью первого способа осуществлялось путем разработанной нами покадровой ручной обработки видеозаписей области выделенной зоны интереса (рис. 1, 2).

Проводилось определение времени эффективного и восстановительного удара, кривизны, амплитуды и длины реснички. Постановка этих параметров в выведенную нами с помощью кинематической модели аналитическую формулу зависимости скорости МЦТ от остальных параметров движения позволила вычислить среднюю скорость ресничек. В нашем исследовании средняя скорость соответствовала скорости перемещения кончика реснички непосредственно в эффективном ударе. Эта скорость реснички, которая распрямившись, проталкивает слой геля, наиболее показательна для оценки эффективности движения. Для комплексной оценки эффективности двигательной активности ресничек с использованием ручных измерений и аналитической формулы нами в качестве интегрального параметра нами выбрана средняя скорость ($v_{ср}$).

В связи с трудоемкостью и длительностью первого способа для скринингового исследования и экспресс-диагностики нами применен 2-й способ. С помощью программы MMSI Multimeter 2019 в автоматизированном режиме определялись частотные характеристики биения ресничек с их статистической обработкой.

Расчеты частоты биений проводились по 10 выбранным областям интереса с движущимися ресничками в поле кадра видеозаписи каждого образца.

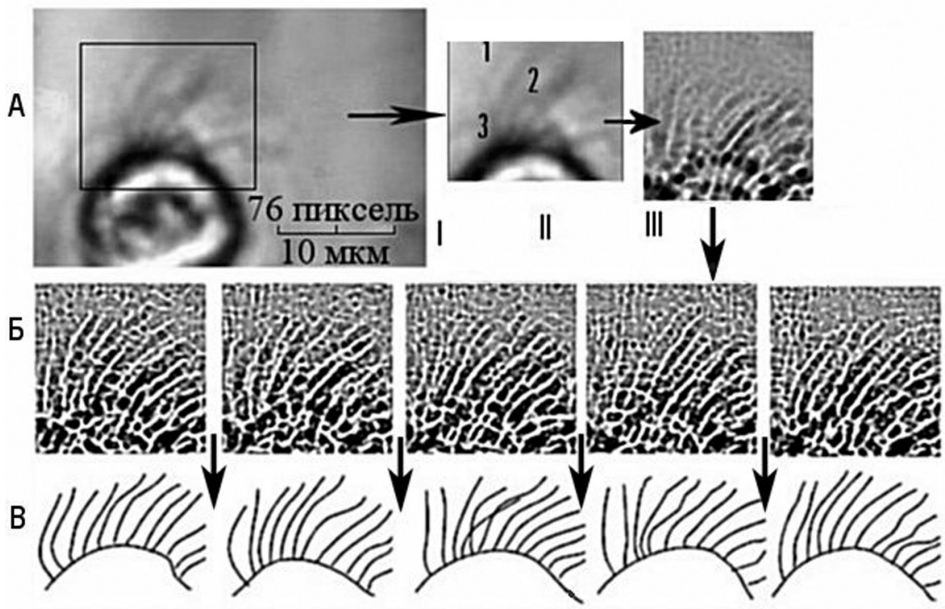

Рис. 1. Кадры видеозаписиси в режиме ручных измерений движущихся ресничек: А – клетка эпителия, I – фрагмент полного кадра с выделенной «областью интереса»; II – «область интереса» (1 – над ресничками, 2 – реснички, 3 – основание ресничек); III – «область интереса» после фильтрации; III–Б применение фильтра Собеля к последовательности кадров; III–В выделенные после фильтрации положения ресничек

Fig. 1. Frames of video recording in the mode of manual measurements of moving cilia: A – epithelial cell, I – a fragment of a full frame with a highlighted „region of interest“; II – „area of interest“ (1 – above the cilia, 2 – cilia, 3 – the base of the cilia); III – „area of interest“ after filtering; III–B – applying the Sobel filter to the sequence of frames; III–C – selected after filtering the positions of the cilia

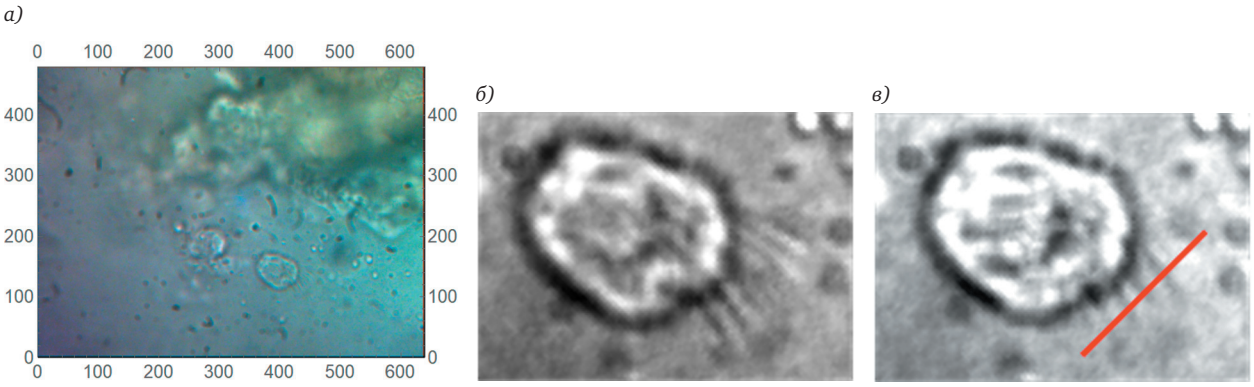

Рис. 2. Кадр видеозаписиси: *а* – с «областью интереса»; *б* — «область интереса»; *в* – красная линия в «области интереса», пересекающая движущиеся реснички

Fig. 2. A video frame: *a* – with an „area of interest"; *b* – „area of interest"; *c* – a red line in the „area of interest" intersecting the moving cilia

В автоматизированном режиме определялись параметры: наиболее вероятная частота биений и количество ресничек в разных классах, которые приняты нами за интегральные параметры оценки двигательной активности ресничек: наиболее вероятная частота биений ресничек (*F*), количество ресничек в разных классах, %.

За наиболее вероятную частоту нами принималась частота, с которой осуществляет биения максимальное в процентном отношении количество ресничек. По частоте биений реснички были распределены на отдельные классы: с низкой, промежуточной, высокой частотами двигательной активности: низкая частота (от 3 до 6 Гц), промежуточная частота (от 6 до 10 Гц), высокая частота (от 10 до 14 Гц) двигательной активности.

Результаты и их обсуждение

При проведении телевизионной микроскопии реснитчатого эпителия были обнаружены биения ресничек в препаратах у всех групп обследуемых пациентов.

Расчет средней скорости биений ресничек показал достоверно меньшие показатели по сравнению со здоровыми только при хроническом полипозно-гнойном риносинусите (ХПГРС).

У 50% больных хроническим полипозно-гнойным риносинуситом наблюдалось скопление на поверхности эпителия густого, вязкого секрета, на фоне которого определялось замедление двигательной активности ресничек. При удалении секрета перфузией физиологического раствора во время телевизионной микроскопии в эксперименте наблюдалось резкое усиление двигательной активности ресничек до уровня здоровых.

Полученные данные свидетельствуют о влиянии изменения количественного и качественного состава секрета на двигательную активность ресничек у пациентов ХПГРС, а также возможность ее восстановления после удаления избыточного по количеству и густого секрета.

При проведении исследования с помощью первого способа были получены данные средней скорости биений ресничек у пациентов с ХПРС, ХПГРС, вазомоторным и медикаментозным ринитом (табл. 1).

При проведении исследований с помощью второго способа были получены данные, представленные в табл. 2.

Таким образом, применение разработанного нами метода оценки двигательной активности реснитчатого эпителия путем обработки видеозаписей в режиме автоматического определения частоты с последующей статистической обработкой и использованием разработанных нами интегральных параметров: наиболее вероятной частоты биений ресничек и количества ресничек с наиболее вероятной частотой в % позволяет дать более точную объективную оценку эффективности биений ресничек.

Таблица 1

Результаты первого способа: средняя скорость биения ресничек у пациентов с ХПРС, ХПГРС, вазомоторным и медикаментозным ринитом $v_{ср}$, мм/мин

Table 1

Results of the first method (average cilia beat rate in patients with CPRS, CPPRS, vasomotor and drug rhinitis)

ХПРС	ХПГРС	При вазомоторном рините	При медикаментозном рините	У здоровых
6,8±0,3	4,50±0,3	7,0±0,5	7,2±0,4	9,8±1,0

Таблица 2

Результаты второго способа: частота двигательной активности ресничек у пациентов с ХПРС, ХПГРС, вазомоторным и медикаментозным ринитом

Table 2

Results of the second method (frequency of motor activity of cilia in patients with CPRS, CPPRS, vasomotor and drug rhinitis)

ХПРС	ХПГРС	При вазомоторном рините	При медикаментозном рините	У здоровых
От 8 до 10 Гц ($F_{ср}$ = 9 Гц), количество ресничек с наиболее вероятной частотой от 40% и выше	От 3 до 6 Гц ($F_{ср}$ = 4,5 Гц), количество ресничек с наиболее вероятной частотой от 40% и выше	От 9 до 13 Гц ($F_{ср}$ = 10 Гц), количество ресничек с наиболее вероятной частотой от 40% и выше. После приема сосудосуживающих препаратов $F_{ср}$ = 13 Гц	От 9 до 12 Гц ($F_{ср}$ = 10 Гц), количество ресничек с наиболее вероятной частотой от 40% и выше	От 10 до 14 Гц ($F_{ср}$ = 10 Гц), количество ресничек с наиболее вероятной частотой от 40% и выше

Заключение

Представленные результаты обосновывают научно-практическую значимость использования дифференцированного подхода к исследованию движения реснитчатого эпителия ЛОР-органов на основе методов телевизионной микроскопии, математического и компьютерного анализа.

Разработанные алгоритмы и критерии позволяют проводить выбор способа оценки двигательной активности реснитчатого эпителия: фундаментальные исследования с покадровой обработкой для научных целей или экспресс-диагностика для выбора препарата и оценки эффективности его действия на реснитчатый эпителий в условиях как стационара, так и поликлиники.

Авторы заявляют об отсутствии конфликта интересов.

ЛИТЕРАТУРА/REFERENCES

1. Puchelle E., Aug Phan Q. T., Bertrand A. Comparison of three methods for measuring nasal mucociliary clearance in man. *Acta Otolaryngol.* 1981;91:297-303. https://doi.org/10.3109/00016488109138511
2. Рихельманн Г., Лопатин А. С. Мукоцилиарный транспорт: экспериментальная и клиническая оценка. *Российская ринология.* 1994;4:33–47 [Richelmann G., Lopatin A. S. Mucociliary transport: experimental and clinical evaluation. *Russian Rhinology = Rossiyskaya Rinologiya.* 1994;4:33-47. (In Russ.)].
3. Козлов В. С., Крамной А. И., Державина Л. Л., Аверин А. А., Лукашевич Ю. А., Алексеев Д. С. Исследование двигательной активности цилиарного аппарата полости носа человека в различных анатомических зонах. *Российская ринология*. 2005;2:27 [Kozlov V. S., Kramnoy A. I., Derzhavina L. L., Averin A. A., Lukashevich Yu. A., Alekseev D. S. Investigation of the motor activity of the ciliary apparatus of the human nasal cavity in various anatomical zones. *Russian Rhinology = Rossiyskaya Rinologiya*. 2005;2:27. (In Russ.)]
4. Shaari J., Palmer J. N., Chiu A. G. Regional analysis of sinonasal ciliary beat frequency. *Am J Rhinol.* 2006;20:2:150-154. PMID: 16686377
5. Thomas B., Rutman A., O'Callaghan C. Disrupted ciliated epithelium shows slower ciliary beat frequency and increased dyskinesia. *Eur Respir J.* 2009; 34:2:401-404. doi: 10.1183/09031936.00153308
6. Shannon P. Quinn, Maliha J. Zahid, John R. Durkin, Richard J. Francis, Cecilia W. Lo, S. Chakra Chennubhotla Automated identification of abnormal respiratory ciliary motion in nasal biopsies. *Sci Transl Med.* 2015;5;7(299): 299ra124. doi: 10.1126/scitranslmed.aaa1233
7. Joseph C. Jing, Jason J. Chen, Lidek Chou, Brian J. F. Wong, Zhongping Chen. Visualization and detection of ciliary beating pattern and frequency in the upper airway using phase resolved doppler optical coherence tomography. *Scientific reports.* 2017;17;7(1):8522. doi: 10.1038/s41598-017-08968-x
8. Захарова Г. П., Шабалин В. В., Будковая М. А. Современная технология оценки нарушения двигательной активности реснитчатого эпителия и возможности ее медикаментозной коррекции при воспалительных заболеваниях ВДП. *Материалы III Всероссийского конгресса Национальной медицинской ассоциации оториноларингологов России.* Нижний Новгород, 20–22 ноября 2019:43–44 [Zakharova G. P., Shabalin V. V., Budkovaya M. A. Modern technology for assessing impaired motor activity of the ciliated epithelium and the possibility of its drug correction in inflammatory diseases of the upper respiratory tract. *Materials of the III All-Russian Congress of the National Medical Association of Otorhinolaryngologists of Russia.* Nizhny Novgorod, November 20-22, 2019:43-44. (In Russ.)].
9. Самойлов В. О., Шабалин В. В., Захарова Г. П. Прижизненная телевизионная микроскопия и исследования мукоцилиарного транспорта. *Материалы 1-го Международного конгресса «Нейробиотелеком».* 14–17 декабря 2004 г. Санкт-Петербургский электротехнический университет связи. Санкт-Петербург, 2004:70–72 [Samoilov V.O., Shabalin V.V., Zakharova G.P. Intravital television microscopy and studies of mucociliary transport.

Materials of the 1st International Congress Neurobiotelecom. December 14-17, 2004; St. Petersburg Electrotechnical. Communication University. Saint Petersburg., 2004:70-72. (In Russ.)]
10. Min Y. G., Yun Y. S., Rhee C. S., Sung M. W., Lee K. S., Ju M. S., Park K. S. Efects of phenylephrine on ciliary beat in human nasal respiratory epithelium: quantitative measurement by video-computerized analysis. *Laryngoscope*. 1998 Mar;108(3):418-21. doi: 10.1097/00005537-199803000-00019
11. Hofmann T., Wolf G., Koidl B. In vitro studies of the efect of vasoconstrictor nose drops on ciliary epithelium of human nasal mucosa. *Laryngorhinootologie.* 1995;74(9):564-7. doi: 10.1055/s-2007-997803
12. Riechelmann H., Brommer C., Hinni M., Martin C. Response of human ciliated respiratory cells to a mixture of menthol, eucalyptus oil and pine needle oil. *Arzneimittelforschung.* 1997;47:9:1035-1039. PMID: 9342418
13. Cohen N. A., Zhang S., Sharp D. B. Cigarette smoke condensate inhibits transepithelial chloride transport and ciliary beat frequency. *Laryngoscope*. 2009;119(11):2269-74. doi: 10.1002/lary.20223
14. Chilvers M. A., Rutman A., O'Callaghan C. Functional analysis of cilia and ciliated epithelial ultrastructure in healthy children and young adults. *Thorax*. 2003;58(4):333-8. doi: 10.1136/thorax.58.4.333

Информация об авторах

✉ **Захарова Галина Порфирьевна** – доктор медицинских наук, ведущий научный сотрудник отдела разработки и внедрения высокотехнологичных методов лечения, Санкт-Петербургский научно-исследовательский институт уха, горла, носа и речи (190013, Россия, Санкт-Петербург, Бронницкая ул., д. 9); тел.: 8 (812) 575-94-47; e-mail: GalinaZaharovaLOR@yandex.ru

Шабалин Владимир Владимирович – доктор биологических наук, старший научный сотрудник отдела разработки и внедрения новых высокотехнологичных методов лечения, Санкт-Петербургский научно-исследовательский институт уха, горла, носа и речи (Россия, 190013, Санкт-Петербург, Бронницкая ул., д. 9); тел.: 8 (812) 575-94-47; e-mail: vvshabalin@mail.ru

Иванов Никита Игоревич – клинический ординатор, Санкт-Петербургский научно-исследовательский институт уха, горла, носа и речи (190013, Россия, Санкт-Петербург, Бронницкая ул., д. 9); тел.: 8 (812) 575-94-47; e-mail: Chicago_96@mail.ru

Рязанцева Елизавета Сергеевна – клинический ординатор кафедры ортодонтии, Северо-Западный государственный медицинский университет им. И. И. Мечникова (Россия, 191015, Санкт-Петербург, Кирочная ул., д. 41); e-mail: lisa-banan@mail.ru

Донская Ольга Сергеевна – кандидат медицинских наук, ассистент кафедры пропедевтики стоматологических заболеваний, Первый Санкт-Петербургский государственный медицинский университет им. акад. И. П. Павлова (Россия, Санкт-Петербург, 197022, ул. Льва Толстого, д. 6-8); e-mail: olia.kafedra.psz@yandex.ru

ORCID: https://orcid.org/0000-0002-3477-2987

Information about the authors

✉ **Galina P. Zakharova** – MD, Leading Researcher, Department of Development and Implementation of High-Tech Treatment Methods, Saint Petersburg Research Institute of Ear, Throat, Nose and Speech (9, Bronnitskaya str., Saint Petersburg, 190013, Russia); phone: 8 (812) 575-94-47; e-mail: GalinaZaharovaLOR@yandex.ru

Vladimir V. Shabalin – Doctor of Biological Sciences, Leading Researcher, Department for Development and Implementation of New High-Tech Treatment Methods, Saint Petersburg Research Institute of Ear, Throat, Nose and Speech (9, Bronnitskaya str., Saint Petersburg, 190013, Russia); phone: 8 (812) 575-94-47; e-mail: vvshabalin@mail.ru

Nikita I. Ivanov – Clinical Resident, Saint Petersburg Research Institute of Ear, Throat, Nose and Speech (9, Bronnitskaya str., Saint Petersburg, 190013, Russia); phone: 8 (812) 575-94-47; e-mail: Chicago_96@mail.ru

Elizaveta S. Ryazantseva – Clinical Resident, orthodontics department, Mechnikov North-Western State Medical University (41, Kirochnaya str., Saint Petersburg, Russia, 191015); e-mail: lisa-banan@mail.ru

Olga S. Donskaya – MD Candidate, assistant at the Department of Propedeutics of Dental Diseases, Pavlov First Saint Petersburg State Medical University (6/8, str. Lev Tolstoy, Russia, Saint Petersburg, 197022); e-mail: olia.kafedra.psz@yandex.ru

ORCID: https://orcid.org/0000-0002-3477-2987

УДК 615.466:616.22/.23-007.271-089.844
https://doi.org/10.18692/1810-4800-2021-3-33-38

Использование аллогенного хряща в реконструктивной хирургии стеноза гортани и трахеи

Е. А. Кирасирова[1], Н. В. Лафуткина[1], Р. Ф. Мамедов[1], Р. А. Резаков[1], М. И. Усова[1], С. И. Тютина[1], Е. А. Егорова[1], Е. В. Кулабухов[1]

*[1] Научно-исследовательский клинический институт оториноларингологии им. Л. И. Свержевского Департамента здравоохранения г. Москвы,
Москва, 117152, Россия*

Use of allogeneic cartilage in reconstruction surgery of laryngeal and tracheal stenosis

E. A. Kirasirova[1], N. V. Lafutkina[1], R. F. Mamedov[1], R. A. Rezakov[1], M. I. Usova[1], S. I. Tyutina[1], E. A. Egorova[1], E. V. Kulabukhov[1]

*[1] Sverzhevsky Research Clinical Institute of Otorhinolaryngology Department of Healthcare of the City of Moscow,
Moscow, 117152, Russia*

В статье проводится анализ повышения эффективности лечения пациентов с объемными дефектами и хроническими рубцовыми стенозами гортани и трахеи с имплантацией аллогенного хряща. В исследование включено 63 пациента с возрастным интервалом 18–65 лет и длительностью заболевания от 3 месяцев до 6 лет. Были проведены лучевые, функциональные и эндоскопические исследования, после чего пациентам была проведена ларинготрахеопластика с использованием аллогенного хряща, который обладает низкой антигенностью, влияет на рост тканей реципиента и предотвращает рубцевание. После выписки пациента проводилось динамическое амбулаторное наблюдение: 2 раза в неделю – 10 дней; 1 раз в неделю – 21 день, 1 раз в месяц – 6 месяцев. Исследование показало, что дифференцированный подход к лечению пациентов со стенозом гортанно-трахеального комплекса с использованием аллогенного хряща, позволил полностью реабилитировать 59 (94%) из 63 пациентов (100%). Только у 4 (6%) больных отмечена частичная резорбция или отторжение имплантированных хрящевых аллотрансплантатов, что привело к несостоятельности стенок гортани и трахеи в отдаленном послеоперационном периоде. Использование аллогенного хряща в реконструктивной операции оказалось высокоэффективно при дефекте каркаса шейного отдела трахеи или гортани, образующегося при протяженной атрезии, обширных хирургических вмешательствах, травме.

Ключевые слова: аллогенный хрящ, дефект гортанно-трахеального комплекса, имплантционный материал, ларинготрахеопластика.

Для цитирования: Кирасирова Е. А., Лафуткина Н. В., Мамедов Р. Ф., Резаков Р. А., Усова М. И., Тютина С. И., Егорова Е. А., Кулабухов Е. В. Использование аллогенного хряща в реконструктивной хирургии стеноза гортани и трахеи. *Российская оториноларингология.* 2021;20(3):33–38. https://doi.org/10.18692/1810-4800-2021-3-33-38

This article analyzes the increasing effectiveness of extensive defects and chronic cicatricial laryngeal and tracheal stenosis treatment with the allogeneic cartilage implantation. The study included 63 patients with an age interval of 18–65 years and a disease duration from 3 months to 6 years. Radiologic, functional and endoscopic investigations were carried out, after which the patients underwent laryngotracheoplasty using allogeneic cartilage, which has low antigenicity, affects the growth of the recipient's tissues and prevents scarring. After the discharge, a dynamic outpatient observation was carried out: 2 times a week – 10 days; once a week – 21 days, once a month - 6 months. The study revealed that a differentiated approach to the treatment of patients with stenosis of the laryngeal-tracheal complex using the allogeneic cartilage made it possible to fully rehabilitate of 59 (94%) of 63 patients (100%). Only 4 (6%) patients had partial resorption or rejection of implanted cartilaginous allografts that led to the failure of the laryngeal and tracheal walls in the late postoperative period. The use of the allogeneic cartilage implantation in reconstructive surgery has proved to be highly effective in the laryngeal and tracheal framework defects, resulted from prolonged stenosis, major surgical interventions, and trauma.

© Коллектив авторов, 2021

Keywords: allogeneic cartilage, laryngeal-tracheal complex defect, implant material, laryngotracheoplasty.

For citation: Kirasirova E. A., Lafutkina N. V., Mamedov R. F., Rezakov R. A., Usova M. I., Tyutina S. I., Egorova E. A., Kulabukhov E. V. Use of allogeneic cartilage in reconstruction surgery of laryngeal and tracheal stenosis. *Rossiiskaya otorinolaringologiya*. 2021;20(3):33-38. https://doi.org/10.18692/1810-4800-2021-3-33-38

Пациенты со стенозами гортани и трахеи составляют около 8% больных оториноларингологических стационаров [4, 6]. В настоящее время отмечается рост числа больных хроническим стенозом гортани и трахеи различной этиологии. Ежегодный прирост пациентов, по данным официальной статистики, составляет около 5%. Повреждения полых органов шеи, в частности трахеи, несмотря на их малый удельный вес, всегда привлекают особое внимание, так как очень часто приводят к нарушению жизненно важных функций, изменению анатомо-топографического строения органов шеи – все это требует особого индивидуального подхода к лечению такого рода пациентов [12].

По мнению В. Д. Паршина (2003) и М. И. Перельмана (1999) стеноз трахеи является одним из частых осложнений при длительной интубации трахеи и трахеостомии. Возникают деструктивно-дегенеративные процессы в слизистой оболочке и хрящевом каркасе трахеи. Вследствие этого происходит разрастание грануляционной ткани, которая впоследствии трансформируется в рубцовую ткань [4, 8, 12]. Чрезмерное развитие грануляций и рубцовое заращение просвета трахеи приводит к нарушениям аэродинамики дыхательных путей, что может привезти к развитию дыхательной недостаточности различной степени выраженности.

Золотым стандартом диагностики и планирования хирургического вмешательства при гортанно-трахеальном стенозе является виртуальная эндоскопия. Данный диагностический метод выполняется на спиральном компьютерном томографе и основывается на обработке данных с возможностью реконструкции трехмерного изображения с помощью специальных компьютерных программ. Виртуальная эндоскопия в отличие от традиционной эндоскопии позволяет видеть на экране монитора как внутреннюю, так и наружную поверхность полых органов [3, 10].

Определить с наибольшей точностью степень сужения просвета при рубцовом стенозе гортанно-трахеального комплекса позволяют аксиальные и сагиттальные томограммы, а протяженность рубцового стеноза определяется по сагиттальным и фронтальным томограммам [3, 12].

Рубцовый стеноз гортани и трахеи – заболевание, связанное с замещением стенок полых органов грубой рубцовой тканью, в дальнейшем приводящее к сужению нижних дыхательных путей. Разработка и внедрение принципов реконструктивно-пластической хирургии при обширных дефектах гортанно-трахеального комплекса подтолкнули к необходимости решения проблемы одностадийной реконструкции гортани и шейного отдела трахеи. До настоящего времени реконструкция опорного каркаса шейного отдела трахеи и гортани является важной задачей современной оториноларингологии. Предлагаемые различные материалы – силикон, марлекс, полифосфазеновая керамика, капроновые и танталовые сетки, реберный хрящ, но по разным причинам они всем требованиям пластики не удовлетворяют. Они не способны восстанавливать формы, близкие к нормальной гортани и трахеи, они не биоинертные и не могут в полной мере восстановить функции полых органов [1, 2, 7, 13]. В связи с этим выбор оптимального типа опорного импланта для замещения дефекта гортанно-трахеального комплекса является важным вопросом в современной ларинготрахеальной хирургии [5, 9, 11] .

Цель исследования

Повышение эффективности лечения хирургических пациентов с объемными дефектами и хроническим рубцовым стенозам гортани и трахеи с использованием имплантационного материала в виде аллогенного хряща.

Пациенты и методы исследования

Под наблюдением отдела реконструктивной хирургии полых органов шеи находилось 63 пациента с рубцовым стенозом гортани и трахеи, возраст больных составлял от 18–65 лет. Длительность заболевания была от 3 месяцев до 6 лет, все пациенты являлись хроническими канюленосителями. При комплексном обследовании пациентов у 20 выявлены объемные дефекты боковых и передней стенок гортани и трахеи, это обусловлено перенесенным в анамнезе хондроперихондритом и техническими погрешностями выполненной ранее трахеостомии. У 22 пациентов выявлен протяженный рубцовый стеноз шейного отдела трахеи и подскладкового отдела гортани, при этом всегда имелся дефицит опорных жизнеспособных тканей в зоне сужения, резкое уменьшение или отсутствие анатомического просвета гортани и трахеи за счет деструкции хрящевых элементов и рубцовой дегенерации

слизистой оболочки, при этом длина стенозированного сегмента могла составлять от 3,5 до 7 см. Полное заращение подскладкового отдела гортани с образованием гортанно-трахеальной атрезии отмечалось у 11 больных. Комбинированные повреждения диагностированы у 10 пациентов, у них отмечалось сочетание рубцовой деформации гортани и трахеи с хондромалецией, которая в морфофункциональном плане является вариантом дефекта трахеальных хрящей, а также вызывает коллапс боковых и передней стенок трахеи.

При обследовании пациентов с ограниченным рубцовым процессом и с протяженным рубцовым стенозом трахеи и гортани диагностический алгоритм включал как стандартные методы исследования, так и лучевые, функциональные, эндоскопические, которые позволяли получить полную картину протяженности и характера патологического процесса. Клинико-лучевое обследование проведено всем пациентам, были созданы объемные трехмерные реконструкции полых органов шеи у больных стенозом гортани и трахеи различной этиологии, а также выполнена виртуальная эндоскопия. На основе МСКТ с использованием специально адаптированных компьютерных программ нами строилась 3D-модель гортани и трахеи, по которой создавались объемные реконструкции полых органов шеи с визуализацией хрящей гортани и трахеи. При тотальном рубцевании стенок гортани и трахеи, как правило, наблюдается атрезия подголосового отдела. По уровням срезов МСКТ гортани и трахеи четко контурировались верхние и нижние границы заращения, позволяющие определить толщину рубца, плотность которого также выше плотности слизистой оболочки гортани.

Для реконструкции поврежденных структур использовались фасция, ограничитель для направленной регенерации тканей, трахеальный комплекс. Аллогенный хрящ – это пересадочный материал, химически обработанный и подвергнутый радиационной стерилизации, который обладает низкой антигенностью, влияет на рост тканей реципиента и предотвращает рубцевание в зоне. Основными противопоказаниями к использованию имплантационных материалов в реконструктивной хирургии гортани и трахеи являются: декомпенсированный сахарный диабет; выраженные рубцово-дистрофические изменения зоны предполагаемой операции; другие соматические заболевания, которые сопровождаются существенным снижением регенеративных способностей тканей.

В плановом порядке после проведенного дообследования всем 63 пациентам с повреждениями гортани и трахеи проведена ларинготрахеопластика с трансплантацией аллогенного хряща. Нами использовались трансплантат трахеи и/или аллогенный хрящ, условиями для приживления аллогенного хряща являются наличие сохраненного питающего мышечного ложа и надежная фиксация трансплантата к сохранившимся опорным структурам гортани и трахеи.

При обширном дефекте каркаса шейного отдела трахеи и гортани высокоэффективно использование реберного аллохряща, так как при распространенном рубцовом стенозе гортани и трахеи всегда отмечаются дефицит опорных жизнеспособных тканей, отсутствие или уменьшение анатомического просвета трахеи и гортани за счет рубцовой дегенерации слизистой оболочки и деструкции хрящевых элементов. Дугу перстневидного хряща и переднюю поверхность щитовидного хряща моделировали из хрящевого трансплантата толщиной 2 мм, который имеет вогнутую форму, перфорировали по периметру и фиксировали к внутренней выстилке гортанно-трахеального ложа. Переднюю стенку гортани у 13 пациентов, при ее ограниченной несостоятельности на уровне первого полукольца трахеи и перстневидного хряща, укрепляли имплантируемой фасцией. Боковые стенки моделировали с помощью хрящевых аллотрансплантатов подходящей формы, которые далее подшивали к латеральной стенке сформированного гортанно-трахеального ложа и укрывали васкуляризированными кожно-мышечными трансплантатами. При выраженной трахеомаляции или отсутствии боковых стенок трахеи формировали структурный каркас за счет имплантированных к боковым стенкам смоделированных аллохрящей под мышечно-фасциальный лоскут, выкроенный из прилежащих тканей. Общее количество проведенных операций у одного пациента составляло от 2 до 4, это зависело от протяженности рубцового процесса гортани и трахеи, также от соматического статуса пациента. В послеоперационном периоде проводилось дилатационное протезирование гортанно-трахеального комплекса на Т-образной силиконовой трубке разного диаметра (id 11 мм, id 13 мм). В ряде случаев, когда трахеомаляция боковых стенок трахеи сочеталась с несостоятельностью передней стенки из-за дефицита здоровой ткани, мы использовали комбинацию материалов для пластики: хрящ – трахеальный имплант, трахеальный имплант – трахеальный имплант. Использование аллохрящей в ларинготрахеопластике высокоэффективно при обширном дефекте каркаса гортани и шейного отдела трахеи. Аллогенный хрящ, используемый для восстановления гортанно-трахеального комплекса, является каркасом, по которому идет вторжение клеток реципиента.

Для обеспечения питания в раннем послеоперационном периоде проксимальный конец Т-образной трубки закрывали резиновым пальцем с надставленным поролоновым тампоном,

это предотвращало заброс пищи и жидкости в дыхательные пути. Т-образная силиконовая трубка требовала ежедневной смены, очистки от накопившейся вязкой слизи, это препятствовало мацерации мягких тканей в зоне операции и возникновению воспаления.

После выписки пациентов из стационара проводилось динамическое амбулаторное наблюдение в зависимости от объема реконструктивной операции, вида протезирования дыхательных путей и общего состояния: 2 раза в неделю – 10 дней; 1 раз в неделю – 21 день, 1 раз в месяц – 6 месяцев. При каждом визите пациента проводилось эндоскопическое обследование гортани и трахеи с обязательным видеодокументированием. При адекватном просвете нижних дыхательных путей и отсутствии воспаления проводился контрольный период без трахеального стента в течение 1 месяца. При отсутствии рестенозирования гортани и трахеи осуществлялся заключительный этап реконструктивного хирургического лечения – пластика передней стенки трахеи.

Результаты собственных исследований

При использовании консервированного аллогенного реберного хряща отмечена легкая моделируемость, которая позволила добиться у подавляющего числа пациентов восстановления опорного каркаса шейного отдела трахеи и гортани при реконскруктивной ларинготрахео-пластике и дала возможность изготовить имплант необходимой формы. Аллогенный хрящ не вызывал реакции отторжения, устойчив к инфекции, имел антигенные свойства, быстро инкапсулировался, рассасывание аллогенного хряща на функциональный результат операции не влияло. Основным требованием для приживления аллогенного хряща было наличие сохраненного питающего мышечного ложа и надежная фиксация трансплантата к сохранившимся опорным структурам гортани и трахеи. Использование аллогенного хряща в реконструктивной операции оказалось высокоэффективным при дефекте каркаса шейного отдела трахеи или гортани, образующемся при протяженной атрезии, обширных хирургических вмешательствах, травме. Таким образом, реконструктивная операция с восстановлением элементов гортани и трахеи с помощью аллогенного хряща является единственным надежным методом лечения протяженных сочетанных стенозов гортани и трахеи различной этиологии и должна более широко применяться в клинической практике.

В ходе проведенных исследований определены основные критерии эффективности лечения: стойкость сформированного в ходе хирургического лечения просвета гортани и трахеи; качественное состояние имплантационного материала; состояние дыхательной и голосовой функций в различные сроки наблюдения после операции, количество операций и время, затраченное на лечение.

Дифференцированный подход к лечению пациентов со стенозом гортанно-трахеального комплекса с использованием аллогенных хрящей позволил полностью реабилитировать 59 (94%) больных из 63 пациентов (100%), только у 4 (6%) больных отмечена частичная резорбция или отторжение имплантированных хрящевых аллотрансплантатов, что привело к несостоятельности стенок гортани и трахеи в отдаленном послеоперационном периоде.

Выводы

Аллогенный хрящ является одним из оптимальных пластических материалов для восстановления опорного каркаса гортани и шейного отдела трахеи, обладает умеренной плотностью, гибкостью, возможностью моделирования, не вызывает реакции отторжения и не рассасывается, обеспечивая стабильность скелета гортани и трахеи.

Сочетание в реконструктивной хирургии аллогенного хряща, используемого для структурной пластики, позволяет восстановить хрящевой каркас гортани и трахеи, сокращает этапы реконструктивных операций, обеспечивает необходимую стабильность сформированных дыхательных путей.

Разработанные методы реконструктивно-восстановительных операций с использованием аллогенного хряща для пластики опорных тканей позволили полноценно восстанавливать анатомию и функции гортани и трахеи у 59 пациентов и сократить сроки лечения, улучшить ближайшие и отдаленные результаты.

Авторы заявляют об отсутствии конфликта интересов.

ЛИТЕРАТУРА/REFERENCES

1. Брюсов П. Г., Горбунов В. А. Применение временных трубчатых эндопротезов для восстановления шейного отдела трахеи и гортани. В кн.: Профилактика, диагностика и лечение рубцовых стенозов трахеи. М., 11-12 июня 1999 г.: 9-10. [Bryusov P. G., Gorbunov V. A. The use of temporary tubular endoprostheses for the restoration of the cervical trachea and larynx. In the book: Prevention, diagnosis and treatment of cicatricial tracheal stenosis. Moscow, June 11-12, 1999: 9-10. (In Russ.)]

2. Паршин В. Д. и др. Комбинированное лечение протяженного рубцового стеноза трахеи и подскладочного отдела гортани. *Грудная и сердечно-сосудистая хирургия.* 2005;4:70–72. [Parshin V. D. et al. Combined treatment of extended cicatricial stenosis of the trachea and the laryngeal lining. *Russian Journal of Thoracic and Cardiovascular Surgery*. 2005;4:70-72. (In Russ.)]
3. Перевозникова И. А., Козак А. Р. Комплексная лучевая диагностика рубцовых стенозов трахеи. *Лучевая диагностика и терапия.* 2010;3:33-38. [Perevoznikova I. A., Kozak A. R. Complex beam diagnostics of tracheal cicatricial stenosis. *Radiation diagnostics and therapy.* 2010;3:33-38. (In Russ.)]
4. Перельман М. И. Рубцовый стеноз трахеи профилактика и лечение. В кн.: Профилактика, диагностика и лечение рубцовых стенозов трахеи (тезисы Российской научно-практической конференции.). М., 11-12 июня 1999 г.: 3-4. [Perelman M. I. Cicatricial tracheal stenosis prevention and treatment. In the book. Prevention, diagnosis and treatment of cicatricial tracheal stenosis (abstracts of the Russian scientific and practical conference.). Moscow, June 11-12, 1999: 3-4. (In Russ.)]
5. Решульский С. С., Клочихин А. Л., Виноградов В. В. Пластика гортани и трахеи при стенозах: сборник материалов Национального конгресса «Пластическая хирургия». М.: Бионика, 2011:95. [Reshulsky S. S., Klochikhin A. L., Vinogradov V. V. Plasty of the larynx and trachea in stenosis: Collection of materials of the National Congress «Plastic Surgery». Moscow: Bionica, 2011:95. (In Russ.)]
6. Трубушкина Е. М., Гюсан С. А. Диагностика и лечение больных с постреанимационными стенозами гортани и трахеи. *Материалы 18-го съезда оториноларингологов России.* СПб., 2011:400–403. [Trubushkina E. M., Gusan S. A. Diagnostics and treatment of patients with postresuscitation stenosis of the larynx and trachea. *Materials of the 18th Congress of Otorhinolaryngologists of Russia.* SPb., 2011:400-403. (In Russ.)]
7. Чойнзонов Е. Л., Мухамедов М. Р., Черемисина О. В., Гюнтер В. Э. Способ лечения стенозов трахеи с помощью конструкции из никелида титана. *Сибирский медицинский журнал.* 2003;1-2:33–34. [Choinzonov E. L., Mukhamedov M. R., Cheremisina O. V., Gunther V. E. A method of treating tracheal stenosis using a titanium nickelide construction. *Siberian medical journal.* 2003;1-2:33-34. (In Russ.)]
8. Balci A. E., Eren N., Eren S., Ulku R. Surgical treatment of post-traumatic tracheobronchial injuries: 14-year experience. *Eur J Cardiothorac Surg.* 2002 Dec;22(6):984-9. doi: 10.1016/s1010-7940(02)00591-2
9. Borgeskov S. Self-expanding nitinol stents in the treatment of tracheobronchial stenoses. Ugeskr Laeger 2002 Aug 12;164(33):3858-61. https://www.researchgate.net/publication/11173380_Self-expanding_nitinol_stents_in_the_treatment_of_tracheobronchial_stenoses
10. Fried M. P., Moharir V. M., Shinmoto H., Alyassin A. M., Lorensen W. E., Hsu L., Kikinis R. Virtual laryngoscopy. *Ann Otol Rhinol Laryngol.* 1999 Mar;108(3):221-226. doi: 10.1177/000348949910800301
11. Carretta A. et al. Montgomery T-tube placement in the treatment of benign tracheal lesions. *Eur. J. Cardiothorac. Surg.* 2009;36:352. doi: 10.1016/j.ejcts.2009.02.049
12. Toyota K., Uchida H., Ozasa H., Motooka A., Sakura S., Saito Y. Preoperative airway evalution using multi-slice three-dimensional computer tomography for a patient with severe tracheal stenosis. *Br J Anaesth.* 2004; Dec;93(6):865-867. doi: 10.1093/bja/aeh283
13. Janssen L. M. et al. Tracheal Reconstruction: Mucosal Survival on Porous Titanium. *Arch. Otolaryngol. Head Neck Surg.* 2009;135;5:472-478. doi: 10.1001/archoto.2009.29

Информация об авторах

Кирасирова Елена Анатольевна – доктор медицинских наук, врач высшей квалификационной категории, заведующая научно-исследовательским отделом реконструктивной хирургии полых органов шеи, Научно-исследовательский клинический институт оториноларингологии им. Л. И. Свержевского Департамента здравоохранения г. Москвы (117152, Москва, Загородное шоссе, д. 18А, стр. 2); e-mail: 43lor@mail.ru

ORCID: https://orcid.org/0000-0003-4795-4445

Лафуткина Надежда Васильевна – кандидат медицинских наук, врач высшей квалификационной категории, старший научный сотрудник научно-исследовательского отдела реконструктивной хирургии полых органов шеи, Научно-исследовательский клинический институт оториноларингологии им. Л. И. Свержевского Департамента здравоохранения г. Москвы (117152, Москва, Загородное шоссе, д. 18А, стр. 2); e-mail: 43lor@mail.ru

ORCID: https://orcid.org/0000-0002-2919-2304

✉ **Мамедов Рамис Фирудунович** – кандидат медицинских наук, врач высшей квалификационной категории, старший научный сотрудник научно-исследовательского отдела реконструктивной хирургии полых органов шеи, Научно-исследовательский клинический институт оториноларингологии им. Л. И. Свержевского Департамента здравоохранения г. Москвы (117152, Москва, Загородное шоссе, д. 18А, стр. 2); e-mail: 43lor@mail.ru

ORCID: https://orcid.org/0000-0003-4309-7482

Резаков Руслан Анатольевич – кандидат медицинских наук, врач высшей квалификационной категории, научный сотрудник научно-исследовательского отдела реконструктивной хирургии полых органов шеи, Научно-исследовательский клинический институт оториноларингологии им. Л. И. Свержевского Департамента здравоохранения г. Москвы (117152, Москва, Загородное шоссе, д. 18А, стр. 2); e-mail: 43lor@mail.ru

ORCID: https://orcid.org/0000-0003-2161-9534

Усова Мария Игоревна – аспирант научно-исследовательского отдела реконструктивной хирургии полых органов шеи, Научно-исследовательский клинический институт оториноларингологии им. Л. И. Свержевского Департамента здравоохранения г. Москвы (117152, Москва, Загородное шоссе, д. 18А, стр. 2); e-mail: 43lor@mail.ru

ORCID: https://orcid.org/0000-0003-1516-6794

Тютина Светлана Игоревна – аспирант научно-исследовательского отдела реконструктивной хирургии полых органов шеи, Научно-исследовательский клинический институт оториноларингологии им. Л. И. Свержевского Департамента здравоохранения г. Москвы (117152, Москва, Загородное шоссе, д. 18А, стр. 2); e-mail: 43lor@mail.ru
ORCID: https://orcid.org/0000-0002-2270-7483
Егорова Екатерина Алексеевна – аспирант научно-исследовательского отдела реконструктивной хирургии полых органов шеи, Научно-исследовательский клинический институт оториноларингологии им. Л. И. Свержевского Департамента здравоохранения г. Москвы (117152, Москва, Загородное шоссе, д. 18А, стр. 2); e-mail: 43lor@mail.ru
ORCID: https://orcid.org/0000-0001-9043-4205
Кулабухов Егор Владимирович – аспирант научно-исследовательского отдела реконструктивной хирургии полых органов шеи, Научно-исследовательский клинический институт оториноларингологии им. Л. И. Свержевского Департамента здравоохранения г. Москвы (117152, Москва, Загородное шоссе, д. 18А, стр. 2); e-mail: 43lor@mail.ru
ORCID: https://orcid.org/0000-0003-1446-5346

Information about authors
Elena A. Kirasirova – MD, Doctor of the Highest Qualification Category, Head of the Research Department of Reconstructive Surgery of the Hollow Organs of the Neck, Sverzhevsky Research Clinical Institute of Otorhinolaryngology Department of Healthcare of the City of Moscow (2, 18A, Zagorodnoye highway, Moscow, 117152); e-mail: 43lor@mail.ru
ORCID: https://orcid.org/0000-0003-4795-4445
Nadezhda V. Lafutkina – MD Candidate, doctor of the highest qualification category, senior researcher at the research department of reconstructive surgery of the hollow organs of the neck, Sverzhevsky Research Clinical Institute of Otorhinolaryngology Department of Healthcare of the City of Moscow (2, 18A, Zagorodnoye highway, Moscow, 117152); e-mail: 43lor@mail.ru
ORCID: https://orcid.org/0000-0002-2919-2304
✉ **Ramis F. Mamedov** – MD Candidate, doctor of the highest qualification category, senior researcher of the research department of reconstructive surgery of the hollow organs of the neck, Sverzhevsky Research Clinical Institute of Otorhinolaryngology Department of Healthcare of the City of Moscow (2, 18A, Zagorodnoye highway, Moscow, 117152); e-mail: 43lor@mail.ru
ORCID: https://orcid.org/0000-0003-4309-7482
Ruslan A. Rezakov – MD Candidate, doctor of the highest qualification category, researcher at the Research Department of Reconstructive Surgery of the Hollow Organs of the Neck, Sverzhevsky Research Clinical Institute of Otorhinolaryngology Department of Healthcare of the City of Moscow (2, 18A, Zagorodnoye highway, Moscow, 117152); e-mail: 43lor@mail.ru
ORCID: https://orcid.org/0000-0003-2161-9534
Mariya I. Usova – Postgraduate Student of the Research Department of Reconstructive Surgery of the Hollow Organs of the Neck, Sverzhevsky Research Clinical Institute of Otorhinolaryngology Department of Healthcare of the City of Moscow (2, 18A, Zagorodnoye highway, Moscow, 117152); e-mail: 43lor@mail.ru
ORCID: https://orcid.org/0000-0003-1516-6794
Svetlana I. Tyutina – Postgraduate Student of the Research Department of Reconstructive Surgery of the Hollow Organs of the Neck, Sverzhevsky Research Clinical Institute of Otorhinolaryngology Department of Healthcare of the City of Moscow (2, 18A, Zagorodnoye highway, Moscow, 117152); e-mail: 43lor@mail.ru
ORCID: https://orcid.org/0000-0002-2270-7483
Ekaterina A. Egorova – Postgraduate Student of the Research Department of Reconstructive Surgery of the Hollow Organs of the Neck, Sverzhevsky Research Clinical Institute of Otorhinolaryngology Department of Healthcare of the City of Moscow (2, 18A, Zagorodnoye highway, Moscow, 117152); e-mail: 43lor@mail.ru
ORCID: https://orcid.org/0000-0001-9043-4205
Egor V. Kulabukhov – Postgraduate Student of the Research Department of Reconstructive Surgery of the Hollow Organs of the Neck, Sverzhevsky Research Clinical Institute of Otorhinolaryngology Department of Healthcare of the City of Moscow (2, 18A, Zagorodnoye highway, Moscow, 117152); e-mail: 43lor@mail.ru
ORCID: https://orcid.org/0000-0003-1446-5346

УДК 519.237.5:004.43:303.7:616.28-001.1(470.55)
https://doi.org/10.18692/1810-4800-2021-3-39-50

Пространственно-статистический анализ данных о нарушениях слуха у жителей Челябинской области

А. А. Корнеенков[1], С. В. Рязанцев[1], С. В. Левин[1], А. В. Храмов[2], Е. Э. Вяземская[1], И. Н. Скирпичников[3], Е. А. Левина[1], С. С. Павлова[1]

[1] *Санкт-Петербургский научно-исследовательский институт уха, горла, носа и речи, Санкт-Петербург, 190013, Россия*

[2] *Балтийский государственный технический университет «ВОЕНМЕХ» имени Д. Ф. Устинова, Санкт-Петербург, 190005, Россия*

[3] *Челябинская областная клиническая больница, Челябинск, 454048, Россия*

Spatial and statistical analysis of hearing impairment data of Chelyabinsk region residents

A. A. Korneenkov[1], S. V. Ryazantsev[1], S. V. Levin[1], A. V. Khramov[2], E. E. Vyazemskaya[1], I. N. Skirpichnikov[3], E. A. Levina[1], S. S. Pavlova[1]

[1] *Saint Petersburg Research Institute of Ear, Throat, Nose and Speech, Saint Petersburg, 190013, Russia*

[2] *Baltic State Technical University "VOENMEH", Saint Petersburg, 190005, Russia*

[3] *Chelyabinsk Regional Clinical Hospital, Chelyabinsk, 454048, Russia*

Целью исследования является пространственный и статистический анализ тугоухости различных типов (кондуктивной, сенсоневральной, смешанной) и глухоты у взрослого населения Челябинской области, оценка ее динамики и влияния экологической напряженности в месте проживания. Материалами исследования являлись данные областного сурдологопедического центра Челябинской областной клинической больницы за период 2016–2020 гг. Эпидемиологические вопросы распространения заболеваний изучались с помощью методов пространственного анализа с использованием программной среды R. Основными задачами пространственного анализа являлись визуализация точечного образа из географических координат мест проживания пациентов, оценка свойств пространственного процесса, который порождает этот точечный образ, проверка гипотезы о пространственной случайности этого процесса и влиянии на него экологической ситуации. Установлено, что из всех первичных обращений более половины составили пациенты с двусторонней сенсоневральной потерей слуха. Число обратившихся пациентов за год в течение периода наблюдений колеблется в пределах среднего. Из всех нарушений слуха наибольшие значения относительной инцидентности характерны для сенсоневральной тугоухости, которая имеет прямую зависимость от возраста. Интенсивность выявления пациентов с нарушениями слуха и глухотой прямо связана с численностью проживающего населения. Имеющееся деление на зоны с разной экологической ситуацией не оказывает статистически значимого ($p < 0{,}05$) влияния на показатель отношения числа пациентов с нарушениями слуха к численности населения.

Ключевые слова: пространственный анализ, нарушения слуха и глухота, сенсоневральная тугоухость, эпидемиология нарушений слуха, относительная инцидентность, программа R, экологическое районирование, картографирование.

Для цитирования: Корнеенков А. А., Рязанцев С. В., Левин С. В., Храмов А. В., Вяземская Е. Э., Скирпичников И. Н., Левина Е. А., Павлова С. С. Пространственно-статистический анализ данных о нарушениях слуха у жителей Челябинской области. *Российская оториноларингология.* 2021;20(3):39–50. https://doi.org/10.18692/1810-4800-2021-3-39-50

© Коллектив авторов, 2021

The aim of the study is a spatial and statistical analysis of hearing loss of various types (conductive, sensorineural, mixed) and deafness in the adult population of the Chelyabinsk region, assessment of its dynamics and the impact of environmental stress in the place of residence. The study materials were data from the regional audiological center of the Chelyabinsk regional clinical hospital for the period from 2016–2020. Epidemiological issues of the spread of diseases were studied using the methods of spatial analysis, in the R software environment. The main tasks of spatial analysis were to visualize a point pattern from the geographical coordinates of the patient's places of residence, assess the properties of the spatial process that generates this point pattern, test the hypothesis about the spatial randomness of this process and the influence of the ecological situation on it. It was found that more than half of all primary visits were patients with bilateral sensorineural hearing loss. The number of patients who applied for the year during the observation period fluctuates within the average. Of all hearing impairments, the highest values of relative incidence are characteristic of sensorineural hearing loss, which has a direct relationship with age. The intensity of detection in patients with hearing impairment and deafness is directly related to the size of the living population. The existing division into zones with different ecological situations does not have a statistically significant ($p < 0.05$) effect on the ratio of the number of patients with hearing impairments to the population.

Keywords: spatial analysis, hearing loss and deafness, sensorineural hearing loss, epidemiology of hearing loss, relative incidence, program R, ecological zoning, mapping.

For citation: Korneenkov A. A., Ryazantsev S. V., Levin S. V., Khramov A. V., Vyazemskaya E. E., Skirpichnikov I. N., Levina E. A., Pavlova S. S. Spatial and statistical analysis of hearing impairment data of Chelyabinsk region residents. *Rossiiskaya otorinolaringologiya*. 2021;20(3):39-50. https://doi.org/10.18692/1810-4800-2021-3-39-50

Введение

Широкое распространение заболеваний, сопровождающихся нарушениями слуха (НС), представляет серьезную проблему для здоровья населения, общественного здравоохранения [1] и требует значительных затрат для оказания медицинской помощи, реабилитации и абилитации. К сожалению, показатели распространенности инвалидизирующих НС только увеличиваются (от 1% населения в 1985 году до 6,1% населения к 2018 году [2]). Что касается легкой или односторонней потери слуха, то ситуация еще драматичнее: численность населения с потерей слуха в мировом масштабе выросло с 1,2 миллиарда (17,2%) в 2008 году до 1,4 миллиарда (18,7%) в 2017 году [3]. Для населения России такие негативные тенденции имеют еще большее значение. В условиях территориальной протяженности, неоднородности инфраструктуры, разной интенсивности факторов риска развития НС эпидемиологическая картина НС в разных регионах и внутри них может значительно различаться. В связи с этим эффективность медицинской помощи зависит от гибкости, адаптации к местным потребностям, системы ее оказания. Местоположение, место проживания (пространственные координаты) человека определяет интенсивность многих других факторов риска развития НС и выступает как самостоятельный фактор, так и конфаундер, который необходимо изучать и учитывать.

Пространственный фактор для России имеет огромное значение в доступности оказания медицинской помощи. Пространственный анализ (ПА) определяет основной смысл понятия «адресность медицинской помощи». В оториноларингологии этот метод анализа использовался, например, в работе «Пространственный анализ данных в эпидемиологии сенсоневральной тугоухости», автор А. А. Корнеенков [4]. К сожалению, пространственный анализ как совокупность методов, сформировавшаяся в последние годы для изучения пространственных аспектов эпидемиологии неинфекционных заболеваний, очень редко используется в оториноларингологии, и область исследований НС не является исключением.

В настоящей работе проводится исследование случаев НС, зарегистрированных в Челябинской области, известной своей неблагоприятной экологической ситуацией [5], высокой численностью, плотностью и урбанизацией населения [6].

Цель исследования

Пространственный анализ заболеваемости тугоухостью различных типов (кондуктивной, сенсоневральной, смешанной) и глухотой у взрослых жителей Челябинской области с учетом динамики ее изменения и влияния экологической напряженности места проживания.

Материалы и методы исследования

В качестве материалов исследования использованы обезличенные данные областного сурдологопедического центра (далее сурдоцентр) на базе Челябинской областной клинической больницы за период 2016–2020 гг. С помощью методов пространственного анализа изучались эпидемиологические вопросы распространения заболеваний с использованием программной среды R. Основными задачами пространственного анализа являлись: визуализация точечного образа (англ. point pattern), формируемого географическими координатами мест проживания

пациентов с НС; оценка различных статистических показателей пространственного процесса, порождающего эти точечные образы; проверка гипотезы о пространственной случайности этого процесса и влиянии на него экологической ситуации на территории Челябинской области.

В качестве основного программного продукта для решения пространственных задач был использован программный пакет R, который хорошо себя зарекомендовал для решения широкого круга статистических задач [7]. Для обработки и визуализации пространственных данных применялись различные библиотеки R (ggplot2, rdal и другие). Данные об административно-территориальном делении Челябинской области получены в виде пространственных многоугольников (полигонов) в формате «geojson» через сервис Overpass Turbo (http://overpass-turbo.eu/) и экспортированы в R. Данные о населении Челябинской области получены из публикаций Федеральной службы государственной статистики с сайта https://chelstat.gks.ru/population [6].

Результаты исследования

I. Общая характеристика обратившихся пациентов

За период 2016–2019 гг. в сурдоцентр за сурдологической помощью обратилось 8415 человек в возрасте 18 лет и старше. Из всех первичных обращений более половины (57,5%) составили пациенты с двусторонней сенсоневральной тугоухостью (H90.3), а остальные доли представлены в табл. 1.

Среди обратившихся большинство составили женщины (53,69%) по сравнению с пациентами мужчинами (46,31%). Средний возраст (среднее арифметическое) всех пациентов составил 59,1 года, медиана (1 и 3 квартили) – 61 (51;69). Среди первично обратившихся за четыре года за медицинской помощью у мужчин средний возраст составил 56,7±0,5 года (95%-ный доверительный интервал, ДИ) и у женщин – 61,1±0,4 лет. Гистограмма возраста пациентов разного пола представлена на рис. 1.

При распределении пациентов по видам тугоухости, среди пациентов разных полов, независимо от пола чаще наблюдалась сенсоневральная тугоухость (среди женщин в 66,1% случаев, среди мужчин в 76,1%), реже кондуктивная тугоухость (среди женщин в 21,9% случаев, среди мужчин в 15,6%) и еще реже – смешанная тугоухость (среди женщин в 12% случаев, среди мужчин в 8,3%). Среди пациентов с кондуктивной тугоухостью женщины составили 61,9%, мужчины – 38,1%, с сенсоневральной тугоухостью женщины составили 50,2%, мужчины – 49,8%, со смешанной тугоухостью женщины составили 62,7%, мужчины – 37,3%.

Во всех возрастных диапазонах чаще всего наблюдалась сенсоневральная тугоухость с тенденцией к увеличению ее доли с возрастом пациента, кондуктивная тугоухость с возрастом занимала все меньшую долю среди обратившихся, а доля пациентов со смешанной тугоухостью не имела четко выраженного тренда и колебалась от 2,4 до 13,7% в разных диапазонах возраста (табл. 2, 3).

Кондуктивная тугоухость чаще всего встречалась у пациентов в возрасте 50–59 лет (27,5% всех пациентов с этим видом тугоухости), сенсоневральная и смешанная – у пациентов 60–69 лет (29,2 и 39,1% соответственно от всех пациентов с соответствующим видом тугоухости).

Среди всех обратившихся чаще наблюдалась сенсоневральная потеря слуха двусторонняя (в 57,5% случаев), реже – сенсоневральная потеря слуха односторонняя с нормальным слухом

Таблица 1

Структура по МКБ обратившихся с нарушениями слуха в областной сурдологопедический центр

Table 1

Reasons for referral are structured according to ICD-10 among patients with hearing impairments in the regional audiological center

МКБ	МКБ-диагноз	Доля, %
H90.0	Кондуктивная потеря слуха двусторонняя	10,9
H90.1	Кондуктивная потеря слуха односторонняя с нормальным слухом на противоположном ухе	8,1
H90.3	Сенсоневральная потеря слуха двусторонняя	57,5
H90.4	Сенсоневральная потеря слуха неуточненная	0,04
H90.5	Сенсоневральная потеря слуха односторонняя с нормальным слухом на противоположном ухе	13,16
H90.6	Смешанная кондуктивная и сенсоневральная тугоухость двусторонняя	7,8
H90.7	Смешанная кондуктивная и сенсоневральная тугоухость односторонняя, с нормальным слухом на противоположном ухе	2,5
Всего:		100

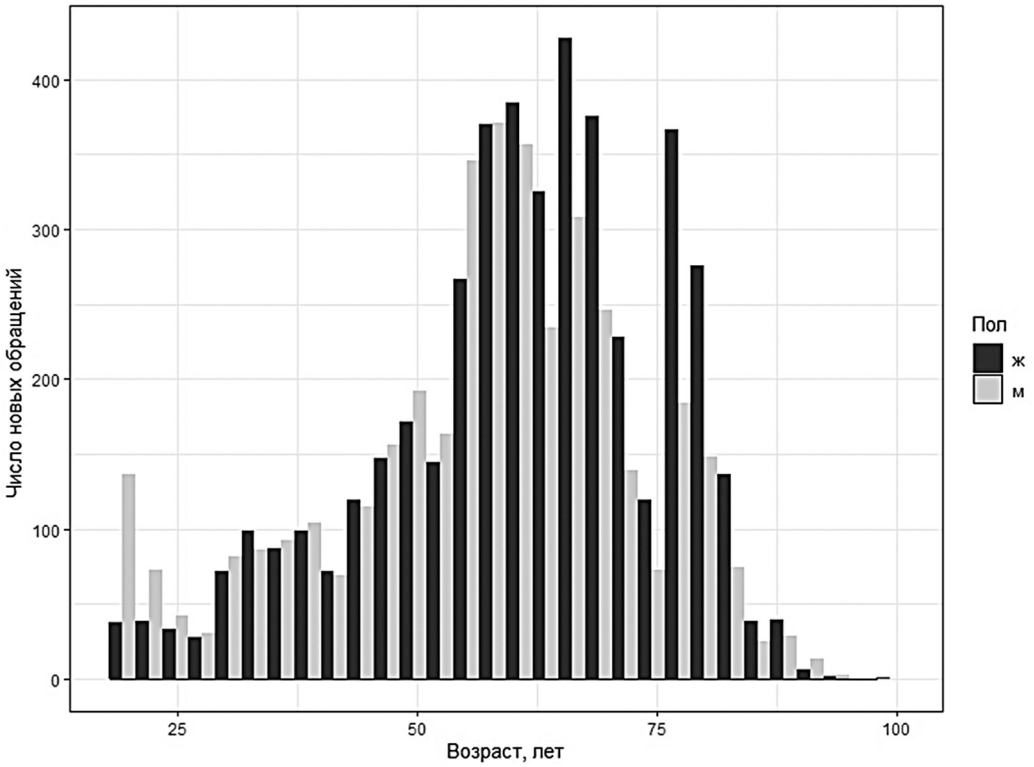

Рис. 1. Гистограмма возраста обратившихся в сурдоцентр пациентов разного пола («ж» – женщины, «м» – мужчины)
Fig. 1. Age and gender histogram of patients who applied to the regional audiologic center («ж» – women, «м» – men)

Таблица 2

Доля разных видов тугоухости у пациентов разных возрастов, %

Table 2

Proportions of different types of hearing loss in patients of different ages, %

Диапазон возраста, лет	Вид тугоухости			Всего, %
	кондуктивная	сенсоневральная	смешанная	
10–19	35,41	60,42	4,17	100,00
20–29	35,24	62,35	2,41	100,00
30–39	36,29	59,36	4,35	100,00
40–49	29,05	63,89	7,06	100,00
50–59	22,98	68,18	8,84	100,00
60–69	15,85	70,41	13,74	100,00
70–79	7,09	79,74	13,17	100,00
80–89	4,45	84,84	10,71	100,00
90+	0,00	96,15	3,85	100,00

на противоположном ухе (в 13,1% случаев), еще реже – кондуктивная потеря слуха двусторонняя (10,9% случаев). Доли этих болезней у мужчин и женщин статистически значимо не различаются ($p > 0,05$).

За период наблюдения была оценена динамика показателей по годам и по месяцам. Суммарное число первично обратившихся в сурдоцентр составило в 2016 году – 1977 обращений, в 2017 – 2207, 2018 – 2126, 2019 – 2105. Среднее значение за 4 года наблюдений – 2103 (стандартное отклонение, SD = 95) пациентов. Учитывая, что в исследовании были доступны данные за четыре года наблюдений, достоверных оценок колеблемости и центральной тенденции за эти годы получить трудно. Число обратившихся в те-

Таблица 3

Удельный вес пациентов (%) разного возраста при разных видах тугоухости

Table 3

Relative weights of patients (%) of different ages with different types of hearing loss

Диапазон возраста, лет	Вид тугоухости		
	кондуктивная	сенсоневральная	смешанная
10–19	3,19	1,46	0,69
20–29	7,33	3,48	0,92
30–39	13,59	5,97	3,00
40–49	15,72	9,28	7,01
50–59	27,49	21,90	19,47
60–69	24,48	29,19	39,06
70–79	6,51	19,65	22,24
80–89	1,69	8,65	7,49
90+	0,00	0,42	0,12
Всего	100,00	100,00	100,00

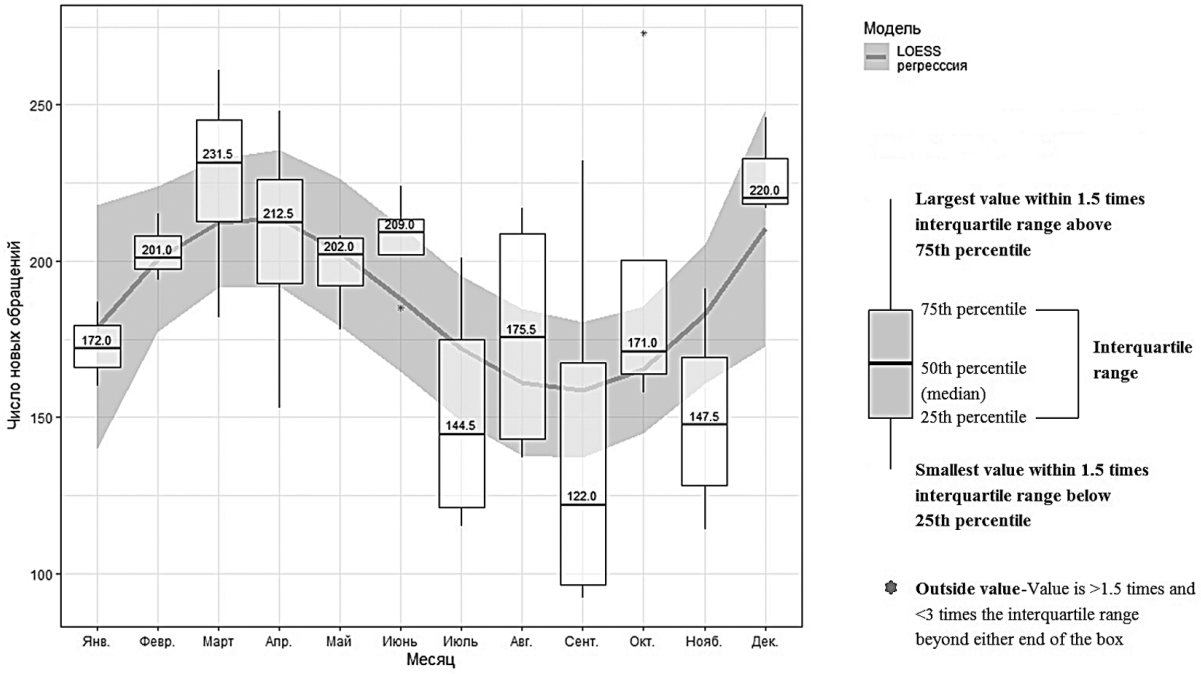

Рис. 2. График с диаграммами размаха числа новых обращений в сурдологический центр помесячно в течение 2016–2019 гг. наблюдений, дополненный сглаживающей loess-моделью

Fig. 2. Graph with diagrams of the range of the number of new visits to the regional audiological center on a monthly basis during 2016-2019 (observations are supplemented by a smoothing loess-model)

чение одного года пациентов с НС в течение 4 лет наблюдений колеблется в пределах среднего – 2 стандартных отклонений. В среднем 2104 (SD = 95) пациента обращаются в сурдологический центр за помощью.

Изменений в структуре нарушений слуха (кондуктивная, сенсоневральная, смешанная) по годам также не происходит. В целом за 4 года разброс (min-max) значений долей отдельных типов потерь слуха наблюдался в пределах 70–73% – для сенсоневральной, 18–19% – для кондуктивной, 24–26% – для смешанной потери слуха.

Число первичных обращений в сурдоцентр колеблется в течение года. На рис. 2 представлен график с диаграммами размаха числа новых обращений помесячно в течение 2016–2019 гг. наблюдений. Визуально можно определить, что в первой половине года число первичных обращений растет, достигая максимума к марту и апрелю, а затем в 3–4-м квартале года происходит снижение числа обращений. Однако в декабре число обратившихся резко увеличивается. Диаграммы размаха на рисунке дополнены сглаживающей loess-моделью.

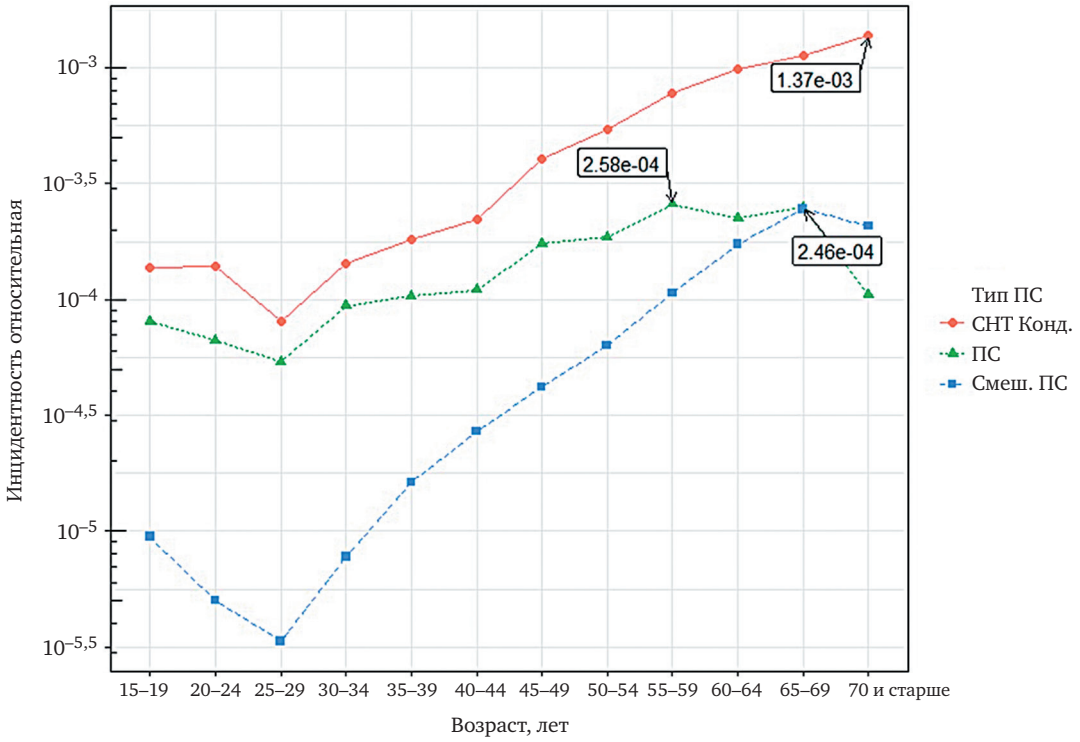

Рис. 3. Диаграмма значений (средних за 4 года) относительной инцидентности на основе числа новых обращений в сурдологический центр и повозрастной численности населения Челябинской области

Fig. 3. Diagram of incidence rate (IR) based on the number of new visits to the regional audiological center and the age-specific population of the Chelyabinsk region (average values over 4 years)

На основе имеющихся данных можно вычислить относительную инцидентность (англ., incidence rate, сокращенно IR) [8] – относительную частоту возникновения новых событий, т. е. первичных обращений в сурдоцентр по поводу НС, в популяции. Она вычисляется путем деления числа первичных обращений в сурдоцентр по поводу НС за год на численность популяции, подвергающейся риску в этот период времени. Исходя из данных о численности населения Федеральной службы государственной статистики [6] была рассчитана относительная инцидентность нарушений слуха различных типов для разных возрастных групп населения.

Как видно на диаграмме (рис. 3), наибольшие значения IR характерны для сенсоневральной тугоухости. Она имеет прямую зависимость от возраста, изменяясь практически на порядок: с менее чем 1 на 10^{-4} в восемнадцатилетнем возрасте до 1 на 10^{-3} (точнее $1{,}37 \cdot 10^{-3}$) для населения в возрасте 70 лет и старше. IR для кондуктивной тугоухости также растет с возрастом, однако максимальные значения наблюдаются в возрастном диапазоне населения 55–59 лет ($2{,}6 \cdot 10^{-4}$).

Смешанная форма НС имеет меньшую относительную инцидентность, чем все остальные типы НС, практически во всех диапазонах возрастов, но для лиц старше трудоспособного возраста она приближается к уровню IR кондуктивного типа НС ($2{,}5 \cdot 10^{-4}$).

II. Пространственный анализ

Общие принципы пространственного анализа заболеваемости, использованные в настоящем исследовании, были достаточно подробно описаны в работе [4]. Места проживания пациентов, обратившихся первично в сурдоцентр, могут быть представлены на карте в виде отдельных точек, которые формируют точечный образ, паттерн определенной формы. Места проживания пациентов с НС, поступивших первично в сурдоцентр, обозначены точками синего цвета (рис. 4), и контуры или изолинии красного цвета показывают области с одинаковой плотностью вероятности появления пациентов с НС. Для определения плотности вероятности был использован метод ядерной оценки плотности (англ. Kernel Density Estimation, KDE), предназначенный для сглаживания данных.

Можно выделить несколько достаточно крупных районов, объединяющих крупные города и населенные пункты, где наблюдается наибольшая плотность случаев первичного обращения НС: 1) Усть-Катав, Трехгорный, Бакал, Сатка; 2) Златоуст, Миасс, Чебаркуль; 3) Челябинск, Копейск, Коркино, Еманжелинск, Красногорский, Южноуральск, Пласт; 4) Троицк. Интенсивность выявления в этих зонах пациентов с НС прямо связана с численностью проживающего населения.

К сожалению, IR для отдельных райнов ЧО по имеющимся данным не может быть рассчитана,

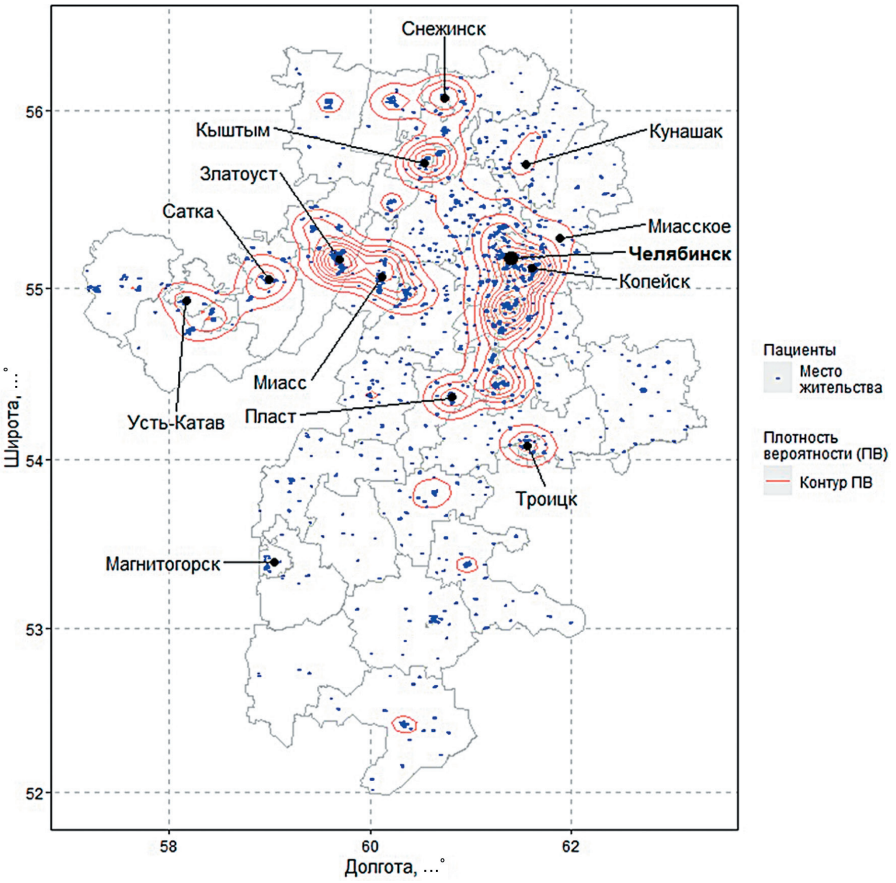

Рис. 4. Оценка вероятности (плотности вероятности) появления локации на карте (контурные линии определяют зоны с равной вероятностью появления первичных пациентов с НС)

Fig. 4. Evaluation of the probability (probability density) of the appearance of a location on the map (contour lines define areas with an equal probability of the appearance of primary patients with hearing loss)

так как данные ОСЦ содержат сведения о пациентах в возрасте 18 лет и старше, а доступных сведений о численности этой возрастной группы в отдельных районах Челябинской области нет. Поэтому вместо IR для оценки риска появления новых случаев НС был использован показатель отношения числа новых случаев НС к общей численности населения района, который для краткости обозначен аббревиатурой *NHLD* (англ. ratio of the number of primary patients with hearing loss to the population of the district).

На рис. 5 представлена интенсивность риска возникновения первичного обращения в разных районах Челябинской области. Чем темнее, тем более интенсивным является риск первичного обращения с НС в сурдоцентр. Наибольшие значения этого показателя наблюдались в районах Пластовский и Чесменский.

Проверка гипотезы о влиянии пространственного фактора (в нашем случае экологической напряженности, имеющей известную пространственную форму, распределение) на формирование точечного образа осуществлялась на примере экологического районирования Челябинской области. Для сопоставления интенсивности появления первичных обращений в сурдоцентр между жителями районов Челябинской области с разными экологическими ситуациями использовалась карта на основе материалов по экологическому районированию А. Левита [9]. На территории области выделены районы: с относительно удовлетворительной экологической ситуацией; напряженной экологической ситуацией; критической экологической ситуацией; кризисной экологической ситуацией.

На рисунке показана карта с районами разной экологической ситуации.

Чтобы рассчитать риск возникновения первичного обращения в разных экологических зонах, необходимо знать численность проживающего на данной территории населения. Сведений в государственных базах об этом нет, но она может быть вычислена примерно, на основе численности населения районов области и площади, которую занимает экологический район. В табл. 4 приведены показатели и методики их расчетов для получения значений численности населения и распространенности болезни.

При пересечении полигонов районов административного деления и зон с разной эколо-

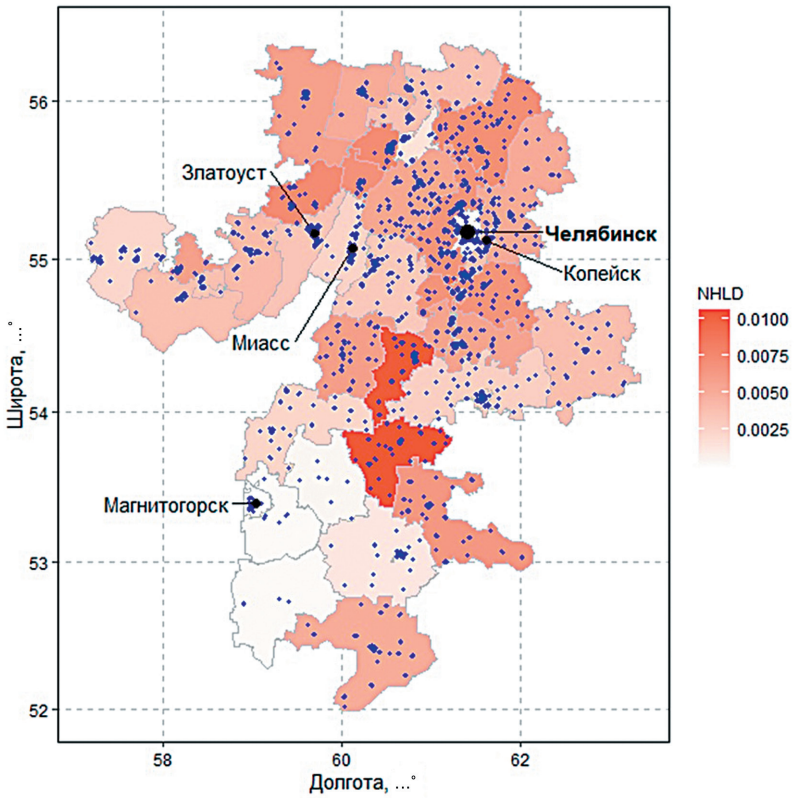

Рис. 5. Интенсивность риска возникновения первичного обращения в разных районах Челябинской области
Fig. 5. Intensity of the risk of primary treatment in different districts of the Chelyabinsk region

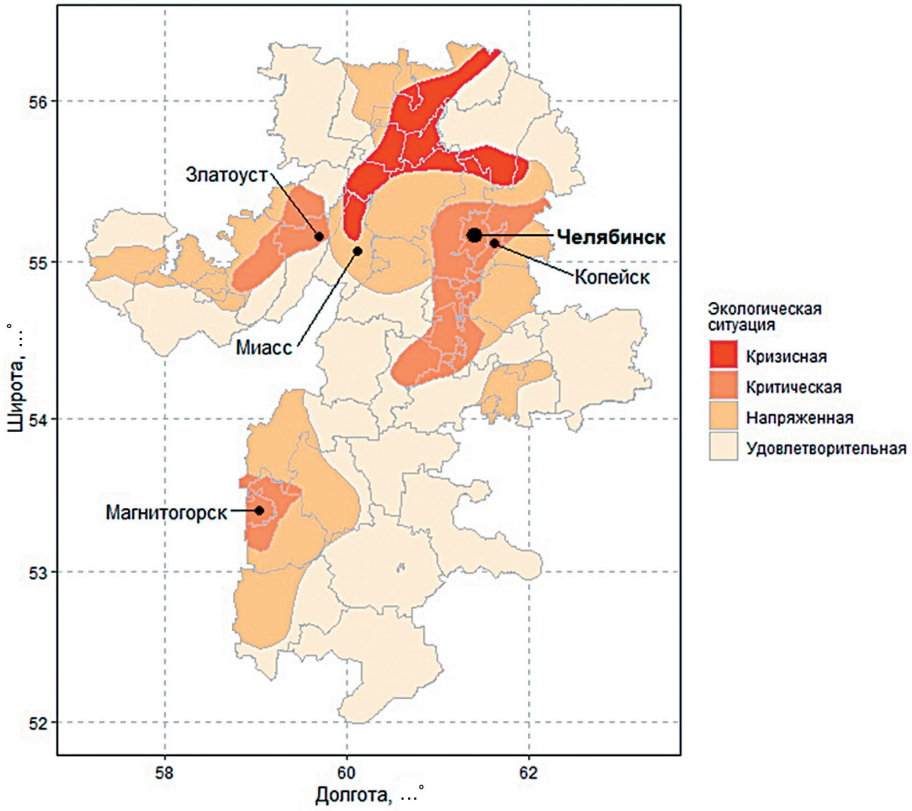

Рис. 6. Экологическая карта Челябинской области (по А. Левиту)
Fig. 6. Ecological map of the Chelyabinsk region (according to A. Levit)

Таблица 4

Алгоритм расчетов распространенности нарушений слуха и глухоты в экологической зоне

Table 4

Algorithm for calculating the prevalence of hearing loss in the ecological zone

Показатель	Обозначение (расчет)
Численность населения района Челябинской области (ЧО)	N_{rn}
Площадь района ЧО	S_{rn}
Площадь экологической зоны района	S_{EZr}
Плотность населения района ЧО	$D_{popr} = \frac{N_{rh}}{S_{rn}}$
Численность населения экологической зоны *i*-го района (считается, что плотность населения во всем районе одинакова)	$N_{EZri} = D_{popr}\, S_{EZr}$
Число зарегистрированных больных НС (hearing loss and deafness, *HLD*), проживающих в экологической зоне района (рассчитывается программным образом)	$NHLD_{EZr}$
Соотношение (ratio) числа зарегистрированных больных НС к численности населения экологической зоны *i*-го района	$NHLD = NHLD_{EZr} : N_{EZr}$

гической ситуацией районы были поделены на разные экологические зоны (некоторые районы были целиком в одной зоне). В результате получилось 105 полигонов разной площади с разной интенсивностью *NHLD* появления первичных обращений.

В кризисной экологической зоне медиана показателя *NHLD* составила $1{,}65 \cdot 10^{-3}$ (0; $9{,}01 \cdot 10^{-3}$) [в скобках указаны 1 и 3 квартили (Q1; Q3)], в критической зоне $6{,}74 \cdot 10^{-3}$ ($5{,}81 \cdot 10^{-5}$; $8{,}82 \cdot 10^{-3}$), в напряженной $1{,}72 \cdot 10^{-3}$ (0; $5{,}08 \cdot 10^{-3}$), а в условно-удовлетворительной $1{,}15 \cdot 10^{-3}$ (0;

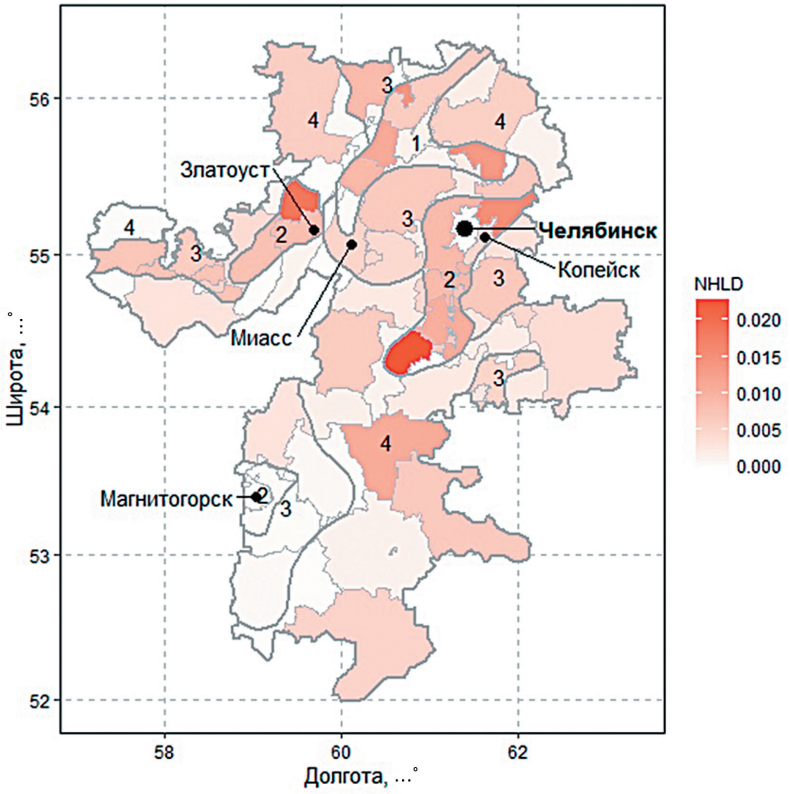

Рис. 7. Соотношение числа пациентов с НС к численности населения в разных экологических зонах административных районов Челябинской области (показатель *NHLD*). Цифрами обозначены экологические зоны: 1 – критическая; 2 – кризисная; 3 – напряженная; 4 – условно-удовлетворительная

Fig. 7. The ratio of the number of patients with hearing loss to the population in different ecological zones of the administrative districts of the Chelyabinsk region (*NHLD* indicator). The numbers indicate the ecological zones: 1 – Critical; 2 – Crisis; 3 – Tense; 4 – Conditionally satisfactory

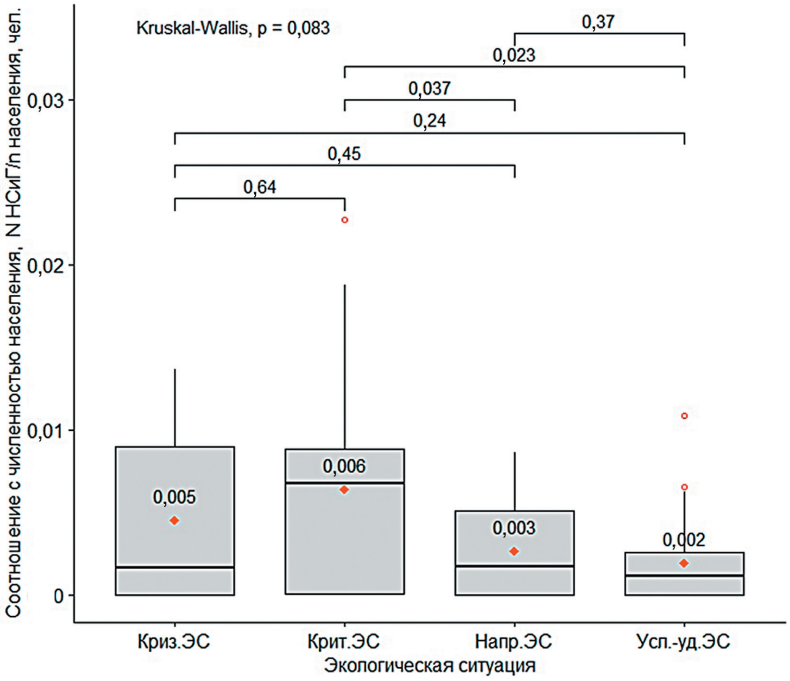

Рис. 8. Диаграмма размаха показателя *NHLD*. Границы ящика – первый и третий квартили (25-й и 75-й процентили соответственно); линия в середине ящика — медиана (50-й процентиль)

Fig. 8. Diagram of the range of the indicator of the ratio of the number of primary patients with hearing loss to the population of the territory. (Box boundaries are the first and third quartiles (25th and 75th percentiles, respectively); the line in the middle of the box is the median (50th percentile)

$2{,}59\times10^{-3}$). При статистическом анализе с применением критерия Краскела–Уоллиса (Kruskal–Wallis) не обнаружено статистически значимого ($p < 0{,}05$) влияния экологической ситуации на показатель *NHLD* в целом.

Однако для уточнения того, между какими экологическими зонами имеются статистически значимые различия показателя *NHLD*, был проведен статистический тест на основе парного критерия Вилкоксона (Wilcoxon) для независимых выборок. На рисунке представлена диаграмма размаха, или «ящик с усами» (box plot), показателя *NHLD* в районах с разной экологической ситуацией и значения p-value для попарных сравнений *NHLD* между отдельными экологическими зонами, а также для всех типов зон в целом. Статистически значимые различия ($p < 0{,}05$) показателя обнаружены между районами с критической и напряженной экологической ситуацией, а также между районами с критической и условно-удовлетворительной ситуацией. Между другими районами статистически значимые различия не обнаружены ($p > 0{,}05$).

В верхней части диаграммы горизонтальные линии соединяют попарно сравниваемые группы. Число на горизонтальных линиях – *p*-значение по парному критерию Вилкоксона для независимых выборок. P-уровень, полученный по критерию Краскела–Уоллиса – 0,083.

Выводы

Из всех первичных обращений в сурдологопедический центр Челябинской области более половины (57,5%) составили пациенты с двусторонней сенсоневральной потерей слуха (H90.3). Во всех диапазонах возраста чаще всего наблюдалась сенсоневральная тугоухость с тенденцией к увеличению ее доли с возрастом пациента, кондуктивная тугоухость с возрастом занимала все меньшую долю среди обратившихся, а доля пациентов со смешанной тугоухостью не имела четко выраженного тренда и колебалась от 2,4 до 13,7% в разных диапазонах возраста.

Число обратившихся в течение одного года пациентов с тугоухостью и глухотой в течение 4 лет колеблется в пределах среднего. В целом за период наблюдения разброс (min-max) значений долей отдельных типов потерь слуха наблюдался в пределах 70–73% – для сенсоневральной, 18–19% – для кондуктивной, 24–26% – для смешанной потери слуха.

Из всех нарушений слуха наибольшие значения относительной инцидентности (IR) характерны для сенсоневральной тугоухости. Она имеет прямую зависимость с возрастом, изменяясь практически на порядок с 1 на 10^{-4} в восемнадцатилетнем возрасте до 1 на 10^{-3} (точнее $1{,}37 \cdot 10^{-3}$) в возрасте 70 лет и старше. IR для кондуктивной тугоухости также растет

с возрастом, однако максимальные значения наблюдаются в возрастном диапазоне 55–59 лет ($2{,}6 \cdot 10^{-4}$).

Смешанная форма НС имеет меньшую относительную инцидентность чем все остальные типы НС практически во всех диапазонах возрастов, но для лиц старше трудоспособного возраста она принимает значения, характерные для кондуктивной НС ($2{,}5 \cdot 10^{-4}$).

Интенсивность обращений в сурдоцентр взрослых пациентов с нарушениями слуха прямо связана с численностью проживающего населения. Можно выделить несколько достаточно крупных районов, объединяющих крупные города и населенные пункты, в которых наибольшая плотность вероятности появления первичных пациентов с тугоухостью и глухотой: 1) Усть-Катав, Трехгорный, Бакал, Сатка; 2) Златоуст, Миасс, Чебаркуль; 3) Челябинск, Копейск, Коркино, Еманжелинск, Красногорский, Южноуральск, Пласт; 4) Троицк.

Проверка гипотезы о влиянии экологической напряженности на формирование точечного образа осуществлялась на основе сопоставления интенсивностей появления первичных обращений в сурдоцентр взрослых пациентов из районов Челябинской области с разными экологическими зонами. Имеющееся деление на зоны с разной экологической ситуацией не оказывает статистически значимого ($p > 0{,}05$) влияния на показатель соотношения нарушений слуха к популяции (*NHLD*).

Авторы заявляют об отсутствии конфликта интересов.

ЛИТЕРАТУРА

1. Davis A. C., Hoffman H. J. Hearing loss: rising prevalence and impact. *Bull World Health Organ.* 2019;97:646–646A. Accessed January 26, 2021. https://www.who.int/bulletin/volumes/97/10/19-224683.pdf
2. Addressing the rising prevalence of hearing loss. Geneva: World Health Organization; 2018. Accessed January 26, 2021. http://www.who.int/pbd/deafness/estimates/en/
3. GBD 2017 Disease and Injury Incidence and Prevalence Collaborators; GBD 2017 Disease and Injury Incidence and Prevalence Collaborators. Global, regional, and national incidence, prevalence, and years lived with disability for 354 diseases and injuries for 195 countries and territories, 1990-2017: a systematic analysis for the Global Burden of Disease study 2017. *Lancet*. 2018 11 10;392(10159):1789–858. https://doi.org/10.1016/S0140-6736(18)32279-7 PMID: 30496104.
4. Корнеенков А. А., Рязанцев С. В., Фанта И. В., Вяземская Е. Э., Левин С. В., Левина Е. А. Пространственный анализ данных в эпидемиологии сенсоневральной тугоухости. *Российская оториноларингология.* 2020;19(4):13-20. https://doi.org/10.18692/1810-4800-2020-4-13-20
5. Национальный экологический рейтинг. Общероссийская общественная организация «Зеленый патруль», greenpatrol.ru. Доступна на 15.01.2021. https://greenpatrol.ru/ru/stranica-dlya-obshchego-reytinga/ekologicheskiy-reyting-subektov-rf?tid=405
6. Численность и состав населения Челябинской области. Территориальный орган Федеральной службы государственной статистики по Челябинской области. Ссылка активна на 15.01.2020. https://chelstat.gks.ru/population
7. Корнеенков А. А. Визуализация результатов метаанализа клинических исследований. *Российская оториноларингология.* 2019;18(1):8-15. https://doi.org/10.18692/1810-4800-2019-1-8-15
8. Prevalence and incidence. Bull World Health Organ. 1966;35(5):783-4. PMID: 5297812; PMCID: PMC2476236. https://pubmed.ncbi.nlm.nih.gov/5297812/
9. Левит А. И. Южный Урал: география, экология, природопользование: учебное пособие. Челябинск: Южно-Уральское книжное издательство, 2005. 246 с. https://www.geokniga.org/books/6576

REFERENCES

1. Davis A. C, Hoffman H. J. Hearing loss: rising prevalence and impact. *Bull World Health Organ.* 2019;97:646–646A. Accessed January 26, 2021. https://www.who.int/bulletin/volumes/97/10/19-224683.pdf
2. Addressing the rising prevalence of hearing loss. Geneva: World Health Organization; 2018. Accessed January 26, 2021. http://www.who.int/pbd/deafness/estimates/en/
3. GBD 2017 Disease and Injury Incidence and Prevalence Collaborators; GBD 2017 Disease and Injury Incidence and Prevalence Collaborators. Global, regional, and national incidence, prevalence, and years lived with disability for 354 diseases and injuries for 195 countries and territories, 1990-2017: a systematic analysis for the Global Burden of Disease study 2017. *Lancet*. 2018 11 10;392(10159):1789–858. https://doi.org/10.1016/S0140-6736(18)32279-7 PMID: 30496104.
4. Korneenkov A. A., Ryazantsev S. V., Fanta I. V., Vyazemskaya E. E., Levin S. V., Levina E. A. Spatial Data Analysis in the epidemiology of sensorineural hearing loss. *Rossiiskaya otorinolaringologiya*. 2020;19(4):13-20. (In Russ.) https://doi.org/10.18692/1810-4800-2020-4-13-20
5. National environmental rating. All-Russian Public Organization “Green Patrol”, greenpatrol.ru. Accessed January 15, 2020. (In Russ.) https://greenpatrol.ru/ru/stranica-dlya-obshchego-reytinga/ekologicheskiy-reyting-subektov-rf?tid=405
6. The size and composition of the population of the Chelyabinsk region. Territorial organ of the Federal State Statistics Service in the Chelyabinsk region. Accessed January 15, 2020. (In Russ.) https://chelstat.gks.ru/population
7. Korneenkov A. A. Visualization of the results of a meta-analysis of clinical studies. *Rossiiskaya otorinolaringologiya*. 2019; 18 (1): 8-15. (In Russ.) https://doi.org/10.18692/1810-4800-2019-1-8-15

8. Prevalence and incidence. Bull World Health Organ. 1966;35(5):783-4. PMID: 5297812; PMCID: PMC2476236. https://pubmed.ncbi.nlm.nih.gov/5297812/
9. Levit A.I. *Yuzhnyi Ural: Geografiya, ekologiya, prirodopol'zovanie.* Tutorial. Chelyabinsk: Yuzhno-Ural'skoe knizhnoe izdatel'stvo, 2005. 246 p. (In Russ.) https://www.geokniga.org/books/6576

Сведения об авторах

✉ **Корнеенков Алексей Александрович** – доктор медицинских наук, профессор, заведующий лабораторией информатики и статистики, Санкт-Петербургский научно-исследовательский институт уха, горла, носа и речи (190013, Россия, Санкт-Петербург, Бронницкая ул., д. 9); e-mail: korneyenkov@gmail.com

ORCID: https://orcid.org/0000-0001-5870-8042

Рязанцев Сергей Валентинович – заслуженный врач РФ, доктор медицинских наук, профессор, заместитель директора по научно-координационной работе, Санкт-Петербургский научно-исследовательский институт уха, горла, носа и речи (190013, Россия, Санкт-Петербург, Бронницкая ул., д. 9); тел. +7 (812) 316-28-52, e-mail: professor.ryazantsev@mail.ru

ORCID: https://orcid.org/0000-0003-1710-3092

Левин Сергей Владимирович – кандидат медицинских наук, старший научный сотрудник, Санкт-Петербургский научно-исследовательский институт уха, горла, носа и речи (190013, Россия, Санкт-Петербург, Бронницкая ул., д. 9); тел. +7 (812) 495-36-71, e-mail: sergeyln@mail.ru

ORCID: https://orcid.org/0000-0001-9770-7739

Храмов Алексей Владимирович – профессор кафедры «Экология и производственная безопасность», Балтийский государственный технический университет «ВОЕНМЕХ» имени Д. Ф. Устинова (190005, Санкт-Петербург, ул. 1-я Красноармейская, д. 1); e-mail: khralex@mail.ru

ORCID: https://orcid.org/0000-0001-5645-128X

Вяземская Елена Эмильевна – инженер лаборатории информатики и статистики, Санкт-Петербургский научно-исследовательский институт уха, горла, носа и речи (190013, Россия, Санкт-Петербург, Бронницкая ул., д. 9); e-mail: vyazemskaya.elena@gmail.com

ORCID: https://orcid.org/0000-0002-4141-2226

Скирпичников Илья Николаевич – заведующий ЛОР-отделением, Челябинская областная клиническая больница (454048, Россия, г. Челябинск, ул. Воровского, д. 70); тел.: +7 (351) 749-37-05, e-mail: 070173@mail.ru

ORCID: https://orcid.org/0000-0003-0285-6526

Левина Елена Алексеевна – кандидат медицинских наук, старший научный сотрудник, Санкт-Петербургский научно-исследовательский институт уха, горла, носа и речи (190013, Россия, Санкт-Петербург, Бронницкая ул., д. 9); тел. +7 (812) 495-36-71, e-mail: xramoval@gmail.com

ORCID: https://orcid.org/0000-0003-0285-6526

Павлова Светлана Сергеевна – младший научный сотрудник организационно-методического отдела, Санкт-Петербургский научно-исследовательский институт уха, горла, носа и речи (190013, Санкт-Петербург, ул. Бронницкая, д. 9), тел.: 8 (812) 316-54-29, e-mail: s-ultraviolet@mail.ru

ORCID: https://orcid.org/0000-0001-9976-3830

Information about authors

✉ **Alexei A. Korneenkov** – MD, Professor, Head of the Laboratory of Informatics and Statistics, Saint Petersburg Research Institute of Ear, Throat, Nose and Speech (9, Bronnitskaya str, Saint Petersburg, 190013, Russia); e-mail: korneyenkov@gmail.com

ORCID: http://orcid.org/0000-0001-5870-8042

Sergei V. Ryazantsev – MD, Professor, Deputy Director for Science, Saint Petersburg Research Institute of Ear, Throat, Nose and Speech (9, Bronnitskaya str, Saint Petersburg, 190013, Russia); phone: +7 (812) 316-28-52, e-mail: 3162852@mail.ru

ORCID: http://orcid.org/0000-0003-1710-3092

Sergei V. Levin – PhD, Researcher, Saint-Petersburg Research Institute of Ear, Throat, Nose and Speech (9, Bronnitskaya str, Saint Petersburg, 190013, Russia); phone: +7(812)495-36-71, e-mail: sergeyln@mail.ru

ORCID: https://orcid.org/0000-0001-9770-7739

Alexei V. Khramov – MD, Professor, The department of Ecology and Industrial Safety, Baltic State Technical University „VOENMEH" named after D. F. Ustinov (1, 1st Krasnoarmeyskaya st., St. Petersburg, 190005, Russia); e-mail: khralex@mail.ru

ORCID: https://orcid.org/0000-0001-5645-128X

Elena E. Vyazemskaya – engineer of the Laboratory of Informatics and Statistics, Saint-Petersburg Research Institute of Ear, Throat, Nose and Speech (9, Bronnitskaya str, Saint Petersburg, 190013, Russia); e-mail: vyazemskaya.elena@gmail.com

ORCID: https://orcid.org/0000-0002-4141-2226

Il'ya N. Skirpichnikov – Head of ENT Department, Chelyabinsk Regional Clinical Hospital (70, Vorovsky str., Chelyabinsk, 454048, Russia); e-mail: 070173@mail.ru

ORCID: https://orcid.org/0000-0003-0285-6526

Elena A. Levina – PhD, Researcher, Saint-Petersburg Research Institute of Ear, Throat, Nose and Speech (9, Bronnitskaya str, Saint Petersburg, 190013, Russia); phone: +7(812)495-36-71, e-mail: xramoval@gmail.com

ORCID: https://orcid.org/0000-0003-0285-6526

Pavlova Svetlana S. – junior researcher of the organizational and methodical department, Saint-Petersburg Research Institute of Ear, Throat, Nose and Speech (9, Bronnitskaya str, Saint Petersburg, 190013, Russia); phone: 8-812-316-54-29, e-mail: s-ultraviolet@mail.ru

ORCID: https://orcid.org/0000-0001-9976-3830

УДК 616.283.1-089.843:616.98:578.825.12
https://doi.org/10.18692/1810-4800-2021-3-51-58

Способ кохлеарной имплантации у пациентов с цитомегаловирусной инфекцией

В. Е. Кузовков[1], С. Б. Сугарова[1], В. В. Дворянчиков[1], А. С. Лиленко[1], Д. Д. Каляпин[1], Д. С. Луппов[1]

[1] Санкт-Петербургский научно-исследовательский институт уха, горла, носа и речи, Санкт-Петербург, 190013, Россия

Cochlear implantation technique in patients with cytomegalovirus infection

V. E. Kuzovkov[1], S. B. Sugarova[1], V. V. Dvoryanchikov[1], A. S. Lilenko[1], D. D. Kalyapin[1], D. S. Luppov[1]

[1] Saint Petersburg Research Institute for Ear, Throte, Nose and Speech, Saint Petersburg, 190013, Russia

Кохлеарная имплантация на современном этапе развития медицины является оптимальным методом слуховой и речевой реабилитации пациентов с бинауральной глухотой. Врожденная цитомегаловирусная инфекция, согласно данным отечественной и мировой научной литературы, является одной из двух наиболее распространенных причин врожденной глухоты. При этом ее актуальность в кохлеарной имплантации обусловлена не только высокой встречаемостью среди пациентов, но и влиянием на проведение хирургического вмешательства и итоговые результаты слухоречевой реабилитации. Оперативный этап кохлеарной имплантации у пациентов с цитомегаловирусной инфекцией, в силу ряда обстоятельств, требует индивидуального технического исполнения. Наиболее существенным в данном контексте является феномен частого сохранения естественных остатков слуха на низких частотах, требующих бережного и тщательного сохранения. При этом в силу патогенетического влияния инфекционного агента такие пациенты находятся в высоком риске интраоперационных кровотечений. Поэтому наиболее важной целью является недопущение проникновения форменных элементов крови в просвет спирального канала улитки в целях недопущения повреждения сенсорных структур улитки. Однако на сегодняшний день все предложенные методики выполнения хирургического вмешательства у таких пациентов имеют ряд ограничений и далеко не во всех случаях удовлетворяют всем требованиям эффективности и безопасности. В связи с этим на базе ФГБУ «СПб НИИ ЛОР» МЗ РФ была разработана оригинальная техника оперативного вмешательства при кохлеарной имплантации у пациентов с цитомегаловирусной инфекцией. Данная методика наиболее существенно удовлетворяет требованиям слухосохранных техник оперативных вмешательств при выполнении кохлеарной имплантации.
Ключевые слова: кохлеарная имплантация, слуховая реабилитация, врожденная глухота, наследственная тугоухость, цитомегаловирусная инфекция.

Для цитирования: Кузовков В. Е., Сугарова С. Б., Дворянчиков В. В., Лиленко А. С., Каляпин Д. Д., Луппов Д. С. Способ кохлеарной имплантации у пациентов с цитомегаловирусной инфекцией. *Российская оториноларингология.* 2021;20(3):51–58. https://doi.org/10.18692/1810-4800-2021-3-51-58

At the present stage of medical development, cochlear implantation is the optimal method of auditory and speech rehabilitation for patients with binaural deafness. Congenital cytomegalovirus infection, according to Russian and international scientific literature, is one of the two most common causes of congenital deafness. At the same time, its relevance in cochlear implantation is due not only to its high incidence among patients, but also to the influence on surgical procedure and the final results of hearing and speech rehabilitation. The surgery stage of cochlear implantation in patients with cytomegalovirus infection, due to a number of circumstances, requires individual technical procedure. The most significant thing in this context is the phenomenon of frequent preservation of natural hearing residues at low frequencies, requiring careful and accurate preservation. Moreover, due to the pathogenetic effect of an infectious agent, such patients have a high risk of intraoperative bleeding. Therefore, the most important goal is to prevent the penetration of blood cells into the lumen of the cochlear spiral canal in order to prevent damage to the cochlear sensory structures. However, to date, all the proposed methods of performing surgery in such patients have a number of limitations and do not in all cases meet all the requirements of efficacy and safety. In this regard, on the basis of the St. Petersburg Research Institute of Ear, Throat, Nose and Speech, an original surgical technique was developed for

© Коллектив авторов, 2021

cochlear implantation in patients with cytomegalovirus infection. This technique most significantly meets the requirements of hearing-safe surgical techniques when performing cochlear implantation.
Keywords: cochlear implantation, hearing rehabilitation, congenital deafness, hereditary hearing loss, cytomegalovirus infection.

For citation: Kuzovkov V. E., Sugarova S. B., Dvoryanchikov V. V., Lilenko A. S., Kalyapin D. D., Luppov D. S. Cochlear implantation technique in patients with cytomegalovirus infection. *Rossiiskaya otorinolaringologiya*. 2021;20(3):51-58. https://doi.org/10.18692/1810-4800-2021-3-51-58

Введение

Цитомегаловирусная инфекция является одной из наиболее частных причин развития врожденной тугоухости высоких степеней [1]. На сегодняшний день предполагается, что механизм ее формирования связан с прямым цитопатическим действием персистирующего вирусного агента в рецепторных клетках внутреннего уха, а также нейронах спирального ганглия улитки [2]. При этом отличительной чертой такой группы пациентов является сохранение остатков слухового восприятия на низких частотах, что требует особого сохранного отношения к ним [3].

Особую важность данной проблеме придает тот факт, что единственным полноценным способом слуховой реабилитации пациентов с двусторонней тугоухостью высоких степеней является выполнение операции кохлеарной имплантации. Сложность выполнения оперативного лечения у пациентов с цитомегаловирусной инфекцией заключается в их тенденции к системному нарушению гемостаза и, как следствие, неминуемому развитию распространенного интраоперационного кровотечения [4]. Кровотечение недопустимо при выполнении оперативных вмешательств, сопровождающихся вскрытием структур внутреннего уха из-за высокого риска попадания крови и костной стружки в просвет спирального канала улитки, что с большой вероятностью повлечет за собой потерю сенсорных остатков [5]. В связи с этим важным является формирование механической защиты просвета улитки в ходе выполнения операции в целях профилактики попадания свободной крови внутрь сенсорных структур. Сравнительно более низкие результаты слуховой реабилитации у пациентов с цитомегаловирусной инфекцией по сравнению с пациентами с другой этиологией врожденной глухоты [6] и, как следствие, более ограниченные возможности для реабилитации, обусловливают актуальность разработок в этой области медицины.

Introduction

Cytomegalovirus infection is one of the most common causes of high-grade congenital hearing loss [1]. To date, it is assumed that the mechanism of its formation is associated with the direct cytopathic action of a persistent viral agent in the receptor cells of the inner ear, as well as in the neurons of the cochlear spiral ganglion [2]. At the same time, a distinctive feature of such a group of patients is the preservation of the remnants of auditory perception at low frequencies, which requires a special safe attitude to them [3].

Of particular importance to this problem is the fact that the only full-fledged method of auditory rehabilitation for patients with high-grade bilateral hearing loss is to perform an operation - cochlear implantation. The complexity of performing surgical treatment in patients with cytomegalovirus infection lies in their tendency to systemic impairment of hemostasis and, as a result, the inevitable development of widespread intraoperative bleeding [4]. Bleeding is unacceptable during surgical interventions accompanied by opening of the inner ear structures due to the high risk of blood and bone chips getting into the lumen of the cochlear spiral canal, which is likely to entail the loss of sensory residues [5]. In this regard, it is important to form mechanical protection of the cochlear lumen during the operation in order to prevent the ingress of free blood into the sensory structures. Comparatively lower results of auditory rehabilitation in patients with cytomegalovirus infection compared with patients with a different etiology of congenital deafness [6], and, as a consequence, more limited opportunities for rehabilitation, determine the relevance of developments in this area of medicine.

Развитие методик оперативного лечения

На сегодняшний день некоторые предложения по техническому решению данного вопроса уже были предложены. В частности, в 2004 году Kiefer J. и соавт. предложили технику выкраи-

Development of surgical treatment techniques

To date, some proposals for a technical solution to this issue have already been proposed. In particular, in 2004, Kiefer J. et al. proposed a technique for cutting out a trapezoidal flap from the

вания трапециевидного лоскута из поверхностного листка височной фасции и использования его как механического протектора [7]. При этом активный электрод импланта должен проводиться сквозь его перфорацию, а сам лоскут обнимать проксимальный участок электрода по типу «юбочки». Недостатком данного способа является наличие промежутка времени между вскрытием просвета спирального канала улитки и полным введением электрода импланта с фиксацией протекторного лоскута, в течение которого возможно неконтролируемое проникновение форменных элементов крови и участков костной стружки в просвет спирального канала.

В 2010 году Brown R. F. и соавторы опубликовали статью о применении в кохлеарной имплантации водонепроницаемого геля, который должен вводиться в начальный сегмент просвета спирального канала улитки для изоляции его дальнейшего продолжения [8]. Однако данный способ имеет некоторые недостатки, связанные с риском миграции молекул геля в глубь спирального канала и повреждения сенсорных структур. К тому же применение такого геля ограничивает возможность использования имплантов с ультратонкими электродами, что особенно актуально с учетом активного распространения слухосберегающих техник (hearing preservation technics) в кохлеарной имплантации.

Помимо этого в 2018 году I. A. Bruce и I. Todt предложили использовать промывание барабанной полости физиологическим раствором перед непосредственным вскрытием вторичной барабанной перепонки [9]. Однако данное дополнение позволяет контролировать только макроскопические сгустки крови и фрагменты костной стружки и не позволяет контролировать невидимые невооруженным глазом элементы.

Таким образом, все предложенные технические решения имеют свои значимые недостатки, что и явилось предпосылками к нашим разработкам.

Оригинальный способ кохлеарной имплантации

На базе ФГБУ «СПб НИИ ЛОР» МЗ РФ сотрудниками отдела диагностики и реабилитации нарушений слуха был разработан оригинальный способ кохлеарной имплантации для пациентов с цитомегаловирусной инфекцией, учитывающий все необходимые требования. Для достижения указанного технического результата в способе кохлеарной имплантации, включающем заушный доступ, выполнение антромастоидотомии, задней тимпанотомии, визуализации ниши окна улитки, формируют ложе корпуса импланта, удаляют костный навес над окном улитки до появления мембраны. Перед выполнением дальнейших

superficial layer of the temporal fascia and using it as a mechanical protector [7]. In this case, the active electrode of the implant should be passed through its perforation, and the flap itself should embrace the proximal section of the electrode like a „skirt“. The disadvantage of this method is the presence of a time interval between opening the lumen of the cochlear spiral canal and full introduction of the implant electrode with fixation of the protective flap, during which uncontrolled penetration of blood cells and bone chips into the lumen of the spiral canal is possible.

In 2010, Brown R.F. et al. published an article on the use of a waterproof gel in cochlear implantation, which should be injected into the initial segment of the lumen of the cochlear canal to isolate its further continuation [8]. However, this method has some disadvantages associated with the risk of migration of gel molecules into the depth of the spiral channel and damage to sensory structures. In addition, the use of such a gel limits the possibility of using implants with ultrathin electrodes, which is especially important given the active spread of hearing preservation techniques in cochlear implantation.

In addition, in 2018, Bruce I. A. and Todt I. proposed the use of washing the tympanic cavity with saline before directly opening the secondary tympanic membrane [9]. However, this addition allows to control only macroscopic blood clots and fragments of bone chips and does not allow to control elements that are invisible to the naked eye.

Thus, all the proposed technical solutions have their own significant drawbacks, which were the prerequisites for our own developments.

The original method of cochlear implantation

On the basis of the St. Petersburg Research Institute of Ear, Throat, Nose and Speech, the employees of the Department of Diagnostics and Rehabilitation of Hearing Impairments developed an original method of cochlear implantation for patients with cytomegalovirus infection, considering all the necessary requirements. To achieve the specified technical result in the method of cochlear implantation, including behind-the-ear access, performing antromastoidotomy, posterior tympanotomy, visualization of the niche of the cochlear window, the bed of the implant body is formed, the bone canopy is removed over the window of the cochlea until the membrane appears. Before

манипуляций над мембраной окна улитки производят промывание антромастоидальной и барабанной полости физиологическим раствором. Промывание физиологическим раствором антромастоидальной и барабанной полости является необходимым действием, так как способствует удалению уже сформированных и накопленных за время операции кровяных сгустков и элементов костной стружки, что снижает вероятность контакта электрода импланта с ними и риск проникновения вышеуказанных структур в просвет спирального канала в последующем.

После обнаружения мембраны окна улитки, замеряют ее диаметр и диаметр проксимального кольца электрода импланта. Затем изготавливают специальный индивидуальный силиконовый протектор, выполняемый из силиконового переходника на медицинский аспиратор, на боковой поверхности которого выполняют вертикальный надрез для его дальнейшего удаления. Причем диаметр его просвета равен диаметру проксимального кольца электрода импланта, а наружный диаметр его основания на 1,0 мм превышает диаметр мембраны окна улитки (рис. 1).

После промывания антромастоидальной и барабанной полостей на их стенки, в том числе вокруг краев задней тимпанотомии, укладывают гемостатическую губку (рис. 2) и после вскрытия мембраны окна улитки на края сформированного отверстия устанавливают протектор, таким образом, чтобы края его были сопоставлены друг с другом, просвет протектора совпадал с продолжением спирального канала улитки, а основание протектора полностью перекрывало его края (рис. 3).

Это способствует максимально герметичному примыканию используемых элементов конструкции друг к другу, а именно краев наружного отверстия спирального канала улитки, индивидуального силиконового протектора и электрода кохлеарного импланта, что улучшает надежность защитной конструкции. Введение электрода в просвет улитки с помощью индивидуального силиконового протектора позволяет надежно защитить уже вскрытый просвет спирального канала от проникновения крови, в том числе ее форменных элементов, недоступных для визуального контроля.

После введения электрода импланта в барабанную полость его проводят через просвет протектора в просвет спирального канала улитки, а после введения последнего проксимального кольца электрода импланта протектор удаляют из операционной полости, как и гемостатическую губку.

Заушный разрез послойно ушивают. Накладывают асептическую повязку. Для профилактики бактериальных инфекций назначают антибактериальную терапию на 7 суток.

performing further manipulations over the membrane of the window of the cochlea, the antromastoidal and tympanic cavities are washed with saline. Washing the antromastoidal and tympanic cavity with saline is a necessary action, since it helps to remove blood clots and elements of bone chips already formed and accumulated during the operation, which reduces the probability of contact of the implant electrode with them and the risk of penetration of the above-mentioned structures into the lumen of the spiral canal subsequently.

After finding the membrane of the cochlear window, its diameter and the diameter of the proximal ring of the implant electrode are measured. Then a special individual silicone protector is made from a silicone adapter to a medical aspirator, on the side surface of which a vertical incision is made for its further removal. Moreover, the diameter of its lumen is equal to the diameter of the proximal ring of the implant electrode, and the outer diameter of its base is 1.0 mm higher than the diameter of the membrane of the cochlear window (Fig. 1).

After washing the antromastoidal and tympanic cavities, a hemostatic sponge is placed on their walls, including around the edges of the posterior tympanotomy (Fig. 2), and after opening the membrane of the cochlear window, a protector is placed on the edges of the formed hole so that its edges are aligned with each other, the protector lumen coincided with the continuation of the spiral channel of the cochlea, and the base of the tread completely overlapped its edges (Fig. 3).

This contributes to the maximum tightness of the used structural elements to each other, namely the edges of the outer opening of the cochlear spiral channel, individual silicone protector and the electrode of the cochlear implant, which improves the reliability of the protective structure. The introduction of the electrode into the lumen of the cochlea with the help of an individual silicone protector allows to reliably protect the already opened lumen of the spiral canal from the penetration of blood, including its shaped elements that are inaccessible for visual control.

After the implant electrode is inserted into the tympanic cavity, it is passed through the lumen of the protector into the lumen of the cochlear spiral canal, and after the insertion of the last proximal ring of the implant electrode, the protector is removed from the operating cavity, as well as the hemostatic sponge.

The behind-the-ear incision is closed in layers. An aseptic bandage is applied. For the prevention of bacterial infections, antibiotic therapy is prescribed for 7 days.

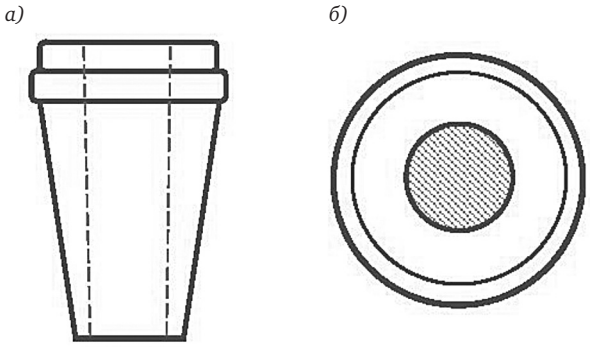

Рис. 1. Индивидуальный силиконовый протектор: *а* – вид сбоку; *б* – вид сверху
Fig. 1. Individual silicone protector: a – side view; b – top view

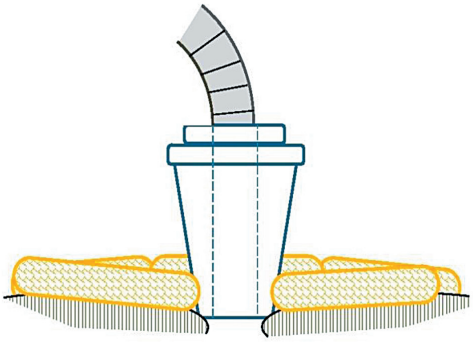

Рис. 3. Установка протектора окна улитки
Fig. 3. Installing the cochlear window protector

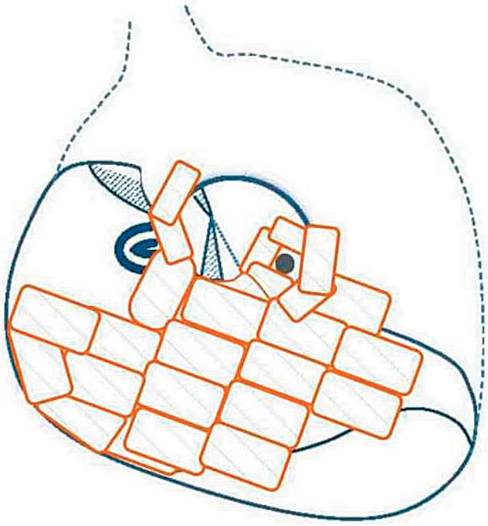

Рис. 2. Укладка гемостатической губки на края мастоидальной и тимпанальной полостей
Fig. 2. Laying the hemostatic sponge on the edges of the mastoid and tympanic cavities

Клинический случай

Для демонстрации практического использования нашей методики предлагаем клинический случай одного из пациентов, пролеченных в нашей клинике.

Больной П., 2018 г. р., поступил на детское хирургическое отделение ФГБУ «СПб НИИ ЛОР» МЗ РФ с диагнозом двусторонняя хроническая сенсоневральная тугоухость IV степени. Родители пациента предъявляли жалобы на отсутствие реакции на звуковые раздражители, отставание в развитии речи. Из анамнеза известно, что в течение первых дней жизни в родильном доме при прохождении универсального скрининга слуха новорожденных был получен отрицательный результат с обеих сторон при регистрации отоакустической эмиссии. По результатам исследования коротколатентных слуховых вызванных потенциалов (далее – КСВП) была констатирована двусторонняя сенсоневральная тугоухость IV степени с сохранением порогов звуковосприятия с обеих сторон на уровне 75 дБ на частоте 500 Гц и 80 дБ на уровне 1000 Гц. Из документации родильного учреждения известно, что пациенту установлен диагноз «врожденная цитомегаловирусная инфекция».

Clinical case

To demonstrate the practical use of our technique, we offer a clinical case of one of the patients treated in our clinic.

Patient P. born in 2018 was admitted to the pediatric surgical department of the St. Petersburg Research Institute of Ear, Throat, Nose and Speech with a diagnosis of bilateral chronic sensorineural hearing loss, grade IV. The patient's parents complained of a lack of response to sound stimuli, a lag in the development of speech. It is known from the medical history that during the first days of life in a maternity hospital, when undergoing universal screening for hearing of newborns, a negative result was obtained on both sides when registering otoacoustic emissions. Based on the results of a study of short-latency auditory evoked potentials (hereinafter referred to as SAEPs), bilateral sensorineural hearing loss, grade IV was established with preservation of the thresholds of sound perception on both sides at a level of 75 dB at a frequency of 500 Hz and 80 dB at a level of 1,000 Hz. It is known from the documentation of the maternity hospital that the patient is diagnosed with congenital cytomegalovirus infection.

Пациенту было рекомендовано выполнение операции кохлеарной имплантации на правом ухе.

При осмотре: AD – ушная раковина без особенностей, наружный слуховой проход свободный. Барабанная перепонка серая, контуры четкие.

AS – ушная раковина без особенностей, наружный слуховой проход свободный. Барабанная перепонка серая, контуры четкие.

На компьютерной томограмме височных костей: с обеих сторон наружный слуховой проход свободен, клетки сосцевидного отростка пневматизированы, барабанная полость свободна, слуховые косточки хорошо визуализируются, признаков воспалительных изменений нет, пневматизация полостей удовлетворительная, ниша окна улитки четко визуализируется, просвет улитки свободен. Диаметр спирального канала с обеих сторон 1,4 мм.

Больному была выполнена операция кохлеарная имплантация на правом ухе с применением описанной оригинальной методики.

В послеоперационном периоде при контрольном осмотре на 8-е сутки после операции: AD – ушная раковина не изменена, наружный слуховой проход широкий свободный, выделений нет. Барабанная перепонка серая, сохраняется инъекция сосудов по ходу рукоятки молоточка, признаков воспаления нет. Рана в правой заушной области без признаков воспаления, края раны ровные, патологического отделяемого из раны нет, рана заживает первичным натяжением, без осложнений. Пальпация в правой заушной области безболезненная. Признаков гематомы области импланта нет. Рентгенография в трансорбитальной проекции – состояние после операции кохлеарной имплантации на правом ухе. Электрод импланта фиксирован в просвете спирального канала улитки.

При контрольном осмотре через один месяц после операции и через одну неделю после подключения импланта: AD – ушная раковина не изменена, наружный слуховой проход широкий свободный; барабанная перепонка серая, признаков воспаления нет; рубец в правой заушной области без признаков воспаления, края раны ровные, патологического отделяемого нет; пальпация в правой заушной области безболезненная. Результаты анкетирования ребенка по опроснику Littlears: 13 баллов.

При повторном опросе через шесть месяцев после первого подключения речевого процессора импланта согласно протоколу Littlears – 27 баллов, что соответствует норме «слухового возраста». Выполнена регистрация порогов КСВП. Получены результаты: AS=AD: пороги звуковосприятия: 500 Гц – 75 дБ, 1000 Гц – 80 дБ, 2000 Гц – >100 дБ, 4000 Гц – >100 дБ. Естественные пороги звуковосприятия на низких частотах сохранены.

The patient was recommended to perform a cochlear implant surgery in the right ear.

On examination: AD - an auricle without features, the external auditory canal is free. The tympanic membrane is gray, the contours are clear.

AS – the auricle without features, the external auditory canal is free. The tympanic membrane is gray, the contours are clear.

On a computed tomogram of the temporal bones: on both sides the external auditory canal is free, the cells of the mastoid process are pneumatized, the tympanic cavity is free, the auditory ossicles are well visualized, there are no signs of inflammatory changes, the pneumatization of the cavities is satisfactory, the niche of the cochlear window is clearly visualized, the lumen of the cochlea is free. The diameter of the spiral channel on both sides is 1.4 mm.

The patient underwent a cochlear implant surgery in the right ear using the described original technique.

In the postoperative period, at a control examination on the 8th day after the operation: AD - the auricle is not changed, the external auditory canal is wide, free, there is no discharge. The tympanic membrane is gray, the injection of vessels along the handle of the malleus is preserved, there are no signs of inflammation. The wound is in the right behind the ear region without signs of inflammation, the edges of the wound are even, there is no pathological discharge from the wound, the wound heals by primary intention, without complications. Palpation in the right behind the ear region is painless. There are no signs of hematoma in the area of the implant. Radiography in transorbital projection is a condition after cochlear implantation surgery on the right ear. The implant electrode is fixed in the lumen of the cochlear spiral canal.

At the control examination one month after the operation and one week after connecting the implant: AD - the auricle is not changed, the external auditory canal is wide and free. The tympanic membrane is gray, there are no signs of inflammation. There is a scar in the right behind the ear region without signs of inflammation, the edges of the wound are even, there is no pathological discharge. Palpation in the right behind the ear region is painless. The results of the questionnaire survey of the child according to the LittlEars questionnaire: 13 points.

When re-interviewed six months after the first connection of the speech processor of the implant according to the LittlEars protocol – 27 points, which corresponds to the norm of "hearing age". The ABR thresholds were registered. The results obtained are: AS = AD: thresholds of sound perception: 500 Hz – 75 dB, 1,000 Hz - 80 dB, 2,000 Hz –> 100 dB, 4,000 Hz –> 100 dB. Natural thresholds of sound perception at low frequencies are preserved.

Выводы

Таким образом, выполнение кохлеарной имплантации с применением двухуровневой методики защиты спирального канала улитки при помощи индивидуального силиконового протектора, гемостатической губки, а также тщательного удаления кровяных сгустков и костной стружки из операционной полости позволяет добиться хороших функциональных результатов слухоречевой реабилитации пациентов с цитомегаловирусной инфекцией.

Использование поэтапного применения методов механической защиты первого и второго уровня исключает наличие «опасного» временного диапазона, при котором просвет спирального канала улитки остается открытым для проникновения крови и костной стружки из барабанной полости, что в значительной степени уменьшает риск утраты остаточной слуховой функции.

Авторы заявляют об отсутствии конфликта интересов.

Conclusions

Thus, performing cochlear implantation using a two-level technique for protecting the cochlear canal using an individual silicone protector, a hemostatic sponge, as well as careful removal of blood clots and bone chips from the operating cavity allows to achieve good functional results in hearing and speech rehabilitation of patients with cytomegalovirus infection.

The use of step-by-step application of the methods of mechanical protection of the first and second levels excludes the presence of a "dangerous" time range, in which the lumen of the cochlear spiral canal remains open for the penetration of blood and bone chips from the tympanic cavity, which significantly reduces the risk of loss of residual auditory function.

The authors declare no conflicts of interest.

ЛИТЕРАТУРА/REFERENCES

1. Коноплев О. И., Кузовков В. Е., Сугарова С. Б., Преображенская Ю. С., Лиленко А. С., Каляпин Д. Д. Этиологические аспекты врожденной тугоухости. *Медицинский вестник Северного Кавказа.* 2019;14(1.1):122–127. [Konoplev O. I., Kuzovkov V. E., Sugarova S. B., Preobrazhenskaya Yu. S., Lilenko A. S., Kalyapin D. D. Etiological aspects of congenital hearing loss. *Medical News of the North Caucasus.* 2019;14(1.1):122-127. (In Russ.)]. https://doi.org/10.14300/mnnc.2019.14067
2. Вихнина С. М., Бобошко М. Ю., Гарбарук Е. С. Значимость динамического аудиологического обследования детей с врожденной цитомгаловирусной инфекцией. *Российская оториноларингология.* 2018;2(93):19–24 [Vikhnina S. M., Boboshko M. Yu., Garbaruk E. S. The importance of dynamic audiological examination of children with congenital cytomegalovirus infection. *Rossiyskaya otorhinolaryngologia.* 2018;2(93):19-24. (In Russ.)]. https://doi.org/10.18692/1810-4800-2018-2-19-24
3. Преображенская Ю. С., Дроздова М. В., Сугарова С. Б., Каляпин Д. Д., Ларионова С. Н. Факторы, влияющие на течение раннего послеоперационного периода при кохлеарной имплантации. *Российская оториноларингология.* 2020; 6 (109): 57 – 63 [Preobrazhenskaya Yu. S, Drozdova M. V., Sugarova S. B., Kalyapin D. D., Larionova S. N. Factors affecting the early postoperative period of cochlear implantation. *Rossiyskaya otorhinolaryngologia.* 2020;6(109):57-63. (In Russ.)] https://doi.org/10.18692/1810-4800-2020-6-57-63
4. Дроздова М. В., Начаров П. В., Тырнова Е. В., Очилов Р. Т., Артюшкин С. А. Особенности гемостаза при операциях на лимфоэпителиальном глоточном кольце у детей с персистирующей инфекционной патологией. *Российская оториноларингология.* 2015;4(77):43–48. [Drozdova M. V., Nacharov P. V., Tyrnova E. V., Ochilov R. T., Artyushkin S. A. Peculiriaties of hemostasis during surgery on lymph epithelial pharyngeal ring in children with persistent viral infection. *Rossiyskaya otorhinolaryngologia.* 2015;4 (77):43-48. (In Russ.)]. https://elibrary.ru/item.asp?id=24087019]
5. Korver A. M., Smith R J., Van Camp G., Schleiss M. R., Bitner-Glindzicz M. A., Lustig L. R., Usami S. I., Boudewyns A. Congenital hearing loss. *Nature Reviews Disease Primers.* 2017; 16094: 1-16. https://doi.org/10.1038/nrdp.2016.94
6. Кузовков В. Е., Сугарова С. Б., Лиленко А. С. и др. Оценка слухового поведения ребенка раннего возраста (LittlEARS) после кохлеарной имплантации при глухоте различной этиологии. *РМЖ*. 2021;3:30–33 [Kuzovkov V. E., Sugarova S. B., Lilenko A. S., Kalyapin D. D., Luppov D. S. LittlEARS behavioral assessment of hearing after cochlear implantation in infants and toddlers with deafness of various etiologies. *RMJ*. 2021;3:30-33. (In Russ.)] https://www.rmj.ru/articles/pediatriya/Ocenka_sluhovogo_povedeniya_rebenka_rannego_vozrasta_LittlEARS_posle_kohlearnoy_implantacii_pri_gluhote_razlichnoy_etiologii/
7. Kiefer J., Gstoettner W., Baumgartner W., Pok S. M., Tillein J., Ye Q., von Ilberg C. Conservation of low-frequency hearing in cochlear implantation. *Acta Oto-laryngologica.* 2004;124:272-280 https://doi.org/10.1080/00016480310000755a
8. Brown R. F., Hullar T. E., Cadieux J. H., Chole R. A. Residual Hearing Preservation After Pediatric Cochlear Implantation. *Otology & Neurotology.* 2010;31(8):1221-1226 https://doi.org/10.1097/MAO.0b013e3181f0c649
9. Bruce I. A., Todt I. Hearing Preservation Cochlear Implant Surgery. *Advances in Hearing Rehabilitation.* 2018;81:66-73 https://doi.org/10.1159/000485544

Информация об авторах

Кузовков Владислав Евгеньевич – доктор медицинских наук, главный научный сотрудник отдела разработки и внедрения высокотехнологичных методов лечения, Санкт-Петербургский научно-исследовательский институт уха, горла, носа и речи (190013, Россия, Санкт-Петербург, Бронницкая ул., д. 9); e-mail: v_kuzovkov@mail.ru

ORCID: https://orcid.org/0000-0002-2581-4006

Сугарова Серафима Борисовна – кандидат медицинских наук, научный сотрудник, руководитель отдела диагностики и реабилитации нарушений слуха, Санкт-Петербургский научно-исследовательский институт уха, горла, носа и речи (190013, Россия, Санкт-Петербург, Бронницкая ул., д. 9); e-mail: sima.sugarova@gmail.com

ORCID: https://orcid.org/0000-0003-0856-8680

Дворянчиков Владимир Владимирович – доктор медицинских наук, профессор, заслуженный врач России, директор, Санкт-Петербургский научно-исследовательский институт уха, горла, носа и речи (190013, Россия, Санкт-Петербург, Бронницкая ул., д. 9); тел: 8 (812) 316-22-56, e-mail: 3162256@mail.ru

ORCID: https://orcid.org/0000-0002-0925-7596

Лиленко Андрей Сергеевич – кандидат медицинских наук, научный сотрудник, Санкт-Петербургский научно-исследовательский институт уха, горла, носа и речи (190013, Россия, Санкт-Петербург, Бронницкая ул., д. 9); e-mail:aslilenko@gmail.com

ORCID: https://orcid.org/0000-0003-1641-506X

✉ **Каляпин Денис Дмитриевич** – аспирант, младший научный сотрудник, Санкт-Петербургский научно-исследовательский институт уха, горла, носа и речи (190013, Россия, Санкт-Петербург, Бронницкая ул., д. 9); e-mail: kalyapin92@gmail.com

ORCID: https://orcid.org/0000-0002-2768-6036

Луппов Дмитрий Степанович – клинический ординатор, Санкт-Петербургский научно-исследовательский институт уха, горла, носа и речи (190013, Россия, Санкт-Петербург, Бронницкая ул., д. 9); e-mail: dmitryluppov.ent@gmail.com

ORCID: https://orcid.org/0000-0003-3022-1499

Information about authors

Vladislav E. Kuzovkov – MD, Chief Researcher of the Department for the Development and Implementation of High-Tech Treatment Methods Saint Petersburg Research Institute of Ear, Throat, Nose and Speech (9, Bronnitskaya str, Saint Petersburg, 190013, Russia); e-mail: v_kuzovkov@mail.ru

ORCID: https://orcid.org/0000-0002-2581-4006

Serafima B. Sugarova – MD Candidate, Head of the Department of Diagnostics and Rehabilitation of hearing disorders, Saint Petersburg Research Institute of Ear, Throat, Nose and Speech (9, Bronnitskaya str, Saint Petersburg, 190013, Russia); e-mail: sima.sugarova@gmail.com

ORCID: https://orcid.org/0000-0003-0856-8680

Vladimir V. Dvoryanchikov – MD, Professor, director, Saint Petersburg Research Institute of Ear, Throat, Nose and Speech (9, Bronnitskaya str, Saint Petersburg, 190013, Russia); phone: 8(812)316-22-56, e-mail: 3162256@mail.ru

ORCID: https://orcid.org/0000-0002-0925-7596

Andrei S. Lilenko – MD Candidate, Researcher, Saint Petersburg Research Institute of Ear, Throat, Nose and Speech (9, Bronnitskaya str, Saint Petersburg, 190013, Russia); e-mail: aslilenko@gmail.com

ORCID: https://orcid.org/0000-0003-1641-506X

✉ **Denis D. Kalyapin** – Junior Researcher, Researcher, Saint Petersburg Research Institute of Ear, Throat, Nose and Speech (9, Bronnitskaya str, Saint Petersburg, 190013, Russia); e-mail: kalyapin92@gmail.com

ORCID: https://orcid.org/0000-0002-2768-6036

Dmitrii S. Luppov – Clinical Resident, Researcher, Saint Petersburg Research Institute of Ear, Throat, Nose and Speech (9, Bronnitskaya str, Saint Petersburg, 190013, Russia); e-mail: dmitryluppov.ent@gmail.com

ORCID: https://orcid.org/0000-0003-3022-1499

УДК 616.216.1-089.843-037
https://doi.org/10.18692/1810-4800-2021-3-59-63

Прогнозирование результатов внутрисинусовой имплантации

М. А. Лиханова[1], К. А. Сиволапов[1]

[1] Новокузнецкий государственный институт усовершенствования врачей – филиал ДПО РМАНПО, Новокузнецк, 654027, Россия

Predicting results of intra-sinus implantation

M. A. Likhanova[1], K. A. Sivolapov[1]

[1] Novokuznetsk State Institute for Advanced Training of Doctors – branch DPO RMAPO Novokuznetsk, 654027, Russia

В проведенное исследование были включены 564 пациента, имеющих дефицит объема костной ткани альвеолярного отростка верхнечелюстной кости, который не позволял одномоментно установить крестальные импланты. Работа проводилась, опираясь на современные системы прогнозирования, основанные на совокупной и количественной оценке риска интра- и послеоперационных осложнений, анатомо-физиологического состояния тканей и органов в зоне вмешательства. В ходе исследования была разработана система прогнозирования результатов подпазушной аугментации. Выделены факторы, влияющие на характер и частоту осложнений в ближайшем и отдаленном послеоперационном периодах. Дана сравнительная оценка функционирования мукоциллиарного клиренса в зависимости от объема и расположения аугментата. Использованы функциональные методы исследования – СКТ и КЛКТ – верхнечелюстных костей, видеоэндоскопия полости носа, исследование мукоциллиарного клиренса, передняя активная риноманометрия. Проведена оценка состояния аугментата, пневматизации верхнечелюстных синусов, анатомии полости носа, околоносовых синусов, состояния слизистой оболочки верхнечелюстного синуса, оценен вертикальный объем стенок верхнечелюстного синуса, исследована эвакуаторная способность верхнечелюстных синусов. Определена балльная оценка по каждому из исследованных параметров. Были выявлены закономерности дооперационных изменений в верхнечелюстных синусах, приведших к осложнениям в послеоперационном периоде. По каждому из перечисленных параметров сумма набранных балов может составлять от 1 до 5 баллов. Чем больше баллов, тем выше вероятность успешности оперативного лечения. При сумме балов от 1 до 2, прогноз подпазушной аугментации неблагоприятный, при 3 баллах – сомнительный, при сумме баллов 4–5 прогноз благоприятный.
Ключевые слова: прогнозирование результатов, подпазушная аугментация, аугментат, мукоциллиарный клиренс, пневматизация.

Для цитирования: Лиханова М. А., Сиволапов К. А. Прогнозирование результатов внутрисинусовой имплантации. *Российская оториноларингология.* 2021;20(3):59–63. https://doi.org/10.18692/1810-4800-2021-3-59-63

The study included 564 patients with a deficit in the volume of bone tissue of the alveolar process of the maxillary bone, which did not allow simultaneous installation of crestal implants. The work was carried out relying on modern forecasting systems based on an aggregate and quantitative assessment of the risk of intra- and postoperative complications, anatomical and physiological state of tissues and organs in the area of intervention. In the course of the study, a system for predicting the results of subaxillary augmentation was developed. Factors affecting the nature and frequency of complications in the immediate and long-term postoperative periods are highlighted. A comparative assessment of the functioning of the mucociliary clearance depending on the volume and location of the augmentate is given. Functional methods of investigation – spiral computed tomography and cone-beam computerized tomography – of maxillary bones, video endoscopy of the nasal cavity, study of mucociliary clearance, anterior active rhinomanometry were used. The assessment of the state of the augmentate, pneumatization of the maxillary sinuses, the anatomy of the nasal cavity, paranasal sinuses, the state of the maxillary sinus mucosa, the vertical volume of the walls of the maxillary sinus, and the evacuation capacity of the maxillary sinuses were evaluated. A score was determined for each of the studied parameters. Patterns of preoperative changes in the maxillary sinuses that led to complications in the postoperative period were identified. For each of these parameters, the amount of points collected can range from 1 to 5 points. The higher the score, the higher the probability of successful surgical treatment. If the sum of points is from 1 to 2, forecast of subaxillary augmentation is unfavourable, for 3 points is questionable, with a score of 4–5, the prognosis is favourable.

© Коллектив авторов, 2021

Keywords: prediction of results, subaxillary augmentation, augmentation, mucociliary clearance, pneumatization.

For citation: Likhanova M. A., Sivolapov K. A. Predicting results of intra-sinus implantation. *Rossiiskaya otorinolaringologiya*. 2021;20(3):59-63. https://doi.org/10.18692/1810-4800-2021-3-59-63

Прогнозирование результатов любого хирургического вмешательства позволяет добиться оптимальных результатов, тем самым улучшить качество лечения. Основными составляющими являются не только планирование протокола операции, оснащенность и квалификация хирурга, но и анатомо-физиологическое состояние объекта операции.

Анатомическая архитектоника верхнечелюстных синусов (наличие крипт, делящих синус), различные варианты расположения естественного соустья в среднем носовом ходе, размеры синуса, сложная функция требуют обоснованного подхода к выбору оперативного вмешательства внутри синуса. Наиболее распространенным хирургическим вмешательством внутри верхнечелюстного синуса является подпазушная аугментация. В клинической практике тактика подпазушной аугментации, как, впрочем, и других реконструктивных вмешательств внутри верхнечелюстного синуса, определяется анатомо-физиологическим вариантом и состоянием костных и мягкотканых тканей синуса.

Новые перспективы открывают многоплановая подготовка пациентов и прогнозирование результатов хирургического лечения, так как до настоящего времени мнения при обосновании показаний, определении критериев интраоперационной эффективности подпазушной аугментации, разноречивы.

Важнейшей основой для выбора наиболее оптимальной хирургической тактики подпазушной аугментации является учет различных факторов хирургического риска с возможностью прогнозирования исхода оперативного вмешательства в каждом конкретном случае. Современные системы прогнозирования, основанные на совокупной и количественной оценке риска, являются важнейшим инструментом определения границ операбельности. Существует множество систем оценки операционного риска (OntarioScore, EuroScore, Parsonet), которые имеют свойства со временем меняться. В то же время имеются сведения, указывающие на высокий процент ложных результатов прогноза. Это связано, прежде всего, с изменениями клинической значимости факторов риска и появлением новых хирургических технологий [1–4].

Наличие современных высокоинформативных методов диагностики, функциональных проб и тестовых показателей, поддающихся математическому анализу, возможность компьютерной обработки данных являются предпосылкой для коррекции имеющихся систем прогнозирования и возможности создания новых моделей прогноза исхода оперативного лечения пациентов, требующих увеличения объема альвеолярного отростка.

В доступной литературе нами не обнаружено источников, сообщающих о прогнозировании результатов хирургического лечения у пациентов с дефицитом костной ткани альвеолярного отростка верхних челюстей и последующей подпазушной аугментацией.

Цель исследования

Разработка методологии прогнозирования эффективности хирургических технологий и обоснование оптимальной хирургической тактики проведения подпазушной аугментации на основе клинико-рентгенологической оценки непосредственных результатов оперативного вмешательства.

Задачи исследования

1. Выделить факторы, влияющие на характер и частоту осложнений в ближайшем послеоперационном периоде.

2. Дать сравнительную оценку функционирования мукоциллиарного клиренса в зависимости от объема и расположения аугментата.

3. Разработать систему прогнозирования результатов подпазушной аугментации на основании клинико-функциональных параметров.

Пациенты и методы исследования

В объект исследования были включены 564 человека, имеющих дефицит объема костной ткани альвеолярного отростка верхнечелюстной кости, не позволяющего одномоментно установить крестальные имплантаты.

Методы обследования

Применялись следующие методы обследования:

1. СКТ и КЛКТ верхнечелюстных костей (анатомия в/п, наличие бухт, крипт, образований на слизистой, состояние слизистой) – 46 и 480 исследований соответственно.

2. Видеоэндоскопия полости носа, остеомеатального комплекса, соустья верхнечелюстной пазухи, оценка эвакуаторной функции.

3. Исследование мукоциллиарного клиренса (МЦК) – оценка защитной и эвакуаторной функций. Для определения мукоцилиарного клирен-

са верхнечелюстных пазух использовали тест С. Б. Безмолочного и соавт. (1994).

4. Передняя активная риноманометрия проводилась на риноманометре. Учитывали показатели объемного потока и суммарного сопротивления. Следуя рекомендациям комитета по стандартизации риноманометрии, сопротивление регистрировалось в точке фиксированного давления 150 Па.

5. Оценку пневматизации околоносовых пазух проводили по модифицированной шкале Ланда – Маккея (Lund – Mackay scale), W. J. Lund и D. W. Kennedy (1995). Результаты по данной шкале оценивали в зависимости от рентгенологической картины верхнечелюстных, этмоидальных, сфеноидальных и фронтальных пазух для левой и правой половин лица в отдельности: 0 баллов – нет патологических изменений; 1 балл – частичное затемнение; 2 балла – тотальное затемнение.

Оценка состояния аугментата

Прогнозирование успешности аугментации проводилось по следующим параметрам.

1. Объем (при объеме аугментата более $^1/_3$ объема синуса – 1 бал, $^1/_4$ – 2 бала), при анатомически малых синусах (объем синуса менее 15 мл, особые условия для аугментации).

Таблица

Прогнозирование успешности подпазушной аугментации

Table

Predicting success of under-sinus augmentation

№	Признак	1 балл	2 балла	3 балла	4 балла	5 баллов
Оценка аугментата						
1	Объем аугментата	$^1/_2$ пазухи	$^1/_3$	$^1/_4$	$^1/_5$	$^1/_6$
2	Прилегание аугментата к естественному соустью	Находящийся в области естественного соустья или перекрывающий его	Находящийся вблизи, но не перекрывающий его до 5 мм	Свыше 5 мм, форма аугментата высокая	Свыше 5 мм, форма плоская	Нахождение аугментата в наружно-латеральном углу пазухи
Дентальные импланты						
3	Толщина костных стенок нижненаружной стенки, мм	1 и менее	1,5	2	2,5	3
4	Нижняя стенка менее, мм	1	2	3	4	5
5	Наличие крипт	2 крипты, более 5 мм	1 крипта	менее 5 мм 2 крипты	1 крипта менее 5 мм	Отсутствие крипт
6	Верхняя стенка, мм	0	0,5	1	1,5	2
Состояние слизистой оболочки верхнечелюстного синуса						
7	Толщина слизистой оболочки, мм	Более $^1/_2$ синуса	$^1/_3$ синуса	5 и более	3–4	1–2
8	Наличие ретинтационных	На латеральной и нижней стенках	На внутренней	На задней	На верхней	Отсутствуют
9	Инородные тела	Наличие в просвете	В альвеолярном отростке	Под надкостницей	Под слизистой	Отсутствуют
Пневматизация пазух						
10		Тотально затемнены	2–3	1–2	0–1	Пневматизированы
МЦК						
11		>50 мин	40–50	30–40	20–30	12–20 мин
Эндовидеоэндоскопия полости носа						
12	Оценка остеомеатального комплекса	Блок соустья	Обтурация соустья полипом	Конхобуллеза	Искривление перегородки носа	Нет патологии
13	Ринороманометрия	<300	300–400	400–500	500–600	>600–800

2. Прилегание к естественному соустью (аугментат находится в области естественного соустья и перекрывает его – 1 балл, находится вблизи, но не перекрывает его до 5 мм – 2 балла, свыше 5 мм – 3–5 баллов.

3. В зависимости от формы аугментата критерии были следующими: высокий аугментат – 3 балла, плоский – 4 балла, нахождение аугментата в наружно-латеральном углу верхнечелюстного синуса – 5 баллов.

Для оценки состояния дентальных имплантов была разработана шкала, позволяющая прогнозировать их длительное функционирование в условиях выполненной подпазушной аугментации.

Толщина костных стенок верхнечелюстной пазухи

Толщина костных стенок: нижненаружная стенка – 1 мм и менее – 1 балл, 2 балла – 1,5 мм, 3 балла – 2 мм, 2,5 мм – 4 балла, 5 баллов – 3 мм и более.

Нижняя стенка: менее 1 мм – 1 балл, 1 мм – 2 балла, 2 мм – 3 балла, 3 мм – 3 балла, 4 мм – 4 балла, 5 мм – 5 баллов.

Наличие крипт: 2 – 1 балл, высотой более 5 мм – 1 балл, 1 крипта – 2 балла, 2 крипты высотой менее 5 мм – 3 балла, 1 крипта менее 5 мм – 4 балла, отсутствие крипт – 5 баллов.

Состояние слизистой оболочки верхнечелюстного синуса

Наличие ретинтационных кист на латеральные и нижние стенки – 1 балл, на внутренней 2 балла, на задней – 3 балла, на верхней – 4 балла, отсутствие кистозных образований – 5 баллов.

Толщина слизистой более $^1/_2$ синуса – 1 балл, $^1/_3$ – 2 балла, 5 мм и более – 3 балла, 3–4 мм – 4 балла, 1–2 мм (физиологическая) – 5 баллов.

Инородные тела: отсутствие – 5 баллов, наличие в просвете верхнечелюстного синуса – 1 балл, в подслизистом пространстве – 4 балла, под надкостницей – 3 балла, в альвеолярном отростке – 2 балла.

Состояние полости носа (видеоэндоскопическое обследование). Исследование полости носа позволяет выявить факторы, влияющие на результат подпазушной аугментации:

– искривление перегородки носа;

– наличие конхобуллеза;

– состояние нижних и средних носовых раковин (гипертрофия);

– состояние крючковидного отростка;

– наличие полипоза в области среднего носового хода.

Таким образом, по каждому из перечисленных параметров, сумма набранных балов может составлять от 1 до 5 баллов. Чем больше баллов, тем выше рейтинг успешности оперативного лечения. При сумме балов от 1 до 2 прогноз подпазушной аугментации неблагоприятный, 3 балла – сомнительный, 4–5 баллов – благоприятный.

Исходя из вышеизложенного были сформированы противопоказания для проведения подпазушной аугментации, а именно – сумма баллов по каждому из параметров 1–2 балла – прогноз неблагоприятный, за счет развития ранних и поздних послеоперационных осложнений – развитие хронического воспалительного процесса в верхнечелюстном синусе. Дезинтеграция импланта в раннем периоде (1–3 месяца) за счет разрушения аугментата и в позднем периоде (1–3 года) за счет миграции аугментата в просвет верхнечелюстного синуса. Хронический очаговый остеомиелит альвеолярного отростка верхнечелюстной кости. Развитие мицетом, хронических грибковых и полипозных верхнечелюстных синуситов.

В таблице приведены результаты оценки состояния аугментата, имплантов, данные эндовидеоэндоскопии полости носа и состояния верхнечелюстных синусов.

Таким образом, в ходе проведенного исследования были выявлены значимые факторы, влияющие на благоприятный исход подпазушной аугментации, которые были сформулированы в практические рекомендации.

Выводы

Выделены факторы, влияющие на характер и частоту в ближайшем послеоперационном периоде: состояние полости носа, состояние слизистой оболочки верхнечелюстного синуса, состояние аугментата.

Расположение аугментата в непосредственной близости от естественного соустья или перекрывающей приводит к нарушению функции мукоциллиарного клиренса и развитию патологического процесса в синусе.

Разработана система прогнозирования результатов подпазушной аугментации.

Авторы заявляют об отсутствии конфликта интересов.

ЛИТЕРАТУРА

1. Гавриленко А. В., Котов А. Э., Ульянов Н. Д. Прогнозирование результатов хирургического лечения больных с критической ишемией нижних конечностей методами оценки регионарного кровотока. *Хирургия.* 2013;5:68–72. https://elibrary.ru/item.asp?id=19034881

2. Тураев Ф. Ф. Прогнозирование результатов хирургического лечения пороков аортального клапана: автореферат дис. … докт. мед. наук. Новосибирск, 2011. 39 с. https://rusneb.ru/catalog/000199_000009_004851441/
3. Шпак А. А., Шкворченко Д. О., Шарафетдинов И. Х., Юханова О. А. Прогнозирование результатов хирургического лечения идиопатического макулярного разрыва. *Офтальмохирургия*. 2015;2:55–61. https://elibrary.ru/item.asp?id=23932381
4. Кузнецов Н. А. и соавт. Оценка риска операций и профилактика осложнений. Основы клинической хирургии. Практическое руководство. Издание 2-е, переработанное и дополненное. 2009. М.: ГЭОТАР-Медиа, 2009. https://www.rosmedlib.ru/book/ISBN9785970411131.html

REFERENCES

1. Gavrilenko A.V., Kotov A.D., Ulyanov N. D. Predicting the results of surgical treatment of patients with critical lower limb ischemia using regional blood flow estimation methods. *Surgery*. 2013;5:68-72. https://elibrary.ru/item.asp?id=19034881
2. Turaev F. F. Predicting the results of surgical treatment of aortic valve defects: author's abstract dis. ... doctor of medical Sciences: Novosibirsk, 2011. 39 p. https://rusneb.ru/catalog/000199_000009_004851441/
3. Shpak A. A., Shkvorchenko D. O., Sharafetdinov I. H., Yukhanova O. A. Prognostication of results of surgical treatment of idiopathic macular rupture. *Ophthalmosurgery*. 2015;2:55-61. https://elibrary.ru/item.asp?id=23932381
4. Kuznetsov N. A. et al. Risk assessment of operations and prevention of complications. Fundamentals of clinical surgery. Practical guide. 2nd edition, revised and supplemented. Moscow: GEOTAR-Media, 2009. https://www.rosmedlib.ru/book/ISBN9785970411131.html

Информация об авторах

✉ **Лиханова Мария Анатольевна** – кандидат медицинских наук, доцент кафедры оториноларингологии им. проф. А. Н. Зимина, Новокузнецкий государственный институт усовершенствования врачей – филиал ДПО РМАНПО (Россия, 654057, Новокузнецк, пр. Бардина, д. 28); e-mail: Lichanova_masha@mail. ru

Сиволапов Константин Анатольевич – доктор медицинских наук, профессор кафедры челюстно-лицевой хирургии и стоматологии общей практики, Новокузнецкий государственный институт усовершенствования врачей – филиал ДПО РМАНПО (Россия, 654057, Новокузнецк, пр. Строителей, д. 5); e-mail: K.A.Sivolapov@yandex.ru

Information about authors

✉ **Mariya A. Likhanova** – MD Candidate, Associate Professor of otolaryngology Department. Professor A. N. Zimin, Novokuznetsk State Institute for Advanced Training of Doctors – branch DPO RMAPO (28, Bardina pr., Novokuznetsk, 654057, Russia); e-mail: Lichanova_masha@mail.ru

Sivolapov Konstantin Anatolyevich – MD, Professor, Department of oral and maxillofacial surgery and General practice dentistry Novokuznetsk State Institute for Advanced Training of Doctors – branch DPO RMAPO (5, pr. Stroiteley, Novokuznetsk, 654005, Russia); e-mail: K.A.Sivolapov@yandex.ru

УДК 616.212-089.844-06-001.5
https://doi.org/10.18692/1810-4800-2021-3-64-69

Результаты исследования клинико-морфологических особенностей послеоперационных перфораций перегородки носа

И. И. Морозов[1,2], Н. С. Грачев[1]

[1] *Медицинский институт непрерывного образования при Московском государственном университете пищевых производств, Москва, 125080, Россия*

[2] *Главный клинический госпиталь МВД России, Москва, 123060, Россия*

Study of clinical and morphological features of postoperative nasal septum perforations

I. I. Morozov[1,2], N. S. Grachev[1]

[1] *Medical Institute of Continuing Education at the Moscow State University of Food Production, Moscow, 125080, Russia*
[2] *Main Clinical Hospital of the Ministry of Internal Affairs of Russia, Moscow, 123060, Russia*

В литературе представлено множество способов закрытия перфораций перегородки носа (ПН), при этом отсутствует дифференциальный подход к выбору методики в зависимости от этиологического фактора. Цель исследования. Изучить клинико-морфологические особенности тканей в краях послеоперационных перфораций ПН (ППП) для обоснования выбора оптимальной хирургической техники. Материалы и методы. 52 пациента распределены в 3 группы в соответствии с площадью (*S*) ППП: 1-я $S < 1$ см^2 (10%); 2-я *S* 1–2 см^2 (75%), 3-я $S > 2$ см^2 (15%). В группе 2 выделены подгруппы: 2А – ППП без искривления ПН (ИПН) (52%); 2В – ППП с ИПН (48%). Оценивали состояние слизистой оболочки (СО) и опорных тканей в краях ППП, результаты цитологического исследования с краев ППП, специфические жалобы пациентов. Результаты. В группах 1 и 2 в краях ППП значительное снижение упругости тканей по сравнению с группой 3, что свидетельствует о дефиците опорных тканей ($p < 0,05$). Соотношение площади дефекта опорных тканей и ППП: в группе 1 – 1 к 3,5, в группе 2 – 1 к 1,5, в группе 3 – 1 к 1,1. Высокая степень упругости заднего края ППП сопровождается выраженными клиническим проявлениями вне зависимости от размера ППП и подтверждается цитологической картиной воспаления ($p < 0,01$). Наличие ИПН усиливает клинические проявления ППП ($p < 0,05$). Заключение. Структура краев ППП формирует клиническую картину заболевания. При выборе способа закрытия ППП хирург должен решать следующие задачи: размер необходимого к замещению дефекта ПН определяется не столько размерами ППП, сколько площадью дефекта опорных тканей ПН; при дефиците местных тканей целесообразно дополнительно использовать трансплантаты; СО в области заднего и нижнего края имеет выраженные признаки воспаления, данные ткани должны быть удалены в ходе операции.
Ключевые слова: перфорация перегородки носа, осложнения септопластики.

Для цитирования: Морозов И. И., Грачев Н. С. Результаты исследования клинико-морфологических особенностей послеоперационных перфораций перегородки носа. *Российская оториноларингология.* 2021;20(3):64–69. https://doi.org/10.18692/1810-4800-2021-3-64-69

The literature provides many ways to close perforations of the nasal septum (NS), there is no differential approach to the choice of technique depending on the etiological factor. Objective: to study the clinical and morphological features of tissues at the edges of postoperative nasal septum perforations (PNSP) to substantiate the choice of the optimal surgical technique. Materials and methods. 52 patients are divided into 3 groups in accordance with the area (S) of PNSP: 1st S < 1 cm2 (10%); 2nd S 1–2 cm2 (75%), 3rd S > 2 cm2 (15%). In group 2, the subgroups are: 2A – PNSP without curvature of the NS (CNS) (52%); 2B – PNSP with CNS (48%). The state of the mucous membrane (MM) and supporting tissues at the edges of the PNSP, the results of a cytological study from the edges of the PNSP, and specific complaints of the patients were evaluated. Results:

© Коллектив авторов, 2021

In group 1 and 2 at the edges of the PNSP, there was a significant decrease in tissue elasticity compared with group 3, indicating a deficit in supporting tissues ($p < 0.05$). The ratio of the area of the defect of supporting tissues and PNSP in group 1 was 1 to 3.5, in group 2 – 1 to 1.5, in group 3 – 1 to 1.1. A high degree of elasticity of the posterior edge of PNSP is accompanied by pronounced clinical manifestations, regardless of the size of PNSP, and is confirmed by the cytological picture of inflammation ($p < 0.01$). The presence of CNS enhances the clinical manifestations of PNSPI ($p < 0.05$). Conclusion: the structure of the edges of PNSP forms the clinical picture of the disease. When choosing a closure method for PNSP, the surgeon must solve the following problems: the size of the NS defect required for replacement is determined not so much by the dimensions of the PNSP as the area of the defect in the supporting tissues of the NS; with a deficit of local tissues, it is advisable to additionally use grafts; MM in the area of the posterior and lower edges has pronounced signs of inflammation, these tissues should be removed during the operation.
Keywords: nasal septum perforation, complication of surgery.

For citation: Morozov I. I., Grachev N. S. Study of clinical and morphological features of postoperative nasal septum perforations. *Rossiiskaya otorinolaringologiya*. 2021;20(3):64-69. https://doi.org/10.18692/1810-4800-2021-3-64-69

Частота встречаемости послеоперационных перфораций перегородки носа (ПППН) в структуре осложнений ринохирургии составляет от 1 до 8% [1, 2]. Хирургическая травма перегородки носа (ПН) при первичной операции приводит к изменению анатомии и существенно осложняет последующую операцию по закрытию стойкого послеоперационного септального дефекта [3, 4]. Наличие перфорации перегородки носа (ППН) достоверно снижает качество жизни пациентов [3–7], тем не менее выбор способа реконструкции ПН до сих пор остается на усмотрение хирурга.

В литературе представлено множество методик хирургического лечения ППН, при этом отсутствуют рекомендации по выбору той или иной методики в зависимости от этиологического фактора ППН. Результаты изучения клинико-морфологических особенностей тканей окружающих ПППН, по нашему мнению, позволят обосновать технические требования для оптимальной хирургической техники закрытия ПППН.

Цель исследования

Изучить клинико-морфологические особенности тканей в краях ПППН для обоснования оптимальной хирургической техники.

Пациенты и методы исследования

В период с 2013 по 2018 год в оториноларингологическом отделении ФКУЗ ГКГ МВД России проведено обследование 52 пациентов в возрасте от 20 до 58 лет (средний 37,3±9 лет) с послеоперационными перфорациями перегородки носа.

Основными критериями включения больных в исследование являлись: наличие в анамнезе заболевания операции по исправлению искривления ПН (септопластика, подслизистая резекция ПН, кристотомия), ППН любого размера и локализации. После сбора жалоб под эндоскопическим контролем проводилось исследование ПППН. Определяли местоположение ППН, ее размер, форму. Состояние слизистой оболочки (СО) в области краев перфорации ППН оценивали по визуально-аналоговой шкале (ВАШ) на основании следующих критериев: цвет, влажность, сосудистый рисунок, наличие корочек, рубцовых и эрозийно-язвенных изменений. Изменения упругости тканей в краях ПППН оценивали по ВАШ методом пальпации и смещения краев перфорации по сравнению с интактными участками ПН. Критериями являлись: наличие или отсутствие хряща в краях перфорации, степень пролабирования (смещения) СО в противоположные половины полости носа и флотация ПН при форсированном дыхании. Проводили оценку только специфических [2, 4, 6] для ППН жалоб: сухость и корочки в полости носа, свист при дыхании, рецидивирующие носовые кровотечения.

Для оценки степени воспалительного процесса использовали цитологическое исследование мазков-отпечатков с краев ПППН. Материал брали с помощью стерильной губки, смоченной стерильным 0,9% NaCl, с поверхности краев ППН, наносили на предметные стекла, высушивали на воздухе, фиксировали, окрашивали по методу Паппенгейма и исследовали при световой микроскопии. Результат оценивался в баллах по следующим морфологическим критериям: выраженность инфильтрации лейкоцитами, наличие флоры, клеток эпителия.

Забор материала для бактериологического исследования осуществляли стерильными тонкими ватными зондами с СО заднего края перфорации ПН. Дальнейший посев проводили на жидкие, полужидкие и плотные питательные среды. Посевы культивировались в аэростате при температуре 37 °С. Идентификацию проводили путем учета совокупности культуральных, морфологических и тинкториальных особенностей, количественная оценка проводилась по стандартной методике.

При помощи стерильной линейки измеряли длину и высоту ППН, так чтобы линии замера

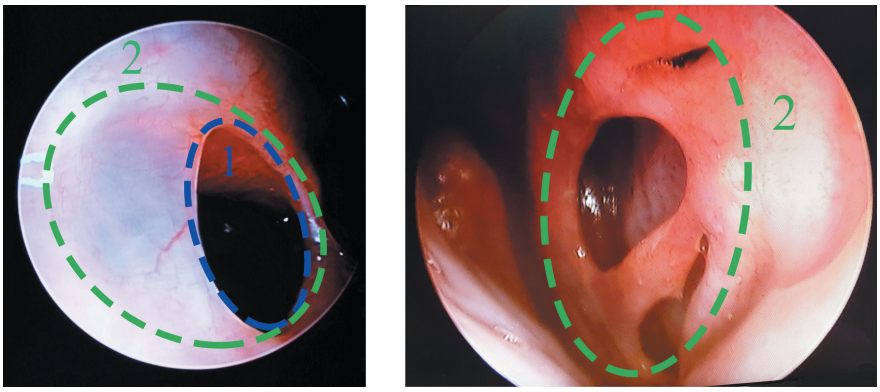

Рис. 1. Сравнение размера ПППН и площади дефицита опорных тканей ПН:
1 – размер ПППН; 2 – площадь дефицита опорных тканей ПН
Fig. 1. Comparison of the size of PNSP and the area of deficiency of supporting tissues of NS:
1 – size PNSP; 2 – the area of deficiency of supporting tissues of NS

были взаимно перпендикулярны и проходили через центр друг друга. На основании результатов вычисляли площадь ППН в см^2 по формуле вычисления площади эллипса ($S=\pi ab$, где a – $^1/_2$ размера высоты, b – $^1/_2$ размера длины, π – число Пи). Таким образом, сформированы 3 группы: группа 1 – площадь ППН менее 1 см^2 (маленькие) – 10%; группа 2 – площадь ППН от 1–2 см^2 (средние) – 75%, группа 3 – площадь ППН более 2 см^2 (большие) – 15%. В группе 2 выделы 2 подгруппы: подгруппа А – пациенты с ППН без сопутствующего искривления ПН (23 человека – 58%); подгруппа В – ППН с сопутствующим искривлением ПН (16 человек – 42%). Степень выраженности искривления ПН (ИПН) определялась согласно классификации Г. С. Протасевича [8]. Распределение пациентов в группе 2В имело следующий вид: 1-я степень ИПН у 5 человек, 2-я – у 10, 3-я – у 1 пациента. Искривления ПН в группах 1 и 3 мы не отмечали. Кроме того, определяли площадь дефекта опорных тканей ПН (площадь отсутствующих хряща и/или кости ПН) по аналогичной методике определения площади ПППН.

Результаты исследования

В анамнезе 88,4% пациентов ранее перенесли однократное хирургическое вмешательство на ПН, 11,6% – 2 и более операций. ПППН диагностирована в 75% случаев в раннем послеоперационном периоде, в 15,3% в позднем и в 9,7% в отдаленном периоде. У 5 пациентов (9,7%) ранее предпринимались попытки закрытия ПППН с неудачным исходом. Все перфорации локализовались в хрящевом отделе ПН. В 5 случаях имелись множественные ППН. Соотношение площади дефекта опорных тканей и площади ПППН в группе 1 (маленькие ПППН) составляло 1 к 3,5, в группе 2 (средние ПППН) – 1 к 1,5, в группе 3 (большие ПППН) – 1 к 1,1. Таким образом, по мере уменьшения размера перфорации мы отмечали увеличение несоответствия размера ПППН и площади дефекта опорных тканей (рис. 1). Дубликатура СО в зоне дефекта опорных тканей, как правило, тонкая, полупрозрачная.

Нами отмечена низкая степень упругости краев ПППН у пациентов группы 1, ткани равномерно истончены по сравнению с неизмененными участками ПН со всех краев, несколько больше истончены в области заднего края, при дыхании отмечается флотация. В группе 2 наименее тонкими и наименее ригидными являются задний и нижний края ПППН, наиболее ригидный верхний край. Упругость тканей в области заднего и нижнего краев в группе 3 достоверно выше, чем в группе 2 в 3,8 и 3,6 раза ($p < 0{,}01$). Таким образом, по мере увеличения размера ПППН степень упругости тканей ее краев увеличивается (рис. 2), разница между размером перфорации и площадью дефицита опорных тканей ПН стремится к нулю.

Результаты оценки состояния СО в краях ПППН показали, что в группах 1–3 наиболее выраженные явления инфильтрации и воспаления в области заднего и нижнего краев по сравнению с передним и верхним ($p < 0{,}01$). В группе 1 явления инфильтрации СО в области заднего края ППН выражены в 2 раза меньше, чем в группе 2 и в 3,5 раза меньше, чем в группе 3 ($p < 0{,}05$). Таким образом, явления воспаления наиболее выражены в области заднего и нижнего краев независимо от размеров перфорации ($p < 0{,}01$) (рис. 3).

Оценка результатов исследования состояния опорных тканей и состояния СО в краях ПППН в группах 2А и 2В. У пациентов группы 2В выявлены более выраженные признаки воспаления в области заднего (на 25,3%) и нижнего (на 26,7%) краев ПППН, чем группы 2А ($p < 0{,}05$), а в области переднего и верхнего краев на 50% больше. Показатель упругости тканей в группе 2В в области заднего, нижнего и верхнего краев достоверно ниже по сравнению с показателями группы 2А ($p < 0{,}01$). При этом в группе 2А проявления

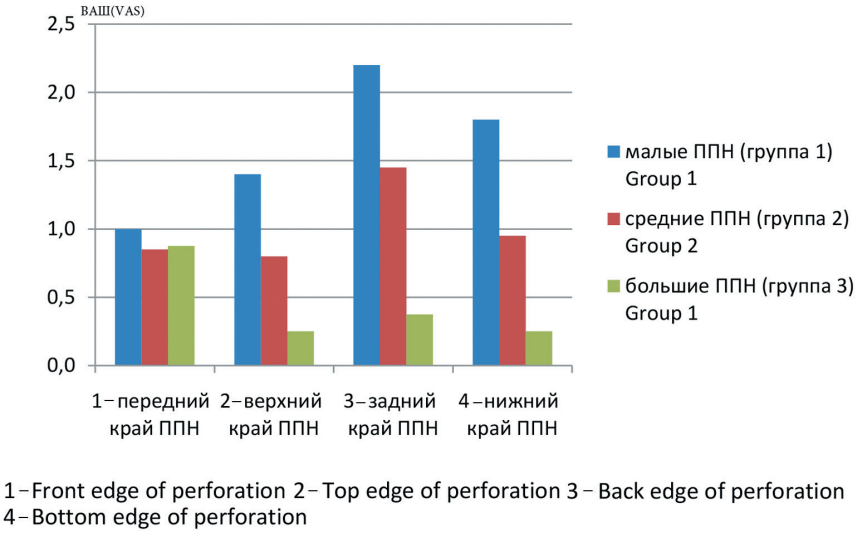

Рис. 2. Степень упругости тканей в краях перфорации ПН в группах 1-3.
Fig. 2. The degree of tissue elasticity at the edges of PNSP in groups 1-3.

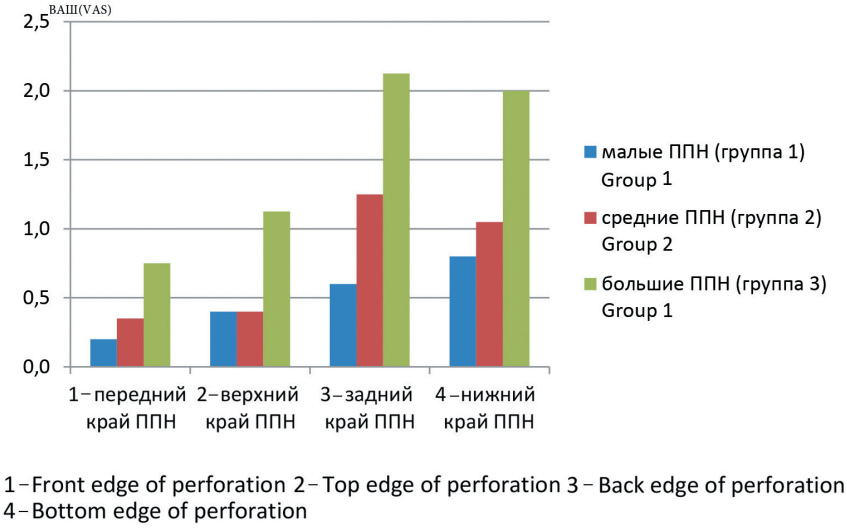

Рис. 3 Степень выраженности воспаления тканей в краях перфорации ПН в группах 1–3
Fig. 3. The severity of tissue inflammation at the edges of PNSP in groups 1–3

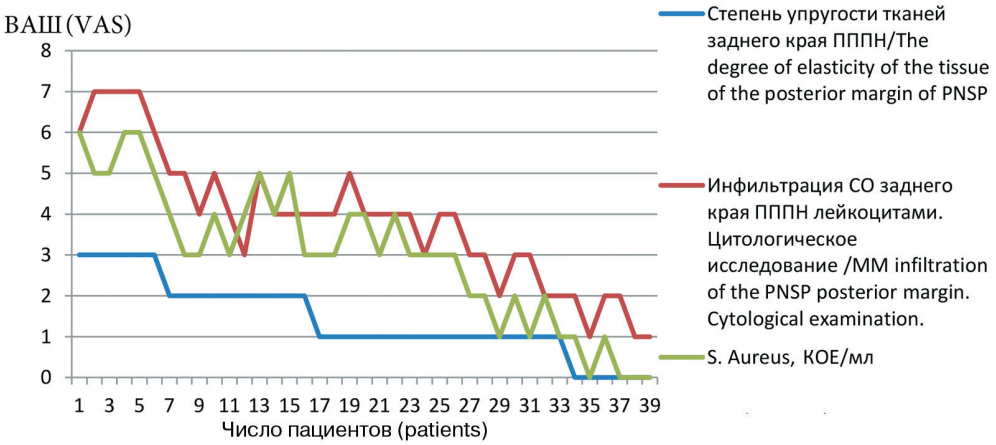

Рис. 4. Зависимость степени выраженности воспаления и обсемененности тканей золотистым стафилококком в краях перфорации ПН от степени упругости тканей в краях перфорации ПН
Fig. 4. Dependence of the severity of inflammation and dissemination of tissues by Staphylococcus aureus at the perforation margins of the NS on the degree of tissue elasticity at the perforation margins of the NS

воспаления достоверно больше в случаях высокой степени упругости тканей заднего и нижнего краев в сравнении с низкой степенью упругости тканей ПППН ($p < 0,05$).

Данные оценки состояния степени воспаления СО в краях ПППН по ВАШ коррелируют с результатами цитологического исследования мазков-отпечатков из области заднего края перфорации и результатами бактериологического исследования с заднего края ППН. Мы отмечали усиление цитологических признаков воспаления в области заднего края ППН по мере увеличения ее размера. Инфильтрация лейкоцита СО в области заднего края в группе 3 была на 47,5% выше, чем в группе 2 и на 60% выше, чем в группе 1. Степень обсемененности золотистым стафилококком увеличивалась по мере увеличения размера ППН и снижения степени упругости тканей в области заднего края на примере группы 2. Таким образом, отмечена прямо пропорциональная зависимость степени выраженности воспаления СО и обсемененности тканей золотистым стафилококком в краях ППН по отношению к степени упругости тканей в краях ПППН (рис. 4).

При оценке субъективных специфических жалоб по ВАШ (сухость и наличие корочек в полости носа, свист при дыхании, рецидивирующие носовые кровотечения) пациенты группы 1 предъявляли жалобы на сухость и наличие корочек в полости носа на 15,8% меньше, чем в группе 2 и на 48,8% меньше, чем в группе 3. Жалоб на рецидивирующие носовые кровотечения в группе 1 меньше в 1,7 раза по сравнению с группой 2 и в 3,2 раза меньше по сравнению с группой 3. Жалобы на свист при дыхании в группе 1 в 1,48 раза больше и в 1,68 раза больше, чем во 2-й и 3-й группах соответственно ($p < 0,01$). В группе 2В жалобы на наличие корочек на 19,8% больше, чем в группе 2А, свист при дыхании в 2,1 раза больше, чем в группе 2А ($p < 0,05$), существенных различий в интенсивности носовых кровотечений не отмечается.

Выводы

В краях маленьких (группа 1) и средних (подгруппа 2А) ПППН без искривления ПН отмечается значительное снижение ригидности тканей, что говорит о дефиците опорных тканей, при этом клинические проявления заболевания невыражены, тактика в отношении таких пациентов включает наблюдение и консервативную терапию.

Высокая степень ригидности и утолщение заднего края ПППН сопровождаются выраженными клиническими проявлениями вне зависимости от размера ППН и подтверждаются цитологической картиной воспаления. Искривление ПН является дефектом ранее проведенной операции, которое также усиливает клинические проявления ПППН. Таким пациентам показано плановое хирургическое лечение – закрытие перфорации ПН с устранением искривления ПН. При выборе оптимальной техники закрытия ПППН хирург должен решать следующие клинические задачи: размер необходимого к замещению дефекта ПН определяется не столько размерами перфорации ПН, сколько размерами дефекта опорных тканей ПН; при наличии дефицита местных тканей целесообразно дополнительно использовать трансплантаты; клинико-анатомические особенности тканей в области верхнего края ПППН оптимальны для формирования перемещенного лоскута; СО в области заднего и нижнего краев имеет выраженные признаки воспаления, данные ткани должны быть удалены в ходе операции в целях уменьшения риска несостоятельности и расхождения швов.

Авторы заявляют об отсутствии конфликта интересов.

ЛИТЕРАТУРА/REFERENCES

1. Bateman N. D., Woolford T. J. Informed consent for septal surgery: the evidence-base. *J Laryngol Otol.* 2003; 117(3): 186-9. doi: 10.1258/002221503321192476
2. Quinn J. G., Bonaparte J. P., Kilty S. J. Postoperative management in the prevention of complications after septoplasty: a systematic review. *Laryngoscope*. 2013 Jun; 123(6): 1328-1333. doi: 10.1002/lary.23848
3. Virkkula P., Mäkitie A. A., Vento S. I. Surgical outcome and complications of nasal septal perforation repair with temporal fascia and periosteal grafts. *Clin Med Insights Ear Nose Throat.* 2015;8:7–11. doi: 10.4137/CMENT.S23230
4. Pedroza F., Patrocinio L. G., Arevalo O. A review of 25-year experience of nasal septal perforation repair. *Arch Facial Plast Surg.* 2007; 9(1): 12-8. doi: 10.1001/archfaci.9.1.12
5. Молоков К. В. Перфорация перегородки носа – причины возникновения и способы лечения: автореф. дис. ... канд. мед. наук. М., 2007. 24 с. [Molokov K. V. *Perforatsiya peregorodki nosa – prichiny vozniknoveniya i sposoby lecheniya.* Avtoref. dis. ... kand. med. nauk M., 2007. 24 p. (In Russ.)]
6. Lindemann J., Scheithauer M., Hoffmann T. K., Rettinger G., Kobes C., Sommer F. Long-term results after surgical closures of septal perforations. *Laryngorhinootologie.* 2014; 93(11):751-5. doi: 10.1055/s-0034-1385891
7. Базаркина К. П., Козлов В. С. Изучение качества жизни у пациентов с болезнью оперированного носа. *Российская оториноларингология.* 2015;5:20–23. [Bazarkina K. P., Kozlov V. S. The study of the quality of life in patients with operated nose disease. *Rossiiskaya otorinolaringologiya.* 2015;5:20-23. (In Russ.)]

8. Протасевич Г. С. Клиническая классификация деформаций перегородки носа. *Здравоохранение Туркменистана.* 1979;7:14–16. [Protasevich G. S. *Klinicheskaya klassifikatsiya deformatsiy peregorodki nosa. Zdravookhraneniye Turkmenistana.* 1979;7:14-16. (In Russ.)]

Информация об авторах

✉ **Морозов Иван Ильич** – начальник оториноларингологического отделения, Главный клинический госпиталь МВД России (123060, Россия, Москва, ул. Народного Ополчения, д. 35); ассистент кафедры оториноларингологии, Медицинский институт непрерывного образования при Московском государственном университете пищевых производств (125080, Россия, Москва, Волоколамское ш., д. 11); e-mail: ivmoro@mail.ru

ORCID: https://orcid.org/0000-0002-7178-2594

Грачев Николай Сергеевич – доктор медицинских наук, доцент, руководитель группы ОГШ и РПХ, заведующий хирургическим отделением, Национальный медицинский исследовательский центр детской гематологии, онкологии и иммунологии им. Дмитрия Рогачева (117997, Россия, Москва, ул. Саморы Машела, д. 1); заведующий кафедрой оториноларингологии, Медицинский институт непрерывного образования при Московском государственном университете пищевых производств (125080, Россия, Москва, Волоколамское ш., д. 11); e-mail: nick-grachev@yandex.ru

ORCID: https://orcid.org/0000-0002- 4451-3233

Information about authors

✉ **Ivan I. Morozov** – Head of ENT department, Main Clinical Hospital of the Ministry of Internal Affairs of Russia (35, st. People's Militia, Moscow, Russia, 123060); Medical institute of continuing education (11, Volokolamsk highway, Moscow, Russia, 125080); e-mail: ivmoro@mail.ru

ORCID: https://orcid.org/0000-0002-7178-2594

Nikolai S. Grachev – MD, Head of Division of Head and Neck Surgery with Reconstructive and Plastic Surgery (HNS-RPS), Dmitriy Rogachev National Research Center of Pediatric Hematology, Oncology and Immunology (1, Samory Mashela, Moscow, Russia, 117997); Head of ENT department, Medical institute of continuing education (11, Volokolamsk highway, Moscow, Russia, 125080); e-mail: nick-grachev@yandex.ru

ORCID: https://orcid.org/0000-0002- 4451-3233

УДК 616.22-053.1-007
https://doi.org/10.18692/1810-4800-2021-3-70-76

Задние расщелины гортани

П. В. Павлов[1], М. Л. Захарова[1], М. Р. Абубакарова[1], А. П. Иванов[1], Д. В. Бреусенко[1]

[1] Санкт-Петербургский государственный педиатрический медицинский университет, Санкт-Петербург, 194100, Россия

Posterior laryngeal clefts

P. V. Pavlov[1], M. L. Zakharova[1], M. R. Abubakarova[1], A. P. Ivanov[1], D. V. Breusenko[1]

[1] Saint Petersburg State Pediatric Medical University, Saint Petersburg, 194100, Russia

Задняя расщелина гортани является редким врожденным пороком развития гортани с предполагаемой заболеваемостью 1 на 10 000–20 000 детей, родившихся живыми. Несмотря на кажущуюся очевидность патологии, диагностика задней расщелины гортани нередко вызывает затруднения, что связано с разнообразием клинических симптомов, обусловленных, прежде всего, различной распространенностью патологического процесса. Цель исследования. Анализ результатов лечения пациентов с врожденной расщелиной гортани. Материалы и методы. Проведен ретроспективный анализ историй болезни детей, находившихся в ЛОР-отделении клиники Санкт-Петербургского государственного педиатрического медицинского университета с 2003 по 2018 год, с диагнозом врожденный порок развития гортани, задняя расщелина гортани. Результаты. Нормальное дыхание и питание через естественные пути было достигнуто у 13 детей с I типом расщелины и у 2 с IIIa типом. Троих пациентов с IIIa и одного с IIIb типами расщелин не удалось реабилитировать в связи с тяжелой сопутствующей соматической и неврологической патологией, по поводу которых они продолжают лечение у профильных специалистов в настоящее время. Выводы. Реабилитация пациентов с расщелинами гортани IIIa и IIIb типов, особенно при наличии тяжелой сопутствующей соматической и неврологической патологии не всегда дает положительные результаты.
Ключевые слова: врожденный порок развития, расщелина гортани.

Для цитирования: Павлов П. В., Захарова М. Л., Абубакарова М. Р., Иванов А. П., Бреусенко Д. В. Задние расщелины гортани. *Российская оториноларингология.* 2021;20(3):70–76. https://doi.org/10.18692/1810-4800-2021-3-70-76

The posterior laryngeal cleft is a rare congenital malformation of the larynx, with an estimated incidence of 1 in 10,000–20,000 children born alive. Despite the apparent obviousness of the pathology, the diagnosis of the posterior cleft of the larynx often causes difficulties, which is associated with a variety of clinical symptoms, primarily due to the varying prevalence of the pathological process. Objective: To analyze the results of treatment of patients with congenital laryngeal cleft. Materials and methods: A retrospective analysis of case histories of children in the department of otolaryngology of the clinic of the St. Petersburg State Pediatric Medical University, from 2003 to 2018, diagnosed with congenital malformation of the larynx, posterior laryngeal cleft, was performed. Results: Normal respiration and nutrition through the natural pathways was achieved in 13 children with type I cleft and in 2 with type IIIa. Three patients with IIIa and IIIb types of clefts could not be rehabilitated due to severe concomitant somatic and neurological pathology, for which they continue treatment with relevant specialists at the present time. Conclusions: Rehabilitation of patients with laryngeal cleft of type IIIa and IIIb, especially in the presence of severe concomitant somatic and neurological pathology, does not always give positive results
Keywords: congenital malformation, laryngeal cleft.

For citation: Pavlov P. V., Zakharova M. L., Abubakarova M. R., Ivanov A. P., Breusenko D. V. Posterior laryngeal clefts. *Rossiiskaya otorinolaringologiya*. 2021;20(3):70-76. https://doi.org/10.18692/1810-4800-2021-3-70-76

Введение

Задняя расщелина гортани (Q31.8) является редким врожденным пороком развития гортани, с предполагаемой заболеваемостью 1 на 10 000–20 000 детей, родившихся живыми [1]. Впервые заднюю расщелину гортани описал Richter в 1792 году, в 1955 году Pettersson выполнил успешную операцию [2, 3].

© Коллектив авторов, 2021

Несмотря на кажущуюся очевидность патологии, диагностика задней расщелины гортани нередко вызывает затруднения, что связано с разнообразием клинических симптомов, обусловленных, прежде всего, различной распространенностью патологического процесса.

В 1989 году Benjamin и Inglis предложили классификацию, подразделив расщелины гортани на 4 типа. В 2006 году K. Sandu и P. Monnier, дополнили ее выделив подтипы «a» и «b» в III и IV типах [2, 4].

Тип I – дефект в межчерпаловидной области, распространяющийся до уровня печатки перстневидного хряща.

Тип II – расщелина, частично распространяющаяся в печатку перстневидного хряща.

Тип IIIa – полный дефект печатки перстневидного хряща.

Тип IIIb – дефект, распространяющийся частично на трахею.

Тип IVa – полная расщелина или полный трахеопищеводный свищ, который может распространяться до бифуркации трахеи.

Тип IVb – дефект, распространяющийся на главные бронхи [2, 4, 5] (рис. 1).

Задние расщелины гортани часто сочетаются с пороками других органов и систем. Наиболее часто встречаются пороки развития желудочно-кишечного тракта, сердечно-сосудистой системы, менее распространены черепно-лицевые аномалии развития, пороки развития половой системы [3]. Сопутствующая патология также оказывает влияние на тактику ведения. При задних расщелинах гортани большинство авторов сходятся во мнении, что при недостаточности консервативной терапии, направленной на уменьшение клиники аспирационного синдрома, эндоскопическое хирургическое вмешательство должно быть проведено в ранние сроки. В то же время другая часть считает оптимальным отдать предпочтение паллиативным методам хирургии (трахеостомия, гастростомия, фундопликация) и прибегать к хирургической коррекции только после стабилизации состояния легких и сопутствующей патологии [3, 6–9].

Таким образом, существует потребность анализа пациентов, наблюдавшихся с задней расщелиной гортани, для дальнейшей разработки алгоритма диагностики и тактики ведения пациентов с данной патологией.

Цель исследования

Проанализировать результаты лечения пациентов с врожденной расщелиной гортани.

Пациенты и методы исследования

С 2003 по 2018 год в ЛОР-отделении клиники Санкт-Петербургского государственного педиатрического медицинского университета наблюдались и лечились 19 пациентов с диагнозом задняя расщелина гортани. Из них 12 (63,2%) мальчиков и 7 (36,8%) девочек. Возрастной диапазон на момент обращения в клинику составил от 1,2 до 28,9 месяца, за исключением 1 девочки, которой на момент поступления в клинику было 8 лет (табл. 1.) У 12 пациентов имелась сопутствующая врожденная патология: пороки ЦНС – 5 (26,3%), ВПС – 5 (26,3%), атрезия пищевода – 3 (15,8%), синдром Дауна – 1 (5,3%).

Инструментальные исследования включали гибкую ларингоскопию и лучевую диагностику. При фиброларингоскопии или гибкой видеоларингоскопии поставить или заподозрить диагноз задняя расщелина гортани удалось в 100% случаев. На рентгенограмме шеи в боковой проекции выявляли мягкотканые тени в области вестибулярного и подголосового отделов гортани, нечеткость задней стенки гортани. Однако эти признаки не несли особого диагностического значения, и рентгенограмма шеи в боковой проекции, скорее, позволяла исключить дополнительную патологию подголосового отдела и трахеи у ребенка. На обзорной рентгенограмме органов грудной клетки было выявлено усиление легочного рисун-

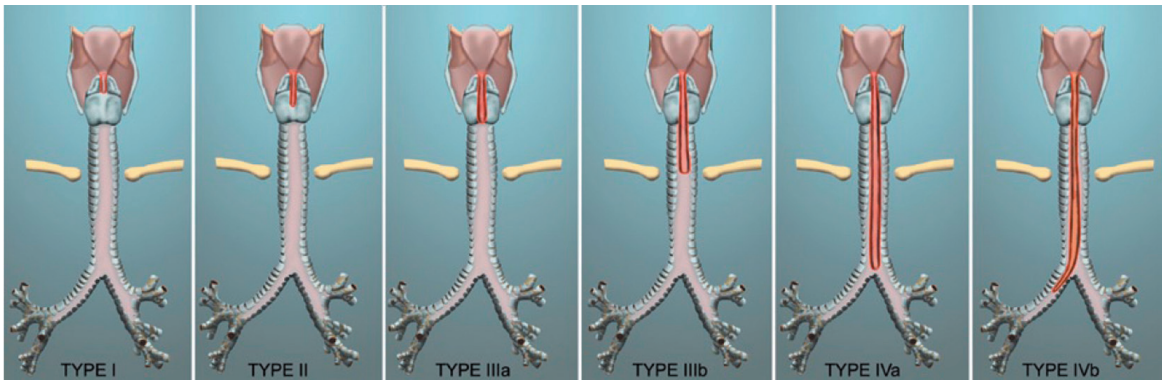

Рис. 1. Классификация врожденных расщелин гортани
Fig. 1. Classification congenital laryngeal clefts

Таблица 1

Распределение больных с задней расщелиной гортани по полу и возрасту на момент обращения

Table 1

Distribution of patients with posterior cleft larynx by gender and age at the time of treatment

Пол	Возраст					Итого
	До 1 мес.	До 6 мес.	7–12 мес.	1–3 года	4–8 лет	
Мальчики	4	4	2	2	0	12 63,2
Девочки	1	3	2	0	1	7 36,8
Итого	5 26,3%	7 36,8%	4 21,1%	2 10,5%	1 5,3%	19 100%

ка в 100% случаев и у 5 (26%) детей были выявлены ателектазы различных участков легких. Для диагностики типа задней расщелины гортани всем детям выполняли прямую подвесную микровидеоларингоскопию с пальпацией и определением протяженности дефекта.

Лечение данных пациентов состояло из двух этапов. Первый этап был направлен на разобщение дыхательной и пищеварительной систем для поддержания оптимального дыхания, предотвращения рецидивирующих легочных осложнений и обеспечения адекватного питания. Проводилась консервативная терапия, которая заключалась в диетотерапии. Проводились мероприятия по развитию определенных навыков (орально-моторная терапия). Использовали модифицированные жидкости/продукты, специальное оборудование для кормления (бутылки с регулируемым потоком, открытые чашки или чашки с трубочкой), кормление было в модифицированной позе (в вертикальном положении, в положении лежа), а также присутствовала определенная стратегия кормления (имел значение темп подачи пищи). В дополнение проводилось лечение сопутствующих заболеваний – терапии гастроэзофагеального рефлюкса, реактивной болезни легких, пищевой аллергии.

Вторым этапом, при неэффективности консервативного лечения, была хирургическая коррекция задней расщелины гортани эндоскопическим и/или наружным способом.

Методика эндоскопического ушивания задней расщелины гортани

Под общим наркозом производилась прямая опорная ларингоскопия. Под контролем операционного микроскопа эндоскопически диодным лазером в контактном режиме производили разрез слизистой оболочки по медиальной поверхности расщелины с формированием переднего и заднего слизистых лоскутов, с последующим наложением швов. Производился контроль проходимости пищевода, оценивали просвет гортани (рис. 2). Далее проводилась послеоперационная терапия в индивидуальном режиме.

Методика ушивания гортани наружным доступом

Операция проводилась под операционным микроскопом с использованием микрохирургической техники. Выполнен поперечный передний разрез на шее выше трахеостомического отверстия. Послойно выделена передняя стенка гортани и трахеи. Выполнялось продольное рассечение гортани и трахеи с вскрытием просвета на протяжении щитовидного, перстневидного хрящей и

а) *б)*



Рис. 2. Эндоскопическое ушивание расщелины IIIa типа: *а* – до операции; *б* – после операции

Fig. 2. Endoscopical surgery of laryngeal cleft IIIa type: *a* – before surgery; *b* – after surgery

а) б)

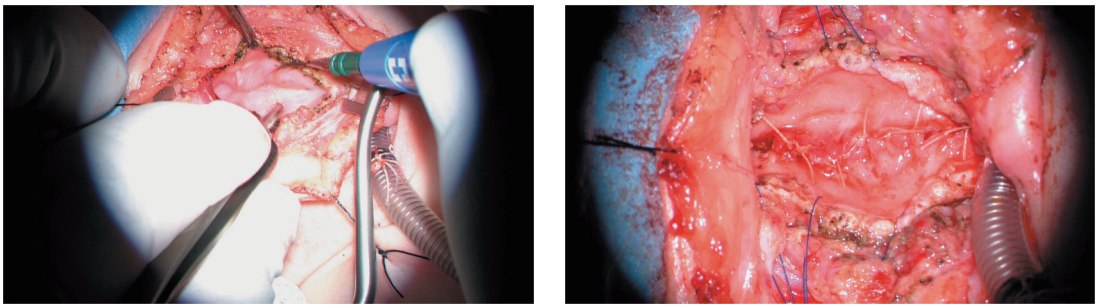

Рис. 3. Ушивание задней расщелины гортани IIIb типа наружным способом: *а* – вскрытие просвета гортани; *б* – ушивание задней стенки гортани и трахеи

Fig. 3. Surgical repair of laryngeal cleft IIIb type by an external method: *a* – dissection larynx; *b* – suturing posterior paries of the larynx and trachea

первых 3 колец трахеи. Производили осмотр задней стенки гортани и выявляли протяженность расщелины.

Выполнялись рассечение слизистой оболочки по краям расщелины с формированием полноценных слизисто-подслизистых лоскутов со стороны глотки и гортани, их отсепаровка на протяжении 2–3 мм с каждой стороны, и затем последовательное их сшивание. Сначала формировалась передняя стенка пищевода и глотки. Затем выполнен шов задней стенки гортани и трахеи отдельными швами. Последним этапом выполнено ушивание передней стенки гортани и трахеи. В целях профилактики рецидива в промежуток линий швов и их разделения устанавливалась полоска аутонадкостницы (взятие надкостницы произведено из отдельного продольного разреза по передней поверхности правой голени в средней трети). Производился контроль гемостаза, послойный шов мягких тканей (рис. 3).

Для оценки результатов лечения пациенты были разделены на группы. Критерием разделения выбран тип расщелины гортани.

Первая группа – I и II типы расщелины, 13 детей (68%). В связи с тем что II тип расщелины не был выявлен ни у кого, в нашем исследовании первую группу составлял только I тип расщелины гортани.

Вторая группа – IIIa, IIIb и IV типы расщелины – 6 пациентов (32%). Так же как и II тип расщелины, IV тип выявлен не был, и вторую группу составляли IIIa и IIIb типы.

Результат лечения оценивался как положительный при купировании симптомов, восстановлении питания и дыхания через естественные пути и по факту деканюляции и удалении гастростомы соответственно.

Результаты исследования

Основными клиническими проявлениями были: аспирация у 19 (100%) детей, стридорозное дыхание у 16 (84%), кашель, особенно во время еды, – у 8 (42%) детей, осиплость – у 6 (32%) пациентов (табл. 2). У детей с задней расщелиной гортани, наблюдавшейся с рождения основным симптомом была различной выраженности аспирация. В тяжелых случаях она проявляла себя эпизодами с бронхоспазмом, развитием дыхательной недостаточности и аспирационной пневмонии – 7 человек (36,8%). В более легких случаях проявляла себя поперхиванием или синдромом микроаспирации.

Всем детям на первом этапе лечения проводилась консервативная терапия для уменьшения аспирационного синдрома и стабилизации состояния легких. Она заключалась в назначении антирефлюксных смесей, мотилиума, особого режима кормления, при необходимости перехода на зондовое питание.

В связи с выраженными клиническим проявлениями и тяжелой сопутствующей патологией были произведены трахеостомия – 7 (37%) детей, гастростомия – 6 (32%) детей, фундопликация по Ниссену – 2 (11%) ребенка.

Из первой группы трахеостомия была выполнена только одной девочке с синдромом Дауна. Всем 6 пациентам из второй группы потребовалось наложение трахеостомы в целях санации трахеобронхиального дерева, а также гастростомии и двум из них дополнительно потребовалась фундопликация по Ниссену (табл. 3).

В первой группе детей 8 (61,5%) пациентам консервативного лечения было достаточно для купирования симптомов аспирации и стридора, 5 (38,5%) пациентам потребовалось хирургическое лечение в объеме эндоскопического ушивания задней расщелины гортани.

Во второй группе (дети с расщелиной гортани IIIa и IIIb типов) 5 пациентам проведено хирургическое лечение в объеме эндоскопического ушивания. Одному мальчику с расщелиной IIIa типа лечение не проводилось в связи с тяжестью сопутствующей патологией. У ребенка с задней расщелиной IIIb типа в течение 2 месяцев возник рецидив, и ему было выполнено оперативное лечение наружным доступом (табл. 4).

Таблица 2

Клинические проявления у детей

Table 2

Identified clinical manifestations in children

Группа	Аспирация	Стридор	Кашель	Осиплость
Первая	13 детей	10 детей	2 детей	2 детей
Вторая	6 детей	6 детей	6 детей	4 детей
Всего	19 детей 100%	16 детей 84%	8 детей 42%	6 детей 32%

Таблица 3

Распределение пациентов на группы по типу расщелины и предшествующим хирургическим вмешательствам

Table 3

The distribution of patients into groups according to the type of cleft and previous surgical interventions

Группа	Тип расщелины	Количество детей	Трахеостомия	Гастростомия/ фундопликация
Первая	I	13	1	–/–
Вторая	III a, III b	6	6	6/2
Итого		19 100%	7 37%	6/2 32/11%

Таблица 4

Распределение пациентов по методам лечения

Table 4

Patient distribution by treatment

Группа	Консервативное лечение	Эндоскопическое хирургическое лечение	Оперативное лечение наружным доступом
Первая	8	5	–
Вторая	1	5	1
Итого	9	10	1

В первой группе удалось достичь 100% положительного результата. В то время как у детей 2-й группы мы получили положительный результат только у 2 из 6 пациентов. Одному из них хирургическое лечение было противопоказано из-за гигантской кисты головного мозга, требующей шунтирования. Из 5 детей, которым была проведена эндоскопическая пластика задней расщелины, рецидив был только у 1 ребенка, которому впоследствии было проведено лечение открытым способом. Но, несмотря на успешное оперативное лечение 5 детей, положительный результат был достигнут только у 2 пациентов. У остальных детей нет полного восстановления функций гортани и соответственно купирования симптомов, что может быть также связано с тяжелой сопутствующей соматической и неврологической патологией, по поводу которой им проводится лечение у профильных специалистов по сей день (табл. 5).

Таким образом, использование консервативного и хирургического методов лечения позволило добиться нормального дыхания и питания через естественные пути у 15 детей с задней рас-

Таблица 5

Результаты проведенного лечения

Table 5

Treatment results

Группа	Положительные	Деканюлировано	Удалена гастростома
Первая	13	1	–
Вторая	2	2	2
Итого	15	3	2

щелиной гортани, что составило 78,9% от общего числа наблюдений. Деканюлировано 3 (42,9%) хронических канюленосителя, удалена гастростома у 2 (33,3%) пациентов.

Дискуссия

Многие авторы сходятся во мнении, что задняя расщелина гортани – это наиболее сложная и неоднозначная для диагностики и лечения врожденная патология гортани у детей [10]. Клинические проявления различны, зависят от типа расщелины и соматического статуса ребенка [2, 3, 10]. Диагностика задней расщелины гортани зачастую вызывает затруднения в связи с широким спектром симптомов, которые затрагивают не только дыхательную систему, но и пищеварительный тракт. Основными методами являются фиброларингоскопия, а также прямая микровидеоларингоскопия, которые позволяют поставить окончательный диагноз [2, 7–9]. После постановки диагноза необходимо придерживаться четкого поэтапного алгоритма лечения данной патологии. Также нужен индивидуальный подход к каждому случаю, так как зачастую задняя расщелина гортани сочетается с тяжелыми пороками других органов и систем. Эффективность лечения прямо пропорционально зависит от типа расщелины, как следствие, выраженности симптомов, а также тяжести сопутствующей патологии.

Наш опыт в диагностике и лечении задней расщелины гортани во многом схож с опытом зарубежных коллег, которые придерживаются мнения о том, что основным хирургическим методом лечения I, II и некоторых вариантов III типов расщелин следует выбрать именно эндоскопическое ушивание, что подтверждают результаты Douglas R. Jonson и соавт., Tendy Chiang и соавт. и другие [3, 6, 12, 13]. Также при задних расщелинах III типа первым этапом необходимо наложение трахеостомы (гастростомы при необходимости).

Нам удалось доказать эффективность эндоскопического хирургического вмешательства в купировании основных симптомов, однако необходима большая выборка пациентов, а именно присутствие пациентов с расщелиной гортани II и IV типов. Необходимо оценить отдаленные результаты лечения и более подробно изучить процесс реабилитации.

Выводы

Задняя расщелина гортани является редкой патологией (19 наблюдений за 15 лет), которая в более половины случаев сочетается с различными тяжелыми пороками развития органов и систем (62,3%). Преобладают расщелины I типа (68,4%).

В хирургической коррекции нуждались около 58% детей. Основным методом хирургической коррекции можно считать эндоскопическое ушивание задней расщелины, результаты которого зависят от типа расщелины.

Реабилитация пациентов с расщелинами гортани IIIa и IIIb типов, (ларинготрахеоэзофагеальными расщелинами) требуют индивидуального подхода и командной работы, особенно при наличии тяжелой сопутствующей соматической и неврологической патологии.

Авторы заявляют об отсутствии конфликта интересов.

ЛИТЕРАТУРА/REFERENCES

1. Saxena R. C., Scott A. R. The varying presentations of type I laryngeal cleft: illustrative cases in a set of triplets. *International journal of pediatric otorhinolaryngology.* 2015;79(4):620–622. https://doi.org/10.1016/j.ijporl.2015.01.013
2. Цветков Э. А., Павлов П. В., Есин Т. С. Первый опыт эндоскопического лечения задней расщелины гортани с применением контактного диодного лазера. *Российская оториноларингология.* 2007;6:162–164 [Tsvetkov E. A., Pavlov P. V., Esin T. S. Pervyi opyt endoskopicheskogo lecheniya zadnei rasshcheliny gortani s primeneniem kontaktnogo diodnogo lazera. *Rossiiskaya otorinolaringologiya.* 2007;6:162-164. (In Russ.)]. http://entru.org/files/preview/2007/06/j_rus_LOR_6_2007.pdf#page=162
3. Johnston D. R. et al. Laryngeal cleft: evaluation and management. *International journal of pediatric otorhinolaryngology.* 2014;78(6):905-911. https://doi.org/10.1016/j.ijporl.2014.03.015
4. Sandu K., Monnier P. Endoscopic laryngotracheal cleft repair without tracheotomy or intubation. *The Laryngoscope.* 2006;116(4):630-634. https://doi.org/10.1097/01.mlg.0000200794.78614.87
5. Benjamin B., Inglis A. Minor congenital laryngeal clefts: diagnosis and classification. *Ann. Otol. Rhinol. Laryngol.* 1989;98(6):417-420. https://doi.org/10.1177/000348948909800603
6. Day K. E., Smith N. J., Kulbersh B. D. Early surgical intervention in type I laryngeal cleft. *International journal of pediatric otorhinolaryngology.* 2016;90:236-240. https://doi.org/10.1016/j.ijporl.2016.09.017
7. Ryan D. Laryngotracheal cleft repair. Surgery of the trachea and bronchi. H. Grillo, ed. Hamilton, Ontario, Canada: B. C. Decker Inc, 2004:675-680.
8. Захарова М. Л., Павлов П. В. Оптимизация лечебно-диагностической тактики при врожденных пороках развития гортани у детей. *Детская медицина Северо-Запада.* 2018;7(1):124–124. [Zakharova M. L., Pavlov P. V. Optimization of therapeutic and diagnostic tactics for congenital malformations of the larynx in children. *Detskaya meditsina Severo-Zapada.* 2018;7(1):124–124. (In Russ.)] https://elibrary.ru/item.asp?id=35646701

9. Yeung J. C. et al. International Pediatric Otolaryngology Group: consensus guidelines on the diagnosis and management of type I laryngeal clefts. *International journal of pediatric otorhinolaryngology*. 2017;101:51-56. https://doi.org/10.1016/j.ijporl.2017.07.016
10. Chitkara A. E., Tadros M., Kim H. J., Harley E. H. Complete laryngotracheoesophageal cleft: complicated management issues. *Laryngoscope*. 2003;113(8):1314-1320. https://doi.org/10.1097/00005537-200308000-00010
11. Захарова М. Л., Павлов П. В. Врожденные пороки развития гортани у детей. *Российская оториноларингология.* 2017;86(1):31-35 [Zakharova M. L., Pavlov P. V. Congenital malformations of the larynx in children. *Rossiiskaya otorinolaringologiya.* 2017;86(1):31-35. (In Russ.)]. https://doi.org/10.18692/1810-4800-2017-1-31-35
12. Leishman C., Monnier P., Jaquet Y. Endoscopic repair of laryngotracheoesophageal clefts: experience in 17 cases. *International journal of pediatric otorhinolaryngology.* 2014;78(2):227-231. https://doi.org/10.1016/j.ijporl.2013.10.068
13. Chiang T. et al. Surgical management of type I and II laryngeal cleft in the pediatric population. *International journal of pediatric otorhinolaryngology.* 2014;78(12):2244-2249. https://doi.org/10.1016/j.ijporl.2014.10.023

Информация об авторах

Павлов Павел Владимирович – доктор медицинских наук, доцент, заведующий кафедрой оториноларингологии, Санкт-Петербургский государственный педиатрический медицинский университет (194100, Россия, Санкт-Петербург, Литовская ул., д. 2); e-mail: pvpavlov@mail.ru

ORCID: https://orcid.org/0000-0002-4626-201X

✉ **Захарова Мария Леонидовна** – доктор медицинских наук, доцент кафедры оториноларингологии, Санкт-Петербургский государственный педиатрический медицинский университет (194100, Россия, Санкт-Петербург, Литовская ул., д. 2); e-mail: dr.essina@mail.ru

ORCID: https://orcid.org/0000-0001-6410-3533

Абубакарова Мария Руслановна – клинический ординатор, кафедра оториноларингологии, Санкт-Петербургский государственный педиатрический медицинский университет (194100, Россия, Санкт-Петербург, Литовская ул., д. 2); e-mail: m.ruslanovna2502@mail.ru

ORCID: https://orcid.org/0000-0002-7861-3283

Иванов Андрей Петрович – кандидат медицинских наук, доцент кафедры хирургических болезней детского возраста, Санкт-Петербургский государственный педиатрический медицинский университет (194100, Россия, Санкт-Петербург, Литовская ул., д. 2); e-mail: ap59@mail.ru

ORCID: https://orcid.org/0000-0003-0194-5674

Бреусенко Дмитрий Витальевич – кандидат медицинских наук, заведующий отделением отоларингологии, Санкт-Петербургский государственный педиатрический медицинский университет (194100, Россия, Санкт-Петербург, Литовская ул., д. 2); e-mail: lor-gpma@mail.ru

ORCID: https://orcid.org/0000-0003-2983-4124

Information about authors

Pavel V. Pavlov – MD, Associate Professor, Head of the Department of Otorhinolaryngology, Saint Petersburg State Pediatric Medical University (2, str. Litovskaya, Saint Peterburg, Russia, 194100); e-mail: pvpavlov@mail.ru

ORCID: https://orcid.org/0000-0002-4626-201X

✉ **Mariya L. Zakharova** – MD, Associate Professor of the Department of Otorhinolaryngology, Saint Petersburg State Pediatric Medical University (2, str. Litovskaya, Saint Peterburg, Russia, 194100); e-mail: dr.essina@mail.ru

ORCID: https://orcid.org/0000-0001-6410-3533

Abubakarova Mariya Ruslanovna – Clinical Resident, Department of Otorhinolaryngology, Saint Petersburg State Pediatric Medical University (2, str. Litovskaya, Saint Peterburg, Russia, 194100); e-mail: m.ruslanovna2502@mail.ru

ORCID: https://orcid.org/0000-0002-7861-3283

Ivanov Andrei Petrovich – MD Candidate, Associate Professor of the Department of Surgical Diseases of Children, Saint Petersburg State Pediatric Medical University (2, str. Litovskaya, Saint Peterburg, Russia, 194100); e-mail: ap59@mail.ru

ORCID: https://orcid.org/0000-0003-0194-5674

Breusenko Dmitrii Vital'evich – MD Candidate, Head of the Department of Otolaryngology, Saint Petersburg State Pediatric Medical University (2, str. Litovskaya, Saint Peterburg, Russia, 194100); e-mail: lor-gpma@mail.ru

ORCID: https://orcid.org/0000-0003-2983-4124

УДК 616.211-002.193/.2-036.22-07
https://doi.org/10.18692/1810-4800-2021-3-77-85

Проверка гипотезы о частоте встречаемости информационно-значимых симптомов у больных хроническим аллергическим, хроническим вазомоторным и хроническим смешанным ринитом

Г. М. Портенко[1], Г. П. Шматов[2]

[1] *Тверской государственный медицинский университет, г. Тверь, 170100, Россия*

[2] *Тверской государственный технический университет, г. Тверь, 170026, Россия*

Testing hypothesis about incidence of information-significant symptoms in patients with chronic allergic, chronic vasomotor and chronic mixed rhinitis

G. M. Portenko[1], G. P. Shmatov[2]

[1] *Tver State Medical University, Tver, 170100, Russia*

[2] *Tver State Technical University, Tver, 170036, Russia*

Математической моделью нейронной сети проведена классификация больных женщин с установленными при обследовании диагнозами аллергическим и вазомоторным ринитами на три формы ринита: аллергический ринит (АРинит), вазомоторный ринит (ВРринит) и смешанный ринит (СРинит). При проверке частот встречаемости, установленных нами информационно-значимых симптомов в категориях «Жалобы» и «Объективный статус» обнаружилось, что данные симптомы имеются при всех формах ринита и многие из них по частоте встречаемости неразличимы. Эти три формы ринита с триадой симптомов можно трактовать как аллергическое заболевание слизистой оболочки носа. Смешанный ринит по большинству информационно-значимых симптомов в этих двух категориях нужно отнести к локальному аллергическому риниту (ЛАР). Полное проявление информационно-значимых симптомов у некоторых больных зависит от сроков заболевания и индивидуальных особенностей организма, что отражается на постановке диагнозов аллергического ринита и локального аллергического ринита. Термин «вазомоторный ринит» надо исключить и трактовать его как аллергический ринит. Нами убедительно доказано, что вазомоторный ринит является синонимом аллергического ринита и лечится по стандарту аллергической патологии организма. Необходимо в настоящее время выделять две формы аллергического ринита: аллергический ринит и локальный аллергический ринит в зависимости от выявленных информационно-значимых симптомов у больного в момент посещения врача.

Ключевые слова: аллергический ринит, вазомоторный ринит, смешанный ринит, локальный аллергический ринит, нейронная сеть, частота встречаемости, информационно-значимые симптомы.

Для цитирования: Портенко Г. М., Шматов Г. П. Проверка гипотезы о частоте встречаемости информационно-значимых симптомов у больных хроническим аллергическим, хроническим вазомоторным и хроническим смешанным ринитом. *Российская оториноларингология.* 2021;20(3):77–85. https://doi.org/10.18692/1810-4800-2021-3-77-85

A mathematical model of the neural network has been used to classify sick women with diagnosed allergic and vasomotor rhinitis in three forms: allergic rhinitis (ARhinitis), vasomotor rhinitis (VRhinitis) and mixed rhinitis (MRhinitis). When checking the incidence, the information-significant symptoms that we identified in

© Коллектив авторов, 2021

the categories «Complaints» and "Objective status", it was found that these symptoms are present in all forms of rhinitis and many of them are indistinguishable by the frequency of occurrence. These three forms of rhinitis with a triad of symptoms can be interpreted as an allergic disease of the nasal mucosa. Mixed rhinitis for the majority of information-significant symptoms in these two categories should be attributed to local allergic rhinitis (LAR). The full manifestation of information-significant symptoms in some patients depends on the duration of the disease and the individual characteristics of the body, which affects the diagnosis of allergic rhinitis and local allergic rhinitis. The term "Vasomotor rhinitis" should be excluded and interpreted as allergic rhinitis. We have convincingly proved that vasomotor rhinitis is a synonym for allergic rhinitis and is treated according to the standard of allergic pathology of the body. At present it is necessary to distinguish two forms of allergic rhinitis: allergic rhinitis, and local allergic rhinitis, depending on the identified information-significant symptoms in the patient at the time of the visit to the doctor.
Keywords: allergic rhinitis, vasomotor rhinitis, mixed rhinitis, local allergic rhinitis, neural network, incidence, information-significant symptoms.

For citation: Portenko G. M., Shmatov G. P. Testing hypothesis about incidence of information-significant symptoms in patients with chronic allergic, chronic vasomotor and chronic mixed rhinitis. *Rossiiskaya otorinolaringologiya*. 2021;20(3):77-85. https://doi.org/10.18692/1810-4800-2021-3-77-85

В научной литературе до настоящего времени дискутируется вопрос об аллергическом, вазомоторном и смешанном рините. Так Л. Б. Дайняк [1] в своей монографии «Вазомоторный ринит» описывает три его формы: аллергическую, нейровегетативную и смешанную. По мнению Э. Райка [2], вазомоторный ринит может быть частным случаем сезонного насморка.

В оториноларингологической классификации 1997 года оба ринита объединены в рубрику гиперчувствительные формы, где подразделяются на вазомоторный и аллергический. Российские иммунологи предлагают отнести оба вида ринита в группу аллергические риниты, «выделяя при этом истинный аллергический ринит и псевдоаллергический ринит» [3, 4]. Европейская академия аллергологии и клинической иммунологии (EAACI) утвердила термин гиперчувствительный ринит, разделяя его на подтипы – аллергический и неаллергический риниты [5] и не рекомендует использовать термин «вазомоторный ринит» при постановке диагноза.

Критика самого термина «вазомоторный ринит», объединение аллергологами обоих заболеваний в группу аллергический ринит [3, 5] или гиперчувствительный ринит [6] наводит на мысль о разных названиях (синонимах) одного заболевания.

Отечественные ученые, занимавшиеся изучением аллергических заболеваний в лаборатории А. Д. Адо, выделяли локальную форму аллергического ринита (АР) еще в 60-х годах прошлого века и называли его изолированным АР. Речь идет о наличии локального аллергического ринита (ЛАР) у категории больных, ранее рассматривающихся как пациенты с вазомоторным(идиопатическим) ринитом [7] или с идиопатическим или неаллергическим эозинофильным ринитом [8].

Нами с помощью информационных технологий доказано, что диагностические симптомы хронического аллергического ринита (ХАР) и хронического вазомоторного ринита (ХВР) практически идентичны. А установленные информационно-значимые симптомы с помощью кластерного и корреляционного анализов доказывают, что ХВР является синонимом ХАР [9].

Однако при дальнейшем обследовании наших пациентов женщин с ХВР и с ХАР с помощью математической модели нейронной сети обученной классификации ХВР и ХАР, установлена третья группа больных со смешанной формой ринита (СРинит) [10].

Цель исследования

Изучить и сравнить частоту встречаемости информационно-значимых симптомов при установленных трех формах аллергического ринита.

Материалы и методы исследования

Исследование проводилось на базе ГБУЗ «Областная клиническая больница» (ОКБ) г. Твери. Носило одномоментный, наблюдательный характер во время стационарного лечения пациентов с аллергическим и вазомоторным ринитами в оториноларингологическом отделении в период с 09.2012 по 05.2014 гг.

На каждого пациента заполнялась разработанная карта обследования по 39 симптомам, которые, по данным научной литературы, наиболее часто используют врачи для диагностики этих заболеваний. Симптомы были распределены по категориям: «Жалобы», «Анамнез», «Объективный статус» (к которому были отнесены также и лабораторные анализы). Все пациенты проходили комплексное обследование по общепринятым методикам.

Результаты обследования (данные анкетирования) пациентов накапливались и хранились в базе данных (свидетельство о государственной регистрации базы данных № 2015620310 от

18 февраля 2015 г.). Значениями симптомов являлись элементы множества {0, 1} (0 – симптом у больного отсутствует, 1 – симптом у больного имеется).

Для проведения данного исследования, по запросу из базы данных были отобраны пациенты женского пола в возрасте от 18 до 71 года. Выборка обрабатывалась математической моделью нейронной сети в результате которой были сформированы три группы пациентов: вазомоторный ринит (ВРинит) – 114; аллергический ринит (АРинит) – 100 и смешанный ринит (СРинит) – 46. Симптомы представлены двумя категориями «Жалобы» и «Объективный статус» всего 29 симптомов.

В качестве вычислительного средства в работе использовался персональный компьютер IBM PC с операционной системой Windows 7x64. Инструментом и средой аналитического исследования являлась система компьютерной математики и моделирования MATLAB.

Результаты исследования

Проверка гипотезы частоты встречаемости симптомов проведена на информационно-значимых симптомах в категориях «Жалобы» и «Объективный статус» представленных в таблице.

Проверка гипотезы частоты встречаемости симптомов в категориях трех форм ринита проводилась методом 95% доверительных интервалов.

При расчете частот встречаемости необходимо учитывать недостатки выборочного метода, которые приводят к неточности выборочной оценки. При таком подходе описание качественных данных их интервальной оценкой предпочтительнее точечной.

В большинстве литературных источников по статистике для биомедицинских исследований, например, [11] выборочная ошибка частоты (далее признака) рассчитывается с помощью формулы:

$$s_p = \sqrt{\frac{p(1-p)}{n}},$$

где p – частота встречаемости признака (доля) в выборке, n – объем (размер) выборки. И указывается значение частоты встречаемости признака в выборке в виде $p \pm s_p$. Целесообразнее, однако, представлять 95% доверительный интервал для частоты встречаемости признака в генеральной совокупности, который будет включать значения границ:

$$\text{от } p - 1{,}96\sqrt{\frac{p(1-p)}{n}} \quad \text{до } p + 1{,}96\sqrt{\frac{p(1-p)}{n}}.$$

При малых выборках, что чаще всего и бывает на практике, заменяют значение 1,96 на значение t-распределения для n–1 степеней свободы.

Данный метод, он носит имя Вальда (Wald) [10], очень популярен, однако его применение связано с существенными проблемами. Метод не рекомендуется при малых объемах выборок, а также в случаях, когда частота встречаемости признака стремится к 0 или 1 (0% или 100%), и просто невозможен для частот 0 и 1. Кроме того, аппроксимация нормального распределения, которая используется при расчете ошибки (коэффициент 1,96) не является корректной в случаях, когда n_p менее 5 или $n(1–p)$ менее 5.

Детальное рассмотрение метода Вальда показало, что полученные с его помощью доверительные интервалы в большинстве случаев узки. Применение, которых ошибочно создает слишком оптимистическую картину. К тому же при приближении частоты к левой границе (0) доверительного интервала может принимать отрицательное значение, а к правой (1) превышать ее, что выглядит абсурдно для частот. Таким образом, несмотря на простоту расчетов, метод Вальда может применяться лишь в очень ограниченном числе случаев и не применяться для небольших выборок [11–13], а ведь именно с такими выборками часто приходится иметь дело в биомедицинских исследованиях.

По мнению статистиков [11, 12], наиболее оптимальная оценка доверительного интервала для частоты встречаемости признака в выборке получается при применении метода Уилсона (Wilson), практически не используемого в биомедицинских исследованиях. Метод Уилсона не только позволяет оценить доверительные интервалы для очень малых и очень больших частот, но и применим для малого числа наблюдений (малая выборка) [12, 13].

В общем виде доверительный интервал по формуле Уилсона имеет вид:

$$\text{от } \frac{p + \frac{Z^2_{1-\alpha/2}}{2n} - Z_{1-\alpha/2}\sqrt{\frac{p(1-p)}{n} + \frac{Z^2_{1-\alpha/2}}{4n^2}}}{1 + \frac{Z^2_{1-\alpha/2}}{n}}$$

$$\text{до } \frac{p + \frac{Z^2_{1-\alpha/2}}{2n} + Z_{1-\alpha/2}\sqrt{\frac{p(1-p)}{n} + \frac{Z^2_{1-\alpha/2}}{4n^2}}}{1 + \frac{Z^2_{1-\alpha/2}}{n}}.$$

где $Z_{1-\alpha/2}$ – стандартное нормальное распределение (Z-распределение), принимающее значение 1,96 при расчете 95% доверительного интервала и уровне значимости $\alpha = 0{,}05$.

В данном исследовании метод Уилсона реализуется пользовательской m-функцией wilson.

Таблица

Список информационно-значимых симптомов в категориях «Жалобы» и «Объективный статус» при трех формах ринита

Table

List of informationally significant symptoms in the categories «Complaints» and «Objective status» in three forms of rhinitis

#	Название симптома	ВРинит	АРинит	СРинит
		n = 114	*n* = 100	*n* = 46
	Жалобы			
1	Затруднение носового дыхания, постоянное	56	63	23
2	Затруднение носового дыхания, периодическое	44	37	17
3	Изменение носового дыхания при перемене положения головы во время сна	42	23	20
4	Ринорея с водянистым отделяемым	42	64	12
5	Заложенность носа, непостоянная	34	37	8
6	Заложенность носа, выраженная	40	35	34
7	Ощущение густой слизи, стекающей в глотку	44	17	17
8	Чихание, приступообразное	37	73	31
9	Чихание, редкое	46	21	12
10	Зуд в носу	20	50	25
11	Дневной ритм	37	66	22
12	Ночной ритм	51	26	20
	Объективный статус			
13	Набухание носовых раковин	50	21	12
14	Гиперемия слизистой оболочки носовых раковин	15	11	25
15	Бледность слизистой оболочки носа	22	43	14
16	Отечность слизистой оболочки носа	5	64	3
17	Цианотичность слизистой оболочки носа	27	30	6
18	Сизые пятна «Воячека»	54	0	1
19	Положительная проба с адреналином	79	7	23
20	Отрицательная проба с адреналином	34	93	23
21	Отделяемое водянистое	33	68	15
22	Отделяемое светлое	33	18	14
23	Отделяемое слизисто-водянистое	21	17	12
24	Шип носовой перегородки	8	2	0
25	Искривление носовой перегородки	39	24	15
26	Эозинофилия в крови	14	73	6
27	Лимфоцитоз	34	0	3
28	Кожные пробы, положительные	0	27	0
29	Эозинофилия в отделяемом из носа (более 5 в поле зрения)	30	42	30

Примечание: # – номер симптома; ВРинит – вазомоторный ринит; АРинит – аллергический ринит; СР – смешанный ринит; *n* – количество пациентов-женщин с формой ринита.

```
function [p,ci] = wilson(k,n,gamma)
p = k/n;
Z = icdf('Normal',(1+gamma)/(2,0,1);
a = p+(Z^2)/(2*n);
b = Z*(p*(1-p)/n + (Z^2)/(4*n^2))^(1/2);
d = 1+Z^2/n;
ci = [(a-b)/d,(a+b)/d];
end
```

Функция wilson возвращает частоту встречаемости (долю) симптома (*p*) в выборке и ее 95% доверительный интервал (*ci*), как двухэлементный вектор [нижняя граница, верхняя граница]. В качестве аргументов используются: *k* – число симптомов в выборке, *n* – размер выборки, gamma – доверительная вероятность, по умолчанию 0,95.

В исследовании мы используем доверительные интервалы в качестве критериев статистической значимости различий частоты встречаемости симптомов в формах ринита с порогом $p = (1–0,95) <= 0,05$.

Результаты и обсуждение

Категория: Жалобы (рис. 1 и 2).

Симптом #1: частота встречаемости статистически неразличима во всех формах ринита (ВР: 0.398–0.579; АР: 0.54–0.73; СР: 0.348–0.652).

Симптом #2: частота встречаемости статистически неразличима во всех формах ринита (ВР: 0.298–0.479; АР: 0.27–0.46; СР: 0.239–0.522).

Симптом #3: частота встречаемости статистически неразличима во всех формах ринита (ВР: 0.29–0.474; АР: 0.16–0.32; СР: 0.304–0.587).

Симптом #4: частота встречаемости статистически неразличима в ВР и СР формах ринита, АР значимо отличается от ВР и СР (ВР: 0.281–0.465; АР: 0.54–0.73; СР: 0.152–0.413).

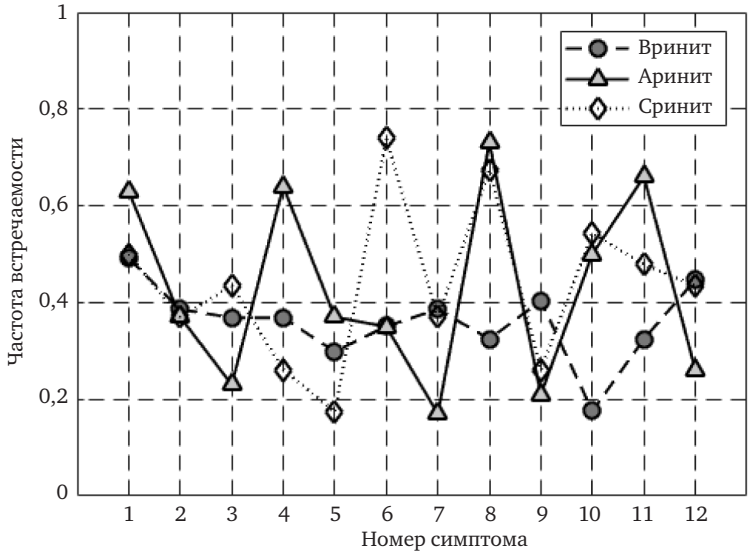

Рис. 1. Частота встречаемости симптомов форм ринита категория «Жалобы»
Fig. 1. Incidence of symptoms of rhinitis forms of the category „Complaints“

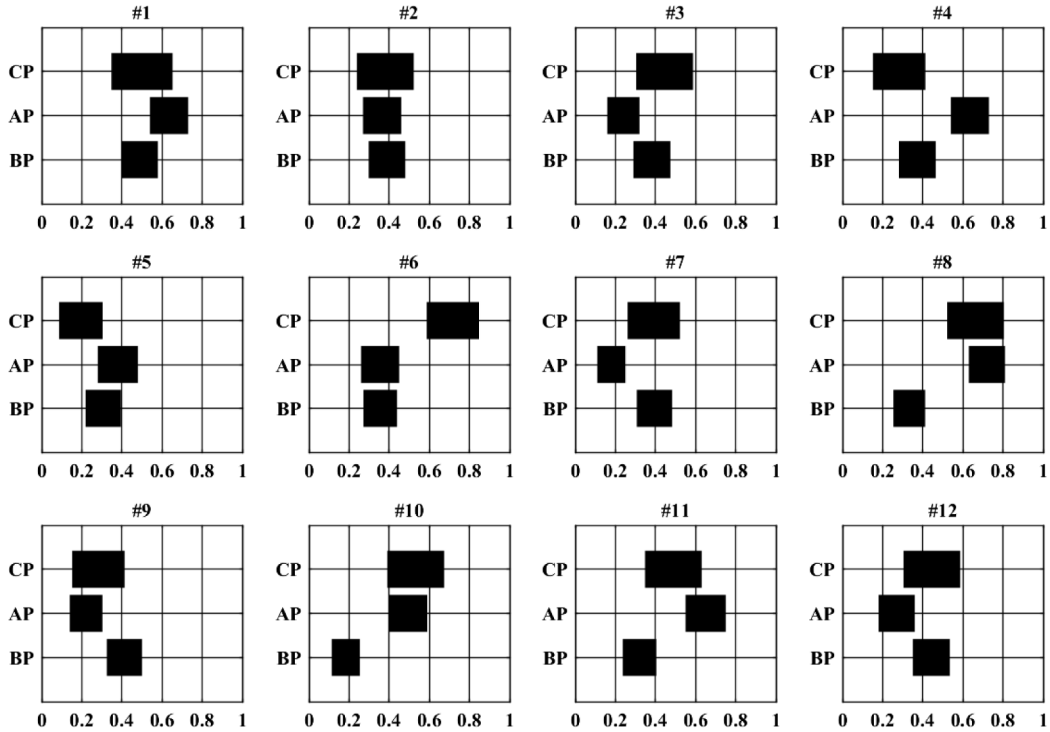

Рис. 2. Доверительный интервал частоты встречаемости симптомов форм ринита категории «Жалобы»
Fig. 2. Confidence interval for the incidence of symptoms of rhinitis forms of the category „Complaints“

Симптом #5: частота встречаемости статистически неразличима во всех формах ринита (ВР: 0.219–0.395; АР: 0.28–0.48; СР: 0.087–0.304).

Симптом #6: частота встречаемости статистически неразличима в АР и ВР формах ринита, СР значимо отличается от АР и ВР (ВР: 0.272–0.439; АР: 0.26–0.45; СР: 0.587–0.848).

Симптом #7: частота встречаемости статистически неразличима в ВР и СР формах ринита, АР значимо отличается от ВР и СР (ВР: 0.307–0.483; АР: 0.11–0.25; СР: 0.261–0.522).

Симптом #8: частота встречаемости статистически неразличима в АР и СР формах ринита, ВР значимо отличается от АР и СР (ВР: 0.254–0.412; АР: 0.63–0.81; СР: 0.522–0.804).

Симптом #9: частота встречаемости статистически неразличима в АР и СР формах ринита, ВР значимо отличается от СР и АР (ВР: 0.325–0.5; АР: 0.14–0.303; СР: 0.152–0.413).

Симптом #10: частота встречаемости статистически неразличима в АР и СР формах ринита, ВР значимо отличается от АР и СР (ВР: 0.114–0.254; АР: 0.4–0.59; СР: 0.391–0.674).

Симптом #11: частота встречаемости статистически неразличима в АР и СР, ВР и СР формах ринита, АР значимо отличается от ВР (ВР: 0.237–0.404; АР: 0.55–0.75; СР: 0.348–0.63).

Симптом #12: частота встречаемости статистически неразличима во всех формах ринита (ВР: 0.351–0.535; АР: 0.18–0.36; СР: 0.304–0.587).

Анализируя данные рис. 1, 2 и расшифровку частоты встречаемости симптомов трех форм ринита в категории «Жалобы», мы можем констатировать следующее: в пяти симптомах (1 – затруднение носового дыхания постоянное, 2 – затруднение носового дыхания периодическое, 3 – изменение носового дыхания при изменении положения головы, 5 – заложенность носа непостоянная, 12 – ночной ритм) она неразличима во всех формах ринита (АР, ВР, СР). Это можно рассматривать так, что смешанный ринит относится к локальному аллергическому риниту (ЛАР). У аллергической формы (АР) ринита с вазомоторной (ВР) неразделимость частоты встречаемости только в одном симптоме 6 – заложенность носа выраженная.

Прослеживается неразделимость частот встречаемости аллергической (АР) и смешанной (СР) форм ринита в четырех симптомах: 8 – чихание приступообразное, 9 – чихание редкое, 10 – зуд в носу, 11 – дневной ритм. Это тоже указывает, что СР можно трактовать как ЛАР.

Как видим из представленных данных, симптомы аллергической формы (АР) ринита в категории «Жалобы» имеют место с такой же частотой встречаемости и у больных как вазомоторной (ВР) и смешанной (СР) формах ринита. Отсюда напрашивается вывод об едином их происхождении, что подтверждает аллергическую природу этих трех форм ринита.

Неразличимость частот встречаемости симптомов вазомоторной (ВР) и смешанной (СР) форм в таких 3-х симптомах, как 4 – ринорея с водянистым отделяемым, 7 – ощущение густой слизи, стекающей по задней стенке глотки, 11 – дневной ритм, но при значительном их отличии от аллергической формы (АР), не дает основание отвергать аллергическую природу этих форм ринита.

Категория: Объективный статус (рис. 3 и 4).

Симптом #13: частота встречаемости статистически неразличима в АР и СР формах ринита, ВР значимо отличается от АР (ВР: 0.351–0.535; АР: 0.14–0.293; СР: 0.152–0.413).

Симптом #14: частота встречаемости статистически неразличима в АР и ВР формах ринита, СР значимо отличается от АР и ВР (ВР: 0.079–0.206; АР: 0.06–0.19; СР: 0.413–0.674).

Симптом #15: частота встречаемости статистически неразличима в ВР и СР формах ринита, АР значимо отличается от ВР (ВР: 0.125–0.281; АР: 0.33–0.53; СР: 0.174–0.457).

Симптом #16: частота встречаемости статистически неразличима в ВР и СР формах ринита, АР значимо отличается от ВР и СР (ВР: 0.018–0.97; АР: 0.55–0.73; СР: 0.022–0.174).

Симптом #17: частота встречаемости статистически неразличима во всех формах ринита (ВР: 0.167–0.325; АР: 0.22–0.4; СР: 0.044–0.256).

Симптом #18: форма ринита АР отсутствует, частота встречаемости формы ринита ВР значимо отличается от СР (ВР: 0.386–0.57; АР: 0–0; СР: 0–0.128).

Симптом #19: частота встречаемости статистически неразличима в ВР и СР формах ринита, АР значимо отличается от ВР и СР (ВР: 0.605–0.772; АР: 0.03–0.14; СР: 0.348–0.652).

Симптом #20: частота встречаемости статистически неразличима в АР и СР формах ринита, ВР значимо отличается от АР и СР (ВР: 0.219–0.386; АР: 0.86–0.97; СР: 0.348–0.652).

Симптом #21: частота встречаемости статистически неразличима в АР и СР формах ринита, ВР значимо отличается от АР и СР (ВР: 0.214–0.385; АР: 0.59–0.76; СР: 0.196–0.478).

Симптом #22: частота встречаемости статистически неразличима во всех формах ринита (ВР: 0.211–0.377; АР: 0.12–0.27; СР: 0.174–0.457).

Симптом #23: частота встречаемости статистически неразличима во всех формах ринита (ВР: 0.123–0.263; АР: 0.11–0.25; СР: 0.152–0.413).

Симптом #24: частота встречаемости статистически неразличима во АР и ВР формах ринита, форма СР отсутствует (ВР: 0.035–0.132; АР: 0–0.062).

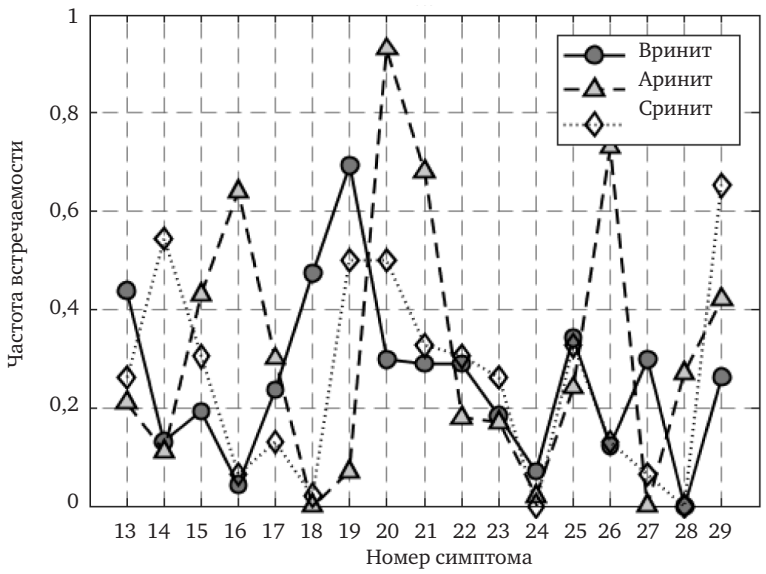

Рис. 3. Частота встречаемости симптомов форм ринита категории «Объективный статус»
Fig. 3. Incidence of symptoms of rhinitis forms of the category „Objective status“

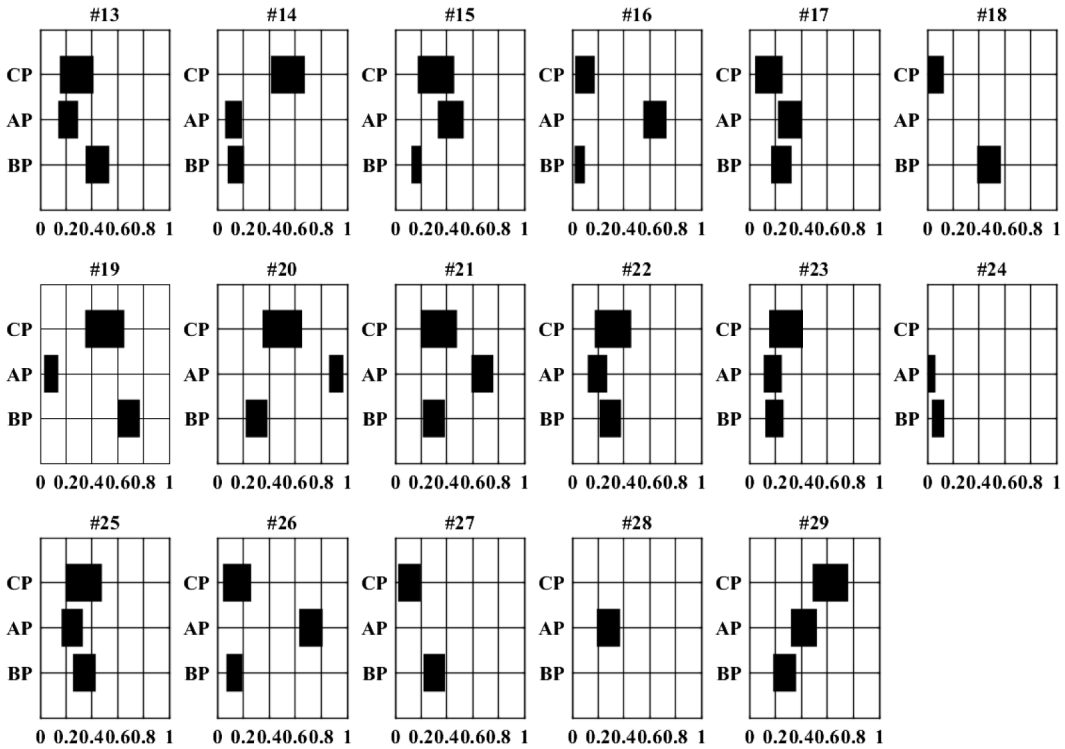

Рис. 4. Доверительный интервал частоты встречаемости симптомов форм ринита категории «Объективный статус»
Fig. 4. Confidence interval for the incidence of symptoms of rhinitis forms of the category „Objective status“

Симптом #25: частота встречаемости статистически неразличима во всех формах ринита (ВР: 0.254–0.43; АР: 0.165–0.33; СР: 0.196–0.478).

Симптом #26: частота встречаемости статистически неразличима в ВР и СР формах ринита, АР значимо отличается от ВР и СР (ВР: 0.07–0.193; АР: 0.63–0.81; СР: 0.044–0.261).

Симптом #27: форма ринита АР отсутствует, ВР значимо отличается от СР (ВР: 0.219–0.386; СР: 0.022–0.196).

Симптом #28: формы ринита ВР и СР отсутствует, АР значимо отличается от ВР и СР (ВР: 0–0; АР: 0.19–0.37; СР: 0–0).

Симптом #29: частота встречаемости статистически неразличима в АР и ВР, АР и СР формах ринита, ВР значимо отличается от СР (ВР: 0.184–0.359; АР: 0.32–0.52; СР: 0.487–0.761).

Исходя из данных рис. 3, 4 и расшифровки частоты встречаемости симптомов трех форм ринита в категории «Объективный статус» видно, что

в пяти симптомах (17 – цианотичность слизистой оболочки носа, 22 – отделяемое светлое, 23 – отделяемое слизисто-водянистое, 24 – шип носовой перегородки, 25 – искривление носовой перегородки) имеет место неразделимость частот встречаемости во всех формах ринита (АР, ВР, СР). Это тоже подтверждает локальную форму аллергического ринита (ЛАР). Аллергическая форма (АР) ринита имеет неразличимые частоты встречаемости с вазомоторной формой (ВР) ринита в трех симптомах: 14 – гиперемия слизистой оболочки, 24 – шип носовой перегородки и 29 – эозинофилия в отделяемом из носа (более 5 в поле зрения). Это еще раз подчеркивает их идентичность.

Неразличимость частот встречаемости симптомов при аллергической (АР) и смешанной (СР) формах ринита в таких симптомах, как 13 – набухание носовых раковин, 20 – отрицательная проба с адреналином, 21 – отделяемое водянистое, 29 – эозинофилия в отделяемом из носа (более 5 в поле зрения) указывает на их общий аллергический патогенез и дает возможность трактовать смешанный ринит как локальный аллергический ринит. А вот неразличимость частоты встречаемости симптомов вазомоторной формы (ВР) и смешанной формы (СР) ринитов в таких типичных симптомах, характерных для аллергического ринита, как 15 – бледность слизистой оболочки, 16 – отечность слизистой оболочки, 26 – эозинофилия в крови тоже подтверждает аллергический генез этих трех форм ринита.

Да и наличие таких симптомов как 26 (эозинофили в крови) и 29 (эозинофилия в отделяемом из носа) при всех трех формах ринита доказывает их принадлежность к аллергической патологии организма.

Модель нейронной сети распределила наших больных на три формы ринита, которые мы обозначили как аллергический ринит (АРинит), вазомоторный ринит (ВРринит) и смешанный ринит (СРинит). При проверке частот встречаемости, установленных нами информационно-значимых симптомов в категориях «Жалобы» и «Объективный статус» обнаружилось: во-первых, что данные симптомы имеют место при всех формах ринита, во-вторых, многие из них по частоте встречаемости неразличимы во всех формах ринита. Нами доказано с помощью информационных технологий, что вазомоторный ринит является синонимом аллергического ринита. Термин «вазомоторный ринит» надо исключить. Смешанный ринит, исходя их наших данных, надо рассматривать как локальный аллергический ринит.

Выводы

Проведенная проверка гипотезы частоты встречаемости информационно-значимых симптомов у больных аллергическим, вазомоторным и смешанным ринитом в категориях «Жалобы» и «Объективный статус» показала неразличимость большинства их них, подтвердив тем самым общее аллергическое их происхождение. Необходимо признать одну аллергическую природу данной патологии носа и диагностировать ее как аллергический ринит и локальный аллергический ринит в зависимости от выявленных симптомов у больного в момент посещения врача.

Авторы заявляют об отсутствии конфликта интересов.

ЛИТЕРАТУРА

1. Дайняк Л. Б. Вазомоторный ринит. М.: Медицина, 1966. 176 с.
2. Райка Э. Аллергия и аллергические заболевания. Пер. с венгер. М. Сиза; под. ред. Л. М. Ишимовой и сотр. Т. 1–2. Будапешт: Изд-во АН Венгрии, 1966. 892 с.
3. Ревякина В. А. Аллергический ринит у детей. Реалии сегодняшнего дня. *Фарматека*. 2017;334(1):14–18. https://pharmateca.ru/ru/archive/article/34376
4. Смирнова С. В. Клинико-патогенетические варианты аллергической риносинусопатии. II Национальный конгресс по болезням органов дыхания. М., 2001: 223.
5. Соболев А. В. Трудности диагностики аллергического ринита. *Эффективная фармакотерапия.* 2011;36:37–38. https://www.elibrary.ru/download/elibrary_21730095_87204720.pdf
6. Aberg N. Prevalence of allergic diseases in schoolchildren in relation to family history, upper respiratory infections, and residential characteristics. *Allergy*. 1996;51(4):232–237.
7. Ненашева Н. М. Локальный аллергический ринит: миф или реальность? *Эффективная фармакотерапия.* 2013;20:8–14. https://www.elibrary.ru/download/elibrary_21404790_77090432.pdf
8. Rondon C., Blanca-Lopez N., ArandaA. etal. Local allergic rhinitis: allergen tolerance and immunologic chages after preseasonal immunotherapy with grass pollen. *J. Allergy Clin. Immunol.* 2011;127(4):1069-1071.
9. Портенко Г. М., Портенко Е. Г., Плетнева И. Е., Шматов Г. П. О вазомоторном рините по данным информационных технологий. *Российская оториноларингология.* 2018;6(97):38–47. https://doi.org/10.18692/1810-4800-2018-6-38-47
10. Портенко Г. М., Шматов Г. П. Использование нейронной сети для совершенствования дифференциальной диагностики хронического аллергического и хронического вазомоторного ринита. *Российская оториноларингология.* 2019;18(6):43–52. https://doi.org/10.18692/1810-4800-2019-6-43-52
11. Гланц С. Медико-биологическая статистика. Пер. с англ. М.: Практика, 1998. 459 с.

12. Wald A., Wolfovitz J. Confidence limits for continuous distribution functions. *Annals of Mathematical Statistics.* 1939;10:105-118.
13. Agresti A., Coull B. Approximate is better than exact for interval estimation of binomial proportions. *American statistican*. 1998;52:119-126.
14. Brown L. D., Dasgupta T. T. Interval estimation for a binomial proportion. *Statistical scence.* 2001;2:101-133.
15. Garcia-Perez M. A. On the confidence interval for the binomial parameter. *Quality and quantity*. 2005;39:467-481.

REFERENCES

1. Dainyak L. B. *Vazomotornyi rinit.* M.: Meditsina, 1966. 176 p. (In Russ.)
2. Raika E. *Allergiya i allergicheskie zabolevaniya.* Trans. M. Siz; ed. L. M. Ishimova et al. T. 1–2. Budapesht: Izd-vo AN Vengrii, 1966. 892 p. (In Russ.)
3. Revyakina V. A. Allergic rhinitis in children. Current realities. *Farmateka*. 2017;334(1):14-18. (In Russ.) https://pharmateca.ru/ru/archive/article/34376
4. Smirnova S. V. *Kliniko-patogeneticheskie varianty allergicheskoi rinosinusopatii.* II Natsional'nyi kongress po boleznyam organov dykhaniya. M., 2001:223. (In Russ.)
5. Sobolev A. V. Trudnosti diagnostiki allergicheskogo rinita. *Effektivnaya farmakoterapiya.* 2011;36:37–38. (In Russ.) https://www.elibrary.ru/download/elibrary_21730095_87204720.pdf
6. Aberg N. Prevalence of allergic diseases in schoolchildren in relation to family history, upper respiratory infections, and residential characteristics. *Allergy*. 1996;51(4):232–237.
7. Nenasheva N. M. *Lokal'nyi allergicheskii rinit: mif ili real'nost'? Effektivnaya farmakoterapiya.* 2013;20:8–14. (In Russ.) https://www.elibrary.ru/download/elibrary_21404790_77090432.pdf
8. Rondon C., Blanca-Lopez N., ArandaA. etal. Local allergic rhinitis: allergen tolerance and immunologic chages after preseasonal immunotherapy with grass pollen. *J. Allergy Clin. Immunol.* 2011;127(4):1069-1071.
9. Portenko G. M., Portenko E. G., Pletneva I. E., Shmatov G. P. About vasomotor rhinitis according information technologies. *Rossiiskaya otorinolaringologiya.* 2018;6(97):38–47. (In Russ.) https://doi.org/10.18692/1810-4800-2018-6-38-47
10. Portenko G.M., Shmatov G.P. Using neural network for differential diagnostic of chronic allergic and chronic vasomotor rhinitis. *Rossiiskaya otorinolaringologiya.* 2019;18(6):43–52. (In Russ.) https://doi.org/10.18692/1810-4800-2019-6-43-52
11. Glants S. *Mediko-biologicheskaya statistika.* M.: Praktika, 1998. 459 p.
12. Wald A., Wolfovitz J. Confidence limits for continuous distribution functions. *Annals of Mathematical Statistics.* 1939;10:105-118.
13. Agresti A., Coull B. Approximate is better than exact for interval estimation of binomial proportions. *American statistican*. 1998;52:119-126.
14. Brown L. D., Dasgupta T. T. Interval estimation for a binomial proportion. *Statistical scence.* 2001;2:101-133.
15. Garcia-Perez M. A. On the confidence interval for the binomial parameter. *Quality and quantity*. 2005;39:467-481.

Информация об авторах

✉ **Портенко Геннадий Михайлович** – доктор медицинских наук, профессор, заведующий кафедрой оториноларингологии, Тверской государственный медицинский университет (170100, г. Тверь, Россия, Советская ул., д. 4); e-mail: gennadijj-portenko@yandex.ru

ORCID: https://orcid.org/0000-0001-8581-5054

Шматов Геннадий Павлович – кандидат технических наук, доцент кафедры информатики и прикладной математики Тверской государственный технический университет (170026, Россия, г. Тверь, Набережная Афанасия Никитина, д. 22; e-mail: gshmatov@yandex.ru.

ORCID: https://orcid.org/0000-0001-6334-6234

Information about the authors

✉ **Gennadii M. Portenko** – MD, Professor, Head of the Chair of Otorhinolaryngology, Tver State Mtdical Univesity (4, Sovetskaja str., Tver, Russia, 170100); e-mail: gennadijj-portenko@yandex.ru

ORCID: https://orcid.org/0000-0001-8581-5054

Gennadii P. Shmatov – Candidate of Engineering Sciences, Associate Professor of the Chair of informatics and Applied Mathematics, Tver State Technical University (22, Naberezhnaya A. Nikitina, Russia, 170026); e-mail: gshmatov@yandex.ru

ORCID: https://orcid.org/0000-0001-6334-6234

УДК 616. 211-002.193-036.1:616.2-022.1
https://doi.org/10.18692/1810-4800-2021-3-86-93

Особенности течения круглогодичного аллергического ринита на фоне респираторной внутриклеточной инфекции

В. С. Кузнецова[1], Е. Г. Портенко[1]

[1] Тверской государственный медицинский университет, Тверь, 170100, Россия

Features of course of year-round allergic rhinitis against the background of respiratory intracellular infection

V. S. Kuznetsova[1], E. G. Portenko[1]

[1] Tver State Medical University, Tver, 170100, Russia

Как известно, аллергический ринит входит в число наиболее актуальных вопросов современной ринологии. В настоящее время особое внимание направлено на изучение проблемы круглогодичного аллергического ринита, поскольку в последние годы заболеваемость им в экономически развитых странах неуклонно растет. Зачастую единственной жалобой пациентов является постоянная заложенность носа со слизистым отделяемым, поэтому как пациенты, так и врачи часто недооценивают важность вовремя назначенной диагностики и лечения данного заболевания. По данным исследований, круглогодичный аллергический ринит может способствовать возникновению патологии носоглотки, среднего уха и слуховой трубы, полости носа и околоносовых пазух, которые нередко принимают хроническую или рецидивирующую форму. Схема лечения, предложенная в клинических рекомендациях, проводимая по трем основным направлениям, не всегда приводит к стойкой ремиссии атопического процесса. В данной статье освещены вопросы течения заболеваний ЛОР-органов на фоне респираторной хламидийной и микоплазменной внутриклеточной инфекции. Проблема круглогодичного аллергического ринита, ассоциированного с респираторной внутриклеточной инфекцией, не освещена до настоящего момента, однако хронизация процесса, длительное неконтролируемое течение, склонность к осложнениям данной патологии верхних дыхательных путей могут быть связаны именно с ней.
Ключевые слова: круглогодичный аллергический ринит, респираторная внутриклеточная инфекция, микоплазма, хламидия, рецидивирующее течение.

Для цитирования: Кузнецова В. С., Портенко Е. Г. Особенности течения круглогодичного аллергического ринита на фоне респираторной внутриклеточной инфекции. *Российская оториноларингология.* 2021;20(3):86–93. https://doi.org/10.18692/1810-4800-2021-3-86-93

As it is known, allergic rhinitis is one of the most pressing issues of modern rhinology. At present, special attention is directed to the study of the problem of year-round allergic rhinitis, since in recent years its incidence in economically developed countries has been steadily growing. Often the only complaint of patients is the constant stuffy nose with mucous discharge, so both patients and doctors often underestimate the importance of timely diagnosis and treatment of the disease. According to research, year-round allergic rhinitis can contribute to the development of pathology of the nasopharynx, middle ear and auditory tube, nasal cavity and paranasal sinuses, which often take on a chronic or recurrent form. The treatment proposed in the clinical recommendations, carried out in three main areas, does not always lead to persistent remission of the atopic process. This article covers the course of ENT diseases against the background of respiratory chlamydia and mycoplasmic intracellular infection. The problem of year-round allergic rhinitis associated with respiratory intracellular infection has not been elucidated to date, but the chronization of the process, long uncontrolled course, and the tendency to complications of this pathology of the upper respiratory tract may be related to it.
Keywords: year-round allergic rhinitis, respiratory intracellular infection, mycoplasma, chlamydia, recurrent course.

© Коллектив авторов, 2021

For citation: Kuznetsova V. S., Portenko E. G. Features of course of year-round allergic rhinitis against the background of respiratory intracellular infection. *Rossiiskaya otorinolaringologiya*. 2021;20(3):86-93. https://doi.org/10.18692/1810-4800-2021-3-86-93

Как известно, аллергический ринит (АР), привлекающий внимание врачей-клиницистов, представляет всемирную социально-экономическую проблему и входит в число наиболее актуальных вопросов современной ринологии [1–5]. По данным P.-J. Bousquet и соавт. (2008), АР – одно из самых распространенных хронических состояний в странах с высоким уровнем дохода, с распространенностью до 50% в некоторых странах [6]. В Российской Федерации (РФ) заболеваемость АР составляет от 4 до 13%, при этом АР занимает лидирующие позиции после сердечно-сосудистых и онкологических патологий [4, 7–9].

На протяжении длительного времени АР считался заболеванием полости носа, но современные исследования доказывают, что он может являться компонентом системной патологии всего респираторного тракта [10]. Приведенные статистические данные не отражают точный уровень заболеваемости АР взрослого населения, так как не включают пациентов, не обратившихся за медицинской помощью по поводу заболевания, и пациентов, у которых заболевание не было распознано лечащим врачом [11].

В целом распространенность АР увеличилась во всем мире с 1960-х годов параллельно с увеличением распространенности атопии (то есть тенденции к выработке антител IgE из-за генетических факторов и/или факторов окружающей среды) [12, 13]. Экономический эффект АР часто недооценивается, однако косвенные затраты значительны, влияние АР на производительность труда в Европейском союзе оценивается в 30–50 млрд евро в год [14–16].

Аллергический ринит (АР) – IgE – опосредованное воспаление слизистой оболочки полости носа, интермитирующего либо персистирующего характера, возникающее в результате иммунной реакции на ингаляционные аллергены у сенсибилизированных лиц [2, 11, 17–19].

Во многих источниках АР классифицируется как сезонный и круглогодичный, однако это различие не было хорошо воспроизведено в эпидемиологических исследованиях по оценке молекулярных аллергенов, так как большинство пациентов полисенсибилизированы [20]. В руководстве ARIA предлагается классифицировать АР на интермиттирующий и персистирующий в зависимости от продолжительности симптомов; при этом диагноз персистирующего ринита, при котором необходим продолжительный прием лекарственных средств, устанавливается при длительности симптоматики более 4 дней в течение 4 недель беспрерывно, а также определяется как легкий, умеренный или тяжелый в зависимости от того, затронуты ли сон и повседневная активность и насколько выражена симптоматика [11, 21, 22].

В настоящее время особое внимание направлено на изучение проблемы круглогодичного аллергического ринита (КАР). По мнению ряда авторов, большее количество случаев АР у пациентов средней полосы РФ отмечается при сенсибилизации аллергенами клещей домашней пыли семейств *Pyroglyphidae*: *Dermatophagoides pteronissinus*, *farinae* и *microceras*, *Euroglyphus*, эпидермальными аллергенами домашних животных (прежде всего, кошек и собак), аллергенами насекомых (тараканов) и плесневых грибов (родов *Alternaria*, *Cladosporium*, *Penicillium* и *Aspergillus*) [23–25]. При данной сенсибилизации наблюдается меньшая концентрация антигенов по сравнению с интермиттирующим аллергическим ринитом. Клинические проявления КАР менее выражены, чем при поллинозе, но отмечаются в течение всего календарного года, оказывая влияние на качество жизни пациентов, тем самым требуя непрерывного контроля врача и лечения, направленного на купирование симптоматики [24–26].

Зачастую основной жалобой пациентов при КАР является постоянная заложенность носа, сопровождающаяся слизистым отделяемым, преимущественно в утренние часы, возможен зуд в носу, чихание, нарушение носового дыхания и обоняния. Нередко как врачи, так и пациенты недооценивают важность вовремя назначенной диагностики и лечения данного заболевания. Необходимо комплексное обследование пациента, поскольку КАР может вызывать патологию носоглотки, полости носа и придаточных пазух носа, нарушение сна, заболевания среднего уха и дисфункцию слуховой трубы, которые впоследствии приобретают хронический или рецидивирующий характер [26–29].

По данным, представленным Zacharasiewicz A. и соавт. (2003), доля ринита, связанного с атопией, составляет ~ 50% от общего количества АР [30]. Также в зарубежных исследованиях Groot E. и соавт. (2012) отмечают, что у пациентов с бронхиальной астмой (БА) в сочетании с АР отмечен более выраженный воспалительный процесс, чем у пациентов без установленного АР [31].

КАР зачастую характеризуется ранним началом и непрерывным рецидивирующим течением, устойчивостью к традиционному противоаллер-

гическому лечению. Следовательно, необходима комплексная терапия, направленная на весь воспалительный процесс; лечение должно строиться поэтапно, с учетом тяжести, длительности и превалирования тех или иных симптомов заболевания [26, 28].

К настоящему времени получены данные, свидетельствующие о том, что сочетание внутриклеточной инфекции с традиционной бактериальной микрофлорой может способствовать становлению и хронизации заболеваний ЛОР-органов. При заражении верхних дыхательных путей хламидийной и микоплазменной внутриклеточной инфекцией нередко наблюдаются признаки, характерные для поражения всего респираторного тракта системного характера [32]. *C. pneumoniae* и *M. pneumoniae* являются важными этиопатогенетическими факторами развития и прогрессирования наиболее распространенных болезней органов дыхания [33].

По данным Капустиной Т. А. и соавт. (2010), Маркиной Н. А. и соавт. (2015), с 90-х годов прошлого столетия ряд исследователей рассматривает хламидии в качестве возбудителя воспалительной патологии верхних отделов респираторного тракта, однако исследования, направленные на изучение данной респираторной внутриклеточной инфекции при заболеваниях ЛОР-органов, немногочисленны [34, 35].

Научные данные в основном отражают частоту выявления указанной инфекции при различных ЛОР-патологиях, которая составляет от 2 до 74,4% [35]. По мнению Пальчуна В. Т. и соавт. (2012), широкий диапазон показателей распространенности данной респираторной внутриклеточной инфекции объясняется отсутствием единого утвержденного метода забора клинического материала и использованием различных методов диагностики хламидийной инфекции [32].

Рядом авторов отмечено, что для ринитов и риносинуситов в сочетании с респираторным хламидиозом характерна более яркая клиническая картина по сравнению с таковой без ассоциации с внутриклеточной респираторной инфекцией. Доказано, что гипертрофический ринит с ассоциированной хламидийной респираторной инфекцией в 83,3% приобретает непрерывно-рецидивирующее течение. Кроме того, как отмечает Капустина Т. А. и соавт. (2013), у пациентов с респираторным хламидиозом чаще наблюдаются обострения хронического гайморита по сравнению с теми, у кого данная инфекция не обнаружена (67,9% против 4,3%) [36]. David L. Hahn и соавт. (1998) в своих исследованиях выдвинули гипотезу о том, что у пациентов при персистенции *C. pneumoniae* в дыхательных путях возможно развитие БА или ухудшение течения ранее диагностированной БА. В исследование было включено 163 пациента (средний возраст 43 года, 45% мужчин), страдающих острыми респираторными заболеваниями или астмой. Данные пациенты были обследованы серологически на инфекцию *C. pneumoniae*. У подгруппы этих пациентов также были взяты посевы из носоглотки на *C. pneumoniae*. В результате у 20 пациентов (12%) была диагностирована инфекция *C. pneumoniae* на основании серологического исследования. Авторы делают вывод о том, что острые инфекции дыхательных путей, вызванные *C. pneumoniae*, у ранее не подвергавшихся воздействию астматиков могут привести к ухудшению течения заболевания. Более того, пациенты, у которых ранее была диагностирована астма, должны быть обследованы на предмет возможной хронической инфекции *C. pneumoniae*, усугубляющей течение заболевания [37]. Таким образом, необходимо более тщательное исследование респираторного хламидиоза ввиду недостаточной изученности особенностей его течения и влияния на клиническую картину заболеваний ЛОР-органов [35].

Микоплазменная внутриклеточная инфекция практически не обладает специфическими клинико-морфологическими особенностями, имеет более легкое течение, чем респираторный хламидиоз, отмечаются бессимптомные формы данного заболевания. Такая особенность этого вида внутриклеточной респираторной инфекции значительно затрудняет диагностику возбудителя на начальных этапах заболеваний. Длительно находясь в организме, бактериальная инфекция влечет за собой возникновение патологических реакций со стороны макроорганизма [32, 38]. Так как *M. pneumonia* обладает высокой тропностью к эпителию слизистых оболочек дыхательных путей, внутриклеточная инфекция способна поражать как верхние, так и нижние отделы респираторного тракта.

В настоящее время актуальным вопросом остается изучение влияния *M. pneumoniae* на течение БА. Рядом зарубежных авторов было высказано предположение, что персистенция хронической микоплазменной инфекции связана со стойкой гиперреактивностью бронхов, хроническим воспалением и обострением заболевания как у детей, так и взрослых, страдающих БА [39–43]. Martin, Richard J. и соавт. (2001) провели исследование 55 пациентов с установленным диагнозом БА на наличие персистирующей внутриклеточной микоплазменной и хламидийной инфекции, предположив, что она усугубляет течение заболевания. Из 55 пациентов у 31 методом ПЦР-дигностики бронхоальвеолярной лаважной жидкости были выделены микоплазмы ($n = 25$) и хламидии, но в меньшем количестве ($n = 6$), более того, у пациентов диагностировано повышение уровня тучных клеток. Авторы считают, что

данная внутриклеточная инфекция оказывает влияние на течение БА, следовательно, необходимо более тщательное изучение данного вопроса для корректной диагностики заболевания и повышения эффективности лечения [44].

По данным исследований, представленных Очиловой С. С. и соавт. (2017), у взрослых пациентов с БА заболевание часто протекает на фоне *M. pneumonia*. Предполагается, что респираторная внутриклеточная инфекция способствует возникновению стойкой реактивности бронхов и развитию иммунной недостаточности, в связи с чем снижается эффективность стандартных схем противовоспалительной терапии [38].

Опираясь на исследования Очиловой С. С. и соавт. (2017), Зайцевой С. В. и соавт. (2017), можно сделать вывод о том, что рекомбинантный CARDS-токсин, продуцируемый *M. pneumoniae*, вызывает возникновение сильного аллергического воспаления в легких, продукцию цитокинов Th2-типа [38, 45]. Следовательно, не исключена теория воспаления респираторного тракта, связанного с Th2-направленным ответом иммунной системы. Так, при инфекции дыхательного тракта на фоне *M. pneumoniae*, увеличивается высвобождение цитокинов 2-го типа, включая интерлейкины (IL)-4 и -5, способствующих гиперпродукции иммуноглобулина (Ig) E, который участвует в развитии аллергической патологии дыхательных путей [45].

В исследованиях, посвященных изучению вопроса заболеваний нижнего отдела респираторного тракта на фоне микоплазменной инфекции, отмечено, что ассоциация с респираторным микоплазмозом при пневмониях в разных возрастных категориях варьирует от 5 до 50% [32, 45, 46].

В исследованиях заболеваний верхнего отдела респираторного тракта Париловой О. В. и соавт. (2020) приведены процентные данные случаев течения фарингитов и синуситов на фоне микоплазменной инфекции, которые находятся в интервале от 4,9 до 67% случаев. Также были выявлены особенности течения хронического гипертрофического ринита, ассоциированного с микоплазменной инфекцией. Заболевание протекало длительнее, характеризовалось наличием дополнительных жалоб, нередко обострений. Так, у пациентов с диагностированной респираторной внутриклеточной инфекцией наблюдалось непрерывно-рецидивирующее течение в 79% случаев. По мнению авторов, современные исследования, посвященные теме респираторного микоплазмоза, не освещали проблему его влияния на течение других форм ринитов [46].

Muñoz-Zurita Guillermo и соавт. (2014) предположили возможность персистенции *Mycoplasma spp.* у пациентов с подтвержденным АР (в отсутствии БА). В исследовании путем взятия ПЦР-соскобов из глотки было обнаружено, что у 36% пациентов (из 211 человек) наблюдался аллергический ринит с ассоциированной инфекцией *Mycoplasma spp.* Данные результаты позволяют предположить, что при АР создаются благоприятные условия для колонизации микоплазменной инфекцией, что, в свою очередь, ухудшает течение заболевания [43].

Анализируя вышеуказанные данные, можно сделать вывод о том, что заболевания ЛОР-органов, ассоциированные с хламидийной и микоплазменной респираторной инфекцией, характеризуются нередко признаками малосимптомного воспаления, склонны к рецидивам и затяжному течению [32].

Вопросы аллергической патологии, в частности круглогодичного аллергического ринита, на фоне респираторной внутриклеточной инфекции не освещены до настоящего момента. Однако хронизация процесса, длительное неконтролируемое течение, склонность к осложнениям данной патологии верхних дыхательных путей могут быть связаны с респираторной внутриклеточной инфекцией.

Можно предположить, что рецидивирующая респираторная внутриклеточная инфекция оказывает влияние на тяжесть и течение персистирующего аллергического ринита. Следовательно, противорецидивная терапия приведет к десенсибилизации организма и к стабилизации персистирующего аллергического ринита. Необходимо дальнейшее исследование проблемы течения круглогодичного аллергического ринита на фоне респираторной внутриклеточной инфекции (хламидийной и микоплазменной), в частности разработка схемы диагностики и лечения персистирующего аллергического ринита на фоне рецидивирующей респираторной внутриклеточной инфекции.

Авторы заявляют об отсутствии конфликта интересов.

ЛИТЕРАТУРА

1. Рязанцев С. В., Артюшкин С. А., Будковая М. А., Артемьева Е. С. Место топических кортикостероидов в терапии аллергического ринита. *Медицинский Совет.* 2018;(8):72–76. https://doi.org/10.21518/2079-701X-2018-8-72-76
2. Карпищенко С. А., Лавренова Г. В., Мильчакова А. С. Современный подход к комплексному лечению аллергического ринита. *Медицинский Совет.* 2019;(20):80-84. https://doi.org/10.21518/2079-701X-2019-20-80-84
3. Щурок И. Н., Новиков Д. К. Диагностика фенотипов аллергического ринита. *Иммунопатология, аллергология, инфектология.* 2018;3:69–77. https://doi.org/10.14427/jipai.2018.3.69

4. Свистушкин В. М., Синьков Э. В. Эффективный контроль симптомов у пациентов с аллергическим ринитом. *Медицинский совет.* 2017; 8: 88–90. https://doi.org/10.21518/2079-701X-2017-8-88-90
5. Гусева А. Л., Дербенева М. Л. Антигистаминные препараты в лечении аллергического ринита. *Медицинский Совет.* 2020; 6: 90–96. https://doi.org/10.21518/2079-701X-2020-6-90-96
6. Bousquet P. J. et al. Geographical distribution of atopic rhinitis in the European community respiratory health survey. *J. Allergy.* 63:1301–1309 (2008). https://doi.org/10.1111/j.1398-9995.2008.01824.x
7. Назарова Е. В., Ильина Н. И. Аллергический ринит: актуальные подходы к диагностике и лечению. *Эффективная фармакотерапия.* 2012; 7: 18–24. https://www.elibrary.ru/item.asp?id=21405537
8. Астафьева Н. Г., Удовиченко Е. Н., Гамова И. В., Перфилова И. А., Кобзев Д. Ю. Пыльцевая аллергия в Саратовской области. *Российский аллергологический журнал*. 2010;1:17–25. https://rusalljournal.ru/raj/article/view/864
9. Морозова С. В., Кеда Л. А. Адекватная фармакотерапия аллергического ринита. *Consilium medicum.* 2019; 11(21): 42–46. https://elibrary.ru/item.asp?id=41489573
10. Peter Small, Paul K. Keith , Harold Kim. Allergic rhinitis. *Allergy Asthma Clin Immunol.* 2018. Sep 12; 14 (Suppl): 51. htpps://dx.doi.org/10.1186/s13223-018-0280-7
11. Никифорова Г. Н., Федоскова Т. Г., Свистушкин В. М. Аллергический ринит. Проблемы ведения пациентов. *РМЖ*. 2018;8(I):46–52. https://www.rmj.ru/articles/allergologiya/Allergicheskiy_rinit_Problemy_vedeniya_pacientov/
12. Latvala J., von Hertzen L., Lindholm H. & Haahtela T. Trends in prevalence of asthma and allergy in Finnish young men: nationwide study, 1966–2003. *BMJ*. 230,11–86–87 (2005). https://doi.org/ 10.1136/bmj.38448.603924.AE
13. Eder W., Ege M. J., von Mutius, E. The asthma epidemic. *N. Engl. J. Med.* 355, 2226–2235 (2006). https://doi.org/10.1056/NEJMra054308
14. Vandenplas O. et al. Impact of rhinitis on work productivity: a systematic review. *J Allergy Clin. Immunol.* Pract. 6, 1274–1286 (2018). https://doi.org/ 10.1016/j.jaip.2017.09.002
15. Zuberbier T., Lotvall J., Simoens S., Subramanian S. V., Church, M. K. Economic burden of inadequate management of allergic diseases in the European Union: a GA2LEN review. *Allergy.* 69, 1275–1279 (2014). https://doi.org/10.1111/all.12470
16. Colas, C. et al. Estimate of the total costs of allergic rhinitis in specialized care based on real- world data: the FERIN study. *Allergy.* 72, 959–966 (2017). https://doi.org/10.1111/all.13099
17. Маслова Л. В. Доказательная фармакотерапия аллергического ринита. *Рецепт*. 2020;3;1:109–115. htpps://dx.doi.org/0.34883/PI.2020.23.1.011
18. Попович В. И., Вильчинска Т., Кошель И. В. Современные подходы к лечению аллергического ринита. *Оториноларингология*. *Восточная Европа.* 2020; 10; 1: 78–88. https://doi.org/10.34883/PI.2020.10.1.028
19. Терехова Е. П., Себекина О. В., Ненашева Н. М., Терехов Д. В. Современные методы диагностики и терапии аллергического ринита. *Терапия*. 2020; (36): 88–99. https://doi.org/10.18565/therapy.2020.2.88-99
20. Bougas N. et al. Unsupervised trajectories of respiratory/allergic symptoms throughout childhood in the PARIS cohort. *Pediatr*. *Allergy Immunol.* 2019;30:315-324 (2019). https://doi.org/10.1111/pai.13027
21. Bousquet J. et al. Allergic Rhinitis and its Impact on Asthma (ARIA) 2008 update. *Allergy*. 2008;63 (Suppl. 86):8-160. https://doi.org/10.1111/j.1398-9995.2007.01620.x
22. Bousquet J., Van Cauwenberge P., Khaltaev N. Allergic rhinitis and its impact on asthma. *J. Allergy Clin. Immunol.* 108, S147–334 (2001). https://doi.org/10.1067/mai.2001.118891
23. Терехова Е. П., Терехов Д. В. Аллергический ринит: современные методы терапии. *Медицинский совет.* 2016; 17: 74–79. https://doi.org/10.21518/2079-701X-2016-17-74-79
24. Варламов Е. Е. Аллергический ринит: этиология, диагностика, лечение, профилактика. *Практика педиатра.* 2019;2:16–21. https://www.elibrary.ru/item.asp?id=37152609
25. Федоскова Т. Г., Свистушкин В. М., Шевчик Е. А. Аллергический Ринит – Сезонная Беда, Межсезонная Проблема. *Российский аллергологический журнал.* 2016; : 36–43. https://www.elibrary.ru/item.asp?id=25969705
26. Кузнецова Л. В., Литус В. И., Назаренко А. П., Осипова Л. С., Кузнецов А. Г. Комплексное лечение и лабораторный мониторинг круглогодичного аллергического ринита, протекающего на фоне аллергодерматозов. *Лабораторная диагностика. Восточная Европа.* 2018;7;4:509–516. https://www.elibrary.ru/item.asp?id=36975936
27. Овчинников А. Ю., Мирошниченко Н. А., Смирнов И. В. Топические глюкокортикостероиды в лечении больных аллергическим ринитом. *Медицинский совет.* 2019;8:94–97. https://doi.org/10.21518/2079-701X-2019-8-94-97
28. Джимшелейшвили Н. П., Овчинников А. Ю., Мирошниченко Н. А. Современный подход к терапии больных с круглогодичным аллергическим ринитом. *Наука и инновации в медицине.* 2018;3:1:31–36. URL: https://innoscience.ru/2500-1388/article/view/21446 DOI: https://doi.org/10.35693/2500-1388-2018-0-1-31-36
29. Cingi C. et al. Multi- morbidities of allergic rhinitis in adults: European Academy of Allergy and Clinical Immunology task force report. *Clin. Transl. Allergy.* 2017. 7,17. https://doi.org/10.1186/s13601-017-0153-z
30. Zacharasiewicz, A., Douwes, J. & Pearce, N. What proportion of rhinitis symptoms is attributable to atopy? *J. Clin. Epidemiol.* 56, 385–390 (2003). https://doi.org/10.1016/s0895-4356(03)00043-x
31. Groot E., Nijkamp A., Duiverman Eric J., Bran Paul L. P. Allergic rhinitis is associated with poor asthma control in children with asthma. *Thorax*. 2012;67:582–587. https://pubmed.ncbi.nlm.nih.gov/22213738/
32. Пальчун В. Т., Гуров А. В., Руденко В. В. Хламидийная и микоплазменная инфекция в оториноларингологии (систематический обзор). *Вестник оториноларингологии.* 2012;77(6):91–97. https://www.mediasphera.ru/issues/vestnik-otorinolaringologii/2012/6/030042-46682012624

33. Аверьянов А. В. Хламидийная и микоплазменная инфекция при патологии нижних дыхательных путей. *Лечебное дело.* 2009;4:52–62. https://cyberleninka.ru/article/n/hlamidiynaya-i-mikoplazmennaya-infektsiya-pri-patologii-nizhnih-dyhatelnyh-putey/viewer
34. Капустина Т. А., Парилова О. В., Кин Т. И., Маркина А. Н. Лабораторная диагностика хламидийной инфекции верхнего отдела респираторного тракта. *Сибирский медицинский журнал.* 2010; 5: 3–26. https://smj.ismu.baikal.ru/index.php/osn/issue/view/57/2010-5
35. Маркина А. Н., Капустина Т. А., Белова Е. В., Парилова О. В. Распространенность хламидиоза верхнего отдела респираторного тракта и оптимизация медицинской помощи инфицированным лицам. *Вестник Военно-медицинской академии.* 2015;1(49):131–135. https://www.vmeda.org/wp-content/uploads/2016/pdf/2_131-135.pdf
36. Капустина Т. А., Маркина А. Н., Парилова О. В., Белова Е. В.. Медицинская помощь пациентам с респираторным хламидиозом. *Российский медицинский журнал.* 2013;1:6–10. https://cyberleninka.ru/article/n/meditsinskaya-pomosch-patsientam-s-respiratornym-hlamidiozom/viewer
37. David L. Hahn, Roberta McDonald. Can Acute Chlamydia pneumoniae Respiratory Tract Infection Initiate Chronic Asthma? *Annals of Allergy, Asthma & Immunology.* 1998; 81;4:339-344. https://doi.org/10.1016/S1081-1206(10)63126-2
38. Очилова С. С., Едгорова Н. Т., Эрнаева Г. Х. Роль Mycoplasma pneumoniae в качестве этиологического агента при заболеваниях респираторного тракта. *Электронный научный журнал «Биология и интегративная медицина».* 2017;(4):110–128. https://cyberleninka.ru/article/n/rol-mycoplasma-pneumoniae-v-kachestve-etiologicheskogo-agenta-pri-zabolevaniyah-respiratornogo-trakta
39. Kraft M., Cassell G. H., Henson J. E. et al. Detection of Mycoplasma pneumoniae in the airways of adults with chronic asthma. *Am J Respir Crit Care Med.* 1998;158:998-1001. https://doi.org/10.1164/ajrccm.158.3.9711092
40. Sutherland E. R., King T. S., Icitovic N. et al. National Heart, Lung and Blood Institute's Asthma Clinical Research Network. A trial of clarithromycin for the treatment of suboptimally controlled asthma. *J Allergy Clin Immunol.* 2010;126:747–53. https://doi.org/10.1016/j.jaci.2010.07.024
41. Varshney A. K., Chaudhry R., Saharan S. et al. Association of Mycoplasma pneumoniae and asthma among Indian children. *FEMS Immunol Med Microbiol.* 2009;56:25–31. https://doi.org/10.1111/j.1574-695X.2009.00543.x
42. Wood P. R., Hill V. L., Burks M. L. et al. Mycoplasma pneumoniae in children with acute and refractory asthma. *Ann Allergy Asthma Immunol.* 2013;110:328–34. https://doi.org/10.1016/j.anai.2013.01.022
43. Guillermo M., David P., Antonio Y., Constantino G., Lilia C. (2014) Presence of Mycoplasma Spp. in Patients with Asthma or Allergic Rhinitis. *Advances in Microbiology.* 4, 720-725. https://doi.org/ 10.4236/aim.2014.411078.
44. Martin, Richard J., Kraft, Monica, Chu, Hong Wei, Berns, Eric A., Cassell, Gail H. A link between chronic asthma and chronic infection. *Journal of Allergy and Clinical Immunology.* 2001 107. https://doi.org/10.1067/mai.2001.113563
45. Зайцева С. В., Застрожина А. К., Муртазаева О. А. Микоплазменная инфекция у детей (обзор литературы). *РМЖ*. 2017;5:327–334. https://www.rmj.ru/articles/pediatriya/Mikoplazmennaya_infekciya_u_detey_obzor_literatury/#ixzz6mLh2XweZ
46. Парилова О. В., Маркина А. Н., Капустина Т.А. Влияние Mycoplasma pneumonia на течение хронического гипертрофического ринита. *Сибирское медицинское обозрение.* 2020;4(124):36–40. https://doi.org/10.20333/2500136-2020-4-36-40.

REFERENCES

1. Ryazancev S.V., Artyushkin S.A., Budkovaya M.A., Artem'eva E.S. Place of topical corticosteroids in therapy of allergic rhinitis. *Meditsinskiy sovet = Medical Council.* 2018;8:72–76. (In Russ.) https://doi.org/10.21518/2079-701X-2018-8-72-76
2. Karpishchenko S. A., Lavrenova G. V., Mil'chakova A. S. A modern approach to the comprehensive treatment of allergic rhinitis. *Meditsinskiy sovet = Medical Council.* 2019;(20):80-84. (In Russ.) https://doi.org/10.21518/2079-701X-2019-20-80-84
3. Shchurok I. N., Novikov D. K. Diagnosis of allergic rhinitis phenotypes. *Immunopatologiya, allergologiya, infektologiya.* 2018; 3: 69–77. (In Russ.) https://doi.org/10.14427/jipai.2018.3.69
4. Svistushkin V. M., Sinkov E. V. Effective control of symptoms at patients with allergic rhinitis. *Meditsinskiy sovet = Medical Council.* 2017;(8):88-90. (In Russ.) https://doi.org/10.21518/2079-701X-2017-8-88-90
5. Guseva A. L., Derbeneva M. L. Antihistamines in the treatment of allergic rhinitis. *Meditsinskiy sovet = Medical Council.* 2020;(6):90-96. (In Russ.) https://doi.org/10.21518/2079-701X-2020-6-90-96
6. Bousquet P. J. et al. Geographical distribution of atopic rhinitis in the European community respiratory health survey *J. Allergy.* 2008. 63:1301–1309. https://doi.org/10.1111/j.1398-9995.2008.01824.x
7. Nazarova E. V., Il'ina N. I. Allergicheskii rinit: aktual'nye podkhody k diagnostike i lecheniyu. *Effektivnaya farmakoterapiya.* 2012;7:18-24. (In Russ.) https://www.elibrary.ru/item.asp?id=21405537
8. Astaf'eva N. G., Udovichenko E. N., Gamova I. V. et al.. Pyl'tsevaya allergiya v Saratovskoi oblasti. *Rossiiskii allergologicheskii zhurnal*. 2010;1:17–25. (In Russ.) https://rusalljournal.ru/raj/article/view/864
9. Morozova S. V., Keda L. A. Adequate pharmacotherapy of allergic rhinitis. *Consilium Medicum.* 2019; 21 (11): 42–46. doi: 10.26442/20751753.2019.11.190628
10. Peter Small , Paul K Keith , Harold Kim. Allergic rhinitis. *Allergy Asthma Clin Immunol.* 2018. Sep 12; 14 (Suppl): 51. htpps://dx.doi.org/10.1186/s13223-018-0280-7
11. Nikiforova G. N., Fedoskova T. G., Svistushkin V. M. Allergic rhinitis. Challenges of patients mangement. Rossiiskii *meditsinskii zhurnal*. 2018; 8(I):46–52. (In Russ.) https://www.rmj.ru/articles/allergologiya/Allergicheskiy_rinit_Problemy_vedeniya_pacientov/
12. Latvala J., von Hertzen L., Lindholm H., Haahtela, T. Trends in prevalence of asthma and allergy in Finnish young men: nationwide study, 1966–2003. *BMJ.* 2005.230:11–86-87. https://doi.org/10.1136/bmj.38448.603924.AE

13. Eder W., Ege M. J., von Mutius, E. The asthma epidemic. *N. Engl. J. Med.* 2006;355:2226-2235. https://doi.org/10.1056/NEJMra054308
14. Vandenplas O. et al. Impact of rhinitis on work productivity: a systematic review. *J Allergy Clin. Immunol.* Pract. 6, 1274–1286 (2018). https://doi.org/ 10.1016/j.jaip.2017.09.002
15. Zuberbier T., Lotvall J., Simoens S., Subramanian S. V., Church, M. K. Economic burden of inadequate management of allergic diseases in the European Union: a GA2LEN review. *Allergy*. 2014. 69:1275–1279. https://doi.org/10.1111/all.12470
16. Colas C. et al. Estimate of the total costs of allergic rhinitis in specialized care based on real- world data: the FERIN study. *Allergy*. 72, 959–966 (2017). https://doi.org/10.1111/all.13099
17. Maslova L. V. Dokazatel'naya farmakoterapiya allergicheskogo rinita. *Recept*. 2020; 3; 1:109–115. (In Russ.) htpps://dx.doi.org/0.34883/PI.2020.23.1.011
18. Popovich V. I., Vil'chinska T., Koshel' I. V. Current Treatment Approaches for Allergic Rhinitis. *Otorinolaringologiya. Vostochnaya Evropa.* 2020;10;1:78–88. (In Russ.) https://doi.org/10.34883/PI.2020.10.1.028
19. Terekhova E. P., Sebekina O. V., Nenasheva N. M., Terekhov D. V. Modern methods of diagnostics and therapy of allergic rhinitis. *Terapiya*. 2020; (36): 88–99. (In Russ.) https://doi.org/10.18565/therapy.2020.2.88-99
20. Bougas N. et al. Unsupervised trajectories of respiratory/allergic symptoms throughout childhood in the PARIS cohort. *Pediatr. Allergy Immunol.* 30,315–324 (2019). https://doi.org/10.1111/pai.13027
21. Bousquet J. et al. Allergic Rhinitis and its Impact on Asthma (ARIA) 2008 update. *Allergy*. 2008. 63 (Suppl. 86):8–16. https://doi.org/10.1111/j.1398-9995.2007.01620.x
22. Bousquet J., Van Cauwenberge, P., Khaltaev, N. Allergic rhinitis and its impact on asthma. *J. Allergy Clin. Immunol.* 108, S147–334 (2001). https://doi.org/10.1067/mai.2001.118891
23. Terekhova E. P., Terekhov D. V. Allergic rhinitis: modern methods of treatment. *Meditsinskiy sovet = Medical Council.* 2016;(17):74-79. (In Russ.) https://doi.org/10.21518/2079-701X-2016-17-74-79
24. Varlamov E. E. Allergicheskii rinit: etiologiya, diagnostika, lechenie, profilaktika. *Praktika pediatra.* 2019:16–21. (In Russ.)] https://www.elibrary.ru/item.asp?id=37152609
25. Fedoskova T. G., Svistushkin V. M., Shevchik E. A. Allergic rhinitis is a seasonal trouble and off-seasonal problem. *Rossiiskii allergologicheskii zhurnal.* 2016;2:36–43. (In Russ.) https://doi.org/10.36691/RJA390
26. Kuznecova L. V., Litus V. I., Nazarenko A. P., Osipova L. S., Kuznecov A. G. Complex treatment and laboratory monitoring of year-round allergic rhinitis on the background of allergic dermatoses. *Laboratornaya diagnostika. Vostochnaya Evropa.* 2018;7;4:509-516. (In Russ.) https://www.elibrary.ru/item.asp?id=36975936
27. Ovchinnikov A. Yu., Miroshnichenko N. A., Smirnov I. V. Topical glucocorticosteroids in the treatment of patients with allergic rhinitis. *Meditsinskiy sovet = Medical Council.* 2019;(8):94-97. (In Russ.) https://doi.org/10.21518/2079-701X-2019-8-94-97
28. Dzhimshelejshvili N. P., Ovchinnikov A. Yu., Miroshnichenko N. A. New ways of treating perennial allergic rhinitis. *Science and innovations in medicine*. 2018;3:1:31-36. (In Russ.) https://doi.org/10.35693/2500-1388-2018-0-1-31-36
29. Cingi C. et al. Multi- morbidities of allergic rhinitis in adults: European Academy of Allergy and Clinical Immunology task force report. *Clin. Transl. Allergy.* 2017; 7,17. https://doi.org/10.1186/s13601-017-0153-z
30. Zacharasiewicz A., Douwes J., Pearce N. What proportion of rhinitis symptoms is attributable to atopy? *J. Clin. Epidemiol.* 2003;56:385-390. https://doi.org/10.1016/s0895-4356(03)00043-x
31. Groot E., Nijkamp A., Duiverman Eric J., Bran Paul L. P. Allergic rhinitis is associated with poor asthma control in children with asthma. *Thorax*. 2012; 67: 582–587. https://pubmed.ncbi.nlm.nih.gov/22213738/
32. Pal'chun V. T., Gurov A. V., Rudenko V. V. Chlamygial and mycoplasmal infections in otorhinolaryngology (a systematic review). *Vestnik Oto-Rino-Laringologii.* 2012;77(6): 91-97(In Russ.). https://www.mediasphera.ru/issues/vestnik-otorinolaringologii/2012/6/030042-46682012624
33. Aver'yanov A. V. Khlamidiinaya i mikoplazmennaya infektsiya pri patologii nizhnikh dykhatel'nykh putei. *Lechebnoe delo.* 2009;4:52–62. (In Russ.) https://cyberleninka.ru/article/n/hlamidiynaya-i-mikoplazmennaya-infektsiya-pri-patologii-nizhnih-dyhatelnyh-putey/viewer
34. Kapustina T. A., Parilova O. V., Kin T. I., Markina A. N. Laboratory Diagnostics for chlamydial infection in upper respiratory tract. *Sibirskii meditsinskii zhurnal.* 2010;5:3-25. (In Russ.) https://smj.ismu.baikal.ru/index.php/osn/issue/view/57/2010-5
35. Markina A. N., Kapustina T. A., Belova E. V., Parilova O. V. Chlamydia prevalence related to upper respiratory tract and optimization of medical assistance to infected subjects. *Vestnik voenno-meditsinskoi akademii*. 2015;1(49):131-135. (In Russ.) https://www.vmeda.org/wp-content/uploads/2016/pdf/2_131-135.pdf
36. Kapustina T. A., Markina A. N., Parilova O. V., Belova E. V. The medical care of patients with respiratory chlamydiosis. *Rossiiskii meditsinskii zhurnal.* 2013;1:6-10. (In Russ.) https://cyberleninka.ru/article/n/meditsinskaya-pomosch-patsientam-s-respiratornym-hlamidiozom/viewer
37. David L. Hahn, Roberta McDonald Can Acute Chlamydia pneumoniae Respiratory Tract Infection Initiate Chronic Asthma? *Annals of Allergy, Asthma & Immunology.*1998; volume 81, issue 4, p339-344. https://doi.org/10.1016/S1081-1206(10)63126-2
38. Ochilova S. S., Edgorova N. T., Ernaeva G. Kh. Rol' Mycoplasma Pneumoniae v kachestve etiologicheskogo agenta pri zabolevaniyakh respiratornogo trakta. *Elektronnyi nauchnyi zhurnal „Biologiya i integrativnaya meditsina".* 2017;(4):110–128. (In Russ.) https://cyberleninka.ru/article/n/rol-mycoplasma-pneumoniae-v-kachestve-etiologicheskogo-agenta-pri-zabolevaniyah-respiratornogo-trakta
39. Kraft M., Cassell G. H., Henson J. E. et al. Detection of Mycoplasma pneumoniae in the airways of adults with chronic asthma. *Am J Respir Crit Care Med.* 1998;158:998–1001. https://doi.org/10.1164/ajrccm.158.3.9711092
40. Sutherland E. R., King T. S., Icitovic N. et al. National Heart, Lung and Blood Institute's Asthma Clinical Research Network. A trial of clarithromycin for the treatment of suboptimally controlled asthma. *J Allergy Clin Immunol.* 2010;126:747–53.https://doi.org/10.1016/j.jaci.2010.07.024
41. Varshney A. K., Chaudhry R., Saharan S. et al. Association of Mycoplasma pneumoniae and asthma among Indian children. *FEMS Immunol Med Microbiol.* 2009; 56:25–31. https://doi.org/10.1111/j.1574-695X.2009.00543.x
42. Wood P. R., Hill V. L., Burks M. L. et al. Mycoplasma pneumoniae in children with acute and refractory asthma. *Ann Allergy Asthma Immunol.* 2013;110:328–34. https://doi.org/10.1016/j.anai.2013.01.022
43. Guillermo M., David P., Antonio Y., Constantino G., Lilia, C. Presence of Mycoplasma Spp. in Patients with Asthma or Allergic Rhinitis. *Advances in Microbiology.* 2014;4:720-725. https://doi.org/ 10.4236/aim.2014.411078.
44. Martin Richard J., Kraft Monica, Chu Hong Wei, Berns Eric A., Cassell Gail H. A link between chronic asthma and chronic infection. *Journal of Allergy and Clinical Immunology.* 2001:107. https://doi.org/10.1067/mai.2001.113563

45. Zajceva S. V., Zastrozhina A. K., Murtazaeva O. A. Mycoplasma infection in children (literature review). *Rossiiskii meditsinskii zhurnal*. 2017; 5:327-334. (In Russ.) https://www.rmj.ru/articles/pediatriya/Mikoplazmennaya_infekciya_u_detey_obzor_literatury/#ixzz6mLh2XweZ
46. Parilova O. V., Markina A. N., Kapustina T. A. Influence of Mycoplasma pneumonia on the course of chronic hypertrophic rhinitis. 2020;4:36-40. (In Russ.) https://doi.org/10.20333/2500136-2020-4-36-40

Информация об авторах

✉ **Кузнецова Валерия Сергеевна** – аспирант кафедры оториноларингологии, Тверской государственный медицинский университет (Россия, 170100, Тверь, Советская ул., д. 4); e-mail: valeria_ku93@mail.ru

Портенко Елена Геннадьевна – доктор медицинских наук, доцент кафедры оториноларингологии, Тверской государственный медицинский университет (Россия, 170100, Тверь, Советская ул., д. 4); e-mail: e.g.portenko@ yandex.com

Information about authors

✉ **Valeria S. Kuznetsova** – postgraduate student of the Chair of Otorhinolaryngology, Tver State Medical University (4, Sovetskaia St., Tver, 170100, Russia); e-mail: valeria_ku93@mail.ru

Elena G. Portenko – MD, Associate Professor Otorhinolaryngology, Tver State Medical University (4, Sovetskaia St., Tver, 170100, Russia); e-mail: e.g.portenko@yandex.com

УДК 616.322/.323-002.2-053.2(048.8)
https://doi.org/10.18692/1810-4800-2021-3-94-101

Эндогенная интоксикация при хронической патологии глотки у детей

Т. А. Машкова[1], И. И. Чиркова[1,2,3], О. Н. Ямщиков[2,3], И. Ю. Ревякин[2,3], В. А. Ершова[4], А. А. Пудовкин[5]

[1] *Воронежский государственный медицинский университет им. Н. Н. Бурденко, Воронеж, 394036, Россия*

[2] *Тамбовский государственный университет им. Г. Р. Державина, Тамбов, 392000, Россия*

[3] *Городская клиническая больница г. Котовска, Котовск, 393194, Россия*

[4] *Тамбовская областная клиническая больница им. В. Д. Бабенко, Тамбов, 392000, Россия*

[5] *Тамбовская областная детская клиническая больница, Тамбов, 392000, Россия*

Endogenous intoxication in chronic pathology of pharynx in children

T. A. Mashkova[1], I. I. Chirkova[1,2,3], O. N. Yamshchikov[2,3], I. Yu. Revyakin[2,3], V. A. Ershova[4], A. A. Pudovkin[5]

[1] *Burdenko Voronezh State Medical University, Voronezh, 394036, Russia*

[2] *Derzhavin Tambov State University, Tambov, 392000, Russia*

[3] *City Clinical Hospital of Kotovsk, Kotovsk, 393194, Russia*

[4] *Babenko Tambov Regional Clinical Hospital, Tambov, 392000, Russia*

[5] *Tambov Regional Children's Clinical Hospital, Tambov, 392000, Russia*

Проведен обзор научных российских и зарубежных статей, посвященных развитию эндогенной интоксикации при хронической воспалительной патологии лимфоэпителиального глоточного кольца. Хронический тонзиллит и аденоидит у детей является одной из актуальных проблем в оториноларингологии. Хронический тонзиллит – хроническое воспаление небных миндалин, характеризующееся рецидивирующими обострениями в виде ангин и общей токсико-аллергической реакции. Аденоидные вегетации – патологическая гипертрофия глоточной миндалины. Хронический аденоидит – хроническое полиэтиологическое заболевание, в основе которого лежит нарушение физиологических иммунных процессов глоточной миндалины. У детей нельзя говорить об изолированном воспалении глоточной миндалины, так как в результате воздействия антигенов возникает иммунный ответ, который вовлекает в процесс все структуры лимфоэпителиального глоточного кольца, поэтому некоторые авторы выделяют термин «аденотонзиллит». При выраженной активизации микрофлоры в носо- и ротоглотке происходит снижение сопротивляемости организма к патогенным микроорганизмам, в результате этого продукты распада и токсины приводят к повреждению эндотелия сосудов, нарушают их проницаемость и, проникая через эпителиальный барьер, способствуют развитию хронической интоксикации и сенсибилизации организма. Эндогенная интоксикация – это полиэтиологичный и полипатогенетичный синдром, характеризующийся накоплением в тканях и биологических жидкостях эндогенных токсинов. При диагностике тяжести эндогенной интоксикации используется ряд клинико-лабораторных показателей, а также иммунологические маркеры. Но, несмотря на постоянное совершенствование методов исследования, проблема диагностики эндотоксикоза при хроническом тонзиллите и аденоидите оста-

© Коллектив авторов, 2021

ется недостаточно изученной. В результате неадекватной диагностики зачастую происходит одномоментное удаление глоточной и небных миндалин, что, в свою очередь, может привести к необратимым последствиям.
Ключевые слова: хронический тонзиллит, аденоидит, эндогенная интоксикация.

Для цитирования: Машкова Т. А., Чиркова И. И., Ямщиков О. Н., Ревякин И. Ю., Ершова В. А., Пудовкин А. А. Эндогенная интоксикация при хронической патологии глотки у детей. *Российская оториноларингология.* 2021;20(3):94–101. https://doi.org/10.18692/1810-4800-2021-3-94-101

A review of scientific Russian and foreign articles devoted to the development of endogenous intoxication in chronic inflammatory pathology of the lymphoepithelial pharyngeal ring is carried out. Chronic tonsillitis and adenoiditis in children are one of the unsolved issues in otorhinolaryngology. Chronic tonsillitis is a chronic inflammation of the palatine tonsils characterized by recurrent exacerbations in the form of tonsillitis and a general toxic-allergic reaction. Adenoid vegetation is a pathological hypertrophy of the pharyngeal tonsil. Chronic adenoiditis is a chronic polyetiologic disease, which is based on a violation of the physiological immune processes of the pharyngeal tonsil. In children, one cannot talk about an isolated inflammation of the pharyngeal tonsil, since as a result of exposure to antigens, an immune response arises, which involves all structures of the lymphoepithelial pharyngeal ring in the process, therefore some authors distinguish the term «adenotonsillitis». With pronounced activation of microflora in the nasopharynx and oropharynx, the body's resistance to pathogenic microorganisms decreases, as a result of which decay products and toxins damage the vascular endothelium, disrupt their permeability and, penetrating through the epithelial barrier, contribute to the development of chronic intoxication and sensitization of the body. Endogenous intoxication is a polyetiologic and polypathogenetic syndrome characterized by the accumulation of endogenous toxins in tissues and biological fluids. Diagnostics of the endogenous intoxication severity includes a number of clinical and laboratory indicators and immunological markers. But, despite the constant improvement of the research methods, the issue of endotoxicosis diagnosis in chronic tonsillitis and adenoiditis remains insufficiently studied. As a result of the inadequate diagnosis, there is often a simultaneous removal of the pharyngeal and palatine tonsils, which in turn can lead to irreversible consequences.
Keywords: chronic tonsillitis, adenoiditis, endogenous intoxication.

For citation: Mashkova T. A., Chirkova I. I., Yamshchikov O. N., Revyakin I. Yu., Ershova V. A., Pudovkin A. A. Endogenous intoxication in chronic pathology of pharynx in children. *Rossiiskaya otorinolaringologiya*. 2021;20(3):94-101. https://doi.org/10.18692/1810-4800-2021-3-94-101

В современной оториноларингологии в настоящий момент остается много нерешенных проблем, и одна из них – это хронический тонзиллит и аденоидит у детей. Высокий уровень заболеваемости хроническими формами воспалительной патологии лимфоидной ткани глотки является не только медицинской, но и социальной проблемой [1, 2].

Хронический тонзиллит – стойкое хроническое воспаление небных миндалин, характеризующееся у подавляющего большинства больных рецидивирующими обострениями в виде ангин и общей токсико-аллергической реакции, которая является часто реализуемым этиологическим фактором многих местных и общих заболеваний и катализатором патологических процессов в организме [3].

Аденоидные вегетации – патологическая гипертрофия глоточной миндалины, встречается обычно в возрасте от 3 до 14 лет [3].

Хронический аденоидит – хроническое полиэтиологическое заболевание, в основе которого лежит нарушение физиологических иммунных процессов глоточной миндалины [4].

Основными этиологическими факторами хронического аденоидита являются гиперплазия лимфоидной ткани, воспалительный процесс, иммунореактивное состояние, связанное с растущей бактериальной обсемененностью, и, как следствие, перестройка организма на фоне воспалительного и иммунного ответа [5].

У детей нельзя говорить об изолированном воспалении глоточной миндалины, так как в результате воздействия антигенов в области верхних дыхательных путей возникает иммунный ответ, который вовлекает в процесс все структуры лимфоэпителиального глоточного кольца, поэтому некоторые авторы выделяют термин «аденотонзиллит» [4].

Лимфоидная ткань, ассоциированная со слизистой оболочкой. Лимфоидная ткань лимфоэпителиального глоточного кольца Вальдейера–Пирогова относится к MALT-системе (лимфоидная ткань, ассоциированная со слизистой оболочкой) иммунной системы организма, составной частью которой является NALT-система (лимфоидная ткань, ассоциированная с носоглоткой) [4, 6, 7]. Это кольцо действует не только как барьер, который препятствует проникновению чужеродных микроорганизмов, но и как зона первичного взаимодействия с ними. Соответственно основной функцией глоточного кольца является образова-

ние антител, которые в последующем реагируют на воздействия различных антигенов [8, 9].

MALT является самой большой частью иммунной системы, общая площадь составляет около 400 м^2, здесь расположено более 50% иммунокомпетентных клеток, которые являются представителями как врожденного, так и приобретенного иммунитета [10].

Этиология хронического тонзиллита и аденоидита. Наиболее частыми представителями микробиоценоза миндалин являются стафилококки (*St. aureus*, *St. epidermitis* и *St. haemoliticus*) и стрептококки (*Str. mitis*, *Str. oralis*, *Str. spicius*). Но еще более важно то, что выделенные микроорганизмы были не в монокультуре, а в большинстве случаев в ассоциации с другими микроорганизмами [11].

Специфических возбудителей хронического аденотонзиллита не существует [12], но до сих пор не стихают споры о вирусной, бактериальной и грибковой этиологии данного заболевания.

Основная роль, по мнению Ф. А. Хафизовой (2012), отводится герпесвирусной инфекции, а особенно вирусу Эпштейна–Барр [13].

По мнению Е. М. Покровской и соавторов (2016), наиболее частой причиной хронического аденотонзиллита являются *H. influenza* (5–66,7%), *Str. pneumonia* (18–50%), *M. catarrhalis* (5–35,6%), *St. aureus* (21–75%) [14].

Хроническая патология NALT-системы детей, вызванная *St. aureus*, характеризуется поражением глоточной миндалины и сочетается с хронической патологией ЛОР-органов и с заболеваниями ЖКТ [15]. Поражения, связанные с *St. pyogenes*, характеризуются преимущественным вовлечением в патологический процесс небных миндалин, в сочетании с частыми ОРВИ и высоким риском развития метатонзиллярных осложнений, а хронические заболевания, NALT-ассоциированные со *Str. pneumonia*, в большей степени влияют на глоточную миндалину и сопряжены с аллергопатологией и патологией дыхательной системы [16].

Клиническая картина и иммунологические особенности. Хронический аденотонзиллит у детей формируется в период развития иммунной системы. Максимальная физиологическая гипертрофия глоточной миндалины происходит в III (1–3 года) и IV (5–7 лет) критических периодах дискретного созревания иммунной системы [4]. Высокая функциональная активность MALT-системы в комплексе с физиологической незрелостью иммунной системы может привести к развитию вторичных иммунодефицитных состояний [16].

Клиническими проявлениями гипертрофии носоглоточной миндалины являются затруднение носового дыхания, снижение слуха, храп, синдром ночного апноэ сна, изменение зубочелюстной системы и развитие хронического воспаления всего лимфоэпителиального глоточного кольца [3, 4, 17].

Увеличение аденоидной ткани приводит к углублению и сужению ее лакун, что, в свою очередь, нарушает их дренаж и замедляет мукоцилиарный клиренс, и, как следствие, происходит изменение состава слизи и заселение лакун патогенными микроорганизмами, что, в свою очередь, проявляется в виде частых респираторных заболеваний [18].

Назальноассоциированная лимфоидная ткань имеет огромное значение в контроле не только над местным иммунитетом дыхательных путей, но и всего организма в целом [19, 20].

Глоточная и небные миндалины являются обширным рецепторным полем, вследствие чего при хронической воспалительной патологии они становятся очагом патологической афферентной импульсации, что, в свою очередь, приводит к дисфункции гипоталамо-гипофизарной системы, и, как следствие, происходит снижение выработки соматотропного гормона [21].

Лимфоэпителиальное глоточное кольцо, бронхоассоциированная лимфоидная ткань, пейеровые бляшки кишечника и лимфоидные структуры аппендикса образуют основную лимфоэпителиальную систему слизистых оболочек, в которой происходит дифференцировка Т-лимфоцитов слизистых оболочек с $\alpha\beta$ и $\gamma\delta$ Т-клеточными рецепторами и В1-лимфоцитов, специализирующихся на продукции sIgA, sIgM и IgE, поэтому эти структуры являются центральными органами мукозального иммунитета [15, 22].

У детей в возрасте 1,5–3 лет клеточный состав миндалин на 80% представлен Т-лимфоцитами, причем в соотношении субпопуляций Т-клеток имеется недостаток Т-хелперов, что, в свою очередь, приводит к недостаточности клеточного иммунитета и, как следствие, преобладанию вирусной, грибковой и условно-патогенной флоры в развитии патологии. На фоне недостатка Т-хелперов происходит неадекватная дифференцировка В-лимфоцитов, в результате на фоне повышенной антигенной нагрузки происходит выработка IgE, а не IgA, что обусловливает воспалительно-аллергическую природу хронического тонзиллита [15, 23].

При выраженной активизации микрофлоры в носо- и ротоглотке происходит снижение сопротивляемости организма к патогенным микроорганизмам, в результате этого продукты распада и токсины приводят к повреждению эндотелия сосудов, нарушают их проницаемость и, проникая через эпителиальный барьер, способствуют развитию хронической интоксикации и сенсибилизации организма [11, 24, 25].

Гипертрофия миндалин является одним из приспособительных механизмов лимфоидной ткани к постоянно меняющимся условиям среды, а также иммунным ответом на часто повторяющиеся воздействия вирусной и бактериальной природы [26, 27].

Клинико-лабораторная диагностика эндогенной интоксикации.

Эндогенная интоксикация – это полиэтиологичный и полипатогенетичный синдром, характеризующийся накоплением в тканях и биологических жидкостях эндогенных токсинов – избытком продуктов нормального или извращенного обмена веществ или клеточного реагирования [28].

При диагностике тяжести эндогенной интоксикации используется ряд лабораторных показателей. Эндотоксикоз при хроническом тонзиллите связывают с такими биохимическими показателями, как сорбционная способность эритроцитов, лактат крови и среднемолекулярные пептиды крови [25].

Согласно исследованиям А. Н. Желтовой (2011) при хроническом декомпенсированном тонзиллите эти показатели увеличиваются в 1,5–2 раза и практически остаются таковыми после консервативного лечения, что явилось показанием для хирургического лечения. При компенсированной форме хронического тонзиллита показатели эндотоксикоза также превышают референтные значения, но после консервативного лечения они снижаются до нормы и остаются таковыми в течение 6–12 месяцев, в связи с чем курсы консервативного лечения считались эффективными [29].

Иммунологическими маркерами эндогенной интоксикации являются показатели, которые отражают соотношение иммуноцитов, их функциональную активность, адекватность регуляторных механизмов иммунного ответа и специфические компоненты активности иммуноцитов [30].

Для определения тяжести эндотоксикоза используется такой показатель, как лейкоцитарный индекс интоксикации Я. Я. Кальф-Калифа (1941), в норме этот показатель составляет 1,5. Его повышение больше 1,5 означает наличие эндогенной интоксикации [30, 31].

Также можно рассчитать ЛИИ по В. К. Островскому (ЛИИО): отношение процентного содержания нейтрофилов к сумме процентного содержания остальных клеток лейкоцитарной формулы. У здоровых людей этот показатель варьирует от 1 до 3 [32].

В представленных выше формулах не отражаются показатели лейкоцитоза и СОЭ, поэтому была разработана формула с внедрением коэффициентов – гематологического индекса интоксикации [30].

В свою очередь, А. Р. Сакович и А. Б. Перминов (2012) предложили доработать ЛИИ по Островскому также с добавлением корректирующих коэффициентов СОЭ и лейкоцитоза и назвали его расширенный ЛИИ (РЛИИ). В результате проведенных исследований при оценке уровня интоксикации РЛИИ превышал значение ЛИИО в 1,5 раза [33].

Также при эндотоксикозе происходит подавление красного ростка крови с развитием анемии и лимфоцитопении, что является показателем иммунодефицита [32].

В. П. Шано и Е. А. Кучер (2011) в своей работе говорят о том, что при развитии эндогенной интоксикации происходит снижение общего белка крови (преимущественно за счет альбуминовой фракции), а также идет повышение концентрации конечных продуктов распада белка, то есть мочевины и креатинина [30].

Диагностика и лечение хронического воспалительного процесса в области глоточной и небных миндалин, несмотря на достижения современной медицины, остается одной из актуальных проблем оториноларингологии.

Количество детей с хроническим аденотонзиллитом в настоящее время варьирует от 20 до 50%, а в группе часто болеющих детей в возрасте от 3 до 7 лет – от 37 до 70% [8, 9, 28]. В свою очередь, поражение миокарда, суставов и почек при хронической тонзиллярной патологии колеблется от 28 до 80% [11].

Оперативное лечение. Тонзиллэктомия и аденотомия являются основными хирургическими вмешательствами в детской оториноларингологии [21, 34, 35].

До настоящего времени не прекращаются споры о вреде и пользе аденотомии. Безусловно ведущая роль в формировании иммунитета верхних дыхательных путей принадлежит лимфоидному аппарату глотки [21]. Однако до сих пор нет убедительных доказательств губительного влияния аденотомии на иммунитет ребенка.

Большинство сторонников этой теории ссылаются на труды Brandtzaeg P. (1996), в которых он призывал с осторожностью относиться к глоточной миндалине как к важному иммунному органу [36], но достоверных доказательств нет даже в его работах. В свою очередь, при исследовании частоты заболеваемости ОРЗ до и после аденотомии обнаружили ее снижение в 6 раз, а длительность заболевания снизилась в 2,5 раза, было отмечено положительное влияние на течение аллергического ринита и бронхиальной астмы, нормализация выработки соматотропного гормона, а также восстановление иммунного статуса после оперативного лечения [21, 34].

Тонзиллэктомия практикуется на протяжении приблизительно 2000 лет и до сих пор не потеряла своей актуальности. Но у детей необходимо учитывать значимость небных миндалин

в формировании иммунного ответа при выборе тактики лечения. Полное удаление небных миндалин может привести к снижению иммунной защиты и повышению инфицированности верхних дыхательных путей патогенными микроорганизмами [35].

В работах A. H. Wijga с соавторами (2009) можно встретить такую информацию, что тонзиллэктомия является фактором риска развития ожирения у детей [37].

При катамнестическом обследовании 2988 детей в Дании с 1977 по 2001 г. была обнаружена взаимосвязь между тонзиллэктомией и последующим развитием лимфогранулематоза [38].

Также прослеживается связь между тонзилэктомией и последующим развитием аппендицита и болезни Крона с преимущественным поражением подвздошной кишки [15].

Зачастую при хроническом воспалении лимфоидного аппарата глотки производится удаление не только глоточной миндалины, но и небных миндалин. Однако исследования операционного материала доказывают, что даже при клинической картине декомпенсированного хронического тонзиллита небные миндалины могут сохранять свои функции [39, 40].

Перспективы научных исследований. Лимфоидная ткань глотки, являясь первичным барьером на пути прохождения чужеродных микроорганизмов, испытывает высокую антигенную нагрузку, что может привести к развитию хронического воспалительного процесса глоточной и небных миндалин, сопровождающихся хронической интоксикацией, аутосенсибилизацией, развитием сопряженных заболеваний и осложнений. На настоящий момент отсутствуют данные об анализе клинико-лабораторных показателей эндотоксикоза при хронической воспалительной патологии NALT-системы у детей.

Заключение

Таким образом, изложенный обзор литературных данных показал, что клинико-лабораторная диагностика тонзиллогенного эндотоксикоза позволяет получить дополнительную информацию о состоянии лимфоидного аппарата глотки, оценить эффективность консервативного лечения и своевременно определить необходимый и достаточный объем лечебных мероприятий у детей хроническим тонзиллоаденоидитом.

Авторы заявляют об отсутствии конфликта интересов.

ЛИТЕРАТУРА

1. Белова О. В., Новикова Е. А., Якушенкова О. П. Эффективность эндоскопической аденотомии у детей по результатам отдаленных наблюдений. *Кремлевская медицина. Клинический вестник.* 2008;1:27–28.
2. Мещеряков К. Л. Цитокины и оксид азота при хронической патологии лимфоидного кольца глотки у детей: автореф. дис. ... канд. мед. наук. М., 2010. 22 с.
3. Пальчун В. Т., Магомедов М. М., Лучихин Л. А. Оториноларингология: учебник. М.: ГЭОТАР-Медиа, 2011. 656 с.
4. Пискунов Г. З. Пискунов С. З. Руководство по ринологии. М.: Литтерра, 2011. 960 с.
5. Пальчун В. Т. Оториноларингология: национальное руководство. М.: ГЭОТАР-Медиа, 2020. 1024 с.
6. Debertin A. S., Tschernig T., Tönjes H. et al. Nasal-associated lymphoid tissue (NALT): frequency and localization in young children. *Clinical & Experimental Immunology.* 2003;134(3): 503-507. doi:10.1111/j.1365-2249.2003.02311.x
7. Brandtzaeg P., Kiyono H., Pabst R. et al. Terminology: nomenclature of mucosa-associated lymphoid tissue. *Mucosal immunology.* 2008;1(1):31-37. doi:10.1038 / mi. 2007.9.
8. Hellings P., Jorissen M., Ceuppens J. L.The Waldeyer's ring. *Acta Otorhinolaryngol. Belg.* 2000;54:237-241.
9. Masieri S., Trabattoni D., Incorvaia C. et. al. A role for Waldeyer's ring in immunological response to allergens. *Curr. Med. Res. Opin.* 2014;30(2):203-205 doi:10.1185/03007995.2013.855185.
10. Каннер Е. В., Горелов А. В., Печкуров Д. В., Горелова Е. А., Максимов М. Л., Ермолаева А. С. Мукозальная иммунная система пищеварительного и респираторого трактов: возможности профилактики и лечения инфекционных заболеваний. *Медицинский совет.* 2019;11:100–107. doi:10.21518/2079-701X-2019-11-100-107.
11. Рыбак Н. А. Микрофлора небных миндалин и метатонзиллярные осложнения при хроническом тонзиллите. *Клиническая инфектология и паразитология.* 2014;3(10):31–40. https://infecto.recipe.by/ru/?editions=n3-10-2014&group_id=item_1&article_id=line_1
12. Терскова Н. В., Вахрушев С. Г., Смбатян А. С., Сизова Е. Н. Возрастные количественные функциональные показатели иммунной системы у детей с хроническим аденоидитом в зависимости от ассоциации биологических видов микроорганизмов. *Российская оториноларингология.* 2012;3:126–139.
13. Хафизова Ф. А. Клинико-лабораторное и иммуноморфологическое обоснование тактики лечения разных клинических форм хронического тонзиллита: автореф. дис. ... докт. мед. наук. М., 2012. 45 с.
14. Покровская Е. М., Халиуллина С. В., Халиуллина К. Р., Рахманова О. А., Скворцова И. И., Козлова В. Т. Этиологическая структура возбудителей аденотонзиллитов у детей. *Практическая медицина.* 2016;3(95): 58–63. http://pmarchive.ru/el-arxiv/arxiv-za-2016-god/prakticheskaya-medicina-3-95-2016-allergologiya/
15. Машкова Т. А., Сорокина М. С., Мальцев А. Б. Факторы риска развития абдоминальных осложнений острого и хронического тонзиллита у детей. *Российская оториноларингология.* 2019;18(4):75–81. doi:10.18692/1810-4800-2019-4-75-81.

16. Таранова С. В. Патогенетическое обоснование и направления лечения хронических заболеваний назальноассоциированной лимфоидной ткани у детей дошкольного возраста: автореф. дис. ... канд. мед. наук. Владивосток, 2014. 22 с.
17. Casselbrant M. L. What is wrong in chronic adenoiditis/tonsillitis anatomical considerations. *International journal of pediatricotorhinolaryngology.* 1999;49:133-135. doi:10.1016/s0165-5876(99)00147-0.
18. Русецкий Ю., Седых Т., Смирнова В. Чувствительность к антибиотикам микрофлоры носоглотки детей с аденоидами. *Врач.* 2011;13:34-37.
19. Быкова В. П. Миндалины лимфаденоидного глоточного кольца в системе мукозального иммунитета верхних дыхательных путей. Проблема реабилитации в оториноларингологии: Труды Всероссийской конференции, посвященной 80-летию И. Б. Солдатова. Самара: Самарский государственный медицинский университет, 2003:344–345.
20. Вавилова В. П. Современный подход к дифференциальному ведению часто болеющих детей с патологией лимфоглоточного кольца. *Педиатрия*. 2002;5:64–68.
21. Крюкова Д. А., Белошангин А. С. Аденотомия и ее влияние на функциональное состояние иммунной и эндокринной систем. *Вестник совета молодых ученых и специалистов Челябинской области.* 2017;2 (17):117–125. https://www.smus74.ru/content/vypusk-2-17-2017
22. Новиков Д. К. Иммунология и аллергология для ЛОР-врачей: руководство для врачей. М.: Медицинское информационное агентство, 2006. 512 с.
23. Полякова Т. С., Полякова Е. П. Хронический тонзиллит: диагностика, лечение, профилактика. *РМЖ*. 2004;2:65–69.
24. Егорова В. Б., Черкашин М. П., Колмакова А. Ю. Часто болеющие дети: клинические особенности и микробиоценоз верхних дыхательных путей. В*естник северо-восточного университета им. М. К. Аммосова. Медицинские науки.* 2019;2(15):43–47. doi:10.25587/SVFU.2019.2(15).31311.
25. Машкова Т. А., Желтова А. Н., Белобородова Л. Л. Уточняющая диагностика степени декомпенсации хронического тонзиллита. *Вестник оториноларингологии.* 2010;5:35–37.
26. Бербом Х., Кашке О., Навка Т., Свифт Э. Болезни уха, горла и носа. М.: МЕДпресс-информ, 2016. 776 с.
27. Богомильский М. Р., Чистякова В. Р. Болезни уха, горла, носа в детском возрасте: национальное руководство. М.: ГЭОТАР-Медиа, 2008. 736 с.
28. Кузнецов П. Л., Борзунов В. М. Синдром эндогенной интоксикации в патогенезе вирусного гепатита. *Экспериментальная и клиническая гастроэнтерология.* 2013;4:44–50.
29. Желтова А. Н. Клинико-лабораторная оценка эндотоксикоза у больных хроническим тонзиллитом: автореф. дис. ... канд. мед. наук. М., 2011. 23 с.
30. Шано В. П., Кучер Е. А Синдром эндогенной интоксикации. *Гострі та невідкладі стани у практиці лікаря.* 2011;1(25).
31. Кальф-Калиф Я. Я. Лейкоцитарный индекс интоксикации. *Врачебное дело.* 1941;1:31–33.
32. Островский В. К., Макаров С. В., Янголенко Д. В., Родионов П. Н., Кочетков Л. Н., Асанов Б. М. Показатели крови и лейкоцитарный индекс интоксикации при оценке тяжести течения и определении прогноза воспалительных, гнойных и гнойно-деструктивных заболеваний органов брюшной полости и легких. *Ульяновский медико-биологический журнал.* 2011;1:73-78.
33. Сакович А. Р., Перминов А. Б. Оценка интоксикации у пациентов с острым гнойным синуситом при помощи расширенного лейкоцитарного индекса интоксикации. *Хирургия. Восточная Европа.* 2012;4(04):151-152.
34. Русецкий Ю. Ю., Латышева Е. Н., Полунина Т. А., Арутюнян С. К. Аденотомия и иммунитет. *РМЖ*. 2015;23:1413–1415. https://www.rmj.ru/articles/otorinolaringologiya/Adenotomiya_i_immunitet/
35. Полунина Т. А. Тонзиллэктомия у детей. *Вопросы современной педиатрии.* 2012;2(11):90–92. https://doi.org/10.15690/vsp.v11i2.217
36. Brandtzaeg P. The B-cell development in tonsillar lymphoid follicles. *ActaOtolaryngol Suppl.* 1996;523:55-9.
37. Wijga A. H., Scholtens S., Wieringa M. H., Kerkhof M., Gerritsen J., Brunekreef B. et al. Adenotonsillectomy and the development of overweight. *Pediatrics*. 2009;123:1095-101. doi: 10.1542/peds.2008-1502.
38. Vestergaard H., Westergaard T., Wohlfahrt J., Hjalgrim H., Melbye M. Tonsillitis, tonsillectomy and Hodgkin's lymphoma. *International journal of cancer.* 2010;1;127(3):633-637. doi: 10.1002/ijc.24973.
39. Начаров П. В. Патогенез общих и локальных изменений при воспалительных заболеваниях ЛОР-органов, их диагностическое и прогностическое значение: автореф. дис. ... канд. мед. наук. СПб., 2017. 54 с.
40. Мельников О. Ф. Иммунологические аспекты генеза хронического тонзиллита и регуляции функциональной активности миндалин: автореф. дис. ... докт. мед. наук. Киев, 1981. 41 с.

REFERENCES

1. Belova O. V., Novikova E. A., Yakushenkova O. P. Effektiveness endoskopic adenotomy in children – results of long-term follow-up. Kremlevskaya meditsina. *Klinicheskii vestnik.* 2008;1:27-28. (In Russ.)
2. Meshcheryakov K. L. *Tsitokiny i oksid azota pri khronicheskoi patologii limfoidnogo kol'tsa glotki u detei*: avtoreferat dissertatsii na soiskanii uchenoi stepeni kandidata med. nauk. Moscow, 2010. 22 p. (In Russ.)
3. Pal'chun V. T., Magomedov M. M., Luchikhin L. A. *Otorinolaringologiya: uchebnik.* M.:GEOTAR-Media, 2011. 960 p. (In Russ.).
4. Piskunov G. Z. Piskunov S. Z. *Rukovodstvo po rinologii.* Moscow: Litterra, 2011. (In Russ)
5. Pal'chun V. T. Otorinolaringologiya: natsional'noe rukovodstvo. Moscow: GEOTAR-Media, 2020. (In Russ.)
6. Debertin A. S., Tschernig T., Tönjes H. et al. Nasal-associated lymphoid tissue (NALT): frequency and localization in young children. *Clinical & Experimental Immunology.* 2003;134(3): 503-507. doi:10.1111/j.1365-2249.2003.02311.x

7. Brandtzaeg P., Kiyono H., Pabst R. et al. Terminology: nomenclature of mucosa-associated lymphoid tissue. *Mucosal immunology.* 2008;1(1):31-37. doi:10.1038 / mi. 2007.9
8. Hellings P., Jorissen M., Ceuppens J. L.The Waldeyer's ring. *Acta Otorhinolaryngol. Belg.* 2000;54:237–241. 2000;54(3):237-41.
9. Masieri S., Trabattoni D., Incorvaia C. [et. al.]. A role for Waldeyer's ring in immunological response to allergens. *Curr. Med. Res. Opin*. 2014;30(2):203-205 doi:10.1185/03007995.2013.855185.
10. Kanner E. V., Gorelov A. V., Pechkurov D. V., Gorelova E. A., Maksimov M. L., Ermolaeva A. S. Mukosal immune system of digestive and respiratory trakts: possibilities of prevention and treatment of infectious diseases. *Meditsinskii sovet.* 2019;11:100-107. https://doi.org/10.21518/2079-701X-2019-11-100-107. (In Russ.)
11. Rybak N. A. Mikroflora of palatine tonsils and metatonsillar complications at chronic tonsillitis. *Klinicheskaya infektologiya i parazitologiya.* 2014;3(10):31-40. (In Russ.) https://infecto.recipe.by/ru/?editions=n3-10-2014&group_id=item_1&article_id=line_1
12. Terskova N. V., Vakhrushev S. G., Smbatyan A. S., Sizova E. N. Age qantitative and functional indicators of immune system of children witn chronic adenoiditis depeding on the associatian of biological species of microorganisms. *Rossiiskaya otorinolaringologiya.* 2012;3:126-139. (In Russ.)
13. Khafizova F. A. *Kliniko-laboratornoe i immunomorfologicheskoe obosnovanie taktiki lecheniya raznykh klinicheskikh form khronicheskogo tonzillita:* avtoreferat dissertatsii na soiskanie uchenoi stepeni doktora med.nauk. Moskva, 2012. 45 p. (In Russ)
14. Pokrovskaya E. M., Khaliullina S. V., Khaliullina K. R., Rakhmanova O. A., Skvortsova I. I., Kozlova V. T. Etiological structure of adenotonsillitis agents in children. *Prakticheskaya meditsina.* 2016;3(95):58-63 (In Russ). http://pmarchive.ru/el-arxiv/arxiv-za-2016-god/prakticheskaya-medicina-3-95-2016-allergologiya/
15. Mashkova T. A., Sorokina M. S., Mal'tsev A. B. Risk factors of abdominal complications of acute and chronic tonsillitis in children. *Rossiiskaya otorinolaringologiya.* 2019;18(4):75-81. https://doi. org/10.18692/1810-4800-2019-4-75-81.
16. Taranova S. V. *Patogeneticheskoe obosnovanie i napravleniya lecheniya khronicheskikh zabolevanii nazal'noassotsiirovannoi limfoidnoi tkani u detei doshkol'nogo vozrasta*: avtor. dis. kand. med. nauk. Vladivostok, 2014. 22 p. (In Russ.)
17. Casselbrant M. L. What is wrong in chronic adenoiditis/tonsillitis anatomical considerations. *International journal of pediatric otorhinolaryngology.* 1999;49:133-135. doi:10.1016/s0165-5876(99)00147-0
18. Rusetskii Yu., Sedykh T., Smirnova V. Antibiotic susceptibility of the nasopharyngial microflora in children with adenoids. *Vrach*. 2011;13:34-37. (In Russ.)
19. Bykova V. P. *Mindaliny limfadenoidnogo glotochnogo kol'tsa v sisteme mukozal'nogo immuniteta verkhnikh dykhatel'nykh putei. Problema reabilitatsii v otorinolaringologii:* Trudy Vserossiiskoi konferentsii, posvyashchennoi 80-letiyu I. B. Soldatova. Samara: Samarskii gosudarstvennyi meditsinskii universitet, 2003;344-345. (In Russ.)
20. Vavilova V. P. Sovremennyi podkhod k differentsial'nomu vedeniyu chasto boleyushchikh detei s patologiei limfoglotochnogo kol'tsa. *Pediatriya.* 2002;5:64-68. (In Russ.)
21. Kryukova D. A., Beloshangin A. S. Adenotomy and its influense on functional condition of the immune and endocrine sistems. Vestnik soveta molodykh uchenykh i spetsialistov Chelyabinskoi oblasti. 2017;2 (17), T. 2:117-125 (In Russ.). https://www.smus74.ru/content/vypusk-2-17-2017
22. Novikov D. K. *Immunologiya i allergologiya dlya LOR-vrachei*: Rukovodstvo dlya vrachei. M.: Meditsinskoe informatsionnoe agentstvo, 2006. 512 p. (In Russ.).
23. Polyakova T. S., Polyakova E. P. Khronicheskii tonzillit: diagnostika, lechenie, profilaktika. *RMZh*. 2004;2:65-69 (In Russ).
24. Egorova V. B., Cherkashin M. P., Kolmakova A. Yu. Children who get sick often: clinical features and microbiological characteristics of upper respiratori ways. *Vestnik severo-vostochnogo universiteta im. M. K. Ammosova. Meditsinskie nauki.* 2019;2(15):43-47. https://doi.org/ 10.25587/SVFU.2019.2(15).31311. (In Russ.)
25. Mashkova T. A., Zheltova A. N., Beloborodova L. L. Improved diagnosis of the severity of chronic decompensated tonsillitis. *Vestnik otorinolaringologii.* 2010;5:35-37. (In Russ.)
26. Berbom Kh., Kashke O., Navka T., Svift E. *Bolezni ukha, gorla i nosa.* Moscow: MEDpress-inform; 2016. (In Russ)
27. Bogomil'skii M. R., Chistyakova V. R. *Bolezni ukha, gorla, nosa v detskom vozraste: natsional'noe rukovodstvo*. M.: GEOTAR-Media; 2008. 736 p. (In Russ.)
28. Kuznetsov P. L., Borzunov V. M. Syndrome of endogenous intoxication in the pathogenesis of viral hepatitis. *Eksperimental'naya i klinicheskaya gastroenterologiya*. 2013;4:44-50. (In Russ.)
29. Zheltova A. N. *Kliniko-laboratornaya otsenka endotoksikoza u bol'nykh khronicheskim tonzillitom*: avtoref. dis. ... kand. med. nauk. Moskva. 2011. 23 p. (In Russ)
30. Shano V. P., Kucher E. A. Sindrom endogennoi intoksikatsii. *Gostri ta nevidkladi stani u praktitsi likarya.* 2011;1(25). (In Russ.)
31. Kal'f-Kalif Ya.Ya. Leikotsitarnyi indeks intoksikatsii. *Vrachebnoe delo.* 1941;1:31-33. (In Russ)
32. Ostrovskii V. K., Makarov S. V., Yangolenko D. V., Rodionov P. N., Kochetkov L. N., Asanov B. M. Pokazateli krovi i leikotsitarnyi indeks intoksikatsii pri otsenke tyazhesti techeniya i opredelenii prognoza vospalitel'nykh, gnoinykh i gnoino-destruktivnykh zabolevanii organov bryushnoi polosti i legkikh. *Ul'yanovskii mediko-biologicheskii zhurnal.* 2011;1:73-78. (In Russ.)
33. Sakovich A. R., Perminov A. B. Otsenka intoksikatsii u patsientov s ostrym gnoinym sinusitom pri pomoshchi rasshirennogo leikotsitarnogo indeksa intoksikatsii. *Khirurgiya. Vostochnaya Evropa.* 2012;4(04):151-152. (In Russ.)
34. Rusetskii Yu. Yu., Latysheva E. N., Polunina T. A., Arutyunyan S. K. Adenotomiya i immunitet. *RMZh*. 2015;23:1413-1415 (In Russ). https://www.rmj.ru/articles/otorinolaringologiya/Adenotomiya_i_immunitet/
35. Polunina T. A. Tonsillectomy in children. *Voprosy sovremennoi pediatrii.* 2012;2.(11):90-92 (In Russ). https://doi.org/10.15690/vsp.v11i2.217
36. Brandtzaeg P. The B-cell development in tonsillar lymphoid follicles. *ActaOtolaryngol Suppl.* 1996;523:55-9.
37. Wijga A. H., Scholtens S., Wieringa M. H., Kerkhof M., Gerritsen J., Brunekreef B. et al. Adenotonsillectomy and the development of overweight. Pediatrics. 2009. 123:1095–101. doi: 10.1542/peds.2008-1502.
38. Vestergaard H., Westergaard T., Wohlfahrt J., Hjalgrim H., Melbye M. Tonsillitis, tonsillectomy and Hodgkin's lymphoma. *International journal of cancer.* 2010. 1;127(3):633-637. doi: 10.1002/ijc.24973.
39. Nacharov P. V. *Patogenez obshchikh i lokal'nykh izmenenii pri vospalitel'nykh zabolevaniyakh LOR-organov, ikh diagnosticheskoe i prognosticheskoe znachenie*: avtoref. dis. ... kand. med. nauk. SPb., 2017. 54 p. (In Russ.)
40. Mel'nikov O. F. *Immunologicheskie aspekty geneza khronicheskogo tonzillita i regulyatsii funktsional'noi aktivnosti mindalin*: avtoref. dis. ... dokt. med. nauk. Kiev, 1981. 41 p. (In Russ.)

Информация об авторах

Машкова Тамара Александровна – доктор медицинских наук, профессор, заведующая кафедрой оториноларингологии, Воронежский государственный медицинский университет им. Н. Н. Бурденко (394036, Россия, Воронеж, ул. Студенческая, д. 10); e-mail: mashkova-ta@mail.ru

ORCID: https://orcid.org/0000-0001-7085-5264

✉ **Чиркова Ирина Игоревна** – аспирант кафедры оториноларингологии, Воронежский государственный медицинский университет им. Н. Н. Бурденко (394036, Россия, Воронеж, Студенческая ул., д. 10); врач-оториноларинголог, Городская клиническая больница г. Котовска (393194, Россия, Тамбовская область, Котовск, Пионерская ул., д. 24); старший преподаватель кафедры госпитальной хирургии с курсом травматологии, Тамбовский государственный университет им. Г. Р. Державина (392000, Россия, Тамбов, ул. Советская, д. 93); e-mail: irina.chirkova0707@yandex.ru

ORCID: https://orcid.org/0000-0001-6159-8251

Ямщиков Олег Николаевич – доктор медицинских наук, профессор, заведующий кафедрой госпитальной хирургии с курсом травматологии, Тамбовский государственный университет им. Г. Р. Державина (392000, Россия, Тамбов, Советская ул., д. 93); главный врач, Городская клиническая больница г. Котовска (393194, Россия, Тамбовская область, Котовск, Пионерская ул., д. 24); e-mail: Yamschikov.oleg@yandex.ru

ORCID: https://orcid.org/0000-0002-6907-6009

Ревякин Игорь Юрьевич – старший преподаватель кафедры госпитальной хирургии с курсом травматологии, Тамбовский государственный университет им. Г. Р. Державина (392000, Россия, Тамбов, ул. Советская, д. 93); врач-хирург хирургического отделения, Городская клиническая больница г. Котовска (393194, Россия, Тамбовская область, Котовск, ул. Пионерская, д. 24); e-mail: i.revyakin1965@mail.ru

ORCID: https://orcid.org/0000-0001-9077-0524

Ершова Виктория Александровна – врач-гематолог гематологического отделения, Тамбовская областная клиническая больница им. В. Д. Бабенко (392000, Россия, Тамбов, Московская ул., д. 29); e-mail: Ershova-v-a@mail.ru

ORCID: https://orcid.org/0000-0001-8157-5532

Пудовкин Алексей Андреевич – врач-оториноларинголог оториноларингологического отделения, Тамбовская детская клиническая больница (392000, Россия, Тамбов, ул. Рылеева, д. 80), e-mail: Pudovkin.aleksey1992@mail.ru

ORCID: https://orcid.org/000-0001-7927-4458

Information about authors

Tamara A. Mashkova – MD, Professor, Head of the Department of Otorhinolaryngology, Burdenko Voronezh State Medical University (10, Studencheskaya str., Voronezh, Russia, 394036); e-mail: mashkova-ta@mail.ru

ORCID: https://orcid.org/0000-0001-7085-5264

✉ **Irina I. Chirkova** – postgraduate student of the Department of Otorhinolaryngology, Burdenko Voronezh State Medical University (10, Studencheskaya str., Voronezh, Russia, 394036); otorhinolaryngologist, City Clinical Hospital of Kotovsk (24, Pionerskaya str., Kotovsk, Tambov Region, Russia, 393194); Senior Lecturer, Department of Hospital Surgery with a Course in Traumatology, Derzhavin Tambov State University (93, Sovetskaya str., Tambov, Russia, 392000); e-mail: irina.chirkova0707@yandex.ru

ORCID: https://orcid.org/0000-0001-6159-8251

Oleg N. Yamshchikov – MD, Professor, Head of the Department of Hospital Surgery with a Course of Traumatology, Derzhavin Tambov State University (93, Sovetskaya str., Tambov, Russia, 392000); Chief Physician, City Clinical Hospital of Kotovsk (24, Pionerskaya str., Kotovsk, Tambov Region, Russia, 393194); e-mail: Yamschikov.oleg@yandex.ru

ORCID: https://orcid.org/0000-0002-6907-6009

Igor' Yu. Revyakin – Senior Lecturer of the Department of Hospital Surgery with a Course in Traumatology, Derzhavin Tambov State University (93, Sovetskaya str., Tambov, Russia, 392000); surgeon of the surgical department, City Clinical Hospital of Kotovsk (24, Pionerskaya str., Kotovsk, Tambov Region, Russia, 393194); e-mail: i.revyakin1965@mail.ru

ORCID: https://orcid.org/0000-0001-9077-0524

Viktoriya A. Ershova – hematologist of the hematology department, Babenko Tambov Regional Clinical Hospital (29, Moskovskaya str., Tambov, Russia, 392000); e-mail: Ershova-v-a@mail.ru

ORCID: https://orcid.org/0000-0001-8157-5532

Alexei A. Pudovkin – otorhinolaryngologist of the ENT department, Tambov Children's Clinical Hospital (80, Ryleeva str., Tambov, Russia, 392000); e-mail: Pudovkin.aleksey1992@mail.ru

ORCID: https://orcid.org/000-0001-7927-4458

УДК 615.214.24:616.216.1-002-089-072.1
https://doi.org/10.18692/1810-4800-2021-3-102-107

Опыт применения дексмедетомидина для седоанальгезии при проведении ринохирургических вмешательств

Е. С. Григорькина[2], Н. М. Винговатова[1], Н. Г. Емелина[1], В. Г. Недоваров[1]

[1] Клиническая больница «РЖД-Медицина», Пенза, 440000, Россия

[2] Пензенский институт усовершенствования врачей, филиал ДПО РМАНПО, Пенза, 440060, Россия

Experience with dexmedetomidine for sedanalgesia during rhinosurgery

E. S. Grigor'kina[2], N. M. Vingovatova[1], N. G. Emelina[1], V. G. Nedovarov[1]

[1] Clinical Hospital „RZD-Medicine“, Penza, 440000, Russia
[2] Penza Institute for Advanced Training of Doctors, a branch of DPO RMANPO, Penza, 440060, Russia

Целью данной работы было изучение возможности проведения ринохирургических вмешательств с применением препарата дексмедетомидина для управляемой седоанальгезии. Метериалы и методы: выполнено 118 ринологических вмешательств (полисинусотомия, пансинусотомия, септопластика) под комбинированной седацией: 56 с применением дексмедетомидина и 62 – сибазона. Интраоперационно учитывались количество наркотического анальгетика и местного анестетика, уровень боли и глубина седации, показатели гемодинамики и дыхания, интенсивность кровотечения и операционная видимость; в послеоперационном периоде – уровень болевых ощущений, кровоточивость при удалении тампонов из носа, удовлетворенность хирурга и пациента. Результаты: при проведении седанальгезии дексмедетомидином достигался оптимальный уровень седации, снижалось количество наркотического и местного анестетика, достигались комфортные для хирурга показатели гемодинамики (более низкое, чем в контрольной группе, АД), что, в первую очередь, обеспечивало хорошую операционную видимость. В послеоперационном периоде отмечалась более высокая удовлетворенность пациента и хирурга проведенным анестезиологическим пособием. Выводы: седоанальгезия с препаратом дексмедетомидин может применяться в неосложненных случаях при ринохирургических вмешательствах как альтернатива эндотрахеальному наркозу, обеспечивая оптимальное обезболивание и комфортную работу хирурга.
Ключевые слова: дексмедетомидин, седоанальгезия, эндоскопическая риносинусохирургия, процедурная седация, комбинированная седация.

Для цитирования: Григорькина Е. С., Винговатова Н. М., Емелина Н. Г., Недоваров В. Г. Опыт применения дексмедетомидина для седоанальгезии при проведении ринохирургических вмешательств. *Российская оториноларингология.* 2021;20(3):102–107. https://doi.org/10.18692/1810-4800-2021-3-102-107

The aim of this work was to study the possibility of rhinosurgical interventions using the drug dexmedetomidine for controlled sedoanalgesia. Materials and methods: 118 rhinological interventions (polysinusotomy, pansinusotomy, septoplasty) were performed under combined sedation: 56 with dexmedetomidine and 62 with sibazone. Intraoperatively, the amount of narcotic analgesic and local anesthetic, pain level and depth of sedation, hemodynamic and respiratory parameters, bleeding intensity and operating visibility were considered; in the postoperative period - the level of pain, bleeding when removing tampons from the nose, satisfaction of the surgeon and the patient. Results: during sedanalgesia with dexmedetomidine, the optimal level of sedation was achieved, the amount of narcotic and local anesthetic was reduced, hemodynamic parameters were comfortable for the surgeon (lower than in the control group, blood pressure), which, first of all, provided good operational visibility. In the postoperative period, there was a higher satisfaction of the patient and the surgeon

© Коллектив авторов, 2021

with the performed anesthetic aid. Conclusions: sedoanalgesia with the drug dexmedetomidine can be used in uncomplicated cases during rhinosurgical interventions as an alternative to endotracheal anesthesia, providing optimal pain relief and comfortable work of the surgeon.
Keywords: dexmedetomidine, sedoanalgesia, endoscopic rhinosurgery, procedural sedation, combined sedation.

For citation: Grigor'kina E. S., Vingovatova N. M., Emelina N. G., Nedovarov V. G. Experience with dexmedetomidine for sedanalgesia during rhinosurgery. *Rossiiskaya otorinolaringologiya*. 2021;20(3):102-107. https://doi.org/10.18692/1810-4800-2021-3-102-107

Ринохирургические вмешательства относят к малотравматичным и малообъемным операциям, но при этом они сопровождаются достаточно интенсивными болезненными ощущениями [1].

Анатомия данной области является исключительно сложной, при этом возможности гемостаза весьма ограничены. Непосредственная близость внутричерепных структур и сосудистых магистралей требует «сухого операционного поля» и полноценного обезболивания. Возможность продуктивного контакта с пациентом, находящимся в сознании во время операции, позволяет хирургу проводить вмешательство с лучшим анатомическим ориентированием, добиваться оптимального местного обезболивания.

При анестезии в оториноларингологии анестезиологу приходится учитывать общность операционного поля, затрудненности визуального контроля за лицом больного, местное применение адреналина, высокий риск развития аспирации и послеоперационной тошноты, рвоты [2, 3], затруднение или невозможность носового дыхания пациента в периоперационном периоде.

Для анестезиологического обеспечения подавляющего большинства ринохирургических вмешательств вполне приемлема сочетанная анестезия, основанная на применении местной инфильтрационной анестезии и управляемой седоанальгезии. Такой вид анестезии вызывает меньший физиологический стресс, чем общая анестезия. Но тогда возникает вопрос о поиске идеального лекарственного препарата для седации в сознании, обеспечивающего нужный уровень седации без угнетения дыхательного центра и с минимумом гемодинамических влияний [4].

По шкале седации Ramsay адекватной степенью седации можно считать 3–4 (3 – пациент дремлет, открывает глаза на отклик; 4 – дремлет, открывает глаза в ответ на физическую стимуляцию).

Наиболее точно отвечающий нашим требованиям препарат, недавно разрешенный в России для седации при проведении анестезиологического пособия, это дексмедетомидин – селективный агонист α2-адренорецепторов.

Эффекты препарата обусловлены снижением высвобождения норадреналина из окончаний симпатических нервов (симпатолитический эффект), снижением возбуждения в голубом пятне ствола головного мозга (седативный эффект). Дексмедетомидин обладает анальгезирующим и анестетик/анальгетик-сберегающим эффектами [5].

Сердечно-сосудистые эффекты зависят от применяемой дозы: при низкой скорости инфузии снижаются частота сердечных сокращений и артериальное давление за счет преобладания центрального эффекта. При использовании высоких доз преобладает периферическая вазоконстрикция, приводящая к увеличению общего сосудистого сопротивления, артериального давления, брадикардии. Управляемость гемодинамическим эффектом препарата позволяет обеспечить хорошую «видимость» операционного поля [12]. Кроме того, в качестве монотерапии препарат практически не угнетает дыхательный центр [4].

Препарат нашел применение в кардиохирургии, хирургии опухолей головы и шеи, гинекологии, косметологии и стоматологии [7–9].

Однако нет достаточного опыта применения в оториноларингологии. В единичных публикациях описано использование дексмедетомидина как компонента общей анестезии за 10 мин до индукции, а также для проведения септопластики в условиях мониторируемого анестезиологического пособия. В обоих случаях показаны хорошие показатели гемодинамики, снижение количества местных анестетиков [10, 11].

Цель исследования

Оценка влияния интраоперационной седации дексмедетомидином на удовлетворенность пациента и хирурга во время эндоскопического ринохирургического вмешательства под местной анестезией.

Пациенты и методы исследования

В период с сентября 2018 по сентябрь 2019 года в стационаре ЧУЗ «Клиническая больница „РЖД-Медицина“ города Пенза» было выполнено 118 плановых эндоскопических ринологических операций взрослым пациентам под местной анестезией с так называемой седацией в сознании. Пациенты были рандомизированы на две группы: основная (n = 56) и контрольная (n = 62). Среди пациентов основной группы были выполнены 16 полисинусотомий, 32 септопластики, 8 пансинусотомий. Контрольную группу составили

62 пациента, которым при аналогичных оперативных вмешательствах проводилась внутривенная седация диазепамом (сибазон 0,5% – 2 мл). Достоверных различий между группами по исходным характеристикам, включая возраст, пол, показателям жизнедеятельности не было.

Критериями включения в исследование являлись:

– отсутствие психических заболеваний;

– отсутствие тяжелых хронических соматических заболеваний и их декомпенсации (в том числе, атриовентрикулярной блокады, являющейся противопоказанием к применению дексмедетомидина);

– отсутствие системных воспалительных заболеваний;

– согласие пациентов на оперативное вмешательство под местной анестезией с внутривенной седацией;

– отсутствие злокачественных новообразований при обследовании и в анамнезе;

– удовлетворительные результаты предоперационного обследования, включавшего: общий анализ крови, общий анализ мочи, биохимический анализ крови (общий белок, общий билирубин, холестерин, глюкоза, АЛТ, АСТ, креатинин, мочевина, МНО, АЧТВ, ПТИ, ФГ, группа крови, резус-фактор, анализ крови на ВИЧ, гепатит В, С, ЭКГ, флюорография).

Всем пациентам перед операцией проводилась консультация терапевта.

Интраоперационно оценивались такие показатели, как:

– количество наркотического анальгетика и местного анестетика;

– уровень болевых ощущений по поведенческой школе боли (BPS-NI);

– показатели гемодинамики (артериальное давление, пульс);

– глубина и частота дыхания, SpO_2;

– глубина седации по шкале Ramsay;

– интенсивность кровотечения;

– изменения хирургической видимости;

– удовлетворенность хирурга результатом выполненного вмешательства;

– затраченное на операцию время.

В послеоперационном периоде оценивались:

– уровень болевых ощущений по цифровой рейтинговой шкале боли (NRS);

– кровоточивость при удалении тампонов из носа;

– удовлетворенность пациента;

–– удовлетворенность хирурга.

Для оценки адекватности седации использовалась шкала Ramsay с целевым уровнем 3–4. Удовлетворенность пациентов и хирурга оценивали после операции по 5-балльной шкале удовлетворенности.

Премедикация выполнялась за 30 минут до операции и включала внутримышечное введение атропина 0,1% 0,5 мл и димедрола 1% 2 мл.

При использовании дексмедетомидина нагрузочная доза составляла 0,5–1 мкг/кг массы тела в течение 10 минут с переходом на поддерживающее введение препарата в дозе 0,1–0,6 мкг/кг в час. Введение препарата осуществлялось внутривенно с помощью дозирующего устройства помпа шприцевая инфузионная SK-50011 Mindray Company.

Сибазон вводился из расчета 0,1–0,15 мг/кг внутривенно.

На фоне местной анестезии раствором ультракаина инфильтрационно от 6,0 до 12,0 мл для достижения адекватного уровня обезболивания проводилась комбинация седативного препарата с опиоидным анальгетиком фентанил 0,005% – 2 мл в дозе 0,025–0,075 мг в основной группе и 0,1–0,2 мг в контрольной группе. Дополнительный гемостаз обеспечивался аппликацией адреналина.

После окончания операции проводилась передняя тампонада губчатыми тампонами Merocel: стандартными в случае септопластики и тампонами «синус-пак» при поли- и пансинусотомии.

Статистическая обработка результатов проводилась в программе Statistica 10 с применением теста Шапиро–Уилка, критерия Стьюдента при нормальном распределении, критерия Манна–Уитни при распределении, отличном от нормального. Достоверным считался уровень значимости p менее 0,05.

Результаты исследования

В основной группе средний расход фентанила составил 0,05 ± 0,025 мг, в то время как в контрольной группе расход составил 0,15 ± 0,05 мг. Расход местного анестетика в основной группе также был ниже и составил от 5,0 до 8,0 мл в зависимости от операции, в то время как в контрольной группе – 6,7–10 мл.

При интраоперационной оценке боли по шкале боли BPS-NI пациенты в основной группе набирали по 3–4 балла, в группе контроля 4–10 баллов соответственно (табл. 1).

Показатели гемодинамики представлены в табл. 2. В обеих группах сатурация кислородом сохранялась на уровне 99.

В основной группе отмечалось достоверное снижение АД, средние значения частоты пульса различались в сторону бадикардии в группе дексмедетомидина, однако достоверно значимых различий не получено (p = 0,08), и только один пациент этой группы нуждался в лечении атропином. Учитывая показатели гемодинамики, в основной группе требовалось меньшее количество адреналина для гемостаза.

Таблица 1

Оценка интраоперационной боли по шкале BPS-NI

Table 1

Intraoperative pain assessment on BPS-NI (Behavioral Pain Scale of Non-Intubated patient) scale

Признак	Описание	Баллы	Основная группа, баллы	Контрольная группа, баллы
Выражение лица	Расслабленное	1	1	
	Частично напряженное, брови опущены	2		2
	Сильно напряжено, веки закрыты плотно	3		3
	Гримасы на лице	4		4
Движение верхних конечностей	Нет движений	1	1	1
	Легкое сгибание	2		2
	Полное сгибание со сгибанием пальцев	3		3
	Подобранная конечность, пациент оказывает сопротивление лечебным мероприятиям	4		
Вокализация	Болевая вокализация отсутствует	1	1	1
	Стоны ≤ 3 раз/мин и ≤ 3 с	2	2	2
	Стоны > 3 раз/мин или >3 с	3		3
	Возгласы «Ой, ох!» или задержка дыхания > 3 с	4		
ИТОГО			3–4	4–10

Таблица 2

Показатели гемодинамики ($m \pm \delta$ при нормальном распределении, *M* при распределении, отличном от нормального)

Table 2

Hemodynamic parameters (m ± δ with normal distribution, M with distribution, other than normal)

Показатель	Основная группа	Контрольная группа	Достоверность различий *p*
АД, мм рт. ст.	109,33±10,58	147,15±13,99	0,038
Частота пульса, мин	59	80	0,08
$p < 0{,}05$ – достоверно значимые различия между двумя независимыми группами; $p > 0{,}05$ – отсутствие достоверных различий меду двумя независимыми группами.			

Глубина седации при оценке по шкале Ramsay в основной группе достигала заявленных 3–4-й степени. Уровень интраоперационной седации в контрольной группе набрал не более 1–2 баллов. Важно отметить и продолжительность седации. Для дексмедетомидина продолжительность седации обеспечивалась строгим дозированием и составила дополнительно 1,0±0,4 ч после проведения операции. В контрольной группе послеоперационная седация или отсутствовала, или продолжалась до 2 ч (в 1 случае).

Кровоточивость оценивалась по состоянию операционного поля и возникновению интраоперационного кровотечения различной интенсивности.

В основной группе интраоперационных кровотечений не наблюдалось, операционное поле оценивалось как сухое и хорошо визуализируемое.

В группе контроля в 3 случаях было умеренное диффузное кровотечение, в 3 случаях – «плохая управляемость» – подвижность пациента, беспокойное поведение.

Хорошая хирургическая видимость – важная составляющая успеха операции. В основной группе на фоне показателей гемодинамики и практически «бескровном» операционном поле удовлетворенность хирурга результатом была выше, чем в контрольной группе.

Низкая интенсивность кровотечения и хорошая хирургическая видимость в основной группе ощутимо сокращали время операции.

В послеоперационном периоде пациенты основной группы отмечали хорошее самочувствие и настроение в 55 случаях из 56. В группе контроля только 14 человек были удовлетворены анестезией. Во всех случаях применения дексмедетомидина пациенты спокойно сообщали о своих ощущениях, оценивали их как «обычные», «неприятные», «терпимые». В контрольной группе 20 пациентами сообщалось о болевых ощущениях, дискомфорте. По цифровой рейтинговой шкале боли (NRS) средний балл восприятия боли был меньше в группе дексмедетомидина (1,23±0,72), чем в контрольной группе (3,64±1,43, $p < 0{,}001$).

Во всех случаях тампоны удаляли через сутки. В основной группе ни в одном случае не было кровотечения, требовавшего тампонады, в контрольной группе тампонада была проведена в 1 случае.

Таким образом, комфорт пациента, удовлетворенность хирурга в основной группе были выше, чем в контрольной группе. Спокойствие пациента и продуктивный контакт – залог успеха при ЛОР-вмешательствах.

Заключение

Применение дексмедетомидина для седации позволяет проводить такие эндоскопические ринологические операции, как полисинусотомия, септопластика, пансинусотомия с минимальной выраженностью интраоперационного кровотечения и улучшенной хирургической видимостью, делая работу хирурга более комфортной.

Препарат обеспечивает хорошую седацию, анксиолизис, потенциирует эффект анальгетиков, что позволяет в неосложненных случаях не прибегать к общей анестезии. Комфорт для хирурга и пациента сокращает время, затраченное на проведение операции, что требует дальнейшего подробного изучения.

Применение дексмедетомидина снижает дозы фентанила в 3–4 раза, что позволяет не задерживать время послеоперационного восстановления.

Дексмедетомидин сам по себе не угнетает дыхание и создает благоприятный гемодинамический профиль, не вызывая тахикардию, что в совокупности с меньшими количествами ультракаина обеспечивает хорошую переносимость препарата пациентами и безопасную анестезию.

Интраоперационная седация дексмедетомидином может быть рекомендована как альтернатива общей анестезии у пациентов без тяжелой сопутствующей соматической патологии, психических и судорожных расстройств для проведения полисинусотомии, септопластики, пансинусотомии.

Авторы заявляют об отсутствии конфликта интересов.

ЛИТЕРАТУРА

1. Карасева Р. С. Оптимизация анестезиологического пособия в хирургии носа и околоносовых пазух. *Современные проблемы науки и образования.* 2017;5. http://www.science-education.ru/ru/article/view?id=26849
2. Ивлев Е. В., Григорьев Е. В., Жданов В. В., Бутов О. В., Жданов Р. В. Профилактика послеоперационной тошноты и рвоты в обеспечении анестезии при хирургических вмешательствах на полости носа и носоглотки у детей. *Анестезиология и реаниматология.* 2014;5:66–69. https://www.elibrary.ru/item.asp?id=22442341
3. Abdelhalim A. A., Sami Al Harethy, Mohamed Moustafa. Lornoxicam versus tramadolforpostoperative pain relief in patients undergoing ent procedures. *Saudi j. anaesth.* 2014;8(1):38-44. Pubmed.
4. Улиткина О. Н., Гребенчиков О. А., Скрипкин Ю. В., Бершадский Ф. Ф. Органопротекторные свойства дексмедетомидина. *Вестник анестезиологии и реаниматологии.* 2018;15(1):55-61. https://doi.org/2078-5658-2018-15-2-55-61
5. Gillian N. et al. Дексмедетомидин: руководство для применения по седации в США. *Clin. drug investing.* 2017;32(8): 561-567.
6. Vincent J.-L. Comfort and patient-centred care without excessive sedation: the ecash concept. *Intensive care med.* 2016;42:962-971.
7. Акименко Т. И., Женило В. М., Лебедева Е. А., Здирук С. В., Александрович Ю. С. Влияние интраоперационной седации при ампутации матки в условиях спинальной анестезии на когнитивные функции в послеоперационном периоде. *Вестник анестезиологии и реаниматологии.* 2018;15(1):10-17. https://doi.org/10.21292/2078-5658-2018-15-1-10-17
8. Баландин В. В., Горобец Е. С. Безопиоидная анестезия, анальгезия и седация в хирургии опухолей головы и шеи. *Анестезиология и реаниматология.* 2015;60(6):39-42.
9. Волков П. А. Чурадзе Б. Т., Севалкин С. А., Волкова Ю. Н., Гурьянов В. А. Дексмедетомидин как составляющая анальгетического компонента общей анестезии при лапароскопических операциях. *Анестезиология и реаниматология.* 2015;60(1):4-8. https://www.elibrary.ru/item.asp?id=23446874
10. Айварджи А. А., Ковырев В. Н., Бородуля В. Л., Бондарь Н. В., Кобеляцкий Ю. Ю. Дексмедетомидин как компонент анестезиологического обеспечения в хирургии лор-органов. *Медицина неотложных состояний.* 2014;8 (63): 30-34. https://www.elibrary.ru/item.asp?id=23488762
11. Лещенко Р. Е. Сравнительная оценка эффективности и безопасности применения дексмедетомидина и пропафола при проведении септоплатики у амбулаторных пациентов в условиях мониторируемого анестезиологического пособия. *Уральский медицинский журнал.* 2017;3 (147):100-106.
12. Liu T. Qin M, Li W, Shen X. Effects of a single dose dexmedetomidine on surgical field visibility during middle ear microsurgery: A randomized study. *Otol Neurotol.* 2016.;37: 680–684.

REFERENCES

1. Karaseva R. S. Optimization of anesthesiology assistance in surgery of nose and sprayings. *Sovremennye problemy nauki i obrazovaniya.* 2017;5. (In Russ.) http://www.science-education.ru/ru/article/view?id=26849

2. Ivlev E. V., Grigor'ev E. V., Zhdanov V. V., Butov O. V., Zhdanov R. V. Improvement of anaesthesia for prevention of postoperative nausea and vomiting after surgical interventions in the nasal cavity and nasopharynx in children. *Anesteziologiya i reanimatologiya.* 2014;5:66–69. (In Russ.). https://www.elibrary.ru/item.asp?id=22442341
3. Abdelhalim A. A., Sami Al Harethy, Mohamed Moustafa. Lornoxicam versus tramadolforpostoperative pain relief in patients undergoing ent procedures. *Saudi j. anaesth.* 2014;8(1):38-44. Pubmed.
4. Ulitkina O. N., Grebenchikov O. A., Skripkin Yu. V., Bershadskiy F. F. Protective effect of dexmedetomidine. *Messenger of anesthesiology and resuscitation.* 2018;15(1):55-61. (In Russ.) https://doi.org/2078-5658-2018-15-2-55-61
5. Gillian N. et al. Дексмедетомидин: руководство для применения по седации в США. *Clin. drug investing.* 2017;32(8): 561-567.
6. Vincent J.-L. Comfort and patient-centred care without excessive sedation: the ecash concept. *Intensive care med.* 2016; 42: 962–971.
7. Akimenko T. I., Zhenilo V. M., Lebedeva E. A., Zdiruk S. V., Aleksandrovich Yu. S. Impact of intra-operative sedation with spinal anesthesia during uterus amputation on cognitive functions in the post-operative period. *Messenger of anesthesiology and resuscitation.* 2018;15(1):10-17. (In Russ.) https://doi.org/10.21292/2078-5658-2018-15-1-10-17
8. Balandin V. V., Gorobec E. S. Opioid-free anesthesia, analgesia and sedation in surgery of head and neck tumors. *Anesteziologiya i reanimatologiya.* 2015;60(6):39-42. (In Russ.) https://www.elibrary.ru/item.asp?id=25448965
9. Volkov P. A., Churadze B. T., Sevalkin S. A., Volkova Y. N., Guryanov V. A. Dexmedetomidine as a part of analgesic component of general anesthesia for laparoscopic operations. *Anesteziologiya i reanimatologiya.* 2015;60(1):4-8 https://www.elibrary.ru/item.asp?id=23446874
10. Aivardgi A. A., Kovyrev V. N., Borodulya V. L., Bondar N. V., Kobeliatskyi Yu. Yu. Dexmedetomidine as a component of anesthetic management in otorhinolaryngological surgery. *Meditsina neotlozhnykh sostoyanii.* 2014;8(63):30-34. https://www.elibrary.ru/item.asp?id=23488762
11. Leshchenko R. E. Comparison of the of efficacy and safety of dexmedetomidine and propofol during septoplasty in outpatients under monitored anesthesia care. *Ural'skii meditsinskii zhurnal.* 2017;3(147):100-106 https://www.elibrary.ru/item.asp?id=29046237
12. Liu T. Qin M, Li W, Shen X. Effects of a single dose dexmedetomidine on surgical field visibility during middle ear microsurgery: A randomized study. *Otol Neurotol.* 2016;37:680-684.

Информация об авторах

✉ **Григорькина Евгения Сергеевна** – кандидат медицинских наук, врач-оториноларинголог, Клиническая больница «РЖД-Медицина»; доцент кафедры оториноларингологии и сурдологии-оториноларингологии, Пензенский институт усовершенствования врачей – филиал ФГБОУ ДПО РМАНПО Минздрава России (440060, Россия, Пенза, ул. Стасова, д. 8А); тел.: (8412) 43-58-97, e-mail: grigorkina87@gmail.com

https://orcid.org/0000-0001-6009-6794

Винговатова Наталья Михайловна – врач-анестезиолог-реаниматолог, Клиническая больница «РЖД-Медицина» (440000, Россия, Пенза, ул. Чехова, д. 17); тел.: 8 (8412) 58-88-53, e-mail: nvng868@yandex.ru

Емелина Наталья Геннадьевна – кандидат медицинских наук, врач-анестезиолог-реаниматолог, Клиническая больница «РЖД-Медицина» (440000, Россия, Пенза, ул. Чехова, д. 17); тел.: 8 (8412) 58-88-53

Недоваров Владимир Георгиевич – врач-оториноларинголог, Клиническая больница «РЖД-Медицина» (440000, Россия, Пенза, ул. Чехова, д. 17); тел.: 8 (8412) 58-88-53, e-mail: nedovarov62@mail.ru

Information about authors

✉ **Evgeniya S. Grigor'kina** – MD Candidate, otorhinolaryngologist, Clinical Hospital „Russian Railways-Medicine"; Associate Professor of the Department of Otorhinolaryngology and Audiology-Otorhinolaryngology, Penza Institute for Advanced Training of Doctors – a branch of the Federal State Budgetary Educational Institution of Higher Professional Education RMANPO (8A, Stasova str., Penza, Russia, 440060); phone: (8412) 43-58-97, e-mail: grigorkina87@gmail.com

ORCID: https://orcid.org/0000-0001-6009-6794

Natal'ya M. Vingovatova – anesthesiologist-resuscitator, Clinical Hospital „Russian Railways-Medicine" (17, Chekhova str., Penza, Russia, 440000); phone: 8 (8412) 58-88-53, e-mail: nvng868@yandex.ru

Natal'ya G. Emelina – MD Candidate, anesthesiologist-resuscitator, Clinical Hospital „Russian Railways-Medicine" (17, Chekhova str., Penza, Russia, 440000); phone: 8 (8412) 58-88-53

Vladimir G. Nedovarov – otorhinolaryngologist, Clinical Hospital „Russian Railways-Medicine" (17, Chekhova str., Penza, Russia, 440000); phone: 8 (8412) 58-88-53, e-mail: nedovarov62@mail.ru

УДК 616.213.2-007:616.216.1-002-089
https://doi.org/10.18692/1810-4800-2021-3-108-114

Влияние формы средней носовой раковины на развитие рецидивирующего риносинусита

С. А. Карпищенко[1], Е. В. Болознева[1], А. Ю. Голубев[2], Е. Е. Козырева[1,2]

[1] *Первый Санкт-Петербургский государственный медицинский университет им. академика И. П. Павлова, Санкт-Петербург, 197022, Россия*

[2] *Санкт-Петербургский научно-исследовательский институт уха, горла, носа и речи, Санкт-Петербург, 190013, Россия*

Influence of shape of middle turbinate on development of recurrent rhinosinusitis

S. A. Karpishchenko[1], E. V. Bolozneva[1], A. Yu. Golubev[2], E. E. Kozyreva[1,2]

[1] *Pavlov First Saint Petersburg State Medical University, Saint Petersburg, 197022, Russia*

[2] *Saint Petersburg Research Institute of Ear, Throat, Nose and Speech, Saint Petersburg, 190013, Russia*

При наличии парадоксально изогнутой средней носовой раковины тактика лечения может быть различной. Для достижения лучшего эффекта при лечении хронического риносинусита в некоторых случаях проводится полная резекция средней носовой раковины. Однако у данной группы пациентов в послеоперационном периоде могут появляться жалобы со стороны качества носового дыхания, что связано с развитием парадоксально затрудненного дыхания, когда при достаточном прохождении воздушной струи пациент жалуется на затруднение носового дыхания. Также для данных пациентов характерно снижение обоняния. При этом важно, что отсутствие средней носовой раковины при повторных оперативных вмешательствах лишает хирурга важного анатомического ориентира. Мы хотим поделиться клиническим примером, в котором получили положительный исход хирургического лечения у пациентки с хроническим левосторонним риносинуситом при наличии парадоксально изогнутой средней носовой раковины и незначительно девиированной перегородки носа. В целях восстановления вентиляции передней группы околоносовых пазух выполнено удаление латеральной части парадоксально изогнутой средней носовой раковины с ее сохранением и расширением естественного соустья верхнечелюстной пазухи. В послеоперационном периоде пациентка отметила значительное улучшение состояния и не предъявляла прежних жалоб. Данный клинический случай демонстрирует, что средняя носовая раковина играет важную роль в работе полости носа, в частности остиомеатального комплекса, и при различных анатомических вариантах может нарушать его работу как в сочетании с другими особенностями строения латеральной стенки носа, так и изолированно. В связи с этим во время оперативного лечения была выбрана щадящая, органосохраняющая методика в целях сохранения функций средней раковины, которая в послеоперационном периоде привела к достижению стойкого положительного результата.
Ключевые слова: риносинусит, средняя носовая раковина, остиомеатальный комплекс.

Для цитирования: Карпищенко С. А., Болознева Е. В., Голубев А. Ю., Козырева Е. Е. Влияние формы средней носовой раковины на развитие рецидивирующего риносинусита. *Российская оториноларингология.* 2021;20(3):108–114. https://doi.org/10.18692/1810-4800-2021-3-108-114

In the presence of a paradoxically curved middle nasal turbinate, treatment tactics may be different. To achieve the best effect in the treatment of chronic rhinosinusitis, in some cases, a complete resection of the middle nasal turbinate is performed. However, in this group of patients in the postoperative period, complaints may appear from the quality of nasal breathing, which is associated with the development of paradoxically difficult breathing, when with sufficient passage of the air jet, the patient complains of difficulty in nasal breathing. Also, these patients are characterized by a decrease in the sense of smell. It is important that the absence of the middle nasal turbinate during repeated surgical interventions deprives the surgeon of an important anatomical landmark. We want to share a clinical example in which we received a positive outcome of surgical treatment in a patient with chronic left-sided rhinosinusitis in the presence of a paradoxically curved middle

© Коллектив авторов, 2021

nasal turbinate and a slightly deviated nasal septum. In order to restore ventilation of the anterior group of the paranasal sinuses, the lateral part of the paradoxically curved middle nasal turbinate was removed with its preservation and expansion of the natural anastomosis of the maxillary sinus. In the postoperative period, the patient noted a significant improvement in her condition and did not make any previous complaints. This clinical case demonstrates that the middle nasal turbinate plays an important role in the functioning of the nasal cavity, in particular the osteomeatal complex, and in various anatomical variants can disrupt its work, both in combination with other structural features of the lateral nasal wall, and in isolation. In this connection, during the surgical treatment, a sparing, organ-preserving technique was chosen in order to preserve the functions of the middle turbinate, which in the postoperative period led to the achievement of a stable positive result.
Keywords: rhinosinusitis, middle nasal turbinate, osteomeatal complex.

For citation: Karpishchenko S. A., Bolozneva E. V., Golubev A. Yu., Kozyreva E. E. Influence of shape of middle turbinate on development of recurrent rhinosinusitis. *Rossiiskaya otorinolaringologiya*. 2021;20(3):108-114. https://doi.org/10.18692/1810-4800-2021-3-108-114

Риносинусит – распространенное заболевание, встречающееся, по различным данным, у более чем 42–90% населения земли [1–3]. Согласно классификации EPOS 2020 [3], существующие определения данного заболевания сводятся к тому, что риносинусит у взрослых характеризуется воспалением слизистой оболочки околоносовых пазух и полости носа, а также наличием двух или более симптомов, одним из которых должны являться и/или затруднение носового дыхания и выделения из полости носа. Причем затруднение носового дыхания может быть как частичным, так и полностью отсутствовать. В свою очередь выделения из полости носа могут возникать не только при акте сморкания, но и/или сочетаться с их постназальным стеканием слизи по задней стенке глотки. В детской практике к определяющим симптомам добавляется кашель.

К другим, возможным симптомам относятся: дискомфорт в области лица, в частности в проекции околоносовых пазух, определяющийся как давление или боль; уменьшение или полное отсутствие восприятия запахов. К местным эндоскопическим признакам относят: наличие отека и/или полипозных измененений слизистой оболочки, особенно в области среднего носового хода; слизисто-гнойные выделения в полости носа [3, 5].

При обследовании таких пациентов используют лучевые методы исследования для выявления анатомических особенностей строения челюстно-лицевой области и степени распространенности патологического процесса [4]. Золотым стандартом рентгенологических исследований при диагностике заболеваний лицевого отдела черепа является компьютерная томография полости носа и околоносовых пазух (где будут визуализироваться изменения со стороны слизистой оболочки полости носа и ОНП, особенно в среднем носовом ходе) [4, 6, 7]. Если пренебрегать данными исследованиями, то неизбежен рост ложно диагностированных риносинуситов у пациентов с изолированными хроническими ринитами, к которым, как правило, относятся различные формы аллергических и неаллергических ринитов.

Существует множество классификаций воспалительных заболеваний околоносовых пазух в отечественной и зарубежной литературе [3, 8–12]. Несмотря на обилие существующих классификаций, риносинуситы подразделяют: по типу течения, в зависимости от длительности процесса: острый, подострый, рецидивирующий и хронический (в свою очередь, подразделяется по признаку наличия или отсутствия полипов в носу); по выраженности симптомов от легкого до среднего и тяжелого, по распространенности и вовлеченности анатомических зон и околоносовых пазух.

Существует множество причин, приводящих к развитию воспалительных изменений в полости носа и околоносовых пазух, например анатомические, бактериальные, вирусные, грибковые и другие, однако, как правило, они носят комбинированный, морфологически-функциональный характер [13]. При рассмотрении анатомических вариантов полости носа и естественных соустий пазух носа, особенно состояние остиомеатального комплекса, вносят свой значимый вклад в развитие заболевания и тенденции к его хронизации.

Остиомеатальный комплекс включает: средний носовой ход и анатомические структуры, его образующие, такие как: крючковидный отросток, полулунная щель, лобный карман, решетчатая воронка, решетчатый пузырек, часть бумажной пластинки и средняя носовая раковина [14].

Сообщения пазух передней группы, в которые входят верхнечелюстная пазуха, лобная пазуха и передние клетки решетчатого лабиринта, сообщаясь с носом посредством узких щелей и ходов, образуют остиомеатальную систему, зачастую, слизистая оболочка, выстилающая эти ходы, лежит напротив друг друга. Возможен вариант, когда по причине анатомических особенностей строения полости носа и наличия катара, при банальной простуде, аллергическом рините или при других причинах слизистые оболочки проти-

воположных поверхностей будут плотно соприкасаться друг с другом – это приведет к нарушению мукоцилиарного транспорта, когда секрет, вырабатываемый респираторным эпителием, не может эвакуироваться естественным способом [15, 16]. В этом месте экзогенные вредные вещества и микробы будут скапливаться, образовывать патогенные микробные биопленки, что в комплексе может вызывать локальный патологический процесс, который может долго протекать субклинически. В некоторых случаях пациенты предъявляют жалобы на чувство распирания в области между или за глазами, также иногда сопровождающиеся затруднением носового дыхания. Если организм человека не справляется с патологическим процессом на местном уровне и если по каким-то причинам не устранить данную проблему хирургическим способом, то развивается хроническое воспаление параназальных синусов, как правило, начиная с их естественных соустий, с развитием клинической симптоматики.

Выявление, диагностика и планирование лечения заболевания направлены на установление анатомических вариантов латеральной стенки полости носа, способствующих протеканию такого патологического процесса. Иногда достаточно эндоскопического исследования полости носа и носоглотки [16, 17]. Однако, учитывая узость пространств и невозможность обозрения всех анатомических образований без оперативного вмешательства, необходимо выполнение компьютерной томографии для выбора тактики лечения [4, 18].

Анатомических вариантов строения архитектоники полости носа и околоносовых пазух достаточно большое количество. Для упрощения рассмотрения можно условно выделить анатомические вариации со стороны латеральной части остиомеатального комплекса и медиальной его части. К первой группе можно отнести варианты, такие как: наличие клеток Галлера, суживающих область решетчатой воронки; парадоксально вывернутый крючковидный отросток, нарушающий работу полулунной щели; наличие выраженной решетчатой буллы, которая тоже будет нарушать работу соустий пазух; варианты прикрепления крючковидного отростка и средней носовой раковины, создающие различные пути вентиляции и оттока секрета из лобной пазухи и передних клеток решетчатого лабиринта. Во второй группе можно выделить изменения со стороны средней носовой раковины, например: увеличенная средняя носовая раковина, пневматизированная, или парадоксально изогнутая, или деформированная раковина за счет отдавливания перегородкой носа [19, 20].

Помимо участия в работе остиомеатального комплекса, к непосредственно физиологическим функциям средней носовой раковины можно отнести: наличие у нее в верхних отделах нейроэпителия – обеспечивает восприятие запахов; в состав средней носовой раковины входит кавернозная ткань особенно в задних ее отделах, что обеспечивает согревание, увлажнение вдыхаемого воздуха и регуляцию аэродинамики полости носа, наряду с нижней носовой раковиной; с практической точки зрения средняя раковина является отличным ориентиром при хирургических вмешательствах на полости носа [21].

Больным, страдающим хроническими формами риносинусита, у которых присутствует пневматизированная средняя носовая раковина, в основном проводят оперативное лечение в объеме резекции, как правило, латеральной пластинки пневматизированного сегмента. Такое оперативное лечение направлено на восстановление работы остиомеатальной системы для достижения улучшения вентиляции околоносовых пазух [21, 22].

При наличии парадоксально изогнутой средней носовой раковины тактика лечения может быть различной. Для достижения лучшего эффекта в лечении хронического риносинусита некоторыми авторами предлагается полная резекция средней носовой раковины, однако в таких случаях пациент в послеоперационном периоде может предъявлять жалобы со стороны качества носового дыхания (парадоксально затрудненное дыхание – когда при достаточном прохождении воздушной струи пациент жалуется на затруднение носового дыхания), снижение обоняния и отсутствие важного ориентира при необходимости повторных вмешательств [23–26].

Мы хотим поделиться клиническим примером, в котором мы получили положительный исход хирургического лечения пациентки с хроническим риносинуситом (рис. 1–4).

Клинический случай. Пациентка Б., 33 лет, обратилась в ФГБУ СПБ НИИ ЛОР с жалобами на нарушение носового дыхания, периодически слизисто-гнойные выделения из полости носа, чувство дискомфорта в проекции левой верхнечелюстной пазухи. Из анамнеза известно, что вышеуказанные жалобы беспокоят пациентку в течение последних 1,5 лет и усиливаются на фоне респираторных вирусных инфекций. Она получала консервативную терапию в объеме местных деконгестантов, топические антисептики, туалет полости носа с использованием изотонических растворов, периодически проводились курсы системной антибактериальной терапии с нестойким положительным эффектом. Клинически диагностирован хронический риносинусит.

Для уточнения анатомических особенностей носа и вовлеченности околоносовых пазух в патологический процесс выполнена компьютерная томография полости носа и околоносовых пазух,

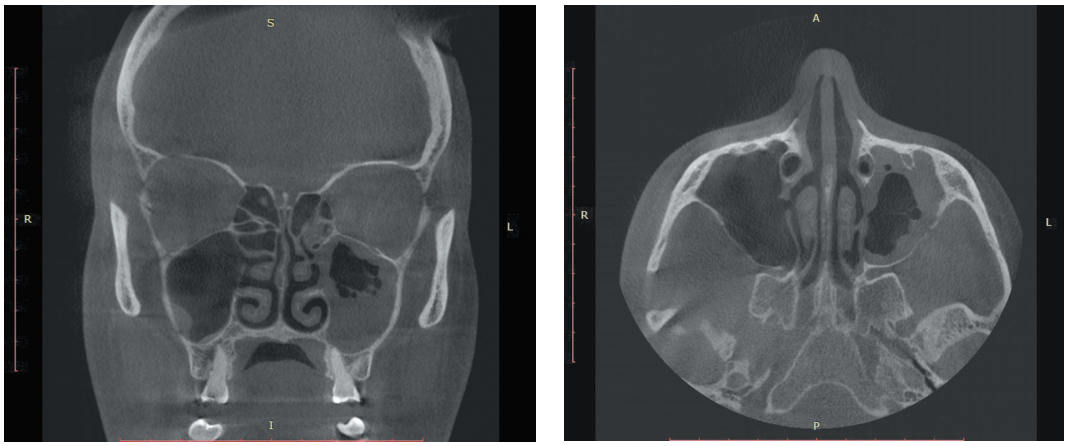

Рис. 1. Компьютерная томография околоносовых пазух. Парадоксально изогнутая средняя носовая раковина
Fig. 1. Computed tomography of paranasal sinuses. Paradoxically curved middle turbinate

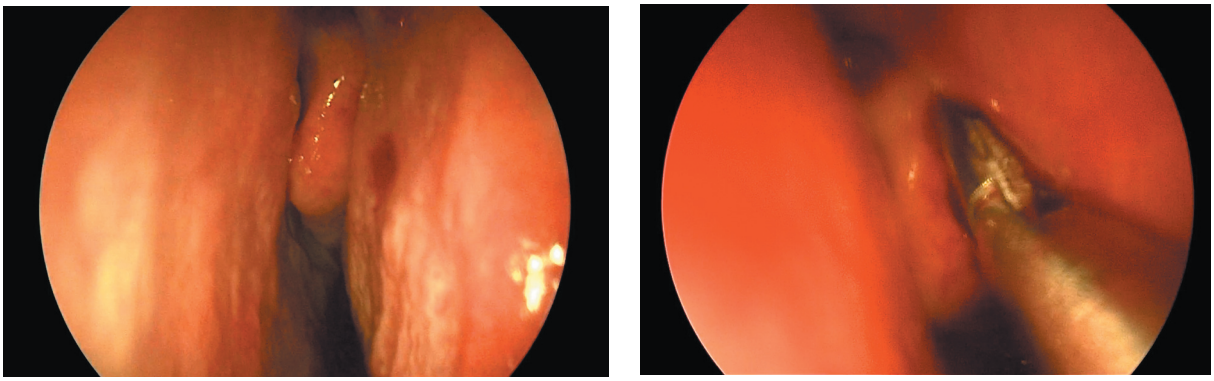

Рис. 2. Эндоскопическая картина. Резекция латеральной части средней носовой раковины левой половины полости носа
Fig. 2. Endoscopic picture. Resection of lateral part of middle turbinate of the left half of nasal cavity

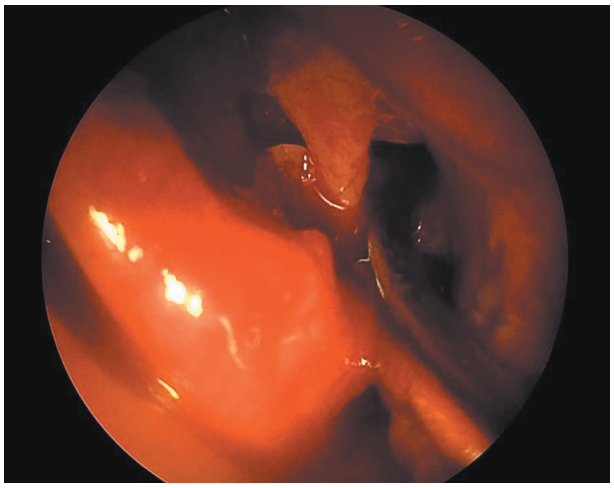

Рис. 3. Резекция крючковидного отростка слева
Fig. 3. Resection of uncinate process on the left

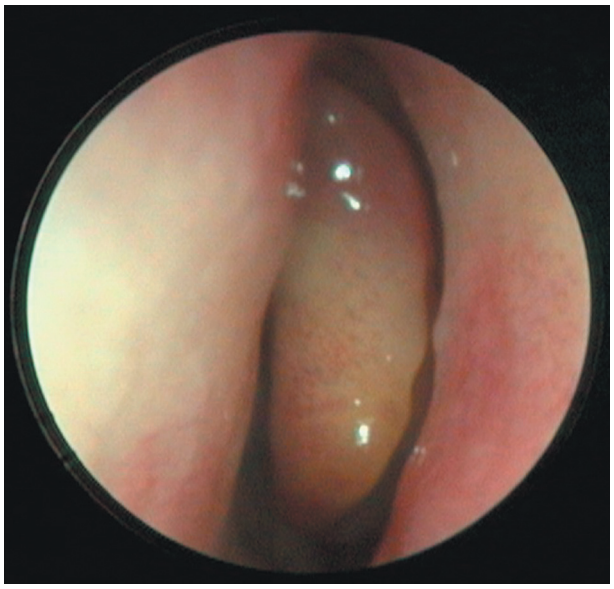

Рис. 4. Состояние средней носовой раковины слева спустя 2 месяца после операции
Fig. 4. Condition of middle turbinate on the left after 2 months after surgery

на которой визуализируются нарушение пневматизации верхнечелюстной пазухи слева по типу уровня жидкости, заполняющей пазуху наполовину с включениями воздуха, подушкообразный отек слизистой верхнечелюстной пазухи слева, незначительное утолщение слизистой оболочки в нижних отделах правой верхнечелюстной пазухи размерами 4,5 × 10 мм, парадоксально изогнутая средняя носовая раковина слева, парциально затененные клетки решетчатого лабиринта слева, носовая перегородка по средней линии.

В целях восстановления вентиляции передней группы околоносовых пазух интраоперационно решено удалить латеральную часть парадоксально изогнутой средней носовой раковины с ее сохранением.

При осмотре среднего носового хода для улучшения вентиляции остиомеатального комплекса, снижения риска плотного соприкосновения краев слизистой оболочки, предотвращения рубцевания соустий решено резецировать крючковидный отросток.

Из верхнечелюстной пазухи через расширенное естественное соустье удалена киста и полипообразно-измененная слизистая. В послеоперационном периоде пациентка получала системную антибактериальную терапию и местную противовоспалительную терапию.

При наблюдении пациентки через месяц жалобы регрессировали.

Заключение

Средняя носовая раковина играет важную роль в работе полости носа, в частности остиомеатального комплекса, и при различных анатомических вариантах, может нарушать его работу как в сочетании с другими особенностями строения латеральной стенки носа, так и изолированно. У данной пациентки при наличии незначительно девиированной носовой перегородки присутствовали выраженные жалобы, которые вместе с анамнезом и данными инструментальных исследований указывали на хронический риносинусит. Во время оперативного лечения была выбрана щадящая, органосохраняющая методика в целях сохранения функций средней раковины, которая в послеоперационном периоде привела к стойкому положительному результату.

Авторы заявляют об отсутствии конфликта интересов.

ЛИТЕРАТУРА/REFERENCES

1. Шамкина П. А., Кривопалов А. А., Рязанцев С. В., Шнайдер Н. А., Гайдуков С. С., Шарданов З. Н. Эпидемиология хронических риносинуситов. *Современные проблемы науки и образования.* 2019;3:188 [Shamkina P. A., Krivopalov A. A., Ryazantsev S. V., Shnayder N. A., Gaidukov S. S., Shardanov Z. N. Epidemiology of chronic rhinosinusitis. *Sovremennye problemy nauki i obrazovaniya.* 2019;3:188. (In Russ.)] https://science-education.ru/pdf/2019/3/28891.pdf
2. Острый риносинусит: клинические рекомендации; под ред. А. С. Лопатина. Российское общество ринологов. М., 2017. 36 с. [*Ostryi rinosinusit: klinicheskie rekomendatsii*; ed. A. S. Lopatin. Rossiiskoe obshchestvo rinologov. M., 2017. 36 p. (In Russ.)]
3. Fokkens W. J., Lund V. J., Hopkins C., Hellings P. W., Kern R., Reitsma S. et al. European Position Paper on Rhinosinusitis and Nasal Polyps. *Rhinology*. 2020. Suppl. 29:1-464.
4. Зубарева А. А., Шавгулидзе М. А., Перелыгина Н. С. Возможности конусно-лучевой компьютерной томографии в диагностике коморбидного острого полисинусита и среднего отита. *Folia Otorhinolaryngologiae et Pathologiae Respiratoriae.* 2018;24(2):37–45 [Zubareva A. A., Shavgulidze M. A., Perelygina N. S. Possibilities of ct in the diagnosis of comorbid acute polysinusitis and otitis media. *Folia Otorhinolaryngologiae et Pathologiae Respiratoriae.* 2018;24(2):37-45. (In Russ.)] https://foliaopr.spb.ru/wp-content/uploads/2018/02/Folia_24_2_2018.pdf
5. Van den Broek M. F., Gudden C., Kluijfhout W. P., Stam-Slob M. C., Aarts M. C., Kaper N. M., van der Heijden G. J. No evidence for distinguishing bacterial from viral acute rhinosinusitis using symptom duration and purulent rhinorrhea: a systematic review of the evidence base. *Otolaryngol Head Neck Surg.* 2014 Apr;150(4):533-7. doi: 10.1177/0194599814522595. Epub 2014 Feb 10. PMID: 24515968.
6. Frączek M., Masalski M., Guziński M. Reliability of computed tomography scans in the diagnosis of chronic rhinosinusitis. *Adv Clin Exp Med.* 2018 Apr;27(4):541-545. doi: 10.17219/acem/80858. PMID: 29558026
7. Garneau J., Ramirez M., Armato S. G., Sensakovic W. F., Ford M. K., Poon C. S., Pinto J. M. Computer-assisted staging of chronic rhinosinusitis correlates with symptoms. International Forum of Allergy & Rhinology. 2005;5(7): 637-642. doi:10.1002/alr.21499
8. DeConde A. S, Smith T. L. Classification of Chronic Rhinosinusitis-Working Toward Personalized Diagnosis. *Otolaryngol Clin North Am.* 2017;Feb;50(1):1-12. doi: 10.1016/j.otc.2016.08.003. PMID: 27888907.
9. Dennis S. K., Lam K., Luong A. A Review of Classification Schemes for Chronic Rhinosinusitis with Nasal Polyposis Endotypes. *Laryngoscope Investig Otolaryngol.* 2016;Oct;1(5):130-134. doi: 10.1002/lio2.32. Epub 2016 Sep 9. PMID: 27917403; PMCID: PMC5113313
10. Grayson J. W., Hopkins C., Mori E., Senior B., Harvey R. J. Contemporary Classification of Chronic Rhinosinusitis Beyond Polyps vs No Polyps: A Review. *JAMA Otolaryngol Head Neck Surg.* 2020;Sep 1;146(9):831-838. doi: 10.1001/jamaoto.2020.1453. PMID: 32644117
11. Кривопалов А. А. Определения, классификации, этиология и эпидемиология риносинуситов (обзор литературы). *Российская ринология.* 2016;24(2):39-45 [Krivopalov A. A. Rhinosinusitis: Definitions, classifications, etiology and epidemiology (A review of literature). *Russian Rhinology.* 2016;24(2):39-45. (In Russ.)] https://doi.org/10.17116/rosrino201624239-45
12. Иванченко О. А., Лопатин А. С. Хронический риносинусит: эпидемиология, классификация, этиология, патогенез. Современный взгляд на проблему. *Вестник оториноларингологии.* 2012;77(2):91-96 [Ivanchenko O. A., Lopatin A. S. Chronic rhinosinusitis: epidemiology, classification, etiology, and pathogenesis. The current view of the problem. *Vestnik Oto-Rino-Laringologii.* 2012;77(2):91-96. (In Russ.)]

13. Gordts F., Abu Nasser I., Clement P. A. et al. Bacteriology of the middle meatus in children. *Int J Pediatr Otorhinolaryngol.* 1999;48:163-167.
14. Lund V. J., Stammberger H., Fokkens W. J., Beale T., Bernal-Sprekelsen M., Eloy P., Georgalas C., Gerstenberger C., Hellings P. W., Herman P., Hosemann W. G., Jankowski R., Jones N., Jorissen M., Leunig A., Onerci M., Rimmer J., Rombaux P., Simmen D., Tomazic P. V., Tschabitscher M., Welge-Luessen A. European Position Paper on the Anatomical Terminology of the Internal Nose and Paranasal Sinuses. *Rhinology*. 2014, Suppl. 24: 1-34. PMID: 24720000.
15. Johnson S. M., Honeybrook A. L., Ramprasad V. H., Abi Hachem R., Jang D. W. Radiodensity of the Ostiomeatal Complex in Recurrent Acute Rhinosinusitis. *Otolaryngol Head Neck Surg.* 2017;Nov;157(5):887-890. doi: 10.1177/0194599817717682. Epub 2017 Jul 4. PMID: 28675080.
16. Карпищенко С. А., Лавренова Г. В., Шахназаров А. Э., Муратова Е. И. Острые и хронические риносинуситы: дополнительные возможности консервативной терапии. *Folia Otorhinolaryngologiae et Pathologiae Respiratoriae.* 2018;24(4):62–68 [Karpishchenko S. A., Lavrenova G. V., Shakhnazarov A. E., Muratova E. I. Acute and chronic rhinosinusitis: additional opportunities for conservative therapy. *Folia Otorhinolaryngologiae et Pathologiae Respiratoriae.* 2018;24(4):62-68. (In Russ.)] https://foliaopr.spb.ru/wp-content/uploads/2018/04/Folia_24_4_2018.pdf
17. Bolger W. E., Stammberger H., Ishii M., Ponikau J., Solaiyappan M., Zinreich S. J. The Anterior Ethmoidal "Genu": A Newly Appreciated Anatomic Landmark for Endoscopic Sinus Surgery. *Clin Anat.* 2019;May;32(4):534-540. doi: 10.1002/ca.23347. Epub 2019 Feb 21. PMID: 30719771
18. Крюков А. И., Царапкин Г. Ю., Зайратьянц О. В., Товмасян А. С., Арзамазов С. Г., Горовая Е. В., Федоткина К. М. Анатомические и гистологические особенности состояния структур остиомеатального комплекса у больных с кистозным поражением верхнечелюстной пазухи. *Российская оториноларингология.* 2016;2(81):60–65 [Kryukov A. I., Tsarapkin G. Yu., Zairat'yants O. V., Tovmasyan A. S., Arzamazov S. G., Gorovaya E. V., Fedotkina K. M. Anatomical and histological features of the state of ostiomeatal complex structures in patients with cystic lesions of the maxillary sinus. *Rossiiskaya otorinolaringologiya.* 2016;2(81):60–65. (in Russ.)] https://doi.org/10.18692/1810-4800-2016-2-60-65
19. Mladina R, Skitarelić N, Poje G, Šubarić M. Clinical Implications of Nasal Septal Deformities. *Balkan Med J.* 2015;Apr;32(2):137-46. doi: 10.5152/balkanmedj.2015.159957. Epub. 2015;Apr 1. PMID: 26167337; PMCID: PMC4432693.
20. Güngör G., Okur N., Okur E. Uncinate Process Variations and Their Relationship with Ostiomeatal Complex: A Pictorial Essay of Multidedector Computed Tomography (MDCT) Findings. *Pol J Radiol.* 2016; Apr 20;81:173-80. doi: 10.12659/PJR.895885. PMID: 27158282; PMCID: PMC4841358.
21. Akkoca Ö., Tüzüner A., Ünlü C. E., Şimşek G., Kaytez S. K., & Uğurlu G. A. (2019). Comparison of the Effects of 2 Surgical Techniques Used in the Treatment of Concha Bullosa on Olfactory Functions. *Ear, Nose & Throat Journal.* 014556131988106. doi:10.1177/0145561319881061
22. Zhu M., Yan Y., Gong H., Wu Y., Tan G. Two different therapies for the middle turbinate during endoscopic sinus surgery for chronic rhinosinusitis. *Eur Arch Otorhinolaryngol.* 2020 Nov;277(11):3079-3089. doi: 10.1007/s00405-020-06184-4. Epub 2020 Jul 11. *Eur Arch Otorhinolaryngol.* 2020 Aug 1;: PMID: 32654022
23. Huai D., Yin M., Cao Y., Xu M., Dai J., Wang H. X., Wang S. F., Song H. M., Jin T. A., Cheng L. Revised endoscopic sinus surgery combined middle turbinectomy in the treatment of refractory rhinosinusitis. *Lin Chung Er Bi Yan Hou Tou Jing Wai Ke Za Zhi.* 2016 Jun 5;30(11):899-901. Chinese. doi: 10.13201/j.issn.1001-1781.2016.11.015. PMID: 29797938.
24. Sozansky J., Houser S. M. Pathophysiology of empty nose syndrome. *Laryngoscope*. 2015 Jan;125(1):70-4. doi: 10.1002/lary.24813. Epub 2014 Jun 30. PMID: 24978195
25. Willson T. J., Rowan N. R., Wang E. W. Middle turbinate manipulation and postoperative sinus obstruction after endoscopic endonasal skull-base surgery. *Int Forum Allergy Rhinol.* 2018 Oct;8(10):1132-1135. doi: 10.1002/alr.22151. Epub 2018 Jun 19. PMID: 29917327
26. Roy M., Lade H. Functional Endoscopic Sinus Surgery of Nasal Polyposis: The Vexing Question of Whether to Resect or Preserve Middle Turbinate. *Indian J Otolaryngol Head Neck Surg.* 2019 Nov;71(Suppl 3):2025-2030. doi: 10.1007/s12070-018-1450-0. Epub 2018;Jul 14. PMID: 31763287; PMCID: PMC6848682

Информация об авторах

Карпищенко Сергей Анатольевич – доктор медицинских наук, профессор, заведующий кафедрой оториноларингологии с клиникой НИИ хирургии и неотложной медицины, Первый Санкт-Петербургский государственный медицинский университет им. академика И. П. Павлова (197022, Россия, Санкт-Петербург, ул. Льва Толстого, д. 6-8); e-mail: karpischenkos@mail.ru

ORCID: https://orcid.org/0000-0003-1124-193

Болознева Елизавета Викторовна – кандидат медицинских наук, ассисент кафедры оториноларингологии с клиникой, младший научный сотрудник отдела оториноларингологии НИИ хирургии и неотложной медицины, Первый Санкт-Петербургский государственный медицинский университет им. академика И. П. Павлова (197022, Россия, Санкт-Петербург, ул. Льва Толстого, д. 6-8); e-mail: bolozneva-ev@yandex.ru

ORCID: https://orcid.org/0000-0003-0086-1997

Голубев Арсений Юрьевич – очный аспирант, Санкт-Петербургский научно-исследовательский институт уха, горла, носа и речи (190013, Россия, Санкт-Петербург, Бронницкая ул., д. 9), e-mail: arseni-golubev@yandex.ru

ORCID: https://orcid.org/0000-0003-1010-7461

✉ **Козырева Екатерина Евгеньевна** – младший научный сотрудник разработки и внедрения высокотехнологичных методов лечения, Санкт-Петербургский научно-исследовательский институт уха, горла, носа и речи (190013, Россия, Санкт-

Петербург, Бронницкая ул., д. 9); врач отделения клиники оториноларингологии НИИ хирургии и неотложной медицины, Первый Санкт-Петербургский государственный медицинский университет им. академика И. П. Павлова (197022, Россия, Санкт-Петербург, ул. Льва Толстого, д. 6-8); e-mail: posobilo@mail.ru
ORCID: https://orcid.org/0000-0002-7055-8937

Information about authors
Sergei A. Karpishchenko – MD, professor, Head of the Department of Otorhinolaryngology with the Clinic of the Research Institute of Surgery and Emergency Medicine, Pavlov First Saint Petersburg State Medical University (6/8, L'va Tolstogo str., Saint Petersburg, 197022, Russia); e-mail: karpischenkos@mail.ru
ORCID: https://orcid.org/0000-0003-1124-193
Elizaveta V. Bolozneva – MD Candidate, Assistant of the Department of Otorhinolaryngology with Clinic, Junior Researcher of the Department of Otorhinolaryngology, Research Institute of Surgery and Emergency Medicine, Pavlov First Saint Petersburg State Medical University (6/8, L'va Tolstogo str., Saint Petersburg, 197022, Russia); e-mail: bolozneva-ev@yandex.ru
ORCID: https://orcid.org/0000-0003-0086-1997
Arsenii Yu. Golubev – full-time graduate student, Saint Petersburg Research Institute of Ear, Throat, Nose and Speech (9, Bronnitskaya str., Saint Petersburg,190013, Russia); e-mail: arseni-golubev@yandex.ru
ORCID: https://orcid.org/0000-0003-1010-7461
✉ **Ekaterina E. Kozyreva** – junior researcher in the development and implementation of high-tech treatment methods, Saint Petersburg Research Institute of Ear, Throat, Nose and Speech (9, Bronnitskaya str., Saint Petersburg,190013, Russia); Doctor of the Department of Otorhinolaryngology Clinic of the Research Institute of Surgery and Emergency Medicine, Pavlov First Saint Petersburg State Medical University (6/8, L'va Tolstogo str., Saint Petersburg, 197022, Russia); e-mail: posobilo@mail.ru
ORCID: https://orcid.org/0000-0002-7055-8937

УДК 616.216.1-002
https://doi.org/10.18692/1810-4800-2021-3-115-120

Клиническое наблюдение двух пациентов с синдромом молчащего синуса

Г. П. Захарова[1], Н. И. Иванов[1]

[1] *Санкт-Петербургский научно-исследовательский институт уха, горла, носа и речи, Санкт-Петербург, 190013, Россия*

Case report of two patients with silent sinus syndrome

G. P. Zakharova[1], N. I. Ivanov[1]

[1] *Saint Petersburg Research Institute of Ear, Throat, Nose and Speech, Saint Petersburg, 190013, Russia*

Синдром молчащего синуса представляет редкую патологию околоносовых пазух, сопровождающуюся такими симптомами, как болевые ощущения в области глаза, энофтальм и гипофтальм на стороне локализации процесса, асимметрия лица, обусловленные уменьшением объема верхнечелюстной пазухи вследствие ее ателектаза при наличии в ней хронического воспаления. Заболевание, как правило, протекает под первичным диагнозом хронического риносинусита. Основным патогенетическим звеном заболевания общепринято служит блок соустья и возникновение клапанного механизма вентиляции верхнечелюстной пазухи. Однако непосредственная причина возникновения ателектаза остается до настоящего времени предметом дискуссии. Единственный эффективный способ лечения хирургический, заключается в восстановлении вентиляции верхнечелюстной пазухи путем расширения соустья и устранения причины его блока. При выраженной асимметрии лица, обусловленной опущением орбиты, производится пластика нижней стенки орбиты. В статье рассмотрены современные представления о синдроме молчащего синуса, его этиологии, патогенезе, клиническом течении и тактике лечения пациентов, приведены два клинических наблюдения пациентов с синдромом молчащего синуса и описанием вариантов хирургического лечения и его результатов.
Ключевые слова: синдром молчащего синуса, верхнечелюстная пазуха, хронический риносинусит, ателектаз верхнечелюстной пазухи.

Для цитирования: Захарова Г. П., Иванов Н. И. Клиническое наблюдение двух пациентов с синдромом молчащего синуса. *Российская оториноларингология.* 2021;20(3):115–120. https://doi.org/10.18692/1810-4800-2021-3-115-120

SMS is a rare pathology of the paranasal sinuses, accompanied by such symptoms as pain in the eye area, enophthalmos and hypophthalmos on the side of the localization of the process, facial asymmetry caused by a decrease in the volume of the maxillary sinus due to its atelectasis in the presence of chronic inflammation in it. The disease, as a rule, proceeds under the primary diagnosis of chronic rhinosinusitis. The main pathogenetic link of the disease is generally accepted as the block of the anastomosis and the emergence of the valve mechanism of ventilation of the maxillary sinus. However, the immediate cause of the onset of atelectasis remains a subject of discussion to this day. The only effective surgical treatment is to restore ventilation of the maxillary sinus by expanding the anastomosis and eliminating the cause of its block. With a pronounced asymmetry of the face due to the lowering of the orbit, the plastic of the lower wall of the orbit is performed. The article discusses modern ideas about the silent sinus syndrome, its etiology, pathogenesis, clinical course and treatment tactics for patients, presents two clinical observations of patients with silent sinus syndrome and describes the options for surgical treatment and its results.
Keywords: silent sinus syndrome, chronic rhinosinusitis, maxillary sinus atelectasis, sinus maxillaris.

For citation: Zakharova G. P., Ivanov N. I. Case report of two patients with silent sinus syndrome. *Rossiiskaya otorinolaringologiya*. 2021;20(3):115-120. https://doi.org/10.18692/1810-4800-2021-3-115-120

В последние годы хронические риносинуситы представляют одну из наиболее актуальных проблем оториноларингологии. Это связано с высокой распространенностью, недостаточно удовлетворительными результатами лечения, частотой рецидивов, орбитальных и внутричерепных осложнений, длительной потерей трудоспособности и значительным снижением качества жизни пациентов [1]. В клинической практике под первичным диагнозом хронического риноси-

© Коллектив авторов, 2021

нусита нередко встречается отдельная патология околоносовых пазух, обозначаемая в публикациях как: синдром молчащего синуса (СМС), синдром немого синуса (СНС), ателектаз верхнечелюстной пазухи [2].

СМС принято относить к редкой патологии околоносовых пазух, основные симптомы которой представлены в виде энофтальма и гипофтальма, обусловленных уменьшением объема верхнечелюстной пазухи вследствие ее ателектаза. Первое описание синдрома молчащего синуса было представлено W. Montgomery в 1964 г. [3].

Однако сам термин «синдром молчащего синуса» и его концепция были предложены C. Soparkar и соавт. в 1994 г. [4].

Частота встречаемости этой патологии спорна. По данным ряда авторов, на сегодняшний день в периодических публикациях зафиксировано всего 126 пациентов с СМС [5, 6], из них 6 – отечественными оториноларингологами. Однако в клинической практике СМС встречается под прикрытием хронического риносинусита гораздо чаще, чем диагностируется, в связи с чем количество публикаций не отражает истинную частоту заболеваемости.

Большинство авторов выделяют первичный (или спонтанный) [7] и вторичный синдром молчащего синуса [8]. Причинами развития вторичного СМС служат: травмы лица, хронический риносинусит, функциональные эндоскопические эндоназальные вмешательства на ЛОР-органах, в редких случаях (до 1%) – декомпрессия орбиты у пациентов с эндокринной офтальмопатией [9, 10].

Известны случаи развития СМС после назотрахеальной интубации, введения назогастрального зонда [11, 12].

Несмотря на то что этиология и патогенез синдрома молчащего синуса до настоящего времени изучены недостаточно, ведущая теория развития СМС включает обструкцию соустья верхнечелюстной пазухи, которая приводит к гиповентиляции и последующей абсорбции газового содержимого пазухи. Происходит снижение относительного атмосферного давления внутри пазухи, что приводит к диффузии интерцеллюлярной жидкости в пазуху и манифестации медленнотекущего, неспецифического воспаления. Воспаление вызывает прогрессирующую резорбцию костных стенок, а отрицательное атмосферное давление внутри нее – втягивание костных стенок внутрь пазухи. Энофтальм и гипофтальм связаны с расширением глазницы вследствие уменьшения объема верхнечелюстной пазухи (ВЧП) из-за ретракции вовнутрь ее стенок [13]. В то же время обструкцией соустья верхнечелюстной пазухи не может быть полностью объяснен ее ателектаз. Наличие последнего предполагает присутствие дополнительных факторов патогенеза, в том числе врожденной неполноценности медиальной стенки пазухи. Однако эта сторона патогенеза до настоящего времени недостаточно изучена.

Особенность клинических проявлений СМС представляет отсутствие типичных симптомов, характерных для хронического риносинусита. Основные клинические признаки СМС: 1) жалобы на боли в области глазного дна со стороны пораженного синуса, дискомфорт при движении глазного яблока, вертикальную диплопию, орбитальную асимметрию, западение мягких тканей щеки; 2) при объективном обследовании: энофтальм, гипофтальм [14].

К эндоскопическим признакам СМС относятся: расширенный средний носовой ход на фоне умеренно отечной слизистой оболочки полости носа, блокированное естественное соустье ВЧП полностью прилежащим крючковидным отростком, густые вязкие, слизистые выделения из клеток решетчатого лабиринта и ВЧП.

На КТ околоносовых пазух (ОНП) к характерным чертам СМС относят уменьшение ВЧП в объеме за счет втяжения костных стенок, компенсаторное увеличение объема ипсилатеральной орбиты, тотальное затемнение пазухи, латерализацию крючковидного отростка и расширение среднего носового хода, деминерализацию стенок пазухи.

Клинические наблюдения двух пациентов с СМС

В течение 2018 г. под нашим наблюдением находилось два пациента с синдромом молчащего синуса, которые проходили амбулаторное и стационарное лечение в СПб НИИ ЛОР.

Первое клиническое наблюдение

Пациентка Z., 41 года, предъявляла жалобы на выраженный дискомфорт и периодические болевые ощущения в области левого глаза. Больной себя считала около 1 года, в течение которого дважды перенесла острый левосторонний верхнечелюстной синусит.

Из анамнеза выявлено, что в 2006 г. пациентке в стационаре по месту жительства было проведено хирургическое вмешательство в виде подслизистой резекции перегородки носа. При визуальном осмотре у пациентки наблюдались умеренно выраженные: асимметрия наружного носа и носогубных складок, уплощение контуров левой скулы (рис. 1).

Данные экзофтальмометрии не выявили каких-либо отклонений от физиологической нормы. При эндоскопическом исследовании наблюдались розовая слизистая оболочка полости носа, значительно расширенный средний носовой ход, естественное соустье ВЧП было полностью блокировано прилежащим крючковидным отростком.

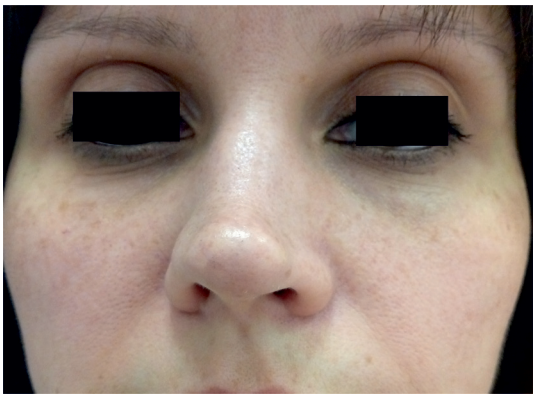

Рис. 1. Пациентка Z. Диагноз: синдром молчащего синуса слева смешанного генеза, имеется девиация спинки носа вправо
Fig. 1. Patient Z. Diagnosis: silent sinus syndrome on the left of mixed genesis; there is a deviation of the nasal dorsum to the right

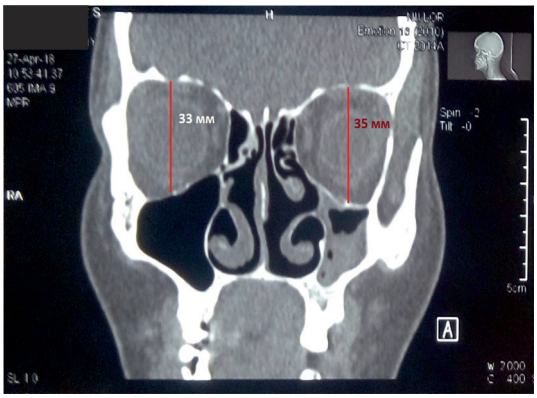

Рис. 3. Пациентка Z. Диагноз: синдром молчащего синуса слева смешанного генеза; увеличение вертикального размера глазницы слева на 2 мм
Fig. 3. Patient Z. Diagnosis: silent sinus syndrome on the left of mixed genesis; increase in the vertical size of the orbit on the left by 2 mm

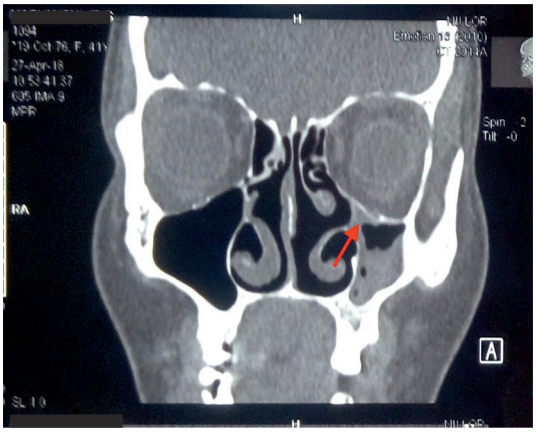

Рис. 2. Пациентка Z. Диагноз: синдром молчащего синуса слева смешанного генеза; блок соустья ВЧП, неоднородное содержимое в левой ВЧП, гипоплазия левой ВЧП
Fig. 2. Patient Z. Diagnosis: silent sinus syndrome on the left of mixed genesis; block of the anastomosis of the VSP, heterogeneous content in the left VSP, hypoplasia of the left VSP

На КТ ОНП были обнаружены уменьшение объема и субтотальное затемнение левой ВЧП, компенсаторное увеличение объема ипсилатеральной орбиты, латерализация крючковидного отростка и расширение среднего носового хода (рис. 2–4).

На основании проведенного исследования пациентке был поставлен диагноз: синдром молчащего синуса слева смешанного генеза, состояние после подслизистой резекции носовой перегородки в 2006 г.

При поступлении в ЛОР-отделение СПб НИИ ЛОР 29.04.2018 г. пациентке под эндотрахеальным наркозом было проведено хирургическое вмешательство: левосторонняя эндоназальная микромаксиллотомия, левосторонняя инфундибулотомия под эндовидеоконтролем. При операции были обнаружены следующие находки: сужение соустья sinus maxillaris до 1–1,5 мм за счет

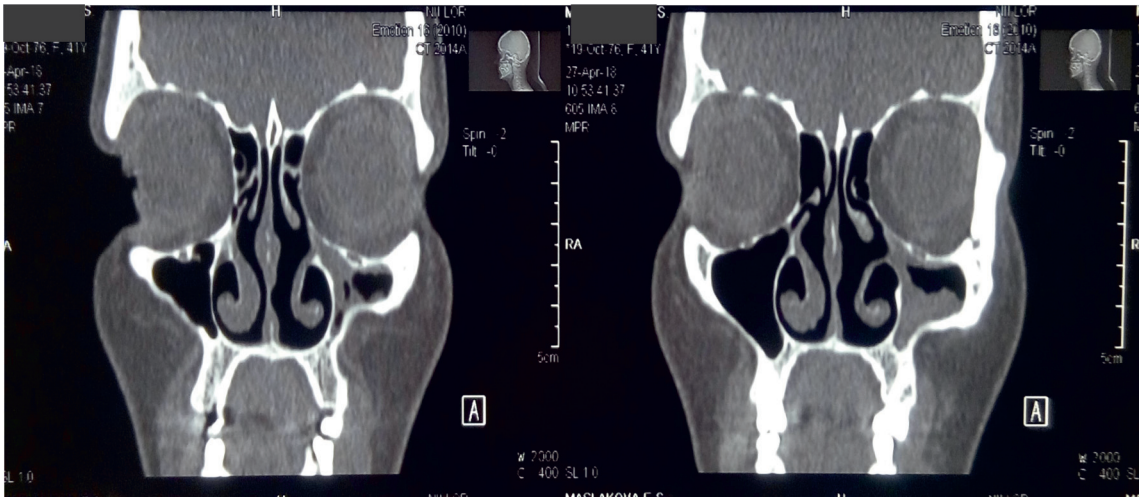

Рис. 4. Пациентка Z. Диагноз: синдром молчащего синуса слева смешанного генеза; гипоплазия и неоднородное содержимое в левой ВЧП
Fig. 4. Patient Z. Diagnosis: silent sinus syndrome on the left of mixed genesis; hypoplasia and heterogeneous contents in the left upper part of the brain

его обтурации гипертрофированной, полипозно измененной слизистой оболочкой как со стороны полости носа, так и со стороны левой верхнечелюстной пазухи. При использовании эндоскопов и видеотехники произведено: расширение соустья sinus maxillaris слева до 11–12 мм. Левая верхнечелюстная пазуха небольших размеров 1×1,5 см в диаметре, слизистая оболочка пазухи диффузно полипозно изменена. Вся пазуха заполнена вязким, тягучим слизистым содержимым. Патологические ткани и содержимое пазухи удалены под контролем эндоскопов и видеотехники, пазуха промыта раствором диоксидина. Ревизия пазухи с помощью эндоскопов. Удаленные ткани отправлены на гистологическое исследование.

В раннем послеоперационном периоде в течение месяца после операции пациентка отметила полное купирование болевого синдрома в области левого глазного яблока. Контрольная эндоскопия полости носа через 1 месяц после операции показала наличие розовой влажной слизистой оболочки, носовая перегородка по средней линии, носовые ходы свободны, слева – средняя носовая раковина в обычном положении, соустье левой верхнечелюстной пазухи проходимо, диаметром около 1,5–2 см в диаметре.

По данным патоморфологического исследования операционного материала полипозно измененной слизистой оболочки левой верхнечелюстной пазухи обнаружены фрагменты железисто-фиброзных полипов.

Второе клиническое наблюдение

Пациент Y., 53 лет, находился на амбулаторном и стационарном лечении в СПб НИИ ЛОР с жалобами на периодически возникающий дискомфорт и болевые ощущения в области правой щеки, глаза, уха, верхней челюсти, слизисто-гнойные выделения из правой половины носа.

Болен с пятнадцатилетнего возраста. В течение жизни наблюдались неоднократные травмы носа по роду занятий спортом (хоккей, футбол). С 2014 г. отмечает регулярные обострения правостороннего верхнечелюстного синусита до трех раз в год. В 1984 и 1991 гг. перенес правостороннюю гайморотомию по Калдвел–Люку с последующим сохранением обострений хронического риносинусита.

С 2014 г. диагностирована невралгия второй ветви правого тройничного нерва справа. Неоднократно лечился консервативно у невролога и оториноларинголога без значимого эффекта.

При объективном осмотре наблюдались деформация наружного носа со смещением влево, углубление верхней орбитопальпебральной борозды справа, орбитальная асимметрия (рис. 5).

По данным экзофтальмометрии перед операцией: OD – 13 мм, OS – 15 мм.

При эндоскопическом осмотре: справа средняя носовая раковина конкремирована значительно искривленной перегородкой носа, естественное соустье ВЧП блокировано полностью прилежащим крючковидным отростком.

На КТ ОНП: уменьшение правой ВЧП в объеме за счет ретракции ее стенок, компенсаторное увеличение объема ипсилатеральной орбиты, наличие двух инородных тел в ВЧП, наличие костных и рубцовых перемычек в пазухе, разделяющих ее на несколько частей, тотальное затемнение пазухи, латерализация КО и расширение среднего носового хода, деминерализация стенок пазухи, дигесценции верхней костной стенки пазухи (рис. 6, 7).

Учитывая вышеизложенные данные, был поставлен диагноз: вторичный синдром молчащего синуса справа, искривление носовой перегородки, состояние после правосторонней гайморотомии от 1984, 1991 гг. Сопутствующая патология: невралгия второй ветви тройничного нерва справа.

29.03.2018 г. проведено оперативное лечение, заключавшееся в исправлении искривления носовой перегородки и эндоскопическом восстановлении аэрации правой ВЧП.

Во время операции при эндоскопическом осмотре латеральной стенки полости носа справа обнаружены следующие находки: широкое

Рис. 5. Пациент Y., 53 лет. Диагноз: вторичный синдром молчащего синуса справа; деформация спинки носа влево, орбитальная асимметрия

Fig. 5. Patient Y., 53 years old. Diagnosis: secondary silent sinus syndrome on the right; deformation of the nasal dorsum to the left, orbital asymmetry

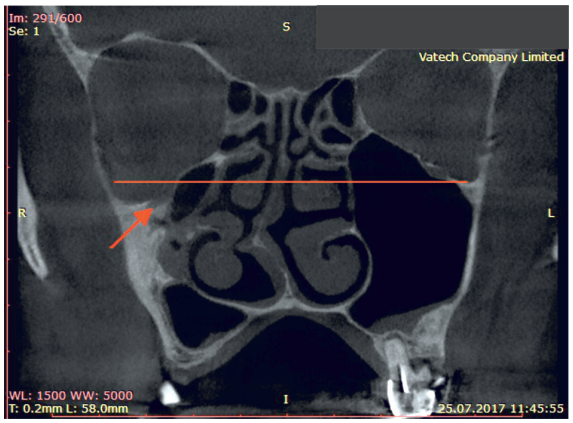

Рис. 6. Пациент Y., 53 лет. Диагноз: вторичный синдром молчащего синуса справа; опущение дна глазницы справа ниже представленной горизонтальной линии, значительная гипоплазия правой ВЧП

Fig. 6. Patient Y., 53 years old. Diagnosis: secondary silent sinus syndrome on the right; descent of the bottom of the orbit on the right, below the presented horizontal line, significant hypoplasia of the right VSP

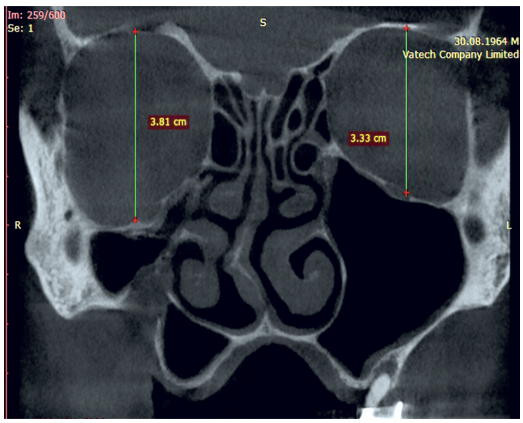

Рис. 7. Пациент Y., 53 лет. Диагноз: вторичный синдром молчащего синуса справа; при измерении вертикального размера глазниц, отмечается удлинение размера справа на 0,48 см, что говорит об опущении дна глазницы справа, соответственно гипоплазии правой ВЧП

Fig. 7. Patient Y. 53, years old. Diagnosis: secondary silent sinus syndrome on the right, when measuring the vertical size of the orbit, there is a lengthening of the size on the right by 0.,48 cm, which indicates the lowering of the bottom of the orbit on the right, respectively, the hypoplasia of the right VSP

соустье под нижней носовой раковиной, сформированное при предыдущих оперативных вмешательствах. Правая верхнечелюстная пазуха вскрыта эндоназально через соустья под средней и нижней носовой раковинами. Крючковидный отросток широкий, плотный, прилежит к латеральной стенке. Соустье sinus maxillaris не идентифицировалось. При проведении инфундибулотомии обнаружено соустье, блокированное рубцовым процессом и крючковидным отростком. Наложено соустье в среднем носовом ходе. Ревизия пазухи через сформированное соустье. Пазуха исключительно малых размеров, около 1,5 × 2 см, в пазухе слизистая оболочка полипозно изменена. Соустье под нижней носовой раковиной блокировано рубцовым процессом. Удалены рубцовые и костные перемычки, разделяющие пазуху на 2 камеры. Все патологическое содержимое удалено и направлено на гистологическое исследование. Ревизия пазухи через соустья под средней и нижней носовыми раковинами. Пазуха свободно проходима через оба соустья.

В ближайший послеоперационный период через 1 месяц после операции пациент жалоб не предъявлял. По данным экзофтальмометрии: OD – 14 мм, OS – 15 мм. Энофтальм OD уменьшился на 1 мм.

Контрольная эндоскопия после операции: в полости носа умеренное количество корок и вязкого слизистого отделяемого, соустья в нижнем и среднем носовом ходе состоятельны.

По данным гистологического исследования в пораженной пазухе – фиброзное изменение слизистой оболочки.

Контрольные осмотры через один и два года после операции показали улучшение качества жизни обоих пациентов вследствие прекращения болевых ощущений в области глаза, носа и ипсилатеральной стороне лица.

Заключение

Интерес представленных наблюдений заключается в демонстрации клинических проявлений и хирургического лечения двух пациентов с редкой патологией – синдромом молчащего синуса. При этом у пациентов наблюдались различные формы и стадии синдрома молчащего синуса.

В первом наблюдении диагностирован СМС смешанного генеза 1-й стадии, обусловленный врожденной гипоплазией верхнечелюстной пазухи и недоразвитием крючковидного отростка.

Второе наблюдение представлено вторичным СМС 2–3-й стадии, развившимся после неоднократных операций на верхнечелюстной пазухе и травм лицевого скелета.

Авторы заявляют об отсутствии конфликта интересов.

ЛИТЕРАТУРА/REFERENCES

1. Захарова Г. П., Рязанцев С. В., Шабалин В. В., Будковая М. А. Двигательная активность реснитчатого эпителия слизистой оболочки полости носа у больных хроническим полипозным риносинуситом. Материалы XIX съезда оториноларингологов России: тез. докл. СПб., 2016:449-450 [Zakharova G. P., Ryazantsev S. V., Shabalin V. V., Budkovaya M. A. Motor activity of the ciliated epithelium of the nasal mucosa in patients with chronic polypous

rhinosinusitis. Materials XIX Congress of Otorhinolaryngologists of Russia: abstracts. report. SPb., 2016:449-450. (In Russ.)]
2. Карпищенко С., Баранская С. Синдром немого синуса. *Врач*. 2016;(2):11–13 [Karpishchenko S., Baranskaya S. Silent sinus syndrome. *Doctor*. 2016;(2):11-13. (In Russ.)] https://vrachjournal.ru/ru/25877305-2016-02-04
3. Montgomery W. W. Mucocele of the maxillary sinus causing enophthalmos. *Eye Ear Nose Throat Mon.* 1964;43:41–4.
4. Soparkar C. N., Patrinely J., Cuaycong M., Dailey R. A., Kersten R. C., Rubin P. A. et al. The silent sinus syndrome. A cause of spontaneous enophthalmos. *Ophthalmology.* 1994;101:772-778.
5. Беляева А. Г. Синдром немого синуса. *Российская оториноларингология.* 2011;1(50):35–36 [Belyaeva A. G. Silent sinus syndrome. *Rossiiskaya otorinolaringologiya*. 2011;1 (50):35-36. (In Russ.)] https://www.elibrary.ru/item.asp?id=16933680
6. Пискунов С. З., Пискунов И. С., Завьялов Ф. Н., Солодилова Н. М. Клинические и рентгенологические проявления синдрома молчащего синуса. *Вестник оториноларингологии.* 2011;1:31–33 [Piskunov S. Z., Piskunov I. S., Zavyalov F. N., Solodilova N. M. Clinical and radiological manifestations of silent sinus syndrome. *Otorhinolaryngology Bulletin.* 2011;1:31-33 ((In Russ.)] file:///C:/Users/User/Downloads/Otorino_2011_01.pdf
7. Hobbs C. G., Saunders M. W., Potts M. J. Spontaneous enophthalmos: silent sinus syndrome. *J Laryngol Otol.* 2004; 118: 4: 310-31
8. Wang X. R., Zhao X. D. Secondary silent sinus syndrome: case report. *Chin. Med.* J 2004;117:5:785-786
9. Sesenna E., Oretti G., Anghinoni M. L., Ferri A. Simultaneous management of the enophthalmos and sinus pathology in silent sinus syndrome: A report of three cases. *J Craniomaxillofac Surg.* 2010;38:469-72.
10. Chemli H., Breton P., Bouletreau P. Enophtalmie tardive par syndrome du sinus silencieux apre`s de´compression orbitaire. Late Enophthalmos by silent sinus syndrome after orbital decompression. *J Fr Ophtalmol.* 2013; 36(10):217-9
11. Saunders M. W., Potts M. J. Imploding antrum or silent sinus syndrome following nasotracheal intubation. *Br J Ophthalmol.* 2004;88:974-975.
12. Khonsari R. H., Sadoughi B., Rouger A., Gayet-Delacroix M., Ferron C., Corre P. Silent sinus syndrome associated with intrasinusal ossification. *Rev Stomatol Chir Maxillofac.* 2010;111;5-6:33-333
13. Kass E. S., Salman S. Manometric study of complete ostial occlusion in chronic maxillary atelectasis. *Laryngoscope*. 1996;106:1255-8
14. Савватеева Д. М., Свистушкин В. М. Синдром молчащего синуса у пациентов с прилежанием крючковидного отростка к стенке орбиты. *Вестник оториноларингологии.* 2015;6:10-13 [Savvateeva D. M., Svistushkin V. M., Averbukh V. M., Dzhafarova M. Z. The silent sinus syndrome in the patients presenting with the uncinate process apposed to the orbital wall. *Vestnik Oto-Rino-Laringologii.* 2015;80(6):10-13. (In Russ.)] https://doi.org/10.17116/otorino201580610-13

Информация об авторах

✉ **Захарова Галина Порфирьевна** – доктор медицинских наук, ведущий научный сотрудник отдела разработки и внедрения новых высокотехнологичных методов лечения, Санкт-Петербургский научно-исследовательский институт уха, горла, носа и речи (Россия, 190013, Санкт-Петербург, Бронницкая ул., д. 9); тел.: 8 (812) 575-94-47; e-mail: GalinaZaharovaLOR@yandex.com

Иванов Никита Игоревич – клинический ординатор, Санкт-Петербургский научно-исследовательский институт уха, горла, носа и речи (190013, Россия, Санкт-Петербург, Бронницкая ул., д. 9); тел.: 8 (812) 575-94-47; e-mail: Chicago_96@mail.ru

Information about authors

✉ **Galina P. Zakharova** – MD, Leading Researcher, Department of Development and Implementation of High-Tech Treatment Methods, Saint Petersburg Research Institute of Ear, Throat, Nose and Speech (9, Bronnitskaya str., Saint Petersburg, 190013, Russia); phone: 8 (812) 575-94-47; e-mail: GalinaZaharovaLOR@yandex.ru

Nikita I. Ivanov – Clinical Resident, Saint Petersburg Research Institute of Ear, Throat, Nose and Speech (9, Bronnitskaya str., Saint Petersburg, 190013, Russia); phone: 8 (812) 575-94-47; e-mail: Chicago_96@mail.ru

18 мая 2021 г. ушла из жизни **Людмила Васильевна Гуляева** – главный внештатный детский оториноларинголог Министерства здравоохранения Республики Крым, член профильной комиссии Ассоциации оториноларингологов России, Республики Крым, заведующая ЛОР-отделением ГБУЗ РК «РДКБ», заслуженный врач Крыма, Украины.

Людмила Васильевна стояла у истоков создания детского оториноларингологического отделения Республиканской детской клинической больницы, бессменным руководителем которого она являлась 33 года, она также олицетворяла собой детскую оториноларингологическую службу Крыма. Нужно сказать, что ее творческий путь – это высокая цель, умноженная на необыкновенное упорство и веру в успех. Общий стаж работы 43 года.

Окончила Крымский государственный медицинский институт по специальности «Педиатрия» в 1978 г.

1978–1979 гг. – интернатура по специальности «Педиатрия».

1980–1981 гг. – специализация по оториноларингологии на базе кафедры оториноларингологии Крымского государственного института.

1981–1984 гг. – врач-педиатр 3-й детской поликлиники г. Симферополя.

1984–1986 гг. – клинический ординатор по специальности «Детская оториноларингология» на базе Киевского государственного института усовершенствования врачей.

1986–1988 гг. – заведующая ЛОР-отделением 3-й детской больницы г. Симферополь.

С 1988 г. – заведующая оториноларингологическим отделением ГБУЗ РК «Республиканская детская клиническая больница».

Имела высшую квалификационную категорию, которая присвоена в 1991 г.

Имела звание заслуженного врача Крыма, Украины; награждена орденом «За верность долгу», многочисленными грамотами.

Деятельность Людмилы Васильевны Гуляевой как руководителя службы, организатора здравоохранения – сочетание организаторских способностей с талантом хирурга, мудростью, способностью чутко реагировать на течение времени. Ее творческий путь – это светлая страница в истории детской оториноларингологии Крыма.

Людмила Васильевна прожила яркую жизнь, всегда имела активную позицию, ее отличали глубокая человечность, подлинная интеллигентность, высокий профессионализм, жизнелюбие и оптимизм. Светлая память о Людмиле Васильевне Гуляевой навсегда останется в наших сердцах.

Национальная медицинская ассоциация оториноларингологов
Коллектив Республиканской детской клинической больницы, г. Симферополь
Редакция журнала «Российская оториноларингология»

Оториноларингология понесла тяжелую утрату. 22 мая 2021 года перестало биться сердце славного сына таджикского народа, нашего учителя, воспитанника Московского научно-исследовательского института уха, горла и носа, доктора медицинских наук, профессора Исроила Бободжановича Холматова.

Холматов Исроил Бободжонович родился 23 февраля 1928 года в селе Октеппа Науского района (ныне Спитамен) в семье простого колхозника. Свою трудовую деятельность он начал в 15 лет в колхозе им. Фрунзе Худжандского района (ныне Б. Гафурова), позднее он поступил медицинскую школу имени И. П. Павлова (г. Худжанда), по окончании которой в 1945 году поступил в Таджикский государственный медицинский институт имени Абуали ибни Сино.

В 1950 году успешно окончил институт и некоторое время работал врачом. Затем в 1954 году, будучи ассистентом кафедры оториноларингологии ТГМИ им. Абуали ибни Сино по направлению партии и правительства Таджикской ССР был направлен в целевую аспирантуру в Московский НИИ уха горла и носа. По окончании аспирантуры в 1956 году под руководством канд. мед. наук, доцента Б. М. Сагаловича защитил кандидатскую диссертацию на тему: «Влияние острых и хронических стенозов трахеи и гортани на функции желудка» и стал первым оториноларингологом-таджиком с ученой степенью. Далее он более 15 лет проработал на кафедре оториноларингологии ассистентом, затем доцентом и параллельно продолжил свою научную деятельность – поступил в докторантуру в Москве. В 1972 году под руководством заслуженного деятеля науки, докт. мед. наук, профессора Б. М. Сагаловича защитил докторскую диссертацию на тему «Аудиологическая характеристика различных форм тугоухости и ее особенности среди жителей Таджикистана».

С 1968 года доцент. С 1978 года был избран профессором кафедры оториноларингологии ТГМИ им. Абуали ибни Сино.

С 1993 года работал в должности заведующего кафедрой оториноларингологии медицинского факультета Худжандского государственного университета им. академика Б. Гафурова, а с 2008 года стал профессором кафедры оториноларингологии Худжандского отделения Таджикского института последипломной подготовки медицинских кадров.

В 1975 году профессор И. Б. Холматов на базе РКБ № 3 организовал и руководил Республиканским аудиологическим центром, который по приказу МЗ РТ стал школой передового опыта Советского Союза.

Профессор И. Б. Холматов на протяжении 25 лет был главным внештатным специалистом по детской оториноларингологии МЗ РТ. Им создана ведущая школа микрохирургии уха, где производились 1000 слухоулучшающих операций в год.

Он был одним из организаторов второго съезда оториноларингологов Таджикистана и множества научно-практических конференций по специальности.

Профессор И. Б. Холматов участвовал и выступал с докладами на многих съездах и конференциях СССР по оториноларингологии, в основном в части отиатрии, микрохирургии уха и аудиологии. Он был постоянным членом диссертационного совета по оториноларингологии. Около 30 лет занимал пост председателя научного общества оториноларингологов РТ.

Основная научно-педагогическая деятельность профессора И. Б. Холматова основывалась на законах врачебной этики и уважительного отношения к больным со стороны его учеников.

По инициативе профессора И. Б. Холматова в республике Таджикистан была впервые произведена высокотехнологичная операция по восстановлению слуха – кохлеарная имплантация – маленьким детям с глухонемотой, после которого глухой ребенок получал 100%-ный слух.

Под руководством профессора И. Б. Холматова защищено 8 кандидатских и 2 докторские диссертации. Он является автором более 300 научных работ и ряда рационализаторских предложений.

В последние годы, несмотря на преклонный возраст устод И. Б. Холматов был председателем Научного общества оториноларингологов Согдийской области и читал лекции курсантам по оториноларингологии, активно занимался хирургической деятельностью.

За добросовестный и доблестный более полувековой труд, профессор Исроил Бободжанович Холматов был удостоен почетного звания «Заслуженный врач Таджикистана», «Отличник здравоохранения СССР», награжден многими медалями и почетной грамотой Президиума Верховного Совета Таджикской ССР, Министерства здравоохранения СССР.

Научное общество оториноларингологов Таджикистана
Редакция журнала «Российская оториноларингология»