ISSN 1810-4800 (print)
ISSN 2413-4309 (online)

Российская оториноларингология

Медицинский научно-практический журнал

Том 20, № 6 (115), 2021

Russian Otorhinolaryngology

Medical scientific journal

Vol. 20, No. 6 (115), 2021

Российская оториноларингология

(*Rossiiskaya otorinolaringologiya*)

Медицинский научно-практический журнал

Журнал «Российская оториноларингология» основан в 2002 г. и является преемником журнала «Новости оториноларингологии и логопатологии», выходившего в 1994–2002 гг. Решением Президиума ВАК издание включено в перечень рецензируемых журналов, входящих в бюллетень ВАК.

Медицинский научно-практический рецензируемый журнал, публикует статьи, научные публикации, обзоры и исследования по проблемам, связанным с физиологией и патологией уха, горла, носа и речи; представляет информационные материалы о прошедших и будущих мероприятиях по проблемам оториноларингологии, сурдологии и патологии голоса и речи.

(Выходит один раз в два месяца)

*Для физических лиц индекс **41225** в каталоге «Пресса России» (годовая подписка)*

*Для юридических лиц индекс **41223** в каталоге «Пресса России» (годовая подписка)*

Основные разделы журнала:

- Оригинальные статьи
- Научные статьи
- Дискуссионный раздел
- Из практики
- Обзоры
- Исторический раздел
- Школа фармакотерапии и инновационных технологий
- Информационный раздел

Главный редактор:
Юрий Константинович Янов – доктор медицинских наук, академик РАН, профессор, *Санкт-Петербург, Россия*

Заместители главного редактора:
Николай Аркадьевич Дайхес – доктор медицинских наук, профессор, член-корр. РАН, директор, Федеральный научно-клинический центр оториноларингологии ФМБА России, *Москва, Россия*

Сергей Валентинович Рязанцев – доктор медицинских наук, профессор, зам. директора по научно-координационной работе ФГБУ «Санкт-Петербургский научно-исследовательский институт уха, горла, носа и речи» Минздрава России.

Журнал зарегистрирован Государственным комитетом РФ по печати.
Регистрационное свидетельство ПИ № 77–13147 от 15 июля 2002 г.
Журнал издается по согласованию с Министерством здравоохранения Российской Федерации и Российской академией медицинских наук.

Учредители:
Федеральное государственное бюджетное учреждение «Научно-клинический центр оториноларингологии ФМБА России»
Федеральное государственное бюджетное учреждение «Санкт-Петербургский научно-исследовательский институт уха, горла, носа и речи» Минздрава России

Издатель:
ООО «Полифорум Групп»

Все права на данное издание зарегистрированы. Перепечатка отдельных статей и журнала в целом без разрешения издателя запрещена.

Ссылка на журнал «Российская оториноларингология» обязательна.

Редакция и издатель журнала не несут ответственности за содержание и достоверность рекламной информации.

© СПбНИИ уха, горла, носа и речи Минздрава России, 2021
© Научно-клинический центр оториноларингологии ФМБА России, 2021

Ответственные за выпуск: *С. В. Рязанцев, С. М. Ермольчев*
Ответственный секретарь: *С. С. Павлова*
Адрес редакции:
Россия, 190013, Санкт-Петербург,
ул. Бронницкая, д. 9.
Тел./факс: (812) 316-29-32,
e-mail: text@pfco.ru
сайт: http://entru.org

Компьютерная верстка: *Т. М. Каргапольцева*
Подписано в печать 27.12.2021 г.
Формат: 60×90 1/8. Объем: усл. печ. л. 17,5.
Тираж: 3000 экз. (1-й завод – 500 экз.)

Отпечатано с готовых диапозитивов
в типографии «Политехника сервис».
Санкт-Петербург, Измайловский пр., 18-д.
Лицензия *ПЛД № 69 291* от 19.10.1998 г.
Зак. тип. 2569.

Редакционная коллегия

Абдулкеримов Хийир Тагирович, докт. мед. наук, проф., Уральский государственный медицинский университет Минздрава России, *Екатеринбург, Россия*

Аникин Игорь Анатольевич, докт. мед. наук, проф., Санкт-Петербургский научно-исследовательский институт уха, горла, носа и речи Минздрава России, *Санкт-Петербург, Россия*

Арефьева Нина Алексеевна, докт. мед. наук, проф., Башкирский государственный медицинский университет, *г. Уфа, Россия*

Артюшкин Сергей Анатольевич, докт. мед. наук, проф., Северо-Западный государственный медицинский университет имени И. И. Мечникова» Минздрава России, *Санкт-Петербург, Россия*

Блоцкий Александр Антонович, докт. мед. наук, проф., Амурская государственная медицинская академия, *г. Благовещенск, Россия*

Бобошко Мария Юрьевна, докт. мед. наук, проф., Первый Санкт-Петербургский государственный медицинский университет имени академика И. П. Павлова Минздрава России, *Санкт-Петербург, Россия*

Бойко Наталья Владимировна, докт. мед. наук, проф., Ростовский государственный медицинский университет, *г. Ростов-на-Дону, Россия*

Богомильский Михаил Рафаилович, докт. мед. наук, проф., член-корр. РАН, Российский национальный исследовательский медицинский университет имени Н. И. Пирогова Минздрава России, *Москва, Россия*

Вахрушев Сергей Геннадиевич, докт. мед. наук, проф., Красноярский государственный медицинский университет имени профессора В. Ф. Войно-Ясенецкого Минздрава России, *г. Красноярск, Россия*

Волков Александр Григорьевич, докт. мед. наук, проф., заслуженный врач РФ, Ростовский государственный медицинский университет Минздрава России, *г. Ростов-на-Дону, Россия*

Гаращенко Татьяна Ильинична, докт. мед. наук, проф., Федеральный научно-клинический центр оториноларингологии ФМБА России, *Москва, Россия*

Карнеева Ольга Витальевна, докт. мед. наук, проф., Федеральный научно-клинический центр оториноларингологии ФМБА России, *Москва, Россия*

Карпищенко Сергей Анатольевич, докт. мед. наук, проф., Первый Санкт-Петербургский государственный медицинский университет им. И. П. Павлова Минздрава России, *Санкт-Петербург, Россия*

Карпова Елена Петровна, докт. мед. наук, проф., Российская медицинская академия непрерывного профессионального образования, *Москва, Россия*

Кочеровец Владимир Иванович, докт. мед. наук, проф. по специальности «микробиология» и старший научный сотрудник по специальности «аллергология и иммунология», профессор, Первый МГМУ им. И. М. Сеченова Минздрава России, *Москва, Россия*

Кротов Юрий Александрович, докт. мед. наук, проф., Омский государственный медицинский университет, *г. Омск, Россия*

Крюков Андрей Иванович, докт. мед. наук, проф., Московский научно-практический центр оториноларингологии им. Л. И. Свержевского ДЗМ, *Москва, Россия*

Кузовков Владислав Евгеньевич, докт. мед. наук, Санкт-Петербургский научно-исследовательский институт уха, горла, носа и речи Минздрава России, *Санкт-Петербург, Россия*

Кунельская Наталья Леонидовна, докт. мед. наук, проф., Московский научно-практический центр оториноларингологии им. Л. И. Свержевского» ДЗМ, *Москва, Россия*

Лавренова Галина Владимировна, докт. мед. наук, проф., Первый Санкт-Петербургский государственный медицинский университет им. И. П. Павлова Минздрава России, *Санкт-Петербург, Россия*

Лиленко Сергей Васильевич, докт. мед. наук, профессор, Санкт-Петербургский научно-исследовательский институт уха, горла, носа и речи Минздрава России, *Санкт-Петербург, Россия*

Лопатин Андрей Станиславович, докт. мед. наук, проф., Поликлиника № 1 Управления делами Президента РФ, президент Российского общества ринологов, *Москва, Россия*

Мальцева Галина Семеновна, докт. мед. наук, Санкт-Петербургский научно-исследовательский институт уха, горла, носа и речи Минздрава России, *Санкт-Петербург, Россия*

Накатис Яков Александрович, докт. мед. наук, проф., Клиническая больница № 122 им. Л. Г. Соколова ФМБА России, *Санкт-Петербург, Россия*

Носуля Евгений Владимирович, докт. мед. наук, проф., Российская медицинская академия последипломного образования Минздрава России, *Москва, Россия*

Пальчун Владимир Тимофеевич, докт. мед. наук, проф., заслуженный деятель науки РФ, член-корр. РАН, Российский национальный исследовательский медицинский университет имени Н. И. Пирогова Минздрава России, *Москва, Россия*

Панкова Вера Борисовна, докт. мед. наук, проф., Всероссийский научно-исследовательский институт железнодорожной гигиены Роспотребнадзора, *Москва, Россия*

Пискунов Геннадий Захарович, докт. мед. наук, проф., член-корр. РАН, Российская медицинская академия последипломного образования Минздрава России, *Москва, Россия*

Радциг Елена Юрьевна, докт. мед. наук, проф., Российский национальный исследовательский медицинский университет имени Н. И. Пирогова, *Москва, Россия*

Свистушкин Валерий Михайлович, докт. мед. наук, проф., Первый Московский государственный медицинский университет им. И. М. Сеченова, *Москва, Россия*

Семенов Федор Вячеславович, докт. мед. наук, проф., заведующий кафедрой ЛОР-болезней, Кубанский государственный медицинский университет, *г. Краснодар, Россия*

Староха Александр Владимирович, докт. мед. наук, проф., Сибирский государственный медицинский университет, Томский филиал Федерального научно-клинического центра оториноларингологии ФМБА России, *г. Томск, Россия*

Степанова Юлия Евгеньевна, докт. мед. наук, Санкт-Петербургский научно-исследовательский институт уха, горла, носа и речи» Минздрава России, *Санкт-Петербург, Россия*

Таварткиладзе Георгий Абелович, докт. мед. наук, проф., Российский научно-практический центр аудиологии и слухопротезирования ФМБА, *Москва, Россия*

Шахов Андрей Владимирович, докт. мед. наук, Нижегородская государственная медицинская академия, *Нижний Новгород, Россия*

Юнусов Аднан Султанович, докт. мед. наук, проф., заместитель директора по детству, Федеральный научно-клинический центр оториноларингологии ФМБА России, *Москва, Россия*

Баумгартнер Вольф-Дитер, докт. мед. наук, проф., Венский медицинский университет, *Вена, Австрия*

Вичева Диляна, проф., докт. мед. наук, проф. каф. оториноларингологии, Медицинский университет, *Пловдив, Болгария*

Камесваран Мохан, докт. мед. наук, проф., Исследовательский фонд Мадрас ЛОР (MERF), *Индия*

Мюллер Йоахим, докт. мед. наук, проф., клиника и поликлиника оториноларингологии, Университет Вюрцбурга, *Вюрцбург, Германия*

Оссама Хамид, засл. проф. каф. отоларингологии, больница Элдемердаш, *Каир, Египет*

Скаржиньски Хенрик, докт. мед. наук, проф., Институт физиологии и патологии слуха, *Варшава, Польша*

Russian Otorhinolaryngology

(*Rossiiskaya otorinolaringologiya*)

Medical scientific journal

The magazine «Russian otorhinolaryngology» was founded in 2002 and is the successor of the magazine «News of Otorhinolaryngology and lalopathology», published in 1994–2002. By decision of the Presidium of HAC (Higher Attestation Committee), publication included into the list of peer-reviewed journals included in the bulletin of HAC.

The medical scientific and practical peer-reviewed journal, publishes articles, scientific publications, reviews and studies on problems related to the physiology and pathology of the ear, throat, nose and speech; presents information materials about past and future events on problems of otorhinolaryngology, hearing and speech pathology and pathology.

(Published once every two months)

For individuals, the index 41225 in the catalog „The Russian Press“ (annual subscription)

For legal entities index 41223 in the catalog „The Russian Press“ (annual subscription)

Sections:

- Original articles
- Science articles
- Discussion section
- From practice
- Reviews
- Historical section
- School of pharmacotherapy and innovative technologies
- Informational section

Chief Editor:
Yurii K. Yanov – MD, Academician of the Russian Academy of Sciences, Professor, director of Saint Petersburg Research Institute of Ear, Throat, Nose and Speech of the Ministry of Healthcare of Russia, Saint Petersburg, Russia

Deputy chief editor:
Nikolai A. Daikhes – MD, Professor, associate member of the Russian Academy of Sciences, director, Federal Scientific-Clinical Center of Otorhinolaryngology of the Russian Federal Medico-Biological Agency of Russia, Moscow, Russia

Deputy chief editor:
Sergey V. Ryazantsev – MD, Professor, deputy director for scientific and coordination work, Saint Petersburg Research Institute of Ear, Throat, Nose and Speech of the Ministry of Healthcare of Russia, Saint Petersburg, Russia

The journal is registered by the State Press Committee of the Russian Federation.
Registration certificate N 77-13147 PI, July 15, 2002
The journal is published in coordination with the Ministry of Health of the Russian Federation and the Russian Academy of Medical Sciences.

Founders:
Federal State Institution
„Research and Clinical Center of Otorhinolaryngology FMBA of Russia“
Federal State Institution „Saint-Petersburg Research Institute of Ear, Throat, Nose and Speech“ Ministry of Health of the Russian Federation
Publisher:
Ltd. „Poliforum Group“

All rights in this publication are registered. Reprinting of individual articles and journal without the permission of the publisher is prohibited.

Link to the journal «Russian otorhinolaryngology» is obligatory.

The editors and publisher are not responsible for the content or accuracy of the advertisements.

Responsible for the production: *S. Ryazancev, S. Ermolchev*
Executive Secretary: *S. Pavlova*
Editorial address:
9, Bronnitskaya Str., Saint Petersburg, 190013, Russia.
Tel./Fax: (812) 316-29-32,
e-mail: text@pfco.ru
http://entru.org

Computer makeup: *T. Kargapoltseva*
Apploved 27.12.2021.
Format: 60×90 1/8. Conventional sheets: 17.5.
No of printed copies: 3000.
Printed in Publishing „Politechnika servis“.
St. Petersburg, Izmailovskii Ave., 18 d.

© St. Petersburg Research Institute of Ear, Nose and Throat and Speech, Ministry of Health of the Russian Federation, 2021
© Research and Clinical Center of Otorhinolaryngology FMBA of Russia, 2021

Editorial board

Khiiir T. Abdulkerimov, MD, Professor, Ural State Medial University Ministry of Healthcare of Russia, *Yekaterinburg, Russia*

Igor' A. Anikin, MD, Professor, Saint Petersburg Research Institute of Ear, Throat, Nose and Speech Ministry of Healthcare of Russia, *Saint Petersburg, Russia*

Nina A. Aref'eva, MD, Professor, Bashkir State Medical University, *Ufa, Russia*

Sergei A. Artyushkin, MD, Professor, Mechnikov North-Western State Medical University Ministry of Healthcare of Russia, *Saint Petersburg, Russia*

Aleksandr A. Blotskii, MD, Professor, Amur State Medical Academy, *Blagoveshchensk, Russia*

Mariya Yu. Boboshko, MD, Professor, Pavlov First Saint Petersburg State Medical University Ministry of Healthcare of Russia, *Saint Petersburg, Russia*

Natal'ya V. Boiko, MD, Professor, Rostov State Medical University, *Rostov-on-Don, Russia*

Mikhail R. Bogomil'skii, MD, Professor, Pirogov Russian National Research Medical University Ministry of Healthcare of Russia, *Moscow, Russia*

Sergei G. Vakhrushev, MD, Professor, Prof. V. F. Voino-Yasenetsky Krasnoyarsk State Medical University Ministry of Healthcare of Russia, *Krasnoyarsk, Russia*

Aleksandr G. Volkov, MD, Professor, Rostov State Medical University Ministry of Healthcare of Russia, *Rostov-on-Don, Russia*

Tat'yana I. Garashchenko, MD, Professor, Federal Scientific-Clinical Center of Otorhinolaryngology Russian Federal Medico-Biological Agency, *Moscow, Russia*

Ol'ga V. Karneeva, MD, Professor, Federal Scientific-Clinical Center of Otorhinolaryngology of the Russian Federal Medico-Biological Agency, *Moscow, Russia*

Sergei A. Karpishchenko, MD, Professor, Pavlov First Saint Petersburg State Medical University Ministry of Healthcare of Russia, *Saint Petersburg, Russia*

Elena P. Karpova, MD, Professor, Russian Medical Academy of Continuous Professional Education, *Moscow, Russia*

Vladimir I. Kocherovets, MD, Professor of Microbiology and senior research associate of allergology and immunology, Professor, Sechenov First Moscow State Medical University of the Ministry of Healthcare of Russia, Chair of Pharmaceutical Technology and Pharmacology, *Moscow, Russia*

Yurii A. Krotov, MD, Professor, Omsk State Medical University, *Omsk, Russia*

Andrei I. Kryukov, MD, Professor, Sverzhevskii Otorhinolaryngology Healthcare Research Institute of the Department of Healthcare of Moscow, *Moscow, Russia*

Vladislav E. Kuzovkov, MD, Saint Petersburg Research Institute of Ear, Throat, Nose and Speech of the Ministry of Healthcare of Russia, *Saint Petersburg, Russia*

Natal'ya L. Kunel'skaya, MD, Professor, Sverzhevskiy Otorhinolaryngology Healthcare Research Institute of the Department of Healthcare of Moscow, *Moscow, Russia*

Galina V. Lavrenova, MD, Professor, Pavlov First Saint Petersburg State Medical University of the Ministry of Healthcare of Russia, *Saint Petersburg, Russia*

Sergei V. Lilenko, MD, Professor, Saint Petersburg Research Institute of Ear, Throat, Nose and Speech of the Ministry of Healthcare of Russia, *Saint Petersburg, Russia*

Andrei S. Lopatin, MD, Professor, Policlinic No 1 of the Administrative Directorate of the President of the Russian Federation, President of the Russian Society of Rhinologists, *Moscow, Russia*

Galina S. Mal'tseva, MD, Saint Petersburg Research Institute of Ear, Throat, Nose and Speech of the Ministry of Healthcare of Russia, *Saint Petersburg, Russia*

Yakov A. Nakatis, MD, Professor, L. G. Sokolov Clinical Hospital No 122 of the Russian Federal Medico-Biological Agency, *Saint Petersburg, Russia*

Evgenii V. Nosulya, MD, Professor, Russian Medical Academy of Post-Graduate Education of the Ministry of Healthcare of Russia, *Moscow, Russia*

Vladimir T. Pal'chun, MD, the Honored Worker of Science of the Russian Federation, associate member of the Russian Academy of Sciences, Professor of the Chair of Otorhinolaryngology of General Medicine Department, Pirogov Russian National Research Medical University of the Ministry of Healthcare of Russia, *Moscow, Russia*

Vera B. Pankova , MD, Professor, All-Russian Scientific Research Institute of Railway Hygiene of Rospotrebnadzor, *Moscow, Russia*

Gennadii Z. Piskunov, MD, Professor, Russian Medical Academy of Post-Graduate Education of the Ministry of Healthcare of Russia, *Moscow, Russia*

Elena Yu. Radtsig, MD, Professor, Pirogov Russian National Research Medical University of the Ministry of Healthcare of Russia, *Moscow, Russia*

Valerii M. Svistushkin, MD, Professor, Sechenov First Moscow State Medical University, *Moscow, Russia*

Fedor V. Semenov, MD, Professor, Kuban State Medical University, *Krasnodar, Russia*

Aleksandr V. Starokha, MD, Professor, Siberian State Medical University, Tomsk Branch of Federal Scientific-Clinical Center of Otorhinolaryngology of the Russian Federal Medico-Biological Agency, *Tomsk, Russia*

Yuliya E. Stepanova, MD, Saint Petersburg Research Institute of Ear, Throat, Nose and Speech of the Ministry of Healthcare of Russia, *Saint Petersburg, Russia*

Georgii A. Tavartkiladze, MD, Professor, Russian Scientific Practical Center of Audiology and Hearing Prosthetics of the Russian Federal Medico-Biological Agency, *Moscow, Russia*

Andrei V. Shakhov, MD, Nizhnii Novgorod State Medical Academy, *Nizhnii Novgorod, Russia*

Adnan S. Yunusov, MD, Professor, Federal Scientific Clinical Center of Otorhinolaryngology of the Russian Federal Medico-Biological Agency, *Moscow, Russia*

Wolf-Dieter Baumgartner, MD, professor, Medical University of Vienna, *Vienna, Austria*

Dilyana Vicheva, prof., MD, prof. Department of Otorhinolaryngology, Medical University, Plovdiv, Bulgaria

Mohan Kameswaran, MD, professor, Madras ENT Research Foundation (MERF), *India*

Joachim Müller, MD, professor, Clinic and Polyclinic of Otorhinolaryngology, University of Würzburg, *Germany*

Hamid Ossama, Professor Emeritus, Department of Otolaryngology, eldemerdash hospital, *Cairo, Egypt*

Henryk Skarzynski, MD, prof., Institute of Physiology and Pathology of Hearing, *Warsaw, Poland*

Содержание

Оригинальные статьи

А. А. Корнеенков, Е. А. Левина, Е. Э. Вяземская, С. В. Левин, И. Н. Скирпичников
Пространственный кластерный анализ в моделировании доступности медицинской помощи пожилым пациентам с нарушениями слуха . . . 8

Научные статьи

С. С. Арифов, Д. А. Каландарова
Состояние мозгового кровообращения при нейросенсорной тугоухости в сочетании со стабильной стенокардией напряжения . . . 20

Т. Ю. Владимирова, Л. В. Айзенштадт, Т. В. Рожкова, Е. В. Александрова
Разработка русскоязычной версии диагностического опросника ESIT-SQ . . . 26

А. У. Гехаев, Ф. С. Исакова, Э. Т. Гаппоева
Клиническая характеристика предраковых поражений гортани . . . 35

В. В. Дворянчиков, Ю. К. Янов, П. В. Киреев, К. А. Балацкая, И. В. Ткачук, П. А. Коровин
Применение многослойных ауто- и аллотрансплантатов при пластике дефектов барабанной перепонки . . . 41

М. В. Дроздова, С. Н. Ларионова, Е. В. Тырнова
Применение ультразвукового исследования в диагностике хронического лимфопролиферативного синдрома ЛОР-органов у детей младшего возраста . . . 48

О. К. Киселевич, Е. Ю. Радциг, Е. Е. Власова, М. Г. Кобулашвили, А. В. Абрамченко, А. О. Ладик
Туберкулез ЛОР-органов у детей раннего возраста . . . 55

Е. Е. Козырева, П. А. Шамкина, В. А. Ильина, А. В. Чуфистова
Экспериментальное исследование параметров и методик хирургического воздействия лазера с длиной волны излучения 445 нм . . . 60

А. В. Пашков, И. В. Наумова, К. И. Воеводина, Д. С. Клячко, М. Т. Фатахова, Д. Д. Каляпин
Возможности применения трехфазной стимуляции у пациентов с кохлеарными имплантами . . . 64

Ю. Е. Степанова, Т. В. Готовяхина, М. В. Мохотаева
Современные подходы к диагностике и фонопедической коррекции нарушений голосоведения у вокалистов . . . 70

Обзоры

В. И. Егоров, Д. М. Мустафаев, А. О. Кочнева
Системные и локальные изменения в иммунологическом статусе пациентов с папилломатозом гортани . . . 78

В. Е. Кузовков, А. С. Лиленко, С. Б. Сугарова, С. В. Лиленко, И. И. Чернушевич, Д. С. Клячко, В. А. Танасчишина, И. В. Костевич
Кохлеарная имплантация при кохлеарной форме отосклероза . . . 84

Т. А. Машкова, А. Б. Мальцев, А. Н. Павлов, А. В. Сусленко
Особенности клинического течения, диагностики и лечения параназальных синуситов у больных сахарным диабетом второго типа . . . 93

Из практики

А. А. Кривопалов, П. А. Шамкина, Ю. Е. Степанова, Е. Е. Корень, Т. В. Готовяхина
Хирургия доброкачественных и опухолеподобных образований гортани с использованием полупроводникового лазера с длиной волны 445 нм . . . 102

Школа фармакотерапии

Т. М. Желтикова, И. Г. Ахапкина, М. А. Мокроносова
Влияет ли эктоин на высвобождение аллергенов из пыльцы ветроопыляемых растений? . . . 109

А. Ю. Овчинников, С. С. Егиян
Наш опыт этиотропного лечения воспалительных заболеваний наружного и среднего уха . . . 115

А. Ю. Овчинников, Н. А. Мирошниченко, Ю. О. Николаева
Аргументы в пользу применения современных Н1-блокаторов гистаминовых рецепторов для лечения больных с аллергическим ринитом, протекающим на фоне острой респираторной вирусной инфекции . . . 125

Статьи, опубликованные в 2021 году . . . 137

Contens

Original articles

A. A. Korneenkov, E. A. Levina, E. E. Vyazemskaya, S. V. Levin, I. N. Skirpichnikov
Spatial cluster modeling of access of elderly patients with hearing loss to medical services 8

Science articles

S. S. Arifov, D. A. Kalandarova
State of cerebral circulation in neurosensoral deaf in combination stable voltage stenocardia 20

T. Yu. Vladimirova, L. V. Aizenshtadt, T. V. Rozhkova, E. V. Aleksandrova
Development of the Russian language version of the ESIT-SQ diagnostic questionnaire 26

A. U. Gekhaev, F. S. Isakova, E. T. Gappoeva
Clinical characteristics of precanceral lesions of larynx 35

V. V. Dvoryanchikov, Yu. K. Yanov, P. V. Kireev, K. A. Balatskaya, I. V. Tkachuk, P. A. Korovin
Use of multilayer auto- and allografts for repair of tympanic membrane defects 41

M. V. Drozdova, S. N. Larionova, E. V. Tyrnova
Application of ultrasound examination in the diagnostics of ENT-organs chronic lymphoproliferative syndrome in the young children 48

O. K. Kiselevich, E. Yu. Radzig, E. E. Vlasova, M. G. Kobulashvili, A. V. Abramchenko, A. O. Ladik
Tuberculosis in otorhinolaryngology in young children 55

E. E. Kozyreva, P. A. Shamkina, V. A. Il'ina, A. V. Chufistova
Experimental study of parameters and methods of surgical treatment with 445 nm laser 60

A. V. Pashkov, I. V. Naumova, K. I. Voevodina, D. S. Klyachko, M. T. Fatakhova, D. D. Kalyapin
Possibilities of triphasic stimulation in patients with cochlear implants 64

Yu. E. Stepanova, T. V. Gotovyakhina, M. V. Mokhotaeva
Modern approaches to the diagnosis and voice therapy of voice-leading disorders in vocalists 70

Reviews

V. I. Egorov, D. M. Mustafaev, A. O. Kochneva
Systemic and local changes in the immunological status of patients with laryngeal papillomatosis 78

V. E. Kuzovkov, A. S. Lilenko, S. B. Sugarova, S. V. Lilenko, I. I. Chernushevich, D. S. Klyachko, V. A. Tanaschishina, I. V. Kostevich
Cochlear implantation in cochlear otosclerosis patients 84

T. A. Mashkova, A. B. Mal'tsev, A. N. Pavlov, A. V. Suslenko
Features of the clinical course, diagnosis and treatment of paranasal sinusitis in patients with type 2 diabetes mellitus 93

From practice

A. A. Krivopalov, P. A. Shamkina, Yu. E. Stepanova, E. E. Koren', T. V. Gotovyakhina
Surgery of benign and tumor-like laryngeal formations using 445 nm semiconductor laser 102

School of pharmacotherapy

T. M. Zheltikova, I. G. Akhapkina, M. A. Mokronosova
Does ectoin affect release of allergens from pollen of wind-blown plants? 109

A. Yu. Ovchinnikov, S. S. Egiyan
Etiotropic treatment of inflammatory diseases of the external and middle ear 115

A. Yu. Ovchinnikov, N. A. Miroshnichenko, Yu. O. Nikolaeva
Arguments in favor of the use of modern H1-blockers of histamine receptors for the treatment of patients with allergic rhinitis occurring against the background of acute respiratory viral infection 125

Articles published in 2021 137

УДК 519.237.5:004.43:303.7:616.28-008.1-53.9
https://doi.org/10.18692/1810-4800-2021-6-8-19

Пространственный кластерный анализ в моделировании доступности медицинской помощи пожилым пациентам с нарушениями слуха

А. А. Корнеенков[1], Е. А. Левина[1], Е. Э. Вяземская[1], С. В. Левин[1], И. Н. Скирпичников[2]

[1] *Санкт-Петербургский научно-исследовательский институт уха, горла, носа и речи, Санкт-Петербург, 190013, Россия*

[2] *Челябинская областная клиническая больница, Челябинск, 454048, Россия*

Spatial cluster modeling of access of elderly patients with hearing loss to medical services

A. A. Korneenkov[1], E. A. Levina[1], E. E. Vyazemskaya[1], S. V. Levin[1], I. N. Skirpichnikov[2]

[1] *Saint Petersburg Research Institute of Ear, Throat, Nose and Speech, Saint Petersburg, 190013, Russia*

[2] *Chelyabinsk Regional Clinical Hospital, Chelyabinsk, 454048, Russia*

Доступность и качество медицинской помощи обеспечивается организацией оказания медицинской помощи по принципу приближенности к месту жительства. Увеличение количества медицинских учреждений однозначно повысит доступность медицинской помощи, но также повысит и затраты на ее оказание, снизив таким образом в целом эффективность системы здравоохранения. В статье рассматривается решение задачи оптимизации оказания сурдологической помощи пожилым пациентам с нарушением слуха и глухотой путем нахождения оптимального количества медицинских учреждений, оказывающих эту помощь, и их географического размещения в пределах Челябинской области. Задача решалась на основе минимизации расстояния и времени, затрачиваемого пациентами на проезд до места оказания медицинской помощи, с использованием пространственного кластерного анализа. Продемонстрированы возможности пространственной кластеризации к созданию обоснованных предпосылок для оптимального математически обоснованного решения задач повышения доступности медицинской инфраструктуры для населения. Моделирование доступности медицинской помощи на основе показателя времени в пути до медицинской организации требует использования геоинформационных систем, оценивающих в реальном времени дорожный трафик. Подобные задачи необходимо предусмотреть в случае широкого использования показателей доступности для решения задач организации и оптимизации территориальных систем здравоохранения.

Ключевые слова: доступность медицинской помощи, сурдологическая помощь, кластерный анализ, оптимизация сети медицинских учреждений, пространственный анализ.

Для цитирования: Корнеенков А. А., Левина Е. А., Вяземская Е. Э., Левин С. В., Скирпичников И. Н. Пространственный кластерный анализ в моделировании доступности медицинской помощи пожилым пациентам с нарушениями слуха. *Российская оториноларингология.* 2021;20(6):8–19. https://doi.org/10.18692/1810-4800-2021-6-8-19

The availability and quality of medical care is ensured by the organization of medical care according to the principle of proximity to the place of residence. The increase in the number of medical institutions will definitely increase the availability of medical care, but it will also increase the cost of providing it, thus reducing the overall efficiency of the health care system. The article discusses the solution to the problem of optimizing the provision of audiological care to elderly patients with hearing impairment and deafness by finding the optimal number of medical institutions providing this assistance and their geographical location within the Chelyabinsk region. The problem was solved on the basis of minimizing the distance and time spent by patients to travel to the place of medical care, using spatial cluster analysis. The possibilities of spatial clustering to

© Коллектив авторов, 2021

create reasonable prerequisites for the optimal solution of the problems of increasing the availability of medical infrastructure for the population are demonstrated.
Keywords: accessibility of medical care, audiological care, cluster analysis, optimization of a network of medical institutions, spatial analysis.

For citation: Korneenkov A. A., Levina E. A., Vyazemskaya E. E., Levin S. V., Skirpichnikov I. N. Spatial cluster modeling of access of elderly patients with hearing loss to medical services. *Rossiiskaya otorinolaringologiya*. 2021;20(6):8-19. https://doi.org/10.18692/1810-4800-2021-6-8-19

Используемые сокращения
НСГ – нарушение слуха и глухота
СМП – специализированная медицинская помощь

Used abbreviations
HLD – hearing loss and deafness
SMC – specialized medical care

Введение

Широкая распространенность болезней, связанных с нарушением слуха и глухотой (НСГ), представляет серьезную проблему для здоровья населения [1] и требует значительных затрат на оказание специализированной медицинской помощи (СМП), реабилитацию и абилитацию. Показатели распространенности среди населения инвалидизирующих НСГ увеличились с 1% в 1985 г. до 6,1% в 2018 г. [2]. В возникновении НСГ место проживания человека, его пространственные координаты играют определенную роль, обусловливают интенсивность многих факторов возникновения НСГ и могут рассматриваться как самостоятельный пространственный фактор в эпидемиологии НСГ, а также учитываться в организации оказания СМП. Изучением связи различных аспектов здоровья человека и здравоохранения с пространственными координатами давно занимаются в рамках различных прикладных наук на стыке географии, биологии, медицины и т. п., где с успехом применяются методы пространственной статистики [3, 4].

Общей проблемой в пространственной статистике является определение того, группируются ли объекты в группы, и если да, то в какие группы они группируются [5]. Кластерный анализ используется в построении пространственных моделей в так называемом исследовательском пространственном анализе данных (англ. Exploratory Spatial Data Analysis, ESDA) и преследует две основные цели: 1) распознавание пространственных образов (патернов) с использованием визуализации, пространственной статистики и геостатистики; 2) формирование гипотез для определения реалистичных и проверяемых интерпретаций географических закономерностей, обнаруженных в рамках достижения первой цели. Пространственный кластерный анализ может играть важную роль в решении различных задач здравоохранения. Он обычно используется в медицинской географии, пространственной эпидемиологии, популяционной генетике, медицинской экологии и многих других областях, но его основные принципы остаются теми же.

Introduction

The widespread prevalence of diseases associated with hearing loss and deafness (HLD) is a serious problem for the health of the population [1] and requires significant costs for the provision of specialized medical care (SMC), rehabilitation, and habilitation. The prevalence rates of disabling HLD among the population increased from 1% in 1985 to 6,1% in 2018 [2]. In the emergence of HLD, the place of residence of a person, his spatial coordinates play a certain role, determine the intensity of many factors in the occurrence of HLD, and can be considered as an independent spatial factor in the epidemiology of HLD, as well as considered in the organization of the provision of SMC. The study of the relationship between various aspects of human health and health care with spatial coordinates has long been engaged in various applied sciences at the intersection of geography, biology, medicine, etc., where the methods of spatial statistics are successfully applied [3, 4].

A common problem in spatial statistics is determining whether objects are grouped into groups, and if so, which groups they are grouped into [5]. Cluster analysis is used in the construction of spatial models in the so-called exploratory spatial data analysis (ESDA) and has two main goals: 1) recognition of spatial patterns using visualization, spatial statistics, and geostatistics; 2) forming hypotheses to identify realistic and testable interpretations of geographic patterns found in the first goal. Spatial cluster analysis can play an important role in solving various health problems. It is commonly used in medical geography, spatial epidemiology, population genetics, medical ecology, and many other fields, but its basic principles remain the same.

Как известно, согласно п. 1 статьи 10 Федерального закона от 21.11.2011 № 323-ФЗ (ред. от 02.07.2021) «Об основах охраны здоровья граждан в Российской Федерации» доступность и качество медицинской помощи обеспечиваются организацией оказания медицинской помощи по принципу приближенности к месту жительства, месту работы или обучения. Однако надо учитывать, что географическая близость не всегда означает малое время для проезда до медицинской организации: на это также оказывают влияние развитость транспортной сети, интенсивность дорожного трафика, наличие и достаточность общественного транспорта, расписание движения и т. д. Увеличение количества медицинских организаций однозначно повысит доступность СМП, но также повысит и затраты на ее оказание, снизив таким образом в целом эффективность системы здравоохранения. Для решения подобных оптимизационных задач с успехом применяются современные информационные системы, которые учитывают различные ограничения, факторы и позволяют создавать модели на основе исходных данных о местоположении потребителей СМП, факторах времени и расстояния и возможностях оказания СМП.

As is commonly known, following clause 1 of article 10 of the Federal Law of November 21, 2011, No. 323-FZ (as amended on July 2, 2021) „On fundamental healthcare principles in the Russian Federation“, the availability and quality of medical care are ensured by the organization of medical care according to the principle of proximity to the place of residence, place of work or study. However, it should be borne in mind that geographical proximity does not always mean a short travel time to a medical institution: this is also influenced by the development of the transport network, the intensity of road traffic, the availability, and the sufficiency of public transport, the timetable, etc. An increase in the number of medical organizations will increase the accessibility of SMC, but will also increase the cost of its provision, thus reducing the overall efficiency of the health care system. To solve such optimization problems, modern information systems are successfully used, which consider various constraints, factors and make it possible to create models based on the initial data on the location of SMC consumers, time and distance factors, and the possibilities of SMC provision.

Цель исследования

Решение задачи оптимизации оказания сурдологической помощи пациентам с нарушением слуха и глухотой (НСГ) путем нахождения оптимального количества медицинских центров, оказывающих эту помощь, и их географического размещения в пределах Челябинской области. Задача решалась на основе минимизации расстояния и времени, затрачиваемого пациентами на проезд до места оказания медицинской помощи, с использованием пространственного кластерного анализа.

Objectives

Solving the problem of optimizing the provision of audiological care to patients with HLD by finding the optimal number of medical centers providing this assistance and their geographical location within Chelyabinsk region. The problem was solved based on minimizing the distance and time spent by patients on travel to the place of medical care, using spatial cluster analysis.

Материалы и методы исследования

Ретроспективное поперечное обсервационное исследование было проведено с использованием обезличенных данных пациентов, обратившихся в период с 2016 по 2019 г. в областной сурдологопедический центр на базе Челябинской областной клинической больницы (далее – сурдоцентр).

Для обработки и визуализации пространственных данных были использованы различные библиотеки (ggplot2, rdal и другие) программного пакета R, который хорошо себя зарекомендовал для решения широкого круга статистических задач [3, 4, 6]. Пространственные данные об административно-территориальном делении Челябинской области (полигоны муниципальных округов, районов, дорог и т. п.) получены из OpenStreetMap (сокращенно OSM) – некоммерче-

Materials and research methods

A retrospective cross-sectional observational study was carried out using anonymized data of patients who applied in the period from 2016 to 2019 at the regional audiological center based on Chelyabinsk regional clinical hospital (hereinafter, the audiology center).

For processing and visualization of spatial data, various libraries (ggplot2, rdal, and others) of the R software package were used, which has proven itself well for solving a wide range of statistical problems [3, 4, 6]. Spatial data on the administrative-territorial division of Chelyabinsk region (polygons of municipal and rural districts, roads, etc.) were obtained from OpenStreetMap (abbreviated OSM) – a non-commercial web mapping project using the Overpass Turbo service (http://

ского веб-картографического проекта с помощью сервиса Overpass Turbo (http://overpass-turbo.eu/) и специализированных программных библиотек R.

overpass-turbo.eu/) and specialized software libraries R.

Результаты исследования

Челябинская область является субъектом Российской Федерации, входит в состав Уральского федерального округа, административный центр – город Челябинск. Площадь Челябинской области равна 88,5 тысячи квадратных километров, протяженность области с севера на юг – 490 км, с запада на восток – 400 км. Географический центр области располагается в более ста километрах к юго-западу от Челябинска. Челябинская область по территории занимает 39-е место по России. Согласно Закону «Об административно-территориальном устройстве Челябинской области» [7] и Уставу Челябинской области, субъект РФ включает следующие административно-территориальные единицы: 15 городов областного значения, 15 городов районного значения, 27 районов; 13 поселков городского типа, 242 сельсовета. Общая протяженность автодорог – 18 766 км.

Система здравоохранения Челябинской области представлена различными медицинскими организациями, относящимися к государственным, муниципальным учреждениям здравоохранения, учреждениям федерального подчинения (медицинские организации, находящиеся в ведении Минздрава России, органов исполнительной власти субъектов Российской Федерации в сфере охраны здоровья и муниципальных образований), оказывающим помощь в амбулаторных и стационарных условиях.

В настоящее время пациенты с НСГ, проживающие на территории Челябинской области, получают СМП в сурдоцентре областной клинической больницы Челябинска, при котором создан специализированный регистр пациентов с НСГ. Однако, учитывая большую протяженность Челябинской области, максимальное время в пути пациента до сурдоцентра, даже при использовании личного автотранспорта, может достигать трех и более часов, а при использовании общественного транспорта это время может значительно увеличиться. В исследовании использованы данные пациентов с НСГ (точнее, сенсоневральной тугоухостью) в возрастной группе пожилых старше 60 лет. Как известно, мобильность пациентов этой возрастной группы значительно снижена по самым разным причинам, что уменьшает доступность медицинских организаций для получения СМП. В период с 2016 по 2019 г. в сурдоцентр обратилось 3446 человек с сенсоневральной тугоухостью и глухотой в возрасте старше 60 лет, т. е. в среднем более 800 первичных обращений в год. Из общего числа пациентов случайным образом (точнее, псевдо-

Research results

Chelyabinsk region is a constituent entity of the Russian Federation, it is part of the Ural Federal District, the administrative center is the city of Chelyabinsk. The area of Chelyabinsk region is 88.5 thousand square kilometers, the length of the region from north to south is 490 km, from west to east – 400 km. The geographic center of the region is located more than one hundred kilometers southwest of Chelyabinsk. Chelyabinsk region occupies 39th place in Russia in terms of territory. According to the Law „On the administrative-territorial structure of Chelyabinsk region“ [7] and the Charter of Chelyabinsk region, the subject of the Russian Federation includes the following administrative-territorial units: 15 cities of regional significance, 15 cities of district significance, 27 districts; 13 urban-type settlements, 242 village councils. The total length of highways is 18,766 km.

The health care system of Chelyabinsk region is represented by various medical organizations related to state, municipal health care institutions, federal institutions (medical organizations under the jurisdiction of the Ministry of Health of Russia, executive bodies of the constituent entities of the Russian Federation in the field of health care and municipalities), aiding in outpatient and inpatient conditions.

Currently, patients with HLD living on the territory of Chelyabinsk region receive SMC in the audiology center of the regional clinical hospital in Chelyabinsk, where a specialized register of patients with HLD has been created. However, given the large length of Chelyabinsk region, the maximum travel time of a patient to the audiology center, even when using personal vehicles, can reach three or more hours, and when using public transport, this time can increase significantly. The study used data from patients with HLD (more precisely, sensorineural hearing loss) in the age group of the elderly, over 60 years old. As you know, the mobility of patients in this age group is significantly reduced for a variety of reasons, which reduces the availability of medical organizations for receiving SMC. In the period from 2016 to 2019, 3446 people with HLD over the age of 60 applied to the audiology center, i.e. on average, more than 800 initial calls per year. From the total number of patients, a sample of 100 people was selected at random (more precisely, pseudo-randomly, using the sample () function of the R language), for which descriptive and test statistics were calculated. Such a

случайным, с помощью функции sample() языка R) была отобрана выборка из 100 человек, для которых и были рассчитаны описательные и тестовые статистики. Такая выборка позволила сократить машинное время выполнения расчетов среднего времени в пути без ощутимой потери точности.

Общая схема исследования включала несколько этапов:

1) статистическое оценивание времени в пути пациентов с НСГ до сурдоцентра Челябинской области на основе данных OpenStreetMap (OSM), включая вычисление описательных статистик и оценку распределения времени пути;

2) поиск оптимального числа возможных значений кластеров и расчетных центров (центроидов) кластеризации пациентов, используя иерархический кластерный анализ;

3) иерархическая кластеризация пожилых пациентов с НСГ в пределах Челябинской области; поиск реальных центров (городских больниц и т. п.), ближайших к рассчитанным центроидами;

4) визуализация оптимального числа кластеров, нахождение времени в пути между местоположением пациентов с НСГ и возможными реальными центрами, представление изохронов и гистограмм времени в пути.

Статистическое оценивание времени в пути пациентов с НСГ до сурдоцентра Челябинской области

Время проезда пациента до сурдологического центра моделировалось с помощью бесплатного сетевого сервиса Open Source Routing Machine, или OSRM, сочетающего в себе сложные алгоритмы маршрутизации в дорожных сетях с открытыми и бесплатными данными дорожной сети проекта OpenStreetMap (OSM). Определялось время проезда на автомобиле (по сути – минимальное, базовое время) как время проезда на автотранспорте без учета пробок и других факторов, увеличивающих время в пути. Среднее время в пути, по данным OSRM, при существующей системе оказания СМП на базе одного сурдоцентра составило 97,3 ± 12,8 мин (95%-ный доверительный интервал) (медиана Mn = 82,2 мин, min = 3,4 мин, max= 334,7 мин, среднее квадратическое отклонение SD = 64,8 мин).

Поиск оптимального числа возможных значений кластеров и центров (центроидов) кластеризации пациентов

Ключевой проблемой в кластерном анализе является поиск наилучшего, оптимального, числа кластеров в наборе данных. Для оптимизации числа кластеров могут быть использованы разные методы, чаще всего связанные с перебором возможных значений показателя эффективности кластеризации (например, внутрикластерных расстояний) при разном числе заданных

sample made it possible to reduce the machine time for performing calculations of the average travel time without a noticeable loss of accuracy.

The general research scheme included several stages:

1) statistical estimation of the travel time of patients with HLD to the audiology center of Chelyabinsk region based on OpenStreetMap (OSM) data, including the calculation of descriptive statistics and an estimate of the travel time distribution;

2) search for the optimal number of possible values of clusters and calculated centers (centroids) for clustering patients using hierarchical cluster analysis;

3) hierarchical clustering of elderly patients with HLD within Chelyabinsk region. Search for real centers (city hospitals, etc.) closest to the calculated centroids;

4) visualization of the optimal number of clusters, finding the travel time between the location of patients with HLD and possible real centers, presentation of isochrones, and histograms of travel time.

A statistical estimation of the travel time of patients with HLD to the audiology center of Chelyabinsk region

The patient's travel times to the audiology center were modeled using the free Open Source Routing Machine, or OSRM, which combines sophisticated road routing algorithms with open and free road network data from the OpenStreetMap (OSM) project. The travel time by car (in fact, the minimum, basic time) was determined as the travel time by car without regard to traffic jams and other factors that increase the travel time. The average travel time according to OSRM data with the existing SMC delivery system based on one audiology center was 97.3 ± 12.8 minutes (95% confidence interval) (median Mn = 82.2 minutes, min = 3.4 minutes, max = 334.7 minutes, standard deviation SD = 64.8 minutes).

Search for the optimal number of possible values of clusters and centers (centroids) of clustering patients

The key problem in cluster analysis is finding the „best", optimal number of clusters in a dataset. To optimize the number of clusters, different methods can be used, most often associated with enumerating possible values of the clustering efficiency indicator (for example, intra-cluster distances) for a different number of specified clusters. Considering that with an increase in the number of clusters, the differences

кластеров. Учитывая, что при увеличении числа кластеров различия между ними размываются, затрудняя их интерпретацию в рамках задач исследования, их количество редко превышает 5–7.

Методы иерархической кластеризации как совокупность алгоритмов упорядочивания данных, направленных на создание иерархии (дерева) вложенных кластеров, включают два класса методов иерархической кластеризации: агломеративные методы (англ. agglomerative), когда новые кластеры создаются путем объединения более мелких кластеров, и дивизивные, или дивизионные, методы (англ. divisive), когда новые кластеры создаются путем деления более крупных кластеров на более мелкие. В исследовании использовался агломеративный алгоритм иерархической кластеризации на основе метода полной связи (complete linkage), который определяет кластерное расстояние между двумя кластерами как максимальное расстояние между их отдельными компонентами. На каждом этапе итеративного процесса кластеризации два ближайших кластера объединяются в новый кластер, пока весь набор данных не будет агломератирован в один кластер.

Визуальным представлением иерархии или кластерного дерева является дендрограмма, которая определяет уровень сходства между парами кластеров. Дендрограмма строится по матрице заданных заранее мер сходства (или различия). В пространственной кластеризации в качестве мер сходства используется матрица расстояний, полученная разными алгоритмами, в зависимости от того, какая форма земли закладывается в алгоритм: эллипсоид, сфера и т. п.

Определенную сложность представляет кластеризация в тех случаях, когда заданы границы области, в которой производится кластеризация, и расстояние между точками определяется расстоянием не по прямой, а по дорожной сети. Например, между двумя близкими расположенными населенными пунктами одной административной области может находиться участок другой области. Алгоритм кластеризации на основе матрицы расстояний без учета этих особенностей отнесет эти два населенных пункта, скорее всего, к одному кластеру, однако в реальности, исходя из принципа обеспечения доступности СМП, они будут принадлежать разным зонам медицинского обслуживания и прикреплены к разным медицинским организациям.

Время в пути до медицинской организации – один из параметров доступности СМП. В исследовании именно этот показатель используется для оценки эффективности кластеризации локаций пожилых пациентов с НСГ. Если расчеты матрицы расстояний между локациями-объектами (в нашем случае пациентами) по эллипсоиду не представляет сложности, то вычисление матрицы

between them become blurred, making it difficult to interpret them within the framework of the research objectives, their number rarely exceeds 5–7.

Hierarchical clustering methods, as a set of data ordering algorithms aimed at creating a hierarchy (tree) of nested clusters, include two classes of hierarchical clustering methods: agglomerative methods, when new clusters are created by combining smaller clusters and divisional methods when new clusters are created by dividing larger clusters into smaller ones. The study used an agglomerative hierarchical clustering algorithm based on the complete linkage method, which defines the cluster distance between two clusters as the maximum distance between their components. At each stage of the iterative clustering process, the two nearest clusters are combined into a new cluster until the entire dataset is agglomerated into a single cluster.

A visual representation of a hierarchy or cluster tree is a dendrogram that determines the level of similarity between pairs of clusters. The dendrogram is constructed from a matrix of predetermined measures of similarity (or difference). In spatial clustering, a matrix of distances obtained by different algorithms is used as measures of similarity, depending on which shape of the earth is put into the algorithm: an ellipsoid, a sphere, etc.

A certain difficulty is presented by clustering in those cases when the boundaries of the area in which the clustering is performed are set, and the distance between the points is determined by the distance not along a straight line, but the road network. For example, between two closely located settlements of one administrative region, there may be a plot of another region. The clustering algorithm based on the distance matrix, without regard to these features, will assign these two settlements, most likely to one cluster, but in reality, based on the principle of ensuring the accessibility of SMC, they will belong to different areas of medical care and are attached to different medical organizations.

Travel time to a medical organization is one of the parameters of the availability of SMC. In the study, it is this indicator that is used to assess the effectiveness of clustering the locations of elderly patients with HLD. If calculating the matrix of distances between locations of objects (in our case, patients) along an ellipsoid is not difficult, then calculating the matrix of travel time between locations requires queries to constantly

времени в пути между локациями требует запросов к постоянно обновляемым ресурсам геоинформационных систем Google, Yandex, OSM и пр. Так как распространенность болезни, как в случае с оптимистичной оценкой инвалидизирующих НСГ в 6,1%, может составлять примерно 210 тысяч локаций только для Челябинской области, выполнение такого запроса для двумерной матрицы (2100002) через обычный доступ к геоинформационной системе может быть достаточно длительным и затратным. В связи с этим в исследовании использовалось компромиссное решение, когда начальный поиск центроидов кластеров проводился по матрице расстояний между местоположением пациентов по эллипсоиду, а оценка эффективности кластеризации проводилась по времени пациента в пути и расстоянию внутри уже определенных кластеров по запросам к ГИС. Чтобы еще больше сократить количество запросов к ГИС без ощутимой потери точности, из локаций пациентов была отобрана случайная выборка, для элементов которой и были запрошены расстояния и время по дорожной сети до определенных центроидов.

Для проверки гипотезы о равенстве времени в пути пациентов до сурдоцентра для разного числа кластеров применялся статистический критерий Краскела – Уоллиса (Kruskal – Wallis). По результатам расчетов нулевая гипотеза была опровергнута (уровень значимости p-value = 0,00079). Поэтому можно сделать вывод, что кластеризация оказывает статистически значимое ($p < 0,05$) влияние на время проезда пациентов с НСГ до медицинской организации. Для уточнения того, какое количество кластеров (сурдоцентров) статистически значимо изменит время в пути, был проведен статистический тест на основе критерия Вилкоксона (Wilcoxon). На рис. 1 представлены диаграмма размаха или «ящик с усами» (box plot) времени в пути до сурдоцентра и значения p-value для попарных сравнений между сетями с разным количеством сурдоцентров. В верхней части диаграммы горизонтальные линии соединяют попарно сравниваемые группы. Число на горизонтальных линиях – уровень значимости p по парному критерию Вилкоксона (Wilcoxon). Как видно на диаграмме (рис. 1), увеличение числа кластеров до трех включительно приводит к статистически значимому уменьшению времени пути до сурдоцентра, однако начиная с трех кластеров статистически значимых различий не выявляется ($p > 0,05$).

Иерархическая кластеризация пожилых пациентов с НСГ в пределах Челябинской области

Как видно на рис. 1, оптимальным числом кластера в этом контексте можно считать три кластера. При такой кластеризации все пациенты могут быть отнесены к разным кластерам таким обра-

updated resources of geographic information systems Google, Yandex, OSM, etc. Since the prevalence of the disease, as in the case of an optimistic estimate of disabling HLD of 6.1%, it can be about 210 thousand locations only for Chelyabinsk region, fulfilling such a request for a two-dimensional matrix (2100002) through ordinary access to a geographic information system can be quite lengthy and costly. In this regard, the study used a compromise solution, when the initial search for cluster centroids was carried out using a matrix of distances between the locations of patients along the ellipsoid, and the assessment of the effectiveness of clustering was carried out according to the patient's travel time and the distance within already defined clusters by GIS queries. To further reduce the number of requests to GIS without a noticeable loss of accuracy, a random sample was selected from the patient locations, for the elements of which the distances and time along with the road network to certain centroids were requested.

The Kruskal – Wallis statistical test was used to test the hypothesis about the equality of the travel time of patients to the audiology center for different numbers of clusters. Based on the calculation results, the null hypothesis was refuted (significance level p-value = 0.00079). Therefore, we can conclude that clustering has a statistically significant ($p < 0.05$) effect on the travel time of patients with HLD to a medical institution. To clarify how many clusters (audiology centers) will statistically significantly change travel time, a statistical test was performed based on the Wilcoxon test. The figure shows a box plot of travel time to the audiology center and p-value for pairwise comparisons between networks with different numbers of audiology centers. At the top of the diagram, horizontal lines connect the compared groups in pairs. The number on the horizontal lines is the p significance level according to the paired Wilcoxon test. As can be seen in the diagram (Figure 1), an increase in the number of clusters up to three inclusive leads to a statistically significant decrease in the travel time to the audiology center, but starting from three clusters, no statistically significant differences are detected ($p > 0.05$).

Hierarchical clustering of elderly patients with HLD within Chelyabinsk region

As can be seen in the previous Figure 1, the optimal number of a cluster in this context can be considered three clusters. With this clustering, all patients can be assigned to different clusters in the

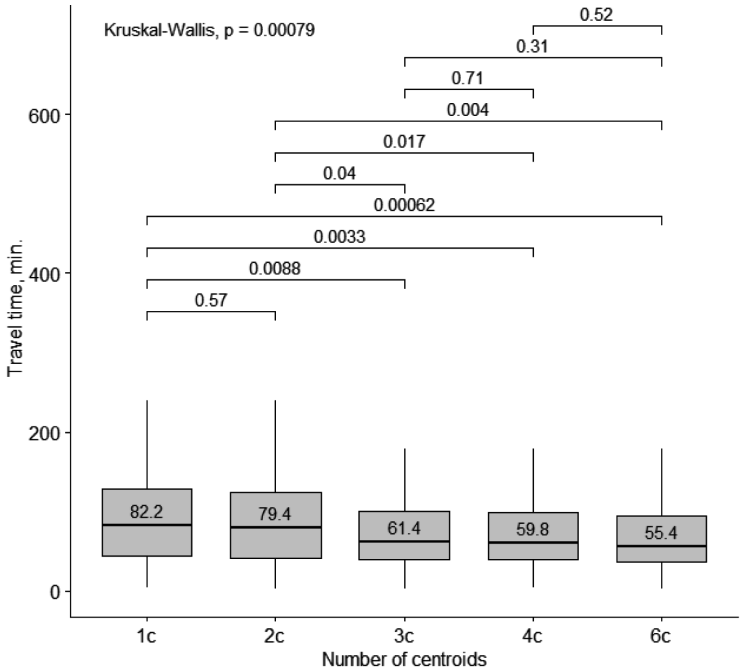

Рис. 1. Диаграмма размаха показателя времени в пути при различном числе сурдоцентров в специализированной сети (границы ящика – первый и третий квартили (25-й и 75-й процентили соответственно); линия в середине ящика – медиана (50-й процентиль)

Fig. 1. Diagram of the range of travel time for a different number of medical facilities in a specialized network. (Box borders are the first and third quartiles (25th and 75th percentiles, respectively); the line in the middle of the box is the median (50th percentile)

зом, как показано на рис. 2. Наибольшее (67,9%) число пациентов относится к кластеру № 1, к кластеру № 2 – 19,2% пациентов, 12,9% пациентов отнесено к кластеру № 3.

Визуализация оптимального числа кластеров, нахождение времени в пути между местоположением пациентов с НСГ и возможными реальными центрами, представление изохронов и гистограмм времени в пути

Одним из наиболее удобных и наглядных способов отображения зон доступности по времени может служить использование изохрон (от гр. ἴσο – похожий и χρόνος – время) – линий одновременности, ограничивающих зоны с одинаковым временем в пути до интересующих географических точек, объектов, медицинских организаций [8]. Изохроны используются для анализа пространственных данных, например, для расчета охвата – сколько людей проживает или работает в доступности от заданного объекта (например, сурдоцентра).

На рис. 3 показаны изохроны с шагом в 20 мин, показывающие зоны временной доступности СМП в расчетных местоположениях сурдоцетров, соответствующих трем оптимальным кластерам – от фиолетового цвета (наибольшая временная доступность до желтого (наименьшая – от 100 до 120 мин). Все остальные пациенты проживают в местах, где время проезда на машине занимает более 2 ч (120 мин).

way shown in the following Figure 2. The largest (67,9%) number of patients belongs to cluster No. 1, to cluster No. 2 – 19,2% of patients and 12.9% of patients belong to cluster No. 3

Visualization of the optimal number of clusters, finding the travel time between the location of patients with HLD and possible real centers, presentation of isochrones, and histograms of travel time

One of the most convenient and visual ways of displaying accessibility zones in time can be the use of isochrones (from the Greek ἴσο – similar and χρόνος – time) – lines of simultaneity, limiting zones with the same travel time to interesting geographic points, objects, medical organizations [8]. Isochrones are used to analyze spatial data, for example, to calculate the coverage – how many people live or work within reach of a given object (for example, an audiology center).

Figure 3 shows isochrones with a step of 20 min., these are the zones of temporary accessibility of the SMC in the calculated locations of the auditory centers corresponding to three optimal clusters (from purple (the highest temporal availability) to yellow (the least is from 100 to 120 minutes)). All other patients live in places where travel time by car takes more than 2 hours (120 minutes).

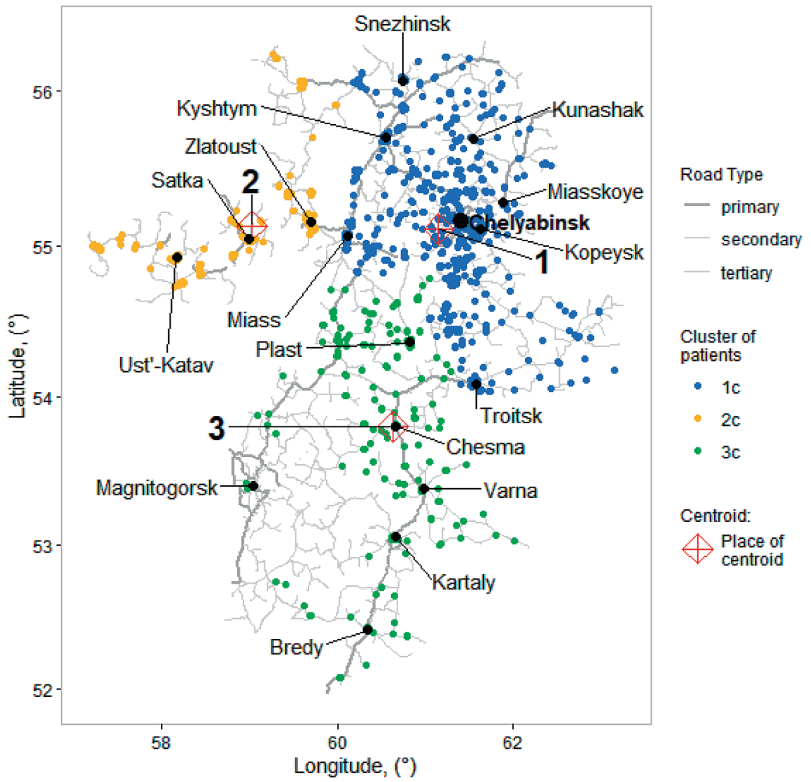

Рис. 2. Распределение локаций пожилых пациентов с НСГ по трем кластерам (обозначены: 1с, 2с, 3с), указаны вычисленные центроиды кластеров и дорожная сеть Челябинской области

Fig. 2. Distribution of locations of elderly patients with hearing loss in three clusters (designated: 1c, 2c, 3c). The calculated centroids in each cluster are indicated; road network of the Chelyabinsk region

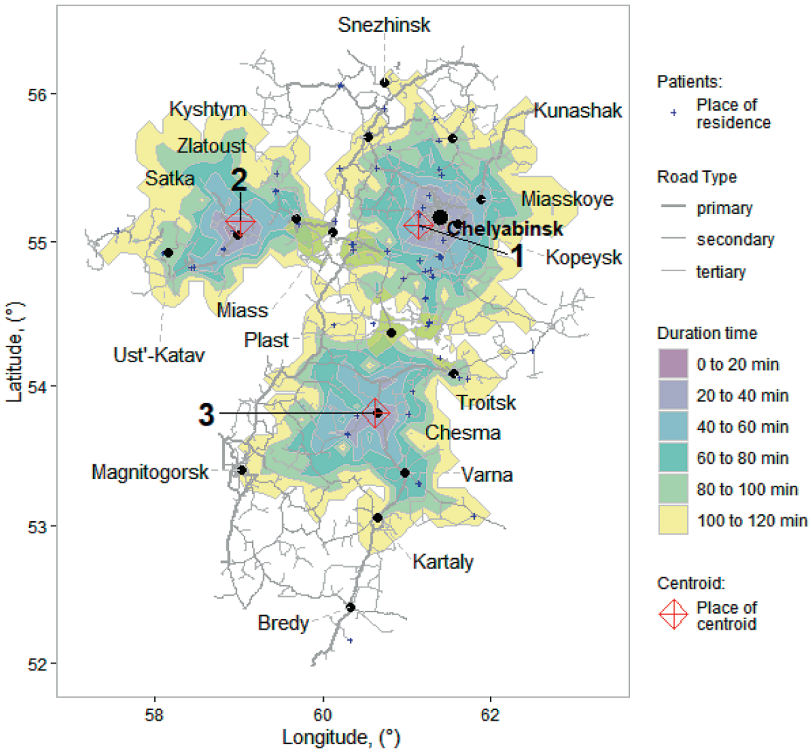

Рис. 3. Изохроны временной доступности сурдоцентров, соответствующих трем кластерам

Fig. 3. Isochrones of temporary availability of medical centers corresponding to three clusters

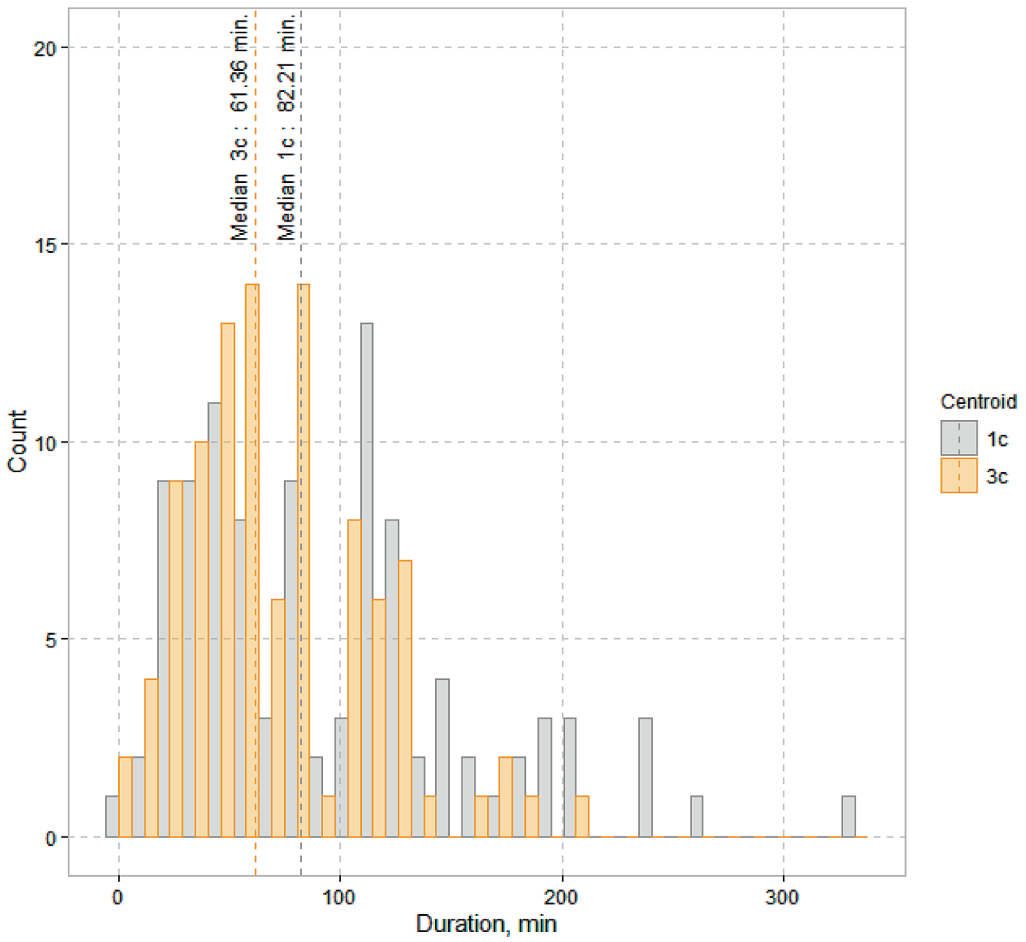

Рис. 4. Гистограмма распределения времени в пути при организации сурдологической сети из одного и из трех сурдоцентров (т. е. один и три кластера)

Fig. 4. Histogram of travel time distribution when organizing a network of medical centers: from one and three medical centers (i.e. one 1 c and three clusters 3 c)

Использование кластеризации уменьшает оценку среднего времени в пути с 97,3 мин (медиана – 82,21 мин) до 70,7 мин (медиана – 61,4 мин). На рис. 4 представлены гистограммы распределения времени в пути при организации сурдологической сети из одного и из трех сурдоцетров. В качестве эффекта [6] снижения времени в пути до сурдоцентра можно рассматривать разность средних (MD) – 26,6 мин (т. е. снижение времени в пути почти на треть от исходного среднего) и стандартизованную разность средних (SMD) – 0,5, значение которой можно оценить как «средний» размер эффекта.

Однако необходимо обратить внимание на еще одну важную характеристику – уменьшение колеблемости времени в пути: показатель размаха времени в пути уменьшился с 331,3 до 200,3 мин, а максимальное значение времени в пути уменьшилось с 334,7 мин при одноцентровой сети до 202,3 мин при организации сети из трех сурдоцентров.

Using clustering reduces the average travel time estimate from 97.3 minutes. (median – 82.21 minutes), up to 70.7 minutes. (median 61.4 minutes). Figure 4 shows histograms of the travel time distribution when organizing an audiological network from one and three audiology centers. As an effect [6] of reducing the travel time to the audiology center, the mean difference (MD) – 26.6 minutes can be considered (i.e. a reduction in travel time by almost a third of the baseline mean), and a standardized mean difference (SMD) of 0.5, which can be estimated as the “mean” effect size.

However, it is necessary to pay attention to another important characteristic – a decrease in the variability of travel time: the indicator of the travel time range has decreased from 331.3 minutes. to 200.3 minutes, and the maximum travel time decreased from 334.7 minutes. with a single-center network up to 202.3 min. when organizing a network of three audiology centers.

Заключение

Использование пространственной кластеризации позволяет разработать математически обоснованные решения при организации медицинской помощи на определенной территории с учетом показателя доступности медицинской помощи – времени в пути до медицинской организации.

Моделирование доступности медицинской помощи на основе показателя времени в пути до медицинской организации требует использования геоинформационных систем, оценивающих в реальном времени дорожный трафик. Подобные задачи необходимо предусмотреть в случае широкого использования показателей доступности для решения задач организации и оптимизации территориальных систем здравоохранения.

Кластеризация – это скорее инструмент, который помогает исследовать набор данных и не всегда должен использоваться в качестве автоматического метода классификации данных. Таким образом, не всегда можно применить алгоритмы кластеризации для реального сценария организации медицинской помощи. Они часто слишком ненадежны, и одна кластеризация сама по себе не может дать всю информацию, которую можно извлечь из набора данных. Однако этот инструмент позволяет создать обоснованные предпосылки для оптимального решения задач организации сети специализированных центров и не только.

Авторы заявляют об отсутствии конфликта интересов.

Conclusion

The use of spatial clustering makes it possible to develop mathematically sound solutions for the organization of medical care in a certain area regard to the indicator of the availability of medical care – the travel time to a medical organization.

Modeling the availability of medical care based on the travel time to a medical organization requires the use of geographic information systems that assess road traffic in real-time. Such tasks must be envisaged in the case of widespread use of availability indicators for solving the problems of organizing and optimizing territorial health care systems.

Clustering is more of a tool that helps explore a dataset and should not always be used as an automatic method for classifying data. Thus, it is not always possible to apply clustering algorithms for a real scenario of the organization of medical care. They are often too unreliable and clustering alone cannot provide all the information that can be extracted from a dataset. However, this tool allows you to create reasonable preconditions for the optimal solution to the problems of organizing a network of specialized centers and not only.

The authors declare no conflicts of interest.

ЛИТЕРАТУРА/REFERENCES

1. Davis A. C., Hoffman H. J. Hearing loss: rising prevalence and impact. Bull World Health Organ 2019;97:646–646A. Accessed January 26, 2021. https://www.who.int/bulletin/volumes/97/10/19-224683.pdf
2. Addressing the rising prevalence of hearing loss. Geneva: World Health Organization; 2018. Accessed January 26, 2021. http://www.who.int/pbd/deafness/estimates/en/
3. Корнеенков А. А., Рязанцев С. В., Фанта И. В., Вяземская Е. Э., Левин С. В., Левина Е. А. Пространственный анализ данных в эпидемиологии сенсоневральной тугоухости. *Российская оториноларингология.* 2020;19(4):13–20. [Korneenkov A. A., Ryazantsev S. V., Fanta I. V., Vyazemskaya E. E., Levin S. V., Levina E. A. Spatial Data Analysis in the epidemiology of sensorineural hearing loss. *Rossiiskaya otorinolaringologiya*. 2020;19(4):13-20. (In Russ.)] https://doi.org/10.18692/1810-4800-2020-4-13-20
4. Корнеенков А. А., Рязанцев С. В., Левин С. В., Храмов А. В., Вяземская Е. Э., Скирпичников И. Н., Левина Е. А., Павлова С. С. Пространственно-статистический анализ данных о нарушениях слуха у жителей Челябинской области. *Российская оториноларингология.* 2021;20(3):39–50. https://doi.org/10.18692/1810-4800-2021-3-39-50 [Korneenkov A.A., Ryazantsev S.V., Levin S.V. et al. Spatial analysis of data on hearing impairment in residents of the Chelyabinsk region. *Rossiiskaya otorinolaringologiya*. 2021;20(3):39-50. (In Russ.)] https://doi.org/10.18692/1810-4800-2021-3-39-50
5. Jacquez G. M. 2008. Spatial Cluster Analysis. Chapter 22 In «The Handbook of Geographic Information Science», S. Fotheringham and J. Wilson (Eds.). Blackwell Publishing, pages 395-416 https://www.biomedware.com/files/jacquez_ch22_preprint.pdf
6. Корнеенков А. А., Фанта И. В. Оценка размера эффекта клинического воздействия. *Российская оториноларингология.* 2020;19(2):42–50. https://doi.org/10.18692/1810-4800-2020-2-42-50 [Korneenkov A. A., Fanta I. V. Estimation of the effect size of clinical intervention in otorhinolaryngology. *Rossiiskaya otorinolaringologiya*. 2020;19(2):42–50. (In Russ.)] https://doi.org/10.18692/1810-4800-2020-2-42-50
7. Закон Челябинской области от 8 ноября 2006 года № 66-ЗО «Об административно-территориальном устройстве Челябинской области». Электронный ресурс. Электронный фонд нормативно-технической и нормативно-правовой информации Консорциума «Кодекс» – https://docs.cntd.ru/document/802080108 [Law of the Chelyabinsk region of November 8, 2006 N 66-ZO «On the administrative-territorial structure of the Chelyabinsk

region» Electronic resource. electronic fund of normative-technical and normative-legal information of the Consortium «Code» (In Russ.) https://docs.cntd.ru/document/802080108
8. Allen J. Using Network Segments in the Visualization of Urban Isochrones. Cartographica. *The International Journal for Geographic Information and Geovisualization.* 2018;53(4):262-270. https://doi.org/10.3138/cart.53.4.2018-0013.

Информация об авторах

✉ **Корнеенков Алексей Александрович** – доктор медицинских наук, профессор, заведующий лабораторией информатики и статистики, Санкт-Петербургский научно-исследовательский институт уха, горла, носа и речи (190013, Россия, Санкт-Петербург, Бронницкая ул., д. 9); e-mail: korneyenkov@gmail.com

ORCID: https://orcid.org/0000-0001-5870-8042

Левина Елена Алексеевна – кандидат медицинских наук, старший научный сотрудник, Санкт-Петербургский научно-исследовательский институт уха, горла, носа и речи (190013, Россия, Санкт-Петербург, Бронницкая ул., д. 9); e-mail: xramoval@gmail.com

ORCID: https://orcid.org/0000-0003-0285-6526

Вяземская Елена Эмильевна – инженер лаборатории информатики и статистики, Санкт-Петербургский научно-исследовательский институт уха, горла, носа и речи (190013, Россия, Санкт-Петербург, Бронницкая ул., д. 9); e-mail: vyazemskaya.elena@gmail.com

ORCID: https://orcid.org/0000-0002-4141-2226

Скирпичников Илья Николаевич – заведующий ЛОР-отделением, Челябинская областная клиническая больница (454048, Россия, Челябинск, ул. Воровского, д. 70); e-mail: 070173@mail.ru

ORCID: https://orcid.org/0000-0003-0285-6526

Левин Сергей Владимирович – кандидат медицинских наук, старший научный сотрудник, Санкт-Петербургский научно-исследовательский институт уха, горла, носа и речи (190013, Россия, Санкт-Петербург, Бронницкая ул., д. 9); e-mail: sergeyln@mail.ru

ORCID: https://orcid.org/0000-0001-9770-7739

Information about authors

✉ **Alexei A. Korneenkov** – MD, Professor, Head of the Laboratory of Informatics and Statistics, Saint-Petersburg Research Institute of Ear, Throat, Nose and Speech (9, Bronnitskaya Str., Saint Petersburg, Russia, 190013); e-mail: korneyenkov@gmail.com

ORCID: https://orcid.org/0000-0001-5870-8042

Levina Elena Alekseevna – MD Candidate, Researcher, Saint-Petersburg Research Institute of Ear, Throat, Nose and Speech (9, Bronnitskaya Str., Saint Petersburg, Russia, 190013); e-mail: xramoval@gmail.com

ORCID: https://orcid.org/0000-0003-0285-6526

Elena E. Vyazemskaya – engineer of the Laboratory of Informatics and Statistics, Saint-Petersburg Research Institute of Ear, Throat, Nose and Speech (9, Bronnitskaya Str., Saint Petersburg, Russia, 190013); e-mail: vyazemskaya.elena@gmail.com

ORCID: https://orcid.org/0000-0002-4141-2226

Il'ya N. Skirpichnikov – Head of ENT department, Chelyabinsk Regional Clinical Hospital (70, Vorovsky str., Chelyabinsk, Russia, 454048); e-mail: 070173@mail.ru

ORCID: https://orcid.org/0000-0003-0285-6526

Sergei V. Levin – MD Candidate, Researcher, Saint-Petersburg Research Institute of Ear, Throat, Nose and Speech (9, Bronnitskaya Str., Saint Petersburg, Russia, 190013); e-mail: sergeyln@mail.ru

ORCID: https://orcid.org/0000-0001-9770-7739

УДК 616.831-005:616.12-009-72
https://doi.org/10.18692/1810-4800-2021-6-20-25

Состояние мозгового кровообращения при нейросенсорной тугоухости в сочетании со стабильной стенокардией напряжения

С. С. Арифов[1], Д. А. Каландарова[2]

[1] *Центр развития профессиональной квалификации медицинских работников, Ташкент, 100214, Республика Узбекистан*

[2] *Республиканская клиническая больница № 2, Ташкент, 100007, Республика Узбекистан*

State of cerebral circulation in neurosensoral deaf in combination stable voltage stenocardia

S. S. Arifov[1], D. A. Kalandarova[2]

[1] *Center for the development of professional qualifications of medical professionals, Tashkent, 100214, Republic of Uzbekistan*

[2] *Republican Clinical Hospital N 2, Tashkent, 100007, Republic of Uzbekistan*

Цель настоящего исследования – изучить состояние мозгового кровообращения с помощью дуплексного сканирования вне- и внутричерепных сосудов при нейросенсорной тугоухости в сочетании со стабильной стенокардией напряжения. В исследование включено 43 пациента с диагностированной нейросенсорной тугоухостью в сочетании со стабильной стенокардией напряжения в возрасте от 30 до 63 лет, ранее не получавших антиангинальных препаратов. При помощи цветного дуплексного сканирования было изучено мозговое кровообращение во вне- и внутричерепных сосудах. У 19 человек (44,2%) установлена первая, а у 16 человек (37,2%) – вторая степень потери слуха. В 9,3% случаев усредненный показатель воздушного проведения у пациентов не достигал 26 дБ. У 9,3% больных повышение порогов отмечено только в сверхвысокочастотной зоне (10 000–20 000 Гц). У пациентов с нейросенсорной тугоухостью в сочетании со стабильной стенокардией напряжения имело место изменение линейной скорости кровотока во вне- и внутричерепных сосудах. В общей сонной и позвоночной артериях выявлено повышение линейной скорости кровотока и показателя пульсативного индекса Гослинга. Во внутричерепном сегменте установлено уменьшение линейной скорости кровотока в позвоночной и основной артериях, которое у 42% пациентов сочеталось со снижением анатомического резерва сосудов вследствие разобщенного варианта строения виллизиева круга и/или наличия затрудненного венозного оттока.
Ключевые слова: нейросенсорная тугоухость, сердечно-сосудистая система, стабильная стенокардия напряжения, линейная скорость кровотока, транскраниальная допплерография.

Для цитирования: Арифов С. С., Каландарова Д. А. Состояние мозгового кровообращения при нейросенсорной тугоухости в сочетании со стабильной стенокардией напряжения. *Российская оториноларингология.* 2021;20(6):20–25. https://doi.org/10.18692/1810-4800-2021-6-20-25

The aim of this study was to study the state of cerebral circulation using duplex scanning of extra- and intracranial vessels in sensorineural hearing loss in combination with stable exertional angina. The study included 43 patients with diagnosed sensorineural hearing loss in combination with stable exertional angina at the age of 30 to 63 years, who had not previously received antianginal drugs. With the help of color duplex scanning, cerebral circulation in the extra- and intracranial vessels was studied. 19 people (44,2%) had the first degree, and 16 people (37,2%) had the second degree of hearing loss. In 9,3% of cases, the average air conduction rate in patients did not reach 26 dB. In 9,3% of patients, an increase in thresholds was observed only in the ultra-high-frequency zone (10 000–20 000 Hz). In patients with sensorineural hearing loss in combination with stable exertional angina, there was a change in the linear blood flow velocity in the extra- and intracranial

© Коллектив авторов, 2021

vessels. In the common carotid and vertebral arteries, an increase in the linear blood flow velocity and the Gosling pulsative index was revealed. In the intracranial segment, a decrease in the linear velocity of blood flow in the vertebral and main arteries was found, which in 42% of patients was combined with a decrease in the anatomical reserve of blood vessels due to a disconnected variant of the structure of the circle of Willis and / or the presence of obstructed venous outflow.
Keywords: neurosensory hearing loss, cardiovascular system, stable exertional angina, linear blood flow velocity, transcranial Doppler sonography.

For citation: Arifov S. S., Kalandarova D. A. State of cerebral circulation in neurosensoral deaf in combination stable voltage stenocardia. *Rossiiskaya otorinolaringologiya*. 2021;20(6):20-25. https://doi.org/10.18692/1810-4800-2021-6-20-25

Перечень использованных обозначений
ВСА – внутренние сонные артерии
ЗМА – задняя мозговая артерия
ИБС – ишемическая болезнь сердца
ЛСК – линейная скорость кровотока
НСТ – нейросенсорная тугоухость
ОА – основная артерия
ОСА – общие сонные артерии
ПА – позвоночные артерии
ПМА – передняя мозговая артерия
СМА – средняя мозговая артерия
ССС – сердечно-сосудистая система
ТКДГ – транскраниальная допплерография
Pi – пульсативный индекс Гослинга
Ri – индекс резистивности Пурсело

Одним из основных этиологических факторов НСТ среди взрослых пациентов выступают заболевания ССС и наступающие на их фоне изменения мозгового кровообращения [1, 2]. Ранее проведенными исследованиями было выявлено, что у больных ИБС, стенокардией формируются нарушения слуха по типу звуковосприятия с преимущественным поражением периферического отдела слухового анализатора. Было указано, что механизм развития нарушения слуха при ИБС, стенокардии реализуется через изменения мозгового кровообращения, которые, в свою очередь, приводят к аналогичным изменениям кровообращения в периферическом и центральном отделах слухового анализатора [3, 4].

Регуляция функционирования системы кровоснабжения головного мозга направлена на поддержание постоянства мозгового кровотока на том уровне, который достаточен для обеспечения физиологических функций. Срыв работы регуляторных механизмов и анатомо-физиологические изменения архитектоники кровообращения приводят к резкому уменьшению или повышению мозгового кровообращения, что, в свою очередь, отражается на функционировании различных структур головного мозга и, в частности, органа слуха.

Формирование НСТ при заболеваниях ССС происходит на фоне прогрессирующего нарушения мозгового кровообращения, обусловленного поражением сосудов различного калибра и вовлечением как артериального, так и венозного звена [5–7]. В литературных источниках имеется довольно большой пласт научных работ, посвященных изучению состояния мозгового кровообращения при НСТ [8–10]. Несмотря на это, мы не встретили детальных исследований, посвященных изучению данной проблемы при стабильной стенокардии напряжения.

Цель исследования

Изучить состояние мозгового кровообращения с помощью дуплексного сканирования вне- и внутричерепных сосудов при НСТ в сочетании со стабильной стенокардией напряжения.

Пациенты и методы исследования

Были обследованы 43 пациента с диагнозом НСТ в сочетании со стабильной стенокардией напряжения (основная группа). Возраст больных – от 30 до 63 лет, средний возраст составил 46,5±1,7 года. В исследование были включены только те пациенты, которые ранее не принимали препараты группы нитратов. Это связано с тем, что в литературных источниках, а также клиническими наблюдениями установлено влияние нитратов на формирование нарушения слуха [4]. В то же время в литературных источниках в отношении других двух групп антиангинальных лекарственных средств – антагонистов кальция и β-адреноблокаторов – аналогичных сведений не выявлено. Лица с сопутствующими хронически-

ми заболеваниями ССС, ЦНС и другой патологией органа слуха в исследование не включены.

При постановке диагноза НСТ придерживались МКБ-10.

Для оценки степени тугоухости применяли международную классификацию нарушений слуха (ВОЗ, 1997).

Клинический диагноз стабильной стенокардии напряжения выставлялся на основе заключения кардиолога и результатов клинических, инструментальных, лабораторных исследований ССС.

Контрольную группу составили 20 здоровых лиц. Состояние органа слуха оценивали на основании изучения жалоб, истории болезни и жизни, акуметрии, тональной пороговой аудиометрии, определения дифференциального порога восприятия интенсивности звука (тест Люшера), речевой аудиометрии, импедансометрии, регистрации задержанной вызванной отоакустической эмиссии и отоакустической эмиссии на продукте искажения [11].

Мозговое кровообращение изучали при помощи цветного дуплексного сканирования вне- и внутричерепных сосудов по общепринятой методике [12]. Ультразвуковая допплерография магистральных артерий шеи проводилась с помощью датчиков генерируемой частотой ультразвукового сигнала 2,4 МГц. Оценивали состояние ОСА, ВСА, НСА, ПА на экстракраниальном уровне. Вычисляли ЛСК и пульсативный индекс Гослинга (Pi), характеризующий упруго-эластические свойства артерий эластического типа.

ТКДГ проведена с использованием датчика 2 МГц, работающего в импульсном режиме излучения. Для локации ПМА, СМА, ЗМА применяли височным, ПА и основной артерии ОА – субокципитальным доступом. Оценивали ЛСК в артериях, формирующих артериальный круг большого мозга: внутричерепных отделов ВСА, ПМА, СМА, ЗМА, сосудов вертебро-базилярного бассейна – левой и правой ПА и ОА. Вычисляли индекс резистивности Пурсело (Ri), характеризующий тонус пиального звена (резистивность микроциркуляции). При помощи компрессионных тестов оценивали анатомический и миогенный резерв коллатерального кровотока по сосудам вилизиева круга. По состоянию линейной скорости кровотока по поперечному синусу и базальной вене Розенталя оценивали венозное кровообращение головного мозга.

Статистическую обработку результатов исследования проводили методом вариационной статистики, с вычислением среднего квадратичного отклонения и средней арифметической ошибки по способу моментов ($M \pm m$), критерия достоверности различий Стьюдента (t) и степени достоверности (P).

Результаты исследования

На основании комплексного исследования слуха у всех пациентов были выявлены изменения в органе слуха с поражением звуковоспринимающего отдела. Из них у 19 (44,2%) человек установлена первая и у 16 (37,2%) вторая степень потери слуха, у 4 (9,3%) человек имело место повышение порогов воздушного и костного проведения в высокочастотной зоне и усредненный показатель воздушного проведения не достигал значения I степени тугоухости (менее 26 дБ). В 4 (9,3%) случаях повышения порогов относительно возрастной нормы в обычном диапазоне частот не наблюдалось и нарушение слуха выявлено с помощью тональной пороговой аудиометрии в расширенном диапазоне частот, т. е. у имело место повышение порогов только в сверхвысокочастотной зоне (10 000–20 000 Гц).

В табл. 1 представлены результаты допплерографии внечерепных сосудов у обследованных лиц.

Миогенный резерв регуляции недостоверно отличался от контрольных значений, что указывает на достаточный уровень функционирования анастомозов конвекситальных артерий.

У 42% человек, включенных в основную группу, имели место разобщение виллизиева круга, наличие затрудненного венозного оттока.

По показателям ЛСК и Pi ОСА, ВСА, НСА, внечерепного отдела ПА межполушарных различий в кровоснабжении головного мозга не выявлено.

В основной группе установлено достоверное увеличение ЛСК в ПА и ОСА, а также показателя Pi. ВСА и НСА показатель Pi также был увеличен, хотя ЛСК не имел достоверного отличия от контрольных значений.

При ТКДГ достоверных межполушарных различий в показателях аналогичных сосудов не выявлено (табл. 2).

В бассейне ПМА и СМА выявлено отсутствие достоверных различий по показателям ЛСК и показателю резистивности. В вертебро-базилярном бассейне установлено значимое снижение ЛСК. Это получило отражение в показателях ПА и ОА с обеих сторон. Хотя в ЗМА имелась аналогичная тенденция, но она не привышала достоверного отличия от контрольных значений. У обследуемых больных отмечено отсутствие изменений Ri.

Обсуждение результатов

У больных НСТ в сочетании со стабильной стенокардией напряжения выявлено формирование расстройства слуха по типу звуковосприятия различной выраженности – от нарушения в сверхвысокочастотной зоне до уровня тугоухости второй степени.

Согласно данным литературы при стабильной стенокардии напряжения наблюдается спазм

Таблица 1

Результаты допплерографии экстракраниальных сосудов в обследуемых группах

Table 1

Results of Doppler ultrasonography of extracranial vessels in the examined groups

Показатель		Основная группа, $n = 43$	Контрольная группа, $n = 20$
Правая ОСА	ЛСК, см/с	56,5 ± 0,13*	50,2 ± 0,19
	Pi	1,23 ± 0,01*	1,03 ± 0,04
Левая ОСА	ЛСК, см/с	54,7 ± 0,11*	49,3 ± 0,22
	Pi	1,18 ± 0,02*	1,01 ± 0,03
Правая НСА	ЛСК, см/с	48,3 ± 0,12	47,4 ± 0,16
	Pi	1,17 ± 0,02*	1,01 ± 0,01
Левая НСА	ЛСК, см/с	48,7 ± 0,12	48,8 ± 0,12
	Pi	1,13 ± 0,01*	1,02 ± 0,01
Правая ВСА	ЛСК, см/с	48,1 ± 0,11	46,7 ± 0,17
	Pi	1,14 ± 0,01*	1,01 ± 0,03
Левая ВСА	ЛСК, см/с	48,7 ± 0,13	46,9 ± 0,11
	Pi	1,10 ± 0,01*	1,01 ± 0,02
Правая ПА	ЛСК, см/с	56,8 ± 0,13*	49,1 ± 0,19
	Pi	1,20 ± 0,02*	0,97 ± 0,02
Левая ПА	ЛСК, см/с	57,1 ± 0,13*	49,6 ± 0,12
	Pi	1,21 ± 0,02*	0,98 ± 0,01

* Статистически достоверные изменения по отношению к контрольной группе ($p < 0,05$).

Таблица 2

Результаты транскраниальной допплерографии магистральных сосудов головного мозга

Table 2

Results of transcranial Doppler ultrasonography of the magistral vessels of the brain

Показатель		Основная группа, $n = 43$	Контрольная группа, $n = 20$
Правая ПМА	ЛСК, см/с	66,4 ± 1,0	63,4 ± 1,1
	Ri	0,48 ± 0,01	0,48 ± 0,01
Левая ПМА	ЛСК, см/с	65,8 ± 1,1	62,8 ± 1,0
	Ri	0,46 ± 0,01	0,46 ± 0,01
Правая СМА	ЛСК, см/с	79,8 ± 1,1	76,7 ± 1,2
	Ri	0,48 ± 0,01	0,46 ± 0,02
Левая СМА	ЛСК, см/с	79,7 ± 1,0	77,1 ± 1,1
	Ri	0,49 ± 0,01	0,45 ± 0,04
Правая ЗМА	ЛСК, см/с	51,1 ± 0,14	50,2 ± 0,19
	Ri	0,44 ± 0,02	0,43 ± 0,04
Левая ЗМА	ЛСК, см/с	51,6 ± 0,12	50,8 ± 0,12
	Ri	0,45 ± 0,02	0,44 ± 0,02
Правая ПА	ЛСК, см/с	34,1 ± 1,1*	37,4 ± 1,2
	Ri	0,45 ± 0,02	0,44 ± 0,01
Левая ПА	ЛСК, см/с	34,0 ± 1,1*	37,1 ± 1,0
	Ri	0,44 ± 0,02	0,45 ± 0,01
Правая ОА	ЛСК, см/с	46,7 ± 1,15*	51,0 ± 1,65
	Ri	0,48 ± 0,02	0,47 ± 0,01
Левая ОА	ЛСК, см/с	46,3 ± 1,10*	51,2 ± 1,80
	Ri	0,45 ± 0,01	0,46 ± 0,02
Разобщенный виллизиев круг (анатомический резерв), %		18 (42%)	2 (10%)
Ауторегуляторный ответ (миогенный резерв), %		58,4 ± 4,7	64,8 ± 5,5
Затруднение венозного оттока		18 (42%)	2 (10%)

* Статистически достоверные изменения по отношению к контрольной группе ($p < 0,05$).

мозговых сосудов, что оказывает существенное влияние на возникновение нарушения слуха [7, 8].

Формирование этих изменений происходит на фоне изменения ЛСК во вне- и внутричерепных сосудах. Во внечерепном отделе ПА и ОСА имеет место сочетание повышения ЛСК и показателя Pi. Во ВСА и НСА выявлено повышение показателя пульсативного индекса Гослинга. Полученные результаты указывают на увеличение упруго-эластических свойств артерий и наличие перенапряжения в функционировании внечерепных магистральных сосудов шеи.

В сосудах вертебро-базилярного бассейна (ПА, ОА – достоверно, ЗМА – недостоверно) отмечается снижение ЛСК при отсутствии изменений Pi. Последний факт свидетельствует о достаточной сохранности тонуса артериол микроциркуляторного русла.

Следует отметить снижение анатомического резерва сосудов вследствие разобщенного виллизиева круга и наличия затрудненного венозного оттока у 42% пациентов основной группы при 10% встречаемости данного варианта у здоровых лиц.

Полученные результаты требуют расширения спектра исследований в данном направлении с применением других методов исследования (МРТ, реографии и др.) для уточнения других механизмов влияния состояния мозгового кровообращения на орган слуха, что позволит оптимизировать лечебно-профилактические мероприятия при НСТ у данной группы пациентов.

Выводы

У больных НСТ в сочетании со стабильной стенокардией напряжения выявлены увеличение линейной скорости кровотока и повышение показателя пульсативного индекса Гослинга в общей сонной и позвоночной артериях.

Изменение внутричерепного кровообращения у больных НСТ в сочетании со стабильной стенокардией напряжения характеризуется снижением линейной скорости кровотока в основной и позвоночных артериях, в 42% случаев сочетающимся со снижением анатомического резерва сосудов и затруднением венозного оттока.

Авторы заявляют об отсутствии конфликта интересов.

ЛИТЕРАТУРА

1. Сенсоневральная тугоухость у взрослых: клинические рекомендации Национальной медицинской ассоциации оториноларингологов МЗ РФ. М., 2016. 27 с.
2. Косяков С. Я., Кирдеева А. И. Этиопатогенетические аспекты идиопатической нейросенсорной тугоухости. *Вестник оториноларингологии.* 2017;82(2):95-101. https://doi.org/10.17116/otorino201681695-101
3. Арифов С. С., Каландарова Д. А. Характеристика нарушений слуха у больных с диагнозом ишемическая болезнь сердца, стенокардия функционального класса I–III. *Медицинские новости.* 2021;1(316):66-68. https://www.mednovosti.by/Journal.aspxid=433;
4. Арифов С. С., Каландарова Д. А. Характеристика нарушения слуха у больных ИБС, стенокардией и изменение его на фоне терапии антиангинальными препаратами из группы нитратов. *Медицинские новости.* 2021;2(317):77-79. https://www.mednovosti.by/Journal.aspxid=434
5. Кадыков А. С., Манвелов Л. С., Шахпаронова Н. В. Хронические сосудистые заболевания головного мозга. Дисциркуляторная энцефалопатия. М.: ГЭОТАР-Медиа. 2018. 288 с.
6. Keller J. J., Wu C. S., Kang J. H., Lin H. C. Association of acute myocardial infarction with sudden sensorineural hearing loss: a population-based case-control study. *Audiol Neurootol.* 2013;18(1):3-8. doi: 10.1159/000341988
7. Kim J. Y., Hong J. Y., Kim D. K. Association of Sudden Sensorineural Hearing Loss With Risk of Cardiocerebrovascular Disease: A Study Using Data From the Korea National Health Insurance Service. *JAMA Otolaryngol Head Neck Surg.* 2018; Feb 1;144(2):129-135. http://doi.org/10.1001/jamaoto.2017.2569
8. Евдокимова А. Г., Юнко С. А., Гунчиков М. В. Артериальная гипертензия и нейросенсорная тугоухость: актуальность проблемы и особенности лечения (фокус на Олмесартан). *Медицинский Совет.* 2015;(2):46-51. https://doi.org/10.21518/2079-701X-2015-2-46-51
9. Парфенов В. А., Антоненко Л. М. Нейросенсорная тугоухость в неврологической практике. Неврология, нейропсихиатрия, психосоматика. 2017;9(2):10–14. http://dx.doi.org/10.14412/2074-2711-2017-2-10-14
10. Dorobisz K., Dorobisz T., Janczak D. The evaluation of the sense of hearing in patients with carotid artery stenosis within the extracranial segments. *Acta Neurol Belg.* 2019;119:385-392. https://doi.org/10.1007/s13760-018-01058-3
11. Лопотко А. И., Бобошко М. Ю., Бердникова И. П. Практическое руководство по сурдологии. СПб.: Диалог, 2008. 273 с.
12. Практическое руководство по ультразвуковой диагностике. Общая ультразвуковая диагностика. Под. ред. В. В. Митькова. 2-е изд. М.: Видар-м, 2011. 712 с.

REFERENCES

1. *Sensonevral'naya tugoukhost' u vzroslykh: klinicheskie rekomendatsii Natsional'noi meditsinskoi assotsiatsii otorinolaringologov MZ RF*. Moscow, 2016. 27 p. (In Russ.)
2. Kosiakov S. Ia., Kirdeeva A. I. The etiopathogenetic aspects of idiopathic sensorineural impairment of hearing. *Vestnik Oto-Rino-Laringologii.* 2017;82(2):95-101. (In Russ.) https://doi.org/10.17116/otorino201681695-101

3. Arifov S. S., Kalandarova D. A. Characteristics of hearing impairments in patients diagnosed with coronary heart disease, angina pectoris of functional class I – III. *Meditsinskie novosti.* 2021;1(316):66-68. (In Russ.) https://www.mednovosti.by/Journal.aspxid=433
4. Arifov S. S., Kalandarova D. A. Characteristics of hearing impairment in patients with coronary artery disease, angina pectoris and its change during therapy with antianginal drugs from the group of nitrates. *Meditsinskie novosti.* 2021;2(317):77-79. (In Russ.) https://www.mednovosti.by/Journal.aspxid=434
5. Kadykov A. S., Manvelov L. S., Shakhparonova N. V. *Khronicheskie sosudistye zabolevaniya golovnogo mozga. Distsirkulyatornaya entsefalopatiya.* M.: GEOTAR-Media. 2018. 288 p. (In Russ.)
6. Keller J. J., Wu C. S., Kang J. H., Lin H. C. Association of acute myocardial infarction with sudden sensorineural hearing loss: a population-based case-control study. *Audiol Neurootol.* 2013;18(1):3-8. doi: 10.1159/000341988
7. Kim J. Y., Hong J. Y., Kim D. K. Association of Sudden Sensorineural Hearing Loss With Risk of Cardiocerebrovascular Disease: A Study Using Data From the Korea National Health Insurance Service. *JAMA Otolaryngol Head Neck Surg.* 2018; Feb 1;144(2):129-135. http://doi.org/10.1001/jamaoto.2017.2569
8. Evdokimova A. G., Yunko S. A., Gunchikov M. V. Hypertension and sensorineural hearing loss: relevance of the problem and the specifics of treatment (focus on Olmesartan). *Meditsinskiy sovet = Medical Council.* 2015;(2):46-51. (In Russ.) https://doi.org/10.21518/2079-701X-2015-2-46-51
9. Parfenov V. A., Antonenko L. M. Sensorineural hearing loss in neurological practice. *Neurology, Neuropsychiatry, Psychosomatics.* 2017;9(2):10-14. (In Russ.) https://doi.org/10.14412/2074-2711-2017-2-10-14
10. Dorobisz K., Dorobisz T., Janczak D. The evaluation of the sense of hearing in patients with carotid artery stenosis within the extracranial segments. *Acta Neurol Belg.* 2019;119:385-392. https://doi.org/10.1007/s13760-018-01058-3.
11. Lopotko A. I., Boboshko M. Yu., Berdnikova I. P. *Prakticheskoe rukovodstvo po surdologii.* SPb.: Dialog, 2008. 273 s.
12. *Prakticheskoe rukovodstvo po ul'trazvukovoi diagnostike. Obshchaya ul'trazvukovaya diagnostika.* Ed. V. V. Mit'kov. 2 izd. Moscow: Vidar-m, 2011. 712 s.

Информация об авторах

✉ **Арифов Сайфутдин Сайдазимович** – доктор медицинских наук, профессор, заведующий кафедрой оториноларингологии, Центр развития профессиональной квалификации медицинских работников (100007, Узбекистан, Ташкент, Паркентская ул., д. 51); e-mail: sarifov@mail.ru

Каландарова Дилафруз Абдукаримовна – врач, Республиканская клиническая больница № 2 (100214, Узбекистан, Ташкент, ул. Булаксай, д. 1), e-mail: boz.er@mail.ru

Information about authors

✉ **Arifov Saifutdin S.** – MD, Professor, Head of Department of Otorhinolaryngology, Center for the development of professional qualifications of medical professionals (51, Parkent street, Tashkent, Uzbekistan, 100007); e-mail: sarifov@mail.ru

Dilafruz A. Kalandarova – doctor, Republican Clinical Hospital N 2 (1, Bulaksay Street, Tashkent, Uzbekistan, 100214); e-mail: boz.er@mail.ru

УДК 616.28-008.12(079.5)
https://doi.org/10.18692/1810-4800-2021-6-26-34

Разработка русскоязычной версии диагностического опросника ESIT-SQ

Т. Ю. Владимирова[1], Л. В. Айзенштадт[1], Т. В. Рожкова[1], Е. В. Александрова[1]

[1] *Самарский государственный медицинский университет, Самара, 443096, Россия*

Development of the Russian language version of the ESIT-SQ diagnostic questionnaire

T. Yu. Vladimirova[1], L. V. Aizenshtadt[1], T. V. Rozhkova[1], E. V. Aleksandrova[1]

[1] *Samara State Medical University, Samara, 443096, Russia*

На сегодняшний день в практике врача-оториноларинголога не существует единого скринингового русскоязычного опросника для пациентов с жалобами на шум в ушах. В то же время важным в диагностике тиннитуса является описание его качественных характеристик, в том числе для контроля за эффективностью лечения, что невозможно при использовании существующих балльных опросников. Целью работы стал перевод, адаптация и валидизация русскоязычной версии опросника Европейской школы междисциплинарных исследований тиннитуса (ESIT-SQ) для диагностики нарушений слуха у пациентов различных возрастных групп. После культурной и языковой адаптации опросник ESIT-SQ был валидирован методом «тест-ретест» среди пациентов двух групп: I группа – лица, имеющие шум в ушах и нормальный слух (77 человек), II группа – лица, имеющие шум в ушах и снижение слуха I–IV степени (79 человек). Результаты исследования продемонстрировали надежность опросника, а также клиническую валидность в исследуемых группах. Оценка качественных характеристик слуха с помощью русскоязычной версии опросника ESIT-SQ до и после комплексного лечения тиннитуса подтвердила чувствительность опросника. Таким образом, русскоязычная версия опросника ESIT-SQ может быть использована в практике врача-оториноларинголога в качестве дополнительного диагностического инструмента субъективного ушного шума.
Ключевые слова: тиннитус, скрининговый опросник, валидизация.

Для цитирования: Владимирова Т. Ю., Айзенштадт Л. В., Рожкова Т. В., Александрова Е. В. Разработка русскоязычной версии диагностического опросника ESIT-SQ. *Российская оториноларингология.* 2021;20(6):26–34. https://doi.org/10.18692/1810-4800-2021-6-26-34

To date, an otorhinolaryngologist has no single Russian language screening questionnaire for patients with complaints of tinnitus in the practice. At the same time, it is important to describe its qualitative characteristics in the diagnosis of tinnitus, including monitoring the effectiveness of treatment, which is impossible when using existing score questionnaires. The aim of the work was the translation, adaptation, and validation of the Russian language version of the questionnaire of The European School for Interdisciplinary Tinnitus Research Screening Questionnaire (ESIT-SQ) for the diagnosis of hearing loss in patients of different age groups. After cultural and linguistic adaptation, the ESIT-S was validated by the test-retest method among patients of two groups: Group I – persons with tinnitus and normal hearing (77 people), group II – persons with tinnitus and hearing loss from mild to profound (79 people). The results of the study demonstrated the reliability of the questionnaire, as well as clinical validity in the study groups. The assessment of the qualitative characteristics of hearing using the Russian version of the ESIT-SQ before and after complex treatment of tinnitus confirmed the sensitivity of the questionnaire. Thus, the Russian language version of the ESIT-SQ can be used in the practice of an otorhinolaryngologist as an additional diagnostic tool for subjective ear noise.
Keywords: tinnitus, screening questionnaire, validation.

For citation: Vladimirova T. Yu., Aizenshtadt L. V., Rozhkova T. V., Aleksandrova E. V. Development of the Russian language version of the ESIT-SQ diagnostic questionnaire. *Rossiiskaya otorinolaringologiya*. 2021;20(6):26-34. https://doi.org/10.18692/1810-4800-2021-6-26-34

© Коллектив авторов, 2021

Введение

Субъективный ушной шум (СУШ, тиннитус) является широко распространенной проблемой, затрагивающей, по данным различных источников, от 5 до 42% населения [1]. Такая разница в показателях может быть связана как с отсутствием стандартизированных методов диагностики СУШ, так и с недостаточным вниманием врачей к данной проблеме. Зачастую на приеме у врача пациенты не предъявляют активных жалоб на ушной шум, что особенно характерно для лиц старших возрастных групп, имеющих большое число сопутствующих заболеваний. Тем временем тиннитус ведет к тяжелым психоэмоциональным и когнитивным расстройствам, нарушению сна, снижению качества жизни.

Объективизация СУШ затруднена, в связи с этим диагностика основывается на описании ушного шума самим пациентом. Кроме того, в 80% случаев ушной шум сопровождается снижением слуха [2], однако ввиду отсутствия жалоб одна из проблем может быть своевременно не замечена врачом.

На сегодняшний день существуют опросники и шкалы для оценки влияния шума на качество жизни (Tinnitus Handicap Inventory – THI), опросник для пожилых людей с нарушением слуха (Hearing Handicap Inventory for the Elderly–HHIE), тиннитус-опросник для оценки тяжести ушного шума (Tinnitus Questionnaire-TQ, Tinnitus Functional Index – TFI) и другие [3, 4]. Однако в виду отсутствия единого инструмента для оценки нарушений слуха выбор опросника бывает затруднен. Использование нескольких опросников значительно увеличивает время приема пациента, снижает концентрацию его внимания и качество ответов.

Европейской школой междисциплинарных исследований тиннитуса разработан скрининговый опросник ESIT-SQ (European School for Interdisciplinary Tinnitus Research Screening Questionnaire) [5]. В отличие от рассмотренных нами ранее опросников ESIT-SQ может быть использован как у пациентов с тиннитусом, так и без него. Опросник включает оценку факторов риска развития ушного шума и его характеристик. ESIT-SQ состоит из 39 закрытых вопросов с несколькими вариантами ответов и разделен на две части. Часть А включает 17 вопросов, ответы на которые пациент дает независимо от наличия жалоб на шум в ушах. Из них первые семь вопросов (А1–А7) – общие сведения о пациенте (возраст, пол, образование, наличие вредных привычек), вопросы А8–А17 касаются анамнеза жизни и наличия заболеваний уха и нарушения слуха у пациента. Последний из этих вопросов (А17) позволяет определить наличие или отсутствие жалоб пациента на шум в ушах. При положительном ответе пациент переходит ко второй части опросника. Часть В состоит из 22 вопросов, связанных с описанием характера, силы и длительности тиннитуса, выявлением возможных причин его возникновения. Такой подход позволяет сделать опрос пациента структурированным, оценить качественные характеристики СУШ, в том числе для оценки эффективности лечения, не упустив необходимой для врача информации, выявить на данном этапе и отдифференцировать СУШ, а также определить другие нарушения слуха. Общее время заполнения опросника составляет 10–15 минут. ESIT-SQ используется как в клинической практике, так и для скрининга пациентов. Изначально опросник разработан на английском языке и переведен на шесть языков (голландский, немецкий, итальянский, польский, испанский и шведский) для формирования общей базы данных о пациентах с тиннитусом в Европе.

Цель исследования

Перевод, адаптация и валидизация русскоязычной версии опросника ESIT-SQ для диагностики нарушений слуха у пациентов различных возрастных групп.

Материалы и методы

Перевод и адаптация русскоязычной версии опросника ESIT-SQ

Культурная и языковая адаптация русскоязычной версии опросника ESIT-SQ проводилась в соответствии с международными стандартами и включала несколько этапов [6].

П е р в ы й э т а п. Выполнен прямой перевод оригинальной англоязычной версии опросника ESIT-SQ двумя квалифицированными переводчиками-носителями русского языка. Предварительно переводчикам была разъяснена концепция данного метода диагностики слуха у пациентов различных возрастных групп врачом-оториноларингологом. Лишь один из переводчиков владел медицинской терминологией, что позволило создать две версии опросника, содержащие как профессиональную, так и непрофессиональную лексику.

Два прямых перевода были выверены, сопоставлены и сведены к единому варианту в результате совместной работы переводчиков и врача-оториноларинголога, владеющего английским языком на уровне Advanced. Для культурной и языковой адаптации перевода была выполнена стилистическая коррекция формулировок вопросов и вариантов ответов с опорой на уже имеющиеся работы.

В т о р о й э т а п. Широко используемым инструментом оценки качества перевода является обратный перевод. Для этого полученный русскоязычный вариант опросника был переведен

на английский язык двумя независимыми квалифицированными переводчиками, не имеющими представления об оригинальной версии опросника. Один из них также владел медицинской терминологией, а второй – нет.

Далее коллектив, состоящий из ранее указанных переводчиков (четыре человека) и врача-оториноларинголога, владеющего английским языком на уровне Advanced, провел сравнительную оценку обратного перевода с оригинальным англоязычным опросником ESIT-SQ. После устранения несоответствий предложен вариант пробной версии русскоязычного опросника ESIT-SQ.

Третий этап. Тестирование опросника среди целевой аудитории. Для этого мы предложили заполнить опросник ESIT-SQ 10 лицам без медицинского образования в возрасте от 18 до 70 лет. Во время заполнения опросника участники комментировали вопрос и каждый из выбранных ими ответов, что позволило оценить точность, этичность, доступность и правильность формулировок, их сопоставимость с оригиналом по смыслу. Таким образом, в текст были внесены незначительные корректировки и утверждена окончательная версия русскоязычного опросника ESIT-SQ семантически, культурно и концептуально эквивалентная оригиналу.

Дизайн исследования и пациенты

При помощи русскоязычной версии опросника ESIT-SQ нами проведено исследование на базе ГБУЗ ВО «Клинический госпиталь для ветеранов войн» 156 человек в возрасте от 23 до 89 лет (средний возраст составил 60,2 года). Среди них 65 мужчин и 91 женщина.

Исследование одобрено Этическим комитетом по биоэтике при Самарском государственном медицинском университете (протокол № 196 от 31.10.2018 г.) и проведено в соответствии с Хельсинкской декларацией Всемирной ассоциации «Этические принципы проведения научных медицинских исследований с участием человека» (2000) и Правилами клинической практики в Российской Федерации, утвержденными Приказом Минздрава РФ № 266 (2003). Все пациенты подписали добровольное информированное согласие на обследование и обработку персональных данных.

Критерии включения в исследование: подписанное добровольное информированное согласие, возраст старше 18 лет, свободное владение русским языком, наличие жалоб на шум в ушах, стабильное соматическое и психическое состояние.

Критерии исключения из исследования: когнитивное или физическое состояние, ограничивающее возможность отвечать на поставленные вопросы.

Всем пациентам была выполнена тональная пороговая аудиометрия в частотном диапазоне от 125 Гц до 8 кГц на приборе Interacoustics AC-40 (Дания). На основании жалоб и аудиометрического исследования слуха выделено две группы пациентов: I группа – лица, имеющие шум в ушах и нормальный слух (77 человек, из них 28 мужчин и 49 женщин, средний возраст 53,4±2,3 года), II группа – лица, имеющие шум в ушах и снижение слуха I–IV степени (79 человек, из них 37 мужчин и 42 женщины, средний возраст 66,8±3,3 года).

Надежность опросника исследовали с помощью метода «тест-ретест». Для этого пациентам было предложено самостоятельно заполнить русскоязычную версию опросника ESIT-SQ. Повторное исследование было проведено через две недели при отсутствии изменений состояния слуха, в том числе по данным тональной пороговой аудиометрии. Никаких вмешательств от момента первого тестирования до момента второго тестирования не проводилось.

Выборка и значения опросника подвергались описательному анализу, включающему следующие обозначения: n – количество, % – проценты, m – средние значения, SD – стандартные отклонения.

Надежность опросника статистически подтверждалась путем определения коэффициента Каппы Коэна (к). Если к > 0,75, согласованность считалась высокой, если 0,4 < к ≤ 0,75 – хорошей, если к ≤ 0,4 – плохой.

Сравнение ответов в исследуемых группах было использовано для оценки клинической валидности русскоязычной версии опросника ESIT-SQ. Статистическая значимость групповых различий проверялась с помощью U-критерия Манна – Уитни. Значимость была установлена на уровне $p \leq 0,05$. Для всех статистических анализов использовалась лицензированная программа IBM SPSS Statistics, версия 1.0.0.1089.

Результаты исследования

Надежность опросника. Результаты двукратного опроса пациентов в исследуемых группах методом «тест-ретест» представлены в таблице. Для 78,4% вопросов коэффициент Каппа Коэна в обеих группах варьировал от 0,76 до 0,99, что говорит о достоверно высокой воспроизводимости русскоязычной версии опросника ESIT-SQ. Вопросы, вызвавшие затруднение при повторном интервьюировании (к ≤ 0,75) в одной или обеих группах исследования, были следующими: «Есть ли у Вас в настоящее время какие-либо другие проблемы со слухом, например, Вы с трудом понимаете речь в шумной обстановке?» (A13), «За последний год насколько сильно Вас беспокоил, раздражал или расстраивал тиннитус?»

Таблица

Общие результаты двукратного интервьюирования пациентов при помощи русскоязычной версии опросника ESIT-SQ в группах сравнения

Table

General results of two-time interviewing of patients using the Russian version of the ESIT-SQ questionnaire in comparison groups

№	Краткое содержание вопросов	Тест I группа		Ретест I группа	Тест II группа		Ретест II группа
		N = 77	%	к	*N* = 79	%	к
Часть А							
А1	Возраст (лет, ср. знач.)	53,4± 5,2		0,99	66,8±3,1		0,99
А2	Пол (муж/жен)	28/49	36,4/63,6	0,99	37/42	46,8/53,2	0,99
А3	Рост	163,7		0,97	164,4		0,99
А4	Вес	74,2		0,99	77		0,96
А5	Образование высшее/ среднее	27/50	35/65	0,99	22/57	27,8/72,2	0,99
А6	Алкоголь (доз в неделю)	0,05		0,89	0,05		0,88
А7	Не курил/курю /бросил	61/9/7	79,3/11,7/9	0,93	63/11/5	79,7/14/6,3	0,96
А8	Нарушение слуха у кровных родственников	15	19,5	0,86	35	44,3	0,8
А9	Головокружение	25	32,5	0,79	16	20,2	0,81
А10	Болезни уха в анамнезе	16	20,7	0,83	25	31,6	0,8
А11	Операции на ухе/ челюстно-лицевая/ нейрохирургическая	1 0/1/0	1,3 0/1,3/0	0,92	3 1/1/1	3,6 1,2/1,2/1,2	0,99
А12	Гиперакузия (небольшой/умеренный/ сильный дискомфорт)	0	0	0,99	8 1/6/1	10 1,2/7,6/1,2	0,84
А13	Сложно понимать речь в шумной обстановке немного/умеренно/ очень сложно/совсем не слышу	23 0/16/4/3	29,9 0/20,7/5,2/4	0,78	64 7/52/4/1	80,8 8,8/65,8/5/1,2	0,65
А14	Слухопротезирован	0	0	0,94	3	3,7	0,9
А15	Боль в области головы/ шеи/височно-нижнечелюстного сустава/лица	28 10/16/0/2	36,4 13/20,8/0/ 2,6	0,79	41 15/24/1/1	51,8 19/30,4/1,2/ 1,2	0,76
А16	Диагностированные врачом патологии:	65	84,4	0,8	78	98,7	0,77
	челюстно-лицевые	2	2,6		3	3,7	
	неврологические	0	0		3	3,7	
	психиатрические: тревога/депрессия/эмоциональная травма/стресс	19 5/8/1/ 5	24,5 6,4/10,4/1,3/ 6,4		20 4/6/0/ 10	25,2 5/7,6/0/ 12,6	
	проблемы со сном	37	48		55	69,6	
	сердечно-сосудистые: гипотония/гипертония	51 5/46	66,2 6,5/59,7		74 7/67	93,6 8,8/84,8	
	эндокринные: заболевания щитовидной железы/ сахарный диабет/ гиперинсулинемия/ гиперхолистеринемия	17 8/2/2/ 5	22 10,3/2,6/2,6/6,5		48 12/14/ 10/12	60,8 15,2/17,7/ 12,7/15,2	
	ревматологические	3	3,8		6	7,6	

Продолжение таблицы

№	Краткое содержание вопросов	Тест I группа		Ретест I группа	Тест II группа		Ретест II группа
		N = 77	%	к	*N* = 79	%	к
	отоларинолаpингологические: хронический синусит/ искривление носовой перегородки	14 1/13	18 1,2/16,8		27 8/19	34,2 10,2/24	
	другие: анемия, вестибулопатия, гастроэзофагеальный рефлюкс, остеохондроз	56 1/20/5/30	72,7 1,2/26/6,5/39		70 1/9/14/46	88,5 1,2/11,4/17,7/58,2	
A17	В течение последнего года шум в голове/ушах, длится более пяти минут: постоянно/большую часть времени/иногда	77 65/7/5	100 84,4/9,1/6,5	0,86	79 70/8/1	100 88,6/10,2/1,2	0,8
Часть B							
B1	Шум беспокоит каждый день/ неделю/ месяц	77 65/7/5	100 84,4/9,1/6,5	0,93	79 70/8/1	100 88,6/10,2/1,2	0,86
B2	В течение дня шум постоянный/периодический	77 28/49	100 36,4/63,6	0,82	79 57/22	100 72,2/27,8	0,82
B3	Шум беспокоит (лет)	5,5		0,84	7,4		0,79
B4	За последний год шум беспокоил Вас сильно/ умеренно/немного	77 13/40/24	100 16,8/52/31,2	0,68	79 21/46/12	100 26,6/58,2/15,2	0,77
B5	Шум раздражает (лет)	5		0,8	7		0,83
B6	Шум воспринимается как один/несколько различных звуков	77 43/34	100 55,8/44,2	0,76	79 54/25	100 68,4/31,6	0,78
B7	Шум в ушах начался постепенно/внезапно	77 42/35	100 54,5/45,5	0,95	79 74/5	100 93,7/6,3	0,76
B9	Возникновение шума связано с воздействием громких звуков/ изменением слуха/ инфекцией/ стрессом	60 3/15/5/37	78 4/19,5/6,5/48	0,75	71 5/48/3/15	89,8 6,3/60,7/3,8/19	0,7
B10	Когда появился шум в ушах, принимались аспирин/ обезболивающие/ диуретики/ гипотензивные средства	49 8/7/8/26	63,6 10,4/9/10,4/33,8	0,77	61 10/15/11/25	77,3 12,7/19/14/31,6	0,76
B11	Упомянутые выше заболевания или какие либо другие связаны с возникновением шума	40	52	0,51	45	57	0,4
B12	Громкость шума постоянная/меняется	77 32/45	100 41,6/58,4	0,76	79 64/15	100 81/19	0,71
B13	Шум воспринимается как один звук/шум/стрекотание	77 40/34/3	100 52/44,2/3,8	0,8	79 25/46/8	100 31,6/58,2/10,2	0,77
B14	Высота шума: высокий/ средний/низкий	77 47/14/16	100 61/18/21	0,7	79 43/21/15	100 54,4/26,6/19	0,52

Продолжение таблицы

№	Краткое содержание вопросов	Тест I группа		Ретест I группа	Тест II группа		Ретест II группа
		N = 77	%	к	*N* = 79	%	к
B15	Шум справа/слева/с 2 сторон, больше справа/ с 2 сторон, больше слева/ с 2 сторон, одинаково	77 5/5/4/ 10/53	100 6,5/6,5/5/ 13/69	0,78	79 8/10/18/ 25/18	100 10,2/12,6/22,8 31,6/22,8	0,76
B16	Шум ритмичен	0	0	0,99	0	0	0,99
B17	Врач слышал шум	0	0	0,87	0	0	0,91
B18	Шум уменьшается после хорошего сна/расслабления/приема лекарств	30 5/10/15	39 6,5/13/19,5	0,65	25 2/9/14	31,6 2,5/11,4/17,7	0,57
B19	Шум усиливается в тихой обстановке/при засыпании/после стресса	51 15/9/27	66,2 19,5/11,7/35	0,52	68 34/20/14	86 43/25,3/17,7	0,68
B20	Число обращений к врачу по поводу шума в ушах: 5 и более/2–4/1 /0	77 5/25/ 16/31	100 6,5/32,5/ 20,7/40,3	0,9	79 10/35/ 24/10	100 12,7/44,3/ 30,3/12,7	0,84
B21	Наличие лечения для уменьшения шума в ушах	0	0	0,9	0	0	0,9

(B4), «С чем, по-вашему, связано первое появление шума в ушах?» (B9), «Считаете ли Вы, что перечисленные выше или какие-либо другие нарушения вашего здоровья могут быть связаны с возникновением шума в ушах?» (B11), «Уровень громкости шума в ушах постоянен или меняется в течение дня?» (B12), «Опишите высоту Вашего шума в ушах» (B14), «Уменьшается/усиливается ли Ваш шум в ушах при следующих обстоятельствах» (B18, B19). Причиной расхождения ответов между первичным (тест) и вторичным (ретест) опросом стало затруднение пациентов в описании характеристик и субъективных ощущений ушного шума, возможное изменение данных показателей в динамике, а также отсутствие точных сведений о своем состоянии. При этом все респонденты подтвердили, что формулировка вопросов была простой, четкой и не вызывала трудностей для понимания.

Валидность опросника. Выявленная нами надежность русскоязычной версии опросника ESIT-SQ является одним из важных показателей его валидности.

Оценка внешней валидности показала, что опросник охватывает все основные причины развития, факторы риска, характеристики ушного шума, позволяя врачу подробно собрать анамнез. При этом общая часть опросника (часть А) предназначена для всех пациентов, независимо от наличия жалоб на шум в ушах, что расширяет область его применения, в том числе в качестве скринингового инструмента.

Первоначальная оценка части А опросника ESIT-SQ в группах сравнения показала равномерное распределение пациентов по полу и уровню образования. Средний возраст пациентов, имеющих сочетание шума в ушах со снижением слуха, был выше, чем у пациентов без тугоухости (p = 0,046).

Наследственная предрасположенность к нарушению слуха, заболевания уха в анамнезе также чаще встречались у пациентов II группы (p = 0,048). Явление гиперакузии отмечали 10% пациентов данной группы. Сложность в понимании речи в шумной обстановке при первом тестировании слуха выявлена у 80,8% пациентов с шумом в ушах и со снижением слуха, что на 50,9% выше, чем у пациентов с шумом в ушах и нормальным слухом (p = 0,025). Во II группе пациенты чаще имели в анамнезе более трех факторов риска снижения слуха, наиболее распространенные из них артериальная гипертензия, эндокринные заболевания, остеохондроз (p = 0,034).

При оценке части B опросника ESIT-SQ мы получили, что в среднем шум в ушах беспокоил пациентов I группы 5,5 года, II группы – 7,4 года, что не исключает в дальнейшем развития сенсоневральной тугоухости у части пациентов с ушным шумом.

Пациенты I группы чаще имели периодический (63,6%), высокочастотный (61%) шум в ушах. Изменение громкости шума в течение дня отметили 58,4% опрашиваемых. В большинстве случаев шум был двусторонним, симметричным

(69%). Возникновение и усиление шума в ушах пациенты чаще связывали со стрессом, что объясняет внезапность его возникновения у 45,5% пациентов.

Пациенты II группы чаще жаловались на постоянный (72,2%), многокомпонентный (58,2%) шум в ушах, имеющий одинаковую громкость на протяжении всего дня (81%), субъективно усиливающуюся в тихой обстановке (43%). Преимущественно шум локализовался со стороны хуже слышащего уха. В 93,7% случаев появление ушного шума было постепенным и сопровождалось снижением слуха (60,7%).

Таким образом, изучение клинической валидности русскоязычной версии опросника ESIT-SQ в исследуемых группах показало, что пациенты с более тяжелым клиническим течением заболевания (имеющие шум в ушах и снижение слуха I–IV степени) имели более выраженный шум в ушах (p = 0,05) и проблемы со слухом (p = 0,041), а также большее число сопутствующих заболеваний (p = 0,034).

Чувствительность опросника. Оценка качественных характеристик слуха с помощью русскоязычной версии опросника ESIT-SQ до и после комплексного лечения СУШ у пациентов в группах исследования проводилась для выявления чувствительности опросника.

Лечение считалось успешным при изменении показателей опросника части B в сторону уменьшения силы ушного шума, снижения его высоты, смены с постоянного на периодический, увеличения возможных факторов, снижающих его силу и уменьшения причин его возникновения и усиления.

Из 156 человек обеих групп, получавших лечение, у 70,5% пациентов отмечался положительный эффект от лечения по данным психоакустической шумометрии, речевой аудиометрии в свободном звуковом поле, опроснику THI, что коррелировало с положительными результатами, полученными при помощи русскоязычной версии опросника ESIT-SQ в 80,9% случаев (p = 0,015).

Анализ изменений показателей опросника до и после лечения позволяет сделать заключение, что опросник чувствителен к случаям, когда произошло улучшение качественных характеристик слуха.

Обсуждение

В настоящее время, большинство опросников по шуму в ушах разработаны в англоязычных странах (THI, Mini-TQ, TFI) [3, 4]. Их межкультурная адаптация имеет преимущества перед созданием нового диагностического инструмента, так как большинство опросников включают вопросы, основанные на мнении клинических экспертов, доступных научных данных, и зарекомендовали себя на практике.

Причиной перевода на русский язык, адаптации и валидизации опросника ESIT-SQ стало отсутствие в практике врача-оториноларинголога универсального, удобного и структурированного инструмента для проведения скрининга населения и сбора анамнеза у пациентов как с ушным шумом, так и без него.

Особое внимание в опроснике уделяется потенциальным факторам риска развития ушного шума для исследования этиологии и механизмов развития тиннитуса. Учет параметров тела (роста и веса), уровня образования, статуса курения и отношения к алкоголю помогает более детально оценить образ жизни пациента. Martines, Kim и соавторы отметили, что тиннитус встречался чаще у лиц старше 50 лет, с ИМТ ≥ 30 кг/м^2, курящих и безработных [7, 8]. Кроме того, сочетание гипертензии и ожирения, курения и гиперхолестеринемии увеличивает риск развития тиннитуса в два раза [9]. В исследуемых нами группах большинство пациентов были старше 50 лет с ИМТ=28±2,3 кг/м^2. Число некурящих, однако, превысило число курящих в 6–7 раз, что, возможно, связано с преобладанием в группах исследования женщин пожилого возраста.

Согласно литературным данным клинически выраженный шум в ушах связан с генетическими факторами риска нарушения слуха в 32% случаев, что определяет важность изучения наследственной предрасположенности. Пациенты, отмечающие наличие нарушений слуха у кровных родственников, чаще имели двусторонний прогрессирующий назойливый тиннитус, вызывающий психоэмоциональные расстройства. Внешние факторы риска в значительной степени обусловливали проявление генетических факторов [10]. В нашем исследовании у пациентов с более тяжелой формой нарушения слуха наследственная предрасположенность выявлена в 44,3% случаев.

Шум в ушах может быть связан с множеством отологических расстройств, начиная от закупорки наружного слухового прохода серной пробкой до более тяжелых состояний, таких как сенсоневральные потери слуха или болезнь Меньера. В то же время причиной могут стать заболевания различных органов и систем [11], учитываемые в данном опроснике. Примерами вопросов, которые важны для понимания причин тиннитуса, но зачастую не учитываются врачом, являются данные о проводимых операциях на ухе и челюстно-лицевой области, нейрохирургических операциях, химиотерапии, люмбальной пункции.

Описание основных характеристик ушного шума во второй части опросника дополнено новыми вопросами о возможных причинах возникновения, усиления или уменьшения тиннитуса, среди которых стресс, прием лекарственных препаратов, качество сна. Совпадение появления

или обострения шума в ушах с патологическими соматическими состояниями является важным критерием для выявления причин СУШ [12].

Опросник ESIT-SQ является важным инструментом для исследования, поскольку позволяет собрать крупномасштабные данные для описания качественных характеристик СУШ и возможных причин его возникновения.

Выводы

Результаты исследования доказали высокую надежность, валидность и чувствительность русскоязычной версии скринингового опросника ESIT-SQ, применение которого возможно во врачебной практике как диагностического инструмента, который дает возможность оценить причины и факторы риска нарушения слуха, описать качественные характеристики СУШ, в том числе для контроля эффективности лечения. Данная версия опросника является понятной, простой и требует в среднем 10 минут для заполнения.

Авторы заявляют об отсутствии конфликта интересов.

ЛИТЕРАТУРА/REFERENCES

1. McCormack A., Edmondson-Jones M., Somerset S., Hall D. A systematic review of the reporting of tinnitus prevalence and severity. *Hear Res.* 2016; 337: 70-9. https://doi.org/ 10.1016/j.heares.2016.05.009
2. World Health Organization. Deafness and Hearing Loss (online) 2019. Accessed February 18, 2021. https://www.who.int/news-room/fact-sheets/detail/deafness-andhearing-loss
3. Figueiredo R. R., Azevedo A. A., Oliveira Pde M. Correlation analysis of the visual-analogue scale and the Tinnitus Handicap Inventory in tinnitus patients. *Braz. J. Otorhinolaryngol.* 2009;75(1):76-79. https://doi.org/ 10.1016/s1808-8694(15)30835-1
4. Jacquemin L., Mertens G., Van de Heyning P., Vanderveken O.M., Topsakal V., De Hertogh W., Michiels S., Van Rompaey V., Gilles A. Sensitivity to change and convergent validity of the Tinnitus Functional Index (TFI) and the Tinnitus Questionnaire (TQ): Clinical and research perspectives. *Hear Res.* 2019;382:107796. https://doi.org/10.1016/j.heares.2019.107796
5. Genitsaridi E., Partyka M., Gallus S., Lopez-Escamez J. A., Schecklmann M. et al. Standardised profiling for tinnitus research: The European School for Interdisciplinary Tinnitus Research Screening Questionnaire (ESIT-SQ). *Hear Res.* 2019;377:353-359. https://doi.org/ 10.1016/j.heares.2019.02.017
6. Castro J. S., Selegatto I. B., Castro R. S., Vasconcelos J. P., Arieta C. E., Alves M. Translation and validation of the Portuguese version of a dry eye disease symptom questionnaire. *Arq Bras Oftalmol.* 2017;80(1):14-16. https://doi.org/10.5935/0004-2749.20170005.
7. Martines F., Sireci F., Cannizzaro E., Costanzo R., Martines E., Mucia M., Plescia F., Salvago P. Clinical observations and risk factors for tinnitus in a Sicilian cohort. *Eur. Arch. Oto-Rhino-Laryngol.* 2015;272:2719-2729 https://doi.org/10.1007/s00405-014-3275-0
8. Kim H. J., Lee H. J., An S. Y., Sim S., Park B., Kim S. W., Lee J. S., Hong S. K., Choi H. G. Analysis of the prevalence and associated risk factors of tinnitus in adults. *PLoS One.* 2015;10:e0127578, https://doi.org/10.1371/journal.pone.0127578
9. Yücel H., Yücel A., Arbağ H., Cure E., Eryilmaz M. A., Özer A. B. Effect of statins on hearing function and subjective tinnitus in hyperlipidemic patients. *Rom J Intern Med.* 2019;57(2):133-140. https://doi.org/10.2478/rjim-2018-0035
10. Cederroth C. R., Pirouzi Fard M., Trpchevska N., Idrizbegovic E., Canlon B., Sundquist J., Sundquist K., Zöller B. Association of genetic vs environmental factors in Swedish adoptees with clinically significant tinnitus. JAMA Otolaryngol. *Head Neck Surg.* 2019;145(3):222-229. https://doi.org/10.1001/jamaoto.2018.3852
11. Baguley D., McFerran D., Hall D. Tinnitus. *Lancet.* 2013;382:1600-1607 https://doi.org/ 10.1016/S0140-6736(13)60142-7
12. Langguth B., Goodey R., Azevedo A., Bjorne A. et al. Consensus for tinnitus patient assessment and treatment outcome measurement: tinnitus Research Initiative meeting, Regensburg. Prog Brain Res. 2007;166:525-536. https://doi.org/10.1016/S0079-6123(07)66050-6

Информация об авторах

✉ **Владимирова Татьяна Юльевна** – кандидат медицинский наук, доцент, заведующая кафедрой оториноларингологии им. академика РАН И. Б. Солдатова, Самарский государственный медицинский университет (443099, Россия, Самара, Чапаевская ул., д. 89); e-mail: vladimirovalor@yandex.ru

ORCID: https://orcid.org/0000-0003-1915-247X

Айзенштадт Любовь Витальевна – ассистент кафедры оториноларингологии им. академика РАН И. Б. Солдатова, Самарский государственный медицинский университет (443099, Россия, Самара, Чапаевская ул., д. 89); e-mail: lav2203@yandex.ru

ORCID: https://orcid.org/0000-0002-9303-3818

Рожкова Тамара Валентиновна – кандидат филологических наук, доцент кафедры иностранных и латинского языков, Самарский государственный медицинский университет (443099, Россия, Самара, Чапаевская ул., д. 89); e-mail: t.v.rozhkova@samsmu.ru (любой)

ORCID: https://orcid.org/0000-0002-85193993

Александрова Екатерина Валентиновна – кандидат педагогических наук, доцент, доцент кафедры иностранных и латинского языков, Самарский государственный медицинский университет (443099, Россия, Самара, Чапаевская ул., д. 89); e-mail: e.v.aleksandrova@samsmu.ru
ORCID: https://orcid.org/0000-0002-1946-4417

Information about authors
✉ **Tat'yana Yu. Vladimirova –** MD Candidate, Associate Professor, Head of the Department of Otorhinolaryngology Academician of RAS I. B. Soldatov, Samara State Medical University (89, Chapaevskaya st., Samara, Russia, 443099); e-mail: vladimirovalor@yandex.ru
ORCID: https://orcid.org/0000-0003-1915-247X
Lyubov' V. Aizenshtadt – Assistant of the Department of Otorhinolaryngology Academician of RAS I. B. Soldatov, Samara State Medical University (89, Chapaevskaya st., Samara, Russia, 443099); e-mail: lav2203@yandex.ru
ORCID: https://orcid.org/0000-0002-9303-3818
Tamara V. Rozhkova – Candidate of Philology, Associate Professor of the Department of Foreign and Latin Languages, Samara State Medical University (89, Chapaevskaya st., Samara, Russia, 443099); e-mail: t.v.rozhkova@samsmu.ru (any)
ORCID: https://orcid.org/0000-0002-85193993
Ekaterina V. Aleksandrova – Candidate of Pedagogical Sciences, Associate Professor, Associate Professor of the Department of Foreign and Latin Languages, Samara State Medical University (89, Chapaevskaya st., Samara, Russia, 443099); e-mail: e.v.aleksandrova@samsmu.ru
ORCID: https://orcid.org/0000-0002-1946-4417

УДК 616.22-006.6
https://doi.org/10.18692/1810-4800-2021-6-35-40

Клиническая характеристика предраковых поражений гортани

А. У. Гехаев[1,2], Ф. С. Исакова[3], Э. Т. Гаппоева[1]

[1] *Северо-Осетинская государственная медицинская академия, Северная Осетия Алания, г. Владикавказ, 362019, Россия*

[2] *Центр онкологии АйМед, Чеченская Республика, Грозный, 364029, Россия*

[3] *Чеченский государственный университет имени А. А. Кадырова, Чеченская Республика, Грозный, 364024, Россия*

Clinical characteristics of precanceral lesions of larynx

A. U. Gekhaev[1,2], F. S. Isakova[3], E. T. Gappoeva[1]

[1] *North Ossetian State Medical Academy, North Ossetia Alania, Vladikavkaz, 362019, Russia*

[2] *Center of Oncology AyMed, Chechen Republic, Grozny, 364029, Russia*

[3] *Kadyrov Chechen State University, Chechen Republic, Grozny, 364024, Russia*

В настоящее время остаются нерешенными вопросы дифференциальной диагностики предраковых поражений гортани и их прогноза. Изучение характерных клинических признаков предраковых поражений гортани остается актуальной проблемой. В статье представлена клиническая характеристика предраковых поражений гортани на основании результатов видеоларингоскопии, морфологического анализа опухоли, данных объективного осмотра и жалоб. Главенствующими симптомами являлись кашель (80,56%), а также ухудшение голоса после голосовой нагрузки (75,0%) и устойчивые изменения голоса в виде осиплости или хрипоты (72,22 и 58,33%, соответственно). Установлено достоверное преобладание частоты таких симптомов, как ощущение инородного тела, затруднение дыхания и поперхивание при еде в группе папилломатоза в сравнении с пациентами с ХГЛ. При ХГЛ, напротив, увеличивалось число жалоб на смену голоса: ухудшение голоса после голосовой нагрузки, осиплость и афонию. По данным видеоларингоскопии среди пациентов с гиперпластическим ларингитом у большинства (84,6%) имели место утолщения и/или неровность рельефа слизистой оболочки голосовых складок, а у больных с папилломатозными изменениями гортани превалировали (72,7%) единичные новообразования на одной из голосовых складок. Следует отметить, что при морфологическом исследовании у всех пациентов был подтвержден клинико-эндоскопический диагноз. Полученные результаты подтверждают целесообразность и необходимость осмотра верхних дыхательных путей с современными, высокотехнологичными эндоскопическими методиками и забора биопсийного материала у больных с хроническими воспалительными заболеваниями гортани.

Ключевые слова: рак гортани, хронический гиперпластический ларингит, папилломатоз гортани.

Для цитирования: Гехаев А. У., Исакова Ф. С., Гаппоева Э. Т. Клиническая характеристика предраковых поражений гортани. *Российская оториноларингология.* 2021;20(6):35–40. https://doi.org/10.18692/1810-4800-2021-6-35-40

Currently, the issues of differential diagnosis of precancerous lesions of the larynx and their prognosis remain unresolved. The study of the characteristic clinical signs of precancerous lesions of the larynx remains an urgent problem. The article presents the clinical characteristics of precancerous lesions of the larynx based on the results of video laryngoscopy, morphological analysis of the tumor, data of an objective examination, and complaints. The main symptoms were cough (80.56%), as well as voice deterioration after voice load (75.0%), and persistent voice changes in the form of husky or hoarse voice 72.22% and 58.33%, respectively. A significant prevalence of the frequency of sensation of a foreign body, difficulty in breathing, and choking when eating was established in the papillomatosis group in comparison with patients with chronic hyperplastic laryngitis. In

© Коллектив авторов, 2021

chronic hyperplastic laryngitis, on the other hand, the number of complaints of voice changes increased: voice deterioration after voice load was noted, hoarseness, and aphonia. According to video laryngoscopy, among patients with hyperplastic laryngitis, the majority (84.6%) had a thickening and/or uneven relief of the mucous membrane of the vocal folds, and in patients with papillomatous changes in the larynx, single neoplasms prevailed (72.7%) on one of the vocal folds. It is worth noting that during the morphological examination the clinical and endoscopic diagnosis was confirmed in all patients. The results obtained confirm the feasibility and necessity of examining the upper respiratory tract using modern, high-tech endoscopic techniques and taking biopsy material in patients with chronic inflammatory diseases of the larynx.
Keywords: laryngeal cancer, chronic hyperplastic laryngitis, laryngeal papillomatosis.

For citation: Gekhaev A. U., Isakova F. S., Gappoeva E. T. Clinical characteristics of precanceral lesions of larynx. *Rossiiskaya otorinolaringologiya*. 2021;20(6):35-40. https://doi.org/10.18692/1810-4800-2021-6-35-40

Введение

В структуре ЛОР-заболеваемости патологии гортани принадлежит значительное место. Среди злокачественных опухолей верхних дыхательных путей рак гортани является наиболее распространенным заболеванием. Удельный вес рака гортани составляет в пределах 3–5,6% от общего количества онкологической патологии [1, 2]. Кроме того, в 70% случаев больные обращаются за медицинской помощью с распространенными III–IV стадиями заболевания (опухоли), что соответственно, влияет на качество лечения таких пациентов и их выживаемость [3]. Эти показатели остаются неудовлетворительными, как в России [1], так и за ее пределами [4].

Однако известно, что выживаемость больных на уровне 80–90% наблюдается при раке гортани I–II стадии [2, 4, 5]. Поэтому одним из направлений решения данной проблемы является усиление внимания к ранней диагностике рака гортани. Особое значение приобретает проблема предраковых поражений гортани, что объясняется патогенетически пограничным состоянием данных заболеваний, которые повышают вероятность малигнизации эпителиоцитов гортани.

Согласно современным представлениям предопухолевые трансформации – это обязательная стадия опухолевого роста, а патоморфологические предраковые поражения являются облигатной фазой развития рака [5, 6]. В настоящее время остаются нерешенными вопросы дифференциальной диагностики предраковых поражений гортани и их прогноза [7–9]. Таким образом, изучение характерных клинических признаков предраковых поражений гортани остается актуальной проблемой.

Цель исследования

Представить клиническую характеристику предраковых поражений гортани на основании результатов видеоларингоскопии, морфологического анализа опухоли, данных объективного осмотра и жалоб.

Пациенты и методы исследования

Было проведено комплексное обследование 37 больных в возрасте от 25 до 62 лет с предраковыми заболеваниями гортани, которые находились на лечении в МЗЧР ГБУ «Республиканский онкологический диспансер», Грозный, в период с 2019 по 2020 г. Всем пациентам (100%) выполняли видеоларингоскопию гортани с помощью гибкого видеобронхоскопа EVIS Lucera AFI BF-F260 (OLYMPUS CF-HQ190L\I). После аппликационной анестезии 5% раствором лидокаина полости носа и глотки видеобронхоскоп вводили через носовой ход в глотку и проводили обзор гортани (изображение гортани воспроизводится на экране монитора). При искривлениях носовой перегородки видеобронхоскоп вводили через рот. При проведении видеоларингоскопии архивировали изображения гортани.

При опросе у всех больных выявляли основные жалобы, о которых они сообщали самостоятельно. Устанавливали срок, в течение которого наблюдались эти основные симптомы заболевания. Оценку качества жизни проводили при помощи стандартизированного, специализированного опросника Voice Handicap Index (VHI), который включает 30 вопросов, позволяющих оценить расстройства, вызванные нарушениями голоса по физическим (P – physical), функциональным (F – functional) и эмоциональным (E – emotional) критериям. Статистическая обработка полученных данных была выполнена при помощи компьютерной программы Statistica 10 (StatSoft, США).

Результаты исследования и их обсуждение

Среди обследованных (n = 37) у 26 (70,27%) пациентов при помощи видеоларингоскопии и морфометрического анализа был диагностирован хронический гиперпластический ларингит (ХГЛ), а у 11 пациентов (29,73%) – папилломы гортани.

В когорте наших пациентов преобладали пациенты (29,73%, n = 11) 55–59 лет, преимуще-

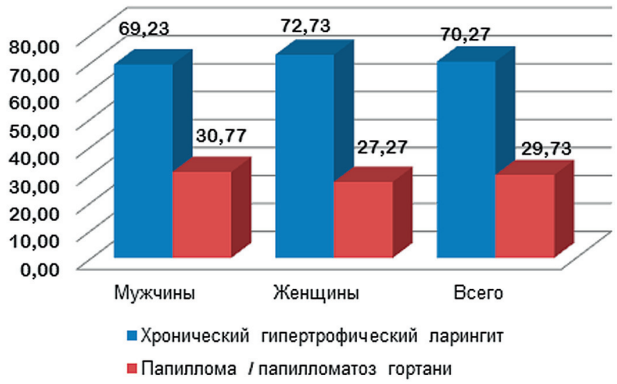

Рис. 1. Распределение обследованных пациентов (n = 37) по полу
Fig. 1. Distribution of patients by gender

ственно мужского пола (n = 7). В группе больных с различными формами хронического гиперпластического ларингита (n = 26) также преобладали мужчины (n = 18, что составляло 69,23% от общего числа лиц мужского пола). Группа пациентов с папилломами состояла из 8 мужчин (30,77%) и 3 женщин (27,27%) (рис. 1).

При помощи анкетирования и опроса пациентов проводили анализ жалоб (табл. 1).

В группе больных ХГЛ основными жалобами являлись: кашель (80,77%), парестезии в проекции гортани (26,92%) и ощущение инородного тела (23,08%). Тогда как в группе папилломатоза гортани значительное число пациентов, кроме кашля (72,73%, $p > 0,05$) отметили такие симптомы, как ощущение инородного тела – 63,64% против 23,08% в группе ХГЛ ($p < 0,05$), затруднение дыхания и поперхивание при еде по 45,45% против 15,38 и 11,54% у пациентов с ХГЛ, соответственно ($p < 0,05$).

Также анализировали характерные для данной патологии жалобы со стороны голоса (табл. 2). Наиболее часто пациенты жаловались на ухудшение голоса после голосовой нагрузки – 75,00%: 84,62% в группе ХГЛ и 45,45% в группе папилломатоза ($p < 0,05$). Осиплость отмечали более половины пациентов – 58,33, 65,38% больных ХГЛ и 36,36% пациентов с папилломатозом ($p < 0,05$). Среди опрошенных больных афонию отметили в 30,56% случаев: 34,62% в группе ХГЛ и 18,18% пациентов с папилломатозом гортани.

Результаты проведенной видеоларингоскопии среди пациентов с гиперпластическим ларингитом свидетельствовали об утолщении и/или неровности рельефа слизистой оболочки голосовых складок у 22 чел. (84,6%) с односторонними изменениями у 7 обследованных (31,8%), двусторонними – у 15 чел. (68,2%). В 15,4% случаев (n = 4) мы диагностировали изолированное поражение задней комиссуры гортани.

Результаты комплексного морфологического анализа мазков-отпечатков и биопсийного материала из визуально измененных участков слизистой оболочки гортани у всех больных (n = 26) свидетельствовали о хроническом гиперпластическом ларингите, что подтвердило первоначальный клинико-эндоскопический диагноз.

На рис. 2 представлены изображения видеоларингоскопии мужчины 27 лет с гиперпластическим ларингитом. Гортань симметричная, не изменена, слизистая оболочка бледно-розовая, при фонации отмечается неполное смыкание голосовой щели за счет утолщенных голосовых связок в средней трети по типу «узелков» с налетом густой вязкой слизи, белесоватого цвета. В подскладоч-

Таблица 1

Основные симптомы в группах ХГЛ и папилломы/папилломатоза гортани

Table 1

Main symptoms in the groups of HCL and laryngeal papilloma

Симптом	Число случаев						p
	Всего		ХГЛ		Папиллома / папилломатоз гортани		
	абс.	%	абс.	%	абс.	%	
Кашель	29	80,56	21	80,77	8	72,73	> 0,05
Боль в горле	8	22,22	4	15,38	4	36,36	< 0,05
Ощущение инородного тела	13	36,11	6	23,08	7	63,64	< 0,05
Одышка при физической нагрузке	7	19,44	2	7,69	5	45,45	< 0,001
Одышка в покое	4	11,11	1	3,85	3	27,27	< 0,001
Затруднение дыхания	9	25,00	4	15,38	5	45,45	< 0,05
Поперхивание при еде	8	22,22	3	11,54	5	45,45	< 0,05
Парестезии в проекции гортани	11	30,56	7	26,92	4	36,36	> 0,05

Таблица 2

Изменения голоса в группах ХГЛ и папилломы/папилломатоза гортани

Table 2

Changes in the voice in the groups of CHL and papilloma of the larynx

Симптом	Число случаев						*p*
	Всего		ХГЛ		Папиллома / папилломатоз гортани		
	абс.	%	абс.	%	абс.	%	
Афония	11	30,56	9	34,62	2	18,18	< 0,05
Осиплость	21	58,33	17	65,38	4	36,36	< 0,05
Ухудшение голоса после голосовой нагрузки	27	75,00	22	84,62	5	45,45	< 0,05

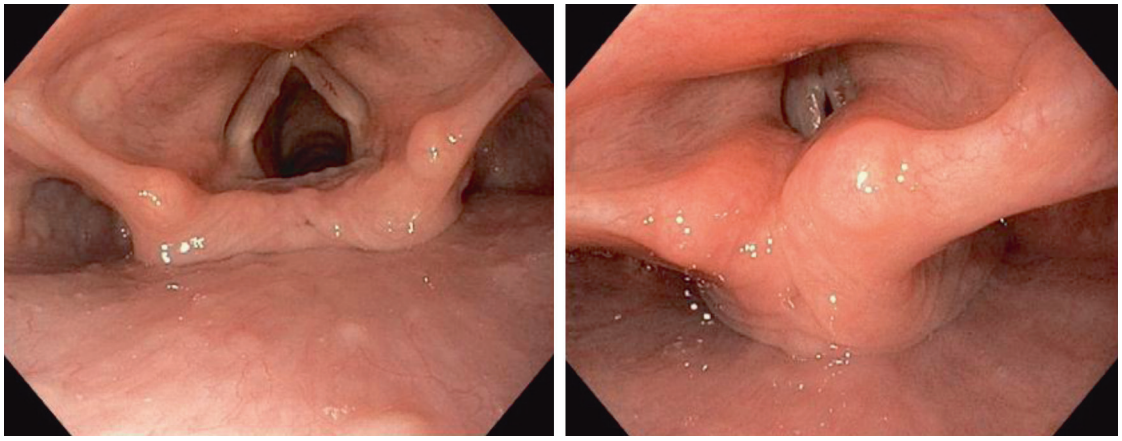

Рис. 2. Изображения видеоларингоскопии мужчины 27 лет с гиперпластическим ларингитом
Fig. 2. Video laryngoscopy images of a 27-year-old man with hyperplastic laryngitis

ном отделе, также отмечается незначительное утолщение слизистой оболочки.

Среди пациентов (n = 11) с папилломатозными изменениями гортани при видеоларингоскопии было документировано наличие единичных папиллом (рис. 3) в 72,7% случаев (n = 8), которые располагались на одной из голосовых складок. У 3 обследованных (27,3%) мы выявили множественные папилломы (от 2 до 5 образований) в области голосовых и желудочковых складок, а также передней или задней комиссуры.

При морфологическом исследовании у всех пациентов (n = 11) был подтвержден диагноз папилломы или папилломатоз гортани (рис. 4).

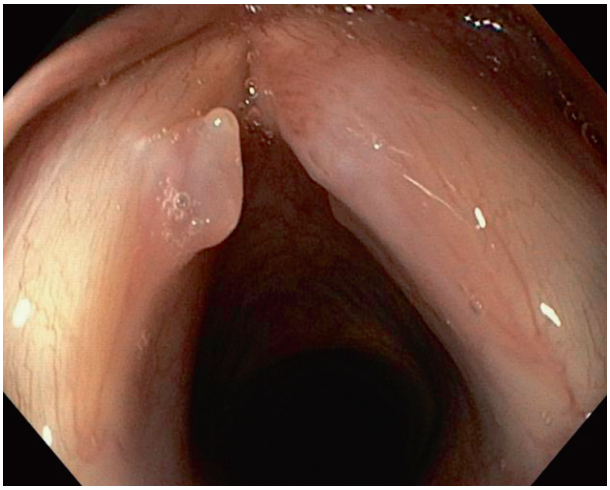

Рис. 3. Изображение единичной папилломы левой голосовой связки у женщины 46 лет
Fig. 3. Image of a single papilloma of the left vocal cord in a 46-year-old woman

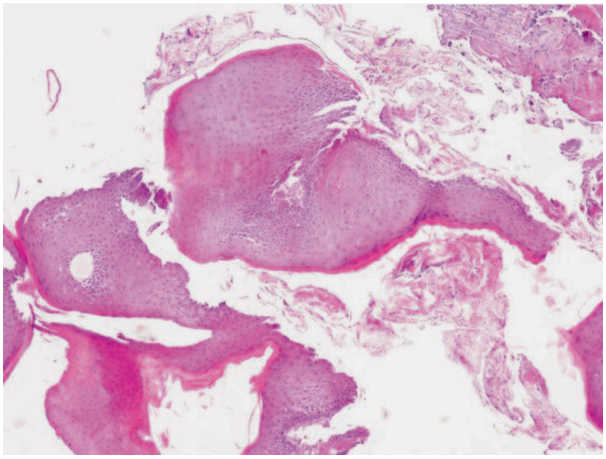

Рис. 4. Морфологический препарат папилломы голосовой связки (окраска гематоксилином и эозином)
Fig. 4. Morphological specimen of vocal cord papilloma (staining with hematoxylin and eosin)

Таблица 3

Сопутствующая патология ЛОР-органов в группах исследования

Table 3

Concomitant pathology of ENT organs in the study groups

Патология	Число случаев					
	ХГЛ		Папиллома / папилломатоз гортани		Всего	
	абс.	%	абс.	%	абс.	%
Искривление перегородки носа	4	15,38	1	9,09	5	13,51
Хронический риносинусит	3	11,54	1	9,09	4	10,81
Хронический ринит	5	19,23	2	18,18	7	18,92
Хронический тонзиллит	7	26,92	2	18,18	9	24,32

Данные ларингостробоскопии у всех обследованных нашей когорты ($n = 27$) не выявили патологических изменений при оценке амплитуды, ритма и синхронности колебаний голосовых складок.

Анализ сопутствующей патологии показал, что наиболее часто в анамнезе выявлялась патология ЖКТ – 86,49% ($n = 32$), при этом в группе больных с папилломами гортани выявлена у 90,91% ($n = 10$), а в группе ХГЛ 84,62% ($n = 22$).

Патология сердечно-сосудистой системы была диагностирована у 6 больных (16,22%), из которых 4 пациента входили в группу ХГЛ (15,38%) и 2 человека (18,18%) в группу папилломатоза.

Сопутствующая патология ЛОР-органов была выявлена у 67,57% (25 пациентов): у 73,08% (19 человек) в группе ХГЛ и 54,55% (6 человек) с папилломами гортани (табл. 3).

Также проводилась оценка качества жизни при помощи опросника VHI.

У пациентов группы ХГЛ VHI варьировал в пределах от 56 до 101 баллов и в среднем составил 79,1±22,6 балла, субъективная оценка симптоматики болезни составила 3,6±1,2 балла. В группе папилломатоза гортани средние значения VHI составляли 77,3±21,2 балла, а субъективная оценка симптоматики болезни – 3,1±1,1 балла. Таким образом, показатели качества жизни не имели достоверных различий у пациентов исследуемых групп ($p > 0,05$).

Также не выявлено статистически значимых различий по отдельным критериям VHI, связанных с нарушениями голоса. По критерию физических расстройств получены следующие результаты: 30,1±7,3 балла у пациентов с ХГЛ и 29,2±7,1 балла в группе папилломатоза; по функциональным критериям – 24,8±7,4 и 24,4±7,8 балла, соответственно, и по эмоциональным критериям – 25,2±7,6 и 24,6±8,2 балла, соответственно.

Заключение

Таким образом, на основании результатов видеоларингоскопии, морфологического анализа опухоли, данных объективного осмотра и жалоб была определена клиническая характеристика пациентов с предраковыми поражениями гортани. Обсуждаемыми патологиями чаще страдают мужчины 55–59 лет. Главенствующими жалобами являются кашель (80,56%), а также ухудшение голоса после голосовой нагрузки (75,0%) и устойчивые изменения голоса в виде осиплости (72,22%). Обращает внимание достоверно ($p < 0,05$) более частое наличие таких симптомов, как ощущение инородного тела в группе папилломатоза в сравнении с пациентами ХГЛ, затруднение дыхания, поперхивание при еде, одышка при физической нагрузке и в состоянии покоя. Хронический гиперпластический ларингит, напротив, характеризовался большей частотой ($p < 0,05$) жалоб на смену голоса: ухудшение голоса после голосовой нагрузки, осиплость и афонию. По данным видеоларингоскопии среди пациентов с гиперпластическим ларингитом у большинства (84,6%) имели место утолщения и/или неровность рельефа слизистой оболочки голосовых складок, а у больных с папилломатозными изменениями гортани превалировали (72,7%) единичные новообразования на одной из голосовых складок. Следует отметить, что при морфологическом исследовании у всех пациентов был подтвержден клинико-эндоскопический диагноз.

Данные ларингостробоскопии у всех обследованных нашей когорты не выявили патологических изменений при оценке амплитуды, ритма и синхронности колебаний голосовых складок. Показатели качества жизни не имели достоверных различий у пациентов исследуемых групп ($p > 0,05$).

Полученные результаты подтверждают целесообразность и необходимость осмотра верхних дыхательных путей с современными, высокотехнологичными эндоскопическими методиками и забора биопсийного материала у больных с хроническими воспалительными заболеваниями гортани.

Авторы заявляют об отсутствии конфликта интересов.

ЛИТЕРАТУРА/REFERENCES

1. Нажмудинов И. И., Гаращенко Т. И., Серебрякова И. Ю., Магомедова К. М., Куликов И. О., Гусейнов И. Г. Современные аспекты диагностики и хирургического лечения гиперпластических процессов гортани. *Consilium Medicum.* 2017;19(11):29-33 [Nazhmudinov I. I., Garashchenko T. I., Serebryakova I. Yu. et al. Modern aspects of diagnosis and surgical treatment of laryngeal hyperplastic processes. *Consilium Medicum.* 2017;19(11):29-33. (In Russ.)] https://doi.org/10.26442/2075-1753_19.11.29-33
2. Shoffel-Havakuk H., Sadoughi B., Sulica L., Johns M. M. 3rd. In-office procedures for the treatment of benign vocal fold lesions in the awake patient: A contemporary review. *Laryngoscope*. 2019;129(9):2131-2138. https://doi.org/10.1002/lary.27731
3. Elicin O., Giger R. Comparison of Current Surgical and Non-Surgical Treatment Strategies for Early and Locally Advanced Stage Glottic Laryngeal Cancer and Their Outcome. *Cancers (Basel)*. 2020;12(3):732. https://doi.org/10.3390/cancers12030732
4. Tuljapure A. N., Deshmukh S., Jain S. K. T. et al. Clinicopathological study of benign lesions of larynx. *J. Evolution Med. Dent. Sci.* 2018;7(20):2468-2474. https://doi.org/10.14260/jemds/2018/556
5. Pickhard A., Reiter R. Benigne Stimmlippentumore [Benign vocal fold lesions]. *Laryngorhinootologie*. 2013;92(5):304-12. https://doi.org/10.1055/s-0032-1331162
6. Fonseca V. R., Bozo M.., da Silva A., Oliveira P., Costa D. Videolaryngoscopy Quality with Protective Cover of Intraoral Odontologic Camera Evaluation in Vocal Fold Coverage Lesions. *J Voice.* 2020;23:30371-6. https://doi.org/10.1016/j.jvoice.2019.12.016
7. Lim S. Sau P., Cooper L. et al. Laryngeal biopsies: are we doing more, and why? *Laryngol. Otol.* 2016;130(1):100-103. https://doi.org/10.1017/s0022215115002972
8. Шляга И. Д., Ситников В. П., Редько Д. Д. Диагностика и лечение пациентов с папилломатозом гортани и различными формами хронического гиперпластического ларингита. *Проблемы здоровья и экологии.* 2010:66-69 [Shlyaga I. D., Sitnikov V. P., Red'ko D. D. Diagnostika i lechenie patsientov s papillomatozom gortani i razlichnymi formami khronicheskogo giperplasticheskogo laringita. *Problemy zdorov'ya i ekologii.* 2010:66-69 (in Russ.)]
9. Крюков А. И., Романенко С. Г., Павлихин О. Г. Распространенные ошибки в диагностике патологии гортани. *Российская оториноларингология.* 2020;2(105):93-99 [Kryukov A. I., Romanenko S. G. Pavlihin O. G.Common mistakes in the diagnosis of laryngeal pathology. *Rossiiskaya otorinolaringologiya.* 2020;2(105):93-99. (In Russ.)] https://doi.org/10.18692/1810-4800-2020-2-93-99

Информация об авторах

✉ **Гехаев Алихан Умарович** – аспирант кафедры оториноларингологии с курсом офтальмологии, Северо-Осетинская государственная медицинская академия (362019, Россия, Республика Северная Осетия-Алания, Владикавказ, Пушкинская ул., д. 40); Центр онкологии АйМед; e-mail: gekhaev-alikhan@mail.ru

Исакова Фатима Сулимбековна – кандидат медицинских наук, доцент кафедры госпитальной хирургии, Медицинский институт Чеченского государственного университета имени А. А. Кадырова (364024, Россия, Грозный, ул. А. Шерипова, д. 32), e-mail: fatima.isakova.1988@mail.ru

Гаппоева Эльвира Татаркановна – доктор медицинских наук, доцент, заведующая кафедрой оториноларингологии с курсом офтальмологии, Северо-Осетинская государственная медицинская академия (362019, Россия, Республика Северная Осетия-Алания, Владикавказ, Пушкинская ул., д. 40); e-mail: elvira907@mail.ru

Information about authors

✉ **Alikhan U. Gekhaev** – Postgraduate Student, Department of Otorhinolaryngology with a course of ophthalmology, North Ossetian State Medical Academy (40, Pushkinskaya st., Vladikavkaz, Republic of North Ossetia-Alania, Russia, 362019); «AyMed Oncology Center»; e-mail: gekhaev-alikhan@mail.ru

Fatima S. Isakova – MD Candidate, Associate Professor of the Department of Hospital Surgery, Medical Institute of the Kadyrov Chechen State University (32, A. Sheripova St., Grozny, Russia, 364024), e-mail: fatima.isakova. 1988 @ mail.ru

El'vira T. Gappoeva – MD, Associate Professor, Head of the Department of Otorhinolaryngology with a Course of Ophthalmology, North Ossetian State Medical Academy (40, Pushkinskaya st., Vladikavkaz, Republic of North Ossetia-Alania, Russia, 362019); e-mail: elvira907@mail.ru

УДК 616.285-089.844
https://doi.org/10.18692/1810-4800-2021-6-41-47

Применение многослойных ауто- и аллотрансплантатов при пластике дефектов барабанной перепонки

В. В. Дворянчиков[1], Ю. К. Янов[2], П. В. Киреев[2], К. А. Балацкая[1], И. В. Ткачук[2], П. А. Коровин[2]

[1] *Санкт-Петербургский научно-исследовательский институт уха, горла, носа и речи, Санкт-Петербург, 190013, Россия*

[2] *Военно-медицинская академия им. С. М. Кирова, Санкт-Петербург, 194044, Россия*

Use of multilayer auto- and allografts for repair of tympanic membrane defects

V. V. Dvoryanchikov[1], Yu. K. Yanov[2], P. V. Kireev[2], K. A. Balatskaya[1], I. V. Tkachuk[2], P. A. Korovin[2]

[1] *Saint Petersburg Research Institute of Ear, Throat, Nose and Speech, Saint Petersburg, 190013, Russia*

[2] *Kirov Military Medical Academy, Saint Petersburg, 194044, Russia*

В литературе опубликовано большое количество работ о ближайших и отдаленных анатомических и функциональных результатах при использовании различных трансплантатов в пластике тотальных и субтотальных дефектов барабанной перепонки. Это свидетельствует о сохраняющейся актуальности вопроса о выборе материала трансплантата. В ходе исследования, выполненного в клинике оториноларингологии ВМедА, проведен анализ результатов применения различных хрящевых трансплантатов при мирингопластике: аутохряща ушной раковины, аутохряща перегородки носа и аллогенного тканевого трансплантата. В исследование были включены пациенты с нормальной функцией слуховой трубы. Всем пациентам выполнялась латеральная укладка трансплантата. Эффективность мирингопластики оценивалась по клинико-морфологическому и функциональному результату через 1 месяц и через 1 год. Отомикроскопически – по состоянию неотимпанальной мембраны согласно шкале морфологических критериев по О. Н. Борисенко, функция оценивалась по данным тимпанометрии. В результате проведенного исследования установлено, что все трансплантаты обладают хорошими звукопроводящими свойствами и могут быть успешно использованы при мирингопластике у пациентов с хроническим средним отитом. Однако пластика хрящом перегородки носа и аллогенным реберным хрящом имеет преимущества перед пластикой хрящом ушной раковины.

Ключевые слова: мирингопластика, хрящевой трансплантат, морфологические и функциональные результаты.

Для цитирования: Дворянчиков В. В., Янов Ю. К., Киреев П. В., Балацкая К. А., Ткачук И. В., Коровин П. А. Применение многослойных ауто- и аллотрансплантатов при пластике дефектов барабанной перепонки. *Российская оториноларингология.* 2021;20(6):41–47. https://doi.org/10.18692/1810-4800-2021-6-41-47

There is the large number of publications on the short- and long-term anatomical and functional outcomes of using different grafts in the closing of total and subtotal tympanic membrane defects. This confirms the continuing relevance of choosing the material for a graft. During the study done in the otorhinolaryngology clinic of the Kirov Military Medical Academy, we had analyzed the results of different cartilage grafts in myringoplasty: auricular autocartilage, nasal septum autocartilage, and allogeneic tissue graft. The study included patients with normal auditory tube function. All patients underwent lateral placement of the graft. The effectiveness of myringoplasty was assessed by clinical, morphological, and functional results after 1 month and after 1 year. Otomicroscopic assessment was carried out according to the state of the neotympanic membrane on the scale of morphological criteria of O.N. Borisenko, the function was assessed using tympanometry data. As a result of the study, we had found that all grafts have good sound-conducting properties and can be successfully used in

© Коллектив авторов, 2021

myringoplasty in patients with chronic otitis media. However, plastic surgery with nasal septum cartilage and allogeneic costal cartilage has advantages over plastic surgery with auricular cartilage.
Keywords: myringoplasty, cartilage graft, morphological and functional results.

For citation: Dvoryanchikov V. V., Yanov Yu. K., Kireev P. V., Balatskaya K. A., Tkachuk I. V., Korovin P. A. Use of multilayer auto- and allografts for repair of tympanic membrane defects. *Rossiiskaya otorinolaringologiya*. 2021;20(6):41-47. https://doi.org/10.18692/1810-4800-2021-6-41-47

В отохирургии одной из актуальных проблем является разработка методик закрытия обширных (субтотальных и тотальных) дефектов барабанной перепонки [1–4]. Нарушение целостности барабанной перепонки изменяет систему звукопроведения и может способствовать развитию внутричерепных осложнений. При наличии сохраненной или восстановленной цепи слуховых косточек, но при отсутствии барабанной перепонки и даже ее части, способной к колебаниям, вся система среднего уха не функционирует нормально [5], что является показанием к закрытию дефекта. Важной является проблема выбора эффективного пластического материала. Для закрытия перфораций барабанной перепонки используются различные виды трансплантатов: аутофасция височной мышцы, вена, жировой аутотрансплантат, аллотрансплантаты из твердой мозговой оболочки взрослого и плода, амнион, хондроперихондриальные аутотрансплантаты ушной раковины, перихондрий ушной раковины [6–9].

Существование большого количества различных материалов для пластики барабанной перепонки и продолжающийся поиск новых трансплантатов свидетельствуют об их несовершенстве и отсутствии решающих преимуществ того или иного трансплантата с точки зрения морфологического и функционального эффекта. До настоящего времени нет единого мнения в вопросе о том, какие ткани целесообразнее использовать при мирингопластике. В силу использования нескольких разнородных тканей сформированная неотимпанальная мембрана по своим физическим и акустическим свойствам отличается от естественной, что неизбежно отражается на функциональном результате мирингопластики. Это диктует необходимость дальнейшего поиска как более адекватных трансплантатов, так и совершенствования способов хирургических вмешательств.

Цель исследования

Сравнить морфологические и функциональные результаты использования различных материалов для пластики тотальных и субтотальных дефектов барабанной перепонки при хирургическом лечении хронических средних гнойных отитов.

Пациенты и методы исследования

Для пластического закрытия перфораций мы использовали многослойный трансплантат, состоящий из аутофасции височной мышцы и меатального лоскута, а каркас имел различные хрящевые основы.

1-я группа – 21 пациент, в качестве хрящевой основы использовался аутохрящ ушной раковины.

2-я группа – 18 пациентов, основа – собственный септальный хрящ.

3-я группа – 17 пациентов, в качестве хрящевой основы применен аллогеный трансплантат.

Всего в исследование было включено 56 пациентов с хроническим туботимпанальным средним гнойным отитом в возрасте от 21 до 62 лет. Выбор трансплантата определялся как наличием сопутствующей патологии (искривление перегородки носа с необходимостью выполнения септум-операции), так и анатомическими особенностями (величиной ушной раковины), т. е. достаточностью количества применяемого хрящевого материала. Выбор толщины хряща для тимпанопластики основывался на его амплитудно-частотных характеристиках, оптимальная для выполнения своих функций составила 0,2–0,3 мм [10].

В выборе биотрансплантата мы основывались на его предельно низких антигенных свойствах и контролируемых структурных характеристиках. Аллогенный тканевый трансплантат сохраняет биопластические свойства исходных донорских тканей, что обеспечивает рост тканей на месте имплантации без признаков рубцевания [11]. В отохирургии аллогенные трансплантаты применяются с 2004 года [12].

Всем оперированным пациентам в качестве второго слоя для мирингопластики использовалась высушенная аутофасция с хрящевой пластинкой. Преимущество этого материала в том, что аутофасция содержит сеть тонких коллагеновых волокон, между которыми располагаются эластические, что делает ее схожей по строению с фиброзным слоем барабанной перепонки. Особенность аутофасциального слоя в том, что в срок от одного до трех месяцев коллаген фасции рассасывается. Фасция, рубцуясь, растягивается, в результате чего улучшаются резонаторно-акустические качества неотимпанальной мембраны.

Хрящевая пластина служит надежным материалом для тимпанопластики. Во-первых, каркас-

ная функция предотвращает западение пластического лоскута в барабанную полость; во-вторых, создает возможность оптимального уклыдывания неотипанального лоскута на хрящевую пластину; в-третьих, позволяет сохранить передний меатотимпанальный угол, что является одним из факторов в достижении хороших функциональных результатов в отдаленном послеоперационном периоде.

Оперативные вмешательства проводились заушным доступом под эндотрахеальным наркозом с использованием микроинструментария, моторной системы и микроскопов Carl Zeiss и Leica. После выполнения доступа оценивались размеры дефекта барабанной перепонки, состояние проводящей системы (в группы были включены пациенты с сохраненной цепью слуховых косточек), слизистой оболочки барабанной полости. При необходимости выполнялась ревизия, иссечение рубцов и спаек, деэпидермизация структур среднего уха с восстановлением подвижности цепи слуховых косточек. Далее готовились трансплантаты из хрящевой ткани необходимого размера, укладывались на сохранные части фиброзного слоя барабанной перепонки после иссечения ее омозолелых краев и на рукоятку молоточка, поверх укладывалась высушенная аутофасция височной мышцы, затем меатотимпанальный лоскут. Фиксация лоскута осуществлялась ватными шариками, пропитанными маслянно-ксероформной эмульсией на силиконовые полоски.

Послеоперационный период тактически проводился единообразно у всех трех групп. Ежедневно послеоперационная рана обрабатывалась раствором антисептика, при необходимости мазью «Левомеколь». Швы удаляли на 7–9-е сутки после операции, тампоны на 14-е сутки.

Эффективность мирингопластики оценивали по критериям клинико-морфологической и функциональной полноценности. Через 1 месяц и 1 год отомикроскопически оценивалось состояние неотимпанальной мембраны (наличие перфорации, ретракционных карманов, состояние переднего меатотимпанального угла).

Клинико-морфологический результат в зависимости от его качественной характеристики подразделяли на «отличный», «хороший», «удовлетворительный» и «неудовлетворительный» (табл. 1).

К группе с отличными результатами отнесли случаи при отсутствии клинических признаков воспаления, рецидивов, выраженных ретракций неотимпанальной мембраны, имела подвижность, была без дефектов с правильно сформированным меатотимпанальным углом.

К группе с хорошими результатами относили пациентов, у которых отсутствовали клинические признаки воспаления и рецидивы заболевания, имелось умеренное втяжение неотимпанальной мембраны с некоторым возможным ограничением его подвижности.

К удовлетворительным результатам отнесли пациентов, у которых подвижность неотимпанальной мембраны была значительно ограничена.

Неудовлетворительными считали результаты, когда требовалось повторное хирургическое вмешательство для закрытия дефекта барабанной перепонки.

Важно отметить, что во всех случаях смещения лоскута в ходе постоперационного периода не наблюдалось.

Функциональные результаты оценивали по данным тональной аудиометрии и тимпанометрии. Отличным результатом считалось сокращение среднего значения костно-воздушного интервала до 6–10 дБ, хорошим до 11–20 дБ, удовлетворительным – среднее значение костно-воздушного интервала 21–30 дБ, неудовлетворительным более 31 дБ. Значения костно-воздушно-

Таблица 1

Клинико-морфологические результаты

Table 1

Clinical and morphological results

Клинико-морфологический результат		Через 1 месяц			Через 12 месяцев		
		1-я группа (n = 21)	2-я группа (n = 18)	3-я группа (n = 17)	1-я группа (n = 21)	2-я группа (n = 18)	3-я группа (n = 17)
Отличный	абс.	15	14	15	13	14	14
	%	71,4	77,8	88,2	61,9	77,8	82,4
Хороший	абс.	4	4	2	8	4	3
	%	19	22,2	11,8	38,1	22,2	17,6
Удовлетворительный	абс.	2	0	0	0	0	0
	%	9,5	0	0	0	0	0
Неудовлетворительный	абс.	0	0	0	0	0	0
	%	0	0	0	0	0	0

Таблица 2

Функциональные результаты мирингопластики с применением высушенной аутофации и аутохряща ушной раковины (n = 21)

Table 2

Functional results of myringoplasty with the use of dried autofacies and autocartilage of the auricle

Резерв улитки, дБ		До операции	1 месяц после операции	12 месяцев после операции
0–10	абс.	4	8	8
	%	19	38,1	38,1
0–20	абс.	9	13	13
	%	42,9	61,9	61,9
0–30	абс.	6	0	0
	%	28,6	0	0
>30	абс.	2	0	0
	%	9,5	0	0
Без перемен	абс.	–		
	%	–		
Ухудшение	абс.	–		
	%	–		

Таблица 3

Функциональные результаты мирингопластики с применением высушенной аутофации и септального аутохряща (n =18)

Table 3

Functional results of myringoplasty with the use of dried autofacies and septal autocartilage

Резерв улитки, дБ		До операции	1 месяц после операции	12 месяцев после операции
0–10	абс.	4	11	11
	%	22,2	61,1	61,1
0–20	абс.	7	7	7
	%	38,9	38,9	38,9
0–30	абс.	5	0	0
	%	27,8	0	0
>30	абс.	2	0	0
	%	11,1	0	0
Без перемен	абс.	–		
	%	–		
Ухудшение	абс.	–		
	%	–		

Таблица 4

Функциональные результаты мирингопластики с применением высушенной аутофации и нового пластического материала «Аллоплант» (n = 17)

Table 4

Functional results of myringoplasty with the use of dried autofacies and allogeneic costal cartilage

Резерв улитки, дБ		До операции	1 месяц после операции	12 месяцев после операции
0–10	абс.	3	10	10
	%	17,6	58,8	58,8
0–20	абс.	7	7	7
	%	41,2	41,2	41,2
0–30	абс.	5	0	0
	%	29,4	0	0
>30	абс.	2	0	0
	%	11,8	0	0
Без перемен	абс.	-		
	%	-		
Ухудшение	абс.	-		
	%	-		

Таблица 5

Данные импедансометрии у пациентов после операции

Table 5

Impedance measurements data in patients after surgery

Группы пациентов		Через 3 мес.		Через 12 мес.	
		Тип B	Тип As	Тип B	Тип As
Группа 1 (n = 21)	абс.	17	4	9	12
	%	81	19	43	57
Группа 2 (n = 18)	абс.	16	2	5	13
	%	89	11	28	72
Группа 3 (n = 17)	абс.	10	7	2	15
	%	59	41	12	88

го интервала до операции, через 1 месяц и через 12 месяцев представлены в табл. 2–4.

Тимпанометрия проводилась всем пациентам с отличными, хорошими и удовлетворительными морфологическими результатами через 3 месяца и 1 год после операции (табл. 5). При оценке данных тимпанометрии мы придерживались классификации тимпанограмм по Jerger J. (1970).

Выводы

Согласно результатам, полученным в послеоперационном периоде, можно утверждать, что все трасплантаты обладают хорошими звукопроводящими свойствами и могут успешно применяться в пластике тотальных и субтотальных дефектов барабанной перепонки при хронических средних отитах. Однако использование хряща перегородки носа и аллогенного хряща имеет преимущества перед хрящом ушной раковины. Готовность же к применению и всегда достаточное количество биотрансплантата делают его материалом выбора в случаях, когда нет необходимости проведения септум-операции.

Авторы заявляют об отсутствии конфликта интересов.

ЛИТЕРАТУРА

1. Савин С. В, Мухамедов И. Т. Формирование неотимпанальной мембраны при субтотальных дефектах барабанной перепонки. *Врач-аспирант.* 2015; 5.2:209-217. https://vrach-aspirant.ru/articles/otorhinolaryngology/15243/
2. Хоров О. Г, Плавский Д. М. Метод мирингопластики при обширных дефектах барабанной перепонки, инструкция по применению, утвержденная МЗ РБ 16.07.2010 г. Регистрационный № 102-1009. *Журнал Гродненского государственного медицинского университета.* 2011; 2:81-82. eLIBRARY ID: 18949759
3. Багаутдинов А. А., Аникин М. И. Метод «overlaid» и «underlaid» при мирингопластике и современные способы устранения осложнений, возникающих при данных методиках. *Оренбургский медицинский вестник.* 2017; 1:11-19. https://ipo.orgma.ru/files/Izdatelstvo/OMV/N/орен_мед_вестник_1_17_web.pdf
4. Mouna B., Khalifa M., Ghammem M., Limam M., Meherzi A., Kermani W., Abdelkefi M. Cartilage and Fascia Graft In Type 1 Tympanoplasty. Cartilage and Fascia Graft In Type 1 Tympanoplasty. *Journal of Craniofacial Surgery.* 2019; 30(4):297-300. https://doi.org/10.1080/00016489.2016.1195013
5. Янов Ю. К., Егоров В. И., Козаренко А. В. Любая перфорация барабанной перепонки должна быть закрыта. *Вестник оториноларингологии: Материалы Российской конференции оториноларингологов.* 2003:194-195.
6. Есниязов Д. К, Абатов Н. Т., Бадыров Р. М., Асмиданов Е. М., Юсифов З. А. Мирингопластика с применением децеллюляризированного матрикса ксенобрюшины в эксперименте с количественной оценкой остроты слуха после операции. *Вестник Казахстанского национального медицинского университета.* 2020;3:258-263. https://kaznmu.kz/press/wp-content/uploads/2021/02/МИРИНГОПЛАСТИКА-С-ПРИМЕНЕНИЕМ-ДЕЦЕЛЛЮЛЯРИЗОВАННОГО-МАТРИКСА-КСЕНОБРЮШИНЫ-В-ЭКСПЕРИМЕНТЕ-С-КОЛИЧЕСТВЕННОЙ-ОЦЕНКОЙ-ОСТРОТЫ-СЛУХА.pdf
7. Lou Z. Endoscopic myringoplasty: comparison of double layer cartilage-perichondrium graft and single fascia grafting. *Journal of Otolaryngology – Head & Neck Surgery.* 2020;49:40. https://doi.org/10.1186/s40463-020-00440-7
8. Mandour M. F., Elsheikh M. N., Khalil M. F. Platelet-Rich Plasma Fat Graft versus Cartilage Perichondrium for Repair of Medium-Size Tympanic Membrane Perforations. *Journal of Otolaryngology-Head and Neck Surgery.* 2018:1-6. https://doi.org/10.1177/0194599818789146
9. Абатов Н. Т., Тусупбекова М. М., Есниязов Д. К., Бадыров Р. М., Дуйсенов Г. Н., Бадырова Е. С. Исторические аспекты поиска эффективных биоматериалов для мирингопластики. *Медицина и экология.* 2020; 4 (97):8-18. https://medecol.elpub.ru/jour/article/view/225

10. Хоров О. Г., Плавский Д. М., Ануфрик С. С., Яничкин В. В., Балыкин А. С. Изучение амплитудно-частотной характеристики хрящевых пластин, применяемых для тимпанопластики. *Журнал Гродненского государственного медицинского университета.* 2010;2(30):39-42. http://journal-grsmu.by/index.php/ojs/article/view/782
11. Мулдашев Э. Р., Муслимов С. А., Вялков В. А., Галимова В. У., Нигматуллин Р. Т., Салихов А. Ю., Сельский Н. Е., Кийко Ю. И., Шангина О. Р., Булатов Р. Т., Мусина Л. А., Хасанов Р. А., Кийко М. Ю. Биоматериал аллоплант для регенеративной хирургии. Патент на изобретение RU 2189257 C1. Заявка 2001127296/14. Дата регистрации: 10.10.2001. Дата публикации: 20.09.2002.
12. Карпов В. П. «Аллоплант» – новый пластический материал для реконструкции барабанной перепонки у больных хроническим перфоративным средним отитом. *Российская оториноларингология.* 2008;5:78-83. https://lornii.ru/upload/iblock/3b8/j_0005_2008_s.pdf

REFERENCES

1. Savin S. V., Muhamedov I. T. Neotympanic membrane formataion in case of tympanic membrane subtotal perforation. *Vrach-aspirant.* 2015; 5.2:209-217. https://vrach-aspirant.ru/articles/otorhinolaryngology/15243/
2. Khorov O. G. Study of the amplitude-frequency characteristics of cartilage plates used for tympanoplasty. *Journal of the Grodnenskiy Medical State University.* 2010; 2:39-42. eLIBRARY ID: 18949759
3. Bagautdinov A. A., Anikin M. I Method „overlaid“ and „underlaid“ myringoplasty in modern and remedy complications arise during data techniques. *Orenburg Medical Bulletin.* 2017;1:11-19. https://ipo.orgma.ru/files/Izdatelstvo/OMV/N/орен_мед_вестник_1_17_web.pdf
4. Mouna B., Khalifa M., Ghammem M., Limam M., Meherzi A., Kermani W., Abdelkefi M. Cartilage and Fascia Graft In Type 1 Tympanoplasty. Cartilage and Fascia Graft In Type 1 Tympanoplasty. *Journal of Craniofacial Surgery.* 2019; 30(4):297-300. https://doi.org/10.1080/00016489.2016.1195013
5. Yanov Yu. K., Egorov V. I., Kozarenko A. V. Any perforation of the eardrum must be closed. *Vestnik otorhinolaringologii: Russian conference of otorhinolargology*. Moscow. 2003:194-195.
6. Yesniyazov D. K, Abatov N. T, Badyrov R. M, Asmidanov E. M., Yusifov Z. A. Myringoplasty with the use of decellularized matrix of xenomedia in an experiment with a quantitative assessment of hearing acuity after surgery. *Bulletin of the Kazakhstan National Medical University.* 2020;3:258-263.https://kaznmu.kz/press/wp-content/uploads/2021/02/МИРИНГОПЛАСТИКА-С-ПРИМЕНЕНИЕМ-ДЕЦЕЛЛЮЛЯРИЗОВАННОГО-МАТРИКСА-КСЕНОБРЮШИНЫ-В-ЭКСПЕРИМЕНТЕ-С-КОЛИЧЕСТВЕННОЙ-ОЦЕНКОЙ-ОСТРОТЫ-СЛУХА.pdf
7. Lou Z. Endoscopic myringoplasty: comparison of double layer cartilage-perichondrium graft and single fascia grafting. *Journal of Otolaryngology – Head & Neck Surgery.* 2020;49(1):49-40. https://doi.org/10.1186/s40463-020-00440-7
8. Mandour M. F., Elsheikh M. N., Khalil M. F. Platelet-Rich Plasma Fat Graft versus Cartilage Perichondrium for Repair of Medium-Size Tympanic Membrane Perforations. *Otolaryngology–Head and Neck Surgery.* 2018:1-6. https://doi.org/10.1177/0194599818789146
9. Abatov N. T., Tussupbekova M. M., Yesniyazov D. K., Badyrov R. M., Duysenov G. N., Badyrova Ye. S. Historical aspects of searching of effective bioma terials for myringoplast. *Medicine And Ecology.* 2020;4(97):8-18. https://medecol.elpub.ru/jour/article/view/225
10. Khorov O. G., Plavskiy D. M., Anufrik S. S., Yanichkin V. V., Balykin A. S. A study of amplitude-frequency response of cartilage plates employed in tympanoplasty. *Journal of Grodno State Medical University.* 2010;2(30):39-42. http://journal-grsmu.by/index.php/ojs/article/view/782
11. Muldashev Eh. R., Muslimov S. A., Vjalkov V. A., Galimova V. U., Nigmatullin R. T., Salikhov A. Ju., Sel'skij N. E., Kijko Ju. I., Shangina O. R., Bulatov R. T., Musina L. A., Khasanov R. A., Kijko M. Ju. Biological material alloplant usable in reconstructive surgery. Patent for an invention RU 2189257 C1. Application 2001127296/14. Registration date: 10.10.2001. Date of publication: 20.09.2002.
12. Karpov V. P. «Alloplant» – a new plastic material for the reconstruction of the eardrum in patients with chronic perforated otitis media. *Russian Otorhinolaryngology Journal.* 2008; 5:78-83. https://lornii.ru/upload/iblock/3b8/j_0005_2008_s.pdf

Информация об авторах

Дворянчиков Владимир Владимирович – доктор медицинских наук, профессор, заслуженный врач России, директор, Санкт-Петербургский научно-исследовательский институт уха, горла, носа и речи (190013, Россия, Санкт-Петербург, Бронницкая ул., д. 9); e-mail: 3162256@mail.ru

ORCID: https://orcid.org/0000-0002-0925-7596

Янов Юрий Константинович – академик РАН, доктор медицинских наук, профессор кафедры оториноларингологии Военно-медицинская академия им. С. М. Кирова (194044, Россия, Санкт-Петербург, ул. Академика Лебедева, д. 6); e-mail: lor-obchestvo@bk.ru

ORCID: https://orcid.org/0000-0001-9195-128X

✉ **Киреев Павел Викторович** – преподаватель кафедры оториноларингологии, Военно-медицинская академия им. С. М. Кирова (194044, Россия, Санкт-Петербург, ул. Академика Лебедева, д. 6); e-mail: kireev8203@mail.ru

ORCID: https://orcid.org/0000-0001-9575-745X

Балацкая Ксения Андреевна – младший научный сотрудник, Санкт-Петербургский научно-исследовательский институт уха, горла, носа и речи (190013, Россия, Санкт-Петербург, Бронницкая ул., д. 9); e-mail: bka883@yandex.ru

ORCID: https://orcid.org/0000-0002-2854-307X

Ткачук Ирина Васильевна – кандидат медицинских наук, доцент кафедры оториноларингологии, Военно-медицинская академия им. С. М. Кирова (194044, Россия, Санкт-Петербург, ул. Академика Лебедева, д. 6); e-mail: tirvas@mail.ru

ORCID: https://orcid.org/0000-0002-9422-2733.

Коровин Петр Александрович – начальник отделения клиники оториноларингологии, Военно-медицинская академия им. С. М. Кирова (194044, Россия, Санкт-Петербург, ул. Академика Лебедева, д. 6); e-mail: korovin.petr@mail.ru

ORCID: https://orcid.org/0000-0002-9422-2733.

Information about authors

Vladimir V. Dvoryanchikov – MD, Professor, director, Saint-Petersburg Research Institute of Ear, Throat, Nose and Speech (9, Bronnitskaya Str., Saint Petersburg, Russia, 190013); e-mail: 3162256@mail.ru

ORCID: https://orcid.org/0000-0002-0925-7596

Yurii K. Yanov – Academican of the Russian Academy of Sciences, Professor, MD, Kirov Military Medical Academy (6, st. Academician Lebedev, Saint Petersburg, Russia, 194044); e-mail: lor-obchestvo@bk.ru

ORCID: http://orcid.org/0000-0001-64789280

✉ **Pavel V. Kireev** – teacher of the Chair of Otorhinolaryngology, Kirov Military Medical Academy (6, st. Academician Lebedev, Saint Petersburg, Russia, 194044); e-mail: kireev8203@mail.ru

ORCID: http://orcid.org/0000-0001-9575-745X

Kseniya A. Balatskaya – Researcher, Saint-Petersburg Research Institute of Ear, Throat, Nose and Speech (9, Bronnitskaya Str., Saint Petersburg, Russia, 190013); e-mail: bka883@yandex.ru

ORCID: http://orcid.org/0000-0002-2854-307X

Irina V. Tkachuk – PhD, Docent of the Chair of Otorhinolaryngology, Kirov Military Medical Academy (6, st. Academician Lebedev, Saint Petersburg, Russia, 194044); e-mail: tirvas@mail.ru

ORCID: http://orcid.org/0000-0002-9422-2733

Petr A. Korovin – Head of the Department of Otorhinolaryngology Clinic, Kirov Military Medical Academy (6, st. Academician Lebedev, Saint Petersburg, Russia, 194044); e-mail: korovin.petr@mail.ru

ORCID: http://orcid.org/0000-0002-9422-2733

УДК 616.323-007.61-073.4-6-053.37
https://doi.org/10.18692/1810-4800-2021-6-48-54

Применение ультразвукового исследования в диагностике хронического лимфопролиферативного синдрома ЛОР-органов у детей младшего возраста

М. В. Дроздова[1], С. Н. Ларионова[1], Е. В. Тырнова[1]

[1] *Санкт-Петербургский научно-исследовательский институт уха, горла, носа и речи, Санкт-Петербург, 190013, Россия*

Application of ultrasound examination in the diagnostics of ENT-organs chronic lymphoproliferative syndrome in the young children

M. V. Drozdova[1], S. N. Larionova[1], E. V. Tyrnova[1]

[1] *Saint Petersburg Research Institute of Ear, Throat, Nose and Speech, Saint Petersburg, 190013, Russia*

Цель исследования: оценить информативность ультразвуковой диагностики хронического лимфопролиферативного синдрома у детей младшего возраста. Обследованы 88 детей в возрасте 2–3 лет, нуждающихся в хирургическом вмешательстве по поводу патологии лимфаденоидного кольца глотки, сопровождающейся регионарным шейным лимфаденитом. Выполнены эндоскопия носоглотки, отомикроскопия, импедансометрия, УЗИ шейных и подчелюстных лимфатических узлов, органов брюшной полости, клинический анализ крови, ИФА для определения специфических IgM, IgG к антигенам цитомегаловируса (ЦМВ), вируса герпеса человека 6-го типа (ВГЧ-6), к ядерному, вирусному капсидному и комплексу ранних антигенов вируса Эпштейна – Барр (ВЭБ), ПЦР в соскобах со слизистой ротоглотки и крови. Сформированы 2 группы больных: I группа с выраженной лимфаденопатией (конгломераты лимфатических узлов размером до 31×13 мм или множественные) (n = 32), II группа с умеренной лимфаденопатией (единичные симметричные безболезненные лимфатические узлы размером меньше 16 мм) (n = 56). В I группе по сравнению со II группой статистически значимо чаще выявлены: храп и сонное апноэ (точный тест Фишера, p < 0,001, отношение шансов (odds ratio (OR) 13,00), доверительный интервал (95% confidence interval (CI) 4,439–38,07); проявления астеновегетативного и интоксикационного синдромов (p < 0,001, OR 7,80, CI 2,248–27,06); УЗИ-признаки гепатолиенального синдрома (p < 0,001, OR 34,71, CI 7,185–167,7); серологические маркеры инфицирования и активных стадий ВЭБ-инфекции (p < 0,001, OR 16,71, CI 4,673–55,27); маркеры микст-инфекций ВЭБ+ЦМВ+ВГЧ-6 (p < 0,001, OR 16,20, CI 3,327–78,87). Регионарный шейный лимфаденит с диаметром лимфатических узлов при УЗИ более 16 мм служил признаком выраженного хронического лимфопролиферативного синдрома у детей младшего возраста, при котором у половины детей выявлены маркеры активной стадии ВЭБ-инфекции. Развитие выраженного шейного лимфаденита сопряжено с гепатолиенальным синдромом, обусловленным, как правило, реактивацией герпесвирусных инфекций.

Ключевые слова: аденоиды, дети, лимфопролиферативный синдром, ультразвуковая диагностика, вирус Эпштейна – Барр (ВЭБ), цитомегаловирус (ЦМВ), вирус герпеса человека 6-го типа (ВГЧ-6).

Для цитирования: Дроздова М. В., Ларионова С. Н., Тырнова Е. В. Применение ультразвукового исследования в диагностике хронического лимфопролиферативного синдрома ЛОР-органов у детей младшего возраста. *Российская оториноларингология.* 2021;20(6):48–54. https://doi.org/10.18692/1810-4800-2021-6-48-54

The aim of study was to assess the diagnostic value of ultrasound diagnostics of chronic lymphoproliferative syndrome in the young children. 88 children aged 2–3 years with pathology of the lymphadenoid ring of the pharynx, accompanied by regional cervical lymphadenitis, needing surgery were examined. Endoscopy of the nasopharynx, otomicroscopy, impedance, ultrasound examination of cervical and submandibular lymph nodes, abdominal organs, complete blood count with a manual differential, ELISA to determine specific IgM, IgG to cytomegalovirus (CMV) antigens, to human herpes virus type 6 (HCV-6) antigens, to nuclear, viral capsid and early antigens complex Epstein – Barr virus (EBV), PCR in scrapes from the oropharyngeal mucosa and blood were performed. The patients were divided into two groups: group I with pronounced lymphadenopathy (lymph nodes conglomerates 31×13 mm in size or multiple) (n = 32), group II with moderate lymphadenopathy (single symmetrical painless lymph nodes less than 16 mm in size) (n = 56). In the group I, the following

© Коллектив авторов, 2021

were statistically significant more frequent: snore and sleep apnea (Fisher's exact test, $p < 0{,}001$, odds ratio (OR) 13,00, 95% confidence interval (CI) 4,439–38,07); manifestations of asthenic vegetative and intoxication syndromes ($p < 0{,}001$, OR 7,80, CI 2,248–27,06); ultrasound signs of hepatic splenic syndrome ($p < 0{,}001$, OR 34,71, CI 7,185–167,7); serological markers of contamination and active stages EBV infection ($p < 0{,}001$, OR 16,71, CI 4,673–55,27); markers of mixt EBV + CMV + HHV-6 infections ($p < 0{,}001$, OR 16,20, CI 3,327–78,87), compared to the group II. Regional cervical lymphadenitis with lymph nodes diameter more than 16 mm on ultrasound was a sign of pronounced chronic lymphoproliferative syndrome in the young children, in which half were found to have markers of the EBV infection active stage. The development of pronounced cervical lymphadenitis is associated with hepatic splenic syndrome, usually caused by the herpesvirus infections reactivation.

Keywords: adenoids, children, lymphoproliferative syndrome, ultrasound diagnostics, Epstein – Barr virus (EBV), cytomegalovirus (CMV), human herpesvirus type 6 (HHV-6).

For citation: Dvoryanchikov V. V., Yanov Yu. K., Kireev P. V., Balatskaya K. A., Tkachuk I. V., Korovin P. A. Multilayer auto- and allografts applying for closure of tympanic membrane defects. *Rossiiskaya otorinolaringologiya*. 2021;20(6):48-54. https://doi.org/10.18692/1810-4800-2021-6-48-54

При патологии лимфаденоидного кольца глотки у детей младшего возраста хронический лимфопролиферативный синдром (ХЛПС) характеризуется гипертрофией глоточной и/или глоточной и небных миндалин и сопровождается регионарным подчелюстным и шейным лимфаденитом [1–3]. Регионарный шейный лимфаденит является симптомом целого ряда заболеваний, к числу которых относятся патологии ротоглотки, зубочелюстной системы, слюнных желез [4], системные заболевания крови и кроветворных органов (острый лейкоз, лимфогранулематоз, злокачественная лимфома), онкологические заболевания, распространенные инфекции [туберкулез, ВИЧ, токсоплазмоз, бартонеллез, хламидиоз, микоплазмоз, боррелиоз, герпесвирусные инфекции (вирус Эпштейна – Барр (ВЭБ), цитомегаловирус (ЦМВ)] [5, 6]. В последние годы ведущую роль в этиологии шейных лимфаденитов у детей приобрели оппортунистические инфекции преимущественно герпетической группы [7].

Одним из наиболее информативных методов оценки состояния лимфатических узлов является ультразвуковое исследование (УЗИ), точность которого превышает результаты пальпации более чем в 2 раза. УЗИ не имеет противопоказаний, не требует предварительной подготовки больных, отличается неинвазивностью, отсутствием ионизирующего излучения [3], безболезненно и безопасно, что особенно важно в педиатрии. Эхографию отличают высокая информативность, доступность, воспроизводимость и достоверность [8]. Известно, что в норме лимфатические узлы не определяются, что объясняется их малыми размерами и схожестью по плотности с окружающими тканями. Показано, что УЗИ регионарных лимфатических узлов позволяет провести дифференциальную диагностику клинических форм хронического тонзиллита у взрослых в зависимости от выраженности инфекционно-воспалительного процесса в миндалинах лимфоэпителиального кольца глотки [9].

Цель исследования

Оценка результатов ультразвуковой диагностики хронического лимфопролиферативного синдрома у детей младшего возраста (2–3 лет).

Пациенты и методы исследования

В исследование включены 88 детей, 46 мальчиков и 42 девочки, в возрасте 2–3 лет (средний возраст 3 года 4 месяца), направленных врачами амбулаторно-поликлинической сети СПб к ЛОР-хирургу для решения вопроса о необходимости оперативного лечения, у которых при объективном обследовании выявлены абсолютные и относительные показания к проведению плановой операции в области лимфоэпителиального глоточного кольца. Всем детям выполнены эндоскопия носоглотки, отомикроскопия, импедансометрия, клинический анализ крови, УЗИ шейных и подчелюстных лимфатических узлов, органов брюшной полости с помощью ультразвукового сканера Alpinion E-cube 15. Эхографию выполняли однократно в целях определения локализации, формы, контуров, размеров, структуры, связи с окружающими тканями, характера кровотока в лимфатических узлах. Для уточнения этиологических агентов ХЛПС методом ИФА определены специфические IgM, IgG к антигенам ЦМВ, вируса герпеса человека 6-го типа (ВГЧ-6), к ядерному, вирусному капсидному и комплексу ранних антигенов ВЭБ, антистрептолизин-О (АСЛ-О), ПЦР-диагностика в соскобах со слизистой ротоглотки и крови. Детальная характеристика фенотипа хронического лимфопролиферативного синдрома ЛОР-органов у детей младшего возраста, клинической картины и протокола объективного, в том числе инструментального и лабораторного, обследования детей определена нами ранее [10].

Статистическая обработка проведена с использованием программы GraphPad Prism 5. Сравнение долей между группами выполнено с использованием точного теста Фишера и показателя отношения шансов odds ratio (OR). Значения $p < 0,05$ рассматривали как статистически значимые.

Результаты и анализ исследований

При осмотре у всех детей наблюдалось увеличение лимфатических узлов шейной группы (подчелюстных, затылочных, передне- или заднешейных – расположенных по переднему и/или заднему краю грудино-ключично-сосцевидной мышцы), безболезненных или чувствительных при пальпации, умеренно плотных, смещаемых и неспаянных друг с другом и окружающими тканями. В зависимости от степени выраженности УЗИ-признаков лимфаденопатии сформированы 2 группы больных. В I группу с выраженной лимфаденопатией вошли 32 ребенка. У них визуализировались: конгломераты лимфатических узлов в подчелюстной области размером до 31×13 мм с умеренно сохраненной дифференцировкой, сохраненным кровотоком и цепочками переднешейных и заднешейных узлов с двух сторон до 17 мм с сохраненной дифференцировкой; или множественные увеличенные лимфатические узлы: подчелюстные справа и слева, вдоль кивательной мышцы по передней поверхности с двух сторон, по задней поверхности справа и слева диаметром до 14 мм, овоидной формы, с ровным четким контуром, сохраненной структурой (гипоэхогенная кора и сердцевина), состояние окружающих тканей не изменено, при цветовом допплеровском картировании сосуды визуализировались в воротах. При осмотре ЛОР-органов у детей I группы выраженный подчелюстной и шейный лимфаденит сопровождался аденоидными вегетациями 3-й степени, почти у половины (15 детей) в сочетании с гипертрофией небных миндалин. II группу с умеренной лимфаденопатией (единичные симметричные безболезненные лимфатические узлы размером меньше 16 мм) составили 56 детей. В этой группе констатировали доброкачественную аденопатию шейных лимфатических узлов реактивного типа или шейный лимфаденит в стадии инфильтрации с цепочками гиперплазированных овальных узлов не более 10×4 мм по ходу внутренней яремной вены с обеих сторон, без специфических признаков, с неизмененной эхо-структурой ворот и интактными окружающими тканями. При стандартном осмотре оториноларингологом у детей II группы выявлены аденоидные вегетации 2-й степени без выраженной гипертрофии небных миндалин и подчелюстного лимфаденита. Частота выявления секреторного отита инструментальными методами составила свыше половины в обеих обследованных группах и не зависела от степени аденоидной гиперплазии. В обеих группах детей с одинаковой частотой отмечены жалобы на аллергические реакции в анамнезе и частые простудные заболевания вирусной и бактериальной этиологии, рецидивирующие острые отиты (до 6 эпизодов в год).

В целом у всех детей визуализировались гипоэхогенные, овальные, однородные образования без плотной капсулы. Изменений со стороны близлежащих сосудов не обнаружено. Сонографически показаны нормальные или реактивные лимфатические узлы. По результатам УЗИ лимфатических узлов шейной группы случаев злокачественных заболеваний или серьезных системных заболеваний не выявлено. У 1 ребенка II группы (1,78%) выявлено сопутствующее заболевание: синдром Кюттнера – двустороннее хроническое склерозирующее воспаление поднижнечелюстных слюнных желез; девочка направлена на консультацию к челюстно-лицевому хирургу для специфического лечения.

В организме человека насчитывается около 600 лимфатических узлов, из них пальпаторно в норме могут определяться только подчелюстные, подмышечные и паховые. УЗИ нестимулированных антигенами лимфатических узлов затруднено, так как они практически не дифференцируются от окружающей жировой клетчатки [8]. Антигенная стимуляция облегчает визуализацию лимфатического узла. Показано, что при исследовании лимфатических узлов с использованием различных морфологических критериев (диаметр, внутренняя структура, контур, васкуляризация, линия ворот и др.) диагностическая точность УЗИ при сканировании в В-режиме (режим яркости) и цветном допплеровском картировании выше, чем компьютерной томографии и магнитно-резонансной томографии (точный тест Фишера $p < 0,001$ / $p < 0,05$) [11].

Для оценки состояния поверхностно расположенных лимфатических узлов используют следующие основные и дополнительные критерии: размеры, форма, структура лимфатических узлов, а также границы и контуры лимфатических узлов, особенности кровеносных сосудов узлов и взаимоотношение лимфатических узлов с прилежащими органами [8]. Для глоточной миндалины регионарными являются передне-верхнешейные, зачелюстные лимфатические узлы, для уха – затылочные лимфатические узлы, для небных миндалин – латеральные глубокие шейные (внутренние яремные) лимфатические узлы, расположенные в месте слияния общей лицевой и яремной вены, и регионарные узлы первого порядка – зачелюстные лимфатические узлы [5, 12]. При инфекциях волосистой части кожи головы обычно увеличиваются задние шейные узлы, при

токсоплазмозе, краснухе, инфекциях конъюнктивы и век происходит увеличение передних околоушных лимфатических узлов [5]. Лимфатические узлы располагаются в раздельных анатомических областях, и их увеличение отражает лимфатический дренаж в месте их нахождения (локации) [7]. Однако глубокие шейные лимфатические узлы являются общими для всей тонзиллярной области, выявлены также связи между узлами, принимающими лимфу от нескольких органов и областей, что затрудняет дифференциальную диагностику регионарного лимфаденита при воспалительных заболеваниях лимфаденоидного кольца глотки у детей [5, 12].

Лимфатические узлы служат антигенным фильтром ретикулоэндотелиальной системы. Многослойные лимфатические синусы обеспечивают медленный ток притекающей (афферентной) внеклеточной жидкости, что ведет к обогащению лимфы В- и Т-лимфоцитами, макрофагами, антителами и очищению от чужеродных белков и частиц. Реакции на антигены вызывают иммунные ответы, в ходе которых происходит размножение иммунных клеточных линий В-лимфоцитов и образование предшественников продуцентов антител – плазматических клеток, что сопровождается увеличением размеров лимфатических узлов [7, 8]. Любое заболевание с иммунной клеточной активацией может быть ассоциировано с регионарной или системной лимфаденопатией [5, 12]. При хроническом воздействии чужеродных антигенов развивается реактивная гиперплазия регионарных лимфатических узлов с расширением синусов, пролиферацией эндотелия, плазматических клеток, интерстициальным отеком ворот узла, гиперплазией ретикулярных клеток, что ведет к увеличению диаметра лимфатического узла [12]. К лимфопролиферативным синдромам относят патологические состояния, характеризующиеся нарушениями клеточного звена иммунной системы по типу контролируемой или неконтролируемой пролиферации клеток лимфоидной ткани в ответ на антигенные воздействия. Лимфадениты и реактивные гиперплазии лимфатических узлов являются важными компонентами синдрома лимфаденопатии. У детей первых лет жизни наиболее часто встречающимися воспалительными заболеваниями лимфаденоидного кольца глотки являются хронический аденоидит, хронический тонзиллит и их сочетание [1–3, 12], при которых возникает локализованная лимфаденопатия в смежных группах шейных лимфатических узлов. Наиболее подвержены регионарным шейным лимфаденитам дети младшего возраста (3–4 лет) [1, 3, 6, 12].

Общепризнано, что в большинстве случаев лимфаденопатия, как локализованная, так и генерализованная, имеет доброкачественную, самоограничивающуюся этиологию [3, 6, 7]. Ультразвуковая оценка стойких шейных лимфатических узлов при отсутствии других признаков или симптомов у детей младше 6 лет показала, что персистенция неувеличенных лимфатических узлов, регрессировавших до < 10 мм, не является прогностическим фактором (предиктором) злокачественного новообразования [3]. Условно размер узла считают увеличенным, если он превышает 10 мм. Однако дети младше 10 лет имеют более гипертрофированную иммунную систему, поэтому в некоторых клинических ситуациях могут считаться нормальными узлы размером до 20 мм [7]. Пальпируемые лимфатические узлы обнаруживаются у 44% здоровых детей младше 6 лет [3]. После перенесенного острого инфекционного заболевания, сопровождающегося лимфаденитом, часто встречается реактивное увеличение – так называемая остаточная лимфаденопатия, при которой у ребенка кратковременно (до 1 месяца) возможно наличие единичных, симметричных, безболезненных лимфатических узлов шеи размером до 10 мм. Наблюдение пациента в течение 3–4 недель позволяет оценить наличие положительной динамики и разрешение лимфаденопатии [7]. Более длительное увеличение лимфатических узлов шеи характерно для хронического лимфопролиферативного синдрома. При патологии лимфаденоидного кольца глотки у детей младшего возраста с гипертрофией глоточной и/или глоточной и небных миндалин и регионарным подчелюстным и шейным лимфаденитом, вероятно, развитию хронического лимфопролиферативного синдрома способствует высокая частота простудных заболеваний (5–7 эпизодов в течение года), вследствие которой происходит реактивное увеличение лимфатических узлов на фоне перенесенной ОРВИ, но отсутствует положительная динамика разрешения лимфаденопатии.

Четкое понимание функции лимфатических узлов, их расположения, описания и этиологии их увеличения важно при принятии клинических решений [7]. Проведен анализ частоты клинических признаков и симптомов, связанных с гипертрофией лимфоидной ткани носоглотки, при хроническом лимфопролиферативном синдроме в зависимости от степени выраженности лимфаденопатии (табл.). Затруднение носового дыхания не зависело от степени шейной лимфаденопатии и встречалось с одинаковой частотой в обеих группах. Другие использованные диагностические критерии клинической картины хронического лимфопролиферативного синдрома выявили статистически достоверные различия двух обследованных групп.

Концентрация АСЛ-О находилась на очень низких уровнях у всех обследованных детей, при этом наблюдали высокую степень инфицирован-

Таблица

Клиническая картина хронического лимфопролиферативного синдрома ЛОР-органов у детей 2–3 лет в зависимости от степени выраженности лимфаденопатии

Table

Clinical signs and symptoms of chronic lymphoproliferative ENT-organs syndrome in the children 2–3 years old, depending on the lymphadenopathy degree severity

Клиническая картина хронического лимфопролиферативного синдрома ЛОР-органов	I группа с выраженной лимфаденопатией		II группа с умеренной лимфаденопатией		Точный тест Фишера	Отношение шансов Odds Ratio	95% доверительный интервал
	абс.	%	абс.	%			
Затруднение носового дыхания	28	87,5	40	71,4	$p > 0,05$	–	–
Храп и ночное апноэ	26	81,25	14	25,0	$p < 0,001$	13,00	4,439–38,07
Астеновегетативный и интоксикационный синдромы	12	37,5	4	7,14	$p < 0,001$	7,80	2,248–27,06
УЗИ-признаки гепатолиенального синдрома	18	56,25	2	3,57	$p < 0,001$	34,71	7,185–167,7
Серологические маркеры инфицирования и активных стадий ВЭБ-инфекции	18	56,25	4	7,14	$p < 0,001$	16,71	4,673–55,27
Маркеры микст-инфекций ВЭБ + ЦМВ + ВГЧ-6	12	37,5	2	3,57	$p < 0,001$	16,20	3,327–78,87

ности герпесвирусами ВЭБ, ЦМВ и ВГЧ-6, оцениваемую по наличию маркеров герпесвирусных инфекций в крови [10].

В начале века ведущими этиологическими агентами регионарного шейного лимфаденита при патологии лимфаденоидного кольца глотки у детей младшего возраста считали гемолитические формы микроорганизмов (стрептококков и стафилококков), микоплазму пневмонии и аденовирусы. Особенно неблагоприятное течение патологического процесса связывали с комбинацией этих возбудителей [1, 12]. В настоящее время значительно возросли возможности бактериологической, вирусологической, клинической лабораторной диагностики распространенных инфекционных заболеваний, подробно исследован спектр клинических проявлений вирусных инфекций, в частности герпесвирусных инфекций ВЭБ, ЦМВ, ВГЧ-6. Алгоритм оценки лимфаденопатии при заболеваниях верхних дыхательных путей или стрептококковых фарингитах включает первоначальный поиск стрептококковой инфекции, серологические исследования на вирус Эпштейна – Барр, цитомегаловирус, клинический анализ крови с лейкоцитарной формулой [7]. Показано, что формирование гипертрофии глоточной миндалины у детей раннего и дошкольного возраста ассоциировано с высокой экспрессией в глоточном биотопе ДНК-маркеров *Streptococcus pyogenes* и ВЭБ [13]. Большинство лимфаденопатий носят доброкачественный характер, установить этиологические факторы регионарного шейного лимфаденита при патологии лимфаденоидного кольца глотки у детей младшего возраста удается не всегда, но у значимого числа больных верифицируют оппортунистические инфекции герпесвирусной группы (ВЭБ, ЦМВ) [2, 6, 7].

Наш клинический опыт позволяет рекомендовать: 1) при обнаружении выраженной шейной лимфаденопатии у детей младшего возраста необходимо исследовать области, от которых лимфа оттекает в данную группу лимфатических узлов; 2) при выявлении аденоидных вегетаций 3-й степени, особенно в сочетании с гипертрофией небных миндалин 2–3-й степени, следует оценить наличие и степень выраженности астеновегетативного, интоксикационного и геморрагического синдромов, исследовать этиологические факторы лимфопролиферативного синдрома (прежде всего, герпесвирусных инфекций), а также обязательно произвести осмотр органов брюшной полости для выявления увеличения печени и селезенки (гепатоспленомегалии), что позволит предупредить геморрагический синдром в послеоперационном периоде.

Заключение

При хронической патологии лимфоидного кольца глотки у детей младшего возраста ультразвуковое исследование лимфатических узлов позволило количественно оценить степень выраженности хронического лимфопролиферативного синдрома. Регионарный шейный лимфаденит

у детей младшего возраста с диаметром регионарных лимфатических узлов при ультразвуковом исследовании более 16 мм служил признаком выраженного хронического лимфопролиферативного синдрома, при котором у половины детей этой группы выявлены маркеры активной стадии ВЭБ-инфекции, что явилось противопоказанием для немедленного проведения оперативного вмешательства. Развитие выраженного шейного лимфаденита у детей сопряжено с гепатолиенальным синдромом. При предоперационном обследовании детей младшего возраста (2–3 лет) с хроническим лимфопролиферативным синдромом, сопровождающимся выраженным регионарным лимфаденитом, представляется целесообразным выполнение УЗИ органов брюшной полости для исключения гепатоспленомегалии, обусловленной, как правило, реактивацией инфекционного процесса герпесвирусной этиологии.

Авторы заявляют об отсутствии конфликта интересов.

ЛИТЕРАТУРА

1. Тимофеева Г. И. Клинико-лабораторное обоснование лечения детей с регионарным шейным лимфаденитом на фоне хронической патологии лимфоидного кольца глотки: автореф. дис... канд. мед. наук. СПб., 2000. 23 с.
2. Дроздова М. В. Лимфопролиферативный синдром у детей с заболеваниями верхних дыхательных путей (этиология, патогенез, клиническая и лабораторная диагностика): дис. ... докт. мед. наук. СПб., 2010. 232 с. https://dlib.rsl.ru/01004802832
3. Meadows O., Sarkodieh J. Ultrasound evaluation of persistent cervical lymph nodes in young children. *Clinical Radiology.* 2021;76(4):315. e9-315.e12. https://doi.org/10.1016/j.crad.2020.12.021
4. Шаяхметов Д. Б., Мамытова А. Б. Ультразвуковое исследование в диагностике заболеваний слюнных желез. *Вестник Башкирского государственного медицинского университета.* 2016;5:129-134. http://7bd21d3a35e453b.ru.s.siteapi.org/docs/1622cdd5fc268cfd505baf2f319c82608d7c79ee.pdf
5. Скорляков В. В., Бабиев В. Ф., Кещян С. С., Стагниева И. В., Бойко Н. В. Диагностика и тактика лечения шейного лимфаденита. *Молодой ученый.* 2017;16(150):75-78. URL: https://moluch.ru/archive/150/42412/
6. Кривобокова О. Н., Джабаева А. Б., Чукарев В. С., Фараджова Д. М. Особенности течения и «масок» лимфаденопатий в детской практике. *Евразийское научное объединение.* 2018;1-2(35):100-102. https://esa-conference.ru/wp-content/uploads/files/pdf/Krivobokova-Oksana-Nikolaevna.pdf
7. Freeman A. M., Matto P. Adenopathy. 2021. In: StatPearls [Internet]. Treasure Island (FL): StatPearls Publishing LLC; 2021. PMID: 30020622 https://pubmed.ncbi.nlm.nih.gov/30020622/
8. Аллахвердян Г. С., Чекалова М. А. Возможности ультразвукового исследования в диагностике патологии поверхностных лимфатических узлов. *Ультразвуковая и функциональная диагностика.* 2011;1:77-84. URL:https://USFD_2011_1_77.pdf
9. Трухин Д. В., Ким И. А., Носуля Е. В., Крюков А. И., Рычкова И. В., Гаджиибрагимов Ш. Г., Романова К. Г. Состояние регионарных лимфатических узлов при хроническом тонзиллите по данным ультразвукового исследования. *Вестник оториноларингологии.* 2020;85(2):31-36. https://doi.org/10.17116/otorino20208502131
10. Дроздова М. В., Ларионова С. Н., Тырнова Е. В. Клинико-этиологические аспекты лимфопролиферативного синдрома у детей 2–3 лет. *Российская оториноларингология.* 2019;18(6):18-25. https://doi.org/10.18692/1810-4800-2019-6-18-25
11. Schröder R-J., Rost B., Hidajat N., Rademaker J., Felix R., Mäurer J. [Value of contrast-enhanced ultrasound vs. CT and MRI in palpable enlarged lymph nodes of the head and neck]. *Rofo.* 2002;174(9):1099-1106. https://doi.org/10.1055/s-2002-33937. https://pubmed.ncbi.nlm.nih.gov/12221567/
12. Хмельницкая Н. М., Полевщиков А. В., Тимофеева Г. И. Шейный лимфаденит: проблемы патогенеза и клиники. *Новости оториноларингологии и логопатологии.* 1999;4:114-121. https://scholar.google.ru/scholar_host?q=info:rXrb0WLOPmMJ:scholar.google.com/&hl=ru&as_sdt=0,5&as_ylo=1999&as_yhi=1999&output=viewport&pg=114
13. Шабалдина Е. В., Замараев Р. Ю., Ахтямов Д. Р., Деева Н. С., Горшкова С. В., Шабалдин А. В., Филипенко М. Л. Роль родительских и персональных факторов риска в формировании гипертрофии глоточной миндалины у детей раннего и дошкольного возраста. *Российская оториноларингология.* 2020;19(1):63–76. https://doi.org/10.18692/1810-4800-2020-1-63-76

REFERENCES

1. Timofeyeva G. I. *Kliniko-laboratornoye obosnovaniye lecheniya detey s regionarnym sheynym limfadenitom na fone khronicheskoy patologii limfoidnogo kol'tsa glotki.* Avtoref. dis... kand. med. nauk. SPb., 2000. 23 p. (In Russ.)
2. Drozdova M. V. Lymphoproliferative syndrome in children with upper respiratory tract diseases (etiology, pathogenesis, clinical and laboratory diagnostics). Dissertation doct. med. sciences. SPb., 2010. 232 p. (In Russ.) https://dlib.rsl.ru/01004802832
3. Meadows O., Sarkodieh J. Ultrasound evaluation of persistent cervical lymph nodes in young children. *Clinical Radiology.* 2021;76(4):315. e9-315.e12. https://doi.org/10.1016/j.crad.2020.12.021
4. Shayakhmetov D. B., Mamytova A. B. Ultrasonography in the diagnosis of diseases of the salivary glands. *Vestnik Bashkirskogo gosudarstvennogo meditsinskogo universiteta.* 2016;5:129-134. (In Russ.) http://7bd21d3a35e453b.ru.s.siteapi.org/docs/1622cdd5fc268cfd505baf2f319c82608d7c79ee.pdf
5. Skorlyakov V. V., Babiev V. F., Keshchyan S. S., Stagnieva I. V., Boyko N. V. Diagnostics and tactics of treatment of cervical lymphadenitis. *Molodoy uchenyy = Young scientist.* 2017;16(150):75-78. (In Russ.) URL: https://moluch.ru/archive/150/42412/ (date of access: 10/04/2021)

6. Krivobokova O. N., Dzhabaeva A. B., Chukarev V. S., Faradzhova D. M. Features of the course and "masks" of lymphadenopathies in pediatric practice. *Yevraziyskoye nauchnoye ob"yedineniye.* 2018;1-2(35):100-102. (In Russ.) https://esa-conference.ru/wp-content/uploads/files/pdf/Krivobokova-Oksana-Nikolaevna.pdf
7. Freeman A. M., Matto P. Adenopathy. 2021. In: StatPearls [Internet]. Treasure Island (FL): StatPearls Publishing LLC; 2021. PMID: 30020622 https://pubmed.ncbi.nlm.nih.gov/30020622/
8. Allakhverdyan G. S., Chekalova M. A. Ultrasound diagnostics in superficial lymph nodes pathology. *Ul'trazvukovaya i funktsional'naya diagnostika.* 2011;1:77-84. (in Russ.) URL:https://USFD_2011_1_77.pdf
9. Trukhin D. V., Kim I. A., Nosulya E. V., Kryukov A. I., Rychkova I. V., Gadzhiibragimov Sh. G., Romanova K. G. The state of regional lymph nodes in chronic tonsillitis according to ultrasound. *Vestnik otorinolaringologii.* 2020;85(2): 31-36. (In Russ.) https://doi.org/10.17116/otorino20208502131
10. Drozdova M. V., Larionova S. N., Tyrnova E. V. Clinical and etiological aspects of the lymphoproliferative syndrome in the children 2-3 years' old. *Rossiyskaya otorinolaringologiya.* 2019;18(6):18-25. (In Russ.) https://doi.org/10.18692/1810-4800-2019-6-18-25
11. Schröder R-J., Rost B., Hidajat N., Rademaker J., Felix R., Mäurer J. [Value of contrast-enhanced ultrasound vs. CT and MRI in palpable enlarged lymph nodes of the head and neck]. *Rofo.* 2002;174(9):1099-1106. doi: 10.1055/s-2002-33937. https://pubmed.ncbi.nlm.nih.gov/12221567/
12. Khmelnitskaya N. M., Polevshchikov A. V., Timofeeva G. I. Cervical lymphadenitis: problems of pathogenesis and clinical picture. *Novosti otorinolaringologii i logopatologii.* 1999;4:114-121. (In Russ.) https://scholar.google.ru/scholar_host?q=info:rXrb0WLOPmMJ:scholar.google.com/&hl=ru&as_sdt=0,5&as_ylo=1999&as_yhi=1999&output=viewport&pg=114
13. Shabaldina E. V., Zamaraev R. Yu., Akhtyamov D. R., Deeva N. S., Gorshkova S. V., Shabaldin A. V., Filipenko M. L. The role of parental and personal risk factors in the formation of pharyngeal tonsil hypertrophy in infants and preschool children. *Rossiyskaya otorinolaringologiya.* 2020;19(1):63–76. (In Russ.) https://doi.org/10.18692/1810-4800-2020-1-63-76

Сведения об авторах

Дроздова Марина Владимировна – доктор медицинских наук, ведущий научный сотрудник отдела разработки и внедрения высокотехнологичных методов лечения, заведующая отделением реконструктивной хирургии, Санкт-Петербургский научно-исследовательский институт уха, горла, носа и речи (190013, Россия, Санкт-Петербург, Бронницкая ул., д. 9); e-mail: drozdova1504@yandex.ru

ORCID: http://orcid.org/0000-0001-8883-498X

✉ **Ларионова Софья Николаевна** – младший научный сотрудник отдела разработки и внедрения высокотехнологичных методов лечения, Санкт-Петербургский научно-исследовательский институт уха, горла, носа и речи (190013, Россия, Санкт-Петербург, Бронницкая ул., д. 9); e-mail: larionova33@rambler.ru

ORCID: http://orcid.org/0000-0002-8118-9639

Тырнова Елена Валентиновна – кандидат медицинских наук, старший научный сотрудник лабораторно-диагностического отдела, Санкт-Петербургский научно-исследовательский институт уха, горла, носа и речи (190013, Россия, Санкт-Петербург, Бронницкая ул., д. 9); e-mail: 7101755@mail.ru

ORCID: http://orcid.org/0000-0002-8421-0499

Information about authors

Marina V. Drozdova – MD, Leading Research Associate, Department of the Development and Implementation of High-Tech Treatment Methods, Head Department of Reconstructive Surgery, Saint Petersburg Research Institute of Ear, Nose, Throat and Speech (9, Bronnitskaya str., Saint-Petersburg, Russia, 190013); e-mail: drozdova1504@yandex.ru

ORCID: http://orcid.org/0000-0001-8883-498X

✉ **Sof'ya N. Larionova** – Junior Research Associate, Department of the Development and Implementation of High-Tech Treatment Methods, Head Department of Reconstructive Surgery, Saint Petersburg Research Institute of Ear, Nose (9, Bronnitskaya str., Saint Petersburg, Russia, 190013); e-mail: larionova33@rambler.ru

ORCID: http://orcid.org/0000-0002-8118-9639

Elena V. Tyrnova – MD Candidate, Senior Research Associate, Department of Laboratory Diagnostic, Saint Petersburg Research Institute of Ear, Nose, Throat and Speech (9, Bronnitskaya str., Saint Petersburg, Russia, 190013); e-mail: 7101755@mail.ru

ORCID: http://orcid.org/0000-0002-8421-0499

УДК 616.211/.232-002.5-053.37
https://doi.org/10.18692/1810-4800-2021-6-55-59

Туберкулез ЛОР-органов у детей раннего возраста

О. К. Киселевич[1,2], Е. Ю. Радциг[1], Е. Е. Власова[2], М. Г. Кобулашвили[1,2], А. В. Абрамченко[1], А. О. Ладик[1]

[1] *Российский национальный исследовательский медицинский университет имени Н. И. Пирогова, Москва, 117997, Россия*

[2] *Московский научно-практический центр борьбы с туберкулезом Департамента здравоохранения города Москвы, 105005, Москва, Россия*

Tuberculosis in otorhinolaryngology in young children

O. K. Kiselevich[1,2], E. Yu. Radzig[1], E. E. Vlasova[2], M. G. Kobulashvili[1,2], A. V. Abramchenko[1], A. O. Ladik[1]

[1] *Pirogov Russian National Research Medical University, 117997, Moscow, Russia*

[2] *Moscow Research and Clinical Center for Tuberculosis Control, Moscow City Health Department, 105005, Moscow, Russia*

Выявление миллионов вновь заболевших туберкулезом при сохранении достаточно высокой летальности, несмотря на существующие протоколы лечения, подтверждает актуальность проблемы диагностики данного заболевания и диктует необходимость междисциплинарного подхода к данной проблеме. Туберкулез в подавляющем большинстве случаев ассоциируется с поражением легких, но возможны и «внелегочные» его проявления, в частности с локализацией в области головы и шеи (около 10%), в том числе в ЛОР-органах. По данным литературы, частота туберкулезного поражения максимальна для гортани (от 14,5 до 15–37%), минимальна для заболеваний уха (от 0,04–0,09 до 2,4–4,18%). В целях акцентирования внимания оториноларингологов на проблеме внелегочного туберкулеза ЛОР-локализации в педиатрической практике в данной работе проанализированы истории болезней 496 пациентов туберкулезного легочного педиатрического отделения № 1 ГБУЗ «МНПЦ борьбы с туберкулезом ДЗМ». Туберкулезное поражение ЛОР-локализации на фоне генерализованного процесса установлено у 7 пациентов (1,4%) в возрасте от 2,5 месяца до 1 года 9 месяцев. Наиболее часто выявлялся туберкулезный отит [4 (0,6%) пациентов], в единичных случаях – туберкулез гортани, туберкулез глотки, туберкулез слюнной железы, в том числе в сочетании с другой органической ЛОР-патологией (например, папилломатоз и туберкулез гортани). Таким образом, поражение головы и шеи (в том числе ЛОР-органов) – одна из «недооцененных» внелегочных локализаций туберкулеза, причем постановка и верификация диагноза происходят запоздало. Среди внелегочных ЛОР-проявлений туберкулеза у детей раннего возраста, по нашим данным, превалирует средний отит. Для верификации диагноза «туберкулез» любой локализации необходимо производить посевы на МБТ и обязательно консультировать полученный материал с гистологами. Врачам различных специальностей не стоит забывать о возможности постановки для диагностических целей проб Манту с 2 ТЕ и пробы с АТР, несмотря на отсутствие планового иммунологического обследования в национальном календаре прививок для детей первого года жизни. Туберкулез излечим, главное помнить о необходимости ранней и своевременной диагностики и адекватного длительного лечения.

Ключевые слова: туберкулез, внелегочные проявления туберкулеза, туберкулез ЛОР-органов, туберкулез гортани, туберкулез среднего уха, туберкулез глотки.

Для цитирования: Киселевич О. К., Радциг Е. Ю., Власова Е. Е., Кобулашвили М. Г., Абрамченко А. В., Ладик А. О. Туберкулез ЛОР-органов у детей раннего возраста. *Российская оториноларингология.* 2021;20(6):55–59. https://doi.org/10.18692/1810-4800-2021-6-55-59

The identification of millions of newly infected with tuberculosis while maintaining a sufficiently high mortality rate, despite the existing treatment protocols, confirms the urgency of the problem of diagnosing this disease and dictates the need for an interdisciplinary approach to this problem. In the overwhelming majority of cases, tuberculosis is associated with lung damage, but its “extrapulmonary” manifestations are also possible, in particular with localization in the head and neck region (about 10%), including in the ENT organs. According to the literature, the incidence of tuberculous lesions is maximum for the larynx (from 14,5 to 15–37%), minimum

© Коллектив авторов, 2021

for ear diseases (from 0,04–0.09% to 2,4–4,18%). To focus the attention of otorhinolaryngologists on the problem of "extrapulmonary tuberculosis" of ENT localization in pediatric practice, this study analyzes the case histories of 496 patients of tuberculous pulmonary pediatric department No. 1 of the Moscow Research and Clinical Center for Tuberculosis Control. Tuberculous lesion of ENT localization against the background of a generalized process was found in 7 patients (1.4%) aged from 2,5 months to 1 year 9 months. Tuberculous otitis media was most often detected (4 patients (0.6%)), in single cases – tuberculosis of the larynx, tuberculosis of the pharynx, tuberculosis of the salivary gland, including in combination with other organic ENT pathology (for example, papillomatosis and tuberculosis of the larynx). Thus, the lesion of the head and neck (including the ENT organs) is one of the "underestimated" extrapulmonary localizations of tuberculosis, and the diagnosis and verification are delayed. Among the "extrapulmonary" ENT manifestations of tuberculosis in young children, according to our data, otitis media prevails. To verify the diagnosis of "Tuberculosis" of any localization, it is necessary to inoculate Mycobacterium tuberculosis and be sure to consult the material obtained with histologists. Doctors of various specialties should not forget about the possibility of setting Mantoux tests with 2 tuberculin units (TU) and adenosine triphosphate (ATP) test for diagnostic purposes, despite the absence of a routine immunological examination in the national immunization schedule for children of the first year of life. Tuberculosis is curable, the main thing is to remember the need for early and timely diagnosis and adequate long-term treatment.
Keywords: tuberculosis, extrapulmonary manifestations of tuberculosis, tuberculosis of ENT organs, tuberculosis of the larynx, tuberculosis of the middle ear, tuberculosis of the pharynx.

For citation: Kiselevich O. K., Radtsig E. Yu., Vlasova E. E., Kobulashvili M. G., Abramchenko A. V., Ladik A. O. Tuberculosis in otorhinolaryngology in young children. *Rossiiskaya otorinolaringologiya*. 2021;20(6):55-59. https://doi.org/10.18692/1810-4800-2021-6-55-59

Введение

Туберкулез – заболевание, известное издавна и остающееся по сей день проблемой для медицины и здравоохранения во всем мире. По данным ВОЗ, ежегодно повсеместно продолжают выявлять миллионы вновь заболевших (10 миллионов за 2019 год, в том числе 1,2 миллиона детей) при сохранении достаточно высокой (1,4 миллиона) летальности, несмотря на существующие протоколы лечения [1].

В связи с этим актуальна проблема диагностики (по возможности ранней), что диктует необходимость междисциплинарного подхода к данной проблеме.

Туберкулез в подавляющем большинстве случаев ассоциируется с поражением легких, но не стоит забывать и о его проявлениях со стороны других органов и систем (за исключением волос и ногтей). *M. tuberculosis* (МБТ) может попадать в организм через эпителий слизистых оболочек верхних дыхательных путей (ВДП) и полости рта, особенно в случаях иммуносупрессии или при нарушении естественного барьера (травма, воспаление, плохая гигиена, изменение структуры эпителия – лейкоплакия).

По данным литературы, частота выявления туберкулеза головы и шеи составляет 10% [2], при этом наиболее распространенное внелегочное поражение – туберкулезный лимфаденит, встречающийся от 73,3 [2] до 81,25%[3]. Говоря о поражении ЛОР-органов у больных туберкулезом (по данным исследований, как ретроспективных, так и проспективных), чаще приводят сравнительные данные туберкулеза той или иной ЛОР-локализации, и все единодушно отдают пальму первенства туберкулезу гортани (от 14,5 [2] до 15–37% [4]). В большинстве случаев туберкулез сочетается с поражением легких, но может быть и первичным очагом инфекции (19% [4]) или протекать изолированно без поражения легких (41,7%) [5]. Согласно литературным источникам [3–5] в последние годы случаи туберкулеза гортани редки и единичны, но авторы единодушно отмечают, что изменились его клинические проявления в связи с широким применением антибиотиков и кортикостероидов: одинофагия перестала быть ведущей жалобой, уступив охриплости, при сохранении системных проявлений (лихорадка, потеря веса, ночная потливость) [5]. Не снижается и частота ошибочных диагнозов: по данным ретроспективных исследований туберкулез гортани расценивали как ларингофарингеальный рефлюкс (35,3%), лейкоплакию (29,4%), эпиглоттит (23,5%), в единичных случаях как острый ларингит и ларингокарциному [5].

Чуть реже встречается туберкулез различных отделов глотки – туберкулез глоточной миндалины выявляли у 26,9% пациентов, перенесших аденотонзиллотомию [7]; до появления противотуберкулезной химиотерапии у пациентов без выраженных жалоб МБТ были обнаружены в 1,4% случаев при аденотомии и в 6,5% при тонзиллэктомии. Есть разночтения в оценке наиболее уязвимого возраста для данной патологии (возраст 30–40 лет или два возрастных пика – 15–30 и 50–60 лет), но общепринято, что туберкулез носоглотки чаще встречается у взрослых [7]. В 13,7% случаев описано туберкулезное поражение ротоглотки и полости рта (небные миндалины – 7%, мягкое небо – 20%, боковая поверхность языка – 10%) [2, 8]; при этом туберкулез легких был выявлен лишь у 30% пациентов с туберкулезом головы и шеи, а контакт с больным активным туберкулезом подтвержден лишь у 10% [8]. Среди жалоб

больные отмечали дисфагию (50%), частые ангины (50%), изъязвления слизистой оболочки ротоглотки и полости рта (40%), хронический тонзиллит, устойчивый к медикаментозному лечению (30%), системные проявления: недомогание, повышение температуры, снижение веса (20%). Особенностью детского возраста, по данным литературы, можно считать случаи туберкулезных заглоточных абсцессов, хотя описаны случаи данного заболевания и у взрослых с туберкулезным поражением шейных позвонков [3].

Среди специфических «ринологических» поражений ряд авторов описывают туберкулез носа (6,2% [3]), другие – туберкулез носа и околоносовых пазух (4,1% [8]). Дифференциальный ряд у данных пациентов включал другие гранулематозные поражения (болезнь Вагенера, сифилис), грибковую инфекцию [3, 8–10].

Туберкулез среднего уха был довольно распространенным заболеванием в начале XX века: МБТ выявляли у половины (50%) младенцев со средним отитом, но к подростковому возрасту этот показатель снижался до 2% [11]. В настоящее время частота туберкулезных отитов колеблется от 0,04–0,09% от числа всех хронических средних гнойных отитов [1, 2, 4, 11, 12] до 2,4 [2] – 4,18% [8].

Классические клинические проявления туберкулезного отита: безболезненная оторея, рефрактерная к стандартному медикаментозному лечению (в том числе антибиотиками), множественные перфорации барабанной перепонки, преаурикулярная лимфаденопатия и паралич лицевого нерва [1–3]. Отоскопические признаки (некротические компоненты, обильное количество грануляционной ткани, экссудат белого цвета), по мнению ряда авторов, неинформативны для проведения дифференциального диагноза с другими формами хронического отита, но все же должны настораживать в отношении туберкулеза [10]. Тугоухость отмечается у 90 [11] – 100% [8] пациентов, наиболее часто – нейросенсорная или смешанная, но в некоторых случаях и кондуктивная [11]. У детей часто описывают парез лицевого нерва (15–40% [1, 10, 11]), у взрослых приводят данные о единичных случаях его выявления [8].

Вышеприведенные данные основаны на наблюдении за пациентами (в основном взрослыми), находившимися на лечении в хирургических отделениях обычных стационаров; туберкулез верифицировали только по результатам гистопатологического исследования. Данные о частоте и характере туберкулеза ЛОР-органов у детей, особенно грудного и раннего возраста, практически отсутствуют.

В целях акцентирования внимания оториноларингологов на проблеме внелегочного туберкулеза ЛОР-локализации в педиатрической практике приведем данные наблюдений туберкулезного легочного педиатрического отделения.

Материалы и методы

Нами проанализированы истории болезней пациентов туберкулезного легочного педиатрического отделения № 1 ГБУЗ «МНПЦ борьбы с туберкулезом ДЗМ» для определения:

– частоты и локализации внелегочного туберкулеза с поражением головы и шеи, в том числе и ЛОР-органов;

– характера ЛОР-патологии при внелегочном туберкулезе ЛОР-локализации;

– особенностей клинического течения ЛОР-патологии при внелегочном туберкулезе ЛОР-локализации.

Результаты и анализ исследований

За 12-летний период (с 2009 по 2021 г.) в туберкулезном легочном педиатрическом отделении № 1 ГБУЗ «МНПЦ борьбы с туберкулезом ДЗМ» пролечены 496 пациентов раннего возраста с различными формами туберкулеза, из них у 7 пациентов (1,4%) на фоне генерализованного процесса установлено туберкулезное поражение ЛОР-локализации. Возраст пациентов варьировал от 2,5 месяца до 1 года 9 месяцев (11,5±4,7 месяца). 3 ребенка родились недоношенными, в том числе 1 – с экстремально низкой массой тела. Вакцинация БЦЖ в родильном доме проведена в 4 случаях (0,8%).

Семейный контакт с больным туберкулезом установлен почти у всех пациентов (6 человек/1,2%), в том числе в 3 случаях – источник заболевания мать. У всех источников заболевания отмечался туберкулез только легочной локализации.

Туберкулез среднего уха выявлен у 4 (0,6%) пациентов, в единичных случаях – туберкулез гортани, туберкулез глотки, туберкулез слюнной железы.

Манифестация симптомов у всех детей отмечалась на первом году жизни: стойкая гнойная оторея (в том числе и без повышения температуры), резистентная к проводимой стандартной терапии; изъявления задней стенки глотки; рецидивирующие ларинготрахеиты, сопровождающиеся дыхательной недостаточностью различной степени выраженности с сохранением охриплости в межприступном периоде. Каждый из пациентов неоднократно проходил лечение в педиатрических и ЛОР-отделениях различных стационаров общей лечебной сети.

Все авторы неоднократно подчеркивают сложность постановки диагноза туберкулеза внелегочной локализации, а также возможность сочетания туберкулеза с другой органической патологией, в том числе ЛОР-органов, что еще более затрудняет диагностику. Не являются исключением и дети.

Так, пациенту с редицивирующим ларинготрахеитом почти через год после первого эпизода ложного крупа была проведена прямая ларингоскопия, во время которой был выявлен папилломатоз гортани и трахеи и проведено оперативное вмешательство в ЛОР-отделении обычного многопрофильного стационара. После операции сохранялись ежедневные подъемы температуры тела до фебрильных цифр, несмотря на проводимую комплексную антибактериальную терапию. Через месяц лечения проведена КТ легких и средостения, заподозрен туберкулез легких и внутригрудных лимфатических узлов. Данный диагноз подтвердился после консультации фтизиатра, ребенок был переведен в специализированное лечебное учреждение.

Ребенок с туберкулезом глотки был рожден ВИЧ-инфицированной матерью, получал перинатальную профилактику ВИЧ-инфекции; при анализе биопсийного материала, взятого с задней стенки глотки по поводу язвенного фарингита, была выявлена ДНК МБТ.

Рецидивирующие отиты отмечались в анамнезе у 5 пациентов, но только четверым был верифицирован диагноз «туберкулезный средний отит». У одного пациента наблюдались рецидивирующие средние отиты (нетуберкулезной этиологии), еще у одного – двусторонний хронический средний отит, но туберкулезный только с одной стороны. У троих пациентов отмечались локальные осложнения (антрит, мастоидит, невропатия лицевого нерва).

После подтверждения туберкулезной этиологии воспаления ЛОР-органов пациент госпитализируется для проведения специфического лечения в специализированный стационар, что делает невозможным оказание специализированной ЛОР-помощи в ЛОР-отделениях общей лечебной сети. Однако возможности современных цифровых технологий позволяют дистанционно оценить и правильно интерпретировать полученные данные, например, лучевых исследований (КТ, МРТ), в том числе и для оценки эффективности проводимого специфического лечения.

Выводы

Учитывая анатомо-физиологические особенности раннего детского возраста, нередко наблюдается распространение туберкулезной инфекции в этой возрастной группе, приводящее к генерализации процесса и развитию туберкулезных изменений в различных органах и системах.

Одной из «недооцененных» внелегочных локализаций является поражение головы и шеи, в том числе ЛОР-органов, причем постановка и верификация диагноза происходят запоздало.

Среди внелегочных ЛОР-проявлений туберкулеза у детей раннего возраста, по нашим данным, превалирует средний отит.

Для верификации диагноза «туберкулез» любой локализации необходимо производить посевы на МБТ и обязательно консультировать полученный материал с гистологами (для выявления туберкулезных гранулем) и обнаружения микобактерии туберкулеза (что является золотым стандартом в постановке диагноза туберкулез).

Врачам различных специальностей не стоит забывать о возможности постановки для диагностических целей проб Манту с 2 ТЕ и пробы с АТР, несмотря на отсутствие планового иммунологического обследования в национальном календаре прививок для детей первого года жизни.

Туберкулез излечим, главное помнить о необходимости ранней и своевременной диагностики и адекватного длительного лечения.

Авторы заявляют об отсутствии конфликта интересов.

ЛИТЕРАТУРА/REFERENCES

1. Глобальный отчет по туберкулезу 2020: резюме [*Global'nyi otchet po tuberkulezu 2020: rezyume*]. (In Russ.)
2. Pang P., Duan W., Liu S., Bai S., Ma Y., Li R., Liu F., Sun C. Clinical study of tuberculosis in the head and neck region-11 years' experience and a review of the literature. *Emerg Microbes Infect.* 2018 Jan 10;7(1):4 https://doi.org/10.1038/s41426-017-0008-7. PMID: 29323108; PMCID: PMC5837174.
3. Prasad K. C., Sreedharan S., Chakravarthy Y., Prasad S. C. Tuberculosis in the head and neck: experience in India. *J Laryngol Otol.* 2007 Oct;121(10):979-85. https://doi.org/10.1017/S0022215107006913. Epub 2007 Mar 19. PMID: 17367564.
4. Monga S., Malik J. N., Jan S., Bahadur S., Jetley S., Kaur H. Clinical study of extrapulmonary head and neck tuberculosis in an urban setting. *Acta Otorhinolaryngol Ital.* 2017 Dec;37(6):493-499. doi: 10.14639/0392-100X-1252. PMID: 29327734; PMCID: PMC5782427.
5. Kandah E., Konda R., Malik B., Madadha A., Kunadi A. Dysphagia as the Presenting Symptom of Laryngeal Tuberculosis. *Cureus*. 2021 Apr 15;13(4):e14495. https://doi.org/10.7759/cureus.14495. PMID: 34007748; PMCID: PMC8122223.
6. Lou ZC, Li X. Leukoplakia or LPR: The Misdiagnosis of Laryngeal Tuberculosis. *Ear Nose Throat J.* 2019 Nov 29:145561319891264. https://doi.org/10.1177/0145561319891264. Epub ahead of print. PMID: 31779475.
7. Agarwal R., Gupta L., Singh M., Yashaswini N., Saxena A., Khurana N., Chaudhary D. Primary Laryngeal Tuberculosis: A Series of 15 Cases. *Head Neck Pathol.* 2019 Sep;13(3):339-343. https://doi.org/10.1007/s12105-018-0970-y. Epub 2018 Sep 24. PMID: 30251032; PMCID: PMC6684667.

8. Srivanitchapoom C., Sittitrai P. Nasopharyngeal Tuberculosis: Epidemiology, Mechanism of Infection, Clinical Manifestations, and Management. *Int J Otolaryngol.* 2016;2016:4817429. https://doi.org/10.1155/2016/4817429. Epub 2016 Feb 29. PMID: 27034677; PMCID: PMC4789561.
9. Bruzgielewicz A., Rzepakowska A., Osuch-Wójcikewicz E., Niemczyk K., Chmielewski R. Tuberculosis of the head and neck – epidemiological and clinical presentation. *Arch Med Sci.* 2014 Dec 22;10(6):1160-6. doi: 10.5114/aoms.2013.34637. Epub 2013 Apr 30. PMID: 25624854; PMCID: PMC4296055.
10. Rajam L., Kumar M. H., Kumar S. H. Primary Tuberculosis of Nose Causing Bilateral Nasal Obstruction and Halitosis in a 25-Year-Old Woman. *J Clin Diagn Res*. 2017 Feb;11(2):ZD17-ZD18. doi:
11. 10.7860/JCDR/2017/22506.9455. Epub 2017 Feb 1. PMID: 28384990; PMCID: PMC5376906
12. Sebastian S. K., Vijayan V., Kumar V. B., Garg P. Tuberculous otitis media in children: Series of 4 cases. *Int J Pediatr Otorhinolaryngol.* 2020 Aug;135:110118. https://doi.org/10.1016/j.ijporl.2020.110118. Epub 2020 May 13. PMID: 32446040
13. Dale O. T., Clarke A. R., Drysdale A. J. Challenges encountered in the diagnosis of tuberculous otitis media: case report and literature review. *J Laryngol Otol.* 2011 Jul;125(7):738-40. https://doi.org/10.1017/S0022215111000971. PMID: 21693076

Сведения об авторах

✉ **Киселевич Ольга Константиновна** – кандидат медицинских наук, доцент кафедры фтизиатрии лечебного факультета, Российский национальный исследовательский медицинский университет имени Н. И. Пирогова (117997, Россия, Москва, ул. Островитянова, д. 1); e-mail: kiselevich.olga@mail.ru

ORCID: http://orcid.org/0000-0002-4844-026

Радциг Елена Юрьевна – доктор медицинских наук, профессор кафедры оториноларингологии педиатрического факультета, Российский национальный исследовательский медицинский университет имени Н. И. Пирогова (117997, Россия, Москва, ул. Островитянова, д. 1); e-mail: Radtsig_e@rsmu.ru

ORCID: http://orcid.org/0000-0003-4613-922X

Власова Елена Евгеньевна – врач ТЛПО № 1, Московский научно-практический центр борьбы с туберкулезом Департамента здравоохранения города Москвы (107076, Россия, Москва, ул. Стромынка, д. 10, стр. 1); e-mail: dr.vlasova@yandex.ru

ORCID: http://orcid.org/0000-0002-1782-2209

Абрамченко Анна Валентиновна – ассистент кафедры фтизиатрии, Российский национальный исследовательский медицинский университет имени Н. И. Пирогова (117997, Россия, Москва, ул. Островитянова, д. 1); e-mail: av_abramchenko@mail.ru

ORCID: http://orcid.org/0000-0002-9621-9271

Кобулашвили Мария Гивиевна – кандидат медицинских наук, заведующая ТЛПО № 1, Московский научно-практический центр борьбы с туберкулезом Департамента здравоохранения города Москвы (107076, Россия, Москва, ул. Стромынка, д. 10, стр. 1)

ORCID: http://orcid.org/000-0001-8627-0148

Ладик Александра Олеговна – клинической ординатор кафедры оториноларингологии педиатрического факультета, Российский национальный исследовательский медицинский университет имени Н. И. Пирогова (117997, Россия, Москва, ул. Островитянова, д. 1); e-mail: ladikalexandra@gmail.com

ORCID: http://orcid.org/0000-0002-8763-7383

Information about authors

✉ **Ol'ga K. Kiselevich** – MD Candidate, Associate Professor of the Department of Phthisiology, Faculty of General Medicine, Pirogov Russian National Research Medical University (1, Ostrovityanova St., Moscow, Russia, 117997); e-mail: kiselevich.olga@mail.ru

ORCID: http://orcid.org/0000-0002-4844-026

Elena Yu. Radtsig – MD, Professor of the Department of Otorhinolaryngology, Pediatric Faculty, Pirogov Russian National Research Medical University (1, Ostrovityanova St., Moscow, Russia, 117997); e-mail: Radtsig_e@rsmu.ru

ORCID: http://orcid.org/0000-0003-4613-922X

Elena E. Vlasova – doctor of TPE No 1, Moscow Scientific and Practical Center for Tuberculosis Control, Moscow Department of Health (building 1, 10, Stromynka st., Moscow, Russia, 107076); e-mail: dr.vlasova@yandex.ru

ORCID: http://orcid.org/0000-0002-1782-2209

Anna V. Abramchenko – Assistant of the Department of Phthisiology, Pirogov Russian National Research Medical University (1, Ostrovityanova St., Moscow, Russia, 117997); e-mail: av_abramchenko@mail.ru

ORCID: http://orcid.org/0000-0002-9621-9271

Mariya G. Kobulashvili – MD Candidate, Head of TLPO No. 1, Moscow Scientific and Practical Center for Tuberculosis Control of the Moscow Department of Health (building 1, 10, Stromynka st., Moscow, Russia, 107076)

ORCID: http://orcid.org/000-0001-8627-0148

Ladik Aleksandra O. – Clinical Resident of the Department of Otorhinolaryngology, Pediatric Faculty, Pirogov Russian National Research Medical University (1, Ostrovityanova St., Moscow, Russia, 117997); e-mail: ladikalexandra@gmail.com

ORCID: http://orcid.org/0000-0002-8763-7383

УДК 616.212.4-089:615.849.19.001.6
https://doi.org/10.18692/1810-4800-2021-6-60-63

Экспериментальное исследование параметров и методик хирургического воздействия лазера с длиной волны излучения 445 нм

Е. Е. Козырева[1], П. А. Шамкина[1], В. А. Ильина[2], А. В. Чуфистова[1]

[1] *Санкт-Петербургский научно-исследовательский институт уха, горла, носа и речи, Санкт-Петербург, 190013, Россия*

[2] *Санкт-Петербургский научно-исследовательский институт скорой помощи им. И. И. Джанелидзе, Санкт-Петербург, 192242, Россия*

Experimental study of parameters and methods of surgical treatment with 445 nm laser

E. E. Kozyreva[1], P. A. Shamkina[1], V. A. Il'ina[2], A. V. Chufistova[1]

[1] *Saint Petersburg Research Institute of Ear, Throat, Nose and Speech, Saint Petersburg, 190013, Russia*

[2] *Dzhanelidze Saint Petersburg Research Institute of Ambulance, Saint Petersburg, 192242, Russia*

Соблюдение стандартизированных условий использования лазеров и отработка режимов в экспериментальных условиях являются одними из основных факторов, которые позволяют безопасно использовать лазер в хирургической практике. На сегодняшний день оториноларинголам стал доступен новый синий лазер с длиной волны 445 нм. Применение данного вида лазера при ринохирургии требует ряда как экспериментальных, так и клинических исследований, которые помогут сигнализировать о возможностях и ограничениях использования данного лазера. Цель исследования. Подобрать наиболее безопасный и щадящий для ринохирургии режим воздействия лазера с длиной волны 445 нм. Материалы и методы. Экспериментальная часть исследования была выполнена на образцах биологических тканей с оптическими свойствами, приближенными к тканям, находящимся в полости носа. В качестве биологической модели были выбраны препараты мышечной ткани курицы и препараты печеночной ткани курицы. Использовался новый лазер с длиной волны 445 нм. Оценивали результаты микроскопической картины путем гистологического исследования. Исследование проводилось с помощью биологического микроскопа «Биолам М-1» (АО «ЛОМО», Россия) со стандартным увеличением 100 крат. Окрашивание гистологических препаратов производилось по гематоксилин-эозину, трихромом по Массону. Для измерения заданных параметров использовалась система для морфометрии «Видеотест». Заключение. Лазер с длиной волны 445 нм в эксперименте показал возможности применения в постоянном контактом режиме. Полученные результаты максимальной глубины повреждения при применении лазера с длиной волны 445 нм позволяют предположить максимально щадящие и безопасные режимы применения лазера в хирургической практике.

Ключевые слова: лазер, 445 нм, хирургия полости носа.

Для цитирования: Козырева Е. Е., Шамкина П. А., Ильина В. А., Чуфистова А. В. Экспериментальное исследование параметров и методик хирургического воздействия лазера с длиной волны излучения 445 нм. *Российская оториноларингология.* 2021;20(6):60–63. https://doi.org/10.18692/1810-4800-2021-6-60-63

Compliance with standardized conditions for the use of lasers and the development of modes in experimental conditions is one of the main factors that make it possible to safely use a laser in surgical practice. To date, a new 445 nm blue laser has now become available for otorhinolaryngologists. The use of this type of laser in rhinosurgery requires some both experimental and clinical studies that will help signal the possibilities and limitations of the use of this laser. Objectives: Choose the safest and most sparing mode of exposure to a laser with a wavelength of 445 nm for rhinosurgery. Materials and methods: The experimental part of the study was carried out on samples of biological tissues with optical properties close to the tissues in the nasal cavity. As a biological model, preparations of chicken muscle tissue and preparations of chicken liver tissue were selected. A new laser with a wavelength of 445 nm was used. The results of the microscopic picture were evaluated

© Коллектив авторов, 2021

by histological examination. The study was carried out using a biological microscope Biolam M-1 (JSC "LOMO", Russia), with standard magnification of 100 times. Staining of histological preparations was carried out according to hematoxylin-eosin, trichrome according to Masson. To measure the specified parameters, the VIDEOTEST system for morphometry was used. Conclusion: A laser with a wavelength of 445 nm in the experiment showed the possibility of using it in a constant contact mode. The obtained results of the maximum depth of damage when using a laser with a wavelength of 445 nm suggest the most sparing and safe modes of using the laser in surgical practice.
Keywords: laser, 445 nm, nasal cavity surgery.

For citation: Kozyreva E. E., Shamkina P. A., Il'ina V. A., Chufistova A. V. Experimental study of parameters and methods of surgical treatment with 445 nm laser. *Rossiiskaya otorinolaringologiya*. 2021;20(6):60-63. https://doi.org/10.18692/1810-4800-2021-6-60-63

Введение

Различные методики лазерного хирургического лечения вот уже более 60 лет активно используют оториноларингологи всего мира [1]. В течение этого длительного периода лазерная хирургия вполне справедливо стала ассоциироваться с возможностью более щадящего хирургического подхода. Основным акцентом для хирурга, который может обеспечить щадящее отношение к окружающим тканям, несомненно является соблюдение безопасных режимов использования лазеров и отработка данных режимов в экспериментальных условиях. Данный фактор достигается параллельными многочисленными исследованиями различных групп авторов по всему миру. Чем больше результатов таких исследований мы имеем, тем более безопасный результат хирургического лечения можем гарантировать пациентам.

Свойства лазеров (резки, коагуляции, карбонизации, вапоризации, фотоангиолитические свойства) зависят непосредственно от вида лазера и режимов его воздействия, такое разнообразие может определенно осложнять выбор необходимого оборудования для хирурга, особенно в условиях интенсивной работы как в стационарном, так и в амбулаторном звене (в рамках амбулаторной хирургии). Говоря о разнообразии лазеров, которые сегодня могут быть использованы для хирургии полости носа, следует упомянуть об аргоновом лазере (Ar), лазере с кристаллом титанил фосфат калия (KTP), полупроводниковом лазере (диодном), лазере, легированном неодимом, иттрий-алюминиевом гранате (Nd:YAG), гольмиевом лазере (Ho:YAG) и углекислотном лазере (CO_2). Недавно для оториноларинголов стал доступен новый синий лазер с длиной волны 445 нм, хорошо зарекомендовавший себя в гортанной хирургии [2–4]. Применение данного вида лазера при патологии полости носа, на наш взгляд, возможно, но требует ряда как экспериментальных, так и клинических исследований, которые помогут сигнализировать о возможностях и ограничениях использования данного лазера.

Цель исследования

Подобрать наиболее безопасный и щадящий для ринохирургии режим воздействия лазера с длиной волны 445 нм.

Материалы и методы исследования

Экспериментальная часть исследования, направленная на поиск наиболее подходящих режимов и методик воздействия лазера с длиной волны 445 нм, была выполнена на образцах биологических тканей с оптическими свойствами, приближенными к тканям, находящимся в полости носа. В качестве биологической модели были выбраны препараты мышечной ткани курицы и препараты печеночной ткани курицы.

Использовался новый лазер с длиной волны 445 нм (TruBlue®, A. R. C. Laser Company, Nuremberg, Germany). Новое поколение лазеров с длиной волны 445 нм обладает довольно высокой мощностью воздействия (до 10 Вт), имеет несколько диаметров волокон (300 и 400 нм), сам прибор отличается небольшой массой и компактными размерами, что обусловливает его портативность между операционными и отделениями. Лазер сочетает возможности как резки, так и фотоангиолитических свойств, что отличает данный лазер от множества других и позволяет хирургу расширить спектр возможностей лазерной хирургии. По портативности и прочности прибора из имеющихся в настоящее время лазеров TruBlue®Laser можно сравнивать с полупроводниковым лазером. Мощность лазера с длиной волны 445 нм регулируется от 10 Вт до 1 мВт.

Несомненным преимуществом синего лазера является наличие дополнительной установки Flow Control, которая обеспечивает подачу гелия, тем самым обеспечивает ткани дополнительным эффектом охлаждения. Несмотря на данное несомненное преимущество, нами было принято решение отказаться от использования дополнительной установки Flow Control при ринохирургии для профилактики такого осложнения, как эмфизема. Отсутствие оборудования, обеспечивающего подачу гелия, уменьшает массу устрой-

Таблица 1

Расчеты зон деструкции, ишемии и некроза по результатам гистологического исследования

Table 1

Calculations of zones of destruction, ischemia and necrosis based on the results of histological examination

Мощность лазера	Зона деструкции (1)	Зона некроза (2)	Зона ишемии (3)
0,5 Вт	425,12±42,34*	35,23±12,10	143,27±21,10
1 Вт	550,33±50,12	37,94±11,14	162,51±32,12
1,5 Вт	611,72±72,22	43,65±17,12	165,43±30,21
2 Вт	890,67±92,21	72,50±22,23	222,53±41,12
2,5 Вт	973,78±110,32	81,92±34,12	264,23±45,45
3 Вт	1078,81±190,42	85,76±35,12	361,34±52,12
3,5 Вт	1969,34±299,22	104,84±40,92	344,90±62,21
4 Вт	2430,87±390,23	142,72±42,34	430,52±82,23

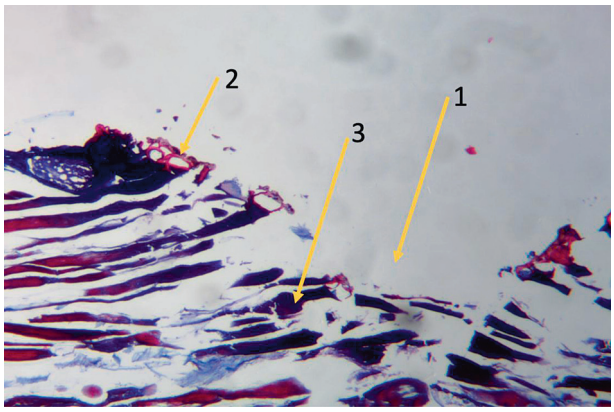

Рис. 1. Микропрепарат контактный режим, мощность 1 Вт, увеличение ×40. Окраска гематоксилин-эозином. Желтыми стрелками обозначены зоны деструкции (1), некроза (2) и ишемии (3)

Fig. 1. Micropreparation contact mode, power 1 W, magnification ×40. Staining with hematoxylin-eosin. Yellow arrows indicate the zones of destruction (1), necrosis (2) and ischemia (3)

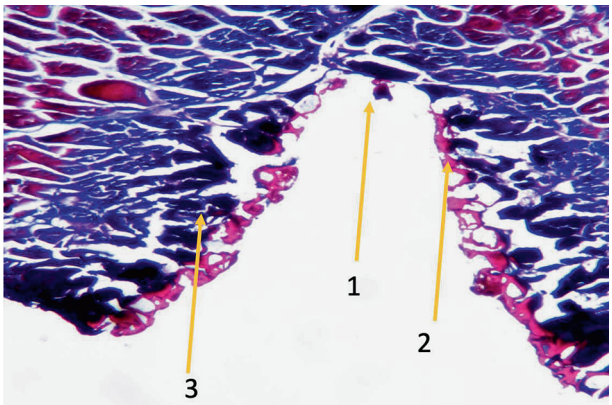

Рис. 2. Микропрепарат контактный режим, мощность 3 Вт, увеличение ×40. Окраска гематоксилин-эозином. Желтыми стрелками обозначены зоны деструкции (1), некроза (2) и ишемии (3)

Fig. 2. Micropreparation contact mode, power 3 W, magnification ×40. Stained with hematoxylin-eosin. Yellow arrows indicate the zones of destruction (1), necrosis (2) and ischemia (3)



Рис. 3. Макропрепарат биологической модели мышечной ткани курицы

Fig. 3. Macrodrug of a biological model of chicken muscle tissue

Таблица 2

Расчеты зоны поражения по результатам гистологического исследования

Table 2

Calculations of the affected area based on the results of histological examination

Мощность лазера, Вт	Общая зона поражения
0,5	603,62± 75,54
1	750,78± 93,38
1,5	820,8± 119,55
2	1185,7± 155,56
2,5	1319,93± 189,89
3	1525,91± 277,66
3,5	2419,08± 402,35
4	3004,11± 514,8

ства, что является преимуществом в ситуациях, требующих транспортировки лазера. Но, с другой стороны, ограничивает возможность повышения мощности устройства (при подключении гелиевой установки максимальная мощность при постоянном режиме повышается до 10 Вт). Так, диапазон допустимой мощности (постоянный режим) при отсутствии подачи гелия составляет от 0,5 до 4 Вт, что и отображено в нашем экспериментальном исследовании. При каждом воздействии на данном этапе исследования мы применяли

контактный режим. Шаг повышения мощности работы синего лазера составил 0,5 Вт. Время экспозиции составляло 10 с (разрез 2 мм/с) для объективизации результатов. Таким образом, на постоянном режиме было исследовано 8 мощностей двукратно. Оценивали результаты микроскопической картины путем гистологического исследования, измеряли зоны деструкции, коагуляционного некроза и ишемии. Исследование проводилось с помощью биологического микроскопа «Биолам М-1» (АО «ЛОМО», Россия) со стандартным увеличением 100 крат. Окрашивание гистологических препаратов производилось по гематоксилин-эозину, трихромом по Массону. Для измерения заданных параметров использовалась система для морфометрии «Видеотест».

Результаты исследования

В табл. 1 представлены расчеты всех трех зон: деструкции, некроза и ишемии; рис. 1 и 2 демонстрируют микропрепарат и гистологическую картину; рис. 3 демонстрирует макропрепарат биологической модели мышечной ткани курицы.

Полученные результаты максимальной глубины повреждения (сумма всех трех зон) представлены в табл. 2.

Заключение

Лазер с длиной волны 445 нм в эксперименте показал возможности применения в постоянном контактом режиме. Полученные результаты максимальной глубины повреждения при применении лазера с длиной волны 445 нм позволяют предположить максимально щадящие и безопасные режимы применения лазера в хирургической практике.

Авторы заявляют об отсутствии конфликта интересов.

ЛИТЕРАТУРА/REFERENCES

1. Maiman T. H. Stimulated optical radiation in ruby. *Nature*. 1960; 187(4736):493-494.
2. Markus M. Hess, Susanne Fleischer, Marcel Ernstberger. New 445 nm blue laser for laryngeal surgery combines photoangiolytic and cutting properties. *Eur Arch Otorhinolaryngol*. 2018; 275(6): 1557-1567. https://doi.org/10.1007/s00405-018-4974-8
3. Duy Duong Nguyen, Jing-Yin Pang, Catherine Madill, Daniel Novakovic. Effects of 445-nm Laser on Vessels of Chick Chorioallantoic Membrane with Implications to Microlaryngeal Laser Surgery. *Laryngoscope*. 2021; 131(6): 1950-1956. https://doi.org/10.1002/lary.29354
4. Jun Lin R., Iakovlev Vladimir, Streutker Catherine, Lee Daniel, Al-Ali Mohammed, Anderson Jennifer. Blue Light Laser Results in Less Vocal Fold Scarring Compared to KTP Laser in Normal Rat Vocal Folds. *Laryngoscope*. 2021; 131(4): 853-858. https://doi.org/10.1002/lary.28892

Информация об авторах

✉ **Козырева Екатерина Евгеньевна** – кандидат медицинских наук, научный сотрудник отдела разработки и внедрения высокотехнологичных методов лечения, Санкт-Петербургский научно-исследовательский институт уха, горла, носа и речи (190013, Россия, Санкт-Петербург, Бронницкая ул., д. 9); e-mail: posobilo@mail.ru

ORCID: https://orcid.org/0000-0002-7055-8937

Шамкина Полина Александровна – аспирант, младший научный сотрудник отдела разработки и внедрения высокотехнологичных методов лечения, Санкт-Петербургский научно-исследовательский институт уха, горла, носа и речи (190013, Россия, Санкт-Петербург, Бронницкая ул., д. 9); e-mail: p.s.ent@bk.ru

ORCID: https://orcid.org/0000-0003-4595-365X

Ильина Виктория Анатольевна – доктор медицинских наук, руководитель патологоанатомического отделения, Санкт-Петербургский научно-исследовательский институт скорой помощи им. И. И. Джанелидзе (192242, Санкт-Петербург, Будапештская ул., д. 3); e-mail: profkomniisp@mail.ru

ORCID: https://orcid.org/0000-0001-7336-8146

Чуфистова Анастасия Владимировна – ординатор, Санкт-Петербургский научно-исследовательский институт уха, горла, носа и речи (190013, Россия, Санкт-Петербург, Бронницкая ул., д. 9); e-mail: chufikby@mail.ru

ORCID: https://orcid.org/0000-0003-4714-328X

Information about authors

✉ **Ekaterina E. Kozyreva** – MD Candidate, Researcher, Department of Development and Implementation of High-Tech Treatment Methods, Saint Petersburg Research Institute of Ear, Nose, Throat and Speech (9, Bronnitskaya str., Saint Petersburg, Russia, 190013); e-mail: posobilo@mail.ru

ORCID: https://orcid.org/0000-0002-7055-8937

Polina A. Shamkina – Post Graduate Student, Junior Researcher of the Department for the Development and implementation of high-tech treatment methods, Saint Petersburg Research Institute of Ear, Nose, Throat and Speech (9, Bronnitskaya str., Saint Petersburg, Russia, 190013); e-mail: p.s.ent@bk.ru

ORCID: https://orcid.org/0000-0003-4595-365X

Viktoriya A. Il'ina – MD, Head of the Pathological Department, Dzhanelidze Saint Petersburg Research Institute of Ambulance (3, Budapestskaya st., Saint Petersburg, Russia, 192242); e-mail: profkomniisp@mail.ru

ORCID: https://orcid.org/0000-0001-7336-8146

Anastasia V. Chufistova – resident, Saint Petersburg Research Institute of Ear, Throat, Nose and Speech (9, Bronnitskaya str., Saint Petersburg, Russia, 190013); e-mail: chufikby@mail.ru

ORCID: https://orcid.org/0000-0003-4714-328X

УДК 616.283.1-089.843:616.28-009
https://doi.org/10.18692/1810-4800-2021-6-64-69

Возможности применения трехфазной стимуляции у пациентов с кохлеарными имплантами

А. В. Пашков[1,2], И. В. Наумова[1], К. И. Воеводина[2], Д. С. Клячко[3], М. Т. Фатахова[1], Д. Д. Каляпин[3]

[1] *Научно-исследовательский институт педиатрии и охраны здоровья детей ЦКБ РАН, Москва, 119333, Россия*

[2] *Центральная государственная медицинская академия Управления делами Президента Российской Федерации, Москва, 121359, Россия*

[3] *Санкт-Петербургский научно-исследовательский институт уха, горла, носа и речи, Санкт-Петербург, 190013, Россия*

Possibilities of triphasic stimulation in patients with cochlear implants

A. V. Pashkov[1,2], I. V. Naumova[1], K. I. Voevodina[2], D. S. Klyachko[3], M. T. Fatakhova[1], D. D. Kalyapin[3]

[1] *Research Institute of Pediatrics and Children's Health, Central Clinical Hospital, Russian Academy of Sciences, Moscow, 119333, Russia*

[2] *Central State Medical Academy of the Administrative Department of the President of the Russian Federation, Moscow, 121359, Russia*

[3] *Saint Petersburg Research Institute of Ear, Throat, Nose and Speech, Saint Petersburg, 190013, Russia*

Представлено обоснование применения трехфазной стимуляции для программирования процессора системы кохлеарной имплантации (КИ) у пациентов с глухотой. Для изучения возможностей применения нового типа стимуляции выбраны пациенты с глухотой после операции кохлеарной имплантации, у которых в послеоперационном периоде выявлены признаки стимуляции лицевого нерва (СЛН). Всем испытуемым в процессор КИ ранее были установлены индивидуальные карты прослушивания на основе традиционной двухфазной стимуляции. Использование трехфазной стимуляции для предотвращения явлений СЛН обусловлено геометрией импульса электрического тока, которая позволяет уменьшить проникающую способность заряда в тканях и исключить воздействие на лицевой нерв, не прибегая к снижению уровней стимуляции, необходимых для создания динамического диапазона звуковосприятия. Приведены сравнительные данные параметров настройки и результаты аудиологического тестирования у 21 пациента с явлениями СЛН при использовании традиционного (двухфазного) и трехфазного электрического импульса в алгоритме стимуляции системы КИ. Установлено положительное влияние трехфазной стимуляции в сочетании с увеличением уровней максимального комфорта стимуляции на результаты сурдопедагогического тестирования или речевой аудиометрии. Результаты исследования показали достоверное увеличение показателей звуковосприятия при переходе на трехфазный алгоритм стимуляции.

Ключевые слова: кохлеарная имплантация, слухоречевая реабилитация, сенсоневральная тугоухость, настройка процессора КИ.

Для цитирования: Пашков А. В., Наумова И. В., Воеводина К. И., Клячко Д. С., Фатахова М. Т., Каляпин Д. Д. Возможности применения трехфазной стимуляции у пациентов с кохлеарными имплантами. *Российская оториноларингология.* 2021;20(6):64–69. https://doi.org/10.18692/1810-4800-2021-6-64-69

The rationale for the use of three-phase stimulation for programming the processor of the cochlear implantation system (CI) in patients with deafness is presented. To study the possibilities of using a new type of stimulation, we selected patients with deafness after cochlear implantation, in whom signs of facial nerve stimulation (FNS) were established in the postoperative period. All subjects were previously installed in the CI processor with individual listening maps based on traditional biphasic stimulation. The use of three-phase stimulation to

© Коллектив авторов, 2021

prevent SOS phenomena is caused by the geometry of the electric current pulse, which allows to reduce the penetrating power of the charge in the tissues and eliminate the effect on the facial nerve, without resorting to reducing the levels of stimulation necessary to create a dynamic range of sound perception. Comparative data of the parameters and the results of audiological testing in 21 patients with symptoms of SLE with traditional (two-phase) and three-phase electrical impulses in the stimulation algorithm of the CI system are presented. The positive effect of three-phase stimulation has been established. The results of the study show a significant increase in sound perception indicators when switching to a three-phase stimulation algorithm.
Keywords: cochlear implantation, hearing and speech rehabilitation, sensorineural hearing loss, cochlear implantation processor tuning.

For citation: Pashkov A. V., Naumova I. V., Voevodina K. I., Klyachko D. S., Fatakhova M. T., Kalyapin D. D. Possibilities of triphasic stimulation in patients with cochlear implants. *Rossiiskaya otorinolaringologiya.* 2021;20(6):64-69. https://doi.org/10.18692/1810-4800-2021-6-64-69

Введение

Стимуляция лицевого нерва (СЛН) – одно из возможных осложнений кохлеарной имплантации (КИ). По данным литературы, такое состояние возникает у 1–15% пациентов в послеоперационном периоде [1, 2]. Возможны различные проявления данного состояния, начиная от легкой стимуляции мышц областей глаз, рта, носогубной области или лба, вплоть до тотальной стимуляции всей мимической мускулатуры лица в сочетании с болевыми ощущениями [3].

СЛН может появиться сразу после активации процессора КИ или в отдаленном периоде; описан пример манифестации через 10 лет после подключения. Первичные признаки могут быть неочевидны и нарастать с течением времени по мере изменения параметров настройки процессора и возникновения у пациента соответствующих жалоб или клинических признаков [4]. Зависимость от субъективных ощущений первичных проявлений СЛН обусловливает особое внимание к возникновению данного состояния у детей младшего возраста и лиц с сочетанной неврологической патологией.

Причинами возникновения СЛН могут являться: анатомически близкое расположение лицевого нерва к наружной стенке улитки, использование чрезмерно высоких уровней стимуляции в картах настройки в сочетании с гипоплазией слуховых нервов или после длительного периода глухоты, а также снижение импедансных характеристик костной ткани при отосклерозе, перенесенном менингите или переломе височной кости [5–7].

В процессе настройки процессора КИ с использованием традиционных двухфазных импульсов существует несколько вариантов устранения клинических проявлений СЛН, таких как отключение электродов, вызывающих это явление или снижение уровней стимуляции на каналах системы (так называемого максимального уровня комфортной стимуляции – MCL). Эти решения негативно сказываются на качестве воспринимаемой звуковой и речевой информации и ограничивают использование КИ. Для решения данной проблемы было предложено использовать трехфазную стимуляцию для устранения СЛН без потерь для качества воспринимаемой информации [4, 8].

Двухфазная парадигма стимуляции, широко применяемая в настройке КИ, подразумевает использование стимулов, состоящих из двух противоположных полярностей с одинаковой продолжительностью и амплитудой – одной отрицательной (катодной) и одной положительной (анодной) [4]. Трехфазный стимул содержит две фазы одинаковой полярности (катодная с одинаковой длительностью и амплитудой) и одну фазу с противоположной полярностью (анодная имеет удвоенную продолжительность и такую же амплитуду). Анодная полярность расположена между катодных фаз, в результате чего возникает сбалансированный заряд [4]. Существует предположение, что трехфазная стимуляция имеет меньшую проникающую способность заряда в ткани и, таким образом, способно предотвратить СЛН, несмотря на сравнительно более высокие уровни стимуляции, необходимые для достижения создания максимальных уровней стимуляции, определяющих динамический диапазон звуковосприятия по сравнению с двухфазной стимуляцией [4].

Пациенты и методы исследования

Проведен анализ 21 наблюдения (n = 21) пациентов – пользователей системы КИ производства Med-El (Австрия), в возрасте от 3 до 12 лет (Me = 6±1,98), с клиническими проявлениями СЛН (сокращение одной и более мимических мышц лица), находящихся на лечении в НИИ педиатрии и охраны здоровья детей ЦКБ РАН и Санкт-Петербургском НИИ уха, горла, носа и речи Минздрава России. Система КИ, установленная всем исследуемым, позволяла осуществить выбор типа стимуляции двухфазными или трехфазными электрическими импульсами. Возраст установки системы КИ колебался от 6 до 75 месяцев (Me = 10±16,34). Все пациенты имели полное введение электродной решетки в улитку, а все электроды импланта были активированы.

Во всех наблюдениях потенциал действия слухового нерва (ECAP) был зарегистрирован на каждом канале системы. Всем пациентам регулярно проводили курсы слухоречевой реабилитации. Критериями исключения из исследования послужили: наличие у пациента сочетанной неврологической патологии, а также врожденных аномалий развития улитки височной кости.

Изначально всем пациентам настройку речевого процессора проводили с использованием стимуляции двухфазными импульсами. Во всех случаях возникали различные явления СЛН разной степени тяжести, проявлявшиеся как в процессе коррекции настроек, так и при последующем сурдопедагогическом тестировании. Длительность пользования системой КИ с данным типом стимуляции находилась в пределах от 1 до 112 месяцев (Me = 36±21,02). Изначально купирование неприятных для пациента ощущений, вызванных СЛН, проводили путем снижения уровней MCL в сочетании с коррекцией усиления микрофона. При тестировании сурдопедагогом результаты оценки слухового восприятия у всех наблюдаемых были признаны неудовлетворительными.

Результаты и обсуждение

В исследуемой группе пациентов отмечался стойкий регресс показателей слухоречевой реабилитации, даже у пациентов с достаточным развитием речевых навыков, проявлявшийся в ухудшении разборчивости речи, нарушении дифференциации звонких и глухих фонем, а также акустических стимулов среднечастотного и низкочастотного спектра, в связи с чем было принято решение применить стимуляцию трехфазными импульсами. Уже через час после коррекции настроек РП во время сурдопедагогического тестирования пациенты демонстрировали улучшение слухового восприятия. После 48 часов использования программы, основанной на применении стимуляции трехфазными импульсами, у всех тестируемых отмечались хорошие результаты разборчивости речи и дифференциации фонем всего речевого спектра (таблица).

Оценка шепотной речи, проводимая через 48 часов после смены парадигмы стимуляции, также показала значительное улучшение результатов в большинстве наблюдений (рис. 1).

В процессе наблюдения было проведено изучение значений порогов возникновения ECAP, сравнение значений максимально комфортных уровней (MCL) при применении стимуляции двухфазными импульсами в начальном периоде реабилитации со значениями MCL на текущий момент времени. Анализ данных показал повышение MCL на всех каналах электродной решетки при использовании стимуляции трехфазными импульсами (рис. 2).

Статистический анализ проводили с помощью программы IBM © Статистический пакет социальных наук (SPSS Statistics New Seas Subscription) © версия 25.0.0. Проверку выборок на нормальность распределения проводили с помощью теста Шапиро – Уилка p value ≥0,05, для проверки различий между выборками использовали непараметрический статистический критерий – парный W-критерий знаковых рангов Уилкоксона. Для проверки гипотезы о разности средних использовали однофакторный дисперсный анализ для сравнения средних.

Использование трехфазной стимуляции положительно сказывается на реабилитации пациентов после КИ, имеющих проявления стимуляции слухового нерва за счет сравнительно большего динамического диапазона звуковосприятия.

Таблица

Оценка слухоречевого восприятия в зависимости от используемого типа стимуляции (n = 21)

Table

Assessment of speech perception for different types of stimulation (n = 21)

Разборчивость речи	Biphas	Triphas	
		Через 1 час после настройки	Через 48 часов после настройки
Снижена в шуме	15	11	–
Снижена в тишине	6	10	–
Не снижена	–	–	21
Наличие дискомфорта	16	–	–
Нарушение дифференциации:			
глухих и звонких фонем	17	3	1
низкочастотных фонем (БДГ)	14	–	–
среднечастотных фонем (ПТК)	21	–	–
высокочастотных фонем (ФХЦЩ)	6	–	–

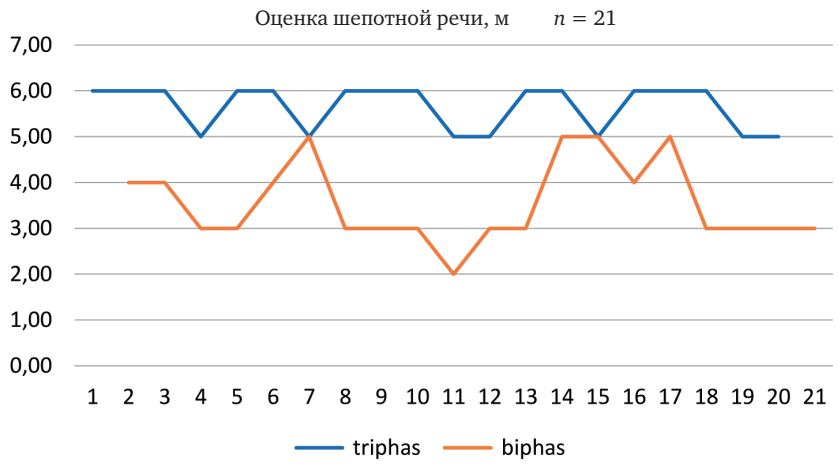

Рис. 1. Сравнение данных акуметрии при разных типах стимуляции
Fig. 1. Comparison of acumetry data for different types of stimulation

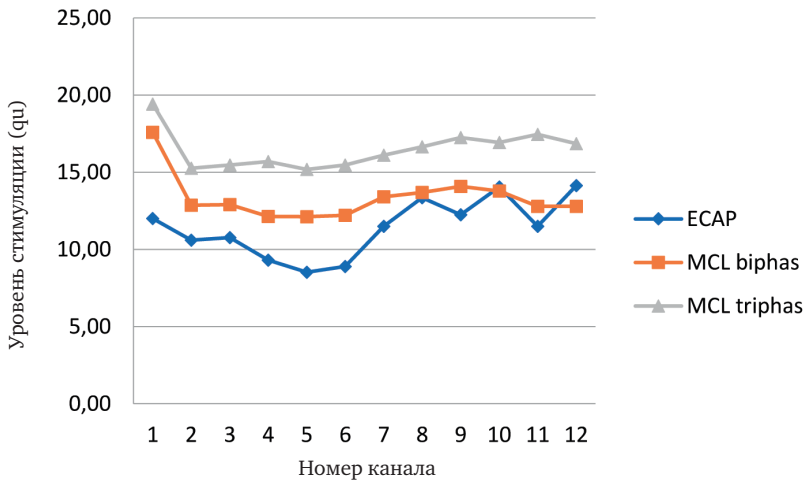

Рис. 2. Средние значения ECAP и MCL при разных типах стимуляции
Fig. 2. Average values of ECAP and MCL for different types of stimulation

Взаимосвязь значений MCL как при двухфазной, так и при трехфазной стимуляции со значениями порогов регистрации ECAP была статистически значимой, что говорит о потенциале данного решения вне зависимости от выбранного типа стимуляции, поскольку пороги ECAP коррелируют с MCL [9]. Увеличение значений MCL, необходимое для создания эффективного динамического диапазона, при трехфазной стимуляции способно предотвратить возникновение проявлений СЛН, что ранее было показано [8] в исследовании с применением электромиографии у пациентов в условиях общей анестезии. В нашем исследовании показано положительное влияние трехфазной стимуляции с одновременным увеличением MCL уровней на результаты сурдопедагогического тестирования или речевой аудиометрии (у двух пациентов с развитыми речевыми навыками). Трехфазные импульсы уменьшают проявления СЛН, распределяя заряд между двумя отрицательными фазами одинаковой длительности и одной положительной фазой с удвоенной длительностью. Результаты сурдопедагогического тестирования и речевой аудиометрии (у детей с развитыми речевыми навыками) показали достоверное увеличение показателей звуковосприятия при переходе на трехфазный алгоритм стимуляции.

Выводы

Применение трехфазной стимуляции КИ является перспективным инструментом, предотвращающим стимуляцию лицевого нерва после кохлеарной имплантации при сохранении эффективного динамического диапазона и, следовательно, сравнительно большим потенциалом звуковосприятия по сравнению с традиционным алгоритмом двухфазной стимуляции. В случае возникновения клинических проявлений СЛН рекомендовано применять трехфазный тип стимуляции для создания карт прослушивания пациентам с КИ.

Авторы заявляют об отсутствии конфликта интересов.

ЛИТЕРАТУРА/REFERENCES

1. Halawani R., Aldhafeeri A., Alajlan S., Alzhrani F. Complications of post-cochlear implantation in 1027 adults and children. *Ann Saudi Med.* 2019 Mar-Apr;39(2):77-81. doi: 10.5144/0256-4947.2019.77. PMID: 30955015; PMCID: PMC6464671.
2. Alzhrani F., Halawani R., Basodan S., Hudeib R. Investigating Facial Nerve Stimulation After Cochlear Implantation in Adult and Pediatric Recipients. *Laryngoscope*. 2021 Feb;131(2):374-379. https://doi.org/10.1002/lary.28632. Epub 2020 Mar 28. PMID: 32222081.
3. Kelsall D. C., Shallop J. K., Brammeier T. G., Prenger E. C. Facial nerve stimulation after Nucleus 22-channel cochlear implantation. *Am J Otol.* 1997 May;18(3):336-41. PMID: 9149828.
4. Braun K., Walker K., Sürth W., Löwenheim H., Tropitzsch A. Triphasic Pulses in Cochlear Implant Patients With Facial Nerve Stimulation. *Otol Neurotol.* 2019 Dec;40(10):1268-1277. https://doi.org/10.1097/MAO.0000000000002398. PMID: 31469792.
5. Ahn J. H., Oh S. H., Chung J. W., Lee K. S. Facial nerve stimulation after cochlear implantation according to types of Nucleus 24-channel electrode arrays. *Acta Otolaryngol.* 2009 Jun;129(6):588-91. https://doi.org/10.1080/00016480802325965. PMID: 18720074.
6. Espahbodi M., Sweeney A. D., Lennon K. J., Wanna G. B. Facial nerve stimulation associated with cochlear implant use following temporal bone fractures. *Am J Otolaryngol.* 2015 Jul-Aug;36(4):578-82. https://doi.org/10.1016/j.amjoto.2015.04.003. Epub 2015 Apr 15. PMID: 25929977.
7. Кузовков В. Е., Клячко Д. С., Сугарова С. Б., Лиленко А. С., Костевич И. В., Несипбаева А. А. Роль этиологического фактора в реабилитации пациентов после кохлеарной имплантации. *Российская оториноларингология*. 2018;3(94):60–65. [Kuzovkov V. E., Klyachko D. S., Sugarova S. B., Lilenko A. S., Kostevich I. V., Nesipbayeva A. A. The role of the etiological factor in the rehabilitation of patients after cochlear implantation. *Rossiiskaya otorinolaringologiya.* 2018;3(94):60-65.] https://doi.org/10.18692/1810-4800-2018-3-60-65
8. Bahmer A., Baumann U. The Underlying Mechanism of Preventing Facial Nerve Stimulation by Triphasic Pulse Stimulation in Cochlear Implant Users Assessed With Objective Measure. *Otol Neurotol.* 2016 Oct;37(9):1231-7. https://doi.org/10.1097/MAO.0000000000001156. PMID: 27636387.
9. Клячко Д. С., Пашков А. В., Гадалева С. В., Наумова И. В. Электрически вызванный потенциал действия слухового нерва. Обзор литературы. *Российская оториноларингология.* 2018;4(95):99-120 [Klyachko D. S., Pashkov A. V., Gadaleva S. V., Naumova I. V. The electrically evoked compound action potential of the auditory nerve. Literature review. *Rossiiskaya otorinolaringologiya.* 2018;4(95):99-120] https://doi.org/10.18692/1810-4800-2018-4-99-120

Информация об авторах

Пашков Александр Владимирович – доктор медицинских наук, руководитель отдела оториноларингологии и сурдологии, Научно-исследовательский институт педиатрии и охраны здоровья детей ЦКБ РАН (119333, Россия, Москва, ул. Фотиевой, д. 10, стр. 1); профессор кафедры оториноларингологии, Центральная государственная медицинская академия Управления делами Президента Российской Федерации (121359, Россия, Москва, ул. Маршала Тимошенко д. 19, с. 1А); e-mail: avpashkov.mail@gmail.com

ORCID: https://orcid.org/0000-0002-3197-2879

Наумова Ирина Витальевна – кандидат медицинских наук, ведущий научный сотрудник отдела оториноларингологии и сурдологии, Научно-исследовательский институт педиатрии и охраны здоровья детей ЦКБ РАН (119333, Москва, ул. Фотиевой, д. 10, стр. 1); e-mail: irinanaumova22@gmail.com

ORCID: https://orcid.org/0000-0002-0559-4878

Воеводина Ксения Игоревна – ординатор кафедры оториноларингологии, Центральная государственная медицинская академия Управления делами Президента Российской Федерации (121359, Россия, Москва, ул. Маршала Тимошенко д. 19, с. 1А); e-mail: ksuvoko@mail.ru

ORCID: https://orcid.org/0000-0002-0249-1662

✉ **Клячко Дмитрий Семенович** – кандидат медицинских наук, старший научный сотрудник отдела диагностики и реабилитации нарушений слуха, Санкт-Петербургский научно-исследовательский институт уха, горла, носа и речи (190013, Россия, Санкт-Петербург, Бронницкая ул., д. 9); e-mail: rip.tor@yandex.ru

ORCID: https://orcid.org/0000-0001-5841-8053

Фатахова Мадина Тажидиновна – младший научный сотрудник, Научно-исследовательский институт педиатрии и охраны здоровья детей ЦКБ РАН (119333, Россия, Москва, ул. Фотиевой, д. 10, стр. 1); e-mail: fatahova.madina@yandex.ru

ORCID: https://orcid.org/0000-0003-3025-8355

Каляпин Денис Дмитриевич – младший научный сотрудник отдела диагностики и реабилитации нарушений слуха, Санкт-Петербургский научно-исследовательский институт уха, горла, носа и речи (190013, Россия, Санкт-Петербург, Бронницкая ул., д. 9); e-mail: kalyapin92@gmail.com, Orcid: 0000-0002-2768-6036

Information about authors

Aleksandr V. Pashkov – MD, Head of the Otorhinolaryngology and Audiology Department, Research Institute of Pediatrics and Child Health of the Central Clinical Hospital of the Russian Academy of Sciences (building 1, 10, Fotievoy st., Moscow, Russia, 119333); professor of the Department of Otorhinolaryngology, Central State Medical Academy of the Administrative Department of the President of the Russian Federation (1A, 19, st. Marshal Timoshenko, Moscow, Russia, 121359); e-mail: avpashkov.mail@gmail.com

ORCID: https://orcid.org/0000-0002-3197-2879

Irina V. Naumova – MD Candidate, Leading Researcher of the Otorhinolaryngology and Audiology Department, Research Institute of Pediatrics and Child Health of the Central Clinical Hospital of the Russian Academy of Sciences (building 1, 10, Fotievoy st., Moscow, Russia, 119333); e-mail: irinanaumova22@gmail.com

ORCID: https://orcid.org/0000-0002-0559-4878

Ksenia I. Voevodina – Resident of the Department of Otorhinolaryngology, Central State Medical Academy of the Administrative Department of the President of the Russian Federation (1A, 19, st. Marshal Timoshenko, Moscow, Russia, 121359); e-mail: ksuvoko@mail.ru

ORCID: https://orcid.org/0000-0002-0249-1662

✉ **Dmitrii S. Klyachko** – MD Candidate, senior research associate of the Department of Diagnostics and Rehabilitation of Hearing Impairments, Saint-Petersburg Research Institute of Ear, Throat, Nose and Speech (9, Bronnitskaya Str., Saint Petersburg, Russia, 190013); e-mail: rip.tor@ yandex.ru

ORCID: https://orcid.org/0000-0001-5841-8053

Madina T. Fatakhova – Junior Researcher of the Otorhinolaryngology and Audiology Department, Research Institute of Pediatrics and Child Health of the Central Clinical Hospital of the Russian Academy of Sciences (building 1, 10, Fotievoy st., Moscow, Russia, 119333); e-mail: fatahova.madina@yandex.ru

ORCID: https://orcid.org/0000-0003-3025-8355

Denis D. Kalyapin – Junior Research Associate of the Department of Diagnostics and Rehabilitation of Hearing Impairments, Saint-Petersburg Research Institute of Ear, Throat, Nose and Speech (9, Bronnitskaya Str., Saint Petersburg, Russia, 190013); e-mail: kalyapin92@gmail.com

ORCID: https://orcid.org/0000-0002-2768-6036

УДК 616.22-008.5-072.1:376.3
https://doi.org/10.18692/1810-4800-2021-6-70-77

Современные подходы к диагностике и фонопедической коррекции нарушений голосоведения у вокалистов

Ю. Е. Степанова[1], Т. В. Готовяхина[1], М. В. Мохотаева[1]

[1] *Санкт-Петербургский научно-исследовательский институт уха, горла, носа и речи, Санкт-Петербург, 190013, Россия*

Modern approaches to the diagnosis and voice therapy of voice-leading disorders in vocalists

Yu. E. Stepanova[1], T. V. Gotovyakhina[1], M. V. Mokhotaeva[1]

[1] *Saint Petersburg Research Institute of Ear, Throat, Nose and Speech, Saint Petersburg, 190013, Russia*

Диагностика и лечение заболеваний гортани у вокалистов остается одной из важнейших задач оториноларингологии. Одной из причин нарушений голосовой функции у вокалистов является функциональная дисфония. Среди факторов, приводящих к развитию функциональных расстройств гортани, значимое место занимает несоблюдение голосового режима и вокальной техники. Высокая частота нарушений голосовой функции среди вокалистов и существующие сложности диагностики определяют актуальность данной проблемы и необходимость дальнейших исследований. Целью данного исследования является повышение эффективности диагностики заболеваний гортани и фонопедической реабилитации у вокалистов за счет выявления особенностей механизма голосоведения во время нахождения гортани в вокальной позиции и использования индивидуальной вокальной техники. Материалы и методы. Проведено обследование 10 вокалистов с жалобами на нарушение голосовой функции. Возраст пациентов составил от 18 до 43 лет. Метод заключается в выполнении видеоэндоларингоскопии и видеоэндоларингостробоскопии с использованием гибкого видеоринофаринголарингоскопа во время функциональных проб. Одновременно с эндоскопией гортани велась аудиозапись голоса с последующим компьютерным акустическим анализом. Выводы. Данный метод дает возможность оценить фонацию пациента в вокальной позиции и при использовании различных вокальных техник, а также определить объективные акустические показатели. Полученные результаты необходимы для выбора способов фонопедической коррекции. Предложенный метод повышает эффективность диагностики заболеваний гортани и фонопедической реабилитации у вокалистов.
Ключевые слова: ларингоскопия, ларингостробоскопия, вокальная техника, фонопедия, дисфония.

Для цитирования: Степанова Ю. Е., Готовяхина Т. В., Мохотаева М. В. Современные подходы к диагностике и фонопедической коррекции нарушений голосоведения у вокалистов. *Российская оториноларингология.* 2021;20(6):70–77. https://doi.org/10.18692/1810-4800-2021-6-70-77

Diagnosis and treatment of laryngeal diseases in vocalists remains one of the most important tasks of otorhinolaryngology. One of the causes of vocal dysfunction in vocalists is functional dysphonia. Among the factors leading to the development of functional disorders of the larynx, a significant role is given to non-compliance with the vocal regime and vocal technique. The high frequency of voice function disorders among vocalists and the existing diagnostic difficulties determine the relevance of this problem and the need for further research. Objectives: Improvement of the effectiveness of diagnostics of laryngeal diseases and phonopedic rehabilitation in vocalists by identifying the features of the mechanism of voice-leading while the larynx is in a vocal position and the use of the individual vocal technique. Materials and methods: An examination of 10 vocalists with complaints of impaired vocal function was conducted. The age of the patients ranged from 18 to 43 years. The method includes performing video endolaryngoscopy and video stroboscopic endolaryngoscopy using a flexible video rhino-pharynx-laryngoscope during functional tests. Simultaneously with the endoscopy of the larynx, an audio recording of the voice followed by computer acoustic analysis was done. Conclusions: This method makes it possible to evaluate the patient's phonation in a vocal position and when using various vocal techniques, as well as to determine objective acoustic indicators. The results obtained are necessary for the selection of phonopedic correction methods. The proposed method increases the effectiveness of the diagnosis of laryngeal diseases and phonopedic rehabilitation in vocalists.
Keywords: laryngoscopy, laryngostroboscopy, vocal technique, voice therapy, voice disorders.

© Коллектив авторов, 2021

For citation: Stepanova Yu. E., Gotovyakhina T. V., Mokhotaeva M. V. Modern approaches to the diagnosis and voice therapy of vocal disorders in singers. *Rossiiskaya otorinolaringologiya*. 2021;20(6):70-77. https://doi.org/10.18692/1810-4800-2021-6-70-77

Диагностика и лечение заболеваний гортани у вокалистов остается одной из важнейших задач оториноларингологии (фониатрии). Наиболее частой причиной нарушений голосовой функции у вокалистов является функциональная дисфония. Среди факторов, приводящих к развитию функциональных расстройств гортани, значимое место занимает несоблюдение голосового режима и вокальной техники [1–4].

В последние годы наблюдается увеличение числа непрофессиональных вокалистов. Желание реализовать свой творческий потенциал у лиц, не имеющих музыкального образования, приводит к появлению творческих коллективов, в которых вокалисты поют без знания вокальной техники, подражая кумирам. Также следует отметить все более частое обращение за специализированной фониатрической помощью рок-певцов, использующих такие экстремальные вокальные техники, как ложноскладковый голос, скриминг, «расщепление голоса» и другие.

Длительное существование функциональной патологии гортани при продолжающихся голосовых нагрузках ведет к развитию органических заболеваний, среди которых узелки и полипы голосовых складок, хронический ларингит, рецидивирующие кровоизлияния в голосовую складку. Органическая патология голосовых складок сопровождается более грубой и стойкой дисфонией, а в некоторых случаях требует хирургического вмешательства [2–8].

В лечении заболеваний гортани у профессионалов голоса помимо медикаментозной терапии важную роль играет фонопедическая коррекция [1, 6, 9]. Фонопедия, являясь разделом логопедии, представляет собой комплекс педагогического воздействия, предусматривающий формирование навыка правильного голосообразования путем координации нервно-мышечного аппарата гортани и других речевых органов, а также коррекции дыхания. Знание особенностей голосоведения влияет на содержание фонопедической работы с вокалистами. Для индивидуального подбора правильной лечебной тактики необходимо иметь четкое представление о существующих у певца нарушениях постановки не только разговорного, но и вокального голоса.

Сложность диагностики патологии гортани заключается в том, что различные нарушения и особенности вокальной техники могут приводить к схожим изменениям ларингоскопической картины. Во время проведения фиброларингоскопии, видеоэндоларингоскопии и видеоэндоларингостробоскопии с использованием ригидного эндоскопа оценка состояния гортани в момент фонации осуществляется при произнесении звука «и» в речевой позиции [10–13].

Вокальная позиция имеет принципиальные отличия, поэтому выявление конкретных нарушений манеры голосоведения требует проведения дополнительных методов исследования для выбора оптимальной тактики фонопедической коррекции.

По мнению Kendall K. A., Leonard R. J. (2010), одним из эффективных способов оценки состояния гортани вокалистов является фоноскопическое исследование [13]. Этот метод заключается в выполнении видеоэндоскопии гортани с использованием гибкого видеоринофаринголарингоскопа во время функциональных проб. К ним относятся произнесение звуков разной высоты и громкости, отдельных слов и текста, пение фальцетом и на придыхании, произнесение звука максимально длительное время на одном дыхании. Данные пробы помогают выявить нарушения фонации, остающиеся незамеченными во время проведения общепринятых методов фиброскопии, видеоэндоскопии и видеоэндостробоскопии гортани с использованием ригидного эндоскопа.

Высокая частота нарушений голосовой функции среди вокалистов и существующие сложности диагностики определяют актуальность данной проблемы и необходимость дальнейших исследований.

Цель исследования

Повышение эффективности диагностики заболеваний гортани и фонопедической реабилитации у вокалистов за счет выявления особенностей механизма голосоведения во время нахождения гортани в вокальной позиции и использования индивидуальной вокальной техники.

Пациенты и методы исследования

В целях выявления особенностей голосоведения у вокалистов в отделе патофизиологии голоса и речи ФГБУ СПб НИИ ЛОР разработан способ оценки состояния гортани, заключающийся в выполнении видеоэндоларингоскопии и видеоэндоларингостробоскопии с использованием гибкого видеоринофаринголарингоскопа во время выполнения функциональных проб с одновременной аудиозаписью голоса для проведения компьютерного акустического анализа. Получен патент на изобретение RU 2691370 C1, 11.06.2019 [14].

Проведено обследование 10 вокалистов с жалобами на нарушение голосовой функции. Возраст пациентов составил от 18 до 43 лет (в среднем 30,7±6,5), преобладали женщины (n = 7).

Методика заключается в следующем. Сначала проводят видеоэндоларингоскопию и видеоэндоларингостробоскопию ригидным эндоскопом для оценки состояния гортани при дыхании и произнесении звука «и» на удобной для пациента высоте фонации. После этого приступают к исследованию манеры голосоведения. Для этого используют гибкий видеоринофаринголарингоскоп, соединенный с источником света стробоскопа и видеоблоком, компьютерную программу анализа голоса и микрофон на штативе. Особенностью видеоринофаринголарингоскопа в отличии от фиброскопа является то, что чип видеокамеры располагается на дистальном конце эндоскопа. Это позволяет добиться высокого разрешения получаемого изображения за счет отсутствия потери качества сигнала при трансляции его по оптоволокну.

Затем выполняют аппликационную анестезию полости носа с одной стороны 10%-ным раствором лидокаина. Во время эндоскопии пациент сидит, спина прямая, голова расположена ровно по средней линии на подголовнике смотрового кресла. Чтобы избежать смещения видеоринофаринголарингоскопа вправо или влево во время обследования, предупредить искажение изображения и минимизировать дискомфорт у вокалиста, экран монитора располагают над головой пациента, а врач стоит напротив. Для уменьшения неприятных ощущений от раздражения слизистой оболочки полости носа и носоглотки дистальный конец видеоринофаринголарингоскопа увлажняют стерильным 0,9%-ным раствором хлорида натрия. Световод подключают к источнику переменного света стробоскопа. Петличный микрофон стробоскопа крепят на одежде пациента. Микрофон для записи голоса с последующим компьютерным анализом устанавливают на штативе напротив обследуемого, на расстоянии 20–30 см от полости рта.

Видеоринофаринголарингоскоп проводят по дну полости носа в глотку и располагают таким образом, чтобы были хорошо обозримы вестибулярный и голосовой отделы гортани, а дистальный конец эндоскопа не контактировал с надгортанником. Рука врача, фиксирующая эндоскоп у наружного носа, не касается проекции околоносовых пазух, чтобы избежать нарушения ощущений резонирования голоса. Во время исследования выполняют аудиозапись голоса и видеозапись эндоскопии и эндостробоскопии гортани. Приступают к выполнению функциональных проб.

Первая функциональная проба заключается в следующем. Вокалист последовательно, в привычной для него манере голосоведения, пропевает гласные «и», отстоящие друг от друга по частоте на терцию (то есть арпеджио), с самого низкого в его певческом диапазоне до самого высокого звука, с задержкой на каждой ноте не менее четырех секунд для обеспечения возможности проведения стробоскопического исследования и акустического анализа. Сначала арпеджио исполняют на piano, затем – на forte. Для определения частотного диапазона применяют общепринятую классификацию певческих голосов. Так, для сопрано исследование проводят в диапазоне c1-c3, для меццо-сопрано – a-a2, для контральто – f-a2, для тенора – c-c2, для баритона – A-f1, для баса – D-e1. Начальную частоту фонации задает ассистент врача с помощью цифрового тюнера. Данная функциональная проба позволяет оценить манеру голосоведения по всему диапазону. Пение арпеджио сокращает длительность исследования, что уменьшает неприятные ощущения у пациента без потери результативности. Следующим этапом ассистент врача переключает видеоринофаринголарингоскоп на источник постоянного света стробоскопа. Врач контролирует положение дистального конца эндоскопа – он не должен соприкасаться с анатомическими структурами гортани во время фонации.

Вторая функциональная проба. Вокалисту предлагают исполнить отрывок музыкальной композиции из своего репертуара в привычной для него манере, длительностью не менее одной минуты. Это необходимо для определения особенностей техники голосоведения у конкретного пациента.

После остановки видео- и аудиозаписи приступают к анализу результатов исследования.

Просмотр записи видеоэндоларингоскопии с использованием ригидного эндоскопа во время фонации звука «и» позволяет оценить состояние слизистой оболочки, грушевидных синусов и валлекул, форму надгортанника, симметричность черпаловидных хрящей и черпалонадгортанных складок, подвижность голосовых складок, состояние подголосового отдела гортани. Во время видеоэндостробоскопического исследования обращают внимание на характер смыкания голосовых складок при фонации в грудном и головном регистрах, симметричность и регулярность колебаний голосовых складок, наличие слизистой волны, участие в фонации вестибулярных складок.

Анализ результатов первой функциональной пробы проводят отдельно для каждой ноты, пропетой арпеджио, по следующим показателям: смыканию голосовых складок в момент фонации (полное смыкание, линейная, овальная, треугольная фонационная щель или щель в форме песочных часов), симметричности и регулярности колебаний голосовых складок, участию в фо-

нации вестибулярного отдела гортани и мышц гортаноглотки.

Одновременный с осмотром гортани компьютерный анализ голосовой функции необходим, чтобы выявить непосредственные изменения вокальной техники, приводящие к тем либо иным изменениям акустических показателей. Для компьютерного анализа голоса в отделе патофизиологии голоса и речи ФГБУ СПб НИИ ЛОР используют программное обеспечение Multi-Dimensional Voice Program (Kay Pentax, USA). Для каждого звука, пропетого в арпеджио, измеряют основные акустические показатели: нестабильности голоса по частоте (jitter) и амплитуде (shimmer), индекс мягкости фонации (SPI), соотношение гармонических компонентов к шумовым (NHR).

Вторая проба дает возможность визуализировать изменения, происходящие в гортани непосредственно в момент пения в той или иной вокальной технике. По видеозаписи эндоскопии гортани в момент пропевания вокальной фразы определяют положение корня языка, гортани, участие в фонации мышц гортаноглотки, вестибулярного отдела гортани (положение надгортанника, черпаловидных хрящей, вестибулярных складок), смыкание голосовых складок. Оценивают видеоэндоскопическую картину гортани при переходе между грудным и головным регистром, фонации с различными динамическими характеристиками, использовании фонетического многообразия – вокализации не только гласных, но и согласных, на родном или иностранном языке, влияние изменений положения артикуляторных органов на вокальную позицию гортани.

Таким образом, в результате исследования выявляют нарушения вокальной техники, которые приводят к патологическим изменениям гортани и акустических показателей. На основании полученных данных делают вывод о наличии или отсутствии нарушений техники голосоведения. Указывают участок диапазона и вид вокальной техники, при которых выявлены патологические видеоэндоскопические и видеоэндостробоскопические находки, а также изменения объективных акустических показателей.

Исходя из полученных результатов определяют дифференцированный подход к выбору способов фонопедической коррекции.

Информативность данного способа демонстрирует следующий клинический пример.

Больной К., 1990 г. р., обратился в отдел патофизиологии голоса и речи ФГБУ СПб НИИ ЛОР с жалобами на утомляемость голоса, дискомфорт в глотке и осиплость во время занятий с вокальным педагогом. Из анамнеза заболевания известно, что пациент в течение трех лет самостоятельно занимался рок-вокалом, в частности использовал технику скриминга. В течение последнего года обучался эстрадному вокалу у педагога. С выше перечисленными жалобами обращался к врачу-оториноларингологу, было проведено несколько курсов медикаментозной терапии по поводу хронического катарального ларингита, без значительного эффекта. В анамнезе жизни отсутствовали указания на наличие хронических заболеваний и вредных привычек, которые могли быть причиной развития хронического катарального ларингита.

При осмотре носовое дыхание свободное, слизистая оболочка полости носа розовая, влажная, патологического отделяемого нет, перегородка носа не искривлена. Слизистая оболочка глотки розовая, влажная, небные миндалины за дужками, налетов и лакунарных пробок нет. Наружные слуховые проходы свободные, барабанные перепонки серые, контуры четкие.

По данным видеоэндоскопии и видеоэндостробоскопии гортани при дыхании и произнесении звука «и» в речевой позиции: слизистая оболочка гортани умеренно гиперемирована, влажная. Грушевидные синусы и валлекулы свободные. Надгортанник желобообразный. У пациента обнаружили дистопию черпаловидных хрящей и черпалонадгортанных складок. Голосовые складки розового цвета, с расширенными сосудами, ровные, подвижные в полном объеме. Во время фонации голосовые складки смыкались плотно, их колебания симметричные, регулярные, слизистая волна хорошо выражена. Вестибулярные складки в фонации не участвовали. Подголосовой отдел свободный. Таким образом, картина видеоэндоскопии и видеоэндостробоскопии гортани соответствовала хроническому катаральному ларингиту вне обострения (рис. 1, *а*, *б*).

Исходя из данных анамнеза и объективного осмотра не были выявлены возможные этиологические факторы развития хронического катарального ларингита. Поэтому мы предположили профессиональную природу заболевания. В целях определения особенностей голосоведения было проведено исследование гортани с использованием видеоринофаринголарингоскопа, выполнением функциональных проб и компьютерным анализом голосовой функции.

Во время пения звука «и» в вокальной позиции арпеджио на piano и forte наблюдали следующее: по всему вокальному диапазону голосовые складки смыкались плотно, в фонации принимали участие вестибулярные складки, в головном регистре колебания голосовых складок симметричные и нерегулярные, в грудном – симметричные и регулярные.

При пении отрывка музыкальной композиции из эстрадного репертуара в привычной манере голосоведения обращала на себя внимание

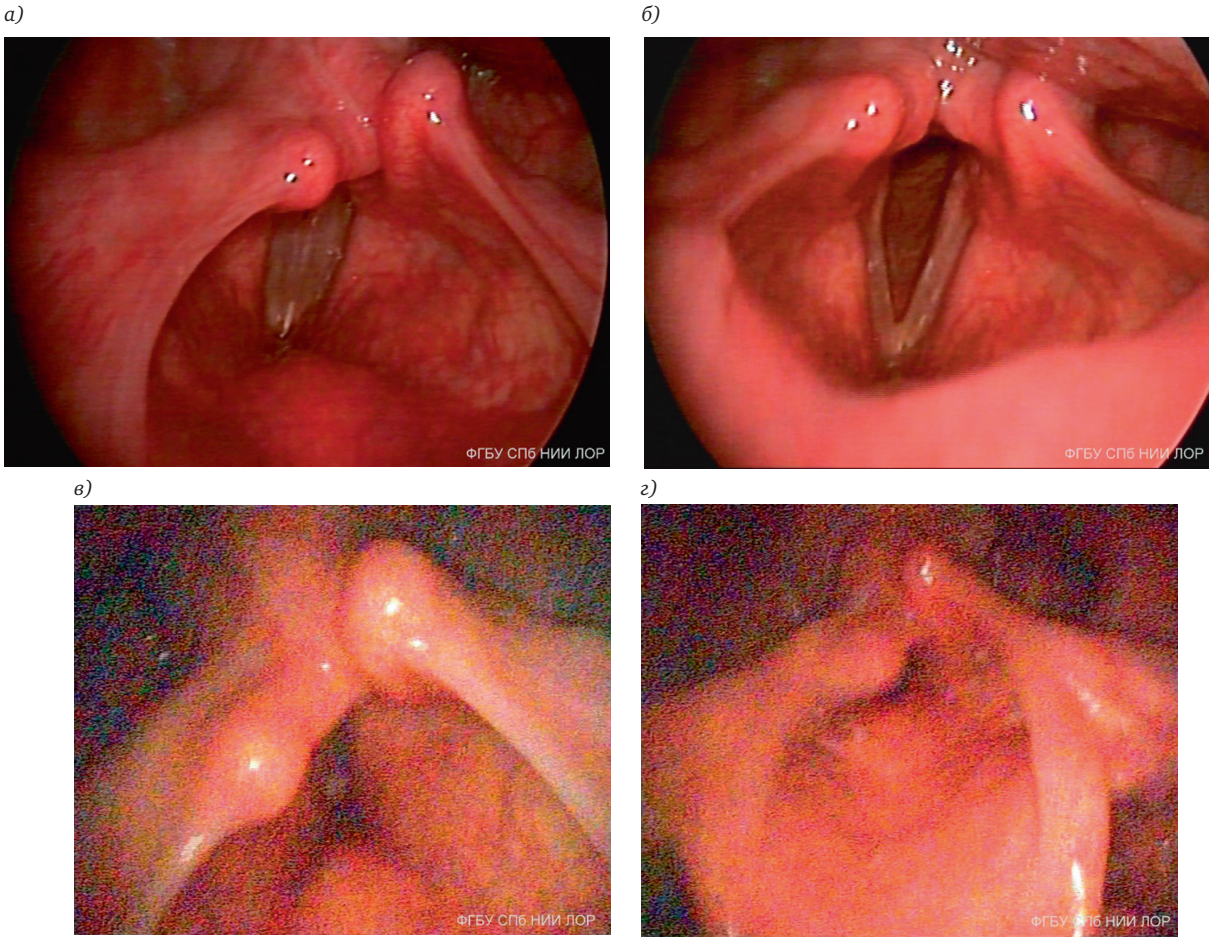

Рис. 1. Эндовидеоларингоскопическая картина пациента К.: *а* – пение звука «и» в речевой позиции; *б* – дыхание; *в* – пение звука «и» в вокальной позиции; *г* – техника скриминга

Fig. 1. Endovideolaryngoscopic picture of patient K.: *a* – the sound „i“ in the speech position; *b* – breathing; *c* – singing the sound „i“ in the vocal position; *d* – the technique of screaming

гиперфункция вестибулярных складок в процессе фонации, в грудном регистре до полного смыкания, что препятствовало обзору голосовых складок (рис. 1, *в*).

Также пациенту предложили исполнить отрывок музыкальной композиции в технике скриминга. Во время извлечения звука в такой манере гортань опускалась, фонация осуществлялась за счет усиленной работы вестибулярного отдела с формированием фонационного жома: надгортанник оставался неподвижным, черпалонадгортанные складки укорачивались, черпаловидные хрящи располагались один над другим и максимально приближались к надгортаннику, прикрывая собой вестибулярные складки, которые также плотно смыкались. Отмечали выраженную вибрацию черпалонадгортанных складок и черпаловидных хрящей, голосовые складки в момент фонации были не обозримы (рис. 1, *г*). К концу исследования на вестибулярных складках скапливалось густое слизистое отделяемое, нарастала гиперемия слизистой оболочки гортани.

По результатам компьютерного анализа голосовой функции во время пения звука «и» в вокальной позиции jitter составлял 3,2%, SPI – 14,8. Показатель shimmer доходил до 2,6%, NHR – до 0,15 (рис. 2, *а*). При использовании вокальной техники скриминга резко возрастала интенсивность jitter в 2 раза по сравнению с исходным – до 6,5%, а NHR в 3 раза – до 0,48. Значение SPI снижалось до порогового, максимум до 5,8 (рис. 2, *б*). Это подтверждало результаты ранее проведенного нами исследования [15, 16]. Так, повышение NHR и снижение SPI характерны для высокой степени охриплости с использованием ложноскладкового голоса, что является составляющей частью техники скриминга.

Сопоставляя данные видеоэндостробоскопии гортани и компьютерного анализа голоса, можно сделать вывод о том, что нарушения голосовой функции обусловлены именно излишним участием вестибулярного отдела гортани в фонации, а также применением твердой атаки голосоведения. У данного пациента она была сформирована изначально при использовании техники скриминга и в дальнейшем применялась для произведений эстрадного жанра. Таким образом, нефизиологичная манера голосоведения привела

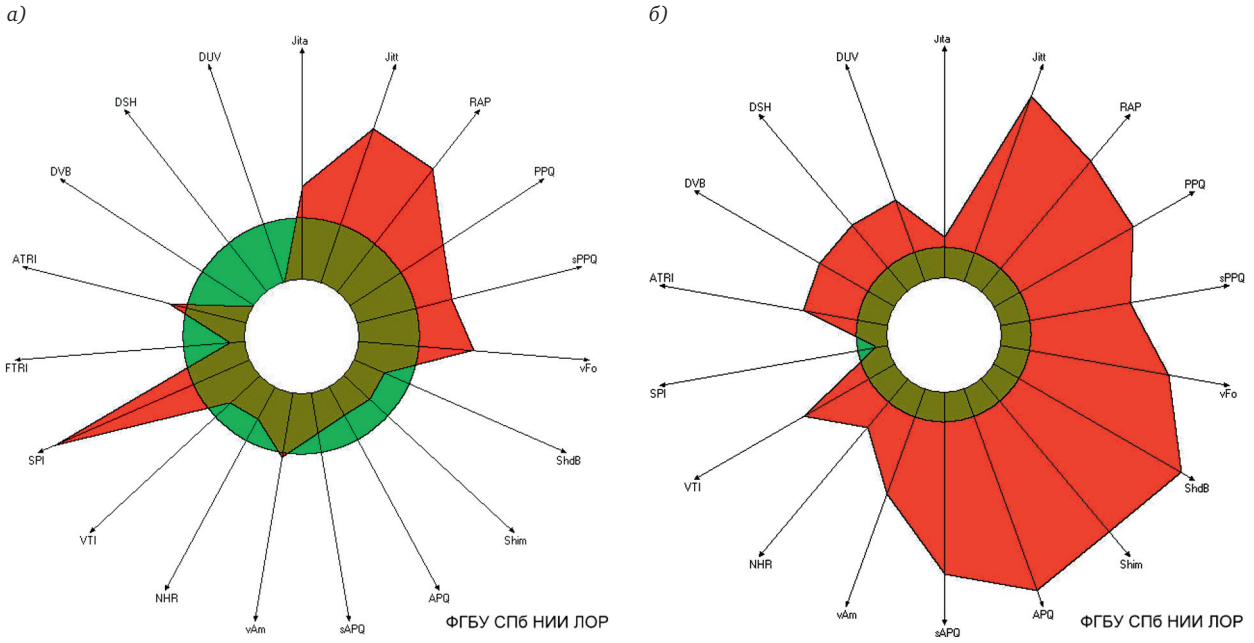

Рис. 2. Акустический профиль пациента К. до курса фонопедической коррекции: *а* – пение звука «и» в вокальной позиции; *б* – техника скриминга

Fig. 2. Acoustic profile of patient K. before the voice therapy: a – singing the sound „i“ in the vocal position; *b* – the technique of screaming

к развитию хронического катарального ларингита. Именно поэтому медикаментозные методы лечения, применяемые ранее, не оказывали ожидаемого эффекта.

На основании полученных результатов определена тактика фонопедической коррекции. Фонопед обучил пациента физиологичной фонации с использованием мягкой атаки, без участия вестибулярных складок. Певцу рекомендовано временно воздержаться от использования скриминга.

Контрольное исследование через 3 месяца показало положительную динамику. Пациент отмечал хорошую выносливость и звучность голоса во время пения в эстрадной манере, несмотря на то что периодически применял технику скриминга.

Видеоэндостробоскопия гортани с использованием ригидного эндоскопа выявила уменьшение гиперемии слизистой оболочки гортани, бледно-розовые голосовые складки без сосудистой инъекции. При фонации звука «и» голосовые складки смыкались плотно, их колебания симметричные, регулярные, слизистая волна хорошо выражена. Вестибулярные складки в фонации не участвовали. По результатам видеоэндостробоскопии гортани с применением видеоринофаринголарингоскопа во время пения звука «и» в вокальной позиции арпеджио на piano и forte по всему вокальному диапазону голосовые складки смыкались плотно, вестибулярные складки не принимали участия в фонации, колебания голосовых складок симметричные и регулярные в головном и грудном регистрах. Во время пения отрывка музыкальной композиции из эстрадного репертуара голосовые складки также плотно смыкались, отсутствовала гиперфункция вестибулярных складок.

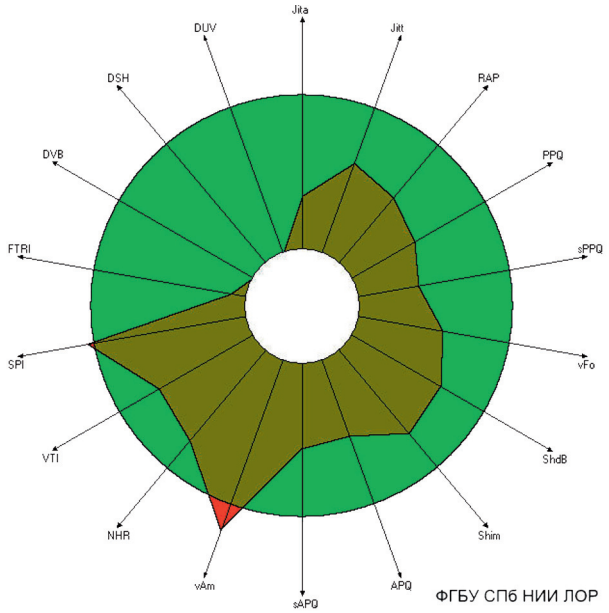

Рис. 3. Акустический профиль пациента К. после курса фонопедической коррекции, пение звука «и» в вокальной позиции

Fig. 3. Acoustic profile of patient K. after the voice therapy: singing the sound „i“ in the vocal position

Показатели компьютерного анализа голосовой функции по всему вокальному диапазону при пении в эстрадной манере голосоведения практически не превышали пороговых значений (рис. 3).

Таким образом, выявление непосредственных нарушений механизма голосоведения позволило

провести целенаправленную фонопедическую коррекцию и получить хорошие функциональные результаты. Пациент вернулся к вокальной деятельности.

Выводы

Предложенный нами способ диагностики нарушений голосоведения у вокалистов дает возможность оценить состояние гортани при фонации в вокальной позиции и обнаружить индивидуальные особенности вокальной техники, приводящие к патологическим изменениям ларингостробоскопической картины и объективных акустических показателей голосовой функции. На основании полученных данных следует использовать наиболее эффективные способы фонопедической коррекции выявленных нарушений. Внедрение данного способа в фониатрическую практику обеспечивает повышение эффективности диагностики и фонопедической реабилитации вокалистов.

Авторы заявляют об отсутствии конфликта интересов.

ЛИТЕРАТУРА

1. Василенко Ю. С. Голос. Фониатрические аспекты. М.: Дипак, 2013. 396 с.
2. Степанова Ю. Е., Коноплев О. И., Готовяхина Т. В., Корень Е. Е., Мальцева Г. С. Острые и хронические ларингиты у профессионалов голоса. *Вестник оториноларингологии.* 2019;1:68-71. https://doi.org/10.17116/otorino20198401168
3. Кунельская Н. Л., Романенко С. Г., Павлихин О. Г., Лесогорова Е. В., Лучшева Ю. В. Этиологические факторы нарушения голосовой функции у вокалистов музыкального театра. *Российская оториноларингология.* 2020;2:51-56. https://doi.org/10.18692/1810-4800-2020-2-51-56
4. Pestana P. M., Vaz-Freitas S., Manso M. C. Prevalence of voice disorders in singers: systematic review and meta-analysis. *Journal of Voice.* 2017;31(6):722-727. https://doi.org/10.1016/j.jvoice.2017.02.010
5. Степанова Ю. Е., Готовяхина Т. В., Махоткина Н. Н. Важность своевременной диагностики заболеваний гортани при первичном осмотре врачом-оториноларингологом. *Медицинский совет.* 2018;20:58-64. https://doi.org/10.21518/2079-701X-2018-20-58-64
6. Кунельская Н. Л., Романенко С. Г., Павлихин О. Г., Лесогорова Е. В., Яковлев В. С., Лучшева Ю. В. Этиопатогенетическое лечение узелков голосовых складок у профессиональных вокалистов. *Вестник оториноларингологии.* 2019;2:13-17. https://doi.org/10.17116/otorino20198402113
7. Franco R. A, Andrus J. G. Common Diagnoses and Treatments in Professional Voice Users. *Otolaryngologic Clinics of North America.* 2007;40(5):1025-61. https://doi.org/10.1016/j.otc.2007.05.008
8. Stachler R. J., Francis D. O., Schwartz S. R., Damask C. C., Digoy G. P., Krouse H. J., McCoy S. J., Ouellette D. R., Patel R. R., Reavis C. C. W., Smith L. J, Smith M., Strode S. W., Woo P., Nnacheta L. C. Clinical practice guideline: hoarseness (dysphonia) (Update). *Otolaryngology – Head and Neck Surgery.* 2018;158(1 suppl):1-42. https://doi.org/10.1177/0194599817751030
9. Степанова Ю. Е., Корень Е. Е., Готовяхина Т. В. Клинико-диагностический алгоритм работы врача-оториноларинголога с профессионалами голоса. *Российская оториноларингология.* 2019;1:116-123. https://doi.org/10.18692/1810-4800-2019-1-116-123
10. Степанова Ю. Е. Современные методы диагностики заболеваний гортани. *Доктор.Ру.* 2009;5:31-34. https://www.elibrary.ru/download/elibrary_13056607_83544900.pdf
11. Степанова Ю. Е., Артюшкин С. А., Готовяхина Т. В. Заболевания гортани у лиц голосоречевых профессий. СПб., 2018. 84 с.
12. Hirano M., Bless D. M. Videostroboscopic examination of the larynx. San-Diego: Singular, 1993. 249 p.
13. Kendall K. A., Leonard R. J. Laryngeal evaluation. Indirect laryngoscopy to high-speed digital imaging. New York: Thieme, 2010. 324 p.
14. Готовяхина Т. В., Степанова Ю. Е., Мохотаева М. В., Махоткина Н. Н. Способ оценки состояния гортани при фонации у вокалистов. Пат. на изобретение RU 2691370 C1. 11.06.2019. https://www.elibrary.ru/item.asp?id=39287662
15. Степанова Ю. Е., Мохотаева М. В., Корнеенков А. А. Акустические характеристики голоса у представителей голосоречевых профессий с функциональной дисфонией по гипотонусному типу. *Российская оториноларингология.* 2021;4:58-63. https://doi.org/10.18692/1810-4800-2021-4-58-63
16. Мохотаева М. В., Лопатина Л. В. Применение объективных и субъективных методов оценки качества голоса в фонопедической практике. В кн.: VIII Петербургский международный форум оториноларингологов России. СПб., 2019. С. 303–304. http://viii-forum-spb2019.ent-congress.ru/materials.html

REFERENCES

1. Vasilenko Yu. S. Golos. *Foniatricheskie aspekty.* M.: Dipak, 2013. 396 p. (In Russ.)
2. Stepanova Yu. E., Konoplev O. I., Gotovyakhina T. V., Koren' E. E., Mal'tseva G. S. Acute and chronic laryngitis in the subjects engaged in the voice and speech professions. *Vestnik otorinolaringologii.* 2019;1:68-71. (In Russ.). https://doi.org/10.17116/otorino20198401168
3. Kunel'skaya N. L., Romanenko S. G., Pavlikhin O. G., Lesogorova E. V., Luchsheva Yu. V. Ethiological factors of voice function impairment at singers of musical theatres. *Rossiiskaya otorinolaringologiya.* 2020;2:51-56. (In Russ.). https://doi.org/10.18692/1810-4800-2020-2-51-56

4. Pestana P. M., Vaz-Freitas S., Manso M. C. Prevalence of voice disorders in singers: systematic review and meta-analysis. *Journal of Voice.* 2017;31(6):722-727. https://doi.org/10.1016/j.jvoice.2017.02.010
5. Stepanova Yu. E., Gotovyakhina T. V., Makhotkina N. N. Importance of timely diagnosis of diseases of the larynx during initial examination performed by an otorhinolaryngologist. *Meditsinskii sovet.* 2018;20:58-64. (In Russ.) https://doi.org/10.21518/2079-701X-2018-20-58-64
6. Kunelskaya N. L., Romanenko S. G., Pavlikhin O. G., Lesogorova E. V., Yakovlev V. S., Luchsheva Yu. V. Etiopathogenetic treatment of professional singers with vocal nodules. *Vestnik otorinolaringologii.* 2019;2:13-17. (In Russ.) https://doi.org/10.17116/otorino20198402113
7. Franco R. A., Andrus J. G. Common Diagnoses and Treatments in Professional Voice Users. *Otolaryngologic Clinics of North America*. 2007;Oct;40(5):1025-61 https://doi.org/10.1016/j.otc.2007.05.008
8. Stachler R. J., Francis D. O, Schwartz S. R, Damask C. C, Digoy G. P, Krouse H. J., McCoy S. J., Ouellette D. R., Patel R. R., Reavis C. C. W., Smith L. J, Smith M., Strode S. W, Woo P., Nnacheta L. C. Clinical practice guideline: hoarseness (dysphonia) (Update). *Otolaryngology – Head and Neck Surgery.* 2018;158(1 suppl):1-42 https://doi.org/10.1177/0194599817751030
9. Stepanova Yu. E., Koren' E. E., Gotovyakhina T. V. Clinical and diagnostic algorithm for otorhinolaryngologist's work with voice professionals. *Rossiiskaya otorinolaringologiya.* 2019;1:116-123. (In Russ.) https://doi.org/10.18692/1810-4800-2019-1-116-123
10. Stepanova Yu. E. Modern methods of diagnosis of diseases of the larynx. *Doctor.Ru.* 2009;5:31-34 (In Russ.). https://www.elibrary.ru/download/elibrary_13056607_83544900.pdf
11. Stepanova Yu. E., Artyushkin S. A., Gotovyakhina T. V. Zabolevaniya gortani u lits golosorechevykh professii. Sankt-Peterburg, 2018. 84 p. (In Russ.).
12. Hirano M., Bless D. M. Videostroboscopic examination of the larynx. San-Diego: Singular, 1993. 249 p.
13. Kendall K. A., Leonard R. J. Laryngeal evaluation. Indirect laryngoscopy to high-speed digital imaging. New York: Thieme, 2010. 324 p.
14. Gotovyakhina T. V., Stepanova Yu. E., Mokhotaeva M. V., Makhotkina N. N. Method for assessing laryngeal state in phonation in vocalists. Patent for an invention RU 2691370 C1. 11.06.2019. (In Russ.) https://www.elibrary.ru/item.asp?id=39287662
15. Stepanova Yu. E., Mokhotaeva M. V., Korneenkov A. A. Acoustic characteristics of the voice in representatives of vocal and speech professions with hypotonic dysphonia. *Rossiiskaya otorinolaringologiya.* 2021;4:58-63. (In Russ.) https://doi.org/10.18692/1810-4800-2021-4-58-63
16. Mokhotaeva M. V., Lopatina L. V. Application of objective and subjective methods of voice quality assessment in phonopedic practice. Peterburgskii mezhdunarodnyi forum otorinolaringologov rossii. Sankt-Peterburg, 2019:303-304. http://viii-forum-spb2019.ent-congress.ru/materials.html

Информация об авторах

✉ **Степанова Юлия Евгеньевна** – доктор медицинских наук, доцент, заведующий отделом патофизиологии голоса и речи, Санкт-Петербургский научно-исследовательский институт уха, горла, носа и речи (190013, Россия, Санкт-Петербург, Бронницкая ул., д. 9); тел. 8 (812) 316-41-17, e-mail: julia.stepanov@yandex.ru

ORCID: https://orcid.org/0000-0003-1502-6337

Готовяхина Татьяна Васильевна – кандидат медицинских наук, старший научный сотрудник отдела патофизиологии голоса и речи, Санкт-Петербургский научно-исследовательский институт уха, горла, носа и речи (190013, Россия, Санкт-Петербург, Бронницкая ул., д. 9); тел. 8 (812) 316-41-17, e-mail: gotovyakhina@rambler.ru

ORCID: https://orcid.org/0000-0002-8477-9503

Мохотаева Маргарита Владимировна – кандидат педагогических наук, фонопед, Санкт-Петербургский научно-исследовательский институт уха, горла, носа и речи (190013, Россия, Санкт-Петербург, Бронницкая ул., д. 9); тел. 8 (812) 316-41-17, e-mail: mokhotaeva@mail.ru

ORCID: https://orcid.org/0000-0003-4048-7530

Information about authors

✉ **Yuliya E. Stepanova** – MD, Associate Professor, Head of the Department of Voice and Speech Pathophysiology, Saint-Petersburg Research Institute of Ear, Throat, Nose and Speech (9, Bronnitskaya Str., Saint Petersburg, Russia, 190013); phone: +7 (812) 316-41-17, e-mail: julia.stepanov@yandex.ru

ORCID: https://orcid.org/0000-0003-1502-6337

Tat'yana V. Gotovyakhina – MD Candidate, senior researcher of the Department of Voice and Speech Pathophysiology, Saint-Petersburg Research Institute of Ear, Throat, Nose and Speech (9, Bronnitskaya Str., Saint Petersburg, Russia, 190013); phone: +7 (812) 316-41-17, e-mail: julia.stepanov@yandex.ru

ORCID: https://orcid.org/0000-0002-8477-9503

Margarita V. Mokhotaeva – PhD in Pedagogic sciences, Voice Therapist, Saint-Petersburg Research Institute of Ear, Throat, Nose and Speech (9, Bronnitskaya Str., Saint Petersburg, Russia, 190013); phone: +7 (812) 316-41-17, e-mail: mokhotaeva@mail.ru

ORCID: https://orcid.org/0000-0003-4048-7530

УДК 616.22-006.52:576.8.093.2
https://doi.org/10.18692/1810-4800-2021-6-78-83

Системные и локальные изменения в иммунологическом статусе пациентов с папилломатозом гортани

В. И. Егоров[1], Д. М. Мустафаев[1], А. О. Кочнева[1]

[1] Московский областной научно-исследовательский клинический институт им. М. Ф. Владимирского, Москва, 129110, Россия

Systemic and local changes in the immunological status of patients with laryngeal papillomatosis

V. I. Egorov[1], D. M. Mustafaev[1], A. O. Kochneva[1]

[1] Vladimirsky Moscow Regional Research and Clinical Institute, Moscow, 129110, Russia

Вирусы папилломы человека (ВПЧ) включают большое семейство вирусов, которые считаются частью нормальной флоры человеческого эпителия. Однако активация этих патогенных агентов приводит к образованию бородавок кожных покровов или папиллом слизистых оболочек. Тем не менее у большинства иммунокомпетентных людей вирус остается в латентном состоянии. Пациенты с папилломатозом гортани (ПГ) и дыхательных путей зачастую имеют множественные рецидивы заболевания, что указывает на неспособность их иммунной системы препятствовать размножению вируса, и, вероятно, это является результатом сложной и локальной иммуносупрессии. Действительно, большой список работ, в которых исследуются иммунные клетки в местах поражения, отражает дефекты клеток Лангерганса (ЛК), увеличение количества регуляторных Т-лимфоцитов (Treg), преобладание дифференцировки Т-хелперных клеток в Th-2-тип и дисфункцию естественных киллеров (NK) и В-лимфоцитов. Но на сегодняшний день не существует полного обзора механизма иммуносупрессии при папилломах, вызванных ВПЧ 6 и 11.
Ключевые слова: ВПЧ, рецидивирующий папилломатоз гортани, врожденный и приобретенный иммунитет.

Для цитирования: Егоров В. И., Мустафаев Д. М., Кочнева А. О. Системные и локальные изменения в иммунологическом статусе пациентов с папилломатозом гортани. *Российская оториноларингология.* 2021;20(6):78–83. https://doi.org/10.18692/1810-4800-2021-6-78-83

Human papillomaviruses (HPV) include a large family of viruses that are considered to be part of the normal flora of the human epithelium. However, the activation of these pathogenic agents leads to the formation of warts of the skin or papillomas of the mucous membranes. However, in most immunocompetent people, the virus remains latent. Patients with papillomatosis of the larynx (LP) and respiratory tract often have multiple relapses of the disease, which indicates the inability of their immune systems to inhibit the multiplication of the virus and is likely to be the result of complex and local immunosuppression. Indeed, a large list of works in which immune cells are studied at the sites of lesion describes defects in Langerhans cells (LC), an increase in the number of regulatory T-lymphocytes (Treg), the predominance of differentiation of T-helper cells into the Th2 type, and natural killer cell dysfunction (NK) and B-lymphocytes. But to date, there is no complete overview of the mechanism of immunosuppression in papillomas caused by HPV 6 and 11.
Keywords: HPV, recurrent laryngeal papillomatosis, congenital and acquired immunity.

For citation: Egorov V. I., Mustafaev D. M., Kochneva A. O. Systemic and local changes in the immunological status of patients with laryngeal papillomatosis. *Rossiiskaya otorinolaringologiya*. 2021;20(6):78-83. https://doi.org/10.18692/1810-4800-2021-6-78-83

© Коллектив авторов, 2021

Сокращения
ВПЧ – вирусы папилломы человека
ПГ – папилломатоз гортани
ЛК – клетки Лангерганса
Treg – регуляторные Т-лимфоциты
NK – естественные киллеры
IL – интерлейкин
FN – интерферон
HLA – молекулы комплекса гистосовместимости

Вирус папилломы человека – ассоциированные заболевания, вероятно, являются результатом сложной, локальной иммуносупрессии. Имеется большой список работ, в которых исследуются иммунные клетки в местах поражения, где установлены множественные дефекты. Вместе эти измененные иммунные ответы вносят вклад в клеточную и гуморальную микросреду, которая способствует развитию ВПЧ 6 и 11 – ассоциированных заболеваний. Исследования показывают, что ЛК присутствуют, но имеют неправильное распределение в тканях, измененную морфологию и являются незрелыми и что Т-клетки в области поражения, по-видимому, преимущественно дифференцируются по Th-2 / Treg типу. Кроме того, Tregs подавляют NK-клетки, так что они не способны компенсировать сниженную функцию эффекторных Т-клеток. По мере того как мы узнаем больше о каждой из функций иммуноцитов у пациентов с персистирующими инфекциями ВПЧ 6 и 11, развивается новый взгляд на проблему, объясняющий отклонения в иммунной регуляции, которые поддерживают этот процесс.

Клетки Лангерганса и их цитокины. Клетки Лангерганса (ЛК) являются основной подгруппой дендритных клеток, обнаруживаемых в эпителиальной ткани. Это мигрирующие клетки, которые специализируются на поглощении, транспорте, обработке и презентации антигенов Т-клеткам [1–5]. ЛК созревают во время встречи с антигеном и мигрируют в лимфатические узлы [6], где они представляют эти антигены Т-клеткам. ЛК являются мишенями для множества вирусных инфекций, например, ВИЧ непосредственно инфицирует ЛК. Считается, что ВПЧ не распознаются ЛК, так как они не способны индуцировать костимуляторные молекулы и маркеры созревания [7]. Хотя большинство авторов указывают и на то, что и количество ЛК в очагах поражения, вызванных ВПЧ 6 и 11 типов, снижается [1, 8, 9]. При более тщательном анализе выявляются четкие признаки того, что ЛК, присутствующие в местах поражения, вызванных ВПЧ 6 и 11, имеют неравномерное распределение в тканях и измененную морфологию, что указывает на нарушение функции. ЛК в папилломах гортани обнаруживаются в виде сгустков в базальном слое эпидермиса, а антигенпрезентирующие процессы укорочены или отсутствуют [1].

Существуют споры о том, являются ли ЛК, присутствующие в области поражения ВПЧ 6 и 11, просто незрелыми и нефункциональными или они играют активную роль в патогенезе заболевания. Имеются данные, что полученные незрелые ЛК от пациентов с папилломатозом дыхательных путей демонстрируют ослабленный ответ на провоспалительный цитокин интерлейкин (IL)-36γ, экспрессируемый пораженными кератиноцитами [1, 10], что свидетельствует о том, что функция этих клеток снижена.

Кроме того, у пациентов с тяжелыми формами ПГ, дисфункция ЛК проявлялась в дефиците IL-12 и IL-18, которые они экспрессируют для поддержки созревания Th-1-клеток и синтеза интерферона-γ (IFN-γ), обеспечивающих противовирусный иммунитет [11].

Напротив, в некоторых исследованиях было показано, что ЛК в папилломах являются источниками цитокинов CCL17, CCL18, CCL20 и CCL22, которые привлекают регуляторные Т-лимфоциты в пораженные ткани [1]. Кроме того, ремиссия пациентов с респираторным папилломатозом в клинических испытаниях целекоксиба происходит на фоне снижения уровня этих хемокинов в плазме [12]. Если можно подтвердить, что ЛК являются источником CCL17 и CCL22 в папилломах, то можно и предположить, что ЛК играют активную роль в создании и поддержании местной иммунной супрессии путем привлечения Т-регуляторных клеток в инфицированные ВПЧ 6 и 11 эпителиальные ткани [11].

Т-клетки, цитокины, Т-киллеры. Многими исследованиями было показано, что у пациентов с папилломатозом именно в верхних дыхательных путях происходит угнетение иммунного ответа через субпопуляции Т-клеток, макрофагов и дендритных клеток, которые продуцируют ингибирующие и регуляторные цитокины и хемокины и все вместе блокируют эффекторные Th-1-иммунные реакции на ВПЧ 6 и 11 [13].

Белок ранней фазы Е6 ВПЧ является доминирующим индуктором иммунной дисрегуляции при ПГ. Есть доказательства того, что Е6 может напрямую ингибировать экспрессию IL-2 и IL-18,

которые способствуют поддержанию адекватного иммунного ответа и специфической для ВПЧ функции цитотоксических Т-клеток. Кроме того, антигены ВПЧ Е6 и Е2, представленные в составе молекул комплекса гистосовместимости (HLA) II класса дендритных клеток, индуцируют и поддерживают Th-2-клетки памяти, которые экспрессируют IL-4 и IL-10. IL-10 подавляет Th-1-клетки, помогающие в очищении от вирусной инфекции посредством продукции цитокинов, таких как IFN-γ, IL-2 и TNF-α [11, 14–17].

Th-2-подобные Т-клетки памяти, в условиях пониженного количества IFN-γ в области поражения, способны параллельно активировать макрофаги, которые экспрессируют Th-2-подобные хемокины и направляют дифференцировку наивных CD4 + Т-клеток по Th-2-типу, подавляя клиренс ВПЧ [11].

Следовательно, иммунный ответ у пациентов с ПГ дифференцируется по Th-2-подобному или Т-регуляторному типу. При этом повышенный синтез Th-2-цитокинов коррелирует с тяжестью заболевания ПГ и служить биомаркером для прогнозирования течения заболевания [11, 12, 15, 18, 19].

Кроме того, в папилломах было отмечено снижение количества специфических для ВПЧ популяции эффекторных CD8 + Т-клеток и выраженное угнетение их функции. Поскольку ЛК необходимы для развития CD8 + Т-клеток, Devoti и соавт. предположили, что дефицит продукции ЛК – IL-12 и CCL1 может объяснить снижение активности CD8 + CD28 – Т-клеток на ВПЧ-инфицированные клетки и снижение продукции IFN-γ [10, 11].

Регуляторная экспрессия Т-клеток (Treg) при папилломатозе. Известно, что Treg являются супрессорами иммунного ответа, присутствуют и активно функционируют в респираторных папилломах. В анализах микрокультуры Treg подавляли пролиферацию мононуклеарных клеток [1, 20].

В исследованиях было показано, что количество Tregs в тканях папиллом было увеличено от 2 до 7 раз по сравнению с их содержанием в крови этих же пациентов с ПГ [21]. Кроме того, Tregs в пораженной области способны подавлять NK-клетки, так что они не могут компенсировать дефектную функцию эффекторных Т-клеток.

Tregs, возможно, являются одним из основных компонентов иммуносупрессивного цикла иммуноцитов, способствуют хронизации инфекции ВПЧ и обусловливают рецидивы заболевания [13, 20, 21].

Естественные клетки-убийцы (NK). В папилломах гортани экспрессия HLA класса I значительно снижена или отсутствует, а клетки естественных киллеров (NK), присутствующие в пораженных тканях, должны удалять эти кератиноциты, в которых нет экспрессии HLA класса I. Однако NK-клетки ингибированы большим количеством Tregs в очагах поражения, поскольку установлено, что они способны влиять на активность NK. Более того, исследования показывают, что подавление функции NK-клеток не ограничивается областью поражения ВПЧ, поскольку NK, полученные из мононуклеарных клеток пациентов с ПГ, также проявляют подавленную цитолитическую активность. Предполагается, что механизмом этой подавленной активности является снижение продукции IL-2 и IFNγ [1, 22–25].

Таким образом, у пациентов с ПГ имеются и дефекты врожденного клеточного иммунитета, которые проявляются как неспособность NK-клеток активироваться клетками-мишенями, в которых отсутствуют молекулы HLA класса I. Следовательно, папилломы, содержащие кератиноциты, у которых, как было показано, отсутствует экспрессия HLA класса I, не будут очищаться NK-клетками, которые присутствуют в папилломах [13, 22, 23, 26].

В-лимфоциты и иммуноглобулины. Как клеточный, так и гуморальный иммунитет играют ключевую роль в защите от вирусной инфекции. При этом вопрос о том, участвует ли гуморальный иммунитет в прогрессировании ПГ, остается открытым. Исследования пациентов с респираторным папилломатозом, проведенные в Китае, показали, что общий сывороточный IgG был значительно снижен у пациентов с папилломатозом, в то время как уровни IgA и IgM оставались в пределах нормы. В совокупности эти результаты показали, что возникновение ПГ было связано со снижением секреции именно сывороточного IgG. Чтобы исследовать, было ли снижение уровня IgG в сыворотке у пациентов с ПГ результатом снижения числа В-клеток, они исследовали частоту циркулирующих CD3 – CD19 + В-клеток у пациентов с папилломатозом. В-клетки можно разделить на плазматические клетки CD19 + CD27 hi, IgD + CD27 – наивные В-клетки, CD27 + В-клетки памяти. Частота как плазменных клеток CD19 + CD27 hi, так и В-клеток памяти CD27 + у пациентов ПГ была снижена. При этом у пациентов с ПГ был значительно повышенный уровень IgD +CD27 – наивных В-клеток [27].

Было установлено, что у пациентов с ПГ имеется увеличенное количество CD3 – CD19 + В-клеток по сравнению со здоровым контролем. Дальнейший анализ поверхностных маркеров созревания и активации В-клеток показал, что имеется значительное увеличение именно незрелых В-клеток, что сказывается на их способности продуцировать IgG. В ранее проведенных исследованиях было показано, что одной из причин нарушения созревания В-клеток у пациентов с РП, возможно, является снижение продукции Т-хелперами IL-21,

который как раз играет ключевую роль в ускорении созревания В-клеток [11, 27].

Интерфероны (INF). В многочисленных исследованиях установлено, что именно система INF обеспечивает неспецифическую противовирусную защиту организма. В настоящее время изучено около 20 различных интерферонов. Эти белки делятся на три вида (α, β, γ) и различаются по структуре и биологическим свойствам. В той или иной степени синтезировать INF способны все клетки организма, но иммунокомпетентные клетки являются основными продуцентами INF [28].

Проведенные исследования свидетельствуют о том, что ВПЧ-ассоциированные заболевания развиваются на фоне изменений в системе INF [29, 30]. Вопрос о пути воздействия интерферонов на ВПЧ остается открытым. Считают, что INF способны снижать количество вирусных мРНК в клетках и оказывать антипролиферативный эффект на трансформированные клетки в области поражения. По мнению ряда исследователей, при изучении ВПЧ в эпителиальных клетках выявлено, что INFγ способен ингибировать экспрессию генов Е6 и Е7 ВПЧ и подавлять пролиферацию самих клеток.

При респираторном папилломатозе наблюдается снижение способности иммунокомпетентных клеток к синтезу интерферонов, особенно к продукции α-, и γ-INF. У некоторых больных эндогенный INF в крови не определяется вовсе, что указывает на сильное угнетение системы интерферона [29–32].

Отсутствие эффективного этиотропного лечения и особенности патогенеза ПГ диктуют основные направления в тактике ведения таких больных, которые должны включать не только хирургическое лечение, но и для увеличения сроков ремиссии медикаментозную противорецидивную терапию. Учитывая выраженные изменения в системе интерферонов у пациентов с ПГ, перспективным направлением казалось назначение в качестве адъювантной терапии различных препаратов интерферонов: человеческий лейкоцитарный интерферон, роферон А, реаферон, виферон и др. Однако системный путь применения препаратов интерферона имеет определенные недостатки: курс лечения должен быть длительным и непрерывным. Кроме того, в дальнейшем происходит образование нейтрализующих антител, которые резко снижают эффективность лечения. Также после системного введения INF было отмечено большое количество побочных и токсических реакций. В связи с этим дальнейшее применение группы таких лекарственных средств пока затруднительно.

Заключение

При рассмотрении изменений в иммунологическом статусе пациентов с ВПЧ-ассоциированными заболеваниями, стало ясно, что они являются результатом нарушения и врожденных и приобретенных иммунных реакций, которые затрагивают многие уровни локального и системного иммунитета. Основные вопросы, которые остаются открытыми: каково же прямое влияние белков самого ВПЧ на эту иммунную дисфункцию, и как эти процессы можно использовать в дальнейшем для разработки новых эффективных методов противорецидивного лечения.

Авторы заявляют об отсутствии конфликта интересов.

ЛИТЕРАТУРА/REFERENCES

1. Alexandra V. Lucs, James A. DeVoti, Lynda Hatam, Ali Afzal, Allan L. Abramson, Bettie M. Steinberg, Vincent R. Bonagura. Immune Dysregulation in Patients Persistently Infected with Human Papilloma viruses 6 and 11. *J. Clin. Med.*, 2015; 4: 375-388. https://doi.org/10.3390/jcm4030375
2. Steinman, R.M. The dendritic cell system and its role in immunogenicity. *Annu. Rev. Immunol.* 1991; 9: 271-296. https://doi.org/10.1146/annurev.iy.09.040191.001415
3. Hart D. N. Dendritic cells: Unique leukocyte populations which control the primary immune response. *Blood*. 1997; 90: 3245–3287. https://doi.org/10.1182/blood.v90.9.3245
4. Matzinger P. Tolerance, danger, and the extended family. *Annu. Rev. Immunol.* 1994; 12: 991–1045. https://doi.org/10.1146/annurev.iy.12.040194.005015
5. Noel W., Raes G., Hassanzadeh Ghassabeh G., de Baetselier P., Beschin A. Alternatively activated macrophages during parasite infections. *Trends Parasitol.* 2004; 20: 126–133. https://doi.org/10.1016/j.pt.2004.01.004
6. Shortman K., Liu Y. J. Mouse and human dendritic cell subtypes. *Nat. Rev. Immunol.* 2002;2:151-161. https://doi.org/10.1038/nri746
7. Da Silva D. M., Movius C. A., Raff A. B., Brand H. E., Skeate J. G., Wong M. K., Kast W. M. Suppression of langerhans cell activation is conserved amongst human papillomavirus α and β genotypes, but not a μ genotype. *Virology*. 2014; 452-453:279-286. https://doi.org/10.1016/j.virol.2014.01.031
8. Bhawan J., Dayal Y., Bhan A. K. Langerhans cells in molluscum contagiosum, verruca vulgaris, plantar wart, and condyloma acuminatum. *J. Am. Acad. Dermatol.* 1986;15:645-649. https://doi.org/10.1016/s0190-9622(86)70219-3
9. Viac J., Chardonnet Y., Euvrard S., Chignol M. C., Thivolet J. Langerhans cells, inflammation markers and human papillomavirus infections in benign and malignant epithelial tumors from transplant recipients. *J. Dermatol.* 1992; 19:67-77. https://doi.org/10.1111/j.1346-8138.1992.tb03183.x

10. Devoti J., Hatam L., Lucs A., Afzal A., Abramson A., Steinberg B., Bonagura V. Decreased langerhans cell responses to IL-36γ: Altered innate immunity in patients with recurrent respiratory papillomatosis. *Mol. Med.* 2014; 20: 372–380. https://doi.org/10.2119/molmed.2014.00098
11. Ivancic R., Iqbal H., de Silva B., Panand Q., Matrka L. Immunological tolerance of low-risk HPV in recurrent respiratory papillomatosis. *British Society for Immunology. Clinical and Experimental Immunology.* 2019;199(2):3-13. https://doi.org/10.1111/cei.13387
12. Rosenthal D. W., De Voti J. A., Steinberg B. M., Abramson A. L., Bonagura V. R. T(h)2-like chemokine patterns correlate with disease severity in patients with recurrent respiratory papillomatosis. *Mol. Med.* 2012;18:1338-1345. https://doi.org/10.2119/molmed.2012.00284
13. Vincent R. Bonagura, Lynda J. Hatam, David W. Rosenthal, James A. de Voti, Fung Lam, Bettie M. Steinberg, Allan L. Abramson. Recurrent Respiratory Papillomatosis: A Complex Defect in Immune Responsiveness to Human Papillomavirus-6 and -11. *APMIS*. 2010 June;118(6-7):455-470. https://doi.org/10.1111/j.1600-0463.2010.02617.x
14. Armstrong L., Jordan N., Millar A. Interleukin 10 (IL-10) regulation of tumour necrosis factor alpha (TNF-alpha) from human alveolar macrophages and peripheral blood monocytes. *Thorax*. 1996;51:143-149. https://doi.org/10.1136/thx.51.2.143
15. Bonagura V. R., Hatam L. J., Rosenthal D. W., DeVoti J. A., Fung Lam, Steinberg B. M., Abramson A. L. Recurrent respiratory papillomatosis: a complex defect in immune responsiveness to human papillomavirus-6 and -11. *APMIS*. 2010;6-7(118):455-470. https://doi.org/10.1111/j.1600-0463.2010.02617.x
16. Cho Y. S., Kang J. W., Cho M., Cheong-Weon Cho Shin Je Lee, Yong-Kyung Choe, Yong Man Kim, In Pyo Choi, Sue-Nie Park, Soo Hyun Kim, Charles A. Dinarello, Do-Young Yoon. Down modulation of IL-18 expression by human papillomavirus type 16 E6 oncogene via binding to IL-18. *FEBS Lett.* 2001;2-3(501):139-145. https://doi.org/10.1016/s0014-5793(01)02652-7
17. De Voti J. A., Steinberg B. M., Rosenthal D. W., Lynda Hatam, Andrea Vambutas, Allan L. Abramson, Mark J. Shikowitz, Vincent R. Bonagura. Failure of gamma interferon but not interleukin-10 expression in response to human papillomavirus type 11 E6 protein in respiratory papillomatosis. *Clin Diagn Lab Immun.* 2004;11:538-547. https://doi.org/10.1128/cdli.11.3.538-547.2004
18. Rosenthal D. W., DeVoti J. A., Schmidtmayerova H., Steinberg B. M., Bonagura V. R. Human papillomavirus causes a TH2-like chemokine predominance in recurrent respiratory papillomatotosis (RPR). *J Allergy Clin Immunol.* 2008; 121: S15. https://doi.org/10.1016/j.jaci.2007.12.062
19. Rosenthal D. W., Schmidtmayerova H., Steinberg B. M., Steinberg B. M., Bonagura V. R. Recurrent respiratory papillomatosis (RRP): Disease severity associates with enhanced TH2-like dendritic cell chemokine (DC-CK1) plasma expression. *J AllergyClinImmunol.* 2005;115:S81. https://doi.org/10.1016/j.jaci.2004.12.336
20. Hatam L. J., De Voti J. A., Rosenthal D. W., Lam F., Abramson A. L., Steinberg B. M., Bonagura V. R. Immune suppression in premalignant respiratory papillomas: EnrichedfunctionalCD4(+)FOXP3(+) regulatoryTcellsandPD-1/PD-L1/L2 expression. *Clin. Cancer Res.* 2012;18:1925-1935. https://doi.org/10.1158/1078-0432.ccr-11-2941
21. Hatam L. J., Rosenthal D. W., DeVoti J. A., Lam F., Abramson A. L., Steinberg B. M., Bonagura V. R. CD4+Foxp3+CD127+low T-regulatory cells are increased in HPV infected Papillomas in patients with Recurrent Respiratory Papillomatosis (RRP). *Journal of Allergy and Clinical Immunology.* 2008; 121(2): S211. https://doi.org/10.1016/j.jaci.2007.12.789
22. Bonagura V. R., Du, Z., Ashouri E., Luo L., Hatam L. J., DeVoti J. A., Rosenthal D. W., Steinberg B. M., Abramson A. L., Gjertson D. W. Activating killer cell immunoglobulin-like receptors 3DS1 and 2DS1 protect against developing the severe form of recurrent respiratory papillomatosis. *Hum. Immunol.* 2010;71:212-219. https://doi.org/10.1016/j.humimm.2009.10.009
23. Bonagura V. R., Siegal F. P., Abramson A. L., Santiago-Schwarz F., MEO'Reilly, Shah K., Drake B., Santiago-Schwarz M. F., MEO'Reilly, Shah K., Drake D. BM SteinbergSteinberg.Enriched HLA-DQ3 phenotype and decreased class I major histocompatibility complex antigen expression in recurrent respiratory papillomatosis. *Clin Diagn Lab Immunol.* 1994;1(1):357-360. https://doi.org/10.1128/cdli.1.3.357-360.1994
24. Cauda R., Tyring S. K., Grossi C. E., Tilden A. B., Hatch K. D., Sams W. M., Baron S., Whitley R .J. Patients with condyloma acuminatum exhibit decreased interleukin-2 and interferon gamma production and depressed natural killer activity. *J. Clin. Immunol.* 1987;7:304-311. https://doi.org/10.1007/bf00915552
25. Pedroza-Pacheco I., Madrigal A., Saudemont A. Interaction between natural killer cells and regulatory T cells: Perspectives for immunotherapy. *Cell. Mol. Immunol.* 2013;10:222-229. https://doi.org/10.1038/cmi.2013.2
26. Rosenthal D. W., De Voti J. A., Steinberg B. M., Abramson A. L., Bonagura V. R. T(h)2-like chemokine patterns correlate with disease severity in patients with recurrent respiratory papillomatosis. *Mol. Med.* 2012;18:1338-1345. https://doi.org/10.2119/molmed.2012.00284
27. Xunyao Wu., Guoliang Wang, Xi Chen, Jie Zhang, Jing Zhao, Jun Wang, Yang Xiao, Jun Tai, Shengcai Wang, Guixiang Wang, Hua Wang, Lina Bai, JingangGui, Xin Ni.Impaired T Cell-dependent Humoral Immune Response Associated with Juvenile-onset Recurrent Respiratory Papillomatosis Progression. *Scientificreports*. 2016;6:36378. https://doi.org/10.1038/srep36378
28. Рафальскии В. В. Клиническое применение препаратов интерферона. Смоленск.: Русич-Принт, 1997. 234 с. [Rafal'skii V. V. *Klinicheskoe primenenie preparatov interferona.* Smolensk.: Rusich-Print, 1997. 234 p. (In Russ.)]
29. Ашуров З. М.,Зенгер В. Г. Респираторный папилломатоз у детей. М.: Медиа-сфера, 2004. 192 с. [Ashurov Z. M., Zenger V. G. *Respiratornyi papillomatoz u detei.* M.: Media-sfera, 2004. 192 p. (In Russ.)]

30. Семенов Д. М., Занько С. Н., Дмитраченко Т. И. Папиллома вирусная инфекция (клинико-патогенетические особенности, лечение, профилактика). СПб.: Диалект, 2008. 83 с. [Semenov D. M., Zan'ko S. N., Dmitrachenko T. I. *Papilloma virusnaya infektsiya (kliniko-patogeneticheskie osobennosti, lechenie, profilaktika)*. Saint Petersburg: Dialekt, 2008. 83 p.]
31. Плужников М. С., Катинас Е. Б., Рябова М. А., Карпищенко С. А., Сысоев К. А., Чухловин А. Б., Тотолян Арег А. Местное применение препаратов рекомбинантного интерферона-альфа2 в терапии рецидивирующего респираторного папилломатоза. *Медицинская иммунология.* 2006;8;5-6:679-688 [Plouzhnikov M., Katinas E., Ryabova M., Karpishenko S., Syssoev K., Chukhlovin A., Totolian A. Local application of recombinant interferon-alfa2 for treatment of recurrent respiratory papillomatosis. *Medical Immunology* (Russia). 2006;8(5-6):679-688. (In Russ.)] https://doi.org/10.15789/1563-0625-2006-5-6-679-688
32. Свистушкин В. М., Старостина С. В., Егоров В. И., Рагимов А. А., Мустафаев Д. М., Матвеев А. В., Волкова К. Б. Анализ эффективности комбинированного лечения больных папилломатозом гортани. *Вестник оториноларингологии*. 2017;1: 47-51 [Svistushkin V. M., Starostina S. V., Egorov V. I., Ragimov A. A., Mustafaev D. M., Matveev A. V., Volkova K. B. The analysis of the effectiveness of the combined treatment of the patients presenting with laryngeal papillomatosis. *Vestnik otorinolaringologii.* 2017;1:47-51. (In Russ.)] https://doi.org/10.17116/otorino201782147-51

Информация об авторах

Егоров Виктор Иванович – доктор медицинских наук, заслуженный врач РФ, главный научный сотрудник, заведующий отделом головы и шеи, Московский областной научно-исследовательский клинический институт им. М. Ф. Владимирского (129110, Россия, Москва, ул. Щепкина, д. 61/2); тел.: 8 (495) 631-08-01; e-mail: evi.lor-78@mail.ru

ORCID: https://orcid.org/0000-0002-8825-5096

Мустафаев Джаваншир Мамед оглы – кандидат медицинских наук, старший научный сотрудник отделения оториноларингологии отдела головы и шеи, Московский областной научно-исследовательский клинический институт им. М. Ф. Владимирского (129110, Россия, Москва, ул. Щепкина, д. 61/2); тел.: 8 (495) 631-08-01; e-mail: mjavanshir@mail.ru

ORCID: https://orcid.org/0000-0003-1081-0317

✉ **Кочнева Анастасия Олеговна** – научный сотрудник отделения оториноларингологии отдела головы и шеи, Московский областной научно-исследовательский клинический институт им. М. Ф. Владимирского (129110, Россия, Москва, ул. Щепкина, д. 61/2); e-mail: Anastasia1112@yandex.ru

ORCID: https://orcid.org/0000-0003-0509-0730

Information about authors

Viktor I. Egorov – MD, Honored Doctor of the Russian Federation, Chief Researcher, Head of the Head and Neck Department, Vladimirsky Moscow Regional Research Clinical Institute (61/2, Shchepkina st., Moscow, Russia, 129110); phone: 8 (495) 631-08-01; e-mail: evi.lor-78@mail.ru

ORCID: https://orcid.org/0000-0002-8825-5096

Dzhavanshir M. Mustafaev – MD Candidate, Senior Researcher, Department of Otorhinolaryngology, Head and Neck Department, Vladimirsky Moscow Regional Research Clinical Institute (61/2, Shchepkina st., Moscow, Russia, 129110); phone: 8 (495) 631-08-01; e-mail: mjavanshir@mail.ru

ORCID: https://orcid.org/0000-0003-1081-0317

✉ **Anastasiya O. Kochneva** – Researcher, Department of Otorhinolaryngology, Head and Neck Department, Vladimirsky Moscow Regional Research Clinical Institute (61/2, Shchepkina st., Moscow, Russia, 129110); e-mail: Anastasia1112@yandex.ru

ORCID: https://orcid.org/0000-0003-0509-0730

УДК 616.283.2-089.843
https://doi.org/10.18692/1810-4800-2021-6-84-92

Кохлеарная имплантация при кохлеарной форме отосклероза

В. Е. Кузовков[1], А. С. Лиленко[1], С. Б. Сугарова[1], С. В. Лиленко[1], И. И. Чернушевич[1], Д. С. Клячко[1], В. А. Танасчишина[1], И. В. Костевич[1]

[1] Санкт-Петербургский научно-исследовательский институт уха, горла, носа и речи, Санкт-Петербург, 190013, Россия

Cochlear implantation in cochlear otosclerosis patients

V. E. Kuzovkov[1], A. S. Lilenko[1], S. B. Sugarova[1], S. V. Lilenko[1], I. I. Chernushevich[1], D. S. Klyachko[1], V. A. Tanaschishina[1], I. V. Kostevich[1]

[1] Saint-Petersburg Research Institute of Ear, Throat, Nose and Speech, Saint Petersburg, 190013, Russia

Кохлеарная форма отосклероза характеризуется необратимыми метаболическими изменениями в костной капсуле лабиринта, которые приводят к полной утрате слуха. Возможностью восстановить слух для такой категории больных становится кохлеарная имплантация, которая представляет собой высокотехнологичный метод реабилитации лиц с выраженной степенью тугоухости и полной глухотой. Однако проведение КИ у пациентов с кохлеарной формой отосклероза может сопровождаться рядом трудностей из-за ремоделирования улитки различной степени выраженности. Таким образом, именно изменения в костном лабиринте играют решающую роль в тактике ведения пациентов кохлеарной формой отосклероза и сенсоневральной тугоухостью IV степени.
Ключевые слова: кохлеарная форма отосклероза, кохлеарная имплантация, ремоделирование улитки.

Для цитирования: Кузовков В. Е., Лиленко А. С., Сугарова С. Б., Лиленко С. В., Чернушевич И. И., Клячко Д. С., Танасчишина В. А., Костевич И. В. Кохлеарная имплантация при кохлеарной форме отосклероза. *Российская оториноларингология.* 2021;20(6):84–92. https://doi.org/10.18692/1810-4800-2021-6-84-92

The cochlear form of otosclerosis is characterized by irreversible metabolic changes that lead to complete hearing loss. Cochlear implantation, which is a high-tech method of rehabilitation for patients with profound hearing loss and complete deafness, becomes an opportunity for hearing restoration. However, CI in patients with cochlear otosclerosis may be accompanied by a number of difficulties due to the remodeling of the cochlea of varying severity. Thus, changes in the bony labyrinth play a crucial role in the management of patients with the cochlear form of otosclerosis and sensorineural hearing loss IV.
Keywords: cochlear implantation, remodeling of the cochlea, cochlear otosclerosis.

For citation: Kuzovkov V. E., Lilenko A. S., Sugarova S. B., Lilenko S. V., Chernushevich I. I., Klyachko D. S., Tanaschishina V. A., Kostevich I. V. Cochlear implantation in cochlear otosclerosis patients *Rossiiskaya otorinolaringologiya*. 2021;20(6):84-92. https://doi.org/10.18692/1810-4800-2021-6-84-92

По данным J. Freeman (1979) кохлеарная форма отосклероза выявляется у 29% взрослых пациентов с прогрессирующей сенсоневральной тугоухостью. Согласно исследованиям, ее встречаемость составляет 1,5–2,3% у пациентов с хронической сенсоневральной тугоухостью и у 10% – с прогрессирующим ее течением [1].

Этиопатогенез. Отосклероз представляет из себя процесс ремоделирования кости в лабиринтной капсуле, который имеет ряд особенностей. В норме это явление происходит со скоростью 10% в год во всех частях скелета. Однако нормальная лабиринтная капсула более устойчива к этому процессу – скорость ремоделирования всего 0,13% в год.

Несмотря на то, что в доступной специальной литературе нет точных данных о генетическом компоненте кохлеарной формы отосклероза, результаты исследований подтверждают тезис о том, что отосклероз имеет аутосомно-доминантный тип наследования с неполной пенетрантностью. Гены, которые, как было доказано, участвуют в этиопатогенезе отосклероза, включают COL1A1, TGFB1, BMP2, BMP4, ACE, AGTи RELN [2].

© Коллектив авторов, 2021

Также известна роль вируса кори в запуске процесса ремоделирования. Исследование производилось с помощью электронной микроскопии, иммуногистохимии и полимеразной цепной реакции с обратной транскриптазой для амплификации вирусной РНК у пациентов с отосклерозом [3, 4]. Кроме того, было выявлено присутствие специфических антител к вирусу кори в образцах перилимфы пациентов с отосклерозом [5]. Несмотря на то, что активность отосклероза усиливается в периоды интенсивной гормональной активности [6], связь между отосклерозом и беременностью все еще обсуждается.

Станкович и др. [7] исследовали экспрессию генов лабиринтной капсулы и обнаружили, что ее генный профиль отчетливо отличается от профиля большеберцовой и теменной костей. Наиболее характерными генами являются: TNFRSF11B (ген, кодирующий остеопротегерин), рецептор костного морфогенетического белка 1b и костный морфогенетический белок 3. Авторы полагали, что TNFRSF11B и костный морфогенетический белковый рецептор 1b могут играть определенную роль в ингибировании ремоделирования внутри лабиринтной капсулы.

У пациентов с отосклерозом усиливается костное ремоделирование в лабиринтной капсуле, что приводит к накоплению костных отложений, повреждающих звукопроводящие пути и ухудшающих нормальную передачу звука. Степень аберрантного костного ремоделирования в лабиринтной капсуле напрямую коррелирует с аудиологическими изменениями.

Аномальное ремоделирование кости при отосклерозе происходит в три фазы:

– фаза отоспонгиоза, которая представляет собой увеличение как активности остеокластов, так и микроциркуляторного русла;

– переходная фаза, которая начинается с отложения губчатой кости остеобластами в местах предшествующей костной реабсорбции;

– отосклеротическая фаза, характеризующаяся развитием губчатых костных отложений в плотную кость, что сужает микроциркуляцию, ранее развитую в фазе отоспонгиоза.

Эти аберрантные поражения могут возникать в следующих областях: перед овальным окном и подножной пластинки стремени (80%), в области круглого окна (30%), в перикохлеарной области (21%), и в зоне внутреннего слухового прохода (19%) [8]. При этом, сенсоневральная тугоухость начинает проявляться, когда отосклеротический очаг достигает эндоста улитки. Было замечено, что атрофия спиральной связки и сосудистой полоски, а также гиалинизация спиральной связки приводят к нарушению слуха [9]. Недавние исследования спиральной связки подтвердили результаты гистопатологических исследований, проведенных на височных костях у пациентов с кохлеарной формой отосклероза [11]. Сато и соавт. доказали, что кохлеарная форма отосклероза, поражающая окно улитки, вызывает больше повреждений спиральных ганглиозных клеток и наружных волосковых клеток, чем фенестральная форма. Напротив, поражение овального окна, вызывало большее повреждение спиральной связки, заканчивалось гиалинизацией и атрофией спиральной связки [12].

Диагностика и показания к проведению кохлеарной имплантации. Для кохлеарной формы отосклероза характерно:

1) двустороннее медленно прогрессирующее снижение слуха;

2) дебют преимущественно в молодом возрасте (18–25 лет);

3) субъективный ушной шум низкой и средней тональности;

При кохлеарной форме отосклероза отмечаются положительные камертональные пробы Ринне и Федеричи, а латерализация звука камертонов С128-512 при проведении пробы Вебера – в лучше слышащее ухо.

Акустическая рефлексометрия является информативным методом для дифференциальной диагностики сенсоневральной тугоухости и кохлеарной формы отосклероза. В норме порог регистрации акустического рефлекса составляет 80–90 дБ над индивидуальным порогом слуховой чувствительности. При сенсоневральной тугоухости, сопровождающейся феноменом ускоренного нарастания громкости, пороги рефлекса значительно снижаются, достигая 35–60 дБ, а в ряде случаев – 15–20 дБ над индивидуальным порогом. Акустический рефлекс при кохлеарной форме отосклероза при звуковой стимуляции интенсивностью 110–115 дБ отсутствует (как при ипси-, так и при контралатеральной стимуляции). Также он может быть двухфазным или обратным по фазе. Это объясняют нарушением движения слуховых косточек вследствие фиксации стремени либо сокращением мышцы, натягивающей барабанную перепонку.

При проведении импедансометрии у пациентов с кохлеарной формой отосклероза подвижность барабанных перепонок сохранена. При отосклерозе в 95% случаев обнаруживается тимпанограмма типа А по J. Jerger. В дальнейшем фиксация стремени приводит к некоторому снижению податливости звукопроводящей системы, которое сопровождается снижением амплитуды тимпанометрической кривой, и к закруглению ее пика (тимпанограмма типа As). В более редких случаях при проведении многочастотной тимпанометрии с зондирующей частотой 650 Гц может регистрироваться тимпанограмма типа Е, что может говорить о наличии гиперподвижности нако-

вально-стременного сочленения, обусловленной плотной фиксацией стремени [12].

УЗВ тесты играют большую роль в выявлении «первичности» или «вторичности» сенсоневрального компонента тугоухости при смешанной форме отосклероза, определении гидропса лабиринта и диагностики кохлеарной формы отосклероза. При анализе результатов УЗВ аудиометрии выявлено, что для больных отосклерозом пороги чувствительности УЗВ соответствуют до 15 дБ. При кохлеарной форме они в пределах нормы или несколько выше, тогда как при СНТ значения показателя составляют всегда >15 дБ. При этом пороги УЗВ при первичной СНТ значительно выше, чем при вторичной. Латерализация УЗВ при кохлеарной форме отосклероза и СНТ направлена в лучше слышащее ухо при одностороннем или асимметричном двустороннем снижении слуха [13–15]. Если при отосклерозе латерализация УЗВ направлена в хуже слышащее ухо (определяется в 60,9% случаев), то это может свидетельствовать в том числе и о наличии гидропса лабиринта вследствие нарушения гидродинамики. Это характерно для больных, страдающих отосклерозом более 10 лет и подтверждается данными экстратимпанальной электрокохлеографии (ЭКоГ) [12].

Обследование пациентов с кохлеарной формой отосклероза предполагает возможное применение приемов инструментальной вестибулометрии. Выполнение батареи вестибулярных тестов является обязательным (в дооперационном периоде) при наличии у пациентов жалоб на головокружение, неустойчивость или их комбинацию. В целях исключения декомпенсации вестибулярной функции проводят оценку как глазодвигательных реакций (при компьютеризированной электроокулографии и видеоокулографии), так и постурального контроля (при динамической постурографии). При выявлении спонтанного нистагма, сильно выраженных искажений следящего взора, патологической асимметрии оптокинетического нистагма, а также значимых смещений общего центра тяжести тела предпочтение отдают как дальнейшему дообследованию, так и консервативному лечению пациента под наблюдением у сурдолога и невролога. Для оценки степени сохранения функционирования вестибулярного аппарата проводят битермальный тест с применением видеонистагмографии. Благоприятным с точки зрения прогноза улучшения слуха после стапедопластики служит сохранение калорической реактивности ушного лабиринта на стороне предполагаемого оперативного вмешательства.

Золотым стандартом для визуализации отосклеротических изменений капсулы лабиринта является проведение КТ височных костей и МРТ внутреннего уха.

Рис. 1. Симптом «Галло» (1) с низкой плотностью
Fig. 1. The „Gallo“ symptom (1) with low density

На компьютерной томографии у пациентов с кохлеарной формой отосклероза наблюдается характерное появление перикохлеарного гиподенсного двойного кольца, обусловленного деминерализацией кости вокруг улитки (рис. 1) [14]. МРТ способно определить кольцо промежуточного сигнала в перикохлеарной и перилабиринтной областях на Т1-взвешенных изображениях и демонстрирует слабое или умеренное усиление после введения гадолиния [8].

Проведение КТ-денситометрии позволяет определить плотность очагов отосклероза. В норме плотность костной ткани улитки составляет от +2000 до +2200 ед. HU, участки пониженной плотности (менее 1000 ед. HU) считаются активным отосклерозом. КТ височных костей высокого разрешения может выявить отосклеротические очаги и деминерализацию улитки [12].

Особенности хирургического этапа КИ. Среди отечественных и зарубежных авторов основным предметом дискуссии является целесообразность проведения стапедопластики у пациентов с кохлеарной формой отосклероза [15–18]. Опубликован успешный опыт В. С. Корвякова с соавт. (2018) лечения пациентов с кохлеарной формой отосклероза, заключающийся в проведении стапедопластики с частичной заменой перилимфы на физиологический раствор [18]. Так же, в 2018 г. был опубликован клинический случай д. м. н., проф. В. М. Свистушкина с успешным проведением КИ у пациентки с двусторонней сенсоневральной потерей слуха, вызванным кохлеарной формой отосклероза с ремоделированным базальным завитком улитки [19].

Систематический обзор и метанализ, опубликованный в 2016 г. Yasin Abdurehim, A. Lehmann, A. Zeitouni, показал, что кохлеарная имплантация приводит к значительно лучшим показате-

лям разборчивости речи, чем стапедопластика ($p < 0{,}0001$). Однако это, по-видимому, связано с вариабельностью исходов после стапедопластики. Также нет существенной разницы в отношении разборчивости речи между первичной кохлеарной имплантацией и вторичной после неудачной стапедопластики ($p = 0{,}22$) [17]. Более того, проведение стапедопластики в условиях активного процесса опасно из-за интраоперационных осложнений (кровотечение из очагов отоспонгиоза с попаданием крови в преддверие) и реанкилозирования протеза вследствие бурного роста поврежденных очагов [20].

Ретроспективный анализ Münir Demir Bajin и соавт. с 2003 по 2014 г. продемонстрировал удовлетворительные аудиологические результаты у пациентов с тяжелым проявлением отосклероза как после стапедопластики, так и после КИ. Авторы пришли к выводу, что стапедопластика и слухопротезирование являются более дешевым и доступным методом коррекции слуха. Однако в случае неудачной стапедопластики или же прогрессирования отосклероза следует отдать предпочтение КИ [22]. Эти данные подтверждаются и в ретроспективном анализе A. Ribadeau Dumas и соавт., где были рассмотрены тяжелые случаи отосклероза с потерей слуха [23].

Таким образом, КИ становится ведущим методом лечения при тяжелых стадиях кохлеарной формы отосклероза. Однако запущенный процесс ремоделирования может привести к значительному затруднению введения электрода в улитку, приводящему к риску неполного введения.

На сегодняшний день введение электрода представляет собой наибольшую проблему при ремоделировании улитки, поскольку несет в себе риск возникновения осложнений и определяет перспективу последующей реабилитации.

Перспективным является подбор электрода и прогнозирование хирургического риска на этапе отбора пациентов на КИ с кохлеарной формой отосклероза. В исследовании A. Levato и др. был произведен расчет длины спирального канала улитки и реконструкция изображения с целью исключения ремоделирования улитка у пациентов с активным отосклерозом. Исследование проводилось у 5 пациентов: при реконструкции у двоих был определен фиброз в средних и апикальных завитках; у двоих – ремоделирование в области ниши окна улитки, которое требовало рассверливания. Полученные данные позволили выбрать оптимальную длину электрода и оптимизировать хирургический этап, исключив неполное введение электрода у всех пациентов. Через год после КИ средний порог восприятия речи и показатель распознавания несложных слов у пяти рассматриваемых пациентов составили 36 дБ и 94% соответственно. В течение 1 года наблюдения не было стимуляции лицевого нерва или каких-либо других осложнений [24].

Интраоперационный контроль за проходимостью ремоделированного спирального канала улитки после высверливания возможен измерителем в виде гибкого проводника с нанесенной на него шкалой. При этом учитывают наличие или отсутствие просвета спирального канала улитки, не подверженного на этапе планирования КИ. Причем через каждые 2,0 мм сформированного канала меняют алмазную фрезу большего диаметра на фрезу меньшего диаметра для получения винтообразной формы канала. Определяют общую длину пройденного участка. Если при длине канала менее 8,0 мм происходит попадание в просвет спирального канала улитки, производят введение активного электрода кохлеарного импланта. Если длина канала равна 8,0 мм, а попадания в просвет спирального канала улитки нет, оперативное вмешательство прекращают [20].

Помимо неполного введения электрода, отдельное внимание уделяется возможной постимплантационной стимуляции лицевого нерва. В ретроспективном исследовании A. Vashishth и др. было рассмотрено 36 пациентов (38 ушей) с отосклерозом после КИ с использованием прямого электрода. 23 из 38 ушей имели ремоделирование улитки, с изолированным вовлечением области круглого окна у 60% пациентов, а остальные имели частичное или полное ремоделирование поворота базального завитка. В 36,8% случаев была выполнена субтотальная петрозэктомия по поводу ремоделирования улитки. Одному пациенту было выполнено введение электрода через вестибулярную лестницу, а двум – неполное введение электрода. У пациентов без оссификации не было ни интра-, ни послеоперационных осложнений. У одного пациента с оссификацией была двусторонняя стимуляция лицевого нерва, которая корректировалась последующей настройкой кохлеарного импланта. Результаты у пациентов без ремоделирования были лучше, но статистически незначимы по большинству параметров [25].

Согласно исследованию S. Havenitn не было выявлено четкой корреляции между результатами КИ и доступом (круглое окно или кохлеостома). Зачастую, кохлеостома является более удобным вариантом, поэтому ему отдается предпочтение. Определению места наложения отверстия в лабиринтной капсуле посвящено множество публикаций, однако, наиболее актуальной представляется работа B. J. Gantz с соавт. (2005), в которой автором наглядно представлена методика наложения так называемой каудальной кохлеостомы кпереди и книзу от окна улитки. Автор показывает, что предлагаемая техника позволяет вскрыть просвет барабанной лестницы, избегая травмы базилярной мембраны и спираль-

ной связки, при этом опять же акцент сделан на сохранение остатков слуха для возможной ЭАС. По данным исследования, остаточный слух был сохранен в 96% случаев [26]. Среди недостатков введения активного электрода через кохлеостому называются значимая акутравма, потеря перилимфы, возможное попадание костной стружки в просвет улитки [27].

Несмотря на то, что доступ через окно улитки имеет под собой теоретическое и практическое обоснования, существует 30%-ный риск ремоделирования круглого окна, приводящего к затруднению проведения КИ таким доступом [14].

В работе Colleti et al. (1998) была представлена техника проведения КИ через среднюю черепную ямку. Данная методика была использована у двух пациентов с приобретенной патологией среднего уха. Авторы считают, что благодаря вскрытию базального завитка улитки в самой верхней точке и использованию двухэлектродной решетки удалось разместить электроды и антеградно к верхушке пирамиды и ретроградно к круглому окну и утверждают, что таким образом добились более глубокого введения с лучшим покрытием длины спирального канала улитки. Вдобавок к возможности стимулировать большую часть спирального канала улитки, Colletti et al. отметили, что эта техника позволяет нивелировать влияние ремоделированного базального завитка улитки. Хотя при операциях через среднюю черепную ямку и удается полностью обойти ремоделированный участок базального завитка рядом с круглым окном, неясно, как быть с большим поражением при этом доступе. Клетки спирального ганглия, которые снабжают самые апикальные отделы улитки, могут залегать ближе к среднему завитку, а апикально продолжаются только их дендриты. Однако данный метод КИ успешно использовался рядом авторов, в том числе и в работах Rubens De Brito (2013) [27].

Таким образом, методика проведения КИ через среднюю черепную ямку является интересной и может использоваться в некоторых случаях, однако операционные риски делают такой доступ менее предпочтительным.

Наш опыт. За период с 2017 по 2019 г. в ФГБУ «СПб НИИ ЛОР» Минздрава России было проведено более 1200 кохлеарных имплантаций, при этом пациентов, у которых этиологическим фактором развития сенсоневральной тугоухости IV степени была кохлеарная форма отосклероза, было 12 человек (1%) [12]. Среди этих пациентов у 9 было диагностировано ремоделирование улитки, у 2 – в анамнезе были сведения о проведенной стапедопластике на планируемом для КИ ухе. Наша хирургическая тактика КИ при ремоделировании базального завитка улитки включала в себя следующие основные моменты: расширенная задняя тимпанотомия; рассверливание от ниши окна улитки с последовательным уменьшением диаметра фрез [29]; использование кохлеарного импланта с прямым (жестким) электродом, так как при ремоделированном базальном завитке облегчается процесс введения в просвет улитки, есть возможность дополнительного «бужирования» в случае наличия фрагментов сужения спирального канала в среднем и апикальном завитках улитки.

Основным ориентиром служит латеральная стенка базального завитка улитки. Особенностью при кохлеарной форме отосклероза является отсутствие разницы в цвете между лабиринтной капсулой и ремоделированным участком при ирригации.

Средняя протяженность ремоделированного участка до попадания в просвет улитки составляла 4,3 мм, а максимально достигала 7,3 мм. Для всех интраоперационных измерений использовался специально разработанный измеритель с ценой шкалы деления 0,5 мм и откалиброванной длиной до 10,0 мм [30].

Среди осложнений во время операции у 1 пациента была выявлена незначительная ликворея, которая была полностью купирована путем тампонады ниши окна улитки с использованием аутотканей. У 2 пациентов в послеопреационном периоде при подключении аудиопроцессора кохлеарного импланта была выявлена стимуляция лицового нерва, которая повлекла за собой отключение отдельных электродов в послеоперационном периоде.

Ремоделирование структур внутреннего уха зачастую затрудняет слухоречевую реабилитацию после кохлеарной имплантации. Фосфат кальция обладает высоким удельным электрическим сопротивлением и, соответственно, низкой электропроводностью, что проявляется увеличенным электродным сопротивлением у пациентов с оссификацией улитки, что может влиять на эффективность кохлеарной имплантации. Были выявлены достоверно повышенные максимально комфортные уровни громкости у пациентов с ремоделированием улитки. В результате, для вызова комфортных слуховых ощущений у пациентов с оссификацией улитки, было необходимо увеличивать количество электрического заряда и длительность стимуляции, что проявлялось достоверно высокими значениями максимально комфортных уровней громкости, по сравнению с максимально комфортными уровнями громкости у пациентов с другой этиологией сенсоневральной тугоухости (рис. 2, 3).

Заключение

Несмотря на процесс ремоделирования костного лабиринта внутреннего уха у пациентов

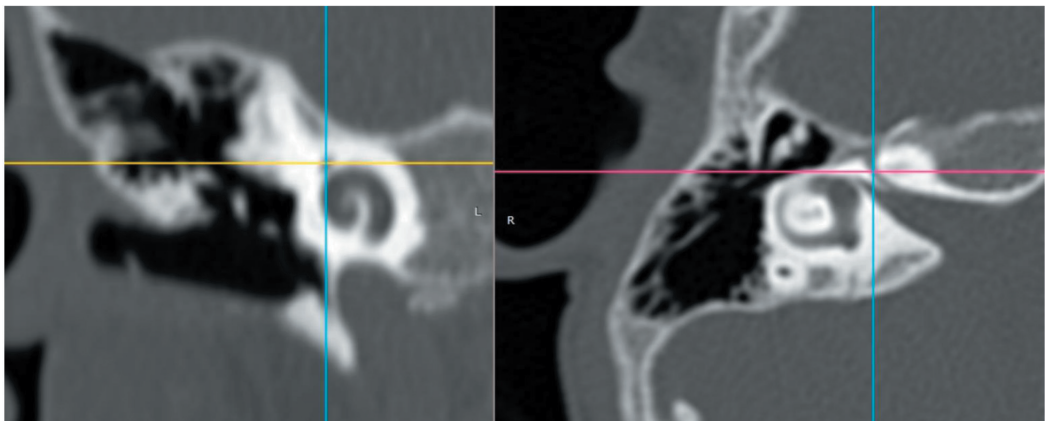

Рис. 2. КТ-картина близкого расположения лицевого нерва
Fig. 2. CT-scan of the close location of the facial nerve

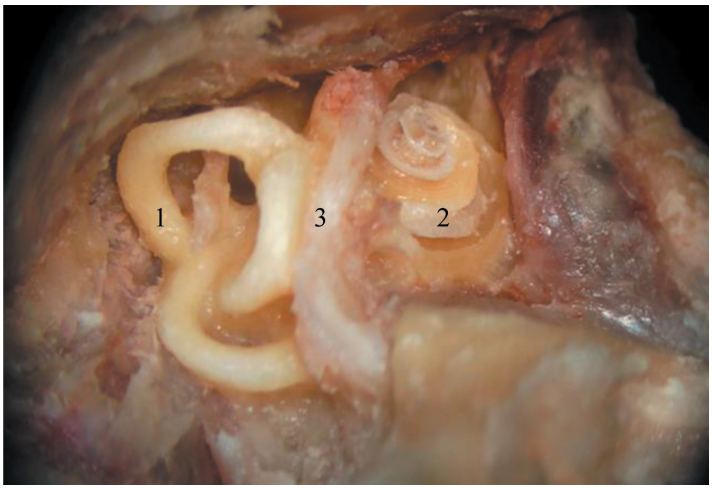

Рис. 3. Диссекционный материал височной кости. Выделены полукружные каналы 1, вскрыт просвет завитков улитки 2, выделен лицевой нерв 3
Fig. 3. dissection material of the temporal bone. Semicircular channels 1 were isolated, the cochlea whorls was opened 2, the facial nerve was isolated 3

с кохлеарной формой отосклероза, приведшей к сенсоневральной тугоухости IV, использование предлагаемой методики проведения хирургического этапа кохлеарной имплантации позволяет добиваться хороших результатов слухоречевой реабилитации и минимизировать риск осложнений у данной категории больных.

Авторы заявляют об отсутствии конфликта интересов.

ЛИТЕРАТУРА/REFERENCES

1. Крюков А. И., Кунельская Н. Л., Гаров Е. В., Зеликович Е. И., Сидорина Н. Г., Загорская Е. Е., Фёдорова О. В., Зеленкова В. Н., Куриленков Г. В., Киселюс В. Э. Современная диагностика больных отосклерозом. *Folia Otorhinolaryngologiae et Pathologiae Respiratoriae.* 2019; 25(2);29–43. [Kryukov A. I., Kunel'skaya N. L., Garov E. V., Zelikovich E. I., Sidorina N. G., Zagorskaya E. E., Fedorova O. V., Zelenkova V. N., Kurilenkov G. V., Kiselyus V. E. Contemporary diagnostic in patients with otosclerosis. *Folia Otorhinolaryngologiae et Pathologiae Respiratoriae.* 2019;25(2):29-43. (In Russ.)]. https://foliaopr.spb.ru/wp-content/uploads/2019/09/Folia%202-4%202019%20%D0%A1%D0%9E%D0%92%D0%A0%D0%95%D0%9C%D0%95%D0%9D%D0%9D%D0%90%D0%AF%20%D0%94%D0%98%D0%90%D0%93%D0%9D%D0%9E%D0%A1%D0%A2%D0%98%D0%9A%D0%90%20%D0%91%D0%9E%D0%9B%D0%AC%D0%9D%D0%AB%D0%A5%20%D0%9E%D0%A2%D0%9E%D0%A1%D0%9A%D0%9B%D0%95%D0%A0%D0%9E%D0%97%D0%9E%D0%9C.pdf
2. Sebahattin Cureoglua, Muzeyyen Y. Baylana and Michael M. Paparella Cochlear otosclerosis Current Opinion in Otolaryngology. *Head and Neck Surgery.* 2010;18:357-362. https://doi.org/10.1097/MOO.0b013e32833d11d9
3. McKenna M. J., Mills B. G. Ultrastructural and immunohistochemical evidence of measles virus in active otosclerosis. *Acta Otolaryngol Suppl.* 1990;470:130-139. https://doi.org/10.1177/019459988910100401;

4. Niedermeyer H., Arnold W., Neubert W. J., H Höfler. Evidence of measles virus RNA in otosclerotic tissue. *ORL J Otorhinolaryngol Relat Spec.* 1994;56:130-132. https://doi.org/10.1159/000276627
5. Arnold W., Niedermeyer H. P., Lehn N., Neubert W., Höfler H. Measles virus in otosclerosis and the specific immune response of the inner ear. *Acta Otolaryngol.* 1996; 116:705-709. https://doi.org/10.3109/00016489609137910
6. Markou K., Goudakos J. An overview of the etiology of otosclerosis. *Eur Arch Otorhinolaryngol.* 2009;266:25-35. https://doi.org/10.1007/s00405-008-0790-x
7. Lin Karen, Marrinan Michelle S., Waltzman Susan B., Roland J. Thomas Jr. Multichannel Cochlear Implantation in the Scala Vestibuli. *Otology & Neurotology.* August 2006;27(5):634-638. https://doi.org/10.1097/01.mao.0000224095.63354.1a
8. Konstantina M. Stankovic, Osamu Adachi, Kunikazu Tsuji, Arthur G Kristiansen, Joe C Adams, Vicki Rosen, Michael J. McKenna. Differences in gene expression between the otic capsule and other bones. *Hear Res.* 2010;Feb 8. https://doi.org/doi: 10.1016/j.heares.2010.02.006
9. Lora Batson, Denise Rizzolo. Otosclerosis: An update on diagnosis and treatment JAAPA Journal of the American Academy of Physician Assistants 2017;17-22. https://doi.org/10.1097/01.JAA.0000511784.21936.1b
10. Hueb M. M., Goycoolea M. V., Paparella M. M., Oliveira J. A. Otosclerosis: the University of Minnesota temporal bone collection. *Otolaryngol Head Neck Surg.* 1991;105:396-405. https://doi.org/10.1177/019459989110500308;
11. Doherty J. K., Linthicum F. H. Jr. Spiral ligament and stria vascularis changes in cochlear otosclerosis: effect on hearing level. *Otol Neurotol.* 2004; 25:457-464. https://doi.org/10.1097/00129492-200407000-0001;
12. Teruyuki Sato, Norimasa Morita, Sebahattin Cureoglu, Kyoichi Terao, Shruti S Joglekar, Armin Farajzadeh Deroee, Kazuo Ishikawa, Michael M Paparellal. Cochlear otosclerosis adjacent to round window and oval window: a histopathological temporal bone study. *Otol Neurotol.* 2010;31:574-557. https://doi.org/10.1097/MAO.0b013e3181d8d73
13. Астащенко С. В., Кузовков В. Е., Ильин С. Н., Сапоговская А. С., Павлова С. С. Кохлеарная форма отосклероза: диагностика и тактика хирургического лечения. *РМЖ. Медицинское обозрение.* 2019;3(9(II)):52-55 [Astashchenko S. V., Kuzovkov V. E., Ilyin S. N, Sapogovskaya A. S., Pavlova S. S. Cochlear otosclerosis: diagnostics and surgical tactics. *RMJ. Medical Review.* 2019;9(II):52–55. (In Russ.)]. Оригинальная статья опубликована на сайте Российского медицинского журнала (РМЖ) https://www.rmj.ru/articles/otorinolaringologiya/Kohlearnaya_forma_otoskleroza_diagnostika_i_taktika_hirurgicheskogo_lecheniya/#ixzz78uRjmP86
14. Diaz R. C. Cochlear otosclerosis. *Otol Neurotol.* 2008;29:723-724. https://doi.org/10.1097/mao.0b013e31816021cf;
15. Mu˜noz-Fernández N., Morant-Ventura A., Teresa M Delfina Dualde-Beltrán, F Javier Garcia-Callejo, María Victoria Monrroy-Parada. Achiques Evolution of Otosclerosis to Cochlear Implantation. *Acta Otorrinolaringol Esp.* 2012;63(4):265–271. https://doi.org/10.1016/j.otorri.2011.12.005
16. West N., Brand M., Foghsgaard S., Cayé-Thomasen P. Surgical Results and Complications of Cochlear Implantation in Far-Advanced Otosclerosis. *J Int Adv Otol.* 2017;13(3):304-307. https://doi.org/10.5152/iao.2017.3998
17. Abdurehim Yasin, Lehmann A., Zeitouni A. Stapedotomy vs Cochlear Implantation for Advanced Otosclerosis: Systematic Review and Meta-analysis. *Otolaryngology Head and Neck Surgery.* 2016;155(5). https://doi.org/10.1177/0194599816655310
18. Marie-Noelle Calmels, Corintho Viana, Georges Wanna, Mathieu Marx, Chris James, Olivier Deguene, Bernard Fraysse. Very far-advanced otosclerosis: stapedotomy or cochlear implantation. *Acta Oto-Laryngologica.* 2007;127:574578. https://doi.org/10.1080/0001648060098776
19. Корвяков В. С., Диаб Х. М., Джамалудинов Ю. А., Ахмедов Ш. М., Пащинина О. А., Михалевич А. Е., Гамзатов К. Н. Сенсоневральный компонент тугоухости у больных отосклерозом. *Российская оториноларингология.* 2018;5(96):41–49. [Korvyakov V. S., Diab Kh. M., Dzhamaludinov Y. A., Akhmedov Sh. M., Paschinina O. A., Mikhalevich A. E., Gamzatov K. N. Sensorineural component of hearing loss in patients with otosclerosis. *Rossiiskaya otorinolaringologiya.* 2018;5(96):41-49. (In Russ.)]. https://doi.org/10.18692/1810-4800-2018-5-41-49
20. SСвистушкин В. М., Мухамедов И. Т., Пашков Вед., Карпова О. Ю., Варосян Е. Г., Гадалева С. В., Розманов Е. О. Кохлеарная имплантация у больной с отосклерозом и двусторонней глухотой. Случай из практики. *Вестник оториноларингологии.* 2018;83(6):61-63 [Svistushkin V. M., Mukhamedov I. T., Pashkov A. V., Karpova O. Yu., Varosyan E. G., Gadaleva S. V., Rozmanov E. O. Cochlear implantation with cochlear otosclerosis with bilateral deafness. Case from practice. *Vestnik Oto-Rino-Laringologii.* 2018;83(6):61-63. (In Russ.)] https://doi.org/10.17116/otorino20188306161
21. Кузовков В. Е., Лиленко А. С., Сугарова С. Б., Костевич И. В. Приобретенная патология внутреннего уха как фактор, осложняющий хирургический этап кохлеарной имплантации. *Consilium Medicum.* 2018;20(3):80–84 [Kuzovkov V. E., Lilenko A. S., Sugarova S. B., Kostevish I. V. Acquired pathology of the inner ear, as a factor complicating the surgical stage of cochlear implantation. *Consilium Medicum*. 2018;20(3):80-84. (In Russ)] https://doi.org/10.26442/2075-1753_20.3.80-84
22. Münir Demir Bajin, Onur Ergün, Betül Çiçek Çınar, Levent Sennaroğlu. Management of Far-Advanced Otosclerosis: Stapes Surgery or Cochlear Implant. *Turk Arch Otorhinolaryngol.* 2020 Mar;58(1):35-40. https://doi.org/10.5152/tao.2020.4600
23. Dumas A. Ribadeau, Schwalje A. T., Franco-Vidal V., Bébéar J. P., Darrouzet V., Bonnard D. Cochlear implantation in far-advanced otosclerosis: hearing results and complications. *Acta Otorhinolaryngol Ital.* 2018 Oct;38(5):445-452. https://doi.org/10.14639/0392-100X-1442
24. Andrea Lovato, Gino Marioni, Lisa Gamberini, Chiara Bonora, Elisabetta Genovese, Cosimo de Filippis. OTOPLAN in Cochlear Implantation for Far-advanced. *Otosclerosis Otol Neurotol.* 2020 Sep;41(8):e1024-e1028. https://doi.org/10.1097/MAO.000000000000272

25. Ashish Vashishth, Andrea Fulcheri, Gianluca Rossi, Sampath Chandra Prasad, Antonio Caruso, Mario Sanna Cochlear Implantation in Otosclerosis: Surgical and Auditory Outcomes With a Brief on Facial Nerve Stimulation. *Otol Neurotol.* 2017 Oct;38(9):e345-e353. https://doi.org/10.1097/MAO.0000000000001552;
26. Gantz B. J., Turner C., Gfeller K. E., Lowder M. W. Preservation of hearing in cochlear implant surgery: advantages of combined electrical and acoustical speech processing. *Laryngoscope.* 2005;115(5):796-802 https://doi.org/10.1097/01.MLG.0000157695.07536.D2.;
27. Roland P. S., Wright C. G. Surgical aspects of cochlear implantation: mechanisms of insertional trauma. *Adv Otorhinolaryngol.* 2006;64: 11-30 https://doi.org/10.1159/000094642;
28. Colletti V., Fiorino F. G., Carner M., Pacini L. Basal turn cochleostomy via the middle fossa route for cochlear implant insertion. *Am J Otol.* 1998 Nov. 19(6):778-84 https://pubmed.ncbi.nlm.nih.gov/9831154/
29. Кузовков В. Е., Янов Ю. К. Минимизация травмы внутреннего вха при проведении кохлеарной имплантации. *Российская оториноларингология.* 2009;2:41–48 [Kuzovkov V. E., Yanov Yu. K. Minimization of the inner ear injury during cochlear operation. *Rossiiskaya otorinolaringologiya*. 2009;2:41-48. (In Russ.)
30. Кузовков В. Е., Янов Ю. К., Лиленко А. С., Сугарова С. Б., Костевич И. В., Несипбаева А. А. Способ хирургического лечения пациентов с оссификацией улитки. Таврический медико-биологический вестник. 2017;3:117–123 [Kuzovkov V. E., Yanov Yu. K., Lilenko A. S., Sugarova S. B., Kostevich I. V., Nesipbaeva A. A. Surgical tactic of cochlear implantation in patients with cochlear ossification]. *Tavricheskii medico-biologicheskii vestnik.* 20(3)117-123. (In Russ.) http://www.ma.cfuv.ru/docs/235728/%D0%A2.20%20%E2%84%963v3%202017.pdf

Информация об авторах

✉ **Кузовков Владислав Евгеньевич** – доктор медицинских наук, эксперт Международного объединения ведущих медицинских центров слуховой имплантации HEARRING, главный научный сотрудник, Санкт-Петербургский научно-исследовательский институт уха, горла, носа и речи (190013, Россия, Санкт- Петербург, ул. Бронницкая, д. 9); e-mail: v_kuzovkov@mail.ru

ORCID: https://orcid.org/0000-0002-2581-4006

Лиленко Андрей Сергеевич – кандидат медицинских наук, научный сотрудник отдела диагностики и реабилитации нарушений слуха, Санкт-Петербургский научно-исследовательский институт уха, горла, носа и речи (190013, Россия, Санкт-Петербург, ул. Бронницкая, д. 9); e-mail: aslilenko@gmail.com

ORCID: https://orcid.org/0000-0003-1641-506X

Сугарова Серафима Борисовна – кандидат медицинских наук, руководитель отдела диагностики и реабилитации нарушений слуха, Санкт-Петербургский научно-исследовательский институт уха, горла, носа и речи (190013, Россия, Санкт- Петербург, ул. Бронницкая, д. 9); e-mail: sima.sugarova@gmail.com

ORCID: https://orcid.org/0000-0003-0856-8680

Лиленко Сергей Васильевич – доктор медицинских наук, профессор, руководитель вестибулярной лаборатории отдела физиологии и патологии слуха, Санкт-Петербургский научно-исследовательский институт уха, горла, носа и речи (190013, Россия, Санкт- Петербург, ул. Бронницкая, д. 9); e-mail: lilenko@mail.ru

ORCID: https://orcid.org/0000-0001-9858-5219

Чернушевич Игорь Иванович – доктор медицинских наук, старший научный сотрудник отдела разработки и внедрения высокотехнологичных методов лечения, Санкт-Петербургский научно-исследовательский институт уха, горла, носа и речи (190013, Россия, Санкт- Петербург, ул. Бронницкая, д. 9); e-mail: igor1st@mail.ru

ORCID: https://orcid.org/0000-0003-1808-1446

Клячко Дмитрий Семенович – кандидат медицинских наук, сурдолог, старший научный сотрудник отдела диагностики и реабилитации нарушений слуха, Санкт-Петербургский научно-исследовательский институт уха, горла, носа и речи (190013, Россия, Санкт- Петербург, ул. Бронницкая, д. 9); e-mail: rip.tor@yandex.ru

ORCID: https://orcid.org/0000-0001-5841-8053

Танасчишина Виктория Андреевна – аспирант отдела диагностики и реабилитации нарушений слуха, Санкт-Петербургский научно-исследовательский институт уха, горла, носа и речи (190013, Россия, Санкт- Петербург, ул. Бронницкая, д. 9); e-mail: tanasic95@yandex.ru

ORCID: https://orcid.org/0000-0001-6345-020X

Костевич Игорь Васильевич – младший научный сотрудник отдела диагностики и реабилитации нарушений слуха, Санкт-Петербургский научно-исследовательский институт уха, горла, носа и речи (190013, Россия, Санкт- Петербург, ул. Бронницкая, д. 9); e-mail: igor-doc.ne@mail.ru

ORCID: https://orcid.org/0000-0002-2654-0588

Information about authors

✉ **Vladislav E. Kuzovkov** – MD, Main Researcher, Saint-Petersburg Research Institute of Ear, Throat, Nose and Speech (9, Bronnitskaya Str., Saint Petersburg, Russia, 190013); e-mail: v_kuzovkov@mail.ru

ORCID: https://orcid.org/0000-0002-2581-4006

Andrei S. Lilenko – MD Candidate, Researcher of the Department of Diagnosis and Rehabilitation of Hearing Impairments, Saint-Petersburg Research Institute of Ear, Throat, Nose and Speech (9, Bronnitskaya Str., Saint Petersburg, Russia, 190013); e-mail: aslilenko@gmail.com

ORCID: https://orcid.org/0000-0003-1641-506X

Serafima B. Sugarova – MD Candidate, Head of the Department of Diagnostics and Rehabilitation of Hearing Disorder, Saint-Petersburg Research Institute of Ear, Throat, Nose and Speech (9, Bronnitskaya Str., Saint Petersburg, Russia, 190013); e-mail: sima.sugarova@gmail.com

ORCID: https://orcid.org/0000-0003-0856-8680

Sergei V. Lilenko – MD, Professor, Head of the Vestibular Disorders Laboratory, Saint-Petersburg Research Institute of Ear, Throat, Nose and Speech (9, Bronnitskaya Str., Saint Petersburg, Russia, 190013); e-mail: lilenko@mail.ru

ORCID: https://orcid.org/0000-0001-9858-5219

Igor' I. Chernushevich – MD, Senior Reseacher of the Department of Development and Implementation of High Technology Treatment Methods, Saint Petersburg Research Institute of Ear, Throat, Nose and Speech (9, Bronnitskaya Str., Saint Petersburg, Russia, 190013); phone: 8 (812) 316-25-01, e-mail: igor1st@mail.ru

ORCID: https://orcid.org/0000-0003-1808-1446

Dmitrii S. Klyachko – MD Candidate, Senior Researcher of the Department of Diagnostics and Rehabilitation of Hearing Impairments, Saint Petersburg Research Institute of Ear, Throat, Nose and Speech (9, Bronnitskaya str., Saint Petersburg, 190013, Russia); phone +7 (921) 956-53-59, e-mail: rip.tor@ yandex.ru

ORCID: https://orcid.org/0000-0001-5841-8053

Viktoriya A. Tanaschishina – Postgraduate Student of the Department of Diagnostics and Rehabilitation of Hearing Impairment, Saint Petersburg Research Institute of Ear, Throat, Nose and Speech (9, Bronnitskaya str., Saint Petersburg, 190013, Russia); e-mail: tanasic95@yandex.ru

ORCID: https://orcid.org/0000-0001-6345-020X

Igor' V. Kostevich – Reseacher of the Department of Diagnostics and Rehabilitation of Hearing Impairment, Saint Petersburg Research Institute of Ear, Throat, Nose and Speech (9, Bronnitskaya str., Saint Petersburg , 190013, Russia); e-mail: igor-doc.ne@mail.ru

ORCID: https://orcid.org/0000-0002-2654-0588

УДК 616.216.1-002:616.379-008.64
https://doi.org/10.18692/1810-4800-2021-6-93-101

Особенности клинического течения, диагностики и лечения параназальных синуситов у больных сахарным диабетом второго типа

Т. А. Машкова[1], А. Б. Мальцев[1], А. Н. Павлов[1], А. В. Сусленко[1]

[1] Воронежский государственный медицинский университет им. Н. Н. Бурденко, Воронеж, 394036, Россия

Features of the clinical course, diagnosis and treatment of paranasal sinusitis in patients with type 2 diabetes mellitus

T. A. Mashkova[1], A. B. Mal'tsev[1], A. N. Pavlov[1], A. V. Suslenko[1]

[1] Burdenko Voronezh State Medical University, Voronezh, 394036, Russia

Проблема лечения параназальных синуситов, совершенствования способов их лечения и профилактики остается актуальной по настоящее время. Особого внимания заслуживают пациенты с сопутствующей соматической патологией, которая способствует хронизации воспалительных процессов в околоносовых пазухах и увеличивает частоту их рецидивов. Среди патологии ЛОР-органов наиболее часто встречается острый синусит (5–10%). Воспалительные заболевания носа и околоносовых пазух чреваты различными осложнениями. Так, количество орбитальных риногенных осложнений находится в пределах от 6,6 до 12,4%. Больные, имеющие в анамнезе сахарный диабет, в большей степени подвергаются различным заболеваниям, в том числе и ЛОР-органов, с их быстрым развитием и последующими осложнениями. Клиника гнойного синусита у них характеризуется продолжительным течением с периодическими обострениями и вовлечением в патологический процесс близлежащих анатомических образований с нетипичными данными лучевых исследований и частыми осложнениями. Заболевание протекает на фоне выраженных изменений в иммунном статусе, которые затрагивают все звенья иммунитета, включая значительное снижение показателей фагоцитоза и увеличение содержания циркулирующих иммунных комплексов малого размера. Длительное воздействие на организм продуктов свободно-радикального окисления, особенно в избыточном объеме, ведет к нарушению метаболизма на всех уровнях, а также нарушает иммунный статус, что ведет к осложненному течению заболеваний. Наличие выраженного дисбаланса в сторону продукции свободных радикалов и ослабления антиоксидантной защиты приводит к развитию окислительного стресса и деструктивных изменений на разных уровнях. Лечение данной категории пациентов представляет собой сложную задачу, в решении которой немаловажную роль играет состояние иммунитета и антиоксидантной системы.

Ключевые слова: параназальные синуситы, сахарный диабет, антиоксидантный статус, свободные радикалы, окислительный стресс, иммуномодулирующая и метаболическая терапия.

Для цитирования: Машкова Т. А., Мальцев А. Б., Павлов А. Н., Сусленко А. В. Особенности клинического течения, диагностики и лечения параназальных синуситов у больных сахарным диабетом второго типа. *Российская оториноларингология.* 2021;20(6):93–101. https://doi.org/10.18692/1810-4800-2021-6-93-101

The issue of treating paranasal sinusitis, improving the methods of their treatment and prevention remains relevant to the present. Particular attention shall be paid to patients with concomitant somatic pathology, which contributes to the chronicity of inflammatory processes in the paranasal sinuses and increases the frequency of their recurrence. Among the pathology of ENT organs, acute sinusitis is most common (5–10%). Inflammatory diseases of the nose and paranasal sinuses are fraught with various complications. Thus, the percentage of orbital rhinogenic complications ranges from 6.6 to 12.4%. Patients with a history of diabetes mellitus are more exposed to various diseases, including ENT organs, with their rapid development and subsequent complications. The clinic of purulent sinusitis in them is characterized by a prolonged course with periodic exacerbations and the involvement of nearby anatomical structures in the pathological process with atypical data of radiation studies and frequent complications. The disease proceeds against the background of pronounced changes in the immune status, which affect all links of immunity, including a significant decrease in phagocytosis indicators and an increase in the content of circulating immune complexes of small size. Prolonged exposure of the body to products of free radical oxidation, especially in excess volume, leads to metabolic disorders at all levels and also disrupts the immune status, which leads to a complicated course of diseases. The presence of a

© Коллектив авторов, 2021

pronounced imbalance towards the production of free radicals and a weakening of antioxidant protection leads to the development of oxidative stress and destructive changes at different levels. Treatment of this category of patients is a difficult task, in the solution of which the state of immunity and antioxidant system plays an important role.
Keywords: paranasal sinusitis; diabetes mellitus; antioxidant status; free radicals; oxidative stress; immunomodulatory and metabolic therapy.

For citation: Mashkova T. A., Mal'tsev A. B., Pavlov A. N., Suslenko A. V. Features of the clinical course, diagnosis and treatment of paranasal sinusitis in patients with type 2 diabetes mellitus. *Rossiiskaya otorinolaringologiya*. 2021;20(6):93-101. https://doi.org/10.18692/1810-4800-2021-6-93-101

Сокращения
ВДП – верхние дыхательные пути
СД – сахарный диабет
ИЗСД – инсулинозависимый сахарный диабет
АФК – активная форма кислорода
ОС – окислительный стресс
ОРС – острый риносинусит
ПОЛ – пероксидное окисление липидов
СОД – супероксиддисмутаза
ОВС – острый верхнечелюстной синусит
ОХВС – обострение хронического верхнечелюстного синусита
СДГ – сукцинатдегидрогеназа
ЦИК – циркулирующие иммунные комплексы
ХГВС – хронический гнойный верхнечелюстной синусит
ГМ-КСФ – гранулоцитарно-макрофагальный колониестимулирующий фактор

Введение

Проблема лечения параназальных синуситов, несмотря на достижения в изучении этиологии и патогенеза, а также успехи в разработке современных методов лечения этой патологии и сегодня остается актуальной.

Клинические наблюдения на протяжении многих лет свидетельствуют о неуклонном росте заболеваемости синуситами, в том числе хронических и осложненных форм болезни [1].

Среди патологии ЛОР-органов наиболее часто встречается острый синусит (5–10%), который занимает пятое место по количеству назначаемых антибиотиков в общей структуре гнойно-воспалительных заболеваний [2, 3].

Особую группу составляют пациенты с сопутствующей соматической патологией, которая способствует хронизации и рецидивированию процесса, увеличивает число осложнений. К таким заболеваниям относится сахарный диабет, являющийся одной из важных не только медицинских, но и социально-экономических проблем мира.

Пациенты, страдающие сахарным диабетом (СД), более подвержены воздействию инфекции, источником которой зачастую является патология ЛОР-органов с ее быстрым развитием и последующими осложнениями, основой для развития которых является окислительный стресс. Условия для его формирования, по мнению Tappia P. S. et al. (2006), возникают при увеличении содержания субстратов окисления (глюкоза, липиды) и уменьшении активности естественных антиоксидантов [4].

Как показали исследования Prentki M. и Nolan C. J. (2006), окислительный стресс, вызванный гипергликемией, запускает механизм повреждения β-клеток островков поджелудочной железы и тем самым ускоряет прогрессирование сахарного диабета [5].

Таким образом, изучение процессов, протекающих в организме данной категории больных, а также воздействие на них в сочетании с классическим лечением является перспективным направлением.

Клинические особенности параназальных синуситов у больных сахарным диабетом

Воспалительные заболевания околоносовых пазух в своем большинстве имеют инфекционное происхождение. Спектр возбудителей этих заболеваний существенно варьирует в зависимости как от экзогенных, так и от эндогенных факторов.

Общепринято считать, что пусковым механизмом развития синусита является респираторная вирусная инфекция, которая открывает «входные ворота» для бактериальной флоры.

Повышенную восприимчивость к инфекциям у пациентов с СД связывают с нарушениями защитных функций иммунной системы, усилением клеточной адгезии микроорганизмов, наличием макро- и микроангиопатии, нейропатии, а также с многократными консервативными и хирургическими вмешательствами [6].

Больные СД с гнойно-воспалительными заболеваниями околоносовых пазух часто подвер-

жены не только быстрому прогрессированию процесса, но и развитию вне- и внутричерепных осложнений. Клиническая картина гнойного синусита у таких больных характеризуется длительным и вялым течением, вовлечением в деструктивный процесс других придаточных пазух носа, атипичной рентгенологической картиной и частым развитием осложнений с генерализацией процесса.

Данные обстоятельства указывают на сложность и нерешенность проблемы лечения параназальных синуситов у больных СД, при котором, по мнению А. С. Аметова и О. Л. Соловьевой (2011), возникают «идеальные условия» для формирования окислительного стресса. Последний, в свою очередь, M. Brownlee (2001) рассматривает как «универсальную основу» для развития деструктивных процессов и осложнений в результате эндотелиальных нарушений [7, 8].

Значение окислительного стресса у больных острым риносинуситом при сахарном диабете 2-го типа

В настоящее время вопросам диагностики окислительного стресса уделяют особое внимание. В биологических жидкостях человека действие неблагоприятных факторов – облучение, плохая экологическая обстановка, стрессы – вызывает рост концентрации высокореакционных кислородных и азотных соединений, в том числе свободных радикалов (супероксидный радикал кислорода, гидроксид-радикал, пероксинитрит и прочие).

Организм человека имеет трехуровневую естественную антиоксидантную систему защиты от свободных радикалов.

В физиологических условиях свободно-радикальное перекисное окисление протекает на крайне низком уровне, что исключает накопление его конечных токсических продуктов в концентрациях, опасных для жизнедеятельности организма [9–11]. В малых концентрациях продукты перекисного окисления липидов оказывают физиологическое действие и необходимы для регуляции проницаемости клеточных мембран, стабильности липопротеиновых комплексов [12–14]. Выход за пределы этого равновесия (определенной концентрации) приводит к развитию патологических изменений, в том числе к повреждению тканей. Такое состояние называется окислительным стрессом [15].

Свободные радикалы входят в комплекс причин происхождения различных заболеваний, в том числе и сахарного диабета. У больных сахарным диабетом при остром риносинусите происходит нарушение баланса между прооксидантами и системой антиоксидантной защиты, что в различной степени выраженности сопровождается дефицитом инсулина или инсулинорезистентностью (являются одними из обязательных компонентов патогенеза сосудистых осложнений диабета) [16].

Исследованиями последних лет доказано, что ОС блокирует синтез белка и нуклеиновых кислот, подавляет гликолиз, способствует разобщению окислительного фосфорилирования, ингибирует активность некоторых ферментов, нарушает функцию тканей. Указанные изменения возникают тогда, когда антиоксидантная система не способна нейтрализовать токсическое действие свободных радикалов [16].

Антиоксидантная система при остром риносинусите у больных сахарным диабетом

Система антиоксидантной защиты включает ряд сложных, узкоспециализированных элементов различной природы: хелаты металлов – трансферрин, церулоплазмин, ингибирующие фазу инициации пероксидного окисления липидов (ПОЛ), супероксиддисмутаза (СОД) – главный антиоксидант, каталаза, глутатионпероксидаза, глутатионтрансфераза, а также вещества, прерывающие ПОЛ путем захвата свободных радикалов – витамин Е, аскорбат, восстановленный глутатион, коэнзим Q, мочевая кислота, билирубин, которые прерывают распространение процесса ПОЛ [17].

В нормальных условиях система антиоксидантной защиты нивелирует токсическое действие активных форм кислорода. Другой фермент, фермент глутатионпероксидаза в митохондриях превращает супероксидные радикалы в H_2O_2, а дальше в воду и кислород. Возможен второй путь, где с помощью диффузии они выводятся в цитоплазму и в перексисомах происходит детоксикация каталазой. СОД выступает в роли катализатора в реакции дисмутации супероксидного радикала с образованием H_2O_2 и O_2. Скорость данной реакции в 10 000 раз выше, чем в физиологических условиях [18].

Существуют две формы этого фермента: медь-цинксодержащая и марганецсодержащая. Марганецсодержащая изоформа находится в митохондриях, а форма, содержащая медь и цинк, имеет наибольшую концентрацию в островках поджелудочной железы. Вторым ферментом, участвующим в реакции по нейтрализации H_2O_2, является каталаза. Как правило, она включается только в условиях ОРС, а до этого момента ее можно считать инертной в отношении липопероксидов и перекиси водорода. К тому же за пределами клетки ее активность быстро падает, поэтому она находится внутриклеточно [19].

Окисленные модифицированные белки активируют протеолиз, усугубляя деструктивные процессы и воспаление, повреждают ДНК, снижают функцию белков-переносчиков, изменяют активность АТФ-азы, вызывают нарушение ка-

скада дыхательной цепи. Следовательно, механизмы, лежащие в основе развития как самого СД, так и его осложнений, одни и те же, значит, корригируя их, можно остановить прогрессирование заболевания и провести профилактику осложнения [20].

Роль свободных радикалов в развитии острого риносинусита у больных сахарным диабетом

В состоянии сниженной активности ферментов гликолиза и гипергликемии окисление глюкозы также идет с образованием свободных радикалов.

Гиперинсулинемия также пополняет перечень факторов, способствующих развитию ОС. В результате активации симпатической нервной системы катехоламины и повышенная продукция неэтерифицированных жирных кислот запускают еще одну цепь реакций, продуктом которой являются свободные радикалы [17].

Современные исследования показали, что при сахарном диабете происходит снижение антиоксидантной активности.

Ю. В. Саенко, А. М. Шутов (2004), изучая патофизиологию окислительного стресса, установили, что в условиях гипергликемии замедляется выработка глутатиона, а вслед за ним снижается и активность NO. И все это ведет к развитию эндотелиальной дисфункции, результатом которой являются атеросклероз и другие ангиопатии, характерные для больных СД [21, 22].

В своих исследованиях S. Ren, G. X. Shen (2000) наблюдали отрицательное влияние снижения СОД при нарушении свободно-радикального окисления на концентрации некоторых металлов в биологических жидкостях [23].

М. И. Балаболкин с соавт. (2005) при анализе осложнений сахарного диабета подчеркивают значение тканевой гипоксии и ишемии в развитии окислительного стресса [17].

Исследования P. Rösen с соавт. (1999) показали, что снижение уровня токоферола в плазме и дефицит витамина Е у лиц пожилого возраста могут указывать на развитие сахарного диабета [24].

J. P. Assal с соавт. (1997) установили, что у больных СД с течением времени накапливаются точечные мутации в митохондриальной ДНК. Нарушения функций митохондрий и избыток свободных радикалов проявляются глюко- и липотоксичностью, провоцирующими апоптоз и некроз клеток [25].

Состояние липидного обмена при остром и хроническом риносинусите у больных сахарным диабетом

Изменения в равновесии продуктов перекисного окисления и системе оксидантной защиты играют значительную роль в развитии многих гнойно-воспалительных заболеваний, в том числе и ЛОР-органов.

По мнению Л. С. Бакулиной с соавт. (2019), дальнейшее развитие методов лечения и диагностики этой патологии может быть основано на изучении перекисного окисления липидов и антиоксидантной защиты [26].

Огромную роль при патологии органов респираторного тракта играет повышение сосудисто-тканевой проницаемости, которая поддерживается за счет нарушения процессов перекисного окисления липидов, что особенно ярко проявляется у больных СД.

Имеющие место при гнойных риносинуситах различные нарушения в системе антиоксидантной защиты и в системе окисления липидов свидетельствуют об истощении внутренних резервов организма для поддержания адекватного гомеостаза [12, 25].

У больных хроническим верхнечелюстным синуситом в стадии обострения более выражены нарушения в системе клеточного звена иммунитета и проявления «оксидантного стресса» в меньшей степени, изменены показатели функционально-метаболической активности нейтрофилов, цитокинового звена и системы комплемента, чем у пациентов с острым синуситом, что необходимо учитывать при назначении лечения [27].

Для развития хронического воспаления в параназальных синусах помимо возбудителя и его патогенных свойств большую роль играют нарушения в иммунной системе на разных ее уровнях и во взаимодействии между собой [28].

Изучая возможности иммуностимулирующей терапии В. Ф. Антонив с соавт. (1998) отмечают, что традиционное комплексное лечение полностью или частично корригирует нарушенные показатели иммунного и оксидантного статусов у больных с ОВС, тогда как у пациентов с ОХВС данное лечение практически не влияет на измененные показатели, что предопределило необходимость поиска и клинического апробирования схем и способов фармакологической иммунореабилитации в целях коррекции выявленных нарушений иммунного статуса и состояния перекисного окисления липидов у больных ОВС (острый верхнечелюстной синусит) и ОХВС (обострение хронического верхнечелюстного синусита) [27].

При изучении антимикробного иммунитета у больных гнойным верхнечелюстным синуситом установили, что устранение инфекции в организме отдается клеткам, обладающим фагоцитарными свойствами, иммуноглоубулинам и комплементу. После фагоцитарного захвата антигена происходит его переваривание, а комплемент и иммуноглобулины выступают в роли катализаторов, усиливая этот процесс. Течение и результат воспалительной реакции зависят от реакции нейтрофильных гранулоцитов, которые первыми вступают в борьбу с инфекционным агентом [27, 29].

Известно, что у больных сахарным диабетом, нарушена работа ряда комплексов, отвечающих за клеточное дыхание (что приводит к нахождению нейтрофилов и других элементов иммунной системы в состоянии гипоксии). В результате этого снижается биоцидность фагоцитарных клеток, что влечет за собой снижение фагоцитарной активности нейтрофилов [30].

В исследованиях, проведенных Н. Н. Поповым и Е. В. Огнивенко (2008), по изучению метаболизма нейтрофилов больных хроническим гнойным верхнечелюстным синуситом, имеющих в анамнезе СД, установлено, что в нейтрофилах выраженно снижены процессы углеводного обмена, а также снижена активность СДГ (сукцинатдегидрогеназа), являющейся главным элементом в тканевом дыхании. Полученные данные говорят о нахождении нейтрофилов в состоянии гипоксии [31].

Роль микрофлоры при остром риносинусите у больных сахарным диабетом 2-го типа

У пациентов, не имеющих диабет в анамнезе, основными возбудителями острого риносинусита считаются *Streptococcus pneumoniae* и *Haemophilus influenzae*: они высеваются из пазух примерно у 70–75% больных, а также *Moraxella catarrhalis*, *Staphilococcus aureus*, *Streptococcus pyogenes*, *Streptococcus viridans* и др. Анаэробные бактерии выявляются в 4–11% случаев, и основными из них являются анаэробные стрептококки. При хронических синуситах чаще выявляются *P. aeruginosa*, *S. aureus*, *Actinomyces*, а также грибковые возбудители [30, 32].

А у пациентов с СД наиболее частыми возбудителями синусита являются: грамположительные бактерии *S. aureus*, *S. epidermidis*, *S. pyogenes*, *S. pneumoniae*; грамотрицательные бактерии *E. coli*, *P. aerugenosa*, *M. catarrhalis*, *H. influenza*; анаэробные *P. mirabilis*, *Peptostreptococcus*, *Bacteroides spp.*; грибковые микроорганизмы родов *Aspergillus, Mucor* [30, 32].

По данным W. L. Yue (1989), 30% диабетиков являются носителями *S. aureus* в носовой полости, по сравнению с 11% в общей популяции. Частота носительства *S. aureus* напрямую связана с уровнем HbA1c и коррелирует с частотой госпитализаций. Это позволяет предположить, что наибольшая вероятность назального носительства *S. aureus* существует у больных СД с неудовлетворительным гликемическим профилем [33].

Также оториноларингологи часто встречаются с грибковой инфекцией у пациентов с СД. Ввиду наличия гипергликемии и более кислой среды происходит нарушение связи трансферрина с железом, что влечет за собой повышение содержания этого элемента в тканях, которое благоприятно влияет на развитие оппортунистической грибковой инфекции [34]. Исследования показали, что хронический гнойный верхнечелюстной синусит протекает на фоне сниженной общей иммунной реактивности организма и ассоциирован с появлением в сыворотке крови в высоких концентрациях аутоантител к коллагену и эластину, мелко- и среднемолекулярных циркулирующих иммунных комплексов (ЦИК), повышенной экзопродукции нейтрофилами крови супероксидных радикалов, высокого содержания в крови провоспалительных цитокинов [35].

Таким образом, пациенты с хроническим гайморитом и сопутствующим сахарным диабетом находятся в крайне неблагоприятном положении, поскольку имеют сразу два фактора, оказывающих провоспалительное и дисметаболизирующее влияние на организм.

В то же время хроническое воспаление в верхнечелюстных пазухах является своего рода катализатором для реакций этого порочного круга, поддерживая избыточную продукцию свободных радикалов, оказывающих неблагоприятное воздействие на организм в целом и дальнейшую хронизацию в самих синусах.

Лечение таких пациентов является довольно непростой задачей как для оториноларинголога, так и для эндокринолога. И для решения этой задачи проводились многочисленные исследования, направленные на изучение патологии данной категории больных.

Известно, что мембраны клеток в иммунных реакциях играют исключительно важную роль. От их структурно-биологических свойств зависят качество функционирования рецепторного аппарата, эффективность трансдукции регуляторных сигналов внутрь клетки, экзопродукции медиаторов и как результат – ее функциональная активность [36].

А поскольку в состав мембран входит липидный компонент, являющийся объектом атаки перекисного окисления, то выявляется выраженное снижение активности в иммунных реакциях.

Метаболические нарушения при хроническом гнойном верхнечелюстном синусите (ХГВС) у больных сахарным диабете

Исследования нейтрофилов больных ХГВС, не страдающих СД, показали, что отличительной особенностью больных ХГВС в сочетании с СД является нарушение способности нейтрофилов воспринимать и адекватно реагировать на потенцирующее воздействие цитокинов. Если у клеток больных ХГВС на фоне СД под влиянием коммерческого ГМ КСФ (гранулоцитарно-макрофагальный колониестимулирующий фактор) не происходит существенного усиления фагоцитарной и биоцидной активности, то у клеток больных, не страдающих СД, эти функции достоверно повышаются [36].

Анализ литературных научных сведений показал, что у нейтрофилов больных ХГВС с СД

нарушена как способность продуцировать цитокины, так и полноценное реагирование на их модулирующее влияние. Это указывает на расстройство в аутокринной и паракринной регуляции активности фагоцитов. Наблюдаемые нарушения в функциях фагоцитарных клеток связаны с метаболическими расстройствами и изменениями физико-химических свойств их биомембран [36].

Данная информация дает ценные сведения о состоянии иммунных клеток при хроническом воспалении у лиц с СД, отличающем их от пациентов с хроническим синуситом без эндокринопатии, о которых было упомянуто ранее.

В то же время среди пациентов с хроническим риносинуситом на фоне СД риск развития заболевания в более тяжелой форме выше у лиц, имеющих инсулинзависимую форму диабета.

В исследованиях В. Ф. Антонива с соавт. (1998), направленных на изучение гуморального ответа организма, были получены данные, свидетельствующие о том, что у больных хроническим верхнечелюстным синуситом, страдающих ИЗСД, в несколько большей степени, чем у больных ХГВС без ИЗСД, угнетена фагоцитарная активность нейтрофильных гранулоцитов и моноцитов, нарушены процессы захвата и киллинга бактерий. У пациентов с ИЗСД в отличие от пациентов без ИЗСД достоверно снижены опсонизирующие свойства сыворотки и плотность экспрессии молекул, ответственных за основные функции фагоцитарных клеток [27].

Изучение фагоцитарной активности нейтрофилов показало, что поглощение и переваривающая способность нейтрофилов больных 1-й группы (больные с ХГВС и СД) значительно ниже, чем больных у 2-й группы (больные с ХГВС без СД) и здоровых лиц.

Авторами установлено, что эффективность нейтрофильного внутриклеточного киллинга у больных 1-й группы в 3,6 раза, а у больных 2-й группы в 1,9 раза уступала этому показателю клеток у лиц контрольной группы [27].

В свою очередь, хроническое течение воспаления выступает фактором постоянного раздражения нейтрофильных гранулоцитов и продукции ими в окружающую среду таких биологически активных веществ, как пероксидные радикалы, оксид азота, протеолитические ферменты. Воздействие этих биологически активных веществ способно приводить к развитию дегенеративно-деструктивных процессов в слизистой оболочке синусов, а в кровеносном русле вызывать стаз и тромбоз мелких сосудов с вовлечением в воспалительный процесс орбиты и полости черепа [27].

Заключение

Анализ представленных литературных сведений о состоянии иммунитета у больных гнойным синуситом при наличии СД указывает на роль гипоксии, в состоянии которой находятся все иммунологические компоненты. Это обстоятельство не дает организму в полной мере эффективно бороться с заболеванием, а также диктует необходимость разработки новых методов лечения, опирающихся на данные комплексного обследования больных.

Эти методы не только ускоряли бы наступление ремиссии в острой фазе, но и давали бы положительные отсроченные результаты.

Этого можно достичь, не только противодействуя свободным радикалам посредством использования антиоксидантов в комплексном лечении, но и в точечном воздействии на функционально-метаболическую активность фагоцитарных клеток, а также стабилизацию клеточного дыхания во всех ее звеньях, с соответствующим клинико-морфологическим обоснованием эффективности данного направления.

Авторы заявляют об отсутствии конфликта интересов.

ЛИТЕРАТУРА/REFERENCES

1. Огнивенко Е. В., Попов Н. Н., Романова Е. А. Функциональная активность фагоцитарных клеток больных верхнечелюстным синуситом, страдающих сахарным диабетом. *Вестник Харьковского национального университета.* 2007;14(774):110-117 [Ognivenko E. V., Popov N. N., Romanova E. A. *Funktsional'naya aktivnost' fagotsitarnykh kletok bol'nykh verkhnechelyustnym sinusitom, stradayushchikh sakharnym diabetom. Vestnik Khar'kovskogo natsional'nogo universiteta.* 2007;14(774):110-117. (In Russ.)]
3. Страчунский Л. С., Каманин Е. И., Тарасов А. А. Влияние антибиотикорезистентности на выбор антимикробных препаратов в оториноларингологии. *Consilium Medicum.* 2002;3;8: 352-357. [Strachunskii L. S., Kamanin E. I., Tarasov A. A. *Vliyanie antibiotikorezistentnosti na vybor antimikrobnykh preparatov v otorinolaringologii. Consilium Medicum.* 2002;3;8: 352-357. (In Russ.)]
4. Tappia P. S., Dent M. R., Dhalla N. S. Oxidative stress and redox regulation of phospholipase D in myocardial disease. *Free Radic Biol Med.* 2006 Aug 1;41(3):349-61. doi: 10.1016/j.freeradbiomed.2006.03.025.
5. Prentki M, Nolan CJ. Islet beta cell failure in type 2 diabetes. *J Clin Invest.* 2006 Jul;116(7):1802-12. https://doi.org/10.1172/JCI29103

6. Chin-Hong P. V. Infections in patients with diabetes mellitus: importance of early recognition? Treatment and prevention. *Adv. Stud. Med.* 2006;6(2):71-81. https://doi.org/10.14341/2072-0351-5519
7. Аметов А. С., Соловьева О. Л. Окислительный стресс при сахарном диабете 2-го типа и пути его коррекции. *Проблемы эндокринологии.* 2011;6(57):52-56 [Ametov A. S., Solov'eva O. L. Oxidative stress in type 2 diabetes mellitus and methods for its correction. *Problems of Endocrinology.* 2011;57(6):52-56. (In Russ.) https://doi.org/10.14341/probl201157652-56]
8. Brownlee M. Biochemistry and Molecular Cell Biology of Diabetic Complications. *Nature*. 2001;414:813-820. https://doi.org/10.1038/414813a
9. Zhao Y. Y., Cheng X. L., Lin R. C. Lipidomics applications for discovering biomarkers of diseases in clinical chemistry. International review of cell and molecular biology. 2014;313:1-26. https://doi.org/10.1016/B978-0-12-800177-6.00001-3
10. Кондратьев Я. Ю., Носиков В. В., Дедов И. И. Полиморфные генетические маркеры и сосудистые осложнения сахарного диабета. *Проблемы эндокринологии.* 1998;44(1):43-51. https://doi.org/10.14341/probl199844143-51 [Kondratiev Ya. Yu., Nosikov V. V., Dedov I. I. Polymorphic genetic markers and vascular complications of diabetes. *Problems of Endocrinology.* 1998;44(1):43-51. (In Russ.) https://doi.org/10.14341/probl199844143-51].
11. Воскресенский О. Н., Жутаев И. А., Бобырев В. Н., Безуглый И. В. Антиоксидантная система, онтогенез и старение. *Вопросы медицинской химии.* 1982; 28(1):14-27. [Voskresensky O. N., Zhutaev I. A., Bobyrev V. N., Bezuglyj I. V. Antioxidative system, ontogenesis, and aging (review). *Voprosy meditsinskoi khimii.* 1982;28(1):14-27. (In Russ.)]
12. Янковский О. Ю. Токсичность кислорода и биологические системы (эволюционные, экологические и медико-биологические аспекты). СПб.: Диалог, 2006. [Yankovskii O. Yu. *Toksichnost' kisloroda i biologicheskie sistemy (evolyutsionnye, ekologicheskie i mediko-biologicheskie aspekty)*. SPb.: Dialog, 2006. (In Russ.)]
13. Николаев М. П., Логунова А. И., Цырульникова Л. Г., Джалилов Д. С. Клинико-биохимические обоснования применения антиоксидантов в лечении острых верхнечелюстных синуситов. *Вестник оториноларингологии*. 1994;(1):22-26. [Nikolaev M. P., Logunov A. I., Tsyrul'nikova L. G., Dzhalilov D. S. Clinical and biochemical aspects in the treatment of acute maxillary sinusitis with antioxidants. *Vestnik Otorinolaringolii.* 1994 Jan-Feb;(1):22-26. (In Russ.)]
14. Klebanoff S. J. Oxygen metabolism and the toxic properties of phagocytes. *Annals of internal medicine.* 1989;93:480-489. https://doi.org/10.1248/bpb1978.10.595
15. Конторщикова К. Н. Перекисное окисление липидов в норме и патологии. Н. Новгород, 2000. 23 с. [Kontorshchikova K. N. *Perekisnoe okislenie lipidov v norme i patologii.* N. Novgorod, 2000. 23 p. (In Russ.)]
16. Занозина О. В. Бровков Н. Н. Щербатюк Т. Г. Свободно-радикальное окисление при сахарном диабете 2 типа: источники образования, составляющие, патогенетические механизмы токсичности. *Современные технологии в медицине.* 2010;3:104–112. [Zanozina O. V., Borovkov N. N., Sherbatyuk T. G. Free-radical Oxidation at a Diabetes Mellitus of the 2nd Type: Sources of Formation, Components, Pathogenetic Mechanisms of Toxicity. *Sovremennye tehnologii v medicine.* 2010;(3):104-112 (In Russ.)] http://www.stm-journal.ru/ru/numbers/2010/3/657
17. Балаболкин М. И., Клебанова Е. М., Креминская В. М. Лечение сахарного диабета и его осложнений. Руководство для врачей. М: Медицина, 2005. [Balabolkin M. I., Klebanova E. M., Kreminskaya V. M. *Lechenie sakharnogo diabeta i ego oslozhnenii. Rukovodstvo dlya vrachei.* M: Meditsina, 2005. (In Russ.)]
19. Рекова Л. П. Исследование прооксидантно-антиоксидантного баланса при острых одонтогенных воспалительных заболеваниях. Интегративная медицина в челюстно-лицевой хирургии и стоматологии: сборник трудов Научно-практической конференции с международным участием «Паринские чтения 2014» (Минск, 10–11 апреля 2014 г.). Минск: Изд. центр БГУ, 2014. С. 273–274 [Rekova L. P. *Issledovanie prooksidantno-antioksidantnogo balansa pri ostrykh odontogennykh vospalitel'nykh zabolevaniyakh. Integrativnaya meditsina v chelyustno-litsevoi khirurgii i stomatologii: sbornik trudov nauchno-prakticheskoi konferentsii s mezhdunarodnym uchastiem «Parinskie chteniya 2014»* (Minsk, 10–11 aprelya 2014 g.). Minsk: Izd. tsentr BGU, 2014. S. 273–274. (In Russ.)] http://repo.knmu.edu.ua/handle/123456789/5934
20. Яшин А. И., Яшин Я. И. Высокоэффективная жидкостная хроматография маркеров окислительного стресса. *Аналитика*. 2011;1(1):34–43. [Yashin A. I., Yashin Ya. I. High performance liquid chromatography (HPLC) markers of oxidative stress. *Analytics*. 2011;1(1):34-43. (In Russ.)] https://www.j-analytics.ru/journal/article/3065
21. Mates J., Perez-Gomez C., Nunez de Castro. Antioxidant enzymes and human diseases. *Clinical biochemistry*. 1999;32:595-603. https://doi.org/10.1016/s0009-9120(99)00075-2
22. Саенко Ю. В., Шутов А. М. Роль оксидативного стресса в патологии сердечно-сосудистой системы у больных с заболеваниями почек. Сообщение I. Патофизиология оксидативного стресса. Нефрология и диализ. 2004;1(6):47-53 [Saenko Ju. V., Shutov A. M. The impact of oxidative stress on cardiovascular pathology in patients with kidney diseases (Part I. Pathophisiology of Oxidative Stress). *Nefrologiya i dializ.* 2004;1(6):47-53(In Russ.)]. http://journal.nephro.ru/index.php?r=journal/articleView&articleId=1189
23. Ren S., Shen G. X. Impact of antioxidants and HDL on glycated LDL-induced generation of fibrinolytic regulators from vascular endothelial cells. *Arteriosclerosis, thrombosis, and vascular biology.* 2000;20:1688-1693 https://doi.org/10.1161/01.atv.20.6.1688
24. Rösen P., Toeller M. Vitamin E in diabetes. Increased oxidative stress and its prevention as a strategy to prevent vascular complication? *International journal for vitamin and nutrition research.* 1999;69:206-213. https://doi.org/10.1024/0300-9831.69.3.206
25. Assal J-P., Jacquemet S., Morel Y. The added value of therapy in diabetes: The education of patients for self-management of their disease. *Metabolism.* 1997;46(1):61-64. https://doi.org/10.1016/S0026-0495(97)90320-6

26. Бакулина Л. С., Машкова Т. А., Земсков А. М., Мальцев А. Б., Неровный А. И., Жданова И. Ю. Динамика свободно-радикального окисления при гнойно-воспалительных заболеваниях среднего уха. *Вестник оториноларингологии*. 2019;84(4):33-38. [Bakulina L. S., Mashkova T. A., Zemskov A. M., Maltsev A. B., NerovniyA. I., Zhdanova I. Yu. Dynamics of free-radical oxidation in suppurative otitis media. *Vestnik Otorinolaringolii.* 2019;84(4):33-38] (In Russ.). https://doi.org/otorino20198404133]
27. Антонив В. Ф., Кравченко Д. В., Кравченко А. В., Малета И. И., Короткова Т. В. Изменения общего и местного иммунитета у больных с острыми и хроническими гнойными синуситами под воздействием регионарной лимфотропной иммуностимулирующей терапии. *Вестник оториноларингологии.* 1998;(3):28-30. [Antoniv V. F., Kravchenko D. V., Kravchenko A. V., Matela I. I., Korotkova T. V. Changes in systemic and local immunity in patients with acute and chronic purulent sinusitis in response to regional lymphotropic immunostimulating therapy. *Vestnik Otorinolaringolii.* 1998;(3):28-30. (In Russ.)]
28. Шутов В. И., Шаповалова О. Е., Будяков С. В., Конопля Н. А., Быстрова Н. А., Гаврилюк В. П. Применение иммуномодуляторов и антиоксидантов при остром и хроническом верхнечелюстном синусите. *Научные ведомости Белгородского государственного университета.* Серия: Медицина. Фармация. 2011;105(10):102–107. [Shutov V. I., Shapovalova O. E., Budyakov S. V., Konoplya N. A., Bistrova N. A., Gavriliouk V. P. Application of immunomodulators and antioxidants at acute and an exacerbation of chronic maxillary sinusitis. *Belgorod State University Scientific Bulletin Medicine Pharmacy.* 2011;10(105):102-107. (In Russ.)]
29. Попов Н. Н., Огнивенко Е. В., Романова Е. А. Особенности функционирования системы фагоцитарных клеток больных верхнечелюстным синуситом, страдающих сахарным диабетом. *Медицинская иммунология.* 2008; 10(2-3):145-150 [Popov N. N., Ognivenko E. V., Romanova E. A. Some features of phagocytic cell functions in the patients with maxillary sinusitis suffering from diabetes mellitus. *Meditsinskaya Immunologiya.* 2008; 10(2-3):145-150. https://doi.org/10.15789/1563-0625-2008-2-3-145-150 (In Russ.)]
30. Попов Н. Н., Гарюк Г. И., Филатова И. В., Огнивенко Е. В. Клинико-иммунологическая характеристика течения хронического гнойного верхнечелюстного синусита у больных сахарным диабетом. *Международный медицинский журнал.* 2007;1:103–107. [Popov N. N., Gariuk G. I., Filatova I. V., Ognivenko E. V. Clinical immunological characteristics of the course of purulent maxillary sinusitis in patients with diabetes mellitus. *International medical journal.* 2007;1:103-107. (In Russ.)]
31. Попов Н. Н., Огнивенко Е. В. Особенности метаболизма нейтрофилов больных хроническим гнойным верхнечелюстным синуситом, страдающих сахарным диабетом. *Вестник неотложной и восстановительной медицины.* 2008;9(1):82-84. [Popov N. N., Ognivenko E. V. Peculiarities of neutrophils metabolism in patients with chronic purulent maxillary sinusitis suffering from diabetes mellitus. *Bulletin of Urgent and Recovery medicine.* 2008;9(1):82-84. (In Russ.)]
32. Ковальчук Л. В., Ганковская Л. В., Мешкова Р. Я. Клиническая иммунология и аллергология с основами общей иммунологии. М.:ГЭОТАР-Медиа, 2012. [Koval'chuk L. V., Gankovskaya L. V., Meshkova R. Ya. Klinicheskaya immunologiya i allergologiya s osnovami obshchei immunologii. M.: GEOTAR-Media, 2012. (In Russ.)]
33. Yue W. L. Nasal mucociliary clearance in patients with diabetes mellitus. The journal of laryngology and otology. 1989;103(9):853–855. https://doi.org/10.1017/s0022215100110291
34. Schaberg D. S., Norwood J. M. Case study: infections in diabetes mellitus. *Diabetes Spectrum.* 2002;15(1):37-40 https://doi.org/10.2337/diaspect.15.1.37
35. Tauzon C. Skin and skin structure infections in the patient at risk: Carrier state of Staphylococcus aureus. *American journal of medicine.* 1984;15;76(5A):166-171 https://doi.org/10.1016/0002-9343(84)90260-2
36. Бирюкова Е. В., Гуров А. В., Юшкина М. А. Сахарный диабет и гнойно-воспалительные заболевания ЛОР-органов. *Сахарный диабет.* 2012;15(2):54–59. https://doi.org/10.14341/2072-0351-5519 [Biryukova E. V., Gurov A. V., Yushkina M. A. Diabetes mellitus and pyoinflammatory diseases of ENT organs. *Diabetes Mellitus.* 2012;15(2):54-59. https://doi.org/10.14341/2072-0351-5519 (In Russ.)]

Информация об авторах

Машкова Тамара Александровна – заслуженный врач РФ, профессор, доктор медицинских наук, профессор кафедры оториноларингологии, Воронежский государственный медицинский университет им. Н. Н. Бурденко (394036, Россия, Воронеж, Студенческая ул., д. 10); e-mail: mashkova-ta@mail.ru

ORCID: https://orcid.org/0000-0001-7085-5264

✉ **Мальцев Александр Борисович** – кандидат медицинских наук, доцент кафедры оториноларингологии, Воронежский государственный медицинский университет им. Н. Н. Бурденко (394036, Россия, Воронеж, Студенческая ул., д. 10); e-mail: maltsev_ab@mail.ru

ORCID: https://orcid.org/0000-0003-3386-289X

Павлов Александр Николаевич – аспирант кафедры оториноларингологии, Воронежский государственный медицинский университет им. Н. Н. Бурденко (394036, Россия, Воронеж, Студенческая ул., д. 10);e-mail: dr.pawlov@mail.ru;

ORCID: https://orcid.org/0000-0001-9505-3364

Сусленко Анна Васильевна – ординатор кафедры оториноларингологии, Воронежский государственный медицинский университет им. Н. Н. Бурденко (394036, Россия, Воронеж, Студенческая ул., д. 10); e-mail: ann9600@mail.ru

ORCID: https://orcid.org/0000-0003-3924-2034

Information about authors

Tamara A. Mashkova – Honored Doctor of the Russian Federation, Professor, Doctor of Medical Sciences, Professor of the Department of Otorhinolaryngology, Burdenko Voronezh State Medical University (10, Studencheskaya st., Voronezh, Russia, 394036); e-mail: mashkova-ta@mail.ru

ORCID: https://orcid.org/0000-0001-7085-5264

✉ **Aleksandr B. Mal'tsev** – MD Candidate, Associate Professor of the Department of Otorhinolaryngology, Burdenko Voronezh State Medical University (10, Studencheskaya st., Voronezh, Russia, 394036); e-mail: maltsev_ab@mail.ru

ORCID: https://orcid.org/0000-0003-3386-289X

Aleksandr N. Pavlov – Postgraduate Student of the Department of Otorhinolaryngology, Burdenko Voronezh State Medical University (10, Studencheskaya st., Voronezh, Russia, 394036); e-mail: dr.pawlov@mail.ru

ORCID: https://orcid.org/0000-0001-9505-3364

Anna V. Suslenko – Resident of the Department of Otorhinolaryngology, Burdenko Voronezh State Medical University (10, Studencheskaya st., Voronezh, Russia, 394036); e-mail: ann9600@mail.ru

ORCID: https://orcid.org/0000-0003-3924-2034

УДК 616.22-006-089:615.849.19
https://doi.org/10.18692/1810-4800-2021-6-102-108

Хирургия доброкачественных и опухолеподобных образований гортани с использованием полупроводникового лазера с длиной волны 445 нм

А. А. Кривопалов[1], П. А. Шамкина[1], Ю. Е. Степанова[1], Е. Е. Корень[1], Т. В. Готовяхина[1]

[1] Санкт-Петербургский научно-исследовательский институт уха, горла, носа и речи, Санкт-Петербург, 190013, Россия

Surgery of benign and tumor-like laryngeal formations using 445 nm semiconductor laser

A. A. Krivopalov[1], P. A. Shamkina[1], Yu. E. Stepanova[1], E. E. Koren'[1], T. V. Gotovyakhina[1]

[1] Saint Petersburg Research Institute of Ear, Throat, Nose and Speech, Saint Petersburg, 190013, Russia

Вопросы фонохирургии на сегодняшний день остаются весьма актуальными, так как сохраняется высокая распространенность доброкачественных и опухолеподобных образований гортани среди патологии верхних дыхательных путей (до 55–70%). Сегодня на первый план среди возможностей ларингологической практики выходят лазерные технологии. Активно используются фотоангиолитические лазеры, такие как КТР-лазер, коагулирующие субэпителиальные сосуды без разрушения поверхностного эпителия. Новинкой среди лазерных систем является сертифицированный в 2018 г. лазер с длиной волны 445 нм, комбинирующий высокий гемостатический и резекционный эффекты без обширной зоны термического повреждения окружающих тканей. В данной работе представлены два клинических случая, где применяется полупроводниковый лазер 445 нм. Первый клинический пример описывает пациента с рубцом передней комиссуры после предыдущих хирургических вмешательств. Лечение с использованием лазера 445 нм позволило рассечь рубец и без установки стента восстановить нормальную анатомию гортани. Спустя 5 недель после операции пациент прошел курс фонопедии и был удовлетворен качеством голоса. Второй клинический пример описывает пациента с кистоподобным новообразованием левой голосовой складки. При прямой опорной микроларингоскопии с помощью лазера производились рассечение и энуклеация образования с последующей коагуляцией краев разреза. В течение 2 недель у пациента было отмечено восстановление эндоскопической картины гортани и улучшение голосовой функции с нормализацией акустических показателей. Таким образом, полупроводниковый лазер 445 нм показал в практике высоко выраженные фотоангиолитический и резекционный эффекты, что доказывает его эффективность в фонохирургии.

Ключевые слова: доброкачественные новообразования гортани, хирургия гортани, фонохирургия, лазер с длиной волны 445 нм, синий лазер, фотоангиолитический лазер.

Для цитирования: Кривопалов А. А., Шамкина П. А., Степанова Ю. Е., Корень Е. Е., Готовяхина Т. В. Особенности клинического течения, диагностики и лечения параназальных синуситов у больных сахарным диабетом второго типа. *Российская оториноларингология.* 2021;20(6):102–108. https://doi.org/10.18692/1810-4800-2021-6-102-108

The issues of phonosurgery remain truly relevant today since there is a high prevalence of benign and tumor-like laryngeal formations among the pathology of the upper respiratory tract (up to 55–70%). Nowadays, laser technologies are coming to the fore among the possibilities of laryngological practice. Photoangiolytic lasers, such as the KTP laser, are actively used to coagulate subepithelial vessels without destroying the superficial epithelium. A novelty among laser systems is a laser with a wavelength of 445 nm certified in 2018, which combines high hemostatic and cutting effects without the extensive zone of thermal damage to surrounding tissues. This paper presents two clinical cases where a 445 nm laser is used. The first clinical case describes a patient with an anterior commissure scar after previous surgical interventions. Treatment using a 445 nm laser made it possible to dissect

© Коллектив авторов, 2021

the scar and restore the normal laryngeal anatomy without stent placement. 5 weeks after the operation, the patient underwent phonopedic therapy and was satisfied with the voice quality. The second clinical case describes a patient with a cystic-like neoplasm of the left vocal fold. Dissection and enucleation of the formation using a direct micro laryngoscopy was done, followed by laser coagulation of the incision edges. Within 2 weeks, the patient showed restoration of the laryngeal endoscopic state and a voice improvement with normalization of acoustic parameters. Thus, the 445 nm semiconductor laser has shown in practice highly pronounced photoangiolytic and cutting properties, which proves its effectiveness in phonosurgery.
Keywords: benign laryngeal neoplasms, laryngeal surgery, phonosurgery, 445 nm laser, TruBlue laser, photoangiolytic laser.

For citation: Krivopalov A. A., Shamkina P. A., Stepanova Yu. E., Koren' E. E., Gotovyakhina T. V. Surgery of benign and tumor-like laryngeal formations using 445 nm semiconductor laser. *Rossiiskaya otorinolaringologiya*. 2021;20(6):102-108. https://doi.org/10.18692/1810-4800-2021-6-102-108

Введение

Распространенность доброкачественных и опухолеподобных заболеваний гортани в общей структуре заболеваний верхних дыхательных путей составляет до 55–70 % патологии [1–3].

Последние годы все большую популярность приобретает использование высокотехнологичных методов как вариантов хирургического лечения данной патологии: криохирургия, холодноплазменная и аргон-плазменная коагуляция, электрохирургия, лазерные методики [2, 4].

Среди лазерных систем в фонохирургии на сегодняшний день активно применяются фотоангиолитические лазеры, позволяющие коагулировать поверхностные и субэпителиальные кровеносные сосуды без разрушения поверхностного эпителия с минимальным воздействием на периваскулярные ткани вокруг целевых кровеносных сосудов, что позволяет в хирургии гортани сохранять вибрационные свойства различных слоев собственной пластинки слизистой оболочки голосовых складок и в ранние сроки достигать не только эндоскопического, но и функционального восстановления гортани [5, 6].

Одной из последних новинок среди фотоангиолитических лазеров является полупроводниковый лазер с длиной волны 445 нм (TruBlue, A.R.C. Laser Company), сочетающий высокий гемостатический эффект и хорошее резекционное воздействие без формирования обширной зоны термического повреждения окружающих тканей (за счет проникновения лазерного импульса на глубину не более 1 мм) [7–10].

На базе ФГБУ СПб НИИ ЛОР с января 2021 г. было проведено хирургическое лечение 20 пациентов с доброкачественными и опухолеподобными образованиями гортани с применением полупроводникового лазера с длиной волны 445 нм. Подробнее остановимся на двух клинических случаях.

Клинический случай № 1 (рубец передней комиссуры). Пациент Л., 36 лет, обратился в ФГБУ «Санкт-Петербургский НИИ уха, горла, носа и речи» Минздрава России в ноябре 2020 г. с жалобами на постоянную осиплость, ощущение нехватки воздуха при выраженной физической нагрузке. Из анамнеза известно, что пациент получал хирургическое лечение по поводу папилломатоза гортани в 2018 и 2019 гг., после последней операции спустя 2 месяца стал отмечать вышеописанные жалобы с их прогрессированием в течение последнего года. Профессиональная деятельность пациента связана с голосовой нагрузкой.

При выполнении видеостробоскопии гортани до операции (рис. 1): слизистая розовая. Надгортанник не изменен. Грушевидные синусы и валлекулы свободные. Черпаловидные хрящи, черпало-надгортанные складки не изменены. Голосовые складки подвижны, серые. В области передней комиссуры с переходом на переднюю $^1/_3$ голосовых складок – плотное рубцовое сращение розоватого цвета. При фонации – полное смыкание в задней трети, колебания неравномерные. Голосовая щель в межчерпаловидной области широка, достаточная для дыхания. Обозримый подголосовой отдел не изменен.

Помимо выявления патологии гортани по данным эндоскопической картины был произведен акустический анализ голоса до операции, показавший нарушение основных акустических показателей у данного пациента.

По результатам эндоскопического исследования принято решение об удалении рубцового об-

Рис. 1. Эндоскопическая картина гортани до операции
Fig. 1. Endoscopic picture of the larynx before surgery

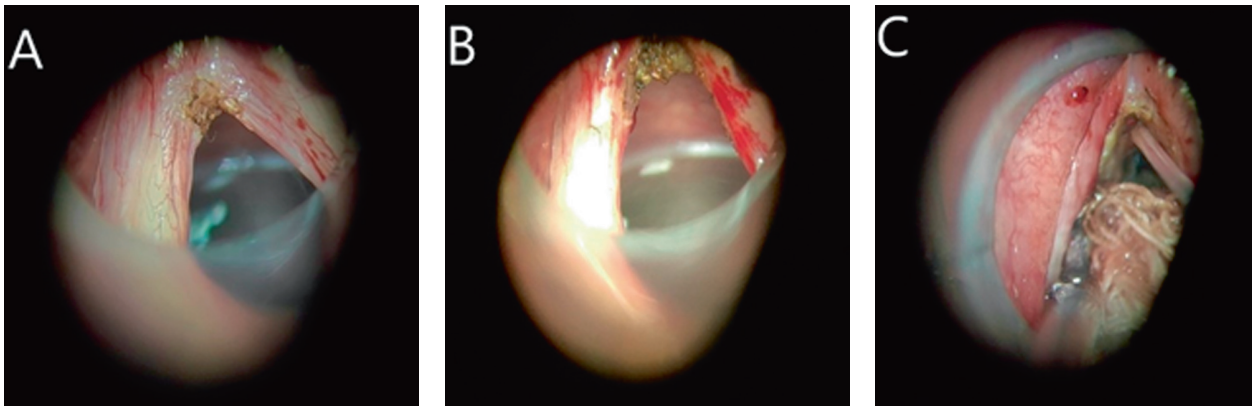

Рис. 2. A – начало вапоризации рубцовой ткани с использованием лазера; B – постепенная коагуляция рубца гортани; C – обработка области передней комиссуры с использованием полупроводникового лазера 445 нм
Fig. 2. A – beginning of laser vaporization of scar tissue; B – coagulation of the laryngeal scar; C – resection of the anterior commissure web formation using a laser 445 nm

разования передней комиссуры с использованием лазерных технологий.

При прямой опорной микроларингоскопии под ЭТН с использованием армированной интубационной трубки 6,0 с раздувающейся манжетой при помощи ларингоскопа и операционного микроскопа Carl Zeiss осмотрен голосовой отдел гортани. С применением полупроводникового лазера 445 нм при использовании оптоволокна 400 мкм в контактном режиме в атмосфере инертного газа произведена поэтапная вапоризация рубцовой ткани до освобождения передней комиссуры (на мощности 9 Вт, импульс 20 мс, пауза 110 мс). В дистантном режиме на расстоянии 2 мм произведена коагуляция краев голосовой складки (мощность 9 Вт, импульс 20 мс, пауза 200 мс) (рис. 2). Достигнут гемостаз. Область передней комиссуры обработана мазью гидрокортизон. Установка стента в область передней комиссуры не производилась. Время оперативного вмешательства 40 мин с момента введения пациента в наркоз.

В послеоперационном периоде пациент соблюдал голосовой покой в течение 10 дней, получал противоотечную, антибактериальную терапию. Проводились ингаляции с противовоспалительными растворами и муколитиками.

При выписке пациента на 5-й день после операции определялась следующая фиброскопическая картина гортани: вход в гортань свободный, слизистая гортани розовая, с сосудистой инъекцией, влажная. Надгортанник, черпало-надгортанные складки и зоны черпаловидных хрящей не изменены. Голосовые складки незначительно отечны, гиперемированы, на складках тонкие фибриновые наложения, область передней комиссуры свободна, гиперемирована. При фонации движение голосовых складок в полном объеме. Разведение складок максимальное по всей длине. Просвет для дыхания широкий. Подголосовой отдел свободен (рис. 3, A).

При выписке рекомендовано проведение ингаляций с раствором лидазы (64 Ед) в течение

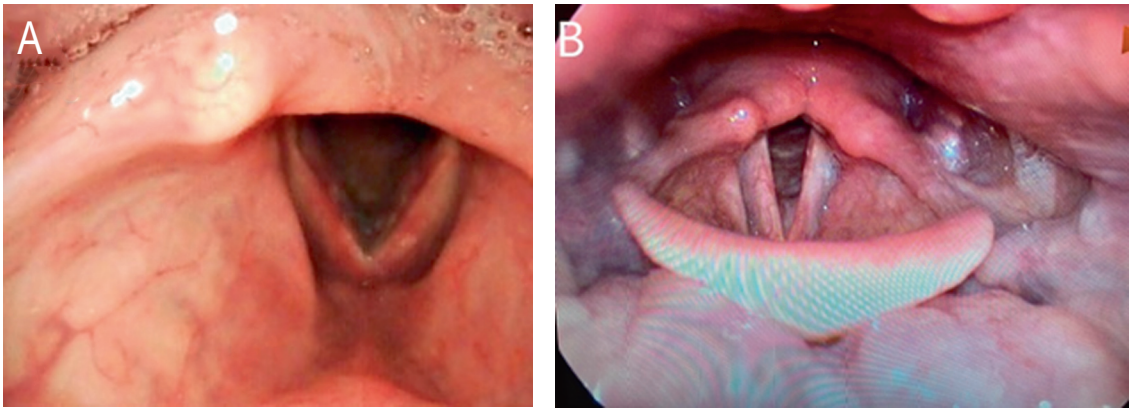

Рис. 3. A – эндоскопическая картина через 5 дней после оперативного вмешательства (видеориноларингоскоп CMOS Karl Storz); B – эндоскопическая картина гортани через 5 недель после вмешательства (ларингоскоп XION)
Fig. 3. A – endoscopic picture 5 days post-op (CMOS Karl Storz rhinolaryngoscope); B – endoscopic picture of the larynx 5 weeks post-op (XION laryngoscope)

Таблица 1

Акустический анализ голоса до и после операции

Table 1

Acoustic analysis of the voice before and post-op

Показатель	До операции	Через 5 недель после операции
ВМФ, с	6,72	16,75
ЧОТ, Гц	139,97	104,32
Jitter, %	2,882	1,014
Noise to Harmonic Ratio (NHR)	0,168	0,119
Shimmer, %	4.382	2,108

недели, соблюдение голосового режима до 2 недель, ограничение голосовых нагрузок в течение 1 месяца.

Спустя 14 дней после операции отмечались умеренные реактивные явления со стороны гортани в области передней комиссуры. Фибриновые налеты отсутствовали.

Спустя 5 недель после операции все воспалительные реакции со стороны слизистой гортани купировались, область передней комиссуры четко образована, без рубцовых сращений. При фонации движение голосовых складок в полном объеме, при дыхании – разведение складок максимальное. Подголосовой отдел свободен (рис. 3, В).

Спустя 5 недель после операции пациент прошел курс фонопедических занятий, после чего был выполнен контрольный акустический анализ голоса [11] (табл. 1).

Клинический случай № 2 (киста голосовой складки). Пациентка К., 52 года, обратилась в ФГБУ «Санкт-Петербургский НИИ уха, горла, носа и речи» Минздрава России в феврале 2021 г. с жалобами на осиплость постоянного характера, утомляемость голоса при голосовой нагрузке. После эпизода ОРВИ в 2020 г. возникла осиплость, которая прогрессировала и стала постоянной спустя 6 месяцев от момента респираторной инфекции. Профессиональная деятельность не связана с голосовой нагрузкой.

По видеоэндостробоскопии до операции: вход в гортань свободный, слизистая оболочка гортани розовая с сосудистой инъекцией, надгортанник, черпало-надгортанные складки не изменены, слизистая межчерпаловидной области незначительно отечна, гиперемирована (признаки рефлюкс-эзофагита), голосовые складки серые с сосудистой инъекцией, смыкаются при фонации с линейной щелью, колебания регулярные. Левая голосовая складка с выраженной сосудистой инъекцией, утолщена в передних $^{2}/_{3}$, где визуализируется новообразование овальной формы серовато-беловатого цвета (киста). Подскладчатое пространство свободное. Голосовая щель широкая при дыхании.

Установленный основной клинический диагноз: доброкачественное новообразование левой голосовой складки (киста). Сопутствующий диагноз: рефлюкс-эзофагит; гипертоническая болезнь 2-й ст., АГ 1-й ст., Р. ССО 2-й ст.

В условиях многокомпонентной анестезии с интубацией трахеи с использованием армированной интубационной трубки 7,0 с раздувающейся манжетой при прямой опорной микроларингоскопии визуализировано овальное образование светло-серого цвета около 5 мм в диаметре (киста) в толще передней трети левой голосовой складки. С использованием хирургического полупроводникового лазера с длиной волны 445 нм оптоволокном 300 мкм (мощность 7 Вт, импульс 15 Вт, пауза 200 мс) произведена превентивная коагуляция поверхностных сосудов левой голосовой складки. Далее при использовании лазера (мощность 7 Вт, импульс 15 Вт, пауза 130 с) в условиях атмосферы инертного газа произведен окаймляющий разрез по верхней поверхности левой голосовой складки в проекции образования. При помощи гортанных щипцов образование фиксировано, полупроводниковым лазером произведена энуклеация новообразования из толщи складки. Удаление произведено единым блоком без повреждения капсулы кистоподобного образования. Ложе кисты коагулировано в дистантном режиме (мощность 7 Вт, импульс 15 Вт, пауза 200 мс). Произведена пластика дефекта путем сведения краев разреза слизистой голосовой складки посредством микрощипчиков и их плотного соединения между собой под воздействием полупроводникового лазера в дистантном режиме (мощность 7 Вт, импульс 15 Вт, пауза 130 с) (рис. 4). Достигнут гемостаз. Удаленный материал отправлен на гистологическое исследование. Время оперативного вмешательства 20 мин с момента введения пациента в наркоз.

По данным морфологического анализа: дуктальная киста.

В течение 4 дней пребывания пациентки в стационаре была назначена антибактериальная, противоотечная терапия, антирефлюксная терапия.

Видеоэндостробоскопия спустя 4 дня после оперативного лечения: вход в гортань свободный, слизистая гортани розовая, влажная. Надгортанник, черпало-надгортанные складки и зоны черпаловидных хрящей не изменены, незначительный отек межчерпаловидной области. Левая голосовая складка с умеренной гиперемией в области удаленного новообразования, тонкий фибриновый налет в области воздействия, отека нет. При фонации колебания неравномерные, голосовые складки подвижные в полном объеме. Просвет для дыхания широкий. Подголосовой отдел свободен (рис. 5, А).

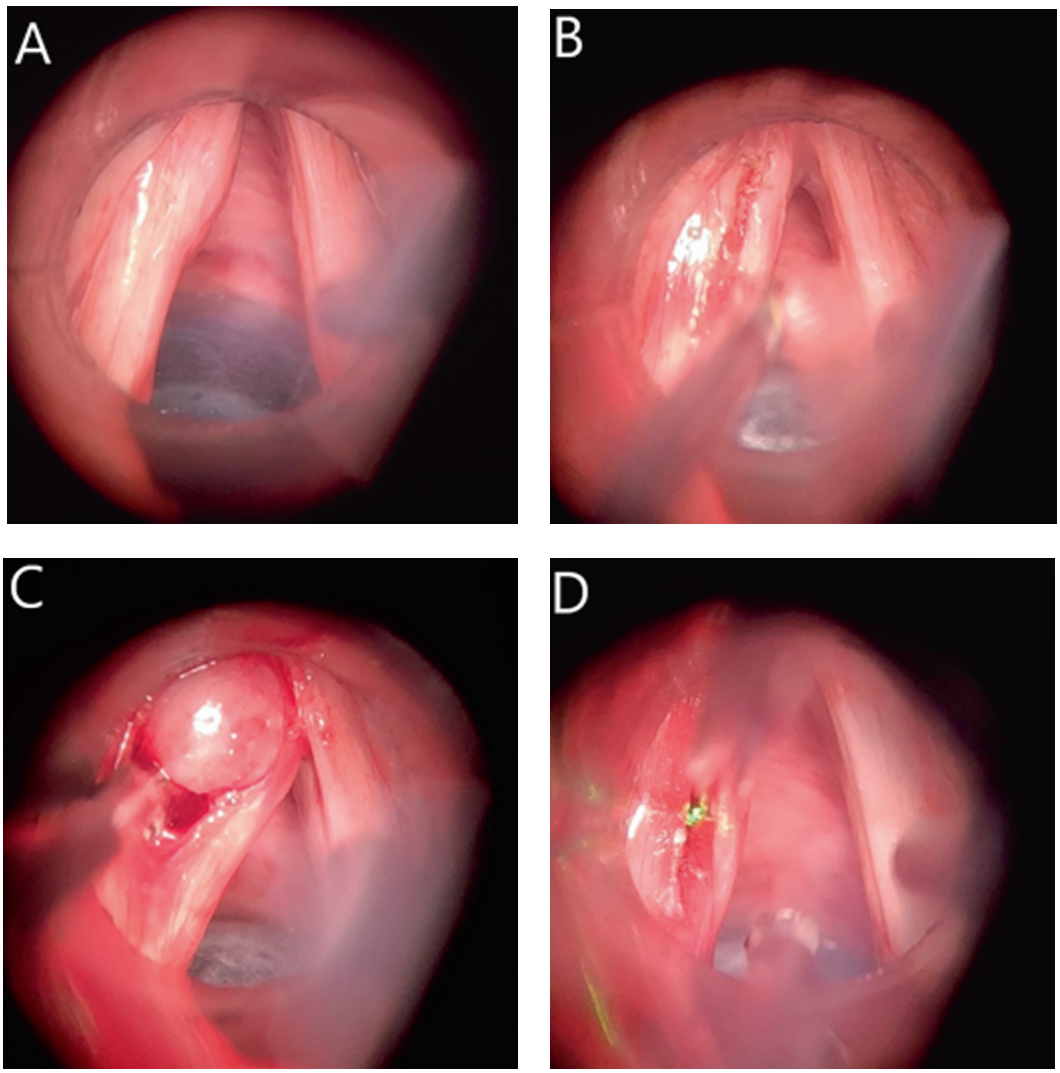

Рис. 4. A – картина до оперативного вмешательства; B – выполнение разреза с использованием полупроводникового лазера 445 нм; C – энуклеация кистоподобного новообразования; D – обработка краев разреза слизистой с использованием лазера
Fig. 4. A – picture before surgery; B – performing an incision using a laser 445 nm; C – enucleation of a cyst; D – laser joint of the incision edges

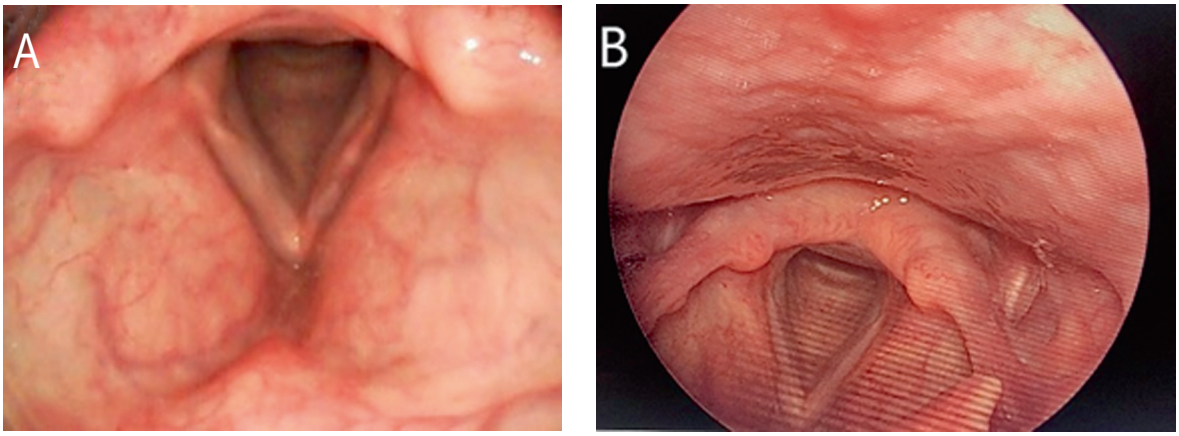

Рис. 5. A – эндоскопическая картина через 4 дня после оперативного вмешательства (видеориноларингоскоп CMOS Karl Storz), B- эндоскопическая картина гортани через 21 день после оперативного вмешательства (ларингоскоп XION)
Fig. 5. A – endoscopic picture 4 days post-op (CMOS Karl Storz rhinolaryngoscope); B – endoscopic picture of the larynx 21 days post-op (XION laryngoscope)

Таблица 2

Акустический анализ голоса до и после операции

Table 2

Acoustic analysis of the voice before and post-op

Показатель	До операции	Через 3 недели после операции
ВМФ, с	8,55	15,10
ЧОТ, Гц	240,53	215,34
Jitter, %	1,899	0,978
Noise to Harmonic Ratio (NHR)	0,151	0,085
Shimmer, %	1,736	0,959

Были рекомендованы соблюдение голосового режима 2 недели, диеты при ГЭРБ, ингаляции с противовоспалительными, противоотечными препаратами, антирефлюксная терапия.

Видеоэндостробоскопия спустя 21 день: левая голосовая складка без острых воспалительных явлений. При фонации отмечается полное смыкание, слизистая волна определяется с двух сторон (рис. 5, В).

Фонопедическое лечение не проводилось, так как пациентку полностью устраивал голос, и по данным акустического анализа голоса было отмечено восстановление фонаторной функции [11] (табл. 2).

Обсуждение

Безусловными плюсами полупроводникового лазера с длиной волны 445 нм является возможность произведения гемостаза одновременно с рассечением как слизистой оболочки голосовой складки, так и рубцовой ткани, что сокращает длительность операции и снижает риск как интра- так и послеоперационного кровотечения.

Кроме того, благодаря работе в атмосфере инертного газа (интраоперационная подача гелия за счет установки Flow Control) сохраняется отличная визуализация операционного поля, так как рабочая область освобождается от возникающего дыма и уменьшается адгезия тканей на кончике лазерного волокна, что обеспечивает его максимальную производительность. При работе в атмосфере инертного газа ввиду отсутствия в операционном поле кислорода минимизируется эффект карбонизации биологической ткани при воздействии лазера длиной волны 445 нм. Это уменьшает термическое повреждение здоровых тканей, подлежащих операционному полю. В ларингологической практике данная методика применения лазера в атмосфере инертного газа используется впервые в РФ, и, таким образом, наша работа важна для накопления клинического опыта в вопросах использования нового лазерного оборудования.

Полупроводниковый лазер с длиной волны 445 нм (TruBlue; A.R.C. Laser Company) был сертифицирован для медицинского применения только в 2018 г., и поэтому на сегодняшний день в иностранной и российской литературе крайне мало работ, посвященных применению данной лазерной установки в практической деятельности. С учетом этого необходимо проведение новых лабораторных и клинических испытаний, посвященных применению данного лазера в различных областях оториноларингологии, для правильного и максимально эффективного использования данного хирургического прибора.

В дальнейшем мы планируем провести экспериментальную работу по оценке лазерных эффектов с учетом применения данного вида излучения в ларингологии, а также выполнить анализ отдаленных функциональных результатов у пациентов с патологией гортани, прооперированных посредством полупроводникового лазера с длиной волны 445 нм, и сравнить эффективность хирургического лечения ООГ и ДОГ данным лазером и полупроводниковым лазером 980 нм.

Выводы

Полупроводниковый лазер 445 нм обладает высоко выраженными свойствами фотоангиолитического лазера, позволяющего осуществлять как качественную коагуляцию, так и разрез тканей в различных мощностях и режимах.

Применение данного лазера в представленных клинических случаях позволило: снизить риск интра- и послеоперационного кровотечения за счет превентивной коагуляции сосудов; осуществить разрез в области рубцовой соединительной ткани и в толще слизистой голосовой складки при минимальном воздействии на окружающие ткани за счет хороших резекционных свойств лазера и работе в атмосфере инертного газа.

Таким образом, за счет использования полупроводникового лазера 445 нм на всех этапах операции мы смогли сократить время хирургического вмешательства и добиться уменьшения реактивных явлений со стороны гортани в послеоперационном периоде, а следовательно, в более быстрые сроки восстановить фонаторную функцию пациентов.

Авторы заявляют об отсутствии конфликта интересов.

ЛИТЕРАТУРА

1. Степанова Ю. Е., Готовяхина Т. В., Махоткина Н. Н. Важность своевременной диагностики заболеваний гортани при первичном осмотре врачом-оториноларингологом. *Медицинский Совет.* 2018;(20):58-64. [Stepanova Yu. E., Gotovyakhina T. V., Makhotkina N. N. Importance of timely diagnosis of diseases of the larynx during initial examination performed by an otorhinolaryngologist. *Meditsinskiy sovet = Medical Council.* 2018;(20):58-64. (In Russ.)] https://doi.org/10.21518/2079-701X-2018-20-58-64

2. Дайхес Н. А., Нажмудинов И. И., Гусейнов И. Г., Романенко С. Г. Доброкачественные и предраковые заболевания гортани: клинические рекомендации. Национальная медицинская ассоциация оториноларингологов. Министерство здравоохранения Российской Федерации. М., 2014 [Daikhes N. A., Nazhmudinov I. I., Guseinov I. G., Romanenko S. G. Benign and precancerous diseases of the larynx: Clinical guidelines. National Medical Association of Otorhinolaryngologists. Ministry of Health of the Russian Federation. Moscow, 2014. (In Russ.)] http://нмаору.рф/files/Доброкачественные%20и%20предраковые%20заболевания%20гортани.pdf
3. Филатова Е. А. Качество жизни при нарушениях голоса у взрослых. *Российская оториноларингология.* 2012; 1(56):174–178 [Filatova E. A. Quality of life in adult with voice disorders. *Rossiiskaya otorinolaringologiya.* 2012; 1(56):174-178. (In Russ.)] https://www.elibrary.ru/download/elibrary_17282837_47586648.pdf
4. Kraimer K. L., Husain I. Updated Medical and Surgical Treatment for Common Benign Laryngeal Lesions. *Otolaryngol Clin North Am.* 2019 Aug;52(4):745-757 https://doi.org/10.1016/j.otc.2019.03.017
5. Xie X., Young J., Kost K., McGregor M. KTP 532 nm Laser for Laryngeal Lesions. A Systematic Review. *Journal of Voice.* 2013;27(2):245-249. https://doi.org/10.1016/j.jvoice.2012.11.006
6. Hess M., Fleischer S. Photoangiolytische Laser in der Laryngologie [Photoangiolytic Lasers in Laryngology]. *Laryngorhinootologie*. 2020 Sep; 99(9):607-612. https://doi.org/10.1055/a-1071-0410.
7. Miller B. K, Abdelhamid A., Karagama Y. Applications of Office-Based 445 nm Blue Laser Transnasal Flexible Laser Surgery: A Case Series and Review of Practice. *Ear, Nose & Throat Journal.* 2020; 24:145561320960544 https://doi.org/10.1177/0145561320960544
8. Hess M., Fleischer S., Ernstberger M. New 445 nm blue laser for laryngeal surgery combines photoangiolytic and cutting properties. *Eur Arch Otorhinolaryngol.* 2018;275:1557-1567 https://doi.org/10.1007/s00405-018-4974-8
9. Palaia G., Pergolini D., D'Alessandro L., Carletti R., Del Vecchio A., Tenore G., Di Gioia C. R. T., Romeo U. Histological Effects of an Innovative 445 nm Blue Laser During Oral Soft Tissue Biopsy. *Int J Environ Res Public Health.* 2020 13;17(8):2651. https://doi.org/10.3390/ijerph17082651
10. Диаб Х. М., Умаров П. У., Загорская Д. А., Панина О. С. Клинический случай использования фотоангиолитического лазера при удалении параганглиомы височной кости. *Экспериментальная и клиническая оториноларингология*. 2020;1(2):104-107 https://med122.com/news/1/Magazin_OTORINO_01_2020_web.pdf
11. Степанова Ю. Е., Мохотаева М. В., Корнеенков А. А. Акустические характеристики голоса у представителей голосоречевых профессий с функциональной дисфонией по гипотонусному типу. *Российская оториноларингология*. 2021;20(4):58–63 [Stepanova Yu. E., Mokhotaeva M. V., Korneenkov A. A. Acoustic characteristics of voice in voice professionals with hypotonic dysphonia. *Rossiiskaya otorinolaringologiya*. 2021;20(4):58-63. (In Russ.)] https://doi.org/10.18692/1810-4800-2021-4-58-63

Информация об авторах

✉ **Кривопалов Александр Александрович** – доктор медицинских наук, старший научный сотрудник отдела разработки и внедрения высокотехнологичных методов лечения, Санкт-Петербургский научно-исследовательский институт уха, горла, носа и речи (190013, Россия, Санкт-Петербург, Бронницкая ул., д. 9); e-mail: krivopalov@list.ru

ORCID: https://orcid.org/0000-0002-6047-4924

Шамкина Полина Александровна – аспирант отдела разработки и внедрения высокотехнологичных методов лечения, Санкт-Петербургский научно-исследовательский институт уха, горла, носа и речи (190013, Россия, Санкт-Петербург, Бронницкая ул., д. 9); e-mail: p.s.ent@bk.ru

ORCID: https://orcid.org/0000-0003-4595-365X

Степанова Юлия Евгеньевна – доктор медицинских наук, доцент, руководитель отдела патофизиологии голоса и речи, Санкт-Петербургский научно-исследовательский институт уха, горла, носа и речи (190013, Россия, Санкт-Петербург, Бронницкая ул., д. 9); тел.: +8 (812) 316-41-17, e-mail: julia.stepanov@yandex.ru

ORCID: https://orcid.org/0000-0003-1502-6337,

Корень Елена Евгеньевна – научный сотрудник отдела патофизиологии голоса и речи, Санкт-Петербургский научно-исследовательский институт уха, горла, носа и речи (190013, Россия, Санкт-Петербург, Бронницкая ул., д. 9); тел.: +7 (812) 316-41-17, e-mail: ekoren@yandex.ru

ORCID: https://orcid.org/0000-0001-8676-3946

Готовяхина Татьяна Васильевна – кандидат медицинских наук, старший научный сотрудник отдела патофизиологии голоса и речи, Санкт-Петербургский научно-исследовательский институт уха, горла, носа и речи (190013, Россия, Санкт-Петербург, Бронницкая ул., д. 9); тел.: 8 (812) 316-41-17, e-mail: gotovyakhina@rambler.ru

ORCID: https://orcid.org/0000-0002-8477-9503

Information about authors

✉ **Aleksandr A. Krivopalov** – MD, Senior Research Associate Of Development Department and Introduction High-Technology Treatment Mode, Saint Petersburg Research Institute of Ear, Throat, Nose and Speech (9, Bronnitskaya str., Saint Petersburg, Russia, 190013); e-mail: krivopalov@list.ru

ORCID: https://orcid.org/orcid.org/0000-0002-6047-4924

Polina A. Shamkina – Postgraduate of Development Department and Introduction High-Technology Treatment Mode, Saint Petersburg Research Institute of Ear, Throat, Nose and Speech (9, Bronnitskaya str., Saint Petersburg, Russia, 190013); e-mail: p.s.ent@bk.ru

ORCID: https://orcid.org/0000-0003-4595-365X

Yuliya E. Stepanova – MD, Docent, Head of the Department of Pathophysiology of Voice and Speech, Saint-Petersburg Research Institute of Ear, Throat, Nose and Speech (9, Bronnitskaya str., Saint Petersburg, Russia, 190013); phone: +7 (812) 316-41-17; e-mail: julia.stepanov@yandex.ru

ORCID: https://orcid.org/0000-0003-1502-6337

Elena E. Koren' – Research Officer of the Department of Pathophysiology of Voice and Speech, Saint-Petersburg Research Institute of Ear, Throat, Nose and Speech (9, Bronnitskaya str., Saint Petersburg, Russia, 190013); phone: +7 (812) 316-41-17; e-mail: ekoren@yandex.ru

ORCID: https://orcid.org/0000-0001-8676-3946

Tat'yana V. Gotovyakhina – MD Candidate, Senior Research Officer of the Department of Pathophysiology of Voice and Speech, Saint-Petersburg Research Institute of Ear, Throat, Nose and Speech (9, Bronnitskaya str., Saint Petersburg, Russia, 190013); phone: +7 (812) 316-41-17, e-mail: gotovyakhina@rambler.ru

ORCID: https://orcid.org/0000-0002-8477-9503

УДК 576.8.097.2
https://doi.org/10.18692/1810-4800-2021-6-109-114

Влияет ли эктоин на высвобождение аллергенов из пыльцы ветроопыляемых растений?

Т. М. Желтикова[1], И. Г. Ахапкина[1], М. А. Мокроносова[1]

[1] Научно-исследовательский институт вакцин и сывороток им. И. И. Мечникова, Москва, 105064, Россия

Does ectoin affect release of allergens from pollen of wind-blown plants?

T. M. Zheltikova[1], I. G. Akhapkina[1], M. A. Mokronosova[1]

[1] Mechnikov Research Institute of Vaccines and Serums, Moscow, 105064, Russia

Проведено исследование влияния эктоина на высвобождение аллергенов из пыльцы ветроопыляемых растений. В работе использовали пыльцу березы, ольхи, лещины, тимофеевки и ежи сборной. Использовали иммунохимический анализ (ИФА) и морфологическое исследование пыльцы березы (с применением светового микроскопа). Полученные данные свидетельствуют, что эктоин не способствует высвобождению аллергенов из пыльцы. Таким образом, эктоин не только улучшает барьерную функцию слизистой оболочки полости носа и вымывает пыльцу из полости носа, но и не нарушает их целостность и не влияет на высвобождение аллергенов.
Ключевые слова: эктоин, пыльца ветроопыляемых растений, пыльцевые аллергены.

Для цитирования: Желтикова Т. М., Ахапкина И. Г., Мокроносова М. А. Влияет ли эктоин на высвобождение аллергенов из пыльцы ветроопыляемых растений? *Российская оториноларингология.* 2021;20(6):109–114. https://doi.org/10.18692/1810-4800-2021-6-109-114

The effect of ectoin on the release of allergens from pollen grain of wind-blown plants was studied. The birch, alder, hazel, timothy, and orchard grass pollen grains were used for this experiment. Enzyme-linked immunosorbent assay (ELISA) and morphological examination of birch pollen grains utilizing the light microscope were used. The findings indicated that ectoin does not promote the allergen release from pollen. Thus, ectoin not only improves the barrier function of the nasal mucosa and washes pollen from the nasal cavity, but also does not disturb their integrity and does not affect the release of allergens.
Keywords: ectoin, pollen of wind-blown plants, pollen allergens.

For citation: Zheltikova T. M., Akhapkina I. G., Mokronosova M. A. Does ectoin affect release of allergens from pollen of wind-blown plants? *Rossiiskaya otorinolaringologiya*. 2021;20(6):109-114. https://doi.org/10.18692/1810-4800-2021-6-109-114

Во время сезона палинации ветроопыляемых растений в атмосфере значительно повышается концентрация основных аллергенных компонентов, вызывающих обострение у больных аллергическим ринитом, конъюнктивитом и бронхиальной астмой. В этот период количество пыльцевых зерен (п. з.) в воздухе может достигать высоких концентраций и значительно варьировать как в различных климато-географических регионах, так и в разные периоды [1–3]. Для наиболее чувствительных пациентов достаточно всего 20 зерен/м^3, провоцирующих проявления первых клинических симптомов поллиноза [4]. В этой связи поиски эффективных, безопасных методов элиминации пыльцевых зерен из полости носа больных аллергическим ринитом остаются актуальными.

Пыльцевое зерно представляет собой мужской гаметофит, погруженный в цитоплазму ве-

© Коллектив авторов, 2021

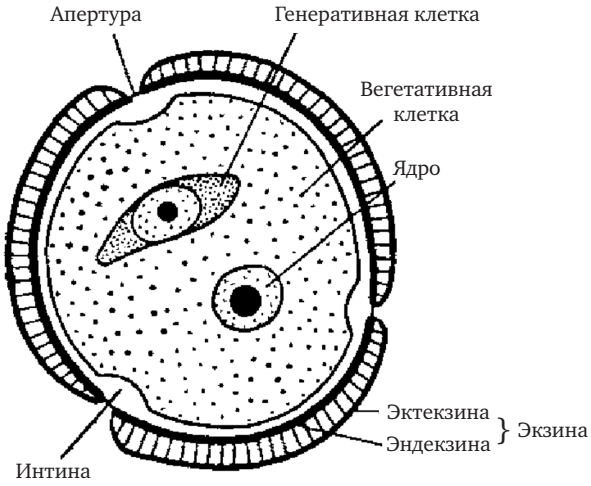

Рис. 1. Строение пыльцевого зерна [5]
Fig. 1. Structure of pollen grains [5]

гетативной клетки (рис. 1). П. з. имеют консервативную, устойчивую к воздействиям факторов окружающей среды структуру благодаря многослойной оболочке – спородерме. Спородерма состоит из внешнего слоя – экзины (эктэкзина + эндэкзина) и внутреннего слоя – интины. В экзине п. з. имеются эластичные, тонкие или даже перфорированные места – апертуры, служащие для выхода пыльцевой трубки при прорастании [5].

Однако при попадании п. з. в полость носа и/или при разрушении экзины происходит высвобождение биологически активных веществ, в том числе и аллергенов. Одним из часто используемых средств для удаления аллергенов, в том числе и п. з. ветроопыляемых растений, из полости носа и гидратации ее слизистой оболочки являются препараты из серии «Аква Марис», приготовленные из морской воды. В последнюю модификацию этого препарата в качестве активного компонента был включен компонент эктоин.

Эктоин (2-метил-1,4,5,6-тетрагидропиримидин-4-карбоновая кислота) представляет собой водорастворимую циклическую аминокислоту и относится к классу бетаинов. Его продуцируют галофильные микроорганизмы. Естественная биологическая функция эктоина состоит в обеспечении резистентности бактерий к неблагоприятным факторам внешней среды (экстремальные температуры, засоление, УФ-излучения и др.). Впервые эктоин был выделен в 1977 г. из галофильных бактерий *Halorhodospira halochloris* (старое название *Ectothiorhodo spirahalochloris*, отсюда и название «эктоин»), которые обитают в соленом озере в Вади-Эль-Натрун, Египет (Скитская пустыня) [6].

В связи с тем что эктоин способен стабилизировать клеточные мембраны, нами было выдвинуто предположение, что препарат может препятствовать высвобождению аллергенов из пыльцы.

Цель исследования

Изучить влияние эктоина на высвобождение аллергенов из пыльцы in vitro.

Материалы и методы исследования

В работе использовали пыльцу ветроопыляемых растений – ведущих аллергенов в средней полосе России: березы (Betula pendula Roth.), лещины (Corylus avellana (L.) H.KARST), ольхи (Alnus glutinosa (L.) GAERTN.), ежи сборной (Dactylis glomerata L.), тимофеевки луговой (Phleum pratense L.).

Препараты: раствор эктоина 1,3% (PARI ProtECT Inhalationslosung, Германия); «Аква Марис Эктоин» (спрей для носа) (Ядран-Галенски Лабораторий а. о., Хорватия), содержащий комбинацию эктоина и изотонического раствора морской соли; «Преднизолон Эльфа», 30 мг/мл для внутривенного и внутримышечного введения (АО «Научно-производственный центр «Эльфа», РФ); поликлональные антисыворотки кроликов (АС), полученные против пыльцевых аллергенных экстрактов (Allergopharma, Германия) березы, лещины, ольхи, ежи сборной и тимофеевки луговой.

Подготовка к ИФА. Были приготовлены по 16 навесок пыльцы каждого вида растений. Масса навески для проведения экстракции аллергенов в присутствии 1,3%-ного раствора эктоина колебалась в пределах 2,3 ± 0,4 мг пыльцевых зерен. Масса навески для проведения экстракции аллергенов в присутствии преднизолона колебалась в пределах 1,5 ± 0,45 мг пыльцевых зерен. Для проведения экстракции к 3 навескам пыльцы каждого вида прибавили по 1 мл физиологического раствора и по 0,5 мл раствора эктоина, к следующим 3 навескам пыльцы каждого вида прибавили по 1 мл физиологического раствора и по 0,5 мл раствора преднизолона. К 10 навескам пыльцы каждого вида растений прибавили по 1,5 мл физиологического раствора. Экстракцию аллергенов из пыльцы проводили 30 мин при 37 °С, затем 60 мин при комнатной температуре при интенсивном встряхивании на шутеле.

Определение аллергенспецифической активности экстрактов пыльцы растений проводили непрямым способом иммуноферментного анализа (ИФА). Расчетное количество экстрактов, соответствующее 0,2 мг пыльцы в случае экстракции в присутствии эктоина и 0,1 мг пыльцы в случае экстракции в присутствии преднизолона, помещали в лунки 96-луночного планшета в трех повторностях. Прибавляли такое же количество карбонат-бикарбонатного буфера pH 9,4 (КББ). В следующие лунки помещали только КББ, в следующие 3 лунки помещали КББ и прибавляли 30% объема раствора эктоина (Э) или раствора преднизолона (П). Инкубировали 60 мин при 37 °С, затем 14 ч при 4 °С. Удаляли жидкость из лунок, промывали фосфатно-солевым раствором с Tween-20 (ФСБ).

В лунки помещали соответствующие специфические АС в разведении 1 : 1000. Инкубировали 40 мин при 37 °С, удаляли жидкость из лунок, промывали ФСБ. В лунки помещали КК в разведении 1 : 2000, инкубировали 30 мин при 37 °С. Удаляли жидкость из лунок, промывали ФСБ. Прибавляли однокомпонентный раствор ТМБ, инкубировали при комнатной температуре в темноте. Реакцию останавливали разбавленным раствором серной кислоты. Оптическую плотность (ОП) реакционной массы определяли при 450 нм.

Морфологическое исследование пыльцы березы (с использованием светового микроскопа). В качестве модельного объекта была выбрана пыльца березы, поскольку в средней полосе России это один из ведущих пыльцевых аллергенов. Пыльцу березы (Betula verrucosa Ehrh. (Betula pendula Roth.) помещали в каплю (200 мкл) эктоина (Э) и физиологического раствора (положительный контроль) (Ф). Затем п. з. инкубировали при комнатной температуре и в динамике оценивали морфологические изменения (деформацию, разрушение), происходившие в п. з. березы. Инкубацию проводили в течение 4 ч. Результаты оценивали до и через 30 мин, 1 ч и далее через 1 ч. Всего проведено 7 экспериментов и 2 эксперимента были проведены дополнительно, специально для фотосъемки. Подсчет деформированных п. з. проводили в 3-кратной повторности. В работе для фотографирования п. з. использовали световой микроскоп Nikon (Eclipse E 200).

Статистическую обработку количественных данных выполняли с помощью статистических формул программы Microsoft Office Excel 2010 и Statistica 6.0.

Результаты и анализ исследований

В целях исследования возможной стимуляции эктоина и кортикостероидного препарата преднизолона на высвобождение аллергенов из п. з. мы выбрали две модели экспериментов in vitro: ИФА с экстрактами из пыльцы различных ветроопыляемых растений (березы, лещины, ольхи, ежи сборной и тимофеевки) в присутствии раствора эктоина и без него и морфологическое исследование п. з. березы (с использованием светового микроскопа) до и после воздействия препарата «Аква Марис Эктоин». В качестве контроля использовали физиологический раствор.

Результаты ИФА, представленные на рис. 2 и 3, свидетельствуют, что иммунохимическое связывание аллергенов пыльцы различных ветроопыляемых растений и АС в присутствии эктоина или преднизолона сопоставимы друг с другом и статистически достоверно не отличаются от контроля, когда экстракцию п. з. проводили только в физрастворе без препаратов. Особенно хорошо это показано в экспериментах с использованием эктоина (рис. 2).

Полученные результаты свидетельствуют о том, что эктоин не влияет на высвобождение пыльцевых аллергенов, так же как и физиологический раствор и кортикостероидный препарат преднизолон.

Было проведено морфологическое исследование п. з. березы (с использованием светового микроскопа) до и после воздействия эктоина (препарат «Аква Марис Эктоин»).

При инкубации п. з. с физиологическим раствором (контроль) на протяжении всего времени эксперимента (4 ч) морфология п. з. практически не изменялась (рис. 4). Клеточная стенка и апертуры были хорошо выражены; цитоплазма прозрачная; отслоения цитоплазмы от клеточной стенки на протяжении всего эксперимента не происходило, так же как не наблюдалось и деформации п. з.

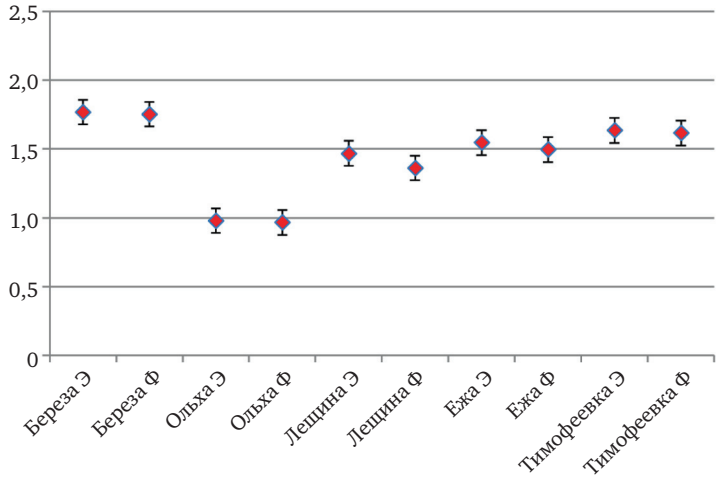

Рис. 2. Концентрация аллергенов, экстрагируемых из пыльцы различных ветроопыляемых растений физиологическим раствором в присутствии эктоина (Э) и только физиологическим раствором (Ф)

Fig. 2. Concentration of allergens extracted from pollen of various wind-pollinated plants with saline solution in the presence of ectoin (E) and only with saline solution (S)

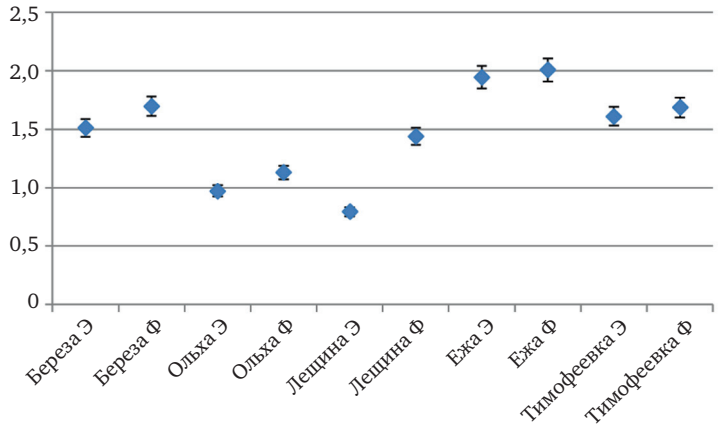

Рис. 3. Концентрация аллергенов, экстрагируемых из пыльцы различных ветроопыляемых растений физиологическим раствором в присутствии преднизолона (П) и только физиологическим раствором (Ф)
Fig. 3. Concentration of allergens extracted from pollen of various wind-pollinated plants with saline solution in the presence of prednisone (P) and only with saline solution (S)

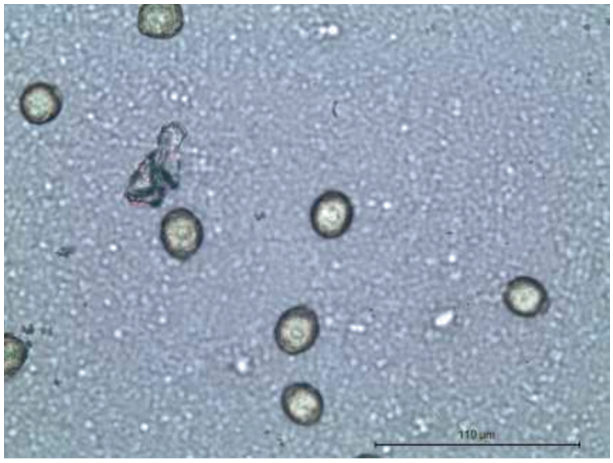

Рис. 4. Пыльцевые зерна Betula verrucosa Ehrh. (Betula pendula Roth.) при инкубации в физиологическом растворе (экспозиция 4 ч, увеличение окуляр 10×/18, объектив 40×/1,25)
Fig. 4. Pollen grains Betula verrucosa Ehrh. (Betula pendula Roth.) During incubation in saline (exposure 4 hours, magnification eyepiece 10×/18, objective 40×/1,25)

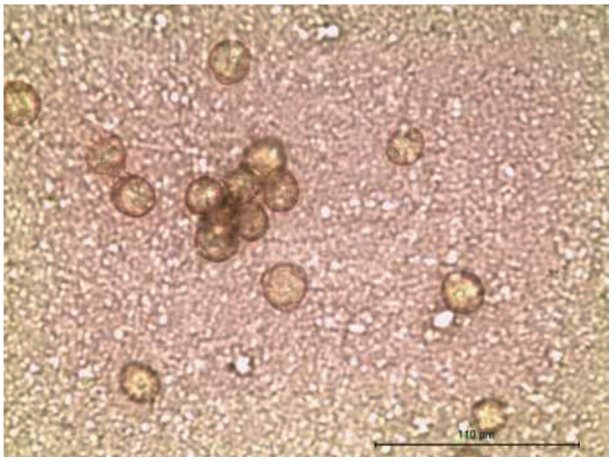

Рис. 5. Пыльцевые зерна Betula verrucosa Ehrh. (Betula pendula Roth.) при инкубации в «Аква Марис Эктоин» (экспозиция 4 ч, увеличение окуляр 10×/18, объектив 40×/1,25)
Fig. 5. Pollen grains Betula verrucosa Ehrh. (Betula pendula Roth.) During incubation in Aqua Maris Ectoin (exposure 4 hours, eyepiece magnification 10×/18, objective 40×/1.25)

При инкубации с Э морфология п. з. на протяжении всего эксперимента была сопоставима с контролем (рис. 5).

Таким образом, проведенные эксперименты свидетельствуют о том, что присутствие эктоина как средства неспецифической барьерной защиты не влияет на высвобождение аллергенов из п. з. ветроопыляемых растений (березы, лещины, ольхи, ежи сборной и тимофеевки).

Механизм действия эктоина разнообразен и еще не до конца изучен. Молекула эктоина способна образовывать большое число водородных связей, поэтому может удерживать вокруг себя 4–5 молекул воды, образуя своего рода «водяной кокон» [7].

Многочисленные исследования доказали, что этот «водяной кокон» очень стабилен. Благодаря образованию слоя воды эктоин стабилизирует клеточные мембраны, улучшая их устойчивость к воздействию стрессовых факторов. Сам эктоин не вступает в соединения с протеинами и липидами и не может проникать в клетки. Было доказано, что эктоин может оказывать гидропротективное воздействие на слизистую оболочку полости носа, создавая гидропленку на ее поверхности, ослабляя инфицирование и уменьшая воспалительные процессы [6, 8]. Все эти свойства эктоина были использованы для создания формулы лекарственного препарата, в котором это вещество используется для ингибирования дегидратации клеток эпителия слизистой оболочки верхних дыхательных путей и повышения стабильности липидных мембран [9–11]. Ранее проведенные исследования, в том числе и метаанализ, продемонстрировали позитивный эффект у пациентов с аллергическим ринитом при применении назального спрея и глазных капель с содержанием эктоина [12–18].

Наше исследование показало, что эктоин не влияет на нарушение целостности п. з. и, таким образом, препятствует адгезии аллергенов на слизистой оболочке назальной полости больных аллергическим ринитом. Некоторыми исследователями также было показано, что эктоин может уменьшить аллергическую сенсибилизацию. В частности, эктоин, по-видимому, предотвращает миграцию нагруженных антигеном дендритных клеток в лимфатические узлы либо путем прямого воздействия на дендритные клетки, либо путем подавления нейтрофильного воспаления [13, 14]. Все это способствует стабилизации слизистых оболочек, укрепляет эпителиальный барьер, выстилающий полость носа, тем самым защищая пациента от проникновения аллергенов [14].

В наших экспериментах in vitro была использована пыльца различных ветроопыляемых растений: березы, ольхи, лещины, злаков, которые являются доминирующими пыльцевыми аллергенами в средней полосе России. Полученные данные свидетельствуют о том, что присутствие эктоина не провоцирует высвобождения аллергенов из пыльцы. Концентрации аллергенов в экстрактах из пыльцы различных ветроопыляемых растений (в том числе и из пыльцы березы) как в присутствии эктоина, так и просто в физиологическом растворе без эктоина статистически достоверно не различаются. Каков механизм воздействия эктоина на спородерму, пока не ясно.

Заключение

Таким образом, помимо того, что эктоин стабилизирует структуру белков, нуклеиновых кислот, уменьшает выброс гистамина и других биологически активных веществ и купирует воспалительный процесс за счет «физического экранирования» внешних факторов, он не только эффективно вымывает п. з. из полости носа, но при этом не разрушает их целостности и не способствует выбросу аллергенов.

Авторы заявляют об отсутствии конфликта интересов.

ЛИТЕРАТУРА/REFERENCES

1. Ziska L. H., Makra L., Harry S. K., Bruffaerts N. et al. Temperature-related changes in airborne allergenic pollen abundance and seasonality across the northern hemisphere: a retrospective data analysis. *Lancet Planet Health.* 2019;3(3):e124-e131. https://doi.org/10.1016/S2542-5196(19)30015-4.
2. Jochner S., Lüpke M., Laube J., Weichenmeier I., Gudrun Pusch, Traidl-Hoffmann C., Schmidt-Weber C., Buters J. T. M., Menzel A. Seasonal variation of birch and grass pollen loads and allergen release at two sites in the German. *Alps. Atmospheric Environment.* 2015; 122:83-93.
3. Buters J. T. M., Antunes C., Galveias A., Bergmann K. C., Thibaudon M., Galán C., Schmidt-Weber C., Oteros J. Pollen and spore monitoring in the world. *Clin Transl Allergy.* 2018;8:9. https://doi.org/10.1186/s13601-018-0197-8.
4. Rapiejko P., Stanlaewicz W., Szczgielski K., Jurkiewicz D. Threshold pollen count necessary to evoke allergic symptoms. *Otolaryngol. Pol.* 2007; 61(4):591-594.
5. Принципы и методы аэропалинологических исследований / Под ред. Н. Р. Мейер-Меликян, Е. Э. Северовой. 1999. 48 с. [Printsipy i metody aeropalinologicheskikh issledovanii. Ed. N. R. Meier-Melikyan, E. E. Severova. 1999, 48 p. (In Russ.)]
6. Bitop, Ectoin – The Natural Stress-Protection Molecule, Scientific Information, Witten, Germany. 2010; http://www.ectoin.net/data/download/ bitop_basisbroschuere.pdf.
7. Smiatek J., Harishchandra R. K., Rubner O., Galla H.-J., Heuer A. Properties of compatible solutes in aqueous solution. *Biophysical Chemistry.* 2012; 160(1):62-68.
8. Кочеровец В. И. Эктоин – секрет природы с уникальным биотерапевтическим эффектом. Монография по продукту. М., 2020. 44 с. [Kocherovets V. I. *Ektoin – sekret prirody s unikal'nym bioterapevticheskim effektom. Monografiya po produktu.* Moscow, 2020. 44 p. (In Russ.)]
9. Harishchandra R. K., Sachan A. K., Kerth A., Lentzen G., Neuhaus T., Galla H.-J.. Compatible solutes: ectoine and hydroxyectoine improve functional nanostructures in artificial lung surfactants. *Biochimica et Biophysica Acta.* 2011; 1808 (12): 2830–2840.
10. Dirschka T. Ectoin – Anwendung und Perspektiven für die Dermatologie. *Aktuelle Dermatologie.* 2008;34(4):115-118.
11. Lentzen G., Schwarz T. Extremolytes: natural compoundsfrom extremophiles for versatile applications. *Applied Microbiology and Biotechnology.* 2006;72(4):623-634.
12. Eichel A., Bilstein A, Werkhäuser N., Mösges R. Meta-Analysis of the Efficacy of Ectoine Nasal Spray in Patients with Allergic Rhinoconjunctivitis. *J Allergy (Cairo).* 2014;2014:292545. https://doi.org/10.1155/2014/292545.
13. Kroker M., U. Sydlik, A. Autengruber et al. Preventing carbon nanoparticle-induced lung inflammation reduces antigenspecific sensitization and subsequent allergic reactions in a mouse model. *Part Fibre Toxicology.* 2015;12:20. https://doi.org/10.1186/s12989-015-0093-5.
14. Casale M., Moffa A., Carbone S., Fraccaroli F., Costantino A., Sabatino L., Lopez MA, Baptista P., Cassano M., Rinaldi V. Topical Ectoine: A Promising Molecule in the Upper Airways Inflammation – A Systematic Review. *Biomed Res Int.* 2019; 7150942. https://doi.org/10.1155/2019/7150942.

15. Salapatek A. M., Werkhäuser N., Basma I., Mösges R., Raskopf E., Bilstein A. Effects of ectoine containing nasal spray and eye drops on symptoms of seasonal allergic rhinoconjunctivitis. *Clin Transl Allergy.* 2021;11(1): e12006. https://doi.org/10.1002/clt2.12006
16. Nosch D. S., Joos R. E., Job M. Prospective randomized study to evaluate the efficacy and tolerability of Ectoin® containing Eye Spray (EES09) and comparison to the liposomal Eye Spray Tears Again® (TA) in the treatment of dry eye disease. *Cont Lens Anterior Eye.* 2020;101318. https://doi.org/10.1016/j.clae.2020.04.003
17. Werkhäuser N., Bilstein A. , Sonnemann U. Treatment of allergic rhinitis with ectoine containing nasal spray and eye drops in comparison with azelastine containing nasal spray and eye drops or with cromoglycic Acid containing nasal spray. J Allergy (Cairo). 2014;2014:176597. https://doi.org/10.1155/2014/176597
18. Мокроносова М. А., Желтикова Т. М., Арефьева А. С., Тарасова Г. Д. Терапевтический эффект препарата Аква Марис эктоин у больных с аллергическим интермиттирующим ринитом. *Российская оториноларингология.* 2017;87(2):142–148 [Mokronosova M. A., Zheltikova T. M., Aref'eva A. S., Tarasova G. D. Therapeutic effect of the preparation Aqua Maris®Ectoin in patients with allergic intermittent rhinitis. *Rossiiskaya otorinolaringologiya.* 2017;87(2):142–148 (In Russ.)]. https://doi.org/10.18692/1810-4800-2017-2-142-148

Информация об авторах

✉ **Желтикова Татьяна Михайловна** – доктор биологических наук, заведующая лабораторией аллергодиагностики, Научно-исследовательский институт вакцин и сывороток им. И. И. Мечникова (105064, Россия, Москва, Малый Казенный переулок, д. 5А); e-mail: t-zheltikova@yandex.ru

ORCID: https://orcid.org/0000-0001-5394-7132

Ахапкина Ирина Гавриловна – кандидат биологических наук, ведущий научный сотрудник, Научно-исследовательский институт вакцин и сывороток им. И. И. Мечникова (105064, Россия, Москва, Малый Казенный переулок, д. 5А); e-mail: isun17@yandex.ru

Мокроносова Марина Адольфовна – доктор медицинских наук, профессор, ведущий научный сотрудник, Научно-исследовательский институт вакцин и сывороток им. И. И. Мечникова (105064, Россия, Москва, Малый Казенный переулок, д. 5А); e-mail: mmokronosova@mail.ru

ORCID: https://orcid.org/0000-0003-2123-8440

Information about authors

✉ **Tat'yana M. Zheltikova** – Doctor of Biological Sciences, Head of laboratory; Mechnikov Research Institute of Vaccines and Serum (5A, 105064, Moscow, Russia. e-mail: t-zheltikova@yandex.ru

ORCID: https://orcid.org/0000-0001-5394-7132

Irina G. Akhapkina – leading researcher, Ph.D., Mechnikov Research Institute of Vaccines and Serum, 105064, Moscow, Russia. E-mail: isun17@yandex.ru

Marina A. Mokronosova – Professor, Doctor of medical Sciences, leading researcher; Mechnikov Research Institute of Vaccines and Serum, 105064, Moscow, Russia; e-mail: mmokronosova@mail.ru

ORCID: https://orcid.org/0000-0003-2123-8440

УДК 616.288-002+616.284-002:615.33
https://doi.org/10.18692/1810-4800-2021-6-115-124

Наш опыт этиотропного лечения воспалительных заболеваний наружного и среднего уха

А. Ю. Овчинников[1], С. С. Егиян[1]

[1] *Московский государственный медико-стоматологический университет им. А. И. Евдокимова, Москва, 127473, Россия*

Etiotropic treatment of inflammatory diseases of the external and middle ear

A. Yu. Ovchinnikov[1], S. S. Egiyan[1]

[1] *Evdokimov Moscow State University of Medicine and Dentistry, Moscow, 127473, Russia*

В статье представлен сравнительный анализ клинической эффективности препаратов, используемых при местной терапии у пациентов с острым наружным отитом, гнойным средним отитом и обострением хронического гнойного среднего отита. Результаты проведенного клинического исследования, динамического бактериологического исследования подтверждают высокую эффективность, безопасность и хорошую переносимость препарата «Диоксидин» при этиотропном лечении воспалительных заболеваний наружного и среднего уха.
Ключевые слова: бактериологическое исследование, местная антимикробная терапия, диоксидин, острый наружный отит, острый средний отит, хронический гнойный средний отит.

Для цитирования: Овчинников А. Ю., Егиян С. С. Наш опыт этиотропного лечения воспалительных заболеваний наружного и среднего уха *Российская оториноларингология.* 2021;20(6):115–124. https://doi.org/10.18692/1810-4800-2021-6-115-124

The comparative analysis of the clinical efficacy of drugs for local therapy in patients with acute otitis externa, acute purulent otitis media and exacerbation of chronic suppurative otitis media is presented. The results of the clinical study, dynamic bacteriological examination confirm the high efficacy, safety and good tolerance of dioxidine in etiotropic treatment of external and middle ear infections.
Keywords: bacteriological examination, local antimicrobial therapy, dioxidine, acute otitis externa, acute otitis media, chronic suppurative otitis media.

For citation: Ovchinnikov A. Yu., Egiyan S. S. Etiotropic treatment of inflammatory diseases of the external and middle ear. *Rossiiskaya otorinolaringologiya*. 2021;20(6):115-124. https://doi.org/10.18692/1810-4800-2021-6-115-124

Актуальность проблемы воспалительных заболеваний уха обусловлена высокой заболеваемостью населения наружным и средним отитом, составляющей более четверти общей отиатрической патологии [1–5]. В последние годы отмечается тенденция к увеличению частоты отитов, обусловленная воздействием неблагоприятных экологических, производственных факторов, нерациональным применением антибиотиков, кортикостероидов, практикой самолечения, посещением плавательных бассейнов, аквапарков, а также массовым использованием наушников [3, 6]. Рост заболеваемости различными формами отита, нередко с рецидивирующим течением, резистентность к терапии, развитие осложнений определяют актуальность проблемы и диктуют необходимость совершенствования методов лечения.

По данным современных авторов [6–8], в качестве возбудителей наружного и среднего отитов все чаще выступают не только монокультуры, но и бактериальные и бактериально-грибковые ассоциации, что значительно усложняет диагностику, лечение данной патологии и предполагает назначение препаратов, обладающих как антибактериальной, так и антимикотической активностью.

Основной причиной развития резистентности микроорганизмов является широкое, но часто необоснованное применение системной анти-

© Коллектив авторов, 2021

бактериальной терапии [1, 9, 10]. Исследования, проведенные А. Ю. Овчинниковым, В. М. Свистушкиным [1, 2], показывают, что важнейшим фактором в лечении больных с воспалительными заболеваниями наружного и среднего уха является местная антимикробная терапия, обеспечивающая высокую концентрацию лекарственного вещества в очаге воспаления, минимальный риск селекции резистентных микроорганизмов и системных побочных эффектов.

Предпочтение в выборе топической терапии следует отдавать препаратам с широким спектром действия в отношении наиболее часто определяемых и вероятных возбудителей ЛОР-инфекций. И выбор терапии должен осуществляться с учетом оптимального соотношения эффективности и безопасности лекарственных средств, а также приверженности пациентов к применению данных препаратов [11, 12]. Основные топические препараты, имеющиеся в настоящее время в распоряжении врачей-оториноларингологов и назначаемые при лечении наружных отитов, представлены в табл. 1.

По-прежнему актуальным является поиск лекарственных средств для местного воздействия на патологический очаг, которые, обладая широким спектром антибактериальной активности по отношению к основным возбудителям заболеваний наружного и среднего уха, отличались бы высокой терапевтической эффективностью, хорошей переносимостью, отсутствием токсического, в том числе ототоксического, и местно-раздражающего действия, а также ценовой доступностью для пациентов. В этом аспекте определенный

Таблица 1

Лекарственные средства, применяемые при лечении наружных отитов

Table 1

Medications used in the treatment of external otitis media

Препарат (капли)	Антибактериальный компонент	Противогрибковый компонент	Противовоспалительный компонент	Местный анестетик	Местные побочные реакции	Возрастные ограничения
Анауран	Неомицин, Полимиксин В			Лидокаин	Зуд в ухе, гиперемия, шелушение кожи наружного слухового прохода	До 1 года
Данцил	Офлоксацин				Боль, зуд в ухе	До 18 лет
Диоксидин	Гидроксиметилхиноксалиндиоксид					До 18 лет
Кандибиотик	Хлорамфеникол	Клотримазол	Беклометазон	Лидокаин	Зуд, жжение в ухе	До 6 лет
Комбинил-дуо	Ципрофлоксацин		Дексаметазон		Дискомфорт, боль, зуд в ухе	До 18 лет
Нормакс	Норфлоксацин				Зуд, жжение в ухе	До 18 лет
Отинум			Холина Салицилат		Жжение в ухе	Детский возраст
Отипакс			Феназон	Лидокаин	Раздражение, гиперемия кожи наружного слухового прохода	Нет
Отофа	Рифамицин				Раздражение, окрашивание наружного слухового прохода и барабанной перепонки в красно-желтый цвет	Нет
Полидекса	Неомицин, Полимиксин В		Дексаметазон		Кожные проявления	До 3 лет
Софрадекс	Фрамицетин, Грамицидин		Дексаметазон		Боль, зуд, жжение в ухе	Грудной, младший детский возраст
Ципромед	Ципрофлоксацин				Боль, жжение в ухе	До 18 лет

интерес у врачей вызывает оригинальный отечественный антибактериальный препарат диоксидин, выпускаемый в Российской Федерации в виде – 0,5%-ного и 1%-ного водных растворов и 5%-ной мази, используемых в оториноларингологии для местного лечения. По данным ряда исследований, диоксидин характеризуется широким антибактериальным спектром и бактерицидным типом действия [13–16]. Препарат обладает высокой активностью в отношении различных микроорганизмов – бактерий и грибов, в том числе аэробных и анаэробных бактерий, устойчивых к препаратам других классов, в том числе полирезистентных. Диоксидин обладает многоцелевым трехступенчатым механизмом бактерицидного действия, обеспечивая быстрое повреждение молекул бактериальных ДНК, включая синтез de novo, нарушение активности нуклеаз бактерий, а также существенное снижение уровня и изменение состава внутриклеточного белкового комплекса бактериальной клетки. Вследствие этого, нарушается функционирование мембранных белков, принимающих участие в дыхательной цепи, подавляется синтез экзотоксинов и бактерии утрачивают свою жизнеспособность и вирулентность [17–19]. Благодаря такому многоцелевому воздействию на бактериальные клетки существенно снижается риск формирования резистентности бактерий в отношении диоксидина. Было показано, что в анаэробных условиях бактерицидная активность Диоксидина повышается в 30–100 раз [20, 21]. По данным ряда исследований, чувствительность клинически значимых штаммов микроорганизмов в значительной степени не изменяется на протяжении последних 30 лет [16, 22–24].

Цель исследования

Оценка клинической эффективности и безопасности применения препарата «Диоксидин» при лечении острого наружного отита, острого гнойного среднего отита и обострения хронического гнойного среднего отита бактериальной этиологии.

Пациенты и методы исследования

В наблюдательное исследование были включены 80 пациентов (46 женщин и 34 мужчины) в возрасте 18–75 лет (средний возраст 37,0±13,5 лет) с диагнозом: острый наружный отит, острый гнойный средний отит или обострение хронического гнойного среднего отита бактериальной этиологии.

Пациенты распределены на две группы и четыре подгруппы с учетом принципа рандомизации. Группа А – 40 пациентов с острым наружным отитом. Подгруппа А I (контрольная) – 20 пациентов с острым наружным отитом, получавшие местную терапию препаратом анауран. Подгруппа А II (основная) – 20 пациентов с острым наружным отитом, получавшие 1%-ный раствор диоксидина. Группа Б – 40 пациентов с острым гнойным средним отитом и обострением хронического гнойного среднего отита. Подгруппа Б I (контрольная) – 20 пациентов с острым гнойным средним отитом и хроническим гнойным средним отитом, применявшие местно препарат ципромед. Подгруппа Б II (основная) – 20 пациентов с острым гнойным средним отитом и хроническим гнойным средним отитом, применявшие 1%-ный раствор диоксидина. Группы не имели достоверных различий по демографическим показателям, клиническим характеристикам и сопутствующей патологии, что позволило более точно провести сравнение и оценить эффективность и безопасность препаратов.

Оценка клинической эффективности проводилась на 1, 3, 5, 12-е сутки по 4-балльной шкале, по динамике выраженности клинических проявлений, наличию или отсутствию нежелательных явлений. Оценка признака в баллах: 0 – признак отсутствует; 1 – слабо выражен; 2 – умеренно выражен; 3 – сильно выражен. Регистрация результатов обследования и лечения проводились в специально разработанной индивидуальной карте. Бактериологическая эффективность препаратов оценивалась на основании результатов микробиологического исследования ушного отделяемого.

Показаниями к назначению системной антибиотикотерапии считали наличие симптомов интоксикации (температура тела > 37 °С), выраженного болевого синдрома, значительную распространенность воспалительного процесса, наличие сопутствующих заболеваний, осложняющих течение отита, угрозу развития осложнений, недостаточный эффект местной антимикробной терапии, отсутствие положительной динамики > 24 часов.

Результаты исследования

Пациенты группы А с острым наружным отитом в первый день осмотра предъявляли жалобы на боль, зуд в ухе, локальную головную боль на стороне больного уха, выделения из уха, снижение слуха. Интенсивность болевого синдрома, количество и характер выделений из уха, снижение слуха, зуд в ухе, воспалительные изменения при отоскопии – гиперемия, инфильтрация кожи наружного слухового прохода, сужение наружного слухового прохода – соответствовали легкой или умеренной степени выраженности процесса (табл. 2).

При первичном микробиологическом исследовании ушного отделяемого у 40 пациентов рост бактериальной флоры получен у 26 (65%) пациентов, из них у 3 (7,5%) – бактериальные ассоциации (*E. coli* – *S. epidermidis* (n = 2); *S. viridans* – *S. species*); 4 (10%) – бактериально-грибковые ассоциации (*Candida alb.* – *Klebsiella sp.* – *S. viridans*

Таблица 2

Динамика клинических симптомов у больных группы А

Table 2

Dynamics of clinical symptoms in patients of group A

Параметры	1-й день		3-й день		5-й день		12-й день	
Боль в ухе*	2,15±0,17	2,3±0,13	1,3±0,1	1,1±0,07	0,3±0,1	0,1±0,08	о	о
Выделения из уха**	1,35±0,15	1,5±0,11	0,75±0,16	0,65±0,15	0,25±0,1	0,15±0,08	о	о
Гиперемия, инфильтрация наружного слухового прохода**	2,2±0,17	2,15±0,18	1,6±0,22	1,5±0,11	0,7±0,1	0,5±0,11	о	о
Сужение наружного слухового прохода**	2,1±0,17	2,0±0,18	1,55±0,15	1,3±0,13	0,75±0,12	0,3±0,1	о	о
Интоксикационный синдром**	0,7±0,11	0,65±0,13	0,5±0,11	0,25±0,1	0,05±0,05	о	о	о
Зуд в ухе*	1,65±0,17	1,8±0,14	1,2±0,09	0,85±0,1	0,95±0,11	0,25±0,1	0,1±0,07	0
Головная боль*	0,9±0,1	0,75±0,12	0,3±0,11	0,1±0,07	о	о	о	о
Снижение слуха*	0,75±0,1	1±0,1	0,3±0,1	0,25±0,1	0,15±0,08	0,05±0,05	о	о
	к	о	к	о	к	о	к	о

Примечание: о – основная подгруппа, к – контрольная подгруппа.

* Заполняется больным.
** Заполняется врачом.

(*n* = 2), *S. species* – *Candida sp.*, *S. epidermidis* – *Aspergillus sp.*); рост грибковой инфекции – у 5 (12,5%) пациентов; роста инфекции не обнаружено у 9 (22,5%) (рис. 1).

Из представителей бактериальных патогенов были высеяны *S. aureus*, *S. epidermidis*, *P. aeruginosa*, *E. coli*, из представителей грибковой флоры – *Aspergillus*, *Candida*. При повторном микробиологическом исследовании пациентов основной подгруппы отрицательный результат (микробиологическое излечение) получен у 19 (95%); персистирование бактериальной флоры (*S. viridans*) – у 1 (5%) пациента. У пациентов контрольной подгруппы выявлено отсутствие роста инфекции у 14 (70%) пациентов; персистирование бактериальной флоры (*S. aureus*, *P. aeruginosa*, *S. epidermidis*) – у 5 (25%) пациентов, грибковой флоры (*Candida alb.*) – у 1 (5%) пациента.

Положительные результаты на фоне применения диоксидина отмечены у всех пациентов. Динамика выраженности клинической симптоматики в баллах отражена на рис. 2–4.

На 2–3-й день у всех пациентов основной и контрольной подгрупп наблюдались снижение интенсивности ушной боли, уменьшение выделений из уха, улучшение слуха, уменьшение гиперемии и инфильтрации наружного слухового прохода, расширение просвета наружного слухового прохода. На 5-й день лечения отмечено прекращение боли и зуда в ухе, выделений из уха, нормализация отоскопической картины и слуха у 15 (75%) пациентов основной подгруппы и у 8 (40%) пациентов контрольной подгруппы.

В контрольной подгруппе у двух пациентов при первичном микробиологическом исследовании выявлены бактериально-грибковые ассоци-

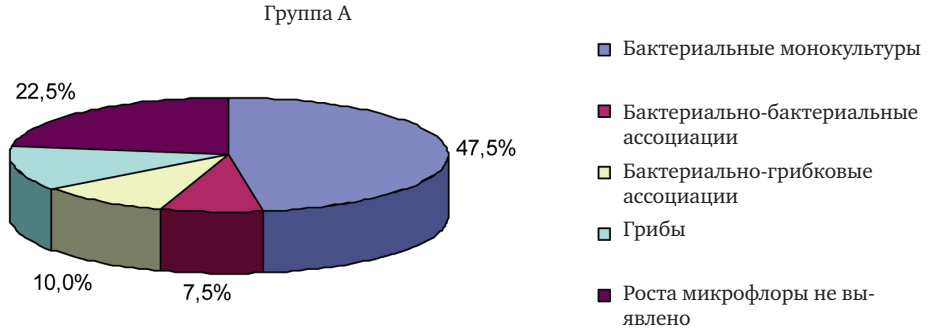

Рис. 1. Микробный пейзаж у больных группы А
Fig. 1. Microbial landscape in patients of group A

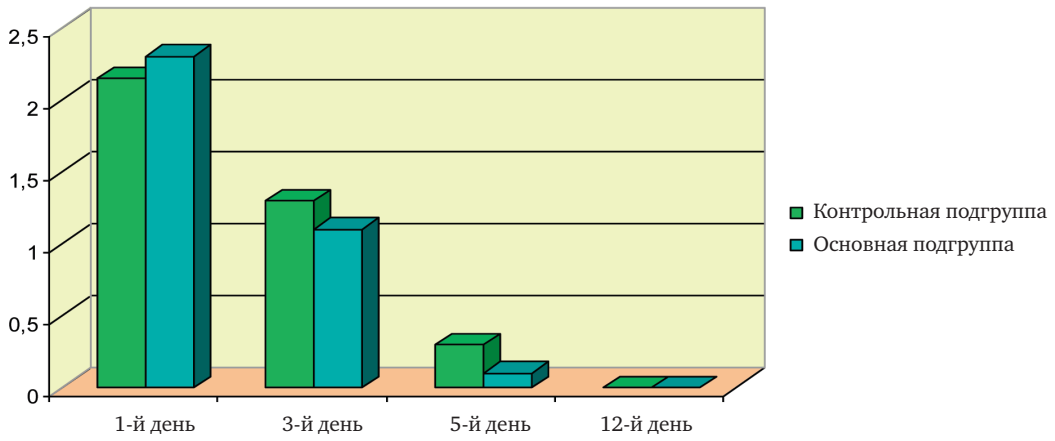

Рис. 2. Динамика интенсивности ушной боли в группе А
Fig. 2. Dynamics of ear pain intensity in group A

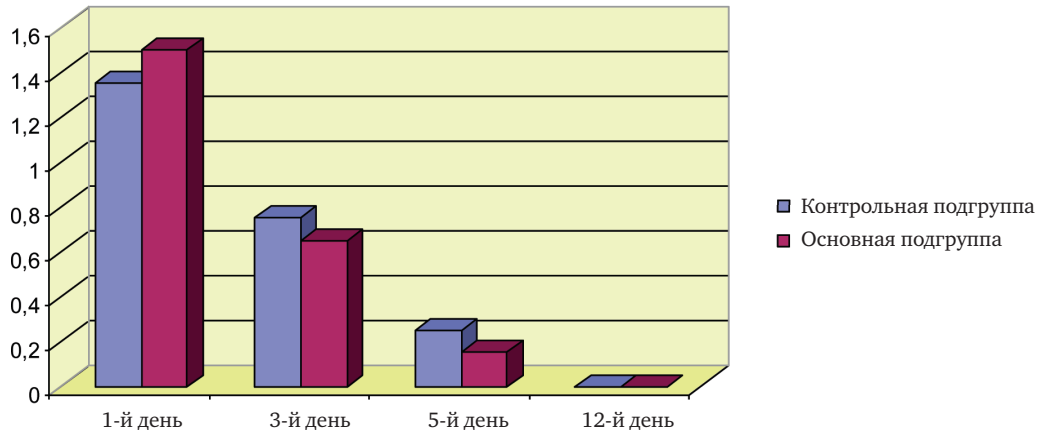

Рис. 3. Динамика выделений из уха в группе А
Fig. 3. Dynamics of ear discharge in group A

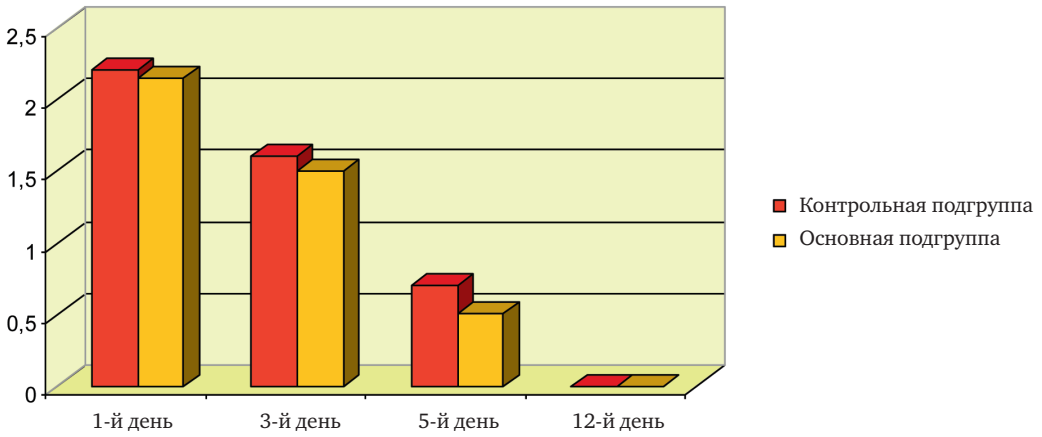

Рис. 4. Динамика выраженности гиперемии, инфильтрации наружного слухового прохода в группе А
Fig. 4. Dynamics of severity of hyperemia, infiltration of the external auditory canal in group A

ации (*S. epidermidis* – *Aspergillus sp.*; *S. viridans* – *Klebsiella sp.* – *Candida alb.*) и проведена смена антимикробного препарата на диоксидин с положительным терапевтическим эффектом. У двух (10%) пациентов с грибковой инфекцией (*Candida glabr.*) назначен системный противогрибковый препарат флуконазол 50 мг/сут. Купирование субъективных симптомов по данным шкалы симптомов в дневниках самонаблюдения пациентов отмечалось в основной подгруппе на 8-й день лечения, в контрольной подгруппе – на 10-й день лечения.

Таблица 3

Динамика клинических симптомов у больных группы Б

Table 3

Dynamics of clinical symptoms in patients of group B

Параметры	1-й день		3-й день		5-й день		12-й день	
Боль в ухе*	2,15±0,15	2,35±0,13	1,6±0,21	1,2±0,17	0,3±0,1	0,15±0,08	о	о
Выделения из уха**	1,7±0,13	1,7±0,13	1,1±0,18	0,7±0,2	0,45±0,11	0,15±0,08	о	о
Гиперемия барабанной перепонки**	2,45±0,15	2,5±0,15	1,5±0,19	1,3±0,11	0,75±0,1	0,2±0,09	о	о
Интоксикационный синдром**	1,7±0,29	2,25±0,14	1,55±0,15	1,3±0,13	0,8±0,09	0,05±0,05	о	о
Зуд в ухе*	0,6±0,11	0,9±0,12	0,9±0,14	0,7±0,25	0,05±0,05	о	о	о
Головная боль*	2,45±0,14	2,05±0,14	1,45±0,2	0,85±0,2	0,95±0,11	0,25±0,1	о	о
Снижение слуха*	2,65±0,1	2,75±0,1	2,45±0,1	1,65±0,1	1,55±0,15	1,25±0,19	1,35±0,13	1,1±0,18
	к	о	к	о	к	о	к	о

Примечание: о – основная подгруппа, к – контрольная подгруппа.

* Заполняется больным.
** Заполняется врачом.

Пациенты группы Б с острым гнойным средним отитом и обострением хронического гнойного среднего отита в день обращения предъявляли жалобы на боль в ухе, локальную головную боль на стороне больного уха, выделения из уха, снижение слуха. У 13 (32,5%) пациентов наблюдались симптомы интоксикации в виде ухудшения общего состояния, повышения температуры тела до субфебрильных цифр, нарушения сна, раздражительности. Интенсивность болевого синдрома, количество и характер выделений из уха, снижение слуха, воспалительные изменения при отоскопии соответствовали легкой или умеренной степени выраженности процесса (табл. 3).

При первичном микробиологическом исследовании рост бактериальной флоры получен у 35 (87,5%) пациентов, из них у 4 (10%) – бактериальные ассоциации (*E. coli – S. epidermidis*, *S. aureus – Enterobacter aerogenes*, *S. aureus – Corynebacterium*, *S. viridans – S. species*); у 2 (5%) – бактериально-грибковые ассоциации (*S. aureus – Candida glabr.*, *S. species – Candida sp.*); рост грибковой инфекции – у 4 (10%) пациентов, у 1 (2,5%) роста инфекции не обнаружено (рис. 5).

Из бактериальных патогенов были высеяны *S. aureus*, *S. pneumoniae*, *S. epidermidis*, *P. aeruginosa*, *E. coli*, из грибковых – *Candida alb.*, *Candida glabr.* При повторном микробиологическом исследовании в основной подгруппе отрицательный результат (микробиологическое излечение) получен у всех пациентов. В контрольной подгруппе рост инфекции не обнаружен у 14 (70%) пациентов; бактериальная флора (*S. aureus*, *S. pneumoniae*, *S. piscifermentans*, *S. species*) персистировала у 4 (20%) пациентов, грибковая флора (*Candida glabr.*) – у 1 (5%) пациента.

При первичном осмотре выявлено снижение остроты слуха у всех пациентов обеих подгрупп. К 3-му дню лечения улучшение слуха отмечено у 8 из 12 пациентов с острым средним отитом основной подгруппы и у 6 из 13 пациентов с острым

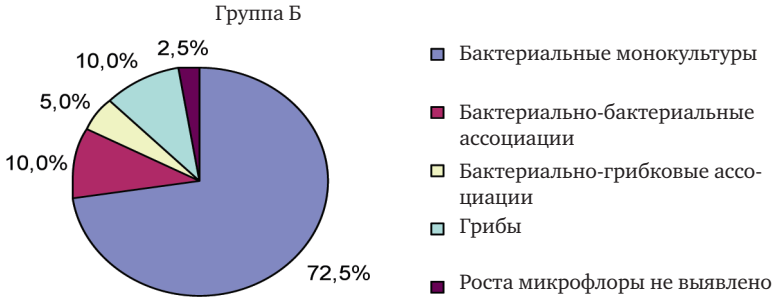

Рис. 5. Микробный пейзаж у больных группы Б.
Fig. 5. Microbial landscape in patients of group B.

средним отитом контрольной подгруппы. При проведении тональной пороговой аудиометрии выявлено повышение порогов воздушного звукопроведения до 35–50 дБ на больное ухо. На фоне проведенного лечения к 5-м суткам нормализация слуха отмечена у 8 (40%) пациентов основной подгруппы и у 4 (20%) пациентов контрольной подгруппы.

На 3-й день у всех пациентов группы Б отмечались снижение интенсивности болевого синдрома, уменьшение выделений из уха, гиперемии барабанной перепонки, размеров перфорации барабанной перепонки при остром среднем отите. Интенсивность ушной боли у всех пациентов значительно регрессировала на 5-е сутки применения диоксидина (рис. 6–8).

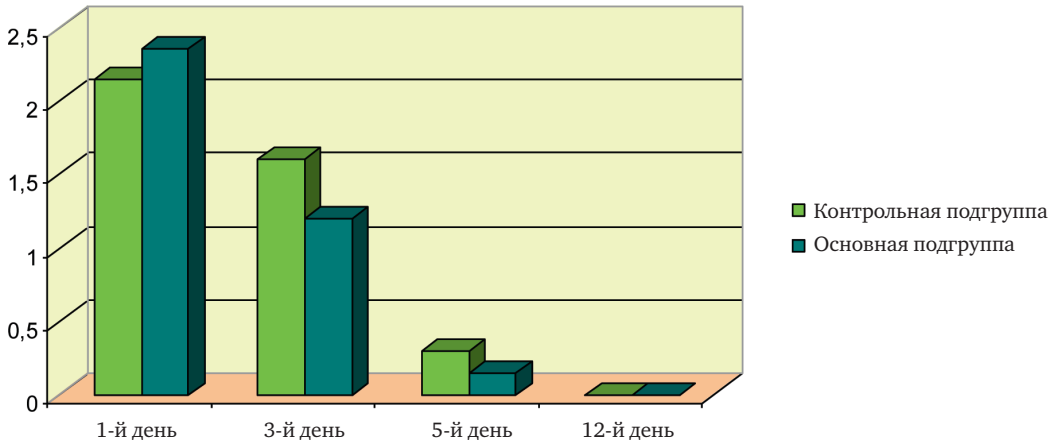

Рис. 6. Динамика интенсивности ушной боли в группе Б.
Fig. 6. Dynamics of ear pain intensity in group B.

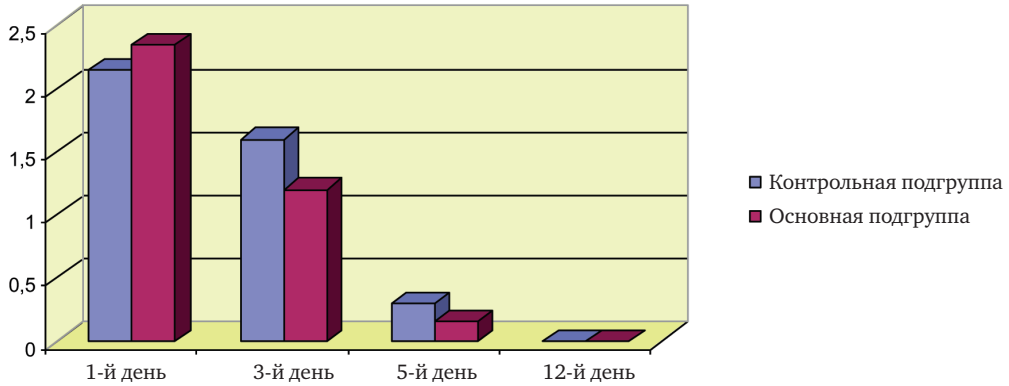

Рис. 7. Динамика выделений из уха в группе Б
Fig. 7. Dynamics of ear discharge in group B

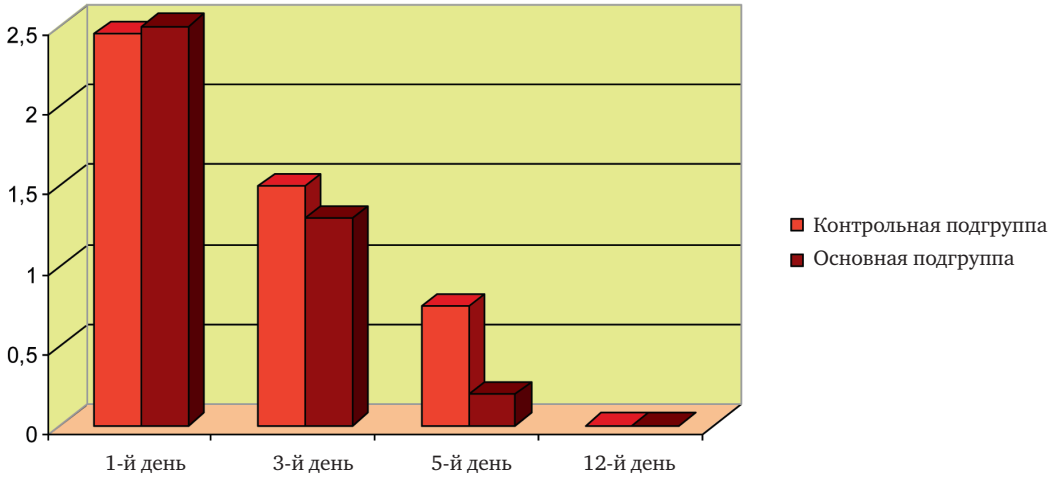

Рис. 8. Динамика выраженности гиперемии барабанной перепонки в группе Б
Fig. 8. Dynamics of severity of hyperemia of the tympanic membrane in group B

На 5-й день лечения отсутствие субъективных симптомов – боли в ухе, выделений из уха, нормализация отоскопической картины – отмечено у 12 (60%) пациентов основной подгруппы и у 8 (40%) пациентов контрольной подгруппы. Положительный функциональный результат подтвержден данными аудиометрии. Сохранение слабовыраженных симптомов у остальных пациентов требовало продолжения курса терапии до 8–10 дней. Купирование всех субъективных симптомов на фоне применения диоксидина по данным дневников самонаблюдения пациентов отмечалось уже на 7–8-й день лечения.

Каких-либо побочных эффектов, аллергических или других нежелательных реакций, а также ототоксических, нефротоксических проявлений во время и после применения диоксидина у пациентов ни в одном случае не зарегистрировано.

Клинический случай № 1. Пациент Г., 34 лет, обратился в поликлиническое отделение клиники с жалобами на боль в левом ухе, выделения из уха, снижение слуха. Из анамнеза известно, что вышеуказанные жалобы появились несколько дней назад во время отдыха на море. Ранее пациент по поводу данного заболевания за медицинской помощью не обращался и не лечился. Соматически здоров, наследственный и аллергологический анамнезы не отягощены. Пальпации козелка левой ушной раковины резко болезненна, при отоскопии левого уха – гиперемия, отечность кожи наружного слухового прохода, эпидермальные массы, гнойное отделяемое в наружном слуховом проходе (рис. 9, *а*). Со стороны других ЛОР-органов патологии не выявлено. Установлен диагноз: левосторонний острый диффузный наружный отит. Выполнены забор патологического отделяемого из уха для последующего бактериологического исследования, тщательный туалет наружного слухового прохода с использованием вакуумной аспирации. Назначен 1%-ный раствор диоксидина по 5 капель 3 раза в день в левое ухо в течение 7 дней.

На 3-й день лечения у пациента наблюдается значительный регресс субъективных и объективных симптомов – боли в ухе, выделений из уха, при отоскопии – умеренная гиперемия, инфильтрация наружного слухового прохода, скудное патологическое отделяемое в просвете. На 5-е сутки отмечены купирование симптомов заболевания, нормализация слуха и отоскопической картины (рис. 9, *б*).

При первичном микробиологическом исследовании отделяемого из уха выявлен *S. aureus* 10^5 КОЭ/мл, при повторном – получен отрицательный результат (микробиологическое излечение). При анализе лабораторных показателей крови, мочи не выявлено изменений, связанных с применением исследуемого препарата. Нежелательных эффектов и осложнений заболевания у пациента не зарегистрировано. Переносимость диоксидина оценивалась им «отлично».

Клинический случай № 2. Пациентка Р., 45 лет, обратилась в поликлиническое отделение клиники с жалобами на боль в правом ухе, головную боль на стороне больного уха, выделения из уха, снижение остроты слуха, кратковременное повышение температуры тела до субфебрильных цифр. При отоскопии правого уха – гиперемия барабанной перепонки, перфорация барабанной перепонки в передне-нижнем квадранте, гнойное отделяемое в наружном слуховом проходе (рис. 10, *а*). Со стороны других ЛОР-органов патологии не выявлено. Диагностирован правосторонний острый гнойный средний отит, начата местная терапия 1%-ным раствором диоксидина по 5 капель 3 раза в день эндаурально. После начала лечения диоксидином интенсивность ушной и головной боли значительно регрессировала в течение 2–3 дней. Также наблюдались уменьшение выделений из уха, гиперемии барабанной перепонки, размеров перфорации барабанной перепонки.

На 5-й день лечения отмечены отсутствие боли в ухе, выделений из уха, улучшение слуха, подтвержденное при аудиометрии. На 8-е сутки – купирование субъективных симптомов по данным шкалы симптомов в дневнике самона-

а) *б)*

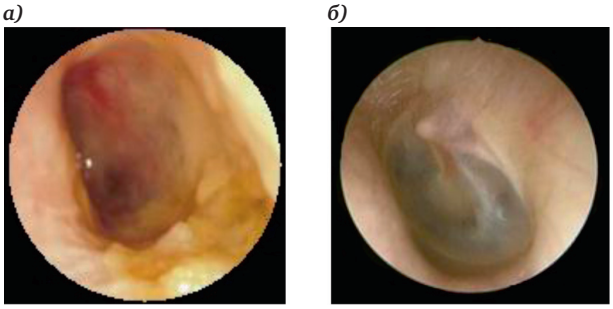

Рис. 9. Отоскопическая картина при наружном отите в день обращения (*а*) и на 5-е сутки применения диоксидина (*б*)
Fig. 9. Otoscopic picture in otitis externa on the first day (*a*) and 5th day of dioxidin use (*b*)

а) *б)*

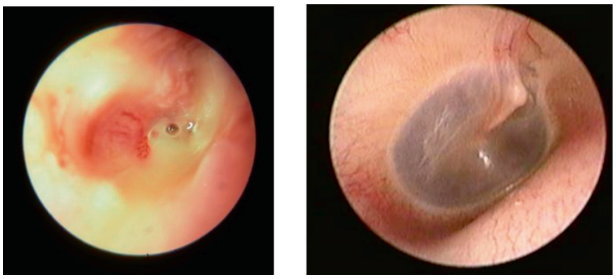

Рис. 10. Отоскопическая картина при остром среднем отите в день обращения (*а*) и на 8-е сутки от начала лечения (*б*)
Fig. 10. Otoscopic picture in acute purulent otitis media on the first day (*a*) and 8th day from the start of treatment (*b*)

блюдения, нормализация слуха и отоскопической картины (рис. 10, *б*).

При первичном микробиологическом исследовании ушного отделяемого выявлен *S. pneumoniae* 10^6 КОЭ/мл, при повторном – отсутствие патогенной микрофлоры. Комплексное лабораторное исследование показателей крови, мочи не выявило изменений, связанных с применением препарата.

Нежелательных эффектов и осложнений заболевания во время лечения не зарегистрировано. Переносимость диоксидина оценивалась пациентом «хорошо».

Выводы

Полученные данные подтверждают высокую эффективность препарата «Диоксидин» при проведении этиотропной терапии бактериальных инфекций наружного и среднего уха у взрослых в амбулаторно-поликлинической практике. Препарат позволяет сократить продолжительность лечения, отличается хорошей переносимостью, отсутствием токсического, в том числе ототоксического, местно-раздражающего действия, а также ценовой доступностью для пациентов.

Авторы заявляют об отсутствии конфликта интересов.

ЛИТЕРАТУРА

1. Свистушкин В. М., Овчинников А. Ю., Никифорова Г. Н. Местная терапия при воспалительных заболеваниях наружного и среднего уха. Современный взгляд на проблему. *Российская оториноларингология.* 2005;3:93–96.
2. Овчинников А. Ю. Свистушкин В. М. Воспалительные заболевания наружного и среднего уха. Принципы медикаментозной терапии. *Доктор.ру.* 2007;2:28–31.
3. Никитин К. А. К вопросу о гигиене наружного слухового прохода. *Медицинский совет в поликлинике.* 2013;3:33–39.
4. Кунельская В. Я., Шадрин Г. Б., Рассказова Т. В., Калинина И. Б. Средний отит. Роль бактериальной и грибковой инфекции. *Медицинский совет.* 2013;7:11-17. https://doi.org/10.21518/2079-701X-2013-7-11-17.
5. Никитин К. А., Арустамян И. Г., Болознева Е. В. Местное этиотропное лечение при остром наружном и среднем отитах. *Медицинский совет.* 2013;7:22–25. https://doi.org/10.21518/2079-701X-2013-7-22-25
6. Хон Е. М., Дженжера Г. Е., Овчинников А. Ю. Местная антибактериальная терапия при воспалительных заболеваниях наружного и среднего уха. *Вестник оториноларингологии.* 2012;3:92-94. https://www.mediasphera.ru/issues/vestnik-otorinolaringologii/2012/3/030042-46682012324
7. Пальчун В. Т., Полякова Т. С., Поливода А. М. Сравнительный анализ лечения наружных отитов. *Вестник оториноларингологии.* 2006;5:119–120. https://www.mediasphera.ru/issues/vestnik-otorinolaringologii/2006/5/
8. Yariktas M., Doner F., Dogru H., Demirci M. Asymptomatic food hypersensitivity prevalence in patients with eczematous external otitis. *American Journal of Otolaryngology.* 2004;25:1-4.
9. Никифорова Г. Н., Свистушкин В. М., Дедова М. Г. Возможности местной терапии инфекционно-воспалительных заболеваний ЛОР-органов. *РМЖ.* 2015;6:346. https://www.rmj.ru/articles/otorinolaringologiya/Vozmoghnosti_mestnoy_terapii_infekcionno-vospalitelynyh_zabolevaniy_LOR-organov/
10. Кунельская В. Я. Новые подходы к терапии грибкового отита. *Вестник оториноларингологии.* 2004;2:46-48.
11. Jackman A., Ward R., April M., Bent J. Topical antibiotic induced otomycosis. *International Journal of Pediatric Otorhinolaryngology.* 2005;69(6):857-860.
12. Овчинников А. Ю. Эффективное и безопасное лечение острых воспалительных заболеваний уха. *Медицинский вестник.* 2007;33:24
13. Падейская Е. Н., Шипилова Л. Д., Буданова Л. И. Фармакокинетика диоксидина, проникновение препарата в органы и ткани при однократном и повторном введении. *Химико-фармацевтический журнал.* 1983;6:667–671.
14. Падейская Е. Н. Антибактериальный препарат диоксидин:особенности биологического действия и значение в терапии различных форм гнойной инфекции. *Инфекции и антимикробная терапия. Сложные вопросы антимикробной химиотерапии.* 2001;3(5).
15. Пономарева Т. Р. Чувствительность клинических штаммов бактерий к диоксидину in vitro в аэробных и анаэробных условиях. *Антибиотики и медицинская биотехнология.* 1987;3:199–202.
16. Большаков Л. В. Динамика чувствительности клинических штаммов бактерий к диоксидину с 1984 по 1988 гг. *Антибиотики и химиотерапия.* 1990;35(9):17–18.
17. Bakaĭ T. S., Fonshteĭn L. M. The nature of DNA damage and its repair after treatment of bacteria with dioxidine. *Mol Gen Mikrobiol Virusol.* 1987;(4):35-39. (In Russ.).
18. Fadeeva N. I., Degtiareva I. N., Fominova A. N., Degteva G. K. Effect of dioxidine on extracellular proteins and enzymes in Staphylococcus aureus. *Antibiot Khimioter.* 1990;35(8):17–20. (In Russ.)
19. Rudzit E. A., Ermachenko V. A., Kutsemako R. T., Dzhemukhadze G. K., Kharat'ian E. F. Action of dioxidine on the membrane apparatus of the bacterial cell. *Prikl Biokhim Mikrobiol.* 1983;19(5):603-609.
20. Пономарева Т. Р. Чувствительность клинических штаммов бактерий к диоксидину in vitro в аэробных и анаэробных условиях. *Антибиотики и медицинская биотехнология.* 1987;32(3): 199–202.
21. Ponomareva T. R., Malakhova V. A. Experimental criteria for interpretation of bacterial sensitivity to dioxidine determined by diffusion from the disks. *Antibiot Khimioter.* 1990;35(7):23–25. (In Russ.).
22. Гуськова Т. А., Дурнев А. Д., Рейхарт Д. В., Чернявцева А. П. Антимикробная активность диоксидина в отношении штаммов потенциальных возбудителей оториноларингологических инфекций. *Химико-фармацевтический журнал.* 2016;7:35–39. https://doi.org/10.30906/0023-1134-2016-50-7-35-39
23. Попов Д. А., Анучина Н. М., Терентьев А. А. Диоксидин: антимикробная активность и перспективы клинического применения на современном этапе. *Антибиотики и химиотерапия.* 2013;(58):37–42. https://www.elibrary.ru/item.asp?id=22477504

24. Федянин С. Д., Шилин В. Е. Определение минимальной подавляющей концентрации диоксидина для ведущих возбудителей хирургических инфекций. *Вестник Витебского государственного медицинского университета.* 2015;14(5):73-77. https://www.elibrary.ru/item.asp?id=24435141

REFERENCES

1. Svistushkin V. M., Ovchinnikov A. Yu., Nikiforova G. N. Local therapy of inflammatory diseases of the external and middle ear. A modern view of the problem. *Rossiiskaya otorinolaringologiya.* 2005;3:93-96. (In Russ.).
2. Ovchinnikov A. Yu. Svistushkin V. M. Inflammatory diseases of the external and middle ear. Principles of pharmacotherapy. *Doktor.ru.* 2007;2:28–31. (In Russ.).
3. Nikitin K. A. On the issue of hygiene of the external auditory canal. *Meditsinskii sovet v poliklinike.* 2013;3:33–39. (In Russ.).
4. Kunelskaya V. Ya., Shadrin G. B., Rasskazova T. V., Kalinina I. B. Otitis media. The role of bacterial and fungal infections. *Meditsinskiy sovet = Medical Council.* 2013;(7):11-17. (In Russ.) https://doi.org/10.21518/2079-701X-2013-7-11-17
5. Nikitin K. A., Arustamyan I. G., Bolozneva E. V. Local etiotropic treatment for acute external and otitis media. *Meditsinskiy sovet = Medical Council.* 2013;7:22-25. (In Russ.). https://doi.org/10.21518/2079-701X-2013-7-22-25
6. Khon E. M., Dzhenzhera G. E., Ovchinnikov A. Yu. Local antibacterial therapy for the inflammatory diseases of the external and middle ear. *Vestnik Oto-Rino-Laringologii.* 2012;3:92-94. (In Russ.). https://www.mediasphera.ru/issues/vestnik-otorinolaringologii/2012/3/030042-46682012324
7. Palchun B. T., Polyakova T. C., Polivoda A. M. Comparative analysis of the treatment of external otitis media. *Vestnik otorinolaringologii.* 2006;5:119–120. (In Russ.). https://www.mediasphera.ru/issues/vestnik-otorinolaringologii/2006/5/
8. Yariktas M., Doner F., Dogru H., Demirci M. Asymptomatic food hypersensitivity prevalence in patients with eczematous external otitis. *American Journal of Otolaryngology.* 2004;25:1-4. https://doi.org/10.1016/j.amjoto.2003.09.003.
9. Nikiforova G. N., Svistushkin V. M., Dedova M. G. Possibilities of local therapy of infectious and inflammatory diseases of ENT organs. *RMJ.* 2015;6:346 (In Russ.). https://www.rmj.ru/articles/otorinolaringologiya/Vozmoghnosti_mestnoy_terapii_infekcionno-vospalitelynyh_zabolevaniy_LOR-organov/
10. Kunelskaya V. Ya. New approaches to the treatment of fungal otitis. *Vestnik otorinolaringologii.* 2004;2:46-48. (In Russ.).
11. Jackman A., Ward R., April M., Bent J. Topical antibiotic induced otomycosis. *International Journal of Pediatric Otorhinolaryngology.* 2005;69(6):857-860. https://doi.org/10.1016/j.ijporl.2005.01.022.
12. Ovchinnikov A. Yu. Effective and safe treatment of acute inflammatory ear diseases. *Meditsinskii vestnik.* 2007;33:24. (In Russ.).
13. Padeiskaya E. N., Shipilova L. D., Budanova L. I. Pharmacokinetics of Dioxidine, penetration of the drug into organs and tissues with a single and repeated administration. *Khimiko-farmatsevticheskii zhurnal.* 1983;6:667–671. (In Russ.).
14. Padeiskaya E. N. Antibacterial drug Dioxidin:features of biological action and significance in the treatment of various forms of purulent infection.. Infektsii i antimikrobnaya terapiya. *Slozhnye voprosy antimikrobnoi khimioterapii.* 2001;3(5). (In Russ.).
15. Ponomareva T. R. Sensitivity of clinical bacterial strains to Dioxidin in vitro under aerobic and anaerobic conditions. *Antibiotiki i meditsinskaya biotekhnologiya.* 1987;3:199-202. (In Russ.).
16. Bolshakov L. V. Dynamics of sensitivity of clinical bacterial strains to dioxidin from 1984 to 1988. *Antibiotiki i khimioterapiya.* 1990;35(9):17-18. (In Russ.).
17. Bakaĭ T. S., Fonshteĭn L. M. The nature of DNA damage and its repair after treatment of bacteria with dioxidine. *Mol Gen Mikrobiol Virusol.* 1987;(4):35-39. (In Russ.).
18. Fadeeva NI, Degtiareva IN, Fominova AN, Degteva GK. Effect of dioxidine on extracellular proteins and enzymes in Staphylococcus aureus. Antibiot Khimioter. 1990;35(8):17-20. (In Russ.)
19. Rudzit E. A., Ermachenko V. A., Kutsemako R. T., Dzhemukhadze G. K., Kharat'ian E. F. Action of dioxidine on the membrane apparatus of the bacterial cell. *Prikl Biokhim Mikrobiol.* 1983;19(5):603-609. (In Russ.)
20. Ponomareva T. R. CHuvstvitel'nost' klinicheskih shtammov bakterij k dioksidinu in vitro v aerobnyh i anaerobnyh usloviyah. *Antibiotik Med Biotek*hnol. 1987;32(3):199-202.
21. Ponomareva T. R, Malakhova V. A. Experimental criteria for interpretation of bacterial sensitivity to dioxidine determined by diffusion from the disks. *Antibiot Khimioter.* 1990;35(7):23-25. (In Russ.).
22. Gus'kova T. A., Durnev A. D., Rejhart D. V., CHernyavceva A. P. Antimicrobial Activity of Dioxidine with Respect to Typical Otorinolaringologic Infection Strains. *Khimiko-farmatsevticheskii zhurnal.* 2016;7:35-39. https://doi.org/10.30906/0023-1134-2016-50-7-35-39
23. Popov D. A., Anuchina N. M., Terentyev A. A. Dioxidin: antimicrobial activity and prospects of clinical application at the present stage. *Antibiotics and chemotherapy.* 2013;(58):37-42(In Russ.) https://www.elibrary.ru/item.asp?id=22477504
24. Fedyanin S.D., Shilin V.E. Determination of the minimum suppressive concentration of dioxidine for the leading pathogens of surgical infections. *Bulletin of the Vitebsk State Medical University.* 2015;14(5):73-77. (In Russ.) https://www.elibrary.ru/item.asp?id=24435141

Информация об авторах

Овчинников Андрей Юрьевич – доктор медицинских наук, профессор, заведующий кафедрой оториноларингологии, Московский государственный медико-стоматологический университет им. А. И. Евдокимова (127473, Россия, Москва, Делегатская ул., д. 20, стр. 1); e-mail: lorent1@mail.ru

ORCID: https://orcid.org/0000-0002-7262-1151

✉ **Егиян Севада Сергеевич** – кандидат медицинских наук, доцент кафедры оториноларингологии, Московский государственный медико-стоматологический университет им. А. И. Евдокимова (127473, Россия, Москва, Делегатская ул., д. 20, стр. 1); e-mail: sevada@mail.ru.

https://orcid.org/0000-0002-2748-9382

Information about authors

Andrei Yu. Ovchinnikov – MD, Professor, Head of Department of Otorhinolaryngology, Evdokimov Moscow State University of Medicine and Dentistry (20/1, Delegatskaya str., Moscow, Russia, 127473); e-mail: lorent1@mail.ru

ORCID: https://orcid.org/0000-0002-7262-1151

✉ **Sevada S. Egiyan** – MD Candidate, Associate professor, Department of Otorhinolaryngology, Evdokimov Moscow State University of Medicine and Dentistry (20/1, Delegatskaya str., Moscow, Russia, 127473); e-mail: sevada@mail.ru

https://orcid.org/0000-0002-2748-9382

УДК 616.211-002.193-056.3615.218.2
https://doi.org/10.18692/1810-4800-2021-6-125-135

Аргументы в пользу применения современных блокаторов H1-гистаминовых рецепторов для лечения больных с аллергическим ринитом, протекающим на фоне острой респираторной вирусной инфекции

А. Ю. Овчинников[1], Н. А. Мирошниченко[1], Ю. О. Николаева[1]

[1] *Московский государственный медико-стоматологический университет им. А. И. Евдокимова, Москва, 127473, Россия*

Arguments in favor of the use of modern blockers of H1-histamine receptors for the treatment of patients with allergic rhinitis occurring against the background of acute respiratory viral infection

A. Yu. Ovchinnikov[1], N. A. Miroshnichenko[1], Yu. O. Nikolaeva[1]

[1] *Evdokimov Moscow State University of Medicine and Dentistry, Moscow, 127473, Russia*

Аллергический ринит характеризуется значительной распространенностью среди взрослого населения. Пациенты с аллергическими заболеваниями обладают более высокой чувствительностью в отношении возбудителей острой респираторной инфекции верхних дыхательных путей (ОРВИ). Воспаление слизистой оболочки полости носа и околоносовых пазух у таких больных характеризуется более выраженными симптомами и большей резистентностью в отношении проводимой терапии. На кафедре оториноларингологии МГМСУ им. А. И. Евдокимова было проведено наблюдательное исследование, в ходе которого оценивали влияние современных антигистаминных препаратов на выраженность назальных и неназальных симптомов воспаления у пациентов, у которых сезонное обострение аллергического ринита протекало на фоне ОРВИ. Проанализированы данные 50 пациентов, распределенных на две группы. В первой группе (n = 25) в схему терапии был включен бензгидрилпиперазинилбутилметилксантина сукцинат (теоритин), во второй – препараты цетиризина (n = 25). В ходе наблюдения каждому пациенту трижды (1-й, 7-й и 14-й дни наблюдения) проводили клиническую оценку выраженности назальных и неназальных симптомов, а выраженность назальной обструкции оценивали с помощью передней активной риноманометрии. Согласно полученным данным, в обеих группах отмечалась выраженная положительная динамика, при этом клиническая эффективность была подтверждена и данными инструментальной оценки. Однако, к 7-му дню лечения положительная динамика была более выражена в группе пациентов, получавших в составе терапии теоритин. Применение современных антигистаминных препаратов у пациентов, коморбидных в отношении аллергического ринита и острых респираторных заболеваний, оказывает значимое лечебное действие. Теоритин обеспечивает более выраженные терапевтические эффекты в ранние сроки, что делает перспективным его дальнейшее изучение и применение препарата для лечения ОРВИ на фоне аллергического ринита.
Ключевые слова: аллергический ринит, острые респираторные заболевания, H1-антигистаминные препараты, цетиризин, теоритин.

Для цитирования: Овчинников А. Ю., Мирошниченко Н. А., Николаева Ю. О. Аргументы в пользу применения современных блокаторов H1-гистаминовых рецепторов для лечения больных с аллергическим ринитом, протекающим на фоне острой респираторной вирусной инфекции. *Российская оториноларингология.* 2021;20(6):125–135. https://doi.org/10.18692/1810-4800-2021-6-125-135

Allergic rhinitis is characterized by a significant prevalence among the adult population. Patients with allergic diseases have a higher sensitivity to pathogens of acute respiratory infection of the upper respiratory tract (ARVI). Inflammation of the mucous membrane of the nasal cavity and paranasal sinuses in such patients is characterized by more pronounced symptoms and greater resistance to therapy. An observational study was conducted at the Department of Otorhinolaryngology of the Moscow State Medical University named after A. I. Evdokimov, during which the effect of modern antihistamines on the severity of nasal and non-nasal symptoms of inflammation was evaluated in patients who were diagnosed with the development of acute respiratory viral infections against the background of seasonal exacerbation of allergic rhinitis. The data of 50

© Коллектив авторов, 2021

patients divided into two groups were analyzed. In the first group (n = 25), benzhydrylpiperazinylbutylmeth ylxanthine succinate (Theoritin) was included in the therapy regimen, in the second – cetirizine preparations (n = 5). During the follow-up, each patient underwent a clinical assessment of the severity of nasal and non-nasal symptoms three times (1st, 7th and 14th days of follow-up), and the severity of nasal obstruction was assessed using anterior active rhinomanometry. According to the data obtained, there was a pronounced positive dynamics in both groups, while the clinical efficacy was confirmed by instrumental evaluation data. However, by the 7th day of treatment, the positive dynamics was more pronounced in the group of patients receiving theoritin as part of therapy. The use of modern antihistamines in patients comorbid for allergic rhinitis and acute respiratory diseases has a significant therapeutic effect. Theoritin provides more pronounced therapeutic effects in the early stages, which makes its further study and use of the drug for the treatment of acute respiratory viral infections against the background of allergic rhinitis promising.
Keywords: allergic rhinitis, acute respiratory diseases, H1-antihistamines, cetirizine, theoritin.

For citation: Ovchinnikov A. Yu., Miroshnichenko N. A., Nikolaeva Yu. O. Arguments in favor of the use of modern blockers of H1-histamine receptors for the treatment of patients with allergic rhinitis occurring against the background of acute respiratory viral infection. *Rossiiskaya otorinolaringologiya*. 2021;20(6):125-135. https://doi.org/10.18692/1810-4800-2021-6-125-135

Актуальность

Аллергический ринит (АР), в том числе сезонный аллергический ринит (САР, J30.1), характеризуется значительной распространенностью (10–24% среди всех возрастов) и значительно ухудшает качество жизни пациентов [1, 2].

ОРВИ является самым распространенным заболеванием во всем мире. Согласно данным мониторинга, общее число случаев в 2020 году среди всего населения России составило 33,2 млн, а за период январь – октябрь 2021 года – 29,6 млн (исключая случаи подтвержденного COVID-19 – 5,97 млн).

У взрослых с аллергическими заболеваниями в 2,2 раза чаще регистрируются рецидивирующие (повторные) эпизоды ОРВИ, $p < 0{,}001$, а частота тяжело протекающих эпизодов – в 15,7 раз чаще, $p < 0{,}001$ [3].

Аналогичная закономерность ярко проявляется и в детском возрасте. Согласно данным S. W. Lin с соавт., среди 43 588 обследованных детей в Тайване, риск острого риносинусита (ОРС) был значительно выше у пациентов с аллергическим ринитом (ОР 3,03, 95% ДИ – 2,89–3,18) [4]. Согласно другому исследованию, у детей с САР симптомы ОРС проявлялись более выражено и сохранялись более продолжительное время [5].

Во многом это может быть объяснено тем, что у пациентов с атопическими заболеваниями, включая АР, отмечается поляризация иммунного ответа по Th2 типу, в то время как Th1 реагирование, играющее важную роль в защите от инфекционных агентов, в том числе на слизистых оболочках дыхательных путей снижено [6, 7].

В ходе исследования с применением мультиплексной ПЦР, было показано, что у пациентов с аллергическим ринитом, по сравнению с пациентами, не имеющими аллергических заболеваний, респираторные вирусы на слизистых оболочках носоглотки выявлялись в 1,7 раза чаще (43% против 25%, p = 0,033). Вирусные ассоциации выявлялись в 3 раза чаще у пациентов с АР (p = 0,028) [8].

Имеются патогенетические связи между инфекционным и аллергическим воспалением. Аллергическое воспаление способствует нарушению барьерных функций эпителия, проявляющееся снижением экспрессии белков плотных контактов и гиперэкспрессии молекул адгезии (ICAM-1). Например, экспрессия мРНК интерферонов, а также самих ИНФ-β и ИНФ-λ в эпителиальных клетках слизистой оболочки носоглотки больных аллергическим ринитом при инфекции гриппом А была значительно меньшей и повышалась медленнее, чем в клетках пациентов без аллергии. Аллергическое воспаление помимо этого вызывает повышение экспрессии цитокинов, присущих профилю Т-лимфоцитов-хелперов 2-го типа: ИЛ-4, ИЛ-5, ИЛ-13, а также, хемокинов (эотаксин). Одновременно отмечается активация эозинофилов, базофилов и тучных клеток. Подобный фон отрицательно сказывается на функции мукоцилиарного транспорта. Это подтверждает выявление значительно более высоких титров вируса (например, вируса гриппа) на слизистых оболочках носоглотки у больных аллергическим ринитом [7, 9, 10].

С другой стороны, возбудители ОРВИ, обладая тропностью к эпителию слизистых оболочек верхних дыхательных путей, обуславливают развитие местного воспаления. Развитие клинических симптомов (заложенность носа, ринорея, отек и зуд слизистых оболочек органов респираторного тракта и др.) на фоне повреждения респираторного эпителия, также, как и при респираторной аллергии обусловлено высвобождением медиаторов воспаления, важнейшее значение из которых принадлежит гистамину [11]. Так, согласно данным D. P. Skoner и соавт., у пациентов с ОРВИ системный уровень гистамина сравним с тако-

вым у пациентов с обострением аллергического заболевания [12]. При этом уровень медиаторов воспаления, например, эозинофильного происхождения, в слизистых оболочках респираторных путей у пациентов с вирусной инфекцией на атопическом фоне заметно превышает таковой у пациентов, не страдающих аллергическими заболеваниями [13].

Таким образом, аллергическое воспаление способствует внедрению респираторных вирусов, которые, в свою очередь, влияют на развитие и нарастание тяжести клинических симптомов аллергии вследствие снижения барьерной функции поврежденного эпителия [11, 14]. Это наглядно подтверждают результаты анализа 16 700 участников европейского исследования, согласно которым, среди ряда других, факторами риска развития АР являлся ОРС, в то время, как сам АР выступал в качестве фактора риска по отношению к ОРС [15].

С учетом того, сезонное обострение АР у пациентов, коморбидных по ОРВИ, протекает в более долгие сроки и характеризуется более выраженными симптомами и жалобами, необходима разработка алгоритмов терапии таких пациентов, в том числе с применением антигистаминных препаратов 2-го поколения (АГП-2п). Для этого в период сезона цветения 2021 года нами было проведено проспективное наблюдательное исследование в целях изучения влияния схемы терапии с применением АГП-2п на состояние и выраженность симптомов у взрослых пациентов с САР, у которых в периоде обострения развилось ОРВИ.

Пациенты и методы исследования

В наблюдение включались пациенты обоих полов в возрасте от 18 до 65 лет, с ранее верифицированным диагнозом САР легкой/средней степени тяжести, давностью не менее 1 года, в стадии обострения, обратившиеся за медицинской помощью к оториноларингологам по поводу клинических проявлений ОРВИ и выразившие согласие на участие в наблюдательной программе.

Все пациенты на момент включения в исследование имели суммарную выраженность назальных симптомов САР и ОРВИ не менее 5 баллов, при этом, выраженность затруднения носового дыхания была не менее 2 баллов, и наличие хотя бы двух из основных симптомов (ринорея, зуд в носу, чихание) с выраженностью минимум в 1 балл. Кроме того, учитывалось наличие зуда/жжения в области глаз с выраженностью минимум в 2 балла и не менее двух из остальных трех симптомов (покраснение глаз, слезотечение, зуд ушей или неба) с выраженностью минимум в 1 балл. Всем пациентам назначали схему терапии с включением препарата, относящегося к фармакологической группе АГП-2п. Препарат назначался согласно указаниям, отраженным в инструкциях по медицинскому применению. Кроме того, все пациенты получали по показаниям симптоматическую терапию ОРВИ, включая жаропонижающие препараты, назальные деконгестанты (по потребности), противокашлевые препараты, витамины. Не применялись интраназальные глюкокортикостероиды, другие антигистаминные препараты и стабилизаторы мембран тучных клеток, в дополнение к уже назначенным АГП-2п.

В рамках данного исследования пациенты наблюдались в течение 21 дня и за это время каждый из них осуществил минимум 3 очных визита к оториноларингологу. Следующий после первичного визит осуществлялся на 7±1-й день, а завершающий очный визит проводился через 14±1-й день после начала наблюдения. На 4 и на 21(±2)-й дни после включения в программу с участником проводилась связь по телефону. Часть пациентов осуществила дополнительный визит к врачу на 4-й день наблюдения.

На всех очных визитах пациентам проводились рино/фарингоскопия и оценка воздушного потока внутри полости носа (передняя активная риноманометрия, ПАРМ); на первичном и завершающем очном визитах – клинический анализ крови.

В ходе проведения завершающего заочного визита регистрировались факты развития осложнений, получения дополнительной медицинской помощи.

Оценивали изменения выраженности назальных и неназальных симптомов, а также показателей носового дыхания, определяемых через 7 и 14 дней от начала наблюдения, по сравнению с исходным уровнем.

Для представления и анализа характеристик групп и оцениваемых показателей рассчитывались следующие параметры описательной статистики: среднее значение, стандартное отклонение, минимальное и максимальное значения и двухсторонний 95%-ный доверительный интервал – для непрерывных величин; абсолютное число, доля, распределение – для качественных переменных. Сравнение межгрупповых различий производилось использованием параметрических (оценки непрерывных и интервальных случайных величин) и непараметрических статистических критериев (оценка равенства/неравенства долей пациентов, анализ частот сравниваемых признаков, а также, для оценки непрерывных и интервальных случайных величин в случаях нарушения требования нормальности выборочного распределения).

По результатам проверки на нормальность распределения (критерии Колмогорова–Смирнова и Шапиро–Уилка), а также малого размера выборки, для оценки различий непрерывных переменных,

Таблица 1

Демографические показатели пациентов в группах

Table 1

Demographic indicators of patients in groups Demographic indicators of patients in groups

Показатель Indicator	Группа 1 (n = 25) Group 1 (n = 25)	Группа 2 (n = 25) Group 2 (n = 25)	Всего (n = 50) Total (n = 50)
Средний возраст, лет	36,5±8,17* (33,1–39,9)	31,6±7,88 (28,3–34,8)	34,0±8,33 (31,7–36,4)
Мужчины, % (абс.)	52% (13)	56% (14)	54% (27)
Женщины, % (абс.)	48% (12)	44% (11)	46% (23)

Примечание. Здесь и далее в таблицах показатели средних значений представлены в виде $M \pm SD$ (95% ДИ).
Note. Here and further in the tables, the indicators of average values are presented in the form of $M \pm SD$ (95% CI).

* U = 204,0; Z = 2,095; p = 0,04.

полученных в двух разных (независимых) группах применялся U-критерий Манна–Уитни; для частотного анализа таблиц сопряженности 2×2 – критерий χ^2 (если сравниваемые частоты больше 5) или точный критерий Фишера (если одна из сравниваемых частот меньше 5).

Результаты исследования

В настоящей публикации приводятся предварительные результаты наблюдения за пациентами с обострением САР и коморбидными ОРВИ которым для терапии были назначены: бензгидрил-пиперазинил-бутилметилксатина сукцинат (теоритин, регистрационный № ЛП-005435) и препараты цетиризина (по МНН).

В каждую из двух групп было отобрано по 25 пациентов, которые получали теоритин (4 мг, 1 таблетка 1 раз в сутки – 1-я группа) и цетиризин (10 мг, 1 таблетка 1 раз в сутки, 2-я группа). Курс применения антигистаминных препаратов составил 14 дней в обеих группах.

В среднем, в 1-й группе пациенты имели несколько больший возраст (36,5±8,17 лет), против 31,6±7,88 лет для среднего возраста пациентов во 2-й группе. Вместе с тем, частотный анализ групп по возрасту показал, что доля пациентов младше 41,5 лет (медиана возрастного диапазона участников для включения в программу наблюдения) 1-й группы составила 72% (n = 18), а для 2-й группы – 92% (n = 23), двухсторонний точный F-критерий, p = 0,12. Частотный анализ распределения пациентов по половой принадлежности также не показал значимых различий между 1-й и 2-й группами (критерий Хи-квадрат: χ^2 = 0,8; df = 1; p = 0,78).

Все пациенты-участники исследования в той или иной степени имели выраженные признаки САР и ОРВИ, а также признаки нарушения носового дыхания по данным ПАРМ.

В соответствии с критериями отбора исходная выраженность симптомов у пациентов превышала 2 балла. У всех участников обеих групп отмечались выраженные в значительной степени нарушения носового дыхания, выделения из носовых ходов, зуд в носу и зуд (жжение) в глазах. Данные представлены в табл. 2.

Средние показатели оценки функции носового дыхания по результатам ПАРМ до начала лечения оказались патологически измененными в обеих группах. Так, средние показатели суммарного потока, определенные на вдохе без применения вазоконстрикторов, были снижены практически в 1,46 раза и в 1,43 раза, в 1-й и 2-й группе соответственно, а средние показатели суммарного сопротивления – повышены в 1,59 и 1,51 для 1-й и 2-й групп (табл. 3)[1].

При этом, по данным ПАРМ в общей выборке участников исследования назальная обструкция (НО) отсутствовала (средний суммарный поток на вдохе больше 500 см^3/с) у 38% (n = 19), назальная обструкция 1-й, 2-й и 3-й степеней отмечалась у 40% (n = 20), 20% (n = 10) и 2% (n = 1) соответственно (определение степени назальной обструкции проводилось в соответствии с классификацией G. Mlynski и соавт. [17]). В 1-й и 2-й группах распределение пациентов с выраженностью НО повторяло закономерности выборки в целом. Так, по данным ПАРМ, 36% (n = 9) и 40% (n = 10) участников 1-й и 2-й групп, соответственно, не имели нарушения носового дыхания. НО 1-й и 2-й степени (средний суммарный поток на вдохе в диапазонах 300–500 и 180–300 см^3/с) отмечалась у 48% (n = 12) и 12% (n = 3) в 1-й группе и в 32% (n = 8) и 28% (n = 7) во 2-й группе соответственно. 3-я степень нарушения носового дыхания была выявлена только в 1-й группе у одного пациента (суммарный поток меньше 180 см^3/с). По распределению степени нарушения носового дыхания (ПАРМ оценка) группы не имели статистически значимых различий (рис. 1, *а*). Вместе

[1] Нормальные показатели передней активной риноманометрии у взрослых жителей средней полосы европейской части России согласно М. Р. Богомильскому и соавт.: суммарный объемный поток (до применения вазоконстриктора) – 647±18,3 см^3, суммарное сопротивление (до применения вазоконстриктора) – 0,258±0,0164 Па/(см^3/с) [16].

Таблица 2

Характеристика состояния и выраженность некоторых клинических симптомов при включении пациентов в исследование

Table 2

Characteristics of the condition and severity of some clinical symptoms when patients are included in the study

Показатель Indicator	1-я группа Group 1 (n = 25)	2-я группа Group 2 (n = 25)	Характеристики статистического критерия Characteristics of the statistical criterion
Нарушение носового дыхания, баллы Violation of nasal breathing, points	2,8±0,44 (2,58–2,94)	2,6±0,51 (2,35–2,77)	U = 250,0; Z = 1,2; p = 0,229
Выделения из носа, баллы Nasal discharge, points	2,1±1,01 (1,70–2,54)	2,2±0,97 (1,84–2,64)	U = 291,0; Z = –0,41; p = 0,684
Зуд в носу, баллы Itchy nose, points	2,2±0,78 (1,92–2,56)	2,5±0,59 (2,28–2,76)	U = 255,0; Z = –1,12; p = 0,265
Зуд/жжение в глазах, баллы Itching/burning in the eyes, points	2,5±0,59 (2,28–2,76)	2,6±0,58 (2,32–2,80)	U = 302,0; Z = –0,22; p = 0,823

Таблица 3

Характеристика нарушения функции носового дыхания по данным ПАРМ, проведенной при включении пациентов в исследование

Table 3

Characteristics of nasal respiratory dysfunction according to RRM data carried out when patients were included in the study

Показатель	1-я группа Group 1 (n = 25)	2-я группа Group 2 (n = 25)	Характеристики статистического критерия Characteristics of the statistical criterion
Суммарный носовой поток на вдохе, см^3/с Volume velocity at 150 Pa, cm^3/s	442,0±165,35 (375,81–508,19)	453,7±178,68 (379,93–527,43)	U = 304,0; Z = –0,16; p = 0,88
Суммарное носовое сопротивление при давлении 150 Па на вдохе, сПа/мл Resistance at 150 Pa, Volume velocity, SPA/ml	0,41±0,23 (0,31–0,50)	0,39±0,17 (0,32–0,46)	U = 308,5; Z = 0,07; p = 0,95

с тем, при субъективной оценке по 4-балльной шкале, 34% (n = 17) участников в общей выборке имели НО 2-й степени, а 66% (n = 33) – НО выраженностью 3 балла соответственно (рис. 1, *б*). При этом в 1-й группе доля пациентов, у которых степень носовой обструкции была оценена в 3 балла, была статистически значимо большей по сравнению со 2-й группой: 76% (n = 19) против 56% (n = 14), критерий Хи-квадрат: χ^2 = 5,33; df = 1; p = 0,021. Таким образом, клинические проявления нарушения носового дыхания проявлялись более выраженно у пациентов в 1-й группе.

Согласно протоколу наблюдательной программы, первая оценка изменений жалоб пациентов проводилась дистанционно со слов участников наблюдения на 4-й день лечения.

На фоне лечения коморбидного состояния в обеих группах отмечалась положительная динамика. В 1-й группе выраженность трех, из оцениваемых в данной публикации симптомов, снизилась в большей степени. Средняя выраженность уменьшения зуда в носу была несколько выше во 2-й группе, однако указанные различия в группах не имели статистической значимости. Различия уменьшения выраженности зуда и ощущения жжения в глазах в 1-й и 2-й группах находились на границе статистической значимости (табл. 4).

Результаты частотного анализа выраженности уменьшения жалоб приведены на рис. 2. Как было отмечено, в 1-й группе улучшение к 4-му дню лечения на 2 балла и больше, встречалось чаще в отношении всех анализируемых симптомов, причем в отношении зуда и жжения в глазах межгрупповые различия достигали статистически значимого уровня (рис. 2).

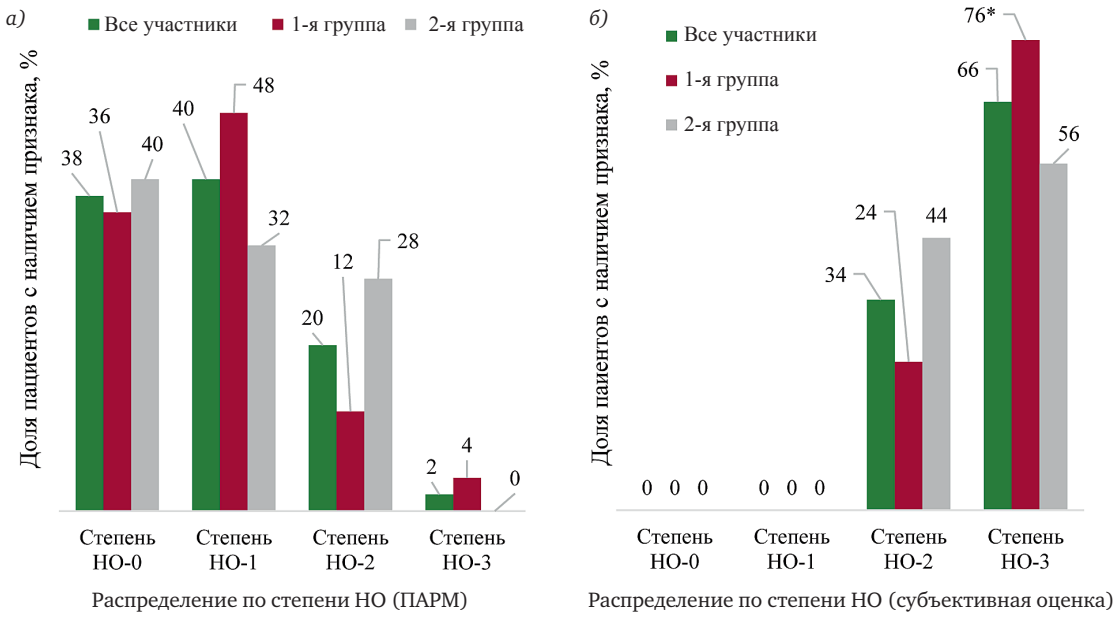

Рис. 1. Распределение пациентов по степени назальной обструкции (НО) на основе анализа суммарного носового потока на вдохе (ПАРМ) при давлении 150 Па и по субъективным оценкам

Примечание. * Распределение признака имеет статистически значимые межгрупповые различия: $\chi^2 = 5{,}33$; $df = 1$; $p = 0{,}021$

Fig. 1. Distribution of patients according to the degree of nasal obstruction (NO) based on the analysis of the total nasal flow on inspiration (RRM) at a pressure of 150 Pa and according to subjective estimates

Note. * The distribution of the trait has statistically significant intergroup differences: $\chi^2 = 5{,}33$; $df = 1$; $p = 0{,}021$

Таблица 4

Изменение (уменьшение) выраженности жалоб пациентов на 4-й день лечения по сравнению с исходным уровнем

Table 4

Change (decrease) in the severity of patient complaints on the 4th day of treatment compared with the baseline level

Показатель	1-я группа Group 1 (n = 25)	2-я группа Group 2 (n = 25)
Нарушение носового дыхания, баллы Violation of nasal breathing, points	1,20±0,72 (0,91–1,49)	1,08±0,49 (0,88–1,28)
Выделения из носа, баллы Nasal discharge, points	0,9±0,83 (0,54–1,22)	0,8±0,87 (0,44–1,16)
Зуд в носу, баллы Itchy nose, points	1,3±0,74 (0,98–1,58)	1,4±0,87 (1,04–1,76)
Зуд/жжение в глазах, баллы Itching/burning in the eyes, points	1,6±0,58 (1,36–1,84)*	1,2±0,72 (0,94–1,54)

* Межгрупповые различия имеют статистическую значимость: χ^2=5,33; $df = 1$; $p = 0{,}021$.

* Intergroup differences have statistical significance χ^2=5,33; $df = 1$; $p = 0{,}021$.

Клиническая и инструментальная оценка выраженности нарушения носового дыхания и других симптомов, проведенная на втором очном визите, на седьмой день лечения продемонстрировала продолжение развития терапевтических эффектов. Средняя выраженность всех оцениваемых симптомов регистрировалась на уровне ниже 1 балла в обеих группах. При этом, уменьшение зуда и ощущения жжения в глазах в 1-й группе достигло уровня статистической значимости по сравнению со 2-й группой (рис. 3).

Повторная ПАРМ, проведенная на 7-й день лечения, также отразила развитие успехов терапии. Среднее увеличение суммарного потока воздуха в 1-й группе составило 81%, что на 40% больше, чем во 2-й группе (различия находились на пограничном уровне, $U = 215{,}0$; $Z = 1{,}87$; $p = 0{,}06$). Сопротивление носовых путей потоку воздуха на вдохе в 1-й группе снизилось в среднем на 33%, а во 2-й группе – на 21%.

В целях изучения влияния сравниваемых схем терапии на выраженность назальной обструкции, был проведен дополнительный анализ показателей ПАРМ внутри подгрупп, в зависимости от степени исходного нарушения носового дыхания (рис. 4). Согласно представленным данным, у па-

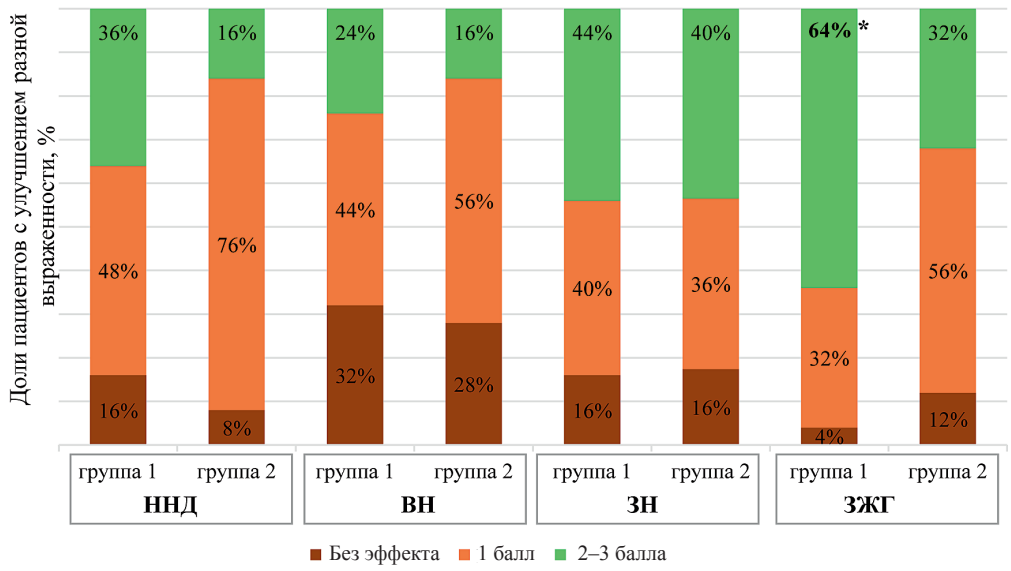

Рис. 2. Распределение пациентов по степени регресса жалоб на 4 день лечения по сравнению с исходным уровнем
Примечание. ННД – нарушение носового дыхания; ВН – выделения из носа; ЗН – зуд в носу; ЗЖГ – зуд и жжение в глазах.
* Распределение признака имеет статистически значимые межгрупповые различия: $\chi^2 = 5{,}13$; $df = 1$; $p = 0{,}024$.

Fig. 2. Distribution of patients according to the degree of improvement of complaints on day 4 of treatment compared to the baseline level
Note. VNB – violation of nasal breathing; ND – nasal discharge; IN – itching in the nose; IBE – itching and burning in the eyes.
*The distribution of the trait has statistically significant intergroup differences: $\chi^2 = 5{,}13$; $df = 1$; $p = 0{,}024$.

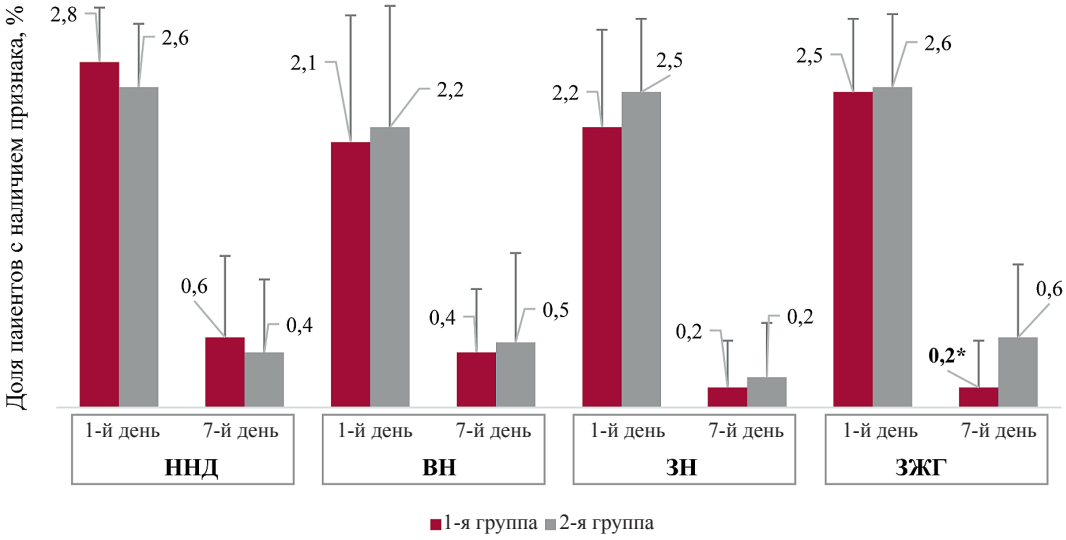

Рис. 3. Средняя выраженность жалоб участников наблюдения исходно и на 7-й день лечения
Примечание. ННД – нарушение носового дыхания; ВН – выделения из носа; ЗН – зуд в носу; ЗЖГ – зуд и жжение в глазах. Представление данных здесь и далее – высота столбцов – M, усы – +SD.
* Межгрупповые различия имеют статистическую значимость: *U*-критерий, $U = 198{,}0$; $Z = -2{,}21$; $p = 0{,}027$.

Fig. 3. The average severity of complaints of observation participants initially and on the 7th day of treatment
Note. VNB – violation of nasal breathing; ND – nasal discharge; IN – itching in the nose; IBE – itching and burning in the eyes. The data representation hereafter is column height – M, whiskers – +SD.
* Intergroup differences have statistical significance: *U*-criterion, $U = 198{,}0$; $Z = -2{,}21$; $p = 0{,}027$.

циентов из обеих групп с исходно ненарушенной функцией носового дыхания (НО-0), на 7-й день лечения уровень улучшения показателей ПАРМ была минимальной. С нарастанием выраженности исходных нарушений, в обеих группах, особенно в 1-й группе отмечалось увеличение положительного влияния терапии.

У пациента из 1-й группы с высокой степенью НО ($n = 1$), уровень положительных изменений была максимально выражена (442% и 82% для потока и сопротивления соответственно). У пациентов с умеренно выраженной назальной обструкцией (НО-1) степень межгрупповых различий достигла статистически значимого уровня.

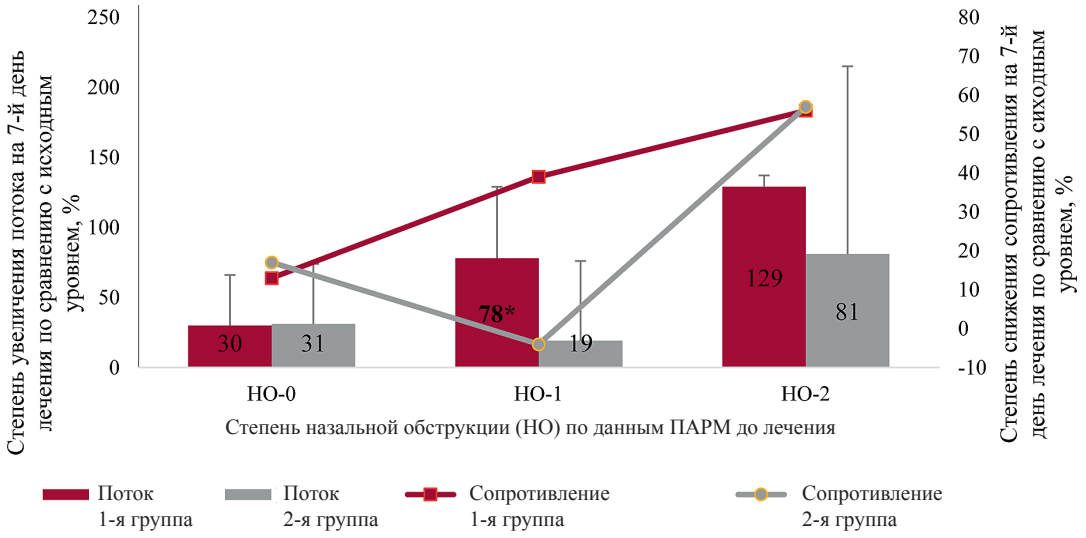

Рис. 4. Среднее увеличение суммарного носового потока на вдохе (см^3/с) на 7-й день лечения по сравнению с исходным уровнем

Примечание. * Межгрупповые различия имеют статистическую значимость: *U*-критерий, $U = 20{,}0$; $Z = 2{,}12$; $p = 0{,}034$.

Fig. 4. The average increase in the total nasal flow on inspiration (cm3/sec) on the 7th day of treatment compared to the baseline level

Note. * Intergroup differences have statistical significance: *U*-criterion, $U = 20{,}0$; $Z = 2{,}12$; $p = 0{,}034$.

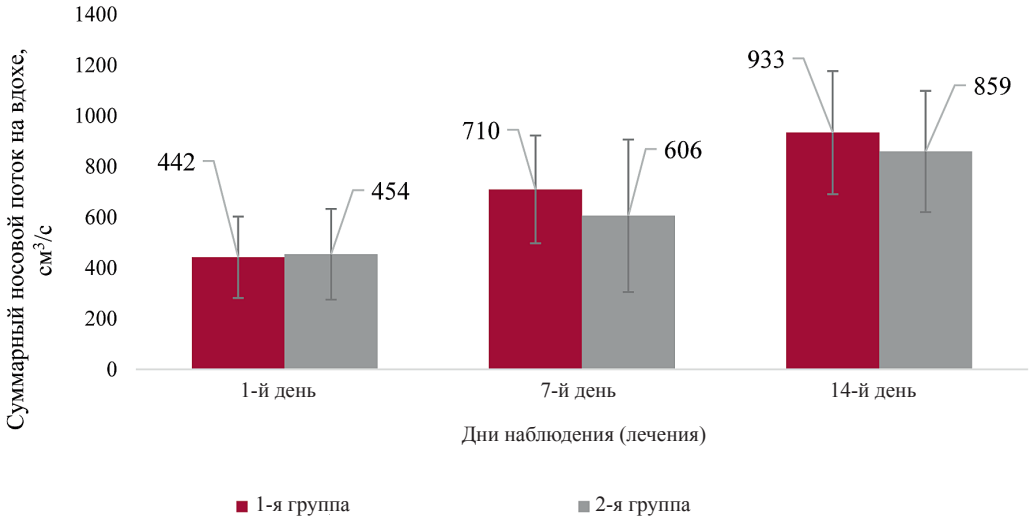

Рис. 5. Средние показатели суммарного носового потока на вдохе, см^3/с на 1-й, 7-й и 14-й дни лечения

Fig. 5. Average indicators of total nasal flow on inspiration, cm3/s on the 1st, 7th and 14th days of treatment

На 14-й день наблюдения (завершающий очный визит) клинические проявления достигли минимума у пациентов обеих групп. Средние показатели функции носового дыхания, оцениваемые ко дню завершения приема антигистаминных препаратов с помощью ПАРМ, также достигли нормальных уровней и не имели статистически значимых различий (рис. 5).

Обсуждение

Большая часть аллергических заболеваний, включая аллергический ринит, бронхиальную астму, пищевую аллергию, характеризуется иммунным ответом 2-го типа, включающим клетки Th2, врожденные лимфоидные клетки 2-го типа (ILC2), эозинофилы, тучные клетки и макрофаги M2. После взаимодействия с аллергеном и реализации каскада реакций, в течение секунд или минут происходит дегрануляция тучных клеток и базофилов с выделением преформированных медиаторов воспаления, и прежде всего, гистамина и триптазы, что обеспечивает реализацию ранней фазы аллергической реакции. Через несколько часов после активации, тучные клетки de novo синтезируют и высвобождают провоспалительные цитокины, например, интерлейкин 6 (ИЛ-6), фактор некроза опухоли α (ФНОα), цитокины Th2-типа (например, ИЛ-4, ИЛ-13), а также хемокины. Таким образом, тучные клетки принимают участие в реализации как ранней, так и поздней фаз аллергической реакции при аллергическом рините [18–20].

ОРВИ и развивающийся на их фоне острый инфекционный риносинусит, нередко выступает коморбидным состоянием в отношении аллергического ринита [21]. На фоне сниженных барьерных функций, персистирующего аллергического воспаления и измененного клеточного состава слизистой оболочки носоглотки, инфекционное воспаление приводит к суммации действия медиаторов воспаления, усилению выраженности симптомов и пролонгации их существования [18, 22–24].

Ряд современных АГП-2п, обладая дополнительной противоаллергической активностью, оказывают влияние, как на раннюю, так и на позднюю фазу аллергического воспаления. В частности, такими свойствами обладают современные производные пиперазина (цетиризин, левоцитиризин, теоритин).

Цетиризин является одним из наиболее эффективных и хорошо изученных АГП-2п. Молекула цетиризина не нуждается в метаболических превращениях для проявления фармакологической активности и обладает высокой селективностью в отношении Н1-гистаминовых рецепторов. Цетиризин после перорального приема быстро достигает максимальной концентрации, существенно превосходя по этому параметру большинство других АГП-2п, и имеет достаточно продолжительный период полувыведения (до 11 ч). Кроме того, цетиризин характеризуется низким объемом распределения и выраженным сродством к рецепторам, что обеспечивает препарату достижение и сохранение в течение 24 ч наиболее высокой степени занятости гистаминовых рецепторов. Благодаря этой особенности, цетиризин обладает направленным длительно сохраняющимся действием и высокой безопасностью, поскольку не накапливается в паренхиматозных органах [25, 26].

Новый противоаллергический препарат бензгидрилпиперазинилбутилметилксантина сукцинат (теоритин), создан как результат направленного синтеза теобромина с фармакологически активным центром цетиризина. Препарат имеет сопоставимую с цетиризином противогистаминную активность и превосходит его по способности подавлять аллергическую воспалительную реакцию, например, на коже, а также по длительности сохранения антигистаминового эффекта [27]. Теоретин сочетает противогистаминное действие на уровне рецептора с торможением секреции провоспалительных цитокинов, вызванной аллергеном или индукторами инфекционного воспаления. Так, согласно недавним исследованиям, теоритин дозозависимым способом угнетал продукцию провоспалительных цитокинов (ИЛ-6, ИЛ-8, ФНОα дифференцированными макрофагоподобными клетками, стимулированными ЛПС. Причем в ряде концентраций эффект теоритина был сопоставим с противовоспалительным действием дексаметазона, в то время, как цетризин в рамках данной модели не продемонстрировал подобной активности. Выявленное ингибирующее действие теоритина на секрецию медиаторов воспаления может быть связано с наличием в структуре его молекулы теобромина. Теобромин является ингибитором фосфодиэстеразы и способен угнетать секрецию медиаторов аллергического воспаления, в частности, гистамина, медленно реагирующей субстанции анафилаксии, эозинофильного хемотаксического фактора анафилаксии. Кроме того, известно, что теобромин в ряде клеток тормозит продукцию и секрецию ФНОα и ИЛ-6, снижает уровень моноцитарного хемотаксического фактора-1 и ИЛ-1β [28].

В настоящем наблюдательном исследовании теоритин продемонстрировал способность оказывать более быстрые и выраженные эффекты на 4-й и 7-й дни лечения пациентов с сезонным обострением АР, развившимся на фоне ОРВИ. Обращает на себя внимание, что наиболее ярко его действие проявилось в отношении назальной обструкции и зуда/жжения в глазах, в то время, как известно, что типичные пероральные АГП-2 эффективно снижают такие симптомы АР, как чихание, зуд, ринорея, но они менее эффективны, чем интраназальные кортикостероиды, при лечении заложенности носа и глазных симптомов [29, 30].

Заключение

В данном наблюдательном исследовании изучено влияние антигистаминных препаратов на выраженность симптомов проявления коморбидного состояния у пациентов, у которых на фоне обострения сезонного аллергического ринита развилась острая респираторная вирусная инфекция.

Представленные предварительные результаты свидетельствуют о том, что применение теоритина и цетиризина у пациентов с сезонным аллергическим ринитом и ОРВИ сопоставимо по эффективности. Вместе с тем, были получены данные, что у пациентов в группе теоритина положительное влияние препарата на назальную обструкцию, а также на ощущение зуда в глазах более выражено и купируется быстрее. В дальнейшем эффект от лечения в обеих группах был сопоставим. За все время наблюдения не было информации о нежелательных явлениях.

Таким образом, можно сделать вывод о перспективности применения теоритина в лечении пациентов, у которых на фоне сезонного обострения аллергического ринита развилось ОРВИ. Быстрое развитие терапевтического эффекта теоритина может быть обусловлено наличием дополнительных противовоспалительных свойств у данного препарата.

Авторы заявляют об отсутствии конфликта интересов.

ЛИТЕРАТУРА/REFERENCES

1. Ненашева Н. М., Шартанова Н. В., Овчинников А. Ю., Осипова Г. Л., Жестков А. В., Павлова Н. В. Сезонный аллергический ринит и его контроль антигистаминными препаратами в условиях амбулаторной практики. *Российский Аллергологический Журнал*. 2020;17(2):44–52 [Nenasheva N. M., Shartanova N. V., Ovchinnikov A. Yu., Osipova G. L., Zhestkov A. V., Pavlova N. V. Seasonal allergic rhinitis and its control with antihistamines in an outpatient practice. *Russian Journal of Allergy.* 2020;17(2):44–52. (In Russ.)]. https://doi.org/10.36691/RJA1370
2. Астафьева Н. Г., Баранов А. А., Вишнева Е. А., Дайхес Н. А., Жестков А. В., Ильина Н. И., Карнеева О. В., Карпова Е. П., Ким И. А., Крюков А. И., Курбачева О. М., Мешкова Р. Я., Намазова-Баранова Л. С., Ненашева Н. М., Новик Г. А., Носуля Е. В., Павлова К. С., Пампура А. Н., Свистушкин В. М., Селимзянова Л. Р., Хаитов М. Р., Хаитов Р. М. Аллергический ринит. *Российская ринология*. 2020;28(4):246–256 [Astaf'eva N. G., Baranov A. A., Vishneva E. A., Daikhes N. A., Zhestkov A. V., Il'ina N. I., Karneeva O. V., Karpova E. P., Kim I. A., Kryukov A. I., Kurbacheva O. M., Meshkova R. Ya., Namazova-Baranova L. S., Nenasheva N. M., Novik G. A., Nosulya E. V., Pavlova K. S., Pampura A. N., Svistushkin V. M., Selimzyanova L. R., Khaitov M. R., Khaitov R. M. Allergic rhinitis. *Russian Rhinology.* 2020;28(4):246-256. (In Russ.)] https://doi.org/10.17116/rosrino202028041246
3. Cirillo I., Marseglia G., Klersy C. et al. Allergic patients have more numerous and prolonged respiratory infections than nonallergic subjects. *Allergy*. 2007 Sep;62(9):1087-90. https://doi.org/10.1111/j.1398-9995.2007.01401.x. Epub 2007 Jun 18. PMID: 17578494.
4. Lin S. W., Wang S. K., Lu M. C. et al. Acute rhinosinusitis among pediatric patients with allergic rhinitis: A nationwide, population-based cohort study. *PLoS One.* 2019;14(2):e0211547. https://doi.org/10.1371/journal.pone.0211547.
5. Leo G., Incorvaia C., Cazzavillan A. et al. Could seasonal allergy be a risk factor for acute rhinosinusitis in children? *J Laryngol Otol*. 2018;132(2):150-153. https://doi.org/10.1017/S0022215118000038.
6. Rantala A., Jaakkola J. J., Jaakkola M. S. Respiratory infections in adults with atopic disease and IgE antibodies to common aeroallergens. *PLoS One.* 2013;8(7):e68582. https://doi.org/10.1371/journal.pone.0068582.
7. Jeon Y. J., Lim J. H., An S. et al. Type III interferons are critical host factors that determine susceptibility to Influenza A viral infection in allergic nasal mucosa. *Clin Exp Allergy.* 2018;48(3):253-265. https://doi.org/10.1111/cea.13082.
8. Kim J. H., Moon B. J., Gong C. H. et al. Detection of respiratory viruses in adult patients with perennial allergic rhinitis. *Ann Allergy Asthma Immunol.* 2013 Dec;111(6):508-11. https://doi.org/10.1016/j.anai.2013.08.024. Epub 2013 Sep 14. PMID: 24267360; PMCID: PMC7111117.
9. De Corso E., Lucidi D., Cantone E. et al. Clinical Evidence and Biomarkers Linking Allergy and Acute or Chronic Rhinosinusitis in Children: a Systematic Review. *Curr Allergy Asthma Rep.* 2020 Sep 5;20(11):68. https://doi.org/10.1007/s11882-020-00967-9. PMID: 32889648; PMCID: PMC7474513.
10. Ahmad N., Zacharek M. A. Allergic rhinitis and rhinosinusitis. *Otolaryngol Clin North Am.* 2008;41(2):267-81. https://doi.org/10.1016/j.otc.2007.11.010.
11. Федоскова Т. Г. Особенности лечения ОРВИ у больных круглогодичным аллергическим ринитом. *Российский Аллергологический Журнал*. 2010;5:100-105 [Fedoskova T. G. Treatment of respiratory virus infections in patients with perennial allergic rhinitis. *Russian Journal of Allergy*. 2010;5:100-105. (In Russ.)]. https://medi.ru/info/10141/
12. Skoner D. P., Gentile D. A., Fireman P. et al. Urinary histamine metabolite elevations during experimental influenza infection. *Ann Allergy Asthma Immunol.* 2001 Oct;87(4):303-6. https://doi.org/10.1016/s1081-1206(10)62244-2. PMID: 11686422.
13. Kim H., Kwon G. E., Kim Y. H. et al. Does the epithelial barrier hypothesis explain the increase in allergy, autoimmunity and other chronic conditions? *Nat Rev Immunol.* 2021;21(11):739-751. https://doi.org/10.1038/s41577-021-00538-7.
14. Akdis C. A. Does the epithelial barrier hypothesis explain the increase in allergy, autoimmunity and other chronic conditions? *Nat Rev Immunol.* 2021;21(11):739-751. https://doi.org/10.1038/s41577-021-00538-7.
15. Hoffmans R., Wagemakers A., van Drunen C. et al. Acute and chronic rhinosinusitis and allergic rhinitis in relation to comorbidity, ethnicity and environment. *PLoS One.* 2018;13(2):e0192330. https://doi.org/10.1371/journal.pone.0192330.
16. Богомильский М. Р. Болезни уха, горла, носа в детском возрасте: национальное руководство: 2-е издание дополненное и переработанное / Под ред. М. Р. Богомильского, В. Р. Чистяковой. М.: ГЭОТАР-Медиа, 2021. 1072 с. [Bogomil'skii M. R. *Bolezni ukha, gorla, nosa v detskom vozraste: natsional'noe rukovodstvo: 2-e izdanie dopolnennoe i pererabotannoe.* Ed. M. R. Bogomil'skii, V. R. Chistyakova. Moscow: GEOTAR-Media, 2021. 1072 p. (In Russ.)]
17. Mlynski G., Beule A. Diagnostic methods of nasal respiratory function. *HNO*. 2008;56(1):81-99. German. https://doi.org/10.1007/s00106-007-1655-0.
18. Овчинников А.Ю., Мирошниченко Н.А., Джимшелейшвили Н.П. и др. Применение элиминационных средств в комплексной терапии хронических риносинуситов, ассоциированных с аллергическим ринитом. *Медицинский совет.* 2021;(6):100–104 [Ovchinnikov A. Yu., Miroshnichenko N. A., Jimsheleishvili N. P., Simsova V. A., Nikolaeva Yu. O. Elimination agents as part of combination therapy of chronic rhinosinusitis associated with allergic rhinitis. Meditsinskiy *sovet = Medical Council.* 2021;(6):100-104. (In Russ.) https://doi.org/10.21518/2079-701X-2021-6-100-104]. https://doi.org/10.21518/2079-701X-2021-6-100-104
19. Ogulur I., Pat Y., Ardicli O. et al. Advances and highlights in biomarkers of allergic diseases. *Allergy*. 2021;76(12):3659-3686. https://doi.org/10.1111/all.15089
20. Lam H. Y., Tergaonkar V., Ahn K. S. Mechanisms of allergen-specific immunotherapy for allergic rhinitis and food allergies. *Biosci Rep.* 2020;40(4):BSR20200256. https://doi.org/10.1042/BSR20200256.

21. Носуля Е. В., Ким И. А., Лучшева Ю. В. и др. Коморбидность аллергического ринита – актуальность антигистаминной терапии в повседневной практике. Профилактическая медицина. 2019;22(4):124-128 [Nosulya E. V., Kim I. A., Luchsheva Yu. V., Izotova G. N. Comorbidity of allergic rhinitis: relevance of antihistamine therapy in daily practice. *The Russian Journal of Preventive Meditsine.* 2019;22(4):124-128. (In Russ.)] https://doi.org/10.17116/profmed201922041124
22. Jha A., Thwaites R. S., Tunstall T. et al. Increased nasal mucosal interferon and CCL13 response to a TLR7/8 agonist in asthma and allergic rhinitis. *J Allergy Clin Immunol.* 2021;147(2):694-703.e12. https://doi.org/10.1016/j.jaci.2020.07.012
23. Głobińska A., Pawełczyk M., Piechota-Polańczyk A. et al. Impaired virus replication and decreased innate immune responses to viral infections in nasal epithelial cells from patients with allergic rhinitis. *Clin Exp Immunol.* 2017;187(1):100-112. https://doi.org/10.1111/cei.12869
24. Gentile D. A., Doyle W. J., Fireman P. et al. Effect of experimental influenza A infection on systemic immune and inflammatory parameters in allergic and nonallergic adult subjects. *Ann Allergy Asthma Immunol.* 2001;87(6):496-500. https://doi.org/10.1016/S1081-1206(10)62263-6
25. Карева Е. Н. Выбор антигистаминного препарата: взгляд фармаколога. *РМЖ.* 2016;12:811–816 [Kareva E. N. Choosing an antihistamine: a pharmacologist's view. *RMJ*. 2016;12:811-816. (In Russ.)].
26. Kawauchi H., Yanai K., Wang D. Y. et al. Antihistamines for Allergic Rhinitis Treatment from the Viewpoint of Nonsedative Properties. *Int J Mol Sci.* 2019;20(1):213. https://doi.org/10.3390/ijms20010213
27. Глушков Р. Г., Южаков С. Д., Алексеев М. В., Фоминова О. С., Шорр В. А., Жданов Г. Ф., Долгинова Е. М., Сазонова Н. М., Андреева Н. И., Салин Е. Н., Аснина В. В. Новая группа производных 1- и 7-[ω-(бензгидрил-1) алкил]-3-метилксантинов, обладающих противогистаминной активностью. *Химико-фармацевтический журнал.* 2011;45(1):3-13 [Glushkov R. G., Yuzhakov S. D., Alekseev M. V., Fominova O. S., Shorr V. A., Zhdanov G. F., Dolginova E. M., Sazonova N. M., Andreeva N. I., Salin E. N., Asnina V. V. New group of 1- and 7-[ω-(1-Benzhydryl) alkyl]-3-methylxanthine derivatives possessing antihistaminic properties. *Khimiko-farmatsevticheskii zhurnal.* 2011;45(1):3-13. (In Russ.)] https://doi.org/10.30906/0023-1134-2011-45-1-3-13
28. Гущин И. С., Крышень К. Л., Бондаренко А. Б. Противовоспалительная активность противоаллергического препарата 7-[4-(4-бензгидрилпиперазинил-1)бутил]-3-метилксантина сукцината (теоритин). *Российский Аллергологический Журнал.* 2021;18(2):20–31 [Gushchin I. S., Kryshen K. L., Bondarenko A. B. Anti-inflammatory activity of the antiallergic drug 7-[4-(4-benzhydrylpiperazinyl-1)butyl]-3-methylxanthine succinate (theoritin). *Russian Journal of Allergy*. 2021;18(2):20-31. (In Russ)] https://doi.org/10.36691/RJA1445
29. Симсова В. А., Мирошниченко Н. А., Овчинников А. Ю. Лечение аллергического ринита в сочетании с бронхиальной астмой: обзор литературы. Медицинский оппонент. 2020;1(9):59–64 [Simsova V. A., Miroshnichenko N. A., Ovchinnikov A. Yu. Treatment of allergic rhinitis in combination with bronchial asthma: literature review. *Meditsinskii opponent.* 2020;1(9):59–64. (In Russ.)]. https://www.elibrary.ru/item.asp?id=43492846
30. Овчинников А. Ю, Мирошниченко Н. А., Хон Е. М., Джимшелейшвили Н. П., Симсова В. А., Николаева Ю. О. От клинических рекомендаций к практике. Клинический опыт лечения больных аллергическим ринитом. *Медицинский совет.* 2021;(18):62–67 [Ovchinnikov A. Y., Miroshnichenko N. A., Khon E. M., Jimsheleishvili N. P., Simsova V. A., Nikolaeva Yu. O. From clinical guidelines to practice. Clinical experience in treatment of patients with allergic rhinitis. *Meditsinskiy sovet = Medical Council.* 2021;(18):62-67. (In Russ.)] https://doi.org/10.21518/2079-701X-2021-18-62-67

Информация об авторах

Овчинников Андрей Юрьевич – доктор медицинских наук, профессор, заведующий кафедрой оториноларингологии, Московский государственный медико-стоматологический университет им. А. И. Евдокимова (127473, Россия, Москва, Делегатская ул., д. 20, стр. 1); e-mail: lorent1@mail.ru

ORCID: https://orcid.org/0000-0002-7262-1151

✉ **Мирошниченко Нина Александровна** – доктор медицинских наук, профессор кафедры оториноларингологии, Московский государственный медико-стоматологический университет им. А. И. Евдокимова (127473, Россия, Москва, Делегатская ул., д. 20, стр. 1); e-mail: mirnino@mail.ru

ORCID: https://orcid.org/0000-0003-4213-6435

Николаева Юлия Олеговна – аспирант кафедры оториноларингологии, Московский государственный медико-стоматологический университет им. А. И. Евдокимова (127473, Россия, Москва, Делегатская ул., д. 20, стр. 1); e-mail: yu.o.nikolaeva@gmail.com

ORCID: https://orcid.org/0000-0001-7930-8259.

Information about authors

Andrei Yu. Ovchinnikov – MD, Professor, Head of Department of Otorhinolaryngology, Evdokimov Moscow State University of Medicine and Dentistry (20/1, Delegatskaya str., Moscow, Russia, 127473); e-mail: lorent1@mail.ru

ORCID: https://orcid.org/0000-0002-7262-1151

✉ **Nina A. Miroshnichenko** – MD, Professor, Department of Otorhinolaryngology, Evdokimov Moscow State University of Medicine and Dentistry (20/1, Delegatskaya str., Moscow, Russia, 127473); e-mail: mirnino@mail.ru

ORCID: https://orcid.org/0000-0003-4213-6435

Yuliya O. Nikolaeva – Postgraduate Student, Department of Otorhinolaryngology, Evdokimov Moscow State University of Medicine and Dentistry (20/1, Delegatskaya str., Moscow, Russia, 127473); e-mail: yu.o.nikolaeva@gmail.com

ORCID: https://orcid.org/0000-0001-7930-8259

Федеральное государственное бюджетное военное образовательное учреждение высшего образования «Военно-медицинская академия имени С.М. Кирова» Министерства обороны Российской Федерации

Глубокоуважаемые коллеги!
6-7 октября 2022 года в г. Санкт-Петербурге состоится

XI Всероссийская научно-практическая конференция «БАРОТЕРАПИЯ В КОМПЛЕКСНОМ ЛЕЧЕНИИ И РЕАБИЛИТАЦИИ РАНЕНЫХ, БОЛЬНЫХ И ПОРАЖЕННЫХ», посвященная 70-летию образования кафедры физиологии подводного плавания Военно-медицинской академии

Место проведения конференции: 194044, Санкт-Петербург, ул. Боткинская, д. 21, лечебно-диагностический центр, корпус 6, аудитория 21
Начало регистрации участников: 6 октября в 09 часов 00 минут
Начало работы конференции: в 10 часов 00 минут

Организационный комитет:

Зверев Д. П. – начальник кафедры физиологии подводного плавания Военно-медицинской академии, к. м. н. доцент, полковник медицинской службы

Мясников А. А. – профессор кафедры физиологии подводного плавания Военно-медицинской академии, Заслуженный работник высшей школы Российской Федерации, д.м.н. профессор

Андрусенко А. Н. – старший преподаватель кафедры физиологии подводного плавания Военно-медицинской академии, к. м. н., подполковник медицинской службы

Шитов А. Ю. – старший преподаватель кафедры физиологии подводного плавания Военно-медицинской академии, к. м. н., подполковник медицинской службы

Основные направления работы конференции

Теоретические и прикладные вопросы использования методов баротерапии при лечении и реабилитации раненых, больных и пораженных.

Состояние и перспективы развития гипербарической физиологии и водолазной медицины.

Актуальные вопросы физиологии труда лиц, работающих в субэкстремальных и экстремальных условиях деятельности.

Медицинское обеспечение аварийно-спасательных работ на море.

В работе конференции предполагается участие руководящего состава медицинской службы Вооруженных сил Российской Федерации, специалистов медицинских организаций Министерства обороны и Министерства здравоохранения Российской Федерации, а также других министерств и ведомств, представителей медицинских ВУЗов и научно-исследовательских учреждений.

Документация по конференции будет представлена в Комиссию по оценке учебных мероприятий и материалов для размещения на портале непрерывного медицинского и фармацевтического образования России в качестве образовательного мероприятия.

Участие в конференции предполагает выступление с докладом и (или) направление статей для публикации. Предусмотрена возможность участия в конференции с видеодокладом (видеозапись доклада в формате *.mp4, *.avi).

Заявка на участие в конференции в виде «Регистрационной карты участника» (приложения 1 и 2) должна быть направлена в оргкомитет до **01 апреля 2022 года**.

Статьи в сборник научных трудов (приложение 3) конференции принимаются до **01 августа 2022 года.** Оргкомитет конференции оставляет за собой право не рассматривать материалы, присланные после 01 августа 2022 года, а также не соответствующие требованиям к оформлению и обсуждаемым вопросам конференции. По итогам работы конференции планируется публикация научных трудов в журнале «Морская медицина».

Контактные лица: **Андрусенко Андрей Николаевич** (тел. +7(900)647-08-65), **Шитов Арсений Юрьевич** (тел. +7(911)707-87-80).

Электронная почта: podplav@vmeda.org

Статьи, опубликованные в 2021 году

Оригинальные статьи

В. В. Дворянчиков, В. Е. Кузовков, С. Х. Цуциева, С. В. Левин, С. Б. Сугарова, С. Н. Ильин, Е. А. Левина, О. В. Ноздреватых, А. С. Лиленко. Оценка безопасности и эффективности проведения МРТ пациентам с кохлеарным имплантом без извлечения магнита (№ 3)

А. А. Корнеенков, Е. А. Левина, Е. Э. Вяземская, С. В. Левин, И. Н. Скирпичников. Пространственный кластерный анализ в моделировании доступности медицинской помощи пожилым пациентам с нарушениями слуха (№ 6)

Научные статьи

С. И. Алексеенко, С. А. Карпищенко, С. А. Артюшкин, А. А. Корнеенков, Б. О. Мельник. Оценка эффективности одномоментной септопластики при выполнении эндоскопических риносинусохирургических вмешательств в детском возрасте (№ 2)

И. А. Аникин, С. В. Астащенко, М. В. Комаров, О. И. Гончаров. Выбор метода реконструкции звукопроводящего аппарата при изолированных аномалиях слуховых косточек (№ 1)

И. А. Аникин, М. В. Комаров, О. И. Гончаров. Новый метод хирургического лечения пациентов с врожденной аплазией окна преддверия (№ 2)

С. С. Арифов, Д. А. Каландарова. Состояние мозгового кровообращения при нейросенсорной тугоухости в сочетании со стабильной стенокардией напряжения (№ 6)

С. А. Артюшкин, И. В. Королева, М. В. Крейсман, Г. Ш. Туфатулин. Нарушения слуха у детей – региональные эпидемиологические исследования (№ 2)

Г. М. Бекназарова, Ф. Х. Адылова. Результаты исследования состояния глотки и гортани у работников алюминиевого производства в зависимости от стажа работы (№ 2)

М. Ю. Бобошко, Е. В. Жилинская. Разборчивость речи у пациентов разного возраста с хронической сенсоневральной тугоухостью (№ 4)

В. В. Вишняков, А. Ю. Овчинников, А. М. Панин, А. В. Бакотина, В. Н. Талалаев, О. С. Донская. Постимплантационный верхнечелюстной синусит: профилактика и диагностика (№ 1)

Т. Ю. Владимирова, А. Б. Мартынова
Распространенность и классификация асимметричных форм сенсоневральной тугоухости в старшей возрастной группе (№ 5)

Т. Ю. Владимирова, Л. В. Айзенштадт, Т. В. Рожкова, Е. В. Александрова. Разработка русскоязычной версии диагностического опросника ESIT-SQ (№ 6)

Л. В. Георгиева, В. А. Степанова. Зависимость между динамикой индекса массы тела во время беременности и развитием ринита беременных (№ 1)

А. У. Гехаев, Ф. С. Исакова, Э. Т. Гаппоева. Клиническая характеристика предраковых поражений гортани (№ 6)

А. Р. Гилаева, С. Б. Мосихин, Г. И. Сафиуллина. Аудиологические характеристики пациентов в зависимости от выраженности тиннитуса (№ 4)

И. А. Горбачева, О. С. Донская, Д. А. Попов, Ю. А. Сычева, Я. Е. Осинцева, С. Э. Бабаева, Е. С. Рязанцева. Одонтогенный синусит – мультидисциплинарная проблема (№ 1)

А. О. Гюсан, Б. Б. Ураскулова, Х. А. Узденова. Эпидемиология и структура травматических повреждений уха в Карачаево-Черкесской республике (№ 5)

В. В. Дворянчиков, О. В. Зонтова, И. Э. Гребенюк, Н. В. Черная. Дистанционные технологии медико-педагогического консультирования и сопровождения пациентов со сниженным слухом как перспективное направление в условиях современной действительности (№ 3)

В. В. Дворянчиков, М. С. Кузнецов, Л. А. Глазников, М. В. Морозова, В. Р. Гофман, И. А. Фатькина. Использование задержанной вызванной отоакустической эмиссии в качестве скринингового метода оценки слуха после воздействия шума высокой интенсивности (№ 4)

В. В. Дворянчиков, Ю. К. Янов, П. В. Киреев, К. А. Балацкая, И. В. Ткачук, П. А. Коровин. Применение многослойных ауто- и аллотрансплантатов при пластике дефектов барабанной перепонки (№ 6)

Х. М. Диаб, В. С. Корвяков, А. Е. Михалевич, О. А. Пащинина, Б. С. Хасан. Хирургическое лечение пациентов с дефектами средней черепной ямки, осложненными менингоэнцефалитической грыжей, при различной ушной патологии (№ 5)

О. И. Долгов, С. А. Карпищенко, Ю. А. Роднева, Е. С. Утимишева, И. С. Моисеев, Л. С. Зубаровская, А. Д. Кулагин. Распространенность острых воспалительных оториноларингологических заболеваний у реципиентов трансплантации гемопоэтических стволовых клеток (№ 3)

О. И. Долгов, С. А. Карпищенко, Ю. А. Роднева, И. С. Моисеев. Особенности эндоскопической картины при остром риносинусите у пациентов с посттрансплантационной анемией и нейтропенией (№ 5)
М. В. Дроздова, С. Н. Ларионова, Е. В. Тырнова. Применение ультразвукового исследования в диагностике хронического лимфопролиферативного синдрома ЛОР-органов у детей младшего возраста (№ 6)
Г. П. Захарова, В. В. Шабалин, Н. И. Иванов, Е. С. Рязанцева, О. С. Донская. Фундаментальная и прикладная технологии диагностики нарушения двигательной активности реснитчатого эпителия верхних дыхательных путей (№ 3)
А. И. Извин, И. М. Вешкурцева, М. А. Ребятникова, А. В. Рудзевич, Н. Е. Кузнецова. Антитромботическая терапия как фактор риска носовых кровотечений (№ 1)
Е. А. Кирасирова, Н. В. Лафуткина, Р. Ф. Мамедов, Р. А. Резаков, М. И. Усова, С. И. Тютина, Е. А. Егорова, Е. В. Кулабухов. Использование аллогенного хряща в реконструктивной хирургии стеноза гортани и трахеи (№ 3)
О. К. Киселевич, Е. Ю. Радциг, Е. Е. Власова, М. Г. Кобулашвили, А. В. Абрамченко, А. О. Ладик. Туберкулез ЛОР-органов у детей раннего возраста (№ 6)
Е. Е. Козырева, П. А. Шамкина, В. А. Ильина, А. В. Чуфистова. Экспериментальное исследование параметров и методик хирургического воздействия лазера с длиной волны излучения 445 нм (№ 6)
И. В. Королева, Г. Ш. Туфатулин, М. С. Коркунова. Модель развития региональной системы медико-психолого-педагогической помощи детям с нарушением слуха раннего возраста (№ 1)
А. А. Корнеенков, С. В. Рязанцев, С. В. Левин, А. В. Храмов, Е. Э. Вяземская, И. Н. Скирпичников, Е. А. Левина, С. С. Павлова. Пространственно-статистический анализ данных о нарушениях слуха у жителей Челябинской области (№ 3)
С. Ю. Кротов, Ю. Т. Игнатьев, Ю. А. Кротов. Ультрафонофорез барабанной полости при сохранении целостности тимпанальной мембраны (№ 1)
С. Ю. Кротов, И. Н. Путалова, Ю. А. Кротов, А. В. Павлов. К вопросу о патогенезе затянувшегося течения экссудативного среднего отита (№ 5)
В. Е. Кузовков, С. Б. Сугарова, В. В. Дворянчиков, А. С. Лиленко, Д. Д. Каляпин, Д. С. Луппов. Способ кохлеарной имплантации у пациентов с цитомегаловирусной инфекцией (№ 3)
Р. А. Ларин, С. В. Красильникова, П. П. Сузаева, М. Я. Гурджи. Данные КТ-исследований у пациентов с различными формами изолированного сфеноидита (№ 5)
М. А. Лиханова, К. А. Сиволапов. Прогнозирование результатов внутрисинусовой имплантации (№ 3)
Г. И. Марков, А. Л. Клочихин, В. А. Романов, М. Г. Марков. Профилактика и консервативное лечение гипертрофии носоглоточной миндалины (№ 1)
Т. А. Машкова, М. С. Сорокина, А. Б. Мальцев. Иммуноморфологические параллели тонзиллярной патологии и острого аппендицита у детей (№ 2)
И. И. Морозов, Н. С. Грачев. Результаты исследования клинико-морфологических особенностей послеоперационных перфораций перегородки носа (№ 3)
И. И. Морозов, Н. С. Грачев. Опыт использования лоскута P. Castelnuovo в пластике послеоперационных перфораций перегородки носа (№ 4)
А. Х. Назанян, С. Л. Манасян, А. А. Авакян, А. К. Шукурян. Сравнительный анализ применения триамцинолона и плацебо в лечении персистирующего аллергического ринита (№ 1)
С. Ю. Наумов, С. А. Артюшкин, О. А. Дроздова, М. А. Афлитонов, Е. С. Наумов. Индекс одонтогенности синусита (OSI) (№ 5)
П. В. Павлов, М. Л. Захарова, М. Р. Абубакарова, А. П. Иванов, Д. В. Бреусенко. Задние расщелины гортани (№ 3)
Д. Г. Павлуш, Е. А. Гилифанов, А. И. Тютюнькова, В. Н. Оликян, А. В. Трофимова, И. С. Севостьянова, Н. А. Горбач, В. Ж. Мизанова. Активность нейрокининовой системы в слизистой оболочке полости носа при полипозном риносинусите (№ 4)
А. В. Пашков, И. В. Наумова, К. И. Воеводина, Д. С. Клячко, М. Т. Фатахова, Д. Д. Каляпин. Возможности применения трехфазной стимуляции у пациентов с кохлеарными имплантами (№ 6)
Д. С. Пшенников, З. М. Абдулаев. Способ хирургического лечения седловидной деформации спинки носа (№ 4)
Ф. В. Семенов, Р. В. Резников. Применение транексамовой кислоты для профилактики кровотечений после тонзиллэктомии (№ 4)
Ю. Е. Степанова, М. В. Мохотаева, А. А. Корнеенков. Акустические характеристики голоса у представителей голосоречевых профессий с функциональной дисфонией по гипотонусному типу (№ 4)
Ю. Е. Степанова, Т. В. Готовяхина, М. В. Мохотаева. Современные подходы к диагностике и фонопедической коррекции нарушений голосоведения у вокалистов (№ 6)

М. В. Субботина, И. Б. Заббарова. Влияние длины голосовых складок на диапазон голоса у начинающих вокалистов (№ 2)
М. В. Субботина, Т. Д. Приходько. Экспресс-диагностика заболеваний гортани с помощью ультразвукового сканирования
при профилактических осмотрах детей и подростков (№ 4)
С. В. Сурма, Д. С. Клячко, Б. Ф. Щеголев, Е. А. Огородникова. Воздействие слабых магнитных полей на слуховой нерв пациентов с нейросенсорной тугоухостью III и IV степени (№ 5)
Е. К. Тихомирова. Экспериментальная оценка биологических эффектов лазера с длиной волны 532 нм в контактном непрерывном режиме при воздействии на ткани с различными оптическими и механическими свойствами (№ 2)
Г. Ю. Царапкин, А. С. Товмасян, Т. А. Кочеткова, М. М. Мусаева. Новый взгляд на латерализацию нижней носовой раковины (№ 1)
Г. Ю. Царапкин, Н. Л. Кунельская, О. В. Зайратьянц, А. С. Товмасян, М. М. Мусаева, Т. А. Кочеткова. Морфологические особенности мукоперихондрия у пациентов с посттравматической деформацией перегородки носа (№ 2)
А. В. Шабров, И. А. Горбачева, Ю. А. Фоминых, Ю. А. Сычева, О. С. Донская, Ю. Р. Куликова, С. Н. Мехтиев, В. А. Ивановский, И. В. Кошель. Герпетическая инфекция в оториноларингологии как фактор полиморбидности (№ 2)

Обзоры

И. А. Аникин, С. А. Еремин, А. Е. Шинкарева, С. И. Ситников. Особенности анатомии наружного слухового прохода (№ 1)
И. Б. Бахадирова, С. С. Арифов. Ототоксический эффект цитостатических препаратов, содержащих платину (№ 2)
М. А. Завалий, А. Н. Орел, Т. А. Крылова, А. Г. Балабанцев, П. А. Кушнирек. Регенерация мерцательного эпителия полости носа в норме и после хирургических вмешательств (№ 1)
В. И. Егоров, Д. М. Мустафаев, А. О. Кочнева. Системные и локальные изменения в иммунологическом статусе пациентов с папилломатозом гортани (№ 6)
В. С. Кузнецова, Е. Г. Портенко. Особенности течения круглогодичного аллергического ринита на фоне респираторной внутриклеточной инфекции (№ 3)
В. Е. Кузовков, А. С. Лиленко, С. Б. Сугарова, С. В. Лиленко, И. И. Чернушевич, Д. С. Клячко, В. А. Танасчишина, И. В. Костевич. Кохлеарная имплантация при кохлеарной форме отосклероза (№ 6)
Т. А. Машкова, И. И. Чиркова, О. Н. Ямщиков, И. Ю. Ревякин, В. А. Ершова, А. А. Пудовкин. Эндогенная интоксикация при хронической патологии глотки у детей (№ 3)
Т. А. Машкова, А. Б. Мальцев, А. Н. Павлов, А. В. Сусленко. Особенности клинического течения, диагностики и лечения параназальных синуситов у больных сахарным диабетом второго типа (№ 6)
Т. А. Машкова, Н. Т. Алексеева, А. Г. Кварацхелия, А. И. Неровный, Е. В. Полюхов. Анатомическая номенклатура фронтоэтмоидальной области: современное состояние проблемы (№ 4)
С. М. Мегрелишвили, Я. Л. Щербакова, А. Д. Канина, А. П. Пыхтеева. Неврологические и оториноларингологические проявления при COVID-19 (№ 4)
В. М. Свистушкин, Э. В. Синьков, И. В. Стожкова. Этиопатогенетические аспекты отосклероза (№ 5)
С. Э. Фариков, Ю. Ю. Русецкий, Н. Д. Чучуева, О. В. Чернова. Роль новой технологии объемной визуализации в оториноларингологии (№ 2)

Из практики

С. В. Астащенко, С. М. Мегрелишвили, Я. Л. Щербакова. Односторонняя внезапная сенсоневральная тугоухость при COVID-19. Клинические наблюдения и обзор литературы (№ 5)
М. Р. Богомильский , К. К. Баранов, Е. Н. Котова, Э. О. Вязьменов. Синоназальная фибромиксома у ребенка (№ 5)
Е. С. Григорькина, Н. М. Винговатова, Н. Г. Емелина, В. Г. Недоваров. Опыт применения дексмедетомидина для седоанальгезии при проведении ринохирургических вмешательств (№ 3)
Г. П. Захарова, М. В. Комаров, А. Д. Канина, О. И. Гончаров. Клинический случай длительного пребывания инородного тела в носоглотке (№ 2)
Г. П. Захарова, Н. И. Иванов. Клиническое наблюдение двух пациентов с синдромом молчащего синуса (№ 3)
С. А. Карпищенко, Е. В. Болознева, А. Ю. Голубев, Е. Е. Козырева. Влияние формы средней носовой раковины на развитие рецидивирующего риносинусита (№ 3)

А. А. Кривопалов, П. А. Шамкина, Ю. Е. Степанова, Е. Е. Корень, Т. В. Готовяхина. Хирургия доброкачественных и опухолеподобных образований гортани с использованием полупроводникового лазера с длиной волны 445 нм (№ 6)
С. С. Махмудов, А. А. Очилзода, Ф. П. Джамолов, А. З. Муталибов, Р. У. Бободжанов, Б. А. Максудов, А. А. Гафаров. Клинический случай болезни Виллебранда после операции тонзиллотомии и аденотомии у ребенка (№ 1)
С. Д. Полякова, Т. С. Хегай, Н. Н. Батенева, Е. А. Некрасова. Фиброзная дисплазия височной кости со стенозом наружного слухового прохода и вторичной холестеатомой (№ 1)
Б. Б. Ураскулова, А. О. Гюсан. Обширное инородное тело пищевода с распространением на гортаноглотку и гортань (№ 4)
М. А. Эдже, А. Ю. Овчинников, Д. О. Семилетова. Остеома решетчатого лабиринта: клиническое наблюдение (№ 4)

Школа фармакотерапии и инновационных технологий

Т. М. Желтикова, И. Г. Ахапкина, М. А. Мокроносова. Влияет ли эктоин на высвобождение аллергенов из пыльцы ветроопыляемых растений? (№ 6)
И. Н. Захарова, Н. А. Геппе, Н. Г. Сугян, А. Р. Денисова, И. В. Бережная. Топические этиотропные препараты в терапии инфекционно-воспалительных заболеваний глотки у детей дошкольного возраста. Результаты многоцентрового рандомизированного сравнительного клинического исследования (№ 1)
А. Б. Киселев, Х. Т. Абдулкеримов, Н. Е. Терскова, В. А. Чаукина. Клиническая эффективность лекарственного средства 2%-ного протеината серебра в комплексной терапии острого инфекционного ринита у детей, возникшего как часть острой респираторной инфекции (№ 4)
А. Ю. Овчинников, С. С. Егиян. Наш опыт этиотропного лечения воспалительных заболеваний наружного и среднего уха (№ 6)
А. Ю. Овчинников, Н. А. Мирошниченко, Ю. О. Николаева. Аргументы в пользу применения современных Н1-блокаторов гистаминовых рецепторов для лечения больных с аллергическим ринитом, протекающим на фоне острой респираторной вирусной инфекции (№ 6)
М. Ронис, Д. Катович, Г. Сумерага. Локальное применение комбинированных натуральных эфирных масел для купирования болевого синдрома, после плановой операции на глотке в раннем послеоперационном периоде (№ 4)
Е. Л. Савлевич, Т. Г. Пелишенко, В. С. Козлов, Ф. Н. Корягин, Т. С. Корягина. Ведение пациентов в периоперационном периоде при операциях в полости носа и на околоносовых пазухах (№ 4)

Юбилей

К 80-летию академика Райса Кажкеновича Тулебаева (№ 1)
К юбилею Веры Борисовны Панковой (№ 1)
К 80-летию профессора Г. М. Портенко (№ 4)
Александру Ивановичу Извину – 80 лет (№ 5)

Исторический раздел

Т. А. Машкова, А. Б. Мальцев, А. И. Неровный. Иван Павлович Волошин в истории кафедры оториноларингологии Воронежского государственного медицинского университета им. Н. Н. Бурденко (№ 2)

Дискуссионный раздел

Г. М. Портенко, Г. П. Шматов. Проверка гипотезы о частоте встречаемости информационно-значимых симптомов у больных хроническим аллергическим, хроническим вазомоторным и хроническим смешанным ринитом (№ 3)