ISSN 1810-4800 (print)
ISSN 2413-4309 (online)

Российская оториноларингология

Медицинский научно-практический журнал

Том 21, № 3 (118), 2022

Russian Otorhinolaryngology

Medical scientific journal

Vol. 21, No. 3 (118), 2022

Российская оториноларингология

(*Rossiiskaya otorinolaringologiya*)

Медицинский научно-практический журнал

Журнал «Российская оториноларингология» основан в 2002 г. и является преемником журнала «Новости оториноларингологии и логопатологии», выходившего в 1994–2002 гг. Решением Президиума ВАК издание включено в перечень рецензируемых журналов, входящих в бюллетень ВАК.

Медицинский научно-практический рецензируемый журнал, публикует статьи, научные публикации, обзоры и исследования по проблемам, связанным с физиологией и патологией уха, горла, носа и речи; представляет информационные материалы о прошедших и будущих мероприятиях по проблемам оториноларингологии, сурдологии и патологии голоса и речи.

(Выходит один раз в два месяца)

*Индекс **42445** в каталоге «Пресса России»*

Основные разделы журнала:

- Оригинальные статьи
- Научные статьи
- Дискуссионный раздел
- Из практики
- Обзоры
- Исторический раздел
- Школа фармакотерапии и инновационных технологий
- Информационный раздел

Главный редактор:
Юрий Константинович Янов – доктор медицинских наук, академик РАН, профессор, *Санкт-Петербург, Россия*

Заместители главного редактора:
Николай Аркадьевич Дайхес – доктор медицинских наук, профессор, член-корр. РАН, директор, Федеральный научно-клинический центр оториноларингологии ФМБА России, *Москва, Россия*

Сергей Валентинович Рязанцев – доктор медицинских наук, профессор, зам. директора по научно-координационной работе ФГБУ «Санкт-Петербургский научно-исследовательский институт уха, горла, носа и речи» Минздрава России, *Санкт-Петербург, Россия*

Ответственный секретарь:
Игорь Иванович Чернушевич – доктор медицинских наук, старший научный сотрудник отдела разработки и внедрения высокотехнологичных методов лечения, ФГБУ «Санкт-Петербургский научно-исследовательский институт уха, горла, носа и речи» Минздрава России, *Санкт-Петербург, Россия*

Журнал зарегистрирован Государственным комитетом РФ по печати.
Регистрационное свидетельство ПИ № 77–13147 от 15 июля 2002 г.
Журнал издается по согласованию с Министерством здравоохранения Российской Федерации и Российской академией наук.

Учредители:
Федеральное государственное бюджетное учреждение «Национальный медицинский исследовательский центр оториноларингологии ФМБА России»
Федеральное государственное бюджетное учреждение «Санкт-Петербургский научно-исследовательский институт уха, горла, носа и речи» Минздрава России

Издатель:
ООО «Полифорум Групп»

Все права на данное издание зарегистрированы. Перепечатка отдельных статей и журнала в целом без разрешения издателя запрещена.

Ссылка на журнал «Российская оториноларингология» обязательна.

Редакция и издатель журнала не несут ответственности за содержание и достоверность рекламной информации.

© СПбНИИ уха, горла, носа и речи Минздрава России, 2022
© Национальный медицинский исследовательский центр оториноларингологии ФМБА России, 2022

Ответственные за выпуск: *С. В. Рязанцев, С. М. Ермольчев*

Адрес редакции:
Россия, 190013, Санкт-Петербург,
ул. Бронницкая, д. 9.
Тел./факс: (812) 316-29-32,
e-mail: text@pfco.ru
сайт: http://entru.org

Компьютерная верстка: *Т. М. Каргапольцева*
Подписано в печать 27.06.2022 г.
Формат: 60×90 1/8. Объем: усл. печ. л. 19,25.
Тираж: 3000 экз. (1-й завод – 500 экз.)

Отпечатано с готовых диапозитивов в типографии «Политехника Сервис».
Санкт-Петербург, Измайловский пр., 18-д.
Заказ 2569.

Редакционная коллегия

Абдулкеримов Хийир Тагирович, докт. мед. наук, проф., Уральский государственный медицинский университет Минздрава России, *Екатеринбург, Россия*

Аникин Игорь Анатольевич, докт. мед. наук, проф., Санкт-Петербургский научно-исследовательский институт уха, горла, носа и речи Минздрава России, *Санкт-Петербург, Россия*

Арефьева Нина Алексеевна, докт. мед. наук, проф., Башкирский государственный медицинский университет, *г. Уфа, Россия*

Артюшкин Сергей Анатольевич, докт. мед. наук, проф., Северо-Западный государственный медицинский университет имени И. И. Мечникова» Минздрава России, *Санкт-Петербург, Россия*

Баумгартнер Вольф-Дитер, докт. мед. наук, проф., Венский медицинский университет, *Вена, Австрия*

Блоцкий Александр Антонович, докт. мед. наук, проф., Амурская государственная медицинская академия, *г. Благовещенск, Россия*

Бобошко Мария Юрьевна, докт. мед. наук, проф., Первый Санкт-Петербургский государственный медицинский университет имени академика И. П. Павлова Минздрава России, *Санкт-Петербург, Россия*

Бойко Наталья Владимировна, докт. мед. наук, проф., Ростовский государственный медицинский университет, *г. Ростов-на-Дону, Россия*

Вахрушев Сергей Геннадиевич, докт. мед. наук, проф., Красноярский государственный медицинский университет имени профессора В. Ф. Войно-Ясенецкого Минздрава России, *г. Красноярск, Россия*

Вичева Диляна, проф., докт. мед. наук, проф. каф. оториноларингологии, Медицинский университет, *Пловдив, Болгария*

Волков Александр Григорьевич, докт. мед. наук, проф., заслуженный врач РФ, Ростовский государственный медицинский университет Минздрава России, *г. Ростов-на-Дону, Россия*

Гаращенко Татьяна Ильинична, докт. мед. наук, проф., Федеральный научно-клинический центр оториноларингологии ФМБА России, *Москва, Россия*

Дворянчиков Владимир Владимирович, докт. мед. наук, проф., заслуженный врач РФ, Санкт-Петербургский научно-исследовательский институт уха, горла, носа и речи Минздрава России, *Санкт-Петербург, Россия*

Егоров Виктор Иванович, докт. мед. наук, заслуженный врач РФ, Московский областной научно-исследовательский клинический институт им. М. Ф. Владимирского, *Москва, Россия*

Камесваран Мохан, докт. мед. наук, проф., Исследовательский фонд Мадрас ЛОР (MERF), *Индия*

Карнеева Ольга Витальевна, докт. мед. наук, проф., Федеральный научно-клинический центр оториноларингологии ФМБА России, *Москва, Россия*

Карпищенко Сергей Анатольевич, докт. мед. наук, проф., Первый Санкт-Петербургский государственный медицинский университет им. И. П. Павлова Минздрава России, *Санкт-Петербург, Россия*

Карпова Елена Петровна, докт. мед. наук, проф., Российская медицинская академия непрерывного профессионального образования, *Москва, Россия*

Кочеровец Владимир Иванович, докт. мед. наук, проф. по специальности «микробиология» и старший научный сотрудник по специальности «аллергология и иммунология», профессор, Первый МГМУ им. И. М. Сеченова Минздрава России, *Москва, Россия*

Кротов Юрий Александрович, докт. мед. наук, проф., Омский государственный медицинский университет, *г. Омск, Россия*

Крюков Андрей Иванович, докт. мед. наук, проф., Московский научно-практический центр оториноларингологии им. Л. И. Свержевского ДЗМ, *Москва, Россия*

Кузовков Владислав Евгеньевич, докт. мед. наук, Санкт-Петербургский научно-исследовательский институт уха, горла, носа и речи Минздрава России, *Санкт-Петербург, Россия*

Кунельская Наталья Леонидовна, докт. мед. наук, проф., Московский научно-практический центр оториноларингологии им. Л. И. Свержевского» ДЗМ, *Москва, Россия*

Лавренова Галина Владимировна, докт. мед. наук, проф., Первый Санкт-Петербургский государственный медицинский университет им. И. П. Павлова Минздрава России, *Санкт-Петербург, Россия*

Лиленко Сергей Васильевич, докт. мед. наук, профессор, Санкт-Петербургский научно-исследовательский институт уха, горла, носа и речи Минздрава России, *Санкт-Петербург, Россия*

Лопатин Андрей Станиславович, докт. мед. наук, проф., Поликлиника № 1 Управления делами Президента РФ, президент Российского общества ринологов, *Москва, Россия*

Мальцева Галина Семеновна, докт. мед. наук, Санкт-Петербургский научно-исследовательский институт уха, горла, носа и речи Минздрава России, *Санкт-Петербург, Россия*

Мюллер Йоахим, докт. мед. наук, проф., клиника и поликлиника оториноларингологии, Университет Вюрцбурга, *Вюрцбург, Германия*

Накатис Яков Александрович, докт. мед. наук, проф., Клиническая больница № 122 им. Л. Г. Соколова ФМБА России, *Санкт-Петербург, Россия*

Носуля Евгений Владимирович, докт. мед. наук, проф., Российская медицинская академия последипломного образования Минздрава России, *Москва, Россия*

Оссама Хамид, засл. проф. каф. отоларингологии, больница Элдемердаш, *Каир, Египет*

Пальчун Владимир Тимофеевич, докт. мед. наук, проф., заслуженный деятель науки РФ, член-корр. РАН, Российский национальный исследовательский медицинский университет имени Н. И. Пирогова Минздрава России, *Москва, Россия*

Панкова Вера Борисовна, докт. мед. наук, проф., Всероссийский научно-исследовательский институт железнодорожной гигиены Роспотребнадзора, *Москва, Россия*

Пискунов Геннадий Захарович, докт. мед. наук, проф., член-корр. РАН, Российская медицинская академия последипломного образования Минздрава России, *Москва, Россия*

Радциг Елена Юрьевна, докт. мед. наук, проф., Российский национальный исследовательский медицинский университет имени Н. И. Пирогова, *Москва, Россия*

Свистушкин Валерий Михайлович, докт. мед. наук, проф., Первый Московский государственный медицинский университет им. И. М. Сеченова, *Москва, Россия*

Семенов Федор Вячеславович, докт. мед. наук, проф., заведующий кафедрой ЛОР-болезней, Кубанский государственный медицинский университет, *г. Краснодар, Россия*

Скаржиньски Хенрик, докт. мед. наук, проф., Институт физиологии и патологии слуха, *Варшава, Польша*

Староха Александр Владимирович, докт. мед. наук, проф., Сибирский государственный медицинский университет, Томский филиал Федерального научно-клинического центра оториноларингологии ФМБА России, *г. Томск, Россия*

Степанова Юлия Евгеньевна, докт. мед. наук, Санкт-Петербургский научно-исследовательский институт уха, горла, носа и речи» Минздрава России, *Санкт-Петербург, Россия*

Таварткиладзе Георгий Абелович, докт. мед. наук, проф., Российский научно-практический центр аудиологии и слухопротезирования ФМБА, *Москва, Россия*

Шахов Андрей Владимирович, докт. мед. наук, Нижегородская государственная медицинская академия, *Нижний Новгород, Россия*

Юнусов Аднан Султанович, докт. мед. наук, проф., заместитель директора по детству, Федеральный научно-клинический центр оториноларингологии ФМБА России, *Москва, Россия*

Russian Otorhinolaryngology

(*Rossiiskaya otorinolaringologiya*)

Medical scientific journal

The magazine «Russian otorhinolaryngology» was founded in 2002 and is the successor of the magazine «News of Otorhinolaryngology and lalopathology», published in 1994–2002. By decision of the Presidium of HAC (Higher Attestation Committee), publication included into the list of peer-reviewed journals included in the bulletin of HAC.

The medical scientific and practical peer-reviewed journal, publishes articles, scientific publications, reviews and studies on problems related to the physiology and pathology of the ear, throat, nose and speech; presents information materials about past and future events on problems of otorhinolaryngology, hearing and speech pathology and pathology.

(Published once every two months)

For individuals, the index 41225 in the catalog „The Russian Press“ (annual subscription)

For legal entities index 41223 in the catalog „The Russian Press“ (annual subscription)

Sections:

- Original articles
- Science articles
- Discussion section
- From practice
- Reviews
- Historical section
- School of pharmacotherapy and innovative technologies
- Informational section

Chief Editor:
Yurii K. Yanov – MD, Academician of the Russian Academy of Sciences, Professor, director of Saint Petersburg Research Institute of Ear, Throat, Nose and Speech of the Ministry of Healthcare of Russia, Saint Petersburg, Russia

Deputy chief editor:
Nikolai A. Daikhes – MD, Professor, associate member of the Russian Academy of Sciences, director, Federal Scientific-Clinical Center of Otorhinolaryngology of the Russian Federal Medico-Biological Agency of Russia, Moscow, Russia

Deputy chief editor:
Sergey V. Ryazantsev – MD, Professor, deputy director for scientific and coordination work, Saint Petersburg Research Institute of Ear, Throat, Nose and Speech of the Ministry of Healthcare of Russia, Saint Petersburg, Russia

Executive Secretary:
Igor I. Chernushevich – MD, Senior Researcher, Department for the Development and Implementation of High-Tech Treatment Methods, Saint Petersburg Research Institute of Ear, Throat, Nose and Speech of the Ministry of Health of Russia, Saint Petersburg, Russia

The journal is registered by the State Press Committee of the Russian Federation.
Registration certificate N 77-13147 PI, July 15, 2002
The journal is published in coordination with the Ministry of Health of the Russian Federation and the Russian Academy of Medical Sciences.

Founders:
Federal State Institution
„National Medical Research Center Otorhinolaryngology FMBA of Russia“
Federal State Institution „Saint-Petersburg Research Institute of Ear, Throat, Nose and Speech“ Ministry of Health of the Russian Federation
Publisher:
Ltd. „Poliforum Group“

All rights in this publication are registered. Reprinting of individual articles and journal without the permission of the publisher is prohibited.

Link to the journal «Russian otorhinolaryngology» is obligatory.

The editors and publisher are not responsible for the content or accuracy of the advertisements.

Responsible for the production: *S. Ryazancev, S. Ermolchev*

Editorial address:
9, Bronnitskaya Str., Saint Petersburg,
190013, Russia.
Tel./Fax: (812) 316-29-32,
e-mail: text@pfco.ru
http://entru.org

Computer makeup: *T. Kargapoltseva*
Apploved 27.06.2022.
Format: 60×90 1/8. Conventional sheets: 19.25.
No of printed copies: 3000.
Printed in Publishing „Politechnika Servis“.
Saint Petersburg, Izmailovskii Ave., 18 d.

© St. Petersburg Research Institute of Ear, Nose and Throat and Speech, Ministry of Health of the Russian Federation, 2022
© National Medical Research Center Otorhinolaryngology FMBA of Russia, 2022

Editorial board

Khiiir T. Abdulkerimov, MD, Professor, Ural State Medial University Ministry of Healthcare of Russia, *Yekaterinburg, Russia*

Igor' A. Anikin, MD, Professor, Saint Petersburg Research Institute of Ear, Throat, Nose and Speech Ministry of Healthcare of Russia, *Saint Petersburg, Russia*

Nina A. Aref'eva, MD, Professor, Bashkir State Medical University, *Ufa, Russia*

Sergei A. Artyushkin, MD, Professor, Mechnikov North-Western State Medical University Ministry of Healthcare of Russia, *Saint Petersburg, Russia*

Wolf-Dieter Baumgartner, MD, professor, Medical University of Vienna, *Vienna, Austria*

Aleksandr A. Blotskii, MD, Professor, Amur State Medical Academy, *Blagoveshchensk, Russia*

Mariya Yu. Boboshko, MD, Professor, Pavlov First Saint Petersburg State Medical University Ministry of Healthcare of Russia, *Saint Petersburg, Russia*

Natal'ya V. Boiko, MD, Professor, Rostov State Medical University, *Rostov-on-Don, Russia*

Sergei G. Vakhrushev, MD, Professor, Prof. V. F. Voino-Yasenetsky Krasnoyarsk State Medical University Ministry of Healthcare of Russia, *Krasnoyarsk, Russia*

Dilyana Vicheva, prof., MD, Prof. Department of Otorhinolaryngology, Medical University, Plovdiv, Bulgaria

Aleksandr G. Volkov, MD, Professor, Rostov State Medical University Ministry of Healthcare of Russia, *Rostov-on-Don, Russia*

Tat'yana I. Garashchenko, MD, Professor, Federal Scientific-Clinical Center of Otorhinolaryngology Russian Federal Medico-Biological Agency, *Moscow, Russia*

Vladimir V. Dvoryanchikov, MD, Professor, Saint Petersburg Research Institute of Ear, Throat, Nose and Speech of the Ministry of Healthcare of Russia, *Saint Petersburg, Russia*

Viktor I. Egorov, MD, Vladimirsky Moscow Regional Research Clinical Institute, *Moscow, Russia*

Mohan Kameswaran, MD, professor, Madras ENT Research Foundation (MERF), *India*

Ol'ga V. Karneeva, MD, Professor, Federal Scientific-Clinical Center of Otorhinolaryngology of the Russian Federal Medico-Biological Agency, *Moscow, Russia*

Sergei A. Karpishchenko, MD, Professor, Pavlov First Saint Petersburg State Medical University Ministry of Healthcare of Russia, *Saint Petersburg, Russia*

Elena P. Karpova, MD, Professor, Russian Medical Academy of Continuous Professional Education, *Moscow, Russia*

Vladimir I. Kocherovets, MD, Professor of Microbiology and senior research associate of allergology and immunology, Professor, Sechenov First Moscow State Medical University of the Ministry of Healthcare of Russia, Chair of Pharmaceutical Technology and Pharmacology, *Moscow, Russia*

Yurii A. Krotov, MD, Professor, Omsk State Medical University, *Omsk, Russia*

Andrei I. Kryukov, MD, Professor, Sverzhevskii Otorhinolaryngology Healthcare Research Institute of the Department of Healthcare of Moscow, *Moscow, Russia*

Vladislav E. Kuzovkov, MD, Saint Petersburg Research Institute of Ear, Throat, Nose and Speech of the Ministry of Healthcare of Russia, *Saint Petersburg, Russia*

Natal'ya L. Kunel'skaya, MD, Professor, Sverzhevskiy Otorhinolaryngology Healthcare Research Institute of the Department of Healthcare of Moscow, *Moscow, Russia*

Galina V. Lavrenova, MD, Professor, Pavlov First Saint Petersburg State Medical University of the Ministry of Healthcare of Russia, *Saint Petersburg, Russia*

Sergei V. Lilenko, MD, Professor, Saint Petersburg Research Institute of Ear, Throat, Nose and Speech of the Ministry of Healthcare of Russia, *Saint Petersburg, Russia*

Andrei S. Lopatin, MD, Professor, Policlinic No 1 of the Administrative Directorate of the President of the Russian Federation, President of the Russian Society of Rhinologists, *Moscow, Russia*

Galina S. Mal'tseva, MD, Saint Petersburg Research Institute of Ear, Throat, Nose and Speech of the Ministry of Healthcare of Russia, *Saint Petersburg, Russia*

Joachim Müller, MD, professor, Clinic and Polyclinic of Otorhinolaryngology, University of Würzburg, *Germany*

Yakov A. Nakatis, MD, Professor, L. G. Sokolov Clinical Hospital No 122 of the Russian Federal Medico-Biological Agency, *Saint Petersburg, Russia*

Evgenii V. Nosulya, MD, Professor, Russian Medical Academy of Post-Graduate Education of the Ministry of Healthcare of Russia, *Moscow, Russia*

Hamid Ossama, Professor Emeritus, Department of Otolaryngology, eldemerdash hospital, *Cairo, Egypt*

Vladimir T. Pal'chun, MD, the Honored Worker of Science of the Russian Federation, associate member of the Russian Academy of Sciences, Professor of the Chair of Otorhinolaryngology of General Medicine Department, Pirogov Russian National Research Medical University of the Ministry of Healthcare of Russia, *Moscow, Russia*

Vera B. Pankova , MD, Professor, All-Russian Scientific Research Institute of Railway Hygiene of Rospotrebnadzor, *Moscow, Russia*

Gennadii Z. Piskunov, MD, Professor, Russian Medical Academy of Post-Graduate Education of the Ministry of Healthcare of Russia, *Moscow, Russia*

Elena Yu. Radtsig, MD, Professor, Pirogov Russian National Research Medical University of the Ministry of Healthcare of Russia, *Moscow, Russia*

Valerii M. Svistushkin, MD, Professor, Sechenov First Moscow State Medical University, *Moscow, Russia*

Fedor V. Semenov, MD, Professor, Kuban State Medical University, *Krasnodar, Russia*

Henryk Skarzynski, MD, prof., Institute of Physiology and Pathology of Hearing, *Warsaw, Poland*

Aleksandr V. Starokha, MD, Professor, Siberian State Medical University, Tomsk Branch of Federal Scientific-Clinical Center of Otorhinolaryngology of the Russian Federal Medico-Biological Agency, *Tomsk, Russia*

Yuliya E. Stepanova, MD, Saint Petersburg Research Institute of Ear, Throat, Nose and Speech of the Ministry of Healthcare of Russia, *Saint Petersburg, Russia*

Georgii A. Tavartkiladze, MD, Professor, Russian Scientific Practical Center of Audiology and Hearing Prosthetics of the Russian Federal Medico-Biological Agency, *Moscow, Russia*

Andrei V. Shakhov, MD, Nizhnii Novgorod State Medical Academy, *Nizhnii Novgorod, Russia*

Adnan S. Yunusov, MD, Professor, Federal Scientific Clinical Center of Otorhinolaryngology of the Russian Federal Medico-Biological Agency, *Moscow, Russia*

Содержание

Научные статьи

М. А. Афлитонов, Е. В. Безрукова, С. А. Артюшкин, А. В. Воронов, С. Ю. Наумов
Роль физических показателей окружающей среды в формировании пристеночного отека и полипозного изменения слизистой оболочки околоносовых пазух . . . 8
М. Ю. Бобошко, И. П. Бердникова, Н. В. Мальцева
Влияние контралатеральной помехи на разборчивость речи при слухопротезировании . . . 17
М. Р. Богомильский, Е. Ю. Радциг, Я. Е. Булынко, О. С. Орлова
К вопросу о ранней диагностике нарушений голоса у детей . . . 25
И. А. Горбачева, И. Н. Антонова, Ю. А. Сычева, Я. Е. Осинцева, О. С. Донская, Е. С. Рязанцева, А. Е. Касаткин
Особенности иммунореактивности организма в постковидном периоде у полиморбидных пациентов с хроническими очагами инфекции ЛОР-органов и полости рта . . . 32
В. В. Дворянчиков, М. С. Кузнецов, В. Л. Пастушенков, А. Е. Голованов, В. С. Исаченко, А. Л. Пастушенков, А. И. Кузенкова
Метаболические изменения в эндолимфе при профилактическом и лечебном применении производного триазино-индола на модели акустической травмы . . . 40
В. В. Дворянчиков, Б. В. Куц, В. С. Ушаков, Ю. Н. Припорова, Т. Л. Лисовская, А. Д. Морозов
Применение современных технологий в диагностике, выборе объема хирургического лечения и послеоперационного мониторинга у пациентов с предраковыми и злокачественными новообразованиями гортани . . . 47
Е. А. Кирасирова, Е. А. Фролкина, С. И. Тютина, Р. Ф. Мамедов, Р. А. Резаков, Н. В. Лафуткина, А. С. Миронов, И. Е. Рыбальченко
Комплексное лечение пациентов с протяженным рубцовым стенозом гортани и шейного отдела трахеи . . . 53
А. А. Корнеенков, П. А. Овчинников, Е. Э. Вяземская, И. В. Фанта, В. В. Дворянчиков, Ю. К. Янов
Оценка работы медицинской организации в условия пандемии COVID-19: результаты кросс-секционного опроса медицинских работников . . . 60
О. В. Мареев, Г. О. Мареев, И. Ю. Ермаков, И. В. Федосов
Оценка локального мукоцилиарного клиренса среднего носового хода при различных хирургических вмешательствах у больных с инородными телами верхнечелюстных пазух . . . 70
А. В. Рондалева
Клинико-патогенетические особенности и исходы отогенных внутричерепных осложнений при остром и хроническом гнойном среднем отите . . . 80

Обзоры

А. И. Неровный, Е. В. Полюхов
Эволюция представлений о дренажном пути лобной пазухи и конфигурации окружающих его структур . . . 86
Т. М. Шишкунова
Современные методы диагностики и консервативного лечения хронического тонзиллита . . . 96

Из практики

Н. А. Дайхес, Е. И. Зеликович, А. В. Балакина, А. С. Мачалов, Л. В. Торопчина, А. О. Кузнецов
Особенности диагностики и ведения ребенка с CHARGE-синдромом . . . 112
В. В. Дворянчиков, А. И. Кузенкова, А. Е. Голованов, П. А. Коровин, М. В. Морозова
Клинический случай хирургического лечения капиллярной гемангиомы барабанной полости . . . 122
Х. М. Диаб, Н. А. Дайхес, С. А. Чобулов, О. А. Пащинина, О. С. Панина, А. А. Бахтин, О. А. Сапегина, В. А. Сайдулаев
Хирургическое лечение опухоли эндолимфатического мешка из комбинированного доступа: клиническое наблюдение и обзор литературы . . . 127

Исторический раздел

А. А. Вавилова
О некоторых ярких страницах в истории вестибулологии XX века. Исторический обзор, дискуссионные вопросы. Часть 2. Вызовы авиакосмической медицины . . . 137

Школа фармакотерапии и инновационных технологий

Б. Б. Ураскулова, А. О. Гюсан
Опыт применения препарата «Аква Марис Стронг для Горла» в комплексном лечении воспалительных заболеваний гортани . . . 148

Contens

Science articles

M. A. Aflitonov, E. V. Bezrukova, S. A. Artyushkin, A. V. Voronov, S. Yu. Naumov
Role of physical parameters of environment in formation of parietal edema and polypous changes in mucous membrane of paranasal sinuses . . . 9
M. Yu. Boboshko, I. P. Berdnikova, N. V. Mal'tseva
Effect of contralateral interference on speech intelligibility in hearing aid users . . . 17
M. R. Bogomil'skii, E. Yu. Radtsig, Ya. E. Bulynko, O. S. Orlova
Revisiting early diagnosis of voice disorders in children . . . 25
I. A. Gorbacheva, I. N. Antonova, Yu. A. Sycheva, Ya. E. Osintseva, O. S. Donskaya, E. S. Ryazantseva, A. E. Kasatkin
Features of body's immunoreactivity in post-COVID period in polymorbid patients with chronic foci of infection of ent organs and oral cavity . . . 32
V. V. Dvoryanchikov, M. S. Kuznetsov, V. L. Pastushenkov, A. E. Golovanov, V. S. Isachenko, A. L. Pastushenkov, A. I. Kuzenkova
Metabolic changes in endolymph during preventive and therapeutic application of triazino-indole derivative on acoustic trauma model . . . 40
V. V. Dvoryanchikov, B. V. Kuts, V. S. Ushakov, Yu. N. Priporova, T. L. Lisovskaya, A. D. Morozov
Application of modern technologies in diagnostics, choice of volume of surgical treatment and postoperative monitoring in patients with precancerous and malignant neoplasms of larynx. . . . 47
E. A. Kirasirova, E. A. Frolkina, S. I. Tyutina, R. F. Mamedov, R. A. Rezakov, N. V. Lafutkina, A. S. Mironov, I. E. Rybal'chenko
Comprehensive treatment of patients with extended cicatricial stenosis of larynx and cervical trachea . . . 54
A. A. Korneenkov, P. A. Ovchinnikov, E. E. Vyazemskaya, I. V. Fanta, V. V. Dvoryanchikov, Yu. K. Yanov
Assessing performance of healthcare facilities in context of covid-19 pandemic: results of cross-sectional survey of healthcare workers . . . 60
O. V. Mareev, G. O. Mareev, I. Yu. Ermakov, I. V. Fedosov
Evaluation of local mucociliary clearance of middle nasal meatus during various surgical interventions in patients with foreign bodies of maxillary sinuses . . . 71
A. V. Rondaleva
Clinical and pathogenetic features and outcomes of otogenic intracranial complications in acute and chronic purulent otitis media . . . 80

Reviews

A. I. Nerovnyi, E. V. Polyukhov
Evolution of ideas about drainage pathway of frontal sinus and configuration of its surrounding structures . . . 86
T. M. Shishkunova
Modern methods of diagnosis and conservative treatment of chronic tonsillitis . . . 96

From practice

N. A. Daikhes, E. I. Zelikovich, A. V. Balakina, A. S. Machalov, L. V. Toropchina, A. O. Kuznetsov
Peculiarities of diagnostics and management of a child with CHARGE syndrome . . . 113
V. V. Dvoryanchikov, A. I. Kuzenkova, A. E. Golovanov, P. A. Korovin, M. V. Morozova
Case report of surgical treatment of capillary hemangioma of middle ear . . . 122
Kh. M. Diab, N. A. Daikhes, S. A. Chobulov, O. A. Pashchinina, O. S. Panina, A. A. Bakhtin, O. A. Sapegina, V. A. Saidulaev
Combined approach surgery of endolymphatic sac tumor: case report and literature review . . . 127

Historical Section

A. A. Vavilova
On some bright pages in history of vestibulology of 20th century. Historical review, controversial issues. Part 2. Challenges of aerospace medicine. . . . 138

School of pharmacotherapy and innovative technologies

B. B. Uraskulova, A. O. Gyusan
Experience in the use of the drug „Aqua Maris Strong for Throat" in the complex treatment of inflammatory diseases of the larynx. . . . 148

УДК 616.216-005.98-006.5;504.75
https://doi.org/10.18692/1810-4800-2022-3-8-16

Роль физических показателей окружающей среды в формировании пристеночного отека и полипозного изменения слизистой оболочки околоносовых пазух

М. А. Афлитонов[1], Е. В. Безрукова[2], С. А. Артюшкин[2], А. В. Воронов[3], С. Ю. Наумов[4]

[1] *Балтийский федеральный университет имени Иммануила Канта, Калининград, 236041, Россия*

[2] *Северо-Западный государственный медицинский университет И. И. Мечникова, Санкт-Петербург, 191015, Россия*

[3] *Санкт-Петербургский научно-исследовательский институт уха, горла, носа и речи, Санкт-Петербург, 190013, Россия*

[4] *Городская больница № 40, Санкт-Петербург, 197706, Россия*

Пристеночный отек/отечный синдром, изолированно появляющийся в околоносовых пазухах, является самым распространенным рентгенологическим признаком. Однако трансформация синдрома в полипозную ткань, связь с формированием клинических форм риносинуситов изучены плохо. Цель исследования. Выявить связь отечного синдрома слизистой оболочки околоносовых пазух с метеорологическими элементами (влажностью, температурой, количеством осадков, скоростью ветра). Описать механизм патогенетической связи повышенного давления водяных паров с отечным синдромом ОНП. Материалы и методы. В исследование включено 504 человека, выполнявших компьютерную томографию в подразделениях СПб ГБУЗ «Городская больница № 40» в 2019 году, из них 243 мужчины, 261 женщина. Возраст от 33 до 56 лет, средний возраст 46,45±1,87. В каждый из трех выбранных дней месяца определялись 14 пациентов (методы случайных выборок), выполнивших КТ ОНП. Результаты. Процессы конденсации в пазухах оценивали с помощью компьютерного теплотехнического расчета. Выявлена связь отечного синдрома слизистой околоносовых пазух с метеорологическими элементами (умеренная корреляционная связь между относительной влажностью и наличием отека, сильная корреляционная связь между средней скоростью ветра и отеком ОНП). Описан механизм патогенетической связи повышенного давления водяных паров с отечным синдромом ОНП. Выявлены основные типы патологических процессов: пленочная конденсация с точкой росы на поверхности слизистой, интерстициальная конденсация с точкой росы в толще тканей и различные их комбинации.

Ключевые слова: отек слизистой оболочки носовых пазух, риносинусит, физические условия окружающей среды, точка росы, конденсация в объеме слизистой оболочки.

Для цитирования: Афлитонов М. А., Безрукова Е. В., Артюшкин С. А., Воронов А. В., Наумов С. Ю. Роль физических показателей окружающей среды в формировании пристеночного отека и полипозного изменения слизистой оболочки околоносовых пазух. *Российская оториноларингология.* 2022;21(3):8–16. https://doi.org/10.18692/1810-4800-2022-3-8-16

© Коллектив авторов, 2022

Role of physical parameters of environment in formation of parietal edema and polypous changes in mucous membrane of paranasal sinuses

M. A. Aflitonov[1], E. V. Bezrukova[2], S. A. Artyushkin[2], A. V. Voronov[3], S. Yu. Naumov[4]

[1] *Immanuel Kant Baltic Federal University, Kaliningrad, 236041, Russia*

[2] *Mechnikov North-Western State Medical University, Saint Petersburg, 191015, Russia*

[3] *Saint Petersburg Research Institute of Ear, Throat, Nose and Speech, Saint Petersburg, 190013, Russia*

[4] *City Hospital No. 40, Saint Petersburg, 197706, Russia*

Parietal edema/edematous syndrome, appearing in isolation in the paranasal sinuses, is the most common radiographic finding. However, the transformation of the syndrome into polypous tissue, the relationship with the formation of clinical forms of rhinosinusitis are poorly understood. Objective. To reveal the relationship of edematous syndrome of the mucous membrane of the paranasal sinuses with meteorological elements (humidity, temperature, precipitation, wind speed). Describe the mechanism of the pathogenetic relationship between increased water vapor pressure and edematous syndrome of paranasal sinuses. Materials and methods. The study included 504 people who performed computed tomography in the units of Saint Petersburg City Hospital No. 40 in 2019, of which 243 were men, 261 were women. Age from 33 to 56 years old, mean age 46.45 ± 1.87. On each of the three selected days of the month, 14 patients were determined (methods of random sampling) who underwent CT of paranasal sinuses. Results. The processes of condensation in the sinuses were evaluated using a computer thermotechnical calculation. A connection was found between the edematous syndrome of the mucous membrane of the paranasal sinuses and meteorological elements (moderate correlation between relative humidity and the presence of edema, a strong correlation between the average wind speed and edema of paranasal sinuses). The mechanism of pathogenetic connection of increased water vapor pressure with edematous syndrome of paranasal sinuses is described. The main types of pathological processes were identified: film condensation with a dew point on the mucosal surface, interstitial condensation with a dew point in the thickness of tissues, and various combinations thereof.

Keywords: edema of the mucous membrane of the paranasal sinuses, rhinosinusitis, physical environmental conditions, dew point, condensation in the volume of the mucous membrane.

For citation: Aflitonov M. A., Bezrukova E. V., Artyushkin S. A., Voronov A. V., Naumov S. Yu. Role of physical parameters of environment in formation of parietal edema and polypous changes in mucous membrane of paranasal sinuses. *Rossiiskaya otorinolaringologiya*. 2022;21(3):8-16. https://doi.org/10.18692/1810-4800-2022-3-8-16

Используемые сокращения

ОНП — околоносовые пазухи

Введение

Пристеночный отек/отечный синдром (ОС), изолированно появляющийся в околоносовых пазухах (ОНП), является самым распространенным рентгенологическим признаком при оценке срезов компьютерных томограмм. Некоторые исследования доказывают необходимость как терапии данных явлений (рассматривая это как вариант синусита), так и профилактики развития этого синдрома для предотвращения прогрессирования полипозной дегенерации слизистой [1]. С другой стороны, литературные данные свидетельствуют о «безобидности» явления, отсутствии потребности лечебных назначений, «временном» характере этих проявлений [2]. Ранее считалось, что атопические и инфекционные процессы ОНП, вызывающие ОС, имеют сезонные колебания степени тяжести/выраженности проявлений и связаны с воздействием инфекционных агентов, триггеров окружающей среды. Однако профилактические меры в виде иммунизации, ухода за полостью носа и здорового образа жизни не оказывают сильного положительного влияния на манифестацию/рецидивы обострений ОС. Замедление прогрессирования гипертрофически-полипозной дегенерации слизистых оболочек ОНП достоверно достигается только применением топических стероидов. Хорошо изученные триггеры иммунных каскадов воспаления плохо описывают воздействие экзогенных физических факторов, в частности влажности и температуры окружающей среды (воздуха), на формирование/прогрессирование отечного синдрома ОНП. Плохо изучена трансформация этого синдрома в полипозную ткань, недостаточно исследована связь персистирующего пристеночного отека ОНП с формированием клинических форм риносинуситов. Для разработки эффективных профилактических и лечебных мер требуется

уточнить источники сил, формирующие градиент давления при отеке слизистой ОНП [3].

Известно, что внешние физические силы могут формировать механическую среду и делать ее постоянно развивающимся и динамичным микроокружением для клеток. Физические силы способствуют росту тканей и поддержанию локального гомеостаза. Ткани становятся очень чувствительными к физическим силам, особенно в случае присутствия прямого контакта сред. Слизистая ОНП на всем своем протяжении контактирует с воздухом, а следовательно, и водяными парами, растворенными в нем, создающими при определенных условиях дифференциал давления для повышенной диффузии водяного пара и его последующей конденсации внутри или на поверхности слизистой. Нагрузка объемом вследствие конденсации пара и повышенное давление в интерстиции изменяют биомеханические свойства и физиологию слизистой, стимулируя полипозную дегенерацию. Таким образом, очень важно установить, как слизистая ОНП реагирует на изменение физических характеристик среды для создания эффективных методов лечения и профилактики различных форм отечного синдрома ОНП [4].

Цель исследования

Выявить связь отечного синдрома слизистой околоносовых пазух с метеорологическими элементами (влажностью, температурой, количеством осадков, скоростью ветра). Описать механизм патогенетической связи повышенного давления водяных паров с отечным синдромом ОНП.

Пациенты и методы исследования

В исследование включено (N = 504) человек, выполнявших компьютерную томографию в подразделениях СПб ГБУЗ «Городская больница № 40» в 2019 году, 243 мужчины, 261 женщина. Возраст от 33 до 56 лет, средний возраст 46,45±1,87. В каждый из трех выбранных дней месяца определялись 14 пациентов (методы случайных выборок), выполнивших КТ ОНП. Критерии исключения: травмы головы и ОНП, онкологические заболевания головы и ОНП, острое нарушение мозгового кровообращения, острый гнойный синусит, обострение хронического гнойного синусита, пациенты в период нахождения в отделениях ОРИТ. Для оценки степени и распространенности отека ОНП использовали аналоговую шкалу. Меры степени тяжести и распространенности отека ОНП устанавливали в диапазоне от 0 до 4, значение каждого из пунктов – от 0 до 3 баллов: 0 баллов – нет отека, 1 балл – отек в верхнечелюстных пазухах пристеночного характера, 2 балла – отек в решетчатых пазухах пристеночного характера, 3 балла – отек в клиновидных пазухах пристеночного характера, 4 балла – отек в двух и более пазухах пристеночного характера. Чувствительность к изменению степени выраженности отека подтверждена. На основе информационных данных метеослужбы в регионе составлялась база данных метеорологических элементов (физических показателей окружающей среды). Цифры и параметры физических условий окружающей среды получали из данных архива фактической погоды официального сайта Федеральной службы по гидрометеорологии и мониторингу окружающей среды www.meteorf.ru.

Для расчетов использованы следующие размеры стенок ВЧП (мм). 1. Точка – латеральная стенка – средняя толщина 23,4 (0,5 – слизистая, 12 – мягкие ткани, 9,4 – кость, 2 – кожа). 2. Точка – латеральная стенка – средняя толщина 25 (0,5 – слизистая, 20 – мягкие ткани, 3 – кость, 2 – кожа). 3. Точка – альвеолярный отросток – средняя толщина 17 (0,5 – слизистая, 2 – мягкие ткани, 13 – кость, 2 – кожа). 4. Точка – медиальная стенка – средняя толщина 6 (0,5 – слизистая, 2 – мягкие ткани, 2 – кость, 2 – кожа). 5. Точка – орбитальная стенка – средняя толщина 89 (0,5 – слизистая, 80 – мягкие ткани, 7 – кость, 2 – кожа. 6. Точка – задняя стенка – средняя толщина 81,7 (0,5 – слизистая, 77 – мягкие ткани, 27 – кость, 2 – кожа). 7. Точка – передняя стенка – средняя толщина 16 (0,5 – слизистая, 10 – мягкие ткани, 4 – кость, 2 – кожа). Значения для теплопроводности [Вт/(м · К): слизистая – 0,20; кость – 0,109; мышцы – 0,5; кожа – 0,4. Значения внешней температуры использованы из www.meteorf.ru, значения внутренней температуры рассчитаны с использованием программного теплотехнического пакета. Связь выраженности отека ОНП с показателями температуры, влажности, количества осадков определялась с помощью программ MicrosoftExcel 2010, StatsoftStatistica 10.0. При сравнении групп для выборок с нормальным распределением использовался t-критерий Стьюдента, для непараметрических выборок – U-критерий Манна–Уитни, W-критерий Вилкоксона использовался для сравнения парных связанных групп, если распределение показателей хотя бы в одной группе отличалось от нормального. Оценка нормальности распределения проводилась с помощью теста Колмогорова – Смирнова. Для оценки корреляции использовался коэффициент ранговой корреляции Пирсона. Для расчета процессов конденсации в ВЧП выполняли теплотехнический расчет с использованием электронных программ.

Результаты и их обсуждение

Результаты анализа места жительства пациентов позволяют говорить об однородности выборки, 100% пациентов проживали в пределах Приморского и Курортного районов Санкт-

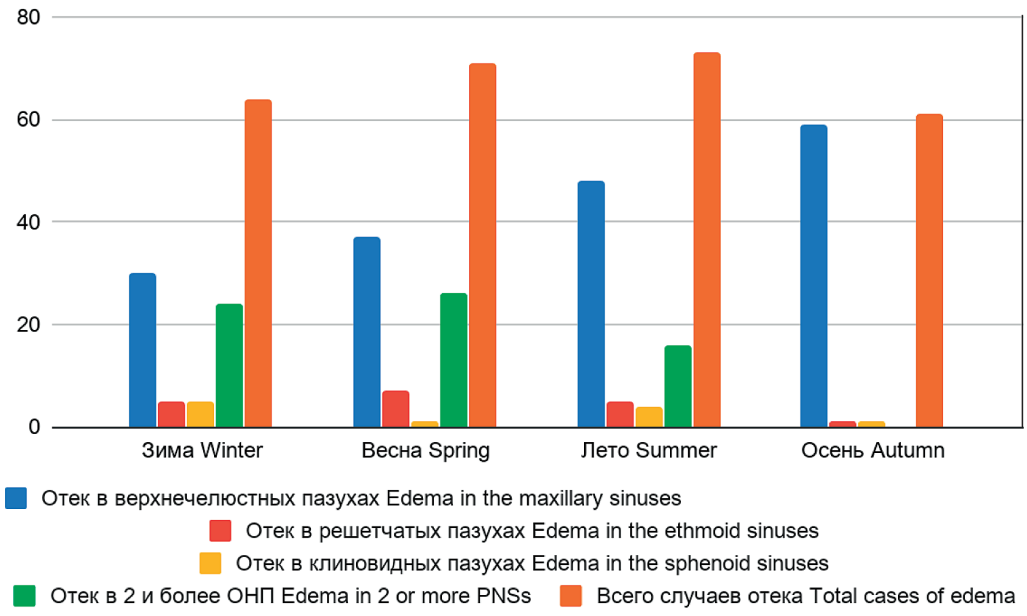

Рис. 1. Частота встречаемости отека ОНП различной локализации по временам 2019 года, выраженная в абсолютных величинах
Fig. 1. The PNS edema incidence of various localization at the time of 2019, expressed in absolute values

Петербурга (данные метеорологических элементов районов проживания однородны).

Кроме того, используя КТ ОНП подтверждена возможность наличия свободного носового дыхания у 100% пациентов (отсутствие значимого отека в полости носа), что позволило сопоставлять данные физических показателей окружающей среды и состояние слизистой ОНП (есть возможность попадания воздуха в ОНП).

Максимально высокие значения общего количества случаев отека ОНП получены в летний и весенний периоды. Максимально низкие в зимний и поздний осенний. Высокие значения числа случаев отека в верхнечелюстных пазухах получены в ранний осенний, летний и весенний периоды. Сниженные в зимний. Высокие значения числа случаев отека в решетчатых пазухах получены в весенний, зимний и летний периоды. Сниженные в осенний. Повышенные значения числа случаев отека в клиновидных пазухах получены в зимний и летний периоды. Пониженные в осенний и весенний. Максимально высокие значения числа случаев отека в нескольких пазухах получены в весенний, зимний и летний периоды. Максимально низкие в осенний (рис. 1) [5].

Минимальные значения общего числа случаев ОС наблюдались в период октябрь-март, максимальные июнь-сентябрь, уточняя и подтверждая обобщенные сезонные тенденции. Детализированная помесячная динамика синдрома отека ОНП представлена на рис. 2.

Корреляционные данные этого исследования позволяют говорить о существовании связи повышенного давления водяного пара в воздухе (влажности) и выраженности синдрома отека в ОНП, а также о связи перепадов/изменений значений влажности с изменением выраженности СО слизистой ОНП. Низкие значения отека в зимний период при повышенных значениях относительной влажности обусловлены снижением абсолютного значения давления водяного пара в воздухе при низких температурах (рис. 3).

Проведенный корреляционный анализ указывает на наличие: умеренной отрицательной связи между атмосферным давлением и наличием отека в клиновидных пазухах; умеренной положительной корреляционной связи между средней температурой воздуха и наличием отека в верхнечелюстных пазухах; умеренной положительной корреляционной связи между минимальной температурой воздуха и наличием отека в двух и более пазухах; умеренной положительной корреляционной связи между максимальной температурой воздуха и наличием отека в верхнечелюстных пазухах; умеренной отрицательной корреляционной связи между средней скоростью ветра и наличием отека в верхнечелюстных пазухах; умеренной отрицательной корреляционной связи между средней скоростью ветра и наличием отека в решетчатых пазухах; умеренной положительной корреляционной связи между количеством осадков и наличием отека в клиновидных пазухах.

В течение 12 месяцев получены результаты, указывающие на наличие: умеренной положительной корреляционной связи между относительной влажностью и наличием отека $r = 0{,}31208$; сильной положительной корреляци-

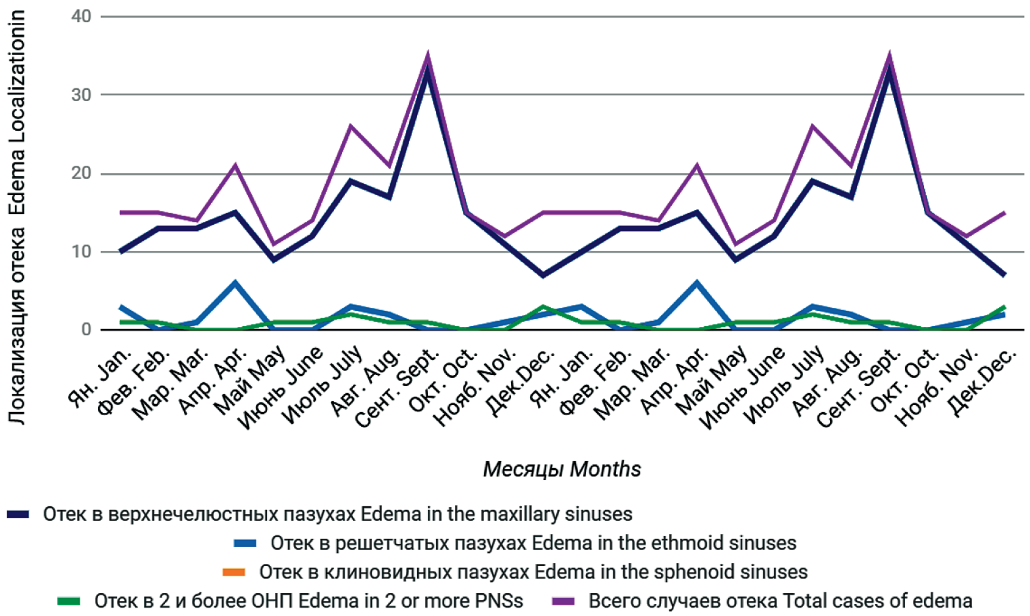

Рис. 2. Динамика отека ОНП различной локализации по месяцам в 2019 году, выраженная в абсолютных величинах

Fig. 2. PNS edema dynamics of various localization by months in 2019, expressed in absolute terms

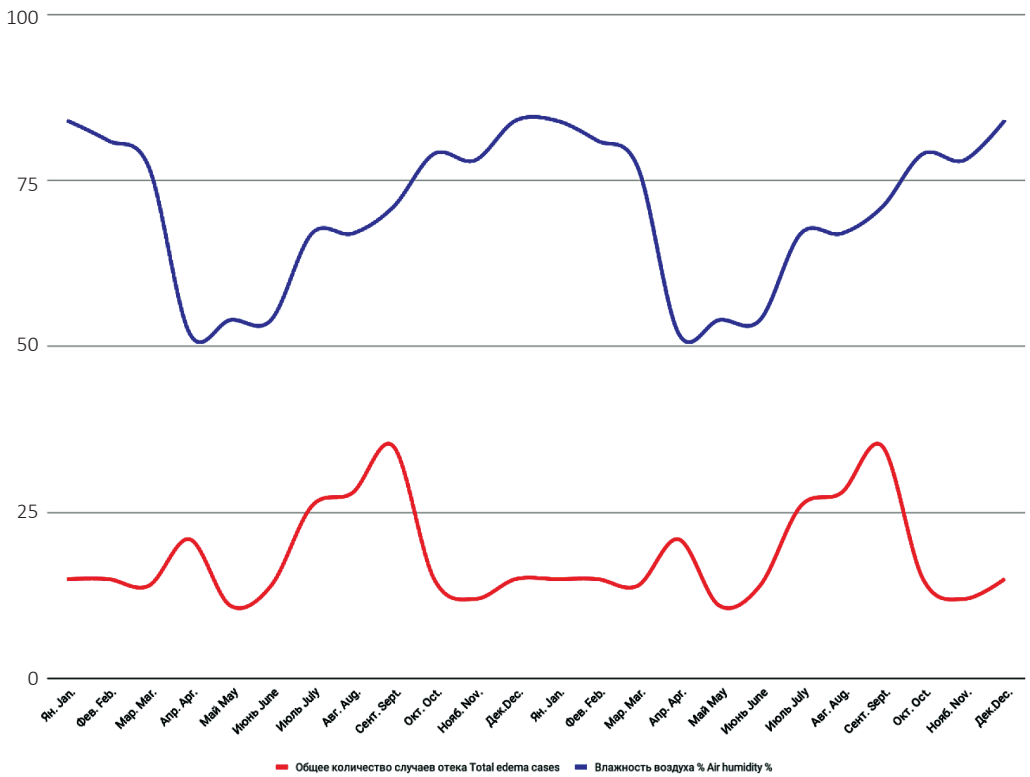

Рис. 3. Зависимость общего количества случаев отека от влажности воздуха

Fig. 3. PNS edema total number cases dependence from air humidity

онной связи между средней скоростью ветра и отсутствием отека, r = 0,63315. Результаты, указывающие на наличие умеренной положительной корреляционной связи между средней температурой воздуха и наличием отека, r = 0,420519, подтверждаются умеренной корреляционной связью максимальной температуры и наличием отека, r = 0,364764 [6].

Теплообменные процессы происходящие в полости пазух не идентичны процессам, происходящим на открытых поверхностях слизистой носа и верхних дыхательных путей (в полостях ОНП

движение воздушных масс почти отсутствует). При оценке состояния окружающей среды, скорость, с которой воздух проходит над поверхностью, влияет на скорость, с которой испаряется вода. При движении воздуха он перемещает насыщенные водой массы воздуха, значительно снижая влажность в этой области. В полости носа снижение влажности в такой ситуации будет носить прогрессирующий характер. Однако в полостях ОНП влажность сопоставима с влажностью окружающей среды (зачастую намного выше ее). Поэтому максимально высокое давление водяных паров (и связанное с ним гидростатическое давление на интерстиции) наблюдается в полостях ОНП (в противовес полости носа) [7].

Данные нашего исследования подтверждают общую зависимость скорости ветра и отечного синдрома (положительная корреляционная связь между средней скоростью ветра и отсутствием отека) $r = 0{,}63315$. Физиологический акт дыхания вызывает схожие эффекты: снижает отек в полости носа, однако на слизистую ОНП оказывает малое воздействие. Возможно, именно этот механизм обусловливает отсутствие гипертрофически-полипозной дегенерации в полости носа, носоглотке и трахеобронхиальном дереве. В то время как полости ОНП подвержены этой патологии. Возможность удержания теплым воздухом большого количества жидкости в ОНП (абсолютное значение) способна также увеличивать гидростатическое давление, приводя к появлению ОС [8, 9].

Контактируя с воздухом на всем своем протяжении слизистая ОНП подвергается воздействию водяных паров, растворенных в нем, при определенных условиях создается дифференциал давления, вызывающий возможность диффузии водяного пара в ткани, изнутри наружу (рис. 4).

Последующие события зависят от расположения точки росы, опосредующей конденсацию водяных паров внутри слизистой в различных тканевых слоях. Точка росы может находиться как на поверхности слизистой (вызывая пленочную конденсацию), так и в толще тканей (интерстициальная конденсация) (рис. 4). Возможны различные комбинации зон конденсации, а следовательно, и типы патологических процессов (рис. 5). Самый частый тип, полипозно-гипертрофический, опосредован интерстициальной конденсацией; экссудативно-катаральный – вызывается пленочной поверхностной конденсацией. При наличии двух точек конденсации могут возникать комбинации этих процессов в разных сочетаниях (к примеру, значительная гипертрофия слизистой с экссудативным компонентом или значительная экссудация со слабым пристеночным утолщением слизистой).

Повышенное давление в интерстиции и нагрузка объемом вследствие конденсации пара изменяют биомеханические свойства и физиологию слизистой, стимулируя полипозную деге-

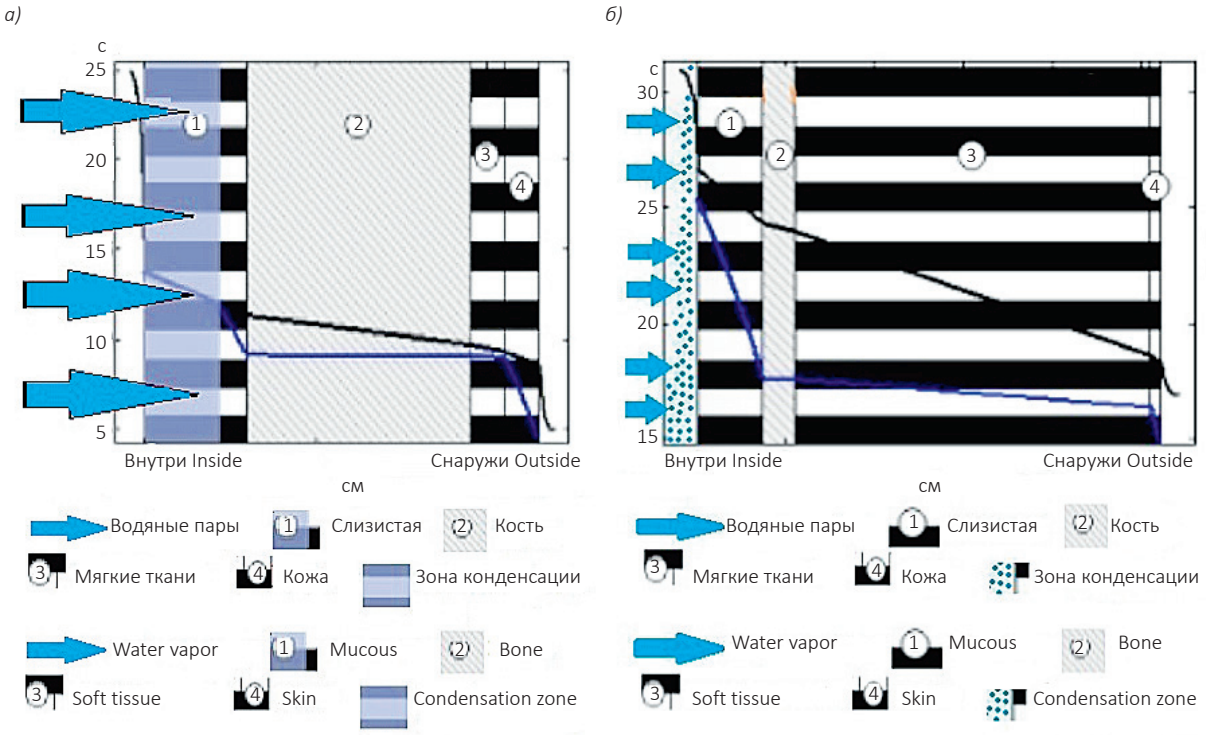

Рис. 4. *а* – интерстициальная конденсация; *б* – пленочная конденсация
Fig. 4. *а* – interstitial condensation; *б* – film (surface) condensation

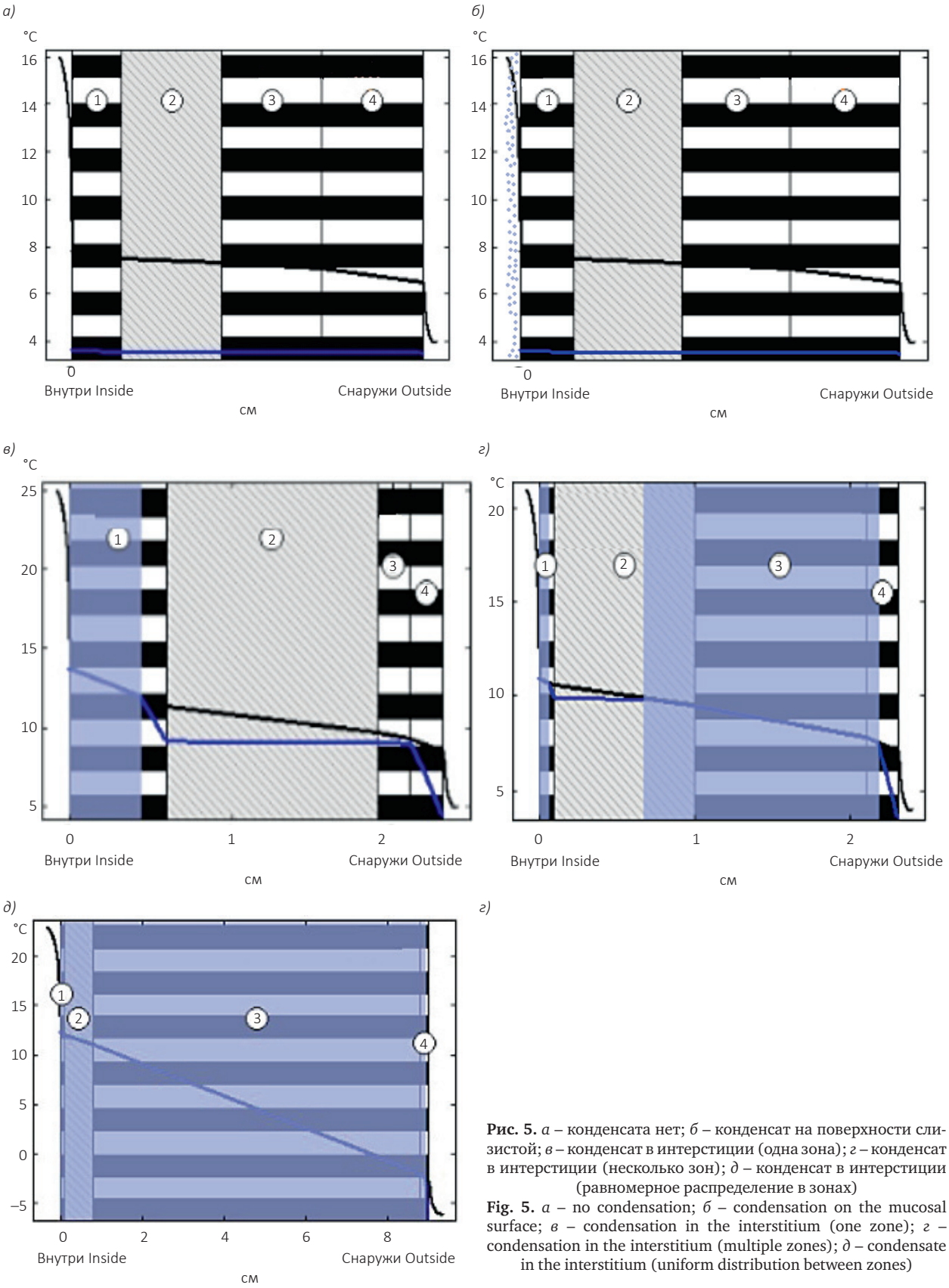

Рис. 5. *а* – конденсата нет; *б* – конденсат на поверхности слизистой; *в* – конденсат в интерстиции (одна зона); *г* – конденсат в интерстиции (несколько зон); *д* – конденсат в интерстиции (равномерное распределение в зонах)

Fig. 5. *а* – no condensation; *б* – condensation on the mucosal surface; *в* – condensation in the interstitium (one zone); *г* – condensation in the interstitium (multiple zones); *д* – condensate in the interstitium (uniform distribution between zones)

нерацию и развитие синусита. При хронических риносинуситах без полипов пленочная конденсация создает наиболее комфортные условия для роста патогенной микрофлоры на стенках и в полостях ОНП, трансформируясь в последующем в гнойные формы синуситов. Характерные типы с зонами образования конденсата представлены на рис. 5 [10].

Выводы

Выявлена связь отечного синдрома слизистой околоносовых пазух с метеорологическими элементами (умеренная корреляционная связь между относительной влажностью и наличием отека, сильная корреляционная связь между средней скоростью ветра и отеком ОНП). Описан механизм патогенетической связи повышенного давления водяных паров с отечным синдромом ОНП. Выявлены основные типы патологических процессов: пленочная конденсация с точкой росы на поверхности слизистой, интерстициальная конденсация с точкой росы в толще тканей и различные их комбинации.

Авторы заявляют об отсутствии конфликта интересов.

ЛИТЕРАТУРА/REFERENCES

1. Mehra P. O., Murad H. T. Maxillary sinus disease of odontogenic origin. *Otolaryngologic Clinics of North America*. 2004;37(02):347-364. http://dx.doi.org/10.1016/S0030-6665(03)00171-3
2. Drumond J. B., Allegro B. N., Novo N. K., Miranda S. S., Sendyk W. W. Evaluation of the Prevalence of Maxillary Sinuses Abnormalities through Spiral Computed Tomography. *Archive of „International Archives of Otorhinolaryngology“*. 2017;21(2):126-133. https://doi.org/10.1055/s-0036-1593834
3. Безрукова Е. В., Хмельницкая Н. М., Афлитонов М. А. Современные аспекты иммунопатогенеза хронического полипозного риносинусита. *Российская оториноларингология.* 2017;1(3):16–23. https://doi:10.18692/1810-4800-2017-3-16-23
   Bezrukova E. V., Khmelnizkaya M. A., Aflitonov M. A. Modern aspects of immunopathogenesis of chronic polyposis rhinosinusitis. *Rossiiskaya otorinolaringologiya*. 2017;1(3):16-23. (In Russ.)] https://doi.org/10.18692/1810-4800-2017-3-16-23
4. Lee S. I., Lane A. O. Chronic rhinosinusitis as a multifactorial inflammatory disorder. *Current Infectious Disease Reports.* 2011;13(2):159-168. https://doi.org/10.1007/s11908-011-0166-z
5. Mori F. G., Hanida S. L., Kumahata K. P., Miyabe-Nishiwaki T. L., Suzuki J. H., Matsuzawa T. N., Nishimura T. D. Minor contributions of the maxillary sinus to the air-conditioning performance in macaque monkeys. *Journal of Experimental Biology.* 2015;218(15):2394-401. https://doi.org/10.1242/jeb.118059
6. Афлитонов М. А., Артюшкин С. А., Парцерняк С. А. Верификация и лечение резистентных форм хронического полипозного риносинусита на фоне полиморбидной сердечно-сосудистой патологии. *Вестник Северо-Западного государственного медицинского университета им. И. И. Мечникова*. 2017;9(2):90–96. https://doi:10.17816/mechnikov20179290-96
   Aflitonov M. A., Artyushkin S. A., Partsernyak S. A. Verification and treatment of resistant chronic rhinosinusitis with nasal polyps at multimorbid cardiovascular pathology. *HERALD of North-Western State Medical University named after I. I. Mechnikov*. 2017;9(2):90-96. (In Russ.)] https://doi.org/10.17816/mechnikov20179290-96
7. Афлитонов М. А., Артюшкин С. А., Парцерняк С. А., Наумов С. Ю., Парцерняк А. С., Топанова А. А. Особенности метаболизма мелатонина при хроническом полипозном риносинусите на фоне полиморбидной сердечно-сосудистой патологии. *Российская оториноларингология.* 2016;5(84):14–21. https://doi.org/10.18692/1810-4800-2016-5-14-21
   Aflitonov M. A., Artyushkin S. A., Partsernyak S. A., Naumov S. Y., Partsernyak A. S., Topanova A. A. Specific features of melatonin metabolism in chronic rhinosinusitis poliposa associated with multimorbid cardiovascular pathology. *Rossiiskaya otorinolaringologiya*. 2016;5(84):14-21. (In Russ.) https://doi.org/10.18692/1810-4800-2016-5-14-21
8. Лавренова Г. В., Кучерова Л. Р., Карпищенко С. А., Зубарева А. А. Компьютерная диагностика в лечении патологий риносинусотубарной зоны. *Лучевая диагностика и терапия.* 2014;4(5):87–91. https://doi.org/10.22328/2079-5343-2014-4-87-91
   Lavrenova G. V., Kucherova L. R., Karpischenko S. A., Zubareva A. A. Computer diagnostics in the treatment of rhinosinusal pathologies. *Diagnostic radiology and radiotherapy.* 2014;4(5):87-91. (In Russ.). https://doi.org/10.22328/2079-5343-2014-4-87-91
9. Королева И. М. Патологические процессы в придаточных пазухах носа как предикторы заболеваний бронхолегочной системы и не только: возможности лучевой диагностики. *Consilium Medicum.* 2017;11(1):62–70 https://consilium.orscience.ru/2075-1753/article/view/94898
   Koroleva I. M. Pathological processes in the paranasal sinuses as predictors of diseases of the bronchopulmonary system and not only: the possibility of radiation diagnostics. *Consilium Medicum.* 2017;11(1):62-70. (In Russ.) https://consilium.orscience.ru/2075-1753/article/view/94898
10. Карпищенко С. А., Болознева Е. В. Актуальная антибактериальная терапия при воспалительных заболеваниях носа и околоносовых пазух. *Consilium Medicum.* 2019;21(11):50–56. https://doi.org/10.26442/20751753.2019.11.190678
    Karpishchenko S. A., Bolozneva E. V. Topical antibiotic therapy for inflammatory diseases of the nose and paranasal sinuses. *Consilium Medicum*. 2019;21(11):50-56 (In Russ.). https://doi.org/10.26442/20751753.2019.11.190678

Информация об авторах

✉ **Афлитонов Максим Александрович** – кандидат медицинских наук, ассистент кафедры хирургических болезней, Балтийский федеральный университет им. Иммануила Канта (236041, Россия, Калининград, ул. Александра Невского, д. 14), заведующий отделением оториноларингологии, Калининградская областная клиническая больница (236016, Россия, Калининград, ул. Клиническая, д. 74); e-mail: maksim-aflitonov@yandex.ru

Безрукова Евгения Валерьевна – кандидат медицинских наук, доцент, заведующая учебной частью кафедры оториноларингологии, ученый секретарь, Северо-Западный государственный медицинский университет И. И. Мечникова (191015, Россия, Санкт-Петербург, Пискаревский пр., д. 47); e-mail: Evgeniya.Bezrukova@szgmu.ru

Артюшкин Сергей Анатольевич – доктор медицинских наук, профессор, заведующий кафедрой оториноларингологии, проректор, Северо-Западный государственный медицинский университет И. И. Мечникова (191015, Россия, Санкт-Петербург, Пискаревский пр., д. 47); e-mail: Sergei.Artyushkin@szgmu.ru

Воронов Алексей Владимирович – кандидат медицинских наук, заместитель директора по клинической работе, Санкт-Петербургский научно-исследовательский институт уха, горла, носа и речи (190013, Россия, Санкт-Петербург, Бронницкая ул., д. 9); e-mail: spbniilor@gmail.com

Наумов Сергей Юрьевич – кандидат медицинских наук, заведующий отделением оториноларингологии, Городская больница № 40 (197706, Россия, Санкт-Петербург, Сестрорецк, ул. Борисова, д. 8), e-mail: naumovsergey@inbox.ru

Information about authors

✉ **Maksim A. Aflitonov** – MD Candidate, Assistant of the Department of Surgical Diseases, Immanuel Kant Baltic Federal University (14, Alexander Nevsky Str., Kaliningrad, Russia, 236041), Head of the Department of Otorhinolaryngology, Kaliningrad Regional Clinical Hospital (74, Klinicheskaya Str., Kaliningrad, Russia, 236016); e-mail: Maksim.Aflitonov@szgmu.ru

Evgeniya V. Bezrukova – MD Candidate, Associate Professor, Head of the Academic Department of the Department of Otorhinolaryngology, Academic Secretary, Mechnikov North-Western State Medical University (47, Piskarevsky pr., Saint Petersburg, Russia, 191015); e-mail: Evgeniya.Bezrukova@szgmu.ru

Sergei A. Artyushkin – MD, Professor, Head of the Department of Otorhinolaryngology, Vice-Rector, Mechnikov North-Western State Medical University (47, Piskarevsky pr., Saint Petersburg, Russia, 191015); e-mail: Sergei.Artyushkin@szgmu.ru

Aleksei V. Voronov – MD Candidate, Deputy Director for Clinical Affairs, Saint Petersburg Research Institute of Ear, Throat, Nose and Speech (9, Bronnizkaya str., Saint Petersburg, Russia, 190013); e-mail: spbniilor@gmail.com

Sergei Yu. Naumov – MD Candidate, Head of the Department of Otorhinolaryngology, City Hospital No. 40 (8, Borisova Str., Saint Petersburg, Sestroretsk, Russia, 197706); e-mail: naumovsergey@inbox.ru

Статья поступила 04.04.2022
Принята в печать 15.05.2022

УДК 616.28-008.14-072.7+616.28-76
https://doi.org/10.18692/1810-4800-2022-3-17-24

Влияние контралатеральной помехи на разборчивость речи при слухопротезировании

М. Ю. Бобошко[1,2], И. П. Бердникова[1], Н. В. Мальцева[1]

[1] *Первый Санкт-Петербургский государственный медицинский университет имени академика И. П. Павлова, Санкт-Петербург, 197022, Россия*

[2] *Северо-Западный государственный медицинский университет имени И. И. Мечникова, Санкт-Петербург, 191015, Россия*

Актуальной проблемой аудиологии является выяснение причин неудовлетворительных результатов слухопротезирования, прогнозирование и разработка путей повышения его эффективности. Цель исследования: оценить помехоустойчивость слуховой системы у лиц с нормальным слухом и с хронической сенсоневральной тугоухостью (ХСНТ) при контралатеральном предъявлении помехи, а также степень влияния контралатеральной помехи на разборчивость речи при слухопротезировании. Пациенты и методы: обследовано 24 пациента со 2–3-й степенью двусторонней симметричной ХСНТ в возрасте от 38 до 83 лет, протезированных современными цифровыми слуховыми аппаратами, и 10 лиц с нормальным слухом. По результатам комплексной оценки центральных отделов слуховой системы были сформированы две группы пациентов с тугоухостью: без признаков и с признаками центральных слуховых расстройств. Исследовались помехоустойчивость слуховой системы при контралатеральном предъявлении тональной помехи и степень ее влияния на разборчивость речи. Разборчивость речи оценивали посредством русского матриксного фразового теста (RuMatrix) в свободном звуковом поле. При центральных слуховых расстройствах наблюдалось значительное снижение помехоустойчивости слуховой системы, ухудшающее разборчивость речи и приводящее к снижению эффективности бинаурального протезирования при восприятии речи в шуме; отмечена межполушарная асимметрия влияния контралатеральной помехи на разборчивость речи.

Ключевые слова: сенсоневральная тугоухость, слуховые аппараты, центральные слуховые расстройства, помехоустойчивость слуховой системы, разборчивость речи.

Для цитирования: Бобошко М. Ю., Бердникова И. П., Мальцева Н. В. Влияние контралатеральной помехи на разборчивость речи при слухопротезировании. *Российская оториноларингология.* 2022;21(3):17–24. https://doi.org/10.18692/1810-4800-2022-3-17-24

Effect of contralateral interference on speech intelligibility in hearing aid users

M. Yu. Boboshko[1,2], I. P. Berdnikova[1], N. V. Mal'tseva[1]

[1] *Pavlov First Saint Petersburg State Medical University, Saint Petersburg, 197022, Russia*

[2] *Mechnikov Northwest State Medical University, Saint Petersburg, 191015, Russia*

The actual problem of audiology is to find out the causes of poor results of hearing aid, to forecast and develop ways to improve their effectiveness. Objective. To evaluate the noise immunity of the auditory system in persons with normal hearing and in patients with chronic sensorineural hearing loss (SNHL) with contralateral presentation of interference and the degree of influence of contralateral interference on speech intelligibility during the use of hearing aid. Patients and methods. 24 patients with bilateral symmetrical chronic moderate/moderately severe sensorineural hearing loss aged 38 to 83 years, fitted with modern digital hearing aids, and 10 persons with normal hearing were examined. According to the results of a comprehensive assessment of the central departments of the auditory system, two groups of patients with hearing loss were formed: without signs and with signs of central auditory processing disorder (CAPD). The noise immunity of the auditory system with contralateral presentation of tonal interference and the degree of its influence on speech intelligibility were investigated. Speech intelligibility was assessed by means of the Russian matrix sentence test (RuMatrix) in a free sound field. Results. In patients with CAPD, there was a significant decrease in the noise immunity of the auditory system, which worsened speech intelligibility and led to a decrease in the effectiveness of

© Коллектив авторов, 2022

binaural prosthetics in speech perception in noise; an interhemispheric asymmetry of the effect of contralateral interference on speech intelligibility was noted.
Keywords: sensorineural hearing loss, hearing aids, central auditory processing disorder (CAPD), noise immunity of the auditory system, speech intelligibility.

For citation: Boboshko M. Yu., Berdnikova I. P., Mal'tseva N. V. Effect of contralateral interference on speech intelligibility in hearing aid users. *Rossiiskaya otorinolaringologiya*. 2022;21(3):17-24. https://doi.org/10.18692/1810-4800-2022-3-17-24

В повседневной жизни человек воспринимает речевой сигнал в условиях разнообразных помех, в том числе на фоне дополнительных источников речи, которые, маскируя целевой речевой сигнал, затрудняют его распознавание. Снижение разборчивости речи в этих ситуациях происходит даже у лиц с нормальным слухом [1, 2]. При нарушениях в слуховой системе проблема распознавания речи, как в тишине, так и на фоне помехи, ощущается значительно острее. Взаимодействие двух сигналов можно оценить, определяя порог восприятия полезного сигнала в присутствии конкурирующей помехи, увеличивающей порог его обнаружения. При контралатеральном предъявлении помехи, когда полезный и конкурирующий сигналы подаются на разные уши, влияние помехи обусловлено процессами, происходящими на уровне центральной нервной системы выше уровня конвергенции звуковой информации от правого и левого уха.

В последние годы такие исследования вызывают большой научный интерес, позволяя изучать центральные механизмы слухового восприятия и расширять клинические методы диагностики слуховых и речевых расстройств [3, 4]. Обработка звуковой информации при тугоухости может страдать не только на периферии, но и в центральных отделах слуховой системы, что нередко снижает эффективность слухопротезирования. Улучшить разборчивость речи помогает бинауральное протезирование, использующее такие физиологические преимущества бинаурального слуха, как освобождение от маскировки и бинауральную суммацию громкости, в наибольшей степени проявляющиеся в шумной обстановке. Однако в ряде случаев достичь ожидаемого эффекта от бинаурального протезирования не удается [5, 6]. Актуальной проблемой аудиологии является выяснение причин неудовлетворительных результатов бинаурального протезирования, прогнозирование и разработка путей повышения его эффективности.

Цель исследования

Оценить помехоустойчивость слуховой системы у лиц с нормальным слухом и с хронической сенсоневральной тугоухостью при контралатеральном предъявлении помехи, а также степень влияния контралатеральной помехи на разборчивость речи при слухопротезировании.

Пациенты и методы

Обследовано 24 пациента со 2–3-й степенью двусторонней симметричной ХСНТ в возрасте от 38 до 83 лет (64,9±12,5 года), постоянно пользующихся современными цифровыми слуховыми аппаратами (СА) одного технологического класса, настроенными в соответствии с индивидуальными характеристиками слуха. Контрольную группу составили 10 лиц с нормальным слухом в возрасте от 26 до 42 лет (35,2±6,3 года). Наряду с осмотром ЛОР-органов и базовым аудиологическим обследованием, включавшим тональную пороговую аудиометрию, импедансометрию и измерение динамического диапазона громкости, всем пациентам проводили комплексную оценку центральных отделов слухового анализатора с использованием дихотического числового теста, теста обнаружения паузы и теста чередующейся бинаурально речи.

Дихотический числовой тест обладает высокой чувствительностью к поражению слуховой коры и мозолистого тела [7]. При его проведении одновременно на каждое ухо на комфортном уровне громкости предъявляют разные двузначные числа. Задача пациента – повторить оба услышанных числа. Нормативные данные по дихотическому числовому тесту для взрослых с нормальным слухом составляют не менее 90%, для взрослых с периферичесой ХСНТ – не менее 80% [7].

Временную разрешающую способность человека, в реализации которой главенствующую роль играют центральные отделы слуховой системы, анализировали посредством теста обнаружения паузы [7, 8]. На комфортном уровне громкости бинаурально подавали короткие тональные сигналы, в каждый из которых была вставлена беззвучная пауза. Задача пациента – ответить, воспринял ли он поданный сигнал как один звук или как два. Оценивали минимальную паузу, при которой пациент различал в подаваемом сигнале два звука. В норме минимальная воспринимаемая пауза не превышает 20 мс.

Бинауральное взаимодействие оценивали посредством теста чередующейся бинаурально

речи (ЧБР) [9]. На комфортном уровне громкости определяли процент разборчивости односложных слов в тишине для каждого уха в отдельности (монауральное тестирование), после чего – процент разборчивости при бинауральном предъявлении сигнала, когда слова делились пополам и первая часть слова подавалась на одно ухо, а вторая сразу вслед за первой – на другое ухо. Вычисляли разность между моноауральной разборчивостью хуже разбирающего уха и бинауральной разборчивостью (ΔЧБР). Известно, что при нарушении бинаурального взаимодействия, обусловленного изменением функционирования центральных отделов слуховой системы, ΔЧБР превышает 20%. Перечисленные выше исследования выполняли в условиях прослушивания через наушники TDH 39 с использованием клинического аудиометра MA 42 (Maico, Германия), CD-плеера AEG portable mp3 и дисков с записями теста обнаружения паузы и речевых тестов.

Влияние контралатеральной тональной помехи на обнаружение тонального сигнала оценивали по сдвигу порога полезного сигнала (Δ дБ УЗД) в условиях предъявления помехи по сравнению с порогом его обнаружения в тишине. Использовали тональную помеху частотой 500 Гц и полезный тон 1000 Гц длительностью 20 мс при импульсной подаче сигналов с нулевой фазой (применение пульсирующих сигналов малой длительности, сопоставимой с длительностью фонем русской речи, обеспечивало наибольшее влияние контралатеральной помехи на полезный сигнал). Интенсивность помехи составляла +10, +20, +30 и +40 дБ нИПС (дБ УЗД над индивидуальным порогом слышимости). Измерения проводили на аппаратурном комплексе, включающем два звуковых генератора ГЗ 34, коммутационное устройство, усилитель и головные телефоны TDH 39. Этот комплекс позволял независимо менять частоту, длительность и интенсивность помехи и полезного тона.

Разборчивость речи оценивали посредством русского матриксного фразового теста Russian matrix sentence test (RuMatrix) в свободном звуковом поле [9, 10]. Речевой материал (фразы из 5 слов) и шум предъявляли со звуковой колонки, установленной спереди от испытуемого на расстоянии 1 м на уровне его головы. В условиях открытой формы тестирования в адаптивном режиме определяли порог разборчивости фраз в тишине и на фоне усредненного шума речевого спектра интенсивностью 65 дБ УЗД. Порог разборчивости фраз в тишине оценивали в единицах интенсивности (дБ УЗД), а в шуме – в значениях соотношения сигнал/шум (дБ SNR), при которых достигался 50%-ный уровень разборчивости. В норме порог разборчивости фраз в свободном звуковом поле в тишине составляет 16,6±3,2 дБ УЗД, а в шуме – 9,1±0,6 дБ SNR [10]. Всем пациентам исследование проводили дважды: в одном СА и в двух СА. Использовали ноутбук с программным обеспечением Oldenburg Measurement Application (HörTech GmbH, Oldenburg), звуковую карту EarBox (Auritec) и звуковую колонку Genelec (Германия).

Анализ полученных результатов выполняли посредством стандартных средств статистической обработки данных. Достоверность различий оценивали с помощью t-критерия Стьюдента. Статистические решения принимались на 5%-ном уровне значимости. Расчет корреляций проводился с использованием корреляций по Пирсону.

Результаты исследования

С учетом результатов тестирования центральных отделов слуховой системы были сформированы 2 группы пациентов с ХСНТ: в 1-ю группу вошли пациенты без признаков центральных слуховых расстройств (12 человек); во 2-ю группу – пациенты, у которых результаты не менее чем в двух тестах из использовавшихся трех по оценке центральных отделов слуховой системы отличались от нормальных значений (12 человек). Средний возраст пациентов 1-й группы был достоверно ($p = 0,02$) больше, чем во 2-й (58,4±15,4 и 71,6±9,1 года соответственно). Средние пороги слуха на речевых частотах (0,5–4 кГц) составили в 1-й группе 52,9±10,8 дБ, а во 2-й группе – 59,1±9,3 дБ. Различия по порогам между правым и левым ухом, а также между 1-й и 2-й группами были недостоверными.

Результаты теста обнаружения паузы у всех испытуемых контрольной группы (с нормальным слухом) и у 83% пациентов 1-й группы (10 человек) были в пределах нормы (8,7±3,2 и 10,0±4,1 мс соответственно). Во 2-й группе 83% пациентов не смогли справиться с этим тестом: все парные сигналы воспринимались ими как одиночные и, наоборот, даже одиночные сигналы им казались сдвоенными; лишь у двух пациентов порог обнаружения паузы соответствовал норме (не превышал 20 мс).

В тесте ЧБР у испытуемых контрольной группы были получены однородные результаты, ΔЧБР у них в среднем составила 2,0±2,5%. У всех пациентов 1-й группы результаты теста ЧБР не отличались от нормальных значений и составляли в среднем 2,1±9,2%. Во 2-й группе у 8 пациентов (67%) ΔЧБР превышала 20%, в среднем составляя 30,0±13,1%. У 3 пациентов (25%) ΔЧБР была в пределах нормы, но монауральная разборчивость односложных слов была очень низкая, менее 25%. Лишь у одного пациента 2-й группы ΔЧБР была в пределах нормы.

Показатели дихотического числового теста в 1-й группе были в пределах нормы и составля-

ли 84,6±8,6%, во 2-й – колебались от 0 до 95%; у 83% пациентов они значительно отличались от нормы (≤ 50%). Таким образом, во 2-й группе результаты всех тестов по оценке центральных отделов слуховой системы были достоверно хуже, чем в 1-й группе ($p < 0,01 \div 0,001$).

Результаты измерения порогов полезного сигнала на правом и левом ухе на фоне контралатеральной помехи разной интенсивности представлены на рис. 1 и 2. В контрольной группе эти пороги увеличивались с возрастанием интенсивности контралатеральной помехи; при максимальной ее интенсивности (+60 дБ нИПС) они составили 11,5±3,7 дБ УЗД при подаче помехи на левое ухо и 10,4±2,3 дБ УЗД при ее подаче на правое ухо. У пациентов 1-й группы пороги полезного сигнала существенно не отличались от нормальных значений, составляя при максимально возможной интенсивности помехи 9,0±6,2 дБ УЗД на правом ухе и 11,7±6,9 дБ УЗД на левом ухе, при этом они достигали таких же значений, как в контрольной группе, при меньших интенсивностях контралатеральной помехи. Во 2-й группе пациентов отмечались достоверно ($p = 0,0001$) большие значения сдвига порогов полезного сигнала (рис. 1 и 2). Даже при интенсивности +10 дБ нИПС они были больше, чем в контрольной и 1-й группе при максимальной интенсивности поме-

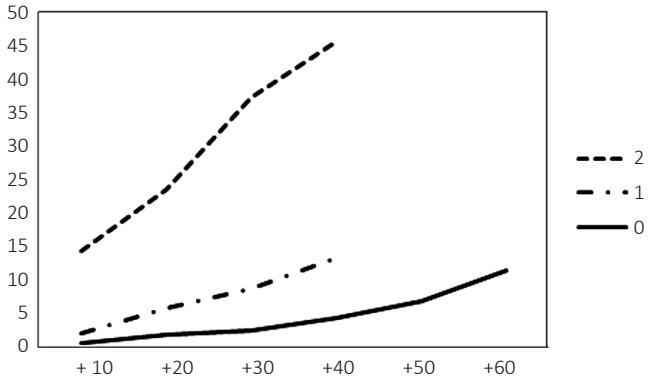

Рис. 1. Значения сдвига порогов полезного сигнала на правом ухе при предъявлении помехи на левое ухо: по оси ординат – сдвиг порога полезного сигнала (Δ дБ УЗД); по оси абсцисс – интенсивность помехи в дБ УЗД над индивидуальным порогом слышимости;

0 – контрольная группа (лица с нормальным слухом); 1 – группа без признаков нарушений в центральных отделах слуховой системы; 2 – группа с признаками центральных слуховых расстройств

Fig. 1. The values of the useful signal thresholds shifts on the right ear when interference is presented to the left ear: on the y-axis – the magnitude of the shift of the threshold of the useful signal (Δ dB SPL); on the x-axis – the intensity of the interference in dB SPL above the individual threshold of audibility;

0 – control group (normal hearing); 1 – group without signs of CAPD; 2 – group with signs of CAPD

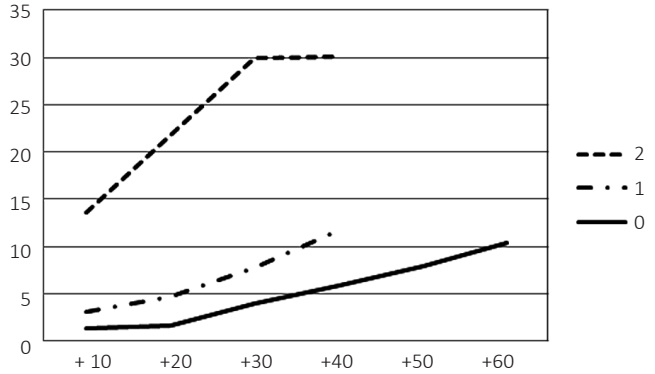

Рис. 2. Значения сдвига порогов полезного сигнала на левом ухе при предъявлении помехи на правое ухо: по оси ординат – сдвиг порога полезного сигнала (Δ дБ УЗД); по оси абсцисс – интенсивность помехи в дБ УЗД над индивидуальным порогом слышимости;

0 – контрольная группа (лица с нормальным слухом); 1 – группа без признаков нарушений в центральных отделах слуховой системы; 2 – группа с признаками центральных слуховых расстройств

Fig. 2. The values of the useful signal thresholds shifts on the left ear when interference is presented to the right ear: on the y-axis – the magnitude of the shift of the threshold of the useful signal (Δ dB SPL); on the x-axis – the intensity of the interference in dB SPL above the individual threshold of audibility;

0 – control group (normal hearing); 1 – group without signs of CAPD; 2 – group with signs of CAPD

хи (12,4±6,7 и 13,6±7,9 дБ УЗД соответственно) и достигали 32,3±12,9 дБ УЗД на правом ухе и 30,6±11,5 дБ УЗД на левом ухе при интенсивности помехи +40 дБ нИПС.

По результатам теста RuMatrix в тишине у пациентов обеих групп наблюдалось достоверное улучшение разборчивости фраз при использовании двух СА по сравнению с одним. В 1-й группе отмечалось уменьшение порога разборчивости фраз в тишине с 35,9±5,9 до 33,9±5,6 дБ УЗД ($p < 0{,}01$), во 2-й – с 41,4±7,5 до 35,8±6,8 дБ УЗД ($p < 0{,}0005$).

По данным теста RuMatrix в шуме порог разборчивости фраз при использовании одного СА у всех пациентов 1-й группы имел отрицательные значения, варьируя от –1,2 дБ SNR до 5,6 дБ SNR (среднее значение –3,14±1,5 дБ SNR), т. е. больные достаточно хорошо понимали речь даже если интенсивность помехи превышала интенсивность речевого сигнала. Однако разборчивость в этой группе была достоверно ниже по сравнению с нормальными значениями ($p < 0{,}00001$). При использовании двух СА разборчивость речи в шуме у пациентов 1-й группы незначительно улучшалась, составляя в среднем 3,6±1,2 дБ SNR; ухудшения разборчивости не наблюдалось ни у одного пациента. Во 2-й группе результаты исследования в шуме были неоднородны: пороги разборчивости фраз в одном СА колебались у разных пациентов от +8,8 до –3,7 дБ SNR; среднее значение составило 1,0±3,7 дБ SNR и было достоверно меньше, чем в 1-й группе ($p < 0{,}0001$). В двух СА порог разборчивости колебался от +4,2 до –3,4 дБ SNR (среднее значение 0,4±2,4 дБ SNR) и был также достоверно меньше, чем в 1-й группе ($p < 0{,}0001$). У 6 человек 2-й группы (50%) наблюдалось некоторое улучшение разборчивости речи в шуме при протезировании двумя СА, у 5 (42%) отмечалось ухудшение разборчивости, а у одного (8%) разборчивость речи не изменилась. Во 2-й группе отмечалась корреляционная связь ($r = 0{,}54$) между порогом разборчивости речи в шуме при использовании одного СА и возрастом пациента: чем больше возраст пациента, тем хуже была у него разборчивость речи в шуме. Также во 2-й группе выявлялась корреляционная связь между речевой разборчивостью в тишине и в шуме (при использовании как одного, так и двух СА) и порогом полезного сигнала на правом ухе при предъявлении на левое ухо помехи разной интенсивности от +10 до +40 дБ нИПС ($r = 0{,}6 \div 0{,}8$) (рис. 3). В 1-й группе (без признаков центральных слуховых расстройств) такой зависимости не отмечалось.

Обсуждение

Речь – это не только звуковой сигнал с определенными акустическими параметрами, но и сигнал, несущий в себе определенную семантическую составляющую, за расшифровку которой ответственны центральные отделы слуховой системы. Наибольшее воздействие на разборчивость речи оказывает окружающий шум, особенно речевой шум, так как он по спектральному составу совпадает с полезным (целевым) речевым сигналом. Улучшить разборчивость речи в этих ситуациях можно, разделив источники полезного и конкурирующего сигналов [11]. В нашем исследовании речевой сигнал и речеподобный шум исходили из одного источника, имитируя наиболее сложную для слушателя ситуацию. В этих условиях разборчивость фраз у пользователей СА, как в тишине, так и в шуме, была достоверно хуже, чем в норме. Это можно объяснить не только нарушением анализа звуковых сигналов в слуховой системе (на периферии и в центральных отделах), но и искажениями, обусловленными техническими особенностями СА. Даже лица с нормальным слухом при восприятии ими акустического материала с использованием СА демонстрируют ухудшение разборчивости речи и локализационных способностей [12].

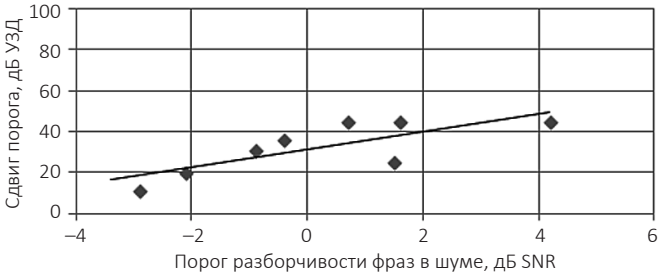

Рис. 3. Зависимость порога разборчивости фраз в шуме по результатам теста RuMatrix в слуховых аппаратах у пациентов 2-й группы (с признаками центральных слуховых расстройств) от сдвига порога полезного сигнала справа при предъявлении контралатеральной помехи на левое ухо

Fig. 3. Dependence of the speech intelligibility threshold in noise according to the RuMatrix test in hearing aids in group 2 (patients with signs of CAPD) on the useful signal thresholds shifts on the right when presenting contralateral interference to the left ear

Считается, что бинауральное слухопротезирование не только восстанавливает локализационные способности, но и повышает помехоустойчивость слуховой системы, улучшая разборчивость речи в сложных акустических условиях. В нашем исследовании бинауральное протезирование достоверно улучшало разборчивость речи у всех пользователей СА, но только в тишине, что может быть связано с большей, чем в норме, бинауральной суммацией громкости у лиц с нарушениями слуха [13, 14].

При восприятии речи в шуме достоверного улучшения разборчивости речи при использовании двух СА по сравнению с монауральным протезированием не наблюдалось. Однако у всех пациентов 1-й группы (без центральных нарушений и с нормальными значениями сдвигов порога полезного сигнала в условиях одновременного контралатерального предъявления тональной помехи), как при монауральном, так и при бинауральном протезировании, имели место отрицательные значения порога разборчивости фраз в шуме (пациенты правильно воспроизводили 50% речевого материала, когда интенсивность шума превышала интенсивность речи).

При предъявлении контралатеральной помехи пациентам 1-й группы сдвиг порога полезного сигнала соответствовал сдвигу порога, зарегистрированного у лиц с нормальным слухом. Однако его максимальное значение достигалось при меньших, чем в норме интенсивностях помехи, что можно объяснить явлением ускоренного нарастания громкости. Во 2-й группе с признаками центральных слуховых расстройств сдвиг порога полезного сигнала был существенно больше: даже при интенсивности помехи +10 дБ нИПС он уже был больше, чем сдвиг, зарегистрированный у пациентов 1-й группы при максимально возможной интенсивности помехи (рис. 1 и 2).

Контралатеральное предъявление помехи используется рядом исследователей как инструмент изучения активности оливокохлеарной системы при регистрации эффекта подавления отоакустической эмиссии (ОАЭ). Описана корреляция между подавлением ОАЕ и разборчивостью речи в шуме [15, 16], что объясняется подавлением кохлеарной реакции на звук в тишине и ее усилением при предъявлении сигналов в шуме. Очевидно, что контралатеральное предъявление помехи оказывает влияние не только на периферические отделы слухового анализатора, но и на структуры, расположенные выше уровня конвергенции звуковой информации от правого и левого уха. В настоящее время признается участие обоих полушарий мозга в решении акустических задач и, в частности, в процессах идентификации речевого сигнала, особенно на фоне шума [17, 18]. Отмечается повышение значения правого полушария при восприятии речи в шуме, отражающее привлечение дополнительных ресурсов мозга для распознавания речи в сложных акустических условиях [18].

В группе пациентов с центральными нарушениями слуха нами была отмечена корреляция речевой разборчивости (как в тишине, так и в шуме) со сдвигом порога полезного сигнала на правом ухе в условиях предъявления контралатеральной помехи и отсутствие такой корреляции на левом ухе. Это объясняется тем, что при предъявлении конкурирующего сигнала на правое ухо он оказывает более сильное влияние на левое полушарие, в котором локализуются основные речевые функции и которое, возможно, обладает большей помехоустойчивостью при восприятии речи. Правое полушарие не является специфичным для восприятия речи, и при предъявлении конкурирующего сигнала на левое ухо, контралатеральное правому полушарию, повышенные по сравнению с нормой изменения порогов начинают оказывать негативное действие на его работу. Такая межполушарная асимметрия влияния контралатеральной помехи на разборчивость речи свидетельствует о нарушении обработки речевых сигналов, поступающих на разные каналы слуховой системы и, возможно, о рассогласовании процессов распознавания речи, происходящих в обоих полушариях. В контрольной группе лиц с нормальным слухом и в 1-й группе пациентов такой асимметрии в соотношении разборчивости речи и сдвигов порогов на правом и левом ухе не наблюдалось.

Таким образом, причиной неудволетворительных результатов бинаурального протезирования у пациентов с центральными слуховыми расстройствами, кроме нарушений временной обработки речевого сигнала и дефицита бинаурального взаимодействия, являются повышенные значения сдвигов порогов при контралатеральном предъявлении помехи.

Распространенная в зарубежных странах практика протезирования тугоухих пациентов сразу двумя слуховыми аппаратами не всегда оправдана – многие из них продолжают пользоваться только одним СА [19]. Основная жалоба пациентов – отсутствие улучшения разборчивости речи в условиях помехи, поэтому в каждом конкретном случае бинауральное протезирование следует рекомендовать только после комплексной оценки состояния слухового анализатора.

Выводы

При центральных нарушениях слуха значительно снижается помехоустойчивость слуховой системы.

Повышенные значения сдвигов порога тонального сигнала при предъявлении контрала-

теральной помехи ухудшают разборчивость речи как в тишине, так и на фоне шума.

Бинауральное протезирование эффективно даже у пациентов с нарушениями в центральных отделах слуховой системы, но только при восприятии речи в тишине.

Прогнозировать эффективность бинаурального протезирования можно после проведения мультифакторного (мультиуровнего) обследования состояния слухового анализатора пациента.

Авторы заявляют об отсутствии конфликта интересов.

ЛИТЕРАТУРА/REFERENCES

1. Martin R. L., McAnally K. I., Bolia R. S., Eberle G., Brungart D. S. Spatial release from speech-on-speech masking in the median sagittal plane. *The Journal of the Acoustical Society of America.* 2012;131(1):378-385. https://doi.org/10.1121/1.3669994
2. Le Prell C. G., Clavier O. H. Effects of noise on speech recognition: Challenges for communication by service members. *Hearing Research.* 2017;349:76-89. https://doi.org/10.1016/j.heares.2016.10.004
3. Lee D. H., Aronoff J. M. Changing stimulation patterns can change the broadness of contralateral masking functions for bilateral cochlear implant users. *Hearing Research.* 2018;363:55-61. https://doi.org/10.1016/j.heares.2018.03001
4. Aronoff J. M., Padilla M., Fu Q. J., Landsberger D. M. Contralateral masking in bilateral cochlear implant patients: a model of medial olivocochlear function loss. *PLOS ONE.* 2015; 10 (3): e0121591. https://doi.org/10.1371/journal.pone.0121591
5. Schilder A. G., Chong L. Y., Ftouh S., Burton M. J. Bilateral versus unilateral hearing aids for bilateral hearing impairment in adults. *Cochrane Database of Systematic Reviews.* 2017;12(12): CD012665. https://doi.org/10.1002/14651858.CD012665.pub2
6. Van Beurden M., Boymans M., van Geleuken M., Oetting D., Kollmeier B., Dreschler W. A. Potential consequences of spectral and binaural loudness summation for bilateral hearing aid fitting. *Trends in Hearing.* 2018;22:1-15. https://doi.org/10.1177/2331216518805690
7. Musiek F. E., Chermak G. D. Handbook of central auditory processing disorder. Vol. 1. Auditory neuroscience and diagnisis. 2nd edition. San Diego: Plural Publishing, 2014; 745 p.
8. Бобошко М. Ю., Гарбарук Е. С., Жилинская Е. В., Абу-Джамеа А. Х. Использование теста обнаружения паузы для оценки временной разрешающей способности слуховой системы человека. *Российская оториноларингология.* 2012;6:16–20.
   Boboshko M. Yu., Garbaruk E. S., Zhilinskaia E. V., Abu Jamee A.H. The use of the gap detection test to assess temporal resolution of human auditory system. *Rossiiskaya otorinolaringologiya.* 2012;6:16-20. (In Russ.)
9. Бобошко М. Ю., Риехакайнен Е. И. Речевая аудиометрия в клинической практике. СПб.: Диалог, 2019. 80 с.
   Boboshko M. Yu., Riekhakaynen E. I. Speech audiometry in clinical practice. SPb.: Dialog, 2019. 80 p. (In Russ.)
10. Бобошко М. Ю., Бердникова И. П., Мальцева Н. В. Возможности фразовой речевой аудиометрии в свободном звуковом поле. *Наука и инновации в медицине.* 2020;5(1):36–39. https://doi.org/10.35693/2500-1388-2020-5-1-36-39
    Boboshko M. Yu., Berdnikova I. P., Maltzeva N. V. The use of speech sentence audiometry in a free sound field. *Nauka i innovatsii v meditsine.* 2020;5(1):36-39. (In Russ.) https://doi.org/10.35693/2500-1388-2020-5-1-36-39
11. Wagner L., Geiling L., Hauth C., Hocke T., Plontke S., Rahne T. Improved binaural speech reception thresholds through small symmetrical separation of speech and noise. *PLOS ONE.* 2020;15(8):e0236469 https://doi.org/10.1371/journal.pone.0236469
12. Cubick J., Buchholz J. M., Best V., Lavandier M., Dau T. Listening through hearing aids affects spatial perception and speech intelligibility in normal-hearing listeners. *The Journal of the Acoustical Society of America.* 2018;144(5):2896. https://doi.org/10.1121/1.5078582
13. Formby C., Payne J., Yang W., Wu D., Parton J. M. Repeated measurement of absolute and relative judgments of loudness: Clinical relevance for prescriptive fitting of aided target gains for soft, comfortable, and loud, but Ok sound levels. *Seminars in Hearing.* 2017;38(1):26-52. https://doi.org/10.1055/s-0037-1598064
14. Stephan D. Ewert, Dirk Oetting. Loudness summation of equal loud narrowband signals in normal-hearing and hearing-impaired listeners. *International Journal of Audiology.* 2018;57(sup. 3):S71-S80. https://doi.org/10.1080/14992027.2017.1380848
15. Mertes I. B., Wilbanks E. C., Leek M. R. Olivocochlear efferent activity is associated with the slope of the psychometric function of speech recognition in noise. *Ear and Hearing.* 2018;39(3):583-593. https://doi.org/10.1097/AUD.0000000000000514
16. Stuart A., Butler A. K. Contralateral suppression of transient otoacoustic emissions and sentence recognition in noise in young adults. *The Journal of the American Academy of Audiology.* 2012;23(9):686-696. https://doi.org/10.3766/jaaa.23.9.3
17. Шестопалова Л. Б., Петропавловская Е. А., Семенова В. В., Никитин Н. И. Ритмическая активность мозга человека, связанная с движением звуковых стимулов. *Журнал высшей нервной деятельности им. И. П. Павлова.* 2020;70(5):616-634. https://doi.org/10.31857/S0044467720050111
    Shestopalova L. B., Petropavlovskaia E. A., Semenova V. V., Nikitin N. I. Oscillatory activity of human brain evoked by auditory motion. *Zhurnal vysshei nervnoi deyatel'nosti im. I. P. Pavlova.* 2020;70(5):616-634. (In Russ.).s https://doi.org/10.31857/S0044467720050111

18. Bidelman G. M., Howell M. Functional changes in inter- and intra-hemispheric cortical processing underlying degraded speech perception. *Neuroimage.* 2016;124 (Pt. A):581-590. https://doi.org/10.1016/j.neuroimage.2015.09.020
19. Löhler J., Akcicek B., Kappe T., Schlattmann P., Schönweiler R. The influence of frequency-dependent hearing loss to unaided APHAB scores. *European Archives of Otorhinolaryngology.* 2016;273(11):3587-3593. https://doi.org/10.1007/s00405-016-3966-9

Информация об авторах

✉ **Бобошко Мария Юрьевна** – доктор медицинских наук, профессор, заведующая лабораторией слуха и речи НИЦ, Первый Санкт-Петербургский государственный медицинский университет имени академика И. П. Павлова (197022, Россия, Санкт-Петербург, ул. Льва Толстого, д. 6-8); e-mail: boboshkom@gmail.com

ORCID: https://orcid.org/0000-0003-2453-523X

Бердникова Ирина Петровна – кандидат биологических наук, старший научный сотрудник лаборатории слуха и речи НИЦ, Первый Санкт-Петербургский государственный медицинский университет имени академика И. П. Павлова (197022, Россия, Санкт-Петербург, ул. Льва Толстого, д. 6-8); e-mail: sgberd@yandex.ru

ORCID: https://orcid.org/0000-0002-0880-6469

Мальцева Наталия Васильевна – кандидат биологических наук, старший научный сотрудник лаборатории слуха и речи НИЦ, Первый Санкт-Петербургский государственный медицинский университет имени академика И. П. Павлова (197022, Россия, Санкт-Петербург, ул. Льва Толстого, д. 6-8); e-mail: audiolog@inbox.ru

ORCID: https://orcid.org/0000-0002-0789-2801

Information about authors

✉ **Mariya Yu. Boboshko** – MD, Professor, Head of the Laboratory of Hearing and Speech, Research Center, Pavlov First Saint Petersburg State Medical University (6-8, Lev Tolstoy str., Saint Petersburg, Russia, 197022); e-mail: boboshkom@gmail.com

ORCID: https://orcid.org/0000-0003-2453-523X

Irina P. Berdnikova – Candidate of Biological Sciences, Senior Researcher, Laboratory of Hearing and Speech, Research Center, Pavlov First Saint Petersburg State Medical University (6-8, Lev Tolstoy str., Saint Petersburg, Russia, 197022); e-mail: sgberd@yandex.ru

ORCID: https://orcid.org/0000-0002-0880-6469

Nataliya V. Mal'tseva – Candidate of Biological Sciences, Senior Researcher, Laboratory of Hearing and Speech, Research Center, Pavlov First Saint Petersburg State Medical University (6-8, Lev Tolstoy str., Saint Petersburg, Russia, 197022); e-mail: audiolog@inbox.ru

ORCID: https://orcid.org/0000-0002-0789-2801

Статья поступила 04.02.2022
Принята в печать 15.05.2022

УДК 616.22-008.5-073.43-053.2
https://doi.org/10.18692/1810-4800-2022-3-25-31

К вопросу о ранней диагностике нарушений голоса у детей

М. Р. Богомильский[1], Е. Ю. Радциг[1,2], Я. Е. Булынко[1], О. С. Орлова[3,4,5]

[1] *Российский национальный исследовательский медицинский университет имени Н. И. Пирогова, Москва, 117997, Россия*

[2] *Морозовская детская городская клиническая больница ДЗМ, Москва, 119049, Россия*

[3] *Московский педагогический государственный университет, Москва, 119991, Россия*

[4] *Научно-клинический центр оториноларингологии ФМБА России, Москва, 123182, Россия*

[5] *Федеральный центр мозга и нейротехнологий ФМБА России, Москва, 117513, Россия*

Целью данной работы была оценка временного промежутка, необходимого для уточнения диагноза и начала лечения у пациента с различными нарушениями голоса (НГ). На основании данных обследования 243 пациентов в возрасте от 1 месяца до 17 лет включительно, было выявлено, что наиболее часто различные НГ встречались у пациентов 2–5 лет (36,2%), 5–9 лет (24,7%). Охриплость – наиболее частая жалоба (48,6%), но в 15,6% расценивалась как индивидуальная особенность голоса, в 10,7% – игнорировалась, а в 20,2% осмотр гортани откладывался до более старшего (5–7 лет) возраста, что удлиняло время до постановки диагноза и начала лечения (от нескольких недель до 2 лет). Недостаточное внимание к качеству голоса на первичном врачебном приеме подтверждается тем, что в 60,9% случаев пациенты обратились на эндоскопический прием самостоятельно и лишь в 39,1% – по направлению различных специалистов, а также случаями (15,2%) выявления НГ на эндоскопическом приеме у пациентов, обратившихся к нам без жалоб на его качество. Акцентирование внимания на качестве звучания голоса при первичном приеме врачом любой специальности и информирование о возможностях эндоскопического осмотра гортани в любом периоде детства поможет сократить сроки от момента выявления проблемы до постановки диагноза и начала лечебно-реабилитационных мероприятий, способствующих его нормализации.

Ключевые слова: нарушения голоса, дисфония, гипоназальность, ранняя диагностика, эндоскопия/эндоларингоскопия, дети.

Для цитирования: Богомильский М. Р., Радциг Е. Ю., Булынко Я. Е., Орлова О. С. К вопросу о ранней диагностике нарушений голоса у детей. *Российская оториноларингология.* 2022;21(3):25–31. https://doi.org/10.18692/1810-4800-2022-3-25-31

Revisiting early diagnosis of voice disorders in children

M. R. Bogomil'skii[1], E. Yu. Radtsig[1,2], Ya. E. Bulynko[1], O. S. Orlova[3,4,5]

[1] *Pirogov Russian NationalResearch Medical University (RNRMU), Moscow, 117997, Russia*

[2] *Morozovskaya City Children's Clinical Hospital, Moscow, 119049, Russia*

[3] *Moscow Pedagogical State University, Moscow, 119991, Russia*

[4] *Scientific and Clinical Center of Otorhinolaryngology of the Federal Medico-Biological Agency of Russian Federation, Moscow, 123182, Russia*

[5] *Federal Center for Brain and Neurotechnologies of the Federal Medico-Biological Agency of Russian Federation, Moscow, 117513, Russia*

The purpose of this work was to assess the time interval necessary to clarify the diagnosis and start treatment in a patient with various voice disorders (VD). Based on the data of a survey of 243 patients aged from 1 month to 17 years inclusive, it was found that various NCs most often occurred in patients 2–5 years old (36,2%), 5–9 years

© Коллектив авторов, 2022

old (24,7%). Hoarseness is the most frequent complaint (48.6%), but in 15.6% it was regarded as an individual feature of the voice, in 10.7% it was ignored, and in 20.2% the examination of the larynx was postponed until an older (5–7 years) age, which lengthened the start time before diagnosis and treatment (from several weeks to 2 years). Insufficient attention to the quality of voice at the primary medical appointment is confirmed by the fact that in 60,9% of cases patients applied for endoscopic admission independently, and only in 39.1%, by referral of various specialists, as well as cases (15,2%) of detection of VD by us at endoscopic admission in patients who applied without complaints about its quality. Focusing on the sound quality of the voice at the initial admission by a doctor of any specialty and informing about the possibilities of endoscopic examination of the larynx in any period of childhood will help reduce the time from the moment of identification of the problem to the diagnosis and the beginning of treatment and rehabilitation measures that contribute to its normalization.
Keywords: voice disorders, dysphonia, hyponasality, early diagnosis, endoscopy/endolaryngoscopy, children.

For citation: Bogomil'skii M. R., Radtsig E. Yu., Bulynko Ya. E., Orlova O. S. Revisiting early diagnosis of voice disorders in children. *Rossiiskaya otorinolaringologiya*. 2022;21(3):25-31. https://doi.org/10.18692/1810-4800-2022-3-25-31

Нарушения голоса (НГ) не редки в практике врача-оториноларинголога (от 1 до 48% [1–16]), но порой проходят недели, месяцы, годы до выяснения причины, их вызвавшей. Все литературные источники единодушны, что приводимые цифры о частоте их встречаемости не отражают истинной распространенности данной патологии в педиатрической практике, что связывают в основном с недостаточным вниманием к качеству голоса ребенка/подростка и сложностью осмотра гортани детей (особенно первых лет жизни) [2–5, 8–12] в отличие от взрослого контингента [15, 16].

Цель исследования

Оценка временного промежутка, необходимого для уточнения диагноза и начала лечения у пациента с различными нарушениями голоса.

Пациенты и методы исследования

В работу включались пациенты всех периодов детства, как обратившиеся на консультацию по поводу проблем с качеством голоса, так и те, у которых отклонение от нормального звучания голоса было замечено врачом-оториноларингологом на приеме.

Каждому пациенту проводился сбор анамнеза, субъективная оценка качества голоса, рутинный оториноларингологический осмотр, эндоскопия ЛОР-органов (ринофаринголарингоскопия), по показаниям – аудиологическое обследование (тимпанометрия/аудиометрия), консультации других специалистов (невролог, генетик).

Возрастные периоды становления голоса оценивались по классификации A. E. Aronson [8].

Выявленные нарушения голоса группировались по акустическому принципу на изменения тембра, резонанса, громкости (силы) голоса в соответствии с классификацией Д. К. Вильсона [2].

Результаты и обсуждение

За период с 2016 по 2018 г. нами проведено обследование 243 пациентов с различными нарушениями голоса в возрасте от 1 месяца до 17 лет включительно (средний возраст 5,5 ± 0,5 года).

Распределение пациентов с НГ по полу и периодами становления голоса представлены в табл. 1.

Наибольший процент изменений голоса (36,2%) выявлен у пациентов от 2 до 5 лет, что связано с интенсивным развитием речи, увеличением словарного запаса, активной социализацией (в этот период голос становится инструментом общения). Второе место по частоте поражения занимали дети в возрасте от 5 до 9 лет (24,7%), что также может быть связано с активной продолжающейся социализацией в условиях становления различных систем организма (например, иммунной).

Нарушения голоса до начала пубертатного периода чаще выявлялись у мальчиков (49,7% vs 36,2%), к началу пубертата процент выявляемой патологии практически сравнивался у детей обоего пола (9% мальчики vs 7,8% девочки), а после 15 лет нарушения голосовой функции чаще встречались у девушек (6,2% vs 0,8%).

В 93,8% случаев отмечены изолированные НГ (с преобладанием нарушений тембра 81,1%, рис. 1), в 6,2% – сочетанные. Среди изолированных НГ наиболее часто встречались нарушения тембра (197 детей, 81,1%), наиболее редко – нарушения громкости (1 ребенок, 0,4%); среди сочетанных лидировали нарушения тембра и резонанса (10 случаев, 4,1%), реже встречались нарушения тембра и громкости голоса (2 случая, 0,8%) и громкости и резонанса (3 случая, 1,2%).

Анализ жалоб пациентов с НГ (табл. 2) показал, что наиболее часто (48,6%) их беспокоила охриплость (постоянная-периодическая-нарастающая), но при первичном обращении к врачам это либо игнорировалось [как педиатрами, так и оториноларингологами (26 детей, 10,7%)], либо оценивалось как индивидуальная особенность голоса (38 детей, 15,6%), либо осмотр гортани от-

Таблица 1

Распределение детей по полу и с учетом периода развития голоса по A. E. Aronson (1990)

Table 1

Distribution of children by gender and taking into account the period of voice development according to A. E. Aronson (1990)

Возрастные периоды по A. E. Aronson (1990)	Мальчики	Девочки	Всего
Младенчество (от 0 до 2 лет)	11 (4,5%)	9 (3,7%)	20 (8,2%)
Ранний детский возраст (от 2 до 5 лет)	55 (22,6%)	33 (13,6%)	88 (36,2%)
Средний детский возраст (от 5 до 9 лет)	33 (13,6%)	27 (11,1%)	60 (24,7%)
Позднее детство (от 9 лет до начала пубертата)	22 (9%)	19 (7,8%)	41 (16,8%)
Ранний взрослый период (12–15 лет)	6 (2,5%)	11 (4,5%)	17 (7%)
Средний взрослый период (от 15 до 18 лет)	2 (0,8%)	15 (6,2%)	17 (7%)
Итого	129 (53,1%)	114 (46,9%)	243 (100%)

кладывался до более старшего (5–7 лет) возраста (49 детей, 20,2%). В итоге родители вынуждены были обращаться к нескольким специалистам в поисках решения проблемы, что удлиняло время начала до постановки диагноза и начала лечения (от нескольких недель до 2 лет).

Недовольство качеством голоса хоть и располагается на втором месте по частоте встречаемости среди жалоб (7,8%), но является специфической и характерно только для пациентов, занимающихся вокалом или в творческих коллективах. В данной выборке (N = 243 пациента) лишь 38 детей (15,6%) обучались в музыкальных школах, занимались в вокальных и театральных студиях.

Пациенты с сочетанными нарушениями голоса в пяти случаях (2%) предъявляли сразу несколько (2–3) жалоб, например: охриплость и

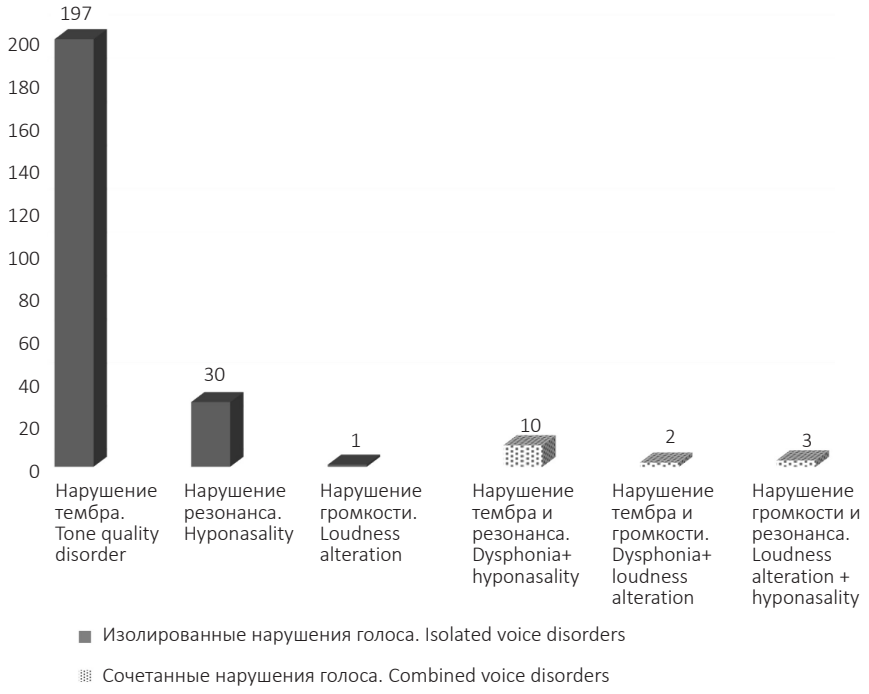

Рис. 1. Виды выявленных нарушений голоса

Fig. 1. The types of the identified voice disorders

Таблица 2

Основные жалобы пациентов с нарушениями голоса (их родителей, вокальных педагогов)

Table 2

The main complaints of voice disorders patients (their parents, vocal teachers)

Жалоба	Изолированные нарушения голоса			Сочетанные нарушения голоса			Всего
	тембра	резонанса	громкости	тембра и резонанса	тембра и громкости	резонанса и громкости	
Охриплость	114 (46,9%)	4 (1,7%)	–	4 (1,7%)	1 (0,4%)	–	123 (50,7%)
Недовольство качеством голоса	15 (6,2%)	3 (1,2%)	–	1 (0,4%)	–	–	19 (7,8%)
Гнусавость	–	10 (4,1%)	–	2 (0,8%)	–	1 (0,4%)	13 (5,4%)
Шумное дыхание	13 (5,4%)	–	–	–	–	–	13 (5,4%)
Кашель	3 (1,2%)	3 (1,2%)	–	2 (0,8%)	–	2 (0,8%)	10 (4,1%)
Отсутствие голоса	8 (3,3%)	–	–	–	–	–	8 (3,3%)
Заложенность носа	–	3 (1,2%)	–	2 (0,8%)	–	2 (0,8%)	7 (2,88%)
Дискомфорт в горле	6 (2,5%)	–	–	–	–	–	6 (2,5%)
Громкий голос	–	–	1 (0,4%)	–	1 (0,4%)	2 (0,8%)	4 (1,6%)
Утомляемость голоса	3 (1,2%)	–	–	–	–	–	3 (1,2%)
Поперхивание	3 (1,2%)	–	–	–	–	–	3 (1,2%)
Слабый, слишком тихий голос	1 (0,4%)	–	–	–	1 (0,4%)	–	2 (0,8%)
Чувство нехватки воздуха	1 (0,4%)	–	–	–	–	–	1 (0,4%)

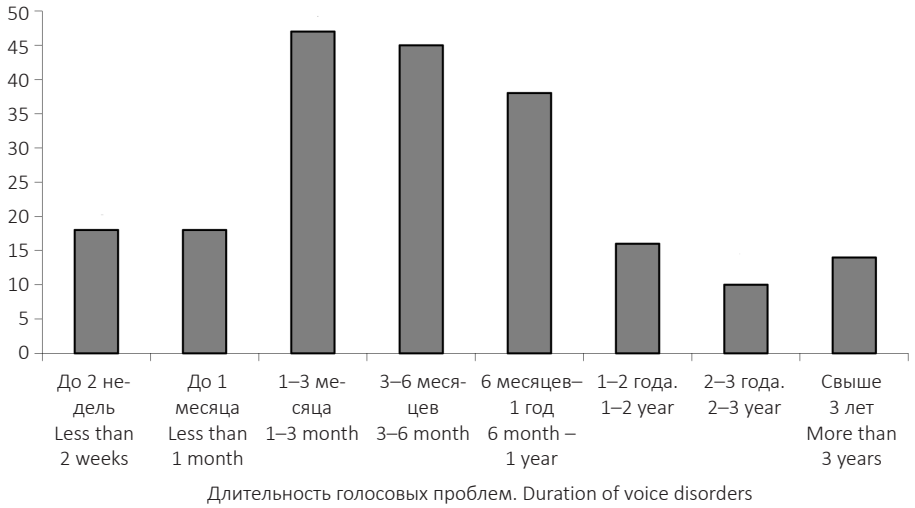

Рис. 2. Обобщенная длительность голосовых проблем до постановки диагноза и начала лечебно-реабилитационных мероприятий у наблюдаемых нами пациентов

Рис. 2. The generalized duration of voice problems before diagnosis and the start of treatment and rehabilitation measures in the patients we observed

Таблица 3

Длительность голосовых нарушений у обследованных пациентов в зависимости от их вида

Table 3

Duration of voice disorders in examined patients depending on their type

Длитель-ность	Изолированные нарушения голоса			Сочетанные нарушения голоса			Всего
	тембра	резонанса	громкости	тембра и резонанса	тембра и громкости	резонанса и громкости	
До 2 недель	15 (6,2%)	3 (1,2%)	–	–	–	–	18 (7,4%)
До 1 месяца	10 (4,1%)	7 (2,9%)	–	1 (0,4%)	–	–	18 (7,4%)
1–3 месяца	37 (15,2%)	8 (3,3%)	–	1 (0,4%)	–	1 (0,4%)	47 (19,3%)
3–6 месяцев	40 (16,5%)	2 (0,8%)	1 (0,4%)	1 (0,4%)	–	1 (0,4%)	45 (18,5%)
6 месяцев – 1 год	32 (13,25)	3 (1,2%)	–	3 (1,2%)	–	–	38 (15,6%)
1–2 года	12 (4,9%)	1 (0,4%)	–	1 (0,4%)	1 (0,4%)	1 (0,4%)	16 (6,5%)
2–3 года	9 (3,7%)	–	–	–	1 (0,4%)	–	10 (4,1%)
Свыше 3 лет	14 (5,8%)	–	–	–	–	–	14 (5,8%)
Итого	169 (69,6%)	24 (9,9%)	1 (0,4%)	7 (2,9%)	2 (0,8%)	3 (1,2%)	206 (84,8%)

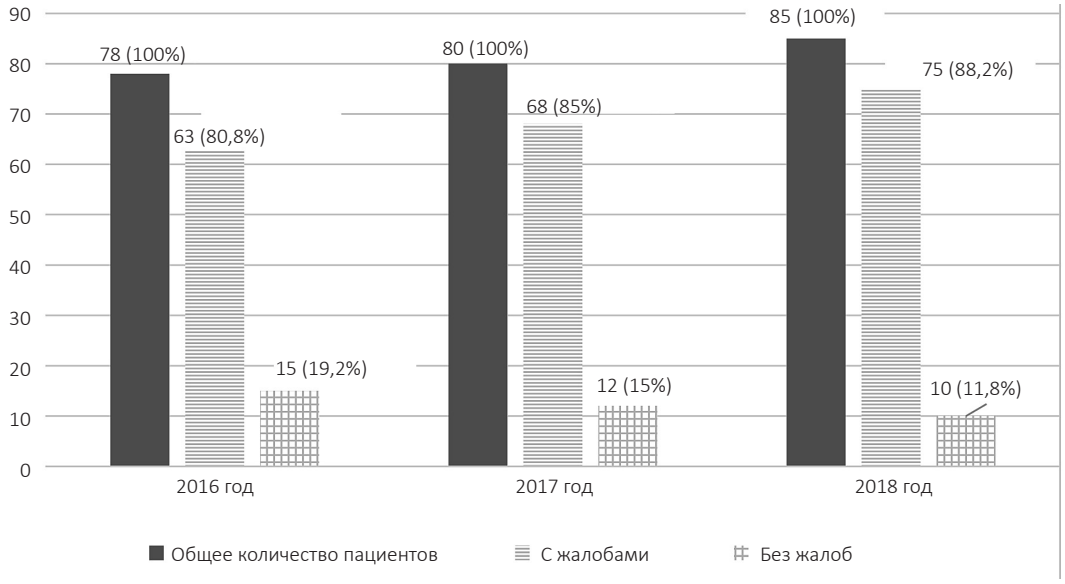

Рис. 3. Процент выявляемой патологии голосового аппарата среди пациентов без жалоб на качество голоса

Fig. 3. The percentage of identified voice disorders among patients without complaints about voice quality

заложенность носа; охриплость и кашель, недовольство качеством голоса, заложенность носа и кашель.

В 15,2% случаев (37 пациентов) голосовые нарушения, как изолированные (34 пациента, 14%), так и сочетанные (3 пациента, 1,2%), диагностированы среди пациентов без жалоб на изменение качества голоса.

Практически важно, как долго присутствовало нарушение голоса до постановки диагноза и начала лечения. По нашим данным, длительность голосовых проблем колебалась от 2 недель до 7 лет (рис. 2, табл. 3).

Большинство пациентов (54,4%), как с изолированными, так и с сочетанными нарушениями голоса, замечали изменение его качества в

промежутке от 1 месяца до 1 года. На эндоскопический прием они обращались в основном самостоятельно (148 пациентов/60,9%), лишь 95 (39,1%) – по рекомендации вокальных педагогов (10,3%)/логопедов (0,8%) или по направлению врачей поликлинического звена (18,9% – оториноларингологов, 3,3% – аллергологов, 2,5% педиатров, в единичных случаях – неврологов, гастроэнтерологов, торакальных хирургов). Лишь у трети пациентов (34,8%), побывавших у ЛОР-врача в поликлинике по месту жительства, был проведен осмотр гортани (непрямая зеркальная ларингоскопия), эндоларингоскопия не была проведена ни одному из пациентов (ввиду отсутствия необходимого оборудования). Пациентам с НГ, которым не был проведен осмотр гортани, назначалось симптоматическое и/или физиотерапевтическое лечение, что в результате ограничивалось временным облегчением состояния или оказывалось неэффективным.

Говоря о «случайном» выявлении НГ, подчеркнем важность проведения бесед с врачами амбулаторного звена различных специальностей (педиатрами, аллергологами, гастроэнтерологами, оториноларингологами, чьи рабочие места не оснащены эндоскопической техникой) о необходимости оценки его качества на амбулаторном приеме и направлении таких пациентов, независимо от возраста, для углубленного эндоскопического исследования. По нашим данным, создание «зеленой волны» для пациента с нарушением голоса в рамках конкретного консультативно-диагностического центра позволило снизить процент «случайного» выявления НГ (рис. 3) и сократить сроки от момента выявления проблемы до постановки диагноза и начала лечебно-реабилитационных мероприятий, способствующих его нормализации.

Выводы

Нарушения тембра голоса – наиболее частое изменение качества его звучания.

Даже при наличии жалоб на охриплость пациентам не проводится осмотр гортани в лечебных учреждениях первичного звена (65,2%), в том числе по причине отсутствия необходимого эндоскопического оборудования.

Повышение внимания к качеству голоса врачами амбулаторного звена различных специальностей и информирование их о возможностях эндоларингоскопии у детей любого возраста повышает выявление различной патологии гортани (в том числе органической) в более ранние сроки.

Авторы заявляют об отсутствии конфликта интересов.

ЛИТЕРАТУРА

1. Василенко Ю. С. Голос. Фониатрические аспекты. М.: Диапак, 2013. 396 с.
2. Вильсон Д. К. Нарушения голоса у детей. М.: Медицина, 1990. 446 с.
3. Богомильский М. Р., Чистякова В. Р. Болезни уха, горла и носа в детском возрасте: национальное руководство. Краткое издание. М.: ГЭОТАР-Медиа, 2015. 544 с.
4. Богомильский М. Р. Болезни уха, горла и носа в детском возрасте: национальное руководство. 2-е изд. М.: ГЭОТАР-Медиа, 2021. 1040 с.
5. Martins R. H., Hidalgo Ribeiro C. B., Fernandes de Mello B. M., Branco A., Tavares E. L. Dysphonia in children. *J Voice*. 2012;26(5):674.e17-20. https://doi.org/10.1016/j.jvoice.2012.03.004
6. Dohar J. E., Shaffer A. D., White K. E. Pediatric dysphonia: it's not about nodules. *Int J Pediatric Otorhinolaryngol*. 125 (2019):147-152. https://doi.org/10/1016/j.jporl.2019.06.031
7. Mornet E., Coulombeau B., Fayoux P., Marie J. P., Nicollas R., Robert-Rochet D., Marianowski R. Assessment of chronic childhood dysphonia. *Eur Ann Otorhinolaryngol Head Neck Dis.* 2014; Nov;131(5):309-312. https://doi.org/10.1016/j.anorl.2013.02.001. Epub 2014 Jun 27. PMID: 24986259
8. Aronson A. E., Bless D. M. Clinical voice disorders. 2th ed. New York: Thieme, 1990. 87 p.
9. Вязьменов Э. О., Радциг Е. Ю., Богомильский М. Р., Водолазов С. Ю., Полюдов С. А., Мызин А. В. Нарушение голоса у детей раннего возраста с гастроэзофагеальной рефлюксной болезнью. *Вестник оториноларингологии*. 2010;2:32–35.
10. Вязьменов Э. О., Радциг Е. Ю., Водолазов С. Ю. Эндоскопическая диагностика нарушений голоса у детей грудного и раннего возраста. *Вестник оториноларингологии.* 2011;6:50–53.
11. Радциг Е. Ю., Васина А. А., Вязьменов Э. О. Диагностические возможности эндоскопических исследований при патологии глотки и гортани у детей грудного и раннего возраста. *Педиатрия. Журнал им. Г. Н. Сперанского.* 2014;93(5):44–47. https://pediatriajournal.ru/archive?show=342&section=4082
12. Васина А. А., Радциг Е. Ю. Особенности патологии гортани у детей первого года жизни. *Вестник Российского государственного медицинского университета.* 2015;1:50–52. https://vestnik.rsmu.press/archive/2015/1/12/abstract?lang=ru
13. Субботина М. В., Заббарова И. Б. Влияние длины голосовых складок на диапазон голоса у начинающих вокалистов. *Российская оториноларингология.* 2021;20(2):43–49. https://doi.org/10.18692/1810-4800-2021-2-43-49
14. Субботина М. В., Приходько Т. Д. Экспресс-диагностика заболеваний гортани с помощью ультразвукового сканирования при профилактических осмотрах детей и подростков. *Российская оториноларингология.* 2021;20(4):53–57. https://doi.org/10.18692/1810-4800-2021-4-53-57

15. Ушаков В. С., Юрков А. Ю., Куц Б. В., Шустова Т. И. Современный подход к диагностике хронического ларингита. *Российская оториноларингология.* 2019;18(4):62–67. https://doi.org/10.18692/1810-4800-2019-4-62-67
16. Степанова Ю. Е., Корень Е. Е., Готовяхина Т. В. Клинико-диагностический алгоритм работы врача-оториноларинголога с профессионалами голоса. *Российская оториноларингология.* 2019;18(1):116–123. https://doi.org/10.18692/1810-4800-2019-1-116-123

REFERENCES

1. Vasilenko Yu. S. Golos. *Foniatricheskie aspekty.* Moscow: Diapak, 2013. 396 p. (In Russ.)
2. Vil'son D. K. *Narusheniya golosa u detei.* Moscow: Meditsina, 1990. 446 p. (In Russ.)
3. Bogomil'skii M. R., Chistyakova V. R. *Bolezni ukha, gorla i nosa v detskom vozraste: natsional'noe rukovodstvo. Kratkoe izdanie.* Moscow: GEOTAR-Media, 2015. 544 p. (In Russ.)
4. Bogomil'skii M. R. *Bolezni ukha, gorla i nosa v detskom vozraste: natsional'noe rukovodstvo*. 2-e izd. Moscow: GEOTAR-Media, 2021. 1040 p. (In Russ.)
5. Martins R. H., Hidalgo Ribeiro C. B., Fernandes de Mello B. M., Branco A., Tavares E. L. Dysphonia in children. *J Voice*. 2012;26(5):674.e17-20. https://doi.org/10.1016/j.jvoice.2012.03.004
6. Dohar J. E., Shaffer A. D., White K. E. Pediatric dysphonia: it's not about nodules. *Int J pediatric otorhinolaryngol*.125 (2019):147-152. https://doi.org/10/1016/j.jporl.2019.06.031
7. Mornet E., Coulombeau B., Fayoux P., Marie J. P., Nicollas R., Robert-Rochet D., Marianowski R. Assessment of chronic childhood dysphonia. *Eur Ann Otorhinolaryngol Head Neck Dis.* 2014;Nov;131(5):309-312. https://doi.org/10.1016/j.anorl.2013.02.001. Epub 2014 Jun 27. PMID: 24986259.
8. Aronson A. E., Bless D. M. Clinical voice disorders. 2th ed. New York: Thieme, 1990. 87 p.
9. Vyaz'menov E. O., Radtsig E. Yu., Bogomil'skij M. R., Vodolazov S. Yu., Polyudov S. A., Myzin A. V. Voice disturbances in young children with gastroesophageal reflux disease. *Vestnik otorinolaringologii.* 2010;2:32-35. (In Russ.)
10. Vyaz'menov E. O., Radtsig E. Yu., Vodolazov S. Yu. Endoscopic diagnostics of voice disorders in breastfeeding and young children. *Vestnik otorinolaringologii.* 2011;6:50-53. (In Russ.)
11. Radtsig E. Yu., Vasina A. A., Vyaz'menov E. O. Diagnosticheskie vozmozhnosti endoskopicheskih issledovanij pri patologii glotki i gortani u detej grudnogo i rannego vozrasta. *Pediatriya. Zhurnal im. G. N. Speranskogo.* 2014;93(5):44-47. (In Russ.) https://pediatriajournal.ru/archive?show=342&section=4082
12. Vasina AA, Radtsig EYu. The Features of the Pathology of the Larynx in Infants. *Bulletin of RSMU*. 2015;(1):50–2. (In Russ.) https://vestnik.rsmu.press/archive/2015/1/12/abstract?lang=ru
13. Subbotina M. V., Zabbarova I. B. Effect of voice fold length on voice range in novice vocalists. *Rossiiskaya otorinolaringologiya*. 2021;20(2):43–49. (In Russ.) https://doi.org/10.18692/1810-4800-2021-2-43-49
14. Subbotina M. V., Prihod'ko T. D. Rapid ultrasound diagnosis of laryngeal diseases during preventive examinations in children and adolescents. *Rossiiskaya otorinolaringologiya*. 2021;20(4):53-57. (In Russ.) https://doi.org/10.18692/1810-4800-2021-4-53-57
15. Ushakov V. S., Yurkov A. Yu., Kuts B. V., Shustova T. I. The present-day approach to diagnostics of chronic laryngitis. *Rossiiskaya otorinolaringologiya.* 2019;18(4):62-67. https://doi.org/10.18692/1810-4800-2019-4-62-67 (In Russ.)
16. Stepanova Yu. E., Koren' E. E., Gotovyakhina T. V. Clinical and diagnostic algorithm for otorhinolaryngologist's work with voice professionals. *Rossiiskaya otorinolaringologiya.* 2019;18(1):116–123. (In Russ.). https://doi.org/ 10.18692/1810-4800-2019-1-116-123

Информация об авторах

Богомильский Михаил Рафаилович – член-корреспондент РАН, доктор медицинских наук, профессор, Российский национальный исследовательский медицинский университет имени Н. И. Пирогова (117997, Россия, Москва, ул. Островитянова, д. 1)
ORCID: https://orcid.org/0000-0001-8773-3044

✉ **Радциг Елена Юрьевна** – доктор медицинских наук, профессор, Российский национальный исследовательский медицинский университет имени Н. И. Пирогова (117997, Россия, Москва, ул. Островитянова, д. 1); Морозовская детская городская клиническая больница ДЗМ (119049, Россия, Москва, 4-й Добрынинский переулок, д. 1/9); e-mail: radtsig_e@rsmu.ru
ORCID: https://orcid.org/0000-0003-4613-922X

Булынко Яна Евгеньевна – старший лаборант, Российский национальный исследовательский медицинский университет имени Н. И. Пирогова (117997, Россия, Москва, ул. Островитянова, д. 1); e-mail: yana-kiseleva08@yandex.ru
ORCID: https://orcid.org/0000-0002-3419-2659

Орлова Ольга Святославна – доктор педагогических наук, профессор, Научно-клинический центр оториноларингологии ФМБА России (123182, Россия, Москва, Волоколамское шоссе, д. 30, корп. 2); Московский педагогический государственный университет (119991, Россия, Москва, ул. М. Пироговская, д. 1, стр. 1).

Information about the authors

Mikhail R. Bogomil'skii – Corresponding Member of the Russian Academy of Sciences, MD, Professor, Pirogov Russian National Research Medical University (1, Ostrovityanova, Moscow, Russia, 117997)
ORCID: https://orcid.org/0000-0002-3581-1044

✉ **Elena Yu. Radtsig** – MD, Professor, Pirogov Russian National Research Medical University (1, Ostrovityanova, Moscow, Russia, 117997); Morozov Children's City Clinical Hospital, Federal Medical and Biological Agency of Russia (1/9, 4th Dobryninsky lane, Moscow, Russia, 119049); e-mail: radtsig_e@rsmu.ru
ORCID: https://orcid.org/0000-0003-4613-922X

Yana E. Bulynko – Senior Laboratory Assistant, Pirogov Russian National Research Medical University (1, Ostrovityanova, Moscow, Russia, 117997); e-mail: yana-kiseleva08@yandex.ru
ORCID: https://orcid.org/0000-0002-3419-2659

Ol'ga S. Orlova – Doctor of Pedagogy, Professor, Scientific and Clinical Center of Otorhinolaryngology, Federal Medical and Biological Agency of Russia (building 2, 30, Volokolamskoe shosse, Moscow, Russia, 123182); Moscow Pedagogical State University (building 1, 1, M. Pirogovskaya st., Moscow, Russia, 119991).

УДК 616.98-036.8:615.37
https://doi.org/10.18692/1810-4800-2022-3-32-39

Особенности иммунореактивности организма в постковидном периоде у полиморбидных пациентов с хроническими очагами инфекции ЛОР-органов и полости рта

И. А. Горбачева[1], И. Н. Антонова[1], Ю. А. Сычева[1], Я. Е. Осинцева[1], О. С. Донская[1], Е. С. Рязанцева[2], А. Е. Касаткин[3]

[1] Первый Санкт-Петербургский государственный медицинский университет имени академика И. П. Павлова, Санкт-Петербург, 197022, Россия

[2] Северо-Западный государственный медицинский университет имени И. И. Мечникова, Санкт-Петербург, 191015, Россия

[3] Клиническая больница Святителя Луки, Санкт-Петербург, 194044, Россия

Высокий уровень заболеваемости и трудопотерь среди населения в период эпидемии новой коронавирусной инфекции во многом определяется затяжным течением постковидного синдрома, который часто осложняется обострением хронических очагов инфекции ЛОР-органов и полости рта. Манифестация клинических проявлений развившегося иммунодефицитного состояния требует оценки особенностей иммунореактивности организма у пациентов, перенесших COVID-19, для разработки целевых программ их иммунореабилитации и профилактики проявлений хронической очаговой инфекции, что и явилось целью исследования. Иммунологическое обследование 37 пациентов в возрасте от 42 до 60 лет (53±3,8 года), 24 женщины и 13 мужчин, в постковидном периоде с обострением хронической ЛОР-инфекции (хронический назофарингит, хронический синусит, хронический средний отит, хронический ларингит) и стоматологической патологии (генерализованные воспалительные заболевания пародонта, апикальные гранулемы) показало формирование иммунологического дисбаланса с количественным дефицитом Т-хелперов при высоком уровне цитотоксических Т-лимфоцитов и NK-клеток, экспрессирующих альфа-цепь антигена CD8, а также цитокин-продуцирующих NK-клеток на фоне выраженного снижения ресурсов альфа- и гамма-интерферона и высокого уровня IgE и ЦИК в крови. Установленные иммунологические предпосылки для коморбидного инфицирования, аллергизации, аутоиммунизации и хронизации воспалительного реагирования мотивировали подходы к реабилитации больных в постковидном периоде и профилактике активации хронических очагов инфекции ЛОР-органов и полости рта путем последовательной детоксикации и иммунокоррекции. Представлен положительный опыт применения биоактивных препаратов природного происхождения с комплексным детоксицирующим, иммунотропным, антиоксидантным и адаптогенным действием.

Ключевые слова: постковидный синдром, хроническая очаговая инфекция, иммунореабилитация, профилактика ЛОР-патологии.

Для цитирования: Горбачева И. А., Антонова И. Н., Сычева Ю. А., Осинцева Я. Е., Донская О. С., Рязанцева Е. С., Касаткин А. Е. Особенности иммунореактивности организма в постковидном периоде у полиморбидных пациентов с хроническими очагами инфекции ЛОР-органов и полости рта. *Российская оториноларингология.* 2022;21(3):32–39. https://doi.org/10.18692/1810-4800-2022-3-32-39

Features of body's immunoreactivity in post-COVID period in polymorbid patients with chronic foci of infection of ent organs and oral cavity

I. A. Gorbacheva[1], I. N. Antonova[1], Yu. A. Sycheva[1], Ya. E. Osintseva[1], O. S. Donskaya[1], E. S. Ryazantseva[2], A. E. Kasatkin[3]

[1] Pavlov First Saint Petersburg State Medical University, Saint Petersburg, 197022, Russia

[2] Mechnikov Northwest State Medical University, Saint Petersburg, 191015, Russia

[3] St. Luke Clinical Hospital, Saint Petersburg, 194044, Russia

The high level of morbidity and labor losses among the population during the epidemic of a new coronavirus infection is largely determined by the protracted course of the post-COVID syndrome, which is often

© Коллектив авторов, 2022

complicated by the exacerbation of chronic foci of infection of the upper respiratory tract and oral cavity. Clinical manifestations of a developed immunodeficiency state require an assessment of the characteristics of the body's immunoreactivity in patients who have undergone COVID-19 in order to develop targeted programs for their immunorehabilitation and prevent manifestations of chronic focal infection, which was the purpose of the study. Immunological examination of 37 patients aged 42 to 60 years (53 ± 3.8 years), 24 women and 13 men, in the post-COVID period with exacerbation of chronic ENT infection (nasopharyngitis, sinusitis, otitis media, laryngitis) and dental pathology (generalized inflammatory periodontal disease, apical granulomas) showed the formation of an immunological imbalance with a quantitative deficiency of T-helpers with a high level of cytotoxic T-lymphocytes and NK cells expressing the alpha chain of the CD8 antigen as well as cytokine-producing NK cells against the background of a pronounced decrease in the resources of alpha and gamma interferon and a high level of Ig E and CIC in the blood. The established immunological prerequisites for comorbid infection, allergization, autoimmunization, and chronic sequel of inflammatory response motivated approaches to the rehabilitation of patients in the post-COVID period and the prevention of activation of chronic foci of infection in the ENT organs and oral cavity through sequential detoxification and immunocorrection. The positive experience of using bioactive preparations of natural origin with a complex detoxifying, immunotropic, antioxidant, and adaptogenic action is presented.
Keywords: post-COVID syndrome, chronic focal infection, immunorehabilitation, prevention of ENT pathology.

For citation: Gorbacheva I. A., Antonova I. N., Sycheva Yu. A., Osintseva Ya. E., Donskaya O. S., Ryazantseva E. S., Kasatkin A. E. Features of body's immunoreactivity in post-COVID period in polymorbid patients with chronic foci of infection of ent organs and oral cavity. *Rossiiskaya otorinolaringologiya*. 2022;21(3):32-39. https://doi.org/10.18692/1810-4800-2022-3-32-39

Клинический опыт, накопленный за время пандемии новой коронавирусной инфекции [1], свидетельствует, что, как правило, COVID-19 дебютирует как острое респираторное заболевание или обострение хронических очагов ЛОР-инфекции, однако продолжительная лихорадка преимущественно постоянного типа, утрата обоняния и вкусовых ощущений, выраженные симптомы общей интоксикации нередко с первых дней заболевания отличают течение новой коронавирусной инфекции [2–5]. При благоприятной динамике развития ее разрешение, подтвержденное отрицательными результатами повторного ПЦР-тестирования, часто не сопровождается полной клинической реабилитацией больных [6–9], а воспалительные симптомы со стороны ЛОР-органов: явления ринита, риносинусита, назофарингита, ларингита – затягиваются на неопределенно продолжительный срок в постковидном периоде [10, 11], несмотря на предпринимаемые меры местной санации. Одновременно дебютируют и прогрессируют явления генерализованного воспалительного процесса в околозубных тканях (ГВЗП) [12], становятся характерными частые рецидивы герпетической инфекции с появлением высыпаний как на коже и в области красной каймы губ, так и на слизистых оболочках, в том числе в полости носа и рта. Учитывая клиническую манифестацию иммунодефицитного состояния у пациентов в постковидном периоде [13], особую актуальность обретает детализация иммунологических нарушений [14–19], формирующихся после перенесенной новой коронавирусной инфекции, для определения точек приложения действия и направленности лечения профилактических мероприятий в постковидной реабилитации больных.

Цель исследования

Определение особенностей иммунологических нарушений у больных, перенесших новую коронавирусную инфекцию.

В задачи исследования входило:

1) дать оценку общесоматического клинического состояния;

2) определить параметры иммунологического статуса организма (клеточные и гуморальные показатели иммунитета);

3) обосновать комплексные подходы к профилактике и лечению постковидной инфекции с коморбидными проявлениями внутренней, стоматологической и ЛОР-патологии.

Критерии включения в исследование:

– перенесенная новая коронавирусная инфекция, документированная ПЦР-тестированием;

– 3 месяца и более после отрицательного теста ПЦР на COVID-19;

– клинические проявления постковидного синдрома;

– коморбидные признаки ЛОР- и стоматологической патологии.

Критерии исключения из исследования:

– отсутствие приверженности условиям протокола исследования;

– ранее установленные психические заболевания.

Под наблюдением находилась группа из 37 пациентов в возрасте от 42 до 60 лет (в среднем 53±3,8 года), 24 женщины и 13 мужчин, в постковидном периоде на 3–4-м месяце после отрицательных результатов ПЦР к COVID-19.

Все респонденты находились под амбулаторным наблюдением терапевта, отоларинголога, невропатолога, многие самостоятельно обраща-

лись за помощью к стоматологу. Причиной междисциплинарной курации пациентов являлась многопрофильность их заболеваемости в постковидном периоде, формировавшей полиморбидный статус больных (табл. 1).

Установленный полиморбидный статус наблюдавшихся пациентов расценивался как клиническое проявление вторичного иммунодефицитного состояния. Выявленная у подавляющего большинства больных патология органов пищеварения создавала условия для нарушения метаболических процессов и механизмов детоксикации, что вносило дополнительную лепту в формирование иммунологической недостаточности.

Изучение иммунологического статуса у больных, страдающих последствиями перенесенной новой коронавирусной инфекции, показало выраженный дисбаланс клеточных показателей иммунитета (табл. 2).

На фоне снижения числа Т-хелперов было отмечено достоверное нарастание цитотоксических Т-лимфоцитов, при этом показатель активированных Т-лимфоцитов, экспрессирующих альфа-цепи рецептора интерлейкина-2, одного из важнейших цитокинов в иммунном ответе, был достоверно ниже нормы. Обращает внимание преобладание среди натуральных киллеров NK-клеток, экспрессирующих альфа-цепь антигена CD8 (CD3–CD8+CD45+), что в совокупности является предрасполагающими факторами к развитию аутоиммунных конфликтов. Высокие показатели IgE и циркулирующих иммунных комплексов (ЦИК) являются субстратами аллергизации и иммунологической зашлакованности организма обследованных больных.

Установленные серологические признаки хронической персистенции иммунотропных вирусов герпеса 4, 5, 6, 7-го генотипов при клинической активации простого герпеса в постковидном периоде у всех наблюдавшихся больных требовали оценки состояния системы интерферона (табл. 3). В результате исследования показателей альфа- и гамма-интерферона в крови было выявлено выраженное снижение индукции этих факторов, что могло способствовать снижению иммунологической реактивности.

С учетом клинической картины постковидного синдрома, длительно проявляющегося на фоне установленного иммунологического дисбаланса и интерфероновой недостаточности, для больных был разработан комплекс последовательных лечебно-профилактических мероприятий. Первым этапом был 10-дневный курс детоксикации с применением энтеросорбции (больным назначали водорослевый препарат «Зостерин-ультра 60%»). Далее в качестве реабилитационной терапии был использован экстракт биомассы клеток ле-

Таблица 1

Нозологическая структура сопутствующих заболеваний у больных, перенесших COVID-19

Table 1

Nosological structure of concomitant diseases in patients with COVID-19

Заболевание	Количество больных	
	абс.	%
Хронические очаги ЛОР-органов (хронический тонзиллит, хронический фарингит, хронический отит, хронический риносинусит)	37	100
Хроническая персистенция герпетической инфекции	37	100
Коморбидная патология	37	100
Функциональные расстройства сф. Одди	32	86
Воспалительные заболевания пародонта	31	84
Аллергия	29	79
Дисбиоз кишечника	27	73
Соматоформная депрессия, панические атаки, торакалгический, дорсоалгический синдром	25	66
Метаболический синдром	24	65
Хронические очаги инфекции урогенитальной зоны (хронический аднексит, хронический простатит, хронический цистит, хронический уретрит, хронический пиелонефрит)	22	59
Функциональные расстройства кишечника	21	57
Хронический бронхит, острый бронхит затяжного течения	11	29
Хроническая железодефицитная анемия	9	24
ГЭРБ	9	24

Таблица 2

Показатели иммунологического статуса у пациентов, страдающих постковидным синдромом (Long-COVID)

Table 2

Indicators of the immunological status in patients suffering from post-COVID syndrome (Long-COVID)

Показатель	Значения	
	у больных	у здоровых
Т-лимфоцитов (CD3+ CD19–)%	56±3*	70±2,5
Абсолютное число (×10^9/^)	0,45±0,07*	1,5±0,3
Т-хелперы (CD3+CD4+)%	30, 2±3,3*	45±3,8
Абсолютное число (×10^9/^)	0,45±0,05*	0,85±0,03
Т-цитотоксические (CD4+CD8+CD45+)%	30, 2±3,3*	45±3,8
Абсолютное число (×10^9/^)	1,25±0,07*	0,60±0,09
Активные Т-лимфоциты, экспрессирующие альфа-цепь рецептора ИЛ-2 (CD3+CD25+CD45+)%	2, 5±0,3*	5,2±0,5
Абсолютное число (×10^9/^)	0,05±0,01*	0,20±0,01
Т-лимфоциты, экспрессирующие маркеры NK-клеток (Т-NK-клетки) (CD3+CD16+ CD56+CD45+)%	2,9±0,3*	5,15±0,14
Абсолютное число (×10^9/^)	0,07±0,01*	0,12±0,07
NK-клетки		
(CD3+CD56+CD45+)%	13,5±1,5	13±2,1
Абсолютное число (×10^9/^)	0,24±0,05	0,26±0,05
NK-клетки, экспрессирующие альфа-цепь антигена CD8 (CD3-CD8+CD45+)%	11,8±1,0*	7,0±1,2
Абсолютное число (×10^9/^)	0,28±0,05*	0,17±0,03
NK-клетки цитокины-продуцирующие		
(CD3–CD16+(orhigh) СД56brightCD45+)%	1,0±0,02*	0,60±0,01
Абсолютное число (×10^9/^)	0,025±0,001	0,012±0,001
В-лимфоциты (CD19+CD3+)%	10, 6±1,5	12,0±3,2
Абсолютное число (×10^9/^)	0,28±0,07	0,30±0,05
В-лимфоциты и активированные NK-клетки (CD3+HLA–DR+CD45+)%	19,5±3,5*	12,5±2,5*
Абсолютное число (×10^9/^)	0,45±0,05*	0,27±0,02
IgE (у. е.)	147±12	100±5,7
ЦИК (у. е.)	168±25	100±9,2

* Достоверность отличия $p < 0,05$.

Таблица 3

Показатели интерферонового статуса крови у пациентов, страдающих постковидным синдромом (Long-COVID)

Table 3

Indicators of interferon blood status in patients with post-covid syndrome (Long-COVID)

Показатель (пг/ мл)	Значения	
	у больных	у здороывх
Сывороточный интерферон-альфа	1,5±0,3*	4,8±0,5
Спонтанный интерферон-альфа	12,6±2,5*	18,5±1,2
Спонтанный интерферон-гамма	8±1,5*	20,0±1,5
Индуцированный интерферон-альфа	32,5±5,5*	278±12,5
Индуцированный интерферон-гамма	48,2±8,5*	520,0±25,0

* Достоверность отличия $p < 0,05$.

Таблица 4

Динамика самооценки самочувствия пациентами, применявшими препарат «Витагмал» в постковидном периоде

Table 4

Dynamics of self-assessment of well-being by patients who used the drug „Vitagmal“ in the post-COVID period

Симптом	Оценка в баллах (от 0 до 10)	
	До лечения	После лечения
Синдром хронической усталости	8,7 ±1,5	5,6 ±1,5
Понижение настроения	7,5 ±1,8	3,2 ±1,2
Обострение чувство опасности, боязнь риска заражения	9,6 ±0,3	4,8 ±1,7
Нарушение сна	5,6 ±1,5	4,8 ±1,2
Снижение памяти и когнитивные нарушения	4,3±1,7	3,8 ±1,2
Цефалгический синдром	4,2 ±1,5	4,0 ±1,5
Кардиологический синдром	1,2 ±0,9	0,9 ±0,1
Нарушения ритма (экстрасистолия)	1,5 ±0,7	0,9 ±0,1
Повышение АД	5,8 ±1,2	5,8 ±1,2
Аллергические реакции	6,3 ±1,8	3,1 ±0,9*
Саднение в горле при глотании	7,2 ±2,3	3,6 ±0,5*
Склонность к депрессивному состоянию	8,1 ±2,5	5,2 ±1,2*

* Достоверность отличия $p < 0,05$.

карственного растения из семейства аралиевых Polyscias filicifolia (Fernleaf aralia) «Витагмал». Входящие в состав биосубстрата тритерпеновые сапонины, такие как урсоловая и олеаноловая кислоты, хедерогенин бета-ситостерол и их гликозиды оказывают иммуностимулирующее и адаптогенное действие, а также восстанавливают нарушенную нейроэндокринную и вегетативную регуляцию, что особенно важно при метаболических нарушениях, сопровождающих постковидный синдром.

Среди других заявленных свойств женьшеня клинически обоснованными для пациентов являются преодоление астенического состояния и антимикробное действие. Препарат применяли по 15 капель в $^1/_2$ стакана теплой кипяченой воды во время завтрака в течение 3 недель. Кроме того, наблюдавшимся пациентам было предписано применение биоактивной зубной пасты «Иммунодент», в состав которой также входил субстрат тропического папоротниколистного женьшеня (Polyscias filicifolia).

Через месяц реабилитационных мероприятий все респонденты отмечали значительное улучшение качества жизни: у них начали формироваться позитивные волевые установки на преодоление возникшего стрессово-адаптивного напряжения, повысилась толерантность к физическим и психоэмоциональным нагрузкам, стал складываться статус психологического комфорта с преодолением соматоформного депрессивного состояния (табл. 4).

По данным анкетирования в системе диагностики психосоциоанатомо-физиологической дезадаптации (ПСАФ-синдром по проф. М. М. Соловьеву) [20], было установлено, что через месяц применения биоактивных препаратов достоверно снизился исходный приоритет функционально-физиологических психотравмирующих факторов, а также уменьшилась роль социально-значимых факторов в ПСАФ-дезадаптации больных (с 89±4,8% до 45±3,7%, p <0,001), что свидетельствовало об улучшении психосоматического статуса пациентов.

За время наблюдения в группе пациентов с постковидным синдромом не было отмечено рецидивов активности герпетической инфекции, а также случаев респираторных заболеваний через месяц наблюдения. Было достигнуто разрешение клинических проявлений назофарингита, риносинусита. У большинства пациентов (у 25 человек – 66%) восстановилось обоняние и вкусовая чувствительность.

Выводы

Постковидный период характеризуется высоким уровнем коморбидной заболеваемости с преобладанием очаговой инфекции ЛОР-органов, полости рта и респираторного тракта.

Постковидный синдром сопровождается выраженным нарушением иммунореактивности организма с количественным дефицитом Т-хелперов при высоком уровне цитотоксических Т-лимфоцитов и NK-клеток, экспрессирующих

альфа-цепь антигена CD8, а также цитокин-продуцирующих NK-клеток, что является предрасполагающими факторами аутосенсибилизации на фоне вторичного иммунодефицитного состояния.

Постковидный синдром сопровождается снижением факторов противовирусной резистентности организма с низкой индукцией альфа- и гамма-интерферона, что способствует клинической манифестации активности герпетической инфекции.

Лечебно-профилактические мероприятия в постковидном периоде требуют осуществления комплексной иммунореабилитирующей терапии. Применение биоактивных препаратов природного происхождения с комплексным иммунокорректирующим, детоксицирующим, метаболическим, антиоксидантным и адаптогенным действием способствует реабилитации коморбидных пациентов повышенного риска, перенесших новую коронавирусную инфекцию.

Авторы заявляют об отсутствии конфликта интересов.

ЛИТЕРАТУРА/REFERENCES

1. Белоцерковская Ю. Г., Романовских А. Г., Смирнов И. П. COVID-19: респираторная инфекция, вызванная новым коронавирусом: новые данные об эпидемиологии, клиническом течении, ведении пациентов. *Consilium Medicum.* 2020; 22(3):12–20. https://doi.org/10.26442/20751753.2020.3.200092
   Belotserkovskaia Yu. G., Romanovskikh A. G., Smirnov I. P. COVID-19: a respiratory infection caused by new coronavirus: new data on epidemiology, clinical course, and patients management. *Consilium Medicum.* 2020;22(3): 12-20. (In Russ.) https://doi.org/10.26442/20751753.2020.3.200092
2. Paderno A., Mattavelli D., Rampinelli V., Grammatica A., Raffetti E., Tomasoni M.. Olfactory and gustatory outcomes in COVID-19: a prospective evaluation in nonhospitalized subjects. *Otolaryngol Head Neck Surg.* 163(6):1144-1149. https://doi.org/10.1177/0194599820939538
3. Fjaeldstad A. W. Prolonged complaints of chemosensory loss after COVID-19. *Dan Med J.* 2020; 67(8): A 05200340. pmid: 32741438.
4. Otte M. S., Eckel H. N. C., Poluschkin L., Klussmann J. P, Luers J. C. Olfactory dysfunction in patients after recovering from COVID-19. *Acta Otolaryngol.* 2020;140:1032-1035 https://doi.org/10.1080/00016489.2020.1811999
5. Brann D. H., Tsukahara T., Weinreb C., Lipovsek M., Van den Berge K., Gong B., Chance R., Macaulay I. C., Chou H. J., Fletcher R. B., Das D., Street K., de Bezieux H. R., Choi Y. G., Risso D., Dudoit S., Purdom E., Mill J., Hachem R. A., Matsunami H., Logan D. W., Goldstein B. J., Grubb M. S., Ngai J., Datta S. R. Non-neuronal expression of SARS-CoV-2 entry genes in the olfactory system suggests mechanisms underlying COVID-19-associated anosmia. *Sci Adv.* 2020;6: eabc 5801 https://doi.org/10.1126/sciadv.abc5801
6. Chen T., Wu D., Chen H., Yan W., Yang D., Chen G., Ma K., Xu D., Yu H., Wang H., Wang T., Guo W., Chen J., Ding Ch., Zhang X., Huan J., Han M., Li Sh., Luo X., Zhao J., Ning Q. Clinical characteristics of 113 deceased patients with coronavirus disease 2019: retrospectivestudy. *BMJ.* 2020;368:m1091 https://doi.org/10.1136/bmj.m1091 Abstract/FREE Full TextGoogle Scholar
7. Dennis A., Wamil M., Kapur S., Alberts J., Badley A. D., Decker G. A., Rizza S. A., Banerjee R., Banerjee A. Multi-organ impairment in low-risk individuals with long COVID. *MedRxiv.* 2020;10.14.20212555 [preprint] https://doi.org/10.1101/2020.10.14.20212555 Abstract/FREE Full TextGoogle Scholar
8. Wu Z., McGoogan J. M. Characteristics of and important lessons from the coronavirus disease 2019 (COVID-19) outbreak in China: summary of a report of 72 314 cases from the Chinese Center for Disease Control and Prevention. *JAMA.* 2020;323:1239-1242 https://doi.org/10.1001/jama.2020.2648
9. Ladds E., Rushforth A., Wieringa S., Taylor Sh., Rayner C., Husain L., Greenhalgh T. Persistent symptoms after Covid-19: qualitative study of 114 „long Covid" patients and draft quality principles for services. *BMC Health Serv Res.* 2020; 20:1144 https://doi.org/10.1186/s12913-020-06001-y
10. Perego E., Callard F., Stras L., Melville-Jóhannesson B., Pope R., Alwan N. A. Why the patient-made term 'long covid' is needed. *Wellcome Open Research.* 2020;5 https://doi.org/10.12688/wellcomeopenres.16307.1
11. Tansey C. M., Louie M., Loeb M., Gold W. L., Muller M. P., Jager J., Cameron J. I, Tomlinson G., Mazzulli T., Walmsley Sh. L., Rachlis A. R., Mederski B. D., Silverman M., Shainhouse Z., Ephtimios I. E., Avendano M., Downey J., Styra R., Yamamura D., Gerson M., Stanbrook M. B., Marras T. K., Phillips E. J., Zamel N., Richardson S. E., Slutsky A. S., Herridge M. S. One-year outcomes and health care utilization in survivors of severe acute respiratory syndrome. *Arch Intern Med.* 2007;167:1312-1320 https://doi.org/10.1001/archinte.167.12.1312
12. Македонова Ю. А., Поройский С. В., Гаврикова Л. М., Афанасьева О. Ю. Проявление заболеваний слизистой полости рта у больных, перенесших COVID-19. *Вестник ВолгГМУ.* 2021;1(77):110-115. https://doi.org/10.19163/1994-9480-2021-1(77)-110-115
    Makedonova Yu. A., Poroisky S. V., Gavrikova L. M., Afanaseva O. Yu. The manifestation of diseases of the oral mucosa in patients who have undergone COVID-1. *Vestnik VolgGMU.* 2021;(77):110-115. (In Russ.) https://doi.org/10.19163/1994-9480-2021-1(77)-110-115
13. Федоров В. С., Иванова О. Н., Карпенко И. Л., Иванов А. В. Иммунный ответ на новую коронавирусную инфекцию. *Клиническая практика.* 2021;12(1):33–40.
    Fedorov V. S., Ivanova O. N., Karpenko I. L., Ivanov A. V. The Immune Response to the Novel Coronavirus Infection. *Journal of Clinical Practice.* 2021;12(1):33-40. (In Russ.) https://doi.org/10.17816/clinpract64677

14. Tan A. T., Linster M., Tan C. W., Le Bert N., Chia W. N., Kunasegaran K., Zhuang Y., Tham C. Y. L., Chia A., Smith G. J., Young B., Kalimuddin S., Low J. G. H., Lye D., Wang L.-F., Bertoletti A. Early induction of functional SARS-CoV-2-specific T-cells associates with rapid viral clearance. *Cell Reports.* 34(6):108728. https://doi.org/10.1016/j.celrep.2021.108728
15. Hastie K. M., Yu E. D., Faliti C. E., Alba Grifoni A., Ramirez S. I., Sonya Haupt S., April Frazier A., Catherine Nakao C., Rayaprolu V., Rawlings S. A., Peters B., Krammer F., Simon V., Saphire E. O., Smith D. M., Weiskopf D., Sette A., Crotty Sh. Immunologi-cal memory to SARS-CoV-2 assessed for up to 8 months after infection. *Science.* 2021;371(6529):eabf4063 https://doi.org/10.1126/science.abf4063
16. Kang C. K., Kim M., Lee S., Kim G., Choe P. G., Park W. B., Kim N. J., Lee C. H., Kim I. S., Jung K., Lee D. S., Shin H. M., Kim H. R., Oh M. D. Longitudinal analysis of human memory T-Cell Response according to the severity of illness up to 8 months after SARS-CoV-2 infection. *J Infect Dis.* 2021; jiab159. https://doi.org/10.1093/ infdis/jiab159
17. Then C., Bak A., Morisset A., Dáder B., Ducousso M., Macia J.-I., Drucker M. The N-terminus of the cauliflower mosaic virus aphid transmission protein P2 is involved in transmission body formation and microtubule interaction. *Virus Res.* 2021;198356. https://doi.org/10.1016/j.virusres.2021.198356
18. Zuo J., Dowell A. C., Pearce H., Verma K., Long H. M., Begum J., Aiano F., Amin-Chowdhury Z., Hoschler K., Brooks T., Taylor S., Hewson J., Hallis B., Stapley L., Borrow R., Linley E., Ahmad S., Parker B., Horsley A., Amirthalingam G., Brown K., Ramsay M. E., Ladhani S., Moss P. Robust SARS-CoV-2-specific T cell immunity is maintained at 6 months following primary infection. *Nat Immunol.* 2021. https://doi.org/10.1038/s41590-021-00902-8
19. Westmeier J., Paniskaki K., Karaköse Z., Werner T., Sutter K., Dolff S., Overbeck M., Limmer A., Liu J., Zheng X., Brenner T., Berger M. M., Witzke O., Trilling M., Lu M., Yang D., Babel N., Westhoff T., Dittmer U., Zelinskyy G. Impaired cytotoxic CD8(+) T Cell response in elderly COVID-19 patients. *MBio.* 2020;11(5):e02243-20. https://doi.org/ 10.1128/mBio.02243-20
20. Соловьев М. М. Путь хирурга от мечты о море до Синдрома ПСАФ аутодезадаптиции. СПб., 2021. 148 с. Solovyov M. M. The path of the surgeon from the dream of the sea to the PSAF syndrome of autodeadaptation. Saint Petersburg, 2021. 148 p. (In Russ.)

Информация об авторах

Горбачева Ирина Анатольевна – доктор медицинских наук, профессор, заведующая кафедрой внутренних болезней стоматологического факультета, Первый Санкт-Петербургский государственный медицинский университет имени академика И. П. Павлова (197022, Россия, Санкт-Петербург, ул. Льва Толстого, д. 6-8); e-mail: prof_gorbacheva@rambler.ru

ORCID: https://orcid.org/0000-0002-9044-7257

Антонова Ирина Николаевна – доктор медицинских наук, профессор, директор научно-исследовательского института стоматологии и челюстно-лицевой хирургии, заведующая кафедрой пропедевтики стоматологических заболеваний, Первый Санкт-Петербургский государственный медицинский университет имени академика И. П. Павлова (197022, Россия, Санкт-Петербург, ул. Льва Толстого, д. 6-8); e-mail: irina.antonova@mail.ru

ORCID: https://orcid.org/0000-0003-2543-6137

✉ **Сычева Юлия Анатольевна** – кандидат медицинских наук, доцент кафедры внутренних болезней стоматологического факультета, Первый Санкт-Петербургский государственный медицинский университет имени академика И. П. Павлова (197022, Россия, Санкт-Петербург, ул. Льва Толстого, д. 6-8); e-mail: Sichova66@mai.ru

ORCID: https://orcid.org/0000-0001-8006-9937

Осинцева Яна Евгеньевна – старший лаборант кафедры внутренних болезней стоматологического факультета, Первый Санкт-Петербургский государственный медицинский университет имени академика И. П. Павлова (197022, Россия, Санкт-Петербург, ул. Льва Толстого, д. 6-8); e-mail: superos168@ yandex.ru

ORCID: https://orcid.org/0000-0001-6094-9726

Донская Ольга Сергеевна – кандидат медицинских наук, ассистент кафедры пропедевтики стоматологических заболеваний, , Первый Санкт-Петербургский государственный медицинский университет имени академика И. П. Павлова (197022, Россия, Санкт-Петербург, ул. Льва Толстого, д. 6-8); e-mail: olia.kafedra.psz@yandex.ru

ORCID: https://orcid.org/0000-0002-3477-2987

Рязанцева Елизаваета Сергеевна – ординатор кафедры ортодонтии, Северо-Западный государственный медицинский университет им. И. И. Мечникова (191015, Россия, Санкт-Петербург, ул. Кирочная, д. 41); e-mail: lisa-banan@mail.ru

Касаткин Александр Евгеньевич – заместитель главного врача по организационно-методической работе и общим вопросам, Клиническая больница Святителя Луки Санкт-Петербурга (194044, Россия, Санкт-Петербург, Чугунная ул., д. 46, лит. А), e-mail: kaslor@yandex.ru

ORCID: https://orcid.org/0000-0002-6206-2499

Information about the authors

Irina A. Gorbacheva – MD, Professor, Head of Department of Visceral Diseases Department, Faculty of Dentistry, Pavlov First Saint Petersburg State Medical University (6-8, Lev Tolstoy Str., Saint Petersburg, Russia, 197022); e-mail: prof_gorbacheva@rambler

ORCID: https://orcid.org/0000-0002-9044-7257

Irina N. Antonova – MD, Professor, Director of the Research Institute of Dentistry and Maxillofacial Surgery, Head of the Department of Propaedeutics of Dental Diseases, Pavlov First Saint Petersburg State Medical University (6-8, Lev Tolstoy Str., Saint Petersburg, Russia, 197022); e-mail: irina.antonova@mail.ru

ORCID: https://orcid.org/0000-0003-2543-6137

✉ **Yuliya A. Sycheva** – Associate Professor of Department of Visceral Diseases Department, Faculty of Dentistry, Pavlov First Saint Petersburg State Medical University (6-8, Lev Tolstoy Str., Saint Petersburg, Russia, 197022); e-mail: Sichova66@mail.ru

ORCID: https://orcid.org/0000-0001-8006-9937

Yana E. Osintseva – Senior Assistant at the Department of Visceral Diseases Department, Faculty of Dentistry, Pavlov First Saint Petersburg State Medical University (6-8, Lev Tolstoy Str., Saint Petersburg, Russia, 197022); e-mail: superos168@ yandex.ru
ORCID: https://orcid.org/0000-0001-6094-9726
Ol'ga S. Donskaya – MD Candidate, Assistant at the Department of Propedeutics of Dental Diseases, Pavlov First Saint Petersburg State Medical University (6-8, Lev Tolstoy Str., Saint Petersburg, Russia, 197022); e-mail: olia.kafedra.psz@yandex.ru
ORCID: https://orcid.org/0000-0002-3477-2987
Elizaveta S. Ryazantseva – Clinical Resident, Orthodontics Department, Mechnikov Northwest State Medical University (41, Kirochnaja str., Saint Petersburg, Russia, 191015); e-mail: lisa-banan@mail.ru
Aleksandr E. Kasatkin – Deputy Chief Physician for Organizational and Methodological Work and General Issues, St. Luke Clinical Hospital (lit. A, 46, Chugunnaya str., Saint Petersburg, Russia, 194044); e-mail: kaslor@yandex.ru
ORCID: https://orcid.org/0000-0002-6206-2499

Статья поступила 07.03.2022
Принята в печать 15.05.2022

УДК 616.281-001:616.282.8:547.759.3
https://doi.org/10.18692/1810-4800-2022-3-40-46

Метаболические изменения в эндолимфе при профилактическом и лечебном применении производного триазино-индола на модели акустической травмы

В. В. Дворянчиков[1], М. С. Кузнецов[2], В. Л. Пастушенков[1], А. Е. Голованов[2], В. С. Исаченко[1], А. Л. Пастушенков[3], А. И. Кузенкова[2]

[1] *Санкт-Петербургский научно-исследовательский институт уха, горла, носа и речи, Санкт-Петербург, 190013, Россия*

[2] *Военно-медицинская академия имени С. М. Кирова, Санкт-Петербург, 194044, Россия*

[3] *Северо-Западный государственный медицинский университет им. И. И. Мечникова, Санкт-Петербург, 191015, Россия*

Цель исследования: изучить на модели акустической травмы влияние производного триазино-индола на некоторые параметры углеводного обмена в эндолимфе при профилактическом и лечебном применении. Экспериментальные животные и методы: опыты проведены на 82 мышах, самки гибридов F1 линий CBA и C57BL/6 массой не менее 17 г в возрасте 4–12 недель. При моделировании острой акустической травмы на животное в течение 3 часов воздействовали белым шумом уровнем 107 дБ УЗД и полосой частот 3 – 100 000 кГц. С лечебной целью осуществлялось однократное внутривенное введение производного триазино-индола сразу после шумового воздействия. Препарат вводили в дозах 5, 7 и 10 мг/кг массы животного. С профилактической целью выполнялось внутримышечное введение препарата перед нанесением акустической травмы. Препарат вводили в дозах 5, 7 и 10 мг/кг массы животного один раз в день в течение 3 дней перед шумовым воздействием. Препаратом сравнения являлся цитофлавин. Группе контроля вводился 0,9%-ный раствор NaCl. При использовании моделей акустической травмы оценивали уровень метаболических процессов в улитке внутреннего уха по содержанию глюкозы и молочной кислоты (лактата) в лабиринтной жидкости до и через 2 часа после патологического воздействия. Результаты и обсуждение: производное триазино-индола как при профилактическом, так и при лечебном введении существенно корригирует изменения показателей гликолитического обмена (глюкоза, лактат) в эндолимфе, тем самым улучшая биоэнергетику клеток внутреннего уха. Наилучший эффект наблюдается при введении препарата в дозе 10 мг/кг. При сравнении с цитофлавином антигипоксическое действие производного триазино-индола более выражено.
Ключевые слова: акустическая травма, лечение, антигипоксанты, глюкоза, профилактика, лактат, гликолитический обмен.

Для цитирования: Дворянчиков В. В., Кузнецов М. С., Пастушенков В. Л., Голованов А. Е., Исаченко В. С., Пастушенков А. Л., Кузенкова А. И. Метаболические изменения в эндолимфе при профилактическом и лечебном применении производного триазино-индола на модели акустической травмы. *Российская оториноларингология.* 2022;21(3):40–46. https://doi.org/10.18692/1810-4800-2022-3-40-46

Metabolic changes in endolymph during preventive and therapeutic application of triazino-indole derivative on acoustic trauma model

V. V. Dvoryanchikov[1], M. S. Kuznetsov[2], V. L. Pastushenkov[1], A. E. Golovanov[2], V. S. Isachenko[1], A. L. Pastushenkov[3], A. I. Kuzenkova[2]

[1] *Saint Petersburg Research Institute of Ear, Throat, Nose and Speech, Saint Petersburg, 190013, Russia*

[2] *Kirov Military Medical Academy, Saint Petersburg, 194044, Russia*

[3] *Mechnikov North-Western State Medical University, Saint Petersburg, 191015, Russia*

Objective of the study. To investigate the effect of triazino-indole derivative on the parameters of glycolysis in the endolymph during preventive and therapeutic use on the model of acoustic trauma. Experimental animals and methods. The experiments were carried out on 82 mice, female F1 hybrids of the CBA and C57BL/6 lines weighing at least 17 g at the age of 4–12 weeks. When simulating an acute acoustic trauma, an animal

© Коллектив авторов, 2022

was exposed to white noise with a level of 107 dB SPL and frequency band 3–100,000 kHz. For therapeutic purposes, a single intravenous injection of a triazino-indole derivative was carried out immediately after noise exposure. The drug was administered at doses of 5, 7, and 10 mg/kg of animal weight. For prophylactic purposes, the intramuscular drug injection was administered before the acoustic trauma application. The drug was administered at doses of 5, 7, and 10 mg/kg of animal weight once a day for 3 days before noise exposure. The Cytoflavin was a reference drug. A normal saline was administered to the control group. When using the acoustic trauma models, the metabolic processes level in the cochlea was assessed by the glucose and lactic acid (lactate) content in the labyrinth fluid before and 2 hours after pathological exposure. Results and discussion. The triazino-indole derivative, both during preventive and therapeutic administration, significantly corrects changes in the glycolysis (glucose, lactate) indicators in the endolymph, thereby improving the bioenergetics of the inner ear cells. The best effect is observed when the drug is administered at a dose of 10 mg/kg. When compared with Cytoflavin, the antihypoxic effect of the triazino-indole derivative is more pronounced.
Keywords: acoustic trauma, treatment, antihypoxic drugs, glucose, prevention, lactate, glycolysis.

For citation: Dvoryanchikov V. V., Kuznetsov M. S., Pastushenkov V. L., Golovanov A. E., Isachenko V. S., Pastushenkov A. L., Kuzenkova A. I. Metabolic changes in endolymph during preventive and therapeutic application of triazino-indole derivative on acoustic trauma model. *Rossiiskaya otorinolaringologiya*. 2022;21(3):40-46. https://doi.org/10.18692/1810-4800-2022-3-40-46

Введение

Проблема повреждения органа слуха при чрезмерном акустическом воздействии не теряет своей актуальности [1, 2]. Ведущая роль в повреждении клеток внутреннего уха при акустической травме отводится гипоксии [3, 4].

Гипоксия – типовой патологический процесс, развивающийся в результате недостаточности биологического окисления. Приводит к нарушению энергетического обеспечения функций и пластических процессов в организме [5].

В настоящее время в литературе все больше находит применение термин «биоэнергетическая» гипоксия. В ее основе лежит нарушение активности цитохромоксидазы – кислородзависимого фермента дыхательной цепи митохондрий, при участии которого происходит окисление цитохрома С и восстановление кислорода до молекул воды [6].

В механизме доставки кислорода к клеткам кортиева органа выделяют три этапа. Первый (организменный) реализуется за счет транспортной функции крови. Кровоснабжение внутреннего уха осуществляется посредством лабиринтной артерии, являющейся ветвью базилярной артерии или ее ветвью от передней нижней мозжечковой артерии. Второй связан с проникновением кислорода через межклеточное пространство и мембрану клетки. Третий этап осуществляется внутри клетки и описан в литературе как «тканевое дыхание» [7].

Акустическая травма (АТ) приводит к нарушению микроциркуляции во внутреннем ухе, которое связывают с особенностями его кровоснабжения [8–10]. Гемодинамические сдвиги приводят к нарушению кислородного гомеостаза, что провоцирует запуск путей апоптоза и некроза волосковых клеток и нейронов слухового пути. Вследствие чего возникают клинические признаки заболевания (снижение слуха, шум в ушах, нарушение разборчивости речи)[11].

В настоящее время не существует общепринятого подхода к терапии АТ. В арсенал лекарственных средств и методов, используемых для ее купирования, входят глюкокортикостероиды, вазоактивные препараты, ноотропы, антиоксиданты, антигипоксанты, витамины, гипербарическая оксигенация [12, 13].

Актуальным остается поиск средств, обладающих антисурдитантным эффектом за счет влияния на биоэнергетику клеток внутреннего уха и позволяющих предотвратить стойкое ухудшение слуха и инвалидизацию пострадавших после АТ.

Цель исследования

Изучить на модели АТ влияние производного триазино-индола на параметры гликолитического обмена в эндолимфе при профилактическом и лечебном применении.

Экспериментальные животные и методы

Опыты проведены на 82 мышах, самки гибридов F1 линий CBA и C57BL/6 массой не менее 17 г в возрасте 4–12 недель, доставленных из питомника лабораторных животных РАМН «Рапполово» (Ленинградская область, Россия). Эксперименты проводили через 14 дней после адаптации животных в виварии. Этические принципы обращения с лабораторными животными были соблюдены в соответствии с приказом Минздрава РФ от 12.08.1977 № 755 «Правила проведения работ с использованием экспериментальных животных» и European convention for the protection of vertebral animals used for experimental and other scientific purposes, CETS N 123.

При моделировании острой АТ на животное в течение 3 часов воздействовали белым шумом уровнем 107 дБ УЗД и полосой частот 3–100 000 кГц.

Использовали две схемы проверки эффективности действия производного триазино-индола с применением описанной выше модели АТ.

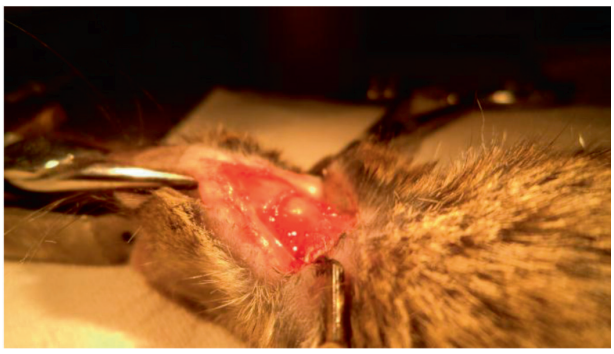

Рис. 1. Хирургическая операция для обеспечения доступа к костному лабиринту экспериментального животного
Fig. 1. Surgical operation to provide access to the bony labyrinth of the experimental animal

1. Однократное внутривенное введение препарата сразу после шумового воздействия. Препарат вводили в дозах 5, 7 и 10 мг/кг массы животного. Уровень глюкозы и лактата в лабиринтной жидкости измеряли через 2 часа после введения препарата.

2. Профилактическое внутримышечное введение препарата перед нанесением АТ. Препарат вводили в дозах 5, 7 и 10 мг/кг массы животного один раз в день в течение 3 дней перед шумовым воздействием. Уровень глюкозы в лабиринтной жидкости измеряли через 2 часа после шумового воздействия.

В качестве препарата сравнения применяли цитофлавин, который вводили внутривенно в дозе 1,7 мл/кг массы животного, обладающий, как и производное триазино-индола, антигипоксическим действием [14]. Группа контроля получала 0,9%-ный раствор натрия хлорида.

Для оценки уровня глюкозы и молочной кислоты (лактата) в лабиринтной жидкости до и после шумового воздействия у экспериментального животного позади буллы разрезали мягкие ткани и открывали доступ к костному лабиринту (рис. 1). В стенке костного лабиринта делали небольшое отверстие и погружали в него выступ тест-полоски.

Оценка уровня глюкозы и лактата в лабиринтной жидкости у экспериментальных животных осуществляли с использованием стандартного глюкометра FreeStyleLite (Abbott, UK) и прибора AccutrendPlus, а также соответствующих тест-полосок.

Данные в таблицах представлены в виде медианы, 25-го и 75-го перцентилей – Me [Q 25÷Q 75], числа наблюдений. Вследствие небольшого числа наблюдений для сравнения групп использовали непараметрический метод для несвязанных выборок с применением U-критерия Манна–Уитни. Использованный метод сравнения указан в виде сноски к соответствующей таблице значений. Различия считались статистически значимыми при уровне значимости менее 0,05. Для статистического анализа был использован статистический пакет SPSS.

Результаты исследования

При нанесении АТ происходит статистически значимое увеличение содержания глюкозы и лактата в эндолимфе внутреннего уха экспериментальных животных в сравнении с контрольной группой (табл. 1), что говорит об активации процессов анаэробного гликолиза и является следствием гипоксии клеток кортиева органа.

Через 2 часа после АТ на фоне введения производного триазино-индола в лабиринтной жидкости животных отмечается статистически значимое уменьшение уровня глюкозы ($p < 0{,}001$) в зависимости от дозы: на 2,6; 2,97 и 3,4 ммоль/л при введении 5, 7 и 10 мг/кг препарата соответственно. Уменьшение уровня глюкозы при введении цитофлавина составило 1,6 ммоль/л. По нашему мнению, это свидетельствует об увеличении утилизации глюкозы клетками кортиева органа на фоне гипоксии под воздействием препарата, что способствует улучшению их биоэнергетики (табл. 2).

При сравнении содержания уровня лактата при введении производного триазино-индола в дозе 7 и 10 мг/кг со значениями, полученными после АТ в группе контроля, установлено статистически значимое различие ($p < 0{,}01$). Этот факт, вероятно, указывает на уменьшение роли анаэробного гликолиза при введении препарата. У животных, которым вводили препарат после АТ в зависимости от его дозировки 5, 7 и 10 мг/кг, наблюдалось уменьшение уровня лактата в эндолимфе на 0,2, 0,6 и 0,5 ммоль/л соответственно. При введении цитофлавина уменьшение уровня лактата составило 0,3 ммоль/л.

Уровень содержания лактата в лабиринтной жидкости после профилактического введения производного триазино-индола в течение 3 дней в сравнении с группой контроля статистически значимо уменьшался в зависимости от дозы

Таблица 1

Уровень глюкозы и лактата в лабиринтной жидкости интактных мышей и через 2 часа после нанесения АТ

Table 1

Glucose and lactate levels in the labyrinth fluid of intact mice and 2 hours after application of AT

Группа	Содержание глюкозы, ммоль/л	Содержание лактата, ммоль/л
Интактные мыши ($n = 11$)	6,4 [6,1; 6,6]	0,45 [0,4; 0,5]
Группа контроля ($n = 12$)	8,1 [7,8; 8,3]*	1,0 [0,8; 1,7]*

* $p < 0{,}001$ – степень значимости по сравнению с показателем у интактных мышей.

Таблица 2

Уровень глюкозы в лабиринтной жидкости мышей через 2 часа после однократного внутривенного введения производного триазино-индола на модели АТ

Table 2

The level of glucose in the labyrinth fluid of mice 2 hours after a single intravenous introduction of a triazino-indole derivative on the AT model

Препарат, доза	Содержание глюкозы, ммоль/л	Содержание лактата, ммоль/л
Трисан 5 мг/кг, $n = 11$	5,5 [4,7; 6,3]**	0,8 [0,5; 1,2]
Трисан 7 мг/кг, $n = 7$	5,13 [4,9; 5,8]**	0,4 [0,3; 0,9]*
Трисан 10 мг/кг, $n = 7$	4,7 [4,0; 5,7]**	0,5 [0,4; 0,9]*
Цитофлавин 1,7 мл/кг, $n = 8$	6,5 [6,1; 6,7]**	0,7 [0,5; 1,0]

* $p < 0,01$, ** $p < 0,001$ – степень значимости по сравнению с показателем, полученным в контрольной группе после АТ.

(5, 7 и 10 мг/кг) вводимого препарата с 0,95 до 0,54 ммоль/л. Для уровня глюкозы наблюдалась такая же тенденция. Уменьшение концентрации составило с 8,9 до 4,95 ммоль/л в зависимости от дозы препарата (табл. 3).

Таким образом, применение производного триазино-индола приводило к уменьшению содержания в лабиринтной жидкости глюкозы и лактата, что, по нашему мнению, вероятно, обусловлено восстановлением аэробного окисления и оптимизацией углеводного обмена в клетках кортиевого органа при АТ.

Обсуждение

Изменение показателей церебральной гемодинамики при АТ влечет за собой сдвиги гомеостаза эндолимфы и уровня функционирования нервных образований лабиринта, в первую очередь, за счет изменения обеспечения уровня оксигенации [15, 16].

Известно, что при воздействии на организм экстремальных факторов, в том числе и шумов высокой интенсивности, в крови, головном мозге, печени и тканях других органов повышается содержание недоокисленных продуктов, особенно лактата, что приводит к развитию ацидоза [17]. В условиях возбуждения центральной нервной системы при интенсивных акустических нагрузках происходит резкое повышение аэробной и анаэробной фаз углеводного обмена, а в условиях снижения кислородного обеспечения тканей (в том числе и циркуляторной гипоксии) роль аварийного механизма выполняет анаэробный гликолиз, что приводит к распаду глюкозы и к еще большему накоплению лактата [18]. Лактат увеличивает потребление кислорода в нейронной сети за счет повышения синтеза АТФ в митохондриях и ослабляет синаптическую передачу в нейронах за счет снижения высвобождения нейромедиаторов из пресинаптических окончаний [19]. Накопление в клетке лактата сопровождается активацией монокарбоксилат-транспортера, который транспортирует лактат и H+ в межклеточное пространство. Снижение pH приводит к значительному снижению активности ферментов: фосфофруктокиназы, гексокиназы, глицеральдегид-3-фосфатдегидрогеназы [20]. Вследствие этого в значительной степени ингибируется аэробный гликолиз, что вторично приводит к снижению активности цикла Кребса, что в конечном итоге

Таблица 3

Уровень глюкозы в лабиринтной жидкости мышей через 2 часа после нанесения АТ в схеме профилактических многократных внутримышечных инъекций (3 дня) производного триазино-индола в дозе 5, 7 и 10 мг/кг

Table 3

The level of glucose in the labyrinth fluid of mice 2 hours after the application of AT in the scheme prophylactic multiple intramuscular injections (3 days) of a triazino-indole derivative at a dose of 5, 7 and 10 mg/kg

Препарат, доза	Содержание глюкозы, ммоль/л	Содержание лактата, ммоль/л
Трисан 5 мг/кг, $n = 11$	8,9 [8,7; 9,0]**	0,95 [0,92; 0,97]
Трисан 7 мг/кг, $n = 8$	6,85 [6,7; 7,0]**	0,6 [0,58; 0,61]**
Трисан 10 мг/кг, $n = 7$	4,95 [4,9; 5,17]**	0,54 [0,52; 0,55]*

* $p < 0,01$. ** $p < 0,001$ – степень значимости по сравнению с показателем, полученным в контрольной группе после АТ.

уменьшает выработку АТФ. Таким образом, избыток лактата – серьезная угроза для тканевого гомеостаза и организма в целом.

Приоритет в разработке антигипоксантов не только в нашей стране, но и в мире принадлежит кафедре фармакологии Военно-медицинской академии. Еще в 1960-х годах под руководством профессоров В. М. Виноградова, Л. В. Пастушенкова были созданы первые антигипоксанты: гутимин, а затем алмид и амтизол [21]. Четко установлено положительное поливалентное влияние этих средств на энергетику клетки. На фоне приема антигипоксантов снижается уровень гиперлактацидемии. При этом часть лактата через глюконеогенез вступает вновь в кругооборот глюкозы, часть утилизируется через окислительное декарбоксилирование и вступает в цикл Кребса. При их применении оптимизируется основной обмен, уменьшается потребность организма в кислороде в результате тотального снижения дыхательного контроля во всех клетках, стабилизируются клеточные мембраны и мембраны органелл клеток, в частности мембраны митохондрий, предотвращается разобщение окисления с фосфорилированием при гипоксии [22].

Н. П. Катунина, В. Е. Новиков, И. М. Гнеушев (2019) изучали влияние антигипоксанта ϖQ-1043 на параметры углеводного обмена в условиях острой гипоксии с гиперкапнией. Они отмечали повышение уровня глюкозы крови и гликогена печени, что, по их мнению, предотвращает гипогликемию на фоне применения препарата, препятствует развитию цитоплазматического ацидоза и нарушений энергетического обмена [23]. При введении антигипоксанта на основе янтарной кислоты (реамберин) отмечена нормализация содержания лактата в смешанной венозной крови, что позволяет компенсировать метаболический ацидоз и способствует в постгипоксическом периоде восстановлению процессов аэробного метаболизма [24].

Выводы

Производное триазино-индола как при профилактическом в течение 3 дней до акустической травмы, так и при лечебном парентеральном введении через 2 часа после акустической травмы существенно корригирует изменения показателей углеводного обмена (глюкоза, лактат) в эндолимфе, тем самым улучшая биоэнергетику клеток внутреннего уха.

Наилучший лечебный и профилактический эффект наблюдается при введении препарата в дозе 10 мг/кг.

При сравнении с цитофлавином антигипоксическое действие производного триазино-индола более выражено.

Авторы заявляют об отсутствии конфликта интересов.

ЛИТЕРАТУРА

1. Гюсан А. О., Ураскулова Б. Б., Узденова Х. А. Эпидемиология и структура травматических повреждений уха в Карачаево-Черкесской Республике. *Российская оториноларингология.* 2021;20(5):13–18 https://doi.org/10.18692/1810-4800-2021-5-13-18.
2. Дайхес Н. А., Аденинская Е. Е., Мачалов А. С. Экспертная значимость профиля аудиометрической кривой при диагностике потери слуха, вызванной шумом. *Российская оториноларингология.* 2019;18(3):27–32. https://doi.org/10.18692/1810-4800-2019-3-27-32
3. Hertzano R., Lipford E. L., Depireux D. Noise: Acoustic Trauma to the Inner Ear. *Otolaryngol Clin North Am.* 2020;53(4):531-542. https://doi.org/10.1016/j.otc.2020.03.008
4. Дворянчиков В. В., Кузнецов М. С., Глазников Л. А., Морозова М. В., Гофман В. Р., Фатькина И. А. Использование задержанной вызванной отоакустической эмиссии в качестве скринингового метода оценки слуха после воздействия шума высокой интенсивности. *Российская оториноларингология.* 2021;20(4):21–26. https://doi.org/10.18692/1810-4800-2021-4-21-26
5. Новицкий В. В., Уразова О. И. Патофизиология. Т. 1. М.: ГЭОТАР-Медиа, 2020. 896 с.
6. Лукьянова Л. Д. Сигнальные механизмы гипоксии. М: РАН, 2019. 215 с.
7. Kurabi A., Keithley E. M., Housley G. D., Ryan A. F., Wong A. C. Cellular mechanisms of noise-induced hearing loss. *Hear Res.* 2017;349:129-137. https://doi.org/10.1016/j.heares.2016.11.013
8. Trune D.R., Nguyen-Huynh A. Vascular Pathophysiology in Hearing Disorders. *Semin Hear.* 2012;33(3):242-250. https://doi.org/10.1055/s-0032-1315723
9. Кузнецов М. С., Морозова М. В., Дворянчиков В. В., Глазников Л. А., Пастушенков В. Л., Гофман В. Р. Современные подходы и перспективные направления в лечении острой сенсоневральной тугоухости акутравматического генеза. *Вестник оториноларингологии.* 2020;85(5):88–92. https://doi.org/10.17116/otorino20208505188
10. Ураскулова Б. Б., Гюсан А. О. Наблюдение острой кохлеовестибулопатии вертебро-базилярного генеза на фоне гипертонического криза. *Российская оториноларингология.* 2019;18(4):103–106. doi:10.18692/1810-4800-2019-4-103-106
11. Sonbay Yılmaz N. D., Saka C., Oktay Arslan B., Aygener Yeşilyurt N., Saka D., Ardıç S., Akın İ. The effect of hypoxia on hearing function. *Turk J Med Sci.* 2019;49(5):1450-1454. https://doi.org/10.3906/sag-1902-210

12. Koochakzadeh S., Gupta A., Nguyen S. A., McRackan T. R., Kil J., Bhenswala P. N., Lambert P. R. Hearing Outcomes of Treatment for Acute Noise-Induced Hearing Loss: A Systematic Review and Meta-Analysis. *Otol Neurotol.* 2020;41(8):971-981. doi: 10.1097/MAO.0000000000002760.
13. Клинические рекомендации «Сенсоневральная тугоухость у взрослых». М., 2016. 27 с.
14. Журавский С. Г. Ухо и метаболизм (патобиохимические аспекты). Слухоулучшающий эффект цитофлавина в сурдологической практике: пособие для врачей. СПб., 2009. 72 с.
15. Золотова Т. В., Овсянников В. Г., Дубинская Н. В., Лобзина Е. В. Моделирование сенсоневральной тугоухости в эксперименте. *Российская оториноларингология.* 2018;2:35–38. https://doi.org/10.18692/1810-4800-2018-2-35-38
16. Маерович И. М. Гематолабиринтный барьер. Л.: Медицина, 1973. 126 с.
17. Новиков В. Е., Катунина Н. П. Фармакология и биохимия гипоксии. *Обзоры по клинической фармакологии и лекарственной терапии.* 2002;2:73–87.
18. He J., Zhu Y., Aa J., Smith P.F., De Ridder D., Wang G., Zheng Y. Brain Metabolic Changes in Rats following Acoustic Trauma. *Front Neurosci.* 2017;11:148. https://doi.org/10.3389/fnins.2017.00148
19. Hollnagel J. O., Cesetti T., Schneider J., Vazetdinova A., Valiullina-Rakhmatullina F., Lewen A., Rozov A., Kann O. Lactate Attenuates Synaptic Transmission and Affects Brain Rhythms Featuring High Energy Expenditure. *iScience.* 2020;23(7):101316. https://doi.org/10.1016/j.isci.2020.101316
20. Кобляков В. А. Гипоксия и гликолиз как возможные объекты противоопухолевого воздействия. *Успехи молекулярной онкологии.* 2014;1(2):44-49. https://doi.org/10.17650/2313-805X.2014.1.2.44-49
21. Виноградов В. М. Некоторые итоги и перспективы изучения гутимина – одного из первых антигипоксических средств. Фармакология амидиновых соединений. Кишинев: Штиинца, 1972.
22. Оковитый С. В., Суханов Д. С., Заплутанов В. А., Смагина А. Н. Антигипоксанты в современной клинической практике. *Клиническая медицина.* 2012;9:63–68.
23. Катунина Н. П., Новиков В. Е., Гнеушев И. М. К механизму антигипоксического действия комплексного соединения никотиновой кислоты. *Вестник Смоленской государственной медицинской академии.* 2019;1:42–48 https://sgma.info/ru/issues-archive/2019.html?download=608:2019-1
24. Шах Б. Н., Лапшин В. Н., Кырнышев А. Г., Смирнов Д. Б., Кравченко-Бережная Н. Р. Метаболические эффекты субстратного антигипоксанта на основе янтарной кислоты. *Общая реаниматология.* 2014;10(1):33–42. https://doi.org/ 10.15360/1813-9779-2014-1-33-42

REFERENSES

1. Gyusan A.O., Uraskulova B.B., Uzdenova H.A. Epidemiology and structure of traumatic injuries of ear in the Karachay-Cherkessk Republic. *Rossiiskaya otorinolaringologiya.* 2021;20(5):13-18. (In Russ.). https://doi.org/10.18692/1810-4800-2021-5-13-18
2. Daikhes N. A., Adeninskaya E. E., Machalov A. S. Expert significance of the audiometric curve profile in the diagnosis of noise-induced hearing loss. *Rossiiskaya otorinolaringologiya.* 2019;18(3):27-32. (In Russ.). https://doi.org/10.18692/1810-4800-2019-3-27-32
3. Hertzano R., Lipford E.L., Depireux D. Noise: Acoustic Trauma to the Inner Ear. *Otolaryngol Clin North Am*. 2020;53(4):531-542. https://doi.org/10.1016/j.otc.2020.03.008.
4. Dvoryanchikov V. V., Kuznetsov M. S., Glaznikov L. A., Morozova M. V., Gofman V. R., Fat'kina I. A. Use of transient evoked otoacoustic emissions as a hearing screen after high-intensity noise exposure. *Rossiiskaya otorinolaringologiya.* 2021;20(4):21-26. (In Russ.). https://doi.org/10.18692/1810-4800-2021-4-21-26
5. Novitsky V. V., Urazova O. I. Pathophysiology. T. 1. M.: GEOTAR-Media, 2020. 896 p. (In Russ.)
6. Lukyanova L. D. Signaling mechanisms of hypoxia. M., 2019. 215 p. (In Russ.)
7. Kurabi A., Keithley E. M., Housley G. D., Ryan A. F., Wong A. C. Cellular mechanisms of noise-induced hearing loss. *Hear Res.* 2017;349:129-137. https://doi.org/10.1016/j.heares.2016.11.013.
8. Trune D. R., Nguyen-Huynh A. Vascular Pathophysiology in Hearing Disorders. *Semin Hear.* 2012;33(3):242-250. https://doi.org/10.1055/s-0032-1315723.
9. Kuznecov M. S., Morozova M. V., Dvorjanchikov V. V., Glaznikov L. A., Pastushenkov V. L., Gofman V. R. Modern approaches and prospective directions in treatment of acute sensorineural hearing loss following acoustic trauma. *Vestnik Oto-Rino-Laringologii*. 2020;85(5):88-92. (In Russ.). https://doi.org/10.17116/otorino20208505188.
10. Uraskulova B. B., Gyusan A. O. Observation of acute vertical basilary cochleovestibulopathy associated with hypertensive crisis. *Rossiiskaya otorinolaringologiya.* 2019;18(4):103-106. https://doi.org/10.18692/1810-4800-2019-4-103-106. (In Russ.)
11. Sonbay Yılmaz N.D., Saka C., Oktay Arslan B., Aygener Yeşilyurt N., Saka D., Ardıç S., Akın İ. The effect of hypoxia on hearing function. *Turk J Med Sci.* 2019;49(5):1450-1454. https://doi.org/10.3906/sag-1902-210
12. Koochakzadeh S., Gupta A., Nguyen S. A., McRackan T. R., Kil J., Bhenswala P. N., Lambert P. R. Hearing Outcomes of Treatment for Acute Noise-Induced Hearing Loss: A Systematic Review and Meta-Analysis. *Otol Neurotol.* 2020;41(8):971-981. https://doi.org/10.1097/MAO.0000000000002760
13. Clinical recommendations „Sensorineural hearing loss in adults". M., 2016. 27 p. (In Russ.)
14. Zhuravsky S. G. Ear and metabolism (pathobiochemical aspects). The hearing-improving effect of cytoflavin in surdological practice. Saint Petersburg, 2009. 72 p. (In Russ.)
15. Zolotova T. V., Ovsyannikov V. G., Dubinskaya N. V., Lobzina E. V. Simulation of sensoneural hearing loss in the experiment. *Rossiiskaya otorinolaringologiya.* 2018;2:35-38. (In Russ.). https://doi.org/10.18692/1810-4800-2018-2-35-38
16. Maerovich I. M. Hematolabirint barrier. Leningrad: Medicine, 1973. 126 p. (In Russ.)
17. Novikov V. E., Katunina N. P. Pharmacology and biochemistry of hypoxia. *Reviews of clinical pharmacology and drug therapy*. 2002; 2:73-87 (In Russ.).
18. He J., Zhu Y., Aa J., Smith P. F., De Ridder D., Wang G., Zheng Y. Brain Metabolic Changes in Rats following Acoustic Trauma. *Front Neurosci.* 2017;11:148. https://doi.org/10.3389/fnins.2017.00148

19. Hollnagel J. O., Cesetti T., Schneider J., Vazetdinova A., Valiullina-Rakhmatullina F., Lewen A., Rozov A., Kann O. Lactate Attenuates Synaptic Transmission and Affects Brain Rhythms Featuring High Energy Expenditure. *iScience.* 2020;23(7):101316. https://doi.org/10.1016/j.isci.2020.101316
20. Koblyakov V. A. Hypoxic state and glycolysis as a possible anticancer therapeutic target. *Advances in Molecular Oncology.* 2014;1(2):44-49. https://doi.org/10.17650/2313-805X.2014.1.2.44-49. (In Russ.)
21. Vinogradov V. M. Some results and prospects of studying gutimine – one of the first antihypoxic agents. Pharmacology of amidine compounds. K: Stiinza, 1972. (In Russ.)
22. Okovity S. V., Sukhanov D. S., Zaplutanov V. A., Smagina A. N. Antihypoxants in current clinical practice. *Klinicheskaya medicina.* 2012;9:63-68. (In Russ.)
23. Katunina N. P., Novikov V. E., Gneushev I. M. Mechanism of antihypoxic action of a complex compound of nicotinic acid. *Vestnik Smolenskoj gosudarstvennoj medicinskoj akademii.* 2019;1: 42–48. (In Russ.). https://sgma.info/ru/issues-archive/2019.html?download=608:2019-1
24. Shakh B. N., Lapshin V. N., Kyrnyshev A. G., Smirnov D. B., Kravchenko-Berezhnaya N. R. Metabolic Effects of a Succinic Acid. *General Reanimatology.* 2014;10(1):33-42 (In Russ.). https://doi.org/10.15360/1813-9779-2014-1-33-42.

Информация об авторах

Дворянчиков Владимир Владимирович – доктор медицинских наук, профессор, заслуженный врач России, директор, Санкт-Петербургский научно-исследовательский институт уха, горла, носа и речи (190013, Санкт-Петербург, Бронницкая ул., д. 9); e-mail: 3162256@mail.ru

ORCID: https://orcid.org/0000-0002-0925-7596

✉ **Кузнецов Максим Сергеевич** – кандидат медицинских наук, докторант кафедры оториноларингологии, Военно-медицинская академия имени С. М. Кирова (194044, Россия, Санкт-Петербург, ул. Академика Лебедева, д. 6); e-mail: mskuznecov2@mail.ru

ORCID: https://orcid.org/0000-0002-5057-3486

Пастушенков Владимир Леонидович – доктор медицинских наук, профессор, старший научный сотрудник, Санкт-Петербургский научно-исследовательский институт уха, горла, носа и речи (190013, Санкт-Петербург, Бронницкая ул., д. 9); e-mail: pastprof@mail.ru

ORCID: https://orcid.org/0000-0002-4957-0181

Голованов Андрей Евгеньевич – кандидат медицинских наук, доцент, врио начальника кафедры оториноларингологии, Военно-медицинская академия имени С. М. Кирова (194044, Россия, Санкт-Петербург, ул. Академика Лебедева, д. 6); e-mail: lor_vma@mail.ru

ORCID: https://orcid.org/0000-0001-7277-103X

Исаченко Вадим Сергеевич – доктор медицинских наук, доцент, старший научный сотрудник, Санкт-Петербургский научно-исследовательский институт уха, горла, носа и речи (190013, Санкт-Петербург, Бронницкая ул., д. 9); e-mail: 3162256@mail.ru

ORCID: https://orcid.org/0000-0001-9090-0413

Пастушенков Александр Леонидович – кандидат медицинских наук, доцент кафедры фармакологии и фармации, Северо-Западный государственный медицинский университет им. И. И. Мечникова (191015, Россия, Санкт-Петербург, Кирочная ул., д. 41); e-mail: palunov@mail.ru

ORCID: https://orcid.org/0000-0003-1151-9900

Кузенкова Анна Игоревна – ординатор клиники оториноларингологии, Военно-медицинская академия им. С. М. Кирова (194044, Санкт-Петербург, ул. Академика Лебедева, д. 6); e-mail: anna-kuzenkova@mail.ru

ORCID https://orcid.org/0000-0002-8706-5776

Information about the authors

Vladimir V. Dvoryanchikov – MD, Professor, director, Saint Petersburg Research Institute of Ear, Throat, Nose and Speech (9, Bronnitskaya str., Saint Petersburg, Russia, 190013); e-mail: 3162256@mail.ru

ORCID: https://orcid.org/0000-0002-0925-7596

✉ **Maxim. S. Kuznetsov** – MD Candidate, Doctoral Student of the Department of Otorhinolaryngology, Kirov Military Medical Academy (6, Academician Lebedev str., Saint Petersburg, Russia, 194044); e-mail:mskuznecov2@mail.ru

ORCID: https://orcid.org/0000-0002-5057-3486

Vladimir L. Pastushenkov – MD, Professor, Senior Scientific Researcher, Saint Petersburg Research Institute of Ear, Throat, Nose and Speech (9, Bronnitskaya str., Saint Petersburg, Russia, 190013); e-mail: pastprof@mail.ru

ORCID: https://orcid.org/0000-0002-4957-0181

Andrei E. Golovanov – MD Candidate, Associate Professor Department of Otolaryngology, Kirov Military Medical Academy (6, Academician Lebedev str., Saint Petersburg, Russia, 194044); e-mail: lor_vma@mail.ru

ORCID: https://orcid.org/0000-0001-7277-103X

Vadim S. Isachenko – MD, Associate Professor, Saint Petersburg Research Institute of Ear, Throat, Nose and Speech (9, Bronnitskaya str., Saint Petersburg, Russia, 190013); e-mail: 3162256@mail.ru

https://orcid.org/0000-0001-9090-0413

Aleksandr L. Pastushenkov – MD Candidate, Associate Professor, Mechnikov North-Western State Medical University (41, Kirochnaya str., Saint Petersburg, Russia, 191015); e-mail: palunov@mail.ru

ORCID: https://orcid.org/0000-0003-1151-9900

Anna I. Kuzenkova – Resident of the ENT Clinic, Department of Otorhinolaryngology, Kirov Military Medical Academy (6, Academician Lebedev str., Saint Petersburg, Russia, 194044); e-mail: anna-kuzenkova@mail.ru

ORCID https://orcid.org/0000-0002-8706-5776

Статья поступила 25.02.2022
Принята в печать 15.05.2022

УДК 616.22-006-035-073.756.8-072.1:615.849.19
https://doi.org/10.18692/1810-4800-2022-3-47-52

Применение современных технологий в диагностике, выборе объема хирургического лечения и послеоперационного мониторинга у пациентов с предраковыми и злокачественными новообразованиями гортани

В. В. Дворянчиков[1], Б. В. Куц[2], В. С. Ушаков[2], Ю. Н. Припорова[2], Т. Л. Лисовская[2], А. Д. Морозов[2]

[1] *Санкт-Петербургский научно-исследовательский институт уха, горла, носа и речи, Санкт-Петербург, 190013, Россия*

[2] *Военно-медицинская академия имени С. М. Кирова, Санкт-Петербург, 194044, Россия*

В статье представлено обследование и лечение 58 пациентов с предраковыми и злокачественными поражениями гортани. Для определения размеров и распространенности опухолевого процесса, проведения послеоперационного мониторинга наиболее адекватно, помимо эндоскопических методов, рекомендуется использовать магнитно-резонансную томографию (МРТ) с внутривенным введением контрастного вещества. Точная диагностика позволяет выбрать оптимальный доступ, радикально убрать опухоль и максимально сохранить оперированный орган. Предложены методики применения CO_2-лазера при эндоларингеальном удалении опухоли.

Ключевые слова: гортань, предраковые заболевания, рак гортани, магнитно-резонансная томография, компьютерная томография, совмещенная позитронно-эмиссионная и компьютерная томография, эндоларингеальное вмешательство, CO_2-лазер.

Для цитирования: Дворянчиков В. В., Куц Б. В., Ушаков В. С., Припорова Ю. Н., Лисовская Т. Л., Морозов А. Д. Применение современных технологий в диагностике, выборе объема хирургического лечения и послеоперационного мониторинга у пациентов с предраковыми и злокачественными новообразованиями гортани. *Российская оториноларингология.* 2022;21(3):47–52. https://doi.org/10.18692/1810-4800-2022-3-47-52

Application of modern technologies in diagnostics, choice of volume of surgical treatment and postoperative monitoring in patients with precancerous and malignant neoplasms of larynx

V. V. Dvoryanchikov[1], B. V. Kuts[2], V. S. Ushakov[2], Yu. N. Priporova[2], T. L. Lisovskaya[2], A. D. Morozov[2]

[1] *Saint Petersburg Research Institute of Ear, Throat, Nose and Speech, Saint-Petersburg, 190013, Russia*

[2] *Kirov Military Medical Academy, Saint-Petersburg, 194044, Russia*

The article presents the examination and treatment of 58 patients with precancerous and malignant lesions of the larynx. To determine the size and prevalence of the tumor process, to conduct postoperative monitoring, it is most appropriate – in addition to endoscopic methods—to use magnetic resonance imaging (MRI) with intravenous introduction of a contrast agent. Accurate diagnosis allows you to choose the optimal access, radically remove the tumor, and maximize the preservation of the operated organ. Methods of using a CO_2 laser for endolaryngeal tumor removal are proposed.

Keywords: larynx, precancerous diseases, laryngeal cancer, magnetic resonance imaging, computed tomography, combined positron emission and computed tomography, endolaryngeal intervention, CO_2 laser.

For citation: Dvoryanchikov V. V., Kuts B. V., Ushakov V. S., Priporova Yu. N., Lisovskaya T. L., Morozov A. D. Application of modern technologies in diagnostics, choice of volume of surgical treatment and postoperative monitoring in patients with precancerous and malignant neoplasms of larynx. *Rossiiskaya otorinolaringologiya*. 2022;21(3):47-52. https://doi.org/10.18692/1810-4800-2022-3-47-52

© Коллектив авторов, 2022

Введение

Распространенность рака гортани в России в 2020 году составила 30,8 человека на 100 000 населения. В структуре заболеваемости злокачественными новообразованиями среди мужского населения России рак гортани занимает 11-е место и составляет 2,2%. Абсолютное число умерших от рака гортани в России в 2019 году составило 3719 мужчин и 259 женщин [1, 2].

Удельный вес больных с опухолевым процессом в гортани от числа больных с впервые в жизни установленным диагнозом злокачественного новообразования в России составил: I–II стадия в 2010 году – 34,8%, 2020 году – 39,7%, III стадия в 2010 году – 46,7%, а в 2020 году – 34,6%, IV стадия соответственно 17 и 24,8% [1].

Несмотря на все совершенство диагностической аппаратуры, окончательный диагноз заболевания устанавливается по результатам гистологического исследования полученного материала [3–5]. При этом иногда результаты предоперационной биопсии могут не совпадать не только с данными гистологического исследования удаленного материала, но и разные патологоанатомические лаборатории могут выдавать различные заключения.

Получение достоверной информации о локализации и размерах первичного очага, распространенности опухолевого процесса, наличии или отсутствии метастазов позволяет выработать алгоритм лечения. Оптимальный объем выполненной операции повышает ее онкологическую надежность и функциональные результаты.

Совмещение изображений позитронно-эмиссионной и компьютерной томографий (ПЭТ/КТ), выполнение компьютерной томографии (КТ) и магнитно-резонансной томографии (МРТ) могут предоставить дополнительную информацию. Тем самым улучшается качество диагностики, повышается его достоверность [6, 7].

По образному выражению проф. Д. И. Зимонта, «через всю историю развития методов терапии рака гортани красной нитью проходит стремление примирить трудно согласуемые между собой положения: необходимость радикальной операции и возможность сохранения этого органа» [8].

В лечении новообразований гортани в настоящее время широко применяется лазерная хирургия в сочетании с прямой опорной микроларингоскопией [9, 10]. Данный вид хирургического вмешательства при наличии подробных сведений о первичном очаге и его распространенности позволяет радикально удалить опухоль и в то же время максимально сохранить орган, что позволяет восстановить функциональную активность гортани, психологическое состояние пациента и избежать инвалидизации.

Цель исследования

Оптимизация диагностических мероприятий у пациентов с предраковыми и злокачественными образованиями гортани в целях выбора оптимального хирургического подхода и послеоперационного мониторинга.

Материалы и методы исследования

В исследовании приняли участие 58 пациентов с патологическими изменениями в гортани, проходившие лечение в ЛОР-клинике ВМедА с 2018 по 2021 год. Среди обследованных преобладали мужчины – 47 (81 %) человек. Возраст пациентов составлял от 31 до 85 лет, средний возраст 63 года. Помимо стандартного оториноларингологического осмотра проводилось исследование гортани с использованием эндоскопической техники Karl Storz и Olympus: ригидных эндоскопов с углом обзора 70° и 90°, видеофиброларингоскопия, видеоэндостробоскопия, аутофлюоресцентная эндоскопия гортани (данная методика позволяла более четко идентифицировать изменения слизистой оболочки, определить границы патологических изменений, прицельно взять биопсию), прямая опорная микроларингоскопия.

Всем пациентам, включенным в исследование, проводилось гистологическое исследование биопсийного материала либо на догоспитальном этапе, либо в ходе предоперационного обследования в стационаре.

В результате проведенного диагностического комплекса обследований, патогистологических исследований пациенты были разделены на следующие группы: I группа – 22 (38%) пациента с хроническим гиперпластическим ларингитом и различной степенью дисплазии слизистой оболочки, с наличием участков дискератоза и раком in situ; во II группу вошли 30 (52%) пациентов с раком гортани и распространенностью опухолевого процесса T1 (21 человек) и T2 (9 человек); III группу составили 6 (10%) человек с раком гортани и распространенностью опухолевого процесса T3. У всех пациентов с раком гортани был диагностирован плоскоклеточный рак.

Всем пациентам с наличием злокачественного образования гортани проводили КТ и МРТ, совмещенную ПЭТ/КТ.

КТ проводили на томографах 4-го поколения фирмы Toshiba (модели Aquillion 16 и 64, (Япония). МРТ выполняли на высокопольных томографах фирмы Siemens (модель Magnetom Symphony 1,5T, Германия) и фирмы Philips (модель Ingenia 1,5, Нидерланды) с напряженностью магнитного поля 1,5 Т. Совмещенную ПЭТ/КТ с 18F-дезоксиглюкозой (18-ФДГ) выполняли на сканере BiographSiemens, состоящем из компьютерного томографа SomatomEmotionDuo и позитронно-эмиссионного томографа EcatExact HR+.

При осмотре жестким и гибким эндоскопами голосовые складки у пациентов 1-й группы имели розовый цвет, были утолщенными, неровными, на слизистой оболочке визуализировались белесоватые участки разнообразной формы, преимущественно в переднем и среднем отделах.

При видеостробоскопии у всех больных наблюдалось асимметричное уменьшение амплитуды колебаний голосовых складок. Слизистая волна в ряде случаев отсутствовала на стороне поражения, определялись невибрирующие участки.

По данным аутофлюоресцентной эндоскопии для участков кератоза в виде утолщения слизистой оболочки с мелкобугристой поверхностью был характерен белый или бледно-зеленый цвет (14 пациентов – увеличение интенсивности флюоресценции зеленого сигнала), что позволяло четко определить размеры, границы и распространенность патологического процесса.

У 6 больных было выявлено локальное снижение интенсивности флюоресценции зеленого сигнала на голосовых складках с участками ороговения плоской формы, которые имели светло-синий цвет, что было характерно для лейкоплакии. У 2 пациентов пораженные участки слизистой оболочки практически не отличались от свечения здоровой ткани.

Лечение пациентов первой группы включало назначение ингаляций и внутригортанных вливаний антисептических препаратов с гормонами, при необходимости добавлялись антибактериальные препараты. При неэффективности консервативного лечения после двухнедельного курса выполнялась биопсия и определялась дальнейшая тактика лечения.

По данным гистологического исследования у 5 пациентов диагностирован рак in situ, у остальных – дисплазия многослойного плоского эпителия разной степени.

Хирургическое лечение пациентов данной группы мы выполняли под прямой опорной микроларингоскопией в условиях интубации трахеи интубационной трубкой № 5-7 CO_2-лазером фирмы Lumenis (Израиль) AcuPulse IV поколения с насадкой Acuspot-712L. Им была выполнена субэпителиальная хордэктомия I типа, в ходе которой, отступив на 1–2 мм от патологического очага, в здоровой ткани производили разрез CO_2-лазером мощностью 3–5 Вт в суперимпульсном режиме. Гортанными микрощипцами оттягивали участок пораженной слизистой оболочки и отсекали его. После этого проводилась обработка поверхности складки расфокусированным лучом.

У пациентов II группы пораженные опухолевым процессом голосовые складки были отечны, инфильтрированы, бугристо изменены по типу «цветной капусты», с неровным свободным краем, на слизистой оболочке местами визуализировались белесоватые участки дискератоза. У 7 пациентов с распространенностью опухолевого процесса T2 был переход на вестибулярный отдел, у 2 – на подскладочный.

При видеостробоскопии у всех больных наблюдалось уменьшение амплитуды колебаний и отсутствие слизистой волны на стороне поражения, подвижность гортани была сохранена.

По данным аутофлюоресцентной эндоскопии у 21 пациента было выявлено локальное снижение интенсивности флюоресценции зеленого сигнала на голосовых складках, которые имели цвет от светло-синего до синего, у 8 пациентов с T1 на фоне снижения интенсивности флюоресценции зеленого сигнала отмечалось локальное увеличение интенсивности флюоресценции зеленого сигнала (участки дискератоза), у одного пациента флюоресценция пораженной области не отличалась от здоровых тканей.

При распространении опухолевого процесса T1, когда поражалась голосовая связка, без инвазии в мышечную ткань под прямой опорной микроларингоскопией мы выполняли подсвязочную хордэктомию II типа с применением CO_2-лазера. Отступя около 3–5 мм от опухоли, выполняли разрез между голосовой связкой и голосовой мышцей лазером мощностью 4–5 Вт. Разрез слизистой оболочки делали до появления на разрезе непосредственно самой связки, которая также иссекалась до появления мышечного слоя, слой старались максимально сохранить.

При поражении голосовой связки и небольшой инвазии в мышечную ткань мы выполняли чрезмышечную хордэктомию III типа с захватом голосовой мышцы. В удаляемый блок, помимо голосовой связки, входил пораженный мышечный слой и 4–5 мм видимой здоровой мышечной ткани.

При распространении опухолевого процесса T2 нами использовались различные варианты расширенной хордэктомии V типа с применением CO_2-лазера мощностью 5–6 Вт в суперимпульсном режиме. Глубина разреза лазером достигала надхрящницы внутренней поверхности пластинки щитовидного хряща. После этого проводилась обработка раневой поверхности расфокусированным лучом.

В III группе пациентов, которая включала 6 человек с распространенностью опухолевого процесса T3, имелось поражение одной из половин гортани. При видеостробоскопии у всех больных пораженная половина гортани была практически не подвижна.

По данным аутофлюоресцентной эндоскопии было выявлено снижение интенсивности флюоресценции зеленого сигнала на голосовых складках, которые имели синий цвет, иногда с участками розового.

Всем больным данной группы мы выполняли резекцию пораженной части гортани, используя наружный доступ.

Двум пациентам с локализацией опухолевого процесса в области передней комиссуры и подозрением на поражение надхрящницы внутренней поверхности пластинки щитовидного хряща производилась резекция гортани с формированием ларингостомы. Через 3 месяца после операции, при отсутствии данных за рецидив опухоли, производилась пластика ларингостомы по отработанной в клинике методике (патент № 2539536) [11]. Четверым пациентам производилась резекция гортани с сохранением хряща, формированием прототипа голосовой складки и временной трахеостомы, которая ушивалась через 2 суток.

В послеоперационном периоде у одного пациента с удалением опухоли наружным доступом имела место незначительная подкожная эмфизема, которая прошла самостоятельно через несколько дней.

Лучевая терапия проводилась всем больным данной группы как второй этап комбинированного лечения.

Контроль радикальности удаления опухоли осуществляли маркировкой краев удаляемого препарата.

Всем пациентам через 1 месяц после операции проводили осмотр гортани с использованием жестких и гибких эндоскопов, выполняли аутофлюоресцентную эндоскопию. Выполнение МРТ/КТ в данный период считаем нецелесообразным в связи с наличием послеоперационного/постлучевого отека тканей.

Через 3 и через 6 месяцев после операции, когда наиболее высока вероятность рецидива, кроме эндоскопии пациентам со злокачественными образованиями гортани выполняли МРТ и/или КТ (при невозможности выполнения МРТ) с внутривенным введением контрастного вещества.

Через 12 месяцев после операции выполняли МРТ и/или КТ, а пациентам с распространенностью опухолевого процесса до операции T2 и T3 дополнительно ПЭТ/КТ для исключения рецидива и метастазирования.

За весь период динамического наблюдения мы выявили 2 рецидива опухоли у пациентов 2-й группы с распространенностью процесса T2 через 3 месяца после операций в ходе контрольных обследований. Им были выполнены повторные эндоларингеальные вмешательства, и у одного пациента развился рубцовый стеноз в области голосового отдела гортани, который через 6 месяцев был устранен эндоскопически с проведением гистологического контроля.

Наш опыт использования современных технологий у больных с опухолями гортани позволяет выбрать оптимальный хирургический подход, провести адекватный послеоперационный мониторинг, необходимые для радикального удаления опухоли и максимального сохранения органа, раннего обнаружения продолженного роста или рецидива, что позволяет сохранить трудовую и социальную активность данных пациентов.

Выводы

Для первичного выявления опухолевого процесса в гортани, помимо эндоскопических методов, целесообразно проводить МРТ с контрастным усилением, которая, в отличие от КТ, позволяет хорошо дифференцировать все структуры шеи, детализированно визуализировать поражения мышечной ткани и хрящей гортани, хорошо выявляет образования небольших размеров, разграничивает границы отека и неопластических изменений, позволяет проводить дифференциальную диагностику злокачественного и доброкачественного процесса (DWI-режим), характеризуется отсутствием лучевой нагрузки и помогает выбрать оптимальный тип эндоларингеальных резекций. КТ назначают ввиду того, что исследование занимает небольшой временной промежуток, нет ограничения по наличию металла и кардиостимулятора в теле, по массе тела и наличию клаустрофобии, есть возможность проведения функциональных фонационных проб и ангиографии сосудов шеи.

Совмещенную ПЭТ/КТ с 18-ФДГ выполняют в случаях наличия противоречащих данных, полученных при осмотре, и данных КТ, МРТ. Такое исследование позволяет выявить злокачественную природу высокодифференцированных опухолей гортани, метастазы в регионарные лимфатические узлы, одномоментно позволяет диагностировать отдаленные метастазы и разграничить воспалительный и неопластический генез изменений мягких тканей шеи.

Авторы заявляют об отсутствии конфликта интересов.

ЛИТЕРАТУРА

1. Каприн А. Д., Старинский В. В., Шахзадова А. О. Состояние онкологической помощи населению России в 2020 году. М.: МНИОИ им. П. А. Герцена – филиал ФГБУ «НМИЦ радиологии» Минздрава России, 2021.

2. Каприн А. Д., Старинский В. В., Шахзадова А. О. Злокачественные новообразования в России в 2019 году (заболеваемость и смертность). М.: МНИОИ им. П. А. Герцена – филиал ФГБУ «НМИЦ радиологии» Минздрава России, 2020.
3. Абызов Р. А. Лоронкология: пер. с укр. СПб.: Диалог, 2004. 256 с.
4. Пачес А. И. Опухоли головы и шеи. М.: Практическая медицина, 2013. 478 с.
5. Черемисина О. В., Чойнзонов Е. Л., Панкова О. В., Меньшиков К. Ю. Хронический гиперпластический ларингит как критерий формирования группы риска по раку гортани. *Российская оториноларингология.* 2013;2(63):84–89.
6. Зельчан Р. В., Тицкая А. А., Синилкин И. Г., Чижевская С. Ю., Суркова П. В., Чернов В. И., Чойнзонов Е. Л. Использование совмещенных изображений однофотонной эмиссионной и компьютерной томографии в диагностике рака гортани и гортаноглотки. *Сибирский онкологический журнал.* 2011. Пр. 2. С. 34.
7. Припорова Ю. Н., Куц Б. В., Ипатов В. В., Ушаков В. С., Серебряков А. Л., Бойков И. В. Трудности дифференциальной диагностики опухолей гортани при применении высокотехнологичных лучевых методов. *Вестник Российской военно-медицинской академии*. 2019;1(65):31–37. https://www.elibrary.ru/item.asp?id=37141822
8. Козлова А. В., Калина В. О., Гамбург Ю. Л. Опухоли ЛОР-органов. М.: Медицина, 1979.
9. Ремакль М., Эккель Х. Э. Хирургия гортани и трахеи: пер. с англ. Под ред. Ю. К. Янова. СПб.: Издательство Панфилова; издательство БИНОМ, 2014. 368 с.
10. Карпищенко С. А. Контактная лазерная фонохирургия: автореф. дис. ... д-ра мед. наук. М., 2004.
11. Климов А. Н., Ушаков В. С. Способ восстановления дыхательной функции гортани и трахеи после формирования ларинготрахеостомы или трахеостомы: пат. № 2539536 Рос. Федерация, МПК A61B17/24; заявл. 12.07.13; опубл. 20.01.15, бюл. № 2.

REFERENCES

1. Kaprin A. D., Starinskii V. V., Shakhzadova A.O. *Sostoyanie onkologicheskoi pomoshchi naseleniyu Rossii v 2020 godu*. Moscow: MNIOI im. P. A. Gertsena – filial FGBU „NMITs radiologii“ Minzdrava Rossii, 2021. (In Russ.)
2. Kaprin A. D., Starinskii V. V., Shakhzadova A. O. *Zlokachestvennye novoobrazovaniya v Rossii v 2019 godu (zabolevaemost' i smertnost')*. M.: MNIOI im. P. A. Gertsena – filial FGBU „NMITs radiologii“ Minzdrava Rossii, 2020. (In Russ.)
3. Abyzov R. A. *Loronkologiya*: per. s ukr. Saint Petersburg: Dialog, 2004. 256 p. (InRuss.)
4. Paches A. I. *Opukholi golovy i shei*. Moscow: Prakticheskaya meditsina, 2013. 478 p. (In Russ.)
5. Cheremisina O. V., Choinzonov E. L., Pankova O. V., Men'shikov K. Yu. Chronic hypeplastic laryngitis as a criterion for defining groups at high risk of laryngeal cancer. *Rossiiskaya otorinolaringologiya*. 2013;2(63):84-89. (In Russ.)
6. Zel'chan R. V., Titskaya A. A., Sinilkin I. G., Chizhevskaya S. Yu., Surkova P. V., Chernov V. I., Choinzonov E. L. Using the combined image and single-photon emission computed tomography in the diagnosis of cancer of the larynx and hypopharynx. *Sibirskii onkologicheskii zhurnal.* 2011;Pr.2:34. (In Russ.). https://onco.tnimc.ru/upload/zhurnal/soj_2011_pril2_34.pdf
7. Priporova Yu. N., Kuts B. V., Ipatov V. V., Ushakov V. S., Serebryakov A. L., Boikov I. V. Difficulties of differential diagnostics of laryngeal tumors with using of high-technologic radiological imaging modalities. *Vestnik Rossiiskoi voenno-meditsinskoi akademii.* 2019;1(65):31-37. (In Russ.)]. https://www.elibrary.ru/item.asp?id=37141822
8. Kozlova A. V., Kalina V. O., Gamburg Yu. L. *Opukholi LOR-organov*. Moscow: Meditsina, 1979. (In Russ.)
9. Remakl' M., Ekkel' Kh.E. Khirurgiyagortaniitrakhei. Per. s angl. Ed. Yu. K. Yanov. Saint Petersburg: Izdatel'stvo Panfilova; izdatel'stvo BINOM, 2014. (In Russ.)
10. Karpishchenko S. A. *Kontaktnaya lazernaya fonokhirurgiya*: avtoreferat dis. ... d-ra med. nauk. Moscow, 2004. (In Russ.)
11. Klimov A. N., Ushakov V. S. *Sposob vosstanovleniya dykhatel'noi funktsii gortani i trakhei posle formirovaniya laringotrakheostomy ili trakheostomy*: pat. N 2539536 Ros. Federatsiya, MPK A61V17/24; zayavl. 12.07.13; opubl. 20.01.15, Byul. N 2. (In Russ.)

Информация об авторах

Дворянчиков Владимир Владимирович – доктор медицинских наук, профессор, заслуженный врач России, директор, Санкт-Петербургский научно-исследовательский институт уха, горла, носа и речи (190013, Санкт-Петербург, Бронницкая ул., д. 9); e-mail: 3162256@mail.ru

ORCID: https://orcid.org/0000-0002-0925-7596

✉ **Куц Богдан Владимирович** – кандидат медицинских наук, доцент, доцент кафедры оториноларингологии, Военно-медицинская академия имени С. М. Кирова (194044, Россия, Санкт-Петербург, ул. Академика Лебедева, д. 6); e-mail: bodic2000@mail.ru

ORCID: https://orcid.org/0000-0002-9189-1229

Ушаков Владимир Серафимович – доктор медицинских наук, профессор, доцент кафедры оториноларингологии, Военно-медицинская академия имени С. М. Кирова (194044, Россия, Санкт-Петербург, ул. Академика Лебедева, д. 6); e-mail: vsushakov@inbox.ru

ORCID: https://orcid.org/0000-0001-9212-5561

Припорова Юлия Николаевна – кандидат медицинских наук, заведующая отделением совмещенной позитронно-эмиссионной и компьютерной томографии кафедры рентгенологии и радиологии с курсом ультразвуковой диагностики, Военно-медицинская академия имени С. М. Кирова (194044, Россия, Санкт-Петербург, ул. Академика Лебедева, д. 6); e-mail: mazik77@mail.ru

ORCID: https://orcid.org/0000-0002-5080-4010

Лисовская Татьяна Леонидовна – кандидат медицинских наук, доцент, преподаватель кафедры оториноларингологии, Военно-медицинская академия имени С. М. Кирова (194044, Россия, Санкт-Петербург, ул. Академика Лебедева, д. 6); e-mail: tassylys@gmail.com

ORCID: https://orcid.org/0000 0001 5620-7375

Морозов Александр Дмитриевич – кандидат медицинских наук, начальник отделения клиники оториноларингологии, Военно-медицинская академия имени С. М. Кирова (194044, Россия, Санкт-Петербург, ул. Академика Лебедева, д. 6); e-mail: m14232@mail.ru
ORCID: https://orcid.org/0000-0002-8955-7416

Information about the authors
Vladimir V. Dvoryanchikov – MD, Professor, director, Saint Petersburg Research Institute of Ear, Throat, Nose and Speech (9, Bronnitskaya str., Saint Petersburg, Russia, 190013); e-mail: 3162256@mail.ru
ORCID: https://orcid.org/0000-0002-0925-7596
✉ **Bogdan V. Kuts** – MD Candidate, Associate Professor, Associate Professor of the Department of Otorhinolaryngology, Kirov Military Medical Academy (6, Academician Lebedev str., Saint Petersburg, Russia, 194044); e-mail: bodic2000@mail.ru
ORCID: https://orcid.org/0000-0002-9189-1229
Vladimir S. Ushakov – MD, Professor, Associate Professor of the Department of Otorhinolaryngology, Kirov Military Medical Academy (6, Academician Lebedev str., Saint Petersburg, Russia, 194044); e-mail: vsushakov@inbox.ru
ORCID: https://orcid.org/0000-0001-9212-5561
Yuliya N. Priporova – MD Candidate, Head of the Department of Combined Positron Emission and Computed Tomography of the Department of Radiology and Radiology with the Course of Ultrasound Diagnostics, Kirov Military Medical Academy (6, Academician Lebedev str., Saint Petersburg, Russia, 194044); e-mail: mazik77@mail.ru
ORCID: https://orcid.org/0000-0002-5080-4010
Tat'yana L. Lisovskaya – MD Candidate, Associate Professor, Lecturer at the Department of Otorhinolaryngology, Kirov Military Medical Academy (6, Academician Lebedev str., Saint Petersburg, Russia, 194044); e-mail: tassylys@gmail.com
ORCID: https://orcid.org / 0000 0001 5620-7375
Aleksandr D. Morozov – MD Candidate, Head of the Department of Otorhinolaryngology Clinic, Kirov Military Medical Academy (6, Academician Lebedev str., Saint Petersburg, Russia, 194044); e-mail: m14232@mail.ru
ORCID: https://orcid.org/0000-0002-8955-7416

Статья поступила 04.03.2022
Принята в печать 10.05.2022

УДК 616.22+616.23-003.92-007.271-089.844
https://doi.org/10.18692/1810-4800-2022-3-53-59

Комплексное лечение пациентов с протяженным рубцовым стенозом гортани и шейного отдела трахеи

Е. А. Кирасирова[1], Е. А. Фролкина[1], С. И. Тютина[1], Р. Ф. Мамедов[1], Р. А. Резаков[1], Н. В. Лафуткина[1], А. С. Миронов[2], И. Е. Рыбальченко[3]

[1] *Научно-исследовательский клинический институт оториноларингологии им. Л. И. Свержевского Департамента здравоохранения г. Москвы, Москва, 117152, Россия*

[2] *Научно-исследовательский институт скорой помощи им. Н. В. Склифосовского Департамента здравоохранения Москвы, Москва, 129090, Россия*

[3] *Гормедтехника Департамента Здравоохранения г. Москвы, Москва, 115093, Россия*

Совершенствование методов реконструктивно-пластической хирургии, появление новых алгоритмов ведения пациентов, развитие фармакологии значительно улучшили результаты лечения пациентов с рубцовым стенозом гортани и шейного отдела трахеи. Однако, проблема продолжает оставаться актуальной, поскольку исход лечения не всегда является удовлетворительным. Наличие хронической дыхательной недостаточности, которая, зачастую, сопутствует рубцовому стенозу респираторного тракта, а также дефицит опорных жизнеспособных хрящевых структур гортани и трахеи отягощают течение заболевания и требуют дифференцированного подхода к лечению протяженного рубцового ларинготрахеального стеноза. В статье проводится анализ эффективности комплексного подхода к лечению пациентов с протяженной ларинготрахеальной рубцовой деформацией просвета с использованием аллоимплантационных материалов, а также коррекции респираторных нарушений и постгипоксических изменений тканей при помощи ингаляций подогретой гелий-кислородной смесью в периоперационном периоде. В исследование включено 20 пациентов с возрастным интервалом 20–65 лет и длительностью заболевания 1–12 лет. На амбулаторном этапе было проведено необходимое клинико-лучевое, эндоскопическое и функциональное обследование. Для выявления хронической дыхательной недостаточности исследовали газовый и кислотно-щелочной состав крови. В стационаре всем пациентам выполнена реконструктивно-пластическая операция с использованием аллоимплантационных материалов. Все пациенты на до- и послеоперационном этапе получали ингаляции подогретой гелий-кислородной смесью по разработанному алгоритму. Исследование показало, что комплексный подход к лечению пациентов с протяженным ларинготрахеальным рубцовым стенозом является эффективным методом, приводящим к хорошим функциональным результатам оперативного лечения, сокращению сроков регенерации послеоперационной раны и улучшению качества жизни пациентов.

Ключевые слова: реконструктивно-пластическая хирургия, гелий-кислородная смесь, ларинготрахеопластика, хроническая дыхательная недостаточность, аллоимплантационные материалы, Гелиокс.

Для цитирования: Кирасирова Е. А., Фролкина Е. А., Тютина С. И., Мамедов Р. Ф., Резаков Р. А., Лафуткина Н. В., Миронов А. С., Рыбальченко И. Е. Комплексное лечение пациентов с протяженным рубцовым стенозом гортани и шейного отдела трахеи. *Российская оториноларингология.* 2022;21(3):53–59. https://doi.org/10.18692/1810-4800-2022-3-53-59

© Коллектив авторов, 2022

Comprehensive treatment of patients with extended cicatricial stenosis of larynx and cervical trachea

E. A. Kirasirova[1], E. A. Frolkina[1], S. I. Tyutina[1], R. F. Mamedov[1], R. A. Rezakov[1], N. V. Lafutkina[1], A. S. Mironov[2], I. E. Rybal'chenko[3]

[1] *Sverzhevsky Research Institute of Clinical Otorhinolaryngology, Moscow, 117152, Russia*

[2] *Sklifosovsky Scientific Research Institute of Emergency Medicine of the Moscow Health Department, Moscow, 129090, Russia*

[3] *Gormedtechnika of the Department of Health of the city of Moscow, Moscow, 115093, Russia*

Improving the methods of reconstructive plastic surgery, the emergence of new algorithms for managing patients, the development of pharmacology have significantly improved the results of treatment of patients with cicatricial stenosis of the larynx and cervical trachea; however, the problem continues to be relevant since the outcome of treatment is not always satisfactory. The presence of chronic respiratory failure (which often accompanies cicatricial stenosis of the respiratory tract) as well as the lack of supporting viable cartilaginous structures of the larynx and trachea aggravates the course of the disease and requires a differentiated approach to the treatment of extended cicatricial laryngotracheal stenosis. The article analyzes the effectiveness of an integrated approach to the treatment of patients with extended laryngotracheal cicatricial deformity of the lumen using allogeneic graft as well as the correction of respiratory disorders and post-hypoxic tissue changes using inhalations of a heated helium-oxygen mixture in the perioperative period. The study included 20 patients with an age interval of 20–65 years and a disease duration of 1–12 years. At the outpatient stage, the necessary clinical and radiological, endoscopic, and functional examination was carried out. To detect chronic respiratory failure, the gas and acid-base composition of the blood was studied. In the hospital, all patients underwent reconstructive plastic surgery using allogeneic graft. All patients at the pre- and postoperative stage received inhalations with a heated helium-oxygen mixture according to the developed algorithm. The study showed that an integrated approach to the treatment of patients with extended laryngotracheal cicatricial stenoses is an effective method leading to good functional results of surgical treatment, reducing the time of postoperative wound regeneration and improving the quality of life of patients.

Keywords: reconstructive plastic surgery, helium-oxygen mixture, laryngotracheoplasty, chronic respiratory failure, allogeneic graft, Heliox.

For citation: Kirasirova E. A., Frolkina E. A., Tyutina S. I., Mamedov R. F., Rezakov R. A., Lafutkina N. V., Mironov A. S., Rybal'chenko I. E. Comprehensive treatment of patients with extended cicatricial stenosis of larynx and cervical trachea. *Rossiiskaya otorinolaringologiya*. 2022;21(3):53-59. https://doi.org/10.18692/1810-4800-2022-3-53-59

Введение

Хронический рубцовый стеноз гортани и шейного отдела трахеи – патологический процесс, для которого характерно замещение грубоволокнистой соединительной тканью нормальных компонентов стенок дыхательных путей с частичной либо полной деструкцией хрящевых опорных структур гортанно-трахеального комплекса и сужением просвета вплоть до его полной облитерации с развитием дыхательной недостаточности различной степени выраженности [1].

По данным официальной статистики, в настоящее время отмечается увеличение числа пациентов с хроническим рубцовым стенозом гортани и трахеи различной этиологии с ежегодным приростом до 5%. Патология гортани и шейного отдела трахеи остается актуальной проблемой, требующей индивидуального подхода к лечению, так как заболевание приводит к нарушению жизненно важных функций и до 25% пациентов остаются ограниченно трудоспособными [2, 3].

Сужение ларинготрахеального сегмента дыхательных путей неизбежно приводит к развитию хронической дыхательной недостаточности, что проявляется не только выраженными респираторными нарушениями, но и гипоксическими изменениям во всем организме [4]. Усиление работы респираторных мышц в целях притока кислорода к органам и тканям приводит к увеличению потребления кислорода и, как следствие, прогрессированию гипоксических нарушений организма, в том числе образованию недоокисленных продуктов обмена. Со стороны гемодинамики и микроциркуляции включаются компенсаторно-приспособительные реакции, направленные на увеличение кислородной емкости крови за счет выхода эритроцитов из депо и усиления эритропоэза, что приводит к повышению вязкости крови и

тромбированию мелких сосудов [5]. Описанные механизмы без соответствующей коррекции могут приводить к нарушению процесса репарации тканей в послеоперационном периоде и неудовлетворительным результатам хирургического лечения рубцового стеноза гортани и трахеи [6, 7].

Таким образом, проблема повреждения верхних дыхательных путей с нарушением основных жизненно важных функций гортани и трахеи, в том числе с нарушением адекватной оксигенации организма, требует комплексного подхода к лечению, включающему оптимальную хирургическую тактику совместно с устранением дыхательных нарушений для коррекции постгипоксических изменений органов и тканей.

Цель исследования

Разработать алгоритм эффективного метода лечения рубцового стеноза гортани и трахеи при протяженной ларинготрахеальной облитерации просвета с деструкцией хрящевых элементов в зоне поражения.

Пациенты и методы исследования

Под наблюдением отдела реконструктивной хирургии полых органов шеи НИКИО им. Л. И. Свержевского за период 2020–2021 гг. находилось 20 пациентов с рубцовым стенозом гортани и шейного отдела трахеи различной этиологии. Возраст пациентов составлял 20–65 лет, длительность заболевания – от 1 года до 12 лет. Всем пациентам на амбулаторном этапе проведено видеоэндоскопическое исследование гортани и шейного отдела трахеи, компьютерная томография гортани и трахеи с последующей трехмерной реконструкцией воздушного столба для оценки протяженности ларинготрахеального стеноза, состояния опорных хрящевых структур в зоне поражения, определения тактики лечения пациента. Всем пациентам выполнено микробиологическое исследование отделяемого на флору и чувствительности к антибактериальной терапии из области ларинготрахеостомического дефекта, цитологическое исследование мазков-отпечатков для оценки воспалительного процесса и возможного персистирования хронической инфекции в области трахеостомы.

Дополнительно для оценки степени дыхательной недостаточности всем пациентам на дооперационном этапе осуществляли забор крови из лучевой артерии в целях анализа газового и кислотно-щелочного состава крови. Исследование проводилось на автоматическом газовом анализаторе ABL80 FLEX CO-OX (RadiometerMedicalApS, Дания). Результаты интерпретировались согласно общепринятой классификации в зависимости от показателей оксигемоглобина, напряжения кислорода и углекислой кислоты крови, кислотности, буферных бикарбонатных оснований. Согласно полученным результатам газового и кислотно-щелочного состава крови дыхательную недостаточность разделяли на норму, компенсированную, субкомпенсированную и декомпенсированную дыхательную недостаточность.

Всем пациентам была проведена реконструктивно-пластическая операция с использованием аллохрящевых имплантов в области дефекта переднебоковых стенок гортани и трахеи. При обширных дефектах боковых стенок ларинготрахеального комплекса у 7 пациентов использовался реберный аллохрящевой имплант. При дефектах в области передней стенки трахеи 9 пациентам имплантировался трахеальный аллохрящ. У 4 пациентов из 20 при реконструкции верхних дыхательных путей использовалась комбинация реберного и трахеального аллохрящей для укрепления переднебоковых отделов гортани и трахеи и надежного выполнения опорной функции имплантом. Аллохрящевой имплантационный материал обладает низкими антигенными свойствами, предотвращает процессы рубцевания в зоне имплантации, потенцирует адекватное выполнение опорной функции переднебоковых стенок гортани и трахеи [8, 9]. Основным условием для успешного приживления импланта являются наличие сохранного питающего мышечного ложа и надежная фиксация трансплантата к окружающим тканям [10–12].

Для коррекции респираторного статуса в до- и послеоперационном периоде все пациенты получали ингаляции подогретой гелий-кислородной смесью. Преимущество использования смеси с гелием полностью обусловлено его физическими свойствами и объясняется законами биофизики дыхания [13]. При сужении просвета дыхательных путей происходит резкое усиление работы дыхательных мышц за счет замены ламинарного потока молекул газовой смеси турбулентным [14, 15]. Гелий – инертный газ, обладающий небольшой атомной массой. В случае замены азота гелием в газовой смеси ее плотность уменьшается почти в 3 раза, что ведет к снижению сопротивляемости и облегчению работы дыхательной системы, а также к улучшению вентиляции легких и оксигенации крови [16, 17].

В ГБУЗ НИКИО им. Л. И. Свержевского разработана методика использования Гелиокса при комплексном лечении рубцового стеноза гортани и трахеи. Подогретая до 80 °С гелий-кислородная смесь подавалась с помощью аппарата «Ингалит-В2-01», в пропорциональном отношении 70% гелий, 30% кислород. Дыхание Гелиоксом проводилось в следующем режиме: ингаляция смесью в течение 10 минут, затем спокойное дыхание атмосферным воздухом в течение 15 минут. Данный цикл повторялся 2 раза.

Сеанс проводился 5 раз на дооперационном этапе (дважды в сутки за 2 дня до операции и один раз в день операции). В послеоперационном периоде ингаляции Гелиоксом возобновлялись на следующие сутки после выполненного хирургического вмешательства. Терапия подогретой гелий-кислородной смесью продолжалась в том же режиме, что и на дооперационном этапе. Пациенты получали ингаляции ежедневно до выписки из стационара. Разработанная методика ингаляционной терапии гелий-кислородной смесью направлена на предоперационную коррекцию дыхательных нарушений и постгипоксических изменений организма, а также на улучшение работы тканей в послеоперационном периоде.

Контроль показателей газового состава артериальной крови для оценки респираторного статуса и эффективности ингаляций Гелиоксом проводился на этапе до ингаляции, затем сразу после и далее через 1 час и через 3 часа после сеанса ингаляции.

Для оценки процесса репарации в послеоперационном периоде проводили визуальную оценку послеоперационной раны, определяли наличие и характер отделяемого, рост грануляционной ткани в области ларинготрахеостомического дефекта [18]. Произведено цитологическое исследование клеточного состава слизистой оболочки гортани и трахеи в послеоперационном периоде, гистологическое исследование фрагмента имплантированного аллохряща с окружающими тканями на втором этапе оперативного лечения. По результатам гистологического исследования выявлены фрагменты зрелой и созревающей грануляционной ткани с пролиферацией фибробластов и коллагеновых волокон.

Выписка пациентов из стационара производилась на 6–8-й день с момента операции. Все пациенты находились на амбулаторном наблюдении в течение 6 месяцев.

Результаты исследования

На дооперационном этапе у пациентов с протяженным ларинготрахеальным рубцовым стенозом при исследовании газового и кислотно-щелочного состава артериальной крови были выявлены признаки хронической дыхательной недостаточности. У 11 пациентов (55%) признаков дыхательной недостаточности не выявлено, у 4 пациентов (20%) выявлена компенсированная форма, при этом у 3 пациентов (15%) была диагностирована субкомпенсированная форма дыхательной недостаточности, а у 2 пациентов (10%) дыхательная недостаточность имела декомпенсированный характер. Следует отметить, что субкомпенсированная и декомпенсированная формы дыхательной недостаточности были зарегистрированы у пациентов, которые не имели трахеостомы на догоспитальном этапе.

Ингаляции проводились всем пациентам в до- и послеоперационном периоде. Контроль показателей респираторного статуса проводился многократно для определения эффективности дыхательной терапии у пациентов с рубцовым ларинготрахеальным стенозом. Для оценки дыхательного статуса был выбран показатель напряжения кислорода крови (pO_2). В результате проведенного исследования было выявлено, что до ингаляции средний показатель pO_2 пациентов с протяженным гортанно-трахеальным рубцовым стенозом составлял 78 мм рт. ст. (при норме pO_2 – 80–100 мм рт. ст.). Сразу после проведенной ингаляции подогретой гелий-кислородной смесью напряжение кислорода артериальной крови у всех пациентов составило 100 мм рт. ст. и более. Респираторный статус пациентов через 1 час был в пределах нормы, и средний показатель напряжения кислорода был 92 мм рт. ст. При измерении оксигенации артериальной крови через 3 часа после сеанса дыхания гелий-кислородной смесью были выявлены нормальные показатели pO_2 – 85 мм рт. ст.

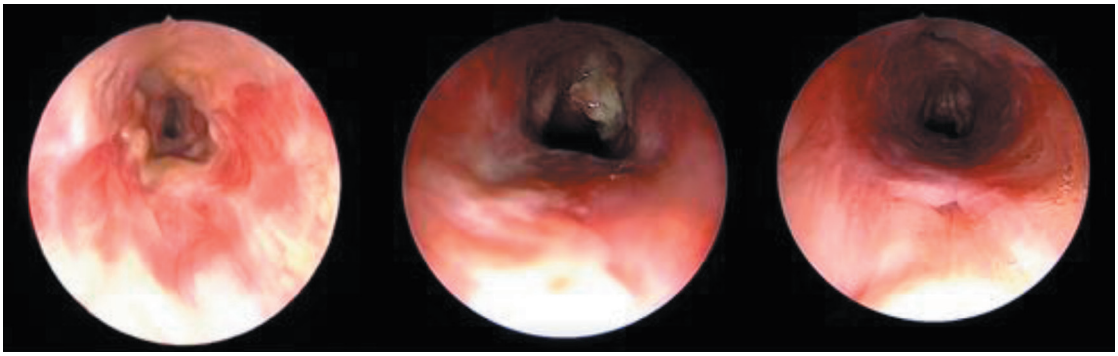

Рис. Эндоскопическая картина при ретроградном осмотре через трахеостомическое отверстие. Внешний вид раны после реконструктивной операции на гортани на 1, 6, 12-е сутки

Fig. Endoscopic picture during retrograde examination through the tracheostomy opening. Appearance of the wound after reconstructive surgery on the larynx on the 1st, 6th, 12th days

Помимо улучшения показателей газового состава крови все пациенты отмечали улучшение общего состояния и уменьшение одышки в дооперационном периоде, уменьшение болевого синдрома в послеоперационном периоде.

Регенерация тканей в послеоперационной области оценивалась при помощи цитологического исследования отделяемого из ларинготрахеостомического дефекта. У всех пациентов в течение первых 3 суток отмечалась воспалительная цитологическая картина мазков-отпечатков. К 5-м суткам у пациентов зарегистрирован воспалительно-регенераторный тип цитограмм, для которого было характерно повышение количества мононуклеарных клеток. Смена цитограмм на регенераторный тип происходила в среднем на 8-е сутки. Ни в одном случае патологический тип репарации тканей (дегенеративный, дегенеративно-воспалительный) отмечен не был.

Дополнительно в послеоперационном периоде визуально оценивали динамику репаративных процессов в ране. Определялись сроки формирования визуальных локальных признаков деструктивной и репаративной фаз регенерации тканей. Появление эритемы и формирование фибринового налета отмечалось на 1,4±1 сут, период экссудации составлял 4,2±2 суток, полная реорганизация фибринового налета и заживление слизистой приходилось на 11±4 сутки. В результате сокращение сроков регенерации операционной раны после реконструктивно-пластической операции на гортани и шейном отделе трахеи на 2 суток было зарегистрировано у 12 пациентов (60%), на 3 суток у 4 пациентов (20%), ускорения регенерации тканей не было выявлено у 2 пациентов (10%) (рис.).

Выводы

У пациентов с протяженным гортанно-трахеальным рубцовым стенозом помимо дефицита опорных жизнеспособных хрящевых структур выявлена хроническая дыхательная недостаточность различной степени выраженности. У пациентов без трахеостомы дыхательные нарушения носили более выраженный характер, вплоть до развития декомпенсированной формы дыхательной недостаточности. Наличие трахеостомы способствует коррекции респираторного статуса, однако полностью не компенсирует состояние длительной гипоксии организма.

Использование подогретой гелий-кислородной смеси способствует быстрой коррекции респираторных нарушений и поддерживает газовый состав крови в пределах нормальных значений в течение длительного периода, что обеспечивает не только коррекцию респираторных нарушений, но и устраняет явления гипоксии, способствует адекватной предоперационной подготовке организма и улучшает регенерацию тканей в послеоперационном периоде.

При протяженной ларинготрахеальной облитерации просвета с обширным дефектом переднебоковых стенок гортани и трахеи использование аллохрящевых имплантационных материалов в реконструктивно-пластической хирургии гортани и трахеи имеет существенные преимущества в виде адекватного выполнения опорной функции имплантом и, как следствие, поддержания стойкого просвета дыхательных путей. Трансплантат не вызывает реакции отторжения, в послеоперационном периоде спустя 3–12 месяцев признаков воспалительной реакции, миграции, отторжения и несостоятельности импланта не наблюдалось.

Разработанный комплексный подход к лечению протяженного гортанно-трахеального рубцового стеноза в виде ларинготрахеопластики с имплантацией аллохрящевых имплантов совместно с коррекцией дыхательных нарушений при помощи ингаляций подогретой гелий-кислородной смесью является эффективным методом, позволившим полноценно восстановить анатомию и функцию гортани и трахеи у 20 пациентов, а также сократить сроки лечения, ускорись социальную и трудовую реабилитацию пациентов.

Авторы заявляют об отсутствии конфликта интересов.

ЛИТЕРАТУРА/REFERENCES

1. David E Rosow, Eric Barbarite Review of adult laryngotracheal stenosis: pathogenesis, management, and outcomes. *Curr Opin Otolaryngol Head Neck Surg*. 2016 December;24(6):489-493. https://doi.org/10.1097/MOO.0000000000000305
2. Трубушкина Е. М.. Гюсан С. А. Диагностика и лечение больных с постреанимацинными стенозами гортани и трахеи. Материалы XVIII съезда оториноларингологов России. СПб., 2011. С. 400–403.
   Trubushkina E. M.. Gyusan S. A. *Diagnostika i lechenie bol'nykh s postreanimatsinnymi stenozami gortani i trakhei.* Materialy XVIII s"ezda otorinolaringologov Rossii. Saint Petersburg, 2011, pp. 400-403. (In Russ.)
3. Toyota K., Uchida H., Ozasa H., Motooka A., Sakura S., Saito Y. Preoperative airway evalution using multi-slice three-dimensional computer tomography for a patient with severe tracheal stenosis. *Br J Anaesth.* 2004 Dec;93(6):865-867. https://doi.org/10.1093/bja/aeh283
4. Lukyanova L. D., Germanova E. L., Kopaladze R. A. Development of resistance of an organism under various conditions of hypoxic preconditioning: role of the hypoxic period and reoxygenation. *Bull Exp Biol Med*, 2009, April;147(4):400-404. https://doi.org/10.1007/s10517-009-0529-8

5. Zerina Lokmic, Ian A. Darby, Erik W. Thompson, Geraldine M. Mitchell, Time course analysis of hypoxia, granulation tissue and blood vessel growth, and remodeling in healing rat cutaneous incisional primary intention wounds. *Wound Repair Regen*, May-Jun 2006;14(3):277-88.https://doi.org/10.1111/j.1743-6109.2006.00122.x
6. Вавин В. В., Кузнецова Д. А., Нажмудинов И. И., Давудов Х. Ш. Этиопатогенетические факторы заживления раны при хронических постинтубационных рубцовых стенозах гортани и трахеи. *Вестник оториноларингологии.* 2020;85(2):78–83. https://doi.org/10.17116/otorino20208502178
Vavin V. V., Kuznetsova D. A., Nazhmudinov I. I., Davudov Kh. Sh. Etiopathogenetic factors of wound healing in chronic post-intubation cicatricial stenosis of the larynx and trachea. *Vestnik otorinolaringologii.* 2020;85(2):78-83. (In Russ.) https://doi.org/10.17116/otorino20208502178
7. Ewan C. Goligher, Arthur S. Slutsky, Not Just Oxygen? Mechanisms of Benefit from High-Flow Nasal Cannula in Hypoxemic Respiratory Failure. *Am J Respir Crit Care Med*, 2017 May 1;195(9):1128-1131 https://doi.org/10.1164/rccm.201701-0006ED
8. Селезнева Л. В. Современный взгляд на проблему пластики ларинготрахеального дефекта у больных с сочетанными стенозами гортани. *Вестник оториноларингологии.* 2017; 82(1):73–77. https://doi.org/10.17116/otorino201782173-77
Selezneva L. V. The current views of the problem of the plastic correction of the laryngo-tracheal defects in the patients presenting with combined laryngeal stenoses. *Vestnik Oto-Rino-Laringologii.* 2017;82(1):73-77. (In Russ.) https://doi.org/10.17116/otorino201782173-77
9. Кирасирова Е. А., Лафуткина Н. В., Мамедов Р. Ф., Резаков Р. А., Усова М. И., Тютина С. И., Егорова Е. А., Кулабухов Е. В. Использование аллогенного хряща в реконструктивной хирургии стеноза гортани и трахеи. *Российская оториноларингология.* 2021;20(3):33–38. https://doi.org/10.18692/1810-4800-2021-3-33-38
Kirasirova E. A., Lafutkina N. V., Mamedov R. F., Rezakov R. A., Usova M. I., Tyutina S. I., Egorova E. A., Kulabukhov E. V. Use of allogeneic cartilage in reconstruction surgery of laryngeal and tracheal stenosis. *Rossiiskaya otorinolaringologiya.* 2021;20(3):33-38. (In Russ.). https://doi.org/10.18692/1810-4800-2021-3-33-38
10. Курганский И. С., Махутов В. Н., Лепех С. А. Способы лечения и профилактики рубцовых стенозов трахеи. *Вестник оториноларингологии.* 2016;81(1):66–71. https://doi.org/10.17116/otorino201681166-71
Kurgansky I. S., Makhutov V. N., Lepekhova S. A. The methods for the treatment and prevention of cicatricalstenoses of tracheal. *Vestnik OtoRinoLaringologii.* 2016;81(1):66-71. (In Russ.). https://doi.org/10.17116/otorino201681166-71
11. Дайхес Н. А., Решульский С. С., Виноградов В. В., Акопян К. В., Карнеева О. В. Новые возможности хирургического лечения хронических стенозов гортани и шейного отдела трахеи. *Вестник РГМУ.* 2015;(1):57–59.
Daykhes N. A., Reshulskiy S. S., Vinogradov V. V., Akopyan K. V., Karneeva O. V. New Possibilities of Surgical Treatment of Chronic Stenosis of the Larynx and Cervical Trachea. *Bulletin of RSMU.* 2015; (1): 57–9. (In Russ.)
12. Кирасирова Е. А., Лафуткина Н. В., Мамедов Р. Ф., Резаков Р. А., Усова М. И. Оптимизация ведения больных после трахеостомии и реконструктивных операций на гортани и трахее. *Вестник оториноларингологии.* 2021;86(4):36–40. https://doi.org/10.17116/otorino20218604136
Kirasirova E. A., Lafutkina N. V., Mamedov R. F., Rezakov R. A., Usova M. I. To optimize the management of patients after tracheostomy and reconstructive operations on larynx and trachea. *Vestnik Oto-Rino-Laringologii.* 2021;86(4):36-40. (In Russ.). https://doi.org/10.17116/otorino20218604136
13. Duncan P. G. The use of heliox in critical care. *International Journal of Critical Illness and Injury Science.* 4(2):138-42, https://doi:10.4103/2229-5151.134153
14. Smith S. W., Reuben A., Harris A. Heliox for asthma in the emergency department: a review of the literature. *Emerg Med J.* 2004 March; 21(2):131-135 https://doi.org/10.1136/emj.2002.003483
15. Khanlou H., Eiger G. Safety and efficacy of heliox as a treatment for upper airway obstruction due to radiation-induced laryngeal dysfunction. *Heart Lung*, Mar-Apr 2001;30(2):146-147 https://doi.org/10.1067/mhl.2001.112026
16. Шогенова Л. В., Петриков С. С., Журавель С. В., Гаврилов П. В., Уткина И. И., Варфоломеев С. Д., Рябоконь А. М., Панин А. А., Чучалин А. Г. Термическая гелий-кислородная смесь в лечебном алгоритме больных с COVID-19. *Вестник Российской академии медицинских наук*. 2020;75(5):353–362. https://doi.org/10.15690/vramn1412
Shogenova L. V., Petrikov S. S., Zhuravel' S. V., Gavrilov P. V., Utkina I. I., Varfolomeev S. D., Ryabokon' A. M., Panin A. A., Chuchalin A. G. Thermal helium-oxygen mixture as part of a treatment protocol for patients with COVID-19. *Annals of the Russian Academy of Medical Sciences.* 2020;75(5S):353-362. (In Russ.). https://doi.org/10.15690/vramn1412
17. Claire Slinger, Richard Slinger, Aashish Vyas, Jemma Haines, Stephen J Fowler. Heliox for inducible laryngeal obstruction (vocal cord dysfunction): A systematic literature review. *Laryngoscope Investig Otolaryngol.* 2019;Feb 8;4(2):255-258. https://doi.org/10.1002/lio2.229
18. Charlotte J. P. Beurskens, Roelie M Wösten-van Asperen, Benedikt Preckel, Nicole P. Juffermans. The potential of heliox as a therapy for acute respiratory distress syndrome in adults and children: a descriptive review. *Respiration*. 2015;89(2):166-174. https://doi.org/10.1159/000369472

Информация об авторах
✉ **Кирасирова Елена Анатольевна** – доктор медицинских наук, врач высшей квалификационной категории, заведующая научно-исследовательским отделом реконструктивной хирургии полых органов шеи, Научно-исследовательский клинический институт оториноларингологии им. Л. И. Свержевского Департамента здравоохранения г. Москвы (117152, Россия, Москва, Загородное шоссе, д. 18А, стр. 2); e-mail: 43lor@mail.ru
ORCID: https://orcid.org/0000-0003-4795-4445

Фролкина Екатерина Алексеевна – аспирант научно-исследовательского отдела реконструктивной хирургии полых органов шеи, Научно-исследовательский клинический институт оториноларингологии им. Л. И. Свержевского Департамента здравоохранения г. Москвы (117152, Россия, Москва, Загородное шоссе, д. 18А, стр. 2); e-mail: frolkina_ea@mail.ru
ORCID: https://orcid.org/0000-0001-9043-4205

Тютина Светлана Игоревна – аспирант научно-исследовательского отдела реконструктивной хирургии полых органов шеи, Научно-исследовательский клинический институт оториноларингологии им. Л. И. Свержевского Департамента здравоохранения г. Москвы (117152, Россия, Москва, Загородное шоссе, д. 18А, стр. 2); e-mail: lana.tyutina@mail.ru
ORCID: https://orcid.org/0000-0002-2270-7483

Мамедов Рамис Фирудунович – кандидат медицинских наук, врач высшей квалификационной категории, старший научный сотрудник научно-исследовательского отдела реконструктивной хирургии полых органов шеи, Научно-исследовательский клинический институт оториноларингологии им. Л. И. Свержевского Департамента здравоохранения г. Москвы (117152, Россия, Москва, Загородное шоссе, д. 18А, стр. 2); e-mail: 43lor@mail.ru
ORCID: https://orcid.org/0000-0003-4309-7482

Резаков Руслан Анатольевич – кандидат медицинских наук, врач высшей квалификационной категории, научный сотрудник научно-исследовательского отдела реконструктивной хирургии полых органов шеи, Научно-исследовательский клинический институт оториноларингологии им. Л. И. Свержевского Департамента здравоохранения г. Москвы (117152, Россия, Москва, Загородное шоссе, д. 18А, стр. 2); e-mail: 43lor@mail.ru
ORCID: https://orcid.org/0000-0003-2161-9534

Лафуткина Надежда Васильевна – кандидат медицинских наук, врач высшей квалификационной категории, старший научный сотрудник научно-исследовательского отдела реконструктивной хирургии полых органов шеи, Научно-исследовательский клинический институт оториноларингологии им. Л. И. Свержевского Департамента здравоохранения г. Москвы (117152, Россия, Москва, Загородное шоссе, д. 18А, стр. 2); e-mail: 43lor@mail.ru
ORCID: https://orcid.org/0000-0002-2919-2304

Миронов Александр Сергеевич – кандидат медицинских наук, заведующий отделением консервирования тканей и производства трансплантатов с операционным блоком, Научно-исследовательский институт скорой помощи им. Н. В. Склифосовского Департамента здравоохранения Москвы (129090, Россия, Москва, Большая Сухаревская площадь, д. 3); e-mail: MironovAs@sklif.mos.ru
ORCID: https://orcid.org/0000-0001-9592-7682

Рыбальченко Ирина Ефимовна – доктор экономических наук, профессор кафедры государственного и муниципального управления, учета и аудита, Астраханский государственный университет; генеральный директор, Гормедтехника Департамента здравоохранения города Москвы (115054, Россия, Москва, Дубининская ул., д. 98); e-mail: gmt@gmtmsk.ru
ORCID: https://orcid.org/0000-0002-5768-3063

Information about authors

✉ **Elena A. Kirasirova** – MD, Doctor of the Highest Qualification Category, Head of the Research Department of Reconstructive Surgery of the Hollow Organs of the Neck, Sverzhevsky Research Institute of Clinical Otorhinolaryngology (building 2, 18A, Zagorodnoe highway, Moscow, Russia, 117152); e-mail: 43lor@mail.ru
ORCID: https://orcid.org/0000-0003-4795-4445

Ekaterina A. Frolkina – Post-graduate student of the Research Department of Reconstructive Surgery of the Hollow Organs of the Neck, Sverzhevsky Research Institute of Clinical Otorhinolaryngology (building 2, 18A, Zagorodnoe highway, Moscow, Russia, 117152); e-mail: frolkina_ea@mail.ru
ORCID: https://orcid.org/0000-0001-9043-4205

Svetlana I. Tyutina – Post-graduate student of the Research Department of Reconstructive Surgery of the Hollow Organs of the Neck, Sverzhevsky Research Institute of Clinical Otorhinolaryngology (building 2, 18A, Zagorodnoe highway, Moscow, Russia, 117152); e-mail: lana.tyutina@mail.ru
ORCID: https://orcid.org/0000-0002-2270-7483

Ramis F. Mamedov – MD Candidate, Doctor of the Highest Qualification Category, Senior Researcher of the Research Department of Reconstructive Surgery of Hollow Organs of the Neck, Sverzhevsky Research Institute of Clinical Otorhinolaryngology (building 2, 18A, Zagorodnoe highway, Moscow, Russia, 117152); e-mail: 43lor@mail.ru
ORCID: https://orcid.org/0000-0003-4309-7482

Ruslan A. Rezakov – MD Candidate, Doctor of the Highest Qualification Category, Researcher of the Research Department of Reconstructive Surgery of the Hollow Organs of the Neck, Sverzhevsky Research Institute of Clinical Otorhinolaryngology (building 2, 18A, Zagorodnoe highway, Moscow, Russia, 117152); e-mail: 43lor@mail.ru
ORCID: https://orcid.org/0000-0003-2161-9534

Nadezhda V. Lafutkina – MD Candidate, Doctor of the Highest Qualification Category, Senior Researcher of the Research Department of Reconstructive Surgery of the Hollow Organs of the Neck, Sverzhevsky Research Institute of Clinical Otorhinolaryngology (building 2, 18A, Zagorodnoe highway, Moscow, Russia, 117152); e-mail: 43lor@mail.ru
ORCID: https://orcid.org/0000-0002-2919-2304

Mironov Aleksandr S. – MD Candidate, Head of the Department of Tissue Preservation and Transplant Production with an Operations Unit, Sklifosovsky Scientific Research Institute of Emergency Medicine of the Moscow Health Department (3, Bolshaya Sukharevskaya Square, Moscow, Russia, 129090); e-mail: MironovAs@sklif.mos.ru
ORCID: https://orcid.org/0000-0001-9592-7682

Irina E. Rybalchenko – Doctor of Economics, Professor of the Department of State and Municipal Management, Accounting and Audit, Astrakhan State University; General Director, Gormedtechnika of the Department of Health of the City of Moscow (98, Dubininskaya str., Moscow, Russia, 115054); e-mail: gmt@gmtmsk.ru
ORCID: https://orcid.org/0000-0002-5768-3063

Статья поступила 06.02.2022
Принята в печать 15.04.2022

УДК 616-082.6(079.5):311.4:616.98-036.11
https://doi.org/10.18692/1810-4800-2022-3-60-69

Оценка работы медицинской организации в условиях пандемии COVID-19: результаты кросс-секционного опроса медицинских работников

А. А. Корнеенков[1], П. А. Овчинников[2], Е. Э. Вяземская[1], И. В. Фанта[1], В. В. Дворянчиков[1], Ю. К. Янов[3]

[1] *Санкт-Петербургский научно-исследовательский институт уха, горла, носа и речи, Санкт-Петербург, 190013, Россия*

[2] *3 Центральный военный клинический госпиталь имени А. А. Вишневского, Красногорск, 143409, Россия*

[3] *Северо-Западный государственный медицинский университет им. И. И. Мечникова, Санкт-Петербург, 191015, Россия*

Как известно, риску подвергаются как медработники, непосредственно контактирующие с больными COVID-19, так и те, чей контакт с такими больными не фиксируется. Обнаружены различия в субъективных оценках своей работы в условиях пандемии у этих групп медработников. Цель исследования – провести анализ восприятия медицинскими работниками своей защищенности на рабочих местах и их оценки организации трудового процесса в учреждении здравоохранения в условиях пандемии COVID-19. Материалы и методы. Для решения был проведен кросс-секционный онлайн-опрос среди работников учреждений здравоохранения. Аналитическая когорта состояла из 269 участников опроса. Результаты и обсуждение. Более высокий риск заражения SARS-CoV-2 и недостаточность средств индивидуальной защиты ощущали врачи, непосредственно контактирующие с больными COVID-19. Нахождение медицинского работника вне медицинской организации меняет его отношение к мерам предосторожности. В целом респонденты положительно оценивали предпринятые меры профилактики и подготовленность своих учреждений к условиям пандемии. Исследования в этой области помогут добиться понимания психологического воздействия угрозы инфицирования SARS-CoV-2, обеспечить медработников безопасными и оптимальными условиями труда и предотвратить перегрузку системы здравоохранения в целом и оториноларингологической помощи в частности.

Ключевые слова: опрос медицинских работников, COVID-19, оценка работы медицинской организации, условия труда, субъективная оценка, кросс-секционный опрос.

Для цитирования: Корнеенков А. А., Овчинников П. А., Вяземская Е. Э., Фанта И. В., Дворянчиков В. В., Янов Ю. К. Оценка работы медицинской организации в условиях пандемии COVID-19: результаты кросс-секционного опроса медицинских работников. *Российская оториноларингология.* 2022;21(3):60–69. https://doi.org/10.18692/1810-4800-2022-3-60-69

Assessing performance of healthcare facilities in context of COVID-19 pandemic: results of cross-sectional survey of healthcare workers

A. A. Korneenkov[1], P. A. Ovchinnikov[2], E. E. Vyazemskaya[1], I. V. Fanta[1], V. V. Dvoryanchikov[1], Yu. K. Yanov[3]

[1] *Saint Petersburg Research Institute of Ear, Throat, Nose and Speech, Saint Petersburg, 190013, Russia*

[2] *Vishnevsky 3 Central Military Clinical Hospital, Krasnogorsk, 143409, Rossiya*

[3] *Mechnikov North-Western State Medical University, Saint Petersburg, 191015, Russia*

As you know, both healthcare workers who have direct contact with COVID-19 patients and those whose contact with such patients is not recorded are at risk. Differences were found in the subjective assessments of their work in a pandemic among these groups of health workers. Objective. To analyze the perception of health workers of their security in the workplace and their assessment of the organization of the labor process healthcare facilities in the context of the COVID-19 pandemic. Materials and Methods. For the solution, a cross-sectional online survey was conducted among healthcare workers. The analytical cohort consisted of 269 survey participants. Results and discussion. A higher risk of SARS-CoV-2 infection and a lack of personal protective equipment were

© Коллектив авторов, 2022

felt by doctors who were in direct contact with patients with COVID-19. The presence of a medical worker outside the medical organization changes their attitude toward precautionary measures. In general, respondents gave a positive subjective assessment of the preventive measures taken and the preparedness of their healthcare facilities for the pandemic. Research in this area will help understand the psychological impact of the threat of SARS-CoV-2 infection, provide healthcare workers with safe and optimal working conditions, and prevent overburdening the healthcare system in general and otorhinolaryngology care in particular.
Keywords: survey of healthcare workers, COVID-19, assessing the performance of healthcare facilities, working conditions, subjective assessment, cross-sectional survey.

For citation: Korneenkov A. A., Ovchinnikov P. A., Vyazemskaya E. E., Fanta I. V., Dvoryanchikov V. V., Yanov Yu. K. Assessing performance of healthcare facilities in context of covid-19 pandemic: results of cross-sectional survey of healthcare workers. *Rossiiskaya otorinolaringologiya*. 2022;21(3):60-69. https://doi.org/10.18692/1810-4800-2022-3-60-69

Введение

Как известно, риску подвергаются как медработники, непосредственно контактирующие с больными COVID-19 (медработники «переднего края»), так и те, кто к ним не относится (точнее, чей контакт с больными COVID-19 не фиксируется), подвергаются риску инфицирования и могут испытывать значительный психологический стресс [1], в частности врачи-оториноларингологи. Исследования в этой области помогут добиться понимания психологического воздействия угрозы инфицирования SARS-CoV-2 , обеспечить медработников безопасными и оптимальными условиями труда и пред-отвратить перегрузку системы здравоохранения в целом и оториноларингологической помощи в частности.

Цель исследования

Провести анализ восприятия медицинскими работниками своей защищенности на рабочих местах и организации трудового процесса в условиях пандемии COVID-19 с помощью кросс-секционного онлайн-опроса.

Материалы и методы исследования

Дизайн и проведение исследования. Этот кросс-секционный веб-опрос проводился с 10 октября 2021 года по 10 ноября 2021 года. Участниками этого опроса были работники медицинских организаций, которые прямо или косвенно участвовали в оказании медицинской помощи пациентам с COVID-19.

Для веб-опроса была использована анкета, содержащая 34 вопроса, относящихся к разным аспектам воздействия COVID-19 на психологическое состояние медицинских работников оториноларингологической медицинской организации. Сокращенное обозначение вопроса состояло из «Q» и номера вопроса в анкете (например, Q34 – 34-й вопрос в анкете).

Работники медицинских организаций были классифицированы на два уровня по вероятности контакта с пациентами с COVID-19: 1) сотрудники «переднего края», «контактирующие» – работники (контактирующие медицинские работники, сокр. КМР), непосредственно занимающиеся диагностикой и лечением новой коронавирусной инфекции, а также те, кто не оказывает медицинскую помощь по диагностике и лечению, но контактирует с пациентами с установленным диагнозом COVID-19 при выполнении должностных обязанностей; 2) работники «неконтактные» (неконтактирующие медицинские работники, сокр. НКМР), кто непосредственно не контактирует с пациентами с установленным диагнозом «COVID-19», но такой контакт не исключен в будущем. К «контактным» были отнесены участники опроса, кто ответил на вопрос: «Вы в настоящее время осуществляете уход за пациентами с COVID-19?» (Q34) «(а) В настоящее время я делаю это регулярно». К классу «неконтактных» были отнесены те, кто выбрал следующие три варианта ответа на этот вопрос: «(б) Я ожидаю заниматься в ближайшем будущем»; «(с) Я считаю маловероятным, что буду заниматься в будущем»; «(д) Я не ожидаю, что буду заниматься в будущем».

Приглашение на участие в онлайн-опросе было распространено через списки адресов электронной почты медицинской ассоциации оториноларингологов. Анкета и цель исследования были разосланы каждому члену медицинской группы вместе с информацией о том, что участие в опросе добровольное и анонимное. Веб-вопросник был распространен 15 октября 2021 года с заранее определенной датой закрытия 1 ноября 2021 года. Анкетируемые могли отказаться дать согласие на участие в исследовании, просто поставив флажок в соответствующем поле в конце анкеты. Данные от таких респондентов были исключены из анализа.

Статистический анализ. Статистически анализировались данные всех респондентов и по группам медицинских работников (КМР и НКМР). Статистические оценки для непрерывных пере-

менных представлялись как среднее значение ± стандартное отклонение (SD) или медиана с межквартильным размахом (IQR) в зависимости от распределения данных. Категориальные переменные выражаются в процентах. Ответы по шкале Лайкерта анализировались как непрерывные значения, а не как порядковые переменные. Статистические различия между ответами респондентов двух групп (КМР и НКМР) оценивались с использованием W-критерия рангового теста Вилкоксона для ненормально распределенных данных и данных шкалы Лайкерта; категориальные переменные сравнивались с использованием критерия Хи-квадрат. Для оценки ассоциации между дихотомичными переменными использовался показатель отношения шансов (Odds Ratio, OR) [2]. Ассоциация считалась статистически не значимой, если доверительный интервал OR включал: критическое значение ошибки первого рода $\alpha = 0{,}05$, *p*-значения $< 0{,}05$ считались статистически значимыми. Все данные были проанализированы с использованием языка R версии 4.0.3 в среде RStudio версии 1.3.1093 (©2020 The R Foundation for Statistical Computing), в том числе с помощью методик, описанных в работах [3, 4].

Пункты опросника. Интернет-опрос включал 34 пункта в соответствии с предыдущим исследованием пандемии гриппа H1N1 [5]. Опрос, созданный с помощью Google Forms, облачного приложения для разработки опросов, состоял из двух частей.

Первая часть собранных данных о характеристиках участников, в том числе возрасте, поле, роде занятий, месте проживания, подразделении, в котором они работали, описании клинического опыта с COVID-19, типе медицинской организации оториноларингологического профиля, количестве лет практики, а также проживали ли они с членами семьи или детьми.

Вторая часть опроса состояла из трех разделов, в которых изучались:

– тревоги и опасения участников [степень и содержание их забот, их обеспокоенность по поводу риска заражения SARS-CoV-2, недостаточность средств индивидуальной защиты (СИЗ) в своей медицинской организации];

– представления о доступности и необходимости информации о COVID-19 (предполагаемая достаточность информации о симптомах заболевания, лечении, путях передачи и профилактических мерах, предоставило ли их учреждение четкую информацию о COVID-19, какое количество информации об инфекционном заболевании респондент предпочел бы иметь);

– поведение во время пандемии COVID-19 (преднамеренные изменения поведения, такие как ограничение социальных контактов, уклонение от работы).

Большинство вопросов были дихотомическими (да/нет) или оценивались по 9-балльной шкале Лайкерта в диапазоне от 1 до 9, где 1 соответствует «очень мало» (категорически не согласен, очень низко) и 9 – «очень много» (полностью согласен, очень высоко). Некоторые вопросы были представлены в виде вопросов с несколькими вариантами ответов. Вопросы, которые можно было выразить по шкале беспокойства (например, симптомы, тревога, удовлетворенность), в основном задавались по 9-балльной шкале Лайкерта. В случаях, когда ответ не мог быть ограничен одним вариантом, он устанавливался как многовариантный.

Анкета (табл. 1) была анонимной, что отмечалось в политике конфиденциальности опубликованной информации.

Общая характеристика респондентов. В анкету были включены общие вопросы, касающиеся пола и возраста респондентов, наличия детей, места проживания, а также вопросы, связанные с их работой в системе здравоохранения. Из 282 зарегистрированных в системе респондентов 13 человек не подтвердили согласие на участие в этом исследовании (вопрос Q35), их данные были исключены из статистической обработки и анализа.

Таким образом, аналитическая когорта состояла из 269 участников.

Подавляющее большинство респондентов проживали в Санкт-Петербурге (75,9%), остальные респонденты проживали в Москве (3,5%), Ростовской (2,1%), Воронежской (1,8%), Нижегородской (1,4%) областях, Ставропольском (1,4%) и Красноярском (1,1%) краях, Мурманской (1,1%), Челябинской (1,1%) областях, Башкортостане (0,7%), Карачаево-Черкессии (0,7%), Кировской области (0,7%).

Большинство респондентов составили врачи амбулатории (поликлиники) – 28,7%, стационара – 22,7%. Административно-управленческий персонал составил 14,2%, медицинские сестры стационара – 13,1%. Остальные должности в структуре респондентов составили менее 5% каждая.

Средний возраст респондентов составил 44,7±1,4 года (медиана – 44 года, IQR=18).

Среди участвующих в опросе 79,8% (74,7%; 84,1%) были респонденты женского пола, и только 20% (15,9%; 25,3%) – мужского.

Статистическая обработка результатов ответа на вопрос Q34 «Вы в настоящее время ухаживаете за пациентами с COVID-19» 26,2% ответили, что делают это постоянно, 36,5% респондентов не ожидают, что будут этим заниматься в будущем, 30,5% респондентов считают маловероятным, что будут заниматься этим в будущем, 6,7% считают очень вероятным, что займутся этим в ближайшем будущем. Как описано выше, на основе

Таблица 1

Анкета «Исследование влияния пандемии COVID-19 на здоровье и благополучие работников медицинских организаций»

Table 1

Questionnaire «Research on the impact of the COVID-19 pandemic on the health and well-being of health workers»

Q1.	Пожалуйста, отметьте Вашу должность как медицинского работника.
Q2.	Пожалуйста, укажите свой возраст.
Q3.	Выберите свой пол.
Q4.	В каком городе Вы живете?
Q5.	Вы работаете в инфекционном отделении (больнице)?
Q6.	Опишите, пожалуйста, подразделение (отделение), к которому Вы относитесь.
Q7.	Есть ли у Вас клинический опыт с пациентами с COVID-19 (включая случаи подозрения на COVID-19)?
Q8.	Выберите Ваше основное рабочее место.
Q9.	Как долго Вы работаете в сфере здравоохранения?
Q10.	Живут ли с Вами члены семьи?
Q11.	Есть ли у Вас дети?
Q12.	Вас беспокоит пандемия COVID-19?
Q13.	Насколько Вас беспокоит пандемия COVID-19? (отметьте цифру)
Q14.	Отметьте пункты, которые вызывают у Вас беспокойство.
Q15.	Я считаю, что получил следующую информацию в полной мере: Q15.1. Я владею информацией о симптомах COVID-19. Q15.2. Я владею информацией о лечении COVID-19. Q15.3. Я владею информацией о путях передачи COVID-19. Q15.4. Я владею информацией о мерах предосторожности / профилактических мерах COVID-19.
Q16.	В какой мере Вам необходима дополнительная информация о COVID-19, кроме той, которую Вы уже имеете?
Q17.	Ваша медицинская организация предоставила Вам четкую информацию о работе в условиях пандемии COVID-19?
Q18.	Палаты и отделения, в которых Вы работаете хорошо подготовлены к пандемии COVID-19?
Q19.	Как Вы оцениваете риск заражения SARS-CoV-2?
Q20.	По Вашему мнению, насколько эффективны рекомендуемые меры профилактики?
Q21.	Q21.1. Соблюдаете ли Вы рекомендуемые стандартные меры предосторожности в медицинской организации? Q21.2. Соблюдаете ли Вы рекомендуемые стандартные меры предосторожности, находясь вне медицинской организации?
Q22.	Считаете ли Вы, что заражение SARS-CoV-2 будет иметь серьезные последствия для Вашего здоровья?
Q23.	Считаете ли Вы, что COVID-19 трудно поддается лечению?
Q24.	Был ли у Вас контакт с кем-то, кто был инфицирован SARS-CoV-2?
Q25.	Вы уже заражались SARS-CoV-2?
Q26.	Были ли Ваши коллеги по работе или член семьи инфицированы SARS-CoV-2?
Q27.	Ограничиваете ли Вы свои социальные контакты, потому что считаете свою рабочую среду «опасной»?
Q28.	Стараетесь ли Вы изолироваться от своих родственников и друзей, потому что работаете в среде «высокого риска инфицирования SARS-CoV 2»?
Q29.	Были ли Вы настолько обеспокоены COVID-19, что даже брали отпуск, чтобы не ходить на работу?
Q30.	Можно ли было частично или полностью уклониться от выполнения Ваших рабочих обязанностей во время чрезвычайных мер при пандемии COVID-19?
Q31.	В условиях пандемии COVID-19 в медорганизациях очень важны услуги профессиональной психологической поддержки?
Q32.	Оцените, насколько Вы удовлетворены своей работой.
Q33.	Согласны ли Вы с утверждением, что необходимые средства индивидуальной защиты (маски, перчатки) отсутствуют или их нет в достаточном количестве?
Q34.	Вы в настоящее время участвуете в оказании медицинской помощи пациентам с COVID-19 (включая пациентов с подозрением на COVID-19)?
Q35.	Вы согласны с тем, что Ваши ответы на этот вопросник будут использованы для клинических исследований?

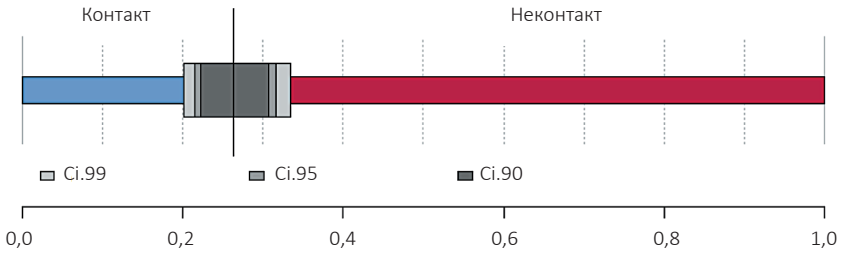

Рис. 1. Доля респондентов, относящихся к группам медицинских работников, контактирующих 26,2% [21,5%; 31,7%] и не контактирующих 73,8% [68,3%; 78,5%] с пациентами COVID-19. Доверительный интервал 99% (95%, 90%)
Fig. 1. Proportion of respondents in contact 26,2%[21,5%; 31,7%] and non-contact 73,8% [68,3%; 78,5%] groups to confirmed COVID-19. Confidence interval 99% (95%, 90%)

ответов на этот вопрос все респонденты были разделены на группы медицинских работников, контактирующих (КМР) и не контактирующих с пациентами COVID-19 (НКМР). На рис. 1 представлена диаграмма, по которой можно оценить соотношение КМР и НКМР среди участников опроса.

Результаты опроса об оценке организации работы медицинских учреждений. Для оценки медицинской организации, в которой работал респондент, предлагалось ответить на несколько вопросов: «Q18. Палаты и отделения, в которых Вы работаете, хорошо подготовлены к пандемии COVID-19?»; «Q19. Как Вы оцениваете риск заражения SARS-CoV-2?»; «Q20. По Вашему мнению, насколько эффективны рекомендуемые меры профилактики?»; «Q21.1. Соблюдаете ли Вы рекомендуемые стандартные меры предосторожности в медицинской организации?»; «Q33. Согласны ли Вы с утверждением, что необходимые средства индивидуальной защиты (маски, перчатки) отсутствуют или их нет в достаточном количестве?».

Хотя вопрос Q21.2 относится к условиям пребывания респондента вне организации, сравнение ответов на вопрос «Q21.2. Соблюдаете ли Вы рекомендуемые стандартные меры предосторожности, находясь вне медицинской организации?» с ответом на вопрос Q21.1 может косвенно влиять работа респондента в медицинской организации.

На вопросы Q18, Q19, Q20, Q33 предлагались варианты ответа по шкале от «совершенно не согласен» – 1 до «полностью согласен» – 9. Относительные доли разных ответов в двух группах медицинских работников представлены на рис. 2.

Чаще согласие с выражением «Q18. Палаты и отделения, в которых Вы работаете, хорошо подготовлены к пандемии COVID-19» выказывали представители НКМР (62%), чем КМР (58%), однако эти различия между группами были несущественными.

Более высокий риск заражения SARS-CoV-2 ощущали КМР (84%), чем НКМР (71%).

Ответы на вопрос «Q20. По Вашему мнению, насколько эффективны рекомендуемые меры профилактики?» для разных групп медицинских работников были распределены примерно одинаково: среди НКМР 19% респондентов отметило оценку ниже среднего, 19% – среднюю, 62% отметили оценку выше среднего. 22% контактирующих медицинских работников оценили эффективность рекомендуемых мер профилактики ниже среднего, 15% дали среднюю оценку и 64% оценили выше среднего.

Низкую оценку согласия с утверждением в вопросе «Q33. Согласны ли Вы с утверждением, что необходимые средства индивидуальной защиты (маски, перчатки) отсутствуют или их нет в достаточном количестве?» среди НКМР оценки ниже среднего поставили 73% респондентов, 5% дали среднюю оценку и 22% отметили высокую степень согласия с утверждением в этом вопросе. Среди группы КМР низкие оценки дали 49% респондентов, средние – 5%, выше среднего – 45% респондентов.

Для проверки гипотез о равенстве средних баллов ответов по вопросам Q18, Q19, Q20 и Q33 в разных группах МР использовался непарный двухвыборочный тест Вилкоксона (также известный как критерий суммы рангов Вилкоксона или критерий Манна–Уитни). В табл. 2 приведены значения критерия Вилкоксона (W) и уровень значимости p для проверяемой гипотезы о равенстве средних ответов (оценок) на указанные вопросы в двух группах медицинских работников.

Для вопросов Q19, Q33 уровень значимости p составляет менее принятого критического значения $\alpha = 0{,}05$, поэтому можно принять альтернативную гипотезу о том, что медиана ответов медицинских работников в группе «контактные» статистически значимо отличается от медианы ответов медицинских работников в группе «неконтактные». Однако для вопросов Q18 и Q20 различия между группами можно считать случайно обусловленными ($p > 0{,}05$).

Риск заражения SARS-CoV-2 и недостаточность средств защиты работники из группы

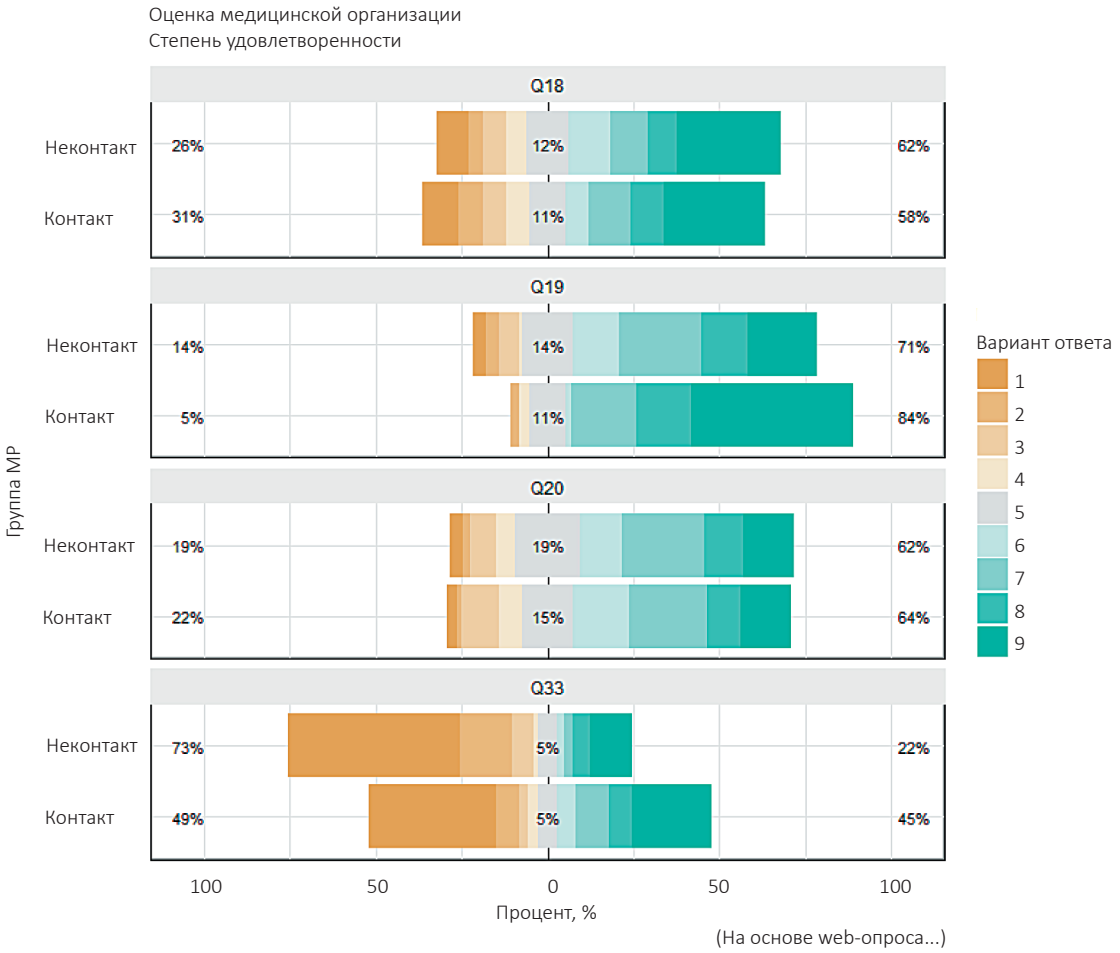

Рис. 2. Ответы на вопросы в группах медицинских работников, контактирующих с пациентами с подтвержденным диагнозом COVID-19 (на диаграмме – «контакт») и неконтактирующих («неконтакт») :
«Q18. Палаты и отделения, в которых Вы работаете, хорошо подготовлены к пандемии COVID-19?»;
«Q19. Как Вы оцениваете риск заражения SARS-CoV-2?»;
«Q20. По Вашему мнению, насколько эффективны рекомендуемые меры профилактики?»;
«Q33. Согласны ли Вы с утверждением, что необходимые средства индивидуальной защиты (маски, перчатки) отсутствуют или их нет в достаточном количестве?»

Fig. 2. Answers to questions in groups of medical workers in contact with patients with a confirmed diagnosis of COVID-19 (in the diagram – „contact“) and not in contact („no contact“):
„Q18. Are the wards and departments where you work well prepared for the COVID-19 pandemic?“;
„Q19. How do you assess the risk of infection with SARS-CoV-2“?
„Q20. In your opinion, how effective are the recommended preventive measures?“;
„Q33. Do you agree with the statement that the necessary personal protective equipment (masks, gloves) is not available or there are not enough of them?“

Таблица 2

Тестовые статистики для оценки значимости различий в оценке медицинской организации разными группами медицинских работников

Table 2

Test statistics for assessing the significance of differences in the assessment of health care facilities by different groups of health workers

Вопрос	Тестовая статистика Вилкоксона (W)	Уровень значимости *p* (*p*-value)
Q18	7494	0,7337
Q19	10 467	2,735e-06
Q20	7570,5	0,8334
Q33	9121	0,003312

Таблица 3

Распределение ответов на вопрос Q21.1 в разных группах медицинских работников

Table 3

Distribution of answers to question Q21.1 in different groups of health workers

Ответ	Группа		Всего
	КМР	НКМР	
Да	0,267	0,733	0,982
Нет	0,000	1,000	0,018
Всего	100%	100%	100%

Таблица 4

Распределение ответов на вопрос Q21.2. в разных группах медицинских работников

Table 4

Distribution of answers to question Q21.2. in different groups of medical workers

Ответ	Группа		Всего
	КМР	НКМР	
Да	0,276	0,724	0,950
Нет	0,000	1,000	0,050
Всего	100%	100%	100%

КМР оценивают статистически значимо выше (p <0,05), чем респонденты из группы НКМР.

На вопрос «Q21.1. Соблюдаете ли Вы рекомендуемые стандартные меры предосторожности в медицинской организации?» утвердительно ответили 0,982 респондента, 0,018 респондента ответили «нет». Статистически значимого различия в долях ответов между группами медицинских работников не обнаружено (Хи-квадрат = 1,810955, d.f. = 1, p = 0,1783937), OR положительного ответа на этот вопрос – 4,0270 [0,2200; 73,7205]. Результаты представлены в табл. 3.

На вопрос «Q21.2. Соблюдаете ли Вы рекомендуемые стандартные меры предосторожности, находясь вне медицинской организации?» утвердительно ответили 0,950 респондента, 0,050 респондента ответили «нет». Обнаружены статистически значимые различия в долях ответов между группами медицинских работников (Хи-квадрат = 5,240959, d.f. = 1, p = 0,02206111), OR положительного ответа на этот вопрос – 11,1080 [0,6543; 188,5809]. Результаты представлены в табл. 4.

Предполагалось, что между ответами на вопросы Q21.1. и Q21.2 существует связь. И если медицинский работник соблюдает рекомендуемые меры предосторожности внутри медицинской организации, то их он будет соблюдать и вне медицинской организации. Ниже приводятся результаты теста, при котором предполагается, что мы имеем дело с парными (связанными) выборками дихотомических данных. Для этих целей применялся тест Макнемара (McNemar's), который предназначен для сравнения частот парных выборок дихотомических данных. Он аналогичен парному t-тесту Стьюдента, но для дихотомических номинальных, а не интервальных переменных.

Нулевая гипотеза состоит в том, что маргинальные) вероятности для каждого исхода одинаковы. Другими словами, если данные сведены в таблицу сопряженности, то вероятность ответа «нет» на вопрос Q21.2 при ответе «да» на вопрос Q21.1, такая же, что вероятность ответа «нет» на вопрос Q21.1 при ответе «да» на вопрос Q21.2.

С помощью теста Макнемара обнаружены статистически значимые различия вероятностей ответа на вопрос о соблюдении мер предосторожности внутри и вне медицинской организации, т. е. нахождение медицинского работника вне медицинской организации меняет его отношение к мерам предосторожности (McNemar's chi-squared = 4,9231, df = 1, p-value = 0,0265).

В целом без учета группы медицинских работников распределение ответов на вопросы, касающиеся оценки работником медицинской организации, представлены на диаграмме heat plot.

Если по вопросам Q18, Q19, Q20 в ответах респондентов чаще встречаются утвердительные ответы, то в ответах на вопрос Q33 респонденты склонны считать неверным утверждение об отсутствии необходимых средств индивидуальной защиты (масок, перчаток).

Выводы

Чаще согласие с выражением «Q18. Палаты и отделения, в которых Вы работаете, хорошо подготовлены к пандемии COVID-19» выказывали представители НКМР (62%), чем КМР (58%), однако эти различия между группами были не суще-

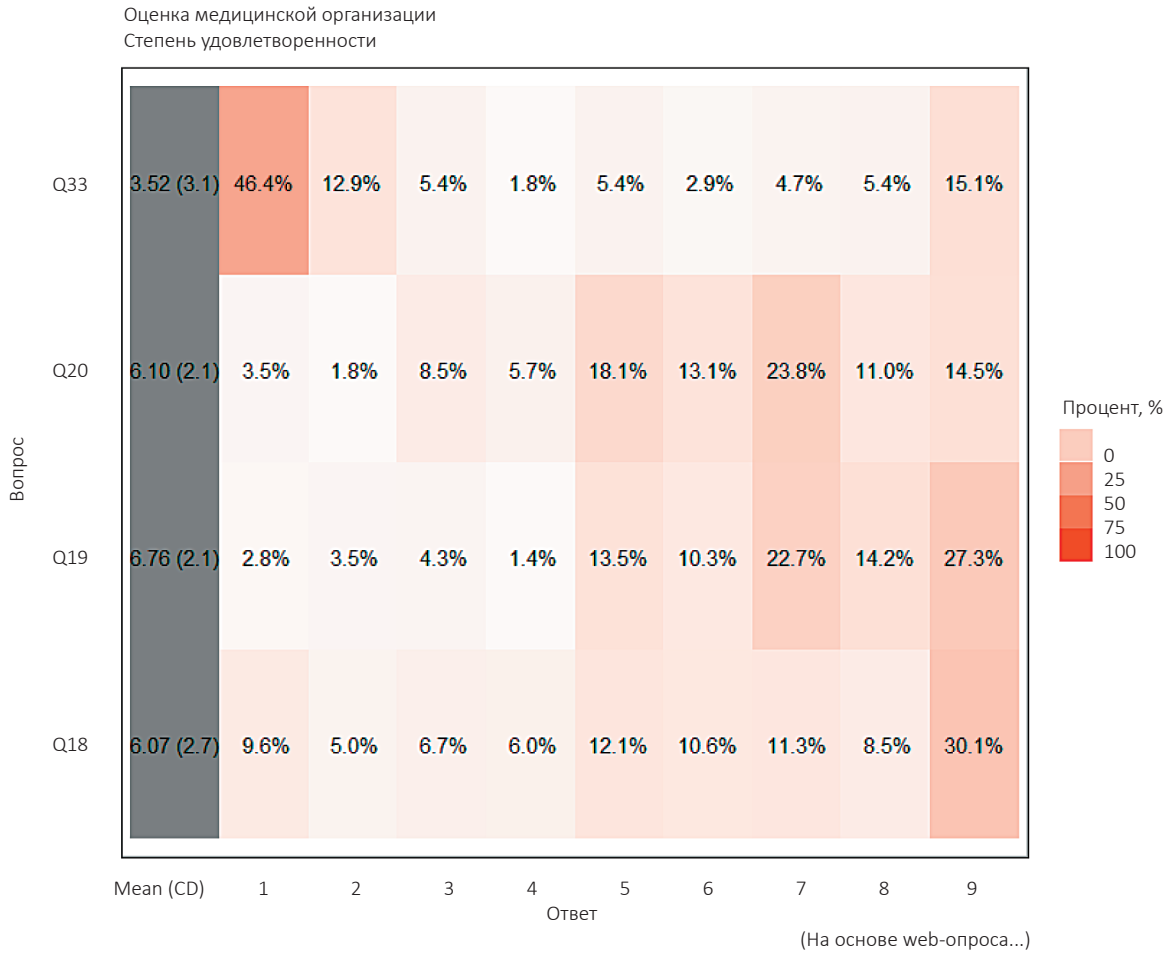

Рис. 3. Распределение ответов всех опрошенных респондентов на вопросы:
«Q18. Палаты и отделения, в которых Вы работаете, хорошо подготовлены к пандемии COVID-19»;
«Q19. Как Вы оцениваете риск заражения SARS-CoV-2?»;
«Q20. По Вашему мнению, насколько эффективны рекомендуемые меры профилактики?»;
«Q33. Согласны ли Вы с утверждением, что необходимые средства индивидуальной защиты (маски, перчатки) отсутствуют или их нет в достаточном количестве?»

Fig. 3. Distribution of answers among all respondents to the questions:
„Q18. Are the wards and departments where you work well prepared for the COVID-19 pandemic?";
„Q19. How do you assess the risk of infection with SARS-CoV-2?
„Q20. In your opinion, how effective are the recommended preventive measures?";
„Q33. Do you agree with the statement that the necessary personal protective equipment (masks, gloves) is not available or there are not enough of them?

ственными. Более высокий риск заражения SARS-CoV-2 ощущали КМР (84%), чем НКМР (71%). Ответы на вопрос «Q20. По Вашему мнению, насколько эффективны рекомендуемые меры профилактики?» для разных групп медицинских работников были распределены примерно одинаково.

Низкую оценку согласия с утверждением в вопросе «Q33. Согласны ли Вы с утверждением, что необходимые средства индивидуальной защиты (маски, перчатки) отсутствуют или их нет в достаточном количестве?» среди НКМР оценки ниже среднего поставили 73% респондентов, 5% дали среднюю оценку и 22% отметили высокую степень согласия с утверждением в этом вопросе. Среди группы КМР низкие оценки дали 49% респондентов, средние – 5%, выше среднего – 45% респондентов (рис. 3).

Для проверки гипотез о равенстве средних баллов ответов по вопросам Q18, Q19, Q20 и Q33 в разных группах МР использовался непарный двухвыборочный тест Вилкоксона (также известный как критерий суммы рангов Вилкоксона или критерий Манна–Уитни). Риск заражения SARS-CoV-2 и недостаточность средств защиты работники из группы КМР оценивают статистически значимо выше ($p < 0{,}05$), чем респонденты из группы НКМР.

На вопрос «Q21.1. Соблюдаете ли Вы рекомендуемые стандартные меры предосторожности в медицинской организации?» утвердительно ответили 0,982 респондента, 0,018 респондента

ответили «нет». Статистически значимого различия в долях ответов между группами медицинских работников не обнаружено (Хи-квадрат = 1,810955, $df = 1$, $p = 0{,}1783937$). На вопрос «Q21.2. Соблюдаете ли Вы рекомендуемые стандартные меры предосторожности, находясь вне медицинской организации?» утвердительно ответили 0,950 респондента, 0,050 респондента ответили «нет». Обнаружены статистически значимые различия в долях ответов между группами медицинских работников (Хи-квадрат = 5,240959, $df = 1$, $p = 0{,}02206111$). С помощью теста Макнемара обнаружены статистически значимые различия вероятностей ответа на вопрос о соблюдении мер предосторожности внутри и вне медицинской организации, т. е. нахождение медицинского работника вне медицинской организации меняет его отношение к мерам предосторожности (McNemar's chi-squared = 4,9231, $df = 1$, p-value = 0,0265).

В целом без учета группы медицинских работников на вопросы Q18, Q19, Q20 в ответах респондентов чаще встречаются утвердительные ответы, а в ответах на вопрос Q33 респонденты склонны считать неверным утверждение об отсутствии необходимых средств индивидуальной защиты (масок, перчаток).

Авторы заявляют об отсутствии конфликта интересов.

ЛИТЕРАТУРА/REFERENCES

1. An Y., Yang Y., Wang A., Li. Y., Zhang Q., Cheung T., Ungvari G. S., Qin M. Z., An F. R., Xiang Y. T. Prevalence of depression and its impact on quality of life among frontline nurses in emergency departments during the COVID-19 outbreak. *J Affect Disord*. 2020; Nov 1;276:312-315. https://doi.org/10.1016/j.jad.2020.06.047
2. Корнеенков А. А., Рязанцев С. В., Вяземская Е. Э., Будковая М. А. Меры информативности диагностических медицинских технологий в оториноларингологии: вычисление и интерпретация. *Российская оториноларингология.* 2020;19(1):46–55. https://doi.org/10.18692/1810-4800-2020-1-46-55
   Korneenkov A. A., Ryazantsev S. V., Vyazemskaya E. E., Budkovaya M. A. The measures of informativeness of diagnostic medical technologies in otorhinolaryngology: calculation and interpretation. *Rossiiskaya otorinolaringologiya.* 2020;19(1):46-55. (In Russ.). https://doi.org/10.18692/1810-4800-2020-1-46-55
3. Korneenkov A., Ryazantsev S., Khramov A., Levin S. Environmental factor in the spatial analysis of hearing impairments in residents of the Chalyabinsk region. *Journal Akustika.* 2021;39(39). Retrieved from https://www.journalakustika.com/index.php
4. Корнеенков А. А., Янов Ю. К., Рязанцев С. В., Вяземская Е. Э., Астащенко С. В., Рязанцева Е. С. Метаанализ клинических исследований в оториноларингологии. *Вестник оториноларингологии.* 2020;85(2):26–30 https://doi.org/10.17116/otorino20208502126
   Korneenkov A. A., Yanov Yu. K., Ryazantsev S. V., Vyazemskaya E. E., Astashchenko S. V., Ryazantseva E. S. A meta-analysis of clinical studies in otorhinolaryngology. *Vestnik otorinolaringologii.* 2020;85(2):26-30. (In Russ.). https://doi.org/10.17116/otorino20208502126
5. Goulia P., Mantas C., Dimitroula D., Mantis D., Hyphantis T. General hospital staff worries, perceived sufficiency of information and associated psychological distress during the A/H1N1 influenza pandemic. *BMC Infect Dis.* 2010;10:322 https://doi.org/10.1186/1471-2334-10-322.

Информация об авторах

✉ **Корнеенков Алексей Александрович** – доктор медицинских наук, профессор, заведующий научно-исследовательской лаборатории клинической информатики и биостатистики, Санкт-Петербургский научно-исследовательский институт уха, горла, носа и речи (190013, Россия, Санкт-Петербург, Бронницкая ул., д. 9); e-mail: korneyenkov@gmail.com

ORCID: https://orcid.org/0000-0001-5870-8042

Овчинников Павел Александрович – кандидат медицинских наук, начальник 60-го оториноларингологического отделения, 3 Центральный военный клинический госпиталь имени А. А. Вишневского (143420, Московская обл., Красногорский р-н, п/о Архангельское, пос. Новый, д. 1); e-mail: generallor@mail.ru

ORCID: https://orcid.org/0000-0002-5235-085X

Вяземская Елена Эмильевна – инженер научно-исследовательской лаборатории клинической информатики и биостатистики, Санкт-Петербургский научно-исследовательский институт уха, горла, носа и речи (190013, Россия, Санкт-Петербург, Бронницкая ул., д. 9); e-mail: vyazemskaya.elena@gmail.com

ORCID: https://orcid.org/0000-0002-4141-2226

Дворянчиков Владимир Владимирович – доктор медицинских наук, профессор, заслуженный врач России, директор, Санкт-Петербургский научно-исследовательский институт уха, горла, носа и речи (190013, Россия, Санкт-Петербург, Бронницкая ул., д. 9); e-mail: 3162256@mail.ru

ORCID: https://orcid.org/0000-0002-0925-7596

Фанта Иван Васильевич – кандидат медицинских наук, заведующий организационно-методическим отделом, Санкт-Петербургский научно-исследовательский институт уха, горла, носа и речи (190013, Россия, Санкт-Петербург, Бронницкая ул., д. 9); тел.: +7 (812) 316-54-29, e-mail: 3165429@mail.ru

ORCID: https://orcid.org/0000-0002-1110-7087

Янов Юрий Константинович – доктор медицинских наук, профессор, академик РАН, Северо-Западный государственный медицинский университет им. И. И. Мечникова (191015, Россия, Санкт-Петербург, Кирочная ул., д. 41); e-mail: 9153864@mail.ru

ORCID: https://orcid.org/0000-0001-9195-128X

Information about authors

✉ **Alexei A. Korneenkov** – MD, Professor, Head of the Research Laboratory of Clinical Informatics and Biostatistics, Saint Petersburg Research Institute of Ear, Throat, Nose and Speech (9, Bronnitskaya Str., Saint Petersburg, Russia, 190013); e-mail: korneyenkov@gmail.com
ORCID: https://orcid.org/0000-0001-5870-8042

Pavel A. Ovchinnikov – MD Candidate, Head of the 60th Otorhinolaryngological Department, Vishnevsky 3rd Central Military Clinical Hospital (1, Settlement Novy, p/o Arkhangelskoe, Krasnogorsk district, Moscow region, Russia, 143420); e-mail: generallor@mail.ru
ORCID: https://orcid.org/0000-0002-5235-085X

Elena E. Vyazemskaya – engineer of the Research Laboratory of Clinical Informatics and Biostatistics, Saint Petersburg Research Institute of Ear, Throat, Nose and Speech (9, Bronnitskaya Str., Saint Petersburg, Russia, 190013); e-mail: vyazemskaya.elena@gmail.com
ORCID: https://orcid.org/0000-0002-4141-2226

Vladimir V. Dvoryanchikov – MD, Professor, director, Saint-Petersburg Research Institute of Ear, Throat, Nose and Speech (9, Bronnitskaya Str., Saint Petersburg, Russia, 190013); e-mail: 3162256@mail.ru
ORCID: https://orcid.org/0000-0002-0925-7596

Ivan V. Fanta – MD Candidate, Head of the organizational and methodological department, Saint Petersburg Research Institute of Ear, Throat, Nose and Speech (9, Bronnitskaya str., St. Petersburg, 190013, Russia); e-mail: 3165429@mail.ru
ORCID: https://orcid.org/0000-0002-1110-7087

Yurii K. Yanov – MD, Professor, Member of the Russian Academy of Sciences, Mechnikov North-Western State Medical University (41, Kirochnaya str., St. Petersburg, 190013, Russia); e-mail: 9153864@mail.ru
ORCID: https://orcid.org/0000-0001-9195-128X

Статья поступила 16.01.2022
Принята в печать 10.05.2022

УДК 576.8.094.7:612.72:616.216.1-002-089.878
https://doi.org/10.18692/1810-4800-2022-3-70-79

Оценка локального мукоцилиарного клиренса среднего носового хода при различных хирургических вмешательствах у больных с инородными телами верхнечелюстных пазух

О. В. Мареев[1], Г. О. Мареев[1], И. Ю. Ермаков[2], И. В. Федосов[3]

[1] Саратовский государственный медицинский университет им. В. И. Разумовского, Саратов, 410012, Россия

[2] Городская больница № 40, Сестрорецк, Санкт-Петербург, 197706, Россия

[3] Саратовский национальный исследовательский государственный университет имени Н. Г. Чернышевского, Саратов, 410012, Россия

Изучение мукоцилиарного клиренса (МЦК), оценка вариантов оперативного доступа к верхнечелюстной пазухе с позиции МЦК по поводу инородных тел представляет возрастающий интерес в оториноларингологии ввиду все увеличивающейся частоты возникновения этой патологии, ее искусственного (вторичного) характера, то есть возникающей на фоне заведомого отсутствия каких-либо исходных патологических изменений. Цель настоящего исследования – изучение локальной функции МЦК среднего носового хода в послеоперационном периоде у больных с инородными телами верхнечелюстных пазух при различных способах проведения хирургического вмешательства на верхнечелюстной пазухе. Методы. В исследовании принимало участие 60 больных с инородными телами верхнечелюстных пазух и группа сравнения из 60 здоровых лиц. Больные были разделены на 2 группы по 30 человек по виду хирургического доступа – трансмаксиллярная троакарная эндоскопическая гайморотомия, эндоназальная эндоскопическая антростомия. Исследуемым проводили компьютерную томографию (КТ). В исследовании локального МЦК использовались современные методики математического анализа данных высокоскоростной видеосъемки препарата цилиарного эпителия. Для субъективной оценки назальных симптомов применялся опросник. Исследования проводилось в раннем (1–14 дней), позднем (1–6 месяцев) послеоперационном периоде. Результаты. Выявлено, что нормативное локальное значение МЦК среднего носового хода у здоровых лиц составляет 11,76 ± 3,01 Гц. У больных с инородными телами верхнечелюстной пазухи наибольшее влияние на исходный локальный МЦК, его нарушение в послеоперационном периоде оказывают изменения среднего носового хода, клеток решетчатого лабиринта, мицетома. Значения локального МЦК среднего носового хода зависят от доступа к верхнечелюстной пазухе. Заключение. С использованием методов оценки локального МЦК необходимо оптимизировать доступ к верхнечелюстной пазухе с более широким применением методик, не затрагивающих ключевую область остиомеатального комплекса (трансмаксиллярный эндоскопический доступ, доступ через нижний носовой ход).

Ключевые слова: мукоцилиарный клиренс, частота биения ресничек, инородные тела, верхнечелюстной синусит, эндоскопическая антростомия, троакарная трансмаксиллярная эндоскопическая гайморотомия.

Для цитирования: Мареев О. В., Мареев Г. О., Ермаков И. Ю., Федосов И. В. Оценка локального мукоцилиарного клиренса среднего носового хода при различных хирургических вмешательствах у больных с инородными телами верхнечелюстных пазух. *Российская оториноларингология.* 2022;21(3):70–79. https://doi.org/10.18692/1810-4800-2022-3-70-79

© Коллектив авторов, 2022

Evaluation of local mucociliary clearance of middle nasal meatus during various surgical interventions in patients with foreign bodies of maxillary sinuses

O. V. Mareev[1], G. O. Mareev[1], I. Yu. Ermakov[2], I. V. Fedosov[3]

[1] *Razumovsky Saratov State Medical University, Saratov, 410012, Russia*

[2] *City Hospital No. 40, Sestroretsk, Saint Petersburg, 197706, Russia*

[3] *Chernyshevsky Saratov National Research State University, Saratov, 410012, Russia*

Examination of mucociliary clearance (MCC), evaluation of options for operative access to the maxillary sinus, from the position of MCC, regarding foreign bodies, are of increasing interest in otorhinolaryngology due to the ever-increasing incidence of this pathology, its artificial (secondary) nature—that is, arising against the background of known absence of any initial pathological changes. Objective. To study the local function of the MCC of the middle nasal passage in the postoperative period in patients with foreign bodies of the maxillary sinuses with various methods of surgical intervention on the maxillary sinus. Methods. The study involved 60 patients with foreign bodies of the maxillary sinuses and a comparison group of 60 healthy individuals. The patients were divided into 2 groups of 30 people according to the type of surgical access—trocar endoscopic maxillary sinusotomy, endonasal endoscopic antrostomy. The subjects underwent computed tomography (CT). For examination of local MCC, modern methods of mathematical analysis of data from high-speed video filming of a ciliary epithelium preparation were used. A questionnaire was used to subjectively assess nasal symptoms. The examinations were conducted in the early (1–14 days), late (1–6 months) postoperative period. Results. It was revealed that the normative local value of the MCC of the middle meatus in healthy individuals is 11,76 ± 3,01 Hz. In patients with foreign bodies of the maxillary sinus, the greatest influence on the initial local MCC, its violation in the postoperative period is exerted by changes in the middle meatus, cells of the ethmoid labyrinth, and mycetoma. The values of the local MCC of the middle meatus depend on the access to the maxillary sinus. Conclusion. Using methods for assessing local MCC, it is necessary to optimize access to the maxillary sinus with a wider use of techniques that do not affect the key area of the osteomeatal complex (transmaxillary endoscopic approach, access through the lower meatus).

Keywords: mucociliary clearance, ciliary beat frequency, foreign bodies, maxillary sinusitis, endoscopic antrostomy, trocar transmaxillary endoscopic maxillary sinusotomy.

For citation: Mareev O. V., Mareev G. O., Ermakov I. Yu., Fedosov I. V. Evaluation of local mucociliary clearance of middle nasal meatus during various surgical interventions in patients with foreign bodies of maxillary sinuses. *Rossiiskaya otorinolaringologiya*. 2022;21(3):70-79. https://doi.org/10.18692/1810-4800-2022-3-70-79

Введение

Мукоцилиарный клиренс (МЦК) — это неспецифический механизм, осуществляющий местную защиту слизистой оболочки органов дыхания от внешних воздействий, включая инфекцию, путем перемещения носовой слизи за счет согласованного и направленного биения ресничек [1, 2]. МЦК является основной функцией слизистой оболочки околоносовых пазух и полости носа [3]. Развитие хронических процессов в полости носа и околоносовых пазухах в первую очередь связано с появлением дефектов в системе МЦК слизистой оболочки полости носа и околоносовых пазух [4].

В имеющемся отечественном фундаментальном труде [5] описаны современные методики исследования МЦК на микроуровне, однако отсутствуют сведения об исследованиях МЦК при ринологических операциях и в послеоперационном периоде. Имеющиеся в литературе разнообразные сведения по этому вопросу не позволяют установить точно значения локального МЦК в ключевых зонах полости носа [6, 7]. Влияние на МЦК хирургической травмы представляется весьма различно в исследованиях разных авторов, однако все они сходятся на том, что послеоперационные изменения МЦК несомненно присутствуют в течение длительного времени [7–10]. Применение сахаринового теста дает лишь оценку продвижения слизи по полости носа спереди назад, при этом зоны соустий пазух не участвуют в этом процессе [11].

Темой исследования будет являться: состояние локального МЦК среднего носового хода в норме, и при инородных телах верхнечелюстных пазух; оценка с точки зрения МЦК различных видов оперативного доступа к верхнечелюстной пазухе. Решение именно этого вопроса представляет особый интерес в современной оториноларингологии ввиду все увеличивающейся частоты возникновения этой патологии, возникающей на фоне заведомого отсутствия каких-либо исходных патологических изменений МЦК.

Цель исследования

Исследование локальной функции МЦК среднего носового хода в послеоперационном периоде у больных с инородными телами верхнечелюстных пазух при различных способах проведения хирургического вмешательства на верхнечелюстной пазухе.

Пациенты и методы исследования

В исследовании участвовали 60 больных с инородными телами верхнечелюстной пазухи из числа пациентов клиники оториноларингологии имени Н. П. Симановского УКБ № 1 им. С. Р. Миротворцева ФГБОУ ВО «Саратовский государственный медицинский университет». В группу исследования включались больные от 18 до 50 лет, инородные тела верхнечелюстных пазух после эндодонтических вмешательств на зубах верхней челюсти. Всем больным обязательно проводилось КТ-исследование на современных компьютерных томографах высокого разрешения. Из исследования нами исключались больные, имевшие: анамнез хронических заболеваний околоносовых пазух; отягощенный аллергоанамнез; признаки аллергического или вазомоторного ринита в анамнезе; наследственные заболевания, сопровождающиеся дефектами мукоцилиарного клиренса. Анамнез заболевания – от 1 месяца до 9 лет. Больные составили 2 равные группы по 30 человек, в каждой из которых было проведено хирургическое лечение: в I группе доступ в верхнечелюстную пазуху осуществлялся при помощи эндоскопической трансмаксиллярной гайморотомии (с использованием троакара Storz или воронки В. С. Козлова – В. Н. Красножена, далее трансмаксиллярный доступ) [12, 13]; во II группе больные были оперированы при помощи эндоскопического эндоназального доступа в верхнечелюстную пазуху (далее эндоскопическая антростомия).

Контрольную группу составили 60 здоровых лиц без патологии полости носа и околоносовых пазух, которым было проведено КТ-исследование.

По результатам компьютерной томографии все обследованные нами больные были разделены на 3 подгруппы по степени выраженности на КТ морфологических изменений в области среднего носового хода, верхнечелюстной пазухи, клеток решетчатого лабиринта, лобной пазухи:

1) практическое отсутствие изменений в пазухах или незначительные изменения в виде локальных утолщений слизистой на стенках пазухи без изменений области соустья и среднего носового хода, передних клеток решетчатого лабиринта (далее КТ1, 7 – больных в I группе, 9 – больных во II группе);

2) значительное утолщение стенок пазух без изменений области соустья и отсутствие значительной реакции со стороны среднего носового хода и передних клеток решетчатого лабиринта (КТ2, 15 – в I группе, 11 – во II группе);

3) выраженный продуктивно-пролиферативный процесс, обтюрация соустья пазухи, сопутствующие поражения клеток решетчатого лабиринта или лобной пазухи, наличие полипозных изменений слизистой оболочки в среднем носовом ходе (КТ3, 8 – в I группе, 10 – во II группе).

Мицетома в верхнечелюстной пазухе по данным КТ (впоследствии подтвержденная в ходе оперативного вмешательства и гистологического исследования операционного материала из верхнечелюстной пазухи) наблюдалась у 26 человек в I группе и у 28 во II группе.

Для проведения работы нами использован как основной метод локальной оценки МЦК с использованием современных методик математического анализа данных высокоскоростной цифровой микровидеосъемки [14]. Регистрация изображения проводится в проходящем свете при помощи микроскопа Zeiss с объективом Zeiss 100/1.25 с числовой апертурой и масляной иммерсией. В качестве источника света использован зеленый светоизлучающий диод мощностью 1 Вт, установленный в осветитель с пластиковой линзой коллектора. Изображение клеток мерцательного эпителия регистрировалось при помощи цифровой КМОП камеры acA 1920 – 155 um (Basler, Германия) с разрешением 1920 × 1200 пикселей при частоте 164 кадр/с. Управление камерой осуществлялось при помощи оригинального программного обеспечения, разработанного нами в среде LabVIEW. Для измерения частоты биений ресничек размер изображения уменьшался до 200 × 200 пикселей. При этом частота кадров увеличивалась до 400 кадр/с.

Для измерений использовалась серия из 4000 кадров продолжительностью 10 с. Это обеспечивает измерение биений с частотой до 200 Гц с разрешением по частоте 0,1 Гц. Записанная серия изображений обрабатывалась при помощи специально разработанной программы. Общий вид программного обеспечения и изображение препарата клетки мерцательного эпителия, получаемое в ходе исследования, показаны на рис. 1. Результат спектрального анализа – первая гармоника F (Гц) и есть показатель частоты биения ресничек (локального МЦК), используемый нами в дальнейшем в работе [15, 16].

Браш-биопсия при исследовании под контролем эндоскопа бралась со слизистой оболочки полости носа из области естественного соустья. Использовались прямые и изогнутые щетки (кисточки) Storz, а также Olympus, Биолайн и др.

Сахариновый тест применялся нами для интегральной оценки состояния мукоцилиарного транспорта полости носа.

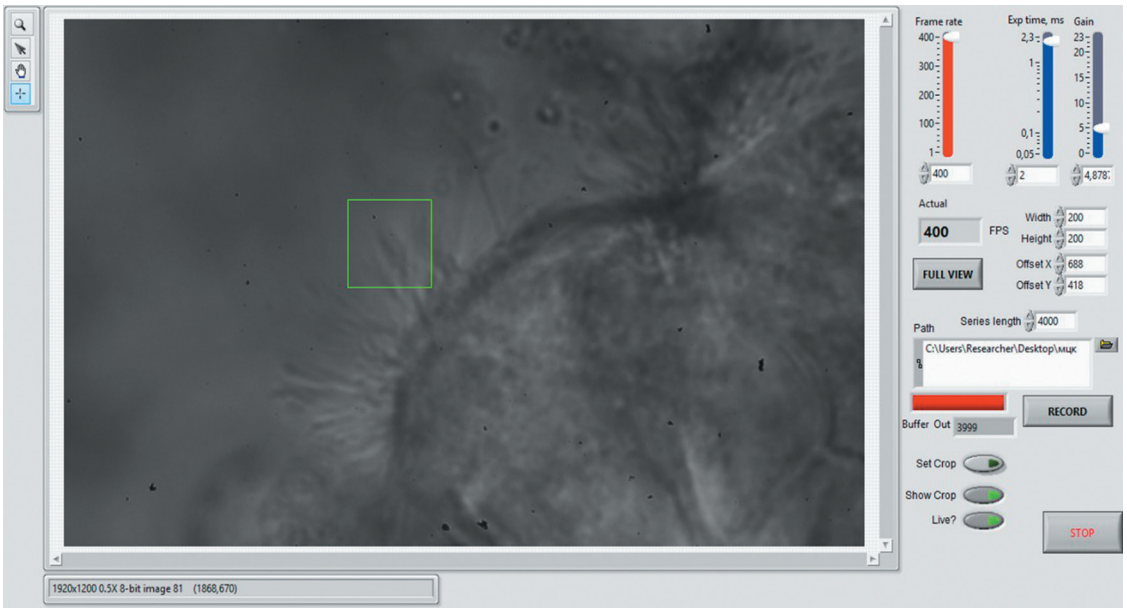

Рис. 1. Вид препарата мерцательного эпителия слизистой оболочки полости носа, полученного при помощи браш-биопсии из среднего носового хода, при помощи камеры, подключенной к ПК, и разработанного оригинального программного обеспечения, наблюдают на экране монитора персонального компьютера. Оператор выделяет на кадре прямоугольную область, интересную для исследования, и все части кадра, не вошедшие в данную область, отсекаются

Fig. 1. View of the preparation of the ciliated epithelium of the nasal mucosa, obtained by brush biopsy from the middle nasal passage, using a camera connected to a PC and developed original software, is observed on the screen of a personal computer monitor. The operator selects a rectangular area on the frame that is interesting for research, and all parts of the frame that are not included in this area are cut off

Для исследования субъективной симптоматики нами применялся опросник с визуально-аналоговой шкалой (ВАШ), который содержал 5 вопросов, касающихся непосредственно функционального состояния полости носа: 1 – наличие отделяемого (ринорея) со стороны оперативного вмешательства или стекание отделяемого в носоглотку (локализации инородного тела); 2 – нарушение носового дыхания со стороны оперативного вмешательства (локализации инородного тела); 3 – нарушение обоняния; 4 – ощущение дискомфорта, заложенности носа со стороны оперативного вмешательства (локализации инородного тела); 5 – головная боль, боль и чувство давления в проекции верхнечелюстной пазухи со стороны оперативного вмешательства (локализации инородного тела).

Больные отмечали на ВАШ соответствующую каждому вопросу точку, которая, по их мнению, соответствует выраженности симптоматики, описанной в этом вопросе. В дальнейшем результат ответов на все вопросы опросника суммировался и для удобства работы делился на 10 с получением, таким образом, цифр от 0 до 5, где 0 соответствовал наименьшей выраженности субъективной симптоматики (наилучшему субъективному состоянию полости носа у больного), а 5 – наибольшей выраженности субъективной симптоматики (худшему субъективному состоянию полости носа у больного).

Результаты и обсуждение

В результате проведения исследования локальной функции МЦК среднего носового хода у здоровых лиц нами установлено, что нормативный средний показатель составил 11,76 ± 3,01 Гц. Следует отметить, что указанное распределение в выборке является нормальным биноминальным распределением, значения среднего и медианы приблизительно равны; гистограмма выборки фактически симметрична около среднего значения; при этом значения МЦК в норме являются высоко вариабельным параметром – размах (интервал изменения) в выборке составляет 10,18, минимальное значение МЦК составило 6,72 Гц, максимальное – 16,90 Гц. При вычислении коэффициента линейной корреляции между возрастом обследованных и значениями МЦК оказалось, что связи между этими параметрами нет ($r = -0{,}05$).

При анализе данных исходного локального МЦК всей группы больных с инородными телами верхнечелюстных пазух установлено, что средний показатель локального МЦК среднего носового хода составил 10,84 ± 3,80 Гц. В данном случае вариабельность этого параметра еще более высока: размах в выборке составляет 17,00; минимальное значение МЦК составило 1,64 Гц, максимальное – 18,64 Гц. Если сравнить всю выборку данных исходных значений локального МЦК среднего носового хода у больных с инородными телами верхнечелюстных пазух с аналогичным

показателем, измеренным в контрольной группе, то окажется, что различия статистически незначимы ($t_{набл}$ = 0,27, df = 88, $t_{табл}$ = 1,99).

Таким образом, интересно установить причины, которые приводят к такому различию в исходных (до оперативного вмешательства) показателях локального МЦК среднего носового хода у больных. Так, если разделить больных на основные две группы исследования по выполненному затем оперативному вмешательству, то в этих группах отсутствуют значимые статистические различия в уровне исходного МЦК среднего носового хода до оперативного вмешательства. Сравнение по t-критерию Стьюдента нормативных показателей и основных групп исследования дает следующие значения соответственно: $t_{набл}$ = 0,16, df = 88, $t_{набл}$ = 1,99, $t_{набл}$ = 0,28, df = 88, $t_{набл}$ = 1,99. Таким образом, что группы, взятые нами для клинического исследования, являются достаточно репрезентативными выборками с точки зрения показателя исходного МЦК среднего носового хода. Для дальнейшего исследования в основных подгруппах уместно выделить подгруппы по морфологическим изменениям в полости носа и околоносовых пазухах, выявленным по данным КТ-исследования (табл. 1). В данном случае различия в подгруппах КТ1–КТ3 статистически значимы ($t_{набл}$ = 3,24, df = 13, $t_{набл}$ = 2,16).

Таким образом, именно характер морфологических изменений слизистой оболочки в области среднего носового хода и окружающих околоносовых пазух, выявляемый по данным КТ, оказывает наибольшее влияние на полученные в ходе измерений значения локального МЦК среднего носового хода. Также статистически значимо на исходные значения локального МЦК среднего носового хода влияет и наличие мицетомы в верхнечелюстной пазухе (однофакторный дисперсионный анализ $F_{набл}$ = 8,87 при $F_{крит}$ = 4,31).

При этом статистически значимых различий между средним временем сахаринового теста в подгруппах не получено. Несмотря на несколько большее среднее время сахаринового теста, обнаруживаемое при изменениях КТ1–КТ3, это различие статистически незначимо (табл. 1; $t_{набл}$ = 0,15, df = 118, $t_{набл}$ = 1,98; $t_{набл}$ = 0,05, df = 118, $t_{набл}$ = 1,98). Также и наличие мицетомы не влияет статистически значимо на среднее время сахаринового теста.

Средние результаты исследования локального МЦК среднего носового хода и сахаринового теста в основных группах исследования в послеоперационном периоде приведены в табл. 2 и графически на рис. 2. Для наглядности графического изображения данных они нормированы к значению 1,0. Хорошо заметно, что имеются значительные различия между II группой больных, где хирургический доступ в верхнечелюстную пазуху производился с помощью эндоназальной антростомии, и I группой, где хирургический доступ в верхнечелюстную пазуху производился вне области среднего носового хода. При относительно нормальном среднем значении локального МЦК среднего носового хода во всех группах до хирургического вмешательства после его проведения оно фактически не претерпевает значимых изменений в I группе и значительно падает во II группе. Однофакторный дисперсионный анализ данных локального МЦК, проведенный в основных группах исследования, показал статистически значимое влияние вида хирургического доступа на локальный МЦК среднего носового хода ($F_{набл}$ = 39,66 при $F_{крит}$ = 4,35).

Время сахаринового теста увеличивается после оперативного вмешательства на период раннего послеоперационного периода (1–14 дней) во II группе, при этом в I группе это явление практически не наблюдается. В позднем послеоперационном периоде (1–6 месяцев) время сахарино-

Таблица 1

Средние исходные значения локального МЦК среднего носового хода и сахаринового теста при распределении больных с инородными телами верхнечелюстных пазух по группам в зависимости от КТ стадии процесса

Table 1

Average initial values of local MCC of the middle nasal passage and saccharin test when distributing patients with foreign bodies of the maxillary sinuses into groups depending on from the CT stage of the process

Вид доступа	Частота основной гармоники спектра, Гц ± σ	
	КТ1	КТ2
Трансмаксиллярный	13,24±1,25	12,50±1,23
Эндоназальная антростомия	12,06±3,43	11,17±5,09
Время сахаринового теста, мин ± σ		
Трансмаксиллярный	12,64±1,77	12,80±2,27
Эндоназальная антростомия	12,53±2,38	14,50±3,97

Таблица 2

Средние результаты исследования локального МЦК среднего носового хода и сахаринового теста в основных группах (в зависимости от типа оперативного доступа к верхнечелюстной пазухе), $M \pm \sigma$

Table 2

Average results of the study of local MCC of the middle nasal passage and saccharin test in the main groups (depending on the type of surgical access to the maxillary sinus), $M \pm \sigma$

В ближайшем послеоперационном периоде (2–14 дней с момента оперативного вмешательства)						
День исследования с момента операции	До операции	2-й день	4-й день	7-й день	10-й день	12-й день
I группа (трансмаксиллярный доступ)						
Локальный МЦК среднего носового хода, Гц	11,06±3,09	8,95±3,70	8,35±2,76	11,40±2,52	10,71±2,62	10,56±3,02
Сахариновый тест, мин	14,49±3,85	14,69±3,24	14,09±3,81	14,29±2,90	13,56±3,43	13,83±3,84
II группа (эндоскопическая антростомия)						
Локальный МЦК среднего носового хода, Гц	10,25±4,43	–	–	4,25±1,94	4,58±1,88	5,21±2,67
Сахариновый тест, мин	15,54±4,57	–	–	21,26±4,56	19,59±4,10	19,14±4,73

В отдаленном послеоперационном периоде (1–6 месяцев с момента оперативного вмешательства)					
Месяц исследования с момента операции	1 мес.	2 мес.	3 мес.	4 мес.	6 мес.
I группа (трансмаксиллярный доступ)					
Локальный МЦК среднего носового хода, Гц	10,12±3,02	10,94±1,84	10,87±2,82	11,23±3,30	10,97±3,20
Сахариновый тест, мин	12,10±1,99	12,03±2,26	12,67±2,56	11,60±2,19	11,56±2,17
II группа (эндоскопическая антростомия)					
Локальный МЦК среднего носового хода, Гц	5,17±2,48	6,85±3,93	7,10±3,55	8,17±3,80	8,24±4,84
Сахариновый тест, мин	12,72±3,14	12,11±2,50	11,85±2,24	11,81±2,42	11,71±2,16

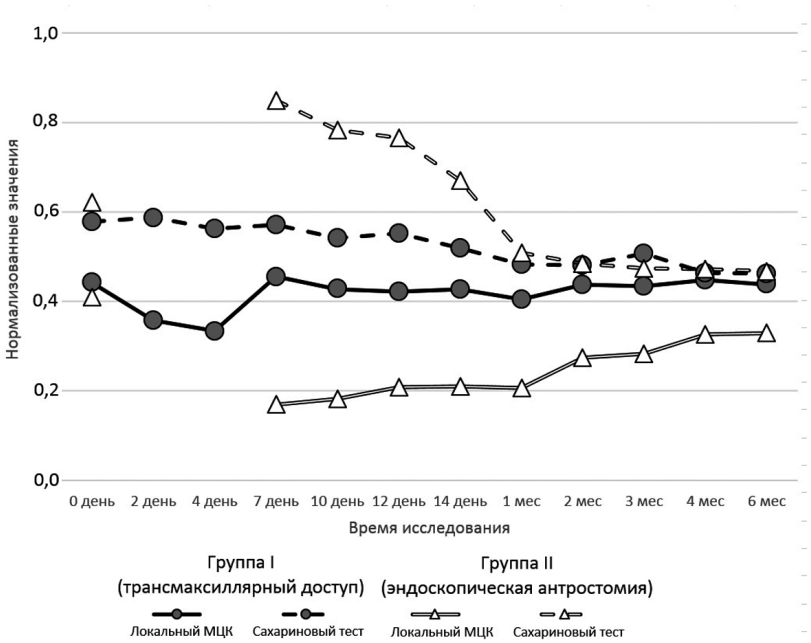

Рис. 2. Графическое представление нормализованных средних значений локального МЦК среднего носового хода и сахаринового теста в послеоперационном периоде в основных группах исследования

Fig. 2. Graphical representation of the normalized average values of the local MCC of the middle nasal passage and saccharin test in the postoperative period in the main groups of the study

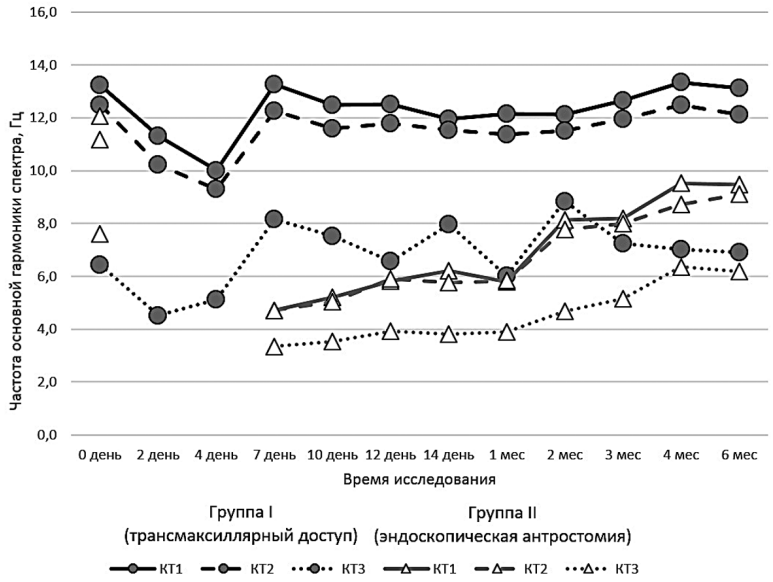

Рис. 3. Графическое представление средних значений локального МЦК среднего носового хода в основных группах исследования при разделении на подгруппы по КТ стадии процесса

Fig. 3. Graphical representation of the average values of the local MCC of the middle nasal passage in the main groups of the study, when divided into subgroups according to the CT stage of the process

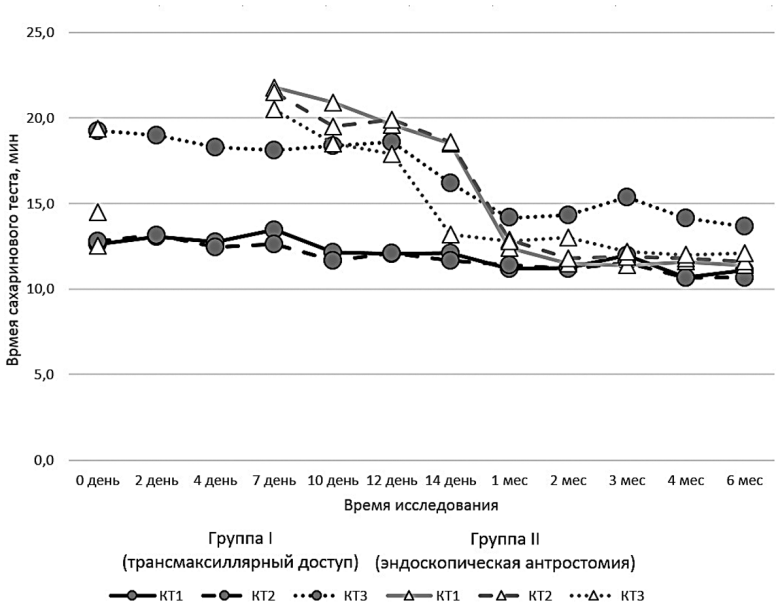

Рис. 4. Графическое представление средних значений сахаринового теста в основных группах исследования при разделении на подгруппы по КТ стадии процесса

Rice. 4. Graphical representation of the average values of the saccharin test in the main groups of the study, when divided into subgroups by CT stage of the process

вого теста постепенно приходит к нормативным значениям или близко к таковым до хирургического вмешательства в обеих группах. Интересно, что в итоге однофакторного дисперсионного анализа результатов сахаринового теста в послеоперационном периоде влияние вида хирургического доступа на него не обнаружено ($F_{набл}$ = 3,43 при $F_{крит}$ = 4,35).

На рис. 3 и 4 приведено графическое изображение средних значений локального МЦК среднего носового хода и сахаринового теста при разделении на подгруппы по КТ стадии процесса. При статистическом определении влияния с помощью однофакторного дисперсионного анализа установлено, что КТ стадия процесса имеет значимое влияние на значения локального МЦК среднего носового хода (в группе I: $F_{набл}$ = 79,58 при $F_{крит}$ = 3,32; в группе II: $F_{набл}$ = 6,73 при $F_{крит}$ = 3,40). При рассмотрении влияния степени патологических изменений верхнечелюстной пазухи и области остиомеатального комплекса, регистрируемых на КТ, на локальный МЦК

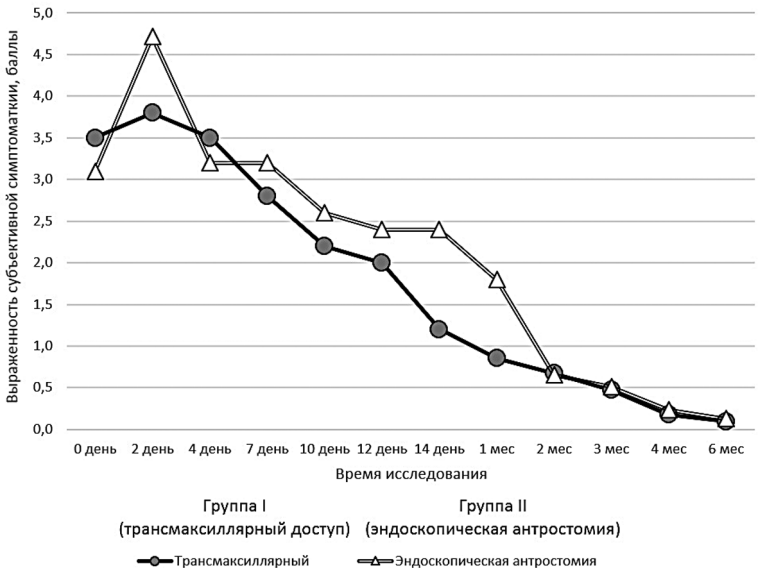

Рис. 5. Графическое представление средних значений данных исследования субъективной назальной симптоматики по основным группам исследования

Fig. 5. Graphical representation of the mean values of the study data of subjective nasal symptoms by main study groups

среднего носового хода в послеоперационном периоде можно отметить, что они коррелируют, при этом чем выраженные изменения будут зарегистрированы на КТ, тем хуже показатели МЦК в послеоперационном периоде, хотя они и имеют тенденцию к некоторому улучшению со временем. Что касается сахаринового теста, то влияние морфологического состояния околоносовых пазух по данным КТ отмечается только для трансмаксиллярного доступа, что подтверждается однофакторным дисперсионным анализом (в группе I: $F_{набл}$ = 42,83 при $F_{крит}$ = 3,28; в группе II: $F_{набл}$ = 0,01 при $F_{крит}$ = 3,35). На рис. 4 хорошо заметно, что при изменениях, соответствующих КТ3 стадии процесса в I группе имеется значительное увеличение времени сахаринового теста, сохраняющееся и в послеоперационном периоде; при этом во II группе (эндоскопическая антростомия) значительно увеличивается время сахаринового теста в ближайшем послеоперационном периоде, что связано с влиянием на слизистую полости носа передней тампонады, а также самих хирургических манипуляций на полости носа. Наличие мицетомы в верхнечелюстной пазухе статистически значимо влияет на послеоперационные результаты сахаринового теста ($F_{набл}$ = 20,13 при $F_{крит}$ = 4,30).

Исследование показателей субъективного тестирования (назальных симптомов) с помощью опросника в послеоперационном периоде выявило следующее (рис. 5): в послеоперационном вмешательстве практически во всех случаях отмечается усиление назальных симптомов и субъективных ощущений – появление отделяемого из оперированной половины полости носа, явлений заложенности, нарушения носового дыхания в этой половине носа или в обеих, в редких случаях – изменения обоняния (до временной аносмии), появление головной боли на стороне оперативного вмешательства; при этом ощущение тяжести в оперированной пазухе, отека лица в проекции пазухи более характерны для трансмаксиллярного хирургического доступа (I группа); в общем же выраженность субъективной симптоматики максимальна в послеоперационном периоде, если выполнялась передняя тампонада полости носа (во II группе больных).

Затем назальные симптомы быстро убывают и к 14-му дню после оперативного вмешательства практически исчезают, составляя во всех группах 1–1,5 балла в среднем, в ряде случаев в этот момент больные уже отмечают отсутствие назальной симптоматики (0 баллов по опроснику). В позднем послеоперационном периоде (1–6 месяцев) субъективная симптоматика во всех группах выражена лишь в отдельных случаях, в основном больные не отмечают никаких назальных симптомов или каких-либо других субъективных симптомов, связанных с оперативным вмешательством или основным заболеванием. Как показывает однофакторный дисперсионный анализ наших данных, субъективная оценка заболевания не связана с типом проведенного вмешательства ($F_{набл}$ = 0,28 при $F_{крит}$ = 4,30), не связана она и со стадией процесса по данным КТ ($F_{набл}$ = 0,37 при $F_{крит}$ = 3,28; $F_{набл}$ = 0,02 при $F_{крит}$ = 3,28) или с наличием мицетомы в пазухе ($F_{набл}$ = 0,01 при $F_{крит}$ = 4,30).

Выводы

Метод оценки МЦК с помощью браш-биопсии под контролем эндоскопа с последующим математическим анализом данных высокоскоростной цифровой микровидеосъемки является простым и эффективным средством выявления. При этом этот метод является более специфичным, особенно для измерения локальных параметров МЦК в ключевой зоне остиомеатального комплекса, чем классический сахариновый тест, который в основном отражает интегральную характеристику МЦК полости носа.

Нормативные параметры локального МЦК среднего носового хода имеют достаточно большую вариабельность и составляют в среднем 11,76 ± 3,01 Гц.

У больных с инородными телами верхнечелюстной пазухи наибольшее влияние на исходный локальный МЦК среднего носового хода и на его изменения в послеоперационном периоде оказывают патологические изменения среднего носового хода, клеток решетчатого лабиринта, зарегистрированных на КТ. Похожее влияние оказывает и наличие мицетомы в пазухе. Наличие этих изменений приводит к значительному ухудшению исходного МЦК среднего носового хода, с медленной тенденцией к улучшению со временем после хирургического вмешательства.

Значения локального МЦК среднего носового хода находятся в прямой зависимости от используемого метода доступа к верхнечелюстной пазухе и характера хирургической травмы слизистой оболочки, что позволяет сделать вывод о необходимости оптимизации доступа к верхнечелюстной пазухе с более широким применением методик, не затрагивающих ключевую область остиомеатального комплекса (трансмаксиллярный эндоскопический доступ, доступ через нижний носовой ход).

В нашем исследовании продемонстрировано, что данные КТ также могут служить показателем для выбора тактики хирургического лечения больных с инородными телами верхнечелюстной пазухи. Так, при наличии выраженных изменений в области среднего носового хода и окружающих околоносовых пазух показатель исходного локального МЦК среднего носового хода также снижен в значительной мере и может быть улучшен или даже восстановлен за счет эндоназального эндоскопического вмешательства. При отсутствии этих изменений показано выполнение вмешательств с хирургическим доступом к верхнечелюстной пазухе, выполняемым трансмаксиллярно или через нижний носовой ход.

Авторы заявляют об отсутствии конфликта интересов.

ЛИТЕРАТУРА/REFERENCES

1. Messerklinger W. Über die Sekretströmung auf der Schleimhaut der oberen Luftwege [Direction of ciliary flow on the mucosa of the upper respiratory tract]. *Z Laryngol Rhinol Otol.* 1951;30:302-308.
2. Рихельманн Г., Лопатин А. С. Мукоцилиарный транспорт: экспериментальная и клиническая оценка. *Российская ринология.* 1994;4:33–47.
   Rikhel'mann G., Lopatin A. S. Mukotsiliarnyi transport: eksperimental'naya i klinicheskaya otsenka. *Rossiiskaya rinologiya.* 1994;4:33-47. (In Russ.)
3. Пискунов С. З., Завьялов Ф. Н., Ерофеева Л. Н. Исследование мукоциллиарной транспортной системы слизистой оболочки носа у здоровых лиц. *Российская ринология*. 1995;3-4:60–62.
   Piskunov S. Z., Zav'yalov F. N., Erofeeva L. N. *Issledovanie mukotsilliarnoi transportnoi sistemy slizistoi obolochki nosa u zdorovykh lits. Rossiiskaya rinologiya*. 1995;3-4:60-62. (In Russ.)
4. Рязанцев С. В., Артюшкин С. А., Будковая М. А. Место мукоактивной терапии риносинусита в международных и российских рекомендациях. *Вестник оториноларингологии.* 2015;80(4):81–84. https://doi.org/10.17116/otorino201580481-84
   Riazantsev S. V., Artyushkin S. A., Budkovaya M. A. The place of mucoactuve therapy of rhinosinisitis in the international and Russian guidelines. *Vestnik Oto-Rino-Laringologii.* 2015;80(4):81-84. (In Russ.) https://doi.org/10.17116/otorino201580481-84
5. Захарова Г. П., Янов Ю. К., Шабалин В. В. Мукоцилиарная система верхних дыхательных путей. СПб.: Диалог, 2010. 360 с.
   Zakharova G. P., Yanov Yu. K., Shabalin V. V. *Mukotsiliarnaya sistema verkhnikh dykhatel'nykh putei*. SPb.: Dialog, 2010. 360 p. (In Russ.)
6. Myller J., Toppila-Salmi S., Torkkeli T., Heikkinen J., Rautiainen M. Effect of endoscopic sinus surgery on antral mucociliary clearance. *Rhinology*. 2006;44(3):193-196.
7. Piatti G., Scotti A., Ambrosetti U. Nasal ciliary beat after insertion of septo-valvular splints. *Otolaryngol Head Neck Surg*. 2004; May;130(5):558-562.
8. Shaw C. K., Cowin A., Wormald P. J. A study of the normal temporal healing pattern and the mucociliary transport after endoscopic partial and full-thickness removal of nasal mucosa in sheep. *Immunol Cell Biol.* 2001;79:145-148.
9. Waguespack R. Mucociliary clearance patterns following endoscopic sinus surgery. *Laryngoscope*. 1995; Jul; 105 (7 Pt. 2 Suppl. 71):1-40.

10. Watelet J. B., Bachert C., Gevaert P., Van P. Cauwenberge Wound healing of the nasal and paranasal mucosa: a review. *Am J Rhinol.* 2002;16:77-84.
11. Moriarty B. G., A. M. Robson, L. A. Smallman, A.B. Drake-Lee Nasal mucociliary function: comparison of saccharin clearance with ciliary beat frequency. *Rhinology*. 1991; Sep.;29(3): 173-179.
12. Красножен В. Н., Морозова О. В. Применение новых технологий в лечении мицетом верхнечелюстной пазухи. *Вестник оториноларингологии.* 2006. № 5 (приложение): 230–231.
Krasnozhen V. N., Morozova O. V. Primenenie novykh tekhnologii v lechenii mitsetom verkhnechelyustnoi pazukhi. *Vestnik otorinolaringologii.* 2006. N 5 (prilozhenie): 230-231. (In Russ.)
13. Козлов В. С., Шиленков А. А., Привалов С. Ю. Новый троакар для микрогайморотомии. *Российская ринология*. 2003;2:46.
Kozlov V. S., Shilenkov A. A., Privalov S. Yu. *Novyi troakar dlya mikrogaimorotomii. Rossiiskaya rinologiya.* 2003;2:46. (In Russ.)
14. Zhang L., Han D. M., Wang H., Zhou B., Sanderson M. J. Measurement of respiratory ciliary beat frequency quantified with high-speed digital microscopy. *Zhonghua Er Bi Yan Hou Ke Za Zhi*. 2004; Jul.;39(7): 433-437. Chinese.
15. Мареев О. В., Мареев Г. О., Федосов И. В., Ермаков И.Ю. Исследование мукоцилиарного клиренса в послеоперационном периоде при различных вмешательствах на верхнечелюстной пазухе. *Наука и инновации в медицине*. 2020;5(1):23–27. https://doi.org/10.35693/2500-1388-2020-5-1-23-27
Mareev O. V., Mareev G. O., Fedosov I. V., Ermakov I. Yu. Evaluation of mucociliary clearance in the postoperative period after a maxillary sinus surgery. *Science and innovations in medicine.* 2020;5(1):23-27. (In Russ.) https://doi.org/10.35693/2500-1388-2020-5-1-23-27
16. Danilova T. V., Manturov A. O., Ermakov I. Y., Mareev G. O., Mareev O. V. Method of mucociliary clearance assessment. In: Progress in Biomedical Optics and Imaging – Proceedings of SPIE. 2016. P. 99172A.

Информация об авторах

✉ **Мареев Олег Вадимович** – доктор медицинских наук, заслуженный врач РФ, профессор, заведующий кафедрой оториноларингологии, Саратовский государственный медицинский университет им. В. И. Разумовского (410012, Россия, Саратов, Большая Казачья ул., д. 112); e-mail: ovmareew@mail.ru

ORCID: https://orcid.org/0000-0002-7240-5651

Мареев Глеб Олегович – доктор медицинских наук, доцент, профессор кафедры оториноларингологии (410012, Россия, Саратов, Большая Казачья ул., д. 112); e-mail: dr-mareev@mail.ru

ORCID: https://orcid.org/0000-0002-5906-8080

Ермаков Игорь Юрьевич – врач-оториноларинголог, Городская больница № 40 (197706, Россия, Санкт-Петербург, Сестрорецк, ул. Борисова, д. 9); e-mail: ermakov1988@inbox.ru

ORCID: https://orcid.org/0000-0002-4812-9554

Федосов Иван Владленович – кандидат физико-математических наук, доцент кафедры оптики и биофотоники, Саратовский национальный исследовательский государственный университет имени Н. Г. Чернышевского (410012, Россия, Саратов, Астраханская ул., д. 83), e-mail: fedosov_optics@mail.ru

ORCID: https://orcid.org/0000-0002-3619-245X

Information about authors

✉ **Oleg V. Mareev** – MD, Honored Doctor, Professor, Head of ENT Department, Razumovsky Saratov State Medical University (112, Bolshaya Kazachya str., Saratov, Russia, 1410012); e-mail: ovmareew@mail.ru

ORCID: https://orcid.org/0000-0002-7240-5651

Gleb O. Mareev – MD, Associate Professor, Professor of ENT Department, Razumovsky Saratov State Medical University (112, Bolshaya Kazachya str., Saratov, Russia, 1410012); e-mail: dr-mareev@mail.ru

ORCID: https://orcid.org/0000-0002-5906-8080

Igor' Yu. Ermakov – ENT doctor, City Hospital No. 40 (9, Borisova str., Sestroretsk, Saint Petersburg, Russia, 197706); e-mail: ermakov1988@inbox.ru

ORCID: https://orcid.org/0000-0002-4812-9554

Ivan V. Fedosov – Candidate of Physical and Mathematical Sciences, Assistant Professor of Optics and Biophotonics Department, Chernyshevsky Saratov National Research State University (83, Astrakhanskaya str., Saratov, Russia, 410012); e-mail: fedosov_optics@mail.ru

ORCID: https://orcid.org/0000-0002-3619-245X

Статья поступила 04.04.2022
Принята в печать 10.05.2022

УДК 616.284-002-06:617.518-002
https://doi.org/10.18692/1810-4800-2022-3-80-85

Клинико-патогенетические особенности и исходы отогенных внутричерепных осложнений при остром и хроническом гнойном среднем отите

А. В. Рондалева[1]

[1] *Рязанский государственный медицинский университет имени академика И. П. Павлова, Рязань, 390026, Россия*

Введение. До настоящего времени сохраняются противоречивые данные о частоте, структуре и тяжести клинического течения отогенных внутричерепных осложнений при различных заболеваниях уха. Цель исследования. Исследование особенностей патогенеза, клиники и исходов отогенных внутричерепных осложнений при остром гнойном среднем отите и обострении хронического гнойного среднего отита. Пациенты и методы. Исследовали пол, возраст, пути инфицирования полости черепа, сроки продромального периода и догоспитального этапа наблюдения, уровень сознания при поступлении, структуру и исходы внутричерепных осложнений у 32 (62,7%) пациентов с острым гнойным средним отитом и у 19 (37,3%) с обострением хронического гнойного среднего отита. Выводы/результаты. В группах пациентов с острым гнойным средним отитом и обострением хронического гнойного среднего отита гематогенный путь инфицирования мозговых оболочек констатировали, соответственно, в 87,5 и 47,4%, молниеносное и острое течение отогенного гнойного менингита – в 75 и 47,4%, развитие комы и сопора на догоспитальном этапе – в 81,3 и 47,4%, летальные исходы – в 31,3 и 26,3% случаев. Развитие комы на догоспитальном этапе и госпитализация в стационар позднее 24 часов от начала манифестации симптомов отогенного гнойного менингоэнцефалита значительно увеличивали количество летальных исходов, в большей мере при остром гнойном среднем отите, чем при обострении хронического гнойного среднего отита.
Ключевые слова: пути инфицирования, клиника, исходы отогенных внутричерепных осложнений.

Для цитирования: Рондалева А. В. Клинико-патогенетические особенности и исходы отогенных внутричерепных осложнений при остром и хроническом гнойном среднем отите. *Российская оториноларингология.* 2022;21(3):80–85. https://doi.org/10.18692/1810-4800-2022-3-80-85

Clinical and pathogenetic features and outcomes of otogenic intracranial complications in acute and chronic purulent otitis media

A. V. Rondaleva[1]

[1] *Pavlov Ryazan State Medical University, Ryazan, 390026, Russia*

Introduction. To date, there are conflicting data on the frequency, structure, and severity of the clinical course of otogenic intracranial complications in various ear diseases. Objective. Investigation of the features of pathogenesis, clinic, and outcomes of otogenic intracranial complications in acute purulent otitis media and exacerbation of chronic purulent otitis media. Patients and methods. The gender, age, ways of infection of the cranial cavity, the timing of the prodromal period and the prehospital stage of observation, the level of consciousness at admission, the structure and outcomes of intracranial complications in 32 (62,7%) patients with acute purulent otitis media and in 19 (37,3%) patients with exacerbation of chronic purulent otitis media were studied. Conclusions/Results. In the groups of patients with acute purulent otitis media and exacerbation of chronic purulent otitis media, the hematogenic pathway of infection of the meninges was found, respectively, in 87,5% and 47,4%; fulminant and acute course of otogenic purulent meningitis, in 75% and 47,4%; the development of coma and sopor at the prehospital stage, in 81.3% and 47.4%; and fatal outcomes, in 31,3% and 26,3% of cases. The development of coma at the prehospital stage and hospitalization later than 24 hours after the onset of the manifestation of symptoms of otogenic purulent meningoencephalitis significantly increased the number of deaths, to a greater extent in acute purulent otitis media than in exacerbation of chronic purulent otitis media.
Keywords: ways of infection, clinic, outcomes of otogenic intracranial complications.

© А. В. Рондалева, 2022

For citation: Rondaleva A. V. Clinical and pathogenetic features and outcomes of otogenic intracranial complications in acute and chronic purulent otitis media. *Rossiiskaya otorinolaringologiya*. 2022;21(3):80-85. https://doi.org/10.18692/1810-4800-2022-3-80-85

Основную роль в патогенезе отогенных внутричерепных осложнений (ОВЧО) играют анатомо-топографическая близость среднего и внутреннего уха с полостью черепа и контактный путь его инфицирования, преимущественно при обострении хронического гнойного среднего отита (ОХГСО) [1–7]. Однако в последнее время в развитии ОВЧО все большее значение приобретает острый гнойный средний отит (ОГСО) [8–10]. Поэтому исследование особенностей патогенеза, клинического течения и исходов ОВЧО при различных формах средних отитов приобретает особую актуальность [11, 12].

Цель исследования

Сравнительное исследование клинико-патогенетических особенностей, структуры и исходов ОВЧО при ОГСО и ОХГСО.

Пациенты и методы исследования

В ГБУ РО «Рязанская областная клиническая больница им. Н. А. Семашко» наблюдали 51 пациента с ОВЧО с выделением двух групп: ОГСО (I) и ХГСО (II), подразделяемых, в свою очередь, на подгруппы с благоприятным и неблагоприятным исходами. У 19 (37,3%) пациентов был диагностирован отогенный гнойный менингит (ОГМ) и у 32 (62,7%) – ОГМ комбинированный с другими формами внутричерепных осложнений.

По экстренным показаниям осуществляли общеклиническое, оториноларингологическое, неврологическое, офтальмологическое и лабораторное обследование, а также хирургическое и медикаментозное лечение. Уровень сознания определяли в баллах по шкале комы Глазго [13] в интерпретации А. Н. Коновалова и соавторов [14].

Лучевое исследование включало рентгенографию височных костей по Шюллеру и Майеру, компьютерную и/или магнитно-резонансную томографию височных костей и головного мозга.

На основании анамнестической, клинической, этиологической связи ОГСО и ОХГСО с развитием ОВЧО, данных КТ, МРТ и интраоперационного выявления сквозного кариеса церебральной стенки среднего уха идентифицировали основные пути распространения инфекции в полость черепа: сосудистый и контактный [3, 4, 15].

Между указанными группами и подгруппами больных проводили сравнительный анализ по следующим показателям: пол, возраст, пути инфицирования полости черепа, сроки продромального периода и догоспитального этапа наблюдения, уровень сознания при поступлении, структура и исходы ОВЧО. Полученные результаты анализировались и сопоставлялись с использованием компьютерной программы Statistica 13.3 и определением средней арифметической (M), среднеквадратичного отклонения (δ), ошибки средней арифметической (m). Оценка достоверности разницы средних показателей в группах сравнения производилась с использованием t-критерия Стьюдента.

Результаты и обсуждение

Отогенные внутричерепные осложнения чаще встречались в возрастных группах 31–45 (23,5%) и 46–60 (37,3%) лет, на которые также приходилась основная часть выздоровевших пациентов (66,6%). Наибольшая доля летальных исходов (33,3%) наблюдалась в возрастной группе 61–85 лет. Средний возраст пациентов при благоприятном исходе составил 45,8±15,9 (медиана 48,0) и неблагоприятном – 47,4±20,1 (медиана 57,0) года. Количество больных мужского пола (74,5%) было почти в 3 раза больше, чем женского пола (25,5%). Доля выздоровевших женщин (22,2%) в отличие от пациентов мужского пола была меньше, чем умерших (33,3%). Однако статистически значимого влияния пола и возраста на исходы заболевания не выявили.

Из 51 пациента у 32 (62,7%) ОВЧО являлись осложнением ОГСО и у 19 (37,3%) – ОХГСО. Летальные исходы в I группе больных констатировали в 10 (31,3%), во II группе – в 5 (26,3%) случаях. Совокупная средняя летальность составила 29,4±6,4%.

В I группе неперфоративная (16 пациентов) и перфоративная (16 пациентов) формы ОГСО одинаково часто являлись причиной ОВЧО. У 12 пациентов (37,5%) наблюдалось подострое течение ОГСО, макроскопическое и патоморфологическое исследования операционного материала у которых обнаруживали катарально-гнойное воспаление мукопериоста барабанной полости и сосцевидного отростка. У 19 (59,4%) пациентов ОГСО выявились гнойно-некротические изменения слизистой оболочки и кости в полостях среднего уха, причем в 3 случаях с обнажением твердой мозговой оболочки (сквозной кариес) средней и/или задней черепной ямки. У 1 пациента (3,1%) отогенный гнойный менингит развился на фоне проникающего пулевого ранения среднего и внутреннего уха, отоликвореи.

У 14 пациентов ОВЧО возникали вследствие обострения хронического гнойного мезоэпи-

тимпанита и у 5 – хронического гнойного эпитимпанита. У 11 пациентов (57,9%) этой группы в полостях среднего уха выявили холестоатому, грануляции и гнойное отделяемое, у 10 из них (52,6%) – сквозной кариес. У 8 пациентов (42,1%) ОХГСО в аттикоантральной области обнаружили гной и ограниченный кариес.

Сравнительный анализ структуры ОВЧО в группах пациентов с ОГСО и ОХГСО с различными исходами представлен в табл. 1 и 2. Так, частота комбинированных форм ОВЧО у пациентов ОГСО с благоприятным исходом составляла 50,0%, тогда как при неблагоприятных исходах она увеличивалась до 92,9% ($p \leq 0{,}01$). У пациентов с ОХГСО частота комбинированных форм ОВЧО была высокой независимо от их исходов.

При ОХГСО, в сравнении с ОГСО, наблюдались более частые ($p \leq 0{,}05$) комбинации ОГМ с тромбофлебитом синусов твердой мозговой оболочки (сигмовидного, поперечного и кавернозного), а также с эпидуральным, перисинуозным и внутримозговым абсцессами, располагавшимися вблизи очагов сквозного кариеса церебральной стенки среднего уха (табл. 2). У пациентов с ОГСО и ОГМ внутримозговые абсцессы не встречались, а основная доля комбинированных форм была представлена отогенным гнойным менингоэнцефалитом (ОГМЭ): в 90,0 % случаев при летальных и в 50,0% при благоприятных исходах ($p \leq 0{,}01$). Следует отметить, что в группе пациентов с ОХГСО при летальных исходах отмечалось существенное возрастание частоты ОГМЭ относительно подгруппы с благоприятными исходами. Сроки от появления симптомов ОГСО или ОХГСО до манифестации симптомов ОГМ (продромальный период) и путь проникновения инфекции в полость черепа при благоприятном и летальном исходах приведены в табл. 1 и 3.

Короткие сроки продромального периода отмечались в группе пациентов с ОГСО, у которых превалировало сосудистое инфицирование мозговых оболочек. На основании клинико-лабораторного исследования в I группе больных были выявлены следующие варианты клинического

Таблица 1

Сравнительная характеристика отогенных внутричерепных осложнений при ОГСО и ХГСО с различными исходами

Table 1

Comparative characteristics of otogenic intracranial complications in acute purulent otitis media and chronic purulent otitis media with different outcomes

Показатель	Благоприятный исход			Летальный исход		
	ОГСО	$p \leq$	ХГСО	ОГСО	$p \leq$	ХГСО
Продромальный период ОГМ (сутки)	3,5±0,7	0,001	11,9±1,4	3,6±0,9	0,001	12,2±2,9
Сосудистый путь (%)	90,9±6,1	0,05	51,0±15,8	80,0±12,6	–	40,0±21,9
Комбинированная форма ОГМ (%)	50,0±10,7 ***	–	71,4±12,1	92,9±8,5 ***	–	80,0±17,9

*** $p \leq 0{,}01$.

Таблица 2

Частота комбинированных заболеваний при отогенном гнойном менингите с различными исходами

Table 2

Incidence of combined diseases in otogenic purulent meningitis with different outcomes

Комбинированные заболевания	Благоприятный исход			Летальный исход		
	ОГСО	$p \leq$	ХГСО	ОГСО	$p \leq$	ХГСО
Энцефалит	50,0±10,7***	–	28,6±12,1	90,0±9,5***	–	100,0
Тромбофлебит мозговых синусов	4,5±4,4	0,05	35,7±12,8	–		–
Эпидуральный абсцесс	13,6±7,3	–	14,3±9,4	10,0±9,5	–	40,0±21,9
Перисинуозный абсцесс	4,5±4,4	–	21,4±11,0	–		10,0±10,0
Абсцесс височной доли	–		28,6±12,1	–		20,0±17,9
Вентрикулит	–		–	10,0±9,5		–

*** $p \leq 0{,}01$.

Таблица 3

Сравнительная характеристика отогенных внутричерепных осложнений при ОГСО и ХГСО без учета исходов

Table 3

Comparative characteristics of otogenic intracranial complications in acute purulent otitis media and chronic purulent otitis media, excluding outcomes

Показатель	ОГСО	$p \leq$	ХГСО
Продромальный период ОГМ (сутки)	3,5±0,8	0,001	12,0±1,8
ДГП ≤ 24 час (%)	65,6±8,6	0,05	31,6±10,7
ДГП ≥ 24 час	34,4±8,6	0,05	68,4±10,7
Количество койко-дней	21,0±1,7	–	24,5±2,5
Сосудистый путь (%)	87,5±5,8	0,001	47,4±6,9

течения ОГМ: молниеносное у 7 (21,9%), острое у 17 (53,1%), подострое течение у 3 (9,4%) и ремиттирующее у 5 (15,6%). При этом летальные исходы отмечались у 2 пациентов с молниеносным, у 7 – с острым и у 1 – с подострым течением ОГМЭ.

В группе пациентов с ОХГСО, по сравнению с группой ОГСО, определялись более продолжительные сроки продромального периода, а также снижение значения сосудистого и соответствующее увеличение частоты контактного пути распространения инфекции в полость черепа. Кроме того, во II группе пациентов отмечалось иное соотношение вариантов клинического течения ОГМ: острое у 8 (42,1%), подострое у 8 (42,1%) и ремиттирующее у 3 (15,8%). Неблагоприятный исход имел место у 1 пациента с острым, у 3 с подострым и у 1 с ремиттирующим течением ОГМЭ. Как видно из вышеизложенного, в I группе пациентов преобладало острое и молниеносное течение ОГМ, на которые приходилось 9 из 10 летальных исходов. Обращает на себя внимание то, что во II группе пациентов подострый и ремиттирующий варианты течения ОГМ в совокупности встречались чаще острой формы. При этом 4 из 5 летальных исходов были констатированы при подостром и ремиттирующем течении ОГМЭ.

Уровень сознания при госпитализации и продолжительность догоспитального этапа наблюдения в группах пациентов ОГСО и ОХГСО также различались. У 14 (43,7%) больных с ОВЧО и ОГСО при поступлении определялась кома (6–8 баллов), у 12 (37,5%) – сопор (9–10 баллов), у 3 (9,4%) – оглушение (11–14 баллов), у 3 (9,4%) сознание было ясным (15 баллов). У поступивших пациентов с ОВЧО и ОХГСО кома (26,3%) и сопор (21,1%) отмечались реже, а оглушение – чаще (52,6%, $p = 0{,}002$), чем при ОГСО (9,4%). В соответствии с тяжестью исходного неврологического статуса летальность в группе пациентов с ОГСО была несколько выше (31,3%) относительно группы ОХГСО (26,3%). В целом из 19 пациентов I и II групп, госпитализированных с ОГМЭ и комой, в последующем у 15 наблюдались летальные исходы.

В первые 24 часа после начала манифестации симптомов ОГМ и ОГМЭ поступил 21 (65,6%) пациент с ОГСО (табл. 3) и 6 (31,5%) с ХГСО ($p \leq 0{,}05$). При этом количество неблагоприятных исходов в первые сутки пребывания в стационаре наблюдали у 6 из 21 с ОГСО (28,6%) и у 1 из 6 пациентов с ОХГСО (16,7%) В то же время продолжительность догоспитального этапа (табл. 3) свыше 24 часов выявлена у 13 (68,4%) пациентов с ХГСО и у 11 (34,4%) с ОГСО ($p \leq 0{,}05$). Летальные исходы у пациентов, госпитализированных позже 24 часов от начала манифестации симптомов ОГМ или ОГМЭ, констатированы в 4 (36,4%) случаях с ОГСО и в 4 с ОХГСО (30,8%). Таким образом, летальность возрастала по мере увеличения продолжительности догоспитального этапа, больше в группе ОГСО.

Выводы

У пациентов с ОВЧО в группе ОГСО, по сравнению с группой ОХГСО, превалировал сосудистый путь распространения инфекции в полость черепа ($p \leq 0{,}001$), отмечались более короткие продромальный ($p \leq 0{,}001$) и догоспитальный ($p \leq 0{,}05$) периоды, которые характеризовались молниеносным и острым течением ОГМ и ОГМЭ в 75,0%, развитием комы и сопора к моменту госпитализации в 81,3% случаях и высокой летальностью (31,3%).

У пациентов с ОХГСО и, преимущественно с контактным путем инфицирования полости черепа, острое течение ОГМ и ОГМЭ наблюдали в 42,1%, развитие комы и сопора на догоспитальном этапе – в 47,4%, летальные исходы – в 26,3% случаях.

В группе пациентов с ОХГСО чаще отмечали комбинации ОГМ с тромбофлебитом синусов твердой мозговой оболочки ($p \leq 0{,}05$), эпидуральным, перисинуозным и внутримозговым абсцессами, чем в группе ОГСО, в которой преобладал ОГМЭ.

У пациентов с ОГМЭ развитие комы на догоспитальном этапе и госпитализация в стационар позднее 24 часов от начала манифестации его симптомов приводили к существенному увеличению летальности, в большей мере при ОГСО, чем при ОХГСО.

Авторы заявляют об отсутствии конфликта интересов.

ЛИТЕРАТУРА

1. Диаб Х. М., Корвяков В. С., Михалевич А. Е., Пащинина О. А., Хасан Б. С. Хирургическое лечение пациентов с дефектами средней черепной ямки, осложненными менингоэнцефалитической грыжей, при различной ушной патологии. *Российская оториноларингология.* 2021;20(5):25–39. https:// doi.org/10.18692/1810-4800-2021-5-25-39
2. Гаджимирзаев Г. А., Джамалудинов Ю. А., Гаджимирзаева Р. Г., Камалов Э. Ш. Диагностика и лечение отогенных внутричерепных осложнений. *Вестник оториноларингологии.* 2016;81(5):8–11. https: //doi.org/10.17116/otorino20168158-11
3. Кривопалов А. А., Янов Ю. К., Астащенко С. В., Щербук А. Ю., Артюшкин С. А., Вахрушев С. Г., Пискунов И. С., Пискунов В. С., Тузиков Н. А. Демографические и клинико-эпидемиологические особенности отогенных внутричерепных осложнений на современном этапе. *Российская оториноларингология.* 2016;1(80):48-61. https://doi.org/10.18692/1810-4800-2016-1-48-61
4. Янов Ю. К., Кривопалов А. А., Щербук Ю. А., Артюшкин С. А., Вахрушев С. Г., Дорофеев В. И., Комаров М. В., Тузиков Н. А. Клинические особенности отогенных внутричерепных осложнений на современном этапе. *Вестник оториноларингологии.* 2015;80(5):23–29. https://doi.org/10.17116/otorino201580523-29
5. Penido Nde O., Borin A., Iha L. C., Suguri V. M., Onishi E., Fukuda Y., Cruz O. L. Intracranial complications of otitis media: 15 years of experience in 33 patients. *Otolaryngol Head Neck Surg.* 2005 Jan;132(1):37-42. https:// doi.org/10.1016/j.otohns.2004.08.007
6. Пальчун В. Т., Каплан С. И., Вознесенский Н. Л. Неврологические осложнения в оториноларингологии. М.: Медицина, 1977. 200 с.
7. Курдова З. И. Диагностика отогенных внутричерепных осложнений. М.: Медицина, 1966. 176 с.
8. Кривопалов А. А., Лейко Д. В., Щербук А. Ю., Щербук Ю. А., Шамкина П. А., Маркова А. М. Множественные отогенные абсцессы головного мозга у ребенка. *Российская оториноларингология.* 2019;18(5):96–101. https:// doi.org/10.18692/1810-4800-2019-5-96-101
9. Семак Л. И. Осложненные формы воспаления среднего уха. *Оториноларингология. Восточная Европа.* 2012;2(7):27–33. https://rucont.ru/efd/495086
10. Leskinen K., Jero J. Acute complications of otitis media in adults. *Clin Otolaryngol.* 2005;30:6:511-516. https:// doi.org/10.1111/j.1749-4486.2005.01085.x
11. Янов Ю. К., Кривопалов А. А., Тузиков Н. А., Шнайдер Н. А., Насырова Р. Ф., Щербук А. Ю., Щербук Ю. А., Шарданов З. Н., Артюшкин С. А. Оценка качества специализированной оториноларингологической помощи. *Российская оториноларингология.* 2019;18(1):103–115. https:// doi.org/ 10.18692/1810-4800-2019-1-103-115
12. Дайхес Н. А., Карнеева О. В., Ким И. А., Савельев С. В., Серебрякова И. Ю., Дайхес А. Н., Трухин Д. В. Состояние оториноларингологической службы Российской Федерации. *Российская оториноларингология.* 2019;18(3):9–16. https://doi.org/ 10.18692/1810-4800-2019-3-9-16
13. Teasdale G., Jennett B. Assessment of coma and impaired consciousness. A practical scale. *The lancet journal.* Elsevier 1974; 2(7872):81-84. https:// doi.org/10.1016/s0140-6736(74)91639-0
14. Коновалов А. Н., Самотокин Б. А., Васин Н. Я. Классификация нарушений сознания при черепно-мозговой травме. *Вопросы нейрохирургии им. Н. Н. Бурденко.* 1982;4:11–16. (In Russ.)
15. Laulajainen-Hongisto A., Aarnisalo A. A., Lempinen L., Saat R., Markkola A., Leskinen K., Blomstedt G., Jero J. Otogenic Intracranial Abscesses, Our Experience Over the Last Four Decades. *The Journal of International Advanced Otology.* 2017;13(1):40-46. https:// doi.org/10.5152/iao.2016.2758.

REFERENCES

1. Diab Kh. M., Korvyakov V. S., Mikhalevich A. E., Pashchinina O. A., Khasan B. S Surgical treatment of patients with defects of the middle cranial fossa complicated by meningoencephalitic hernia, with various ear pathology. *Rossiiskaya otorinolaringologiya.* 2021;20(5):25-39. (In Russ.). https:// doi.org/10.18692/1810-4800-2021-5-25-39
2. Gadzhimirzaev G. A., Dzhamaludinov Yu. A., Gadzhimirzaeva R. G., Kamalov E. Sh. Diagnosis and treatment of otogenic intracranial complications. *Vestnik otorinolaringologii.* 2016;81(5):8-11. (In Russ.). https: //doi.org/10.17116/otorino20168158-11
3. Krivopalov A. A., Yanov Yu. K., Astashchenko S. V., Shcherbuk A. Yu., Artyushkin S. A., Vakhrushev S. G., Piskunov I. S., Piskunov V. S., Tuzikov N. A. Demographic and clinical and epidemiological features of otogenic intracranial complications at the present stage. *Rossiiskaya otorinolaringologiya.* 2016;1(80):48-61. (In Russ.). https://doi.org/10.18692/1810-4800-2016-1-48-61
4. Ianov Iu. K., Krivopalov A. A., Shcherbuk Yu. A., Artyushkin S. A., Vakhrushev S. G., Dorofeev V. I., Komarov M. V., Tuzikov N. A. Clinical features of otogenic intracranial complications at the present stage. *Vestnik otorinolaringologii.* 2015;80(5):23-29. (In Russ.). https://doi.org/10.17116/otorino201580523-29
5. Penido Nde O., Borin A., Iha L. C., Suguri V. M., Onishi E., Fukuda Y., Cruz O. L. Intracranial complications of otitis media: 15 years of experience in 33 patients. *Otolaryngol Head Neck Surg.* 2005 Jan;132(1):37-42. https://doi.org/10.1016/j.otohns.2004.08.007
6. Pal'chun V. T., Kaplan S. I., Voznesenskii N. L. Nevrologicheskie oslozhneniya v otorinolaringologii. M.: Meditsina, 1977. 200 p. (In Russ.).

7. Kurdova Z. I. Diagnostika otogennykh vnutricherepnykh oslozhnenii. Moscow: Meditsina; 1966. 176 p. (In Russ.)
8. Krivopalov A. A., Leiko D. V., Shcherbuk A. Yu., Shcherbuk Yu. A., Shamkina P. A., Markova A. M. Multiple otogenic brain abscesses in a child. *Rossiiskaya otorinolaringologiya.* 2019;18(5):96-101. (In Russ.). https://doi.org/10.18692/1810-4800-2019-5-96-101
9. Semak LI. Complicated forms of middle ear inflammation. *Otorinolaringologiya. Vostochnaya Evropa.* 2012;2(7):27-33. (In Russ.). https://rucont.ru/efd/495086
10. Leskinen K, Jero J. Acute complications of otitis media in adults. *Clin Otolaryngol.* 2005;30:6:511-516. https://doi.org/10.1111/j.1749-4486.2005.01085.x
11. Yanov Yu. K., Krivopalov A. A., Tuzikov N. A., Shnaider N. A., Nasyrova R. F., Shcherbuk A. Yu., Shcherbuk Yu. A., Shardanov Z. N., Artyushkin S. A. Assessment of the quality of specialized otorhinolaryngological care. *Rossiiskaya otorinolaringologiya.* 2019;18(1):103-115. (In Russ.). https://doi.org/10.18692/1810-4800-2019-1-103-115
12. Daikhes N. A., Karneeva O. V., Kim I. A., Savel'ev S. V., Serebryakova I. Yu., Daikhes A. N., Trukhin D. V. The state of the otorhinolaryngological Service of the Russian Federation. *Rossiiskaya otorinolaringologiya.* 2019;18(3):9-16. (In Russ.). https://doi.org/10.18692/1810-4800-2019-3-9-16
13. Teasdale G., Jennett B. Assessment of coma and impaired consciousness. A practical scale. *The lancet journal.* Elsevier 1974; 2(7872): 81-84. https://doi.org/10.1016/s0140-6736(74)91639-0
14. Konovalov A. N., Samotokin B. A., Vasin N. Ya. Classification of disorders of consciousness in traumatic brain injury. *Voprosy neirokhirurgii im. N. N. Burdenko.* 1982;4:11-16. (In Russ.)
15. Laulajainen-Hongisto A., Aarnisalo A.A., Lempinen L., Saat R., Markkola A., Leskinen K., Blomstedt G., Jero J. Otogenic Intracranial Abscesses, Our Experience Over the Last Four Decades. *The Journal of International Advanced Otology.* 2017;13(1):40-46. https://doi.org/10.5152/iao.2016.2758.

Информация об авторе

✉ **Рондалева Александра Владимировна** – ассистент кафедры хирургической стоматологии и челюстно-лицевой хирургии с курсом ЛОР-болезней, Рязанский государственный медицинский университет имени академика И. П. Павлова (390026, Россия, Рязань, Высоковольтная ул., д. 9); e-mail: arondaleva@mail.ru

ORCID: https://orcid.org/0000-0002-9049-0511

Information about author

✉ **Aleksandra V. Rondaleva** – Assistant of the Department of Surgical Dentistry and Maxillofacial Surgery with the course of ENT diseases, Pavlov Ryazan State Medical University (9, Vysokovoltnaya str., Ryazan, Russia, 390026); e-mail: arondaleva@mail.ru

ORCID: https://orcid.org/0000-0002-9049-0511

Статья поступила 21.03.2022
Принята в печать 10.05.2022

УДК 616.212.4
https://doi.org/10.18692/1810-4800-2022-3-86-95

Эволюция представлений о дренажном пути лобной пазухи и конфигурации окружающих его структур

А. И. Неровный[1], Е. В. Полюхов[1]

[1] Воронежский государственный медицинский университет им. Н. Н. Бурденко, Воронеж, 394036, Россия

Разработка и внедрение эндоскопической техники и инструментария вывели ринохирургию на качественно новый уровень. Вершиной мастерства в настоящее время считается доступ к лобной пазухе. Связано это с выраженной вариабельностью анатомии переднего отдела решетчатого лабиринта и близким расположением анатомически значимых структур, интраоперационное повреждение которых может привести к тяжелым последствиям для пациента. Попытки упорядочить фронтоэтмоидальную анатомию продолжаются до настоящего времени, но единой классификации, удовлетворяющей большинство специалистов и отвечающей требованиям практики, пока нет. Несмотря на актуальность проблемы, в отечественной литературе до настоящего времени ей уделялось незаслуженно мало внимания. Целью данной статьи является подробный обзор вариантов систематизации структур решетчатого лабиринта, участвующих в формировании границ лобного кармана и пути дренирования лобного синуса. Отдельное внимание уделено этапам формирования взглядов на систематизацию анатомических элементов переднего решетчатого лабиринта и лобного кармана в частности. Авторы делают вывод, что единственным выходом для практического врача являются постоянное непрерывное расширение теоретической и практической базы и тщательная предоперационная подготовка в каждом конкретном случае с использованием наиболее удобной для ринохирурга классификационной системы.

Ключевые слова: лобная пазуха, лобный карман, дренажный путь лобного синуса, решетчатый лабиринт, ринохирургия, анатомическая номенклатура.

Для цитирования: Неровный А. И., Полюхов Е. В. Эволюция представлений о дренажном пути лобной пазухи и конфигурации окружающих его структур. *Российская оториноларингология.* 2022;21(3):86–95. https://doi.org/10.18692/1810-4800-2022-3-86-95

Evolution of ideas about drainage pathway of frontal sinus and configuration of its surrounding structures

A. I. Nerovnyi[1], E. V. Polyukhov[1]

[1] Burdenko Voronezh State Medical University, Voronezh, 394036, Russia

The development and implementation of endoscopic techniques and instruments into rhinosurgery have brought this branch of medicine to a qualitatively new level. The access to the frontal sinus is currently considered the pinnacle of skill. This is due to the pronounced anatomical variability of the anterior ethmoid labyrinth and close location of anatomically significant structures; intraoperative damage of these structures can result in severe consequences for the patient. Attempts to regulate frontoethmoidal anatomy are still in progress currently; however, there is no yet single classification that satisfies most specialists and meets the requirements of practice. In spite of urgency of the issue, it has received undeservedly little attention in the Russian scientific literature. The aim of this paper is to review in detail options to systematize structures of the ethmoidal labyrinth involved in the formation of the boundaries of the frontal recess and the drainage pathway of the frontal sinus. Special attention is paid, in particular, to the aspects of systematization of the anatomical elements of the anterior ethmoid labyrinth and the frontal recess. The authors conclude that the only way out for a practical doctor is a constant continuous expansion of the theoretical and practical base and careful preoperative preparation in each case, using the most convenient classification system for the rhinosurgeon.

© Коллектив авторов, 2022

Keywords: frontal sinus, frontal recess, frontal sinus drainage pathway, ethmoid labyrinth, rhinosurgery, anatomical nomenclature.

For citation: Nerovnyi A. I., Polyukhov E. V. Evolution of ideas about drainage pathway of frontal sinus and configuration of its surrounding structures. *Rossiiskaya otorinolaringologiya*. 2022;21(3):86-95. https://doi.org/10.18692/1810-4800-2022-3-86-95

Разработка и внедрение эндоскопической техники и инструментария вывели ринохирургию на качественно новый уровень. За последние полвека эта область оториноларингологии изменилась практически до неузнаваемости. Так, если в доэндоскопическую эпоху самым трудным и требующим определенного навыка был доступ к клиновидной пазухе, то в настоящее время вершиной мастерства считается хирургия лобной пазухи. Связано это с вариативной анатомией переднего отдела решетчатого лабиринта и близким расположением весьма значимых структур, интраоперационное повреждение которых может привести к тяжелым последствиям для пациента. Применение результатов технического прогресса, а именно эндоскопии и навигационных систем, несколько упрощает вмешательства на лобном синусе, однако не исключает вероятность развития интра- и постоперационных осложнений [1, 2]. Попытки упорядочить фронтоэтмоидальную анатомию продолжаются до настоящего времени, но единой классификации, удовлетворяющей большинство специалистов и отвечающей требованиям практики, пока нет. Несмотря на актуальность проблемы в отечественной литературе, до настоящего времени ей уделялось незаслуженно мало внимания. В 2021 году под редакцией К. Э. Клименко переведен на русский язык и опубликован труд Питера-Джона Вормалда «Эндоскопическая риносинусохирургия. Анатомия, объемная реконструкция и хирургическая техника» [1]. В нем детально представлена клиническая анатомия фронтоэтмоидальной области и прикладные вопросы эндоскопической хирургии лобной пазухи и решетчатого лабиринта. Также в 2021 году вышла статья М. З. Джафаровой, Г. Б. Бебчука, В. М. Авербуха, освещающая основные классификации и собственное исследование авторов [3].

Цель работы

Более подробный обзор вариантов систематизации структур решетчатого лабиринта, участвующих в формировании границ лобного кармана, и пути дренирования лобного синуса.

Основные понятия. Перед разбором существующих классификаций следует коротко остановиться на основных понятиях, используемых для описания места перехода лобной пазухи в полость носа: соустье лобной пазухи, лобный карман и дренажный путь лобной пазухи. Схематично место этого перехода можно представить в виде песочных часов, где самое узкое место – это соустье, нижняя половина – это лобный карман, а верхняя – коническое сужение дна лобной пазухи – лобная воронка. Границы лобного соустья до сих пор обсуждаются, в отличие от границ лобного кармана, о которых сформировалось устойчивое общее мнение. Согласно Европейскому согласительному документу по анатомической терминологии полости носа и околоносовых пазух (European Position Paper on the Anatomical Terminology of the Internal Nose and Paranasal Sinuses – EPOS) [4], изданному в 2014 году международной группой из 22 авторов и 15 консультантов, лобный карман – это наиболее передневерхняя часть решетчатой кости, расположенная снизу от отверстия лобной пазухи. Сзади он ограничен передней стенкой решетчатой буллы, если она достигает основания черепа, спереди и снизу – валиком носа, латерально – бумажной пластинкой, снизу – терминальным карманом решетчатой воронки, если он есть. Дренажный путь лобной пазухи (термин, который все чаще используют в последнее время) проходит внутри лобного кармана, меняясь в зависимости от вариантов прикрепления крючковидного отростка и наличия, количества, степени пневматизации и других анатомических особенностей прилежащих решетчатых ячеек.

Из приведенной информации следует вывод: знание конфигурации дренажного пути важно для понимания процесса вентиляции и дренирования, а также причин и механизмов его обструкции при заболеваниях лобной пазухи, а системное представление об анатомических взаимоотношениях элементов решетчатого лабиринта в лобном кармане необходимо для разрешения этой обструкции в ходе оперативного вмешательства. Именно для формирования такого системного взгляда длительное время предпринимаются попытки классификации структур фронтоэтмоидальной области.

Первые классификации лобно-носового сообщения. Первые варианты классификаций лобно-носового сообщения обнаруживаются в литературе в конце 19 – начале 20 века. E. Zuckerkandl (1893), M. Hajek (1901), G. Killian (1903), A. Onodi (1909) и А. Ф. Иванов (1911) приблизительно в одно и то же время выделяют 2 типа лобно-носового сообщения. При первом типе сообщение откры-

вается непосредственно в средний носовой ход, воронка при этом закачивается слепо – рецессуальный тип, он же – прямой способ по Killian или типический по Hajek. При втором типе сообщение в полости носа открывается в воронку – инфундибулярный тип сообщения, или непрямой способ по Killian, или атипическое сообщение по Hajek [5]. В 1952 году А. И. Якушева дополнила классификацию третьим типом, названным впоследствии ретробулярным. Его можно обнаружить в случае, когда лобно-носовое сообщение открывается позади bulla ethmoidalis [6]. В России и странах СНГ указанная классификация получила широкое распространение и используется до сих пор. Наиболее удобной она стала при разработке методик зондирования лобных пазух. Сотрудниками кафедры оториноларингологии ВГМУ им. Н. Н. Бурденко были описаны 2 варианта инфундибулярного типа лобно-носового сообщения – латеральный и медиальный – в зависимости от положения дренажного пути относительно перемычки, соединяющей верхнепередние отделы крючковидного отростка и верхние отделы bulla ethmoidalis [7].

Классификация Bent и Kuhn. Первая анатомо-хирургическая классификация фронтоэтмоидальной области, опубликованная в период бурного развития эндоскопической ринохирургии, была предложена Bent и Kuhn в 1994 году [8] и включала следующие образования:

– ячейка валика носа (agger nasi cell – ANC);

– фронтальные ячейки (frontal cells) 4 типов, называемые с тех пор во всем мире клетками Kuhn;

– супрабуллярная ячейка (suprabullar cell – SBC) – ячейка, лежащая над решетчатой буллой и не выступающая ни в лобную пазуху, ни в крышу орбиты;

– супраорбитальная решетчатая ячейка (supraorbital ethmoidal cell – SOEC) – SBC, выступающая в крышу орбиты;

– фронтальная булла (frontal bulla cell – FB) – SBC, выступающая в лобную пазуху;

– ячейка лобной межпазушной перегородки (interfrontal sinus septal cell – IFSSC) – образуется в результате пневматизации межфронтальной перегородки;

– concha bullosa (CB) – ячейка или карман, являющийся результатом пневматизации луковичной части средней носовой раковины.

Клетки Kuhn, в свою очередь, подразделяются следующим образом. Клеткой I типа следует считать единичную ячейку, видимую в корональной плоскости КТ над ячейкой валика носа, клетки II типа – это ряд из 2 и более ячеек, расположенных над ячейкой валика носа. Указано, что эти два типа лежат ниже дна лобной пазухи. III тип – это единичная крупная ячейка над ANC, распространяющаяся в лобную пазуху, а последний – IV тип – когда ячейка полностью располагается внутри лобного синуса.

В 2004 году Lee, Kuhn и Citardi детально описали каждый элемент классификации [9] с указанием особенностей пневматизации, взаимодействия с окружающими структурами и визуализации на КТ. В связи с этим данная система иногда упоминается как классификация Lee и Kuhn [10].

Модифицированная классификация Bent и Kuhn. Классификация Bent и Kuhn была модифицирована Wormald (Modified Bent and Kuhn classification – MBKC) [11], который предложил свое определение уже для фронтоэтмоидальных ячеек и переопределил III и IV типы. Лобные решетчатые клетки (frontal ethmoidal cells) по Wormald – это передние решетчатые ячейки, близко прилегающие или касающиеся лобного отростка верхней челюсти (части лобного «клюва»). I и II типы, помимо вышеуказанного, не распространяются за лобный клюв, при III типе ячейка распространяется не более чем на 50% высоты лобного синуса, а при IV пересекает эту отметку. Установление различий между клетками III и IV типов, по мнению авторов, имеет клиническое значение: ячейку III типа можно вскрыть эндоскопически «снизу», тогда как при IV типе необходимы дополнительные вмешательства [12]. Длительное время классификация Kuhn оставалась наиболее популярной, однако со временем стало ясно, что она отвечает не всем требованиям современной эндоскопической ринохирургии. В модификации системы Bent и Kuhn именно ANC является «ключом» к пониманию анатомии лобного кармана. Это основывалось на данных о встречаемости этой ячейки более чем у 90% пациентов и легкости обнаружения как на КТ, так и интраоперационно. Однако не совсем ясным оставался смысл деления клеток Куна именно таким образом, сохранялась неудобная система наименования структур, расположенных над BE, и результатами этих недостатков являлись громоздкость классификации и сложность построения на ее основе хирургических алгоритмов.

Выпущенный в 2014 году EPOS уточнил определения внутриносовых структур, включая и лобно-решетчатые ячейки. В документе они определены как пневматизированные структуры, распространяющиеся в лобный карман от валика носа, решетчатой буллы или терминального кармана и входящие в лобную пазуху, дана их упрощенная классификация на основании отношения к лобному карману или внутренним стенкам лобной пазухи – передние или задние, латеральные или медиальные [4].

Международная классификация анатомии лобного синуса (The International Frontal Sinus Anatomy Classification) (IFAC) (рис. 1). В 2016 году

детально анатомию фронтоэтмоидальной области систематизировала группа из 18 ученых во главе с Wormald, представив в новую Международную классификацию анатомии лобного синуса (The International Frontal Sinus Anatomy Classification – IFAC) и соответствующую ей Классификацию объемов эндоскопических операций на лобном синусе (Classification of the Extent of Endoscopic Frontal Sinus Surgery – EFSS) [13].

Как указывают авторы, классификация EPOS дает хирургу общее представление о том, где расположена ячейка, но не дает достаточно подробных сведений о взаимоотношениях воздушных пространств в этой области, которые могут потребоваться при планировании вмешательств на лобном кармане и лобной пазухе. По мнению авторов данной работы, более точное наименование ячеек, основанное на их расположении, позволяет установить более полную анатомическую картину. Обращает на себя внимание серьезный подход авторов к методологии разработки новой консенсусной системы. На основе известных классификаций были созданы три, которые затем перетерпели ряд правок и изменений. Всего было рассмотрено 17 промежуточных вариантов, пока большинство авторов не проголосовало за один финальный.

Глобально в этой системе ячейки разделены следующим образом:

– передние, смещающие дренажный путь лобной пазухи кзади, медиально или постеромедиально – ячейка валика носа (ANC), надваликовая ячейка (Supra agger cell – SAC), лобная надваликовая ячейка (Supra agger frontal cell – SAFC);

– задние, смещающие дренажный путь кпереди – надбуллярная ячейка (Supra bulla cell – SBC), лобная надбуллярная ячейка (Supra bulla frontal cell – SBFC), надглазничная решетчатая ячейка (Supraorbital ethmoid cell – SOEC);

– медиальная, смещающая дренажный путь латерально-лобная перегородочная ячейка (Frontal septal cell – FSC).

IFAC по сравнению с предыдущими вариантами более логична: ячейки, расположенные над валиком носа и решетчатой буллой, называются надваликовыми и надбуллярными соответственно. При распространении таких ячеек в лобную пазуху к наименованию добавляется слово «лобная». Стоит отметить, что понятие «SAC», по сути, включает клетки Kuhn I и II типов, тогда как SAFC – это типы III и IV [14]. Надглазничная решетчатая ячейка пневматизируется рядом с передней решетчатой артерией, кпереди или кзади от нее над крышей орбиты. Нередко она формирует часть задней стенки лобной пазухи в случае ее высокой пневматизации и отделяется от нее тонкой костной перегородкой. Лобная перегородочная ячейка – аналог IFSSC из МВКС – согласно новой классификации является передней решетчатой ячейкой или ячейкой нижней части лобной пазухи, прикрепляется к межфронтальной перегородке или расположена непосредственно в ней, смещает дренажный путь латерально и часто кзади.

Классификация объемов эндоскопических операций на лобном синусе (Extent of Frontal Sinus Surgery Classification – EFSS) предложена авторами не только как попытка алгоритмизации действий во фронтоэтмоидальной области для

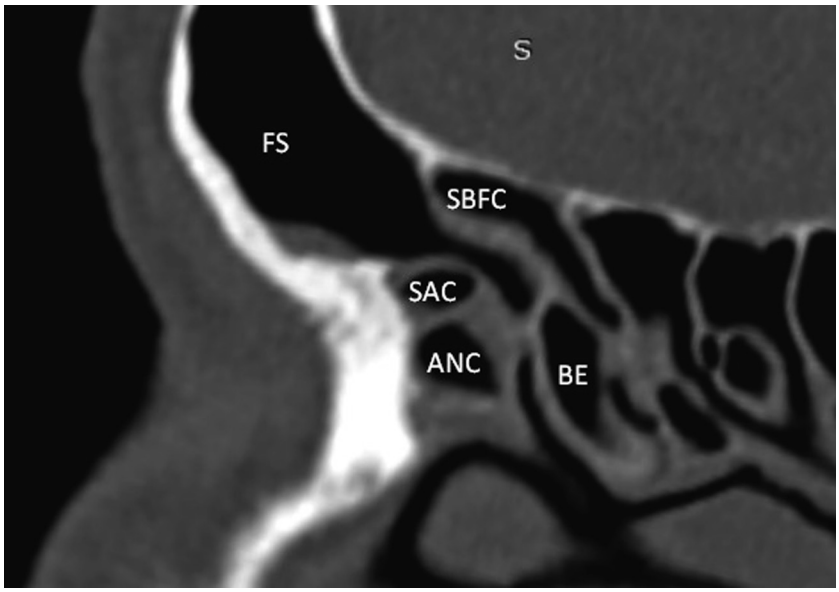

Рис. 1. КТ ОНП, левая сторона. Пример применения IFAC. Сокращения: FS – лобная пазуха, ANC – ячейка валика носа, SAC – супрааггерная ячейка, BE – решетчатая булла, SBFC – супрабуллярная фронтальная ячейка

Fig. 1. CT of the paranasal sinuses, left side. Example of IFAC application. Abbreviations: FS – frontal sinus, ANC – agger nasi cell, SAC – supra agger cell, BE – bulla ethmoidalis, SBFC – supra bulla frontal cell

опытных ЛОР-хирургов, но и как ступенчатая система освоения операций при патологии лобного синуса молодыми хирургами. Классификация состоит из 7 ступеней: первые 4 (0–3) представляют собой манипуляции в области лобного кармана со вскрытием и удалением его ячеек, препятствующих оттоку из лобной пазухи, не затрагивая при этом его соустья, последние 3 ступени (4–6) подразумевают расширение естественного отверстия путем удаления кости лобного клюва. Несомненным плюсом классификации EFSS является ее привязка к конкретным элементам IFAC.

В том же 2016 году группа экспертов во главе с Wormald предлагает Международную классификацию сложности лобного кармана и лобного синуса на основе данных лучевой диагностики (The International Classification of the radiological Complexity – ICC – of frontal recess and frontal sinus) [15]. Данная система предлагается в качестве инструмента для прогнозирования сложности хирургического вмешательства на лобной пазухе на основе предоперационной оценки анатомии лобного кармана и лобного синуса по КТ-снимкам. Процесс разработки классификации был непрост. Из ряда предложенных экспертами систем было выбрано 3 наилучших, которые затем оценивались по нескольким параметрам: времени, затрачиваемому на оценку снимка, простоте использования, уровню согласия между экспертами и соответствию размеров на снимке, измеренных с использованием программного обеспечения, размерам, определяемым врачом визуально, без помощи технических средств. Классификация, показавшая наилучшие результаты представлена в таблице.

Классификация основана на 2 параметрах: передне-заднем размере соустья лобной пазухи и наличии и распространенности ячеек системы IFAC. Передне-задний размер при этом измерялся от наиболее выступающей точки лобного клюва до основания черепа в самом широком месте соустья в парасагиттальной плоскости. По общему согласию широким соустье считалось при размере 10 мм и более, средним – от 6 до 9 мм, узким – менее 5 мм. Полученные степени сложности авторы предлагают использовать как для обучения начинающих ринохирургов, так и в рутинной хирургической практике, связав их со ступенями EFSS, предложенной ранее.

Надежность IFAC как инструмента оценки фронтоэтмоидальной анатомии была исследована группой ученых во главе с Villareal в 2018 году: 15 ринологам из разных стран были предложены 42 КТ-снимка с отмеченной ячейкой, которую каждый из участников должен был обозначить в соответствии с одним из 7 типов по классификации. Ответы проверили и сравнили между собой, полученные результаты статистически обработали. По итогам работы авторы делают вывод о высокой надежности классификации в связи с высоким уровнем согласия, то есть совпадения ответов участников (так, по 41 из 42 снимков ответы более 80% участников совпали) [16].

Однако, несмотря на указанные преимущества, IFAC тоже подверглась критике. Gotlib с коллегами в своей статье 2019 года [10] указывают еще несколько типов ячеек, которые, по их мнению, не нашли отражения в классификации и должны быть в нее добавлены:

– латеральная ячейка (Lateral cell – LC) – встречалась в 16,5% случаев, пневматизируется вдоль стенки орбиты, располагается между лобным клювом и основанием черепа, часто контактирует с передней решетчатой артерией и смещает дренажный путь лобной пазухи медиально и/или кпереди;

– парамедианная ячейка (Paramedian cell – PC) – медиально расположенная передняя ячейка решетчатого лабиринта, не прикрепляющаяся к межфронтальной перегородке, встречалась в 16% случаев; дренажный путь лобной пазухи смещается такой ячейкой латерально и кзади.

Кроме того, польские ученые отметили, что SBC и SBFC могут смещать FSDP не только кпереди: в 28 и 31% соответственно направления сме-

Международная классификация радиологической сложности лобного кармана и лобного синуса (ICC)
The International Classification of the radiological Complexity (ICC) of frontal recess and frontal sinus

Ячейка	Широкий передне-задний размер соустья (≥10 мм)	Средний передне-задний размер соустья (6–9 мм)	Узкий передне-задний размер соустья (≤5 мм)
Ниже соустья (agger nasi, SAC, SBC)	Низкая сложность (степень 1)	Средняя сложность (степень 2)	Высокая сложность (степень 3)
Распространяющаяся в соустье (SAFC, SBFC, SOEC, SFC)	Средняя сложность (степень 2)	Высокая сложность (степень 3)	Высочайшая сложность (степень 4)
Значительно распространяющаяся в лобную пазуху (SAFC, SBFC, SOEC, FSC)	Высокая сложность (степень 3)	Высочайшая сложность (степень 4)	Высочайшая сложность (степень 4)

щения различались. FSC в 17 из 56 наблюдений (30%) объединялась с другими ячейками классификации – ANC, SAC, SAFC и SBFC (в 4, 4, 8 и одном случае соответственно).

«Аггер-буллярная» классификация (Agger-bullar classification – ABC) (рис. 2 и 3). Следует отметить, что не все анатомические классификации фронтоэтмоидальной области строятся по морфологическим критериям. В 2015 году свой взгляд на строение дренажного пути лобной пазухи представила группа итальянских ученых во главе с Pianta [17]. По мнению авторов взаимоотношения анатомических элементов в лобном кармане сложны, существовавшая на тот момент классификация МВКС избыточна, а ее элементы зачастую неверно интерпретируются в практической деятельности: к примеру, ANC зачастую сложно дифференцировать от слезных ячеек, и иногда ее путают с терминальным карманом. Авторы считают, что независимо от названия, присваиваемого структурам, ключевым моментом является достижение трехмерного понимания анатомии FSDP, а идеальная система классификации должна предоставлять хирургу необходимую информацию о целевой области, но в то же время должна быть достаточно простой для того, чтобы ее можно было легко запомнить и воспроизвести. С этой целью Pianta и соавт. разработали «Аггер-буллярную» классификацию (Agger-bullar classification – ABC), основанную на секторальном («компартментальном») подходе. С помощью нее хирург создает аббревиатуру для каждой целевой стороны, которая помогает запомнить индивидуальную анатомию и построить мысленную трехмерную схему. Происходит это следующим образом: область переднего решетчатого лабиринта делится на 2 отсека – передний находится между лобным отростком верхнечелюстной кости и FSDP и называется agger complex (сокращенно A), а задний – между FSDP и базальной пластинкой средней носовой раковины – bullar complex (сокращенно B). Для каждого комплекса подсчитывается количество воздушных пространств, под которыми понимаются «части воздуха, окруженные костной оболочкой, независимо от ее формы». Таким образом, создается аббревиатура A*x*B*y*, где *x* и *y* – количество воздушных пространств, составляющих комплекс A и B соответственно. Если комплекс B состоит из 4 или более воздушных пространств, он классифицируется как «большой» и обозначается L (т. е. A*x*B*L*). Далее выделяются еще несколько типов воздушных пространств, которые затем добавляются к аббревиатуре:

– тип f: воздушное пространство, выступающее в лобную пазуху менее чем на половину ее высоты; оно может быть частью комплекса A или B;

– тип F: воздушное пространство, выступающее в лобную пазуху более чем на половину ее высоты, также может быть частью комплекса A или B; границей для определения выстояния ячейки в пазуху служит верхний край лобного клюва;

– тип R: пространство, простирающееся от лобной пазухи до базальной пластинки средней носовой раковины, без промежуточных костных перегородок (по сути является расширением лобной пазухи кзади вдоль основания черепа).

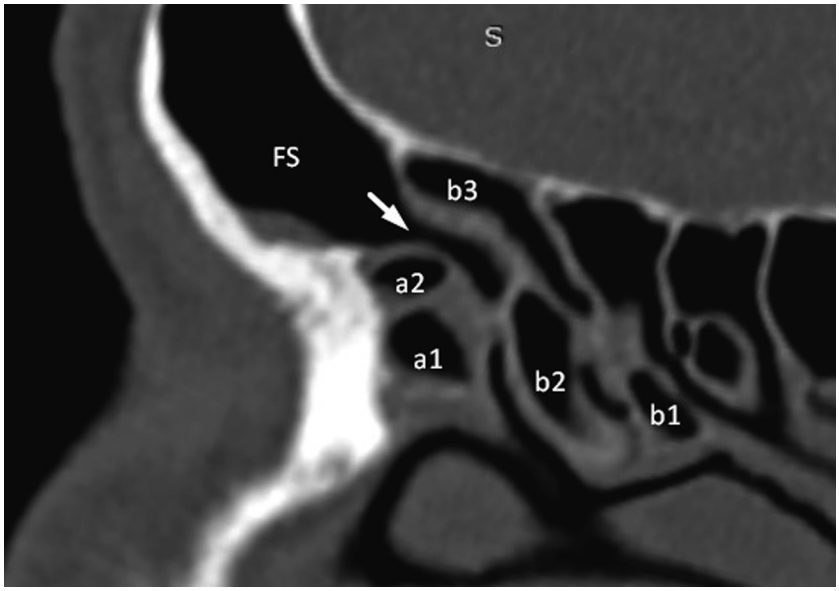

Рис. 2. Пример применения ABC. Сокращения: FS – лобная пазуха, a1, a2 – ячейки аггерного комплекса, b1, b2, b3 – ячейки буллярного комплекса. Стрелкой указан дренажный путь лобного синуса

Fig. 2. Example of ABC application. Abbreviations: FS – frontal sinus, a1, a2 – cells of the agger complex, b1, b2, b3 – cells of the bullar complex. The arrow indicates the frontal sinus drainage pathway

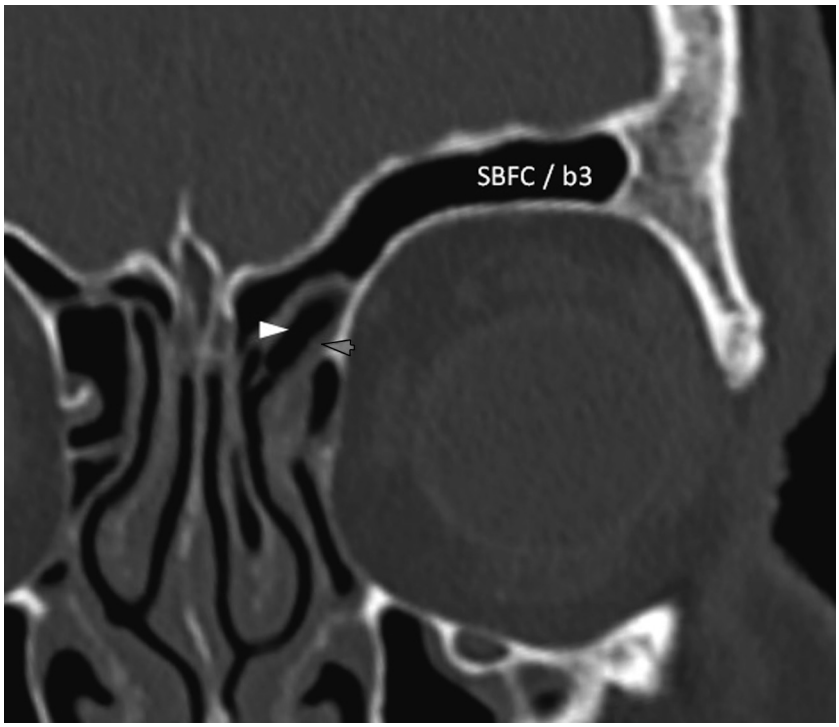

Рис. 3. Пример применения ABC. Сокращения: SBFC/b3 – 3-я ячейка буллярного комплекса, являющаяся супрабуллярной фронтальной ячейкой по классификации IFAC. Белой стрелкой указан дренажный путь лобного синуса, расположенный медиально от верхнего участка прикрепления крючковидного отростка (серая стрелка). Сам лобный синус в данный срез не попадает, так как располагается кпереди от указанной ячейки. Таким образом, аббревиатура для этой стороны будет выглядеть так: mA2B3f
Fig. 3. Example of ABC application. Abbreviations: SBFC/b3 is the third cell of the bullar complex, which is a supra bulla frontal cell according to the IFAC classification. The white arrow indicates the drainage pathway of the frontal sinus, located medially from the upper part of the attachment of the uncinate process (gray arrow). The frontal sinus itself does not enter into this section, because it is located anteriorly from the b3. Thus, the abbreviation for this side will look like this: mA2B3f

Если присутствуют одно или несколько из этих пространств, соответствующая буква (f, F или R) добавляется после аббревиатуры соответствующего комплекса (т. е. A*x*f*By*). Тип R может быть добавлен только к комплексу B (т. е. A*x*B*y*R).

Последним шагом является определение положения FSDP относительно верхней точки прикрепления крючковидного отростка. Это положение может быть латеральным (l) или медиальным (m), а обозначения выставляются перед всей аббревиатурой (т. е. lA*x*B*y* или mA*x*B*y*).

ABC была изучена на 14 кадаверных головах, подвергшихся сначала КТ-исследованию, а затем диссекции с участием 2 опытных лучевых диагностов, опытного и начинающего ринохирургов. Преимуществами данной классификации авторы считают более высокий, чем у MBKC уровень согласия между экспертами, учет положения FSDP относительно места прикрепления крючковидного отростка (что отсутствует даже в позднее предложенной IFAC), определение точного количества ячеек, подлежащих вскрытию (что противопоставляется клеткам Куна, номер типа которых никак не отражает числа ячеек). Отдельно стоит упомянуть учет супрабуллярного пространства R, также не нашедшего позднее места в IFAC. Важность его заключается в том, что после удаления нижележащих воздушных пространств комплекса B дно воздушного пространства типа R может напоминать fovea ethmoidalis. Это, в свою очередь, может привести к оставлению узкого пространства, которое способно к рубцеванию и может быть источником образования мукоцеле. Несмотря на достаточную проработанность и несомненные достоинства ABC, дальнейшие клинические испытания и попытки ее внедрения в практику, очевидно, не проводились, так как не нашли отражения в литературе.

Модель развития дренажного пути лобной пазухи Terracol и Ardouin. Подытоживая обзор классификаций фронтоэтмоидальных ячеек и FSDP, следует рассмотреть модель развития дренажного пути лобной пазухи и окружающих пространств, предложенную французскими учеными Terracol и Ardouin еще в 1965 году и экспериментально проверенную в 2017 году Ferrari и соавт. [18]. Лобный синус развивается с 13-й недели внутриутробного развития до 20-летнего возраста путем прогрессирующей пневматизации лобной кости. Согласно данной модели еще до возникновения лобной пазухи верхнюю часть передней решетчатой области занимают 3 группы первич-

ных ячеек: орбитальные ячейки, расположенные между UP медиально и бумажной пластинкой латерально; носовые ячейки, располагающиеся между средней носовой раковиной медиально и UP латерально; буллярные ячейки, находящиеся между передней стенкой BE спереди и базальной пластинкой средней носовой раковины сзади. Любая из этих групп ячеек может явиться источником развития лобного синуса, а FSDP затем принимает медиальное или латеральное положение относительно так называемой супраинфундибулярной пластинки – одного из вертикальных участков прикрепления UP, соединяющегося с передней стенкой BE. Вместе с тем первичные ячейки, не образующие лобной пазухи, превращаются в воздушные пространства, окружающие FSDP. Согласно количеству вышеуказанных групп ячеек, выделяют 3 ориентировочных сценария формирования фронтоэтмоидальной анатомии.

Если лобная пазуха происходит из носовых ячеек, она смещает верхнюю часть UP в латеральном направлении. В этом случае FSDP располагается медиальнее верхнего участка прикрепления UP, а орбитальные и буллярные клетки дают начало ANC/SAC и SBC/SBFC соответственно.

Когда пневматизация лобной пазухи происходит из орбитальной ячейки, верхняя часть UP смещена медиально к средней носовой раковине. В этой конфигурации носовые ячейки могут либо сливаться со средним носовым ходом (образуя расширение в его передне-верхней части) либо расти по направлению к медиальной части лобной кости, расширяясь внутрь межпазушной перегородки. Исследование Ferrari подтверждает эту гипотезу, устанавливая статистически значимую связь наличия FSC с латеральным положением FSDP. Поскольку первичные орбитальные ячейки дали начало лобному синусу, они не могут стать ANC/SAC/SAFC.

Когда буллярная ячейка опережает другие первичные ячейки в росте, между верхней частью буллярного комплекса и лобной костью формируется супрабуллярный карман. Наличие супрабуллярного кармана и SBC одновременно встречалось редко (2,6%), в этом случае исследователи предполагают, что присутствует более одной первичной буллярной ячейки, и ячейки, не участвующие в формировании лобного синуса, дают начало SBC. Распространяясь по направлению к лобной кости, буллярная ячейка может проходить как медиально, так и латерально по отношению к супраинфундибулярной пластинке, однако наличие супрабуллярного кармана было в основном связано с латеральным положением FSDP. В итоге, по мнению коллектива авторов, хотя и существуют случаи со сложной анатомической конфигурацией, которая не может вписаться в модель Terracol и Ardouin, знание этих трех шаблонов развития может помочь хирургу понять анатомию и вариабельность лобного кармана. Хотя можно найти множество возможных комбинаций анатомических вариантов, их отношения в основном ограничены механизмом развития FSDP. Если шаблон развития распознается во время предоперационной визуализации, хирург может легко обнаружить FSDP в решетчатом лабиринте и безопасно действовать в окружающих пространствах, что является наиболее важным моментом оперативного вмешательства. Модель Terracol и Ardouin является дополнительным способом лучшего понимания фронтоэмоидальной анатомии.

Варианты прикрепления крючковидного отростка. Как отмечено в EPOS конфигурация FSDP зависит также и от строения крючковидного отростка. Несмотря на имеющиеся данные о серьезной роли крючковидного отростка в вентиляции верхнечелюстной пазухи [19], его резекция считается некоторыми авторами первым и зачастую наиболее важным этапом эндоскопической риносинусохирургии [1]. В его отношении тоже предпринимались попытки систематизации. Первыми на верхний участок его прикрепления (uncinate process' superior attachment – SAUP) обратили внимание Stammberger и Hawk в книге Functional Endoscopic Sinus Surgery, изданной 1991 году [20]. Они выделили 3 варианта его строения: с продолжением в бумажную пластинку, среднюю носовую раковину и основание черепа. Несмотря на дальнейшее усложнение классификации с выделением множества вариантов, некоторые исследователи пользуются первоначальным вариантом и спустя 20 лет [21]. Landsberg и Friedman в 2001 году [22] публикуют работу, одной из целей которой являлось определение вариантов SAUP. По результатам исследования 144 КТ-снимков авторы выделили 6 типов SAUP: 1 – UP крепится к бумажной пластинке (в 52% случаев), 2 – к заднемедиальной стенке ANC (18,5%), 3 – к бумажной пластинке и креплению средней носовой раковины к продырявленной пластинке (17,5%), 4 – к соединению средней носовой раковины с продырявленной пластинкой (7%), 5 – к крыше решетчатого лабиринта (3,6%), 6 – к средней носовой раковине (1,4%). Turgut и Ercan с соавт. в своих работах объединили 1-й и 2-й типы в тип $^1/_2$ [20, 23]. Liu и соавт. в своей работе 2010 года пытались упростить систему и объединили 1-й и 2-й типы по Landsberg и Friedman в тип 1, 4 и 6 – в тип 2, 5 тип обозначают как 3, а 3-й тип – как 4 [24]. Наконец Mahmutoğlu с соавт., выполнив исследование 460 КТ-снимков, дополняют вариант Turgut и Ercan, выделяя еще 3 типа SAUP: 7 – крючковидный отросток прикрепляется к бумажной пластинке и основанию черепа, 8 – к бумажной пластинке и межфронтальной

перегородке, 9 – к бумажной пластинке и средней носовой раковине [25]. Невзирая на разногласия в классификациях, все авторы едины во мнении, что знание анатомии верхнего участка прикрепления крючковидного отростка и ее предоперационная оценка важны при операциях в области лобного кармана и FSDP.

Заключение

Несмотря на большое число классификаций, созданных для лучшего понимания анатомии фронтоэтмоидальной области, считать какую-либо одну из них оптимальной достаточно сложно. В настоящее время большую популярность обрела IFAC, разработанная и популяризованная командой экспертов во главе с Wormald. На ее основе затем созданы EFSS и ICC, которые при дальнейшем совершенствовании, вкупе с IFAC, смогли бы стать частями единого алгоритма выбора тактики оперативного доступа к лобной пазухе при различной патологии. Однако IFAC не учитывает некоторых тонкостей, а рядом ученых, наоборот, считается избыточной для практической деятельности по сравнению, например, с ABC. Аггер-буллярная классификация Pianta и соавт., имея серьезный потенциал для использования, к сожалению, не получила дальнейшей поддержки и не была проверена в клинических условиях. При этом каждая новая работа, будь то попытка систематизации вариантов SAUP или выявление новых, не учтенных в предыдущих статьях, ячеек, усложняет и без того непростую картину взаимоотношений дренажного пути лобной пазухи с окружающими элементами. Единственным выходом для практического врача являются постоянное непрерывное расширение теоретической и практической базы и тщательная предоперационная подготовка в каждом конкретном случае с использованием наиболее удобной для ринохирурга классификационной системы. При этом следует помнить, что, как говорят авторы EPOS, главное – понять и оценить сложность анатомии, а не используемую классификационную систему.

Авторы заявляют об отсутствии конфликта интересов.

ЛИТЕРАТУРА/REFERENCES

1. Вормалд П.-Дж. Эндоскопическая риносинусохирургия. Анатомия, объемная реконструкция и хирургическая техника: пер. с англ. М.: Медицинская литература; Витебск: изд. Чернин Б. И. и Плешков Ф. И., 2021. 328 с.
Wormald P.-J. Endoscopic Sinus Surgery: Anatomy, Three-Dimensional Reconstruction and Surgical Technique. translated from English. Moscow: Meditsinskaya literatura; Vitebsk: publ. Chernin B. I. i Pleshkov F. I., 2021. 328 p. (In Russ.)
2. Шайхова Х. Э., Узоков А. Д. Использование компьютерной навигационной системы при риносинусохирургии. *Российская оториноларингология.* 2020;19(2):85–92. https://doi.org/10.18692/1810-4800-2020-2-85-92
Shaikhova K. E., Uzokov A. D. Endoscopic sinus surgery using a computer navigation system. *Rossiiskaya otorinolaringologiya*. 2020;19(2):85-92. (In Russ.). https://doi.org/10.18692/1810-4800-2020-2-85-92
3. Джафарова М. З., Бебчук Г. Б., Авербух В. М. Современные классификации строения лобного кармана. *Оториноларингология. Восточная Европа.* 2021;11;3:328–333. https://doi.org/10.34883/PI.2021.11.3.021
Dzhafarova M. Z., Bebchuk G. B., Averbukh V. M. Contemporary Classifications of Frontal Cells. *Otorhinolaryngology. Eastern Europe.* 2021;11;3: 328-333. (In Russ.). https://doi.org/10.34883/PI.2021.11.3.021
4. Lund V. J., Stammberger H., Fokkens W. J., Beale T., Bernal-Sprekelsen M., Eloy P., Georgalas C., Gerstenberger C., Hellings P. W., Herman P., Hosemann W. G., Jankowski R., Jones N., Jorissen M., Leunig A., Onerci M., Rimmer J., Rombaux P., Simmen D., Tomazic P. V., Tschabitscher M., Welge-Luessen A. European Position Paper on the Anatomical Terminology of the Internal Nose and Paranasal Sinuses. *Rhinology*. 2014, Suppl. 24:1-34.
5. Ландсберг Е. А. Значение эндоназального зондирования в диагностике воспалительных заболеваний лобных пазух: дис. ... канд. мед. наук. М., 1967. 270 с.
Landsberg E. A. The value of endonasal probing in the diagnosis of inflammatory diseases of the frontal sinuses: dissertation of the candidate of medical sciences. Moscow, 1967. 270 p. (In Russ.)
6. Якушева А. И. Хирургическая анатомия лобно-носового канала: дис. ... канд. мед. наук. Смоленск, 1952. 120 с.
Yakusheva A. I. Surgical anatomy of the fronto-nasal canal: dissertation of the candidate of medical sciences. Smolensk, 1952. 120 p. (In Russ.)
7. Неровный А. И. Повышение эффективности лечения экссудативного фронтита методом эндоназального зондирования: дис. ... канд. мед. наук. М., 2009. 117 с. https://search.rsl.ru/ru/record/01004295414
Nerovnyi A. I. Increasing the efficiency of treatment of exudative frontal sinusitis by endonasal probing: dissertation of the candidate of medical sciences. M., 2009. 117 p. (In Russ.). https://search.rsl.ru/ru/record/01004295414
8. Bent J., Cuilty-Siller C., Kuhn F. The Frontal Cell As a Cause of Frontal Sinus Obstruction. *Am J Rhinol.* 1994;8(4):185-191 https://doi.org/10.2500/105065894781874278
9. Lee W., Kuhn F., Citardi M. 3D Computed Tomographic Analysis of Frontal Recess Anatomy in Patients Without Frontal Sinusitis. *Otolaryngology-Head and Neck Surgery.* 2004;131(3):164-173. https://doi.org/10.1016/j.otohns.2004.04.012
10. Gotlib T., Kołodziejczyk P., Kuźmińska M., Bobecka-Wesołowska K., Niemczyk K. Three-dimensional computed tomography analysis of frontoethmoidal cells: A critical evaluation of the International Frontal Sinus Anatomy Classification (IFAC). *Clinical Otolaryngology.* 2019;44(6):954-960. https://doi.org/10.1111/coa.13412

11. Wormald P. Surgery of the frontal recess and frontal sinus. *Rhinology*. 2005;43(2):82-85.
12. Wormald P., Xun Chan S. Surgical Techniques for the Removal of Frontal Recess Cells Obstructing the Frontal Ostium. *Am J Rhinol.* 2003;17(4):221-226. https://doi.org/10.1177/194589240301700408
13. Wormald P., Hoseman W., Callejas C. et al. The International Frontal Sinus Anatomy Classification (IFAC) and Classification of the Extent of Endoscopic Frontal Sinus Surgery (EFSS). *Int Forum Allergy Rhinol.* 2016;6(7):677-696. https://doi.org/10.1002/alr.21738
14. Tran L., Ngo N., Psaltis A. A Radiological Study Assessing the Prevalence of Frontal Recess Cells and the Most Common Frontal Sinus Drainage Pathways. *Am J Rhinol Allergy.* 2019;33(3):323-330. https://doi.org/10.1177/1945892419826228
15. Wormald P., Bassiouni A., Callejas C. et al. The International Classification of the radiological Complexity (ICC) of frontal recess and frontal sinus. *Int Forum Allergy Rhinol.* 2016;7(4):332-337. https://doi.org/10.1002/alr.21893
16. Villarreal R., Wrobel B., Macias-Valle L. et al. International assessment of inter- and intrarater reliability of the International Frontal Sinus Anatomy Classification system. *Int Forum Allergy Rhinol.* 2018;9(1):39-45. https://doi.org/10.1002/alr.22200
17. Pianta L., Ferrari M., Schreiber A. et al. Agger-bullar classification (ABC) of the frontal sinus drainage pathway: validation in a preclinical setting. *Int Forum Allergy Rhinol.* 2016;6(9):981-989. https://doi.org/10.1002/alr.21756
18. Ferrari M., Schreiber A., Mattavelli D. et al. The Terracol and Ardouin developmental model of frontal sinus drainage pathway and surrounding spaces: a radiologic validation. *Int Forum Allergy Rhinol.* 2017;8(5):624-630. https://doi.org/10.1002/alr.22063
19. Крюков А. И., Щербаков Д. А., Красножен В. Н. Компьютерное моделирование анатомо-функциональной недостаточности крючковидного отростка. *Российская оториноларингология.* 2017;2:60–63. https://doi.org/10.18692/1810-4800-2017-2-60-63
Kryukov A. I., Shcherbakov D. A., Krasnozhen V. N. Computer-aided simulation of anatomic and functional failure of processus uncinatus. *Rossiiskaya otorinolaringologiya.* 2017;2:60-63. (In Russ.). https://doi.org/10.18692/1810-4800-2017-2-60-63
20. Turgut S., Ercan I., Sayin I., Basak M. The Relationship Between Frontal Sinusitis and Localization of the Frontal Sinus Outflow Tract. *Archives of Otolaryngology-Head & Neck Surgery.* 2005;131(6):518. https://doi.org/10.1001/archotol.131.6.518
21. Srivastava M., Tyagi S. Role of Anatomic variations of Uncinate Process in Frontal Sinusitis. *Indian Journal of Otolaryngology and Head & Neck Surgery.* 2015;68(4):441-444. https://doi.org/10.1007/s12070-015-0932-6
22. Landsberg R., Friedman M. A Computer-Assisted Anatomical Study of the Nasofrontal Region. *Laryngoscope*. 2001;111(12):2125-2130. https://doi.org/10.1097/00005537-200112000-00008
23. Ercan I., Ömür Çakir B., Sayin I., Başak M., Turgut S. Relationship between the Superior Attachment Type of Uncinate Process and Presence of Agger Nasi Cell: A Computer-Assisted Anatomic Study. *Otolaryngology-Head and Neck Surgery.* 2006;134(6):1010-1014. https://doi.org/10.1016/j.otohns.2006.01.021
24. Liu S. Prevalence of the uncinate process, agger nasi cell and their relationship in a Taiwanese population. *Rhinology Journal.* 2010;48(2) https://doi.org/10.4193/rhin09.118
25. Mahmutoğlu A., Çelebi I., Akdana B. et al. Computed Tomographic Analysis of Frontal Sinus Drainage Pathway Variations and Frontal Rhinosinusitis. *J Craniofac Surg.* 2015;26(1):87-90. https://doi.org/10.1097/scs.0000000000001244

Информация об авторах

✉ **Неровный Александр Иванович** – кандидат медицинских наук, доцент, заведующий кафедрой оториноларингологии, Воронежский государственный медицинский университет им. Н. Н. Бурденко (394036, Воронежская область, Воронеж, Студенческая ул., д. 10); e-mail: aleksandr.nerovniy@rambler.ru

ORCID: https://orcid.org/0000-0002-9734-9748

Полюхов Егор Валерьевич – ассистент кафедры оториноларингологии, Воронежский государственный медицинский университет им. Н. Н. Бурденко (394036, Воронежская область, Воронеж, Студенческая ул., д. 10); e-mail: pvegor@mail.ru

ORCID: https://orcid.org/0000-0002-9115-3947

Information about authors

✉ **Aleksandr I. Nerovnyi** – MD Candidate, Associate Professor, Head of the Department of Otorhinolaryngology, Burdenko Voronezh State Medical University (10, Studencheskaya str., Voronezh, Russia, 394036); e-mail: aleksandr.nerovniy@rambler.ru

ORCID: https://orcid.org/0000-0002-9734-9748

Egor V. Polyukhov – Assistant, Department of Otorhinolaryngology, Burdenko Voronezh State Medical University (10, Studencheskaya str., Voronezh, Russia, 394036); e-mail: pvegor@mail.ru

ORCID: https://orcid.org/0000-0002-9115-3947

Статья поступила 02.03.2022
Принята в печать 10.05.2022

УДК 616.322-002.2-07-08
https://doi.org/10.18692/1810-4800-2022-3-96-111

Современные методы диагностики и консервативного лечения хронического тонзиллита

Т. М. Шишкунова[1]

[1] *Санкт-Петербургский государственный университет, Санкт-Петербург, 199034, Россия*

Рост заболеваемости хроническим тонзиллитом, нарастание частоты вызванных им осложнений, а также увеличение числа больных с абсолютными противопоказаниями к оперативному лечению, делает поиск эффективной местной терапии хронического тонзиллита актуальной задачей. В статье произведен краткий обзор научной литературы отечественных и зарубежных авторов, посвященный особенностям клинической картины, диагностики и консервативного лечения хронического тонзиллита.
Ключевые слова: хронический тонзиллит, клиническая картина, диагностика, лечение.

Для цитирования: Шишкунова Т. М. Современные методы диагностики и консервативного лечения хронического тонзиллита. *Российская оториноларингология.* 2022;21(3):96–111. https://doi.org/10.18692/1810-4800-2022-3-96-111

Modern methods of diagnosis and conservative treatment of chronic tonsillitis

T. M. Shishkunova[1]

[1] *Saint Petersburg State University, Saint Petersburg, 199034, Russia*

The increase in the incidence of chronic tonsillitis, the increase in the frequency of complications caused by it as well as an increase in the number of patients with absolute contraindications to surgical treatment make the search for effective local therapy of chronic tonsillitis an urgent task. The article provides a brief literary review of the works of domestic and foreign authors devoted to the features of the clinical picture, diagnosis, and conservative treatment of chronic tonsillitis.
Keywords: chronic tonsillitis, clinical picture, diagnosis, treatment.

For citation: Shishkunova T. M. Modern methods of diagnosis and conservative treatment of chronic tonsillitis. *Rossiiskaya otorinolaringologiya*. 2022;21(3):96-111. https://doi.org/10.18692/1810-4800-2022-3-96-111

Список сокращений

ГЛН – гелий-неоновый лазер
ГСА (БГСА, ГАЗ) – β-гемолитический стрептококк группы А
ИБС – ишемическая болезнь сердца
ИДС – иммунодефицитные состояния
МС – метиленовый синий
НКС – низкоинтенсивный красный свет
НМ – небные миндалины
ОТФ – острый тонзиллофарингит
ПОЛ – перекисное окисление липидов
СВЧ – сверхвысокочастотная терапия
ТЭ – тонзиллэктомия
УВЧ – ультравысокочастотная терапия
ФДТ – фотодинамическая терапия
ФС – фотосенсибилизатор
ХТ – хронический тонзиллит
ЦИК – циркулирующие иммунные комплексы

Актуальность темы

Рост заболеваемости хроническим тонзиллитом, нарастание частоты вызванных им осложнений, а также увеличение числа больных с абсолютными противопоказаниями к оперативному лечению делают поиск эффективной местной терапии хронического тонзиллита актуальной задачей. Применяемые в настоящее время методы хирургического лечения не всегда являются обоснованными относительно возраста пациента, его коморбидного фона и формы хронического тонзиллита. Успех лечения во многом зависит от ранней диагностики процесса, а также от понимания его патогенеза, биохимических и патоморфологических механизмов его развития.

© Т. М. Шишкунова, 2022

Цель исследования

Провести обзор научной литературы о современных представлениях клинической картины, иммунологии, диагностики и консервативного лечения хронического тонзиллита. В обзоре представлены морфологические и иммунологические аспекты патологического процесса при хроническом тонзиллите. Обоснована необходимость врачам-оториноларингологам своевременно выявлять наиболее значимые признаки декомпенсации хронического процесса в небных миндалинах для дальнейшего определения правильной тактики, профилактики и лечения.

Согласно определению хронический тонзиллит (ХТ) является инфекционно-аллергическим заболеванием с местными проявлениями в виде стойкой воспалительной реакции ткани небных миндалин (НМ), морфологически выражающейся альтерацией, экссудацией и пролиферацией [1]. На сегодняшний день не существует единого мнения об этиологии ХТ.

Считается, что ХТ – это общее инфекционное заболевание с локализацией хронического очага инфекции в небных миндалинах с периодическими обострениями в виде ангин [2].

ХТ является одной из серьезных проблем современной оториноларингологии. Заболеваемость ХТ в различных возрастных группах составляет от 22,1 до 40,1% [3] и даже 5, 6–37 и 15–63% у взрослых и детей соответственно [1]. У детей с возрастом наблюдается рост заболеваемости ХТ: до 3 лет – 2–3%, в 5–6 лет – 5–6,5%, 10–12 лет – 12–17%, 14–17 лет – 19,5%, 18–20 лет – 25–35% [4].

ХТ одно из наиболее распространенных ЛОР-заболеваний, которое нередко дает осложнения со стороны ряда органов и систем, часто приводит к нарушению трудоспособности, а иногда и к инвалидности [5].

НМ рассматривают в настоящее время как иммунокомпетентный орган, а ассоциированные с патологическими изменениями НМ заболевания относят к иммунопатологическому профилю расстройств с ведущим токсико-аллергическим механизмом, сопровождающимся аутоиммунными и иммунокомплексными реакциями [6].

Патогенетическая связь ХТ с IgA-ассоциированной нефропатией, гломерулонефритом, пиелонефритом, эритродермией, экссудативным и пустулезным псориазом, острой ревматической лихорадкой, хронической ревматической болезнью сердца, приобретенными пороками сердца, ревматическим артритом и полиартритом статистически достоверно была доказана рядом исследований зарубежных ученых [7].

В последние годы все больше сообщений в литературе появляется о постстрептококковых аутоиммунных заболеваниях центральной нервной системы [8]. Спектр постстрептококковых заболеваний центральной нервной системы включает расстройства движения (хорея, тики, дистония, паркинсонизм), психические нарушения (особенно эмоциональные) и расстройства сна [9]. Особенно часто эти заболевания встречаются в детском возрасте, в связи с чем выделены в особую группу PANDAS (Pediatric Autoimmune Neuropsychiatric Disorders Associated with Streptococcal Infections – детские аутоиммунные нервно-психические расстройства, связанные со стрептококковыми инфекциями) [10]

Эпителий НМ находится в лакунах и криптах и по площади своей превосходит площадь эпителия кишечника, а также содержит систему специализированных каналов, содержащих специфические иммунные клетки (М-клетки). Эти клетки принимают антигены в везикулы и транспортируют их к экстрафолликулярной зоне или лимфоидным фолликулам НМ.

Лимфоэпителиальное глоточное кольцо входит в состав MALT (Mucosal Associated Lymphoid Tissue) – ассоциированной со слизистой оболочкой лимфоидной ткани, которая состоит из NALT (Nasal Associated Lymphoid Tissue/ассоциированная со слизистой оболочкой носа лимфоидная ткань), BALT (Bronchus Associated Lymphoid Tissue/ассоциированная со слизистой оболочкой бронхов лимфоидная ткань), GULT (Gut Associated Lymphoid Tissue/ассоциированная со слизистой оболочкой кишечника лимфоидная ткань). MALT включает лимфоидные и плазматические клетки, разбросанные на поверхности слизистых оболочек и занимающиеся образованием антител. MALT имеет прямой контакт с внешней средой, покровный эпителий участвует в индукции иммунного ответа. По современным представлениям, НМ – не самостоятельная анатомическая единица, а часть MALT или, в более широком смысле, часть иммунной системы. Герминативные центры фолликулов НМ представляют В-зону, участвуют в обучении В-клонов лимфоцитов, вырабатывающих иммуноглобулины классов А и М. В экстрафолликулярных зонах сосредоточены Т-лимфоциты.

Эпителиоциты и мигрирующие лимфоциты образуют так называемый лимфоэпителиальный симбиоз, обеспечивающий дозированный контакт с антигенами. MALT и связанный с ней мукозальный иммунитет имеют определенную степень автономности в пределах слизистых оболочек. НМ, обладая эффекторными клетками и клетками памяти, осуществляют роль регионарных центров мукозального иммунитета, контролируя местную защиту орофарингеального пространства верхних дыхательных путей, трахеобронхиального дерева, пищевода и части желудка, конъюнктивы. По сравнению с пейровыми

бляшками NALT содержит больше Т-лимфоцитов, хотя количество клеток с мембранным IgA здесь меньше. Под влиянием интраназальной иммунизации увеличиваются количество плазматических клеток и концентрация sIgA в назофарингеальном секрете, появляются клетки памяти (Mail D., 2007) [11].

При постановке диагноза ХТ врачам рекомендуется пользоваться двумя клиническими классификациями: Б. С. Преображенского и И. Б. Солдатова.

Американская классификация по J. Byron (2001) звучит следующим образом:

– острый тонзиллофарингит (ОТФ);

– рецидивирующий тонзиллит – от 4 до 7 эпизодов острого тонзиллита в год;

– хронический тонзиллит;

– обструктивная гиперплазия небных миндалин [12].

В этой классификации использованы критерии R. M. Centor для определения эпизода ОТФ бактериальной этиологии, так как клинически очень трудно различить острый тонзиллофарингит вирусной и бактериальной природы. Главный симптом – боль в горле – будет присутствовать в обоих случаях. К критериям R. M. Centor относятся:

– фебрильная лихорадка;

– налет или экссудат в небных миндалинах;

– болезненность передних шейных лимфатических узлов;

– отсутствие насморка и кашля.

Насморк и кашель косвенно являются признаком ОТФ вирусной природы. Если у пациента врач регистрирует 2 и более из вышеперечисленных признаков, то, вероятнее всего, он имеет дело с бактериальным ОТФ [13].

ХТ может быть следствием как первичных воспалительных процессов в НМ (острых ангин), так и вторичного воспаления при частых ОРВИ, стоматитах, пародонтозе и т. п. (безангинная форма ХТ). После каждого эпизода острых ангин или в процессе вторичного воспаления происходят снижение колонизационной резистентности слизистой оболочки ротоглотки и НМ и формирование патогенной микрофлорой бактериальных биопленок и внутриклеточного резервуара инфекции, резко увеличивающих ее устойчивость к воздействию неблагоприятных факторов [14]. Применение же антисептиков и антибиотиков при лечении больных хроническим компенсированным тонзиллитом способствует углублению и консервации дисбиотического состояния слизистой оболочки верхних дыхательных путей, что является условием и причиной возникновения и поддержания хронического воспаления НМ [15].

НМ, располагаясь на перекрестке дыхательного и пищеварительного трактов, часто подвергаются неблагоприятному воздействию термического, физического и химического факторов. Наряду с этим ткань НМ пронизана глубокими щелями – криптами, в которых создаются условия для задержки пищи, продуктов десквамации эпителия, лимфоцитов, микроорганизмов [16].

ХТ служит причиной большого количества дней трудопотерь из-за временной нетрудоспособности, особенно при возникновении обострений или развитии осложнений. Эти заболевания наносят большой ущерб населению и государству, поэтому вопрос о предупреждении и своевременном лечении ХТ имеет большое социальное значение.

Насчитывается свыше 80 заболеваний, этиопатогенетически связанных с ХТ [17]. Особо значимо, учитывая демографическую ситуацию в Российской Федерации, что у женщин детородного возраста на фоне ХТ может формироваться эндокринное бесплодие (частота достигает 60%) вплоть до возникновения необратимых изменений в функционировании репродуктивной системы [18].

ХТ традиционно рассматривается как заболевание воспалительной природы, возникающее в ответ на очаговую инфекцию. Поэтому динамика развития воспалительного процесса в НМ во многом определяется бактерицидным потенциалом лейкоцитарных клеток. По-видимому, нарушения элиминации инфекционных агентов связаны с низкой фагоцитарной активностью полиморфноядерных лейкоцитов и моноцитов-макрофагов в воспалительном очаге. Неэффективная противомикробная защита приводит не только к усилению обсемененности НМ микроорганизмами и к выходу микроорганизмов в кровоток, но и к переходу от компенсированной формы тонзиллита к декомпенсированной. Отчасти это связано с объективными затруднениями, возникающими при попытке охарактеризовать функциональную активность фагоцитирующих клеток в воспалительном очаге.

В последнее время появились новые данные, рассматривающие молекулярные продукты перекисного окисления липидов (ПОЛ) как косвенные признаки активации нейтрофилов в воспалительном очаге [19].

Известно, что первичными бактерицидными факторами, выделяемыми фагоцитами, являются перекись водорода и продукты ее свободнорадикального разложения, такие как гипохлорит и гидроксильный радикалы. Патогенные и условно-патогенные бактерии приспосабливаются выживать в среде с повышенной концентрацией перекиси водорода путем индукции генов раннего ответа на окислительное повреждение. Белковыми продуктами этих генов являются, среди прочих, фермент каталаза, разлагающий перекись водорода до нейтральных продуктов: воды и молекулярного кислорода – и фермент суперок-

сиддисмутаза, разлагающая супероксид анион радикал до молекулярного кислорода. Каталазная активность была выявлена у всех штаммов, выделенных при посевах с миндалин детей с ХТ. В дальнейшем оценивали эффективность внутриклеточного киллинга бактерий с различной каталазной активностью. Обнаружили, что существует корреляция между выживаемостью бактерий после фагоцитоза и их способностью разлагать перекись водорода. Спектрофотометрическая оценка каталазной активности лейкоцитов и стафилококков по отдельности и при смешивании (в соотношении 1:100) показала, что она практически не снижалась у стафилококков в процессе фагоцитоза. При оценке эффективности внутриклеточного киллинга бактерий фагоцитами обнаружено, что штаммы, активно продуцирующие каталазу, в среднем в 40% случаев, не уничтожаются в фагосомах, что приводит к персистенции инфекционного агента в организме [20].

За последние годы иностранными авторами установлено, что к хронизации воспаления НМ приводит прогредиентное падение (после каждого эпизода острых ангин, в процессе вторичного воспаления) колонизационной резистентности слизистой оболочки ротоглотки и НМ. Это происходит в результате:

– нарушения целостности эпителиальной выстилки крипт НМ [14];

– уменьшения объема продукции эпителиоцитами НМ различных антибактериальных катионных пептидов [21];

– локального дефицита секреторного sIgA (как следствие снижения стимулирующих эффектов симбионтной микрофлоры при микробиологическом дисбалансе и дефекта созревания В-лимфоцитов) [22];

– изменения выработки клеточными элементами ткани НМ ферментов (гликозилтрансфераз), ответственных за гликозирование муцина и поддерживающих воспалительный процесс, в результате чего происходит увеличение уровня обсемененности их слизистой оболочки нерезидентной микрофлорой, подавлением вегетирования симбионтных микроорганизмов, т. е. приводит к дисбиотическому состоянию [23];

– формирования патогенной микрофлорой бактериальных биопленок и внутриклеточного резервуара инфекции, резко увеличивающих ее устойчивость к воздействию неблагоприятных факторов (антител, антибактериальных пептидов, антибиотиков, антисептиков) [24].

К факторам, способствующим формированию хронического течения, помимо длительной персистенции микробов относят и состояние иммунной системы к моменту очередного заболевания [25], наличие перенесенных внутриутробных и других инфекционных заболеваний, генетический профиль HLA (human leucocyte antigens – антигены тканевой совместимости) системы, длительный стресс, инфицированные члены семьи как источник постоянного инфицирования. Одним из самых значимых противоинфекционных барьеров между внешним миром и внутренней средой организма является местная защита, которая не только препятствует проникновению возбудителей, но и инициирует процессы иммунологической памяти. В результате этого формируется специфическая невосприимчивость к возбудителям и в случае повторного инфицирования достигается их быстрая элиминация. Система местной защиты обладает комплексом неспецифических (интерферон, лизоцим, лактоферрин, макрофаги, нейтрофилы и др.) и специфических факторов (иммуноглобулины, в первую очередь sIgA, а также Т> и В> лимфоциты). Основная задача местной защиты состоит в создании эффективной противоинфекционной резистентности в тех местах, где возможна инвазия микроорганизмов (кожа, слизистая оболочка). Особое значение имеет местная защита слизистой оболочки (так называемый мукозальный иммунитет), так как подавляющее большинство инфекционных агентов пытаются проникнуть в организм именно через слизистую оболочку. Адекватно функционирующий мукозальный иммунитет активно этому препятствует. Колонизация возбудителей на слизистой оболочке приводит, прежде всего, к активизации неспецифической защиты. Одним из них является фагоцитоз, осуществляемый нейтрофилами, тканевыми макрофагами и дендритным клетками, которые не только уничтожают микроорганизмы. Tall-like-рецепторы (TLR), входящие в состав мембран фагоцитирующих клеток, распознают бактерии и вирусы, взаимодействие с которыми приводит к активации фактора транскрипции, стимулирующего выработку цитокинов и хемокинов, потенцирующих противоинфекционный эффект (TNF > α, IL1, IL6, IL12, IL18). Кроме того, происходит экспрессия ко-стимуляционных молекул, которые принимают непосредственное участие в презентации бактериальных и вирусных антигенов дендритными клетками и макрофагами Т-лимфоцитам [26].

Сложность строения НМ и выполняемых ими функций определяет многообразие иммунологических изменений, выявляемых при ХТ.

По данным А. В. Черныша с соавт. (2002), при этом заболевании наблюдаются снижение содержания в крови Т- и В-лимфоцитов, нарушение реакций клеточного и гуморального иммунитета, уменьшение концентрации IgM, IgG, увеличение IgA, что позволяет отнести его к иммунодефицитным состояниям (ИДС).

По другим сведениям, при ХТ в крови происходит снижение уровней CD3+-, CD4+-

лимфоцитов, иммунорегуляторного индекса (CD4+/CD8+), концентрация CD8+-клеток повышена или не изменена, увеличен уровень циркулирующих иммунных комплексов (ЦИК). Кроме того, наблюдаются существенное увеличение содержания IgM и IgG, снижение IgA в крови и слюне, дефицит лизоцима, повышение уровня провоспалительных цитокинов (IL1, ФНО-, MIF-), активация нейтрофилов и макрофагов, нередко с дефицитом функции киллинга бактерий. Все эти изменения, характерные для ИДС, наиболее выражены в период обострения и указывают на гетерогенность механизмов развития ХТ. Лимфоциты крови и миндалин сенсибилизированы ко многим бактериальным антигенам, поэтому аллергия также играет существенную роль в его патогенезе [27].

Сходные данные получены В. Г. Песчаным с соавт. (2011) при декомпенсированной форме заболевания у детей наблюдаются снижение концентрации CD4+-лимфоцитов, иммунорегуляторного индекса, показателей фагоцитоза, бактерицидности, метаболической активности нейтрофилов в NBT-тесте, увеличение содержания провоспалительных IL2, IL4 и уменьшение уровня противовоспалительного IL10.

В 2003 году Э. А. Цветков выявил уменьшение содержания Т-лимфоцитов, Т-хелперов, хелперно-супрессорного коэффициента, концентрации IgM, IgG, IgA находятся в пределах нормы. Однако по данным. Т. К. Староверовой (2007), могут наблюдаться увеличение количества CD4+-лимфоцитов, иммунорегуляторного индекса, уровня IL4, ФНО-, ИНФ-, нормальное содержание CD8+-клеток.

При поддержке NIAID (Национальный институт аллергии и инфекционных заболеваний) были проведены новые исследования, в ходе которых было обнаружено, что НМ детей с рецидивирующим тонзиллитом обладают высокими популяциями новой формы Т-фолликулярных хелперных клеток. Эта недавно идентифицированная популяция Т-хелперов в НМ детей с рецидивирующими инфекциями, вместо того чтобы помочь созреванию В-клеток, способна убивать их. Этот процесс происходит за счет ограничения способности В-клеток генерировать защитные антитела против стрептококка. Антиген стрептококка SpeA активирует эти необычные Т-клетки, заставляя их секретировать белки, разрушающие В-лимфоциты. Также были выявлены более низкие уровни антител против SpeA в образцах крови детей с рецидивирующим тонзиллитом. Однако уровни антител к другому антигену стрептококка были одинаковыми среди детей с и без рецидивирующих инфекций НМ. Это говорит о том, что, хотя все дети были подвержены воздействию стрептококковых бактерий, только те, кто подвержен рецидивирующему тонзиллиту, имели аберрантные иммунные ответы на SpeA. Предыдущие исследования показали, что анти-SpeA антитела защищают от стрептококковых инфекций, предполагая, что более низкие уровни этих антител могут повысить восприимчивость к повторным инфекциям [28].

Д. И. Заболотный с соавт. (1999) также подтверждают факт недостаточности иммунитета при ХТ. Однако в 75% наблюдений при компенсированной и декомпенсированной формах заболевания выявляются сходные иммунологические изменения, что свидетельствует о первичности ИДС в его патогенезе. Только у 5% пациентов с компенсированным и у 15% с декомпенсированным ХТ имеются иммунопатологические реакции, которые могут рассматриваться в качестве повреждающих механизмов при развитии сопряженных заболеваний. Поэтому, по мнению авторов, при выборе метода лечения решающей является лабораторная оценка функционального состояния НМ и системы иммунитета в целом.

В патогенезе ряда тяжелых заболеваний, сопряженных с ХТ, существенную роль играет нарушение иммунологической реактивности из-за дезорганизации процессов в подкорковых и корковых отделах головного мозга под влиянием афферентных сигналов из тонзиллярной области.

Существенное влияние на возникновение различных форм ХТ и развитие патологии сердечно-сосудистой системы оказывает генетическая предрасположенность, основанная на сочетании различных генетических (распределение антигенов HLA-A2, B5, B12, B35, DR3) и внешних факторов [29]. Не менее важны дисбаланс иммунорегуляции, угнетение апоптоза аутогенных лимфоцитов, наличие у некоторых микробов перекрестно реагирующих антигенов, способность их ферментов и токсинов изменять антигены организма, нарушение взаимодействия лимфоцитов и повышенная их чувствительность к бактериальным антигенам [8, 30].

Одним из признаков нарушения функциональной полноценности НМ, связанным с ослаблением их внешней иммунологической активности, являются бактериальная обсемененность крипт на фоне резкого снижения количества клеток лимфоидного ряда и высокое содержание продуктов распада биологического материала. Поэтому лакуны нередко становятся местом появления и продолжительной вегетации патогенных и резидентных микроорганизмов. Считается, что развитие тонзиллогенных осложнений в значительной степени связано с патогенной трансформацией бактерий аутофлоры [31]. В определенных условиях недостаток активных Т-лимфоцитов, а также дефект в системе фагоцитоза приводит к проникновению патогенных микроорганизмов

в паренхиму небных миндалин, а незавершенный фагоцитоз способствует дальнейшей внутриклеточной персистенции микроорганизмов [32]. Патогенная флора (*Staphylococcus aureus*, *Haemophilus sp.*, *Streptococcus sp.*, *Pseudomonas aeruginosa*) при ХТ имеет высокую генетическую пластичность, это является этиологически значимым фактором при развитии местного хронического процесса в паренхиме НМ. Генетическая пластичность в данном случае позволяет патогенной флоре экспрессировать фенотип, обеспечивающий внутриклеточное персистирование, и дает возможность образовывать бактериальные биопленки, что способствует хронизации инфекции в силу внутриклеточного расположения патогенов и их уклонения от факторов иммунной защиты. В большинстве случаев (если не во всех) наличие бактериальной биопленки при хроническом воспалении верхних дыхательных путей связано с внутриклеточным вегетированием инфекционных агентов [15, 33].

Проведенные бактериологические исследования свидетельствуют, что при посевах содержимого крипт НМ чаще выявляются *Streptococcus pyogenes*, *Staphylococcus aureus* и *Haemophilus influenzae* [34]. Согласно анализу научных работ отечественных и иностранных исследователей при бактериологическом исследовании мазков с поверхности НМ при ХТ высеваются чаще *Streptococcus pyogenes*, *Staphylococcus aureus*, грибы рода *Candida*, хламидии и микоплазмы [35].

Среди патогенов при ХТ наиболее часто обнаруживают стафилококки, стрептококки, пневмококки, аденовирусы, вирус Эпштейна–Барр, коксакивирусы, вирус герпеса, различные анаэробы, микоплазмы, хламидии, грибы [35, 36]. Классические представления о преобладании стрептококка как возбудителя патологического процесса в НМ за последние годы изменились в пользу смешанной флоры. Наиболее часто встречающейся ассоциацией является ß-гемолитический стрептококк и золотистый стафилококк [37].

Все больше сведений появляется о присутствии патогенов при ХТ не только на слизистой оболочке, но и внутриклеточно, в паренхиматозной ткани НМ, что затрудняет элиминацию возбудителей [38].

Внимание современных оториноларингологов к стрептококковой инфекции заметно упало. В то же время в последнее десятилетие отмечен рост стрептококковых заболеваний и появление тяжелых инвазивных форм стрептококковых инфекций: некротического фасциита и миозита, синдрома токсического шока, первичного перитонита, сепсиса [39]. Учитывая, что первичной локализацией бета-гемолитического стрептококка группы А (ГСА) является слизистая оболочка ротоглотки и НМ, особую актуальность приобретают исследования по своевременному выявлению и лечению стрептококковой инфекции. Частота встречаемости ГСА в бактериологическом посеве при ХТ, по данным разных авторов, колеблется от 15 до 50% [40].

Streptococcus pyogenes относится к серологической группе А среди стрептококков и является патогеном исключительно человека. ГСА вызывает тяжелые заболевания во всем мире и ложится серьезным бременем на национальные системы здравоохранения [41].

Помимо хорошо изученных признаков вирулентности ГСА и механизмов патогенеза, таких как адгезия/интернализация клеток-хозяев, устойчивость к фагоцитозу, уход от фагоцитарного уничтожения, индукция апоптоза клеток-хозяев и ускользание от аутофагии, способность ГСА образовывать микроколонии и созревшие биопленки in vitro и in vivo получили широкую огласку во всем мире совсем недавно. Биопленки из-за особенностей состава, физиологии и физических параметров представляют собой серьезный сигнал опасности. Во время атаки на эти трехмерные чужеродные структуры иммунная защита хозяина взаимодействует на всех уровнях, вызывая иногда необратимые повреждения со стороны других органов и систем [42].

Структура бактериальных биопленок представляет собой сообщество клеток микроорганизмов, адгезированных на биотической или абиотической поверхности. Биопленки обладают высокоорганизованной системой регуляции физиологических процессов, основанной на межклеточном взаимодействии [43, 44]. В отличие от микроорганизмов в планктонной форме бактерии в составе матрикса биопленок приобретают абсолютно новые свойства. К ним относится измененный фенотип, проявляющийся другими параметрами роста. Приобретенные качественно новые свойства дают возможность отличить микробные сообщества биопленок от внешне схожих на них структур, таких как колонии бактерий, образующихся на поверхности агара, но не проявляющих ни одного признака, характерного для истинной биопленки [45].

Помимо этого, специфические анатомические и физиологические особенности биопленок: трехмерная структура, матрица внеклеточных полимерных веществ, а также более низкие скорости роста и отличия в метаболизме бактерий – порождают проблемы при лечении ГСА посредством антибактериальной терапии.

В современной оториноларингологии инфекции, вызываемые стрептококком группы А, и их различные осложнения являются острой медицинской и социальной проблемой. В патогенезе ХТ бета-гемолитический стрептококк серологи-

ческой группы А (БГСА) (*S. pyogenes*) имеет доминирующее значение [46–48].

По данным зарубежной литературы, частота БГСА у взрослых при патологии глотки составляет 5–15%, у детей – 20–30%, при этом отмечается наиболее частое его выявление в возрастной группе от 5 до 15 лет [49].

Характерен рост не только острых процессов в ВДП, вызываемых *S. pyogenes*, но и частое развитие постстрептококковых осложнений, таких как острая ревматическая лихорадка, острый постстрептококковый гломерулонефрит, хорея Сиденгама и ревматические артриты.

По данным СПбНИИ ЛОР, около 40% больных ХТ имеют хроническую стрептококковую инфекцию, подтвержденную результатами лабораторных исследований [33].

Научные работы В. Т. Пальчуна с соавторами [50] выявили, что при ХТ имеется массивное проникновение живых микробов в сосудистое русло и их активное размножение в паренхиме, в стенках и в просвете сосудов НМ. Стоит отметить, что в ходе исследования здоровых добровольцев патогенных микроорганизмов в паренхиме и сосудах НМ обнаружено не было. Полученные результаты свидетельствуют о перманентной инвазии микрофлоры в сосудистое русло организма человека при ХТ и, как следствие, постоянной интоксикации, приводящей к развитию тех или иных осложнений со стороны организма в целом. Наиболее опасные осложнения чаще всего возникают при наличии в НМ БГСА, так как именно БГСА вызывает наиболее серьезные заболевания со стороны органов-мишеней ХТ, такие как ревматическая болезнь, приводящие к инвалидизации пациентов [51].

Немаловажную роль в патогенезе ХТ и его осложнений играет вирусоносительство. Персистенция и высокие титры адено-, рео- и герпес-вирусов (в основном ВЭБ) в ткани НМ могут способствовать латентному течению бактериального воспаления и приводят к формированию стойкой токсико-аллергической реакции. При выявлении вирусо-бактериальной ассоциации изолированная медикаментозная элиминация малоперспективна и на первое место выходит хирургическое лечение [52].

Обследование пациентов, страдающих ХТ, включает: сбор жалоб и анамнеза заболевания и жизни, особое внимание при опросе уделяют длительности и степени выраженности симптомов ХТ. В диагностике хронического тонзиллита можно выделить объективные и субъективные признаки заболевания. К субъективным данным ХТ относят результаты, полученные при опросе жалоб, сборе анамнеза заболевания и анамнеза жизни пациента, а также локальный статус, полученный при объективном осмотре ЛОР-органов.

Так, компенсированную форму ХТ ставят при наличии жалоб на частые боли в глотке, боли, усиливающиеся при глотании, часто иррадиирущие в ухо, першение и неловкость в глотке, ощущение инородного тела в ротоглотке, сухость, периодический или постоянный беспричинный сухой кашель, неприятный запах изо рта, периодическое постреливание в ушах, покалывание при глотании и разговоре, жжение, ощущение «крупинок» на языке и по результатам фарингоскопического осмотра: наличие гипертрофии НМ I–II–III степени, разрыхленность ткани НМ, их бугристость, сращение с небными дужками, широкие лакуны, казеозные пробки в лакунах, нагноившиеся субэпителиальные фолликулы НМ, симптомы Гизе, Зака и Преображенского.

В свою очередь, декомпенсированную форму ХТ диагностируют при наличии тех же вышеперечисленных признаков ХТ, а также общей реакции организма больного на воспаление в паренхиме НМ. К общей реакции организма относятся жалобы на общую слабость, ощущение постоянного недомогания, снижение работоспособности, ангины в анамнезе до 3–4 раз в год, субфебрилитет неясного генеза, нерезкие болевые ощущения или ощущение давления и распирания в области регионарных лимфатических узлов (подчелюстные, углочелюстные, передне- и заднешейные), рецидивы паратонзиллитов и паратонзиллярных абсцессов, боли в сердце, ощущение сердцебиения, экстрасистолии, стойкие боли в суставах – и объективно: увеличение регионарных подчелюстных, верхнебоковых шейных лимфатических узлов, расположенных вдоль переднего края грудино-ключично-сосковой мышцы.

Кроме того, некоторые авторы стремятся придать диагностическое значение: аллергологическому фону больного, выявляемому лейкоцитозу крови, ускоренной СОЭ, эозинофилии, диспротеинемии, гамма-глобулинемии, бета-глобулинемии, снижению фосфатазной активности нейтрофилов. Исходя из этого можно выделить до 45 симптомов и показателей различных форм ХТ [53].

Установлено, что при сочетании ХТ и инфекции, вызванной вирусом Эпштейна–Барр, в ткани НМ наблюдаются снижение концентрации CD25+-лимфоцитов, уровней IgG и IgM, увеличение содержания IgA и неспецифических факторов воспаления, что указывает на снижении их иммунологической функции [54].

В случае сочетания ХТ с аллергическими заболеваниями характерны гипертрофия лимфоидной ткани ротоглотки (НМ, боковых валиков, гранул задней стенки глотки), характерными признаками также являются отечность ткани язычка, ткани мягкого неба и небных дужек, наличие вязкой слизи на задней стенке глотки, выражен-

ная инъекция сосудов слизистой оболочки. В сыворотке наблюдаются снижение относительной и абсолютной концентраций Т-, В- и Т-активных лимфоцитов, содержания IgA, IgG, IgM, а также значительный рост относительного и абсолютного количества нулевых лимфоцитов [55].

По данным Чарышкина Ю. В. с соавт. (2011), при сочетании ХТ с ИБС возможно понижение абсолютной и относительной концентраций активных Т-лимфоцитов (ЕА-РОК), показателей функциональной активности нейтрофилов [56].

При диагностике следует особенно подчеркнуть, что ни один из объективных фарингоскопических признаков не является патогномоничным для постановки диагноза ХТ. Для дифференциальных различных форм ХТ в последнее десятилетие используется метод исследования функциональной активности и функционального резерва небных миндалин. В современной оториноларингологии – это единственный объективный метод, позволяющий достоверно оценить иммунологическую функцию НМ. Этот метод диагностики – цитологическое исследование мазков-отпечатков с поверхности пораженных миндалин [3, 57].

Для оценки состояния функциональной иммунологической активности ткани небных миндалин определяется среднее количество клеток лимфоидного ряда (малые лимфоциты и лимфоциты в стадии бластной трансформации) в одном большом квадрате камеры Горяева посредством подсчета клеток в 10 квадратах (по 5 в верхнем и нижнем рядах сетки) согласно методическим рекомендациям, разработанным в Санкт-Петербургском НИИ уха, горла, носа и речи.

Согласно предложениям оценивают иммунологическую активность НМ, определяя относительный показатель – коэффициент К по формуле К = КЛ/КМ, где КЛ – количество лимфоцитов в одном большом квадрате счетной камеры Горяева, а КМ – суммарное количество в тысячах единиц колоний микроорганизмов, выросших после посева 0,05 мл содержимого крипты, и при значениях К < 1 делают вывод о декомпенсации иммунологических функций небных миндалин и назначают тонзиллэктомию, а при значениях коэффициента К > 1 делают вывод об удовлетворительной иммунологической функции небных миндалин и рекомендуют консервативный курс лечения.

Для изучения функционального резерва небных миндалин используют преднизолоновую пробу, разработанную Ф. Н. Тетериным с соавторами, А. С. Киселевым с соавторами в модификации В. Р. Гофмана с соавторами (2012). После предварительного определения функциональной активности НМ больной однократно перорально принимает преднизолон из расчета 1 мг на 10 кг (полных или неполных) массы тела с последующим контрольным исследованием содержимого крипт через 2 ч. Производится подсчет лимфоцитов до и после приема преднизолона и результат сравнивают. Увеличение числа лимфоцитов в 2–3 раза свидетельствует о хорошем функциональном резерве НМ.

Биопсия ткани НМ при ХТ применяется редко, так как лимфоциты являются клетками, которые в норме присутствуют и в здоровой, и в воспаленной миндалине. Этот метод чаще всего используется для дифференциальной диагностики злокачественных новообразований ротоглотки.

В большинстве случаев классическая фарингоскопия является достаточной для постановки диагноза «тонзиллофарингит». Однако, чтобы выявить возбудителя воспалительного процесса на НМ и определить его чувствительность к антибиотикам, необходимо бактериологическое исследование мазка из зева и с поверхности НМ.

Забор мазков с поверхности НМ и задней стенки глотки проводят с помощью стерильного тампона. Полученный образец, погруженный в питательную среду, отправляют в лабораторию для микроскопии и культурального бактериологического исследования материала, при этом исследовании достоверно обнаруживаются микроорганизмы, ставшие причиной заболевания. В подавляющем большинстве случаев это *S. pyogenes* и *S. aureus*. Однако насчитывается более 30 различных комбинаций патогенных, условно-патогенных бактерий и вирусов, которые могут стать причиной тонзиллита. При часто повторяющихся ангинах вместе с бактериологическим исследованием проводят пробу на чувствительность к антибиотикам, что позволяет подобрать эффективное лечение.

Однако большинство исследователей считают, что мазки с поверхности миндалин не являются информативным исследованием, так как у 10% здоровых людей при бактериологическом исследовании носо- и ротоглотки выявляют стрептококк, а у 40% стафилококк. Более информативный метод – подсчет количества микробных клеток в мазке. Однако из-за трудоемкости – это исследование применяется редко.

Многие авторы предлагают различные дополнительные исследования для дифференциальной диагностики компенсированной и декомпенсированной форм ХТ. Так, А. А. Горлина (1961) предлагает гематологическое исследование в сочетании с клиническими данными для диагностики ХТ, и наиболее частым признаком при этом является относительный лимфоцитоз. А вот В. М. Аксенов (1970) указывает, что у больных токсико-аллергической формой ХТ по сравнению с простой формой почти в 2 раза чаще отмечен положительный аллергологический анамнез (семейный и собственный).

По данным В. М. Моренко (1997), у детей с декомпенсированной формой ХТ выявлена недостаточность клеточного и гуморального иммунитета. Здесь автор рассматривает другую «сторону медали» – часто изменения небных миндалин являются именно результатом иммунопатологического состояния организма (аллергии, иммунодефицита, аутоиммунного процесса), а не очагом банального воспаления, как общепринято их рассматривать.

Как утверждают Д. И. Заболотный и соавторы (1999), диагностировать наличие ХТ и его форму на основании оценки общего иммунного статуса не представляется возможным, поскольку вне стадии обострения в миндалинах параметры иммунитета мало отличаются от таковых у здоровых лиц.

Выбор метода лечения при ХТ принято осуществлять, учитывая его клиническую форму, жалобы пациента и вид декомпенсации. Консервативное лечение используют при компенсированной форме, декомпенсации, проявляющейся редкими рецидивами ангин, не сопровождающихся осложнениями в виде паратонзиллитов или паратонзиллярных абсцессов, а также больным, имеющим абсолютные противопоказания к хирургическому лечению.

Консервативные методы лечения направлены на санацию лакун НМ, достигающуюся путем промывания их различными методами с использованием лекарственных средств, а также восстановление общих защитных функций организма.

Представляется целесообразным наряду с этиотропной и противовоспалительной терапией включать в схему лечения иммуномодулирующие средства в целях коррекции нарушений местного иммунного статуса, что будет способствовать снижению числа рецидивов осложнений ХТ. Такими иммуномодуляторами могут стать комплексы местных лизатов, поскольку при их применении возникает контакт со слизистой оболочкой полости рта и НМ, при котором запускается иммунный ответ организма с повышением содержания лизоцима и секреторного иммуноглобулина класса А (sIgA) в слюне и последующим формированием двойного иммуномодулирующего эффекта – на местном и системном уровнях [58].

Промывание чаще всего сочетают с различными физиотерапевтическими методами лечения, сюда можно отнести ультрафиолетовое облучением через тубус, токи УВЧ или СВЧ на область регионарных лимфатических узлов, низкочастотный ультразвук, низкоэнергетический гелий-неоновый лазер, электрофорез, систему «Тонзиллор», обеспечивающую промывание лакун НМ, эвакуацию из лакун патологического содержимого, импрегнирующую с помощью ультразвука лекарственные средства в паренхиму миндалин.

Часто ХТ сопровождается повышением в сыворотке крови содержания Антистрептолизина-О. В стандартах лечения такого типа ХТ за рубежом рекомендуют проводить неоднократные курсы системной антибактериальной терапии, при отсутствии эффективности консервативных методов больным производят плановую тонзиллэктомию. В нашей стране большое внимание уделяется органосохраняющим методам лечения ХТ и возможности восстановления иммунологической функции НМ, что достигается в первую очередь посредством промывания лакун НМ различными антисептическими и антибактериальными растворами.

Важная физиологическая роль миндалин и лимфаденоидного глоточного кольца в целом как органов, являющихся своеобразной «вакцинной лабораторией», создающей иммунный барьер слизистой оболочки на пути инфекционных агентов, вызывающих воспаление верхних дыхательных путей, оправдывает органосохраняющую тактику лечения ХТ и аденоидитов также и в раннем детском возрасте. Лечение хронической носоглоточной инфекции в большинстве случаев комплексное и зависит от выраженности воспалительного процесса [59].

Показания к хирургическому лечению ХТ обоснованно сузились в связи с широким признанием небных миндалин как важного органа, играющего активную, многоплановую роль в формировании иммунитета.

В современной оториноларингологии на первое место выходят консервативные методы лечения ХТ, способствующие нормализации функций НМ как органа, содержащего иммунокомпетентные клетки, продуцирующего иммуноглобулины различных классов и обеспечивающего первую линию защиты при внедрении инфекции через верхние дыхательные пути.

Одним из методов консервативного лечения ХТ является методика дистанционного комбинированного воздействия ультразвука и раствора хлоргексидина на НМ или миндаликовые ниши, это позволяет подавить наиболее агрессивные гноеродные группы микробов и восстановить конкурентное равновесие между микроорганизмами орофарингеальной зоны в целом и НМ в частности. Предложенная методика положительно сказывается на защитной воспалительной реакции, уменьшая ее интенсивность и ускоряя репаративно-регенеративные процессы.

Это является доказательством противовоспалительного, иммуномодулирующего и репаративно-регенеративного эффекта. Посредством дистанционного комбинированного воздействия ультразвука, применяющегося совокупно с раствором хлоргексидина при различных состояниях ХТ, происходит целенаправленная элиминация

патогенных бактерий и восстановление нормальной, резидентной флоры орофарингеальной зоны.

Консервативное лечение ХТ включает регулярную санацию лакун НМ, удаление казеозных пробок, восстановление иммунологической функции НМ, выявление и коррекцию страдающего звена иммунитета и профилактику обострений. Одним из современных и эффективных методов является низкоинтенсивный красный свет (НКС). Положительный эффект НКС объясняется терапевтическими эффектами квантов света, воздействующих на лимфоидную ткань НМ, что способствует их активному участию в иммунных реакциях посредством усиления их кровоснабжения и увеличению концентрации различных эффекторных клеток.

Физиотерапевтическое лечение ХТ включает использование гелий-неонового лазера (ГНЛ) [плотность потока мощности (ППМ) 4–20 мВт/см^2]. Осуществляется данный метод посредством освещения поверхности самих НМ и (или) кожи поднижнечелюстной области в течение 2–10 мин. Возможно проведение сканирующего освещения поверхности миндалин. Использование физиотерапевтических методов в комплексном лечении ХТ уменьшает реактивные явления в тканях, стимулирует местный иммунитет, усиливает внутриклеточный метаболизм, снижает частоту и тяжесть обострений, а также острых респираторных заболеваний. При этом значительное клиническое улучшение наблюдается даже в случаях неэффективности ранее применявшихся методов традиционной терапии [4, 60].

Современным методом, позволяющим значительно увеличить антибактериальные свойства низкоинтенсивного света видимой части спектра за счет включения фотосенсибилизаторов (ФС), является фотодинамическая терапия (ФДТ). Использование этого метода помогает значительно уменьшить медикаментозную нагрузку на пациента и соответственно вероятность развития побочных лекарственных и аллергических реакций.

Главные преимущества ФДТ:

– независимость эффективности метода от спектра чувствительности патогенных штаммов микроорганизмов, она губительна даже для антибиотикорезистентных штаммов;

– при длительном лечении хронических инфекций антибактериальное действие не уменьшается и не возникает резистентности;

– ФС не обладают токсичностью и мутагенным действием;

– антибактериальное действие носит местный характер и не подавляет нормальную микрофлору организма;

– методика эффективна при острой и обострении хронической инфекций, а также при некоторых типах бациллоносительства [1, 61, 62].

Иностранные специалисты дополнили метод ФДТ сочетанием метиленового синего (МС) и эндоскопического белого света на слизистой оболочке НМ, это дополнение способствовало усилению эффекта в зависимости от концентрации красителя и продолжительности облучения [63].

В 2005 году российскими исследователями была разработана локальная методика интралакунарной ФДТ, основанной на обработке лакун р-ром ФС с последующим (через 10 мин) их освещением гелий-неоновым лазером в течение 5 мин (мощность излучения на выходе 20 мВт). Ее применение способствует быстрому разрешению воспаления в миндалинах, восстановлению их структуры, а также более длительным и стойким ремиссиям заболевания [64].

Несмотря на большое количество научных исследований, посвященных проблеме консервативного лечения больных с патологией лимфоэпителиального глоточного кольца, актуальными остаются методы хирургического лечения.

В настоящее время используют различные методы удаления НМ, которые включают: экстракапсулярную диссекцию, гильотинное отсечение, криохирургический метод, монополярную и биполярную диатермическую диссекцию, биполярную диссекцию ножницами, тонзиллэктомию ультразвуковым скальпелем, лазерную диссекцию и недавно введенную в практику тонзиллэктомию холодноплазменным способом [65].

В последние годы широкое распространение в лазерной хирургии НМ получили лазерная лакунотомия и абляция. Такие виды вмешательств являются функциональными, малоинвазивными и экономически выгодными. Малоинвазивные методики позволяют избежать интра- и послеоперационных осложнений, что дает возможность пациенту не находиться длительно в стационаре и не обсеменяться госпитальной флорой, а также дает возможность осуществлять операции в амбулаторных условиях [66, 67]. Однако представленные методики невозможно применять у больных с декомпенсированной формой ХТ в связи с неполной элиминацией очага хронического воспаления и, как следствие, невозможностью исключить рецидивы заболевания. Оставление частей НМ в нише после операции в дальнейшем становится проблемой не только для больного, но и для врача в техническом аспекте решения этой проблемы при повторном вмешательстве [68].

При выборе хирургического метода лечения все потенциальные преимущества хирургии должны быть тщательно взвешены относительно возможных осложнений, включающих кровотечения во время операции или в послеоперацион-

ном периоде. Даже с учетом хорошей анестезии хирургия дискомфортна для взрослых и особенно для детей [69].

Подводя итог, можно сделать вывод, что в последнее время многие оториноларингологи отдают предпочтение органосохраняющим методам и разработке новых алгоритмов консервативного лечения ХТ, подтверждая это хорошими результатами, бескровностью выполнения, минимальной воспалительной реакцией тканей после лечения. Все это свидетельствует о том, что проблема лечения данной патологии в настоящее время остается актуальной и требует дальнейшего изучения и совершенствования уже существующих и разработки новых методических приемов.

Автор заявляет об отсутствии конфликта интересов.

ЛИТЕРАТУРА

1. Пальчун В. Т. Оториноларингология: национальное руководство. М.: ГЕОТАР-Медиа, 2008. 960 с.
2. Пальчун В. Т., Крюков А. И. Оториноларингология: руководство для врачей. М.: Медицина, 2001. 616 с. http://bookre.org/reader?file=553626&pg=3
3. Портенко Е. Г. Об информативности симптомов хронического тонзиллита: материалы V Всерос. науч.-практ. конф. «Наука и практика в оториноларингологии». М.: РГМУ, 2006: 308–309.
4. Ушаков А. А. Практическая физиотерапия. М.: Медицинское информационное агентство, 2009. 608 с. https://b-ok.xyz/book/2865631/ee530d
5. Тараканова А. Г., Шатохина С. Н., Зенгер В. Г., Кокорева С. А., Пыхтеева Е. Н. Прогностические критерии эффективности лечения хронического тонзиллита. *Вестник оториноларингологии.* 2007;4:11–14.
6. Кондрашев П. А., Волков А. Г. Золотова Т. В. Паратонзиллиты. Современное состояние проблемы по материалам Ростовской клиники болезней уха, горла, носа. *Российская оториноларингология.* 2019;1(98):51–57. https://doi.org/10.18692/1810-4800-2019-1-51-57
7. McFadden J., Fry L., Powles A. V., Kimber I. Concepts in psoriasis: psoriasis and the extracellular matrix. *The British journ. of dermatology.* 2012; 167(5): 980–986. https://doi.org/10.1111/j.1365-2133.2012.11149.x
8. Мальцева Г. С. Стрептококковая инфекция при хроническом тонзиллите. *Consilium Medicum.* 2009;3:71–77. https://con-med.ru/magazines/consilium_medicum/consilium_medicum-03-2009/streptokokkovaya_infektsiya_pri_khronicheskom_tonzillite_/
9. Dale R. C. Post-streptococcal autoimmune disorders of the central nervous system. *Dev. Med. Child. Neurol.* 2005; 47(11):785–791. https://doi.org/10.1017/S0012162205001647
10. Heubi C., Shott S. R. PANDAS: pediatric autoimmune neuropsychiatric disorders associated with streptococcal infections-an uncommon, but important indication for tonsillectomy. *Int. Jurn. Pediatr. Otorhinolaryngol.* 2003;67(8): 837-840. https://doi.org/10.1016/s0165-5876(03)00158-7
11. Мейл Д., Бростофф Д. Б., Рот Д. Б., Ройтт А. Иммунология: пер. с англ. М.: Логосфера, 2007. 568 с. https://search.rsl.ru/ru/record/01003538685
12. Bailey B. J., Johnson J. T., Newlands S. D. Head and Neck Surgery-Otolaryngology. 4th ed. Philadelphia, PA: Lippincott Williams & Wilkins, 2006. 2826 p.
13. Centor R. M., Witherspoon J. M., Dalton H. P., Brody C. E., Link K. The diagnosis of strep throat in adults in the emergency room. *Med. Decis. Making.* 1981; 1(3): 239-246. https://doi.org/10.1177/0272989X8100100304
14. Mal R. K., Oluwasanmi A. F., Mitchard J. R. Tonsillar crypts and bacterial invasion of tonsils, a pilot study. *Internet. J. Otorhinolaryngol.* 2009; 9(2): 164-168. https://doi.org/10.1111/j.1749-4486.2008.01691
15. Mora R., Dellepiane M., Crippa B., Salami A. Ribosomal therapy in the prophylaxis of recurrent pharyngotonsillitis in children. *Int. J. Pediatr. Otorhinolaryngol.* 2007;71(2):257-261. https://doi.org/10.1016/j.ijporl.2006.10.007
16. Черныш А. В., Гофман В. Р., Мелконян Э. Р. Современные представления о патогенезе хронического тонзиллита. Проблема реабилитации в оториноларингологии: труды Всероссийской конференции с международным участием и семинара «Актуальные вопросы фониатрии». Самара, 2003:394–395.
17. Плужников М. С., Лавренова Г. В., Никитин К. С. Ангина и хронический тонзиллит. СПб.: Диалог, 2002. 152 с.
18. Славский А. Н. Влияние хронического тонзиллита на репродуктивную систему у женщин детородного возраста : автореф. дис. ... канд. мед. наук : 14.00.04. М.: Моск. мед. академия им. И. М. Сеченова, 2000. 22 с. https://search.rsl.ru/ru/record/01000238787
19. Лифанова Н. А. Роль маркеров перекисного окисления липидов и метаболитов нитроксидэргической системы в дифференциальной диагностике хронического тонзиллита и оценке эффективности лечения с помощью аппарата «Тонзиллор»: автореф. дис. ... канд. мед. наук: 03.00.04, 14.00.04. Челябинск: Челябинская государственная медицинская академия, 2005. 24 с. https://search.rsl.ru/ru/record/01002945487
20. Хараева З. Ф., Нагоева М. Х., Афашагова М. М., Баразбиева С. М. Персистентный потенциал возбудителей хронического тонзиллита. *Современные проблемы науки и образования.* 2016;2. https://science-education.ru/ru/article/view?id=24358
21. Ball S. L., Siou G. P., Wilson J. A. Expression and immunolocalisation of antimicrobial peptides within human palatine tonsils. *J. Laryngol. Otol.* 2007; 121(10): 973-978. https://doi.org/10.1017/S0022215107006184
22. Yel L. Selective IgA deficiency. *J. Clin. Immunol.* 2010;30(1):10-16. https://doi.org/10.1007/s10875-009-9357-x
23. Забиров Р. А., Султанова Н. В. Комплексное лечение хронического тонзиллита с использованием споробактерина. *Российская оториноларингология.* 2011;4(53):72–77. https://www.elibrary.ru/item.asp?id=16964802

24. Chole R. A., Fadds B. T. Anatomical evidence of microbial biofilms in tonsillar tissue: a possible mechanism to explain chronicity. *Arch. Otolaryngol. Head Neck Surgery.* 2003;129(6):634-636. https://doi.org/10.1001/archotol.129.6.634
25. Савенкова М. С., Афанасьева А. А., Минасян В. С., Тюркина С. И. Лечебно-профилактическая эффективность бактериальных лизатов при респираторных заболеваниях у часто болеющих детей. *Детские инфекции*. 2010; 1:31–36. https://detinf.diavax.ru/journal/2010/detskie-infektsii-2010-1.php
26. Селимзянова Л. Р. Место топических бактериальныхлизатовв педиатрической практике. *Педиатрическая фармакология.* 2009;2:26–30. https://www.pedpharma.ru/jour/article/view/1013
27. Новиков Д. К., Новиков П. Д. Клиническая иммунопатология: руководство. М.: Медицинская литература, 2009. 464 с. https://www.labirint.ru/books/220252/
28. Dan J. M., Havenar-Daughton C., Kendric K., Al-Kolla R. et al. Group A streptococcus tonsillitis is an immunosusceptibility disease involving antibody deficiency and aberrant TFH-cells. *Science Translational Medicine.* 2019;11(478): 3776. https://doi.org/10.1126/scitranslmed.aau3776.
29. Клиническая иммунология и аллергология: учеб. пособие. Под. ред. А. В. Караулова. М.: Мед. информ. агентство, 2002. 651 с. https://lektsii.org/4-12690.html
30. Бабияк В. И., Накатис Я. А. Клиническая оториноларингология: руководство для врачей. СПб.: Гиппократ, 2005. 800 с. http://kingmed.info/knigi/Otorinolaringologia/book_1375/Klinicheskaya_otorinolaringologiya_Rukovodstvo_dlya_vrachey-Babiyak_VI_Nakatis_YaA-2005-djvu
31. Попов Е. Л., Мальцева Г. С., Власова В. В., Косенко В. А. Иммунологические аспекты хронического тонзиллита. *Российская оториноларингология.* 2002;2(2):37–43. https://www.elibrary.ru/item.asp?id=36400807
32. Мальцева Г. С. Современные этиологические, патогенетические и клинические основы диагностики и лечения хронического тонзиллита: автореф. дис.… д-ра мед. наук: 14.00.04. Мальцева Галина Семеновна. СПб., 2008. 46 с. https://search.rsl.ru/ru/record/01003168854
33. Крюков А. И., Товмасян А. С., Жуховицкий В. Г. Биопленки в этиологии и патогенезе хронического тонзиллита. *Вестник оториноларингологии.* 2008;3:71–73. https://www.mediasphera.ru/issues/vestnik-otorinolaringologii/2008/3/
34. Хмельницкая Н. М., Власова В. В., Косенко В. А. Оценка функционального состояния небных миндалин у больных хроническим тонзиллитом. *Вестник оториноларингологии.* 2000;4:33–39. https://www.mediasphera.ru/issues/vestnik-otorinolaringologii/2000/4/
35. Wiech A. D., Lipinski L., Janicki K. A case ofactinomycosisof the palatine tonsils–diagnostic difficulties. *Otolaryngol. Pol.* 2002; 56(3): 377–380. https://www.ncbi.nlm.nih.gov/pubmed/?term=Wiech%E2%80%AFA.+D.%2C+Lipinski+L.%2C%E2%80%AFJanicki%E2%80%AFK.
36. Brook I. The role of anaerobic bacteria in tonsillitis. *Int. J. Pediatr. Otorhinolaryngol.* 2005; 69(1): 9–19. https://doi.org/10.1016/j.ijporl.2004.08.007
37. Рязанцев С. В., Криволапов А. А., Еремин С. А. Особенности неспецифической профилактики и лечения пациентов с обострением хронического тонзиллита. *Русский Медицинский Журнал.* 2017;23:1688–1694. https://www.rmj.ru/articles/otorinolaringologiya/Osobennosti_nespecificheskoy_profilaktiki_i_lecheniya_pacientov_s_obostreniem_hronicheskogo_tonzillita/?
38. Салтанова Ж. Е. Хронический тонзиллит. Этиологические и патогенетические аспекты развития метатонзиллярных осложнений. *Вестник оториноларингологии.* 2015;3:65–70. https://doi.org/10.1716/otorino201580365-70
39. Брико Н. И. Болезни, вызываемые стрептококками группы А в начале XXI века: проблемы и перспективы профилактики. *Вестник РАМН.* 2001;2:3–6. http://www.fesmu.ru/elib/Article.aspx?id=56060
40. Solak S., Ergönül O. Short communication: clinical predictors of group A beta hemolytic streptococci isolation in upper respiratory tract infections. *Mikrobiyol. Bul.* 2005;39(3):333-337. https://www.ncbi.nlm.nih.gov/pubmed/16358493
41. Tan L. K., Exersley L. R., Sriskandan S. Modern views on the pathogenesis of hemolytic streptococci. *Curr. Opin. Infect. Dis.* 2014;27:155-164. http://dx.doi.org/10.1097/QCO.0000000000000047
42. Walker M. J., Barnett T. C., McArthur J. D., Cole J. N., Gillen C. M., Henningham A. Manifestations of the disease and pathogenic mechanisms group Streptococcus. *Clin. Microbiol.* 2014;27(2):264-301. https://doi.org/10.1128/CMR.00101-13
43. Гостев В. В., Сидоренко С. В. Бактериальные биопленки и инфекции. *Журнал инфектологии.* 2010;3:4–15. https://doi.org/10.22625/2072-6732-2010-2-3-4-15
44. Чеботарь И. В. Механизмы антибиопленочного иммунитета. *Вестник РАМН.* 2012;12:22–29. https://doi.org/10.15690/vramn.v67i12.477
45. Мальцев С. В., Мансурова Г. Ш. Что такое биопленка? *Практическая медицина.* 2011;5(53):7–10.
46. Мальцева Г. С., Уханова М. А., Тырнова Е. В. Клиническое значение определения ревматоидного фактора, С-реактивного белка, Антистрептолизина-О у больных с хроническим тонзиллитом. *Российская оториноларингология.* 2010;4(47):45–51. https://www.elibrary.ru/item.asp?id=16359278
47. Pelucchi C., Grigoryan L., Galeone G., Esposito S., P. Huovinen, P. Little, Verheij T. ESCMID Guideline for the Management of Acute Sore Throat. *Clinical microbiology and infection.* 2012;18 (suppl. 1):1-28. https://doi.org/10.1111/j. 1469-0691. 2012. 03766
48. Schulman S. T., Bisno A. L., Clegg H. W., Gerber M. A., Kaplan E. L., Lee G., Martin J. M., Van Beneden C. Clinical Practice Guideline for the Diagnosis and Management of Group A Streptococcal Pharyngitis: 2012 Update by the Diseases Society of America. *Clinical Infections Diseases.* 2012;55(10):1279-1282. https://doi.org/10.1093/cid/cis847

49. Wessels M. R. Clinical practice. Streptococcal pharyngitis. *N. Engl. Med.* 2011;364(7):648-655. https://doi.org/10.1056 / NEJMcp1009126
50. Пальчун В. Т., Господарь М. А., Колокольчикова Е. Г., Пальцын А. А., Полякова Т. С., Червонская Н. В., Константинова Н. Б. Морфологическое радиоавтографическое исследование небных миндалин при хроническом тонзиллите и у здорового человека. *Вестник оториноларингологии.* 2006;2:4–7 https://www.mediasphera.ru/issues/vestnik-otorinolaringologii/2006/2/
51. Абабий И. И., Попа В. А., Мокофан О. Консервативное лечение больных хроническим неспецифическим тонзиллитом 0,1 % раствором мирамистина. Современные проблемы заболеваний верхних дыхательных путей и уха: мат. науч.-практ. конф. российских оториноларингологов. Москва, 19–20 ноября 2002 г. М., 2002: 280–282.
52. Волков А. Г., Трофименко С. Л. Клинические проявления вторичного иммунодефицита при заболеваниях ЛОР органов. М.: Джангар, 2007. 176 с. https://search.rsl.ru/ru/record/01004071910
53. Портенко Г. М., Портенко Е. Г., Шматов Г. П. О патогенезе хронического тонзиллита по данным усовершенствованных информационных технологий. *Российская оториноларингология.* 2012;5(60):102–113. https://www.elibrary.ru/item.asp?id=18410642
54. Салахова А. Х., Хафизова Ф. А., Азнабаева Л. Ф. Показатели клеточного и гуморального звена иммунитета небных миндалин в зависимости от инфицированности вирусом Эпштейна–Барр. *Медицинская наука и образование Урала.* 2007;5(49):111–113.
55. Гогурчунов М.-Р. И. Оценка роли атопической аллергии при хронических тонзиллофарингитах: автореф. дис. … канд. мед. наук: 14.00.04. Гогурчунов Магомед-Расул Изавович. М., 2007. 22 с. https://www.dissercat.com/content/otsenka-roli-atopicheskoi-allergii-pri-khronicheskikh-tonzillofaringitakh
56. Чарышкина Ю. В., Чарышкин А. Л., Песков А. Б. Результаты лечения больных хроническим тонзиллитом и сопутствующей ишемической болезнью сердца (диоксидин, деринат). *Ульяновский медико-биологический журнал*. 2011;3:17–23 http://medbio.ulsu.ru/index.php/ru/51-3-2011/834-terapiya1#ru2
57. Михайлов В. В. Основы патологической физиологии: руководство для врачей. М.: Медицина, 2001. 469 с. http://kingmed.info/knigi/Patofiziologiya/book_1553/Osnovi_patologicheskoy_fiziologii-Mihaylov_VV-2001-djvu
58. Павлова Г. В., Мартюшева В. И. Вторичная профилактика обострений хронического тонзиллита бактериофагальными средствами. *Вестник оториноларингологии.* 2019;2(84):46–49. https://doi.org/10.17116/otorino20198402146
59. Лапченко А. А. Антимикробная фотодинамическая терапия в комплексном лечении гнойного воспаления околоносовых пазух: автореф. дис. … канд. мед. наук: 14.00.04. Лапченко Александр Александрович. М., 2009. 26 с. https://www.dissercat.com/content/antimikrobnaya-fotodinamicheskaya-terapiya-v-kompleksnom-lechenii-gnoinogo-vospaleniya-okolo
60. Физиотерапия: национальное руководство / под ред. Г. Н. Пономаренко. М.: ГЭОТАР-Медиа, 2009. 864 с. https://www.rosmedlib.ru/book/ISBN9785970427118.html
61. Пыхтеева Е. Н., Ашуров З. М., Наседкин А. Н., Зенгер В. Г., Исаев В. М., Слоева А. И., Решетников А. В., Хамукова О. С., Залевский И. Д., Гончаров С. Е., Странадко Е. Ф., Мустафаев Д. М., Копченко О. О. Фотодинамическая терапия в ЛОР-практике. *Здравоохранение и медицинские технологии.* 2008;1:8–12.
62. Странадко Е. Ф., Армичев А. В., Гейниц А. В. Источники света для фотодинамической терапии. *Лазерная медицина.* 2011;3:63–69. https://www.elibrary.ru/item.asp?id=16920258
63. Choi Sung Sook, Lee Hae Kyung, Chae Hiun Suk. In vitro photodynamic antimicrobial activity of methylene blue and endoscopic white light against Helicobacter pylori 26695. *J. Photochem. and Photobiol.* 2010;101(3):206–209. https://doi.org/10.1016/j. jphotobiol.2010.07.004
64. Зольникова Н. Е. Интралакунарная фотодинамическая терапия хронического тонзиллита: автореф. дис. … канд. мед. наук: 14.00.04. Зольникова Наталья Евгеньевна. Саратов, 2004. 22 с. https://www.dissercat.com/content/intralakunarnaya-fotodinamicheskaya-terapiya-khronicheskogo-tonzillita
65. Lachanas V. A., Prokopakis E. P., Bourolias C. A., Karatzanis A. D., Malandrakis S. G., Helidonis E. S., Velegrakis G. A. Ligasure versus Cold Knife Tonsillectomy. *Laryngoscope.* 2005;115(9):1591-1594. https://doi.org/10.1097/01.mlg.0000172044.57285.b6
66. Блоцкий А. А., Антипенко В. В. Эффективность результатов инструментальной и лазерной тонзиллэктомии. Материалы межрегиональной конференции оториноларингологов «Актуальные вопросы оториноларингологии». Новокузнецк, 2013:31–34.
67. Karatzanis A. D., Bourolias C. A., Prokopakis E. P., Panagiotaki I. E., Velegrakis G. A. Tonsillectomy with thermal welding technology using the TLS (2) thermal ligating shear. *Int. J. Pediatr. Otorhinolaryngol.* 2007;71(7):999-1002. https://doi.org/10.1016/j.ijporl.2007.02.023
68. Burton M. J., Glasziou P. P., Chong L. Y., Venekamp R. P. Tonsillectomy or adenotonsillectomy versus non-surgical treatment for chronic/recurrent acute tonsillitis (review). *Cochrane Database Syst. Rev.* 2014;11:CD001802. https://doi.org/10.1002/14651858. CD001802.pub3

REFERENCES

1. Pal'chun V. T. *Otorinolaringologiya: natsional'noe rukovodstvo.* M.: GEOTAR-Media, 2008. 960 p. (In Russ.)
2. Pal'chun V. T., Kryukov A. I. *Otorinolaringologiya: rukovodstvo dlya vrachei.* M.: Meditsina, 2001. 616 s. (In Russ.) http://bookre.org/reader?file=553626&pg=3
3. Portenko E. G. *Ob informativnosti simptomov khronicheskogo tonzillita: materialy V Vseros. nauch.-prakt. konf. «Nauka i praktika v otorinolaringologii»*. M.: RGMU, 2006:308-309. (In Russ.)

4. Ushakov A. A. *Prakticheskaya fizioterapiya.* M.: Meditsinskoe informatsionnoe agentstvo, 2009. 608 p. https://b-ok.xyz/book/2865631/ee530d (In Russ.)
5. Tarakanova A. G., Shatokhina S. N., Zenger V. G., Kokoreva S. A., Pykhteeva E. N. Prognostic estimates of the effectiveness of the treatment of chronic tonsillitis. *Bulletin of otorhinolaryngology.* 2007;4:11-14. (In Russ.)
6. Kondrashov P. A., Volkov A. G., Zolotova T. V. Paratonsillitis. The present-day state of the problem according to Rostov Clinic of Ear, Nose, Throat Diseases. *Rossiiskaya otorinolaringologiya.* 2019;18(1):51-57. (In Russ.). https://doi.org/10.18692/1810-4800-2019-1-51-57
7. McFadden J., Fry L., Pauls A. V., Kimber I. Concepts of psoriasis: psoriasis and the extracellular matrix. *British magazine. dermatology.* 2012; 167(5): 980-986. https://doi.org/10.1111/j. 1365-2133. 2012. 11149.x.
8. Maltseva G. S. Streptococcal infection in chronic tonsillitis. *Council Medicum.* 2009;3:71-77. https://con-med.ru/magazines/consilium_medicum/consilium_medicum-03-2009/streptococcal_infection_pri_chronic_tonsillitis_/
9. Dale R. C. Poststreptococcal autoimmune diseases of the central nervous system. *Dev. Honey. Child. Neurol.* 2005;47(11):785-791. https://doi.org/10.1017 / S0012162205001647
10. Heubi C., Shott S.R. PANDAS: Pediatric autoimmune neuropsychiatric disorders associated with streptococcal infection are a rare but important indication for tonsillectomy. *International Yurn. Pediatrician. Otorhinolaryngol.* 2003;67(8):837-840. https://doi.org/10.1016/s0165-5876(03)00158-7
11. Meil D., Brostoff D. B., Rot D. B., Roitt A. *Immunologiya*. Perevod s ang. M.: Logosfera, 2007. 568 p. (In Russ.). https://search.rsl.ru/ru/record/01003538685
12. Bailey B. J., Johnson J. T., Newlands S. D. Head and Neck Surgery-Otolaryngology. 4th ed. Philadelphia, PA: Lippincott Williams & Wilkins, 2006. 2826 p.
13. Centor R. M., Witherspoon J. M., Dalton H. P., Brody C. E., Link K. The diagnosis of strep throat in adults in the emergency room. *Med. Decis. making.* 1981;1(3):239-246. https://doi.org/10.1177/0272989X8100100304
14. Mal R. K., Oluwasanmi A. F., Mitchard J. R. Tonsillar crypts and bacterial invasion of tonsils, a pilot study. *Internet. J. Otorhinolaryngol*. 2009; 9(2): 164-168. https://doi.org/10.1111/j. 1749-4486. 2008. 01691
15. Mora R., Dellepiane M., Crippa B., Salami A. Ribosomal therapy in the prophylaxis of recurrent pharyngotonsillitis in children. *Int. J. Pediatr. Otorhinolaryngol.* 2007;71(2):257-261. https://doi.org/10.1016/j.ijporl.2006.10.007
16. Chernysh A. V., Hoffman V. R., Melkonyan E. R. Modern ideas about the pathogenesis of chronic tonsillitis. The problem of rehabilitation in otorhinolaryngology: Proceedings of the All-Russian conference with international participation and the seminar „Actual issues of phoniatrics“. Samara, 2003:394-395. (In Russ.)
17. Pluzhnikov M. S., Lavrenova G. V., Nikitin K. S. Angina and chronic tonsillitis. St. Petersburg: Dialogue, 2002. 152 p. (In Russ.)
18. Slavskii A. N. *Vliyanie khronicheskogo tonzillita na reproduktivnuyu sistemu u zhenshchin detorodnogo vozrasta*: avtoreferat dis. ... kand. med. nauk : 14.00.04. Moscow: Moskovskaya meditsinskaya akademiya im. I. M. Sechenova, 2000. 22 p. (In Russ.) https://search.rsl.ru/en/record/01000238787
19. Lifanova N. A. The role of markers of lipid peroxidation and metabolites of the nitroxidergic system in the differential diagnosis of chronic tonsillitis and evaluation of the effectiveness of treatment using the Tonsillor apparatus: author. dis. ... cand. honey. Sciences: 03.00.04, 14.00.04. Chelyabinsk: Chelyabinskaya gosudarstvennaya meditsinskaya akademiya, 2005. 24 p. (In Russ.) https://search.rsl.ru/ru/record/01002945487
20. Kharaeva Z. F., Nagoeva M. Kh., Afashagova M. M., Barazbieva S. M. Persistent potential of causative agents of chronic tonsillitis. Modern problems of science and education. 2016;2. (In Russ.). https://science-education.ru/ru/article/view?id=24358
21. Ball S. L., Siou G. P., Wilson J. A. Expression and immunolocalization of antimicrobial peptides within human palatine tonsils. *J. Laryngol. Otol.* 2007;121(10):973-978. https://doi.org/10.1017/S0022215107006184
22. Yel L. Selective IgA deficiency. *J. Clin. Immunol.* 2010;30(1):10-16. https://doi.org/10.1007/s10875-009-9357-x
23. Zabirov R. A., Sultanova N. V. Complex treatment of chronic tonsillitis using sporobacterin. *Rossiiskaya otorinolaringologiya.* 2011; 4(53):72-77. (In Russ.). https://www.elibrary.ru/item.asp?id=16964802
24. Chole R. A., Fadds B. T. Anatomical evidence of microbial biofilms in tonsillar tissue: a possible mechanism to explain chronicity. *Arch. Otolaryngol. Head Neck Surgery.* 2003;129(6):634-636. (In Russ.). https://doi.org/10.1001/archotol.129.6.634
25. Savenkova M. S., Afanas'eva A. A., Minasyan V. S., Tyurkina S. I. Therapeutic and prophylactic efficacy of bacterial lysates in respiratory diseases in frequently ill children. *Children's infections.* 2010; 1:31-36. (In Russ.). https://detinf.diavax.ru/journal/2010/detskie-infektsii-2010-1.php
26. Selimzyanova L. R. Place of topical bacterial lysates in pediatric practice. *Pediatric pharmacology.* 2009;2:26-30. (In Russ.). https://www.pedpharma.ru/jour/article/view/1013
27. Novikov D. K., Novikov P. D. Clinical immunopathology. Management. Moscow: Meditsinskaya literatura, 2009. 464 p. (In Russ.). https://www.labirint.ru/books/220252/
28. Dan J. M., Havenar-Daughton C., Kendric K., Al-Kolla R. et al. Group A streptococcus tonsillitis is an immunosusceptibility disease involving antibody deficiency and aberrant TFH-cells. *Science Translational Medicine.* 2019;11(478):3776. https://doi.org/10.1126/scitranslmed.aau3776.
29. Clinical immunology and allergology: textbook. allowance. Ed. A. V. Karaulov. Moscow: Meditsinskoe informatsionnoe agentstvo, 2002. 651 p. (In Russ.). https://lektsii.org/4-12690.html
30. Babiyak V. I., Nakatis Ya. A. Clinical otorhinolaryngology: a guide for physicians. St. Petersburg: Hippocrates, 2005. 800 p. (In Russ.) http://kingmed.info/knigi/Otorinolaringologia/book_1375/Klinicheskaya_otorinolaringologiya_Rukovodstvo_dlya_vracheyBabiyak_VI_Nakatis_YaA-2005-djvu
31. Popov E. L., Maltseva G. S., Vlasova V. V., Kosenko V. A. Immunological aspects of chronic tonsillitis. *Rossiiskaya otorinolaringologiya*. 2002; 2(2):37–43 (In Russ.). https://www.elibrary.ru/item.asp?id=36400807
32. Maltseva G. S. Modern etiological, pathogenetic and clinical bases for the diagnosis and treatment of chronic tonsillitis: author. dis…. Dr. Med. Sciences: 14.00.04. Maltseva Galina Semenovna. Saint Petersburg, 2008. 46 p. (In Russ.). https://search.rsl.ru/ru/record/01003168854
33. Kryukov A. I., Tovmasyan A. S., Zhukhovitsky V. G. Biofilms in the etiology and pathogenesis of chronic tonsillitis. *Bulletin of otorhinolaryngology.* 2008; 3:71–73. (In Russ.). https://www.mediasphera.ru/issues/vestnik-otorinolaringologii/2008/3/
34. Khmelnitskaya N. M., Vlasova V. V., Kosenko V. A. Evaluation of the functional state of palatine tonsils in patients with chronic tonsillitis. Bulletin of otorhinolaryngology. 2000; 4:33-39. (In Russ.). https://www.mediasphera.ru/issues/vestnik-otorinolaringologii/2000/4/

35. Wiech A. D., Lipinski L., Janicki K. A case of actinomycosis of the palatine tonsils–diagnostic difficulties. *Otolaryngol. Paul.* 2002; 56(3):377-380. https://www.ncbi.nlm.nih.gov/pubmed/?term=Wiech%E2%80%AFA.+D.%2C+Lipinski+L.%2C%E2%80%AFJanicki%E2%80% AFK
36. Brook I. The role of anaerobic bacteria in tonsillitis. *Int. J. Pediatr. Otorhinolaryngol.* 2005;69(1):9-19. https://doi.org/10.1016/j.ijporl.2004.08.007
37. Ryazantsev S. V., Krivolapov A. A., Eremin S. A. Features of nonspecific prevention and treatment of patients with exacerbation of chronic tonsillitis. *Russian Medical Journal.* 2017;23:1688-1694. (In Russ.). https://www.rmj.ru/articles/otorinolaringologiya/Osobennosti_nespecificheskoy_profilaktiki_i_lecheniya_pacientov_s_obostreniem_hronicheskogo_tonzillita/?
38. Saltanova Zh. E. Chronic tonsillitis. Etiological and pathogenetic aspects of the development of metatonsillar complications. *Bulletin of otorhinolaryngology.* 2015;3:65-70. (In Russ.). https://doi.org/10.1716/otorino201580365-70
39. Briko N. I. Diseases caused by group A streptococci at the beginning of the 21st century: problems and prospects for prevention. *Bulletin of RAMN.* 2001;2:3-6. (In Russ.). http://www.fesmu.ru/elib/Article.aspx?id=56060
40. Solak S., Ergönül O. Short communication: clinical predictors of group A beta hemolytic streptococci isolation in upper respiratory tract infections. *Microbiyol. Bul.* 2005;39(3):333-337. https://www.ncbi.nlm.nih.gov/pubmed/16358493
41. Tan L. K., Exersley L. R., Sriskandan S. Modern views on the pathogenesis of hemolytic streptococci. *Curr. Opin. Infect. Dis.* 2014; 27:155-164. http://dx.doi.org/10.1097/QCO.0000000000000047
42. Walker M. J., Barnett T. C., McArthur J. D., Cole J. N., Gillen C. M., Henningham A. Manifestations of the disease and pathogenic mechanisms group Streptococcus. *Clin. microbiol.* 2014; 27(2):264-301. https://doi.org/10.1128/CMR.00101-13
43. Gostev V. V., Sidorenko S. V. Bacterial biofilms and infections. *Journal of Infectology.* 2010;3:4-15 (In Russ.). https://doi.org/10.22625/2072-6732-2010-2-3-4-15
44. Chebotar' I. V. Mechanisms of antibiofilm immunity. *Annals of the Russian academy of medical sciences*. 2012;67(12):22-29. (In Russ.). https://doi.org/10.15690/vramn.v67i12.477
45. Mal'tsev S.V., Mansurova G.Sh. What is a biofilm? *Practical medicine.* 2011;5(53):7-10. (In Russ.)
46. Mal'tseva G. S., Ukhanova M. A., Tyrnova E. V. Clinical significance of determining rheumatoid factor, C – reactive protein, Antistreptolysin-O in patients with chronic tonsillitis. *Rossiiskaya otorinolaringologiya*. 2010;4(47):45-51. (In Russ.). https://www.elibrary.ru/item.asp?id=16359278
47. Pelucchi C., Grigoryan L., Galeone G., Esposito S., P. Huovinen, P. Little, Verheij T. ESCMID Guideline for the Management of Acute Sore Throat. *Clinical microbiology and infection.* 2012; 18(suppl. 1):1-28. https://doi.org/10.1111/j. 1469-0691. 2012. 03766
48. Schulman S. T., Bisno A. L., Clegg H. W., Gerber M. A., Kaplan E. L., Lee G., Martin J. M. , Van Beneden C. Clinical Practice Guideline for the Diagnosis and Management of Group A Streptococcal Pharyngitis: 2012 Update by the Diseases Society of America. *Clinical Infections Diseases.* 2012;55(10):1279-1282. https://doi.org/10.1093/cid/cis847
49. Wessels M. R. Clinical practice. Streptococcal pharyngitis. *N. Engl. Med.* 2011;364(7):648-655. https://doi.org/10.1056/NEJMcp1009126
50. Pal'chun V. T., Gospodar M. A., Kolokolchikova E. G., Paltsyn A. A., Polyakova T. S., Chervonskaya N. V., Konstantinova N. B. Morphological radioautographic study of palatine tonsils in chronic tonsillitis and in a healthy person. *Bulletin of otorhinolaryngology.* 2006; 2:4–7. (In Russ.). https://www.mediasphera.ru/issues/vestnik-otorinolaringologii/2006/2/
51. Ababii I. I., Popa V. A., Mokofan O. Conservative treatment of patients with chronic nonspecific tonsillitis with 0.1% Miramistin solution. Modern problems of diseases of the upper respiratory tract and ear: Mat. scientific-practical. conf. Russian otorhinolaryngologists. Moscow, November 19-20, 2002. Moscow, 2002:280-282. (In Russ.)
52. Volkov A. G., Trofimenko S. L. Clinical manifestations of secondary immunodeficiency in diseases of the ENT organs. Moscow: Dzhangar, 2007. 176 p. (In Russ.). https://search.rsl.ru/en/record/01004071910
53. Portenko G. M., Portenko E. G., Shmatov G. P. On the pathogenesis of chronic tonsillitis according to improved information technologies. *Rossiiskaya otorinolaringologiya.* 2012;5(60):102-113 (In Russ.). https://www.elibrary.ru/item.asp?id=18410642
54. Salakhova A. Kh., Khafizova F. A., Aznabaeva L. F. Indicators of cellular and humoral immunity of palatine tonsils depending on infection with the Epstein–Barr virus. Medical science and education of the Urals. 2007;5(49):111-113. (In Russ.)
55. Gogurchunov M.-R. I. Evaluation of the role of atopic allergy in chronic tonsillopharyngitis: author. dis. … Cand. Med. Sciences: 14.00.04. Gogurchunov Magomed-Rasul Izavovich. Moscow, 2007. 22 p. (In Russ.). https://www.dissercat.com/content/otsenka-roli-atopicheskoi-allergii-pri-khronicheskikh-tonzillofaringitakh
56. Charyshkina Yu. V., Charyshkin A. L., Peskov A. B. Results of treatment of patients with chronic tonsillitis and concomitant coronary heart disease (dioxidin, derinat). *Ulyanovsk biomedical journal.* 2011;3:17-23. (In Russ.). http://medbio.ulsu.ru/index.php/ru/51-3-2011/834-terapiya1#ru2
57. Mikhailov V. V. Fundamentals of pathological physiology: a guide for doctors. Moscow: Medicine, 2001. 469 p. (In Russ.). http://kingmed.info/knigi/Patofiziologiya/book_1553/Osnovi_patologicheskoy_fiziologii-Mihaylov_VV-2001-djvu
58. Pavlova G. V., Martiusheva V. I. Secondary prevention of chronic tonsillitis exacerbations by bacteriophage medications. *Vestnik Oto-Rino-Laringologii.* 2019;84(2):46-49. (In Russ.). https://doi.org/10.17116/otorino20198402146
59. Lapchenko A. A. Antimicrobial photodynamic therapy in the complex treatment of purulent inflammation of the paranasal sinuses: author. dis. … cand. med. sciences: 14.00.04. Lapchenko Alexander Alexandrovich. Moscow, 2009. 26 p. (In Russ.) https://www.dissercat.com/content/antimikrobnaya-fotodinamicheskaya-terapiya-v-kompleksnom-lechenii-gnoinogo-vospaleniya-okolo
60. Physiotherapy: national guidelines. Ed. G. N. Ponomarenko. Moscow: GEOTAR-Media, 2009. 864 p. (In Russ.). https://www.rosmedlib.ru/book/ISBN9785970427118.html
61. Pykhteeva E. N., Ashurov Z. M., Nasedkin A. N., Zenger V. G., Isaev V. M., Sloeva A. I., Reshetnikov A. V., Khamukova O. S., Zalevskii I. D., Goncharov S. E., Stranadko E. F., Mustafaev D. M., Kopchenko O. O. Photodynamic therapy in ENT practice. *Health care and medical technology.* 2008;1:8-12. (In Russ.). https://ru.b-ok.cc/book/3304881/1a7898
62. Stranadko E. F., Armichev A. V., Geinits A. V. Light sources for photodynamic therapy. *Laser medicine.* 2011;3:63-69. (In Russ.). https://www.elibrary.ru/item.asp?id=16920258
63. Choi Sung Sook, Lee Hae Kyung, Chae Hiun Suk. In vitro photodynamic antimicrobial activity of methylene blue and endoscopic white light against Helicobacter pylori 26695. *J. Photochem. and Photobiol.* 2010;101(3):206-209. https://doi.org/10.1016/j.jphotobiol.2010.07.004
64. Zolnikova N. E. Intralacunar photodynamic therapy of chronic tonsillitis: author. dis. … cand. med. sciences: 14.00.04. Zolnikova Natalya Evgenievna. Saratov, 2004. 22 p. https://www.dissercat.com/content/intralakunarnaya-fotodinamicheskaya-terapiya-khronicheskogo-tonzillita

65. Lachanas V. A., Prokopakis E. P., Bourolias C. A., Karatzanis A. D., Malandrakis S. G., Helidonis E. S., Velegrakis G. A. Ligasure versus Cold Knife Tonsillectomy. *Laryngoscope*. 2005;115(9):1591-1594. https://doi.org/10.1097/01.mlg.0000172044.57285.b6
66. Blotsky A. A., Antipenko V. V. The effectiveness of the results of instrumental and laser tonsillectomy. Materials of the interregional conference of otorhinolaryngologists „Topical issues of otorhinolaryngology“. Novokuznetsk, 2013:31-34. (In Russ.)
67. Karatzanis A. D., Bourolias C. A., Prokopakis E. P., Panagiotaki I. E., Velegrakis G. A. Tonsillectomy with thermal welding technology using the TLS (2) thermal ligating shear. *Int. J. Pediatr. Otorhinolaryngol.* 2007; 71(7): 999-1002 https://doi.org/10.1016/j.ijporl.2007.02.023
68. Burton M. J., Glasziou P. P., Chong L. Y., Venekamp R. P. Tonsillectomy or adenotonsillectomy versus non-surgical treatment for chronic/recurrent acute tonsillitis (review). *Cochrane Database Syst. Rev.* 2014;11:CD001802. https://doi.org/10.1002 / 14651858.CD001802.pub3

Информация об авторе
✉ **Шишкунова Татьяна Михайловна** – аспирант кафедры оториноларингологии с офтальмологией медицинского факультета, Санкт-Петербургский государственный университет (199034, Россия, Санкт-Петербург, Университетская набережная, д. 7–9); e-mail: amili305@mail.ru

Information about author
✉ **Tat'yana M. Shishkunova** – Postgraduate Student of the Department of Otorhinolaryngology with Ophthalmology, Faculty of Medicine, Saint Petersburg State University (7–9, Universitetskaya embankment, Saint Petersburg, Russia, 199034); e-mail: amili305@mail.ru

Статья поступила 04.03.2020
Принята в печать 10.05.2022

УДК 616-007.21/.24-053.3-06:616.28-008.14-02-073.756.8
https://doi.org/10.18692/1810-4800-2022-3-112-121

Особенности диагностики и ведения ребенка с CHARGE-синдромом

Н. А. Дайхес[1,2], Е. И. Зеликович[3,4], А. В. Балакина[1], А. С. Мачалов[1,2], Л. В. Торопчина[4], А. О. Кузнецов[1,2]

[1] *Национальный медицинский исследовательский центр оториноларингологии Федерального медико-биологического агентства, Москва, 123182, Россия*

[2] *Российский национальный исследовательский медицинский университет имени Н. И. Пирогова, Москва, 117997, Россия*

[3] *Научно-исследовательский клинический институт оториноларингологии им. Л. И. Свержевского ДЗМ, Москва, 117152, Россия*

[4] *Российская медицинская академия непрерывного профессионального образования, Москва, 125373, Россия*

В статье представлено клиническое наблюдение за ребенком 2 лет 3 месяцев с установленным по результатам молекулярно-генетической диагностики CHARGE-синдромом, описаны сложности ведения этого пациента, которые потребовали мультидисциплинарного подхода и участия врачей различных специальностей. Приведены литературные данные с характеристикой симптомов, присущих редко диагностируемому генетическому заболеванию – CHARGE-синдрому. Название синдрома строится на аббревиатуре терминов, определяющих характерные врожденные пороки развития: C – coloboma – расщепление радужной оболочки глаза, сетчатки, сосудистой оболочки, диска зрительного нерва; H – heart defects – аномалии развития сердечно-сосудистой системы; A – atresia of the choanae – атрезия хоан; R – retardation of growth and development – отставание в развитии и/или дефицит роста; G – genital hypoplasia – аномалии развития половых органов; E – ear malformations – аномалии развития органа слуха и равновесия. Особенность представленного клинического случая состоит в необходимости расширенной диагностики CHARGE-синдрома, проявившегося двусторонней колобомой хориоидеи, диска зрительного нерва слева, правосторонним парезом лицевого нерва, бульбарно-псевдобульбарными расстройствами, крипторхизмом, задержкой роста, психомоторного и психоречевого развития, двусторонней аномалией развития среднего и внутреннего уха (двусторонняя дисплазия полукружных каналов, аплазия преддверно-улитковых нервов), двусторонней сенсоневральной глухотой, мультикистозом правой почки. Ребенок – носитель трахеостомы, гастростомы.

Ключевые слова: CHARGE-синдром, аномалии развития органа слуха, кохлеарная имплантация, тугоухость, глухота, компьютерная томография, МРТ.

Для цитирования: Дайхес Н. А., Зеликович Е. И., Балакина А. В., Мачалов А. С., Торопчина Л. В., Кузнецов А. О. Особенности диагностики и ведения ребенка с CHARGE-синдромом. *Российская оториноларингология.* 2022;21(3):112–121. https://doi.org/10.18692/1810-4800-2022-3-112-121

© Коллектив авторов, 2022

Peculiarities of diagnostics and management of a child with CHARGE syndrome

N. A. Daikhes[1,2], E. I. Zelikovich[3,4], A. V. Balakina[1], A. S. Machalov[1,2], L. V. Toropchina[4], A. O. Kuznetsov[1,2]

[1] *National Medical Research Center for Otorhinolaryngology of the Federal Medico-Biological Agency of Russia, Moscow, 123182, Russia*

[2] *Pirogov Russian National Research Medical University, Moscow, 117997, Russia*

[3] *Sverzhevsky Research Clinical Institute of Otorhinolaryngology, Moscow City Health Department, Moscow, 117152, Russia*

[4] *Russian Medical Academy of Continuous Professional Education, Moscow, 125373, Russia*

The article presents a clinical observation of a 27-month-old child with CHARGE syndrome established according to the results of molecular genetic diagnostics, describes the difficulties of managing this patient, which required a multidisciplinary approach and the participation of doctors of various specialties. The literature data with the characteristics of the symptoms inherent in a rarely diagnosed genetic disease—CHARGE syndrome—are presented. The name of the syndrome is based on the abbreviation of terms that define characteristic congenital malformations: C = coloboma (splitting of the iris, retina, choroid, optic disc); H = heart defects; A = atresia of the choanae; R = retardation of growth and development; G = genital hypoplasia; and E = ear malformations. The peculiarity of the presented clinical case is the need for an extended diagnosis of CHARGE syndrome manifested by bilateral coloboma of the choroid, the optic disc on the left; right-sided hemiparesis of the facial nerve; bulbar-pseudobulbar disorders; cryptorchidism; growth retardation, psychomotor and psycho-speech development; bilateral anomaly in the development of the middle and inner ear (bilateral semicircular canal dysplasia, cochlear-vestibular nerve aplasia); bilateral profound sensorineural hearing loss; multicystic right kidney. The child is a carrier of a tracheostomy, gastrostomy.

Keywords: CHARGE syndrome, anomalies in the development of hearing organ, cochlear implantation, hearing loss, deafness, computed tomography, MRI.

For citation: Daikhes N. A., Zelikovich E. I., Balakina A. V., Machalov A. S., Toropchina L. V., Kuznetsov A. O. Peculiarities of diagnostics and management of a child with CHARGE syndrome. *Rossiiskaya otorinolaringologiya*. 2022;21(3):112-121. https://doi.org/10.18692/1810-4800-2022-3-112-121

CHARGE-синдром объединяет в себе комплекс врожденных аномалий развития различных органов и их систем, название строится на аббревиатуре терминов, определяющих характерные пороки развития: C – coloboma – расщепление радужной оболочки глаза, сетчатки, сосудистой оболочки, диска зрительного нерва; H – heart defects – аномалии развития сердечно-сосудистой системы; A – atresia of the choanae – атрезия хоан; R – retardation of growth and development – отставание в развитии и/или дефицит роста; G – genital hypoplasia – аномалии развития половых органов; E – ear malformations – аномалии развития органа слуха и равновесия. Распространенность CHARGE-синдрома в детской популяции составляет 0,1–0,2 : 10 000 живорожденных [1]. Впервые CHARGE-синдром описан в 1979 г. B. D. Hall [2] и H. M. Hittner с соавт. [3]. В 1998 г. K. D. Blake с соавт. [4] предложил разделить клинико-диагностические признаки на 2 группы: основные (большие) и второстепенные (малые). К основным (большим) клинико-диагностическим признакам были отнесены колобома, атрезия хоан, аномалия развития органа слуха и равновесия, а также пороки развития черепных нервов. Среди второстепенных (малых) клинико-диагностических признаков CHARGE-синдрома выделены гипоплазия гениталий, задержка роста и развития/умственная отсталость, сердечно-сосудистые аномалии, расщелина губы и/или неба, трахеоэзофагеальная фистула, характерный лицевой фенотип (квадратная форма лица, широкий выступающий лоб, широкий корень и кончик носа) в сочетании с аномалией развития почек и опорно-двигательной системы.

Диагноз CHARGE-синдрома ставится при наличии у ребенка трех или четырех основных (больших) и трех второстепенных (малых) клинико-диагностических признаков [5].

CHARGE-синдром обусловлен мутациями в гене CHD7 (локус 8q12.1), данная мутация выявляется в 2/3 всех случаев клинически подтвержденного CHARGE-синдрома [6]. Синдром наследуется по аутосомно-доминантному типу, чаще встречается спорадически, связан с мутациями, возникающими de novo [7]. Также описаны слу-

чаи наследственной внутрисемейной передачи синдрома от родителя ребенку [8].

CHARGE-синдрому присущи аномалия развития органов слуха и зрения [9]. Аномалия развития наружного и/или среднего и/или внутреннего уха (встречается практически в 100% случаев) является причиной снижения слуха той или иной степени; аномалия развития органа зрения (представлена у 80% и более пациентов) приводит к нарушению зрения. Аномалия развития органа слуха и равновесия встречается в виде аплазии полукружных каналов, гипоплазии улитки, водопровода преддверия, аномалии строения слуховых косточек. Аномалия наружного уха в виде чашеобразной деформации, «обрезанного» завитка и отсутствия мочки встречается у большинства детей с диагностированным CHARGE-синдромом (свыше 90%) [10]. Тугоухость при CHARGE-синдроме может быть кондуктивной, смешанной и сенсоневральной. Чаще встречается смешанная форма тугоухости ввиду сочетанной патологии наружного, среднего и внутреннего уха [11]. Приблизительно у 40% детей с CHARGE-синдромом диагностируется снижение слуха IV степени и глухота [12]. Кроме того, при CHARGE-синдроме выявляются различные аномалии развития черепных нервов, включая гипо/аплазию обонятельного тракта, обонятельной луковицы, парезы/параличи лицевого нерва, аплазию/гипоплазию n. vestibulocochlearis [13].

Поскольку у детей с нарушением зрения при CHARGE-синдроме коммуницирование посредством слухового анализатора занимает главенствующее значение, насколько возможно более ранняя слухоречевая реабилитация становится чрезвычайно актуальной. Кохлеарная имплантация пациентам с подтвержденной сенсоневральной глухотой, выполненная на ранних сроках, благотворно влияет на развитие психоэмоциональной сферы и позволяет интегрироваться в среду слышащих людей [4].

Клиническое наблюдение. Под наблюдением в ФГБУ НМИЦО ФМБА России находился мальчик С. 2 лет и 3 мес. Из анамнеза известно, что ребенок от первой беременности, антенатально при УЗИ на 24-й неделе – мультикистозная дисплазия правой почки, нефромегалия, на 39-й неделе – множественные кистозные образования правой почки. Роды первые, через естественные родовые пути на 39-й неделе, абсолютно короткая пуповина, многоводие, врожденный порок развития (ВПР) плода. Масса тела при рождении 2810 г, оценка по шкале Апгар 7/7 баллов.

Состояние с рождения – средней степени тяжести, «кошачий» крик, правая глазная щель не смыкается с рождения, ротаторный нистагм, мутная роговица, гипоплазия нижней челюсти, высокое готическое небо. Дыхательной недостаточности нет. Гемодинамически стабилен. В возрасте 5 часов жизни переведен в отделение патологии новорожденных с диагнозом: множественные врожденные пороки развития (МВПР), синдром Лежена? атрезия носового хода справа? врожденный гидрофтальм; врожденная катаракта? мультикистозная дисплазия правой почки; крипторхизм справа; водянка яичка слева, пахово-мошоночная грыжа слева. Через 5 часов от поступления в отделение отмечалось ухудшение состояния за счет дыхательной недостаточности, ребенок был переведен в отделение реанимации. При поступлении состояние тяжелое, ребенок интубирован, переведен на вынужденную искусственную вентиляцию легких. Центральная гемодинамика оставалась стабильной за счет инотропной поддержки, со вторых суток жизни – энтеральное питание через зонд, пища усваивалась.

В динамике: экстубирован на 8-е сутки жизни, на 10-е сутки жизни повторно интубирован вследствие нарастания дыхательной недостаточности, на 12-е сутки жизни экстубирован, переведен на NCPAP (непрерывное положительное давление в дыхательных путях, подаваемое через назальную систему), далее длительно находился в кислородной палатке (O_2-палатка), сохранялись дыхательные нарушения. На 4-е сутки после рождения выполнялась риноскопия: данных об атрезии хоан не получено. Ребенок был осмотрен генетиком на 5-е сутки жизни: МВПР, CHARGE-синдром? Взята кровь на кариотип, рекомендовано исследование ДНК методом клинического секвенирования экзома (выполнено). Осмотр невролога на 13-е сутки после рождения: несостоятельность 7-го черепного нерва справа, бульбарно-псевдобульбарные расстройства в структуре недифференцированного генетического синдрома. Осмотр офтальмолога на 15-е сутки жизни: колобома хориоидеи правого глаза, колобома диска зрительного нерва и хориоидеи левого глаза. Лагофтальм справа за счет пареза лицевого нерва. На 18-е сутки после рождения выполнена компьютерная томография средней зоны лица: Conchae bullosae средней носовой раковины слева. Данных об атрезии носовых ходов, хоан и ВПР среднего уха не выявлено. В возрасте 1 мес. и 6 дней на КТ органов грудной клетки: данных о пороках развития бронхов не получено. КТ-картина тотального ателектата нижней доли правого легкого. Гиповентиляция средней доли. Локальный стеноз среднедолевого бронха справа. В 1 мес. и 13 дней выполнена видеоларингобронхоскопия: крупные черпаловидные хрящи, складывается впечатление о наличии ларингомаляции 3-го типа. В возрасте 1 мес. и 23 дней выполнена операция – трахеостомия. Состояние ребенка оставалось тяжелым, стабильным. Получал респираторную поддержку через воронку. Дыхание

через трахеостому. Дыхательная недостаточность не нарастала. Центральная гемодинамика оставалась стабильной без инотропной поддержки. Энтеральное питание усваивал в полном объеме, через зонд. Стул, диурез – без особенностей.

В возрасте 2,5 месяца для дальнейшего лечения ребенок переведен в отделение патологии. Масса тела 4049 г. Состояние тяжелое за счет неврологической симптоматики, дыхательных нарушений на фоне основного заболевания. Выраженная асимметрия лица. Энтеральное питание зондовое. Пустышку не сосет. Гиперсаливация. Обилие мокроты. Требует частых санаций трахеобронхиального дерева. Дыхание через трахеостому. Проводные хрипы. Тоны сердца ясные, ритмичные. Живот мягкий, безболезненный. Пальпируется правая почка, увеличена в размерах. Паховая грыжа слева вне ущемления.

В динамике: состояние оставалось тяжелым за счет неврологической симптоматики, дыхательных нарушений. Энтеральное питание зондовое, сосательный рефлекс слабый, при попытке кормления из рожка не глотает. Учитывая клиническую картину, принято решение о постановке гастростомы. В 3 мес. выполнена операция – чрескожная пункционная гастростомия. В 3 мес. 19 дней на УЗИ внутренних органов: осмотрены печень, желчный пузырь, пилорический отдел желудка, поджелудочная железа, селезенка – без патологии. УЗИ почек: мультикистоз правой почки. Пиелокаликоэктазия левой почки. ЭхоКГ в 3 мес. 19 дней: данных о ВПС нет, открытое овальное окно. Рентгенография органов грудной клетки в возрасте 4 мес.: на фоне умеренного вздутия определяется усиление легочного рисунка в верхних отделах обоих легких. Сердце широко прилежит к диафрагме, тень вилочковой железы справа. Диафрагма на уровне 8-го межреберья. Нейросонография в 3 мес.: УЗ-картина легких резидуальных изменений головного мозга, без признаков нарушения гемодинамики.

Консультация генетика в 4 мес. По результатам молекулярно-генетической диагностики: CHARGE-синдром (мутация в гене CHD7 p Arg.157) OMIM 214800. Осмотр невролога в 5 мес.: CHARGE-синдром (генетически подтвержденный). МВПР. Выраженный правосторонний (периферический) прозопарез. Пирамидная недостаточность. Псевдобульбарный синдром. Носитель трахеостомы, гастростомы. Темповая задержка развития. Перинатальные поражения центральной нервной системы (ПП ЦНС) гипоксически-ишемического генеза. Консультация офтальмолога в 5 мес.: OD – колобома хориоидеи, OS – колобома диска зрительного нерва и хориоидеи. Сопутствующий диагноз: OD – кортикостероидная офтальмогипертензия. Лагофтальм справа за счет пареза лицевого нерва (в структуре синдрома). Вызванные потенциалы, метод акустических стволовых вызванных потенциалов в 5 мес.: по данным акустических стволовых вызванных потенциалов выявлены признаки выраженного двустороннего симметричного снижения функциональной активности нейронов спирального ганглия и стволовых слуховых ядер с обеих сторон. Полученные данные клинически соответствуют двусторонней нейросенсорной тугоухости III–IV степени.

Выписан из отделения патологии в 5 мес. с диагнозом: CHARGE-синдром (мутация в гене CHD7 p Arg. 157) OMIM 214800. ВПР: мультикистозная дисплазия правой почки. OD – колобома хориоидеи, OS – колобома диска зрительного нерва и хориоидеи. Лагофтальм справа. Осложнение: кортикостероидная офтальмогипертензия – OD. Парез лицевого нерва справа. Псевдобульбарный синдром. Синдром пирамидной недостаточности. ПП ЦНС гипоксически-ишемического генеза: перивентрикулярной ишемии (ПВ-ишемия), субэпендимальные кисты (СЭК). Ларингомаляция 3-го типа. Трахеостомия от 25.03.2019 г. Гастростомия от 26.04.2019 г. Паховая грыжа слева. Паховая дистопия правого яичка. Нарушение функции слухового анализатора с двух сторон. Двусторонняя нейросенсорная тугоухость III–IV степени?

Впервые полное аудиологическое обследование проведено в феврале 2020 г. в городском сурдологическом центре, когда ребенку был 1 год. При обследовании – тимпанограмма типа B с двух сторон, регистрация коротколатентного слухового вызванного потенциала (КСВП) AD > 100 дБ, AS > 100 дБ, микрофонный потенциал отсутствует, задержанная вызванная отоакустическая эмиссия (ЗВОАЭ) не зарегистрирована с двух сторон. Диагноз: двусторонняя хроническая смешанная тугоухость IV степени (глухота) в составе CHARGE-синдрома, аномалия развития среднего и внутреннего уха, резидуально-органическое поражение ЦНС, задержка психомоторного развития, бульбарный, псевдобульбарный синдром, расстройство развития рецептивной и экспрессивной речи. Опыт ношения слуховых аппаратов с августа 2020 г. (1 год и 4 мес.), постоянно использует слуховые аппараты Unitron MAX SP FT(20), настроены адекватно, однако слухопротезирование неэффективно. Реакции при стимуляции 80 дБ в речевом диапазоне (РА-5), на белый шум 80 дБ у ушной раковины и громкие музыкальные игрушки не получены. Проводились регистрация КСВП и ASSR-тест в слуховых аппаратах – достоверных ответов на стимулы 60–70 дБ не получено. В настоящее время слуховые аппараты не использует из-за неэффективности.

Сурдопедагог: ребенок вступает в контакт, смотрит на лицо инициирующего общение че-

ловека. Основным средством общения являются коммуникативные взгляды, естественные и специальные жесты (очень ограниченно) и вокализации. Реагирует на вибрацию, как на коммуникативный сигнал. Умеет обращаться за помощью, демонстрировать отношение к игре, участвовать в знакомой игре, ждать своей очереди. После занятий на курсе ранней реабилитации наблюдается стабильная положительная динамика в коммуникативном и общем развитии. Появились первые естественные и специальные жесты. Подражание действиям взрослого, частичное, устойчивое, самостоятельное; подражание видимой артикуляции отсутствует. Появилась неустойчивая двигательная реакция на вибрацию. Мелкая и крупная моторика нарушена. Внимание устойчивое, кратковременное.

На КТ височных костей (проф. Е. И. Зеликович) от 25.09.2020 г. (эффективная доза 0,7 мЗв) (рис. 1, 2). Справа нарушена пневматизация части ячеек сосцевидного отростка. Наружный слуховой проход имеет обычный диаметр. Костное устье слуховой трубы и барабанная полость имеют обычную форму, пневматизированы. Молоточек и тело наковальни сформированы правильно. Длинный отросток наковальни, наковальне-стременное сочленение и элементы стремени диспластичны. Отмечаются костная атрезия овального окна. Круглое окно сформировано правильно. Базальный и апикальный завитки улитки диспластичны. Отмечается стеноз и костная облитерация улиткового поля (невральной апертуры улитки). Полукружные каналы не сформированы. Преддверие сформировано правильно. Внутренний слуховой проход сужен до 1,8 мм. Отмечаются стеноз канала лицевого нерва и дистопия книзу тимпанальной части. Крупные сосуды без особенностей.

Слева отсутствует пневматизация ячеек сосцевидного отростка. Наружный слуховой проход имеет обычный диаметр. Костное устье слуховой трубы и барабанная полость имеют обычную форму, пневматизация резко нарушена за счет наличия экссудата. Молоточек, тело наковальни, длинный отросток наковальни и наковальне-стременное сочленение сформированы правильно. Арка стремени отчетливо не прослеживается. Отмечается костная атрезия овального окна. Круглое окно сформировано правильно. Базальный и апикальный завитки улитки диспластичны. Отмечается костная облитерация улиткового поля (невральной апертуры улитки). Полукружные каналы не сформированы. Преддверие сформировано правильно. Внутренний слуховой проход сужен до 1,5 мм. Канал лицевого нерва имеет обычный диаметр, тимпанальная часть дистопирована книзу. Крупные сосуды без особенностей.

На МРТ головного мозга, мосто-мозжечкового угла от 25.09.2020 г. (1,5 Т): МР-картина умеренно выраженной смешанной гидроцефалии, варианта синдрома Денди–Уокера, двусторонней аномалии развития внутреннего уха. Выявленные изменения, вероятно, соответствуют двусторонней аплазии преддверно-улитковых нервов (рис. 3, 4).

11.03.2021 г. пациент С. поступил в ФГБУ НМИЦО ФМБА России в целях дообследования и определения дальнейшей тактики ведения в отношении возможности проведения хирургической реабилитации слуха – кохлеарной имплантации.

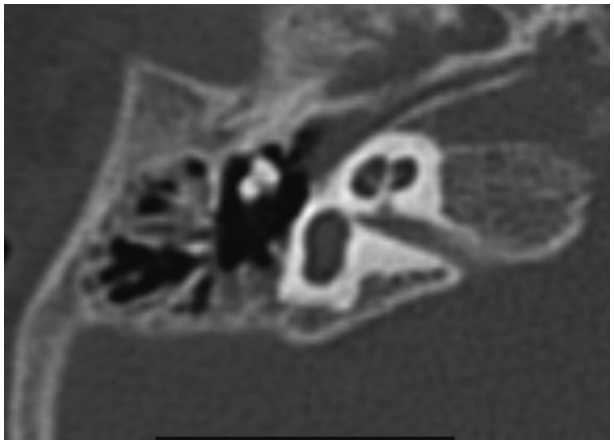

Рис. 1. Компьютерная томограмма правой височной кости. Аксиальная проекция. Внутренний слуховой проход сужен до 1,8 мм. Отмечаются стеноз и костная облитерация (атрезия) невральной апертуры улитки

Fig. 1. Right temporal bone, CT-scan, axial. Narrowing of the inner ear canal up to 1.8 mm. Stenosis and bone obliteration of the cochlear neural aperture

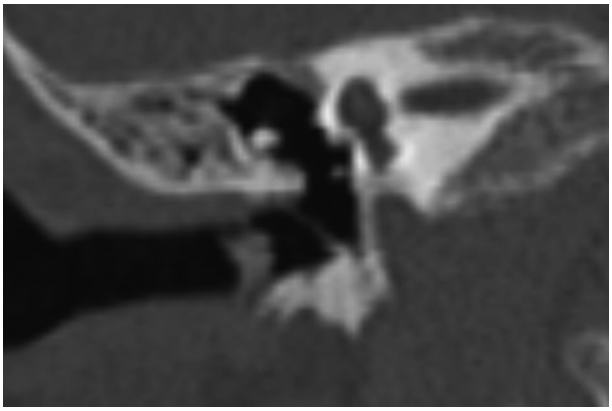

Рис. 2. Компьютерная томограмма правой височной кости. Коронарная проекция. Овальное окно закрыто костной тканью (атрезия). Полукружные каналы отсутствуют

Fig. 2. Right temporal bone, CT-scan, coronal. Oval window is closed by bone tissue (atresia). Semicircular canals are absence

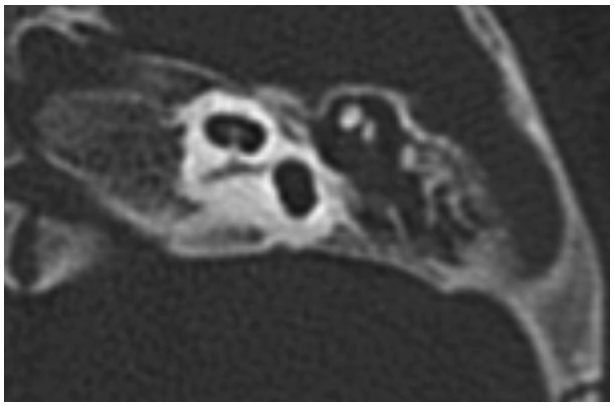

Рис. 3. Компьютерная томограмма левой височной кости. Аксиальная проекция. В барабанной полости определяется экссудат. Внутренний слуховой проход сужен до 1,5 мм. Отмечается костная атрезия невральной апертуры улитки
Fig. 3. Left temporal bone, CT-scan, axial. There is an effusion in the tympanic cavity. Narrowing of the inner ear canal up to 1,5 mm. Stenosis and bone obliteration of the cochlear neural aperture

В отделении сурдологии и слухоречевой реабилитации пациенту С. выполнено расширенное аудиологическое обследование: тимпанограмма типа В с двух сторон, ЗВОАЭ не зарегистрирована с двух сторон (соотношение сигнал-шум имеет отрицательную корреляцию) (рис. 5).

При проведении регистрации КСВП с использованием диагностического сигнала Chirp-LS (воздушное проведение) (рис. 6) V пик не регистрировался вплоть до интенсивности стимула 100 дБ, костное проведение – V пик не регистрировался вплоть до интенсивности стимула 60 дБ.

При проведении ASSR-теста были зарегистрированы пороги ответа на уровнях 90–100 дБ на основных частотах (рис. 7), на основании которых были рассчитаны предполагаемые пороги слуха пациента С (рис. 8).

Консультация сурдопедагога: нарушение общего психического и физического развития в результате множественных ВПР (нарушение слуха, зрения, задержка речевого развития (ЗРР) и задержка психического развития (ЗПР). Потеря слуха граничит с глухотой.

Данные МРТ 1.5 Тесла были пересмотрены профессором рентгенологом Е. И. Зеликович: установлена аплазия преддверно-улитковых нервов. На основании проведенных аудиологических и лучевых методов диагностики врачебной комиссией сделано заключение о нецелесообразности проведения кохлеарной имплантации данному ребенку.

Обсуждение

Прогнозирование эффективности кохлеарной имплантации у пациентов с CHARGE-синдромом – трудная задача вследствие гетеро-

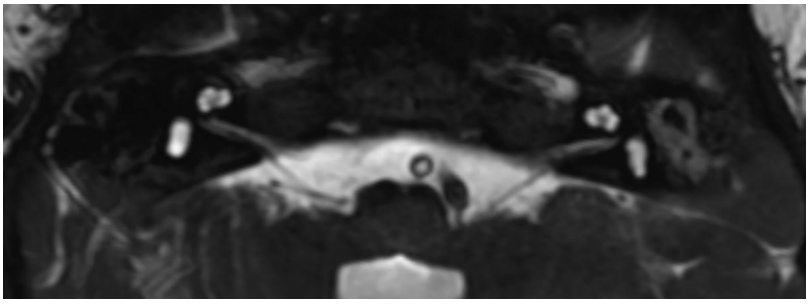

Рис. 4. МРТ в режиме Т2. С обеих сторон структуры внутреннего уха представлены улиткой и преддверием. Полукружные каналы отсутствуют. Основание модиолюса резко уплотнено, утолщено. Внутренний слуховой проход резко сужен, кохлеарная порция преддверно-улиткового нерва не прослеживается
Fig. 4. MRI, T2 protocol. Visualization of the inner ear: cochlear and vestibule. Semicircular canals are absence. Basis of the modiolus is thicken. Inner canal is highly narrowed, cochlear portion as a part of cochlear-vestibular nerve isn't visible

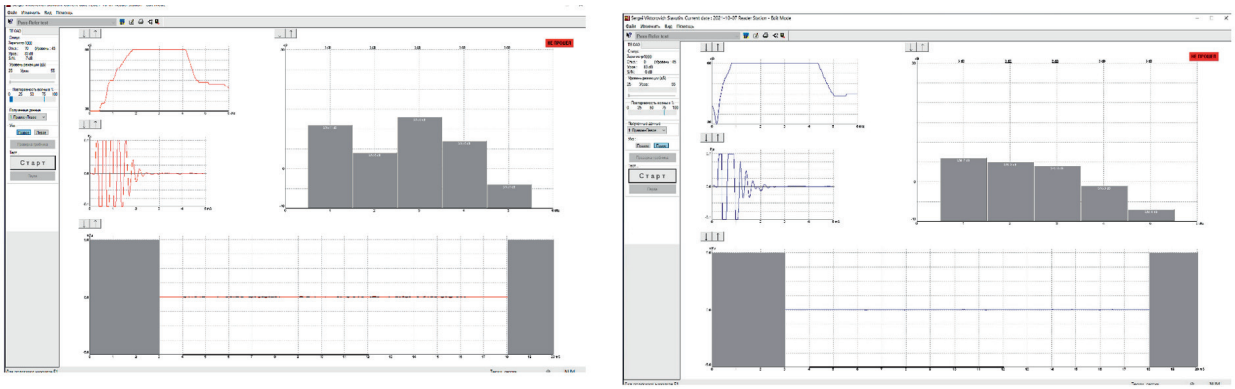

Рис. 5. Регистрация ЗВОАЭ слева и справа (не зарегистрирована) пациента С.
Fig. 5. TOAE (didn't register), both ears, patient S.

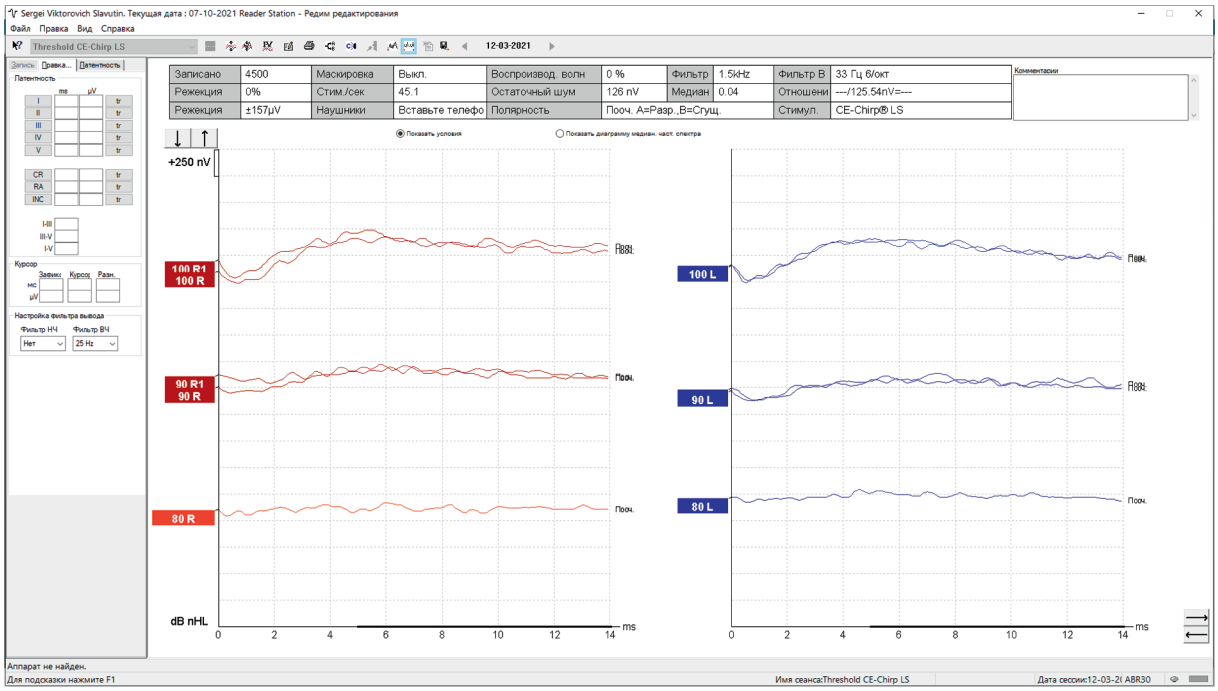

Рис. 6. Регистрация КСВП (Chirp-LS), воздушное проведение пациента С.
Fig. 6. Short-latency auditory evoked potentials (Chirp-LS) registration, insert phones, patient S.

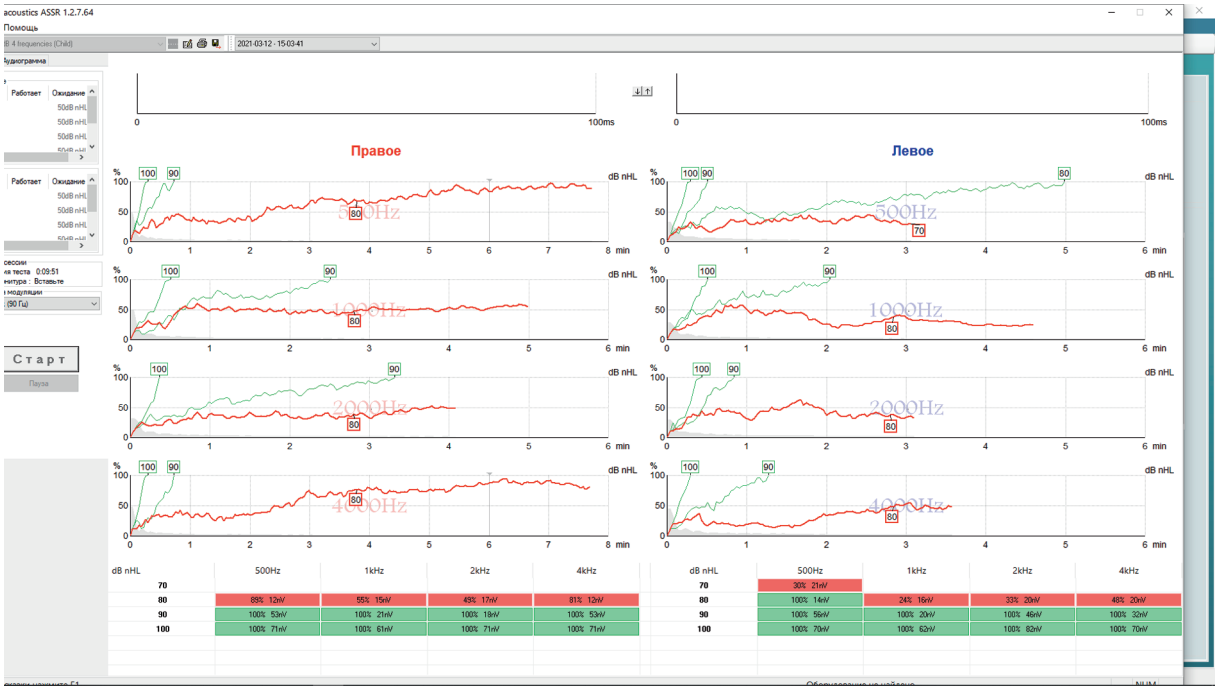

Рис. 7. ASSR-тест пациента С.
Fig. 7. Auditory steady state response(ASSR)-test, patient S.

генности признаков, представленных в структуре синдрома. Сама по себе операция предполагает определенные сложности и несет значимые риски вследствие анатомических особенностей строения внутреннего уха. Во всех исследованиях, оценивающих эффективность кохлеарной имплантации на пред- и послеоперационном этапах, сообщалось об улучшении аудиологических показателей. Однако эффективность кохлеарной имплантации у детей с CHARGE-синдромом была ниже в сравнении с ее эффективностью у детей, не имевших в диагнозе данного синдрома [14, 15].

При гипо/аплазии слухового нерва эффективность слухоречевой реабилитации после

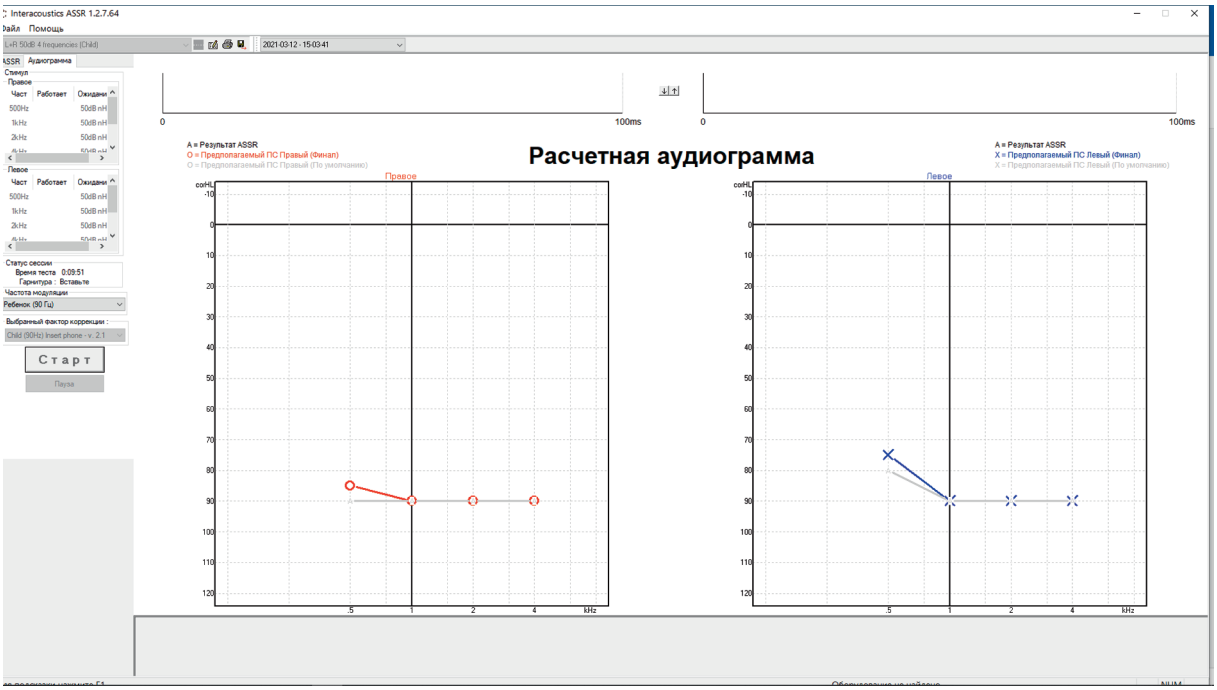

Рис. 8. Предполагаемые пороги слуха пациента С.
Fig. 8. Estimated hearing thresholds, patient S.

кохлеарной имплантации низкая, поскольку не происходит истинной электрической стимуляции слухового нерва [16]. Так как в норме диаметр внутреннего слухового прохода составляет 3–5 мм (в зависимости от возраста), выявленный на КТ височных костей узкий внутренний слуховой проход является показанием для проведения МРТ головного мозга и слуховых нервов. Окончательное решение о потенциальной эффективности кохлеарной имплантации следует рассматривать после проведения МРТ, в идеале МРТ 3 Тесла, Т2 взвешенные изображения, режим fat spin-echo косо-сагиттальная проекция, перпендикулярно к оси внутреннего слухового прохода [19].

Ряд исследователей предполагает, что в случае выявления аплазии слухового нерва на предоперационном этапе диагностики стволомозговая имплантация является методом выбора в ведении подобных пациентов. По мнению других ученых, у данной категории пациентов на первом этапе целесообразна кохлеарная имплантация, поскольку некоторые дети после КИ способны различать слова и фразы как в закрытом, так и в открытом выборе, что, в свою очередь, позволяет избежать проведения нейрохирургической операции [18].

Предоперационная МРТ-диагностика исключительно важна для пациентов с CHARGE-синдромом. Диалог с врачом-рентгенологом и точная оценка состояния слухового нерва при сужении внутреннего слухового прохода позволят избежать ненужного (кохлеарная имплантация при аплазии кохлеарной порции преддверно-улиткового нерва) или нецелесообразного и опасного (стволомозговая имплантация при гипоплазии кохлеарной порции преддверно-улиткового нерва) хирургического вмешательства и поможет спрогнозировать и разработать программу реабилитации ребенка.

Авторы заявляют об отсутствии конфликта интересов.

ЛИТЕРАТУРА/REFERENCES

1. Issekutz K. A., Graham Jr. M., Prasad C., Smith I. M., Blake K. D. An epidemiological analysis of CHARGE syndrome: preliminary results from a Canadian study. *American Journal of Medical Genetics Part A.* 2005;133a(3):309-317. https://doi.org/10.1002/ajmg.a.30560
2. Hall B. D. Chonal atresia and associated multiple anomalies. *J. Pediatr.* 1979; 95:395-398. https://doi.org/10.1016/S0022-3476(79)80513-2
3. Hittner H. M., Hirsch N. J., Kreh G. M., Rudolph A. J. Colobomatous microophthalmia, heart disease, hearing loss, and mental reduction – a syndrome. *J. Padiatr. Ophthalmol. Strabismus.* 1979;16:122-128. https://pubmed.ncbi.nlm.nih.gov/458518/

4. Blake K. D., Davenport S. L. H., Hall B. D., Hefner M. A., Pagon R. A., Williams M. S. et al. CHARGE association: an update and review for the primary pediatrician. *Clinical Pediatrics.* 1998;37(3):159-173. https://doi.org/10.1177/000992289803700302
5. Blake K. D., Prasad C. CHARGE syndrome. *Orphanet Journal of Rare Diseases.* 2006;1:34-38. https://doi.org/10.1186/1750-1172-1-34
6. Edwards B. M., Kileny P. R., Vanriper L. A. CHARGE syndrome: a window of opportunity for audiologic intervention, *Pediatrics.* 2006;110(1Pt1):119-126. https://doi.org/10.1542/peds.110.1.119
7. Tellier A. L., Cormier-Daire V., Abadie V., Amiel J., Sigaudy S., Bonnet D. et al. CHARGE syndrome: report of 47 cases and review. *Am. J. Med. Genet.* 1998; 76(5): 402-409. https://doi.org/10.1002/(sici)1096-8628(19980413)76:5<402::aid-ajmg7>3.0.co;2-o.
8. Jongmans M. C. J., Hoefsloot L. H., van der Donk K. P., Admiraal R. J., Magee A., van de Laar I. et al. Familial CHARGE syndrome and CHD7 gene: a recurrent missense mutation, intrafamilial recurrence and variability. *American Journal of Medical Genetics Part A.* 2008;146a(1):43-50. https://doi.org/10.1002/ajmg.a.31921
9. Rah Y. C., Lee J. Y., Suh M. W., Park M. K., Lee J. H., Chang S. O. et al. Cochlear implantation in patients with CHARGE syndrome. *The Annals of Otology, Rhinology, and Laryngology.* 2006;125(11):924-930. https://doi.org/10.1177/0003489416665190
10. Zentner G. E., Layman W. S., Martin D. M., Scacheri P. C. Molecular and phenotypic aspects of CHD7 mutation in CHARGE syndrome. *American Journal of Medical Genetics Part A.* 2010;152a(3):674-686. https://doi.org/10.1002/ajmg.a.33323
11. Choo D. I., Tawfik K. O., Martin D. M., Raphael Y. Inner ear manifestations in CHARGE: abnormalities, treatments, animal models, and progress toward treatments in auditory and vestibular structures. *American journal of medical genetics part C. Seminars in Medical Genetics.* 2017;175(4):439-449. https://doi.org/10.1002/ajmg.c.31587
12. Edwards B.M., Van Riper L.A., Kileny P.R. Clinical manifestations of CHARGE association. *International Journal of Pediatric Otorhinolaryngology.* 1995; 33(1):23-42. https://doi.org/10.1016/0165-5876(95)01188-H
13. Birman C. S., Brew J. A., Gibson W. P., Elliott E. J. CHARGE syndrome and cochlear implantation: difficulties and outcomes in the paediatric population. *International Journal of Pediatric Otorhinolaryngology.* 2015;79(4):487-492. https://doi.org/10.1016/j.ijporl.2015.01.004
14. Schaefer S., Henderson L., Graham J., Broomfield S., Cullington H., Schramm D. et al. Review of outcomes and measurement instruments in cochlear implantation studies. *Cochlear Implants International.* 2015;18(5):237-239. https://doi.org/10.1080/14670100.2017.1353761
15. McKinney S. Cochlear implantation in children under 12 months of age. *Current Opinion in Otolaryngology & Head and Neck Surgery.* 2017;25(5):400-404. https://doi.org/10.1097/MOO.0000000000000400
16. Valero J., Blaser S., Papsin B.C., James A.L., Gordon, K.A. Electrophysiologic and behavioral outcomes of cochlear implantation in children with auditory nerve hypoplasia. *Ear and Hearing.* 2012;33(1):3-18. https://doi.org/10.1097/AUD.0b013e3182263460
17. Freeman S. R., Sennaroglu L. Management of cochlear nerve hypoplasia and aplasia. *Advances in oto-Rhino-Laryngology.* 2018;81:81-92. https://doi.org/10.1159/000485542
18. Vesseur A., Free R., Langereis M., Snels C., Snik A., Ravenswaaij-Arts, C. et al. Suggestions for a Guideline for cochlear implantation in CHARGE syndrome. *Otology & Neurotology.* 2016;37(9):1275-1283. https://doi.org/10.1097/MAO.0000000000001177
19. Glastonbury C. M., Davidson H. C., Harnsberger H. R., Butler J., Kertesz T. R., Shelton C. Imaging Findings of Cochlear Nerve Deficiency. *AJNR Am J Neuroradiol.* 2002; 23: 635-643. https://pubmed.ncbi.nlm.nih.gov/11950658/

Информация об авторах

Дайхес Николай Аркадьевич – член-корреспондент РАН, доктор медицинских наук, профессор, директор, Национальный медицинский исследовательский центр оториноларингологии Федерального медико-биологического агентства (Россия, 123182, Москва, Волоколамское шоссе, д. 30, стр. 2); e-mail: admin@otolar.ru

ORCID: https://orcid.org/0000-0003-2674-4553.

Зеликович Елена Исааковна – доктор медицинских наук, врач лучевой диагностики, профессор кафедры лучевой диагностики детского возраста, Российская медицинская академия непрерывного профессионального образования; заведующая отделение лучевой диагностики, Научно-исследовательский клинический институт оториноларингологии им. Л. И. Свержевского (Москва, 117152, Загородное шоссе, д. 18а); e-mail: grkur@mail.ru

ORCID: https://orcid.org/0000-0003-1859-0179

Балакина Анна Викторовна – кандидат медицинских наук, врач сурдолог-оториноларинголог, Национальный медицинский исследовательский центр оториноларингологии Федерального медико-биологического агентства (Россия, 123182, Москва, Волоколамское шоссе, д. 30, стр. 2); e-mail: abc2021@yandex.ru

ORCID: https://orcid.org/0000-0001-6185-3291

✉ **Мачалов Антон Сергеевич** – кандидат медицинских наук, начальник научно-клинического отдела аудиологии, слухопротезирования и слухоречевой реабилитации, Национальный медицинский исследовательский центр оториноларингологии Федерального медико-биологического агентства (Россия, 123182, Москва, Волоколамское шоссе, д. 30, стр. 2); e-mail: anton-machalov@mail.ru

ORCID: https://orcid.org/0000-0002-5706-7893

Торопчина Лия Владимировна – кандидат медицинских наук, сурдолог-оториноларинголог, Российская медицинская академия непрерывного профессионального образования (125993, Россия, Москва, ул. Баррикадная, д. 2/1, стр. 1); кафедра

детской оториноларингологии им. проф. Б. В. Шеврыгина педиатрического факультета, ассистент, Детская городская клиническая больница им. З. А. Башляевой; e-mail: liyatoropchina@yandex.ru
ORCID: https://orcid.org/0000-0003-4272-2311
Кузнецов Александр Олегович – доктор медицинских наук, ведущий научный сотрудник, Национальный медицинский исследовательский центр оториноларингологии Федерального медико-биологического агентства (Россия, 123182, Москва, Волоколамское шоссе, д. 30, стр. 2); e-mail: aokuznet@yandex.ru
ORCID: https://orcid.org/0000-0002-0372-7040

Information about authors
Nikolai A. Daikhes – Corresponding Member of the Russian Academy of Sciences, MD, Professor, director, National Medical Research Center for Otorhinolaryngology of the Federal Medico-Biological Agency of Russia (2, 30, Volokalamskoe highway, Moscow, Russia, 123182); e-mail: admin@otolar.ru
ORCID: https://orcid.org/https://orcid.org/0000-0003-2674-4553
Elena I. Zelikovich – MD, Professor of the Department of radiology, Head of the Department of radiology, Sverzhevsky Research Clinical Institute of Otorhinolaryngology, Moscow City Health Department (18a, Zagorodnoe highway, Moscow, Russia, 117152); e-mail: abc2021@yandex.ru
ORCID: https://orcid.org/0000-0001-6185-3291
Anna V. Balakina – MD Candidate, Audiologist, ENT-doctor, National Medical Research Center for Otorhinolaryngology of the Federal Medico-Biological Agency of Russia (2, 30, Volokalamskoe highway, Moscow, Russia, 123182); e-mail: abc2021@yandex.ru
ORCID: https://orcid.org/0000-0001-6185-3291
✉ **Anton S. Machalov** – MD Candidate, Head of Clinical Research Department Audiology, Hearing and Hearing Rehabilitation, National Medical Research Center for Otorhinolaryngology of the Federal Medico-Biological Agency of Russia (2, 30, Volokalamskoe highway, Moscow, Russia, 123182); e-mail: anton-machalov@mail.ru
ORCID: https://orcid.org/0000-0002-5706-7893
Liya V. Toropchina – MD Candidate, audiologist, ENT-doctor, Russian Medical Academy of Continuous Professional Education (building 1, 2/1, Barrikadnaya str., Moscow, Russia, 125993); Department of Pediatric Otorhinolaryngology named prof. B. V. Shevrigin, Bashlyaev Children's City Clinical Hospital; e-mail: liyatoropchina@yandex.ru
ORCID: https://orcid.org/0000-0003-4272-2311
Aleksandr O. Kuznetsov – MD, Leading Researcher, National Medical Research Center for Otorhinolaryngology of the Federal Medico-Biological Agency of Russia (2, 30, Volokalamskoe highway, Moscow, Russia, 123182); e-mail: aokuznet@yandex.ru
ORCID: https://orcid.org/0000-0002-0372-7040

Статья поступила 29.03.2022
Принята в печать 15.05.2022

УДК 616.284.13-006.311.03-089.-089.87
https://doi.org/10.18692/1810-4800-2022-3-122-126

Клинический случай хирургического лечения капиллярной гемангиомы барабанной полости

В. В. Дворянчиков[1], А. И. Кузенкова[2], А. Е. Голованов[2], П. А. Коровин[2], М. В. Морозова[2]

[1] *Санкт-Петербургский научно-исследовательский институт уха, горла, носа и речи, Санкт-Петербург, 190013, Россия*

[2] *Военно-медицинская академия им. С. М. Кирова, Санкт-Петербург, 194044, Россия*

Доброкачественные опухоли уха – самые редко встречающиеся опухоли ЛОР-органов, в данную группы включают папилломы, фибромы, остеомы и гемангиомы (сосудистые опухоли). Агрессивное течение последних, их редкое возникновение и гистологическая структура заставляют обратить особое внимание на их клиническое течение, диагностику и возможности хирургического лечения. Нами представлен клинический случай диагностики и хирургического лечения капиллярной гемангиомы среднего уха.

Ключевые слова: гемангиома, опухоль уха, параганглиома, сонная артерия.

Для цитирования: Дворянчиков В. В., Кузенкова А. И., Голованов А. Е., Коровин П. А., Морозова М. В. Клинический случай хирургического лечения капиллярной гемангиомы барабанной полости. *Российская оториноларингология.* 2022;21(3):122–126. https://doi.org/10.18692/1810-4800-2022-3-122-126

Case report of surgical treatment of capillary hemangioma of middle ear

V. V. Dvoryanchikov[1], A. I. Kuzenkova[2], A. E. Golovanov[2], P. A. Korovin[2], M. V. Morozova[2]

[1] *Saint Petersburg Research Institute of Ear, Throat, Nose and Speech, Saint Petersburg, 190013, Russia*

[2] *Kirov Military Medical Academy, Saint Petersburg, 194044, Russia*

Benign ear tumors are the rarest tumors of ENT organs, this group includes papillomas, fibromas, osteomas, and hemangiomas (vascular tumors). The aggressive course of the hemangiomas, their rare occurrence, and histological structure make it necessary to pay attention to their clinical course, diagnosis, and possibilities of surgical treatment. We present a clinical case of the surgical treatment of capillary hemangioma of the middle ear.

Keywords: hemangioma, ear tumor, paraganglioma, carotid artery.

For citation: Dvoryanchikov V. V., Kuzenkova A. I., Golovanov A. E., Korovin P. A., Morozova M. V. Case report of surgical treatment of capillary hemangioma of middle ear. *Rossiiskaya otorinolaringologiya*. 2022;21(3):122-126. https://doi.org/10.18692/1810-4800-2022-3-122-126

Введение

Новообразования верхних дыхательных путей и уха составляют 6–8% всех новообразований. Согласно международной классификации различают доброкачественные и злокачественные (некоторые авторы также выделяют опухолеподобные образования) опухоли данной локализации. Чаще всего, согласно Пальчуну В. Т., встречаются опухоли гортани, затем опухоли области носа и околоносовых пазух, области глотки и, реже всего, встречаются опухоли уха [1]. В настоящее время раздел доброкачественных опухолей уха (наружного, среднего и внутреннего) отличается большим разнообразием, сюда относят папилломы, фибромы, остеомы и гемангиомы. По гистологической структуре различают капиллярные, кавернозные и гемангиомы ветвистого типа (самые редкие). Капиллярные гемангиомы развиваются из гиперплазированного эндотелия сосудов. Одна из значимых особенностей сосудистых опухолей (гемангиом) – их агрессивное поведение – разрушение окружающих тканей (в том числе хрящевой и костной), изъязвление и кровотечение. Гемангиома в области уха может локализоваться в любом ее отделе, реже всего она исходит из среднего уха [1, 2].

© Коллектив авторов, 2022

Клинический случай. Пациент В., 36 лет, предъявлял жалобы на снижение слуха слева и пульсацию в ухе слева с 2013 г. За медицинской помощью не обращался, самостоятельно не лечился. С 2019 г. стало беспокоить периодическое гноетечение из левого уха. Из представленной документации: в марте 2020 г. находился на стационарном лечении в ЛОР-отделении стационара по месту жительства с диагнозом хронический левосторонний туботимпанальный гнойный средний отит, осложненный грануляциями барабанной полости. Была выполнена биопсия патологической ткани наружного слухового прохода слева, заключение: грануляционная ткань разной степени зрелости с диффузной лимфоцитарной инфильтрацией. После проведенного противовоспалительного лечения отметил незначительное улучшение состояния. В течение последующего года снова возобновилось периодическое гноетечение из наружного слухового прохода слева, появилось ощущение пульсации и усилилось снижение слуха слева.

В марте 2021 г. повторно был госпитализирован в ЛОР-отделение с диагнозом хронический левосторонний туботимпанальный гнойный средний отит, обострение, осложненный парезом лицевого нерва слева. После проведенного консервативного лечения выписан с улучшением, функция лицевого нерва восстановлена.

В мае 2021 г. госпитализирован в клинику оториноларингологии ВМедА им. С. М. Кирова для обследования и лечения. При отоскопии слева – наружный слуховой проход обтурирован бугристым опухолевидным образованием синюшного цвета по типу «цветной капусты», безболезненным при дотрагивании, в слуховом проходе скудное количество гнойного отделяемого.

Выполнена КТ головы – картина левостороннего наружного и среднего отита, с признаками деструкции стенок барабанной полости, передней и нижней стенки костной части наружного слухового прохода – следует дифференцировать между проявлением хронического гнойного отита и новообразованием. Неравномерное пристеночное утолщение слизистой оболочки околоносовых пазух. Выполнена МРТ головного мозга с контрастным усилением (гадопентетовая кислота): МР-картина объемного образования пирамиды левой височной кости – более вероятно, холестеатома. Воспалительные изменения ячеек пирамиды и сосцевидного отростка левой височной кости.

После проведенного обследования выполнена биопсия новообразования наружного слухового прохода слева, материал направлен на гистологическое исследование. Результат – морфологическая картина соответствует диагнозу холестеатома. В связи с несоответствием клинической картины и результатом гистологического заключения принято решение о повторном заборе патологической ткани в пределах зоны визуализации образования наружного слухового прохода слева, материал направлен на гистологическое исследование. Результат – морфологическая картина соответствует диагнозу низкодифференцированный плоскоклеточный рак.

В связи с установленным диагнозом и отсутствием возможности проведения в клинике оториноларингологии Военно-медицинской академии им. С. М. Кирова радиолучевой терапии для дальнейшего лечения пациент направлен в онкологическое отделение центрального лечебного учреждения по месту жительства (Москва), где в целях определения дальнейшей тактики лечения гистологические блоки были пересмотрены, микропрепараты обсуждены на врачебной конференции ПАО. Проведен онкологический консилиум, которым установлен окончательный диагноз: параганглиома в области левой височной кости с вовлечением в опухолевый процесс левой барабанной полости, сосцевидного отростка и наружного слухового прохода слева, состоявшееся кровотечение из уха. По решению консилиума химиотерапевтическое лечение не показано, рекомендовано хирургическое лечение в клинике оториноларингологии ВМедА им. С. М. Кирова.

В связи с тем что по результатам ранее проведенных гистологических исследований выдано четыре различных заключения, при которых тактика лечения кардинально различается, рекомендовано повторно провести пересмотр гистологического материала в независимом специализированном лечебном учреждении. Материал был направлен в городской онкологический центр, где проведено повторное прижизненное патологоанатомическое исследование биопсионного (операционного) материала. Микроскопическое описание: фрагменты кожи слухового прохода, покрытые эпидермисом. Субэпителиально – узел параганглиомы. Клетки параганглиомы синаптофизин + хромогранин + CD 56+ Ki в 2 % клеток цитокератины – CD 34 – SMA – CD 31. Заключение: новообразование, злокачественное.

В целях определения дальнейшей тактики лечения в сентябре 2021 г. данный пациент госпитализирован в клинику оториноларингологии ВМедА им. С. М. Кирова. При поступлении отоскопия: AS – определяется белесоватый рубец после выполнения доступа по Heerman при выполнении биопсии от мая 2021 г. Наружный слуховой проход широкий, свободный от патологического содержимого, обтурирован гладким пульсирующим образованием синюшного цвета, покрытым эпидермисом и умеренно болезненным при дотрагивании. Выполнено КТ височных костей с контрастным усилением (рис. 1),

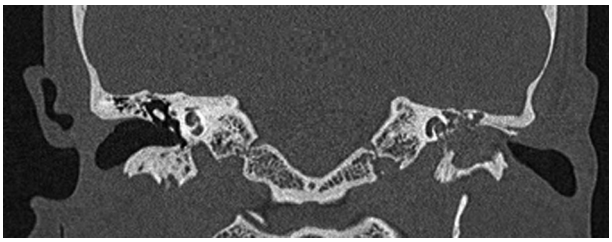

Рис. 1. КТ височных костей с контрастным усилением
Fig. 1. CT scan of the head with contrast

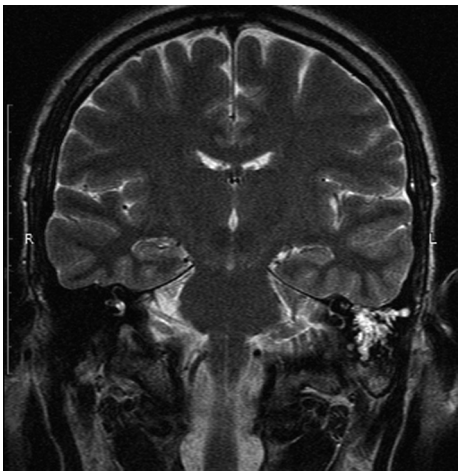

Рис. 2. МРТ головного мозга с контрастным усилением
Fig. 2. MRI of the head with contrast

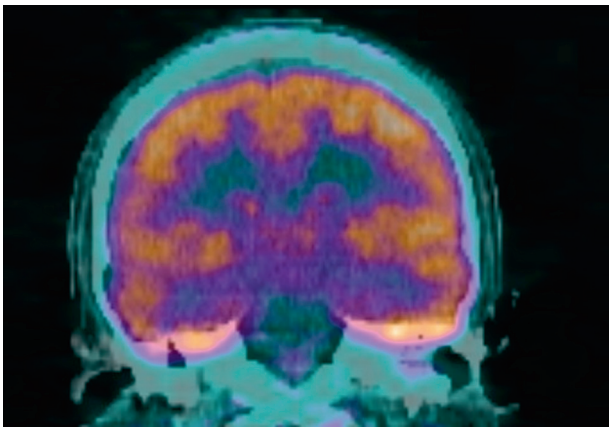

Рис. 3. ПЭТ-КТ головы
Fig. 3. PET/CT of the head

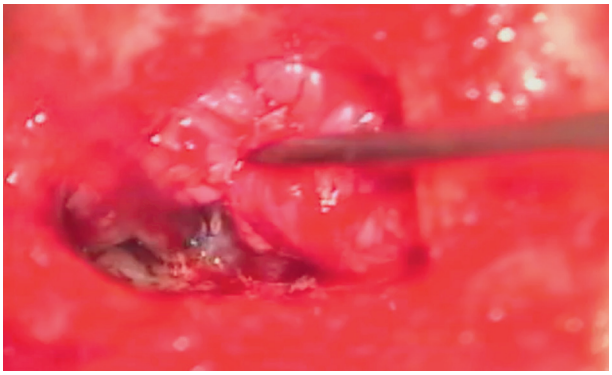

Рис. 4. Выделение новообразования
Fig. 4. The exposure of neoplasm

заключение: картина узлового новообразования наружного слухового прохода слева, распространяющегося в гипотимпанум, с дефектом передней стенки наружного слухового прохода и разрушением нижней стенки наружного слухового прохода – следует дифференцировать с параганглиомой (более вероятно) и неопластическим процессом. Тотальное заполнение патологическим содержимым воздухоносных структур левой височной кости с явлениями истончения и локальных дефектов костных стенок крыши барабанной полости, лабиринта на уровне среднего и базального завитков улитки, барабанной части канала лицевого нерва и дистального устья барабанной части евстахиевой трубы. Блок слуховых окон и барабанного синуса слева. Изменения костных стенок нижнечелюстной ямки височной кости и головки нижней челюсти слева – следует дифференцировать с реактивными изменениями и проявлениями артроза. Признаков патологической сосудистой сети на уровне новообразования не выявлено. КТ – данных об отосклерозе, острых воспалительных, деструктивных изменениях и объемных образованиях правой височной кости не получено. Артроз правого височно-нижнечелюстного сустава 2-й ст.

Выполнено МРТ головного мозга (рис. 2) с контрастным усилением от сентября 2021 г.: картина объемного образования пирамиды левой височной кости – более вероятно, холестеатома, воспалительные изменения ячеек пирамиды и сосцевидного отростка левой височной кости.

Выполнена ПЭТ-КТ областей головы, шеи, груди, живота, таза (рис. 3), заключение: ПЭТ-КТ – картина образования наружного и внутреннего уха с деструкцией стенок без метаболической активности. ПЭТ-КТ – данных о 18-FDG – позитивном неопластическом процессе вещества головного мозга – не выявлено. Кистоподобное утолщение слизистой оболочки в правой верхнечелюстной пазухе, минимальное пристеночное утолщение слизистой оболочки в левой верхнечелюстной пазухе, минимальное пристеночное утолщение слизистой оболочки во всех группах клеток решетчатой кости. ПЭТ-КТ – данных о 18-FDG – позитивном неопластическом процессе области шеи, груди, живота и таза – не выявлено. Аметаболическая киста левой почки (Bosniak I).

Решением консилиума врачей-специалистов клиники оториноларингологии ВМедА им. С. М. Кирова на основании результатов выполненных исследований (КТ височных костей с контрастным усилением, МРТ головного мозга с контрастным усилением, ПЭТ-КТ областей головы, шеи, груди, живота, таза) принято решение исключить злокачественную природу новообразования левой височной кости с вовлечением в опухолевый процесс левой барабанной полости,

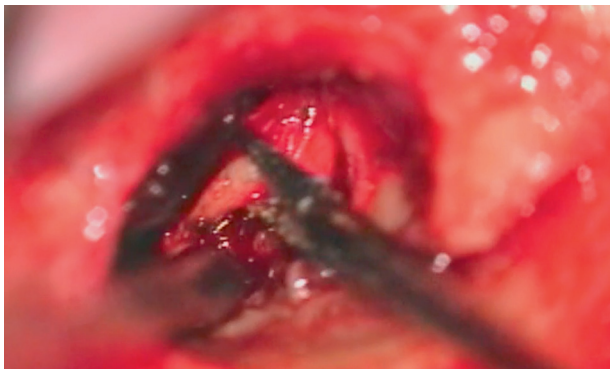

Рис. 5. Удаление наковальни
Fig. 5. The removal of incus

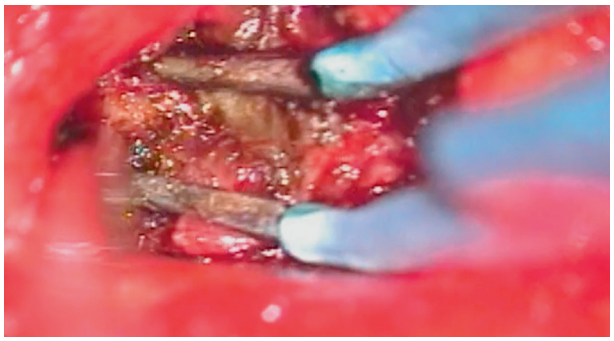

Рис. 6. Удаление новообразования
Fig. 6. The removal of neoplasm

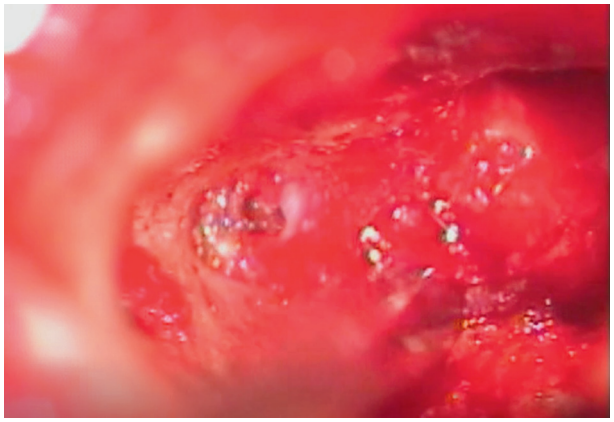

Рис. 7. Разрушение патологическим процессом костной стенки нисходящей части a. carotis interna
Fig. 7. The bony wall destrucrion of a. carotis interna by neoplasm

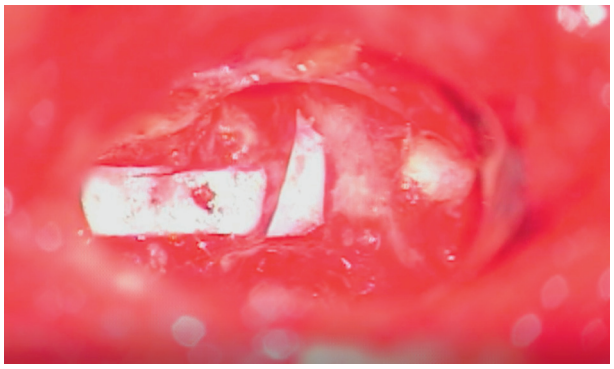

Рис. 8. Укрепление аллохрящом обнаженной части a. carotis interna
Fig. 8. The allogenic cartilage above a. carotis interna

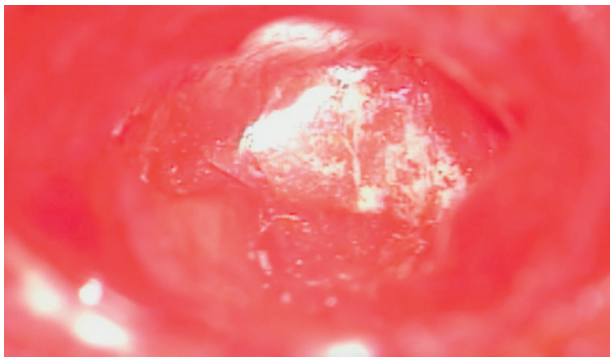

Рис. 9. Окончательный вид послеоперационной полости
Fig. 9. The end result

сосцевидного отростка и наружного слухового прохода слева. Диагнозом считать: парагангиома левой височной кости с вовлечением в опухолевый процесс левой барабанной полости, сосцевидного отростка и наружного слухового прохода слева. Принято решение выполнить удаление новообразования. Проведена консультация с сосудистым хирургом по поводу эмболизации питающих новообразование сосудов, показаний к эмболизации не выявлено в связи с анатомическими особенностями расположения новообразования.

Во время оперативного вмешательства визуализировано и выделено образование бледно-синюшного цвета, заполняющее полностью наружный слуховой проход, гипотимпанум и мезотимпанум, определялась его пульсация (рис. 4).

Визуализированы две сосудистые питающие «ножки»: в области ниши круглого окна и в области нисходящего отдела внутренней сонной артерии – отсечены электрокоагуляцией. Визуализированы слуховые косточки, молоточек и наковальня интимно спаяны с образованием, молоточек и наковальня удалены (рис. 5).

С помощью электрокоагуляции, монокоагуляции и микрохирургического инструмента выполнены фрагментация образования и его удаление (рис. 6).

Визуализирована нисходящая часть a. carotis interna, костная стенка которой разрушена патологическим процессом на протяжении 5 мм. Новообразование максимально радикально отделено от стенки a. carotis interna (рис. 7).

Выполнен забор fascia capitis superficialis. На обнаженную часть a. carotis interna уложена гемостатическая губка, костная стенка укреплена аллогенным хрящом, укрыта аутофасцией (рис. 8).

Материал направлен на гистологическое исследование. Результат гистологического исследования: капиллярная гемангиома.

Выводы

Данный случай интересен тем, что получено 6 различных результатов гистологического ис-

следования образования, выполненного в разных патологоанатомических отделениях. В связи с отсутствием убедительных данных о злокачественной природе образования в лечении по стандартам Са было отказано. Необходимо отметить, что в случае новообразований среднего и наружного уха зачастую правильный гистологический диагноз может быть установлен только при тотальном исследовании образования.

Также необходимо отметить, что в течение года клиническая картина (при отоскопии) изменялась в процессе лечения.

Оториноларингологу, ведущему активную хирургическую деятельность, необходимо помнить, что при несоответствии клинической картины и результатов гистологического исследования требуется максимально радикальный забор биопсионного материала в пределах зоны видимости образования с обязательным использованием специализированной оптики, микрохирургического инструментария и исследованием его в разных патологоанатомических лабораториях.

Авторы заявляют об отсутствии конфликта интересов.

ЛИТЕРАТУРА/REFERENCES

1. Kojima H., Yaguchi Y., Moriyama H. Middle ear hemangiona: a case report. *Auris Nasus Larynx.* 2008 Jun;35(2):255-9. https://doi.org/10.1016/j.anl.2007.04.010. Epub 2007 Sep 11. PMID: 17851004
2. Kita A. E., Long J. L. Hemangioma. *Ear Nose Throat J.* 2016 Jan;95(1):19-20. https://doi.org/10.1177/014556131609500101. PMID: 26829680

Информация об авторах

Дворянчиков Владимир Владимирович – доктор медицинских наук, профессор, заслуженный врач России, директор, Санкт-Петербургский научно-исследовательский институт уха, горла, носа и речи (190013, Санкт-Петербург, Бронницкая ул., д. 9); e-mail: 3162256@mail.ru

ORCID: https://orcid.org/0000-0002-0925-7596

Кузенкова Анна Игоревна – ординатор клиники оториноларингологии, Военно-медицинская академия им. С. М. Кирова (194044, Россия, Санкт-Петербург, ул. Академика Лебедева, д. 6, лит. П.); e-mail: anna-kuzenkova@mail.ru

ORCID: https://orcid.org/0000-0002-8706-5776

Голованов Андрей Евгеньевич – кандидат медицинских наук, доцент, начальник кафедры оториноларингологии, Военно-медицинская академия им. С. М. Кирова (194044, Россия, Санкт-Петербург, ул. Академика Лебедева, д. 6, лит. П.); e-mail: lor_vma@mail.ru

ORCID: https://orcid.org/0000-0001-7277-103X

✉ **Коровин Петр Александрович** – начальник отделения клиники оториноларингологии, Военно-медицинская академия им. С. М. Кирова (194044, Россия, Санкт-Петербург, ул. Академика Лебедева, д. 6, лит. П.); e-mail: korovin.petr@mail.ru

ORCID https://orcid.org/0000-0001-6478-9280

Морозова Мария Владимировна – начальник отделения клиники оториноларингологии, Военно-медицинская академия им. С. М. Кирова (194044, Россия, Санкт-Петербург, ул. Академика Лебедева, д. 6, лит. П.); e-mail: mariia.v.morozova@gmail.ru

ORCID: https://orcid.org/0000-0002-5281-5362

Information about authors

Vladimir V. Dvoryanchikov – Vladimir V. Dvoryanchikov – MD, Professor, director, Saint Petersburg Research Institute of Ear, Throat, Nose and Speech (9, Bronnitskaya str., Saint Petersburg, Russia, 190013); e-mail: 3162256@mail.ru

ORCID: https://orcid.org/0000-0002-0925-7596

Anna I. Kuzenkova – Resident of the ENT Clinic, Department of Otorhinolaryngology, Kirov Military Medical Academy (6-P, str. Academician Lebedev, Saint Petersburg, Russia, 194044); e-mail: anna-kuzenkova@mail.ru

ORCID: https://orcid.org/0000-0002-8706-5776

Andrei E. Golovanov – MD Candidate, Associate Professor, Chair of the Department of Otorhinolaryngology, Kirov Military Medical Academy (6-P, str. Academician Lebedev, Saint Petersburg, Russia, 194044); e-mail: lor_vma@mail.ru

ORCID: https://orcid.org/0000-0001-7277-103X

✉ **Petr A. Korovin** – Head of ENT Unit, Department of Otorhinolaryngology, Kirov Military Medical Academy (6-P, str. Academician Lebedev, Saint Petersburg, Russia, 194044); e-mail: korovin.petr@mail.ru

ORCID: https://orcid.org/0000-0001-6478-9280

Mariya V. Morozova – Head of ENT Unit, Department of Otorhinolaryngology, Kirov Military Medical Academy (6-P, str. Academician Lebedev, Saint Petersburg, Russia, 194044); e-mail: mariia.v.morozova@gmail.ru

ORCID: https://orcid.org/0000-0002-5281-5362

Статья поступила 20.03.2020
Принята в печать 10.05.2022

УДК 616.282.85-006-089.87
https://doi.org/10.18692/1810-4800-2022-3-127-136

Хирургическое лечение опухоли эндолимфатического мешка из комбинированного доступа: клиническое наблюдение и обзор литературы

Х. М. Диаб[1,2], Н. А. Дайхес[1], С. А. Чобулов[1], О. А. Пащинина[1], О. С. Панина[1], А. А. Бахтин[1], О. А. Сапегина[1], В. А. Сайдулаев[1]

[1] *Национальный медицинский исследовательский центр оториноларингологии ФМБА России, Москва, 123182, Россия*

[2] *Российский национальный исследовательский медицинский университет имени Н. И. Пирогова, Москва, 117997, Россия*

В статье приведено описание клинического наблюдения 17-летней пациентки с распространенной опухолью эндолимфатического мешка в направлении средней и задней черепных ямок, внутреннего слухового прохода, а также мостомозжечкового угла. После селективной эмболизации приводящих сосудов опухоли, использован комбинированный трансмастоидальный, транслабиринтный и расширенный доступ через среднюю черепную ямку. Лицевой нерв сохранен на всем его протяжении. Нижние черепные нервы оставались интактными при удалении образования из области яремного отверстия. Резекция нижней части опухоли вместе с сигмовидным синусом, эндолимфатическим мешком и луковицей яремной вены осуществлена после тампонады поперечного и нижнего каменистого синуса. В структуру верхней части образования входили: сосцевидный отросток, антрум и крыша барабанной полости, которые резецированы после коагуляции средней менингеальной артерии. Каменистая часть опухоли удалена после сохранения и мобилизации внутренней сонной артерии и визуализации III ветви тройничного нерва. Реконструкция костей основания средней черепной ямки осуществлена с использованием материала «Медпор». Послеоперационная полость облитерирована абдоминальным жиром и наружный слуховой проход наглухо ушит по технике слепого мешка.
Ключевые слова: опухоль эндолимфатического мешка, болезнь Гиппеля–Линдау, блок резекция, основание черепа, хирургическое лечение.

Для цитирования: Диаб Х. М., Дайхес Н. А., Чобулов С. А., Пащинина О. А., Панина О. С., Бахтин А. А., Сапегина О. А., Сайдулаев В. А. Хирургическое лечение опухоли эндолимфатического мешка из комбинированного доступа: клиническое наблюдение и обзор литературы. *Российская оториноларингология.* 2022;21(3):127–136. https://doi.org/10.18692/1810-4800-2022-3-127-136

Combined approach surgery of endolymphatic sac tumor: case report and literature review

Kh. M. Diab[1,2], N. A. Daikhes[1], S. A. Chobulov[1], O. A. Pashchinina[1], O. S. Panina[1], A. A. Bakhtin[1], O. A. Sapegina[1], V. A. Saidulaev[1]

[1] *National Medical Research Center for Otorhinolaryngology of the Federal Medico-Biological Agency of Russia, Moscow, 123182, Russia*

[2] *Pirogov Russian National Research Medical University, Moscow, 117997, Russia*

The article describes a clinical observation of a 17-year-old patient with an advanced tumor of the endolymphatic sac in the direction of the middle and posterior cranial fossae, the internal auditory meatus, and the cerebellopontine angle. After selective embolization of tumor afferent vessels, a combined transmastoid, translabyrinthine, and extended approach through the middle cranial fossa was used. The facial nerve is preserved along its entire length. The inferior cranial nerves remained intact when the mass was removed from the jugular foramen. Resection of the lower part of the tumor together with the sigmoid sinus, endolymphatic sac, and bulb of the jugular vein was performed after tamponade of the transverse and inferior petrosal sinus. The structure of the upper part of the tumor included: mastoid process, antrum, and tegmen tympani, which were resected after coagulation of the middle meningeal artery. The petrous part of the tumor was removed after preservation and mobilization of the internal carotid artery and visualization of the third (mandibular) branch of the trigeminal nerve. Repair of the bones of the base of the middle cranial fossa was carried out using

© Коллектив авторов, 2022

the Medpor material. The postoperative cavity was obliterated with abdominal fat, and the external auditory meatus was tightly sutured using the cul-de-sac technique.
Keywords: tumor of the endolymphatic sac, Hippel–Lindau disease, block resection, skull base, surgical treatment.

For citation: Diab Kh. M., Daikhes N. A., Chobulov S. A., Pashchinina O. A., Panina O. S., Bakhtin A. A., Sapegina O. A., Saidulaev V. A. Combined approach surgery of endolymphatic sac tumor: case report and literature review. *Rossiiskaya otorinolaringologiya*. 2022;21(3):127-136. https://doi.org/10.18692/1810-4800-2022-3-127-136

Введение

Опухоль эндолимфатического мешка (ОЭЛМ) – чрезвычайно редкая папиллярная опухоль, происходящая из эпителия эндолимфатических протоков. В настоящее время в мире зарегистрировано менее 300 случаев данного заболевания [2, 3].

Особенностью встречаемости новообразования является ее высокая ассоциация с болезнью Гиппеля–Линдау (VHL) и лица женского пола [1, 4–6]. Формы спорадического возникновения крайне редки. Учитывая этот факт, важным является скрининг данной патологии у пациентов с заболеванием VHL. До недавнего времени ОЭЛМ ошибочно воспринимались как аденомы и аденоматозные образования среднего уха [7, 8]. Несмотря на доброкачественное происхождение природы опухоли [9, 10], следует отметить ее агрессивно инфильтративный тип роста с разрушением близлежащих структур и распространение за пределы пирамиды височной кости [11–13]. Как правило, опухоли распространяются в направлении мостомозжечкового угла и основания черепа в области средней черепной ямки, вовлекая в патологический процесс их сложные анатомические структуры.

Клиническая картина ОЭЛМ в основном характеризуется прогрессирующей кохлеовестибулярной симптоматикой. Однако у ряда пациентов следует отметить появление симптомов, зависящих от инвазии, степени распространения и компрессии внутричерепных структур.

Было признано, что полная хирургическая резекция является основным методом лечения ОЭЛМ, в то время как радикальность на поздней стадии не всегда представляется возможной в виду распространения, выраженной васкуляризации ткани последней и высокого риска неконтролируемого интраоперационного кровотечения [14–17].

В настоящее время существуют разногласия относительно эффекта лучевой терапии и гамма-ножа [18, 19]. Мы демонстрируем успешное лечение распространенной ОЭЛМ у молодой пациентки с использованием комбинированного хирургического доступа (трансмастоидальный и через среднюю черепную ямку), которое выполнена в условиях НМИЦО ФМБА России.

Клиническое наблюдение. Пациентка Ш., 17 лет, поступила в клинику с диагнозом: новообразование височной кости справа (опухоль эндолимфатического мешка правой височной кости с интракраниальным распространением); парез мимической мускулатуры (IV балла по Хаусу–Бракманну) справа; правосторонняя глухота. Из анамнеза известно, что заболевание дебютировало около 5 лет назад с эпизодов гнойной отореи. Это стало поводом для обследования, при котором был выявлен хронический гнойный отит. КТ и МРТ при первичном обращении не были выполнены. Проводилось консервативное лечение с некоторым кратковременным эффектом.

Однако через несколько лет на фоне гипертермии отмечен рецидив отореи. При КТ выявлено распространенное новообразование (предположительно аденокарцинома), разрушающее пирамиду височной кости справа. После чего пациентка была перенаправлена в специализированный онкологический центр, где проводилось несколько операций для верификации диагноза. Первый раз выполнена открытая биопсия опухоли, однако гистологически не удалось установить диагноз. Последующая операция закончилась в объеме частичной резекции образования ввиду выраженного интраоперационного кровотечения. Объем излившейся крови составил порядка 2,5 литра. Гистологически установлена опухоль эндолимфатического мешка (аденокарцинома?). Учитывая тесную связь ОЭЛМ с болезнью Гиппеля–Линдау, пациентка была обследована на предмет последней. При комплексе обследований (УЗИ, КТ органов брюшной полости и грудной клетки, офтальмоскопия, генетическое исследование) не были выявлены признаки заболевания Гиппеля–Линдау.

После госпитализации в НМИЦО ФМБА России в рамках подготовки к операции были выполнены МРТ- и СКТ-исследования головного мозга: выявлено распространенное образование пирамиды височной кости справа, которое разрушает ее структуру практически полностью. Распространение опухоли можно отметить в сторону мостомозжечкового угла, основания средней черепной ямки и уровня петрокливальной области (рис. 1). Образование обладает ярко-гиперинтенсивным сигналом фактически во всех режимах МРТ (T1, T2, Flair, T1+C) с гомогенным накоплением контрастного вещества. По данным 3D-реконструкции отмечаются полное разруше-

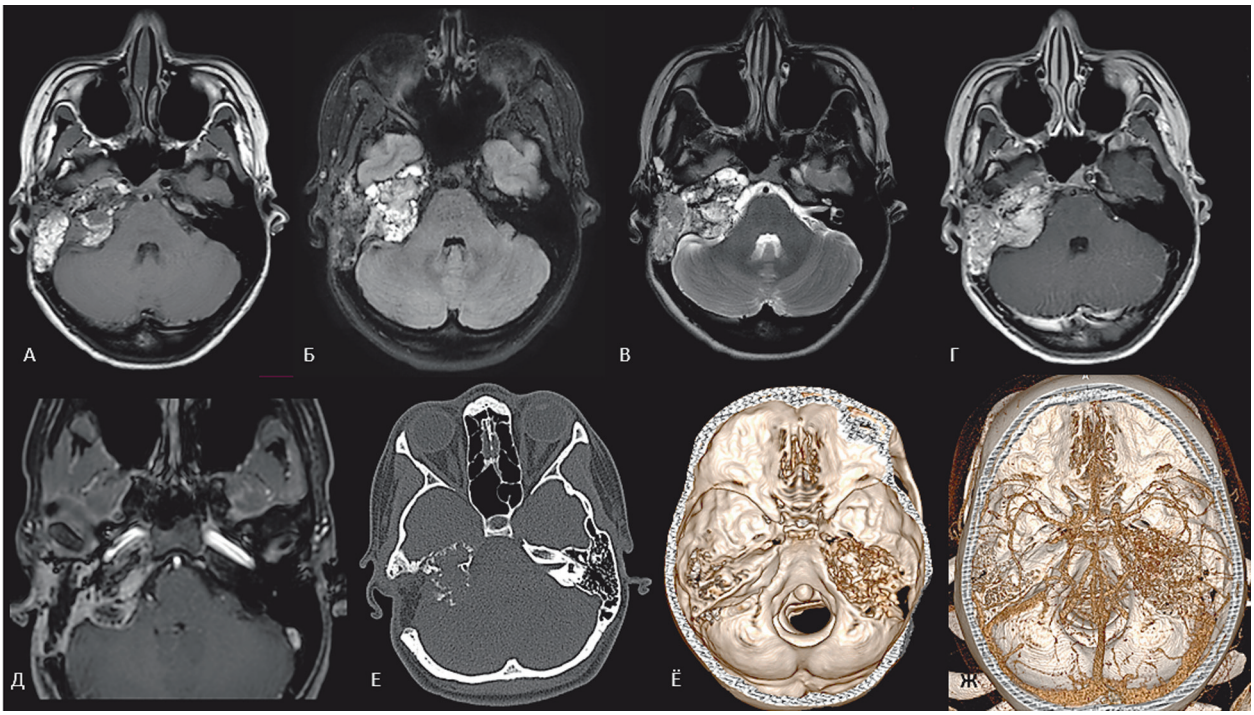

Рис. 1. Дооперационное исследование МРТ (T1, Flair, T2, T1+C, 3D_T1W), СКТ с 3D-реконструкцией: А, Б, В, Г: опухоль разрушает всю пирамиду височной кости и распространяется в сторону основания средней черепной ямки и ММУ справа. Отмечается небольшая компрессия латеральных отделов ствола головного мозга в режимах T2*ВИ и T1*ВИ с контрастом. В режимах Flair, T2 отмечаются гиперинтенсивный сигнал по сравнению с тканью мозга и наличие гомогенного накопления контрастного препарата (Г). В T1*ВИ (А) определяется разнородный сигнал от опухоли. В режиме 3D_T1W (Д) отмечается инфильтрация опухолевой ткани каменистого сегмента внутренней сонной артерии. При 3D-реконструкции костей свода (Е, Ж) отмечаются полное разрушение пирамиды височной кости и наличие выраженной васкуляризации района опухоли

Fig. 1. Preoperative MRI study (T1, Flair, T2, T1+C, 3D_T1W), CT with 3D reconstruction: A, B, C, D: the tumor destroys the entire pyramid of the temporal bone and spreads toward the base of the middle cranial fossa and the cerebellopontine angle (CPA) on the right. There is a slight compression of the lateral parts of the brain stem in T2*WI and T1*WI modes with contrast. In the Flair, T2 modes, there is a hyperintense signal compared to the brain tissue and the presence of a homogeneous accumulation of the contrast agent (D). In T1*WI (A), a heterogeneous signal from the tumor is determined. In the 3D_T1W (E) mode, infiltration of the tumor tissue of the petrous segment of the internal carotid artery is noted. 3D reconstruction of the fornix bones (F, G) shows complete destruction of the petrous pyramid of the temporal bone and the presence of pronounced vascularization of the tumor area

ние пирамиды височной кости справа и наличие выраженной васкуляризации области опухоли.

Таким образом, выявлено крупное образование, разрушающее пирамиду височной кости и прорастающее в сторону основания средней черепной ямки и ММУ. Учитывая возраст больной, объем и распространение опухоли в парастволовое пространство, высокий риск дислокации и вклинения ствола головного мозга, на консилиуме принято решение о предварительной эмболизации приводящих сосудов (рис. 2) и последующем удалении опухоли.

Хирургический этап лечения. При удалении новообразования использован комбинированный трансмастоидальный транслабиринтный и расширенный доступ через среднюю черепную ямку. Положение пациентки на операционном столе лежа на спине, голова ротирована влево. Разрез кожи по ходу старого рубца (за ухом) с его продолжением в сторону чешуи височной области для доступа в среднюю черепную ямку. Подлежащие мягкие ткани отсепарированы и мобилизованы ранорасширителем Егорова–Фрейдина. Определены ориентиры, проведена трепанация черепа на уровне средней черепной ямки размерами 7×6 см с дополнительной резекцией костей основания черепа с использованием высокоскоростного бора. После адекватной визуализации осторожно отсепарирована твердая мозговая оболочка (ТМО) от основания СЧЯ кзади и кпереди во избежание повреждения большого каменистого нерва. ТМО вскрыта небольшим крестообразным разрезом для большей релаксации вещества головного мозга и возможности ее экстрадурального отведения ретрактором. В это время обнаружена разнородная по консистенции патологическая ткань ярко-розового цвета, разрушающая пирамиду. Следует отметить, что одной из важных анатомических структур при инспекции передней поверхности пирамиды височной кости является eminentia arcuata (дугообразное возвышение), которую, к сожалению, часто путают с другими гребнями на дне средней черепной ямки. Дугообразное возвышение является основным ориентиром для доступа к внутреннему слуховому проходу. После определения

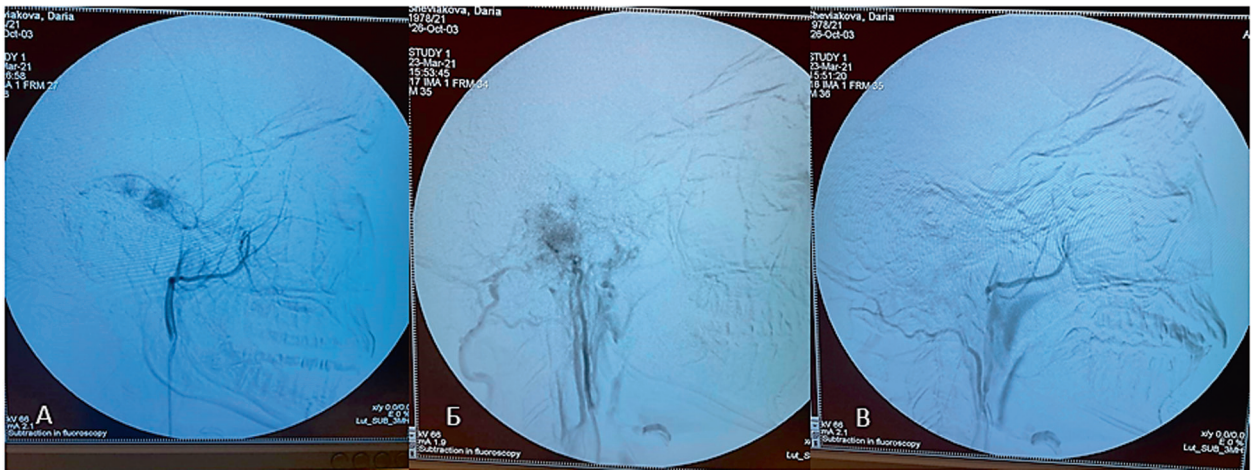

Рис. 2. Этапы интраоперационной селективной ангиографии афферентов опухоли: А, Б – питание опухоли отмечается из сосудистого бассейна наружной сонной артерии. При суперселективной ангиографии (Б) выявлена крупная питающая ветвь из системы верхнечелюстной артерии НСА; В – состояние после эмболизации с использованием Микроэмболов Contour PVA, Boston Scientific Corporation

Fig. 2. Stages of intraoperative selective angiography of tumor afferents: A, B – tumor nutrition is observed from the vascular pool of the external carotid artery. Superselective angiography (B) revealed a large feeding branch from the system of the maxillary artery of the external carotid artery (ECA); C – condition after embolization using Microemboli Contour PVA, Boston Scientific Corporation

доступных границ образования по ее периметру начато сверление кости по направлению к верхнему каменистому нерву, что было безопасно и позволяло избежать повреждения капсулы слухового нерва (рис. 3).

Далее произведена отсепаровка рубцово-спаечных тканей в трасмастоидальном «окне», выполнен широкий доступ с расширением синодурального угла и обнажением поперечного синуса и его тампонадой гемостатическим материалом Surgicel. При вскрытии сигмовидного синуса было выявлено, что опухоль полностью инфильтрирует и облитерирует полость последнего и распространяется до луковицы яремной вены. Произведено удаление образования вместе с сигмовидным синусом, эндолимфатическим мешком и луковицей яремной вены из инфралабиринтной области. На этом этапе произведены тампонада нижнего каменистого синуса и визуализация всех отделов яремного отверстия с удалением опухолевой тканей из этой области при сохранении нижних черепно-мозговых нервов. При резекции костного гребня, отграничивающего луковицу яремной вены от внутренней сонной артерии отмечено, что ткань опухоли окутывает сонную артерию по всему периметру в вертикальном и горизонтальном

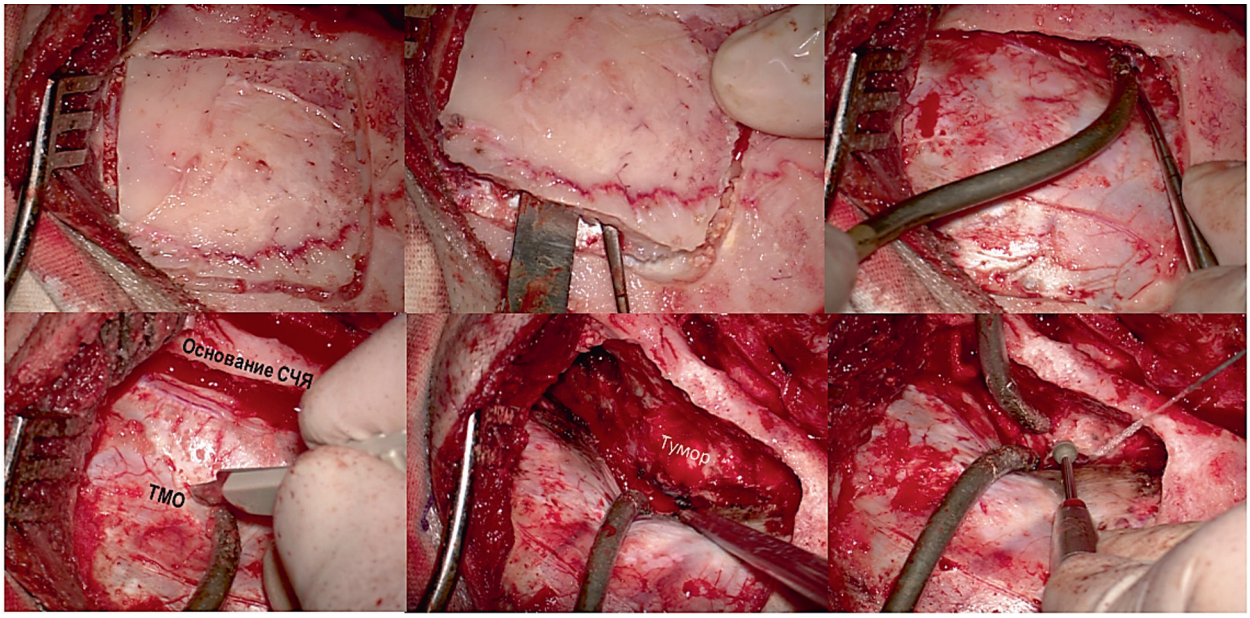

Рис. 3. Этапы операции: доступ к опухоли через среднюю черепную ямку экстрадуральным подходом

Fig. 3. Stages of the operation: access to the tumor through the middle cranial fossa, extradural approach

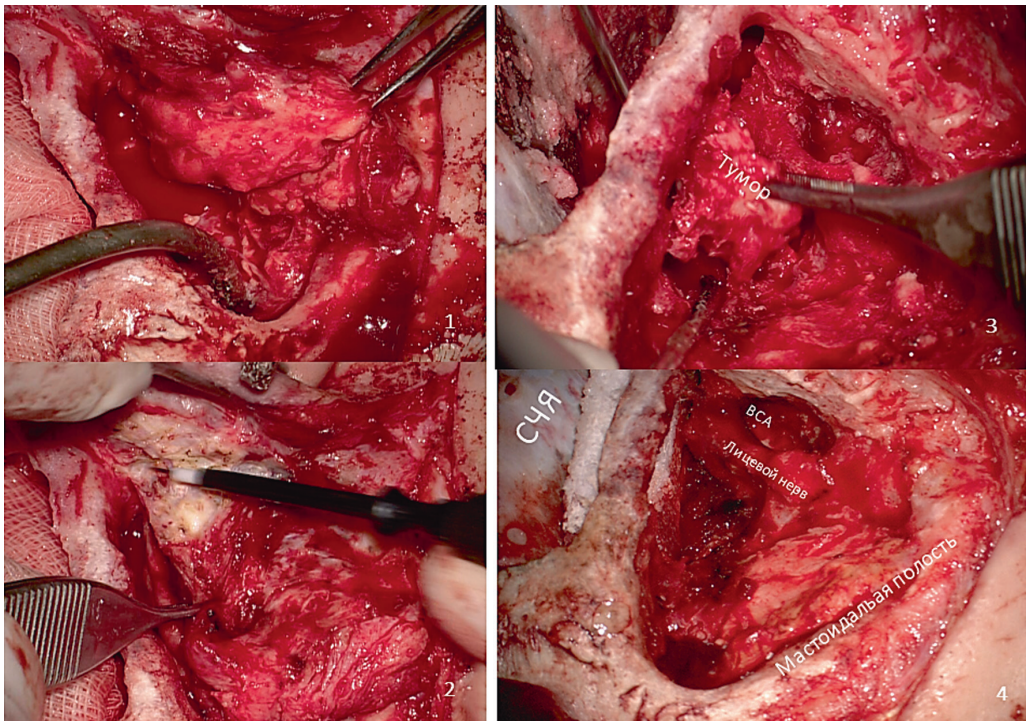

Рис. 4. Этапы операции: 1, 2 – выделение и удаление мягкотканой структуры опухоли; 3 – блок резекция верхушки пирамиды и ее медиальной части с использованием высокоскоростного бора; 4 – окончательный вид послеоперационной полости после удаления опухоли с сохранением анатомических структур

Fig. 4. Stages of the operation: 1, 2 – isolation and removal of the soft tissue structure of the tumor; 3 – block resection of the apex of the petrous pyramid and its medial part using a high-speed burr; 4 – the final view of the postoperative cavity after removal of the tumor with the preservation of the anatomical structures

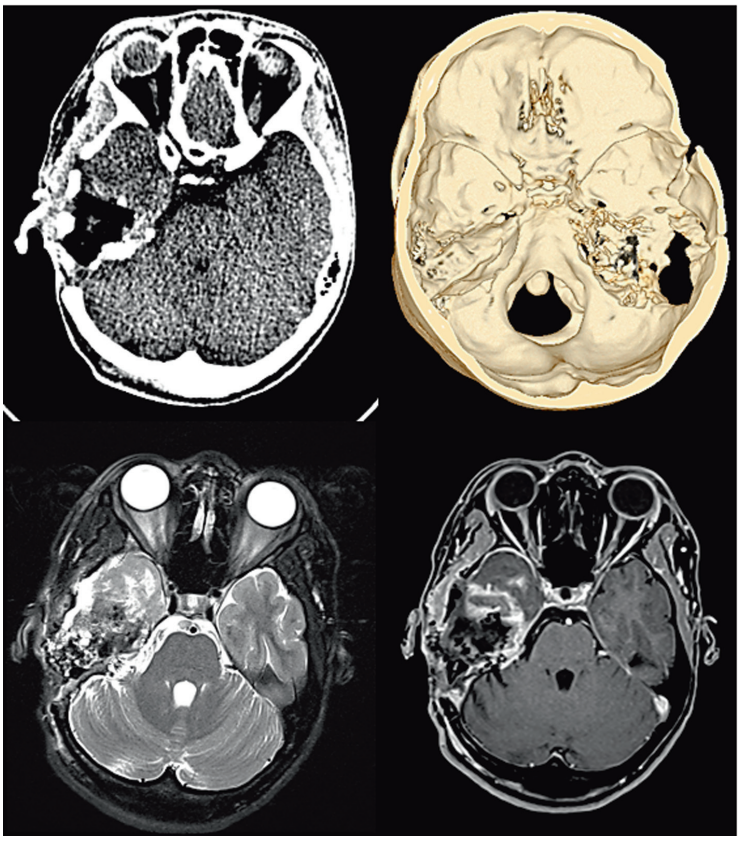

Рис. 5. Послеоперационное исследование: КТ и 3D-реконструкция показывают фактически полную резекцию пирамиды височной кости справа (верхний ряд); МРТ (T2+T1 с контрастом) демонстрирует резекцию опухоли и отсутствие накопления контрастного препарата (нижний ряд). Данных об остаточной опухоли в рамках проведенного исследования не получено

Fig. 5. Postoperative study: CT and 3D reconstruction show an actually complete resection of the petrous pyramid of the temporal bone on the right (top row); MRI (T2+T1 with contrast) shows resection of the tumor and no accumulation of contrast agent (bottom row). Data for residual tumor within the conducted research aren't obtained

ее сегментах. Опухоль удалена после осторожного ее отделения от ВСА. Затем осуществлена лабиринтэктомия со вскрытием внутреннего слухового прохода и удалением образования из этой области. Лицевой нерв на всем его протяжении – от шилососцевидного отростка до внутреннего слухового прохода – сохранен посредством его диссекции. Гемостаз поэтапный.

Таким образом, несмотря на инвазивный рост опухоли, удалось сохранить лицевой нерв на всем его протяжении, в том числе в пирамиде височной кости, а также выделить ВСА из структур образования (рис. 4). Мягкотканые компоненты опухоли были удалены кускованием и аспирацией. Плотные участки, которые распространялись в сторону верхушки пирамиды и основания СЧЯ, удалены единым блоком (рис. 4 – верхний ряд). Проведен окончательный гемостаз раны. Объем кровопотери 1250 мл, кровопотеря восполнена.

Ранний послеоперационный период у пациентки протекал гладко. Рана зажила первичным натяжением. За период лечения данных о наличии раневой ликвореи нет. Контрольные КТ и МРТ показали полную резекцию опухоли (рис. 5).

Описание гистологической структуры опухоли. Опухоль представлена множественными папиллярными структурами, покрытыми одним рядом кубических клеток. Строма сосочков фиброзно изменена, содержит сеть тонкостенных сосудов, местами резко отечна. Цитоплазма клеток обильная, эозинофильная. Межклеточные контакты не прослеживаются. Ядра клеток округлые, гиперхромные. Ядерный полиморфизм и митозы отсутствуют. В толще опухоли отмечаются фрагменты дистрофизированной костной ткани (костная инвазия) (рис. 6).

Обсуждение

Оценка результатов хирургического лечения ОЭЛМ затруднена из-за редкости встречаемости и ограниченного числа больных, включенных в работу авторов. Следует отметить высокую частоту послеоперационных осложнений (невропатия акустикофациальной, каудальной группы нервов, наличие гидроцефалии и раневой ликвореи) – около 26–30%, по мнению Friedman R. и ряда авторов, что требует дальнейшего рассмотрения и обсуждения вопроса [20, 21].

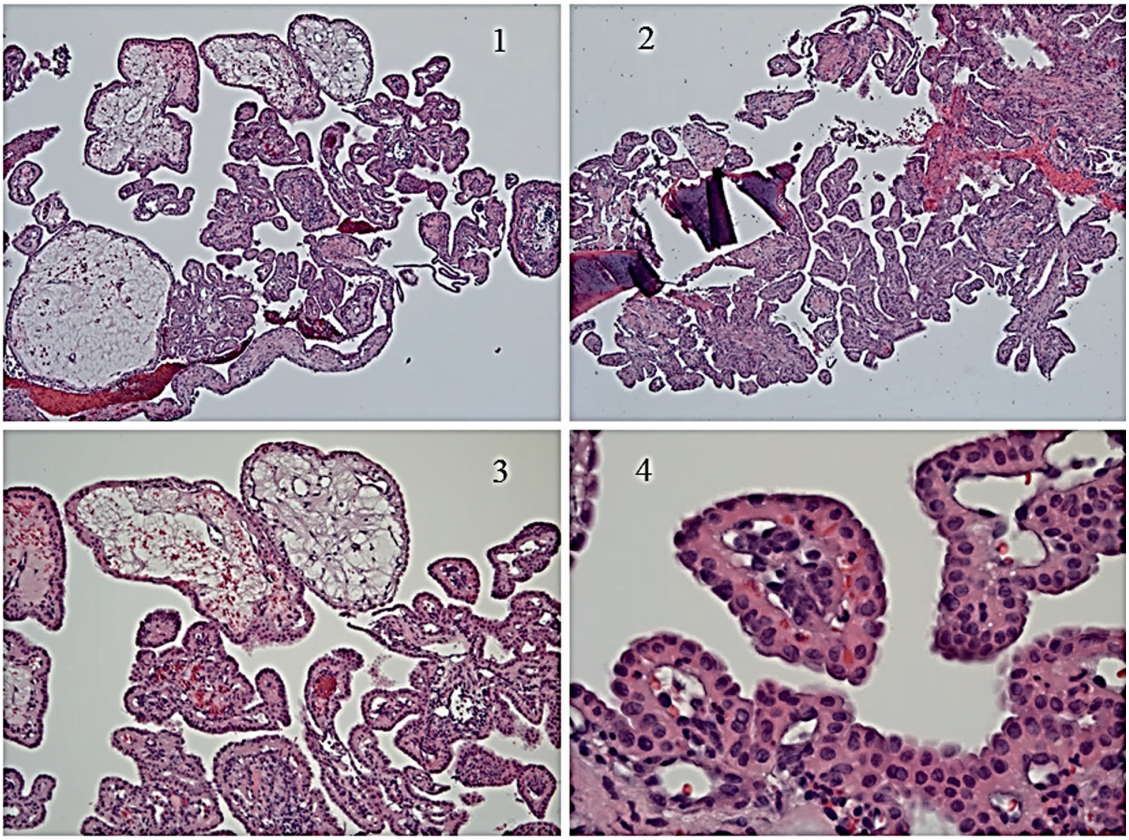

Рис. 6. Гистологические микропрепараты, окраска гематоксилином и эозином: 1 – опухоль папиллярного строения; 2 – Отмечается деструкция опухолью прилежащих костных структур (×50); 3 – сосочки покрыты однослойным кубическим эпителием. Отек стромы, полнокровие (×100); 4 – отсутствие ядерного полиморфизма, ядра клеток смещены к апикальному полюсу. Нечеткие межклеточные границы (×400)

Fig. 6. Histological micropreparations stained with hematoxylin and eosin: 1 – tumor of papillary structure; 2 – destruction of the adjacent bone structures by the tumor (magnification ×50) is noted; 3 – the papillae are covered with a single layer of cuboidal epithelium. Edema of the stroma, plethora (magnification ×100); 4 – absence of nuclear polymorphism, cell nuclei are displaced to the apical pole. Indistinct intercellular boundaries (magnification ×400)

Наиболее цитируемые публикации
Most cited publications

Авторы	Заболевание	Количество пациентов	Тип лечения	Результаты
Nevoux et al., 2014	С VHL – 8 без VHL* – 6	14	2 – наблюдение 10 – хирургическое лечение 2 – не наблюдались	У 2 смерть наступила через 6 лет в результате диссеминации опухоли – карцинома/рак 75% случаев относительно хорошие результаты Катамнез 0,5±10 (в среднем 4) года
Rodrigues et al., 2009	С VHL – 7	7	7 – хирургическое лечение	Летальность Ц 1 Выживаемость в течение 5–9 лет
Carlson et al., 2013	С VHL – 5 без VHL – 8	13	11 – хирургическое лечение	Выживаемость 0,5 – 6 лет (в среднем 70 мес.)
Kim et al., 2013	С VHL – 31	31	30 – хирургическое лечение, из них 2 – с облучением	Результаты хирургии 91% удовлетворяют выживаемость?
Friedman et al., 2013	Без VHL – 18	18	15 –хирургическое лечение, из них 3 пациента с облучением (от одного до 4 сеансов)	Исключая 6 пациентов по разным причинам, у 12 пациентов с периодом наблюдения 1 год и более составил 9±12, результаты хирургии составили 75%

Примечания. VHL – болезнь Гипперя–Линдау.

* Спорадическая форма болезни.

При обзоре литературы нами выделены наиболее цитируемые публикации, которые сообщают результаты хирургического лечения и лучевой терапии пациентов с ОЭЛМ (таблица) [22–26].

Из таблицы определяется высокая ассоциация болезни Гиппеля–Линдау – 59,3% от общего числа наблюдений (n = 86). Микрохирургическая резекция выполнена у 73 (84,8%) больных.

Patel и соавторы (2006) сообщили о пациенте, получавшем лучевую терапию по поводу предполагаемой параганглиомы височной кости, у которого через 13 лет была верифицирована ОЭЛМ, что диктует необходимость длительного наблюдения за пациентами для оценки эффективности лечения [27].

Следует отметить, что ряд авторов [5, 14, 28] рекомендуют однозначную хирургическую резекцию опухоли с последующей лучевой терапией для дальнейшего безрецидивного контроля опухоли. В работе Husseini (2013) опубликован метаанализ, который охватывает 16 публикаций, включающих в общей сложности 107 пациентов, из которых 106 выполнено хирургическое лечение [29]. Результаты хирургического лечения были наилучшими при полном удалении опухоли у 95% пациентов, при частичной резекции и последующей лучевой терапии у остальных больных положительные результаты составили 86%. При открытой биопсии опухоли результаты фактически не отличались от пациентов, у которых было только наблюдение, без хирургии. Hou et al. представили 11 наблюдений с ОЭЛМ; 9 из 11 подверглись полной резекции опухоли. Ни в одном случае не отмечалась прогрессия опухоли с периодом наблюдения от 14 месяцев до 10 лет [30]. Использование метода блок резекции опухоли, по данным различных авторов [8, 9, 13, 23], не всегда представляется возможным ввиду распространения и инвазии опухолевой ткани в функционально важные структуры.

Учитывая опыт мировой литературы, можно считать, что при значительном удалении опухолевой ткани и последующей лучевой терапии срок выживаемости у пациентов с ОЭЛМ значительно увеличивается.

Заключение

ОЭЛМ – это медленно растущие, локально агрессивные образования, для которых рекомендуется полная хирургическая резекция в качестве основного метода лечения. Несмотря на биологически-агрессивное поведение опухоли, степени ее распространения, препятствующие сохранению слуха на момент постановки диагноза, целесообразно выполнить полную хирургическую резекцию с сохранением функции лицевого не-

рва. Немаловажным является опыт хирурга при распространении опухоли и ее инвазии в функционально значимые структуры основания черепа. В настоящее время в академических кругах ведется много дебатов о роли лучевой терапии в лечении ОЭЛМ. В случае, когда образование неоперабельно, лучевая терапия рекомендована как основная опция лечения с точки зрения контроля заболевания и качества жизни.

Авторы заявляют об отсутствии конфликта интересов.

ЛИТЕРАТУРА/REFERENCES

1. Wick C., Manzoor N. F. Semaan M. T. et al. Endolymphatic sac tumors. *Otolaryngol Clin North Am.* 2015;48:317-330. https://doi.org/10.1016/j.otc.2014.12.006
2. Husseini S. T. Piccirillo E. Taibah A. et al. The Gruppo Otologico experience of endolymphatic sac tumor. *Auris Nasus Larynx.* 2013;40:25-31. https://doi.org/10.1016/j.anl.2012.01.009
3. Megerian C. A., Semaan M. T. Evaluation and management of endolymphatic sac and duct tumors. *Otolaryngol Clin North Am.* 2007. https://doi.org/10.1016/j.otc.2007.03.002
4. Bausch B., Wellner U., Peyre M., Boedeker C. C., Hes F. J., Anglani M., International Endolymphatic Sac Tumor (ELST) Consortium. Characterization of endolymphatic sac tumors and von Hippel–Lindau disease in the International Endolymphatic Sac Tumor Registry. *Head& neck*, 2016;38(S1):E673-E679. https://doi.org/10.1002/hed.24067
5. Bambakidis N. C., Megerian C. A., Ratcheson R. A. Differential grading of endolymphatic sac tumor extension by virtue of von Hippel-Lindau disease status. *Otology&Neurotology*, 2004;25(5):773-781. https://doi.org/10.1097/00129492-200409000-00021
6. Rajeshwari B., Shanmugam S., Sadiya N., Mitra G., Chendilnathan B. “Endolymphatic sac tumour”: A case report with review of literature. *Indian Journal of Pathology and Microbiology*, 2019;62(4):608. https://doi.org/10.4103/IJPM.IJPM_345_18
7. Benecke Jr, J. E., Noel F. L., Carberry J. N., House J. W., Patterson M. Adenomatous tumors of the middle ear and mastoid. *The American journal of otology*, 1990;11(1):20-26. https://pubmed.ncbi.nlm.nih.gov/2305851
8. Veillon F., Riehm S., Moulin G., Roedlich M. N., Blonde E., Tongio, J. Imaging of tumors and pseudotumors of the ear. *Journal de radiologie*,1999;80(12 Suppl):1795-1806. https://pubmed.ncbi.nlm.nih.gov/11013704/
9. Diaz R. C., Amjad E. H., Sargent E. W., LaRouere M. J., Shaia, W. T. Tumors and pseudotumors of the endolymphatic sac. *Skull Base*. 2007;17(6):379. https://doi.org/10.1055/s-2007-991116
10. Megerian C. A., Mckenna M. J., Nuss R. C., Maniglia A. J., Ojemann R. G., Pilch B. Z., Nadol J. B. Endolymphatic sac tumors: Histopathologic confirmation, clinical characterization, and implication in von hippel-lindau disease. *The Laryngoscope*, 1995;105(8);801-808. https://doi.org/10.1288/00005537-199508000-00006
11. Bell D., Gidley P., Levine N., Fuller G. N. Endolymphatic sac tumor (aggressive papillary tumor of middle ear and temporal bone): sine qua non radiology-pathology and the University of Texas MD Anderson Cancer Center experience. *Annals of diagnostic pathology*, 2011;15(2):117-123. https://doi.org/10.1016/j.anndiagpath.2010.08.009
12. Asano K., Sekiya T., Hatayama T., Tanaka M., Takemura A., Suzuki S, Ishihara Y. A case of endolymphatic sac tumor with long-term survival. *Brain tumor pathology*. 1999;16(2):69-76. https://doi.org/10.1007/BF02478905
13. Ho V. T., Rao V. M., Doan H. T., Mikaelian D. O. Low-grade adenocarcinoma of probable endolymphatic sac origin: CT and MR appearance. *American journal of neuroradiology*, 1996;17(1):168-170. https://pubmed.ncbi.nlm.nih.gov/8770271
14. Bausch B., Wellner U., Peyre M., Boedeker C. C., Hes F. J., Anglani M., International Endolymphatic Sac Tumor (ELST) Consortium. Characterization of endolymphatic sac tumors and von Hippel–Lindau disease in the International Endolymphatic Sac Tumor Registry. *Head & neck*, 2016;38(S1);E673-E679. https://doi.org/10.1002/hed.24067
15. Timmer F. C., Neeskens L. J., Van De Hoogen F. J., Slootweg P. J., Dunnebier E. A., Pauw B. H., Kunst, D. P. Endolymphatic sac tumors: clinical outcome and management in a series of 9 cases. *Otology & Neurotology*, 2011;32(4): 680-685. https://doi.org/10.1097/MAO.0b013e318215992b
16. Hou Z. H., Huang D. L., Han D. Y., Dai P., Young W. Y., & Yang S. M. Surgical treatment of endolymphatic sac tumor. *Acta oto-laryngologica*, 2012;132(3):329-336. https://doi.org/10.3109/00016489.2011.640349
17. Bae S. H., Kim S. S., Kwak S. H., Jung J. S., Choi J. Y., Moon I. S. Clinical features and treatment of endolymphatic sac tumor. *Acta oto-laryngologica*, 2020;140(6):433-437. https://doi.org/10.1080/00016489.2020.1722855
18. Hashimoto M., Yokota A., Urasaki E., Imada H.,Yamamoto H. Surgical Treatment of Endolymphatic Sac Tumor With Adjunctive Stereotactic Radiation Therapy-Case Report. *Neurologia medico-chirurgica*, 2004;44(11):595-599. https://doi.org/10.2176/nmc.44.595
19. Reijneveld J. C. et al. Endolymphatic sac tumor: a case report and review of the literature. 1997. https://doi.org/10.1016/s0090-3019(96)00553-8
20. Friedman R. A., Hoa M., Brackmann D. E. Surgical management of endolymphatic sac tumorsю *Journal of neurological surgery.* Part B, *Skull base*. 2013;74(1):12. https://doi.org/10.1055/s-0032-1329622
21. Hansen M. R., Luxford W. M. Surgical outcomes in patients with endolymphatic sac tumors. *The Laryngoscope*, 2004;114(8):1470-1474. https://doi.org/10.1097/00005537-200408000-00028
22. Nevoux J., Nowak C., Vellin J. F., Lepajolec C., Sterkers O., Richard S., Bobin S. Management of endolymphatic sac tumors: sporadic cases and von Hippel-Lindau disease. *Otology & Neurotology*, 2014;35(5):899-904. https://doi.org/10.1097/MAO.0000000000000299

23. Rodrigues S., Fagan P., Turner J. Endolymphatic sac tumors: a review of the St. Vincent's hospital experience. *Otology & Neurotology*, 2004;25(4), 599-603 https://doi.org/10.1097/00129492-200407000-00030
24. Carlson M. L., Thom J. J., Driscoll C. L., Haynes D. S., Neff B. A., Link M. J., Wanna G. B. (2013). Management of primary and recurrent endolymphatic sac tumors. *Otology & Neurotology*, 2013;34(5):939-943 https://doi.org/10.1097/MAO.0b013e31828680da
25. Kim H. J., Hagan M., Butman J. A., Baggenstos M., Brewer C., Zalewski C., Lonser R. R. Surgical resection of endolymphatic sac tumors in von Hippel-Lindau disease: Findings, results, and indications. *The Laryngoscope*. 2013; 123(2):477-483. https://doi.org/10.1002/lary.23646
26. Friedman R. A., Hoa M., Brackmann D. E. Surgical management of endolymphatic sac tumors. *Journal of neurological surgery*. Part B, *Skull base*, 2013;74(1):12. https://doi.org/10.1055/s-0032-1329622
27. Patel N. P., Wiggins III R. H., Shelton C. The radiologic diagnosis of endolymphatic sac tumors. *The Laryngoscope*, 2006;116(1):40-46. https://doi.org/10.1097/01.mlg.0000185600.18456.36
28. Heffner D. K. Low-Grade adenocarcinoma of probable endolymphatic sac origin. A clinicopathologic study of 20 cases. *Cancer*, 1989;64(11):2292-2302. https://doi.org/10.1002/1097-0142(19891201)64:11<2292::aid-cncr2820641119>3.0.co;2-#
29. Husseini S. T., Piccirillo E., Taibah A., Paties C. T., Almutair T., Sanna M. The Gruppo Otologico experience of endolymphatic sac tumor. *Auris Nasus Larynx*, 2013;40(1):25-31. https://doi.org/10.1016/j.anl.2012.01.009
30. Hou Z. H., Huang D. L., Han D. Y., Dai P., Young W. Y., Yang S. M. Surgical treatment of endolymphatic sac tumor. *Acta oto-laryngologica*, 2012;132(3):329-336. https://doi.org/10.3109/00016489.2011.640349

Информация об авторах

Диаб Хассан – доктор медицинских наук, главный научный сотрудник научно-клинического отдела заболевания уха и основания черепа заболеваний уха, Национальный медицинский исследовательский центр оториноларингологии ФМБА России (123182, Россия, Москва, Волоколамское шоссе, д. 30, стр. 2); e-mail: Hasandiab@mail.ru

ORCID: https://orcid.org/0000-0001-5337-3239

Дайхес Николай Аркадьевич – член-корреспондент РАН, доктор медицинских наук, профессор, директор, Национальный медицинский исследовательский центр оториноларингологии ФМБА России (123182, Россия, Москва, Волоколамское шоссе, д. 30, стр. 2); e-mail: admin@otolar.ru

ORCID: https://orcid.org/0000-0001-5636-5082

Чобулов Сунатулло Аладостович – кандидат медицинских наук, врач-нейрохирург научно-клинического отдела заболевания уха и основания черепа, Национальный медицинский исследовательский центр оториноларингологии ФМБА России (123182, Россия, Москва, Волоколамское шоссе, д. 30, стр. 2); e-mail: schobulov@gmail.com

ORCID: https://orcid.org/0000-0002-3873-6246

Пащинина Ольга Александровна – кандидат медицинских наук, заведующая отделением заболевания уха и основания черепа, Национальный медицинский исследовательский центр оториноларингологии ФМБА России (123182, Россия, Москва, Волоколамское шоссе, д. 30, стр. 2); e-mail: olga83@mail.ru

ORCID: https://orcid.org/0000-0002-7188-3280

Панина Ольга Сергеевна – младший научный сотрудник отделения заболеваний уха и основания черепа, Национальный медицинский исследовательский центр оториноларингологии ФМБА России (123182, Россия, Москва, Волоколамское шоссе, д. 30, стр. 2); e-mail: dr.panina@gmail.com

ORCID: https://orcid.org/0000-0003-4216-8218

Бахтин Артур Александрович – кандидат медицинских наук, заведующий отделением патологической анатомии органов головы и шеи, Национальный медицинский исследовательский центр оториноларингологии ФМБА России (123182, Россия, Москва, Волоколамское шоссе, д. 30, стр. 2); e-mail: lor-pathology@yandex.ru

ORCID: https://orcid.org/0000-0002-2403-3566

Сапегина Ольга Александровна – младший научный сотрудник отделения патологической анатомии органов головы и шеи, Национальный медицинский исследовательский центр оториноларингологии ФМБА России (123182, Россия, Москва, Волоколамское шоссе, д. 30, стр. 2); e-mail: tanatolog@bk.ru

Сайдулаев Вахрсолта Алиевич – кандидат медицинских наук, научный сотрудник научно-клинического отдела заболеваний уха, Национальный медицинский исследовательский центр оториноларингологии ФМБА России (123182, Россия, Москва, Волоколамское шоссе, д. 30, стр. 2)

Information about authors

Khassan M. Diab – MD, Chief Researcher of the Scientific and Clinical Department of Ear and Skull Base Diseases of the Ear, National Medical Research Center for Otorhinolaryngology of the Federal Medico-Biological Agency of Russia (2, 30, Volokalamskoe highway, Moscow, Russia, 123182); e-mail: Hasandiab@mail.ru

ORCID: https://orcid.org/0000-0001-5337-3239

Nikolai A. Daikhes – Corresponding Member of the Russian Academy of Sciences, Doctor of Medical Sciences, Professor, Director, National Medical Research Center for Otorhinolaryngology of the Federal Medico-Biological Agency of Russia (2, 30, Volokalamskoe highway, Moscow, Russia, 123182); e-mail: admin@otolar.ru

ORCID: https://orcid.org/0000-0001-5636-5082

Sunatullo A. Chobulov – MD Candidate, Neurosurgeon, Scientific and Clinical Department of Ear and Skull Base Diseases, National Medical Research Center for Otorhinolaryngology of the Federal Medico-Biological Agency of Russia (2, 30, Volokalamskoe highway, Moscow, Russia, 123182); e-mail: schobulov@gmail.com

ORCID: https://orcid.org/0000-0002-3873-6246

Olga A. Pashchinina – MD Candidate, Head of the Department of Ear and Skull Base Diseases, National Medical Research Center for Otorhinolaryngology of the Federal Medico-Biological Agency of Russia (2, 30, Volokalamskoe highway, Moscow, Russia, 123182); e-mail: olga83@mail.ru

ORCID: https://orcid.org/0000-0002-7188-3280

Ol'ga S. Panina – Junior Researcher, Department of Ear and Skull Base Diseases, National Medical Research Center for Otorhinolaryngology of the Federal Medico-Biological Agency of Russia (2, 30, Volokalamskoe highway, Moscow, Russia, 123182); e-mail: dr.panina@gmail.com

ORCID: https://orcid.org/0000-0003-4216-8218

Artur A. Bakhtin – MD Candidate, Head of the Department of Pathological Anatomy of the Head and Neck Organs, National Medical Research Center for Otorhinolaryngology of the Federal Medico-Biological Agency of Russia (2, 30, Volokalamskoe highway, Moscow, Russia, 123182); e-mail: lor-pathology@yandex.ru

ORCID: https://orcid.org/0000-0002-2403-3566

Ol'ga A. Sapegina – Junior Researcher, Department of Pathological Anatomy of Head and Neck Organs, National Medical Research Center for Otorhinolaryngology of the Federal Medico-Biological Agency of Russia (2, 30, Volokalamskoe highway, Moscow, Russia, 123182); e-mail: tanatolog@bk.ru

Vakhrsolta A. Saidulaev – MD Candidate, Researcher, Scientific and Clinical Department of Ear Diseases, National Medical Research Center for Otorhinolaryngology of the Federal Medico-Biological Agency of Russia (2, 30, Volokalamskoe highway, Moscow, Russia, 123182)

Статья поступила 11.05.2021

Принята в печать 25.04.2022

УДК 616.281(091)
https://doi.org/10.18692/1810-4800-2022-3-137-147

С восхищением и благодарностью перед смелостью и красотой научной мысли ученых-вестибулологов XX века.

О некоторых ярких страницах в истории вестибулологии XX века. Исторический обзор, дискуссионные вопросы. Часть 2. Вызовы авиакосмической медицины

А. А. Вавилова[1,2]

[1] *Всероссийский центр экстренной и радиационной медицины им. А. М. Никифорова МЧС России, Санкт-Петербург, 194044, Россия*

[2] *Медицинская компания «АВА-ПЕТЕР» (клиники «Скандинавия АВА-ПЕТЕР» и «Скандинавия»), Санкт-Петербург, 191014, Россия*

В статье, состоящей из нескольких частей, продолжается обсуждение некоторых ярких страниц из истории вестибулологии в XX веке, отмеченных смелыми научными устремлениями ученых-вестибулологов этого времени. Во второй части рассказывается о решении вестибулологами задач для авиакосмической медицины на примере разработки этого направления кафедрой отоларингологии Военно-медицинской академии в тесном сотрудничестве с московским Институтом авиационной и космической медицины. Сообщается о том, как вместе с развитием авиации в 1920–30-е годы на кафедре ВМА изучались механизмы укачивания и создавались методы профотбора летчиков и как этим работам предшествовали экспериментальные исследования на животных. Говорится о роли В. И. Воячека (автора отолитовой реакции, 1927) и К. Л. Хилова (автора четырехштанговых качелей, 1933), предложивших методы, которые до 1960-х годов оставались основными при профотборе в авиацию. Рассказывается о том, как с началом космических полетов в 1961 г. перед вестибулологами возникли новые вызовы, которые потребовали создания специальных методов отбора и тренировки космонавтов для преодоления космического укачивания. В результате в Институте авиационной и космической медицины были разработаны пробы с использованием ускорений Кориолиса – И. И. Брянова (1963) и С. С. Маркаряна (1966), а группой Е. М. Юганова исследовалась проблема искусственной весомости. В те же 1960-е годы на кафедре ВМА была выполнена целая батарея диссертационных работ по вестибулярным исследованиям и были предложены тесты, которые использовались в дальнейшем при профотборе летчиков и космонавтов – это были работы А. Е. Курашвили, В. Г. Базарова, И. С. Усачева, А. С. Киселева, В. И. Бабияка и др. В статье делается вывод о том, что прикладные космические задачи способствовали развитию вестибулярных исследований в более широких направлениях и изучению сложных вопросов взаимодействия сенсорных систем. В последующем темой взаимодействия анализаторов продолжили заниматься ученики К. Л. Хилова в ВМА. Так, вестибулоокулокинетическим взаимодействиям были посвящены исследования В. И. Бабияка и разработанный им вестибулоокулокинетический стенд (1977). Сообщается, что большую ценность для изучения истории вестибулологии, ЛОР-специальности и медицины вообще представляют монографии профессора Алексея Сергеевича Киселева, в частности посвященные Воячеку (2010), Хилову (2014) и кафедре отоларингологии Военно-медицинской академии (2017).

Ключевые слова: вестибулология, вестибулярная дисфункция, вестибулометрические тесты, история медицины, авиакосмическая медицина, профотбор летчиков, болезнь движения.

Для цитирования: Вавилова А. А. О некоторых ярких страницах в истории вестибулологии XX века. Исторический обзор, дискуссионные вопросы. Часть 2. Вызовы авиакосмической медицины. *Российская оториноларингология.* 2022;21(3):137–147. https://doi.org/10.18692/1810-4800-2022-3-137-147

© А. А. Вавилова, 2022

On some bright pages in history of vestibulology of 20th century. Historical review, controversial issues. Part 2. Challenges of aerospace medicine

A. A. Vavilova[1,2]

[1] *Nikiforov Russian Center of Emergency and Radiation Medicine, EMERCOM of Russia, Saint Petersburg, 194044, Russia*

[2] *Medical company „AVA-PETER“ (clinics „Scandinavia AVA-PETER“ and „Scandinavia“), Saint Petersburg, 191014, Russia*

The article, which consists of several parts, continues the discussion of some bright pages from the history of vestibulology in the 20th century marked by the bold scientific aspirations of vestibulologists of this time. The second part tells about the solution of tasks for aerospace medicine by vestibulologists on the example of the development of this area by the Department of Otolaryngology of the Military Medical Academy in close cooperation with the Moscow Institute of Aviation and Space Medicine. It is reported how, along with the development of aviation in the 1920–30s, the mechanisms of motion sickness were studied at the Department of Military Aviation, and the methods of professional selection of pilots were developed, and how these works were preceded by experimental studies on animals. The role of V. I. Voyachek (the author of the otolith reaction, 1927) and K. L. Khilov (the author of the parallel swing, 1933), who proposed methods that remained the main ones in professional selection for aviation until the 1960s, is discussed. It tells about how, with the beginning of space flights in 1961, vestibulologists faced new challenges that required the creation of special methods for the selection and training of astronauts to overcome space motion sickness. As a result, I. I. Bryanov (1963) and S. S. Markaryan (1966) tests using Coriolis accelerations were developed at the Institute of Aviation and Space Medicine, and the group of Ye. M. Yuganov studied the problem of artificial gravity. In the same 1960s, a whole stack of dissertations on vestibular studies was completed at the Department of Military Medical Academy, and tests were proposed that were later used in the professional selection of pilots and astronauts. These were the works of A. Ye. Kurashvili, V. G. Bazarov, I. S. Usacheva, A. S. Kiselev, V. I. Babiyak et al. The article concludes that applied space tasks contributed to the development of vestibular research in broader directions and the study of complex issues of interaction of sensory systems. Subsequently, the students of K. L. Khilov at the MMA continued to study the topic of the interaction of analyzers. So, the studies of V. I. Babiyak and the vestibulo-optokinetic stand developed by him (1977) were devoted to vestibulo-optokinetic interactions. It is reported that the monographs of Professor A. S. Kiselev, in particular, dedicated to Voyachek (2010), Khilov (2014), and the Department of Otolaryngology of the Military Medical Academy (2017), are of great value for studying the history of vestibulology, ENT specialty, and medicine in general.

Keywords: vestibulology, vestibular dysfunction, vestibulometric tests, history of medicine, aerospace medicine, professional selection of pilots, motion sickness.

For citation: Vavilova A. A. On some bright pages in history of vestibulology of 20th century. Historical review, controversial issues. Part 2. Challenges of aerospace medicine. *Rossiiskaya otorinolaringologiya*. 2022;21(3):137-147. https://doi.org/10.18692/1810-4800-2022-3-137-147

Всем интересующимся вестибулологией в авиакосмической медицине, да и говоря шире – историей ЛОР-специальности, искренне рекомендую насладиться прекрасной книгой Алексея Сергеевича Киселева «Профессор Константин Львович Хилов (1895–1975). Сквозь годы счастья и лихолетья» (2014). В ней о работах вестибулологов и о самом К. Л. Хилове написано с любовью, с тщательно выверенными и увлекательными историческими подробностями. Это еще и рассказ о Константине Львовиче «с близкого расстояния», изнутри семейной истории, и в то же время осмысление значительности фигуры Хилова как Ученого и Учителя при взгляде отстраненном, спустя многие годы после его ухода.

Рекомендую прочесть и еще одну монографию Алексея Сергеевича – «Академик В. И. Воячек. Портрет ученого на фоне эпохи» (2010). А прочитав ее, обязательно сверить свои ощущения с яркой и полемичной рецензией другого блестящего автора в оториноларингологии и непосредственного свидетеля части описываемых событий – Вячеслава Ивановича Бабияка [3]. В рецензии к книге сказано так: «…Мы что-то знаем из этой летописи, и сами представляем собой ее частицы. И, конечно же, нашлись бы среди нас и те, кто еще помнит Владимира Игнатьевича и смог бы кое-что сказать о нем. Но рискнуть связать биографию этой незаурядной личности с лихолетьем эпохи, в которой он жил, вряд ли кто смог бы, ибо



Российский оториноларинголог, профессор кафедры отоларингологии Военно-медицинской академии, автор многих монографий по истории медицины Алексей Сергеевич Киселев. На фоне здания клиники

Russian otorhinolaryngologist, professor of the department of otolaryngology of the Military Medical Academy, author of many monographs on the history of medicine Alexei Sergeevich Kiselev. In front of the clinic building

К. Л. Хилов (2-й слева) с механиками и пилотами на Корпусном аэродроме Ленинграда. 1928. Фото из книги А. С. Киселева «Профессор Константин Львович Хилов (1895–1975). Сквозь годы счастья и лихолетья». 2014. С. 70

K. L. Khilov (2nd from left) with mechanics and pilots at the Leningrad Corps airfield. 1928. Photo from the book by A. S. Kiselev „Professor Konstantin Lvovich Khilov (1895–1975). Through the years of happiness and hard times“. 2014, p. 70

для этого нужны не только владение фактами, и даже не терпение летописца, а некое неуемное желание высказаться, порожденное стремлением к истине». По-моему, сказано очень верно…

Но возвращаясь к нашей теме, постоянно думая о книгах Алексея Сергеевича и с благодарностью их цитируя, скажем о некоторых ярких достижениях вестибулологов в авиакосмическом направлении. Здесь мы всецело опираемся на опыт отечественных исследований, а среди них – на непосредственно выполненные в Военно-медицинской академии, данные о которых получили, если можно так выразиться, «из первых рук».

Когда в 1910–1920-е годы в России начала активно развиваться авиация, перед лабиринтологами Военно-медицинской академии возникли особые задачи – нужно было создавать специальные методы вестибулярного профотбора для будущих летчиков [1]. Стало понятно, что исследование вращательных реакций в кресле Барани для отбора в летную службу является недостаточным. В конце 1920-х годов молодой сотрудник кафедры В. И. Воячека Константин Львович Хилов не раз сам поднимался на аэроплане с авиаторами на Корпусном аэродроме в Ленинграде (сейчас в этом месте в Московском районе Санкт-Петербурга разбит парк Авиаторов) и испытывал ощущения, которые существенно отличались от лабораторного вращения в кресле Барани. (Интересно, что в то время это был крупный аэродром, с которого совершались даже международные рейсы.) Много лет спустя К. Л. Хилов сам красочно описал картину своего укачивания в монографии «Функция органа равновесия и болезнь движения» в 1969 г. [4]. В результате этих и других наблюдений были сделаны важные выводы о том, что при профотборе летчиков испытуемого нужно подвергать воздействию не угловых, а преимущественно прямолинейных ускорений, многократно их повторять (вызывая кумуляцию или накопление раздражений) и фиксировать внимание на вегетативных реакциях.

Позднее эти идеи воплотились в создании четырехштанговых (т. е. крепящихся сверху на четырех штангах) качелей, «качелей Хилова» (1933). В процессе длительного раскачивания (до 15 минут) происходило многократное вертикальное движение подъем-спуск, при этом площадка с испытуемым оставалась параллельной полу. Это вызывало повторяющееся, кумулятивное раздражение статоконий в преддверии и сводило к минимуму стимуляцию полукружных каналов. Таким образом, воссоздавались условия морской качки при «мертвой зыби» или «болтанки» в аэроплане. Отметим, что по прошествии почти целого века математическое и физиологическое обосно-

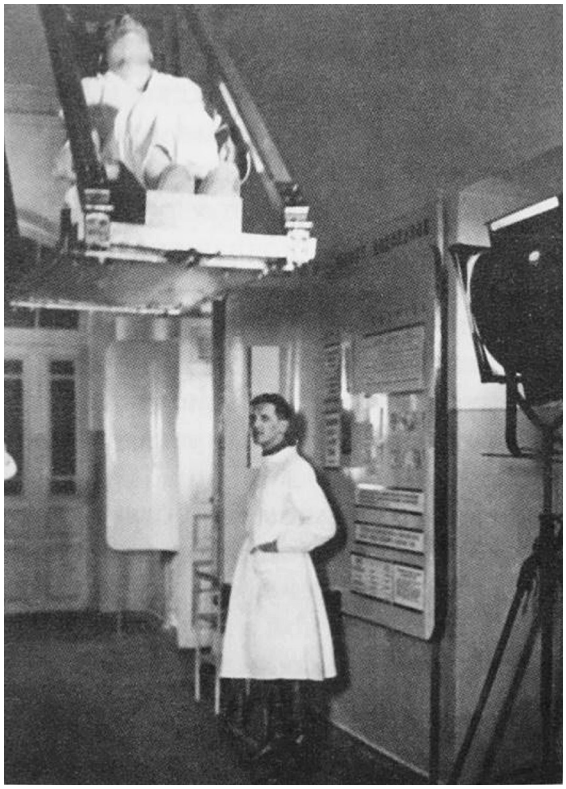

Качели К. Л. Хилова и их автор. Исследование проводится в коридоре клиники отоларингологии Военно-медицинской академии, начало 1930-х годов. Фото из книги А. С. Киселева «Профессор Константин Львович Хилов (1895–1975). Сквозь годы счастья и лихолетья», 2014. С. 68

Swing K. L. Khilov and their author. The study is carried out in the corridor of the otolaryngology clinic of the Military Medical Academy, early 1930-s. Photo from the book by A. S. Kiselev „Professor Konstantin L'vovich Khilov (1895–1975). Through the years of happiness and hard times", 2014, p. 68



Загипсованная кошка в эксперименте научного обоснования опыта ОР (из архива К. Л. Хилова). Фото из книги А. С. Киселева «Профессор Константин Львович Хилов (1895–1975). Сквозь годы счастья и лихолетья», 2014. С. 65
Cast-on cat in the experiment of scientific substantiation of the OR experiment (from the archive of K. L. Khilov). (Photo from book A. S. Kiselev „Professor Konstantin L'vovich Khilov (1895–1975). Through the years of happiness and hard times", 2014, p. 65

вание этого опыта вновь вызывает интерес у современных исследователей [6].

Важно сказать, что разработке тестов для профотбора в 1920–30 годы предшествовали оригинальные экспериментальные исследования на животных. Приведу такой пример. Общеизвестна отолитовая реакция (ОР) Воячека (1927) [7]. В ней испытуемого, наклонившегося вперед, вращают в кресле Барани и после остановки кресла просят выпрямиться. В этот момент суммируются реакции от воздействия и на полукружные каналы, и на отолитовые органы. Это вызывает торможение поствращательного нистагма, но в то же время и более выраженные вестибулосоматические (защитные движения) и вестибуловегетативные реакции, что и необходимо при профотборе, так как эти реакции могут резко нарушить работу пилота. Для обоснования этого теста нужно было доказать наличие функциональной связи между отолитовым аппаратом и полукружными каналами.

Эту работу В. И. Воячек поручил своему ученику К. Л. Хилову, и был сделан следующий эксперимент. Загипсованную кошку в вертикальном положении вначале вращали в кресле Брани – получали продолжительность поствращательного нистагма. Затем повторяли тест и после остановки переводили кошку в горизонтальное положение – нистагм укорачивался. Затем животное центрифугировали – был такой лабораторный способ – вызвать искусственный отрыв отолитов по Витмаак (1909), и спустя три дня, после стихания реактивных явлений, опыт повторяли вновь с уже «выключенным» отолитовым аппаратом – укорочения нистагма не возникало. Таким образом делался вывод о тормозном воздействии раздражения отолитов на поствращательный нистагм [8, 9].

(Замечу, что в обзорах научной литературы 1920–30-х годов можно встретить немало указаний на работы Хилова и Воячека, изданные в зарубежных журналах на немецком языке, тогда, в первой четверти XX века, общепринятом международном языке европейского научного сообщества. Стоит ли удивляться, что интерес к изучению немецкого языка Константин Львович Хилов сохранил в течение всей жизни и даже в самом почтенном возрасте продолжал заниматься немецким с преподавателем.)

Говоря о вестибулярных исследованиях в Военно-медицинской академии, важно сказать о тесном сотрудничестве Академии с Институтом авиационной медицины ВВС РККА им. академика И. П. Павлова, образованным в Москве в 1935 г. Интересующимся этой темой рекомендую обратиться к монографии «История отечественной космической медицины (по материалам военно-медицинских учреждений)» под редакцией И. Б. Ушакова, В. С. Бедненко, Э. В. Лапаева (2001), в которой история Института изложена подробно и разносторонне. Как пишут авторы, отечественная авиационная (а в последующем и космическая) медицина «наиболее интенсивно развивалась в двух военно-медицинских учреждениях страны: Научно-исследовательском испытательном институте авиационной медицины (НИИИАМ) и Военно-медицинской академии (ВМА)». В 1937 г. заместителем по науке в Институте стал оториноларинголог д-р мед. наук Григорий Григорьевич Куликовский. Куликовский известен не только тем, что в годы Великой Отечественной войны был главным оториноларингологом Советской Армии, а также являлся автором пункционной иглы Куликовского и других ЛОР-инструментов, но и тем, что много занимался вопросами врачебно-летной экспертизы и непосредственно вестибулярного профотбора [11]. Ниже мы еще обязательно скажем о тесных научных связях, которые на протяжении многих лет существовали между этими двумя научными коллективами.

12 апреля 1961 г. состоялся первый полет человека в космос, но подготовка к этому событию началась значительно раньше. Институт авиационной медицины считается колыбелью отечественной космической медицины, в 1949–1957 гг. в нем уже проводились работы по физиолого-гигиеническому обоснованию возможности полета живого организма «в особых условиях», т. е. в герметичных аппаратах в верхние слои атмосферы. Это была серия знаменитых биологических экспериментов, в том числе с собаками Лайкой, Белкой, Стрелкой. Кстати, именно от полета Лайки, вышедшей на орбиту в 1957 г. на

Профессор Владимир Иванович Яздовский (первый справа), основоположник космической биологии при подготовке запуска геофизической ракеты с собаками Цыганом и Дезиком (совершившими подъем на высоту около 100 км и благополучно вернувшимися обратно). 1951. Взято на сайте: https://ridero.ru/books/sozvezdie_letayushikh_psov/freeText

Professor Vladimir Ivanovich Yazdovsky (first on the right), the founder of space biology in preparation for the launch of a geophysical rocket with the dogs Tsigan and Dezik (who climbed to a height of about 100 km and returned safely), 1951. Taken from the website: https://ridero.ru/books/sozvezdie_letayushikh_psov/freeText

Юрий Гагарин на испытаниях в термокамере. Снимок фотохроники ТАСС. РГАНТД. Арх. № 0-5474. Взято на сайте: https://warspot.ru/16653-pervyy-otryad

Yuri Gagarin on tests in a heat chamber. TASS photo chronicle. RGANTD.Arch. No. 0-5474. Taken from the website: https://warspot.ru/16653-pervyy-otryad

искусственном спутнике Земли, но не возвращенной обратно, официально ведется начало космической эры.

В начале I960-го года под руководством д-ра мед. наук В. И. Яздовского началась подготовка для полета в космос 20 отобранных кандидатов из летчиков-испытателей, а осенью 1960 г. – специальной группы из 6 из них по «ускоренной подготовке». (Об этом увлекательно написано классиком журналистики о космосе Ярославом Голованов и другими авторами [12, 13].) «В дальнейшем подходы и концепции отбора… претерпевали весьма существенные изменения и подвергались корректировке. Тем не менее, следует констатировать, что методология отбора, разработанная специалистами Института авиационной и космической медицины (ИАиКМ) и Центрального научно-исследовательского авиационного госпиталя, оправдала себя и послужила основой для последующего совершенствования» [10]. В общей системе первоначально использовались тренировки на бегущей дорожке, качелях Хилова, в кресле Барани, баро-, термо- и сурдокамерах, тренировки на вибростенде и центрифуге, полеты на самолете с воспроизведением кратковременной невесомости. Спустя всего лишь год с небольшим – 12 апреля 1961 г. – состоялся первый полет Юрия Гагарина, он продолжался 108 минут. За это время корабль «Восток» совершил один (но зато первый в истории!) оборот вокруг Земли, и по результатам медицинских обследований во время выведения на орбиту и в условиях невесомости космонавт чувствовал себя хорошо.

Второй полет человека в космос – Германа Титова 6 июля 1961 г. – продолжался уже 25 часов 18 минут, корабль «Восток-2» совершил 17 оборотов вокруг Земли, и его результаты поставили перед вестибулологами новые задачи. Оказалось, что при длительном нахождении в космосе возникает проблема преодоления «вестибулярного дискомфорта» [14] или «космической формы болезни движения» и сохранения человеком работоспособности. Стало необходимым дать объяснения этим явлениям и усовершенствовать программу подготовки космонавтов. В. И. Воячек и К. Л. Хилов участвовали в специальном совещании на базе московского Института авиационной и космической медицины в 1961 г. и высказали предположение, что во время полета космонавт находится в условиях комбинированного движения – оно складывается из полета корабля по траектории вокруг Земли, вращательных движений космического корабля вокруг своей оси и движений самого человека. В результате на космонавта влияют действующие во взаимоперпендикулярных плоскостях ускорения Кориолиса, что, наряду с факторами невесомости, существенно увеличивает вестибулярную нагрузку [1]. (Надо отметить, что идею комбинированного вращения В. И. Воячек разрабатывал еще за 50 лет до того, в 1908 г., но только для других целей – тогда исследователей интересовало математическое определение порога возбудимости лабиринта при вращении.)

Спустя многие годы интересно читать о том, какие пути решения проблемы предлагались на совместном совещании вестибулологов в 1961 г. Московские коллеги высказали различные предположения о генезе обозначенного вестибулярного дискомфорта [15]. Например, Е. М. Юганов

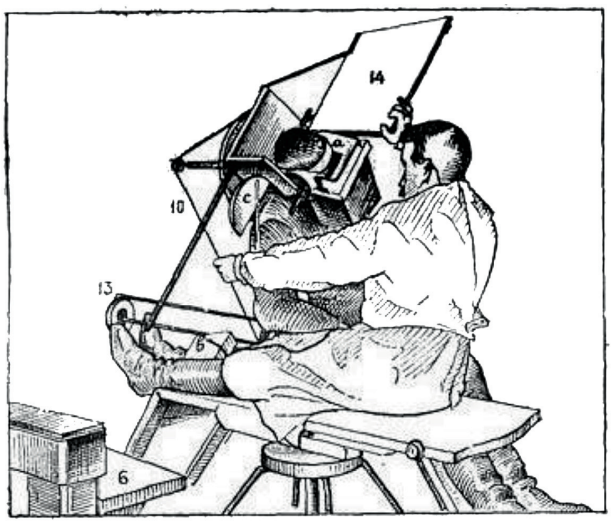

Ротационная машина В. И. Воячека для опыта комбинированного вращения (1908). Фото из книги под ред. С. М. Коломейца, 1936. С. 478. Заметим, что исследователю приходилось вращаться вместе с испытуемым для наблюдения момента появления нистагма

V. I. Voyachek's rotary machine for the experiment of combined rotation (1908). Photo from a book edited by S. M. Kolomeyts, 1936б p. 478. Note that the researcher had to rotate with the subject to observe the moment of nystagmus onset

говорил о сложных зависимостях отолитового рецептора и системы полукружных каналов при действии «пониженной или повышенной весомости». (Югановым тогда изучались вопросы создания искусственной весомости как альтернативы невесомости для уменьшения дискомфорта организма в космосе [16]). М. Д. Емельянов считал, что к сенсорному конфликту приводит нарушение взаимодействия вестибулярной системы, механорецепторных полей и зрительной информации [17].

В результате развития высказанных идей в Московском институте авиационной и космической медицины были разработаны специальные пробы (они же – и тренировочные стенды) с кумуляцией ускорений Кориолиса: проба И. И. Брянова (1963) – испытуемый вращается в кресле и одновременно совершает наклоны туловища вперед с перерывом и выпрямлением обратно; проба С. С. Маркаряна (1966) – во время вращения испытуемый непрерывно совершает наклоны головы от одного плеча к другому. А на кафедре отоларингологии Военно-медицинской академии в 1960-е годы была выполнена целая серия диссертационных работ, в которых также изучалось воздействие ускорений Кориолиса и другие вопросы «вестибулярной физиологии полетов» (из названия диссертации А. Е. Курашвили, 1967). Среди них: кандидатские диссертации П. Л. Бареладзе (1963), В. Г. Базарова (1964), И. С. Усачева (1965), А. С. Киселева (1967), В. И. Бабияка (1967), докторские диссертации А. Е. Курашвили (1967), В. Г. Стрельца (1971) [20].

Свидетель и участник этих «славных времен» в вестибулярной лаборатории ВМА Алексей Сергеевич Киселев так вспоминает об одном из молодых тогда исследователей, будущем известном лабиринтологе Владимире Григорьевиче Базарове, погрузившемся в научную работу во время обучения на факультете усовершенствования врачей: «Вскоре Базаров уже крутил добровольцев на кресле Барани, одновременно вращаясь вместе с ними на большой центрифуге. Надо было иметь большое здоровье, повторяя эти опыты с разными людьми несколько раз в день. Те, кто видели Базарова в эти дни, отмечали, каким серо-зеленым становилось лицо этого здоровяка от постоянно-

Слева направо: оториноларинголог, докт. мед. наук И. И. Брянов, летчик-космонавт Ю. А. Гагарин, главный оториноларинголог госпиталя им. Н. Н. Бурденко М. М. Филиппов (1962). Взято на сайте: http://sm.evg-rumjantsev.ru/medicina/bryanov-ivan-ivanovich.html

From left to right: otorhinolaryngologist, MD. I. I. Bryanov, pilot-cosmonaut Yu.A. Gagarin, chief otorhinolaryngologist of the hospital. N. N. Burdenko M. M. Filippov (1962). Taken from the website: http://sm.evg-rumjantsev.ru/medicina/bryanov-ivan-ivanovich.html

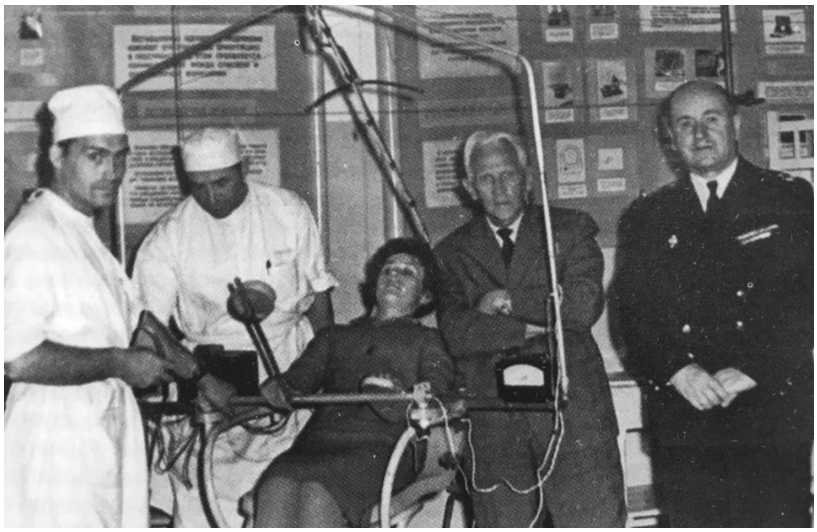

В вестибулярной лаборатории ЛОР-кафедры у стенда по изучению вестибулярных рефлексов при воздействии ускорений Кориолиса (1967). Справа налево: заместитель начальника кафедры доцент К. С. Равдоник, начальник кафедры профессор К. Л. Хилов, лаборант Г. А. Кремкова, доцент А. Е. Курашвили, заведующий лабораторией доцент А. С. Киселев. Из книги А. С. Киселева «Оториноларингология Военно-медицинской академии. Ее становление и развитие в различные эпохи за первые двести лет (1798–1998 гг.)», 2017. С. 201

In the vestibular laboratory of the ENT department at the stand for the study of vestibular reflexes under the influence of Coriolis accelerations (1967) From right to left: deputy head of the department, associate professor K. S. Ravdonik, head of the department professor K.L. Khilov, laboratory assistant G. A. Kremkova, associate professor A. E. Kurashvili, Head of the Laboratory Associate Professor A.S. Kiselev. From the book by A. S. Kiselev „Otorhinolaryngology of the Military Medical Academy. Its formation and development in different eras over the first two hundred years (1798–1998)“, 2017, p. 201

го укачивания. Базаров предложил интересный опыт, получивший название ДВИЦ (двойной опыт вращения на центрифуге)…» [1]. В последующем методики этих авторов стали использоваться и как пробы для профотбора летчиков, космонавтов, и как тренировочные стенды для развития у них вестибулярной устойчивости.

И как результат – предложенные еще 55 лет назад (!) методы используются сегодня при отборе, в том числе, космических пассажиров (см. сериал Первого канала «Вызов. Первые в космосе», 1–2 серии, где в предварительном отборе мы видим НКУК Брянова и ПКУК Маркаряна. https://www.1tv.ru/shows/kosmos/realiti-vyzov-pervye-v-kosmose/vyzov-pervye-v-kosmose-1-seriya)

Поражает насыщенность научной работы вестибулологов авиакосмического направления – кафедры отоларингологии и кафедры авиационной и космической медицины Военно-медицинской академии, Московского института авиационной и космической медицины, Центра подготовки космонавтов. Позволю привести такую шутливую «зарисовку». По воспоминаниям А. С. Киселева, начальник кафедры К. Л. Хилов по вечерам любил заходить в вестибулярную лабораторию, в которой обычно кто-то допоздна работал. И в тех редких случаях, когда не заставал там своих сотрудников, оставлял, как знак, потушенную папиросу…

Сотрудники кафедры ВМА в хорошем смысле слова конкурировали с московскими коллегами – исследовательской группой Евгения Михайловича Юганова («космонавтами», как их называл Константин Львович), но пользовались возможностью поделиться новым при совместных совещаниях. «Константин Львович никогда не запрещал сотрудникам… делиться своими идеями и планами. Он говорил: „Все равно не успеете всего сделать сами“» [1].

Евгений Михайлович Юганов, профессор, заслуженный деятель науки РФ, заместитель начальника ГНИИИАиКМ (1969–1978). С 1961 по 1969 г. руководитель отдела по исследованию и медицинскому обеспечению полетов в верхних слоях атмосферы

Evgenii Mikhailovich Yuganov, Professor Honored. Scientist of the Russian Federation, Deputy Head of the GNIIIAiKM (1969–1978). From 1961 to 1969 he was the head of the department for research and medical support for flights in the upper atmosphere

В Институте авиационной и космической медицины (Москва). Слева направо: С. С. Маркарян, Е. М. Юганов, М. Д. Емельянов, К. Л. Хилов, И. Я. Борщевский, И. А. Сидельников (стоит), М. М. Филиппов, А. Е. Курашвили, Э. В. Лопаев. Из книги А. С. Киселева «Профессор Константин Львович Хилов (1895–1975). Сквозь годы счастья и лихолетья», 2014. С. 221
At the Institute of Aerospace Medicine (Moscow). Left to right: S. S. Markaryan, E. M. Yuganov, M. D. Emelyanov, K. L. Khilov, I. Ya. Borshevsky, I. A. Sidelnikov (standing), M. M. Filippov, A. E. Kurashvili, E. V. Lopaev. From the book of A. S. Kiselev „Professor Konstantin Lvovich Khilov (1895–1975). Through the years of happiness and hard times“, 2014, p. 221

Сам Константин Львович Хилов был щедр на идеи, умел заражать ими своих учеников и оставил в лабиринтологии много последователей. Уже за рамками прикладных задач авиакосмической медицины его всегда интересовало такое сложное направление как взаимодействие различных анализаторов. Обобщая, можно сказать, что последующие работы учеников Хилова развивались именно в этом русле: «Научный потенциал, заложенный на кафедре К. Л. Хиловым, смог реализоваться в солидных исследованиях его учеников, опубликованных уже после ухода из жизни Константина Львовича (1975). Среди них… докторские диссертации: В. И. Бабияка „Реакции

На VII съезде оториноларингологов в Тбилиси, 1975 г. (слева направо): лабиринтологи, ученики К. Л. Хилова – В. И. Бабияк, Н. И. Костров, А. И. Курашвили. Из книги А. С. Киселева «Оториноларингология Военно-медицинской академии. Ее становление и развитие в различные эпохи за первые двести лет (1798–1998 гг.)». М.: Техносфера, 2017. С. 223. На этом съезде В. И. Бабияк сделал доклад об оригинальном стенде для одновременной оптико-вестибулярной стимуляции
At the VII Congress of Otorhinolaryngologists in Tbilisi, 1975 (from left to right): labyrinthologists, followers of K. L. Khilov – V. I. Babiyak, N. I. Kostrov, A. I. Kurashvili. From the book by A. S. Kiselev „Otorhinolaryngology of the Military Medical Academy. Its formation and development in different eras over the first two hundred years (1798–1998)”. M.: Technosphere, 2017, p. 223. At this congress, V.I. Babiyak made a report on the original stand for simultaneous optical-vestibular stimulation

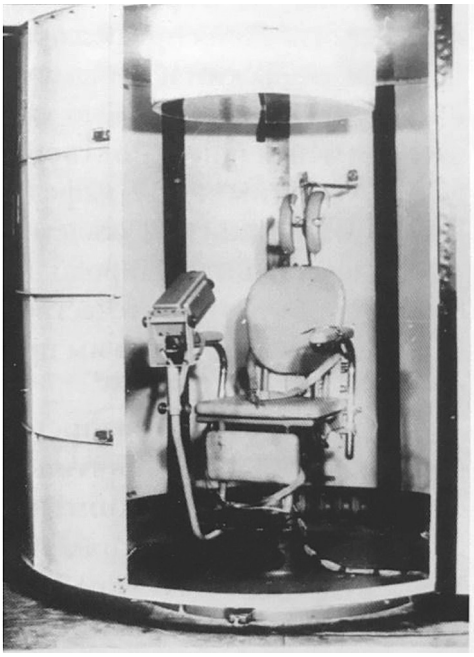

Вестибулоптокинетический стенд В. И. Бабияка с TV-установкой для наблюдения за обследуемым (1977). Из книги А. С. Киселева «Оториноларингология Военно-медицинской академии. Ее становление и развитие в различные эпохи за первые двести лет (1798–1998 гг.)», 2017. С. 215
Babiyak’s optokinetic stand. From the book by A. S. Kiselev „Otorhinolaryngology of the Military Medical Academy. Its formation and development in different eras over the first two hundred years (1798–1998)”, 2017, p. 215



Российский оториноларинголог, лабиринтолог, профессор Вячеслав Иванович Бабияк
Russian otorhinolaryngologist, labyrinthologist, professor Vyacheslav Ivanovich Babiyak

глазодвигательного аппарата и их сенсорные компоненты при сочетанных действиях вестибулярных и зрительных раздражителей“ (1977) и В. Е. Корюкина „Роль и значение центральных нервных механизмов в генезе вестибулярных механизмов“ (1986), являющиеся продолжением его научных концепций» [20].

В 1970-е годы В. И. Бабияк создал оригинальный стенд, с помощью которого можно было проводить исследование при одновременном или раздельном воздействии вестибулярной и оптокинетической стимуляции – он представлял собой цилиндр с вестибулярным креслом внутри. Пульт управления этого устройства был выполнен по техническому заданию Бабияка на ленинградском заводе мединструментов «Красногвардеец» [21]. Изучение вестибулооптокинетических взаимодействий продолжалось на кафедре ВМА и позже. В докторской диссертационной работе В. И. Усачева (1993) уже с привлечением компьютеризированных методов анализа было показано, что вращательный нистагм следует рассматривать не изолированно, а как интегральную реакцию оптокинето-вестибуло-цервикальной функциональной системы для ориентации в пространстве при вращении.

Возможно, готовность Вячеслава Ивановича Бабияка взяться за написание крупного руководства, выходящего за пределы оториноларингологии – «Нейрооториноларингологию» (2002), – продолжение того же переданного им К. Л. Хиловым многолетнего интереса к взаимосвязям сенсорных систем. Мне посчастливилось работать под руководством В. И. Бабияка над своими первыми научными публикациями по вестибулярной теме. К сожалению, мы не успели поговорить с ним именно об этом… Но могу сказать точно, по собственному опыту, что увлекательная манера работать с учениками, щедро делясь идеями и оставляя дивные, шутливые, иной раз сами по себе заслуживающие публикации правки на полях рукописи – это традиция К. Л. Хилова. Мне посчастливилось читать такие правки Вячеслава Ивановича на полях своих текстов. Думаю и другие исследователи вестибулярной темы, с благодарностью называющие В. И. Бабияка своим Учителем, в ВМА и Северо-Западном государственном медицинском университете им. И. И. Мечникова согласятся со мною в этом.

Завершая эту часть, хочется сказать следующее. Исследования для авиакосмической лабиринтологии замечательны не только решением важных прикладных задач освоения человеком неба и космоса. Эти исследования еще и пример того, как можно творчески и результативно изучать взаимодействие сенсорных систем, не избегая сложного, не стремясь к упрощению, посвящая многие силы чрезвычайно трудоемкому физиологическому и экспериментальному исследованию. А для пишущего о них теперь это возможность высказать восхищение напряженностью и смелостью их научного поиска и глубокую благодарность за все переданное в личном и научном общении.

Продолжение следует.

ЛИТЕРАТУРА

1. Киселев А. С. Профессор Константин Львович Хилов (1895–1975). Сквозь годы счастья и лихолетья. СПб.: ВМедА, 2014. 256 с.
2. Киселев А. С. Академик В. И. Воячек. Портрет ученого на фоне эпохи. СПб.: ВМА, 2010. 176 с.
3. Бабияк В. И. Рецензия. Академик В. И. Воячек. Портрет ученого на фоне эпохи. *Российская оториноларингология.* 2010;3(46):211–214. https://cyberleninka.ru/article/n/akademik-v-i-voyachek-portret-uchyonogo-na-fone-epohi-a-s-kiselyov
4. Хилов К. Л. Функция органа равновесия и болезнь передвижения. Л.: Медицина, 1969. 280 с.
5. Хилов К. Л. О новом кумулятивном принципе исследования вестибулярного аппарата при профотборе на летную службу. *Вестник советской оториноларингологии.* 1933;4:213–255.
6. Якушев А. Г., Кручинина А. П. Гипотеза о причине укачивания при испытании на качелях Хилова. *Российский журнал биомеханики.* 2011;15(2):100–110. https://vestnik.pstu.ru/biomech/archives/?id=&folder_id=2160
7. Воячек В. И. Современное состояние вопроса о физиологии и клинике вестибулярного аппарата. *Журнал ушных, носовых и горловых болезней.* 1927;3–4:121–248.

8. Chilow K. Ober den Funktionszusammenhang des Otolithenapparates und des Bogengangsystems. *Zeitschr. f. HNO.* 1927; 17: 485. (Хилов К. О функциональной взаимосвязи отолитового аппарата и системы полукружных каналов. *Журнал е. ЛОР.* 1927;17:485.)
9. Хилов К. Л. О двойном опыте вращения. *Журнал ушных, носовых и горловых болезней.* 1929;5–6:289–299.
10. История отечественной космической медицины (по материалам военно-медицинских учреждений) / Под ред. И. Б. Ушакова, В. С. Бедненко, Э. В. Лапаева. Воронеж: Воронежский государственный университет, 2001. 320 с. http://www.astronaut.ru/bookcase/books/spacemed/spacemed.htm
11. Куликовский Г. Г. Влияние ускорений, возникающих в полете, на вестибулярный аппарат летчика. Основы авиационной медицины. М.: Медгиз, 1939. С. 101–103.
12. Голованов Я. К. Космонавт № 1. М.: Известия, 1986. 80 с.
13. Электронный ресурс: https://warspot.ru/16653-pervyy-otryad
14. Юганов Е. М., Горшков А. И., Касьян И. И. и др. Вестибулярные реакции космонавтов при полете на корабле «Восход». Изд. АН СССР. Серия «Биология». 1966;6:877–883.
15. Лапаев Э. В., Крылов Ю. В., Воробьев О. А. Проблемы вестибулярного анализатора, слуха и речи в авиакосмичекой медицине. Глава 8. В книге: История отечественной космической медицины (по материалам военно-медицинских учреждений) / Под ред. И. Б. Ушакова, В. С. Бедненко, Э. В. Лапаева. Воронеж: Воронежский государственный университет, 2001. 320 с. http://www.astronaut.ru/bookcase/books/spacemed/spacemed.htm
16. Юганов Е. М. Реакции вестибулярного анализатора в условиях измененной весомости: автореф. дис. … д-ра мед. наук. М., 1967. 29 с.
17. Барановский В. В., Емельянов М. Д., Кузнецов А. Г. О взаимодействии анализаторов в условиях полета на самолетах и космических кораблях. *Журнал высшей нервной деятельности.* 1962; 6:1001–1010.
18. Брянов И. И. Метод исследования устойчивости вестибулярного анализатора человека к кумуляции ускорений Кориолиса. *Военно-медицинский журнал.* 1963;11:54–56.
19. Маркарян С. С., Юганов Е. М., Седельников И. А. Вестибулярный отбор методом непрерывной кумуляции ускорений Кориолиса. *Военно-медицинский журнал.* 1966;9:59–62.
20. Киселев А. С. Профессор К. Л. Хилов и его роль в авиационной и космической медицине. *Российская оториноларингология.* 2013;2(63):122–128. https://cyberleninka.ru/article/n/professor-k-l-hilov-i-ego-rol-v-aviatsionnoy-i-aviakosmicheskoy-meditsine
21. Киселев А. С. Оториноларингология Военно-медицинской академии. Ее становление и развитие в различные эпохи за первые двести лет (1798–1998 гг.). М.: Техносфера, 2017. 272 с.
22. Бабияк В. И. Реакции глазодвигательного аппарата и их сенсорные компоненты при сочетанных действиях вестибулярных и зрительных раздражителей: автореф. дис. … д-ра мед. наук. Л., 1977. 23 с.
23. Усачев В. И. Физиологическая концепция реализации вращательного нистагма и его диагностическое значение: автореф. дис. … д-ра мед. наук. СПб., 1993. 44 с.
24. Бабияк В. И., Гофман В. Р., Накатис Я. А. Нейрооториноларингология: руководство для врачей. СПб.: Гиппократ, 2002. 728 с.

Информация об авторе

✉ **Вавилова Анастасия Алексеевна** – кандидат медицинских наук, врач-оториноларинголог-вестибулолог, Всероссийский центр экстренной и радиационной медицины им. А. М. Никифорова МЧС России (Россия, 194044, Санкт-Петербург, ул. Академика Лебедева, д. 4/2); e-mail: anastasiastpb@mail.ru

Information about author

✉ **Anastasiya A. Vavilova** – MD Candidate, otorhinolaryngologist-vestibulologist, Nikiforov Russian Center of Emergency and Radiation Medicine, EMERCOM of Russia (4/2, str. Academician Lebedev, Saint Petersburg, Russia, 194044); e-mail: anastasiastpb@mail.ru

УДК 616.22-002.1/2.-008.87-078-08-035
https://doi.org/10.18692/1810-4800-2022-3-148-154

Опыт применения препарата «Аква Марис Стронг для Горла» в комплексном лечении воспалительных заболеваний гортани

Б. Б. Ураскулова[1], А. О. Гюсан[1]

[1] Медицинский институт Северо-Кавказской государственной академии, Черкесск, 369000, Россия

В настоящее время лечение больных с воспалительными заболеваниями гортани в большинстве случаев многоэтапное, длительное, требует многочисленных методик с использованием специализированной аппаратуры. В повседневной работе оториноларинголога при воспалительных заболеваниях гортани наиболее часто применяют лекарственные препараты в виде инъекций или перорального использования. Аэрозольтерапия дает возможность быстрого и эффективного лечебного действия с применением относительно небольшой дозы лекарственного препарата и значительном снижении отрицательного системного эффекта. Эффективным средством лечения заболеваний верхних дыхательных путей является ирригационная и ингаляционная терапия с использованием морской воды, которая увлажняет сухие слизистые оболочки, способствует быстрому размягчению и удалению корок. Для установления терапевтической эффективности использования препарата «Аква Марис Стронг для Горла» в комплексном лечении воспалительных заболеваний гортани отобраны 76 пациентов, страдающих воспалительными заболеваниями гортани, которые были разделены на основные и контрольные группы исследования. Больные основной группы в составе комплексной терапии воспалительного заболевания гортани получали ингаляционное введение препарата «Аква Марис Стронг для Горла». Ингаляционная процедура состояла из 2 ингаляций длительностью по 10 мин 2 раза в день. Контрольная группа пациентов – 37 больных получали традиционное этиотропное лечение воспалительных заболеваний гортани. Как показало исследование у больных, получавших в составе комплексной терапии воспалительных заболеваний гортани ингаляционное введение препарата «Аква Марис Стронг для Горла», положительная динамика жалоб, нормализация ларингостробоскопической картины отмечены быстрее, чем у больных контрольной группы. Преимущество терапии с использованием препарата «Аква Марис Стронг для Горла» подтвердилось также восстановлением цитопатологических изменений местной клеточной защиты, в виде уменьшения признаков деэпителизации, мукоцилиарной недостаточности, фагоцитоза клеточных элементов, снижением концентрации патологической флоры на слизистой оболочке гортани в течение более короткого периода времени, чем у пациентов контрольной группы.

Ключевые слова: ларингиты, Аква Марис Стронг для Горла, ингаляции.

Для цитирования: Ураскулова Б. Б., Гюсан А. О. Опыт применения препарата «Аква Марис Стронг для Горла» в комплексном лечении воспалительных заболеваний гортани. *Российская оториноларингология.* 2022;21(3):148–154. https://doi.org/10.18692/1810-4800-2022-3-148-154

Experience in the use of the drug „Aqua Maris Strong for Throat“ in the complex treatment of inflammatory diseases of the larynx

B. B. Uraskulova[1], A. O. Gyusan[1]

[1] Medical Institute of the North Caucasus State Academy, Cherkessk, 369000, Russia

Currently, the treatment of patients with inflammatory diseases of the larynx in most cases is multistage, long-term, and requires numerous techniques using specialized equipment. In the daily work of an otorhinolaryngologist with inflammatory diseases of the larynx, drugs are most often used in the form of injections or oral use. Aerosol therapy enables fast and effective therapeutic action with the use of a relatively small dose of the drug and a significant reduction in the negative systemic effect. An effective means of treating

© Коллектив авторов, 2022

diseases of the upper respiratory tract is irrigation and inhalation therapy using sea water, which moisturizes dry mucous membranes, promotes rapid softening and removal of crusts. To establish the therapeutic efficacy of the use of Aqua Maris Strong for Throat in the complex treatment of inflammatory diseases of the larynx, 76 patients suffering from inflammatory diseases of the larynx were selected, who were divided into the main and control groups of the study. Patients of the main group as part of complex therapy for inflammatory diseases of the larynx received inhalation administration of the drug "Aqua Maris Strong for Throat ". The inhalation procedure consisted of 2 inhalations lasting 10 minutes, 2 times a day. The control group of patients – 37 patients received traditional etiotropic treatment of inflammatory diseases of the larynx. As the study showed, in patients who received inhalation administration of the Aqua Maris Strong for Throat preparation as part of the complex therapy of inflammatory diseases of the larynx, positive dynamics of complaints, normalization of the laryngostroboscopic picture were noted faster than in patients of the control group. The advantage of therapy using Aqua Maris Strong for Throat was also confirmed by the restoration of cytopathological changes in local cellular protection, in the form of a decrease in signs of deepithelialization, mucociliary insufficiency, phagocytosis of cellular elements, a decrease in the concentration of pathological flora on the laryngeal mucosa in a shorter period of time than in patients in the control group.
Keywords: laryngitis, Aqua Maris Strong for Throat, inhalations.

For citation: Uraskulova B. B., Gyusan A. O. Experience in the use of the drug „Aqua Maris Strong for Throat“ in the complex treatment of inflammatory diseases of the larynx. *Rossiiskaya otorinolaringologiya*. 2022;21(3):148-154. https://doi.org/10.18692/1810-4800-2022-3-148-154

В настоящее время лечение больных с воспалительными заболеваниями гортани в большинстве случаев многоэтапное, длительное, требует высокой квалификации медицинского персонала и применения многочисленных методик с использованием специализированной аппаратуры. Актуальность проблемы лечения нарушений голоса обусловлена значительной распространенностью воспалительной патологии гортани среди взрослых и детей. По данным исследователей, распространенность воспалительной патологии гортани среди взрослого населения составляет 10–30%, у лиц голосоречевых профессий – 40–50%.

В повседневной работе оториноларинголога при воспалительных заболеваниях гортани наиболее часто применяют лекарственные препараты в виде инъекций или перорального использования. Наряду с обоснованным применением лекарственных средств уже давно отмечен положительный эффект использования местных методов лечения, в частности аэрозольтерапия. Данный метод дает возможность быстрого и эффективного лечебного действия с применением относительно небольшой дозы лекарственного препарата и значительном снижении отрицательного системного эффекта. Слизистая оболочка гортани обеспечивает защиту от проникновения в организм болезнетворных микроорганизмов за счет взаимодействия факторов иммунной защиты с клетками эпителиального слоя. Во время ингаляции происходит быстрое и интенсивное всасывание лекарственных препаратов, с увеличением активной поверхности и депонированием его в подслизистом слое. Создается высокая концентрация лекарственного средства непосредственно в очаге воспаления [9–12].

Давно замечено, что эффективным средством лечения заболеваний верхних дыхательных путей является ирригационная и ингаляционная терапия с использованием морской воды. Морская вода увлажняет сухие слизистые оболочки, способствует быстрому размягчению и удалению корок. При этом на слизистые оболочки оказывается механическое воздействие, как самой морской водой, так и специфическое трофическое действие содержащихся в ней солей и микроэлементов, способствующих восстановлению защитной функции слизистой оболочки [14].

В линейке препаратов Аква Марис (фармацевтическая компания «Ядран», Хорватия) представлен гипертонический раствор морской воды «Аква Марис Стронг для Горла» с повышенным содержанием натрия хлорида. Раствор содержит 100% воду Адриатического моря, содержащую ионы Cl^-, Na^+, SO_4^{2-}, Mg^{2-}, Ca^{2+}, K^+, HCO^{3-}, Br^-, а также микроэлементы Zn, Se, I, Mn, Fe и другие. При контакте с эпителием гипертонический раствор в соответствии с законом осмоса «вытягивает» жидкость из межклеточного пространства, уменьшая таким образом отек слизистой оболочки. Помимо этого раствор морской воды способствует удалению слизисто-гнойного эксудата, вирусов, бактерий, аллергенов, инородных частиц. Микроэлементы воды Адриатического моря улучшают функцию мерцательного эпителия, оказывают стимулирующее, восстановительное, очищающее, противовоспалительное действие на слизистую оболочку.

Таким образом, положительный эффект «Аква Марис Стронг для Горла» при лечении воспалительных заболеваний верхних дыхательных путей должен быть обусловлен его химическим составом. Кроме того, возможность применения

подобного препарата в составе комплексного лечения должно повышать его эффективность.

Цель исследования

Установить терапевтическую эффективность использования препарата «Аква Марис Стронг для Горла» в комплексном лечении воспалительных заболеваний гортани.

Пациенты и методы исследования

Обследование больных с воспалительными заболеваниями гортани проводилось на базе отделения оториноларингологии Карачаево-Черкесской республиканской клинической больницы в 2021–2022 гг.

Для выполнения поставленной цели были отобраны 76 пациентов в возрасте от 18 до 57 лет, страдающих воспалительными заболеваниями гортани. Критерии включения в исследование: наличие острого или хронического ларингита в стадии обострения; отсутствие осложнений, требующих хирургического вмешательства, информированное согласие пациента на участие в исследовании.

Все пациенты методом случайной выборки были распределены на основные группы (О1 – больные острым ларингитом, 21 человек; О2– больные хроническим ларингитом, 18 пациентов) и контрольные группы (соответственно К1, 18 пациентов и К2, 19 больных). Пациенты сравниваемых групп были сопоставимы в исходном состоянии по форме заболевания, возрасту, выраженности патологического процесса и функциональных нарушений.

Больные основной группы в составе комплексной терапии воспалительного заболевания гортани получали ингаляционное введение препарата «Аква Марис Стронг для Горла». Ингаляционная процедура состояла из 2 ингаляций длительностью по 10 мин 2 раза в день. Контрольная группа пациентов – 37 больных получали традиционное этиотропное лечение воспалительных заболеваний гортани с учетом результатов бактериологического и цитологического исследований (антибиотики, антигистаминные препараты, кортикостероиды, муколитики, витаминотерапия). Длительность терапии составляла 7–10 дней в зависимости от достижения клинического эффекта.

В дизайн исследования входили: сбор анамнеза заболевания, анамнеза жизни, анализ медицинской документации (выписки, заключения специалистов, результаты анализов), предоставленной пациентом; стандартный осмотр оториноларинголога, видеоларингостробоскопия. Помимо этого, каждому пациенту проводилось исследование микрофлоры гортани и ее чувствительность к антибиотикам. Биоматериал получали путем взятия мазка со слизистой оболочки гортани в области вестибулярных складок, межчерпаловидного пространства и голосовых складок ватным тампоном, увлажненным стерильным физиологическим раствором.

Врачом-цитологом больным проводили иммуноцитологическое исследование для изучения количественного и функционального состояния присутствующих в мазках клеток. Забор материала осуществляли с помощью щеточек для щеточной биопсии. Цитологические препараты изучали под микроскопом при больших увеличениях с помощью окуляров 10× или 20×). Подсчет клеток проводили в 2 основных популяциях клеток. В каждом поле зрения определяли общее количество эпителиальных клеток, подсчитывали клетки с явными признаками патологии и выводили показатель каждого из ее типов по отношению к общему числу. На основании полученных данных формировали показатели иммуноцитограмм исследуемых групп больных. Полученные данные обрабатывались с использованием стандартных компьютерных программ Windows-98.

Статистическая обработка проведена методами вариационной статистики с нахождением средней арифметической, среднего квадратического отклонения, ошибки средней арифметической, показателя достоверности (p). Оценка достоверности различий между парными независимыми выборками проводилась с использованием t критерия. Различия считали достоверными при $p < 0,05$.

Результаты и обсуждение

Жалобы пациентов оценивали в баллах по степени выраженности от 0 до 5. В исследование включались больные по совокупности баллов 15 и выше по нижеперечисленным критериям (табл. 1).

Выраженность жалоб оценивали в баллах на 3-и, 5, 7 и 10-е сутки лечения. Положительная динамика проводимой терапии фиксировалась при совокупной сумме баллов менее 10 (рис. 1).

Оказалось, что у больных, получавших в составе комплексной терапии воспалительного заболевания гортани ингаляционное введение препарата «Аква Марис Стронг для Горла», положительная динамика жалоб отмечена быстрее, чем у больных, получавших стандартную этиотропную терапию. Так, на седьмой день лечения больные группы О1 не предъявляли жалобы на боль в горле, кашель, нарушения тембра голоса, в то время как у 25% пациентов группы сравнения О2 сохранялись вышеуказанные жалобы (p <0,05). Лишь 20% больных группы О2 на 7-й день терапии отмечали жалобы со стороны основного заболевания, против 35% пациентов группы сравнения К2 ($p < 0,05$).

Положительные результаты проведенных исследований свидетельствуют о более высокой те-

Таблица 1

Структура жалоб больных основных и контрольных групп исследования

Table 1

The structure of complaints of patients of the main and control groups of the study

Жалобы больных	О1 (*n* = 21) (*n*/%)	К1 (*n* = 18) (*n*/%)	О2 (*n* = 18) (*n*/%)	К2 (*n* = 19) (*n*/%)
Дисфония	21/100	18/100	18/100	19/100
Боль в горле	19/90,5	16/88,8	4/22,2	5/26,3
Кашель	7/33,3	5/27,7	7/38,9	8/42,1
Дисфагия	11/52,4	9/50	3/16,7	4/21,1
«Ком» в горле	4/19,0	3/16,7	16/88,8	17/89,5
Сухость и першение в горле	21/100	18/100	17/94,4	18/94,7
Затруднение дыхания	13/61,9	10/55,5	2/11,1	3/15,8

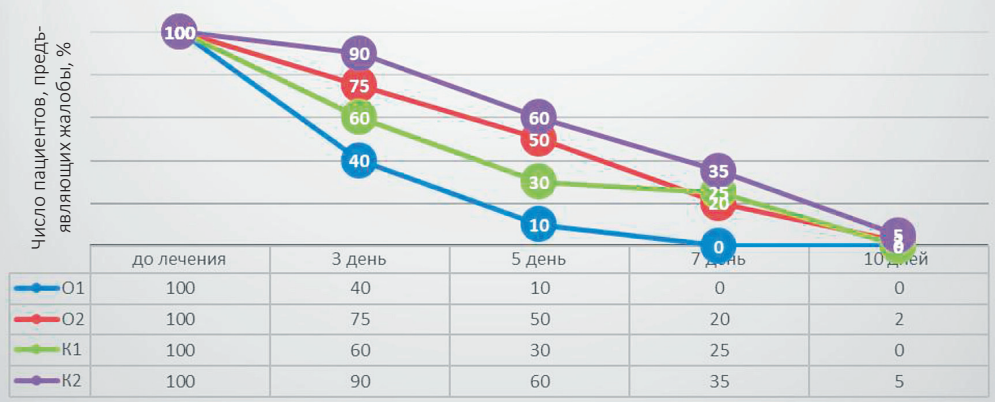

Рис. 1. Динамика купирования симптомов заболеваний гортани
Fig. 1. Dynamics of relief of symptoms of diseases of the larynx

Таблица 2

Эндоскопические изменения у больных с воспалительными заболеваниями гортани

Table 2

Endoscopic changes in patients with inflammatory diseases of the larynx

Эндоскопические критерии	О1 (*n* = 21) (*n*/%)	О2 (*n* = 18) (*n*/%)	К1 (*n* = 18) (*n*/%)	К2 (*n* = 19) (*n*/%)
Гиперемия, отек голосовых складок	21/100	15/83,3	18/100	14/73,7
Утолщение голосовых складок	–	14/77,8	–	13/68,4
Пастозность слизистой оболочки	12/57,1	18/100	16/88,9	15/78,9
Гиперемия, отек слизистой оболочки вестибулярных складок	21/100	4/22,2	18/100	5/26,3
Сухость голосовых складок	10/47,6	7/38,9	8/44,4	8/42,1
Пахидермия	–	5/27,8	–	6/31,6
Утолщение слизистой межчерпаловидного пространства	–	5/27,8	–	6/31,6
Вибрационная недостаточность	21/100	18/100	18/100	19/100

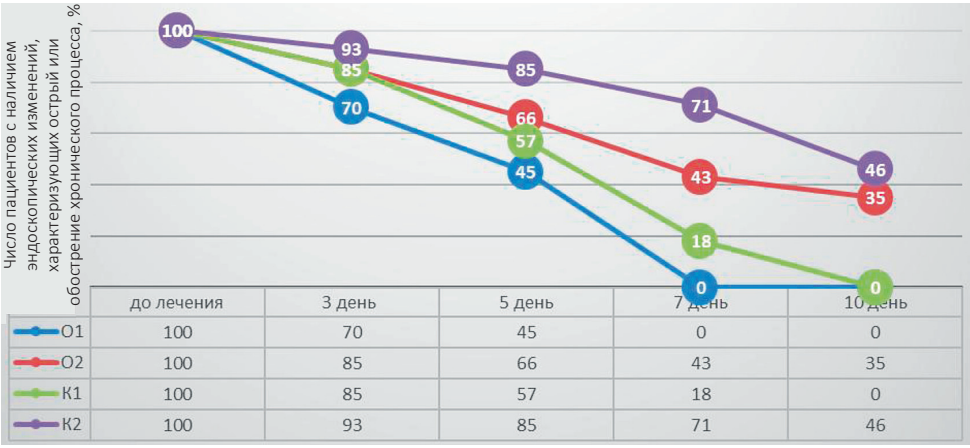

Рис. 2. Динамика эндоскопической картины у больных с воспалительными заболеваниями гортани
Fig. 2. Dynamics of the endoscopic picture in patients with inflammatory diseases of the larynx

рапевтической эффективности препарата «Аква Марис Стронг для Горла», в виде купирования клинических проявлений заболеваний при лечении воспалительных заболеваний гортани, в сравнении со стандартной этиотропной терапией.

При видеоларингостробоскопии у больных с воспалительными заболеваниями выявлены определенные изменения в гортани (табл. 2, рис. 2).

Как видно из представленных данных, что у больных, получавших составе комплексной терапии воспалительного заболевания гортани, ингаляционное введение препарата «Аква Марис Стронг для Горла», динамика нормализации ларингостробоскопической картины отмечена быстрее, чем у больных, получавших стандартную этиотропную терапию. Так, на 7-й день лечения у больных группы О1 отмечено полное восстановление ларингостробоскопической картины, против 82% пациентов группы сравнения ($p < 0,05$). На 7-й день терапии у 57 % пациентов группы исследования К1 отмечена положительная динамика ларингостробоскопической картины, в виде нормализации цвета и влажности слизистой оболочки гортани, улучшение вибрационной способности голосовых складок, против 29 % группы сравнения К2 ($p < 0,05$).

По данным микробиологического исследования слизистой оболочки гортани у больных с обострением хронического ларингита в 91% случаев были выделены микроорганизмы в ассоциациях. В более 68 % случаев выделен патогенный штамм – *Staphylococcus aureus* (табл. 3).

В группах больных, получавших составе комплексной терапии воспалительных заболеваний гортани, ингаляционное введение препарата «Аква Марис Стронг для Горла», при исследовании микробной флоры слизистой оболочки гортани на момент окончания лечения наблюдалась эрадикация патогенных микроорганизмов в 76,5% случаях, и сохранялись колонии условно-патогенной флоры в 45% случаях ($p <0.05$). (*Streptococcus viridans*, *Neisseria spp.*) В контрольных группах сравнения в конце терапии обнаруживались патогенные и условно-патогенные микроорганизмы в 48% наблюдениях.

Таблица 3

Микробная флора у больных с воспалительными заболеваниями гортани

Table 3

Microbial flora in patients with inflammatory diseases of the larynx

Микробная флора	О1 (n = 21) (n/%)	О2 (n = 18) (n/%)	К1 (n = 18) (n/%)	К2 (n = 19) (n/%)
S. aureus	8/38,1	3/16,7	6/18,3	1/5,3
Neisseria spp.	3/14,3	3/16,7	3/16,7	1/5,3
Str.viridans	4/19,1	–	4/22,2	1/5,3
Str.haemolyticus	5/23,8	–	4/22,2	–
S. aureus+Str. haemolyticus	1/12,5	2/11,1	1/11,1	3/15,8
S.aureus+Enterococcus faecium	–	2/11,1	–	3/15,8
S.aureus+Str. Pyogenes	–	3/16,7	–	4/21,0
Str.pyogenus+enterococcus faecium	–	5/27,8	–	6/31,6

Таблица 4

Клеточный состав иммунноцитограмм с поверхности слизистой оболочки гортани

Table 4

Cellular composition of immunocytograms from the surface of the mucous membrane of the larynx

Показатели	О1 (n = 21) До/после лечения		О2 (n = 18) До/после лечения		К1 (n = 18) До/после лечения		К2 (n = 19) До/после лечения	
Количество клеток плоского эпителия	15,2±0,7	4,1±0,8*	10,3±1,3	7,3±0,45	14,4±0,6	7,5±0,7	9,9±1,2	8,3±0,6*
Общее число лейкоцитов	10,1±0,3	3,5±0,5	3,3±0,3	2,1±0,2*	11,1±0,5*	6,4±0,4	3,4±1,2	2,4±1,2
Фагоцитирующие лейкоциты	2,1±0,3	0,5±0,1*	0,7±0,1	0,5±0,1*	2,5±0,5	1,5±0,5	0,6±0,2	0,3±0,1

* Различия значимы (p < 0,05).

Клеточный состав цитограмм характеризовался увеличением общего количества эпителиальных клеток в одном поле зрения у пациентов с острым воспалительным заболеванием гортани, что свидетельствует об усиленной десквамации эпителия у больных этой категории. При хроническом процессе в препаратах уменьшалось число клеток с признаками ороговения, что отражает недостаточность защитной реакции эпителия. При всех воспалительных заболеваниях гортани выявлялись функционально активные эпителиальные клетки (фагоцитирующие) (табл. 4).

Повторное цитологическое исследование, проведенное через 10 дней от начала лечения, показало, что у пациентов основных групп исследования, достигнуты лучшие показатели клеток в цитограммах, в сравнении с группами контроля. Так, количество клеток плоского эпителия, общее число лейкоцитов в группе О1 уменьшилось более чем в 3 раза, в то время как в группе К1 – отмечено уменьшение в 2 раза от показателей до лечения. Менее выраженная, однако такая же тенденция улучшения показателей цитограммы отмечена у пациентов групп О2 и К2.

В период проведения терапии с использованием ингаляционного введения препарата «Аква Марис Стронг для Горла» не было зафиксировано нежелательных побочных эффектов препарата.

Выводы

Ингаляционное введение препарата «Аква Марис Стронг для Горла» по предложенной схеме в составе комплексной терапии воспалительных заболеваний гортани оказывает большую клиническую эффективность и скорость достижения терапевтического эффекта, в сравнении со стандартной этиотропной терапией. Преимущества терапии с использованием препарата «Аква Марис Стронг для Горла» подтверждается результатами проведенного исследования: полная или частичная нормализация клинической картины заболевания, нивелирование ларингостробоскопических изменений, восстановление цитопатологических изменений местной клеточной защиты, в виде уменьшения признаков деэпителизации, мукоцилиарной недостаточности, фагоцитоза клеточных элементов, снижение концентрации патологической флоры на слизистой гортани за более короткий период времени.

«Аква Марис Стронг для Горла» является полностью натуральным, не содержит консервантов или химических добавок и совместим со всеми средствами для лечения заболеваний глотки и гортани. Препарат может использоваться в комплексной терапии без ограничения кратности и продолжительности применения.

Авторы заявляют об отсутствии конфликта интересов.

ЛИТЕРАТУРА

1. Василенко Ю. С. Голос. Фониатрические аспекты. М.: Энергоиздат, 2002. С. 186–195.
2. Крюков А. И., Романенко С. Г., Павлихин О. Г., Гуров А. В., Изотова Г. Н. Острый ларингит: диагностика и лечебная тактика. *РМЖ.* 2012;27:1360-1364.
3. Рязанцев С. В. Морская вода в ринологии. *Новости оториноларингологии и логопатологии.* 2002;3:33-37.
4. Рязанцев С. В., Тимчук Л. Э. Опыт применения препарата на основе гипертонического раствора морской воды в лечении острых фарингитов. *Российская оториноларингология.* 2008;4:181-185.
5. Ряпова Э. И. Ларингит: Этиология, клиника, диагностика и лечебная тактика. *Инновации. Наука. Образование.* 2021;32:2205-2209. https://www.elibrary.ru/item.asp?id=45842514&
6. Солдатский Ю. Л. Острый ларингит. Рациональная фармакотерапия заболеваний уха, горла и носа: руководство для практикующих врачей. М.: Литтера, 2011. С. 403.
7. Мухина В. И., Зарипова Т. Н. Терапия острых и обострений хронических ларингитов у пациентов голосоречевых профессий: клиническая оценка результатов. *Академический журнал Западной Сибири.* 2012;1:13. https://www.elibrary.ru/item.asp?id=20424017

8. Пискунов Г. З., Васина Л. А., Антогова И. Б. Влияние препарата Аквамарис на цилиарную активность реснитчатых клеток у больных полипозным риносинуситом. *Российская ринология.* 2008;2:45-46.
9. Васина Л. А., Карабаева Г. С. Влияние препарата Аквамарис на цилиарную активность мерцательных клеток слизистой оболочки носа у больных полипозным риносинуситом. *Кремлевская медицина.* 2008;1:13-15.
10. Азнабаева Л. Ф., Арефьева Н. А., Даянов А. Н. Особенности местного иммунитета слизистой оболочки гортани в норме и при хронической воспалительной патологии. *Медицинские науки.* 2011;9:373-377.
11. Lee K., Young Kang C., Choi I. H., Kim T. H. Association of sinonasal Factors with Chronic Laryngitis in Korean Adults. *JAMA otolaryngology.* 2019;145:919-925. https://doi.org/10.1001/jamaoto.2019.2134
12. Campagnolo A., Benninger M. S. Allergic Laryngitis:chronic laryngitis and allergic sensitization. *Brazilian Journal of Otprhinolaryngology.* 2019; 85:3:263-266. https://doi.org/10.1016/j.bjorl.2019.02.001
13. Stachler R. J., francis D. O., Schwartz S. R., Damask C. C., Digoy G. P., Krouse H. J., McCoy S. J., Ouellette D. R., Patel R. R., Reavis C. C. W., Smith L. J., Smith M., Strode S. W., Woo P., Nnacheta L. C. Clinical Practice Guideline:Hoarseness (Dysphonia) (Update). *Otolaryngology-Head and Neck Surgery.* 2018;158:1:42. https://doi.org/10.1177/0194599817751030
14. Reiter R., Hoffmann T. K., Pickhard A., Brosch S. Hoarseness-causes and treatments. *Deutsches Arzteblatt International.* 2015;112:329-337. https://doi.org/10.3238\arztebl.2015.0329

REFERENCES

1. Vasilenko Yu. S. Phoniatric aspects. Moscow: Energoizdat, 2002. P. 186-195. (In Russ.)
2. Kryukov A. I., Romanenko S. G., Pavlihin O. G., Gurov A. V., Izotova G. N. Acute laryngitis: diagnosis and treatment tactics. *RMZh.* 2012;27:1360-1364. (In Russ.)
3. Ryazancev S. V. Sea water in rhinology. *Novosti otorinolaringologii i logopatologii.* 2002;3:33-37. (In Russ.)
4. Ryazancev S. V., Timchuk L. E. Experience in the use of a drug based on a hypertonic solution of sea water in the treatment of acute pharyngitis. *Rossiiskaya otorinolaringologiya.* 2008;4:181-185. (In Russ.)
5. Ryapova E. I. Laryngitis: Etiology, clinic, diagnostics and treatment tactics. *Innovatsii. Nauka. Obrazovanie.* 2021;32:2205-2209 (In Russ.). https://www.elibrary.ru/item.asp?id=45842514&
6. Soldatskii Yu. L. Rational pharmacotherapy of diseases of the ear, nose and throat: A guide for practitioners. Moscow: Littera. 2011. P. 403. (In Russ.)
7. Muhina V. I., Zaripova T. N. Therapy of acute and exacerbations of chronic laryngitis in patients with vocal professions: a clinical evaluation of the results. *Akademicheskii zhurnal Zapadnoi Sibiri*. 2012;1:13. (In Russ.) https://www.elibrary.ru/item.asp?id=20424017
8. Piskunov G. Z., Vasina L. A., Antogova I. B. Effect of Aquamaris on ciliary activity of ciliated cells in patients with polypous rhinosinusitis. *Rossiiskaya rinologiya.* 2008;2:45-46. (In Russ.)
9. Vasina L. A., Karabaeva G. S. Influence of Aquamaris on ciliary activity of ciliated cells of the nasal mucosa in patients with rhinosinusitis. *Kremlevskaya medicina.* 2008;1:13-15. (In Russ.)
10. Aznabaeva L.F., Aref'eva N.A., Dayanov A.N. Features of local immunity of the mucous membrane of the larynx in normal conditions and in chronic inflammatory pathology. *Medicinskie nauki.* 2011;9:373-377. (In Russ.)
11. Lee K., Young Kang C., Choi I. H., Kim T. H. Association of sinonasal Factors with Chronic Laryngitis in Korean Adults. *JAMA otolaryngology.* 2019;145:919-925. https://doi.org/10.1001/jamaoto.2019.2134
12. Campagnolo A., Benninger M. S. Allergic Laryngitis:chronic laryngitis and allergic sensitization. *Brazilian Journal of Otprhinolaryngology.* 2019; 85:3:263-266. https://doi.org/10.1016/j.bjorl.2019.02.001
13. Stachler R. J., francis D. O., Schwartz S. R., Damask C. C., Digoy G. P., Krouse H. J., McCoy S. J., Ouellette D. R., Patel R. R., Reavis C. C. W., Smith L. J., Smith M., Strode S. W., Woo P., Nnacheta L. C. Clinical Practice Guideline:Hoarseness(Dysphonia) (Update). *Otolaryngology-Head and Neck Surgery.* 2018;158:1:42. https://doi.org/10.1177/0194599817751030
14. Reiter R., Hoffmann T. K., Pickhard A., Brosch S. Hoarseness-causes and treatments. *Deutsches Arzteblatt International.* 2015;112:329-337. https://doi.org/10.3238\arztebl.2015.0329

Информация об авторах

✉ **Ураскулова Белла Барадиновна** – кандидат медицинских наук, доцент кафедры оториноларингологии, хирургии головы и шеи, Медицинский институт Северо-Кавказской государственной академии; ординатор отделения оториноларингологии, Карачаево-Черкесская республиканская клиническая больница (369000, Черкесск, ул. Ставропольская, д. 36); e-mail: uraskulova_bella@mail.ru

ORCID: https://orcid.org/0000-0003-1596-0410

Гюсан Арсентий Оникович – заслуженный врач РФ, профессор, доктор медицинских наук, заведующий кафедрой оториноларингологии, хирургии головы и шеи, Медицинский институт Северо-Кавказской государственной академии; заведующий отделением взрослой оториноларингологии, Карачаево-Черкесская республиканская клиническая больница (369000, Черкесск, ул. Ставропольская, д. 36); e-mail: gujsan@mail.ru

ORCID: https://orcid.org/0000-0001-8792-502X

Information about authors

✉ **Bella B. Uraskulova** – MD Candidate, Associate Professor, Department of Otorhinolaryngology, Head and Neck Surgery, Medical Institute of the North Caucasus State Academy (36, Stavropolskaya Str., Cherkessk, Russia, 369000); Resident of the Department of Otorhinolaryngology, Karachay-Cherkess Republican Clinical Hospital; e-mail: uraskulova_bella@mail.ru

ORCID: https://orcid.org/0000-0003-1596-0410

Arsentii O. Gyusan – Honored Doctor of the Russian Federation, Professor, MD, Head of the Department of Otorhinolaryngology, Head and Neck Surgery, Medical Institute of the North Caucasus State Academy (36, Stavropolskaya Str., Cherkessk, Russia, 369000); Head of the Department of Adult Otorhinolaryngology, Karachay-Cherkess Republican Clinical Hospital; e-mail: gujsan@mail.ru

ORCID: https://orcid.org/0000-0001-8792-502X