УДК 611.315:616.315.4:616.24-008.844
https://doi.org/10.18692/1810-4800-2022-5-55-61

Анатомо-морфологические особенности строения мягкого нёба у пациентов с храпом и синдромом обструктивного апноэ сна

А. Ю. Овчинников[1], М. А. Эдже[1], М. Н. Потемкин[1]

[1] *Московский государственный медико-стоматологический университет имени А. И. Евдокимова, Москва, Россия*

В исследовании участвовали 73 пациента с храпом и апноэ во сне в возрасте от 25 до 74 лет, которым в качестве хирургического лечения были проведены реконструктивные вмешательства на мягком нёбе. В рамках предоперационного обследования всем пациентам проводился ночной респираторный мониторинг в целях выявления и оценки тяжести дыхательных расстройств во сне. Проводились гистологический анализ всех удаленных во время операции тканей и сопоставление выявленных изменений с визуальной картиной при фарингоскопическом осмотре. В зависимости от фарингоскопической картины было выделено 5 основных типов мягкого нёба, на основании чего больные были разделены на 5 групп. Наиболее легкие клинические проявления СОАС были отмечены у больных из 1-й и 2-й групп, а наиболее тяжелые – у пациентов из 4-й группы. Морфологические изменения были представлены реактивными явлениями слизистой оболочки, отеком стромы, трансформацией слизистых желез, увеличением сосудистого компонента и развитием хронического воспаления. Анализируя полученные результаты, отмечена связь между тяжестью СОАС и морфологическими особенностями удаленных нёбных язычков, можно предположить, что 5 типов мягкого нёба являются последовательно сменяющими друг друга стадиями одного патофизиологического процесса.
Ключевые слова: храп, увулопалатопластика, мягкое нёбо, индекс апноэ/гипопноэ, респираторный мониторинг, синдром обструктивного апноэ сна, гистология.

Для цитирования: Овчинников А. Ю., Эдже М. А., Потемкин М. Н. Анатомо-морфологические особенности строения мягкого нёба у пациентов с храпом и синдромом обструктивного апноэ сна. *Российская оториноларингология.* 2022;21(5):55–61. https://doi.org/10.18692/1810-4800-2022-5-55-61

Anatomical and morphological features of structure of soft palate in patients with snoring and obstructive sleep apnea syndrome

A. Yu. Ovchinnikov[1], M. A. Edzhe[1], M. N. Potemkin[1]

[1] *Evdokimov Moscow State University of Medicine and Dentistry, Moscow, Russia*

The study involved 73 patients with snoring and sleep apnea, aged 25 to 74 years, who underwent reconstructive interventions on the soft palate as a surgical treatment. As part of the preoperative examination, all patients underwent night respiratory monitoring in order to identify and assess the severity of respiratory disorders during sleep. A histological analysis of all tissues removed during the operation and a comparison of the identified changes with the visual picture during a pharyngoscopic examination were carried out. Depending on the pharyngoscopy, 5 main types of soft palate were identified, on the basis of which the patients were divided into 5 groups. The mildest clinical manifestations of obstructive sleep apnea (OSA) were noted in patients from groups 1 and 2, and the most severe, in patients from group 4. Morphological changes were represented by reactive phenomena of the mucous membrane, stromal edema, transformation of the mucous glands, an increase in the vascular component, and the development of chronic inflammation. Analyzing the results obtained, a relationship was noted between the severity of OSA and the morphological features of the removed palatine uvula. It can be assumed that 5 types of soft palate are the stages of one pathophysiological process successively replacing one another.
Keywords: snoring, uvulopalatoplasty, soft palate, apnea/hypopnea index, respiratory monitoring, obstructive sleep apnea syndrome, histology.

For citation: Ovchinnikov A. Yu., Edzhe M. A., Potemkin M. N. Anatomical and morphological features of structure of soft palate in patients with snoring and obstructive sleep apnea syndrome. *Rossiiskaya otorinolaringologiya*. 2022;21(5):55-61. https://doi.org/10.18692/1810-4800-2022-5-55-61

© Коллектив авторов, 2022

Введение

Синдром обструктивного апноэ сна (СОАС) – многофакторное заболевание, возникающее в результате сужения дыхательных путей во сне преимущественно на уровне глотки, проявляющееся громким храпом и остановками дыхания во сне, приводящее к целому ряду осложнений со стороны сердечно-сосудистой, нервной, эндокринной систем, а также провоцирующее опасные социальные проблемы (ДПТ в результате засыпания за рулем и т. д.). Диагноз СОАС устанавливается на основании полисомнографического исследования сна или его упрощенных модификаций (респираторный и кардиореспираторный мониторинг). Тяжесть заболевания оценивается по индексу апноэ/гипопноэ (ИАГ): до 5 эпизодов апноэ в час – простой храп, от 5 до 14 – СОАС легкой степени, от 15 до 29 – СОАС средней степени, 30 и более – тяжелая степень заболевания. У больных с храпом и СОАС одной из причин сужения верхних дыхательных путей (ВДП) во сне является гипертрофия мягкого нёба [1].

Мягкое нёбо является продолжением твердого нёба и представляет собой дупликатуру слизистой оболочки, в которой находятся мышцы вместе с фиброзной пластинкой (нёбным апоневрозом), а также железы. Свободный край мягкого нёба свисает вниз и кзади, имея посредине выступ в виде язычка [2]. Нормальное мягкое нёбо при фарингоскопическом исследовании тонкое, гладкое, слизистая оболочка розового цвета, язычок правильной формы, длина около 6 мм, ширина и толщина около 5 мм, небная занавеска хорошо подвижна. При морфологическом исследовании основу нормального мягкого нёба составляет сухожильно-мышечная пластинка. Слизистая оболочка со стороны полости рта образована многослойным плоским неороговевающим эпителием [3, 4].

В доступной отечественной и зарубежной литературе крайне мало научно-исследовательских работ, посвященных анатомо-морфологическим изменениям мягкого нёба у больных с СОАС. В статьях, посвященных данной проблеме, основной целью исследования является определение патогенеза возникновения гипертрофии мягкого нёба. Существуют доказательства различных патогенетических сценариев: повышенная травматизация, хроническое воспаление, отложение жировой ткани и другие. В статье Т. Р. Батыршина с соавт. (2016) оценивалась гистологическая структура нёбных язычков в зависимости от возраста больных, отмечено, что у больных в возрасте от 20 до 59 лет в мягких тканях преобладают воспалительно-деструктивные процессы, а у пациентов старше 60 лет наблюдаются хронические воспалительные процессы с грубой перестройкой тканей предположительно на фоне длительной травматизации мягкого нёба за счет постоянного биения мягких тканей во время храпа [5]. В другом исследовании Н. В. Тарасова с соавт. (2011) выделяет два основных фактора, обусловливающих гипертрофию мягкого нёба у больных с СОАС: чрезмерное отложение жировой ткани и гиперплазию железистых структур. При крайней степени ожирения жировые клетки расслаивают мышечные волокна неба, что приводит ко вторичному снижению тонуса мышц, провисанию неба, его гипертрофии. Автор также высказывает предположение, что храп является причиной нарушения выделительной функции желез из-за отека слизистой оболочки неба, что сопровождается растяжением стенок протоков и наполнением их секретом и в конечном результате способствует развитию гипертрофии мягкого нёба [6]. Существенным недостатком этих двух наблюдений стоит считать отсутствие данных объективной оценки тяжести СОАС. В работе J. Panek et al. (2020) исследовалась степень активности маркеров тканевого воспаления в биоптатах нёбного язычка и нёбных дужек у пациентов с храпом и апноэ сна в сравнении с группой больных, не имеющих храпа (в группе контроля пациентам, не страдающим от храпа, проводилась тонзиллэктомия по поводу хронического тонзиллита со взятием биопсии мягкого нёба). Степень выраженности местного воспаления в мягких тканях глотки, в частности накопление Т-лимфоцитов, коррелировала с тяжестью СОАС, кроме того, обнаружены специфические маркеры повреждения нервных волокон [7]. Однако ни в одной из данных работ не оценивалось наличие связи между фарингоскопической картиной, тяжестью заболевания и морфологическими изменениями.

Цель исследования

Оценить анатомо-морфологические особенности строения мягкого нёба у пациентов с храпом и СОАС.

Пациенты и методы исследования

В исследование были включены 73 пациента, проходивших плановое хирургическое лечение по поводу храпа и СОАС в оториноларингологическом отделении Клинического медицинского центра МГМСУ им. А. И. Евдокимова с 2017 по 2020 г. Среди них 59 (80,8%) мужчин и 14 (19,2%) женщин. Возраст пациентов варьировался в диапазоне от 25 до 74 лет (средний возраст 44,2±12,5 года).

В исследование включались пациенты с храпом и/или апноэ во сне, которым выполнялись реконструктивные операции на мягком нёбе (как отдельный вид лечения, так и в сочетании с ринохирургией). Сбор жалоб и анамнеза дополнялся стандартизированным опросником Berlin

Questionnaire© Sleep Apnea и шкалой дневной сонливости Эпворта. Рутинный инструментальный осмотр состоял в проведении передней и задней риноскопии, мезофарингоскопии, непрямой ларингоскопии, эндоскопическом исследование ВДП при помощи жесткого эндоскопа Karl Storz с оптикой 0° и 30° и проведением пробы Мюллера, а также в состоянии медикаментозно-индуцированного сна (слипвидеоэндоскопия) при невозможности точно установить уровень обструкции обычными методиками. Всем больным перед операцией и после нее проводился расширенный респираторный мониторинг с использованием системы Apnea Link Air (Австрия), позволяющий оценить изменение сатурации (SpO_2), количество эпизодов апноэ и частоту храпа.

В зависимости от фарингоскопической картины все пациенты были разделены на 5 доминирующих типов, описание которых легло в основу создания классификации типов мягкого нёба у пациентов с храпом и СОАС: тип-1 – длинный, тонкий нёбный язычок, опускающийся до уровня языка, внешне похожий на тонкую свисающую каплю, другие анатомические структуры не изменены; тип-2 – нёбный язычок увеличен в ширину (ширина превышает $^1/_3$ расстояния между нёбными дужками), массивный, нёбные дужки нормальные; тип-3 – задние нёбные дужки гипертрофированы, визуально напоминают капюшон кобры, язычок на фоне больших дужек визуально не увеличен, мышечный тонус снижен; тип-4 – язычок и нёбные дужки гипертрофированы, дряблой консистенции, имеют выраженную складчатость, ткани флотируют даже при обычном дыхании (визуально такой тип можно сравнить с парусами); тип-5 – сочетание гипертрофии нёбных миндалин 2–3-й степени с гипертрофией мягкого нёба (рис. 1).

Для оценки патоморфологических изменений мягкого нёба у больных с храпом и СОАС все удаленные ткани отправлялись на гистологическое исследование. Окраска препаратов проводилась гематоксилин-эозином.

Результаты и анализ исследований

Среди исследуемых преобладали мужчины, как в общей выборке, так и в каждой отдельной группе ($p = 0{,}001$). В группах 1, 2, 3 и 5 преобладали пациенты, средний возраст которых не превышал 50 лет, в то время как группе 4 средний возраст больных был выше 50 лет ($p < 0{,}05$). По результатам осмотра глотки патологические изменения мягкого нёба по 1-му типу выявлены у 20 (27,4%), тип 2 – 12 (16,4%), тип 3 – 27 (37%), тип 4 – 7 (9,6%), тип 5 – 7 (9,6%) пациентов. При оценке антропометрических данных в группах 1 и 2 чаще отмечалось наличие у больных избыточной массы, в 3-й группе преобладали пациенты с избыточной массой тела, а также с ожирением 1-й степени, а в группе 4 обследуемые чаще имели ожирение 2-й степени ($p = 0{,}001$). Оценивая выраженность храпа по результатам анкетирования, отмечено, что в группах 1 и 2 в большинстве наблюдений громкость храпа была сопоставима с разговорной речью, а в группах 3, 4 и 5 громкость храпа чаще превышала громкость разговора ($p < 0{,}05$). Сочетанная патология полости носа, которая могла бы способствовать развитию или усугублению СОАС, чаще была отмечена у пациентов с 3-м патологическим вариантом нёба – 14 (19,7%) наблюдений, однако встречалась и в других группах. По данным объективного исследования сна у пациентов из 1-й группы чаще выявлялся простой храп, у пациентов 2-й группы чаще выявлялся СОАС легкой степени, в группах 3 и 5 все степени СОАС фиксировались равномерно ($p < 0{,}05$), а в группе 4 у больных выявлялись исключительно тяжелые формы нарушения дыхания во сне ($p = 0{,}007$) (табл. 1).

При гистологическом исследовании оценивались изменения эпителия, стромы, степень развития сосудистой ткани и железистого аппарата, а также выраженность воспалительных признаков. Полученные результаты приведены в табл. 2.

При оценке выраженности патоморфологических изменений в группе 1 в многослойном эпителии в большинстве наблюдений отмечался умеренно выраженный очаговый акантоз (утол-

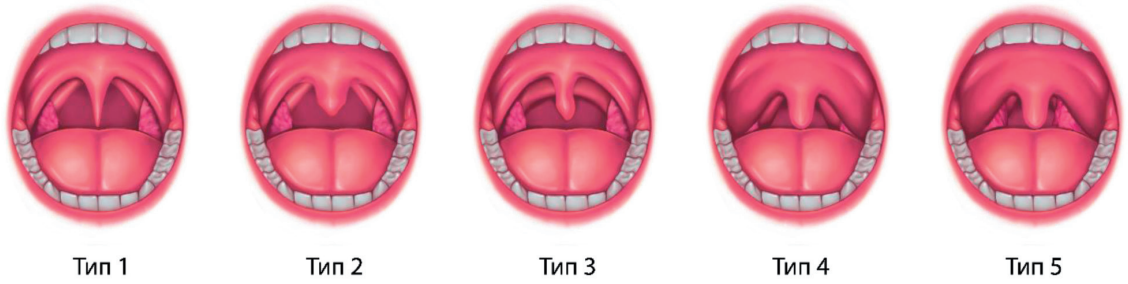

Рис. 1. Варианты строения мягкого нёба у больных с храпом и СОАС (пояснение в тексте)
Fig. 1. Variants of the structure of the soft palate in patients with snoring and OSAS (explanation in the text)

Таблица 1

Клиническая характеристика групп больных с храпом и СОАС в зависимости от особенностей строения мягкого нёба (n = 73)

Table 1

Clinical characteristics of groups of patients with snoring and OSAS, depending on the structural features of the soft palate (n = 73)

Оцениваемый параметр		Номер группы				
		1	2	3	4	5
Количество пациентов, чел. (%):		20 (27,4)	12 (16,4)	27 (37)	7 (9,6)	7 (9,6)
женщин		2 (2,7)	3 (4,1)	8 (10,1)	1 (1,4)	0
мужчин		18 (24,7)	9 (12,3)	19 (26)	6 (8,2)	7 (9,6)
Средний возраст (лет)		44,3 ±11,1	41,2±11,8	45±15,8	51,7±12,5	38,7±11,1
Масса тела, чел. (%):	норма (по ИМТ*)	4 (5,5)	4 (5,5)	3 (4,1)	0	1 (1,4)
	избыточная	11 (15,1)	5 (6,8)	13 (17,8)	1 (1,4)	3 (4,1)
	ожирение 1-й ст.	4 (5,5)	2 (2,7)	9 (12,3)	2 (2,7)	0
	ожирение 2-й ст.	0	1 (1,4)	0	4 (5,5)	2 (2,7)
	ожирение 3-й ст.	1 (1,4)	0	2 (2,7)	0	1 (1,4)
Фарингоскопическая картина (описание в тексте)		Тип 1	Тип 2	Тип 3	Тип 4	Тип 5
Интенсивность храпа, чел. (%)**:	тише, чем разговор	3 (15)	2 (16,7)	2 (7,4)	–	–
	также как разговор	14 (70)	8 (66,6)	12 (44,4)	2 (28,6)	3 (42,9)
	громче, чем разговор	7 (35)	2 (16,7)	13 (48,2)	5 (71,4)	4 (57,1)
Степень тяжести дыхательных нарушений во сне, чел. (%):	храп (ИАГ < 5 эпизодов в час)	8 (40)	4 (33,3)	5 (18,5)	–	3 (42,9)
	СОАС легкой степени (ИАГ < 15 эпизодов в час)	6 (30)	5 (41,7)	8 (29,6)	–	–
	СОАС средней степени (ИАГ < 30 эпизодов в час)	4 (20)	3 (25)	6 (22,3)	2 (26,6)	1 (14,2)
	СОАС тяжелой степени (ИАГ ≥ 30 эпизодов в час)	2 (10)	–	8 (29,6)	5 (71,4)	3 (42,9)

* По ИМТ (кг/м^2): 18,5 – 24,9 норма; 25 – 29,9 избыточная масса тела; 30 – 34,9 ожирение 1-й ст.; 35 – 39,9 ожирение 2-й ст.; 40 и более ожирение 3-й ст.

** Оценка интенсивности храпа по опроснику Berlin Questionnaire© Sleep Apnea.

щение эпителия с удлинением межсосочковых отростков) – 16 (80%) пациентов, ангиоматоз (избыточное развитие и полнокровие сосудов) носил в основном умеренный характер – 15 (75%) наблюдений, отек стромы чаще не наблюдался – 14 (70%), а также умеренная степень выраженности признаков хронического воспаления – 16 (80%). В группе 2 результаты были схожи с группой 1, однако в отличие от нее с большей частотой встречался умеренный миксоматоз стромы – 9 (75 %) наблюдений. В группе 3 в многослойном плоском эпителии преобладал выраженный очаговый акантоз – 18 (66,6%) случаев, в отличие от предыдущих групп изменения сосудов преимущественно носили резко выраженный характер – 20 (74,1%) пациентов, также большей частью регистрировался резко выраженный очаговый отек стромы от 20 (74,1%), умеренно выраженные признаки хронического воспаления от 10 (83,4%) пациентов. Патоморфологическими особенностями группы 4 являлись наличие в покровном эпителии очагового папилломатоза – 5 (71,4%), резко выраженный ангиоматоз – 6 (85,7%), резко выраженный диффузный отек стромы – 5 (71,4%) (рис. 2, Б), а также резко выраженные признаки хронического воспаления – 6 (85,7%) наблюдений. У пациентов из группы 5 обращали на себя внимание резко выраженный ангиоматоз в сочетании с кавернозной трансформацией – 3 (42,85%) (рис. 2, А), резко выраженные признаки хронического воспаления (как в группе 4) (рис. 2, В), выраженный очаговый акантоз (как в группе 3) и умеренно выраженный отек стромы (наблюдаемый в группах 2 и 3). Изменения же-

Таблица 2

Количественная оценка, чел. (%), патоморфологических изменений в удаленных нёбных язычках у пациентов с храпом и СОАС (n = 73)

Table 2

Quantitative assessment of pathomorphological changes in the removed uvula in patients with snoring and OSAS (n = 73)

Морфологическая характеристика		Номер группы				
Оцениваемые параметры	Степень выраженности	1	2	3	4	5
Многослойный плоский эпителий	Умеренно выраженный очаговый акантоз	16 (80)	9 (75)	7 (26)	1 (14,3)	1 (14,3)
	Выраженный очаговый акантоз	3 (15)	2 (16,7)	18 (66,6)	1 (14,3)	6 (85,7)
	Выраженный очаговый папилломатоз	1 (5)	1 (8,3)	2 (7,4)	5 (71,4)	–
Ангиоматоз	Не выражен	2 (10)	1 (1,3)	–	–	–
	Умеренно выраженный	15 (75)	8 (66,7)	6 (22,2)	1 (14,3)	1 (14,3)
	Резко выраженный	3 (15)	3 (25)	20 (74,1)	6 (85,7)	3 (42,85)
	Резко выраженный в сочетании с кавернозной трансформацией	–	–	1 (3,7)	–	3 (42,85)
Отек стромы	Не выражен	14 (70)	2 (16,7)	1 (3,7)	–	1 (14,3)
	Умеренно выраженный	5 (25)	9 (75)	5 (18,5)	1 (14,3)	4 (57,1)
	Резко выраженный диффузный	1 (5)	–	5 (18,5)	5 (71,4)	1 (14,3)
	Резко выраженный очаговый	–	1 (8,3)	16 (59,3)	1 (14,3)	1 (14,3)
Признаки хронического воспаления	Не выражены	1 (5)	1 (8,3)	2 (7,4)	–	–
	Умеренно выраженные	16 (80)	10 (83,4)	18 (66,6)	1 (14,3)	1 (14,3)
	Резко выраженный	3 (15)	1 (8,3%)	7 (26)	6 (85,7)	5 (71,4)

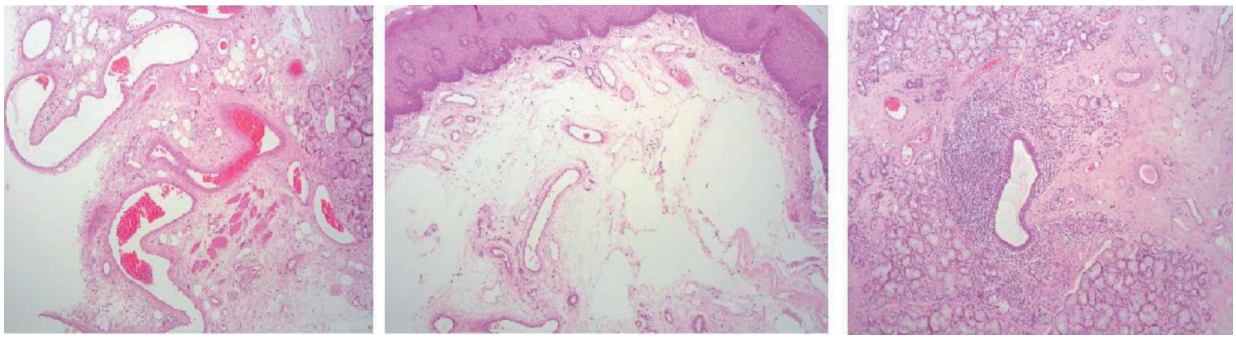

А Б В

Рис. 2. Микрофотографии препаратов удаленных нёбных язычков у больных с храпом и СОАС: А – резко выраженный ангиоматоз с кавернозной трансформацией части сосудов (×50); Б – выраженный миксоматоз стромы (×50); В – выраженный перидуктальный и интралобулярный лимфоплазмоцитарный инфильтрат в слизистых железах (×50)

Fig. 2. Micrographs of preparations of removed palatine tongues in patients with snoring and OSAS: A – pronounced angiomatosis with cavernous transformation of a part of the vessels (×50); Б – pronounced myxomatosis of the sling (×50); В – pronounced periductal and intralobular lymphoplasmacytic infiltrate in the mucous glands (×50)

Таблица 3

Патоморфологические особенности биоптатов нёбных язычков в зависимости от варианта мягкого нёба

Table 3

Pathomorphological features of uvula biopsy specimens depending on the type of soft palate

Параметр	Тип мягкого нёба				
	1	2	3	4	5
Многослойный плоский эпителий	Очаговый акантоз	Очаговый акантоз	Выраженный очаговый акантоз	Выраженный очаговый папилломатоз	Выраженный очаговый акантоз
Изменения сосудов	Умеренно выраженные	Умеренно выраженные	Выраженные	Выраженные	Резко выраженный в сочетании с кавернозной трансформацией
Отёк стромы (миксоматоз)	Не выражен	Умеренно выраженный	Резко выраженный	Очаговый выраженный миксоматоз	Очаговый умеренно выраженный
Признаки хронического воспаления	Умеренные	Умеренные	Умеренные	Выраженные	Выраженные

лезистого компонента по типу кистозной трансформации наблюдались во всех группах, без существенных особенностей и различий. Таким образом, прослеживается тенденция к постепенному ухудшению патоморфологической картины от группы 1, где изменения в биоптатах нёбных язычков носили легкий характер, к группе 4, где данные изменения оценивались как наиболее тяжелые. Обобщая характер всех выявленных гистологических наблюдений, выделены патоморфологические варианты, чаще встречающиеся в каждой группе (табл. 3).

Обсуждение

Согласно литературным данным наиболее вероятной причиной гипертрофии мягкого нёба у пациентов с СОАС является хроническая травматизация нёбного язычка и дужек при храпе, сопровождающаяся ухудшением морфологической картины и прогрессированием тяжести СОАС. Сопоставляя макроскопические варианты мягкого нёба и обнаруженные в них патоморфологические изменения, установлена зависимость, в которой для 1-го типа мягкого нёба характерны легкие структурные изменения, для типов 2 и 3 гистологическая картина постепенно усугубляется, достигая максимально выраженной перестройки тканей у пациентов с 4-м типом мягкого нёба. Сопоставляя полученные данные с тяжестью СОАС, можно выдвинуть предположение, что описанные фарингоскопические типы являются последовательно необратимо сменяющими друг друга стадиями одного патофизиологического процесса. Выделение в отдельную группу 5 варианта (сочетание с гипертрофией нёбных миндалин) обусловлено в первую очередь объемом хирургического вмешательства, а выраженные признаки воспаления можно объяснить тесным контактом с источником источника хронической инфекции, так как установлено, что гипертрофия нёбных миндалин, даже при отсутствии ангин в анамнезе, практически всегда (от 80 до 100%) сочетается с хроническими воспалительными изменениями [8, 9].

Результаты данного исследования подтверждают и дополняют материалы ранее опубликованных научных работ, посвященных морфологическим особенностям мягкого нёба при СОАС. Выявленная взаимосвязь между возрастом пациентов и глубиной патоморфологических изменений была отмечена также в статье Т. В. Батыршина с соавт. (2016), однако в данной работе визуальное состояние мягкого нёба не учитывалось при гистологической оценке, а также не указывалась степень тяжести клинической картины [5]. В отличие от статьи Н. В. Тарасовой с соавт. (2011), где акцент был сделан исключительно на больных с храпом, страдающих ожирением (без оценки тяжести СОАС), а также на оценке отложения жировой ткани в мягком нёбе и особенностей железистых структур, в нашей работе освещены изменения во всех гистологических слоях, исследуемых биоптатов, кроме того, не выявлено связи между строением слизистых желез и тяжестью СОАС. Наиболее тесно полученные в данной работе результаты перекликаются с исследованием J. Panek et al. (2020), где установлена связь между интенсивностью патоморфологических изменений (выраженность хронического воспаления) и тяжестью дыхательных расстройств во сне, однако фарингоскопическая картина в ней также не оценивалась.

Выводы

Представленная оригинальная классификация фарингоскопических особенностей мяг-

кого нёба у пациентов с храпом и СОАС имеет свое обоснование как на клиническом, так и на морфологическом уровне и может быть полезна в практическом применении.

Гистологические изменения удаленных нёбных язычков у пациентов с храпом и СОАС представлены как реактивными явлениями, так и признаками стойкой перестройки тканей на фоне постоянной травматизации тканей и развития хронического воспаления.

Авторы заявляют об отсутствии конфликта интересов.

ЛИТЕРАТУРА

1. Бузунов Р. В., Легейда И. В., Царева Е. В. Храп и синдром обструктивного апноэ сна у взрослых и детей. Практическое руководство для врачей. М.: УДП РФ, 2013. 121 с.
2. Hans Behrbohm, Oliver Kaschke, Ear, Nose, and Throat Diseases: With Head and Neck Surgery, 2016. 776 с.
3. Елизарова Л. Н., Ракша А. П., Гринчук В. И. Клинико-морфологическая характеристика мягкого неба у больных с хронической ронхопатией. *Вестник оториноларингологии.* 2005;3:20–24.
4. Носуля Е. В., Ким И. А., Винников А. К. Болезни глотки. М.: Медицинское информационное агентство, 2017. 96 с.
5. Батыршин Т. Р., Абдульянов В. А., Батыршин Р. Г. Особенности гистоморфологии тканей небного язычка у больных сонным храпом. *Практическая медицина.* 2016;2:27–30.
6. Тарасова Н. В., Рассолов В. А. Влияние некоторых видов гипертрофии мягкого неба и язычка на храп. *Вестник медицинского института «РЕАВИЗ»*. 2011;2:37–44.
7. Panek J., Reszec J., Rogowski M., Olszewska E.: Histological evaluation of soft palate tissues in patients with sleepdisordered breathing. *Otolaryngol Pol.* 2020;74 (1). https://doi.org/10.5604/01.3001.0013.6199
8. Шевлюк Н. Н., Долгов В. А., Артамонова Н. Э. Морфофункциональная характеристика небных миндалин у детей по результатам тонзиллотомии. *Журнал анатомии и гистопатологии.* 2018;7(2):99–102. https://doi.org/ 10.18499/2225-7357-2018-7-2-99-102
9. Карпова Е. П., Ганковская Л. В., Возгомент О. В., Авальян Я. С., Куликова И. Ю., Меркушева Е. Д., Хасанова Е. М. Гипертрофия небных миндалин – возможные подходы в лечении. *Вестник оториноларингологии.* 2020;85(3):57–63. https://doi.org/10.17116/otorino20208503157

REFERENCES

1. Buzunov R. V., Legeida I. V., Tsareva E. V. Khrap i sindrom obstruktivnogo apnoe sna u vzroslykh i detei. Prakticheskoe rukovodstvo dlya vrachei. Moscow, 2013. (In Russ.)
2. Hans Behrbohm, Oliver Kaschke, Ear, Nose, and Throat Diseases: With Head and Neck Surgery, 2016. 776 p.
3. Elizarova L. N., Raksha A. P., Grinchuk V. I. Kliniko-morfologicheskaya kharakteristika myagkogo neba u bol'nykh s khronicheskoi ronkhopatiei. *Vestnik otorinolaringologii.* 2005;3:20-24. (In Russ.)
4. Nosulya E. V., Kim I. A., Vinnikov A. K. *Bolezni glotki.* M.: Meditsinskoe informatsionnoe agentstvo, 2017. 96 p. (In Russ.)
5. Batyrshin T. R., Abdul'yanov V. A., Batyrshin R. G. Osobennosti gistomorfologii tkanei nebnogo yazychka u bol'nykh sonnym khrapom. *Prakticheskaya meditsina.* 2016; 2:27-30 (In Russ.)
6. Tarasova N. V., Rassolov V. A. Vliyanie nekotorykh vidov gipertrofii myagkogo neba i yazychka na khrap. *Vestnik meditsinskogo instituta „REAVIZ“*. 2011;2:37-44 (In Russ.)
7. Panek J., Reszec J., Rogowski M., Olszewska E.: Histological evaluation of soft palate tissues in patients with sleepdisordered breathing. *Otolaryngol Pol.* 2020;74 (1). https://doi.org/10.5604/01.3001.0013.6199
8. Shevlyuk N. N., Dolgov V. A., Artamonova N. E. Morphofunctional characteristics of palatine tonsils in children by the results of tonsillotomy. *Journal of Anatomy and Histopathology.* 2018;7(2):99-102. (In Russ.) https://doi.org/10.18499/2225-7357-2018-7-2-99-10
9. Karpova E. P., Gankovskaya L. V., Vozgoment O. V., Avalyan Ya. S., Kulikova I. Yu., Merkusheva E. D., Khasanova E. M. Hypertrophy of palatine tonsils – possible treatment approaches. *Vestnik otorinolaringologii.* 2020;85(3):57-63. (In Russ.). https://doi.org/10.17116/otorino20208503157

Информация об авторах

Овчинников Андрей Юрьевич – доктор медицинских наук, профессор, кафедра оториноларингологии, Московский государственный медико-стоматологический университет имени А. И. Евдокимова (111398, Россия, Москва, Кусковская ул., д. 1а, стр. 4).
ORCID: https://orcid.org/0000-0002-7262-1151

Эдже Майя Александровна – кандидат медицинских наук, доцент, кафедра оториноларингологии, Московский государственный медико-стоматологический университет имени А. И. Евдокимова (111398, Россия, Москва, Кусковская ул., д. 1а, стр. 4).
ORCID: https://orcid.org/0000-0001-9509-9039

✉ **Потемкин Максим Николаевич** – аспирант кафедры оториноларингологии, Московский государственный медико-стоматологический университет имени А. И. Евдокимова (111398, Россия, Москва, Кусковская ул., д. 1а, стр. 4); e-mail: maxpotem@mail.ru
ORCID: https://orcid.org/0000-0002-5469-7195

Information about authors

Andrei Yu. Ovchinnikov – MD, Professor, Department of Otorhinolaryngology, Evdokimov Moscow State University of Medicine and Dentistry (building 4, 1a, Kuskovskaya str., Moscow, Russia, 111398).
ORCID: https://orcid.org/0000-0002-7262-1151

Edzhe Maiya A. – MD Candidate, Associate Professor, Department of Otorhinolaryngology, Evdokimov Moscow State University of Medicine and Dentistry (building 4, 1a, Kuskovskaya str., Moscow, Russia, 111398).
ORCID: https://orcid.org/0000-0001-9509-9039

✉ **Maksim N. Potemkin** – Post Graduate Student of the Department of Otorhinolaryngology, Evdokimov Moscow State University of Medicine and Dentistry (building 4, 1a, Kuskovskaya str., Moscow, Russia, 111398); e-mail: maxpotem@mail.ru
ORCID: https://orcid.org/0000-0002-5469-7195