УДК 616.284-007-089.844
https://doi.org/10.18692/1810-4800-2023-1-8-17

Удаление частичной атретической пластинки при изолированной аномалии развития среднего уха

И. А. Аникин[1], М. В. Комаров[1,2,3], О. И. Гончаров[2]

[1] *Санкт-Петербургский научно-исследовательский институт уха, горла, носа и речи, Санкт-Петербург, 190013, Россия*

[2] *Городская больница № 26, Санкт-Петербург, 196247, Россия*

[3] *Северо-Западный государственный медицинский университет им. И. И. Мечникова, Санкт-Петербург, 191015, Россия*

Врожденные изолированные аномалии развития среднего уха, возникающие вследствие нарушения эмбриогенеза, встречаются приблизительно у 1 из 10 000–15 000 новорожденных и могут вызывать значительное снижение слуха со стороны аномального уха, приводя к задержке психоречевого развития. В частности, одной из редких изолированных аномалий среднего уха является частичная атретическая пластинка, вероятность ее встречаемости не уточнена. В отличие от полной атретической пластинки, частичная имеет меньшую толщину и частично перекрывает вход в барабанную полость со стороны наружного слухового прохода. В данной статье на основе проведенных наблюдений нами представлена выявленная закономерность развития частичных атретических пластинок относительно места их расположения: первый вариант – барабанно-чешуйчатый, при котором пластинка происходит из sutura tympano-squamosa, и второй – барабанно-сосцевидный вариант, при котором она определяется в области sutura tympano-mastoidea. Представлен разработанный способ хирургического лечения изолированных аномалий с частичными атретическими пластинками, с сохранением фиброзного слоя, созданием неоаннулюса путем формирования циркулярной костной канавки, который позволил решить основные проблемы при лечении данной мальформации. Целью исследования работы выступило повышение эффективности хирургического лечения пациентов с аномалиями развития уха, сопровождающимися наличием частичной атретической пластинки. С 2009 по 2018 г. в ФГБУ СПб НИИ ЛОР МЗ РФ было выполнено 16 хирургических вмешательств (16 пациентов, 16 ушей) по поводу изолированных аномалий развития среднего уха с наличием частичной атретической пластинки. В результате исследования определили, что методика сохранения цепи слуховых косточек, даже с учетом ее интраоперационной мобилизации, не зарекомендовала себя как оптимальный метод лечения в связи с выраженным нарастанием костно-воздушного интервала в первые месяцы после операции, что обусловлено рефиксацией тела наковальни и головки молоточка в аттике. Разработанный способ удаления частичных атретических пластинок при врожденных изолированных аномалиях развития среднего уха показал высокую эффективность при оценке отдаленных анатомо-функциональных результатов.

Ключевые слова: изолированные аномалии развития среднего уха, частичная атретическая пластинка, микрохирургия уха, оссикулопластика.

Для цитирования: Аникин И. А., Комаров М. В., Гончаров О. И. Удаление частичной атретической пластинки при изолированной аномалии развития среднего уха. *Российская оториноларингология.* 2023;22(1):8–17. https://doi.org/10.18692/1810-4800-2023-1-8-17

© Коллектив авторов, 2023

Removal of partial atretic plate with isolated middle ear anomaly

I. A. Anikin[1], M. V. Komarov[1,2,3], O. I. Goncharov[2]

[1] *Saint Petersburg Research Institute of Ear, Throat, Nose and Speech, Saint Petersburg, 190013, Russia*

[2] *City Hospital N 26, Saint Petersburg, 196247, Russia*

[3] *Mechnikov Northwest State Medical University, Saint Petersburg, 191015, Russia*

Congenital isolated anomalies of the development of the middle ear arising from a violation of embryogenesis occur in approximately 1 in 10,000–15,000 newborns and can cause significant hearing loss from the abnormal ear, leading to a delay in psycho-speech development. In particular, one of the rare isolated anomalies of the middle ear is a partial atretic plate, the probability of its occurrence has not been specified. Unlike the full atretic plate, the partial plate is thinner and partially blocks the entrance to the tympanic cavity from the side of the external auditory canal. In this article, based on the observations, we present the identified pattern of development of partial atretic plates relative to their location. The first option is tympanosquamous, in which the plate originates from sutura tympano-squamosa; the second is the tympanicmastoidea variant, in which it is determined in the area sutura tympano-mastoidea. A developed method for the surgical treatment of isolated anomalies with partial atretic plates, with the preservation of the fibrous layer, the creation of a neoannulus by forming a circular bone groove, which made it possible to solve the main problems in the treatment of this malformation, is presented. The aim of the study of this work was to increase the effectiveness of surgical treatment of patients with anomalies in the development of the ear accompanied by the presence of a partial atretic plate. From 2009 to 2018, 16 surgical interventions (16 patients, 16 ears) were performed at the Saint Petersburg Research Institute of Ear, Throat, Nose, and Speech for isolated anomalies in the development of the middle ear with the presence of a partial atretic plate. As a result of the study, it was determined that the method of preserving the ossicular chain, even considering its intraoperative mobilization, did not prove to be the best method of treatment due to a pronounced increase in the air-bone gap in the first months after surgery, which is due to refixation of the incus body and the malleus head in attica. The developed method for the removal of partial atretic plates in isolated congenital anomalies in the development of the middle ear has shown its high effectiveness in assessing long-term anatomical and functional results.

Keywords: isolated anomalies of the middle ear, partial atretic plate, ear microsurgery, ossiculoplasty.

For citation: Anikin I. A., Komarov M. V., Goncharov O. I. Removal of partial atretic plate with isolated middle ear anomaly. *Russian Otorhinolaryngology*. 2023;22(1):8-17. https://doi.org/10.18692/1810-4800-2023-1-8-17

Аномалии среднего уха, возникающие вследствие нарушения эмбриогенеза, встречаются приблизительно у 1 из 10 000–15 000 новорожденных и могут вызывать значительное снижение слуха со стороны аномалии, приводя к задержке психоречевого развития [1–4]. В частности, одной из редких изолированных аномалий среднего уха является частичная атретическая пластинка (далее в тексте – ЧАП), вероятность ее встречаемости не уточнена [5, 6].

Анатомически ЧАП представляет собой костную пластинку, находящуюся в плоскости барабанной перепонки со стороны барабанной полости, связанную с костным барабанным кольцом и, как правило, фиксирующую слуховые косточки. В отличие от полной атретической пластинки имеет меньшую толщину и частично перекрывает вход в барабанную полость со стороны наружного слухового прохода [1]. ЧАП может быть разных размеров, закрывая вход в барабанную полость как незначительно, так и субтотально.

С точки зрения эмбриогенеза наличие ЧАП обусловливается частичным нарушением канализации наружного слухового прохода от медиального к латеральному направлению [7].

Практически единственной жалобой, которое отмечают пациенты с ЧАП, является снижение слуха, степень которого зависит от наличия и выраженности аномалий цепи слуховых косточек [6].

Предоперационная диагностика ЧАП при помощи двухмерной компьютерной томографии сопряжена с рядом трудностей, в частности, трудно оценить их объем и связь со слуховыми косточками [5], в большинстве случаев трехмерная визуализация посредством виртуальной КТ эндоскопии позволяет решить эти вопросы [8].

Преимущественно ЧАП сопровождается сужением наружного слухового прохода, напротив, при нормальной конфигурации слухового прохода является сравнительно редкой находкой [6].

Среди множества классификаций изолированных аномалий развития среднего уха лишь немногие учитывают ЧАП. Из более чем 10 классификаций, предложенных на настоящий момент, только в классификации Charachon R. et al. [9] упоминается ЧАП, относимая авторами к 1-му

типу аномалий, то есть: нормальная цепь слуховых косточек, практически неизменная барабанная перепонка с наличием частичной атретической пластинки вокруг рукоятки молоточка.

Классификации, которые бы учитывали наличие частичной атретической пластинки в сочетании с аномалиями других косточек, в современной литературе не встречаются.

Основной проблемой хирургии ЧАП является неудовлетворительный анатомо-функциональный результат, заключающийся в латерализации неотимпанальной мембраны, затуплении переднего меатотимпанального угла (рис. 1), стенозировании наружного слухового прохода, рефиксации слуховых косточек и развитии сенсоневральной тугоухости в послеоперационном периоде в результате вибротравмы. При этом чаще всего причинами неудовлетворительных результатов являются затупление переднего меатотимпанального угла и латерализация неотимпанальной мембраны [9].

Цель исследования

Повышение эффективности хирургического лечения пациентов с аномалиями развития уха, сопровождающимися наличием ЧАП, что осуществлялось посредством разработки нового способа хирургического вмешательства, позволяющего добиться повышения известного по данным литературы уровня анатомо-функциональных результатов.

Пациенты и методы

С 2009 по 2018 г. в ФГБУ СПб НИИ ЛОР МЗ РФ было выполнено 16 хирургических вмешательств (16 пациентов, 16 ушей) по поводу изолированных аномалий развития среднего уха с наличием ЧАП. Средний возраст пациентов составил 12 лет (5–28), 11 лиц мужского пола и 5 – женского.

Всем пациентам в предоперационном периоде проводился следующий объем обследования: отомикроскопия (рис. 2), тональная аудиометрия, импедансометрия, компьютерная томография височных костей (рис. 3), в том числе с виртуальной эндоскопией барабанной полости (рис. 4).

На основе проведенных наблюдений нами была выявлена следующая закономерность развития ЧАП относительно места их расположения: первый вариант – барабанно-чешуйчатый, при котором пластинка происходила из sutura tympano-squamosa, и второй – барабанно-сосцевидный вариант, при котором она определялась в зоне, соответствующей sutura tympano-mastoidea (рис. 5).

Во всех случаях на основе компьютерной томографии исключались нарушения в конфигурации внутреннего уха.

Анатомический результат оценивался на основе отомикроскопии, функциональный – на основе тональной пороговой аудиометрии, выполненной в ранний послеоперационный период и на сроке не менее 6 месяцев.

Результаты и их обсуждение

У всех пациентов с ЧАП наблюдалась та или иная аномалия молоточка, наковальни и стремени: слияние рукоятки молоточка и/или длинной ножки наковальни с ЧАП (рис. 6), сращение молоточка и наковальни в единый конгломерат, фиксация молоточка и/или наковальни к стенкам аттика. Аномальное расположение лицевого нерва наблюдалось у 3 пациентов. Из них – у 1 было раздвоение лицевого нерва (рис. 7, 8), у 2 отмечалось нависание лицевого нерва без костной стенки.

Хирургические вмешательства, проводимые пациентам, были разделены на 3 типа. При 1-м ва-

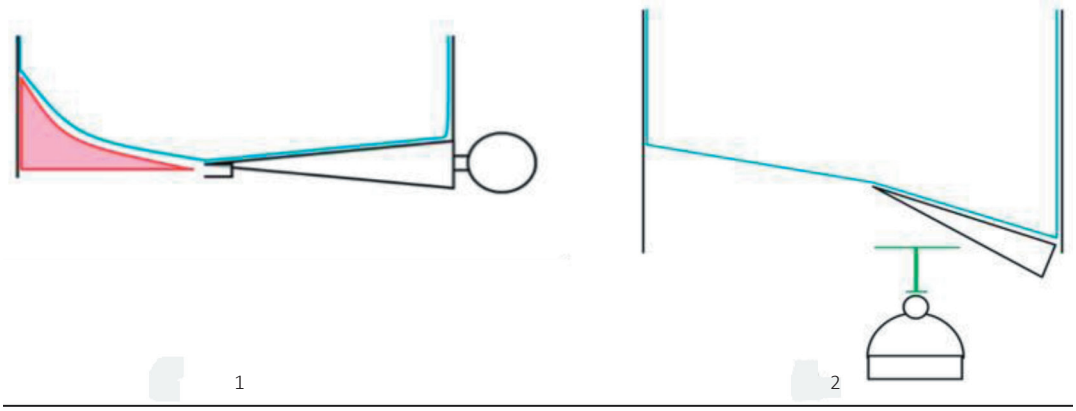

Рис. 1. Варианты неудовлетворительного анатомического результата после операции: 1 – затупление переднего меатотимпанального угла; 2 – латерализация неотимпанальной мембраны

Fig. 1. Variants of an unsatisfactory anatomical result after surgery: 1 – blunting of the anterior tympanomeatal angle; 2 – lateralization of the neo-tympanic membrane

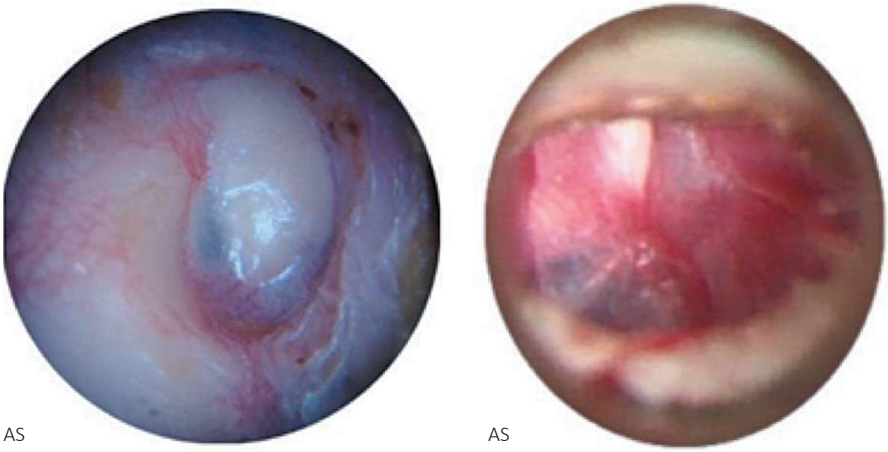

Рис. 2. Предоперационная отоскопическая картина барабанно-чешуйчатых вариантов ЧАП. Отоскопическая картина ориентирована так, что предполагаемый латеральный отросток молоточка на 12 часов

Fig. 2. Preoperative otoscopic picture of tympanic-squamous variants of partial atretic plate (PAP). Otoscopic picture is oriented so that the supposed lateral process of malleus is at 12 o'clock position

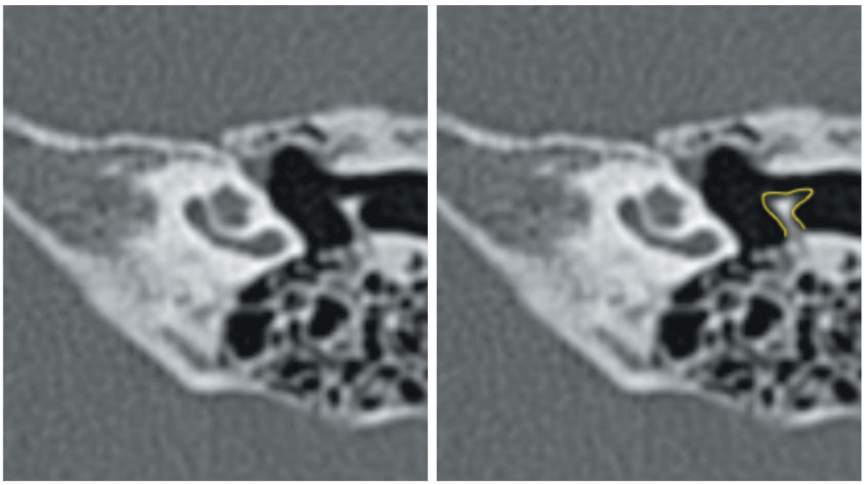

Рис. 3. КТ височных костей, аксиальный срез. Левое ухо. Визуализируется барабанно-сосцевидный вариант ЧАП. Желтой линией отмечен контур ЧАП

Fig. 3. CT of the temporal bones, axial section. Left ear. Tympanomastoid variant of PAP is visualized. Yellow line marks the contour of the PAP

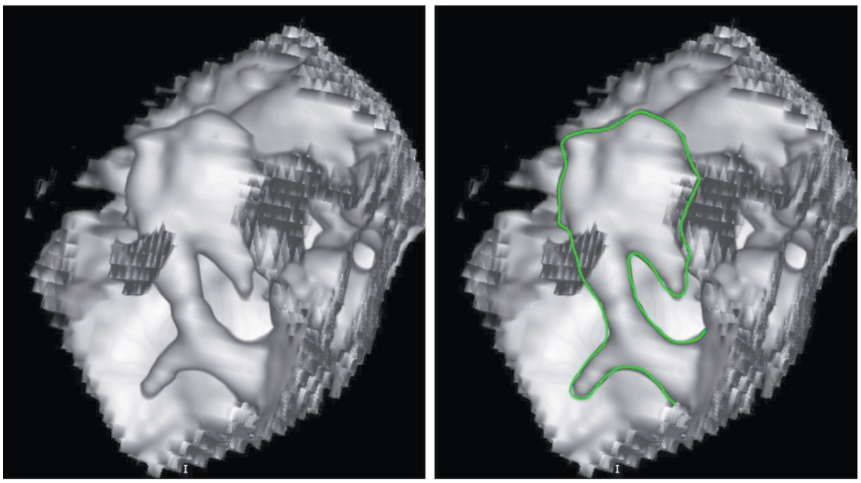

Рис. 4. 3D-модель барабанной полости на основе компьютерной томографии (шаг 0,6 мм), выполненной до операции. Зеленым контуром выделен молоточко-наковальневый конгломерат. Рукоятка молоточка сливается с костным барабанным кольцом. Отсутствует наковальне-стременное сочленение

Fig. 4. 3D-model of the tympanic cavity based on computed tomography (0.6 mm step) performed before the operation. Green outline highlights the incudomalleal conglomerate. Malleus handle merges with the bony tympanic ring. No anvil-stapes joint

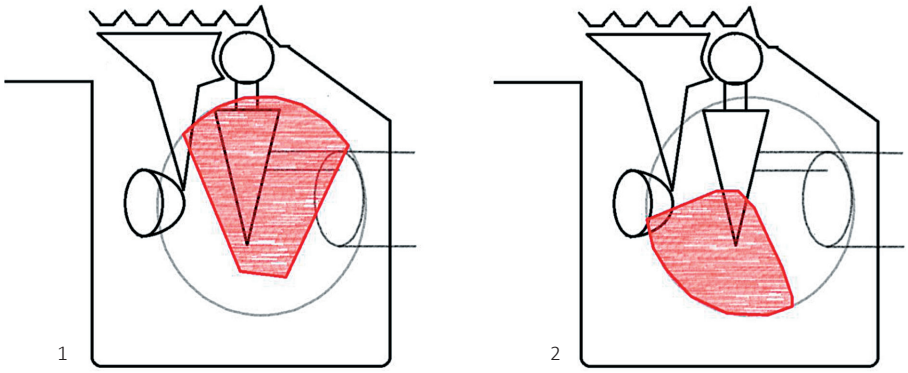

Рис. 5. Схематическое изображение вариантов ЧАП: 1 – барабанно-чешуйчатый вариант; 2 – барабанно-сосцевидный вариант
Fig. 5. Sketch of PAP variants: 1 – tympanosquamous variant; 2 – tympanomastoid variant

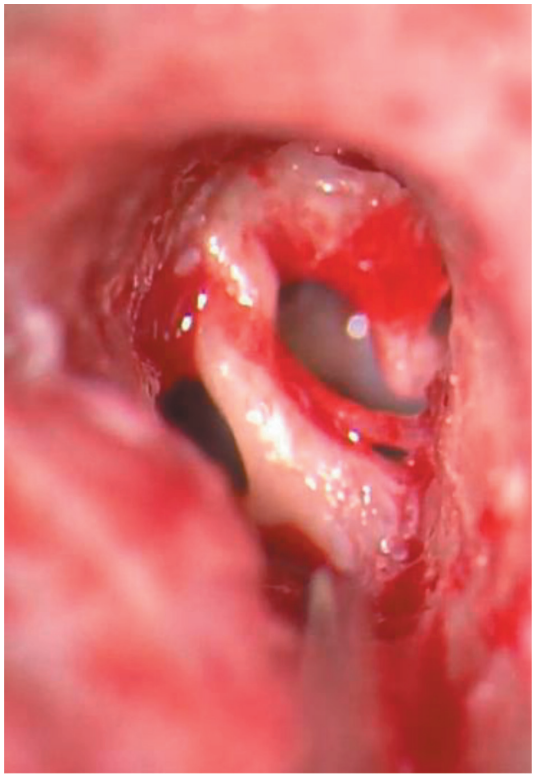

Рис. 6. Интраоперационная картина, AS. Слияние ЧАП с рукояткой молоточка
Fig. 6. Intraoperative picture, AS. Fusion of PAP with the malleus handle

рианте ЧАП (барабанно-чешуйчатом) хирургическое вмешательство проводилось по следующему разработанному способу (патент РФ № 2755080 от 13.09.2021, приоритет от 25.12.2020) – 7 операций – 1 способ: отсепаровывали кожу задней стенки наружного слухового прохода кпереди до визуализации ЧАП. Затем барабанную перепонку отсепаровывали от ЧАП с сохранением фиброзного слоя. Выполняли тимпанотомию, ревизию барабанной полости. Оценивали размер ЧАП, ее связь со слуховыми косточками. Костные перемычки, соединяющие слуховые косточки с ЧАП, удаляли кюреткой или микрощипцами. Далее отсепаровывали фиброзный слой и слизистую оболочку от внутренней поверхности ЧАП. Остатки ЧАП (после ее разъединения со слуховыми косточками) удаляли бором до уровня костного барабанного кольца. Далее удаляли латеральную стенку аттика, после чего выполняли удаление фиксированных в аттике головки молоточка и наковальни (при их фиксации), удаляли эпитимпанальный зубец (при наличии), расширяли передний аттик кверху и кпереди. После создавали неоаннулюс посредством формирования циркулярной костной канавки с 9 до 3 часов (с 9 до 11 и с 1 до 3 – разрыв канавки объясняется удаленной латеральной стенкой аттика). При формировании канавки применяли протекторы, защищающие эпидермальный слой барабанной перепонки и слизистую оболочку барабанной полости. На моделированное таким образом костное барабанное кольцо укладывали фрагмент силастика напротив конца рукоятки молоточка. Пластика аттика выполнялась аутокостью. Дефект барабанной перепонки закрывали аутофасциальным лоскутом.

При 2-м варианте (барабанно-сосцевидном) частичной атретической пластинки (5 операций) подход отличался следующим образом (2-й способ). Так, удлиненную рукоятку молоточка укорачивали выкусывателем для молоточка по House-Dieter, тем самым формировали зазор не менее 1,5–2 мм между концом рукоятки молоточка и костным барабанным кольцом. При фиксации молоточка и/или наковальни в аттике удаляли латеральную стенку аттика и мобилизовывали слуховые косточки посредством высверливания окружающих стенок на расстояние не менее 1 мм. При этом предварительно разъединяли наковальне-стременное сочленение во избежание вибротравмы. После формировали неоаннулюс посредством создания циркулярной костной ка-

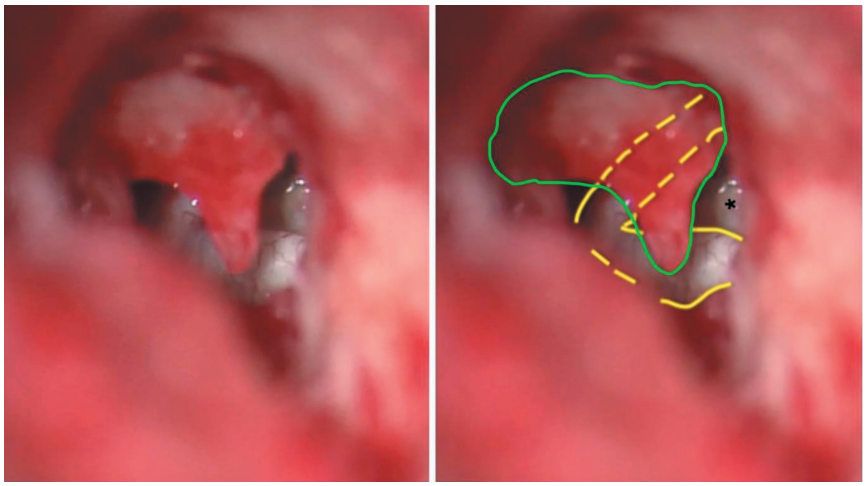

Рис. 7. Интраоперационная картина, AS. Раздвоенный лицевой нерв (один ствол проходит над нишей аплазированного овального окна, другой – под ним). Желтыми линиями отмечен ход стволов раздвоенного лицевого нерва. Зеленой линией отмечен контур наковальне-молоточкового конгломерата. * – аплазированное окно преддверия

Fig. 7. Intraoperative picture, AS. Bifurcated facial nerve (1 trunk passes over the niche of the aplastic oval window, the other below it. Yellow lines mark the course of the trunks of the bifurcated facial nerve. Green line marks the contour of the incudomalleal conglomerate * – the hypoplastic window of the vestibule

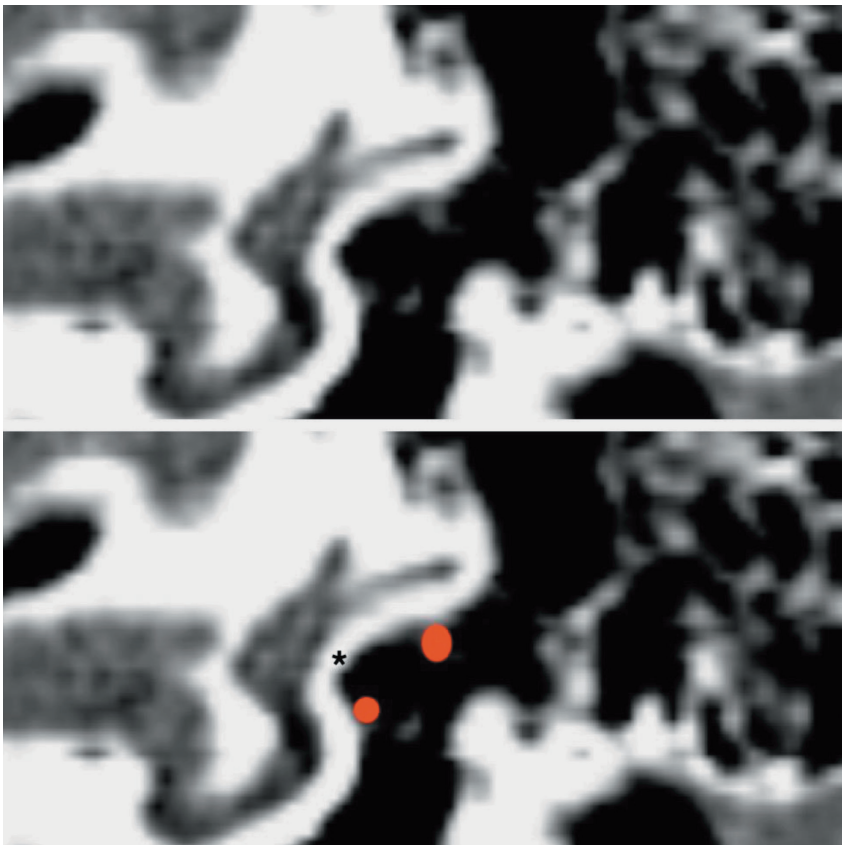

Рис. 8. КТ-картина, коронарный срез. Раздвоенный лицевой нерв (один ствол проходит над нишей аплазированного окна преддверия, другой – под ним). Красным цветом отмечены стволы лицевого нерва. * – аплазированное окно преддверия

Fig. 8. CT picture, coronal section. Bifurcated facial nerve (one trunk passes over the niche of the hypoplastic vestibule window, the other below it. Trunks of the facial nerve are marked in red. * – hypoplastic vestibule window

навки с 5 до 9 часов (рис. 9). В остальном способ не отличался от вышеописанного.

При первом способе всем пациентам проводилась оссикулопластика частичным титановым протезом (4 пациента), в случае аплазии окна преддверия (3 пациента) проводилась установка комплексного протеза, включающего модифицированный эндолимфатический шунт и k-пистон, закрепляемый на длинный отросток наковальни или рукоятку молоточка (патент РФ № 2694519



Рис. 9. Этап формирования костной канавки после удаления частичной атретической пластинки
Fig. 9. Stage of formation of a bone groove after removal of a partial atretic plate

от 15.07.2019, приоритет от 05.12.2018) [10]. При втором способе в 2 случаях проводилась оссикулопластика частичным титановым протезом и в 3 случаях наковальне-стременное сочленение восстанавливалось при помощи стеклоиономерного цемента.

4 пациентам хирургическое вмешательство проводилось не по разработанной методике (3-й способ): не проводилось создание неоаннулюса посредством формирования циркулярной костной канавки, не было упора на сохранение фиброзного слоя и слизистой оболочки барабанной полости. В 2 случаях проводилась мобилизация слуховых косточек, в 2 случаях наковальня и молоточек удалялись с последующей оссикулопластикой частичным титановым протезом.

Для оценки функциональных результатов операций рассчитывали средние значения порогов костного, воздушного звукопроведения и костно-воздушного интервала по данным аудиометрического исследования (табл. 1). Усредненные аудиологические показатели высчитывались по четырем (речевым) частотам: 500, 1000, 2000 и 4000 Гц – согласно рекомендациям ВОЗ от 1997 г.

Таким образом, спустя 1 месяц после хирургического лечения у всех пациентов отмечалась заметная положительная динамика в отношении порогов воздушного проведения и размеров костно-воздушного интервала ($p < 0{,}05$) вне зависимости от выбранного способа хирургического вмешательства. При этом статистически значимых различий среди подгрупп пациентов группы 3 исследования выявлено не было ($p > 0{,}05$).

Однако спустя 6 месяцев после выполнения операции пороги воздушного проведения и показатели КВИ у пациентов, прооперированных по 1-му способу остались неизменными. В то время как у пациентов с выбранным способом 2 и 3 хирургического вмешательства была отмечена негативная динамика в отношении основных аудиологических показателей. Разница в сравнении пациентов с хирургическим вмешательством 1 и пациентов с прочими вмешательствами оказалась статистически значимой ($p < 0{,}05$). Подобные результаты, с нашей точки зрения, можно объяснить развитием отдаленных послеоперационных осложнений и неблагоприятных анатомо-функциональных исходов у пациентов с традиционными способами хирургического вмешательства. Подробные сведения о выявленных случаях неблагоприятных исходов приведены в табл. 2.

Сравнивая абсолютное количество пациентов с неблагоприятными анатомическими и функциональными исходами, используя точный критерий Фишера, получили статистическую значимость различий.

У пациентов, которым хирургическое вмешательство проводилось не по разработанной методике (3-й способ), отмечался самый большой процент неудовлетворительных анатомо-функциональных результатов: у 2 из 4 пациентов (50%) отмечалась латерализация неотимпанальной мембраны, у 2 из 4 (50%) – затупление переднего меатотимпанального угла, из них у 1 пациента (которому проводилась мобилизация цепи слуховых косточек) помимо затупления переднего меатотимпанального угла в послеоперационном периоде сформировался ретракционный карман, еще у 1 отмечалось стенозирование наружного слухового прохода в костном отделе. У 2 пациентов, которым проводилась мобилизация слуховых косточек, в отдаленном послеоперационном периоде наблюдалось нарастание костно-воздушного разрыва, что было связано с рефиксацией слуховых косточек. В 1 случае наблюдалась сенсоневральная тугоухость в послеоперационном периоде.

У пациентов со 2-м вариантом частичной атретической (2-й способ) пластинки анатомо-функциональные результаты оказались сравнительно лучше. Латерализация неотимпанальной мембраны, затупление меатотимпанального угла, стенозирование наружного слухового прохода и сенсоневральная тугоухость не наблюдались ни у одного пациента. У 3 из 5 пациентов в после-операционном периоде отмечалось нарастание костно-воздушного разрыва, что также было связано с рефиксацией цепи слуховых косточек. Ретракционный карман встречался в 2 случаях.

У пациентов с 1-м вариантом частичной атретической пластинки (1-й способ хирургического вмешательства) неблагоприятных анатомо-функциональных результатов отмечено не было.

Таблица 1

Показатели аудиологического обследования у пациентов с ЧАП до хирургического лечения, спустя 1 месяц и 6 месяцев после хирургического лечения

Table 1

Indicators of audiological examination in patients with PAP before surgical treatment, 1 month and 6 months after surgery

Показатель	1-й способ хирургического вмешательства (n = 7)	2-й способ хирургического вмешательства (n = 5)	3-й способ хирургического вмешательства (n = 4)
Пороги костной проводимости до операции, дБ	15,8±7,4	16,1±8,1	15,1±6,9
Пороги воздушной проводимости до операции, дБ	61,9±12,9	58,3±15,8	63,9±11,2
КВИ до операции, дБ	46,3±12,2	42,8±11,0	48,3±13,1
Пороги костной проводимости через 1 месяц после операции, дБ	16,1±6,9	15,9±7,8	21,3±12,9
Пороги воздушной проводимости через 1 месяц после операции, дБ	37,1±12,7	35,3±9,2	38,2±10,1
КВИ через 1 месяц после операции, дБ	20,9±7,1	19±6,8	17,0±11,2
Пороги костной проводимости через 6 месяцев после операции, дБ	15,9±8,2	16,3±7,6	20,9±12,4
Пороги воздушной проводимости через 6 месяцев после операции, дБ	27,2±10,2	46,2±20,8	49,3±21,7
КВИ через 6 месяцев после операции, дБ	11,3±6,6	29,8±18,2	28,1±17,8

Таблица 2

Частота неблагоприятных анатомо-функциональных исходов у пациентов с разными способами хирургического вмешательства, %

Table 2

Frequency of adverse anatomical and functional outcomes in patients with different methods, %

Неблагоприятный исход	1-й способ хирургического вмешательства	2-й способ хирургического вмешательства	3-й способ хирургического вмешательства
Латерализация неотимпанальной мембраны	0	0	50
Затупление переднего меатотимпанального угла	0	0	50
Образование ретракционного кармана	0	40	25
Рефиксация слуховых косточек	0	60	50
Сенсоневральная тугоухость	0	0	25
Стенозирование костного отдела наружного слухового прохода	0	0	25

Согласно оценке отдаленных функциональных результатов следует признать, что методика сохранения цепи слуховых косточек, даже с учетом ее интраоперационной мобилизации, не зарекомендовала себя как целесообразный метод лечения в связи с выраженным нарастанием костно-воздушного интервала в первые месяцы после операции, что обусловлено рефиксацией тела наковальни и головки молоточка в аттике. Также при сохранении косточек отмечалась тенденция к образованию ретракционных карманов, что было связано с нарушением вентиляции задне-верхнего этажа среднего уха. Аналогичные результаты были получены в более раннем исследовании у пациентов с врожденными изолированными аномалиями развития среднего уха с гипоплазированным аттиком [11].

Учитывая полученные данные – нарастание костно-воздушного интервала в отдаленный период с достаточно большим значением σ, показатели функционального результата у пациентов, которым выполнялась оссикулопластика частичным титановым протезом или комплексным модифицированным протезом при аплазии окна преддверия, были подсчитаны отдельно. Именно та часть пациентов в группе исследования про-

демонстрировали в подавляющем большинстве отличный функциональный результат, достигнув уровня социально-адекватного слуха.

Что касается методики хирургического вмешательства, следует уточнить, что щадящая отсепаровка фиброзного слоя от внутренней поверхности частичной атретической пластинки позволяет сохранить фиброзный слой, что положительно сказывается на приживляемости аутофасциального лоскута.

Формирование циркулярной канавки позволяет обеспечить лучшую фиксацию аутофасциального лоскута, поскольку увеличивается площадь соприкосновения лоскута и кости. Формирование неоаннулюса позволяет поставить максимально короткий протез и предотвращает латерализацию неотимпанальной мембраны и затупление переднего меатотимпанального угла в послеоперационном периоде. Максимально короткий протез, в свою очередь, обеспечивает лучший слух.

Применение протекторов при формировании циркулярной канавки позволяет снизить риск повреждения эпидермального слоя барабанной перепонки и слизистой оболочки барабанной полости, что благоприятно сказывается на приживлении аутофасциального лоскута и является профилактикой рубцово-спаечного процесса в барабанной полости.

Как уже было указано во введении, изолированные аномалии среднего уха с наличием ЧАП – явление, достаточно редко описываемое в литературе. Чаще наличие атретической пластинки, даже частичной, встречается в сочетании с выраженным стенозом наружного слухового прохода или атрезией слухового прохода, что уже не следует относить к изолированной аномалии развития среднего уха.

Следует отметить, что хирургия ЧАП на данном этапе не отличается высокой результативностью.

Выводы

Разработанный способ удаления ЧАП (патент РФ № 2755080 от 13.09.2021, приоритет от 25.12.2020) при изолированных аномалиях развития среднего уха показал высокую эффективность при оценке отдаленных анатомо-функциональных результатов. Способ обеспечивает оптимальную вентиляцию задне-верхнего этажа среднего уха и создает условия для лучшей приживляемости аутофасциального лоскута, предотвращая развитие латерализации неотимпанальной мембраны и затупления переднего меатотимпанального угла, а также снижает риск развития сенсоневральной тугоухости, которая может возникнуть в результате вибротравмы. При данной патологии мы настойчиво рекомендуем производить удаление фиксированных молоточка и наковальни, что дает стойкий положительный функциональный результат и является профилактикой образования ретракционных карманов в послеоперационном периоде.

Авторы заявляют об отсутствии конфликта интересов.

ЛИТЕРАТУРА/REFERENCES

1. Philippon D., Laflamme N., Leboulanger N. et al. Hearing outcomes in functional surgery for middle ear malformations. *Otology and Neurotology.* 2013;34(8):1417-1420.
2. Farrior J. B. Surgical management of congenital conductive deafness. S*outhern Medical Journal.* 1987; 80:450-453.
3. Raz Y., Lustig L. Surgical management of conductive hearing loss in children. *Otolaryngol Clin North Am.*2002;35: 853-875.
4. Nager G. T., Levin I. S. Congenital aural atresia: Embryology, pathology, classification, genetics and surgical management. *Otolaryngology*. Philadelphia: WB Saunders Company. 1980;2:1303-1344.
5. Nomura Y., Nagao Y., Fukaya T. Anomalies of the middle ear. *Laryngoscope*. 1988;98:390-393.
6. Kim H. C., Jang C. H., Sung C. M., Jung E. K., Cho Y. B. Congenital malleus bar without congenital aural stenosis or atresia. *Braz J Otorhinolaryngol*. 2016. http://dx.doi.org/10.1016/ j.bjorl.2016.08.010
7. Bonilla J., Yellon R. Surgical management of microtia and congenital aural atresia, in: C. Bluestone, S. Stool, C. Alper, et al. (Eds.), Pediatric Otolaryngology, 4th edition, Saunders, Philadelphia. 2003:420-424.
8. Аникин И. А., Астащенко С. В., Комаров М. В., Ильин С. Н., Гончаров О. И. Оптимизация предоперационной верификации изолированных аномалий среднего уха при помощи виртуальной КТ эндоскопии. *Российская оториноларингология.* 2020;19(6):16–22.
   Anikin I. A., Astashchenko S. V., Komarov M. V., Il'in S. N., Goncharov O. I. Optimization of preoperative verification of isolated middle ear abnormalities using virtual ct endoscopy. *Rossiiskaya otorinolaringologiya*. 2020;19(6):16-22. (In Russ.) https://doi.org/10.18692/1810-4800-2020-6-16-22
9. Charachon R., Barthez M., Salomon P., Lavielle J.P. Les malformations mineures de la chaine ossiculaire. *Rev. Laryngol*. 1994;115:325-328.
10. Аникин И. А., Комаров М. В., Гончаров О. И. Новый метод хирургического лечения пациентов с врожденной аплазией окна преддверия. *Российская оториноларингология.* 2021; 20(2):14–20.
    Anikin I. A., Komarov M. V., Goncharov O. I. New method of surgical treatment of patients with congenital oval window aplasia. *Rossiiskaya otorinolaringologiya*. 2021;20(2):14-20. (In Russ.) https://doi.org/10.18692/1810-4800-2021-2-14-20

11. Аникин И. А., Астащенко С. В., Комаров М. В., Гончаров О. И. Выбор метода реконструкции звукопроводящего аппарата при изолированных аномалиях слуховых косточек. *Российская оториноларингология.* 2021;20(1):8–17.
Anikin I. A., Astashchenko S. V., Komarov M. V., Goncharov O. I. Treatment choice for repair of sound-conducting apparatus with isolated ossicular anomalies. *Rossiiskaya otorinolaringologiya.* 2021;20(1):8-17. (In Russ.) https://doi.org/10.18692/1810-4800-2021-1-8-17

Информация об авторах

Аникин Игорь Анатольевич – доктор медицинских наук, профессор, руководитель научно-исследовательского отдела патологии наружного, среднего и внутреннего уха, Санкт-Петербургский научно-исследовательский институт уха, горла, носа и речи (190013, Санкт-Петербург, Бронницкая ул., д. 9), e-mail: dr-anikin@mail.ru
ORCID: https://orcid.org/0000-0003-2977-2656

Комаров Михаил Владимирович – кандидат медицинских наук, научный сотрудник научно-исследовательского отдела патологии наружного, среднего и внутреннего уха, Санкт-Петербургский научно-исследовательский институт уха, горла, носа и речи (190013, Санкт-Петербург, Бронницкая ул., д. 9); заведующий отделением, врач-оториноларинголог, Городская больница № 26 (196247, Санкт-Петербург, ул. Костюшко, д. 2); ассистент кафедры оториноларингологии, Северо-Западный государственный медицинский университет им. И. И. Мечникова; e-mail: 7_line@mail.ru
ORCID: https://orcid.org/0000-0003-4471-3603

Гончаров Олег Игоревич – врач-оториноларинголог, Городская больница № 26 (196247, Санкт-Петербург, ул. Костюшко, д. 2); e-mail: entgoncharov@gmail.com
ORCID: https://orcid.org/0000-0003-3738-4944

Igor' A. Anikin – MD, Professor, Head of the Research Department of Pathology of the Outer, Middle and Inner Ear, Saint Petersburg Research Institute of Ear, Throat, Nose and Speech (9, Bronnitskaya str., Saint Petersburg, Russia, 190013); e-mail: dr-anikin@mail.ru
ORCID: https://orcid.org/0000-0003-2977-2656

Mikhail V. Komarov – MD Candidate, Researcher, Research Department of Pathology of the External, Middle and Inner Ear, Saint Petersburg Research Institute of Ear, Throat, Nose and Speech (9, Bronnitskaya str., Saint Petersburg, Russia, 190013); Head of the department, otorhinolaryngologist, City Hospital No. 26 (2, Kostyushko str., Saint Petersburg, Russia, 196247); Assistant of the Department of Otorhinolaryngology Mechnikov Northwest State Medical University (41, Saint Petersburg, Kirochnaja str., Russia, 191015); e-mail: 7_line@mail.ru
ORCID: https://orcid.org/0000-0003-4471-3603

Oleg I. Goncharov – otorhinolaryngologist, City Hospital No. 26 (2, Kostyushko str., Saint Petersburg, Russia, 196247); e-mail: entgoncharov@gmail.com
ORCID: https://orcid.org/0000-0003-3738-4944

Статья поступила 08.12.2022
Принята в печать 25.01.2023