

Таблица  
 Схема лечения обострений хронического гнойного риносинусита у больных с полипозным риносинуситом в сочетании с аллергическим ринитом

Table  
 Scheme for the treatment of exacerbations of chronic purulent rhinosinusitis in patients with polyposis rhinosinusitis in combination with allergic rhinitis

Вид консервативного лечения	Степени тяжести течения обострения ХГР		
	Легкая степень	Средняя степень	Тяжелая степень
Топические деконгестанты	+	+	+
Ирригационно-элиминационная терапия	+	+	+
Мометазона фуроат	+	-	-
Тиамфеникола глицинат ацетилцистеинат	-	+	+
Системная антибиотикотерапия	-	-	+
Антигистаминные препараты	+	+	+

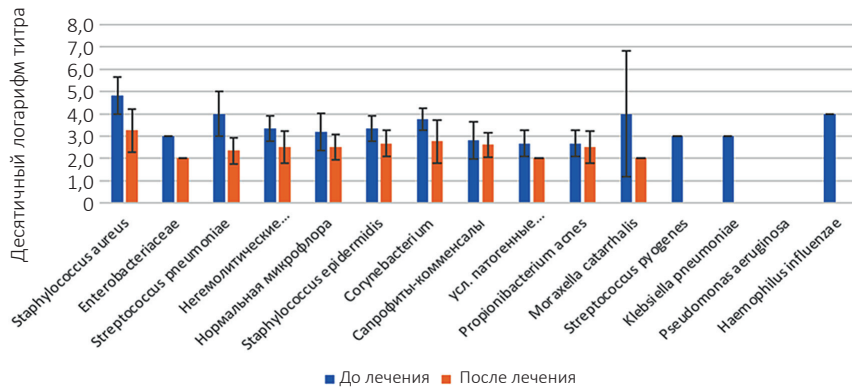


Рис. 2. Изменение титра бактерий на фоне лечения  
 Fig. 2. Change in bacterial titer during treatment

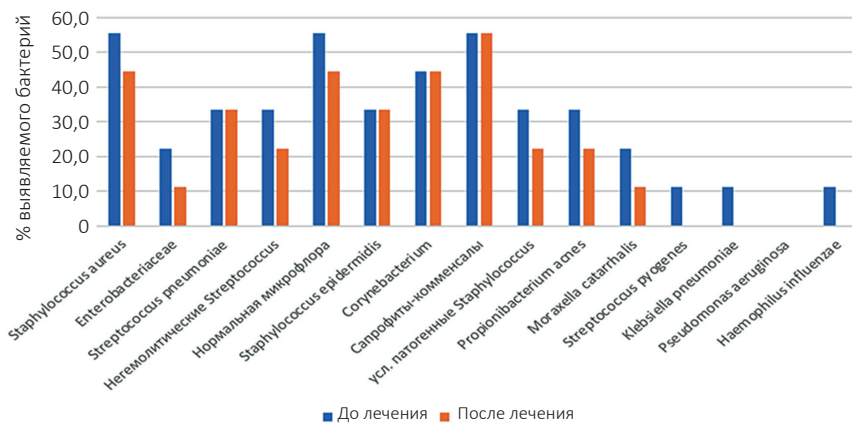


Рис. 3. Процент выявляемости различных бактерий до и после лечения  
 Fig. 3. Percentage of detection of various bacteria before and after treatment

средней степени тяжести стартовая антибиотикотерапия амоксициллин/клавулановая кислота не принесла ожидаемого эффекта и была заменена левофлоксацином.

К 14-му дню от начала лечения у всех пациентов наблюдалось купирование симптомов обострения ХГР, как отмечаемых субъективно,

так и по данным методов объективного контроля (нормализация эндоскопической картины).

На 14-й день было проведено микробиологическое исследование, которое показало значительное снижение титра бактерий после проведенного лечения (рис. 2 и 3).