УДК 616.22-003.6-089.819.85
https://doi.org/10.18692/1810-4800-2023-6-88-91

Случай длительного пребывания инородного тела в гортани

В. В. Быкова[1], Н. Г. Саркисян[2], М. И. Иванова[2], И. Б. Пашкова[2], Е. К. Мелоян[2], С. Д. Стагниев[1]

[1] *Ростовский государственный медицинский университет, Ростов-на-Дону, 344022, Россия*

[2] *Центральная городская больница им Н. А. Семашко, Ростов-на-Дону, 344003, Россия*

В статье описан клинический случай нахождения инородного тела в гортани в течение 2 месяцев. Особенность случая в том, что при наличии достаточно большого инородного тела в гортани (25×5 мм) пациентка около 2 месяцев не отмечала затруднения дыхания и не помнила момента его аспирации. Эндовидеоларингоскопия и рентгенологическое обследование позволили быстро поставить диагноз. Правильная тактика лечения – наложение трахеостомы, а затем удаление инородного тела без осложнений – сократила сроки пребывания в стационаре.
Ключевые слова: инородное тело в гортани, трахеотомия.

Для цитирования: Быкова В. В., Саркисян Н. Г., Иванова М. И., Пашкова И. Б., Мелоян Е. К., Стагниев С. Д. Случай длительного пребывания инородного тела в гортани. *Российская оториноларингология.* 2023;22(6):88–91. https://doi.org/10.18692/1810-4800-2023-6-88-91

Case report of prolonged stay of foreign body in larynx

V. V. Bykova[1], N. G. Sarkisyan[2], M. I. Ivanova[2], I. B. Pashkova[2], E. K. Meloyan[2], S. D. Stagniev[1]

[1] *Rostov State Medical University, Rostov-on-Don, 344022, Russia*

[2] *Semashko Central City Hospital, Rostov-on-Don, 344003, Russia*

The article describes a clinical case of a foreign body staying in the larynx for 2 months. The peculiarity of the case is that in the presence of a sufficiently large foreign body in the larynx (25×5 mm) the patient did not notice difficulty in breathing for about 2 months and did not remember the moment of its aspiration. Videolaryngoscopy and X-ray examination made it possible to diagnose the foreign body quickly. The correct tactics of treatment, including tracheostomy before the removal of a foreign body without complications, reduced the length of hospital stay.
Keywords: foreign body in the larynx, tracheostomy.

For citation: Bykova V. V., Sarkisyan N. G., Ivanova M. I., Pashkova I. B., Meloyan E. K., Stagniev S. D. Case report of prolonged stay of foreign body in larynx. *Russian Otorhinolaryngology*. 2023;22(6):88-91. https://doi.org/10.18692/1810-4800-2023-6-88-91

Введение

Инородное тело гортани – одно из самых опасных состояний среди экстренных обращений к оториноларингологу, которое может привести к асфиксии и летальному исходу.

По данным литературы, первое место в локализация инородных тел дыхательных путей занимают бронхи (83%), затем трахея (12%) и гортань (2,9%). Чаще инородные тела встречаются в детском возрасте до 5–7 лет (93%), из них дети первого года жизни составляют до 12,6 % [1].

Среди взрослого населения аспирация инородного тела может возникнуть у пожилых людей с зубными протезами, лиц в состоянии алкогольного опьянения, пациентов с психическими заболеваниями и неврологическими расстройствами.

© Коллектив авторов, 2023

Как правило, такие пациенты обращаются за помощью в первые часы после аспирации, так как основной жалобой является нарастающее затруднение дыхания.

В литературе имеются отдельные публикации, описывающие длительное пребывание инородного тела в гортани. Так, H. Turner и др. [2] описали наблюдение 74-летней женщины, которая была направлена в отделение оториноларингологии с подозрением на злокачественную опухоль гортани. Ее единственной жалобой была дисфония на протяжении 6 недель. Во время проведения биопсии инородное тело было удалено из расширенного желудочка гортани.

А. В. Акимов и соавт. [3] опубликовали клинический случай взрослого пациента с инородным телом гортани (куриная кость), которое находилось в гортани в течение 5 месяцев.

Д. М. Мустафаевым и соавт. [4] описан случай нахождения инородного тела гортани у 12-месячного ребенка в течение месяца – фрагмента яичной скорлупы размером 8 мм.

Q. Chen с соавт. [5] проведен ретроспективный анализ 35 случаев поздней диагностики инородного тела гортани у детей за период с 2000 по 2015 год. Авторы сделали вывод, что нормальные результаты рентгенографии не всегда могут исключить наличие рентгенонегативного инородного тела гортани и при сохраняющихся жалобах на длительный кашель, осиплость голоса требуется применение дополнительных методов обследования: компьютерной томографии, гибкой ларингоскопии, жесткой бронхоскопии или прямой ларингоскопии.

Аспирация инородного тела (часть семени подсолнуха, колосок овса, фрагмент мясной кости) на фоне ОРВИ у детей до года может приводить к ошибочному диагнозу острого стенозирующего ларинготрахеобронхита. По мнению Ю. Л. Солдатского [6], прогрессирующая охриплость и длительно сохраняющиеся явления обструкции дыхания являются показанием к экстренному осмотру гортани у пациента любого возраста.

Во всех вышеописанных статьях пациенты или родители детей, обратившихся за медицинской помощью, не связывали свое состояние с аспирацией инородного тела.

Мы представляем клинический случай нахождения инородного тела в гортани в течение 2 месяцев.

Пациентка М., 61 года, поступила в 1-е ЛОР-отделение 24 декабря 2022 года в порядке неотложной помощи с жалобами на затрудненное дыхание, осиплость голоса, кашель. Из анамнеза: около 2 месяцев назад появился кашель, осиплость голоса, момент начала заболевания не помнит, за медицинской помощью не обращалась. Накануне, после принятия алкоголя, отмечалась рвота с прожилками крови, кашель, после чего появилось затруднение при дыхании.

Общее состояние средней тяжести, АД 170/90 мм рт. ст. *T* 36,8 °С. Одышка в покое, усиливающаяся при физической нагрузке.

При непрямой ларингоскопии слизистая вестибулярных складок гиперемирована, отечна, в просвете гортани – инородное тело (рис. 1).

Учитывая жалобы, анамнез заболевания, данные осмотра и рентгенологического исследования (рис. 2), для исключения возможных осложнений больной в условиях операционной произведены экстренная трахеотомия, введена трахеотомическая трубка Portex 8 с манжетой, а затем прямая ларингоскопия с удалением инородного тела (пластмассовый зажим с металли-

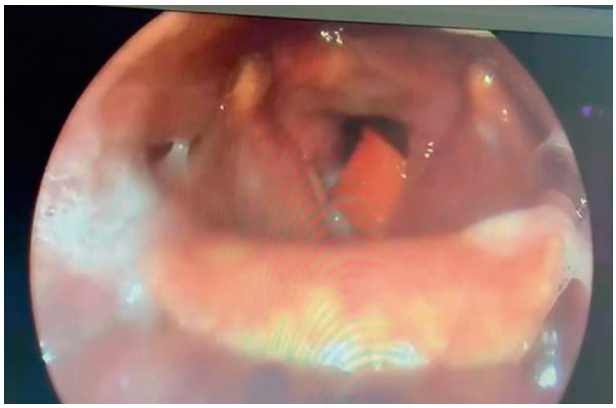

Рис. 1. Эндовидеоларингоскопия гортани
Fig. 1. Endovideolaryngoscopy of the larynx

Рис. 2. На рентгенограмме шеи в боковой проекции определяется инородное тело на уровне гортани
Fig. 2. On the X-ray of the neck in the lateral projection a foreign body is determined at the level of the larynx

Рис. 3. Удаленное инородное тело. Дата подтверждает длительность его пребывания в гортани
Fig. 3. The removed foreign body, the date on which confirms the duration of its stay in the larynx

ческой проволокой по бокам от пакета для хлеба с датой изготовления (рис. 3), что подтверждает длительность нахождения инородного тела в гортани), которое было плотно фиксировано между левой вестибулярной и голосовой складками.

В послеоперационном периоде назначена антибактериальная, гормональная, гипотензивная терапия. Трахеостомическая трубка удалена на 3-и сутки, дыхание через естественные пути свободное, осиплость голоса умеренная. Пациентка выписана из отделения в удовлетворительном состоянии на 6-е сутки под наблюдение ЛОР-врача по месту жительства.

Заключение

Особенность данного клинического случая в том, что при наличии достаточно большого инородного тела в гортани (25×5 мм) пациентка около 2 месяцев не отмечала затруднения дыхания и не помнила момента его аспирации. После приема алкоголя и рвоты, возможно, инородное тело изменило свое расположение, что вызвало затруднение дыхания. Эндовидеоларингоскопия и рентгенологическое обследование позволили быстро поставить диагноз. Правильная тактика лечения – наложение трахеостомы, а затем удаление инородного тела без осложнений – сократила сроки пребывания в стационаре.

Авторы заявляют об отсутствии конфликта интересов.

ЛИТЕРАТУРА

1. Пальчун В. Т. Национальное руководство по оториноларингологии. 2-е изд. М.: ГЭОТАР-медиа, 2016. 1024 с.
2. Turner H., Qureishi A., Silva P. Vocal cord palsy anatomical changes and a foreign body mimicking malignancy. *BMJ Case Rep*. 2014. https:// doi.org/10.1136/bcr-2014-204159
3. Акимов А. В., Аникин М. И., Забиров Р. А. Длительное пребывание крупного инородного тела в гортани. *Российская оториноларингология.* 2014;6:124–125.
4. Мустафаев Д. М., Свистушкин В. М., Цагадаева С. Б. Длительное нахождение инородного тела гортани у годовалого ребенка. *Российская оториноларингология.* 2010;3:46:202–204.
5. Chen Q., Chu H., Tao Y., Huang H. and Peng L. Lessons Learned From 35 Cases of Laryngeal Foreign Bodies Undergoing Misdiagnosis in Pediatric Population. *Annals of Otology, Rhinology & Laryngology.* 2017;126(2):146-151. https:// doi.org/10.1177/0003489416681581
6. Солдатский Ю. Л. Длительное пребывание инородных тел в гортани. *Медицинский Вестник.* 2014;12:14.

REFERENCES

1. Palchun V.T. National guide to otorhinolaryngology. 2nd ed. Moscow: GEOTAR-media, 2016. 1024 p. (In Russ.).
2. Turner H., Qureishi A., Silva P. Vocal cord palsy anatomical changes and a foreign body mimicking malignancy. *BMJ Case Rep*. 2014. https:// doi.org/10.1136/bcr-2014-204159
3. Akimov A. V., Anikin M. I., Zabirov R. A. Prolonged stay of a large foreign body in the larynx. *Russian otorhinolaryngology*. 2014; 6:124-125. (In Russ.).
4. Mustafaev D. M., Svistushkin V. M., Tsagadaeva S. B. Prolonged presence of a foreign body of the larynx in a one-year-old child. *Russian otorhinolaryngology.* 2010;3(46):202-204. (In Russ.)
5. Chen Q., Chu H., Tao Y., Huang H. and Peng L. Lessons Learned From 35 Cases of Laryngeal Foreign Bodies Undergoing Misdiagnosis in Pediatric Population. *Annals of Otology, Rhinology & Laryngology.* 2017;126(2):146–151. https:// doi.org/10.1177/0003489416681581
6. Soldatsky Y. L. Prolonged stay of foreign bodies in the larynx. *Medical Bulletin.* 2014;12:14. (In Russ.).

Информация об авторах

Быкова Виктория Валентиновна – кандидат медицинских наук, доцент кафедры оториноларингологии, Ростовский государственный медицинский университет (344022, Россия, Ростов-на-Дону, Нахичеванский пер., д. 29); e-mail: viktoriyb@mail.ru
ORCID: https://orcid.org/0000-0002-6880-4537

Саркисян Надежда Геннадьевна – врач-оториноларинголог, Центральная городская больница им Н. А. Семашко (344003, Россия, Ростов-на-Дону, Ворошиловский пр., д. 105); e-mail: nad-sarkisyan@yandex.ru

Иванова Марина Витальевна – врач-оториноларинголог, Центральная городская больница им Н. А. Семашко (344003, Россия, Ростов-на-Дону, Ворошиловский пр., д. 105); e-mail: manechka.2010@mail.ru

Пашкова Ирина Борисовна – врач-анестезиолог-реаниматолог, Центральная городская больница им Н. А. Семашко (344003, Россия, Ростов-на-Дону, Ворошиловский пр., д. 105); e-mail: irina.b.pashkova@yandex.ru

Мелоян Елена Константиновна – врач-оториноларинголог, Центральная городская больница им Н. А. Семашко (344003, Россия, Ростов-на-Дону, Ворошиловский пр., д. 105); e-mail: nmeloyan@yandex.ru

Стагниев Станислав Дмитриевич – студент, Ростовский государственный медицинский университет (344022, Россия, Ростов-на-Дону, Нахичеванский пер., д. 29); e-mail: sstagniev@yandex.ru

ORCID: https://orcid.org/0000-0001-5682-8294

Information about the authors

Viktoriya V. Bykova – MD Candidate, Associate Professor of the Department of Otorhinolaryngology, Rostov State Medical University (29, Nakhichevan lane, Rostov-on-Don, Russia, 344022); e-mail: viktoriyb@mail.ru

ORCID: https://orcid.org/0000-0002-6880-4537

Nadezhda G. Sarkisyan – Otorhinolaryngologist, Semashko Central City Hospital (105, Voroshilovsky Ave., Rostov-on-Don, Russia, 344003); e-mail: nad-sarkisyan@yandex.ru

Marina V. Ivanova – Otorhinolaryngologist, Semashko Central City Hospital (105, Voroshilovsky Ave., Rostov-on-Don, Russia, 344003); e-mail: manechka.2010@mail.ru

Irina B. Pashkova – Anesthesiologist-Resuscitator, Semashko Central City Hospital (105, Voroshilovsky Ave., Rostov-on-Don, Russia, 344003); e-mail: irina.b.pashkova@yandex.ru

Elena K. Meloyan – otorhinolaryngologist, Semashko Central City Hospital (105, Voroshilovsky Ave., Rostov-on-Don, Russia, 344003);e-mail: nmeloyan@yandex.ru

Stanislav D. Stagniev – Student, Rostov State Medical University (29, Nakhichevan lane, Rostov-on-Don, Russia, 344022); e-mail: sstagniev@yandex.ru

ORCID: https://orcid.org/0000-0001-5682-8294

Статья поступила 06.02.2023
Принята в печать 25.10.2023