УДК 616.216.1-002:617.7-007.57-053.2
https://doi.org/10.18692/1810-4800-2023-6-92-96

Проблема синдрома «немого» синуса (СНС) в оториноларингологии детского возраста

А. В. Воронов[1], А. В. Андрианов[1], М. В. Дроздова[1], А. А. Васильева[1]

[1] *Санкт-Петербургский научно-исследовательский институт уха, горла, носа и речи, Санкт-Петербург, 190013, Россия*

В структуре заболеваний ЛОР-органов патология верхнечелюстной пазухи наиболее распространенная, в том числе у детей. Некоторые заболевания данной анатомической зоны являются достаточно редкими, особенно у детей. К такой патологии относится хронический ателектаз верхнечелюстной пазухи-синдрома «немого» или «молчащего» синуса (СНС). Само заболевание известно около 60 лет, но только в последние пару десятилетий взоры мировой отриноларингологии более пристально обратились в сторону СНС. Связано это, прежде всего, как с более широким внедрением современных лучевых методов диагностики, так и широким внедрением эндоскопических методик лечения патологии околоносовых пазух (ОНП) и глазницы и усовершенствованием хирургов в этом направлении. В свою очередь, у детей данная патология более внимательно стала изучаться еще позже, по причине более сложного использования современных лучевых методов диагностики в педиатрии и менее распространенными возможностями хирургического эндоскопического лечения в оториноларингологии детского возраста. У детей данная патология не менее актуальна, чем у взрослых и в случае неправильной тактики ведения и несвоевременной диагностики приводит к печальным последствиям, как и у взрослых пациентов.
Ключевые слова: синдром немого синуса, дети, верхнечелюстная пазуха, педиатрия, хронический риносинусит, ателектаз верхнечелюстной пазухи.

Для цитирования: Воронов А. В., Андрианов А. В., Дроздова М. В., Васильева А. А. Проблема синдрома «немого» синуса (СНС) в оториноларингологии детского возраста. *Российская оториноларингология.* 2023;22(6):92–96. https://doi.org/10.18692/1810-4800-2023-6-92-96

Problem of silent sinus syndrome (SSS) in pediatric otorhinolaryngology

A. V. Voronov[1], A. V. Andrianov[1], M. V. Drozdova[1], A. A. Vasil'eva[1]

[1] *Saint Petersburg Research Institute of Ear, Throat, Nose and Speech, Saint Petersburg, 190013, Russia*

In the structure of diseases of the ENT organs, the pathology of the maxillary sinus is the most common, including in children. Some diseases of this anatomical zone are quite rare, especially in children. This pathology includes chronic atelectasis of the maxillary sinus—the silent sinus syndrome (SSS). The disease itself has been known for about 60 years, but only in the last couple of decades the eyes of the world otorhinolaryngology have turned more closely toward the SSS. This is primarily due to both the wider introduction of modern diagnostic radiology and the widespread introduction of endoscopic methods for treating the pathology of the paranasal sinuses and the orbit as well as the improvement of surgeons in this direction. In turn, in children, this pathology began to be studied more carefully even later due to the more complex use of modern radiation diagnostic methods in children and the less common possibilities of surgical endoscopic treatment in pediatric otorhinolaryngology. In children, this pathology is no less relevant than in adults, and in case of incorrect management tactics and late diagnosis it leads to no less sad consequences than in adult patients.
Keywords: silent sinus syndrome, children, maxillary sinus, pediatrics, chronic rhinosinusitis, maxillary sinus atelectasis.

For citation: Voronov A. V., Andrianov A. V., Drozdova M. V., Vasil'eva A. A. Problem of silent sinus syndrome (SSS) in pediatric otorhinolaryngology. *Russian Otorhinolaryngology*. 2023;22(6):92-96. https://doi.org/10.18692/1810-4800-2023-6-92-96

© Коллектив авторов, 2023

Проблема хронического ателектаза верхнечелюстной пазухи – синдрома «немого» или «молчащего» синуса (СНС) – известна давно, однако только последние несколько лет стали появляться публикации, освящающие эту патологию у детей [1–3]. По мнению большинства авторов, это связано с более широким внедрением современных лучевых методов диагностики: компьютерной томографии (КТ) [4] и магнитно-резонансной томографии (МРТ) – в диагностике патологии носа и околоносовых пазух у детей. Важное значение имеет расширение возможностей хирургического лечения данной патологии [5] с внедрением методики эндоскопической риносинусохирургии [6].

Первое описание этой патологии встречается в 1964 году у W. Montgomery [7].

Согласно данным литературы, гипоплазия имеет 3 стадии в зависимости от размера пазухи и гипоплазии крючковидного отростка: мембранозная, костная, клиническая деформация [8]. Классическими проявлениями СНС являются: уменьшение объема пазухи, втяжение медиальной стенки верхнечелюстной пазухи и крючковидного отростка, изменение положения нижней стенки глазницы на стороне поражения [9–11].

В 2020 году было проведено ретроспективное исследование 18 миллионов компьютерных томограмм и карт пациентов от 1 года до 18 лет. По результатам было выявлено 83 случая синдрома немого синуса, что составляет 0,00046% [12]. В настоящий момент отсутствуют достоверные показатели, на основании которых можно провести дифференциальную диагностику между врожденным и приобретенным СНС, который возникает после какого-либо синоназального повреждения (например, инфекционный процесс, травма или операция). Тем не менее есть сообщения о пациентах в возрасте 7 лет с орбитальными, клиническими симптомами [13]. Логично предположить, что, если СНС является прогрессирующим заболеванием, у более молодых пациентов будет меньше орбитальных изменений и клинических проявлений. Ожидается, что из-за прогрессирования заболевания подростки будут иметь более значительные изменения глазницы и ателектаз верхнечелюстной пазухи [12] по сравнению с детьми младшего возраста.

Наиболее часто СНС у детей, по данным зарубежных авторов, выявляется в возрасте 12 лет [12].

Самой частой жалобой, по данным литературы, у детей были указания на головную боль (55%). Также часто отмечались жалобы на заложенность носа (29%), изменении зрения (24%) и инфекции околоносовых пазух (23%). У 57 (68%) пациентов был обнаружен один или несколько признаков поражения глазницы, характерные для синдрома немого синуса: смещение глазного яблока (гипофтальм) (62,7%), энофтальм (9,6%) или дистопия (6,0%) [14].

По данным литературы, проведение эндоскопической эндоназальной максиллотомии (антростомия, максиллотомия типа А) является достаточным для лечения данной патологии, как правило, восстановления положения дна глазницы не требуется [4, 15, 16].

Клинический пример. Мальчик, 5 лет, обратился с жалобами на нарушение зрения, затруднение носового дыхания, храп, рецидивирующий правосторонний верхнечелюстной риносинусит. Ухудшение отмечается в течение последних 2 лет. Из анамнеза известно, что ребенок длительно наблюдается у офтальмолога по поводу сходящегося косоглазия правого глаза. Во время подготовки к оперативному лечению по поводу косоглазия выполнена компьютерная томография околоносовых пазух (КТ ОНП) и глазницы. По данным КТ выявлен СНС – уменьшение объема правой верхнечелюстной пазухи (ВЧП), выраженное втяжение стенок правой ВЧП, особенно медиальной стенки, крючковидного отростка, смещение средней носовой раковины в латеральном направлении, тотальное затемнение правой ВЧП (рис. 1). Также диагностированы гипертрофия носоглоточной миндалины 2–3-й степени и гипертрофия небных миндалин 2–3-й степени. Офтальмологами рекомендовано проведение хирургической санации ЛОР-органов в качестве первого этапа лечения, а вторым этапом планировалось хирургическое лечение косоглазия.

Ребенок был госпитализирован в ФГБУ «СПб НИИЛОР» Минздрава России с диагнозом: «хронический правосторонний верхнечелюстной синусит, синдром немого синуса справа, гипертрофия носоглоточной миндалины 2–3-й степени и гипертрофия небных миндалин 2–3-й степени, сходящееся косоглазие правого глаза». В плановом порядке выполнена эндоскопическая, эндоназальная максиллотомия справа, резецирован крючковидный отросток, расширено соустье пазухи. Интраоперационно установлено, что пазуха была заполнена густым вязким содержимым, взят посев, удалено патологическое содержимое. Особенностью операции являлось обычное для этой патологии типичное низкое расположение нижней стенки глазницы, что потребовало особой осторожности при проведении операции. Далее выполнена аденотомия под эндоскопическим контролем, радиоволновая тонзиллотомия.

Послеоперационный период протекал без осложнений. Контрольная компьютерная томография околоносовых пазух, проведенная через 6 месяцев после эндоскопической, эндоназальной максиллотомии справа, выявила положительную

Рис. 1. Компьютерная томография пациента Г. до операции
Fig. 1. Computed tomography of patient G. before surgery

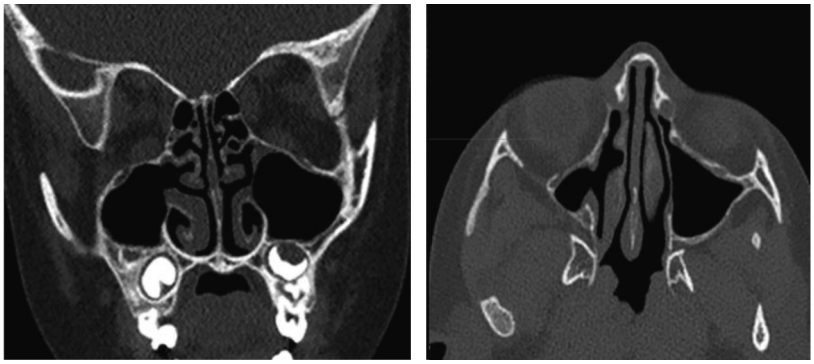

Рис. 2. Компьютерная томография пациента Г. после операции
Fig. 2. Computed tomography of patient G. after surgery

динамику: отсутствие патологического содержимого и удовлетворительную пневматизацию в верхнечелюстной пазухе справа (рис. 2).

Интерес данного клинического наблюдения, по нашему мнению, заключается в том, что в доступной литературе отсутствуют подобные наблюдения, касающиеся возрастного аспекта. Ребенку 5 лет был диагностирован СНС, выполнено хирургическое лечение.

У пациента с СНС в представленном клиническом случае была отмечена сочетанная патология: сходящееся косоглазие правого глаза, гипертрофия небных и глоточной миндалин 3-й степени.

Учитывая наличие офтальмологических проблем, необходимо выполнение двухэтапного хирургического лечения – санация ЛОР-органов первым этапом, лечение косоглазия – вторым.

Обсуждение

В настоящее время возникает вопрос дискуссионного характера – является СНС врожденной или приобретенной патологией. Мы согласны с мнением авторов, которые указывают на то, что СНС у взрослых является приобретенной патологией. В то же время собственное клиническое наблюдение у ребенка 5 лет более характерно для врожденной патологии. В данной конкретной ситуации отсутствовали указания на факторы, которые могли вызвать повреждение слизистой оболочки ОНП с задержкой секрета и последующий отрицательный градиент давления.

Следующая проблема связана с особенностью СНС, когда в патологический процесс вовлекается глазница. Данная особенность характерна для СНС, но существуют другие группы с похожей патологией. При муковисцидозе образуются

густые, вязкие выделения, которые часто полностью заполняют верхнечелюстную пазуху, блокируют остеомеатальный комплекс и препятствуют вентиляции верхнечелюстной пазухи. Однако у пациентов с муковисцидозом отсутствует энофтальм или ателектаз верхнечелюстной пазухи.

Возникает вопрос, который следует рассмотреть: какое повреждение приводит к задержке секрета в верхнечелюстной пазухе и последующему отрицательному градиенту давления? Все пациенты с хроническим верхнечелюстным синуситом в какой-то момент времени имеют застой секрета в верхнечелюстной пазухе [17, 18], но не у всех развивается верхнечелюстной ателектаз и синдром немого синуса.

Другой темой для обсуждения является симптоматика СНС у детей. Головная боль является наиболее частым симптомом. Как правило, СНС обнаруживается как случайная находка на МРТ или КТ. Таким образом, возникает вопрос: связана ли головная боль с СНС? У большей части детей головные боли после хирургического лечения купировались. Однако у достаточного количества у детей головные боли сохранялись и оценить, связаны эти головные боли с СНС – является проблематичным в связи с трудностью диагностики болей у детей, особенно раннего возраста.

Хронический ателектаз верхнечелюстной пазухи или СНС у детей следует рассматривать как возможную причину персистирующей головной боли неизвестного происхождения [13]. Поэтому данную патологию необходимо учитывать специалистам при диагностике головной боли в педиатрической практике.

Согласно нашим собственным данным и данным литературы, жалобы у пациентов могут отсутствовать. Мы согласны с мнением ряда исследователей о том, что негативные последствия данной патологии могут развиваться в любом возрасте.

Таким образом, даже при отсутствии симптомов СНС у детей рекомендовано проведение хирургического вмешательства для предотвращения изменения положения глазницы и косметического дефекта лица в период взросления.

Авторы заявляют об отсутствии конфликта интересов.

Благодарность. Авторы выражают благодарность сотрудникам Санкт-Петербургского НИИ уха, горла, носа и речи Санкт-Петербург, Россия.

ЛИТЕРАТУРА/REFERENCES

1. Малявина У. С., Алексеенко С. И., Латышева Е. Н. Хронический ателектаз верхнечелюстной пазухи у детей, сопровождающийся хроническим синуситом. *Российская ринология.* 2016;24(2):3–6. https:// doi.org/10.17116/rosrino20162423-6
   Malyavina U. S., Alekseenko S. I., Latysheva E. N. Chronic atelectasis of the maxillary sinus in children, accompanied by chronic sinusitis. *Russian rhinology.* 2016; 24;2:3-6. (In Russ.) https:// doi.org/10.17116/rosrino20162423-6
2. Косарев С. С., Невская Н. И. Синдром молчащего синуса в практике детского оториноларинголога: клиническое наблюдение. *Верхневолжский медицинский журнал.* 2020;19(1):44–46 http://medjournal.tvergma.ru/459/
   Kosarev S. S., Nevskaya N. I. Silent sinus syndrome in the practice of a pediatric otolaryngologist: clinical observation. *Verkhnevolzhsky medical journal.* 2020;19(1):44-46. (In Russ.) http://medjournal.tvergma.ru/459/
3. Малявина У. С., Алексеенко С. И., Латышева Е. Н., Спиранская О. А., Полунина Т. А., Русецкий Ю. Ю. Хронический ателектаз верхнечелюстной пазухи у детей, сопровождающийся хроническим синуситом. *Российская ринология.* 2016;24(2):3–6. https://doi.org/10.17116/rosrino20162423-6
   Malyavina U. S., Alekseenko S. I., Latysheva E. N., Spiranskaya O. A., Polunina T. A., Rusetskii Iu. Iu. Chronic maxillary atelectasis accompanied by chronic sinusitis in children. *Russian Rhinology.* 2016;24(2):3-6. (In Russ.) https://doi.org/10.17116/rosrino20162423-6
4. Giant C. Lin, Sedaghat A., Benjamin S. Bleier, Eric H. Holbrook, Nicolas Y. Busaba, Michael K. Yoon, and Stacey T. Gray. Volumetric analysis of chronic maxillary atelectasis. *American Journal of Rhinology & Allergy.* 2015;29,3:166-169. https://doi.org/10.2500/ajra.2013.27.4173
5. Овчинников А. Ю., Дробышев А. Ю., Лежнев Д. А., Мирошниченко Н. А., Бакотина А. В., Богданова О. Ю. Современное состояние вопроса хронического ателектаза верхнечелюстной пазухи. *Российская стоматология*. 2021;14(2):8–14. https://doi.org/10.17116/rosstomat2021140218
   Ovchinnikov A. Yu., Drobyshev A. Y., Lezhnev D. A., Miroshnichenko N. A., Bakotina A. V., Bogdanova O. Yu. The current state of the issue of chronic atelectasis of the maxillary sinus. *Russian Stomatology.* 2021;14(2):8-14. (In Russ.) https://doi.org/10.17116/rosstomat2021140218
6. Русецкий Ю. Ю., Малявина У. С., Пашкова А. Е. Объективные отдаленные результаты хирургического лечения хронического синусита при ателектазе верхнечелюстной пазухи (синдроме «молчащего» синуса) у детей. *Российская ринология.* 2019;27(4):173–178. https://doi.org/10.17116/rosrino201927041173
   Rusetskii Iu. Iu., Malyavina U. S., Pashkova A. E. Objective long-term results of surgical treatment of chronic sinusitis in maxillary sinus atelectasis (silent sinus syndrome) in children. *Russian Rhinology.* 2019;27(4):173-178. (In Russ.) https://doi.org/10.17116/rosrino201927041173
7. Montgomery W. Mucocele of the maxillary sinus causing enophtalmos. *Nose Throat Mon.* 1964;43:41-44.
8. Stryjewska-Makuch G., Goroszkiewicz K., Szymocha J., Lisowska G., Misiołek M. Etiology, Early Diagnosis and Proper Treatment of Silent Sinus Syndrome Based on Review of the Literature and Own Experience. *Journal of Oral and Maxillofacial Surgery.* 2022;80;1:113-118. https://doi.org/10.1016/j.joms.2021.08.166

9. Зайнчуковский М. С. Оценка деформации средней зоны лица при хроническом ателектазе верхнечелюстной пазухи. *Российская оториноларингология.* 2018;3(94):38–41.
Zainchukovskii M. S. Evaluation of the midface deformations in chronic maxillary sinus atelectasis. *Rossiiskaya otorinolaringologiya.* 2018;3(94):38-41. (In Russ.) https://doi.org/10.18692/1810-4800-2018-3-38-41
10. Овчинников А. Ю., Мирошниченко Н. А., Бакотина А. В., Газиев Н. М., Базба А. О. Хронический верхнечелюстной ателектаз, или синдром молчащего синуса. *Российская ринология.* 2023;31(1):60–65. https://doi.org/10.17116/rosrino20233101160
Ovchinnikov A. Yu., Miroshnichenko N. A., Bakotina A. V., Gaziev N. M., Bazba A. O. Chronic maxillary atelectasis or silent sinus syndrome. *Russian Rhinology.* 2023;31(1):60-65. (In Russ.) https://doi.org/10.17116/rosrino20233101160
11. Захарова Г. П., Иванов Н. И. Клиническое наблюдение двух пациентов с синдромом молчащего синуса. *Российская оториноларингология.* 2021;20(3):115–120. https://doi.org/10.18692/1810-4800-2021-3-115-120
Zakharova G. P., Ivanov N. I. Case report of two patients with silent sinus syndrome. *Rossiiskaya otorinolaringologiya.* 2021;20(3):115-120. (In Russ.) https://doi.org/10.18692/1810-4800-2021-3-115-120
12. Freiser M. E., McCoy J., Shaffer A. D., Stapleton A. L. Silent sinus syndrome in children. *Int. J. Pediatr. Otorhinolaryngol.* 2020; Jul;134:110034. https://doi.org/10.1016/j.ijporl.2020.110034.
13. Chang D. T., Truong M. T. A child with silent sinus syndrome and spontaneous improvement after sinus surgery. *International Journal of Pediatric Otorhinolaryngology.* 2014;1993-1995. http://dx.doi.org/10.1016/j.ijporl.2014.08.002
14. Yip C., McCulley T., Kersten R., Tami T., Kulwin D., Silent Sinus Syndrome as a Cause of Diplopia in a Child. *Journal of Pediatric Ophthalmology & Strabismus.* 2003;40(5):309-311. https://doi.org/10.3928/0191-3913-20030901-16
15. Карпищенко С. А., Катинас Е. Б., Зайнчуковский М. С. Патогенетическая медикаментозная терапия в послеоперационном периоде при синдроме немого синуса. *Folia Otorhinolaryngologiae et Pathologiae Respiratoriae.* 2021;27;3:15–21. https://doi.org/10.33848/foliorl23103825-2021-27-3-15-21
Karpishchenko S. A., Katinas E. B. Zainchukovsky M.S. Pathogenetic drug therapy in the postoperative period for silent sinus syndrome. *Folia Otorhinolaryngologiae et Pathologiae Respiratoriae.* 2021;27;3:15-21. (In Russ.) https://doi.org/10.33848/foliorl23103825-2021-27-3-15-21
16. Paolo F., Vittorio S., Giovanni M., Ottavio P., Ernesto P. Silent sinus syndrome and maxillary sinus atelectasis in children. *International Journal of Pediatric Otorhinolaryngology.* 2017;98:150-157. https://doi.org/10.1016/j.ijporl.2017.05.005
17. Боджоков А. А., Поляков Д. П., Дегтярева Д. В. Современные методы лечения хронического риносинусита у детей. *Российская оториноларингология.* 2023;22(1):74–78. https://doi.org/10.18692/1810-4800-2023-1-74-78
Bodzhokov A. A., Polyakov D. P., Degtyareva D. V. Modern methods of treating chronic rhinosinusitis in children. *Russian otorhinolaryngology.* 2023;22(1):74–78. (In Russ.) https://doi.org/10.18692/1810-4800-2023-1-74-78
18. Кривопалов А. А., Мороз Н. В., Артюшкин С. А., Шамкина П. А., Захарова Г. П. Оценка распространенности хронического риносинусита. *Российская оториноларингология.* 2022;21(5):91–98. https://doi.org/10.18692/1810-4800-2022-5-91-98
Krivopalov A. A., Moroz N. V., Artyushkin S. A., Shamkina P. A., Zakharova G. P. Assessment of the prevalence of chronic rhinosinusitis. *Российская оториноларингология.* 2022;21(5):91-98. (In Russ.) https://doi.org/10.18692/1810-4800-2022-5-91-98

Информация об авторах

Воронов Алексей Владимирович – кандидат медицинских наук, заместитель директора по клинической работе, Санкт-Петербургский научно-исследовательский институт уха, горла, носа и речи (Россия, 190013, Санкт-Петербург, Бронницкая ул., д. 9); e-mail: voronovdoc@mail.ru
ORCID: https://orcid.org/0000-0003-4030-8571

Андрианов Алексей Владимирович – младший научный сотрудник отдела патологии верхних дыхательных путей, Санкт-Петербургский научно-исследовательский институт уха, горла, носа и речи (Россия, 190013, Санкт-Петербург, Бронницкая ул., д. 9); e-mail: andrianov.w@mail.ru
ORCID: https://orcid.org/0000-0002-1355-813X

Дроздова Марина Владимировна – доктор медицинских наук, ведущий научный сотрудник отдела патологии верхних дыхательных путей, заведующая отделением реконструктивной хирургии, Санкт-Петербургский научно-исследовательский институт уха, горла, носа и речи (Россия, 190013, Санкт-Петербург, Бронницкая ул., д. 9); e-mail: drozdova1504@yandex.ru
ORCID: https://orcid.org/0000-0001-8883-498X

Васильева Анастасия Андреевна – клинический ординатор, Санкт-Петербургский научно-исследовательский институт уха, горла, носа и речи (Россия, 190013, Санкт-Петербург, Бронницкая ул., д. 9); e-mail: anastasiashvindina@gmail.com
ORCID: https://orcid.org/0009-0000-1168-1786

Information about authors

Aleksei V. Voronov – MD Candidate, Deputy Director for Clinical Affairs, Saint Petersburg Research Institute of Ear, Throat, Nose and Speech (9, Bronnitskaya str., Saint Petersburg, Russia, 190013); e-mail: voronovdoc@mail.ru
ORCID: https://orcid.org/0000-0003-4030-8571

Aleksei V. Andrianov – Junior Researcher of the Department of Pathology of the Upper Respiratory Tract, Saint Petersburg Research Institute of Ear, Throat, Nose and Speech (9, Bronnitskaya str., Saint Petersburg, Russia, 190013); e-mail: andrianov.w@mail.ru
ORCID: https://orcid.org/0000-0002-1355-813X

Marina V. Drozdova – MD, Leading Researcher, Department of Pathology of the Upper Respiratory Tract, Head of the Department of Reconstructive Surgery, Saint Petersburg Research Institute of Ear, Throat, Nose and Speech (9, Bronnitskaya str., Saint Petersburg, Russia, 190013); e-mail: drozdova1504@yandex.ru
ORCID: https://orcid.org/0000-0001-8883-498X

Anastasiya A. Vasil'eva – Clinical Resident, Saint Petersburg Research Institute of Ear, Throat, Nose and Speech (9, Bronnitskaya str., Saint Petersburg, Russia, 190013); e-mail: anastasiashvindina@gmail.com
ORCID: https://orcid.org/0009-0000-1168-1786