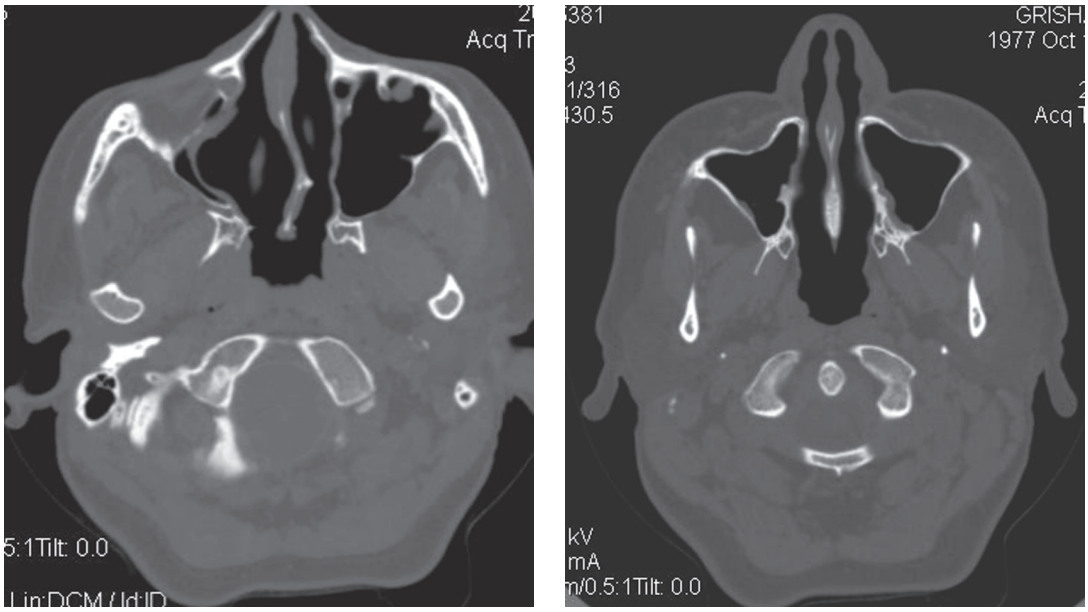

Рис. 6. КТ околоносовых пазух в аксиальной плоскости, режим «костного окна»: *а* — КТ-исследование перед операцией (ремоделирование и истончение медиальной, латеральной и верхней стенок правой верхнечелюстной пазухи, признаки молчащего синуса с тотальным нарушением пневматизации); *б* — КТ-исследование через 7 месяцев после операции (восстановившаяся в объеме и форме верхнечелюстная пазуха с широким соустьем и вновь сформированными костными стенками)

Fig. 6. CT scan of the paranasal sinuses in the axial plane, “bone window” mode: *a* — CT scan — study before surgery (remodeling and thinning of the medial, lateral and upper walls of the right maxillary sinus, signs of a silent sinus with a total violation of pneumatization); *б* — CT scan — examination 7 months after surgery (maxillary sinus restored in volume and shape with a wide anastomosis and newly formed bone walls)

При передней риноскопии слизистая носа обычной окраски, отека и отделяемого в полости носа не было. Носовая перегородка искривлена в задних отделах влево, носовое дыхание свободное, справа в области среднего носового хода рубцовая ткань. При эндоскопическом осмотре отмечается втяжение латеральной стенки полости носа справа (рис. 5).

На МРТ асимметрия гайморовых пазух $D < S$. Нарушение пневматизации правой гайморовой пазухи за счет наличия патологического компонента. При первичном КТ- исследовании — ремоделирование и истончение медиальной, латеральной и верхней стенок правой верхнечелюстной пазухи, признаки молчащего синуса с тотальным нарушением пневматизации. В сравнении с данными предыдущего исследования (выполнено 2 года назад) имеет место уменьшение объема правой гайморовой пазухи. Искривление носовой перегородки. Осмотрена терапевтом при поступлении: артериальная гипертония 2-й стадии 2-й степени риск 3. В лабораторных анализах отклонений не выявлено.

Было принято решение об оперативном лечении. Под ЭТН выполнена операция: «правосторонняя гайморотомия». Троакаром выполнена пункция правой гайморовой пазухи через клыковую ямку. Пазуха осмотрена эндоскопом, в пазухе густое слизистое отделяемое, удалено аспиратором. Слизистая полипозно изменена, пазуха уменьшена в размере. Из пазухи удалена полипозная ткань, затем наложено соустье в нижнем носовом ходе. Кровотечение выше среднего, остановлено в операционной. Установлен тампон в пазуху и правую половину полости носа. Тампон удален на следующие сутки. Послеоперационный период без осложнений, получала цефотаксим по 1 г 2 р/д 7 дней в/м, этамзилат натрия 12,5% 4 мл 3 р/д 7 дней в/м. Физиолечение — ЛМТ на область правой гайморовой пазухи. Выписана домой на девятые сутки.

Через 7 месяцев после проведенного лечения было выполнено контрольное КТ-исследование для сравнения результатов и оценки эффективности лечения. При сравнении результатов двух КТ в аксиальной плоскости выявили восстановившуюся в объеме и форме верхнечелюстную пазуху с широким соустьем и вновь сформированными костными стенками (рис. 6).

Выводы

Большая часть пациентов приходилась на возраст 40–45 лет, женщины с данным синдромом встречаются в 2 раза чаще, средний возраст пациентов составил 36,4.

Выявить заболевание на начальных стадиях и определить пусковой механизм невозможно, так как течение благоприятное и воспалительный фактор отсутствует.

В большинстве случаев (44,4%) пациенты обращались к врачу, когда стали самостоятельно замечать асимметрию лица.