

ЗАБОЛЕВАНИЯ ЛИМФОЭПИТЕЛИАЛЬНОГО ГЛОТОЧНОГО КОЛЬЦА И ШЕИ

Научная статья

УДК 616.24-008.844-008.64+616.322-002+616.323-007.61]-053.2-089-819

<https://doi.org/10.18692/1810-4800-2024-3-27-33>

Сравнение методов хирургического лечения синдрома обструктивного апноэ сна у детей с адено tonsиллярной патологией

Р. О. Станишевский¹, А. Б. Киселев², Д. Г. Соколова³, Ю. Ю. Чебаненко⁴,
Н. Б. Мосякин⁵, Н. Р. Станишевский⁶

^{1,3,4} ЗАО «Медицинский центр «Авиценна» группы компаний «Мать и Дитя»,
Новосибирск, 630099, Российская Федерация

^{2,5,6} Новосибирский государственный медицинский университет,
Новосибирск, 630091, Российская Федерация

¹ ruslan.stanishevskiy@gmail.com; <https://orcid.org/0000-0002-4338-5989>

² <https://orcid.org/0000-0001-8263-9331>

³ <https://orcid.org/0009-0006-0496-7528>

⁴ <https://orcid.org/0009-0007-2315-6146>

⁵ <https://orcid.org/0000-0003-0675-5781>

⁶ <https://orcid.org/0009-0001-3248-8202>

Резюме. Цель работы. Оценить безопасность применения холодной плазмы для хирургического лечения синдрома обструктивного апноэ сна у детей, имеющих адено tonsиллярную патологию. **Пациенты и методы.** Объектом исследования стали 60 детей с диагнозом хронический аденоидит 3-й степени и гипертрофией небных миндалин 3-й степени. Возрастной диапазон детей был от 2 до 14 лет, $5,17 \pm 8,58$ года. Пациенты были разделены на 2 группы: в 1-й группе 30 детей, которым выполнялись холодноплазменная аденотомия и тонзиллотомия, возраст $5,4 \pm 5,79$; во 2-й группе — 30 детей, которым выполнялась стандартная аденотомия и тонзиллотомия, возраст составил $5,2 \pm 5,02$. Перед операцией и спустя 14 дней проводилась диагностика СОАС, оценивались следующие параметры: риск развития сердечно-сосудистых заболеваний, риск фрагментирования сна, кислород, ЧСС. У детей двух групп сравнивали среднюю кровопотерю и продолжительность хирургического вмешательства. **Результаты.** У пациентов обеих групп показатели риска нарушения дыхания во сне RDI (индекс нарушения дыхания) $2,11 \pm 1,41$ ($p = 1,00$), нарушение фрагментации сна (прерывание сна пробуждения AAI) $1,85 \pm 0,71$ ($p = 1,00$) соответствуют риску развития сердечно-сосудистых заболеваний, как средний. Индекс десатурации составил $15,76 \pm 13,78$ ($p = 0,80$) расценивался, как средняя степень ОСА. Минимальная сатурация SpO₂ составила $81 \pm 2,82$ % ($p = 1,00$), средняя сатурация 93% ($p = 1,00$), средняя ЧСС 72 уд./мин ($p = 1,00$). Полученные показатели свидетельствуют, что гипертрофия аденоидов и небных миндалин были высоким фактором для развития апноэ во сне и обструкции верхних дыхательных путей. Интраоперационное и послеоперационное кровотечение, а также время, затраченное на саму операцию, были ниже у детей из первой группы, которым была выполнена адено tonsиллотомия с применением холодной плазмы: $5,4 \pm 5,7$ мл крови и $t = 7,9 \pm 2,12$ мин против $20,3 \pm 3,5$ мл и $t = 34,2$ мин при адено tonsиллотомии, выполненной классическим методом $p < 0,001$ (мл). В первой группе заживление проходило быстрее, отсроченных кровотечений в послеоперационном периоде не наблюдалось. **Заключение.** Используемая холодноплазменная энергия для удаления аденоидов и коррекции гипертрофированных небных миндалин имеют ряд преимуществ перед стандартными методами лечения детей с обструктивным апноэ сна.

Ключевые слова: хронический аденоидит, гипертрофия небных миндалин, коблация, холодная плазма, апноэ, СОАС

Для цитирования: Станишевский Р. О., Киселев А. Б., Соколова Д. Г., Чебаненко Ю. Ю., Мосякин Н. Б., Станишевский Н. Р. Сравнение методов хирургического лечения синдрома обструктивного апноэ сна у детей с адено tonsиллярной патологией. *Российская оториноларингология*. 2024;23(3):27–33. <https://doi.org/10.18692/1810-4800-2024-3-27-33>

Comparison of surgical treatments for obstructive sleep apnea syndrome in children with adenotonsillar disease**R. O. Stanishevskii¹, A. B. Kiselev², D. G. Sokolova³, Yu. Yu. Chebanenko⁴,
N. B. Mosyakin⁵, N. R. Stanishevskii⁶**^{1,3,4} Medical Center Avicenna of the group of companies „Mother and Child“,
Novosibirsk, 630099, Russian Federation^{2,5,6} Novosibirsk State Medical University, Novosibirsk, 630091, Russian Federation¹ ruslan.stanishevskiy@gmail.com✉; <https://orcid.org/0000-0002-4338-5989>² <https://orcid.org/0000-0001-8263-9331>³ <https://orcid.org/0009-0006-0496-7528>⁴ <https://orcid.org/0009-0007-2315-6146>⁵ <https://orcid.org/0000-0003-0675-5781>⁶ <https://orcid.org/0009-0001-3248-8202>

Abstract. Objective. To evaluate the safety of the use of cold plasma for the surgical treatment of obstructive sleep apnea syndrome in children with adenotonsillar pathology. **Patients and methods.** The subjects of the study were 60 children diagnosed with grade 3 chronic adenoiditis and grade 3 hypertrophy of the palatine tonsils. The age range of the children was from 2 to 14 years, 5.17 ± 8.58 years. The patients were divided into 2 groups: in the 1st group there were 30 children who underwent cold plasma adenotomy and tonsillotomy, age 5.4 ± 5.79 ; in the 2nd group, 30 children who underwent standard adenotomy and tonsillotomy, age 5.2 ± 5.02 . Before surgery and 14 days later, OSAS (obstructive sleep apnea syndrome) was diagnosed, and the following parameters were assessed: the risk of developing cardiovascular diseases, the risk of sleep fragmentation, oxygen, heart rate. The average blood loss and duration of surgery were compared between the two groups of children. **Results.** In patients of both groups, risk indicators for sleep-disordered breathing RDI (breathing disorder index) 2.11 ± 1.41 ($p = 1.00$), sleep fragmentation disorder (arousal and awakening index, AAI) 1.85 ± 0.71 ($p = 1.00$) correspond to the risk of developing cardiovascular diseases as average. The desaturation index was 15.76 ± 13.78 ($p = 0.80$), which was regarded as the average degree of OSA. Minimum SpO₂ saturation was $81 \pm 2.82\%$ ($p = 1.00$); average saturation, 93% ($p = 1.00$); average heart rate, 72/min ($p = 1.00$). The results obtained indicate that hypertrophy of the adenoids and palatine tonsils was a high factor in the development of sleep apnea and upper airway obstruction. Intraoperative and postoperative bleeding as well as the time spent on the operation itself was lower in children from the first group who underwent adenotonsillotomy using cold plasma 5.4 ± 5.7 mL of blood and $t = 7.9 \pm 2.12$ min versus 20.3 ± 3.5 mL and $t = 34.2$ min versus adenotonsillotomy performed by the classical method $p < 0.001$ (mL). In the first group, healing was faster, and no delayed bleeding was observed in the postoperative period. **Conclusion.** The cold plasma energy used to remove adenoids and correct hypertrophied palatine tonsils has a number of advantages over standard methods of treating children with obstructive sleep apnea.

Keywords: chronic adenoiditis, hypertrophy of the palatine tonsils, coblation, cold plasma, apnea, OSAS

For citation: Stanishevskii R. O., Kiselev A. B., Sokolova D. G., Chebanenko Yu. Yu., Mosyakin N. B., Stanishevskii N. R. Comparison of surgical treatments for obstructive sleep apnea syndrome in children with adenotonsillar disease. *Russian Otorhinolaryngology*. 2024;23(3):27-33. (In Russ.) <https://doi.org/10.18692/1810-4800-2024-3-27-33>

Введение

Синдром обструктивного апноэ сна (СОАС) у детей характеризуется снижением воздушного потока верхних дыхательных путей и нарушением газообмена в ночное время [1]. Апноэ и храп во сне наблюдаются во всех возрастных группах, от новорожденных до подростков, и в возрасте от 2 до 8 лет составляет около 7–9%, при этом СОАС выявляется в 0,7–2,9% наблюдений [2]. Распространенность заболевания в детской популяции составляет от 1 до 13% [3]. Основной причиной обструкции верхних дыхательных путей являются увеличенные небные миндалины и аденоиды [4]. Дети с СОАС имеют высокий риск развития кардиореспираторных расстройств, ког-

нитивных нарушений, гипоназальной речи, дефицита носового дыхания, что значительно снижает качество жизни [5]. Ночное апноэ у детей нарушает нормальный газовый обмен в легких (оксигенацию и вентиляцию), вызывая тем самым деструкцию глубины сна, что, в свою очередь, является причиной нарушения выработки соматотропного гормона, влияющего на развитие ребенка. По данным третьего издания Международной классификации нарушений сна (ICSD-3), СОАС определяется с помощью индекса обструктивного нарушения дыхания (RDI) — расчет среднего числа случаев гипопноэ и апноэ за час сна, измеренного с помощью полисомнографии. СОАС подтверждается, если RDI ≥ 5 событий/ч и связан

с типичными симптомами СОАС (дневная сонливость, утомляемость или бессонница, пробуждение с ощущением удушья, громкий храп или наблюдаемое апноэ) или $RDI \geq 15$ событий/ч (при отсутствии симптомов) [6]. Основным методом диагностики СОАС по-прежнему является полисомнография, однако ее возможности ограничиваются стационаром сомнологического центра и для диагностики апноэ у детей применяются крайне редко. В последнее время появились компактные аппараты, которые можно использовать для диагностики нарушений дыхания во время сна в домашних условиях, без наблюдения медицинского персонала. Существующие модели таких аппаратов способны проводить дифференциацию обструктивных и центральных событий апноэ, а также фрагментации сна, оценивать RDI, индекс гипноэ/апноэ, пробуждения, связанные с повышенной интенсивностью дыхательных усилий.

Первой линией лечения детского апноэ при наличии адено tonsиллярной гипертрофии остается адено tonsиллотомия, эффективность операции подтверждена многочисленными исследованиями [7]. Предложенные методы хирургической коррекции адено tonsиллярной патологии эффективны, но могут быть причиной развития как интраоперационного, так и отсроченного послеоперационного кровотечения и составляют от 0,6 до 40% [8]. Факторами риска кровотечений после адено tonsиллотомии остаются техническая сторона, длительность самой операции, опыт хирурга, объем интраоперационной кровопотери, методы интраоперационного гемостаза и сопутствующие заболевания [8].

В литературе имеется относительно мало исследований, изучающих и оценивающих применение холодной плазмы для устранения обструкции верхних дыхательных путей у детей, вызванных адено tonsиллярной патологией.

Задачей данного исследования является определение малотравматичного метода хирургического лечения, который бы позволил соответствовать таким критериям, как: небольшая глубина повреждения подлежащих тканей, низкая кровопотеря во время операции, в послеоперационном периоде, уменьшение времени на седацию и реабилитацию.

Цель исследования

Оценить безопасность применения холодной плазмы для хирургического лечения синдрома обструктивного апноэ сна у детей с адено tonsиллярной патологией.

Пациенты и методы

Объектом исследования стали 60 детей, средний возраст составил $5,17 \pm 8,58$ года, 27 девочек,

средний возраст $5,6 \pm 5,02$, и 33 мальчика, средний возраст составил $5,14 \pm 1,06$, с диагнозом гипертрофия небных миндалин 3-й степени и хронический аденоидит 3-й степени. Операция адено tonsиллотомия выполнялась под общим обезболиванием, носоглотка визуализировалась 70-градусным эндоскопом. Первой группе из 30 детей (средний возраст $5,4 \pm 5,79$) адено tonsиллотомия выполнялась при помощи специального электрода аппарата коблатор, имеющего в своей конструкции функцию подачи раствора, аспирации, коагуляции и создания плазмы (рис. 1). Принцип работы заключается в выработке радиочастотной биполярной энергии в физиологическом растворе. Образующаяся плазма взаимодействует с клетками ткани, разрывает их молекулярные связи, при этом не создавая сильного термического ожога. Во второй группе из 30 детей (средний возраст $5,2 \pm 5,02$) адено tonsиллотомия была выполнена стандартным способом с применением адено тотома, тонзиллярной петли и коагулирующего биполярного пинцета.

В группах, исследуемых согласно международной классификации нарушений сна, мы выделили три подгруппы по степени тяжести апноэ: легкая степень СОАС (АHI от 5 до 15 событий/ч) — первая подгруппа — 7 человек, вторая подгруппа — 9 человек; умеренная степень СОАС (АHI от 15 до 30 событий/ч); первая подгруппа — 15, вторая подгруппа — 16 человек; тяжелая степень СОАС (АHI равен 30 и более событий/ч); первая подгруппа 8 человек, вторая подгруппа 5 человек. Для нарушения дыхания и сна оценивались следующие показатели: риски нарушения дыхания во сне (RDI) и нарушение фрагментированного сна (AAI), индексы дыхательных расстройств (the respiratory disturbance index — RDI), индекс десатурации, минимальной сатурации, средней сатурации, ЧСС, AAI — пробуждения, AAI resp — респираторные события, расшифровку полученных данных проводил кардиолог-сомнолог. Для оценки указанных показателей использовался портативный домашний аппарат респираторной полиграфии SOMNOcheck micro.

Интраоперационное кровотечение при использовании коблации измерялось следующим образом: количество использованного раствора NaCl 0,9% во флаконе и количество жидкости (кровь + известное количество физиологического раствора), собранной в аспираторе. Кровопотеря при стандартной адено tonsиллотомии оценивалась количеством крови в аспираторе и измерением массы ватных шариков перед использованием и шариков, пропитанных кровью после операции.

Осмотр детей проводил отоларинголог, челюстно-лицевой хирург и кардиолог-сомнолог. Размер миндалин классифицировали следующим

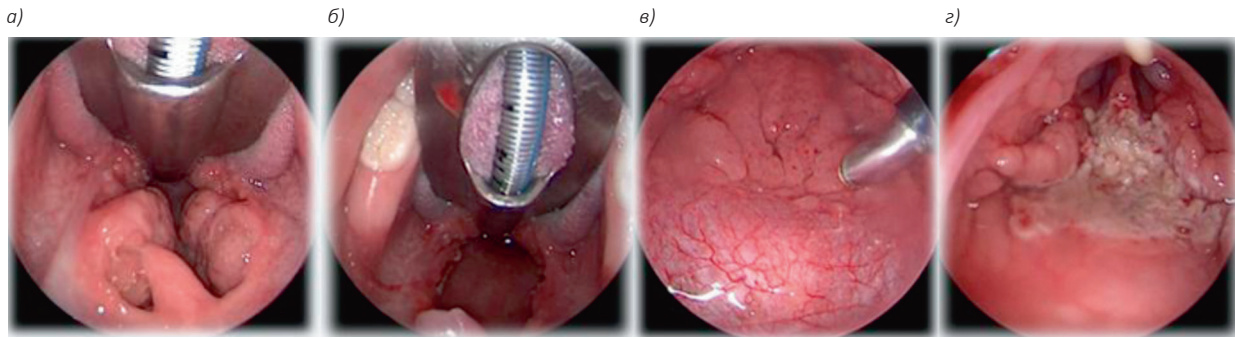


Рис. 1. Гипертрофированные небные миндалины (а); состояние ротоглотки после коблационной тонзиллотомии (б); гипертрофированная аденоидная ткань (в); состояние носоглотки после коблационной аденоидотомии (з)
Fig. 1. Hypertrophied palatine tonsils (a); condition of the oropharynx after coblation tonsillotomy (b); hypertrophied adenoid tissue (v); condition of the nasopharynx after coblation adenotomy (z)

образом: 1) маленькие миндалины, ограниченные небными дужками; 2) миндалины, выходящие за пределы небных дужек; 3) миндалины, выходящие за пределы небных дужек, но не сходящиеся по средней линии; 4) большие миндалины, соединяющиеся по средней линии. Аденоидную ткань исследовали с помощью боковой рентгеновской пленки шеи или гибкого оптоволоконного эндоскопа.

Полученные данные прошли статистическую обработку с помощью пакетов программ MS Excel 365 и статистического пакета Statistica 13.3 EN (StatSoft, Inc.).

Результаты и обсуждение

В период с 2021 по 2022 г. было включено 60 детей в возрасте от 2 до 14 лет с аденонозиллярной патологией. Группы исследования были сопоставимы по полу и возрасту (табл. 1).

Для оценки СОАС использовался портативный аппарат SOMNOcheck micro. Полученные результаты диагностики дыхания и сна являлись показанием к хирургическому лечению аденонозиллярной патологии (рис. 2).

Тяжесть СОАС распределилась следующим образом: у 67,5% пациентов наблюдался тяжелый СОАС, у 20,4% — умеренный СОАС, у 12,1% — легкий СОАС. Наши данные согласуются с результатами зарубежных и отечественных исследований: хирургическое лечение у детей, имеющих аденонозиллярную патологию необходимо.

На 14-е сутки после операции полученные показатели, отвечающие за дыхание и сон, в обеих группах показали: нормализацию индекса пробуждения (AAI) с $31,3/ч \pm 2,7$ до $17,6/ч \pm 7,1$ ($p = 0,01$), индекс нарушения дыхания RDI снизился с $20,5/ч \pm 8,48$ до $2,7/ч \pm 10,6$ ($p < 0,001$), SpO₂ индекс денатурации был $15,7/ч \pm 13,7$, стал $2,3/ч \pm 0,7$ ($p < 0,001$), минимальная сатурация была 82,3%, стала 93,1% ($p = 1$), средняя сатурация увеличилась с $92,9\% \pm 3,5$ до $97\% \pm 5,6$ ($p < 0,001$) (рис. 3).

Результаты подтверждают, что аденонозиллотомия эффективна в устранении нарушения сна с нормализацией RDI, SpO₂, AAI.

Наблюдалась значительная разница в объемах кровопотери при выполнении операции аденонозиллотомии; $1,7 \pm 0,75$ мл при коблации и $54,06 \pm 8,45$ мл ($p < 0,001$) при классической аденонозиллотомии, также выявлены существенные временные различия, время операции составило: $6,63 \pm 0,7$ мин при коблации и $25,75 \pm 2,82$ мин ($p < 0,001$) при классической аденонозиллотомии (табл. 2).

Три случая кровотечения во второй группе: одно в первые часы после операции, два случая на 7-е и 14-е сутки.

Обсуждение

Основная цель этого исследования заключалась в том, чтобы определить, приводит ли использование холодной плазмы при адено-

Таблица 1

Демографический профиль

Table 1

Characteristics of research groups

Показатель	Всего (n = 60)	Коблатором (n = 30)	Стандартная (n = 30)	Значение p
Возраст, лет	5,17±8,58	5,4±5,79	5,2±5,02	1,00
Мальчики	33	19	14	0,19
Девочки	27	12	15	0,44
n — количество пациентов, значения представляют собой средние значения ± стандартные отклонения: возраст и пол.				

DISEASES OF THE LYMPHOEPITHELIAL PHARYNGEAL RING AND NECK

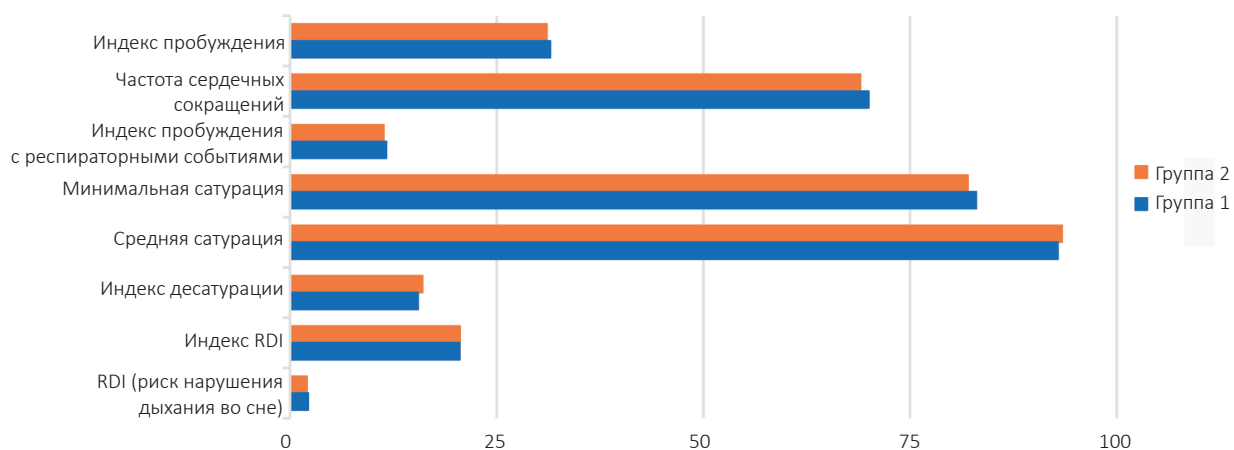


Рис. 2. Показатели результатов диагностики дыхания и сна на начало исследования
Fig. 2. Indicators of respiratory and sleep diagnostic results at the beginning of the study

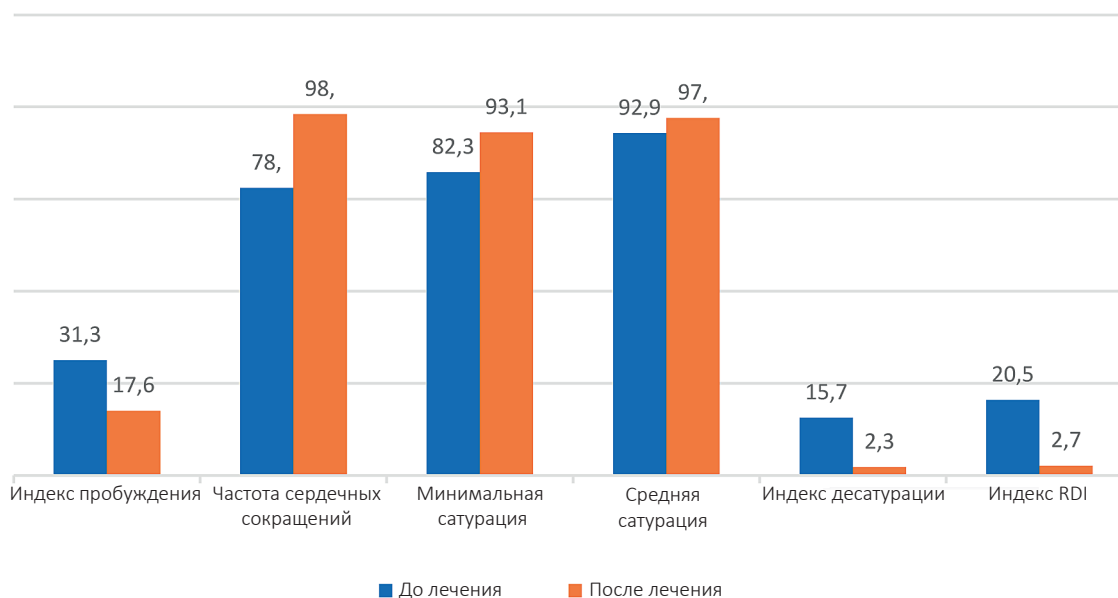


Рис. 3. Показатели дыхания и сна после адентонзиллотомии
Fig. 3. Respiratory and sleep parameters after adenotonsillectomy

Таблица 2

Показатели результатов хирургического лечения

Table 2

Indicators of the results of surgical treatment

Показатель	Группа 1	Группа 2	Значение p
Время операции	6,63±0,7	25,75±2,82	<0.001
Объем кровопотери	1,7±0,75	54,06±8,45	<0.001
Отсроченные кровотечения	0	2	0,15
Реабилитация время	12,13±0,7	20,86±2,12	0,04

Примечание. Время операции учитывалось при выполнении адентонзиллотомии в первой группе при помощи аппарата коблатор, во второй — классическим методом (аденотом, миндаликсовая петля) и гемостаз кровотокащего операционного поля биполярным пинцетом.

тонзиллотомии у детей, имеющих выраженную гипертрофию аденоидов и небных миндалин, к большему количеству послеоперационных осложнений, в частности кровотечений, в сравнении с классической аденотонзиллотомией с использованием монополярного электрода для гемостаза операционного поля, а также влияет ли данный метод на длительность операции и реабилитацию детей в послеоперационном периоде.

Хирургическое вмешательство, выполненное аппаратом коблатор, привело к статистически более низкой частоте кровотечений как во время операции, так и в послеоперационном периоде, чем классическая аденотонзиллотомия. Использование данного метода для хирургического лечения апноэ у детей, вызванного аденотонзиллярной патологией, обладает меньшей травматизацией подлежащих тканей, что способствует быстрому заживлению и реабилита-

ции после операции. Наше исследование также подтверждает, что аденотонзиллотомия является методом выбора у детей с аденотонзиллярной патологией, имеющих СОАС.

Выводы

При принятии решения о том, какой метод или технику использовать для хирургического лечения обструкции верхних дыхательных путей у детей с аденотонзиллярной патологией, необходимо учитывать преимущества и недостатки применяемых методов. Результаты исследования показали, что хирургическое вмешательство с применением холодной плазмы безопасно. Статистически меньше объем кровопотери во время самой операции и статистически затрачивается меньше времени на саму операцию, что в конечном итоге положительно влияет на реабилитацию в послеоперационном периоде.

ЛИТЕРАТУРА

1. Бузунов Р. В., Легейда И. В., Царева Е. В. Храп и синдром обструктивного апноэ сна у взрослых и детей: практическое руководство для врачей. М., 2012.
2. Русецкий Ю. Ю., Латышева Е. Н., Полунина Т. А., Арутюнян С. К. Аденомия и иммунитет. *РМЖ*. 2015;23(23):1413–1415. https://www.rmj.ru/articles/otorinolaringologiya/Adenotomiya_i_immunitet/
3. Михайлов Ю. Х., Михайлова И. В. Связь СОАС с ЛОР-патологией у детей: клиника, диагностика, лечение. *Acta medica Eurasica*. 2018;2:21–26. <https://acta-medica-eurasica.ru/single/2018/2/4/>
4. Волков А. Г., Золотова Т. В., Давыдова Л. С. Принципы обследования и терапии больных храпом и синдромом обструктивного апноэ сна. *Медицинский вестник Юга России*. 2012;(2):30–34. <https://www.medicalherald.ru/jour/article/view/1150/624>
5. Лисовская Н. А., Коростовцева Л. С., Дубинина Е. А., Образцова Г. И., Свиряев Ю. В. Взаимосвязь синдрома обструктивного апноэ во время сна с когнитивными нарушениями у детей. *Артериальная гипертензия*. 2015.21(1):101–110. <https://doi.org/10.18705/1607-419X-2015-21-1-100-110>
6. Gulotta G., Iannella G., Vicini C., Polimeni A., Greco A. et al. Risk Factors for Obstructive Sleep Apnea Syndrome in Children: State of the Art. *Int J Environ Res Public Health*. 2019 Sep;4;16(18):3235. <https://doi.org/10.3390/ijerph16183235>
7. Русецкий Ю. Ю., Латышева Е. Н., Спиранская О. А., Пашкова А. Е., Малявина У. С. Иммунологические последствия и риски аденомии. *Вестник оториноларингологии*. 2018;83(2):73–76. <https://doi.org/10.17116/otorino201883273-76>
8. Дроздова М. В., Мальцева Г. С., Тырнова Е. В. Предоперационный скрининг системы гемостаза при операциях на ЛОР-органах у детей. *Вестник оториноларингологии*. 2019;84(2):18–22. <https://doi.org/10.17116/otorino20198402118>

REFERENCES

1. Buzunov R. V., Legeida I. V., Tsareva E. V. Khrap i sindrom obstruktivnogo apnoeh sna u vzroslykh i detei. *Prakticheskoe rukovodstvo dlya vrachei*. M., 2012. (In Russ.)
2. Rusetsky Yu. Yu., Latysheva E. N., Polunina T. A., Arutyunyan S. K. Adenotomy and immunity. *RMJ*. 2015;23(23):1413–1415. (In Russ.) https://www.rmj.ru/articles/otorinolaringologiya/Adenotomiya_i_immunitet/
3. Mikhailov Y. K., Mikhailova I. V. Relationship of OSA with ENT pathology in children: clinical picture, diagnosis, treatment. *Acta Medica Eurasica*. 2018;2:21–26. (In Russ.) <https://acta-medica-eurasica.ru/single/2018/2/4/>
4. Volkov A. G., Zolotova T. V., Davydova L. S. The Principles of Screening and Therapy of Snoring and Obstructive Sleep Apnea Syndrome. *Medical Herald of the South of Russia*. 2012;(2):30–34. (In Russ.) <https://www.medicalherald.ru/jour/article/view/1150/624>
5. Lisovskaya N. A., Korostovtseva L. S., Dubinina E. A., Obratsova G. I., Sviryayev Yu. V. The relationship between obstructive sleep apnea syndrome and cognitive impairment in children. *Arterial hypertension*. 2015.21(1):101–110. (In Russ.) <https://doi.org/10.18705/1607-419X-2015-21-1-100-110>
6. Gulotta G., Iannella G., Vicini C., Polimeni A., Greco A. et al. Risk Factors for Obstructive Sleep Apnea Syndrome in Children: State of the Art. *Int J Environ Res Public Health*. 2019 Sep;4;16(18):3235. <https://doi.org/10.3390/ijerph16183235>

7. Rusetsky Yu. Yu., Latysheva E. N., Spiranskaya O. A., Pashkova A. E., Malyavina U. S. The immunological consequences and risks of adenoidectomy. *Vestnik Otorinolaringologii*. 2018;83(2):73-76. (In Russ.) <https://doi.org/10.17116/otorino201883273-76>
8. Drozdova M. V., Maltseva G. S., Tyrnova E. V. Preoperative screening of the hemostatic system during operations on the ENT organs in children. *Vestnik Otorinolaringologii*. 2019;84(2):18-22. (In Russ.) <https://doi.org/10.17116/otorino20198402118>

Вклад авторов:

Концепция статьи — Р. О. Станишевский

Написание текста — Р. О. Станишевский, А. Б. Киселев

Сбор и обработка материала — Д. Г. Соколова, Ю. Ю. Чебаненко, Н. Б. Мосякин

Анализ материала — Н. Б. Мосякин, Н. Р. Станишевский

Утверждение окончательного варианта статьи — Р. О. Станишевский, А. Б. Киселев, Д. Г. Соколова, Ю. Ю. Чебаненко, Н. Б. Мосякин, Н. Р. Станишевский

Contribution of authors:

Concept of the article — R. O. Stanishevskii

Text writing — R. O. Stanishevskii, A. B. Kiselev

Collection and processing of material — D. G. Sokolova, Yu. Yu. Chebanenko, N. B. Mosyakin

Analysis of the material — N. B. Mosyakin, R. O. Stanishevskii

Approval of the final version of the article — R. O. Stanishevskii, D. G. Sokolova, Yu. Yu. Chebanenko, N. B. Mosyakin, N. R. Stanishevskii

Конфликт интересов: авторы заявляют об отсутствии конфликта интересов.

Conflict of interest: the authors declare no conflict of interest.

Информация об авторах

Станишевский Руслан Олегович — кандидат медицинских наук, заведующий клиникой оториноларингологии, врач-оториноларинголог, ЗАО «Медицинский центр «Авиценна» группы компаний «Мать и Дитя» (630099, Российская Федерация, Новосибирск, Коммунистическая ул., д. 17); <https://orcid.org/0000-0002-4338-5989>

Киселев Алексей Борисович — доктор медицинских наук, профессор, заведующий кафедрой хирургии оториноларингологии, Новосибирский государственный медицинский университет (630091, Российская Федерация, Новосибирск, Красный пр., д. 52); <https://orcid.org/0000-0001-8263-9331>

Соколова Диана Георгиевна — кардиолог-сомнолог, ЗАО «Медицинский центр «Авиценна» группы компаний «Мать и Дитя» (630099, Российская Федерация, Новосибирск, Коммунистическая ул., д. 17); <https://orcid.org/0009-0006-0496-7528>

Чебаненко Юрий Юрьевич — кандидат медицинских наук, челюстно-лицевой хирург, ЗАО «Медицинский центр «Авиценна» группы компаний «Мать и Дитя» (630099, Российская Федерация, Новосибирск, Коммунистическая ул., д. 17); <https://orcid.org/0009-0007-2315-6146>

Мосякин Николай Борисович — врач-ординатор 2-го года по специальности оториноларингология, Новосибирский государственный медицинский университет (630091, Российская Федерация, Новосибирск, Красный пр., д. 52); <https://orcid.org/0000-0003-0675-5781>

Станишевский Никита Русланович — студент 2-го курса, Новосибирский государственный медицинский университет (630091, Российская Федерация, Новосибирск, Красный пр., д. 52); <https://orcid.org/0009-0001-3248-8202>

Information about authors

Ruslan O. Stanishevskii — Candidate of Sciences (Med.), Head of the clinic of otorhinolaryngology, Medical Center Avicenna of the Group of Companies „Mother and Child“ (17, Kommunisticheskaya str., Novosibirsk, Russian Federation, 630099); <https://orcid.org/0000-0002-4338-5989>

Aleksei B. Kiselev — Doctor of Sciences (Med.), Professor, Head of the Department of Otorhinolaryngology, Novosibirsk State Medical University (52, Krasnyi Avenue, Novosibirsk, Russian Federation, 630091); <https://orcid.org/0000-0001-8263-9331>

Diana G. Sokolova — Cardiologist-Somnologist, Medical Center Avicenna of the Group of Companies „Mother and Child“ (17, Kommunisticheskaya str., Novosibirsk, Russian Federation, 630099); <https://orcid.org/0009-0006-0496-7528>

Yurii Yu. Chebanenko — Candidate of Sciences (Med.), Maxillofacial Surgeon, Medical Center Avicenna of the Group of Companies „Mother and Child“ (17, Kommunisticheskaya str., Novosibirsk, Russian Federation, 630099); <https://orcid.org/0009-0007-2315-6146>

Nikolai B. Mosyakin — 2nd year Resident Doctor in the Specialty of Otorhinolaryngology, Novosibirsk State Medical University (52, Krasnyi Avenue, Novosibirsk, Russian Federation, 630091); <https://orcid.org/0000-0003-0675-5781>

Nikita R. Stanishevskii — 2nd year Student, Novosibirsk State Medical University (52, Krasnyi Avenue, Novosibirsk, Russian Federation, 630091); <https://orcid.org/0009-0001-3248-8202>

Поступила / Received 15.01.2024

Поступила после рецензирования / Revised 19.02.2024

Принята в печать / Accepted 06.05.2024